

Imagerie oncologique pédiatrique

Dr Rémi Duprès
Service de Radiologie et Imagerie Médicale
CHR Metz-Thionville – Hôpital de Mercy

Formation étudiants MERM – 2025-2026

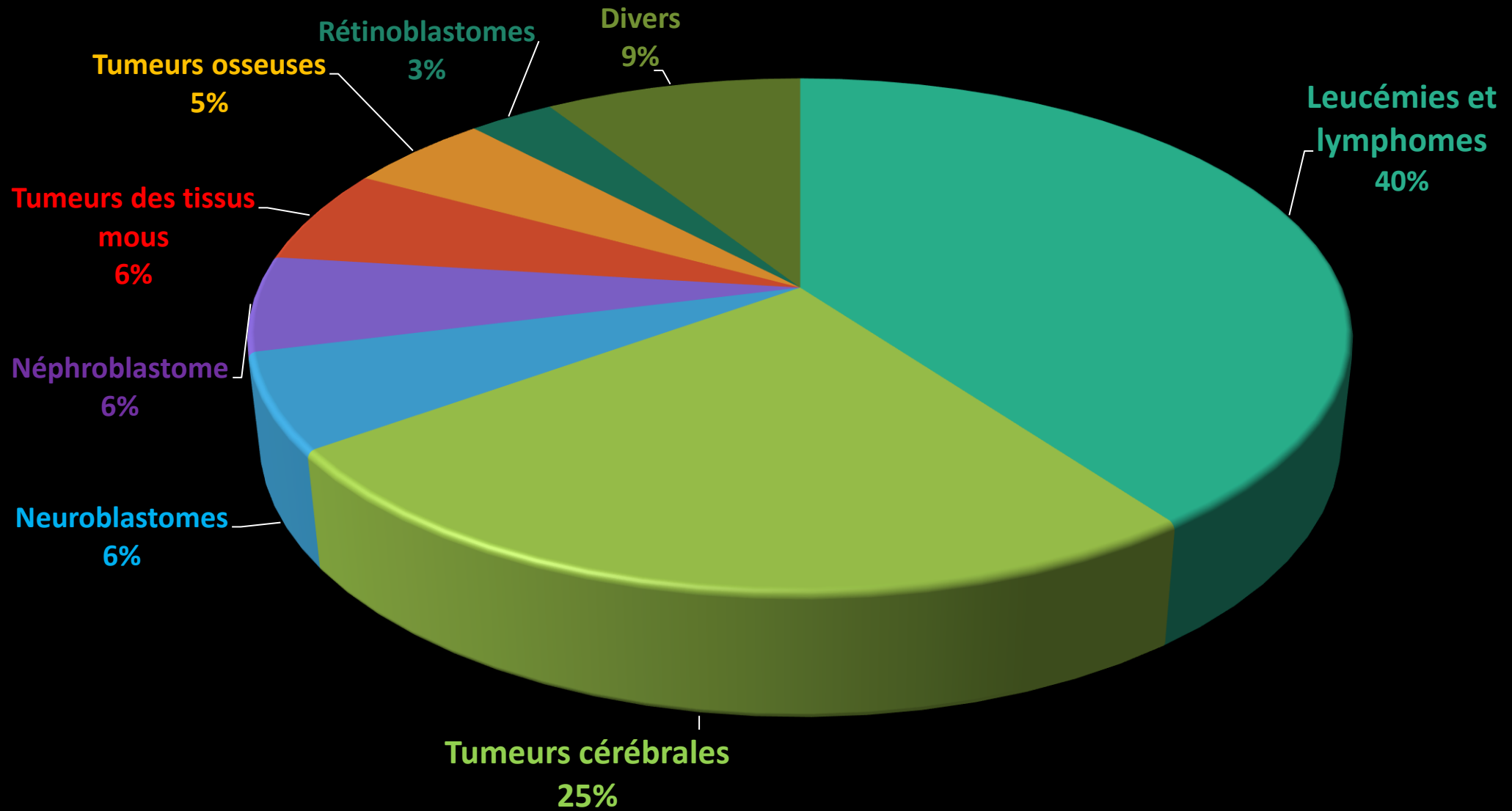
UE 4.12 Spécificités de la prise en charge du nouveau-né et de l'enfant en explorations radiologiques et remnographiques

- Cancers de l'enfant = **1% des cancers**
- **2nde cause de mortalité** chez l'enfant de plus de 3ans après les accidents
- Incidence = 13/100,000 enf/an : **2000 nouveaux cas /an en France**
- **Pronostic meilleur que les cancers de l'adulte** : taux de guérison tous stades confondus = 75-80%
- **40% des cancers se développent avant 4ans**

Introduction

Epidémiologie

Répartition tumorale



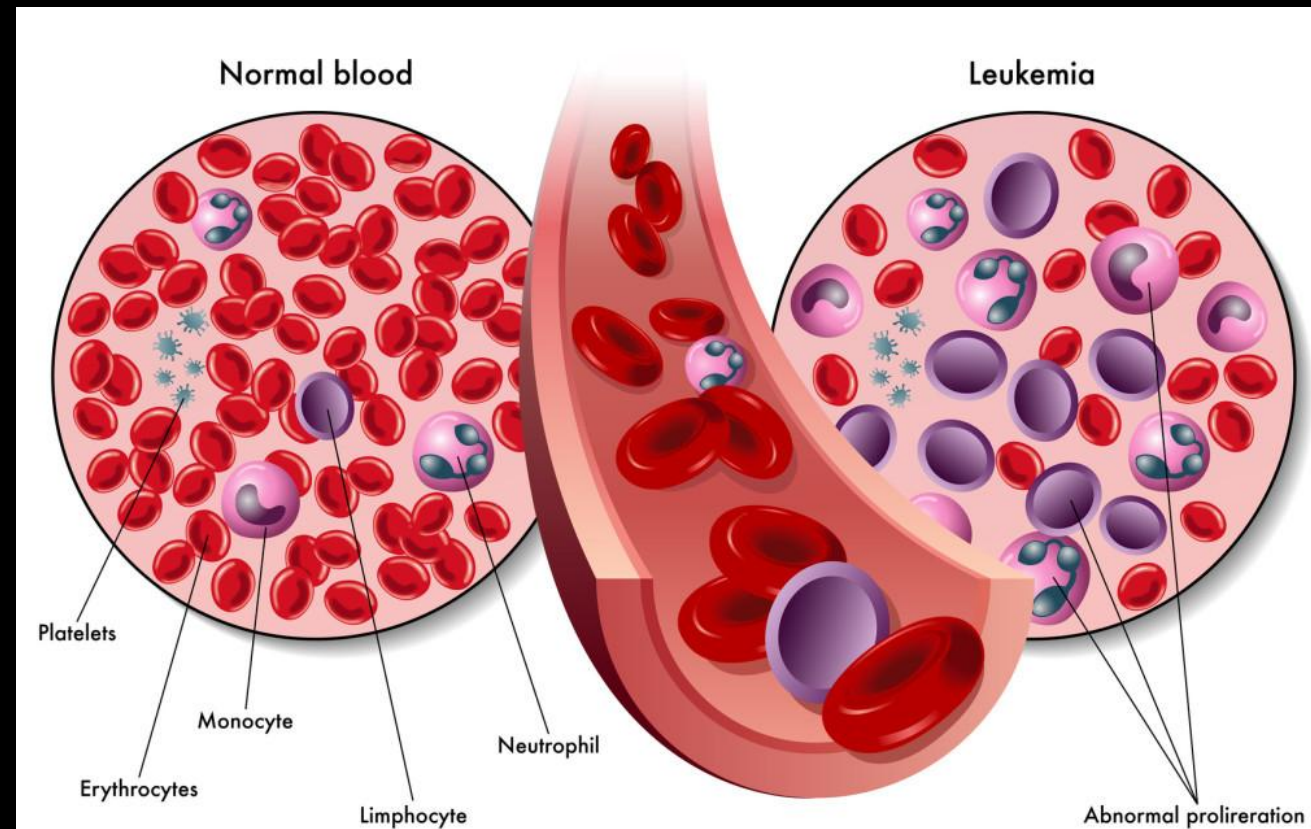


Leucémies et Lymphomes

Leucémie et Lymphomes

Leucémies

- La leucémie est une tumeur hématologique caractérisée par la surproduction de cellules immatures (blastes) ou anormalement différenciées du système hématopoïétique dans la moelle osseuse qui s'étend souvent, mais pas toujours, dans le sang périphérique
- La leucémie est classiquement divisée selon le pourcentage de blastes dans la moelle osseuse ou le sang périphérique :
 - **Aigu** : lorsqu'il y a une prolifération de cellules pour la plupart immatures/peu différenciées (blastes) dans la moelle osseuse (dépassant 20 % de la population de cellules de la moelle osseuse), l'accumulation de cellules clonales évince la moelle au détriment des cellules saines de la lignée sanguine. La maladie devient symptomatique tôt
 - **Chronique** : lorsqu'il y a prolifération de leucocytes majoritairement matures mais anormaux (leucocytose anormale) avec ou sans cytopénie associée



Leucémie et Lymphomes

Leucémies

Classification OMS 2016

- **Leucémie aiguë lymphoblastique (LAL)**
 - affectant couramment les enfants (~80 % des leucémies dans ce groupe)
 - habituellement sévèrement symptomatique
- **Leucémie lymphoïde chronique (LLC)**
 - affectant fréquemment les patients âgés (principalement de plus de 75 ans)
- **Leucémie aiguë myéloïde (LAM)**
 - couramment observé chez les adultes, mais est également la deuxième forme la plus courante affectant les enfants
 - prédominance masculine
- **Leucémie myéloïde chronique (LMC)**
 - affectant couramment les hommes adultes

- 600 nouveaux cas par an en France
- Majorité de LAL
- Pic de fréquence : 2-4ans
- Evolution favorable pour :
 - 85% des LAL
 - 65% des LAM

Leucémie et Lymphomes

Leucémies

Présentation clinique

- **Insuffisance médullaire**
 - Syndrome hémorragique (dû à la thrombopénie)
 - Syndrome infectieux (dû à la neutropénie)
 - Syndrome anémique (dû à l'anémie)
- **Syndrôme tumoral (dû à l'infiltration blastique)**
 - Adénopathies
 - Splénomégalie, hépatomégalie
 - Douleurs osseuses
 - Compression médiastinales
 - Signes de localisation neuro-méningée

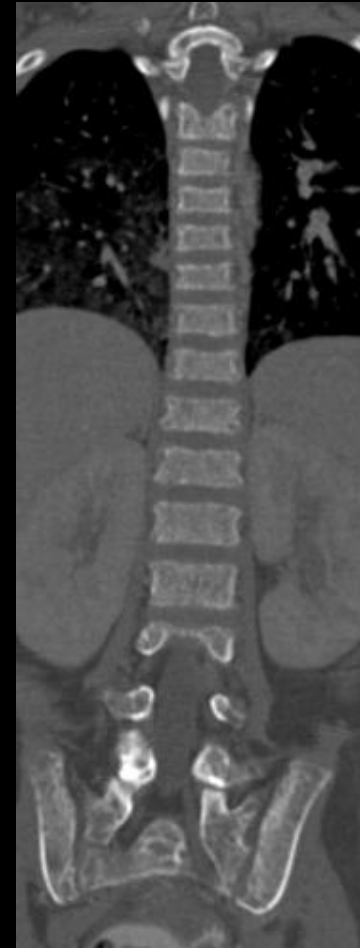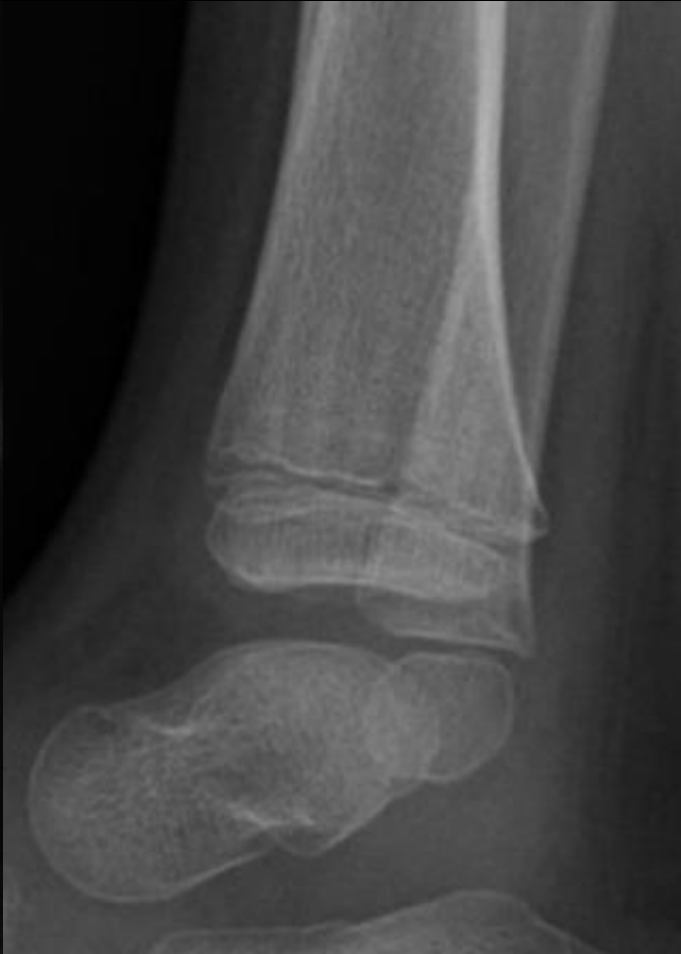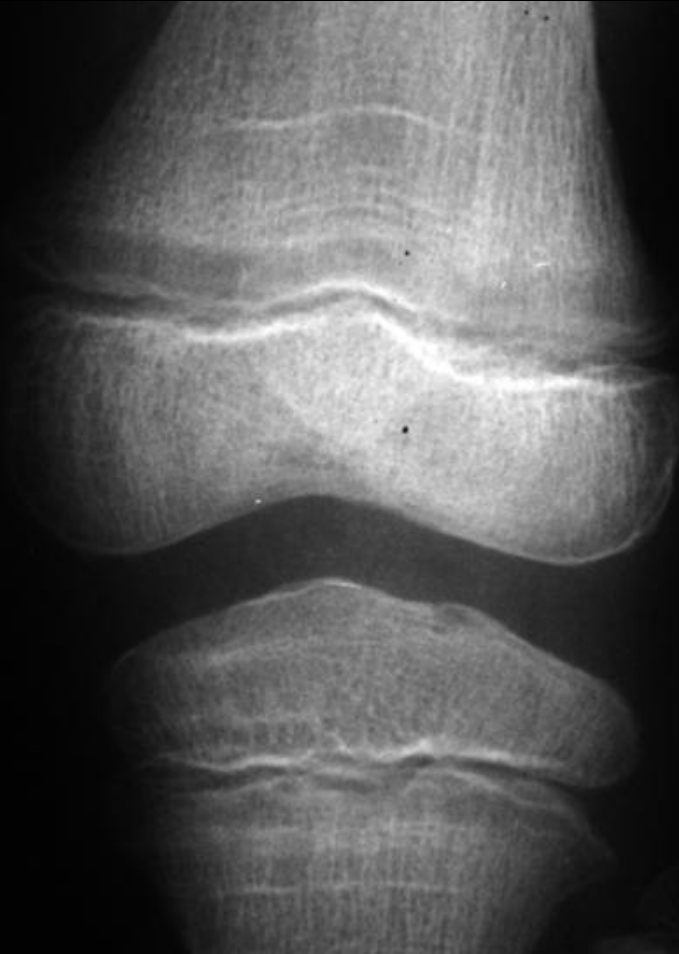
- Diagnostic biologique par NFS et myélogramme
- Examen d'imagerie selon signes cliniques

Leucémie et Lymphomes

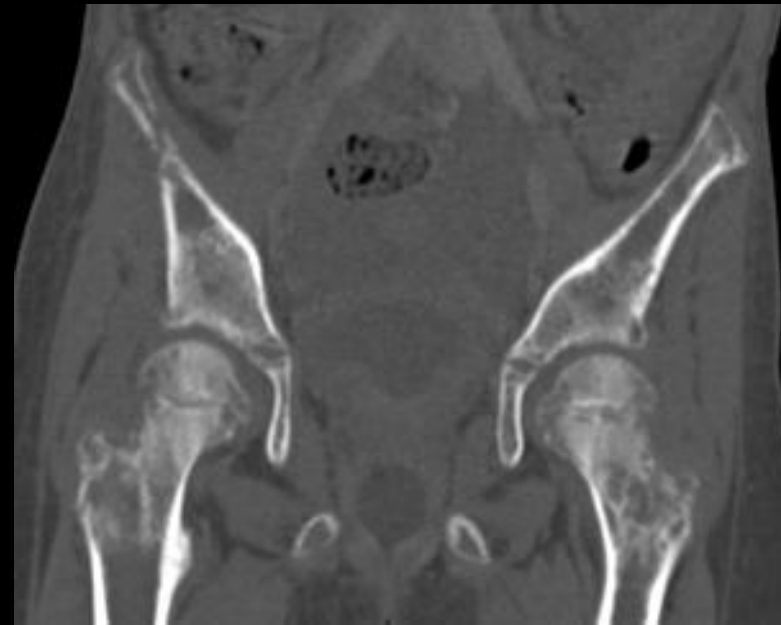
Leucémies

Manifestations musculo-squelettiques

Bandes claires métaphysaires



Infiltration médullaire osseuse



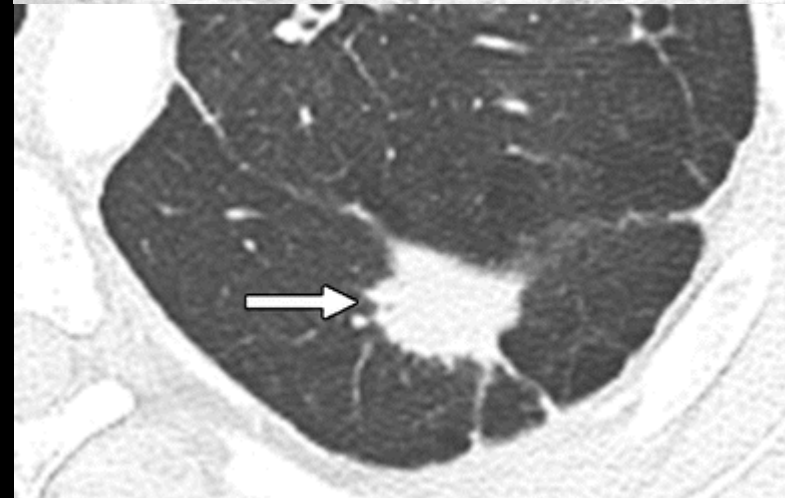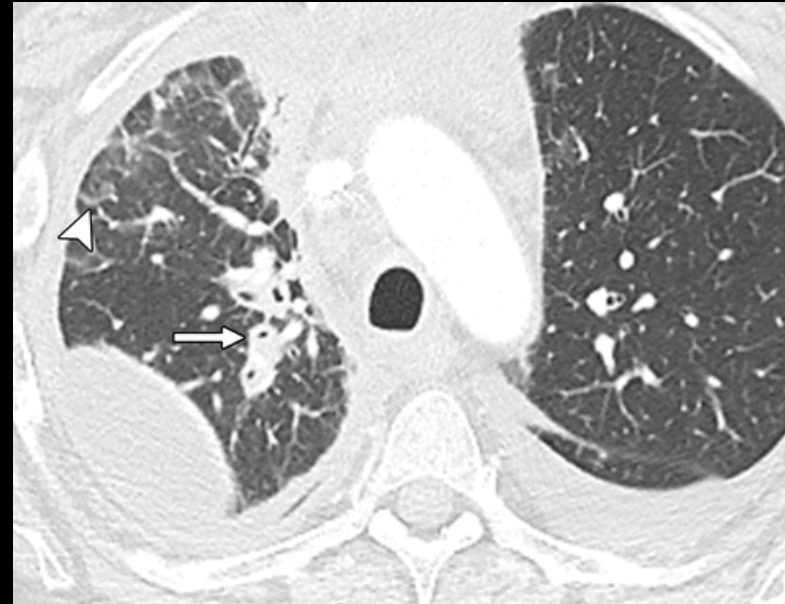
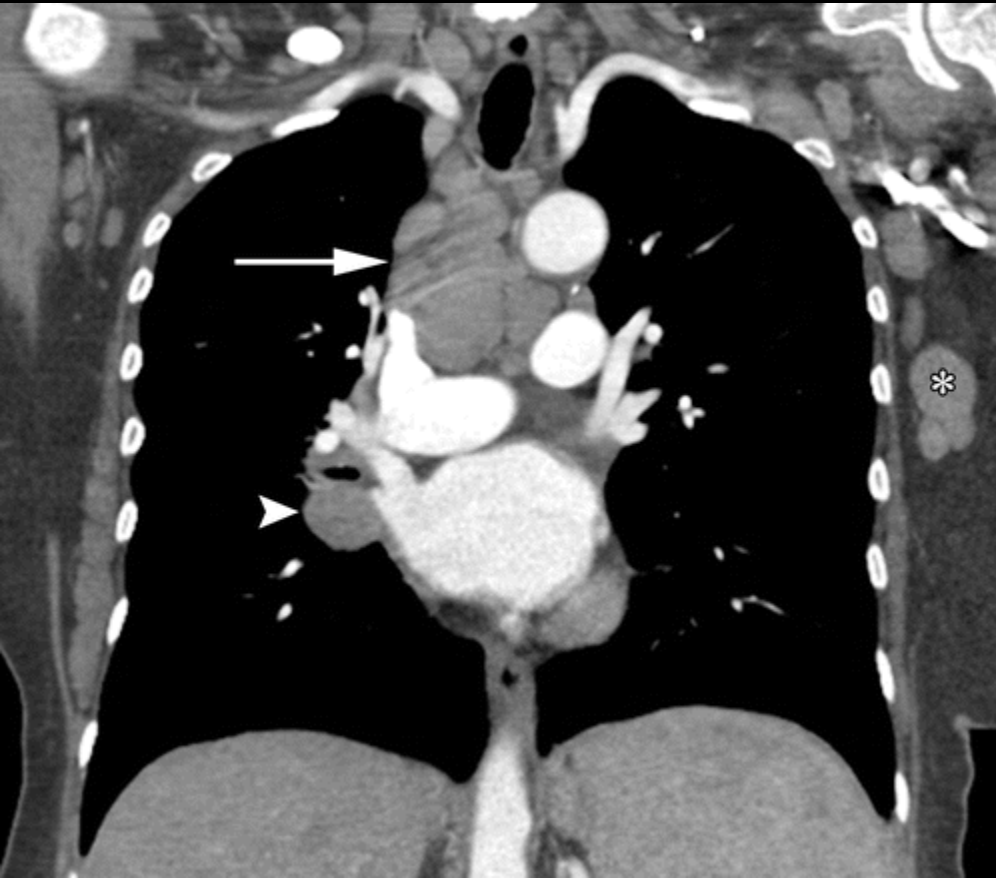
Leucémie et Lymphomes

Leucémies

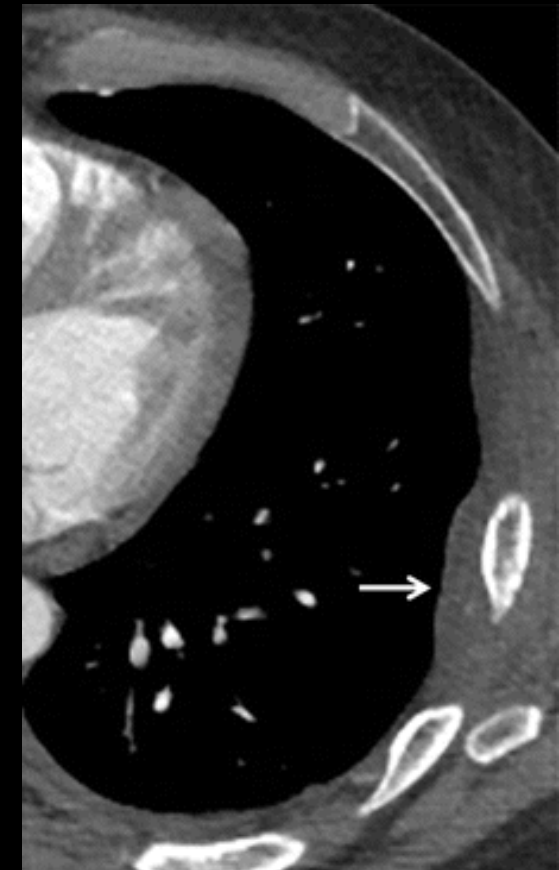
Manifestations thoraciques

Infiltration parenchymateuse

Adénopathies



Atteinte pleurale

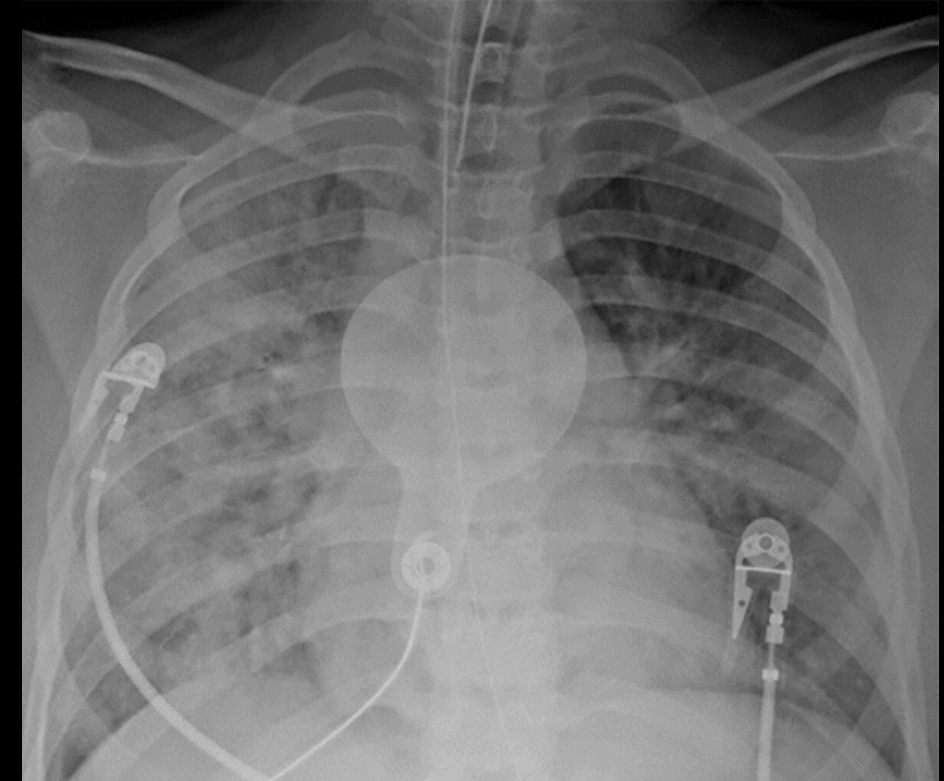
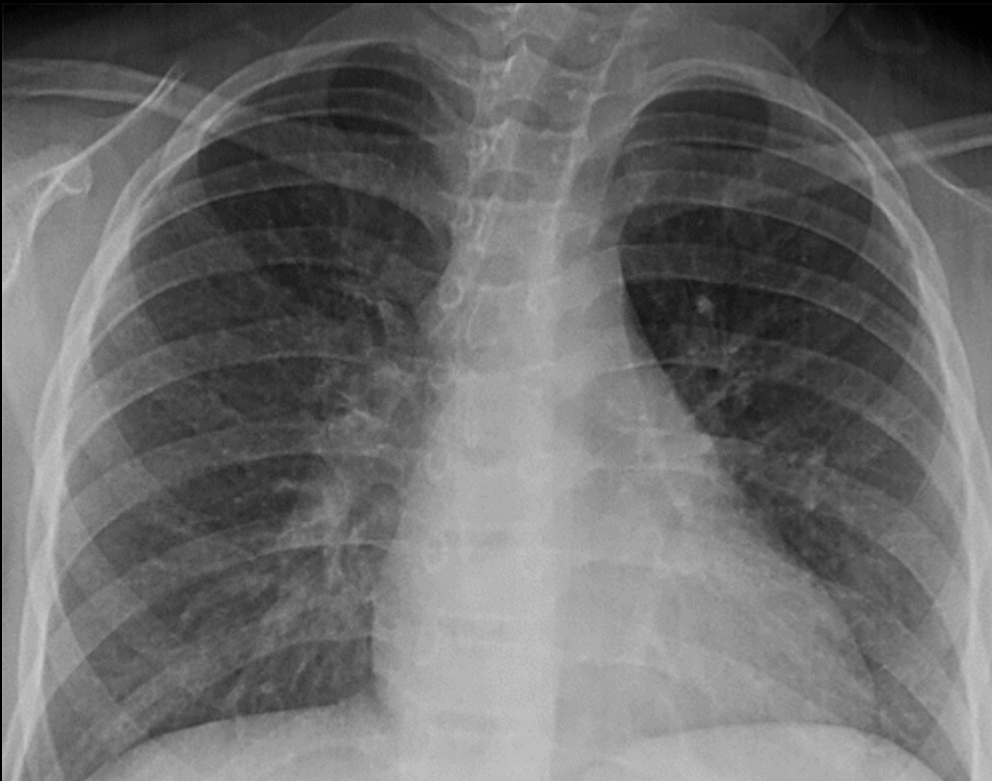


Leucémie et Lymphomes

Leucémies

Manifestations thoraciques

- Leucostase pulmonaire**
- Suraccumulation de cellules leucémiques dans les petits vaisseaux entraînant une obstruction
 - Urgence médicale qui se présente cliniquement par une insuffisance respiratoire aiguë



Leucostase chez une fillette de 9 ans atteinte de LAM, de fièvre et d'un nombre de globules blancs de 80 000/mm³, avec 83 % de blastes

a) La radiographie pulmonaire à l'admission est normale

Dans les heures qui ont suivi son admission, la patiente a développé une insuffisance respiratoire aiguë rapidement progressive et son nombre de globules blancs est passé à 136 000/mm³

b) La radiographie thoracique montre des opacités bilatérales diffuses

Leucémie et Lymphomes

Leucémies

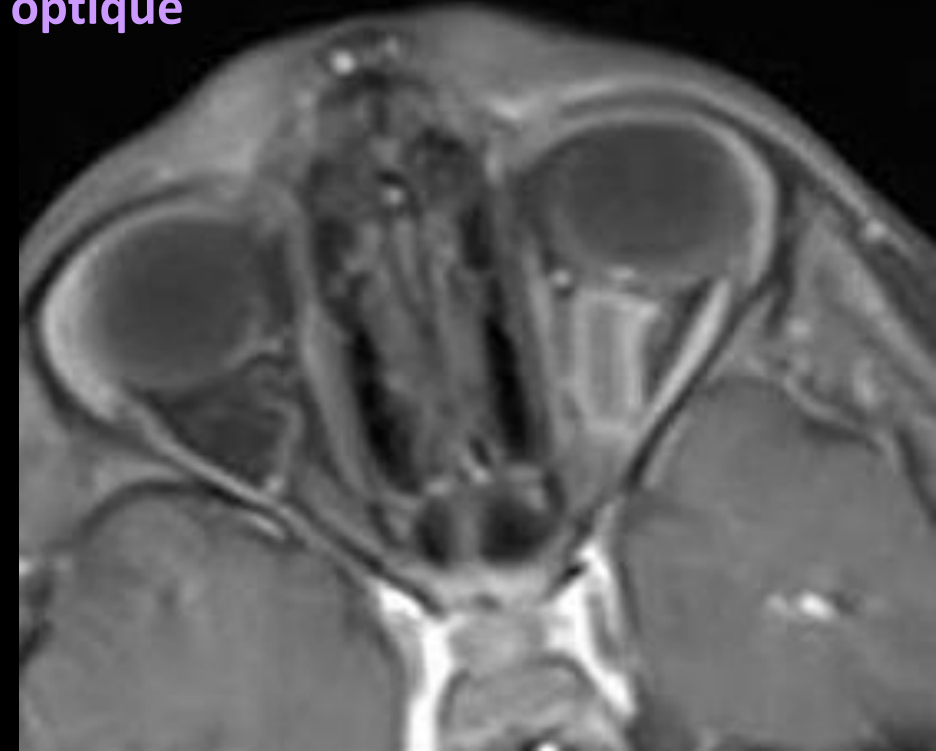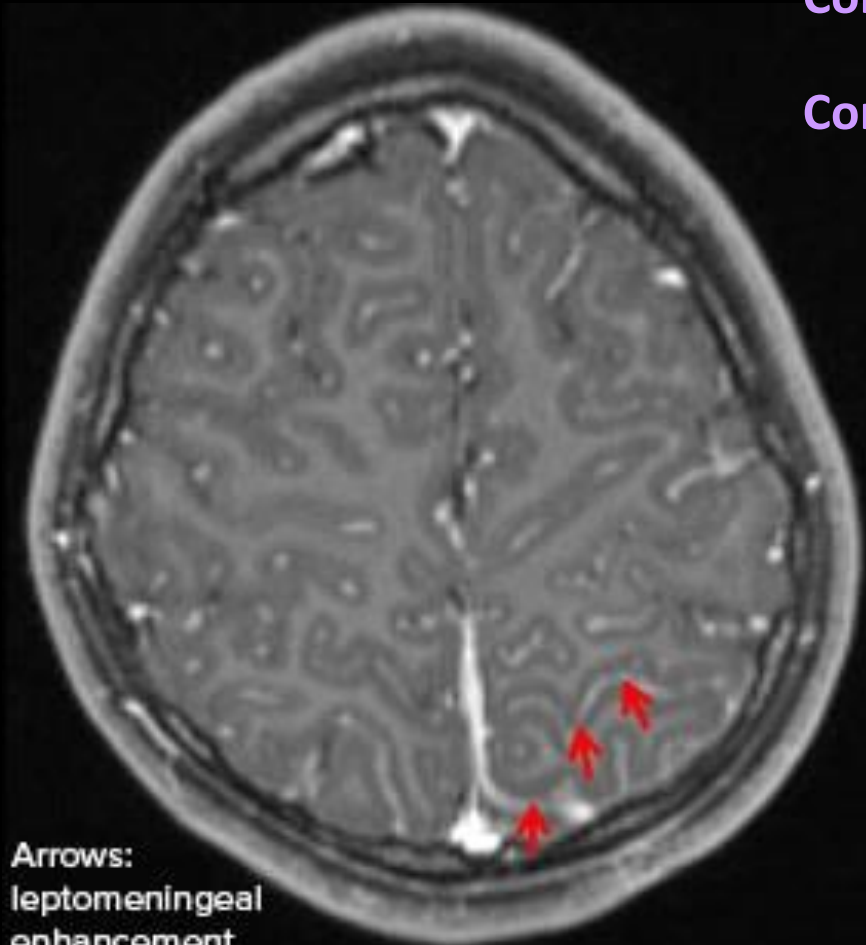
Manifestations neuro-méningées

Méningite leucémique

Complications hémorragiques et thrombotiques

Complications infectieuses

Infiltration du nerf optique

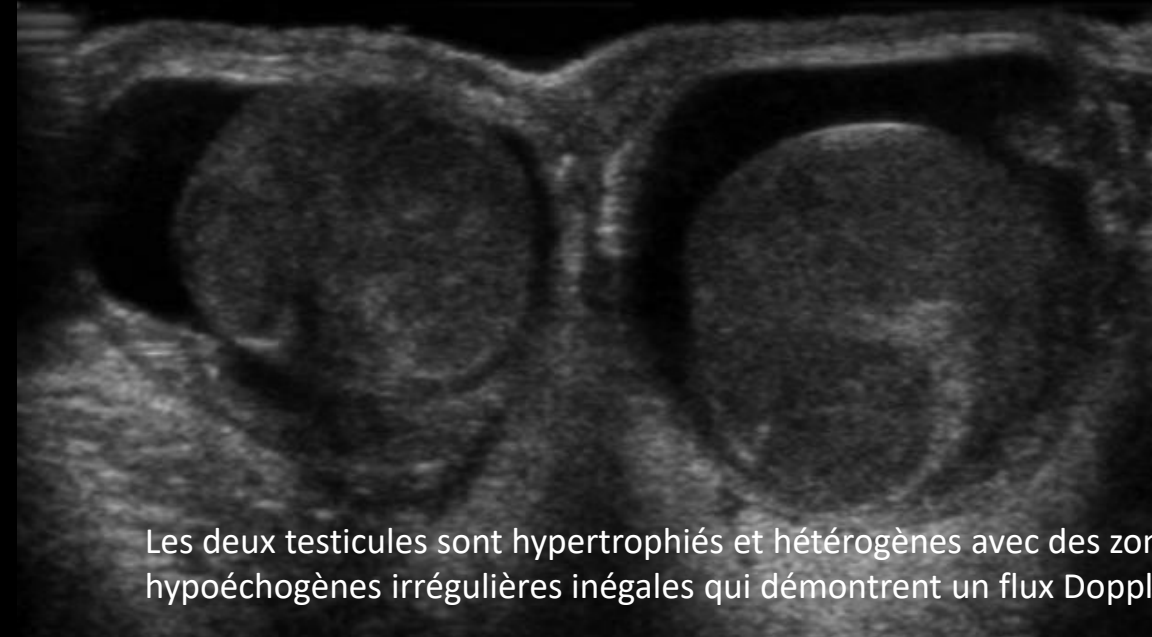


Leucémies

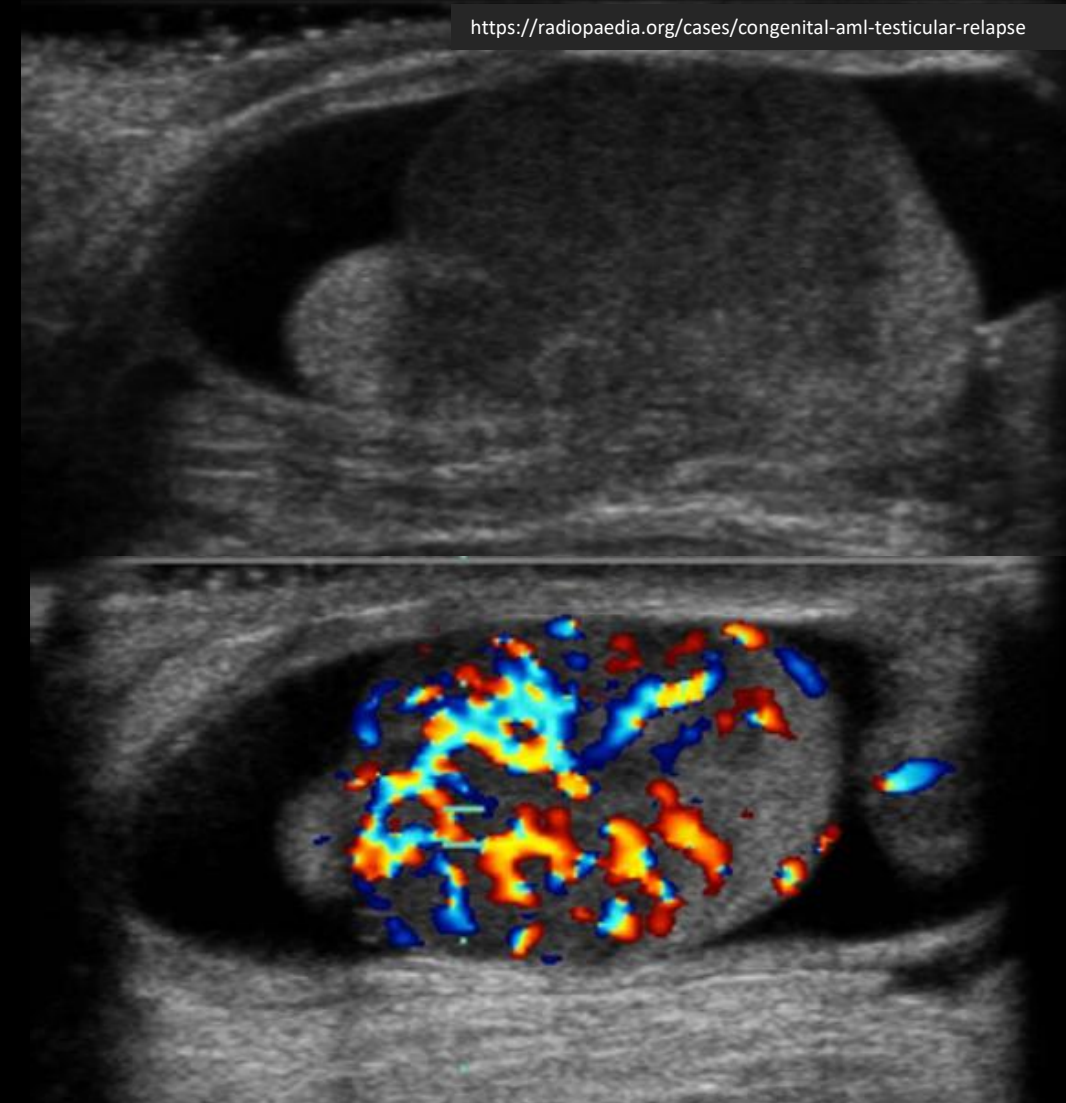
Manifestations testiculaires

Leucémie testiculaire

- Les manifestations testiculaires de la leucémie , ou leucémie testiculaire , peuvent être observées chez les patients pendant et après une leucémie aiguë
- La barrière hémato-testiculaire empêche la chimiothérapie d'atteindre le testicule et, par conséquent, le testicule peut agir comme un sanctuaire pour les cellules leucémiques



Les deux testicules sont hypertrophiés et hétérogènes avec des zones hypoéchogènes irrégulières inégales qui démontrent un flux Doppler accru.

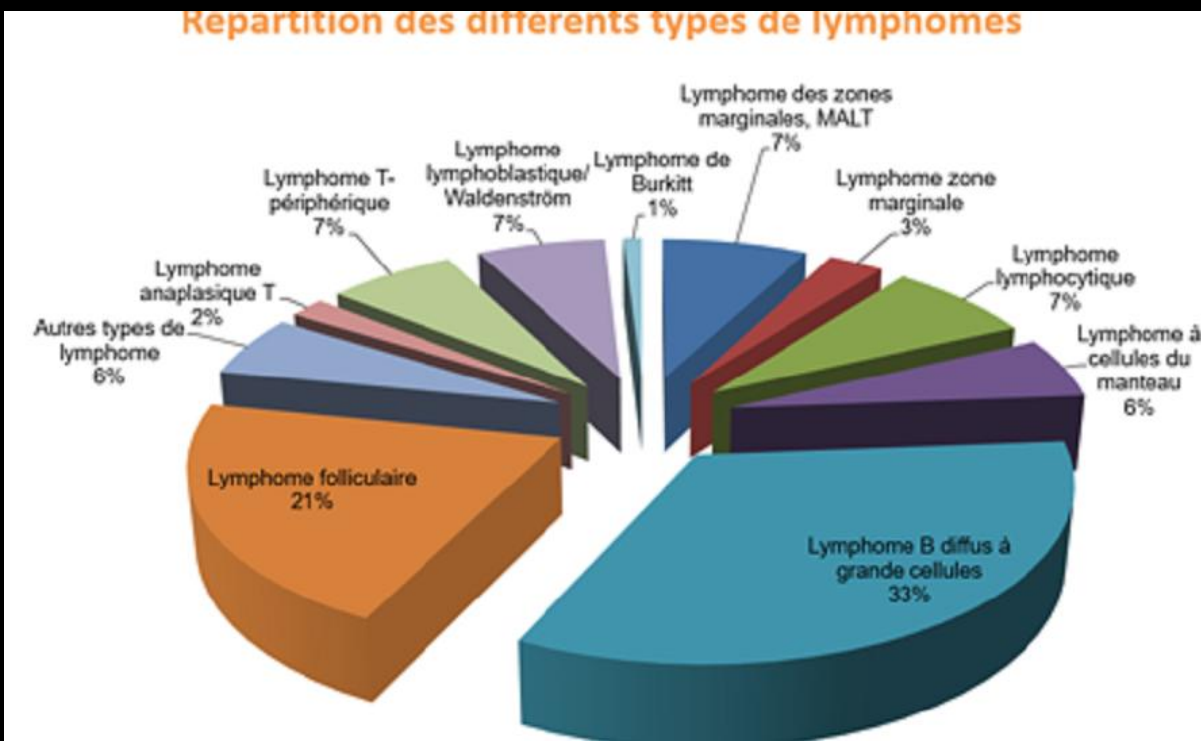



<https://radiopaedia.org/cases/congenital-aml-testicular-relapse>

Leucémie et Lymphomes

Lymphomes

- Près de la moitié des cancers du sang sont des lymphomes, cancer du système lymphatique, avec environ 80 % de lymphomes non hodgkiniens (LNH) et 20% de lymphomes hodgkiniens (LH)
- Les lymphomes se caractérisent par la prolifération excessive des lymphocytes (B le plus souvent ou T) au niveau des ganglions, du foie, de la rate, plus rarement d'autres organes. Ils provoquent une augmentation de leur taille. Les principaux symptômes consistent donc en une augmentation de la taille des ganglions
- Le diagnostic repose sur l'analyse de la biopsie des ganglions atteints
- Des examens d'imagerie – scanners et pet-scanners – seront réalisés pour évaluer l'extension de la maladie dans l'organisme
- Étant donné que les lymphocytes sont des cellules sanguines, elles peuvent se développer dans l'ensemble du corps : contrairement aux tumeurs solides, la notion de métastases n'existe pas dans cette sorte de cancer



Leucémie et Lymphomes

Lymphomes

Présentation clinique

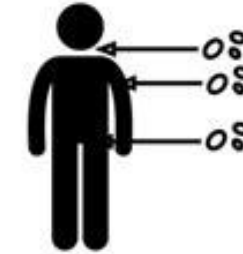
- Le lymphome peut se présenter sous la forme d'une maladie ganglionnaire ou extraganglionnaire
- Le lymphome hodgkinien et le lymphome non hodgkinien (LNH) de bas grade se présentent classiquement comme une maladie ganglionnaire, tandis que le LNH de haut grade peut présenter des complications dues aux effets de masse, telles qu'une obstruction de la veine cave supérieure, un syndrome de la queue de cheval, etc.
- Le lymphome présente souvent des symptômes B (fièvre, sueurs nocturnes et perte de poids)

LYMPHOME

Les symptômes



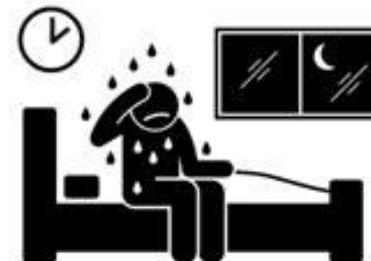Ganglions lymphatiques enflés au cou à l'aisselle ou à l'aîne



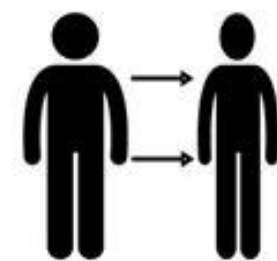
Augmentation du volume de la rate



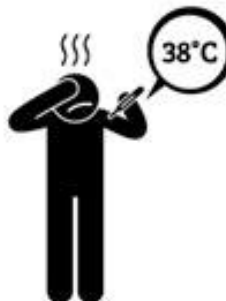Fatigue



Suées nocturnes



Perte de poids

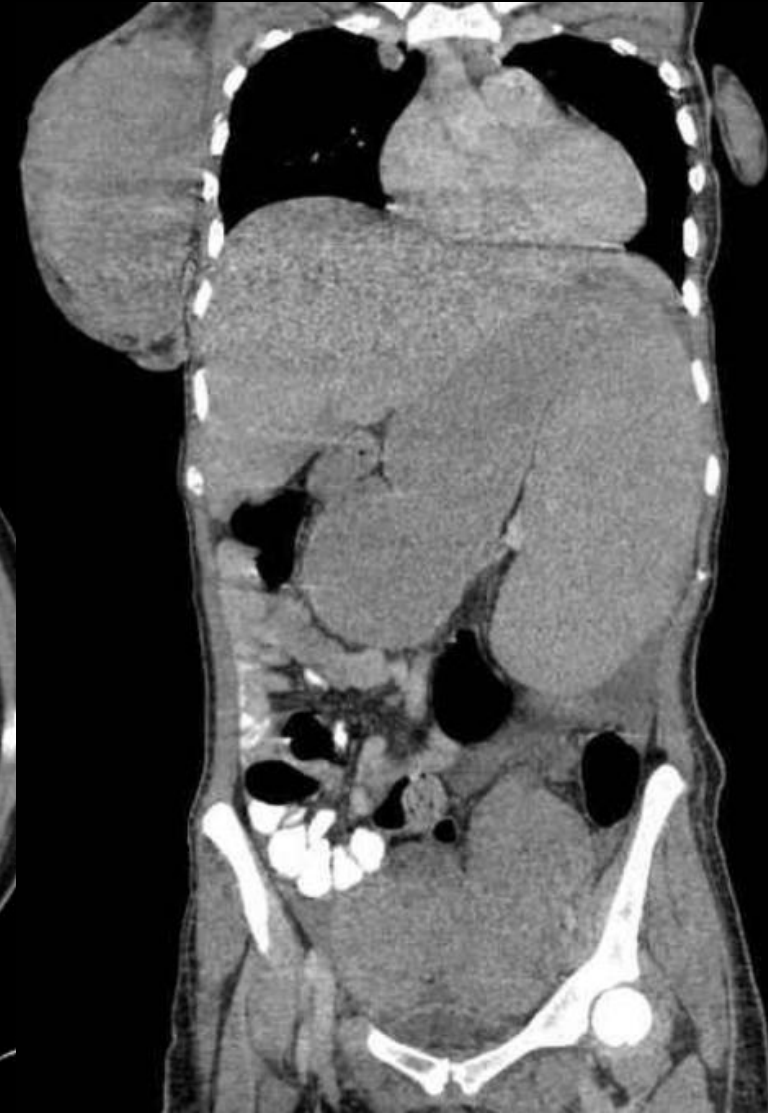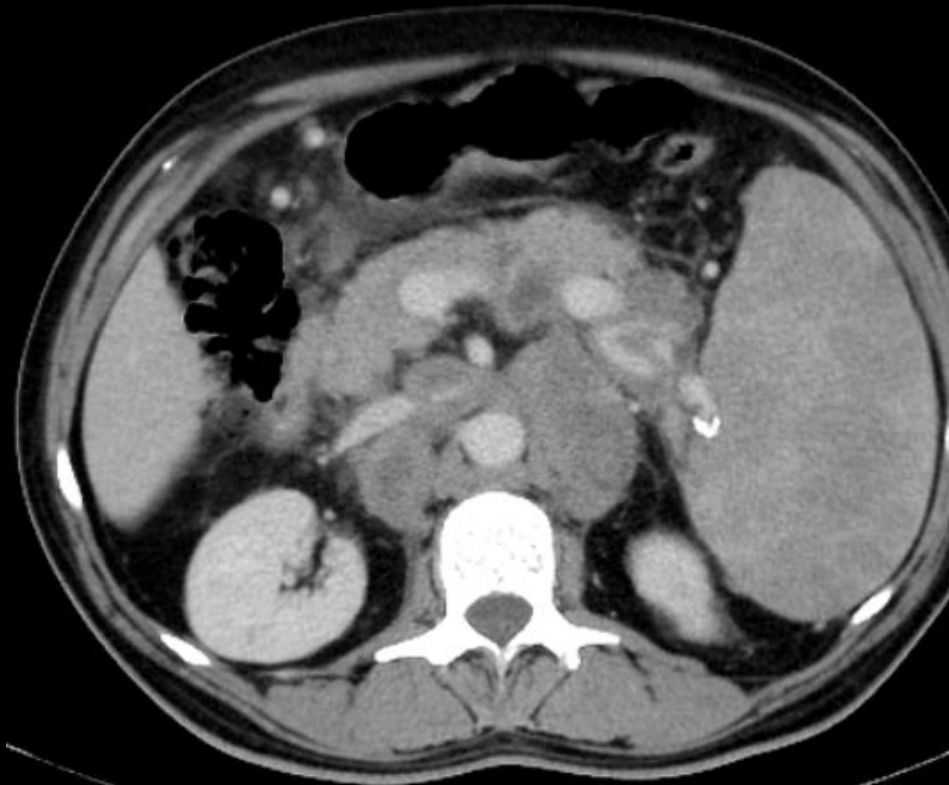
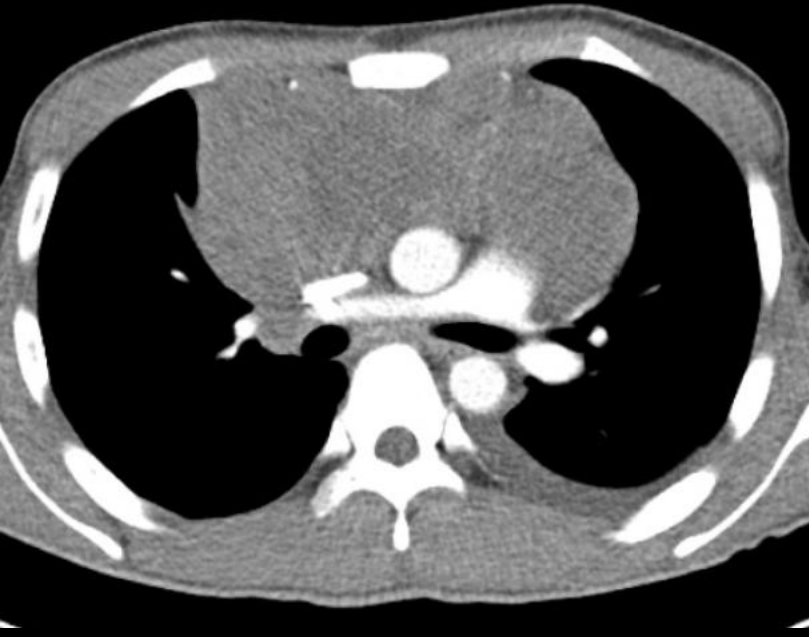


Fièvre

Leucémie et Lymphomes

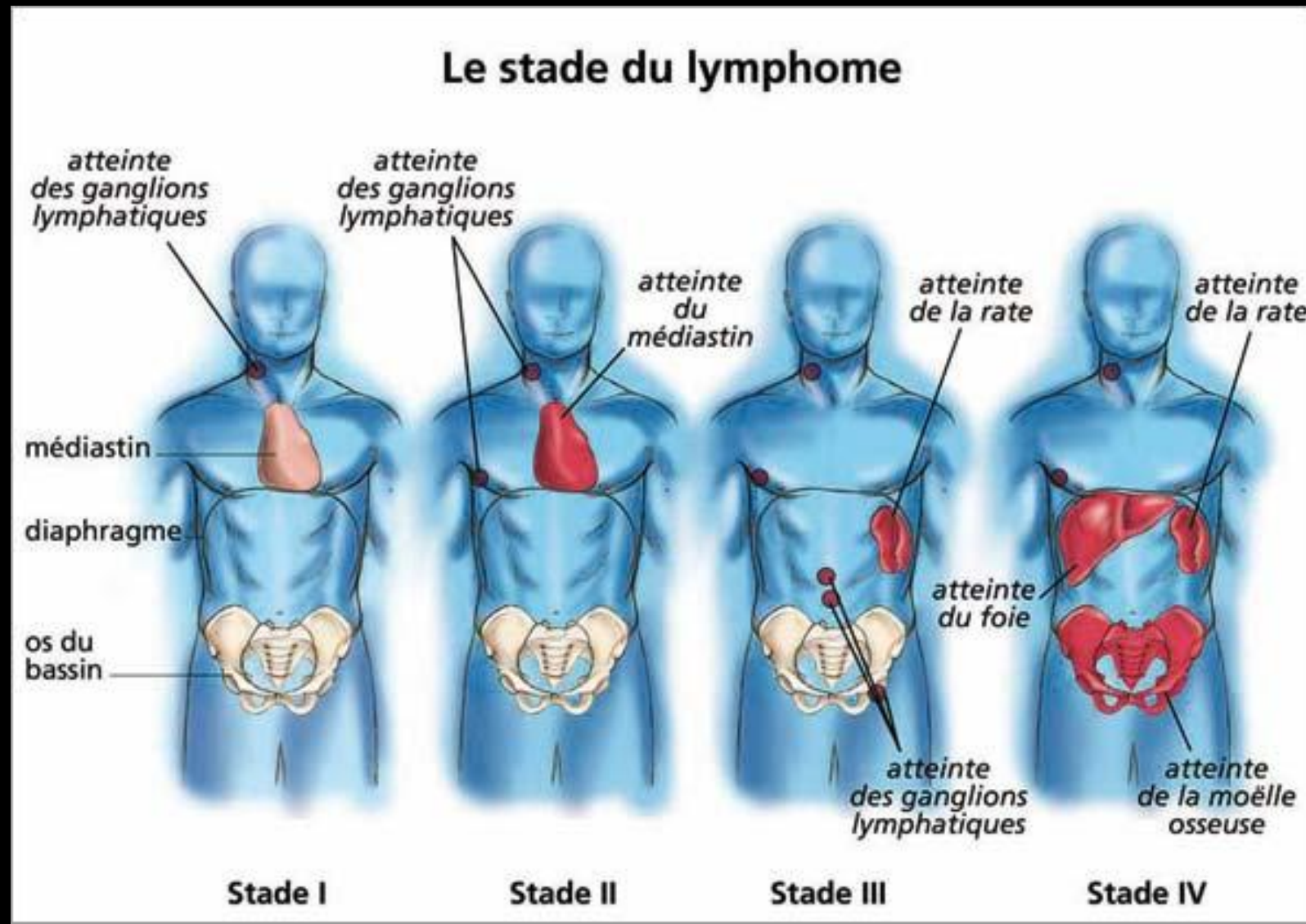
Lymphomes

Imagerie



Leucémie et Lymphomes

Lymphomes



Tumeurs cérébrales



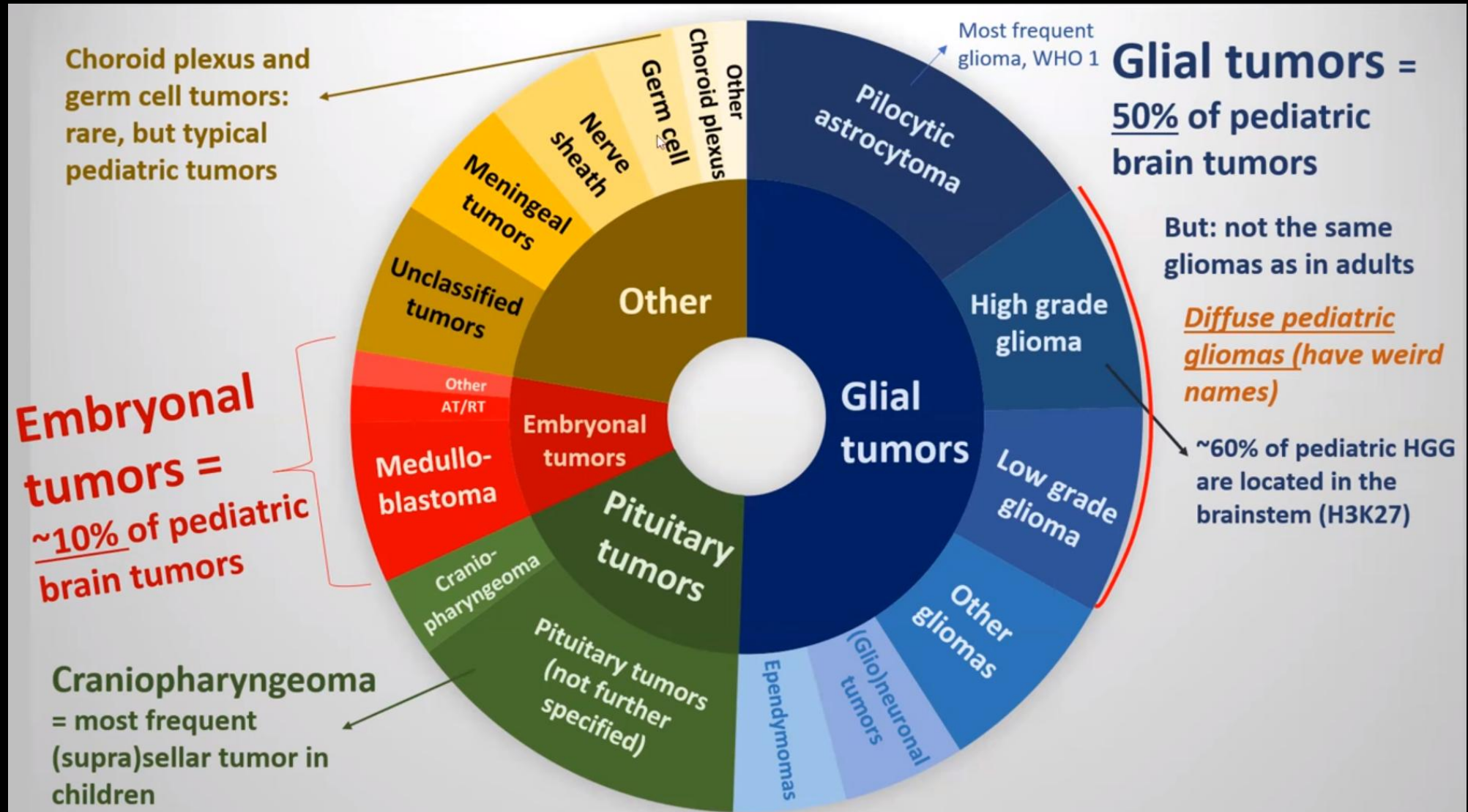
Epidémiologie

- 2nde cause tumorale infantile
- 1ère cause de mortalité par tumeur
- Tumeurs primitives
- Incidence = 2.5 / 100 000 enfants (<15 ans) / an
- Répartition topographique différente enfant / adulte

Tumeurs cérébrales

Epidémiologie

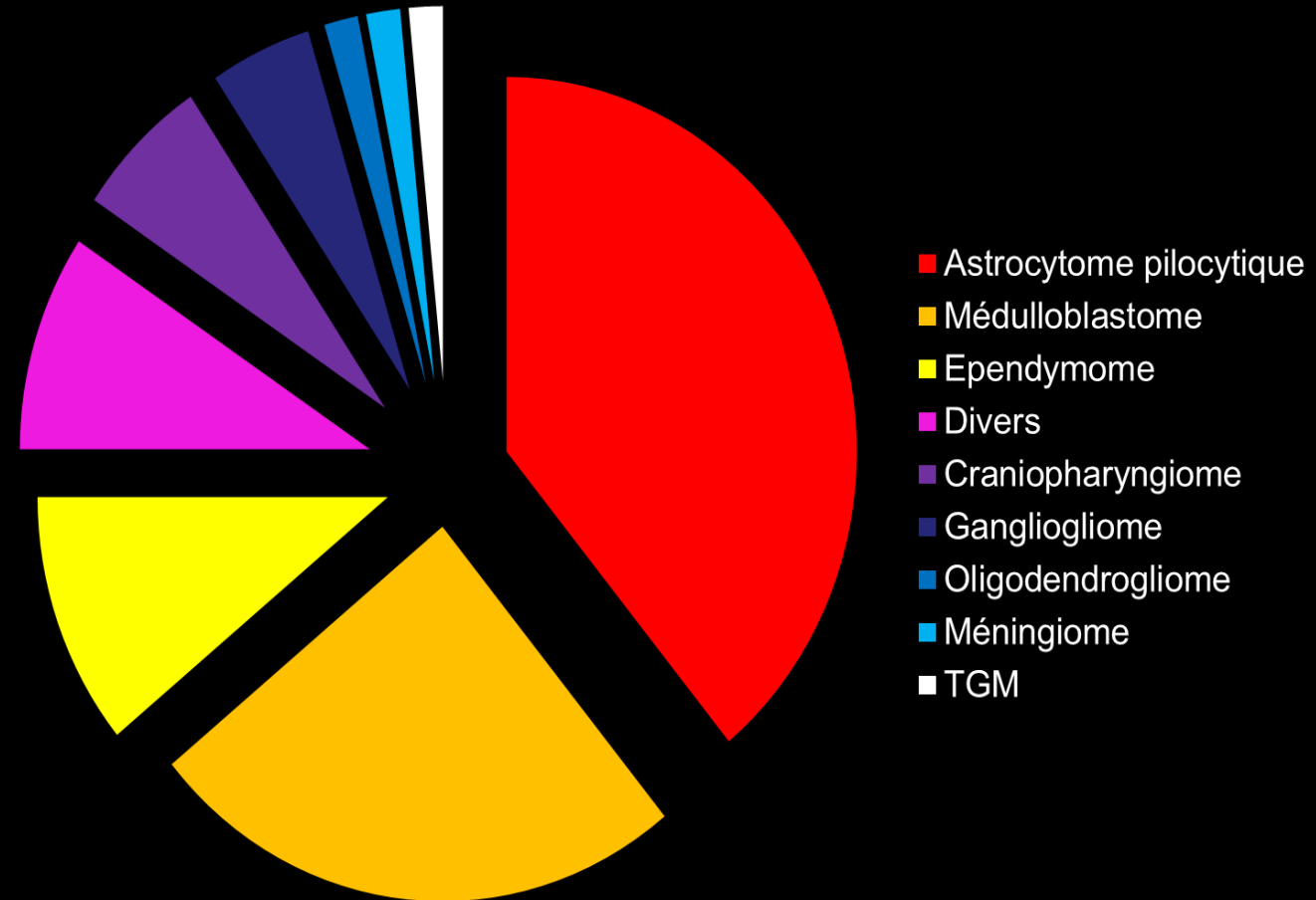
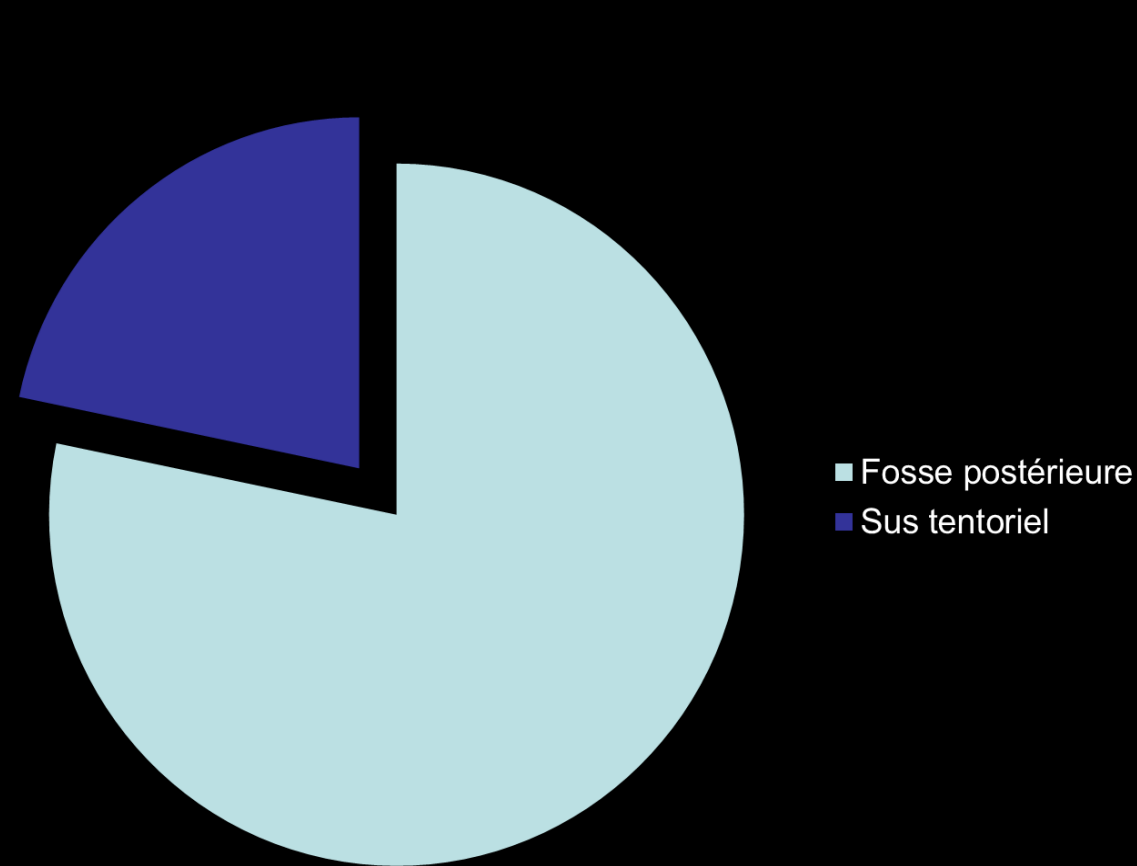
Répartition anatomique et par types histologiques



Tumeurs cérébrales

Epidémiologie

Répartition anatomique et par types histologiques



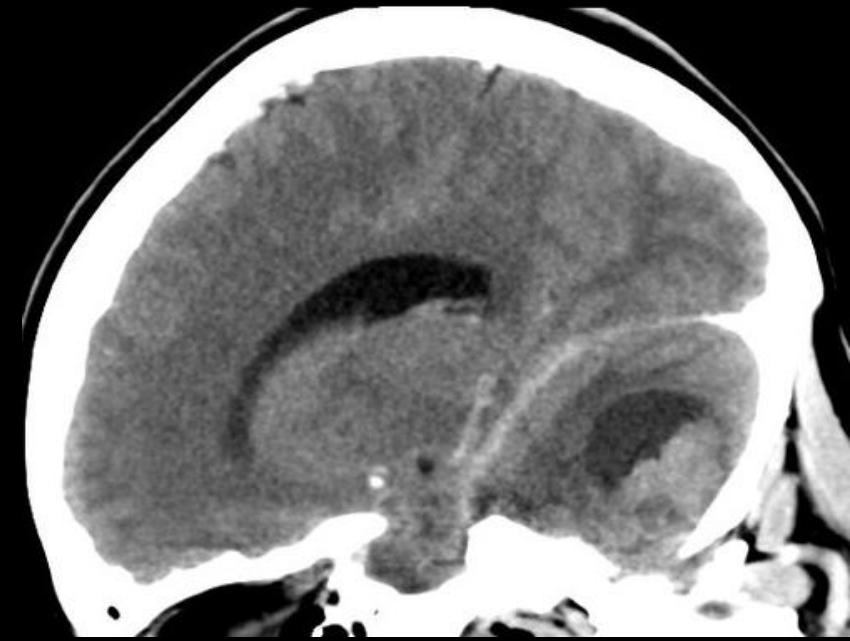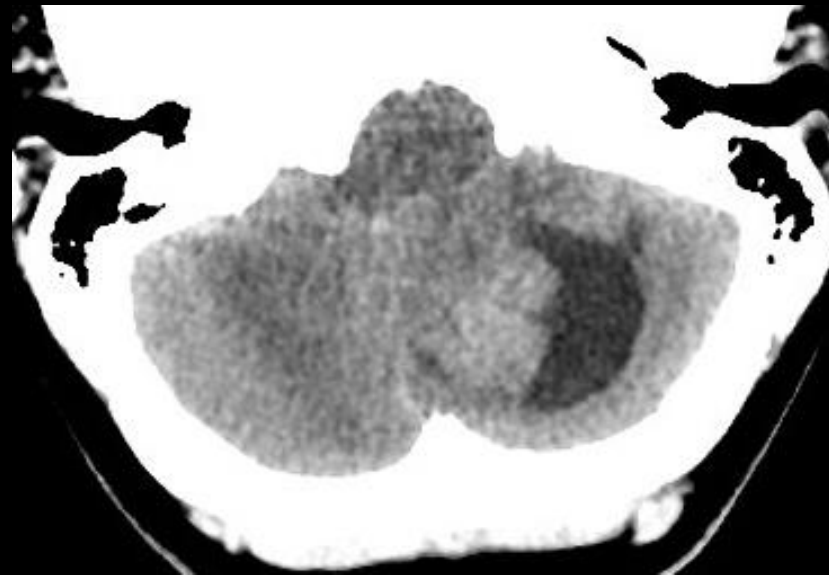
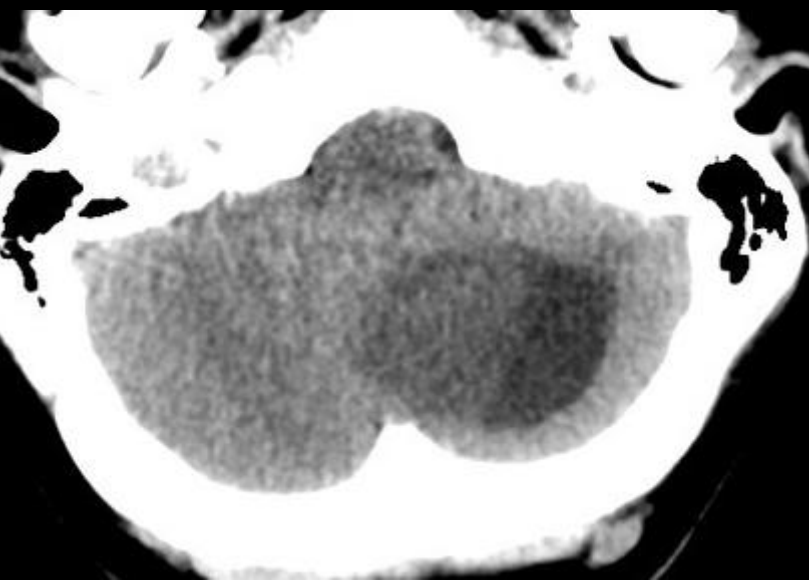
- Tumeurs de grade 1 selon classification OMS
- Pic entre 5 et 10 ans
- Bien qu'ils ne représentent que 0,6 à 5,1 % de tous les néoplasmes intracrâniens (1,7 à 7 % de toutes les tumeurs gliales), ils sont la tumeur cérébrale primitive la plus fréquente de l'enfance (15 %)
- Clinique :
 - Effet de masse avec des signes d'hypertension intracrânienne, en particulier en cas d'hydrocéphalie
 - Des symptômes bulbaires ou des symptômes cérébelleux peuvent également être présents

Astrocytome Pilocytique

Aspect en imagerie

- En imagerie, les astrocytomes se localisent classiquement **dans les hémisphères cérébelleux** ou le vermis (et non dans le 4e ventricule)
- Le contingent tissulaire est hypodense en TDM, en franc hypersignal T2, hyposignal T 1, sans restriction de la diffusion (ADC haut), en hypodébit ASL, avec une prise de contraste souvent intense
- **La forme classique associe un nodule tissulaire et un kyste à parois fines rehaussées** mais des formes tissulaires pures ou des kystes à parois épaisses sont aussi possibles
- Jusqu'à 20 % peuvent présenter une certaine calcification. L'hémorragie est une complication rare

<https://radiopaedia.org/cases/pilocytic-astrocytoma-14>

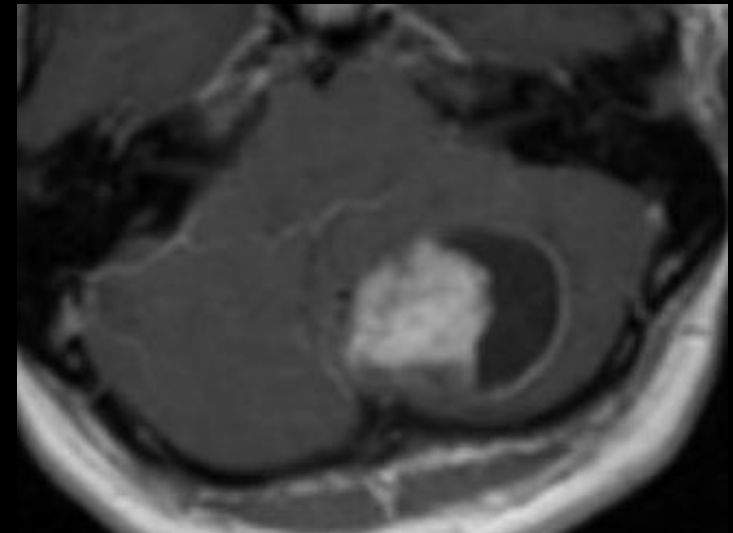
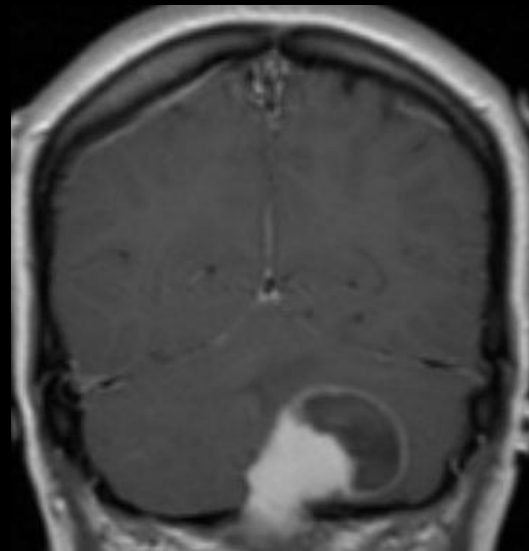
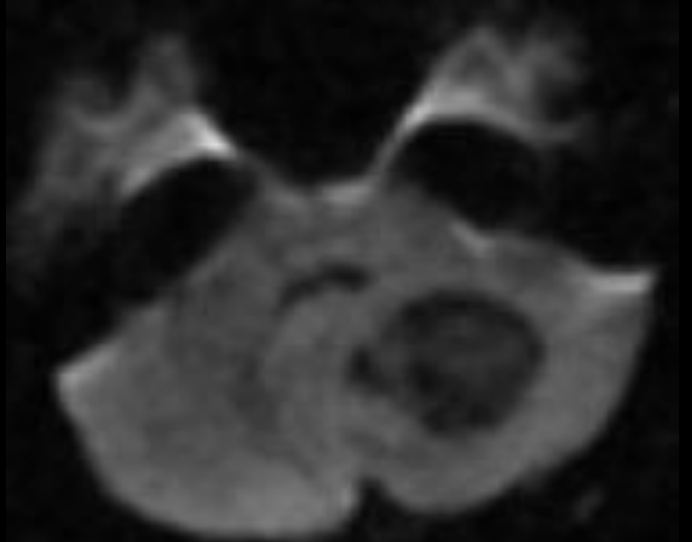
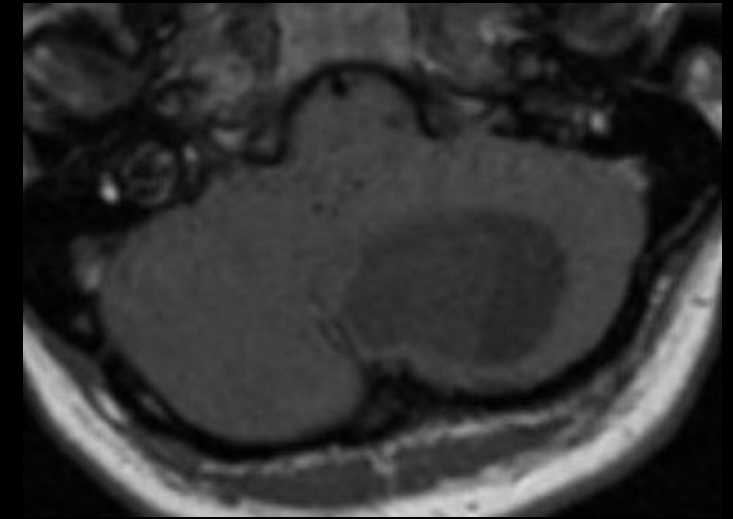
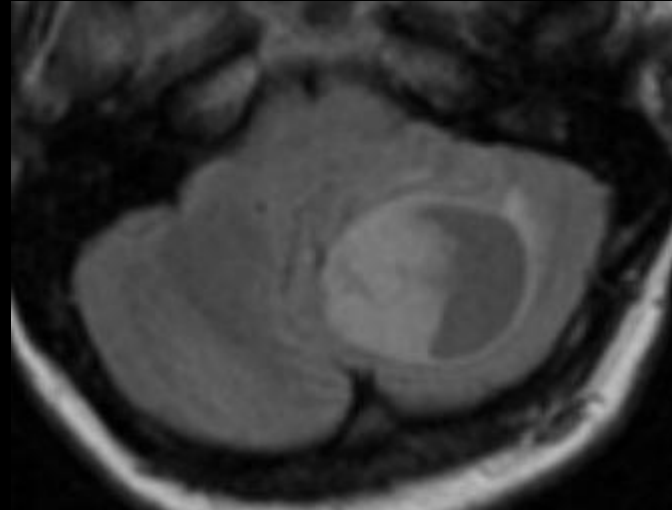
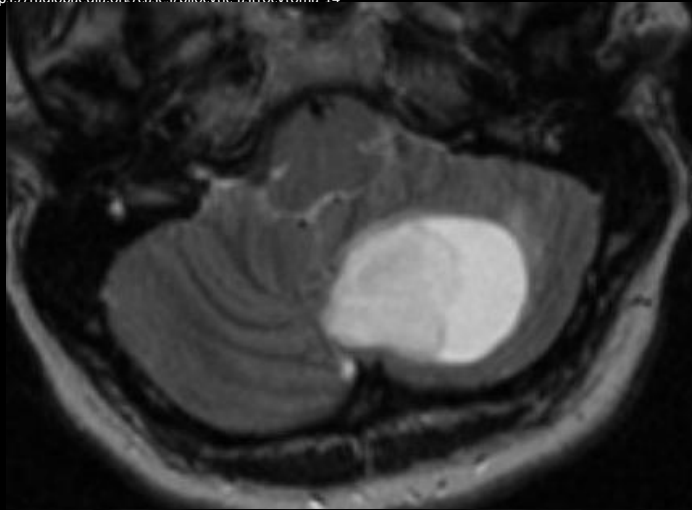


Tumeurs cérébrales

Astrocytome Pilocytique

Aspect en imagerie

<https://radionaedia.org/cases/pilocytic-astrocytoma-14>



- **TRAITEMENT:**

- **Chirurgie:**

- Exérèse complète: pas de ttt complémentaire, surveillance
- Exérèse incomplète: surveillance et ttt complémentaire (chimio ou radioT selon l'âge) en cas d'évolutivité

- **PRONOSTIC:**

- **Taux de survie à 10 ans: 90%**

- **Facteurs pronostics:**

- Exérèse chirurgicale
- Topographie: Voies optiques ou Hypothalamus –
- NF1

Médulloblastome

Généralités

- C'est une tumeur de **grade 4 de l'OMS**, agressive, mais avec des pronostics différents selon les sous-types (WNT, SHH, groupe 3/4)
- **Des métastases leptoméningées encéphaliques et médullaires doivent être recherchées dès le diagnostic**
- 1/3 des tumeurs de fosse post chez l'enfant
- **Pic : 5 - 8 ans**
- **Clinique :**
 - **La croissance de ces tumeurs très cellulaires est souvent rapide** et explique leur apparition clinique relativement rapide
 - Typiquement, la présentation survient en quelques semaines avec des caractéristiques dominées par des symptômes d'augmentation de la pression intracrânienne à la suite d'une **hydrocéphalie obstructive**
 - **Chez environ 40 % des patients, il existe des signes d'ensemencement de LCR au moment du diagnostic**

Tumeurs cérébrales

Médulloblastome

Un médulloblastome ou des médulloblastomes ?









Subgroup		WNT		SHH				Group 3			Group 4				
Subtype		WNT α	WNT β	SHH α	SHH β	SHH γ	SHH δ	Group 3α	Group 3β	Group 3γ	Group 4α	Group 4β	Group 4γ		
Subtype proportion															
Subtype relationship															
Clinical data	Age														
	Metastases	8.6%	21.4%	20%	33%	8.9%	9.4%	43.4%	20%	39.4%	40%	40.7%	38.7%		
	Survival at 5 years	97%	100%	69.8%	67.3%	88%	88.5%	66.2%	55.8%	41.9%	66.8%	75.4%	82.5%		
Copy number	Broad	6 ⁻		9q ⁻ , 10q ⁻ , 17p ⁻		Balanced genome		7 ⁺ , 8 ⁻ , 10 ⁻ , 11 ⁻ , i17q		8 ⁺ , i17q		7q ⁺ , 8p ⁻ , i17q		7q ⁺ , 8p ⁻ , i17q (less)	
	Focal			MYCN amp, GLI2 amp, YAP1 amp		PTEN loss		OTX2 gain, DDX31 loss		MYC amp		MYCN amp, CDK6 amp		SNCAIP dup, CDK6 amp	
Other events				TP53 mutations				High GF11/18 expression							
Tumor location/enhancement patterns		Cerebellar peduncle/ Cerebellopontine angle		Cerebellar hemisphere				Midline, ill-define margins			Midline, no enhancement				
Origin		Cells in the lower rhombic lip		Cerebellar granule neuron progenitors (CGNPs)				Uncertain			Uncertain				
Histology		Classic		Desmoplastic nodular MBEN - infant LC/A - TP53 mutant				Classic LC/A - infant			Classic				
Risk of CMS		21%		7%				31%			35%				

Age (years): 0-3 >3-10 >10-17 >17

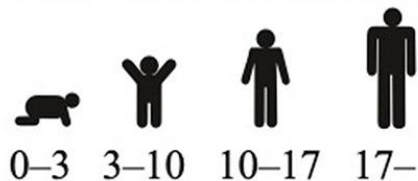Tumeurs cérébrales

Médulloblastome

Un médulloblastome ou des médulloblastomes ?

Subgroup frequency (%)	WNT 9-10% 	SHH 28-30% 	Group 3 19-25% 	Group 4 35-43% 
Age group				
Gender	♂ ≈ ♀	♂ > ♀	♂ > ♀	♂ > ♀
Metastasis	rare	uncommon	very frequent	frequent
Prognosis	very good	intermediate	poor	intermediate

Age group



- Les médulloblastomes sont le plus souvent localisés **sur la ligne médiane, au sein du 4e ventricule depuis le toit de celui-ci** (≠ épendymome)
- Certains plus rares peuvent se localiser dans les hémisphères cérébelleux (sous-type SHH) ou dans l'angle pontocérébelleux (sous-type WNT)
- Ce sont des tumeurs nodulaires ayant peu tendance à s'insinuer dans les foramens
- Leur caractéristique marquante est une **hypercellularité** se manifestant par une **hyperdensité en TDM** et une **restriction de la diffusion en IRM** (ADC bas). Le signal T2 est variable, de même que la prise de contraste, qui peut être très intense, modérée ou même absente. La perfusion ASL est souvent élevée, notamment quand la prise de contraste est marquée

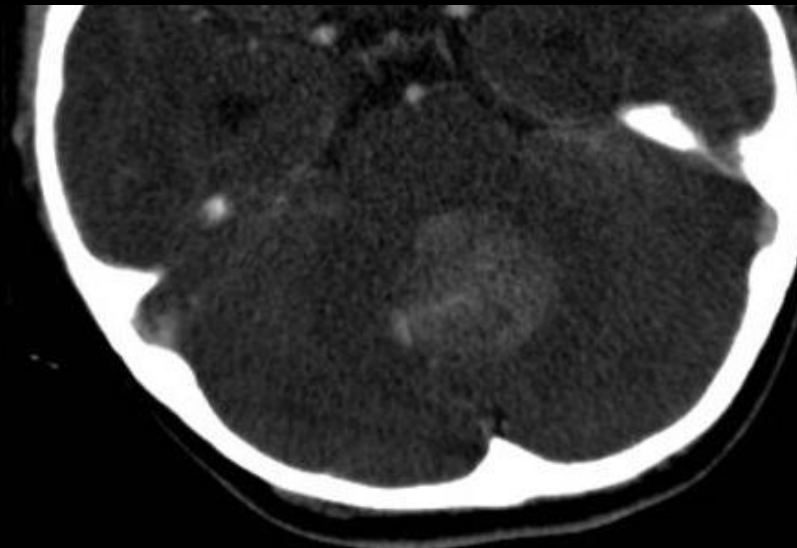
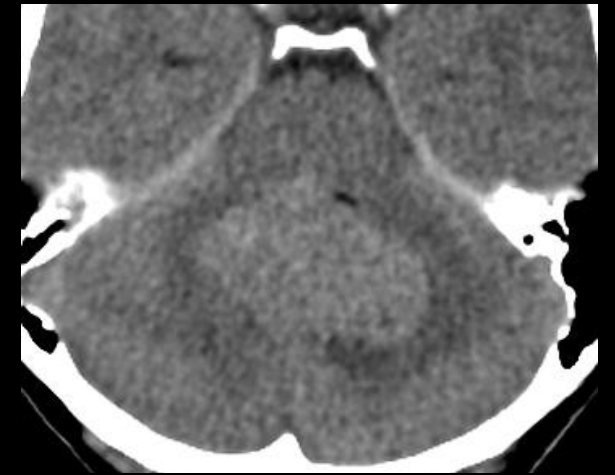
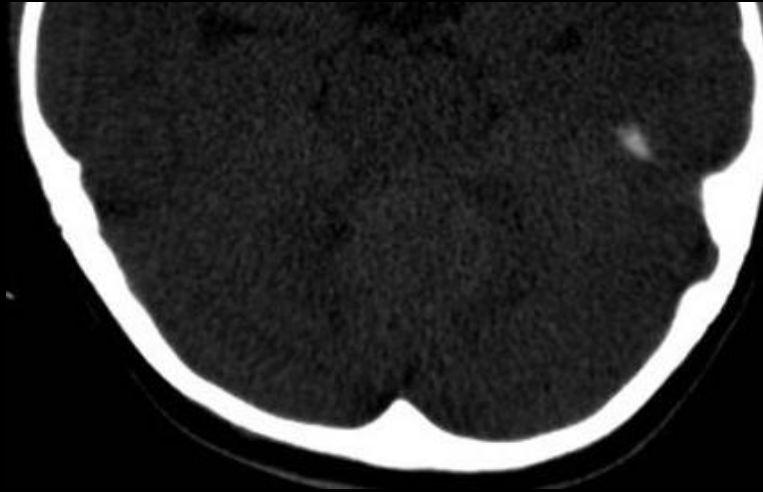
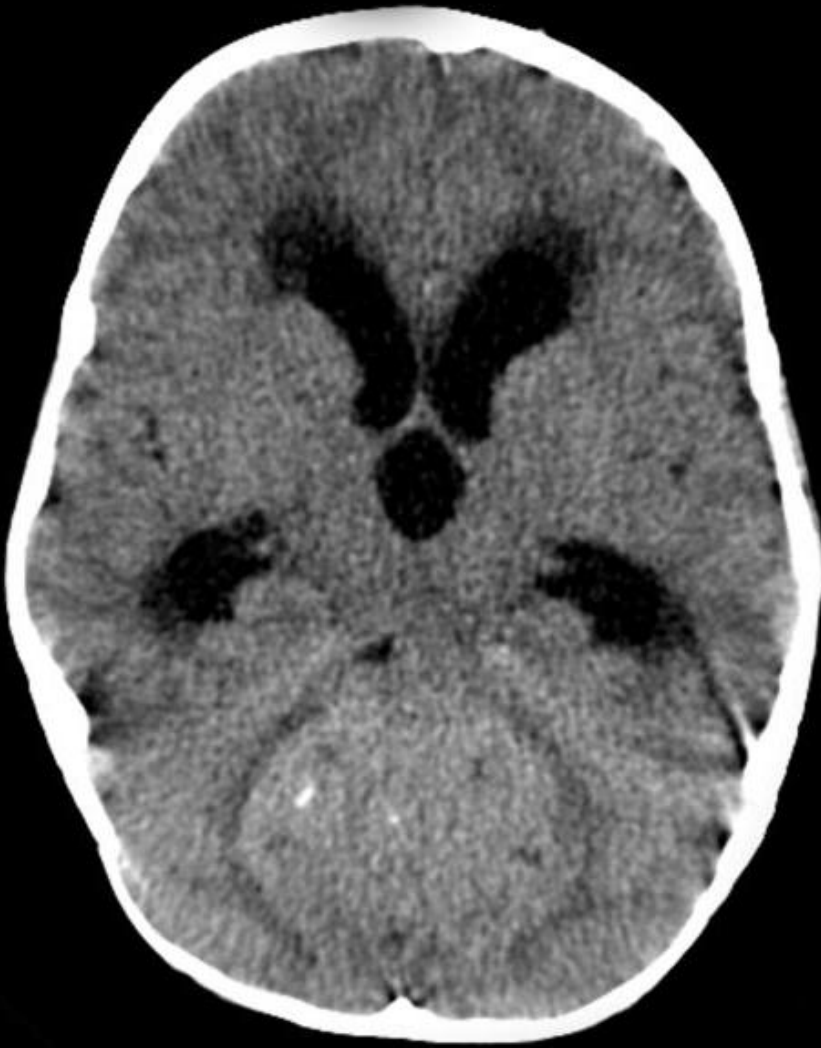Tumeurs cérébrales

Médulloblastome

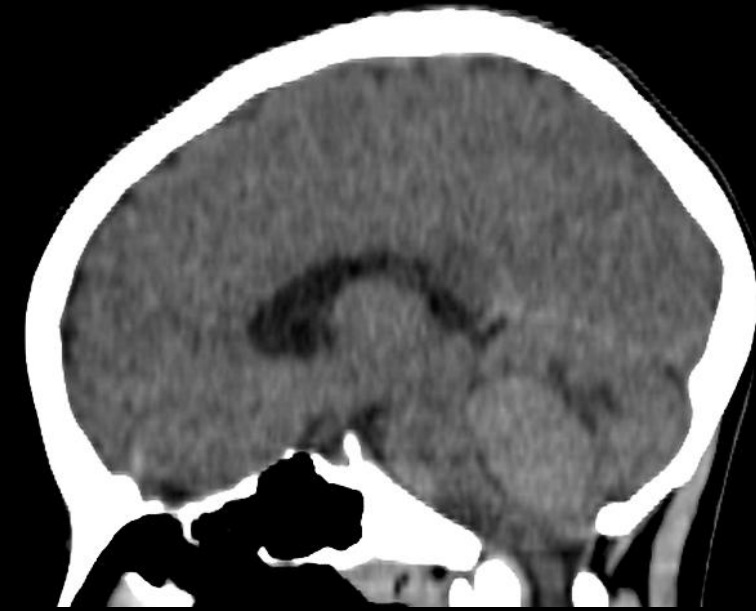
Aspect en imagerie

<https://radiopaedia.org/cases/medulloblastoma-61>

<https://radiopaedia.org/cases/medulloblastoma>



<https://radiopaedia.org/cases/medulloblastoma-6>

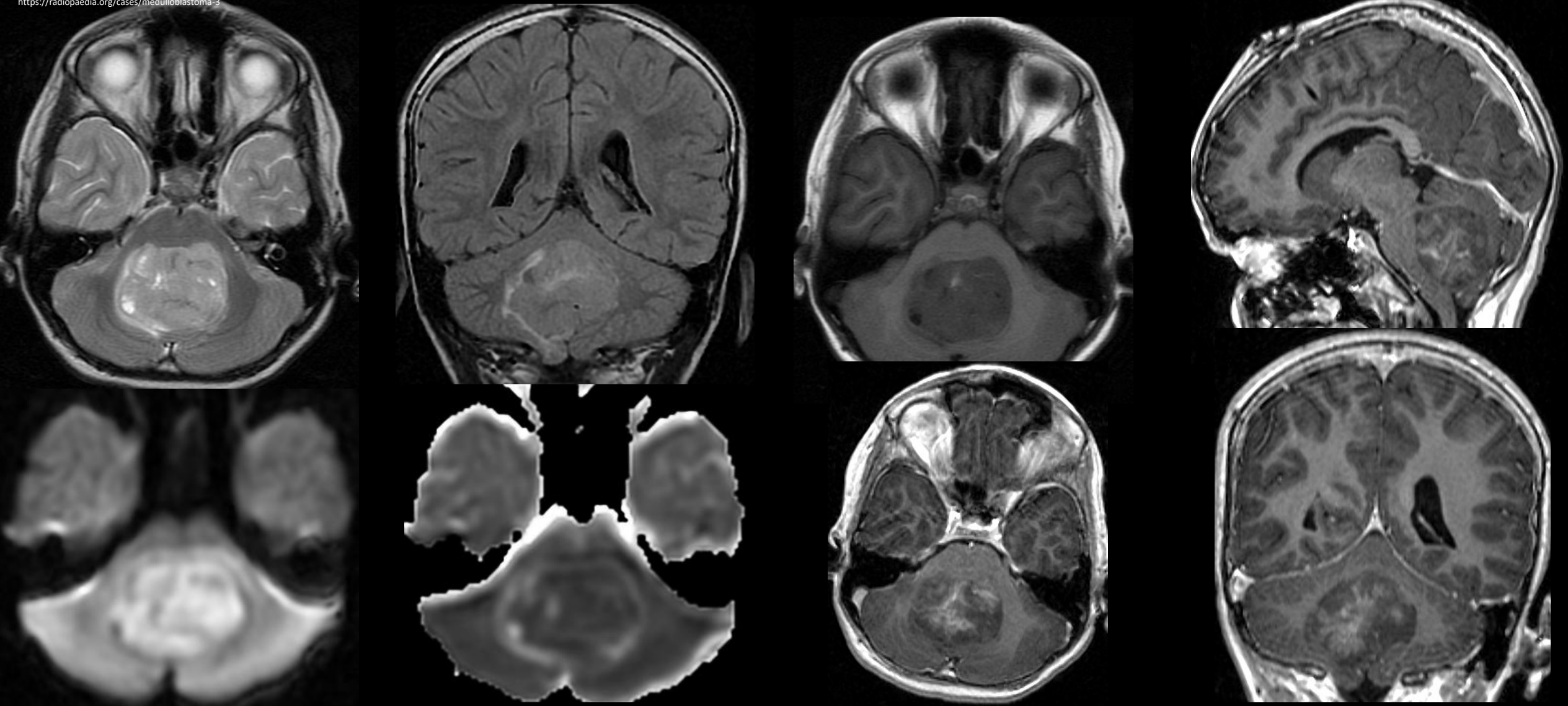


Tumeurs cérébrales

Médulloblastome

Aspect en imagerie

<https://radiopaedia.org/cases/medulloblastoma-3>



Tumeurs cérébrales

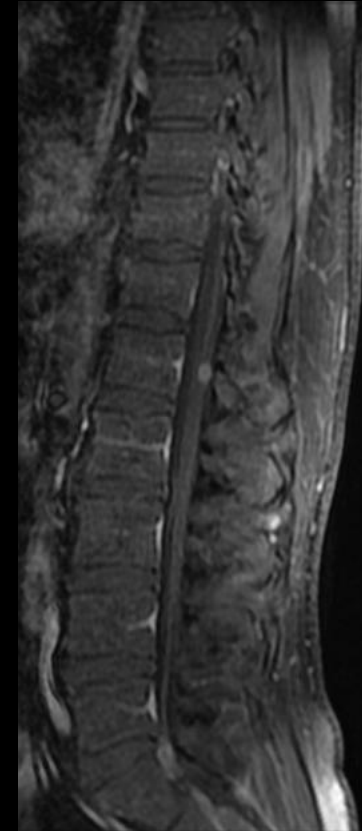
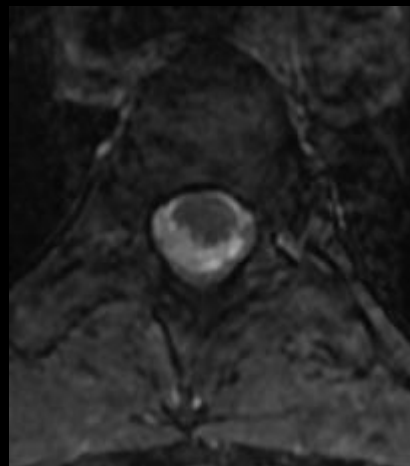
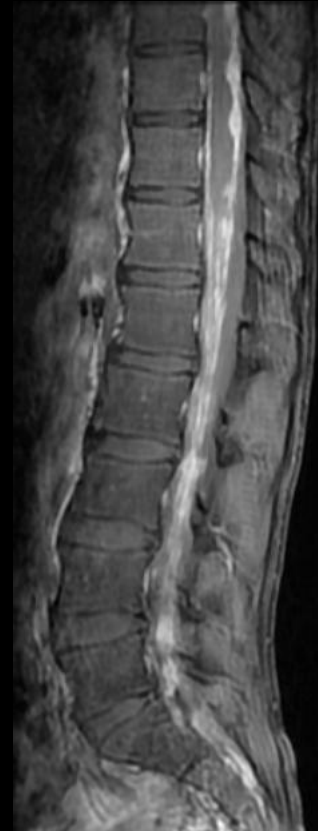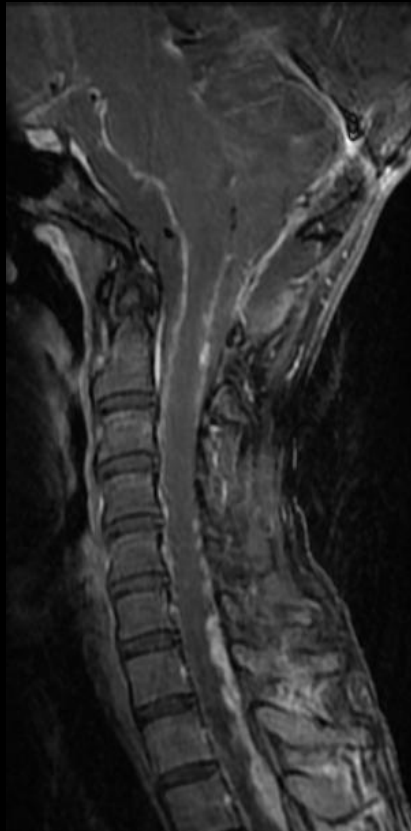
Médulloblastome

Aspect en imagerie

Métastases leptoméningées +++ : **IRM médullo-rachidienne impérative !!!**

Étude de l'axe crânio-spinal: recherche de méta LM (1/3 des cas au moment du diagnostic initial ; la moitié de ces patients à une cytologie positive au niveau du LCS)

<https://radiopaedia.org/cases/medulloblastoma-with-astrocytic-components-and-drop-metastases>



<https://radiopaedia.org/cases/medulloblastoma-with-leptomeningeal-metastasis>

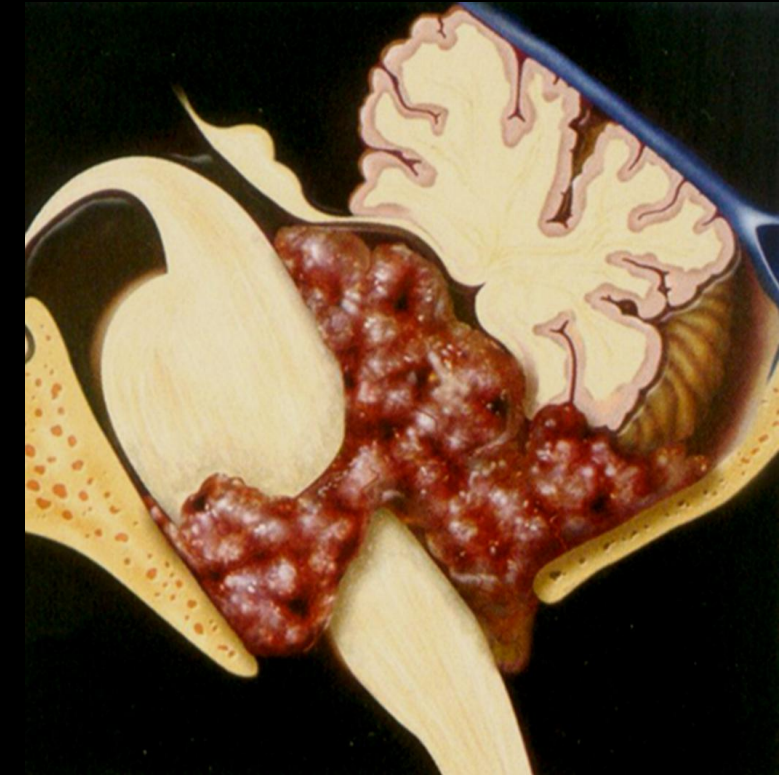
- Le traitement consiste généralement en une **résection chirurgicale**, une **radiothérapie** et une **chimiothérapie**. En général, les tumeurs sont assez radiosensibles
- **Le pronostic est le plus fortement influencé par le sous-type moléculaire**
- le pronostic est jugé mauvais si jeune âge au moment du diagnostic (< 3 ans), exérèse chirurgicale incomplète (> 1,5 cm³ résiduel) et présence de métastases du LCR au moment du diagnostic
- **Taux de survie de 60% à 5 ans**

Tumeurs cérébrales

Ependymome

Généralités

- **Dérive de cellules épendymaires** bordant les parois des ventricules ou du canal épendymaire à l'étage spinal
- Les épendymomes de fosse postérieure sont plus **rares** que les astrocytomes ou médulloblastomes : 5% des tumeurs gliales de l'enfant (3% des tumeurs intracrâniennes)
- Ce sont des tumeurs de **grade 2 ou 3 de la classification OMS**, dont le pronostic dépend beaucoup de la résection chirurgicale
- **Pic: 5 ans**
- **Clinique** : La présentation initiale avec des signes et des symptômes **d'hypertension intracrânienne** est courante. D'autres symptômes de la fosse postérieure dont l'**ataxie** sont également rencontrés
- **Les métastases initiales sont rares mais possibles**

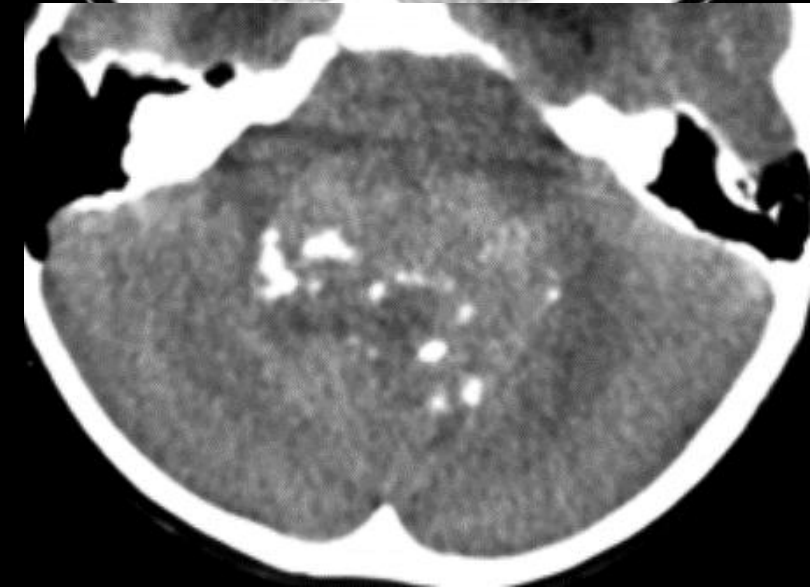
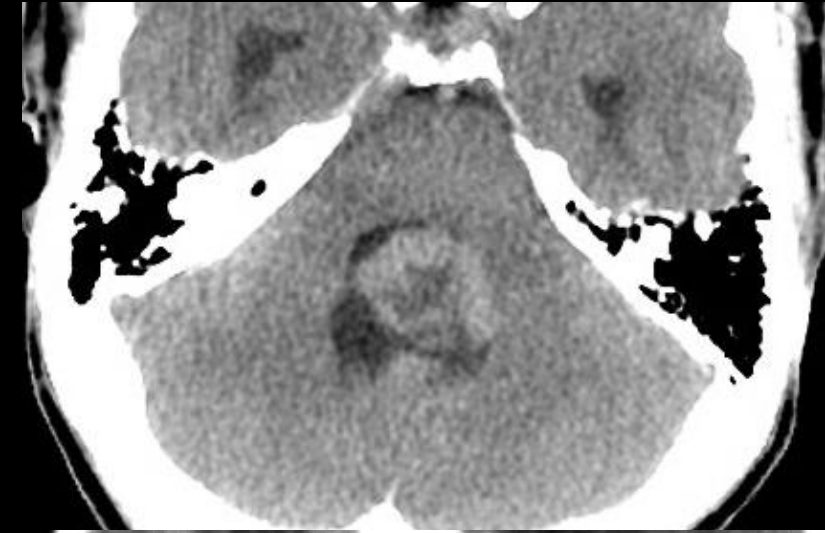

Tumeurs cérébrales

Ependymome

Aspect en imagerie

- Ces tumeurs se développent au sein des ventricules, médianes ou latéralisées, avec une tendance à s'insinuer dans les ouvertures médiane (Magendie) et latérales (Luschka) du 4^e ventricule, mais aussi dans le méat acoustique interne et le foramen jugulaire d'où le terme "épendymome plastique" ou la comparaison avec un dentifrice
- Elles peuvent s'étendre en avant du tronc cérébral en passant par l'angle pontocérébelleux
- Elles présentent un contenu hétérogène au rehaussement variable, avec une diffusion hétérogène associant zones d'ADC haut et bas et de possibles calcifications. La perfusion ASL est très variable
- Les épendymomes sont généralement des masses hétérogènes avec des zones de nécrose, de calcification, de changement kystique et d'hémorragie fréquemment observées. Il en résulte un aspect hétérogène sur toutes les modalités

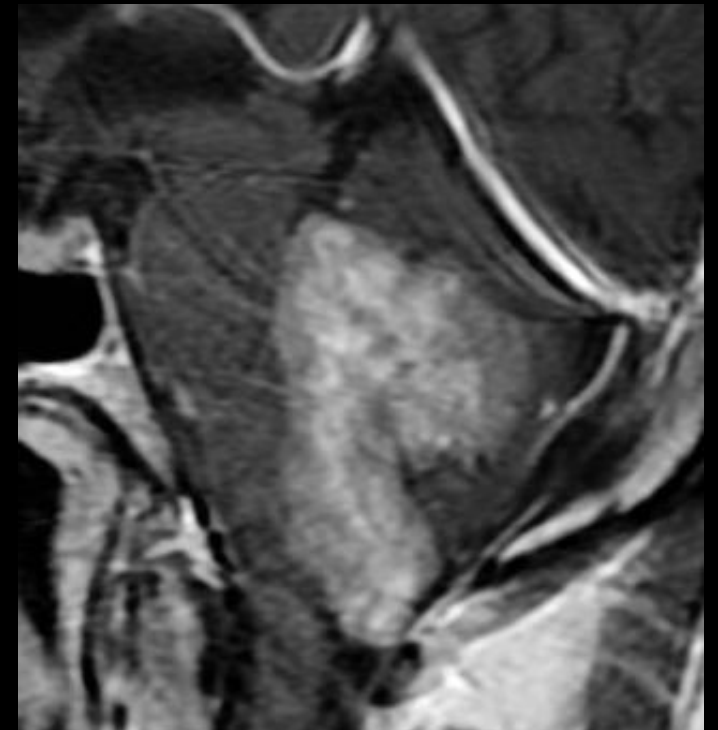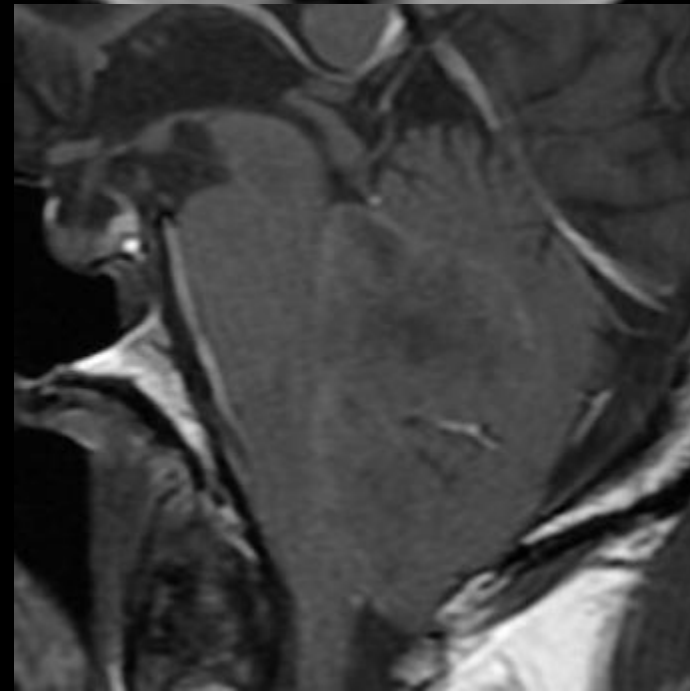
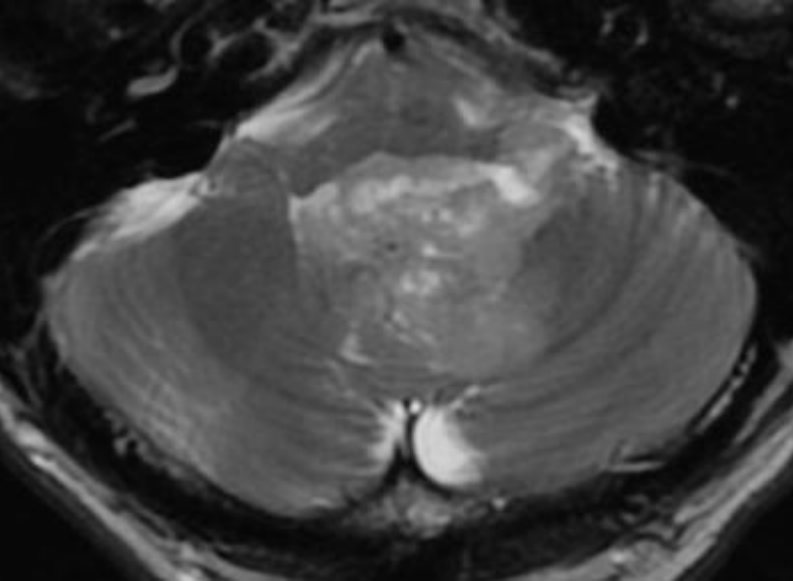
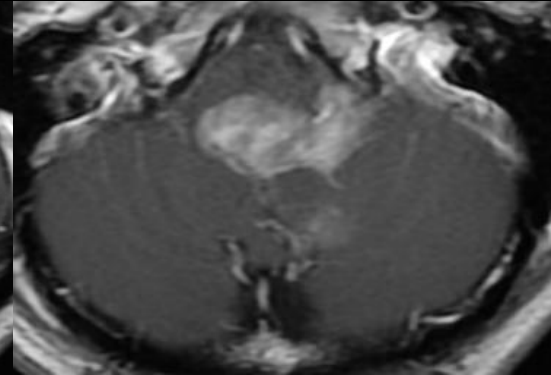
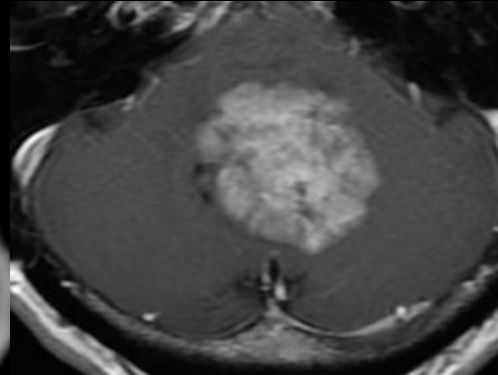
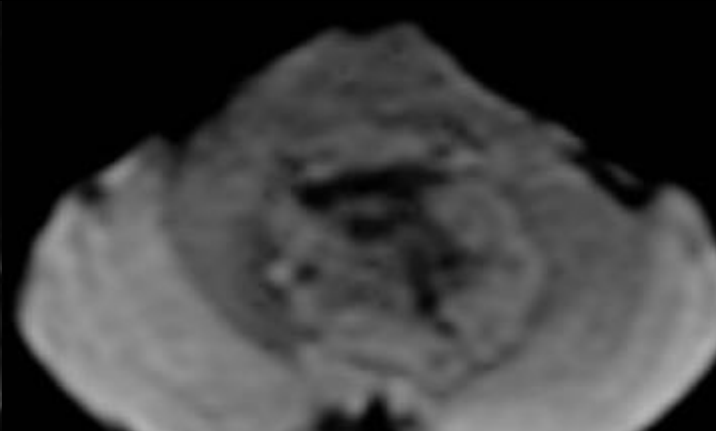
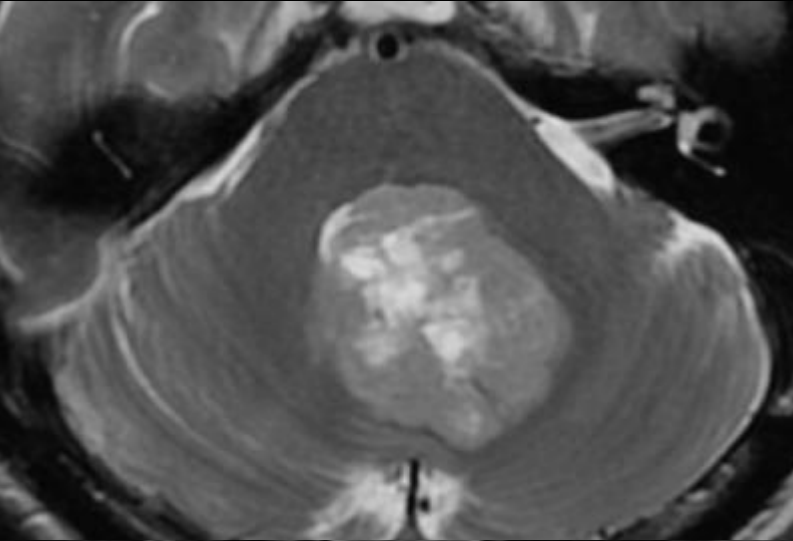


Tumeurs cérébrales

Ependymome

Aspect en imagerie

<https://radiopaedia.org/cases/posterior-fossa-ependymoma-5>



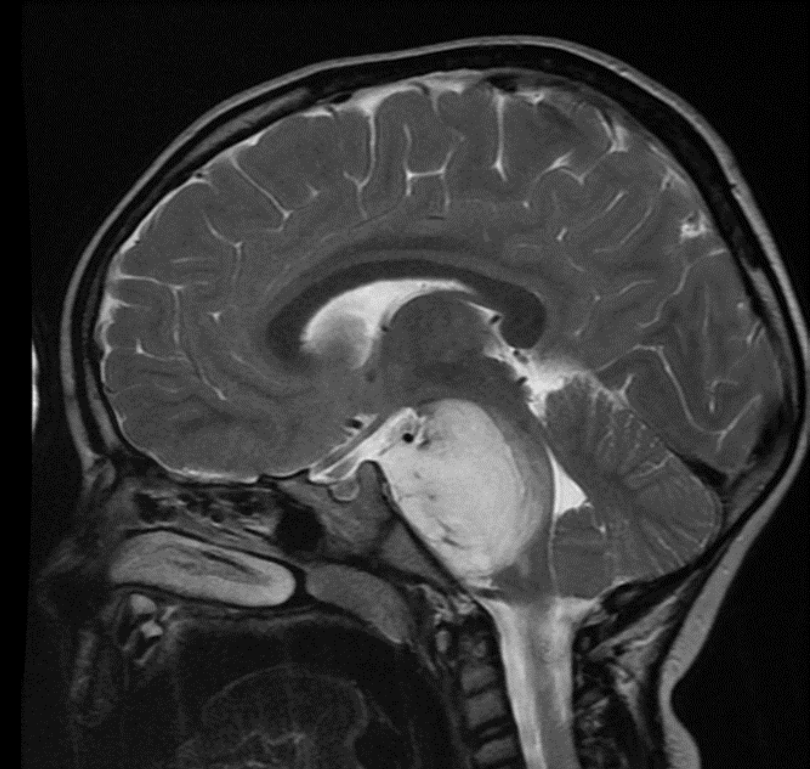
- **Traitement:**
 - **Chirurgie**
 - **Radiothérapie:**
 - Locale
 - Crânio-spinale si dissémination (LCR et/ou IRM cérébro-médullaire)
 - **Chimiothérapie:**
 - Enfant de moins de 5 ans
- **Pronostic:**
 - **Survie d'environ 50% à 5 ans**
 - **Exérèse chirurgicale complète = facteur pronostic principal**
 - Le pronostic est cependant relativement mauvais, ce qui est principalement dû aux tumeurs survenant dans des endroits difficiles sur le plan chirurgical, ce qui rend difficile une résection complète
 - **Une fois la récurrence survenue, le pronostic est très sombre, avec un taux de mortalité de 90 %**

- Multiples types histologiques différents ; entité la plus fréquente = **gliome diffus de la ligne médiane muté H3K27M**
- Ce sont des **tumeurs agressives avec un mauvais pronostic** et sont considérées comme des **tumeurs de grade 4 par l'OMS**
- La majorité de ces tumeurs se retrouvent **chez les jeunes enfants et sont localisées dans le pont**
- **Clinique** : les patients atteints de tumeurs du tronc cérébral présentent de **multiples paralysies des nerfs crâniens**, selon l'emplacement de la tumeur, et des signes d'augmentation de la pression intracrânienne. Des signes cérébelleux peuvent également être déclenchés, notamment l'ataxie, la dysarthrie, le nystagmus et l'apnée du sommeil

Gliome du tronc cérébral

Aspect en imagerie

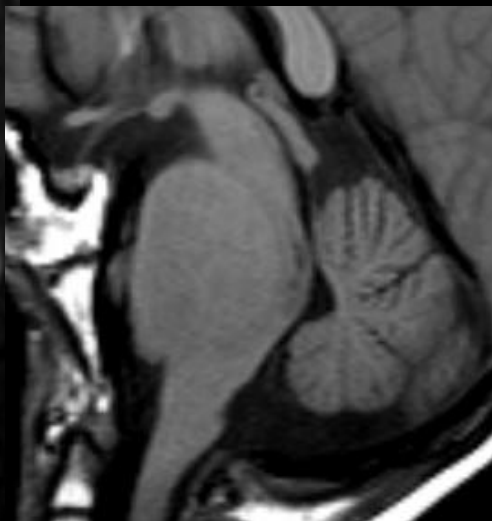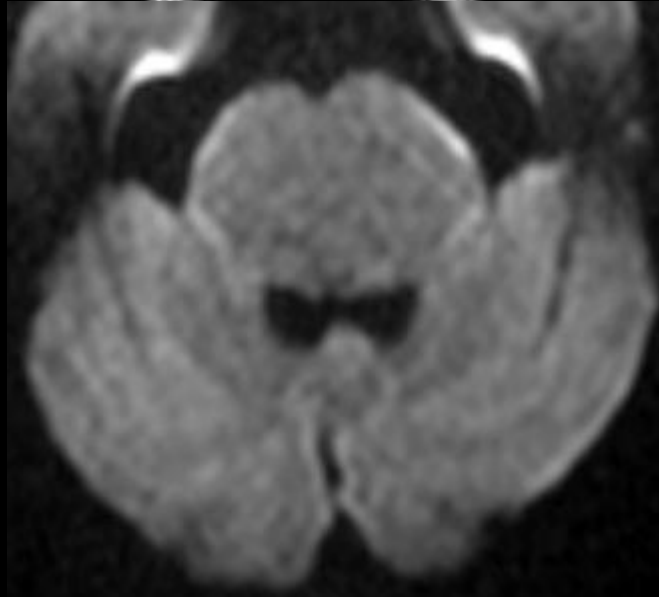
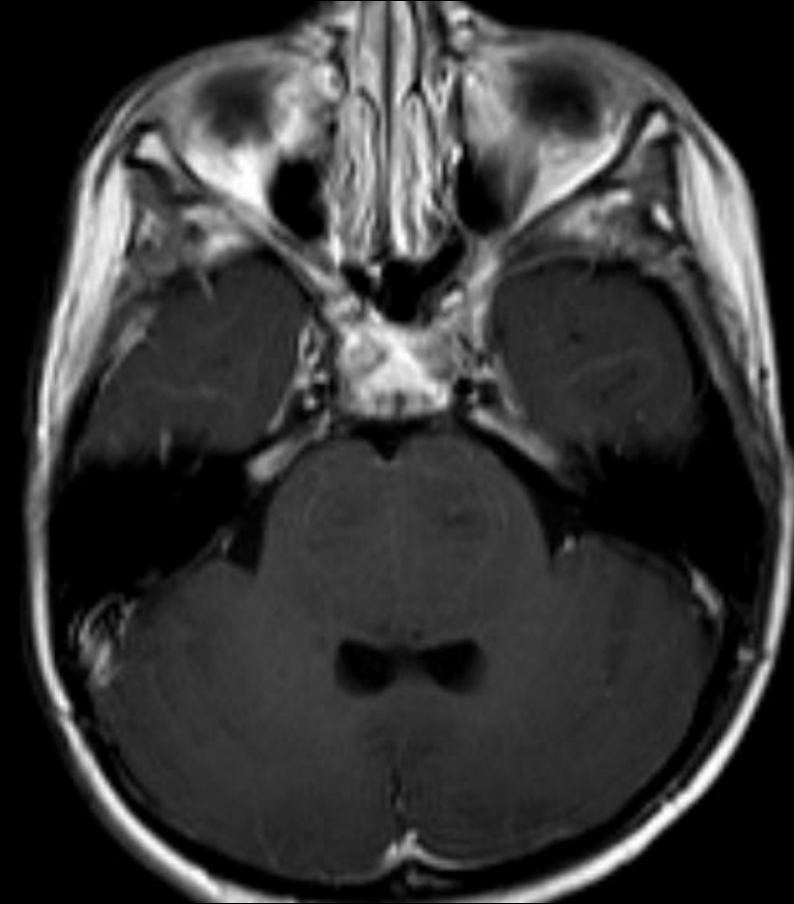
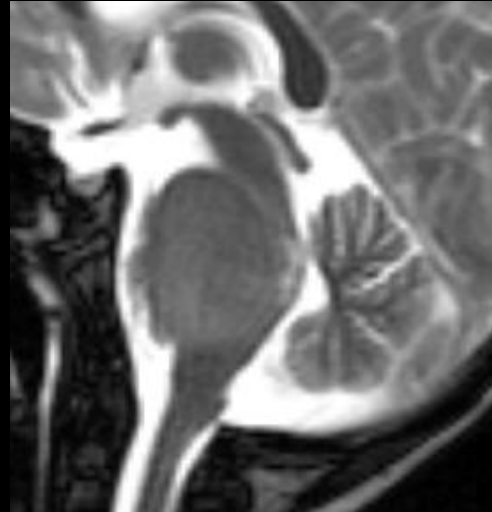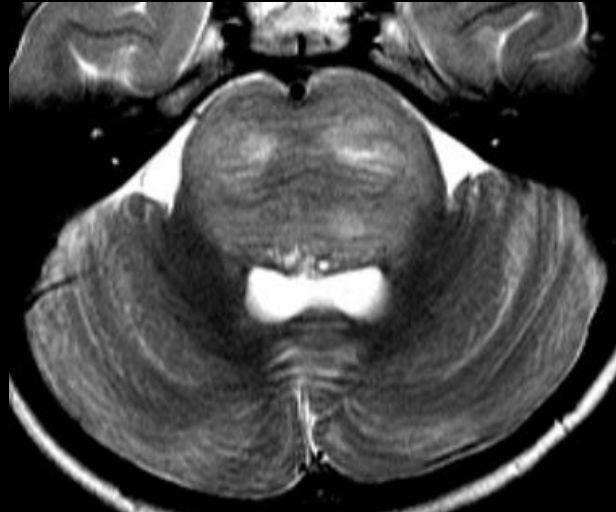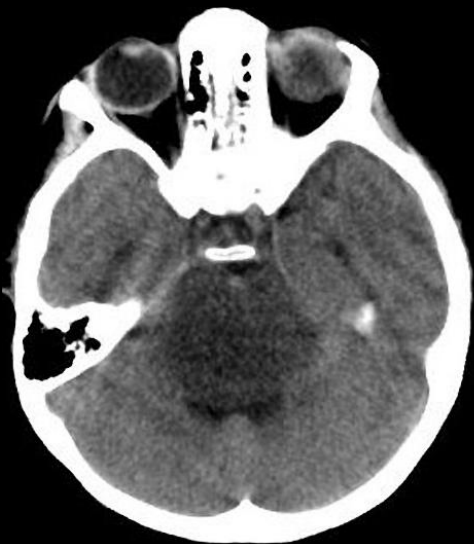- Dans les tumeurs situées à l'intérieur du pont, **le pont est élargi** avec l'artère basilaire déplacée vers l'avant contre le clivus et potentiellement engloutie
- **Le plancher du quatrième ventricule est aplati et une hydrocéphalie obstructive peut être présente**
- Parfois, la tumeur est exophytique, soit vers l'extérieur dans les citernes basales, soit au centre dans le 4^e ventricule
- **Habituellement, la tumeur est homogène avant le traitement**, cependant, chez une minorité de patients, des zones de nécrose peuvent être présentes
- En scanner, la lésion est typiquement hypodense avec peu ou pas de rehaussement
- En IRM, le rehaussement est généralement modéré
- **L'extension leptoméningée est relativement fréquente**



Tumeurs cérébrales

Gliome du tronc cérébral

Aspect en imagerie



- Traitement
 - Pas de chirurgie possible
 - Radio et chimio-thérapie
- Pronostic
 - Le pronostic reste sombre, avec une survie à 2 ans inférieure à 10%

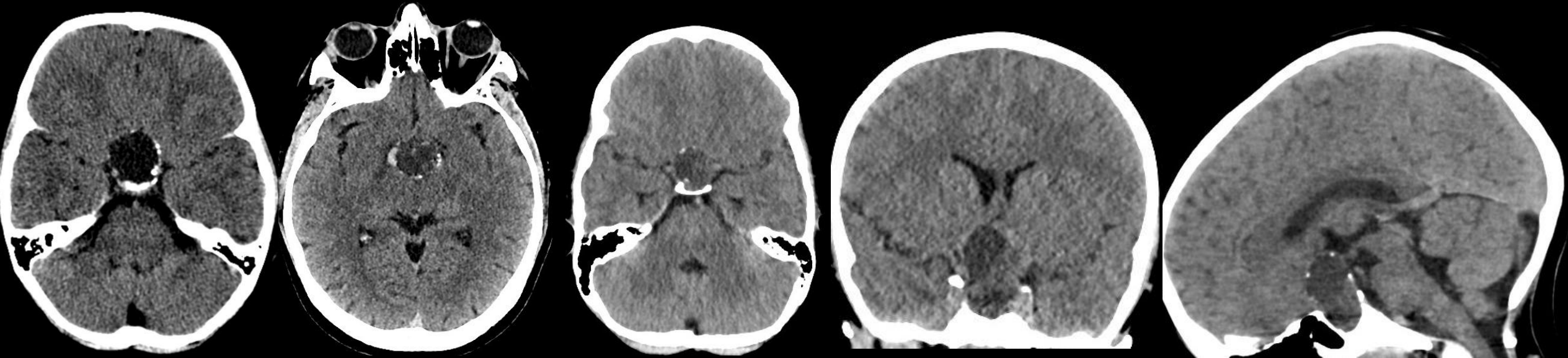
- 10% des tumeurs du SNC de l'enfant
 - (1er pic de fréquence chez l'enfant (type adamantin); 2nd pic chez l'adulte après 50ans(type papillaire ou squameux))
- Révélé par HTIC, Tb visuels (BAV, Tb du CV, Tb oculomoteurs), Sd hypothalamo-hypophysaire (retard de croissance, retard pubertaire, obésité, diabète insipide, hyperprolactinémie, panhypopituitarisme)
- Age moyen: 7 à 13 ans
- Se développe à partir de résidus de la poche de Rathke et se localise dans + de 90% des cas dans la région supra-sellaire

Tumeurs cérébrales

Craniopharyngiome

Aspect en imagerie

- Les craniopharyngiomes adamantins sont principalement des tumeurs suprasellaires (75 %) alors qu'une petite composante intrasellaire est présente dans 20 à 25 % des cas
- Les tumeurs plus grosses peuvent s'étendre dans toutes les directions, déformant fréquemment le chiasma optique ou comprimant le mésencéphale entraînant une hydrocéphalie obstructive
- Ces tumeurs ont généralement un contour lobulé car elles ont généralement de **multiples portions kystiques**
- Des **composants solides** sont présents, mais forment souvent une partie relativement mineure de la masse
- Dans l'ensemble, **les calcifications sont très fréquentes (~90 %)**

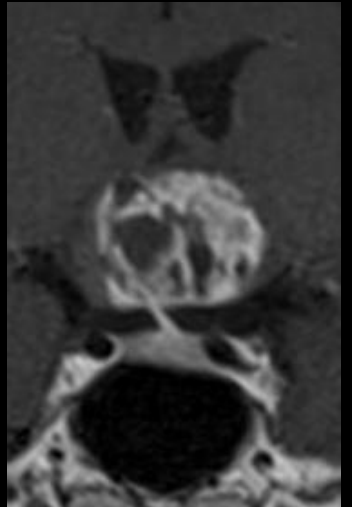
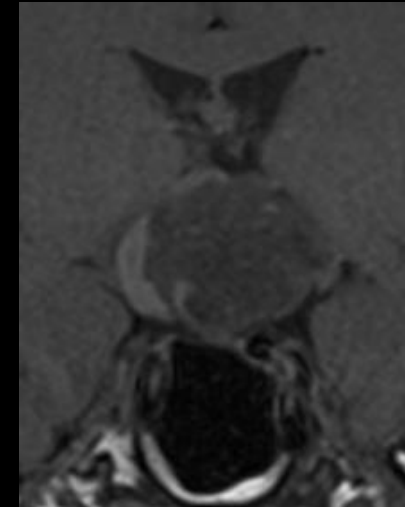
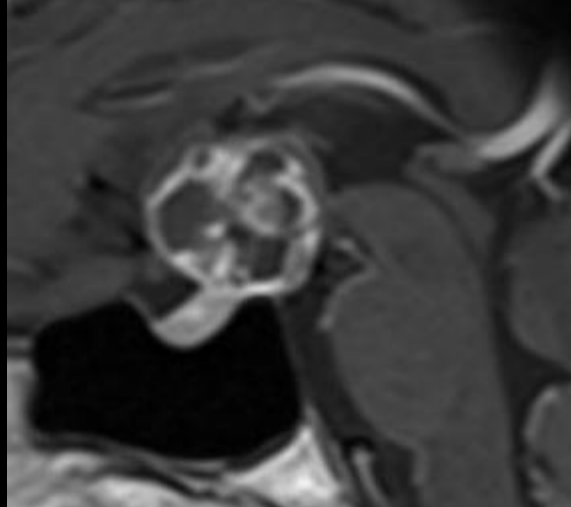
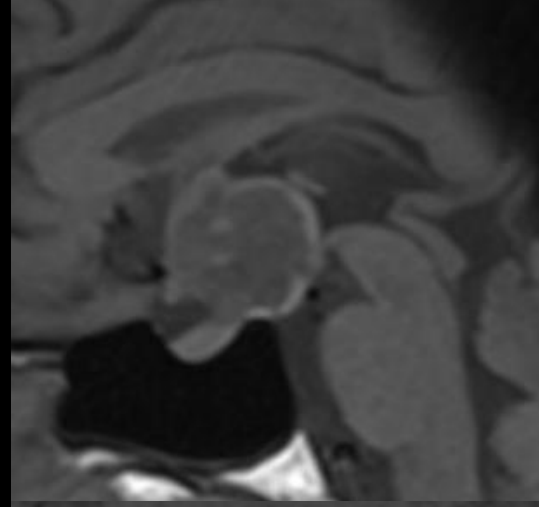
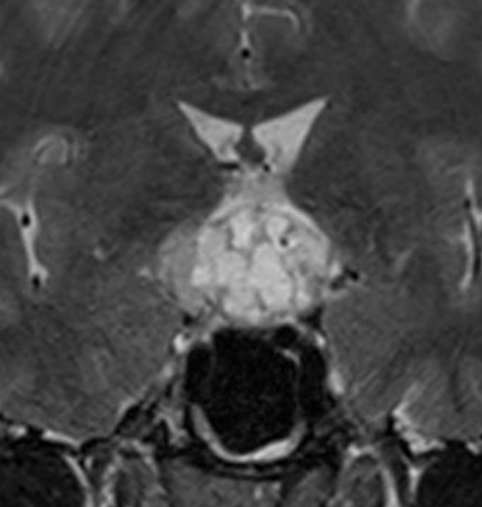


Tumeurs cérébrales

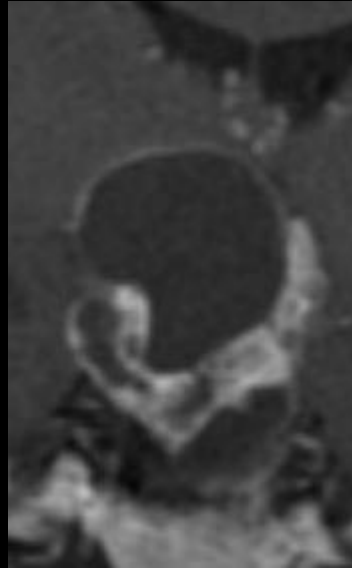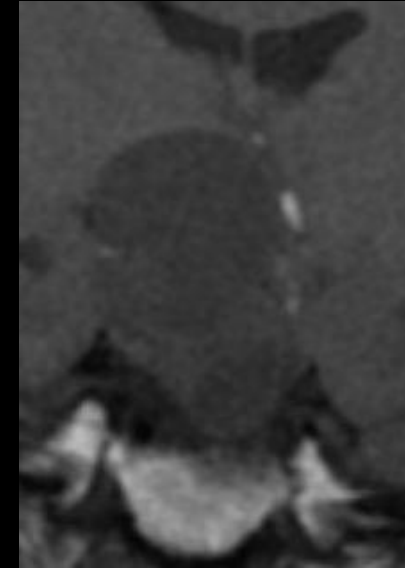
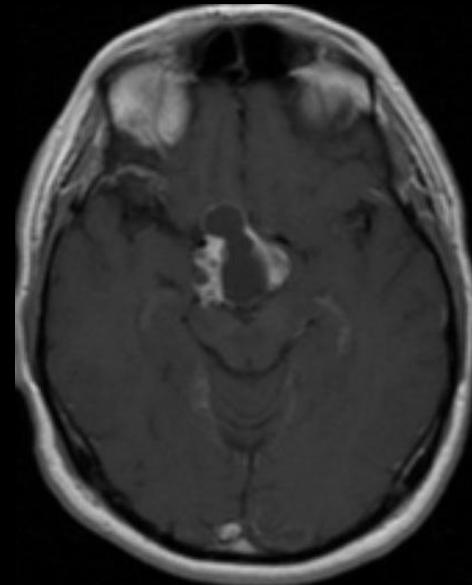
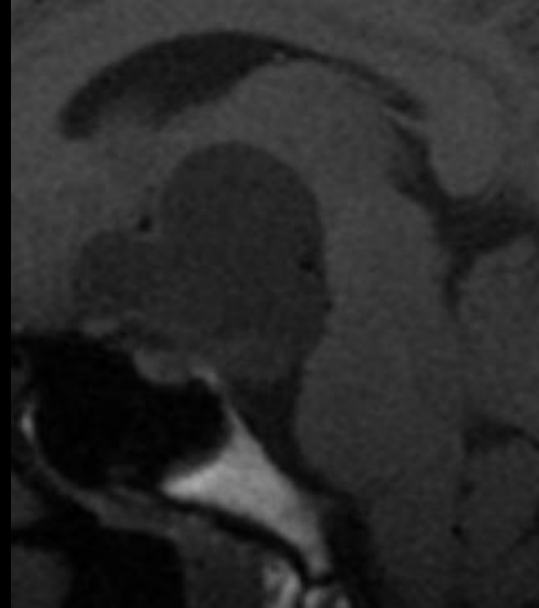
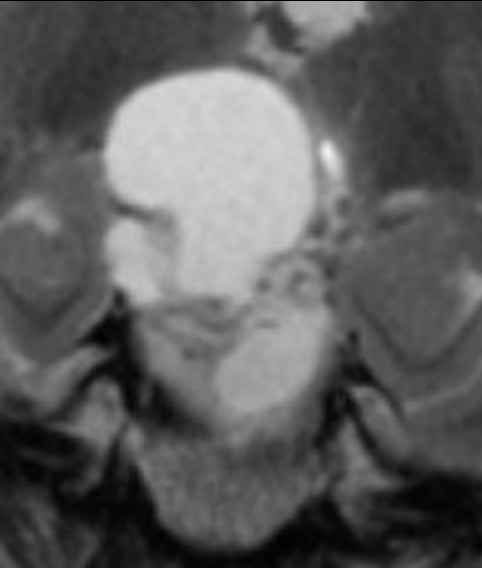Craniopharyngiome

Aspect en imagerie

<https://radiopaedia.org/cases/adamantinomatous-craniopharyngioma-11>



<https://radiopaedia.org/cases/adamantinomatous-craniopharyngioma-22>



Tumeurs cérébrales

Craniopharyngiome

Aspect en imagerie

	Scanner	IRM
Kyste	<ul style="list-style-type: none">• densité proche du LCR• généralement grand et caractéristique dominante• présent dans 90%	<ul style="list-style-type: none">• T1 : iso- à hyperintense à la substance grise (en raison d'une teneur élevée en protéines "kystes d'huile de moteur")• T2 : variables mais ~80 % sont majoritairement ou partiellement hyperintenses en T2
Composante solide	<ul style="list-style-type: none">• densité des tissus mous• Rehaussement dans 90%	<ul style="list-style-type: none">• T1 C+ (Gd) : rehaussement vif• T2 : variable ou mixte
Calcifications	<ul style="list-style-type: none">• présentes dans 90%• Punctiformes et périphériques	<ul style="list-style-type: none">• difficiles à apprécier sur l'imagerie conventionnelle

- **Traitement**
 - Le traitement est généralement **chirurgical** avec **radiothérapie**, particulièrement utile en cas de résection incomplète
 - L'approche chirurgicale dépend de la taille et de l'étendue sellaire vs suprasellaire
 - Certaines lésions sont accessibles par voie transsphénoïdale alors que d'autres nécessitent une craniotomie
- **Pronostic**
 - **57 à 96 % de survie à 10 ans**, récurrence dans 20 à 56 % des cas en fonction de l'exérèse
 - **Pronostic visuel** : dépend de la durée de compression des VO
 - **Fonction endocrinienne normale dans seulement 5 % des cas**

Neuroblastoma

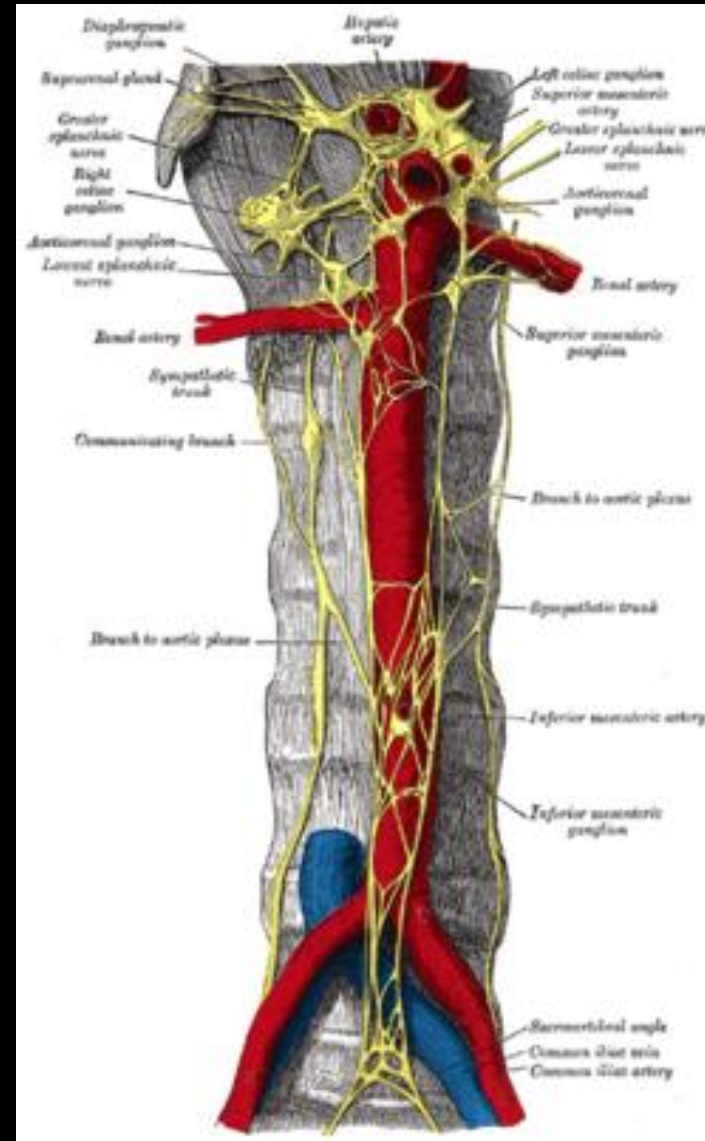
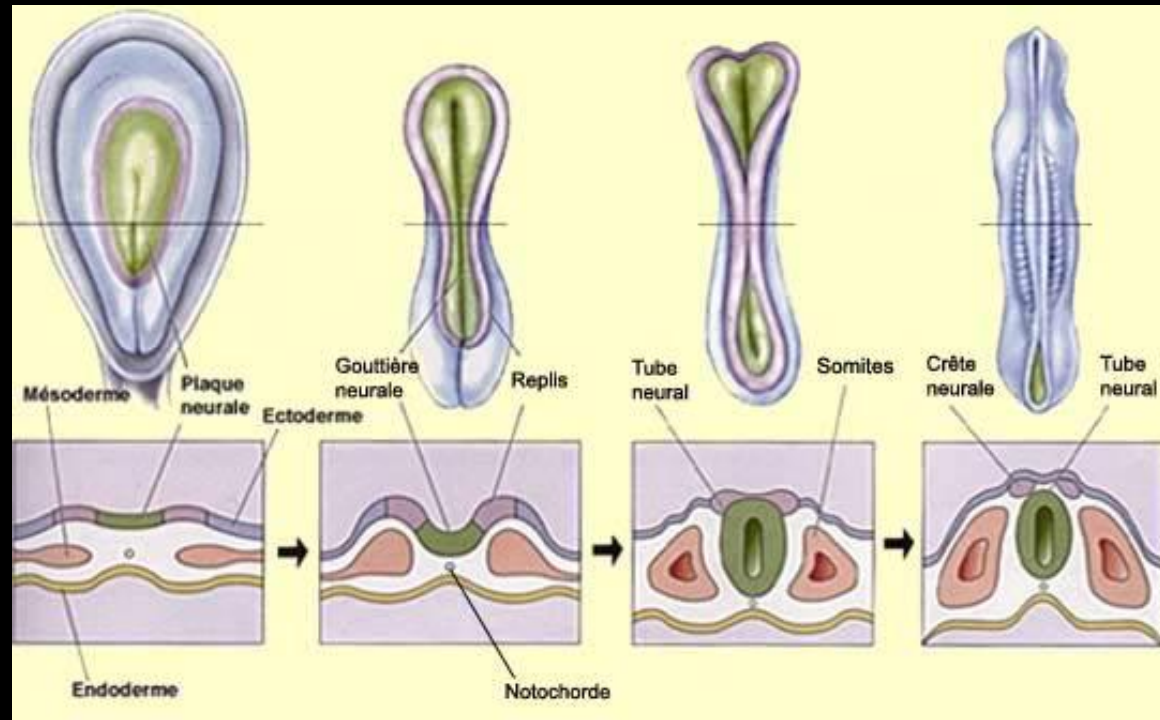


- Tumeur solide extra-crânienne la + fréquente de l'enfant
- Incidence annuelle : 10/1M d'enfant < 15ans
- Age médian de découverte = 2ans
- D'emblée métastatique chez 70% des enfants > 1an
- SR = 1

Neuroblastome

Origine

- Tumeur primitive issue des dérivés des crêtes neurales :
 - Médullosurrénales
 - SN sympathique péri-artériel
 - SN sympathique pararachidien



Topographie

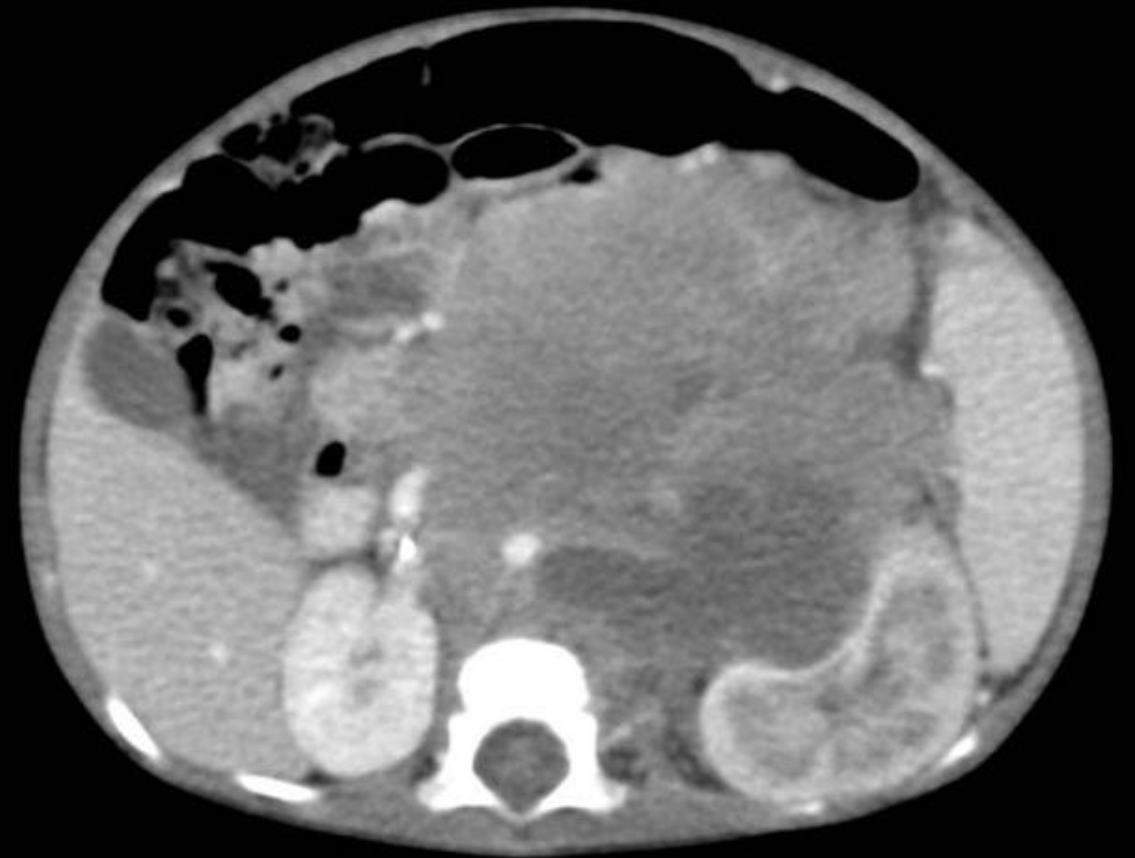
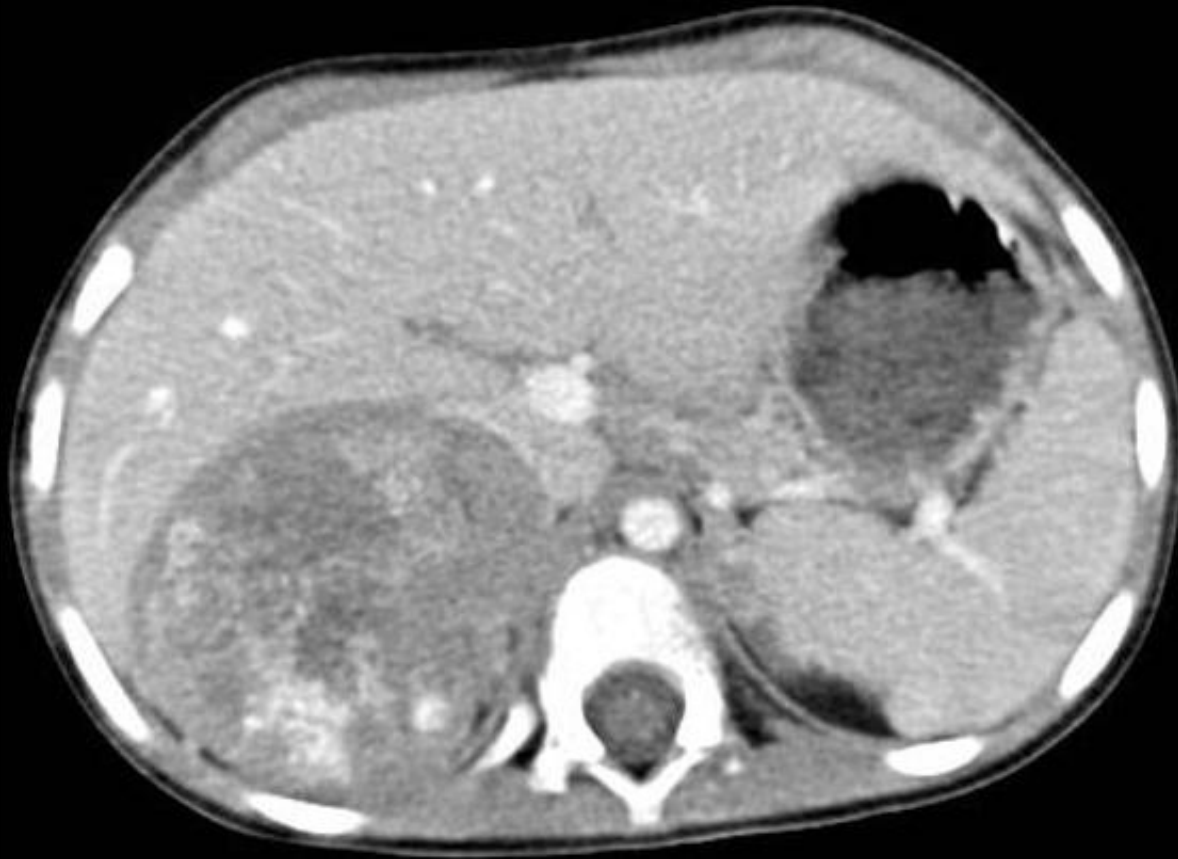
- Tumeur primitive
 - **Abdominale** (60 %) (dont surrénalien : 32%)
 - Thoracique (15 %)
 - Pelvienne (5 %)
 - Cervicale (5 %)
 - Encéphalique (1 %)
- Sites métastatiques au diagnostic
 - **Médullaire** (70 %)
 - **Osseux** (56 %)
 - Ganglionnaires (31 %)
 - Hépatique (30 %)
 - Cranio-orbitaires ou épiduraux (18 %)
 - Pleuraux (4 %)
 - Cutané (4 %)
 - Pulmonaire (3 %)
 - Péritonéaux (2 %)
 - Cérébro-méningé (0,5 %)
 - Testiculaire/ovarien (0,5 %)

Neuroblastome

Clinique

1- Symptômes directs, liés à la tumeur primitive

- **Abdominale** : douleur abdominale chronique, masse palpée, HTA (compression d'une a.rénale)

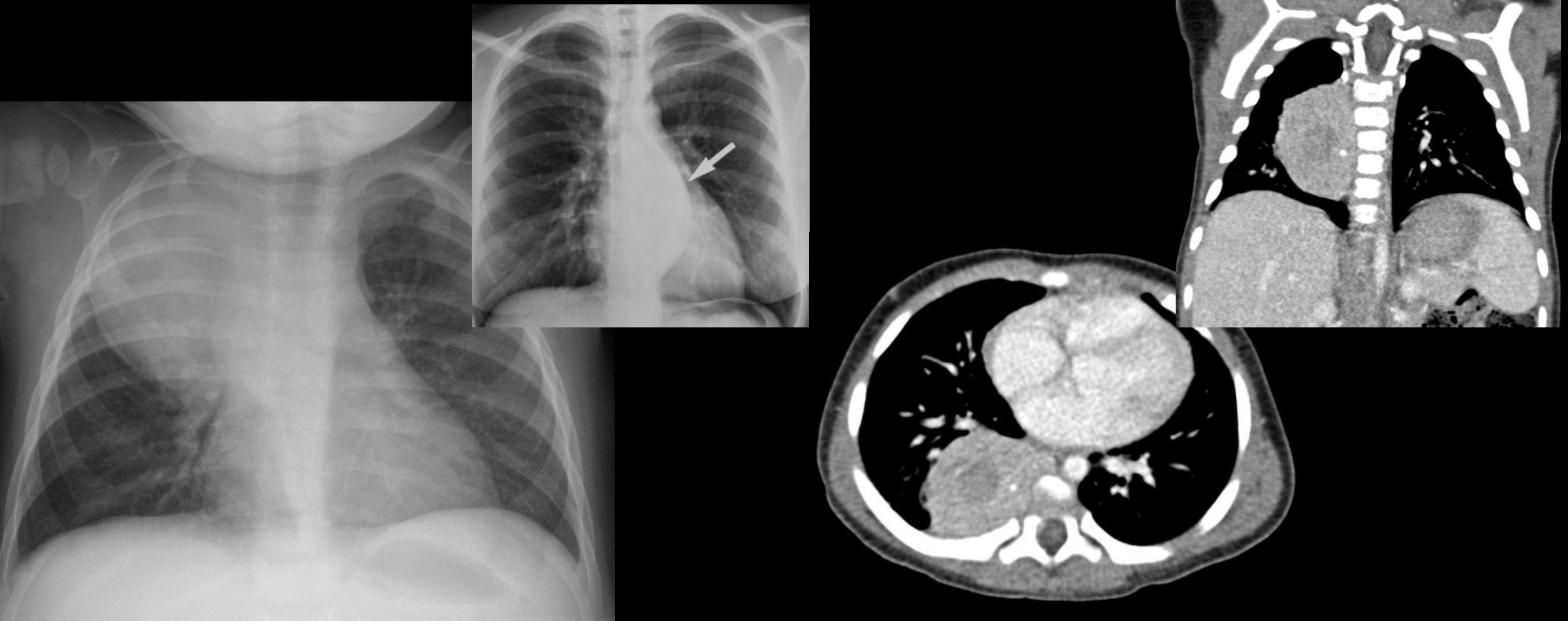

Neuroblastome

Clinique

1- Symptômes directs, liés à la tumeur primitive

- **Thoracique** : découverte fortuite, signes respiratoires non spécifiques

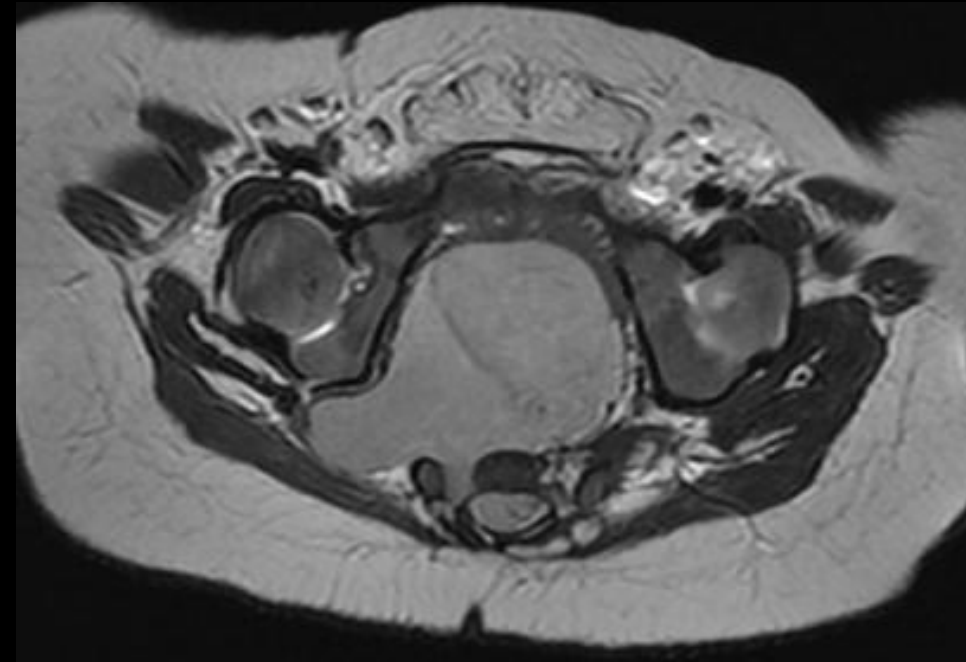
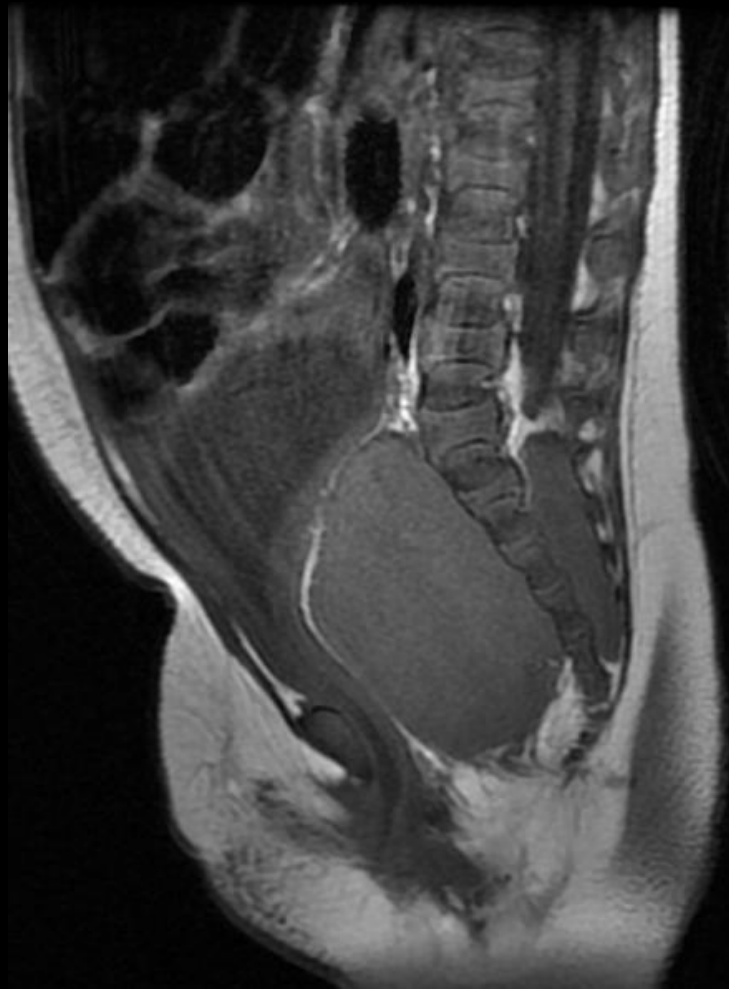
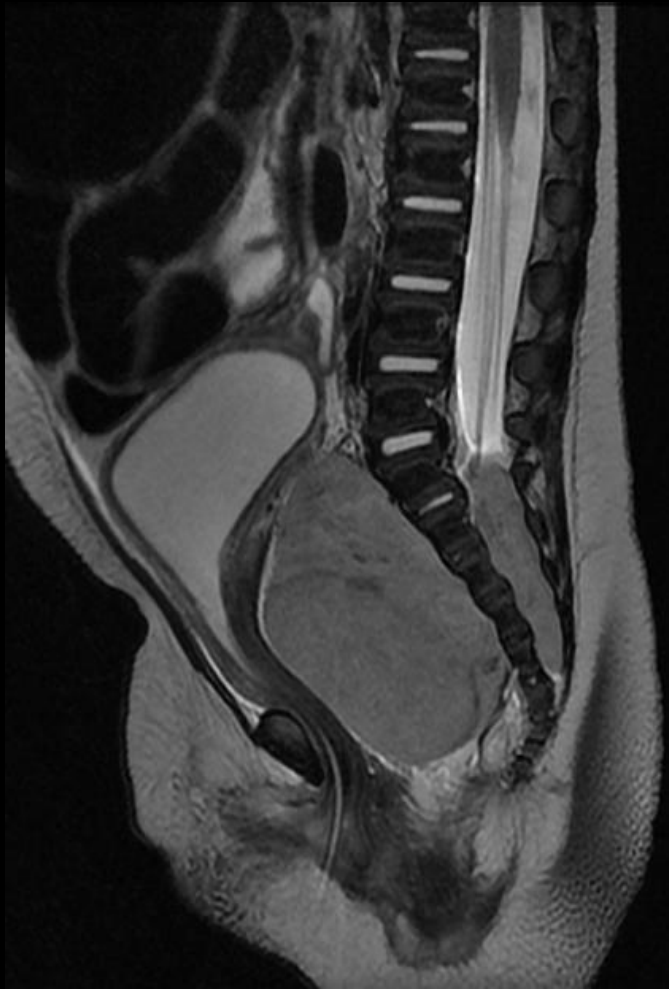
Neuroblastome

Clinique

1- Symptômes directs, liés à la tumeur primitive

- **Pelvien** : troubles vésico-sphinctérien

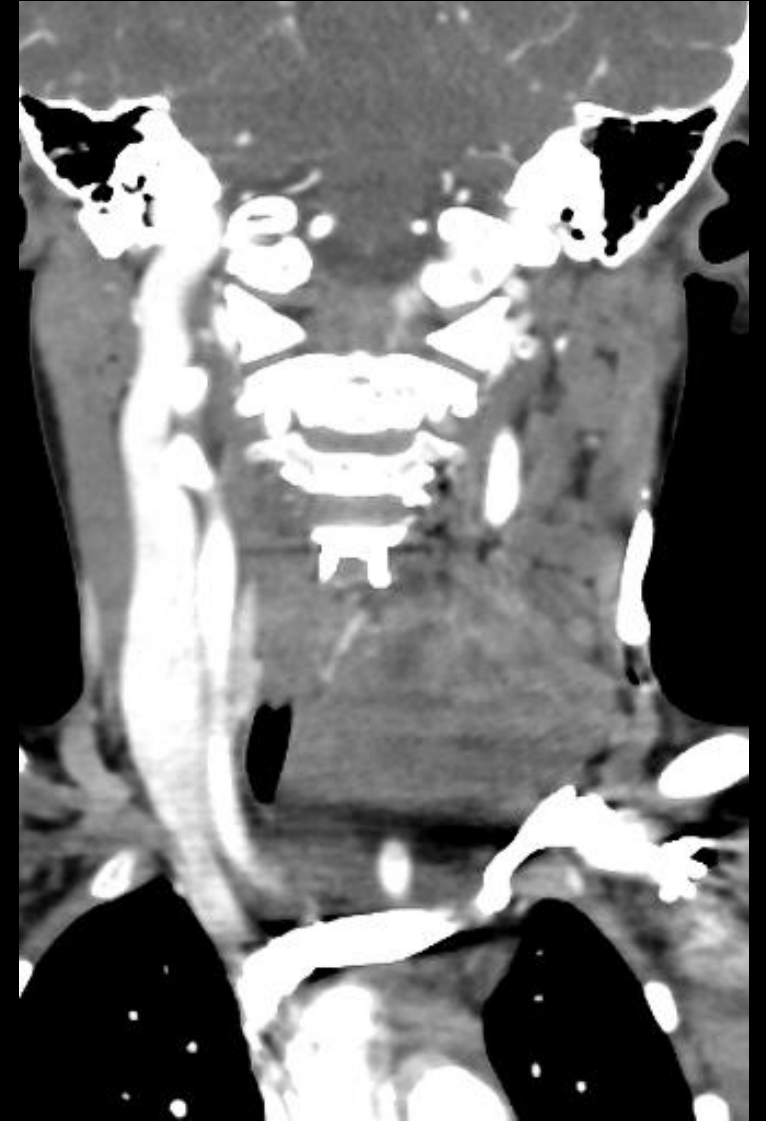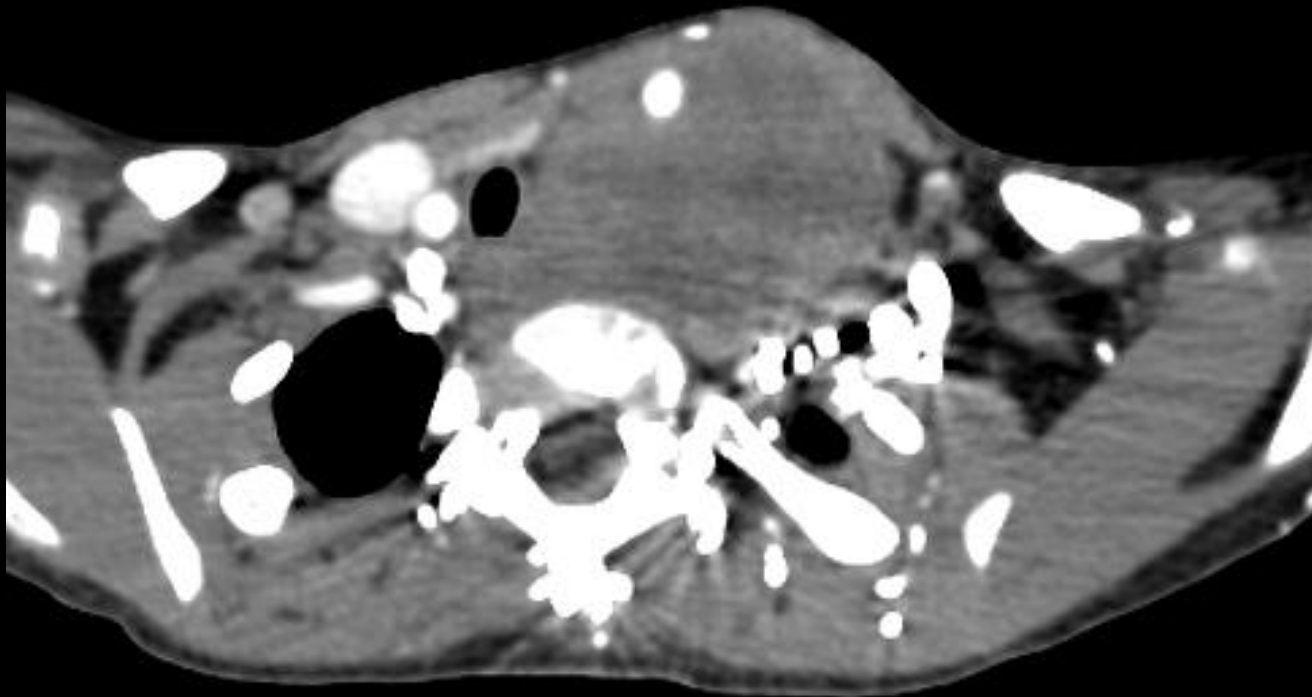


Neuroblastome

Clinique

1- Symptômes directs, liés à la tumeur primitive

- **Cervical** : masse palpée, Sd de Claude-Bernard-Horner

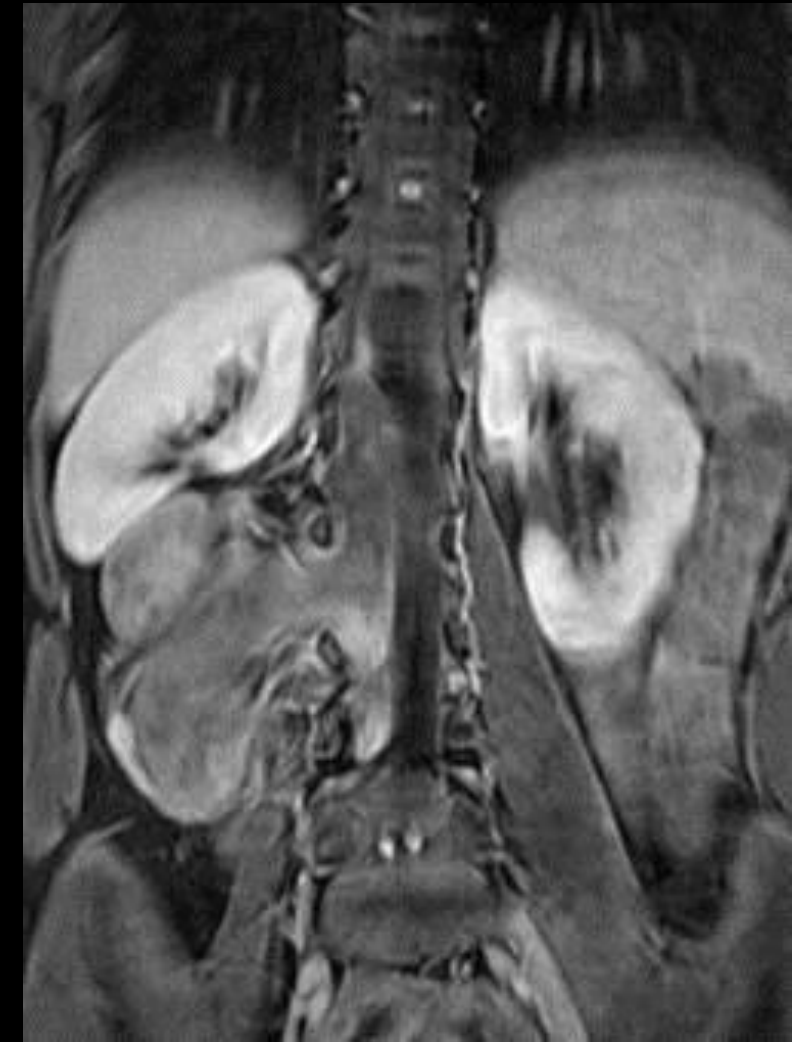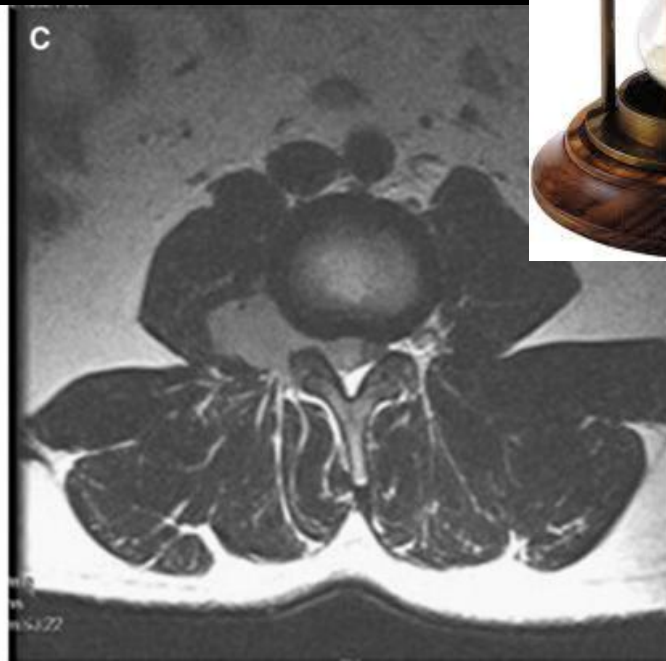
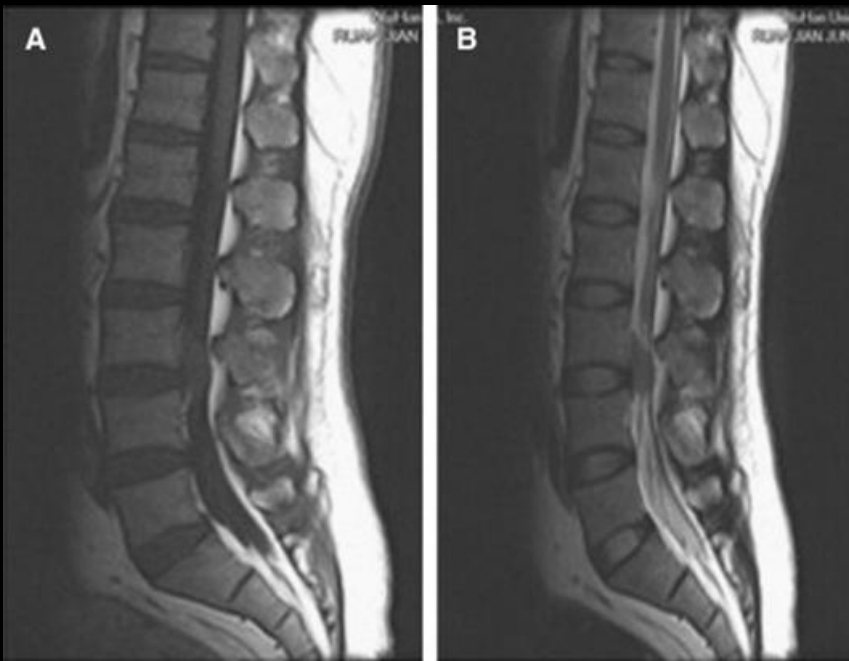


Neuroblastome

Clinique

1- Symptômes directs, liés à la tumeur primitive

- **Localisation en sablier** : compression médullaire ou radiculaire



2) Symptômes liées aux métastases +++

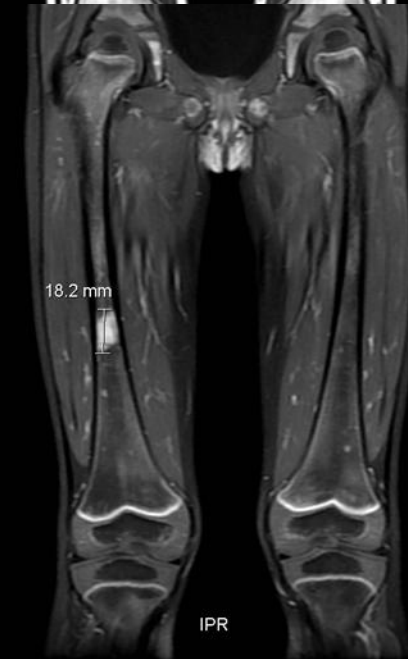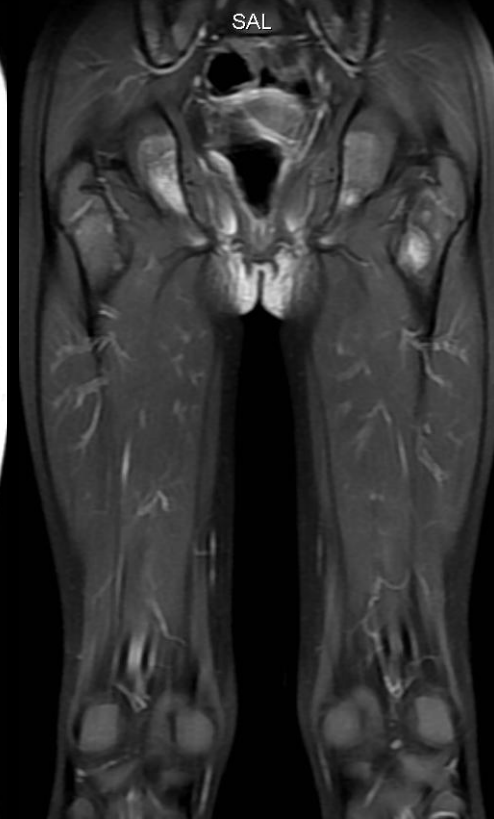
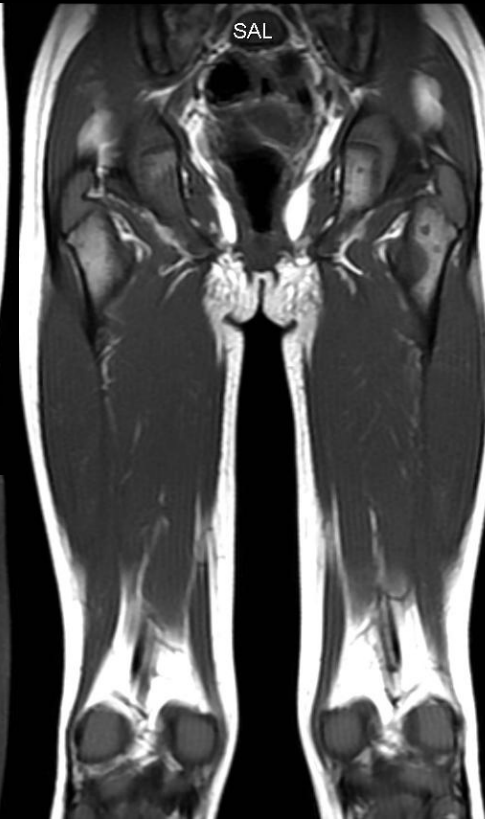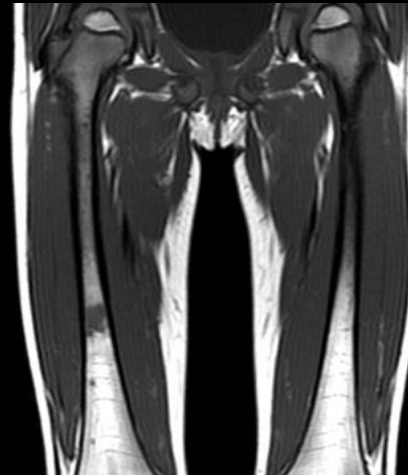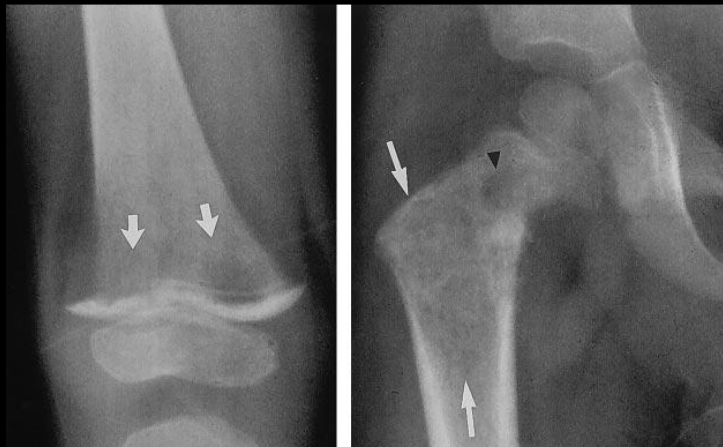
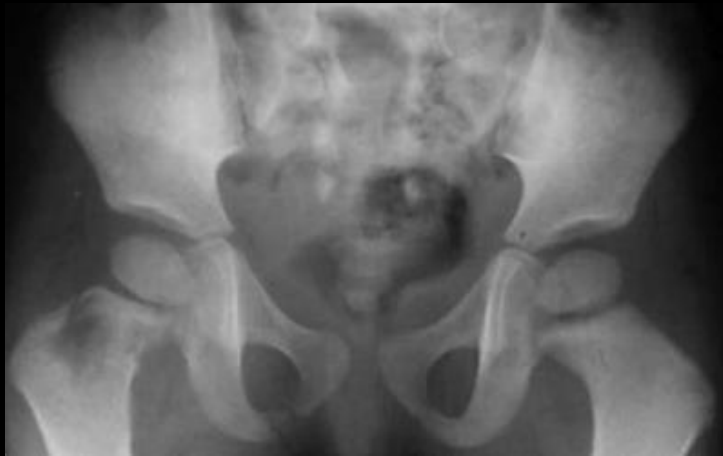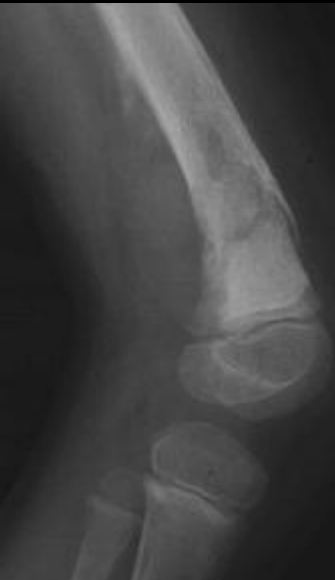- AEG
- Osseuses : Douleurs osseuses
- **Hépatiques** : Sd de Pepper
- **Rétro-orbitaires** : Sd de Hutchinson
- **Cutanées** : blueberry muffin sd
- Sd paranéoplasique :
 - diarrhées aqueuses par sécrétion de VIP
 - Sd de Kinsbourne = Sd oculo-cérébello-myoclonique
 - Sd catécholaminergique : sueurs, flush, HTA

Neuroblastome

Clinique

- Osseuses : Douleurs osseuses

2- Symptômes liés aux métastases



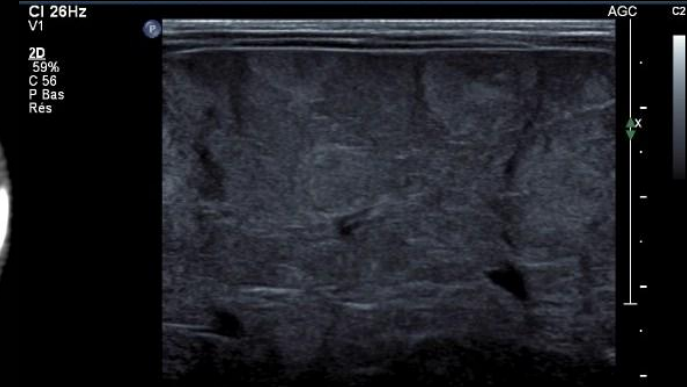
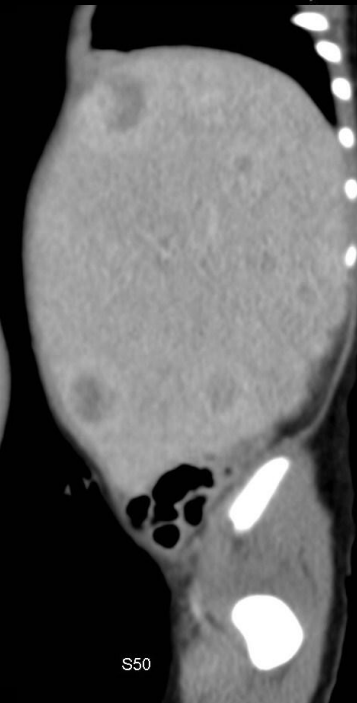
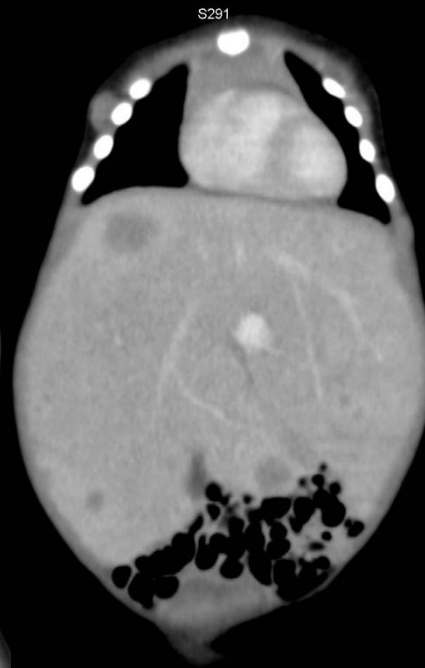
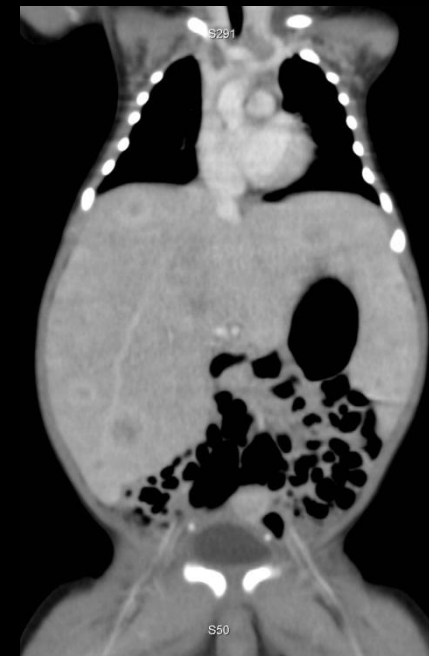
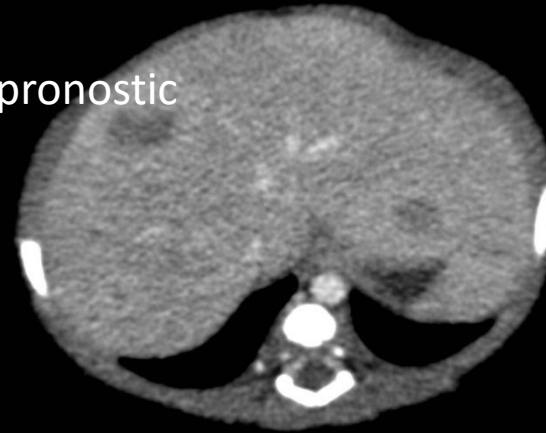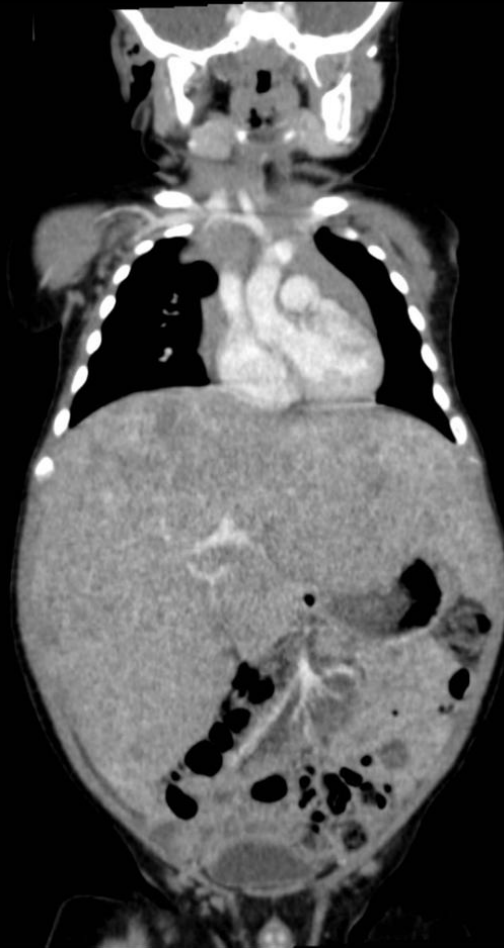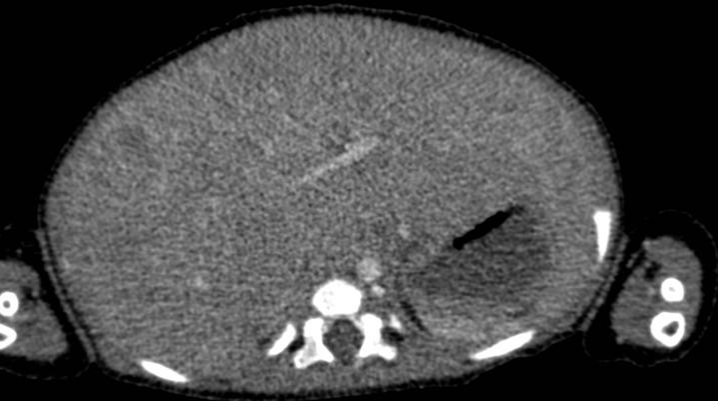
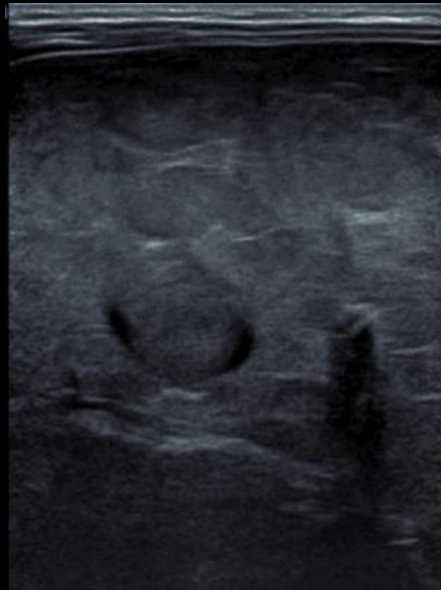Neuroblastome

Clinique

- **Hépatiques** : Sd de Pepper

- < 1an
- De meilleur pronostic

2- Symptômes liées aux métastases

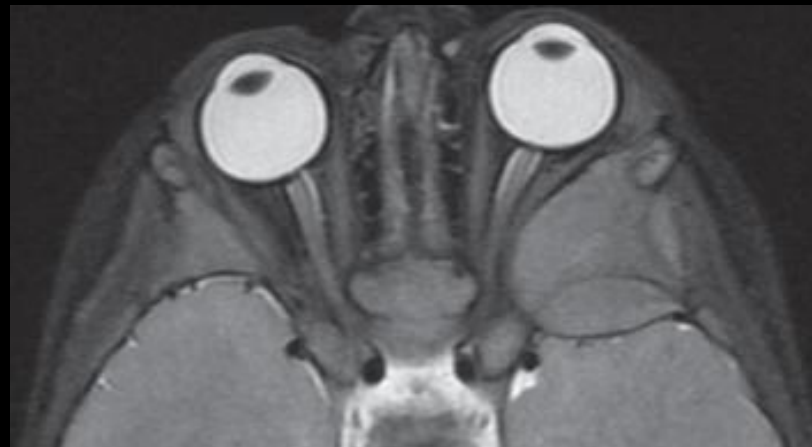
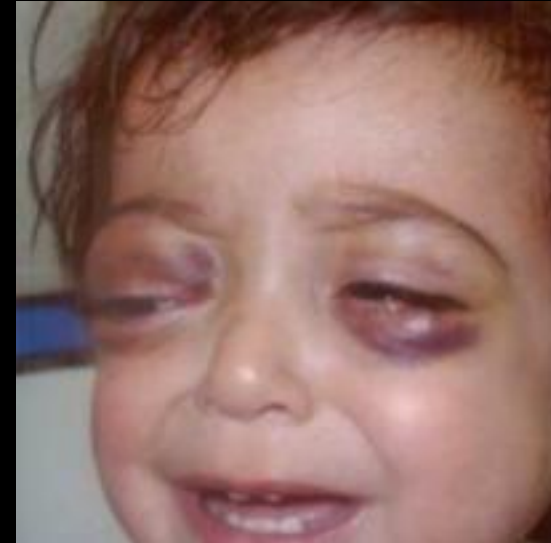
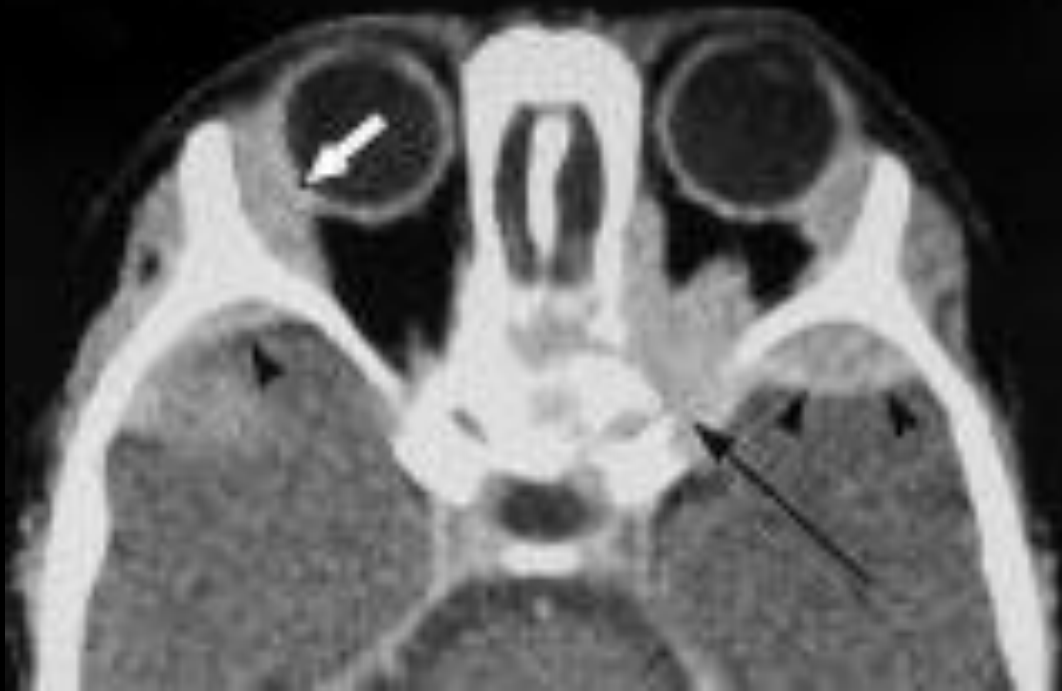Neuroblastome

Clinique

2- Symptômes liés aux métastases

- **Rétro-orbitaires** : Sd de Hutchinson



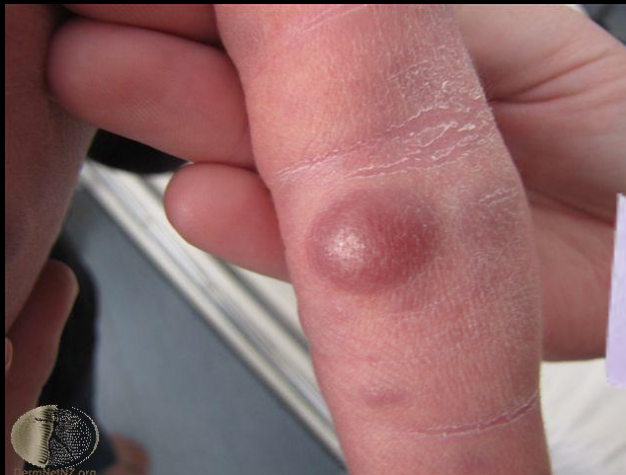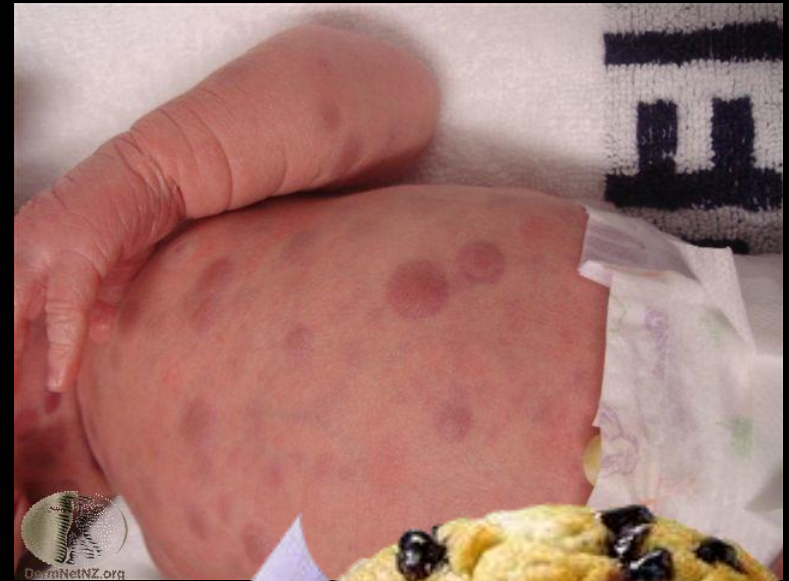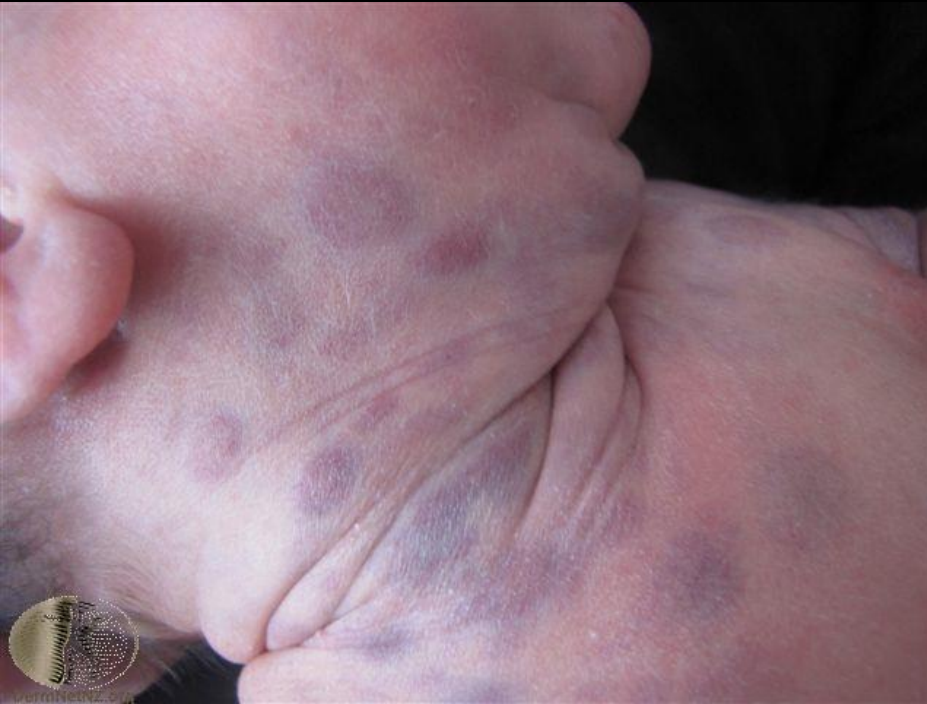« Raccoon eyes »

Neuroblastome

Clinique

2- Symptômes liés aux métastases

- **Cutanées** : blueberry muffin sd



Neuroblastome

Bilan d'imagerie

Recommandations de la SFIPP

Bilan d'extension initial en imagerie d'un neuroblastome

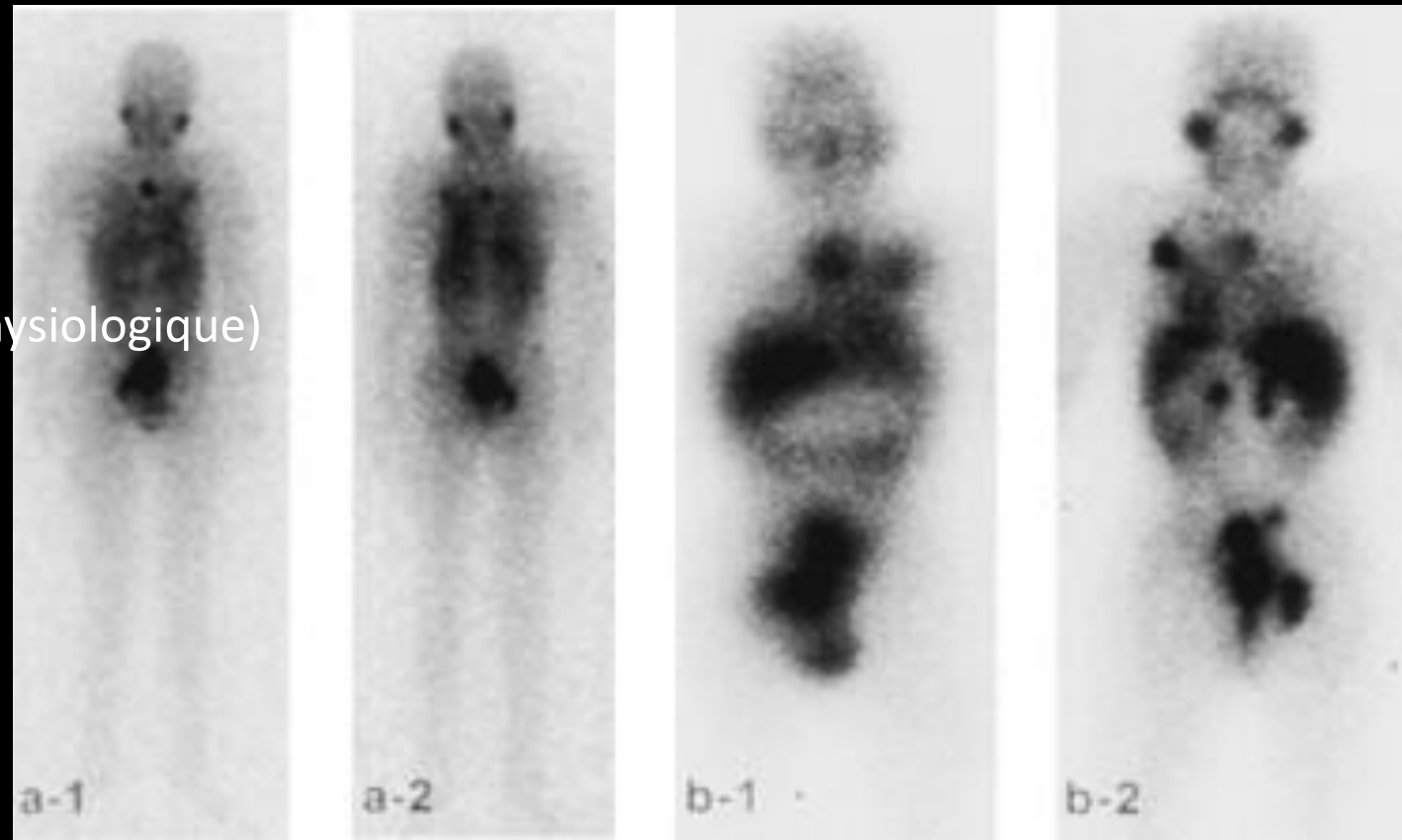
	Topographie	Examens recommandés
Tumeur primitive	NB cervical thoracique ou pelvien	IRM (à défaut: TDM spiralée)
	NB abdominal	TDM abdomino-pelvienne (ou IRM)
Sites métastatiques	Foie	Échographie abdominale
	Moelle osseuse & os	Scintigraphie mIBG + Scintigraphie osseuse au Tech99 <i>si</i> NB non fixant + Radiographies standard des sites de fixation mIBG <i>si</i> âge < 1 an sauf crâne: TDM + Scanner crânien <i>si</i> : - âge < 1 an et fixation scintigraphique mIBG de la base du crâne (lyse osseuse? extension épidurale?) et/ou - exophtalmie (compression des nerfs optiques?)
	Thorax	Scanner thoracique non systématique : seulement si métastases pulmonaires en standard

Neuroblastome

Bilan d'imagerie

Scintigraphie à la MIBG

- La méta-iodobenzylguanidine (MIBG) est concentrée par les granules chromaffines comme la noradrénaline et se concentre ainsi électivement dans les tissus adrénergiques (Sp =100%)
- Se de détection :
 - Tumeur primitive : 73%
 - Métastases osseuses : 90%
 - Métastases hépatique : 50% (fixation physiologique)



Pronostic

- 4 facteurs pronostiques principaux :
 - Age au diagnostic : nourrisson < 1an
 - Stade d'extension tumorale
 - Amplification de l'oncogène N-myc (Chr 2p)
 - Modalités de traitement
- Survie :
 - Forme localisée, N-myc - : 80-90%
 - >1an, forme métastatique : 30-35%

Néphroblastome



Néphroblastome

Epidémiologie

= Tumeur de Wilms

- C'est la **troisième tumeur solide** (après le neuroblastome et tumeurs des tissus mous, représentant 6%) **chez l'enfant**
- I = 8/1M d'enfant de moins de 15ans
- **Pic de fréquence = 3,5ans (entre 1 et 5 ans)**
- **6% des cancers chez l'enfant**
- **90% des tumeurs rénales pédiatriques**
- SR = 1
- 5% de formes bilatérales
- 2% de formes familiales

Tableau 1 - Classification histopathologique des tumeurs du rein de l'enfant

I- Tumeurs bénignes

Néphrome mésoblastique congénital ou tumeur de Bolande (5 %)

Néphrome kystique ou cystadénome rénal ou kyste multiloculaire du rein

Néphrome néphrogène ou adénome embryonnaire ou adénome métanéphrique

II- Lésions de pronostic indéterminé

Îlots néphrogéniques résiduels et néphroblastomatose diffuse

III- Tumeurs malignes

Néphroblastomes vrais ou tumeurs de Wilms

histologie favorable : néphroblastome kystique

histologie intermédiaire : néphroblastome sans anaplasie

histologie défavorable : néphroblastome avec anaplasie diffuse (4 %)

Tumeurs non Wilms (pronostic très défavorable)

tumeur rhabdoïde du rein (2 %)

sarcome indifférencié à cellules claires (4 %)

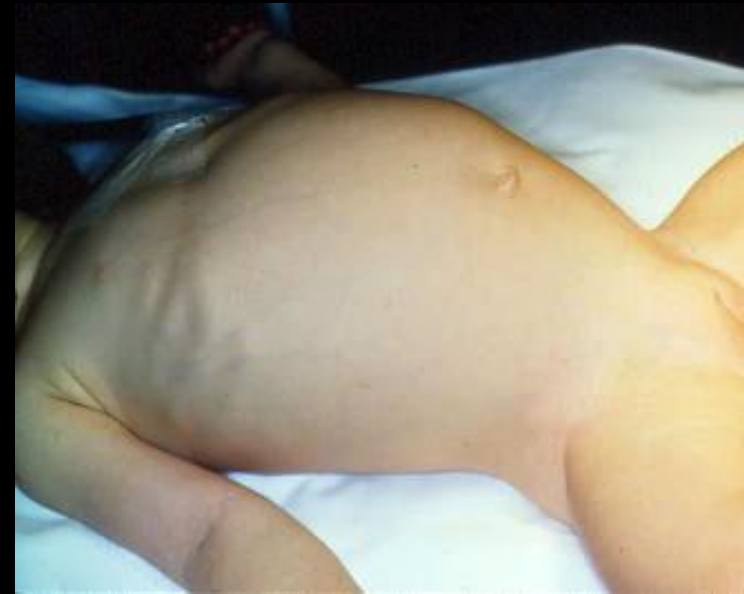tumeur neuroépithéliale du rein ou PNET

Adénocarcinome à cellule claire ou tumeur de Grawitz

Néphroblastome

Clinique

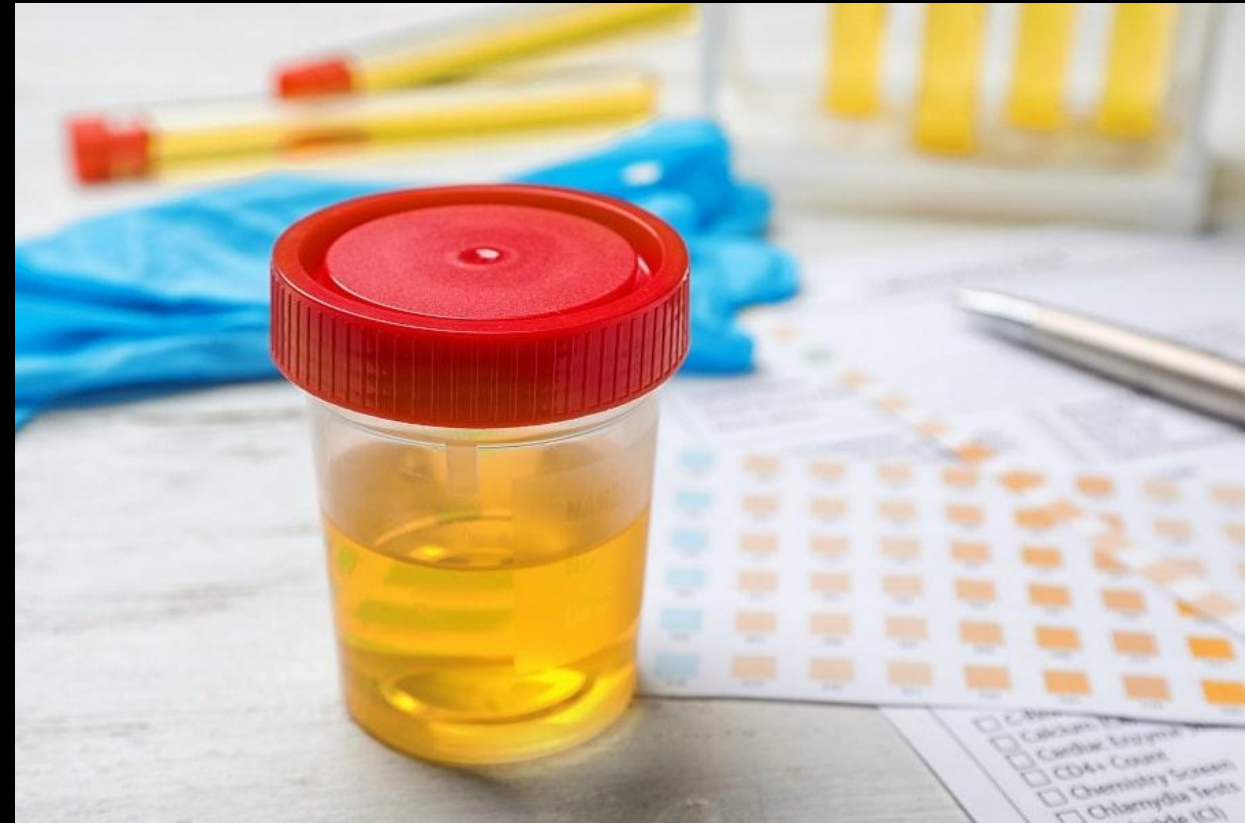- Masse abdominale indolore, ferme, lisse, isolée chez un enfant en BEG
- **Fragile +++** : risque de rupture tumorale responsable d'une hémorragie interne et dissémination tumorale lors d'une ponction, de palpations itératives, de l'exérèse chirurgicale ou lors d'un traumatisme minime
- **Augmentation rapide du volume par :**
 - Développement tumoral rapide
 - Hémorragie intra-tumorale
 - Nécrose tumorale
- **Parfois associée à :**
 - Fièvre (20%)
 - Douleur abdo
 - Tb du transit (constipation)
 - Hématurie
 - HTA (25%)



Néphroblastome

Bilan biologique

- Dosages systématiques des métabolites urinaires des catécholamines : diagnostic différentiel du neuroblastome +++

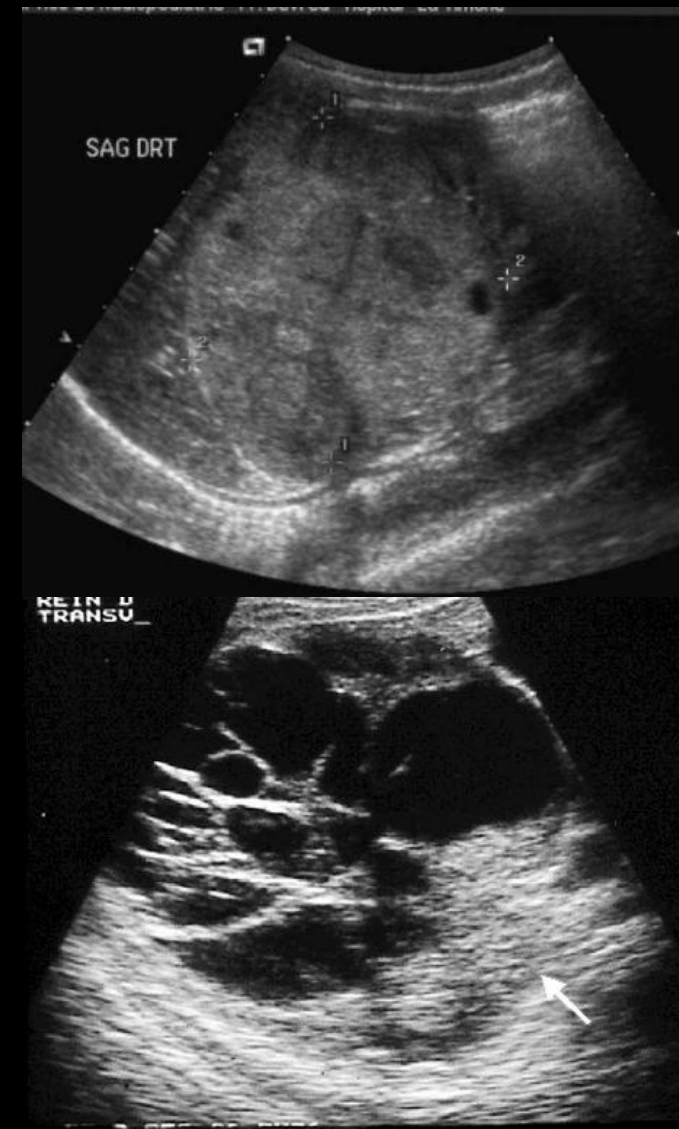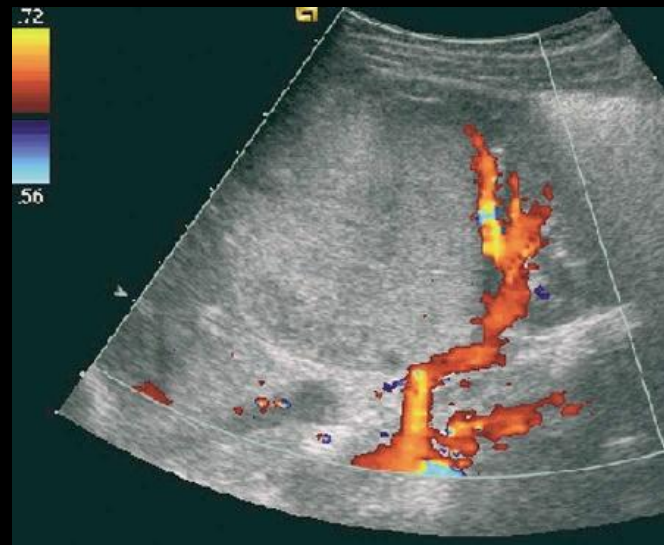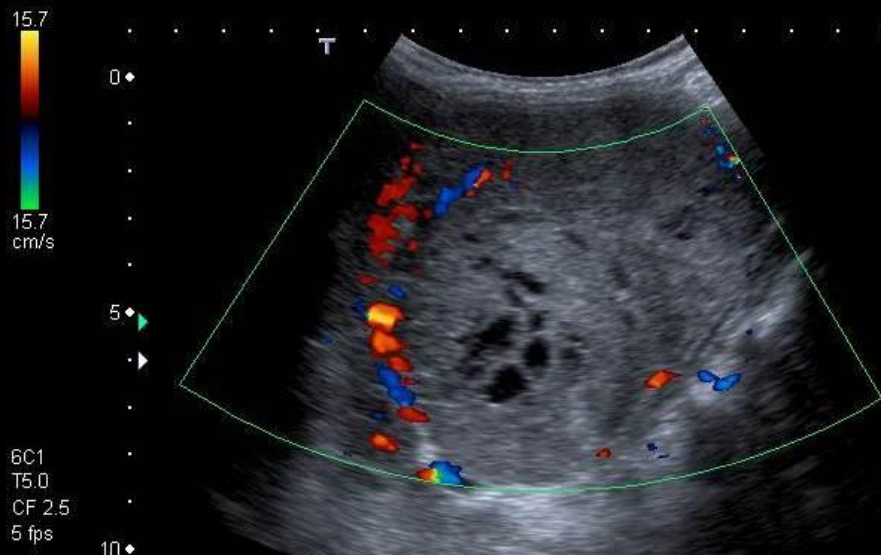


Néphroblastome

Bilan d'imagerie

- Masse rétropéritonéale, intra-rénale, volumineuse, tissulaire, hétérogène (nécrose kystique), encapsulée, refoulant le parenchyme sain
- Croissance très rapide
- Hypertrophie compensatrice du rein controlatéral

Echographie

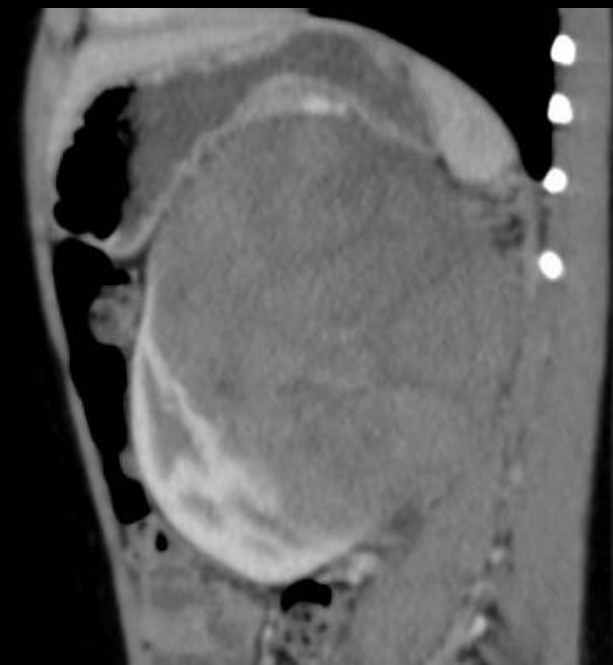
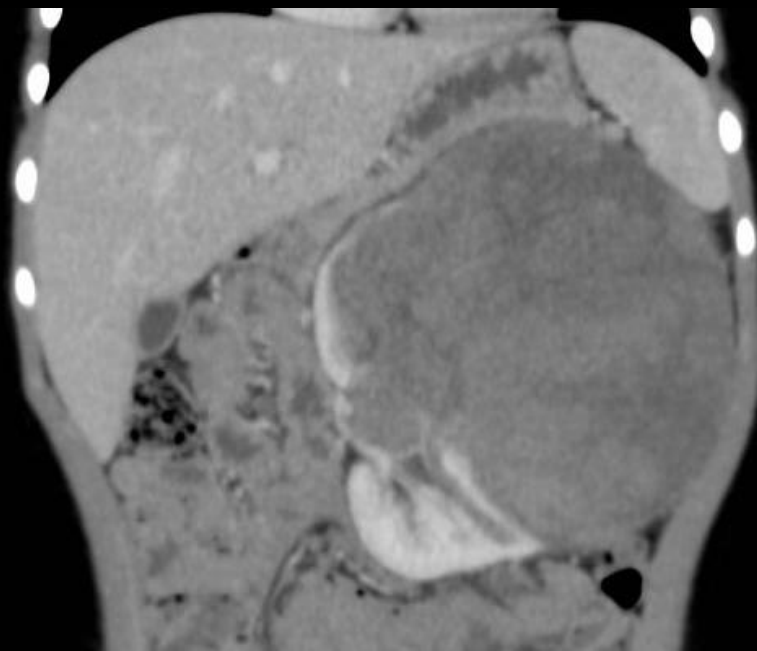
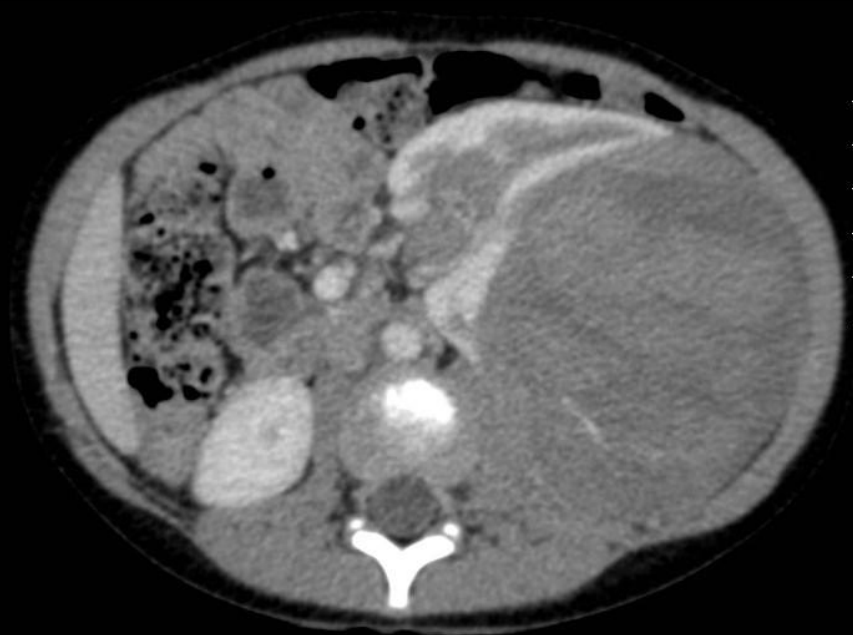


Néphroblastome

Bilan d'imagerie

Scanner

- Masse hypodense, hétérogène
- Rehaussement hétérogène, inférieur à celui du parenchyme rénal résiduel
- Signe de l'éperon
- Refoulement des vaisseaux (\neq neuroblastome qui engaine les vaisseaux)
- Calcifications (10%) et ilots graisseux intratumoraux possibles

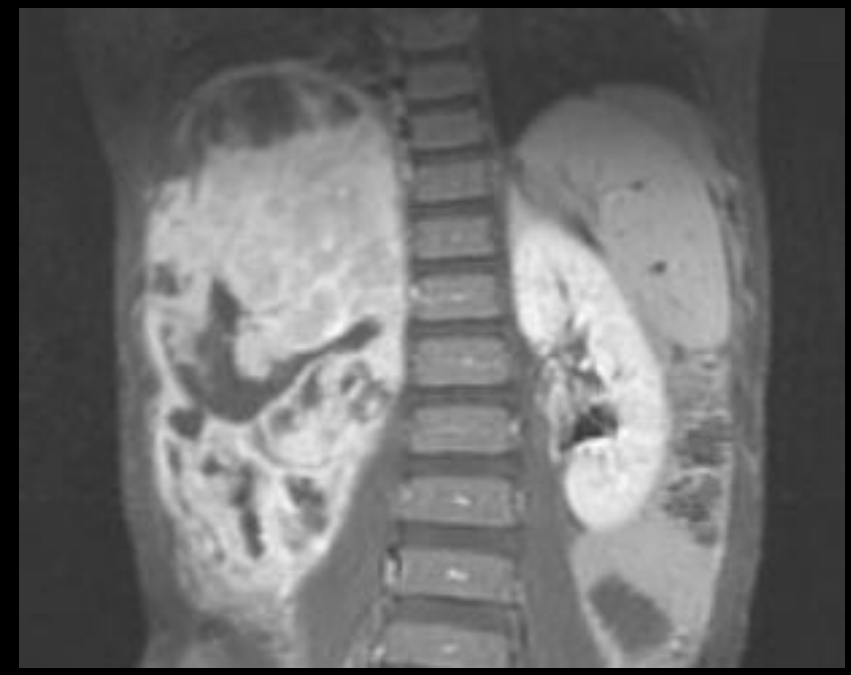
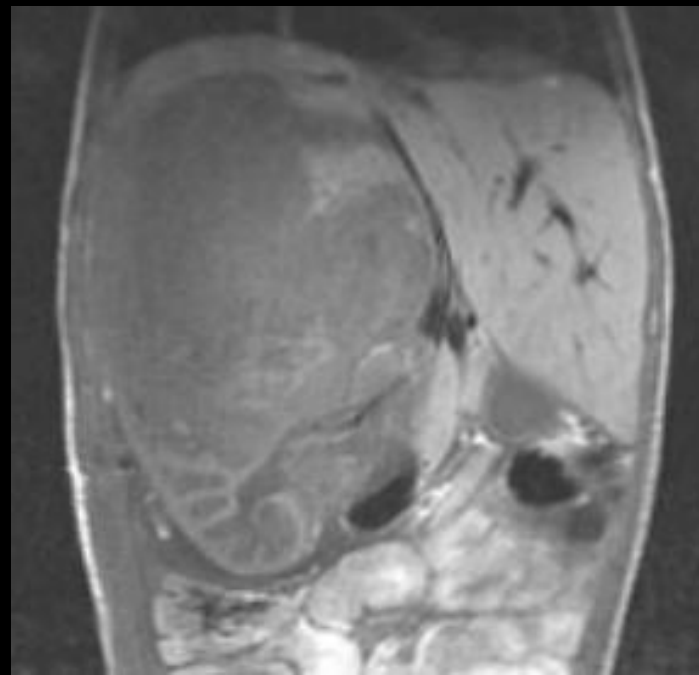
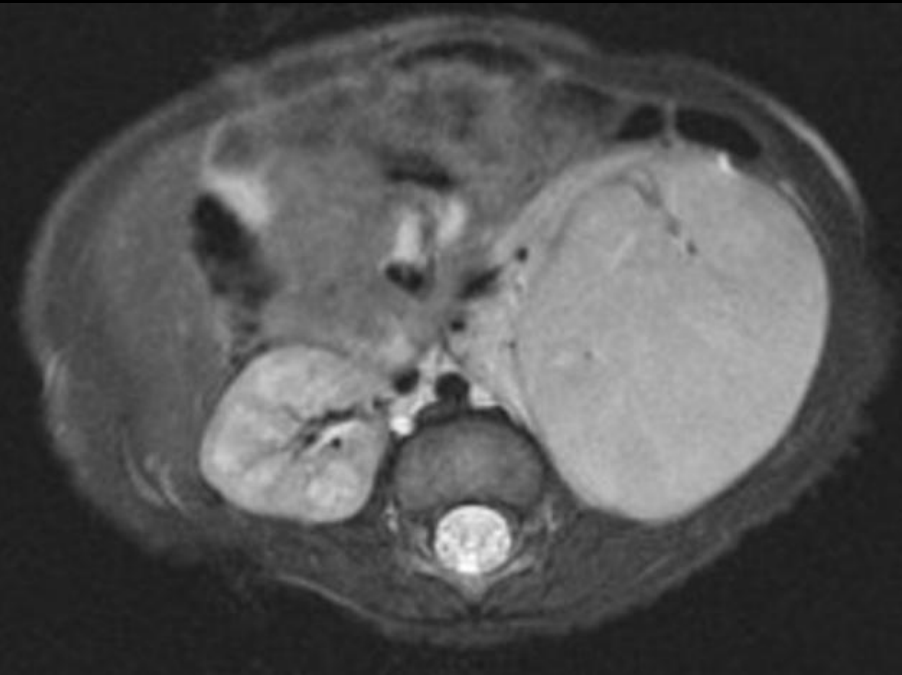


Néphroblastome

Bilan d'imagerie

IRM

- Hypo T1 par rapport au parenchyme rénal
- Rehaussement hétérogène après Gado
- Hypo ou iso au cortex rénal avec des zones liquidiennes Hyper T2



Néphroblastome

Traitement et Pronostic

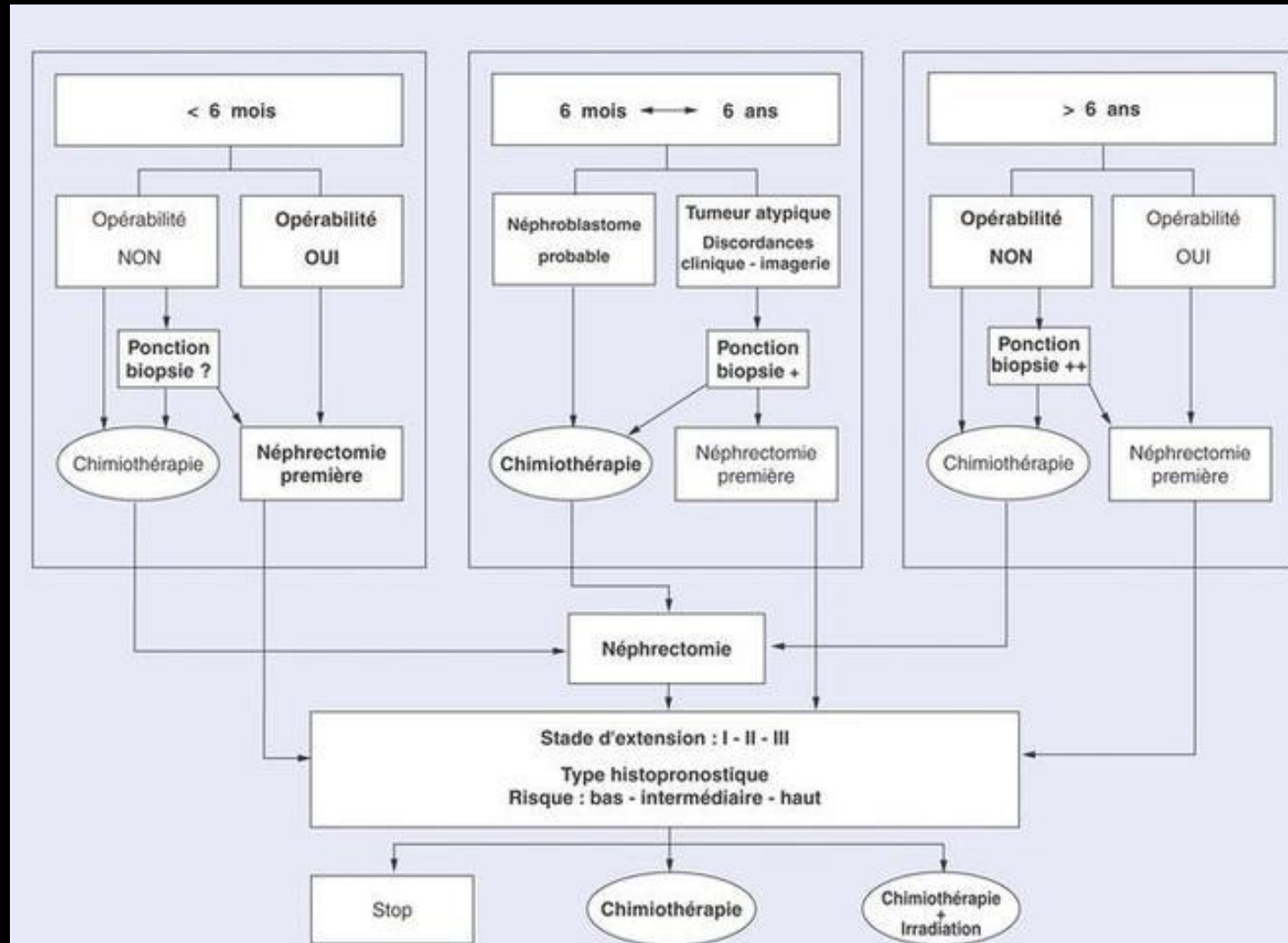
• Traitement

- Chimiothérapie néo-adjuvante
- NTE
- Chimiothérapie adjuvante
- +/- Radiothérapie si stade III

• Pronostic :

- Stade I : 90% de survie à 5ans
- Stade IV : 50% de survie à 5ans
- Tous stades confondus : guérison dans 80% des cas

- Contrôle semestriel échographique jusqu'à 6 ans et surveillance jusqu'à l'âge adulte



Rhabdomyosarcome

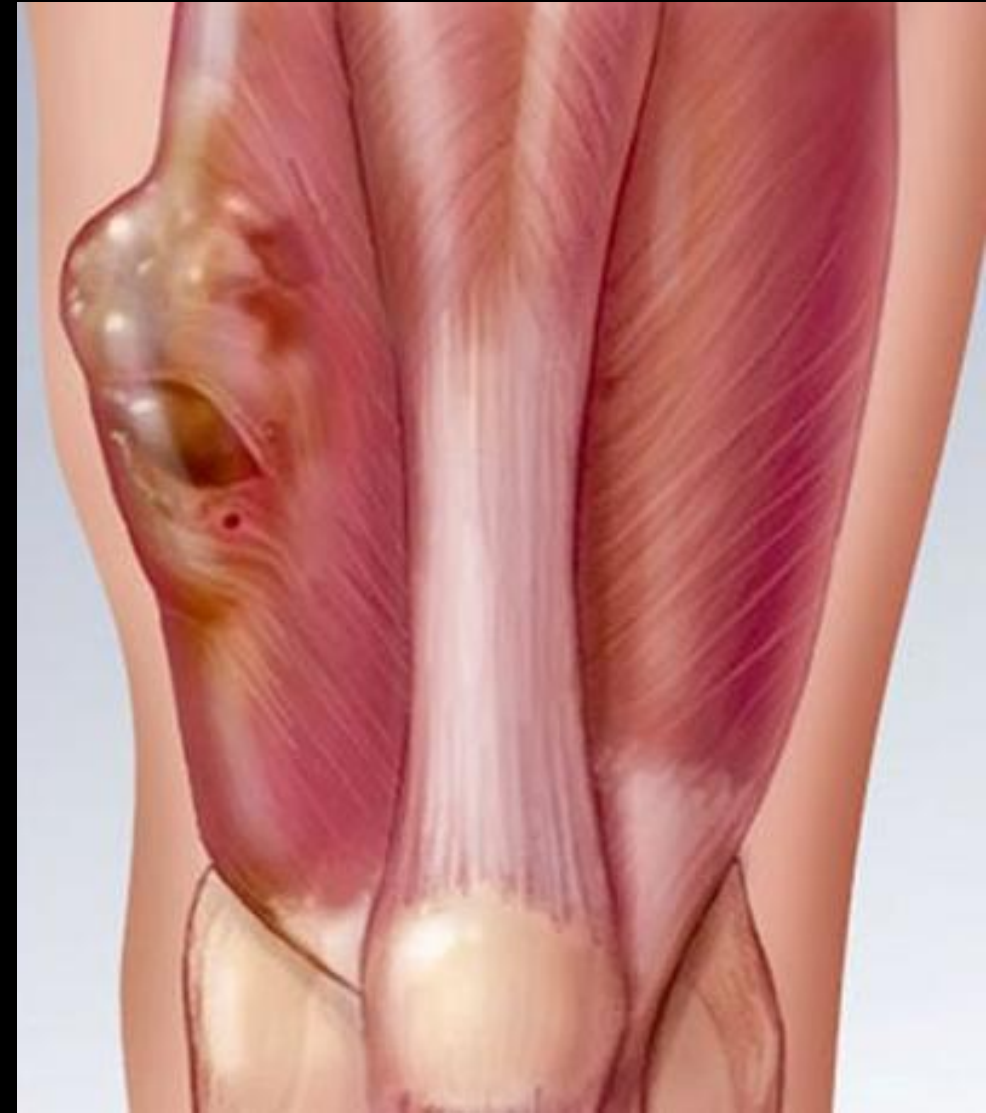

Tumeurs des tissus mous

Rhabdomyosarcome

Epidémiologie

- Le rhabdomyosarcome est une tumeur maligne à morphologie cellulaire musculaire squelettique
- C'est une des tumeurs d'origine musculaire
- Les rhabdomyosarcomes sont les tumeurs des tissus mous les plus courantes chez les enfants et représentent 5 à 8 % des cancers infantiles et 19 % de tous les sarcomes pédiatriques des tissus mous
- Environ 65 % des cas sont diagnostiqués chez des patients de moins de 10 ans
- Légère prédilection masculine (M:F 1.67:1) et caucasienne



Rhabdomyosarcome

Présentation clinique

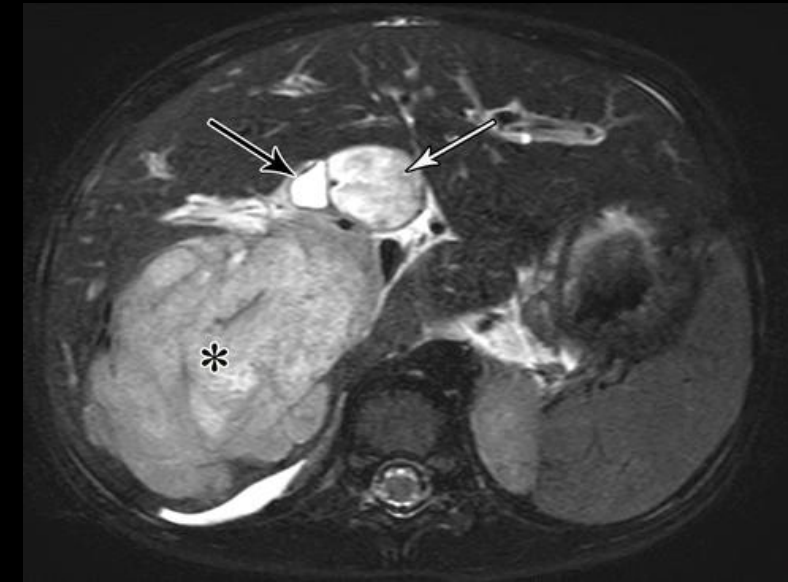
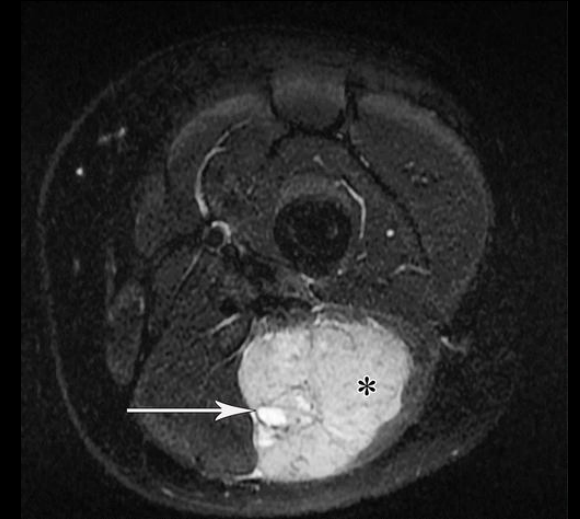
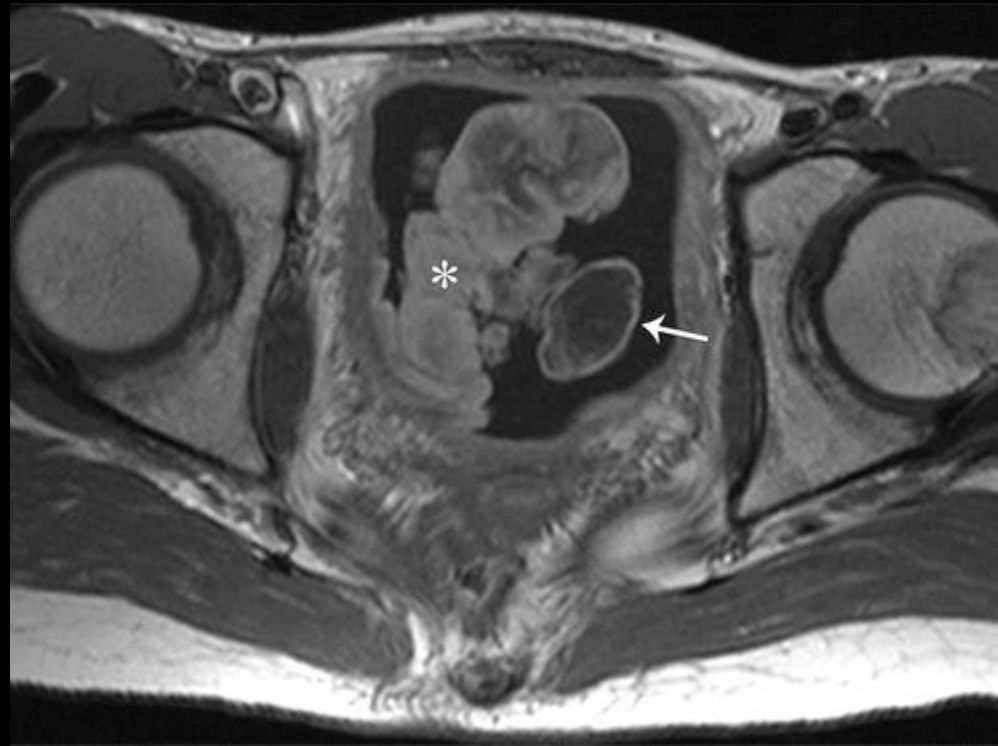
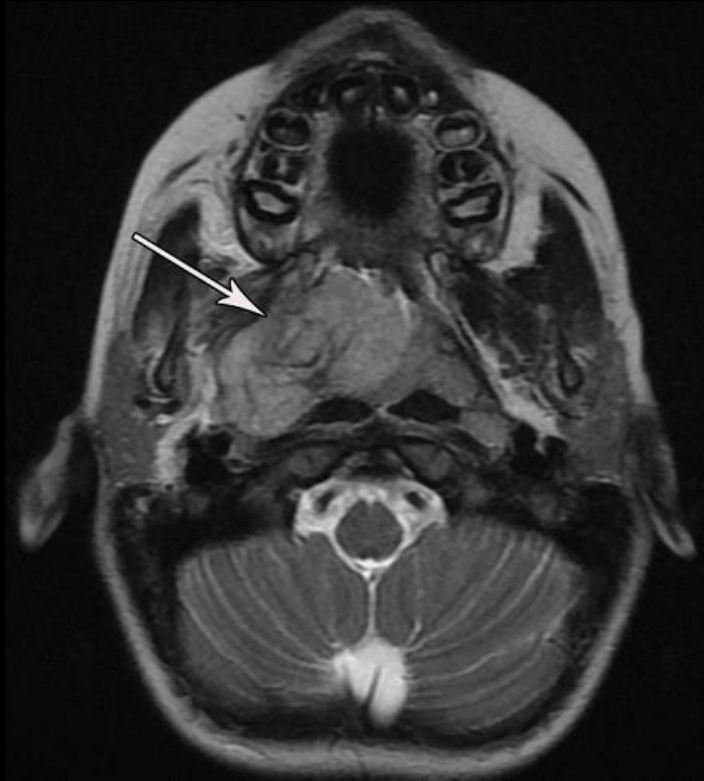- La présentation clinique varie selon la localisation d'une tumeur; cependant, en général, les rhabdomyosarcomes sont des masses à croissance rapide
- Ils provoquent des effets de masse localisés sur les structures neurovasculaires
- Ces tumeurs peuvent survenir n'importe où, et pas nécessairement là où se trouve normalement le muscle squelettique
- Chez les enfants et les adolescents, ils surviennent principalement dans la tête, le cou et le bassin
- Les rhabdomyosarcomes se retrouvent partout dans le corps :
 - tête et cou : ~50%
 - orbite : ~20 %
 - oropharynx/nasopharynx, palais : ~15 %
 - sinus, mastoïde, oreille moyenne : ~15 %
 - génito-urinaire : ~25 %
 - paratesticulaire : ~20 %
 - vessie : ~5 %
 - extrémités : ~15 %
 - autre : ~10 %
 - tronc et thorax : 7%
 - tractus gastro-intestinal : 1 %

Tumeurs des tissus mous

Rhabdomyosarcome

- Tumeur infiltrante isodense aux masses musculaires
- Pas de calcifications (à la différence du neuroblastome ou du tératome)
- Rehaussement variable
- Une destruction osseuse adjacente est observée dans plus de 20 % des cas

Imagerie



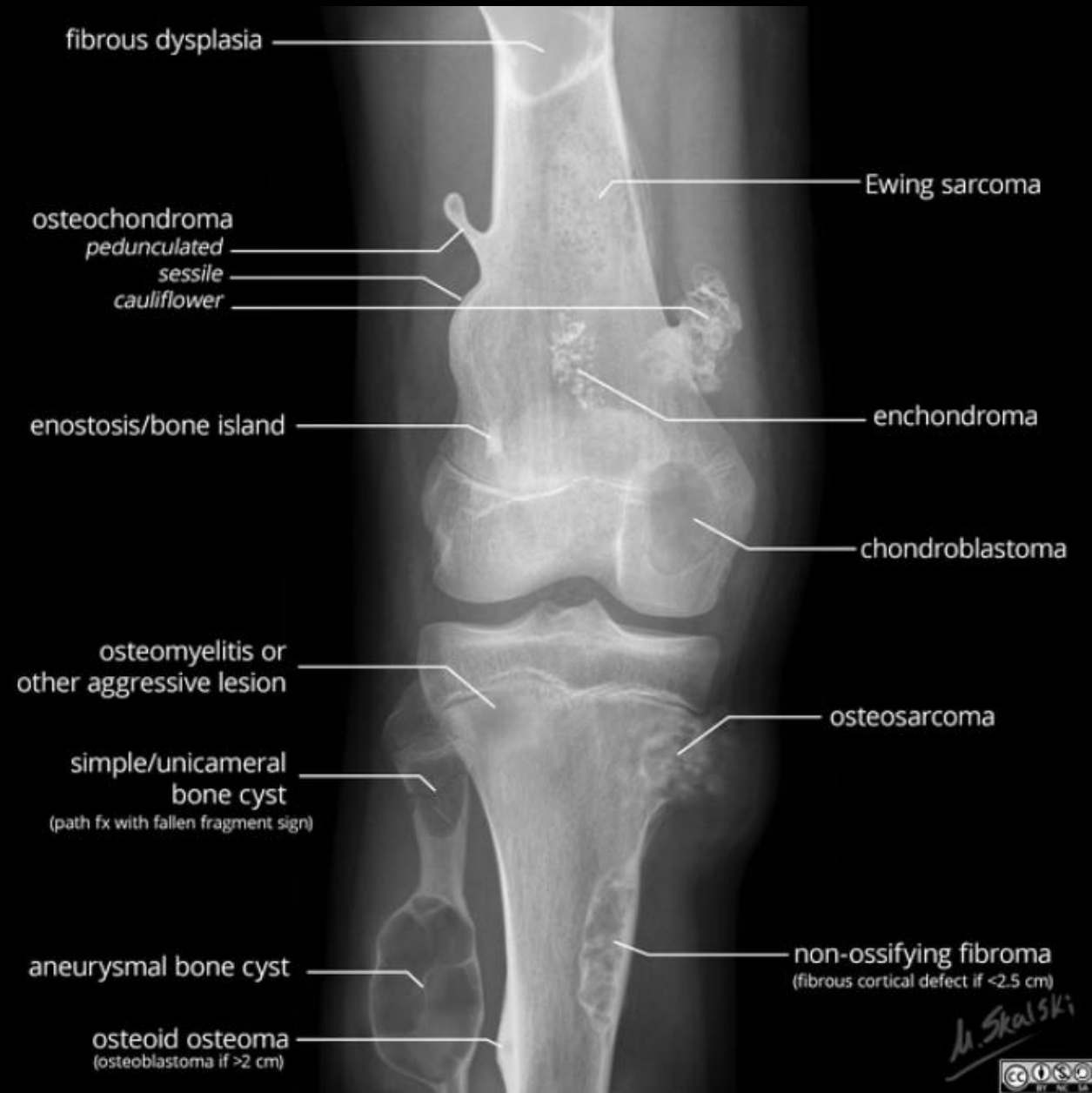
- Jusqu'à 20 % des patients atteints de rhabdomyosarcomes ont des métastases au moment du diagnostic
- Celles-ci sont typiquement localisées aux poumons et au niveau de la moelle osseuse
- Traitement combiné par chirurgie, chimiothérapie et radiothérapie
- La survie varie en fonction de la localisation primaire, du type histologique, de l'invasion locale et des métastases
- La survie globale à 5 ans est d'environ 75 %

Tumeurs osseuses



Tumeurs osseuses

Généralités



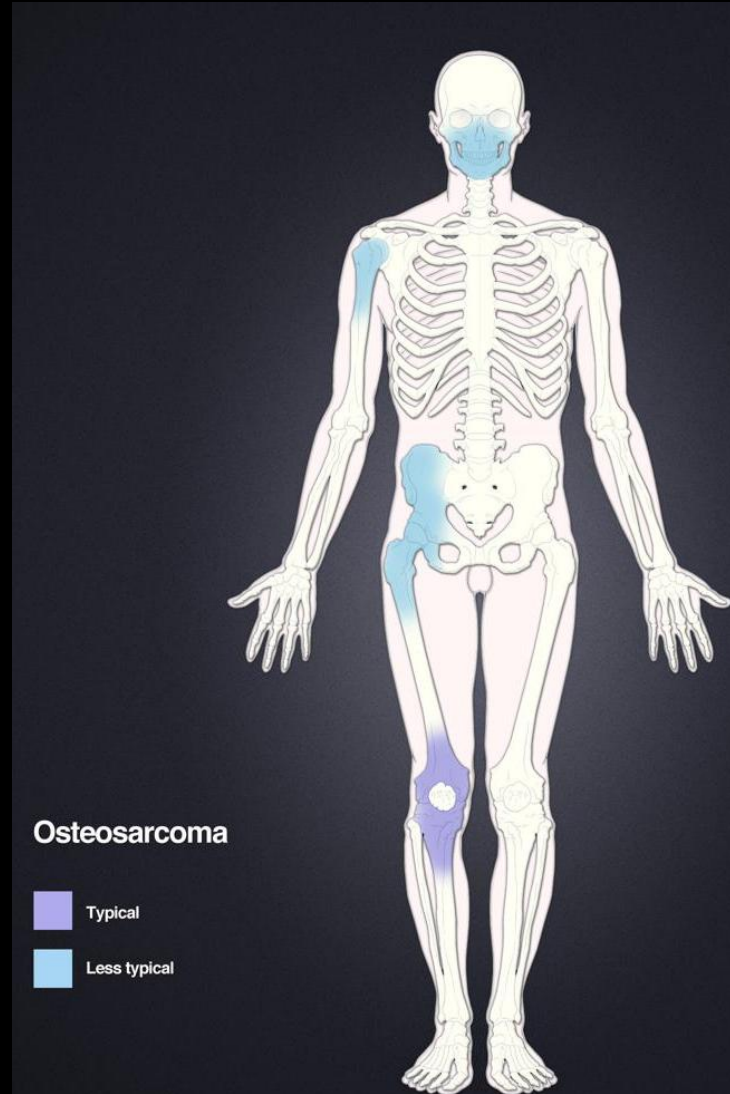
- Tumeur osseuse primitive la plus fréquente chez l'enfant
- Patients jeunes (10-20 ans), 75 % des ostéosarcomes survenant avant l'âge de 20 ans, car les centres de croissance de l'os sont plus actifs pendant la puberté/l'adolescence
- Prédominance masculine : SR = $\frac{1}{2}$
- 150 à 200 nouveaux cas / an en France

Tumeurs osseuses

Ostéosarcome ostéogénique

Présentation clinique

- Les patients présentent souvent des **douleurs osseuses**, parfois accompagnées d'une masse ou d'un gonflement des tissus mous
- Parfois, les premiers symptômes sont liés à une **fracture pathologique**
- Les ostéosarcomes primaires surviennent généralement au niveau de la **métadiaphyse des os longs du squelette appendiculaire**, le plus souvent aux sites suivants :
 - **fémur** : ~40 % (en particulier le fémur distal)
 - **tibia** : ~16 % (en particulier le tibia proximal)
 - **humérus** : ~15%
- Localisations médullaires possible dans la même diaphyse : **skip métastase**
- **Métas pulmonaires précoces +++**

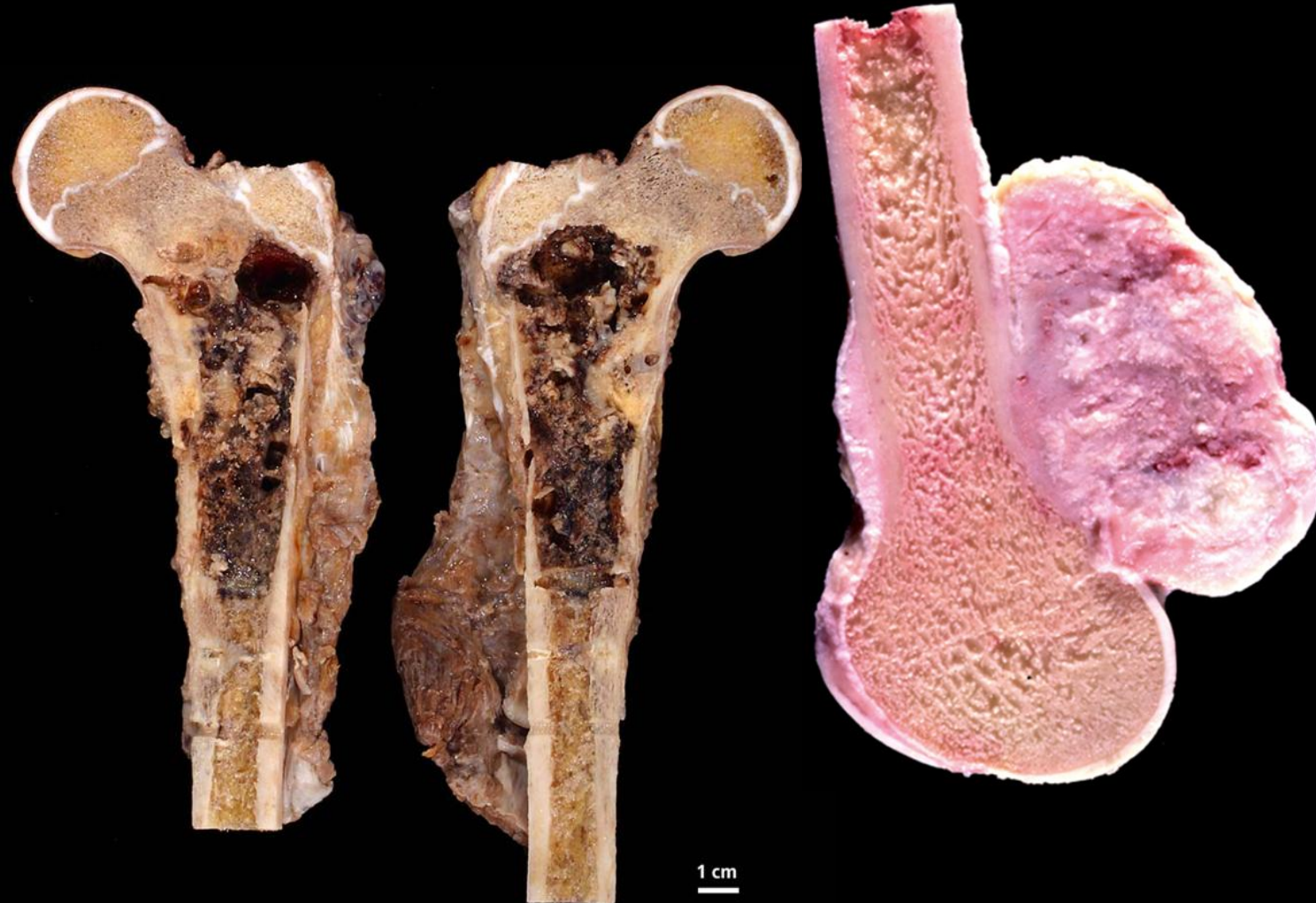

Tumeurs osseuses

Ostéosarcome ostéogénique

- Classification des ostéosarcomes en fonction de leur relation anatomique avec l'os :
 - Intramédullaire/central : ~80 %
 - Surface : ~10-15 %
 - Ostéosarcome intracortical : rare
 - Ostéosarcome extrasquelettique : ~5%

Classification

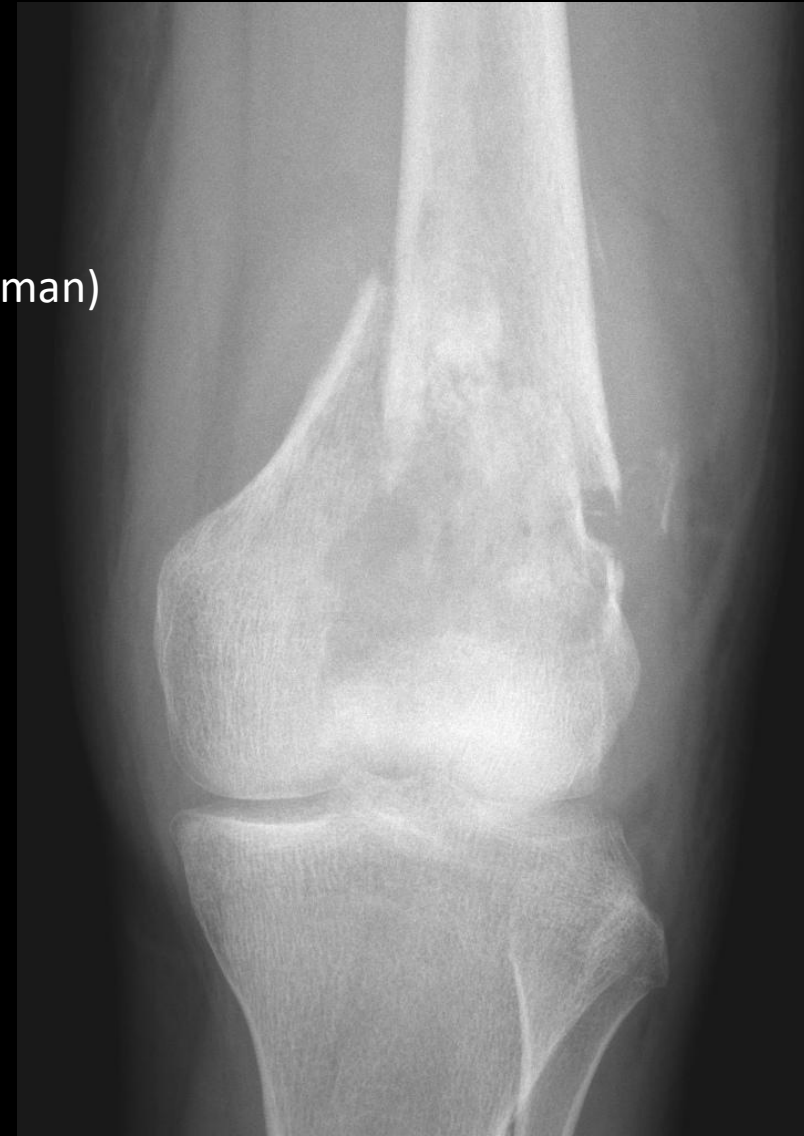
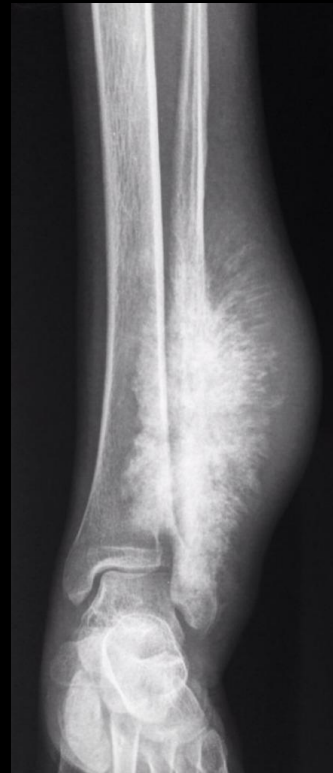
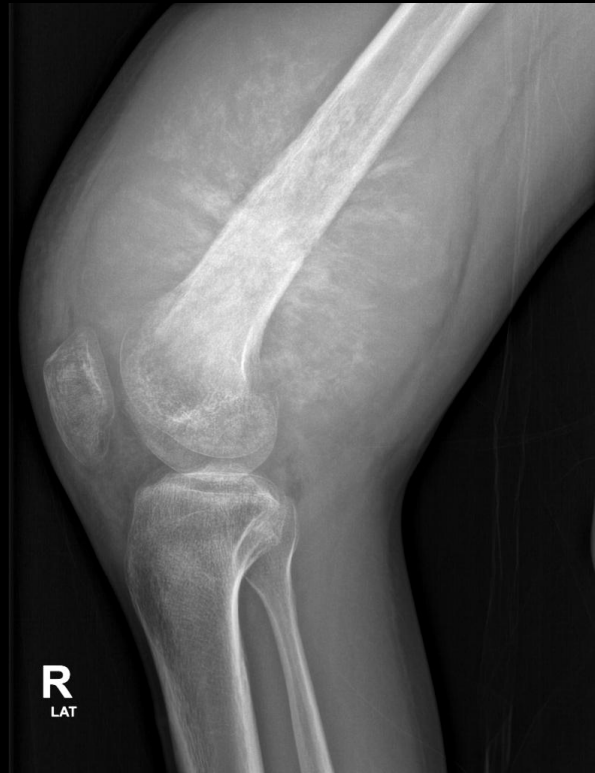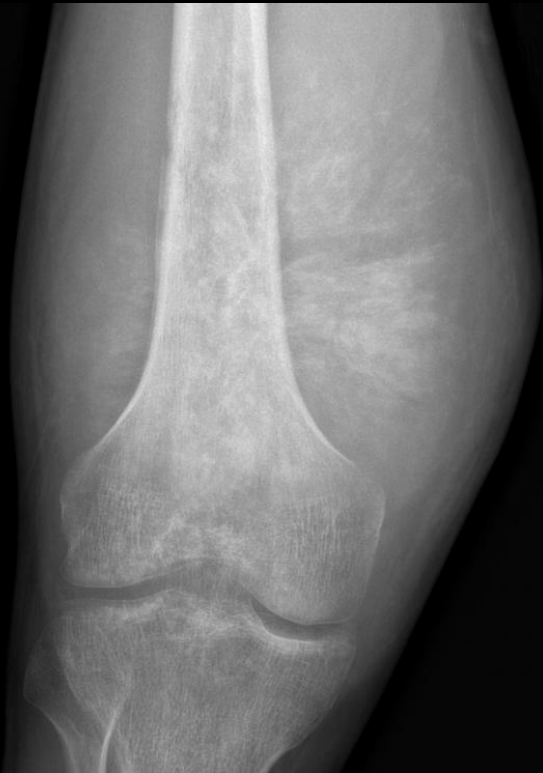Tumeurs osseuses

Ostéosarcome ostéogénique

Imagerie - Radiographies

- Association de plages de condensation et d'ostéolyse mal limitées
- Destruction corticale
- Réaction périostée spiculaire
- Envahissement des parties molles (image en feu d'herbe ou en rayons de soleil)
- Formation osseuse périostée en bordure des tissus mous adjacents (éperon de Codman)

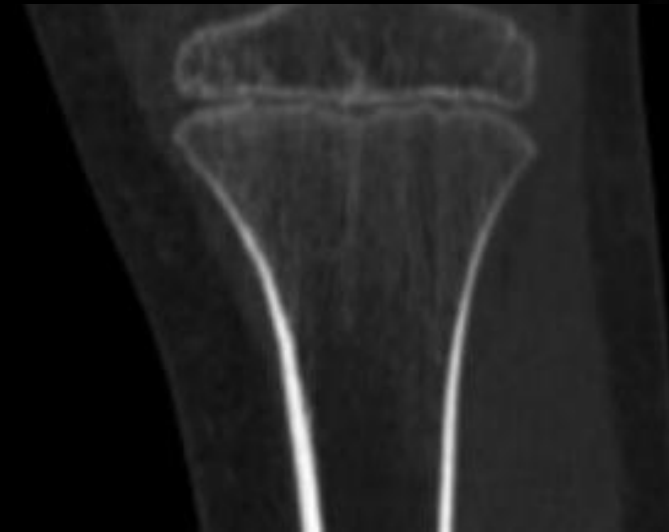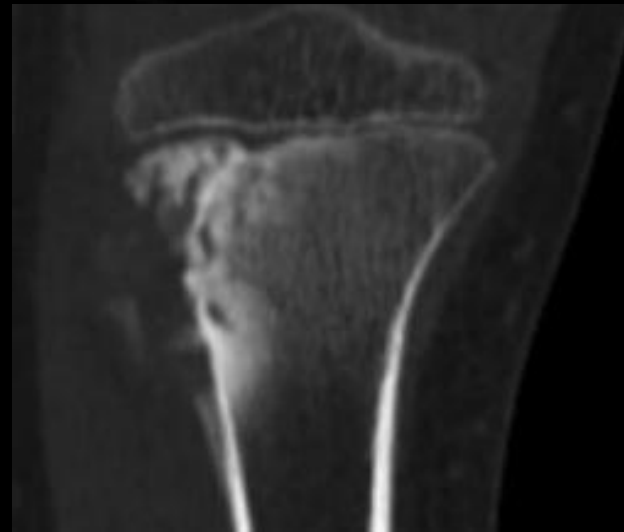
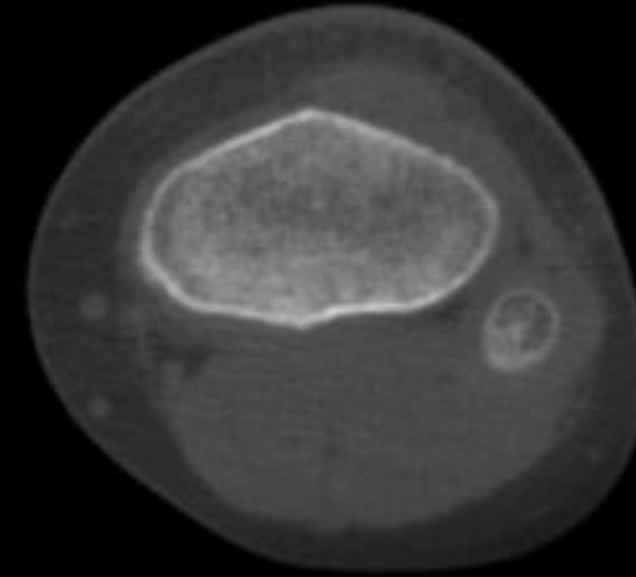
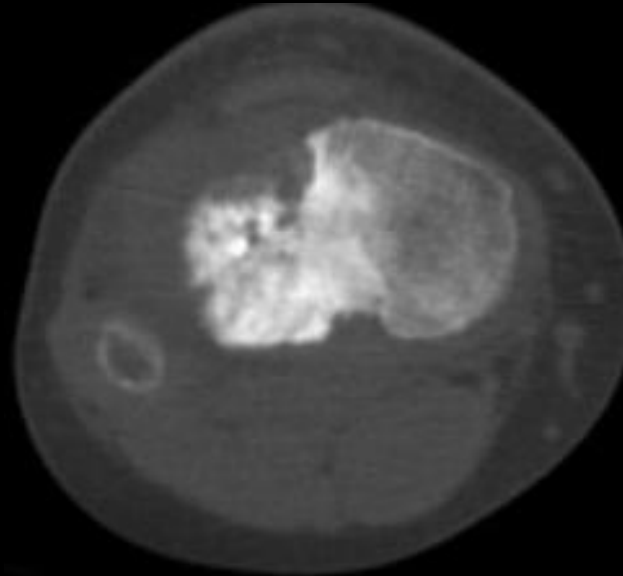


Tumeurs osseuses

Ostéosarcome ostéogénique

- Le rôle de la tomodensitométrie est principalement utilisé pour assister la biopsie et la stadification
- La TDM ajoute peu à la radiographie standard et à l'IRM dans l'évaluation directe de la tumeur
- L'exception à cette règle concerne principalement les lésions lytiques dans lesquelles de petites quantités de matériel minéralisé peuvent être inapparentes à la fois sur le film simple et sur l'IRM

Imagerie - Scanner

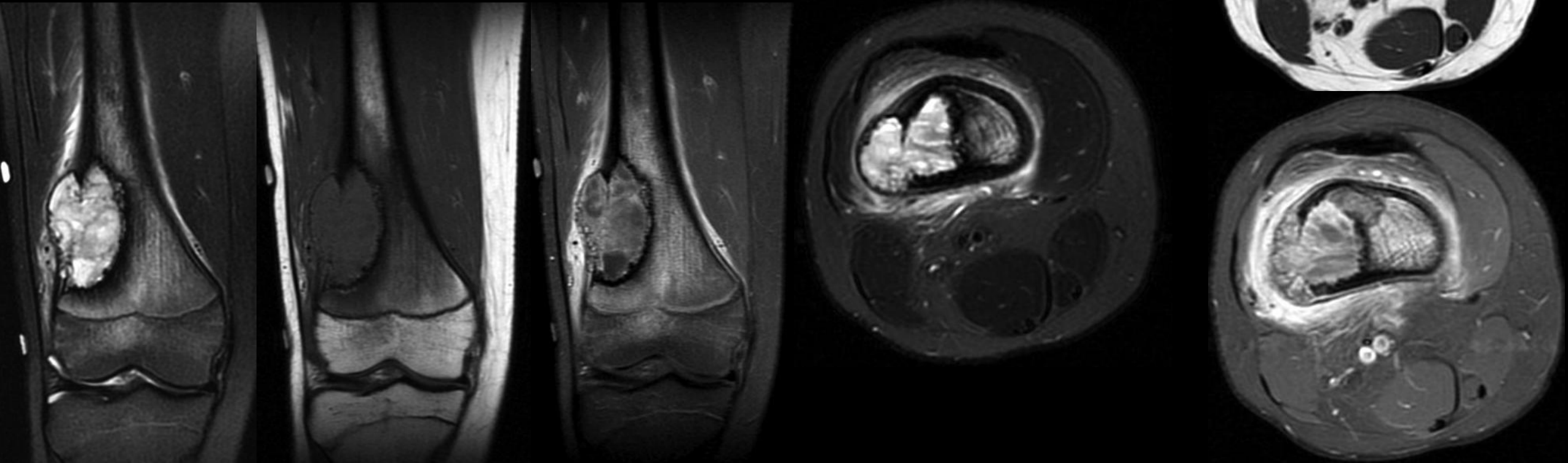


Tumeurs osseuses

Ostéosarcome ostéogénique

Imagerie - IRM

- L'IRM s'avère un **outil essentiel pour déterminer la stadification locale précise et l'évaluation de la résection** épargnant les membres, en particulier pour l'évaluation de l'extension tumorale intra-osseuse et de l'atteinte des tissus mous
- L'évaluation de la plaque de croissance est également essentielle car jusqu'à 75 à 88 % des tumeurs métaphysaires traversent la plaque de croissance dans l'épiphyse



Tumeurs osseuses

Ostéosarcome ostéogénique

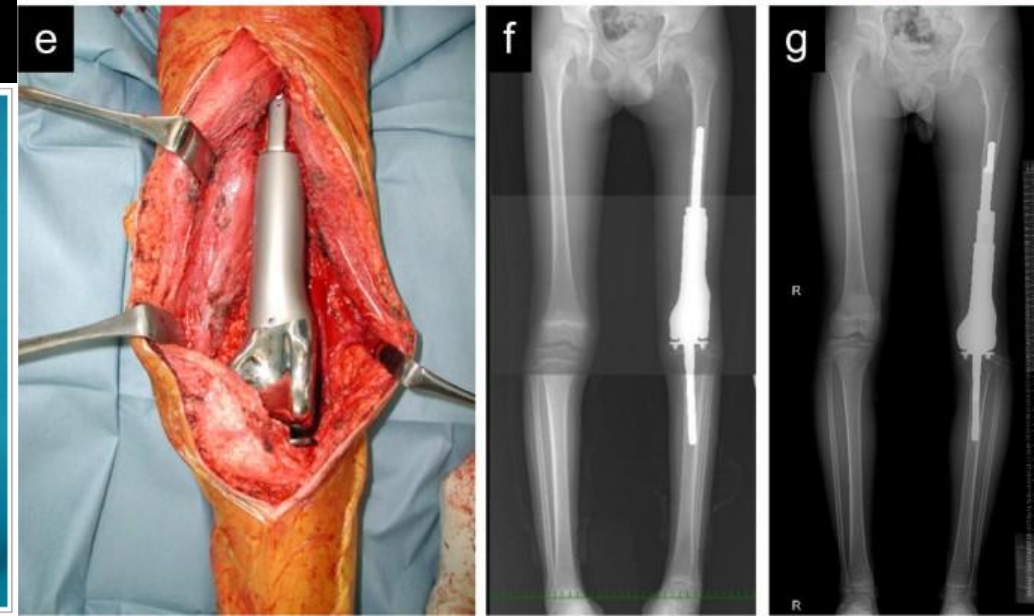
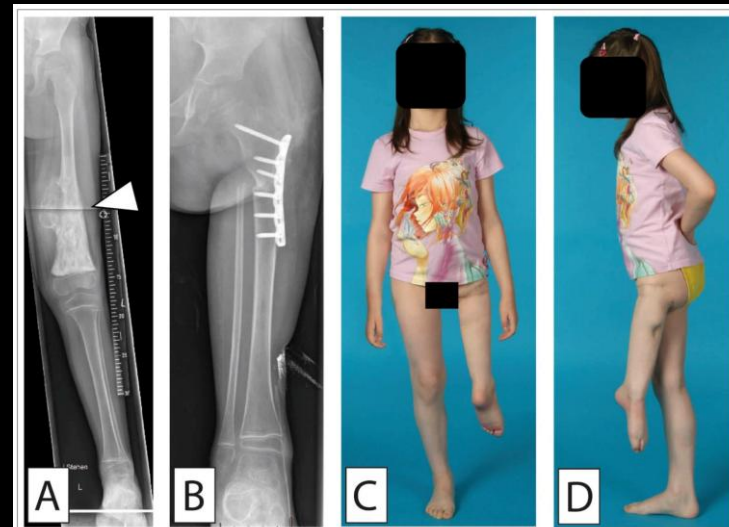
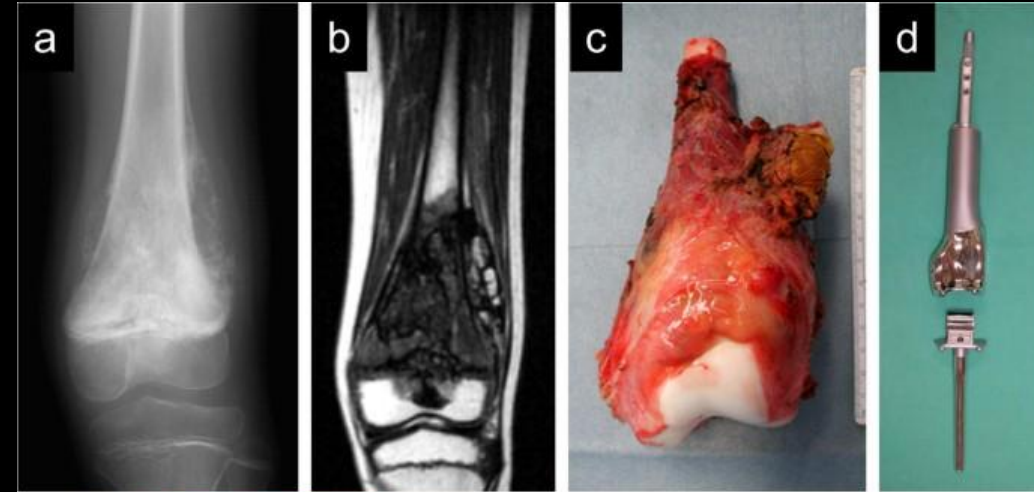
Traitement et pronostic

- **Traitement**

- La guérison, si elle est réalisable, nécessite une **résection chirurgicale agressive souvent avec amputation suivie d'une chimiothérapie**
- Si une procédure de sauvetage de membre est réalisable, une cure de polychimiothérapie précède la chirurgie pour réduire la tumeur, suivie d'une large résection de l'os et de l'insertion d'une endoprothèse

- **Pronostic :**

- 60% de survie à 5ans
- Si métas : inf à 30% à 5ans

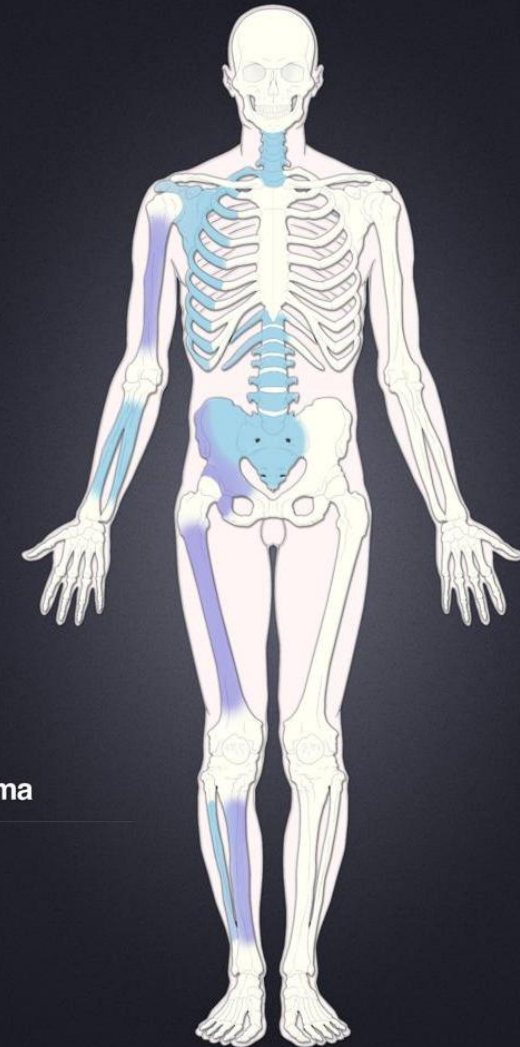


- Les sarcomes d'Ewing sont les **deuxièmes tumeurs osseuses primitives malignes les plus fréquentes de l'enfance** après l'ostéosarcome
- **Sujet jeune (10-20ans)**
- **Prédominance masculine SR = 4/6**
- **I = 3,2/1M d'enfant de moins de 15ans/an en France (= 80 à 100 nouveaux cas/an)**
- **Origine caucasienne +++ (96% des cas)**

Sarcome d'Ewing

Présentation clinique

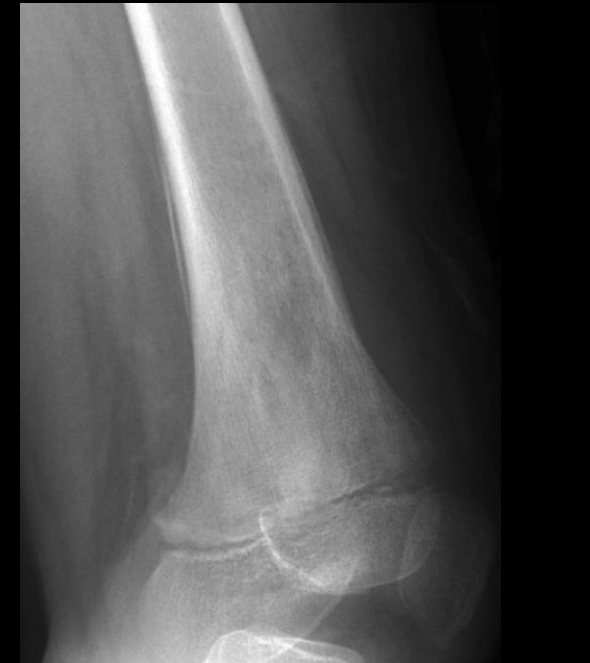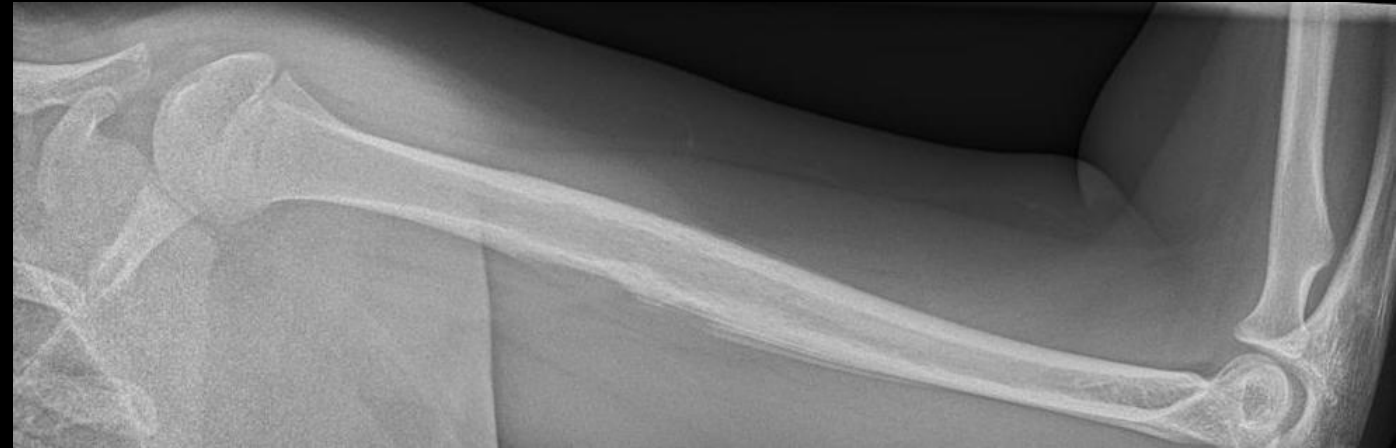
- La présentation est non spécifique, la **douleur locale** étant de loin le symptôme le plus courant
- Parfois, une **masse de tissus mous** peut être palpable
- Des **fractures pathologiques** se produisent également
- **Lésion très agressive**
- Distribution ubiquitaire mais **prédomine dans la région métaphyso-diaphysaire des os longs, au bassin et sacrum**
 - Membre inférieur : 45% (fémur le plus courant)
 - Bassin : 20 %
 - Membre supérieur : 13 %
 - Colonne vertébrale et côtes : 13 % (sarcome d'Ewing thoracique) - Région sacro-coccygienne la plus fréquente
 - Crâne/visage : 2 %



Sarcome d'Ewing

Imagerie - Radiographies

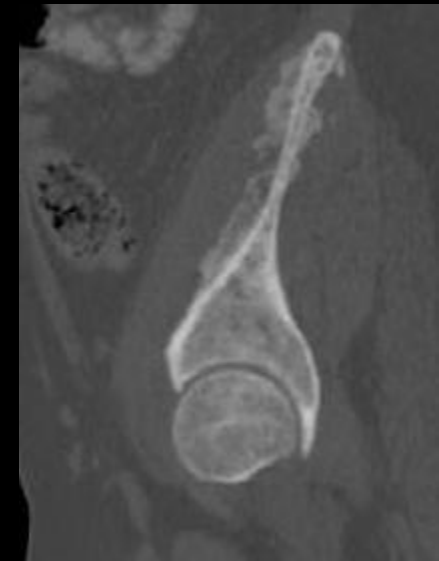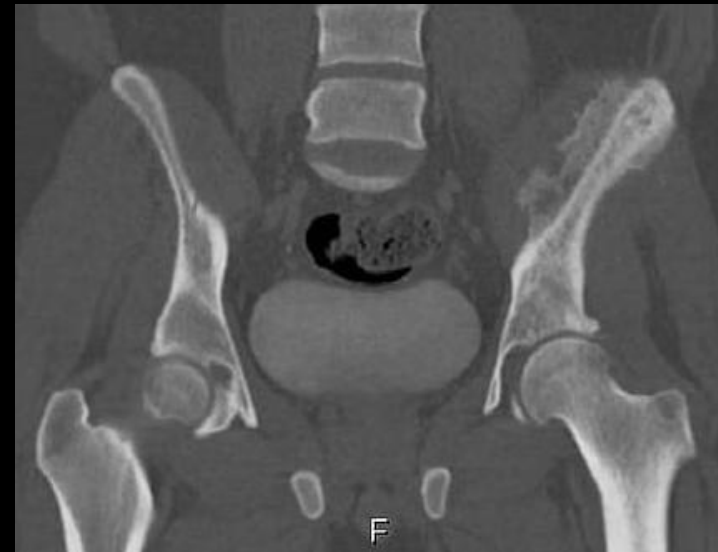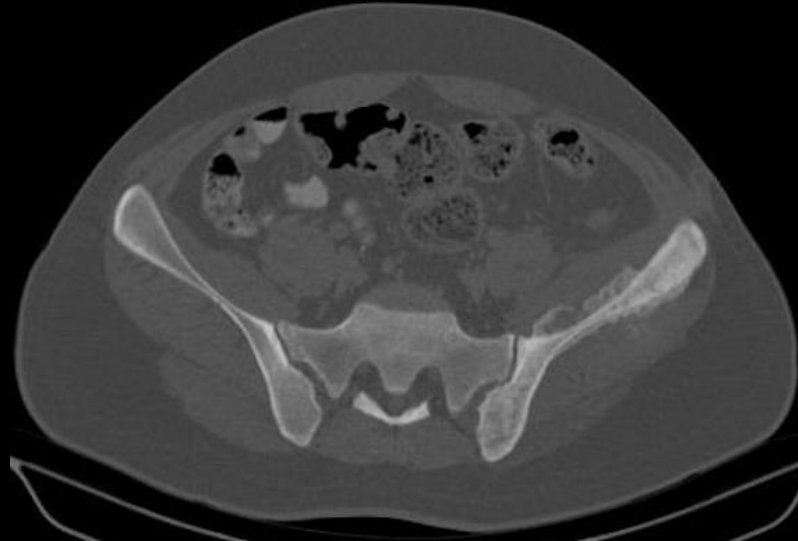
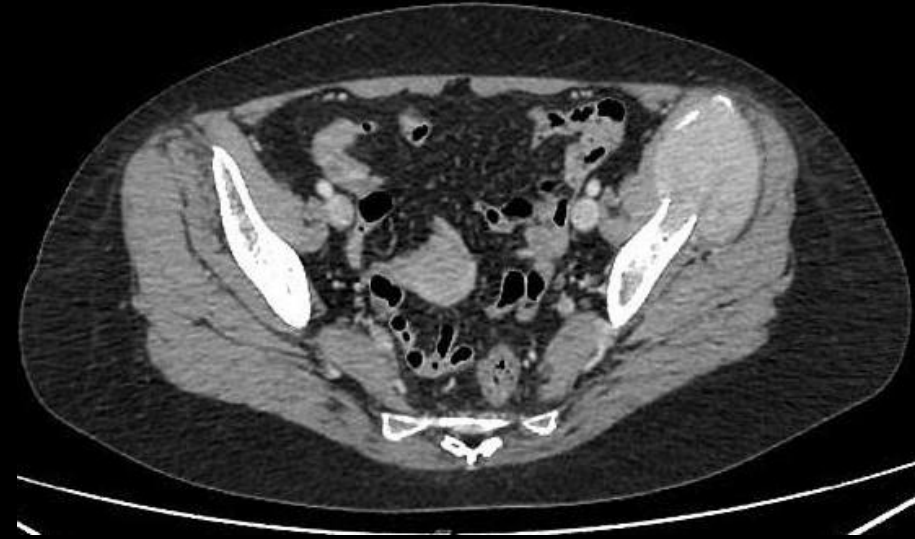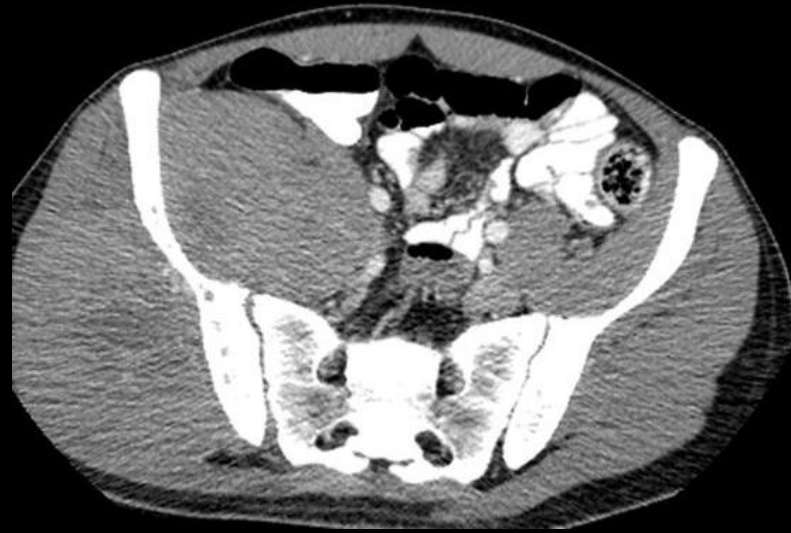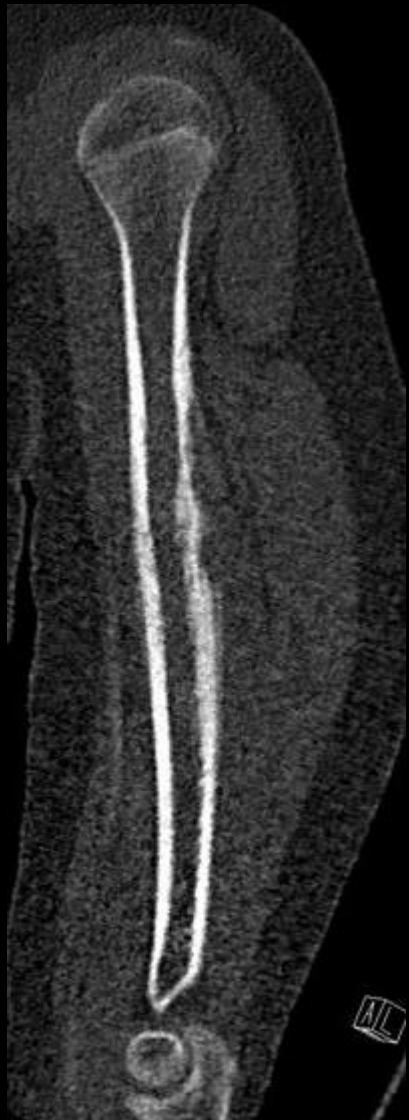- Les sarcomes d'Ewing ont tendance à être grands avec une large zone de transition/marge mal définie
- Plus de 80 % des sarcomes d'Ewing présentent une extension dans les tissus mous adjacents
- L'aspect de ces tumeurs est très variable, mais elles ont généralement un aspect nettement agressif
 - Ostéolyse mal limitée
 - Destruction corticale
 - Réaction périostée en « bulbe d'oignon »
 - Envahissement des parties molles +++
 - Absence de calcifications des parties molles



Tumeurs osseuses

Sarcome d'Ewing

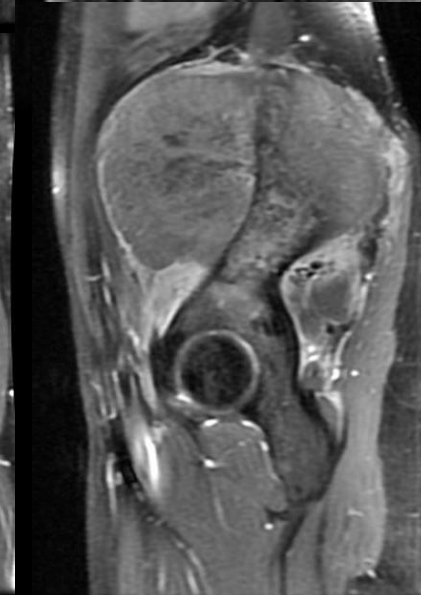
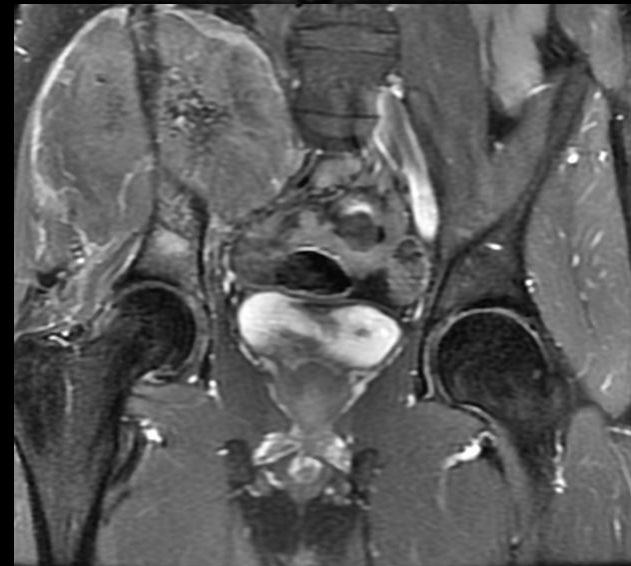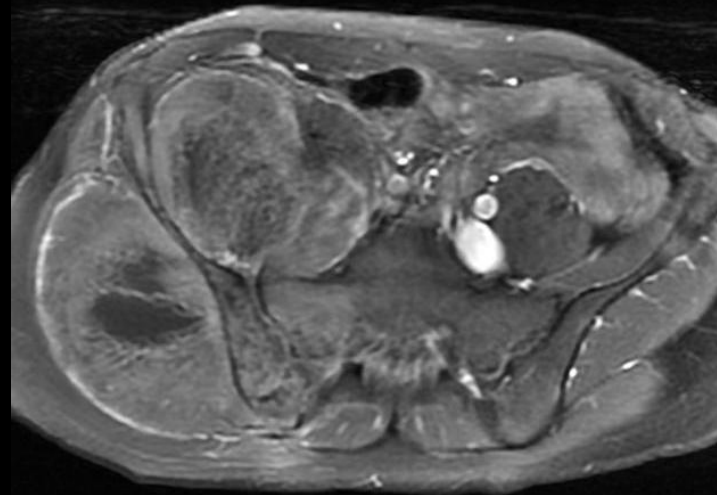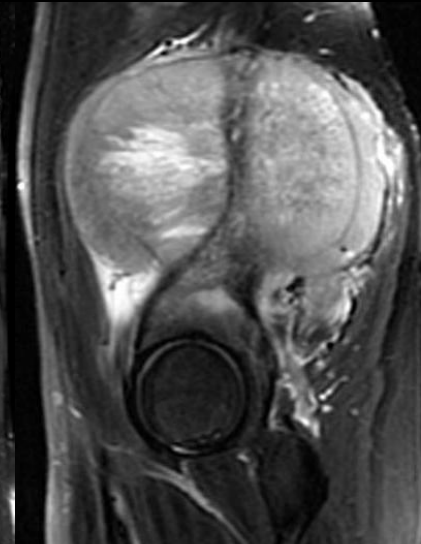
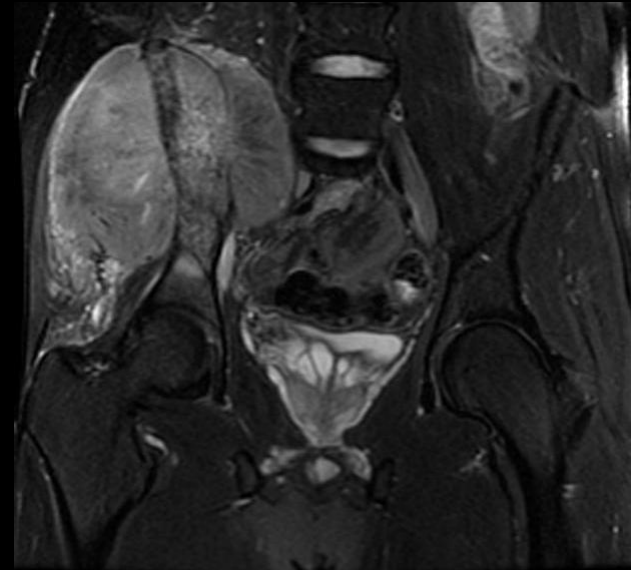
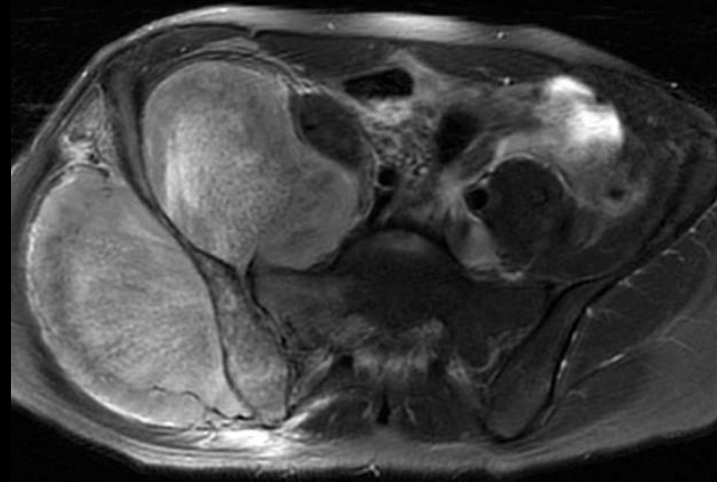Imagerie - Scanner



Sarcome d'Ewing

- Evaluation de l'extension tumorale intra-osseuse et de l'atteinte des tissus mous

Imagerie - IRM



- Le sarcome d'Ewing est une **lésion d'évolution habituellement rapide**
- **Métastases par voies hématogène +++** (20 à 30% des cas au moment du diagnostic) - Sites métastatiques :
 - Poumon (38%)
 - Os (31%)
 - Moelle hématopoïétique(11%)
- **Traitement**
 - La **chimiothérapie systémique** est le pilier du traitement, la **chirurgie** et/ou la **radiothérapie** jouant un rôle selon la localisation et la taille de la tumeur
- **Pronostic**
 - 65 à 78 % de survie sans récurrence à 5ans dans les formes non métastatiques au départ
 - 30 % de survie sans récurrence à 5ans dans les formes métastatiques au départ

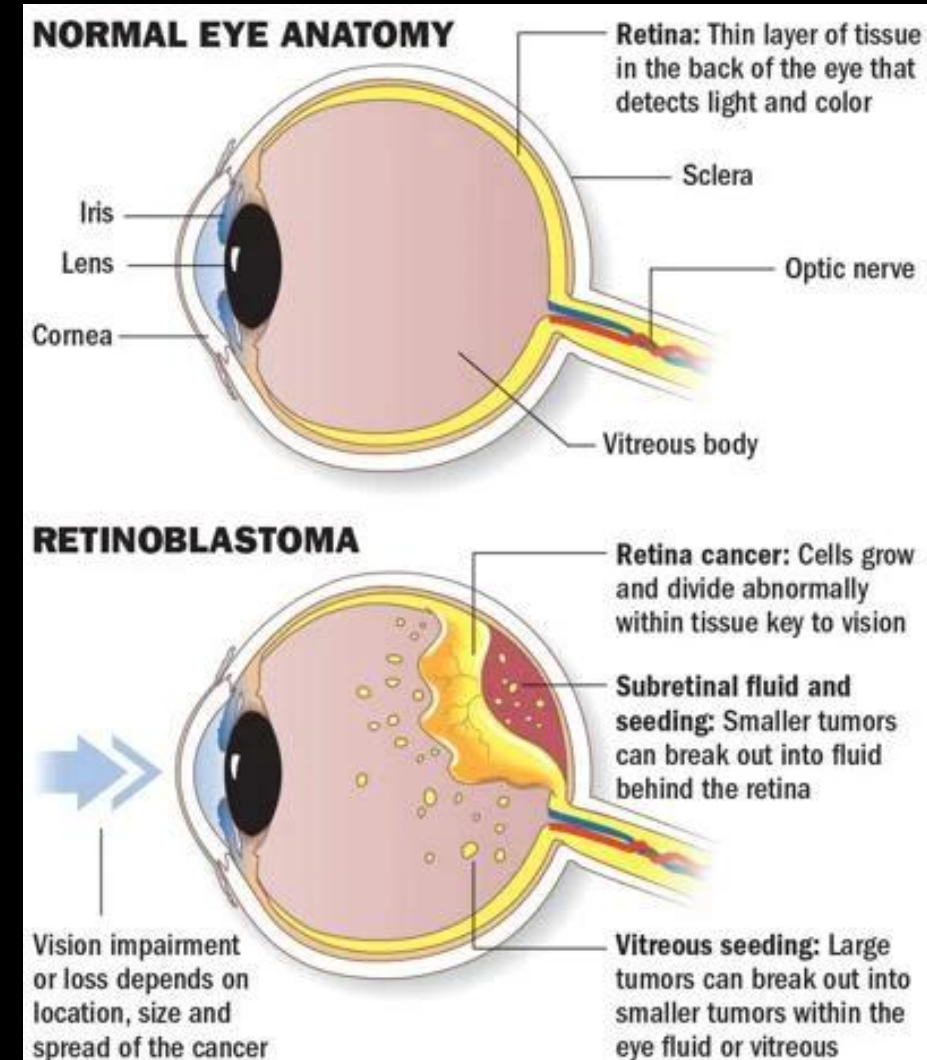


Rétinoblastome

Rétinoblastome

Epidémiologie

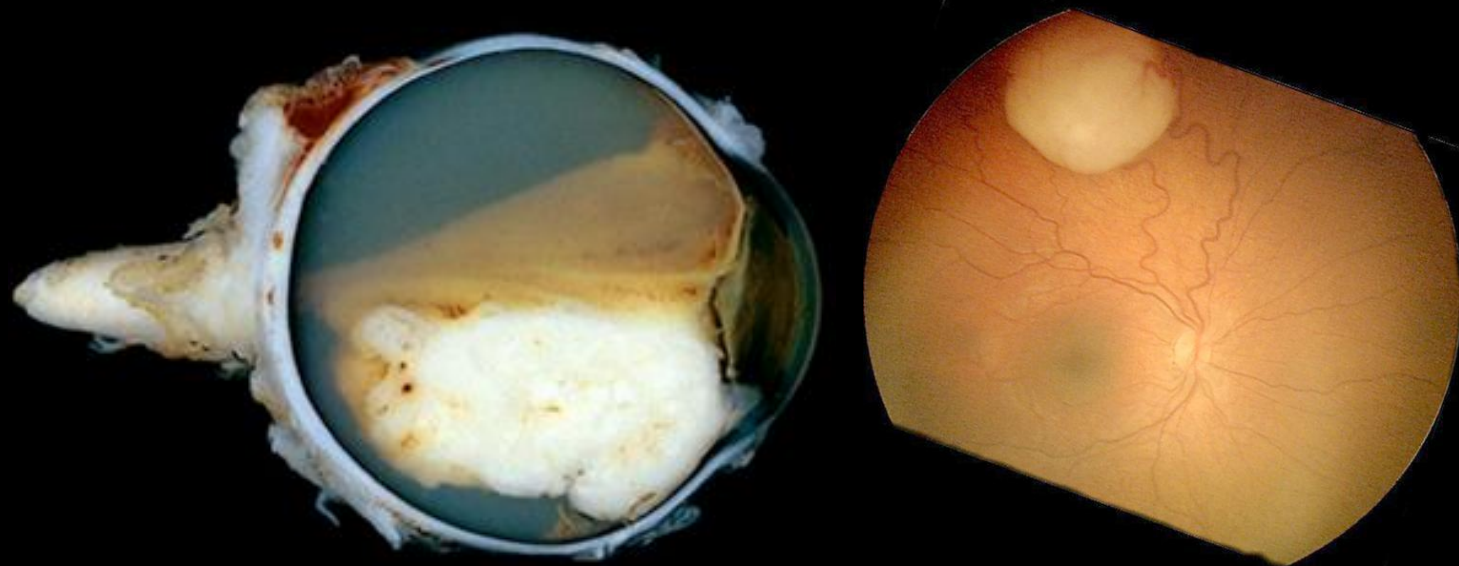
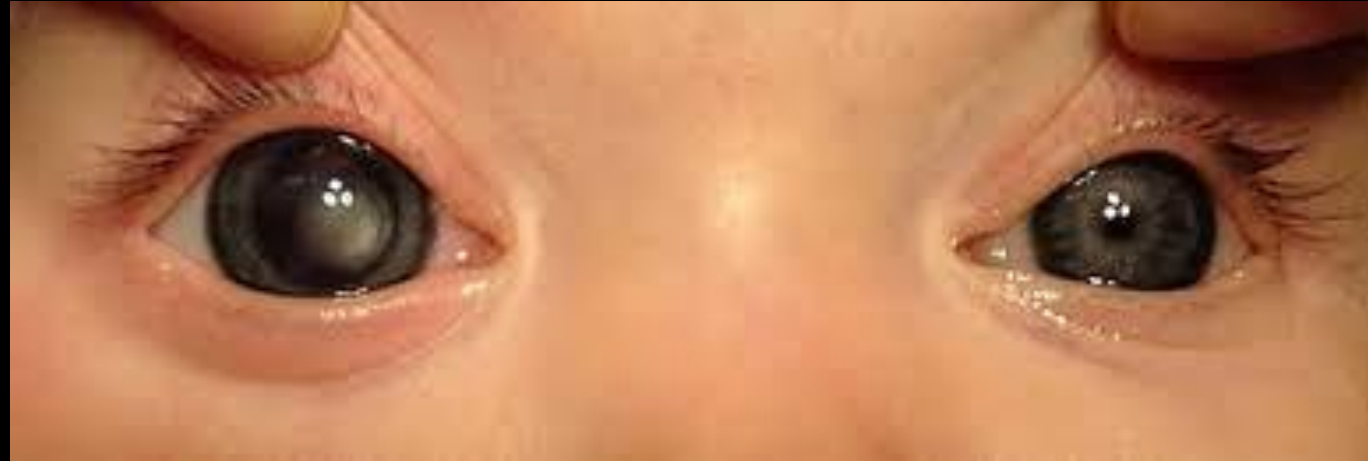- Les rétinoblastomes sont les néoplasmes intraoculaires les plus courants trouvés dans l'enfance et avec les modalités de traitement modernes, ils sont, dans la plupart des cas, curables
- 3% des tumeurs de l'enfant
- Incidence = 1/20,000 naissances
- Survient entre 6mois et 3ans
- En imagerie, ils se caractérisent généralement par une masse rétinienne hétérogène avec des calcifications, des composantes nécrotiques et une vascularisation augmentée en échographie Doppler/rehaussement en TDM/IRM



Rétinoblastome

Clinique

- **Atteinte :**
 - Unilatérale dans 2/3 des cas
 - Bilatérale dans 1/3 des cas : rechercher une atteinte héréditaire (gène Rb sur Chr 13q)
- **Symptômes :**
 - Leucocorie
 - Strabisme
- **3 formes :**
 - Endophytique (développement vers le vitré)
 - Exophytique (développement sous rétiniens s'accompagnant fréquemment d'un décollement de rétine)
 - Infiltrante, diffuse (rare)

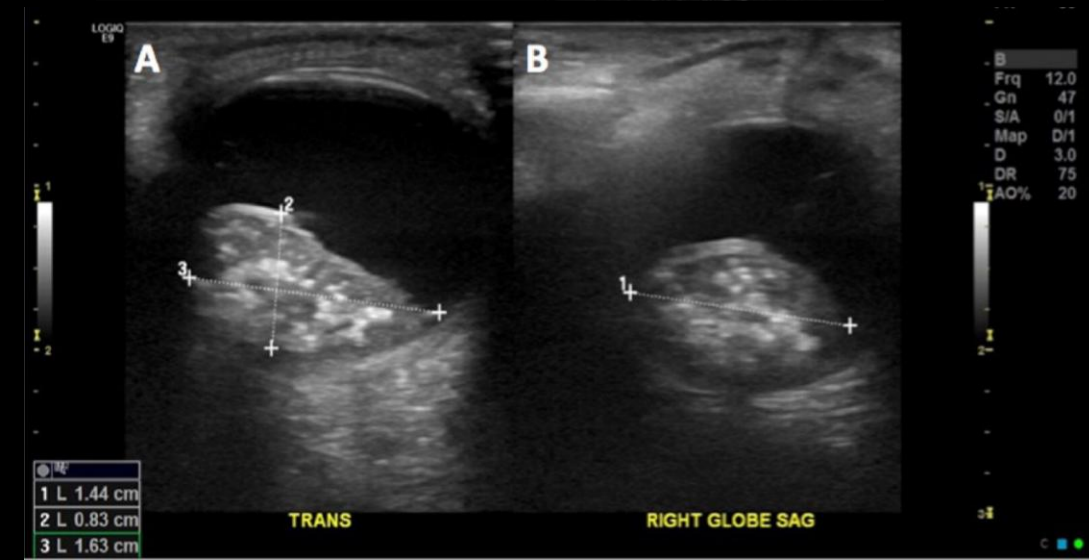
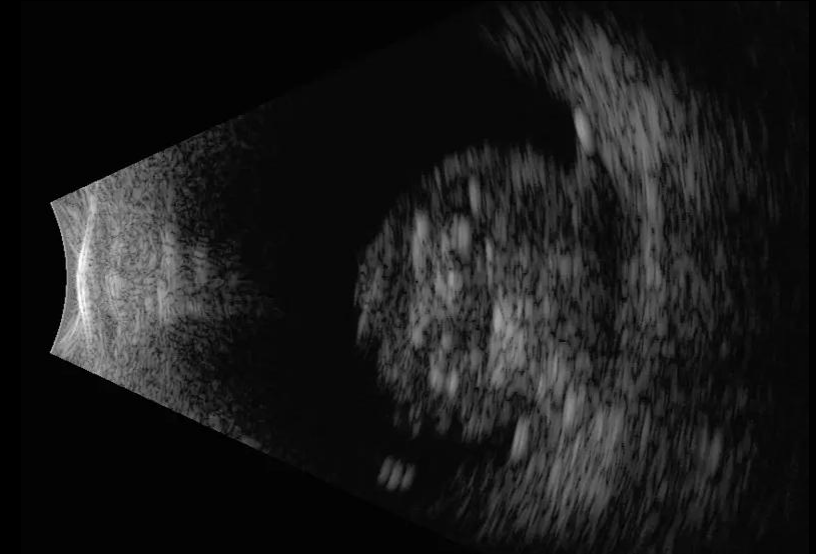


Rétinoblastome

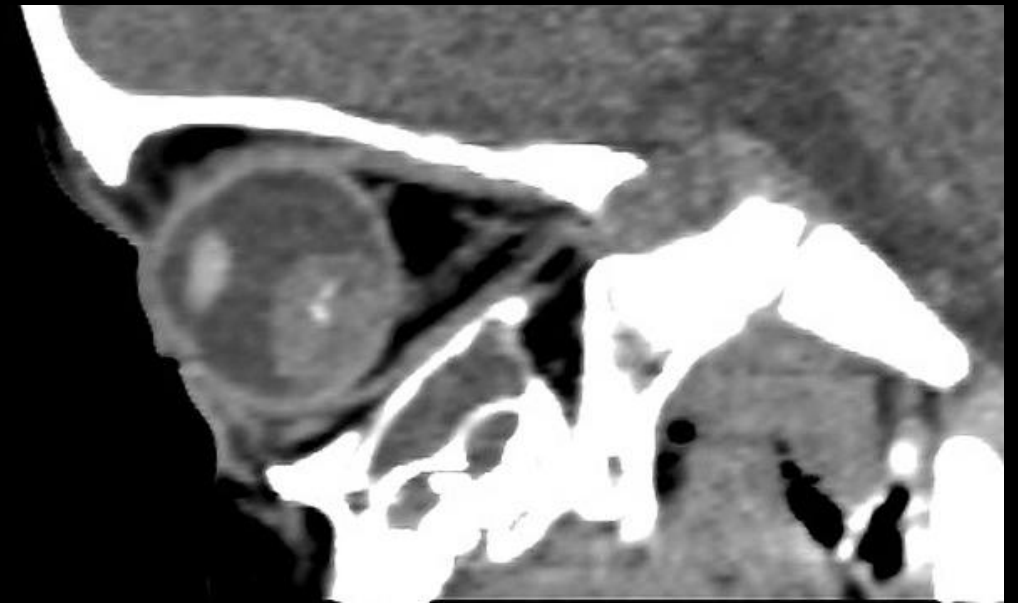
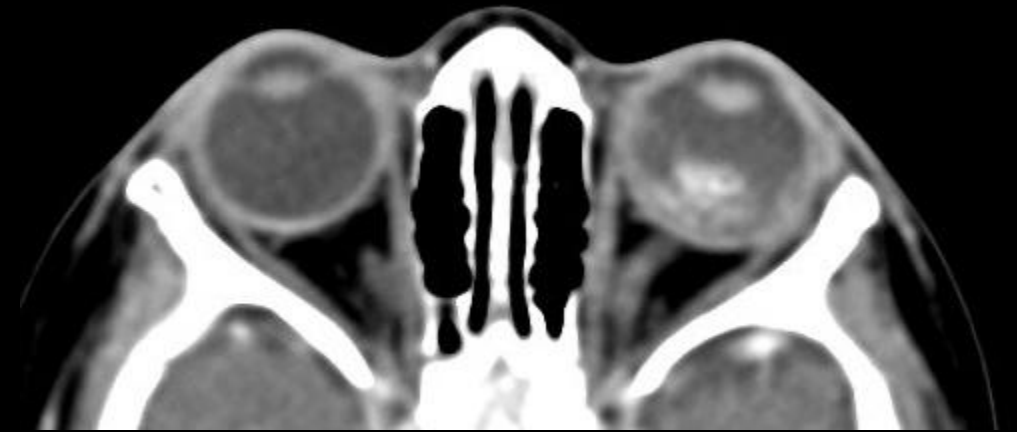
Imagerie

- L'échographie orbitaire peut être réalisée sans sédation et peut être répétée plusieurs fois sans exposer l'enfant à des rayonnements ionisants
- Les rétinoblastomes apparaissent comme des masses échogènes des tissus mous avec une ombre variable due aux calcifications et une hétérogénéité due à la nécrose et à l'hémorragie
- Au moment du diagnostic, les tumeurs sont généralement vasculaires à l'examen Doppler

Echographie



- la tomodensitométrie n'est pas recommandée dans l'étude des enfants atteints de rétinoblastome suspecté ou connu
- Par conséquent, l'IRM doit toujours être préférée, car l'utilisation de la tomodensitométrie peut entraîner un risque accru de tumeurs malignes secondaires liées à l'exposition aux rayonnements
- De plus, des doses élevées de rayonnement sont particulièrement nocives pour ce groupe de patients atteints de rétinoblastome héréditaire et germlinal
- Cependant, lorsqu'une étude CT est réalisée pour toute autre indication, elle peut mettre en évidence une masse rétrolentale contrastée qui est généralement calcifiée
- Un vitré dense dû à une hémorragie est également fréquent

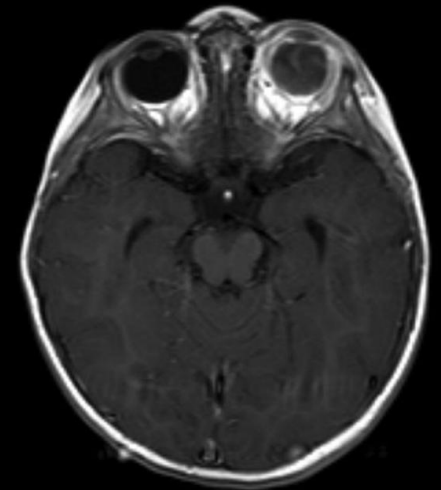
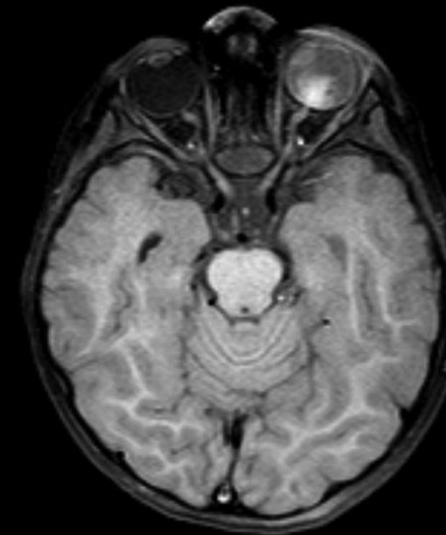
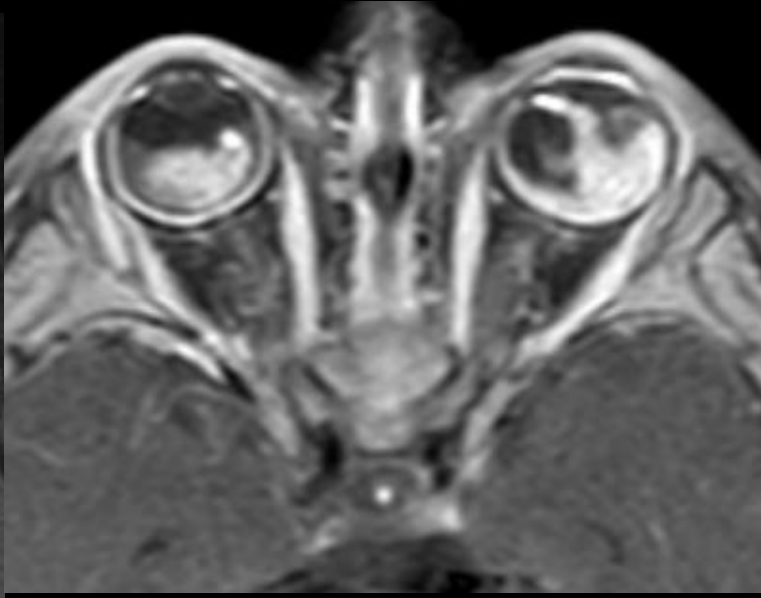
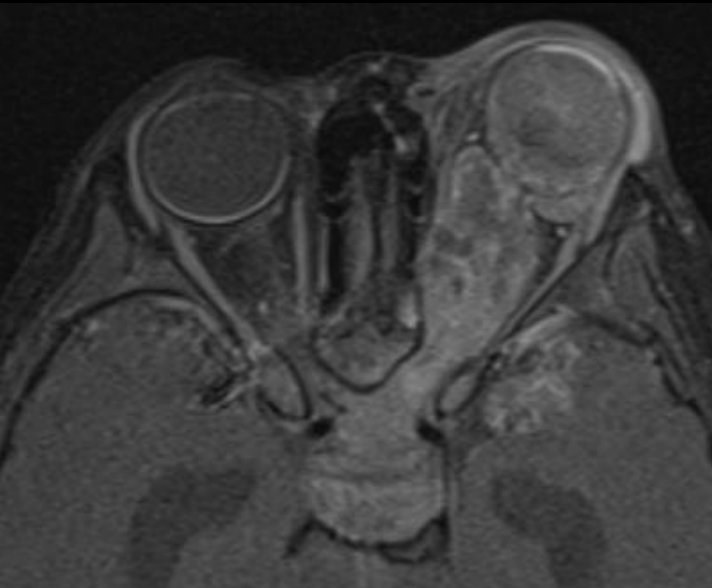
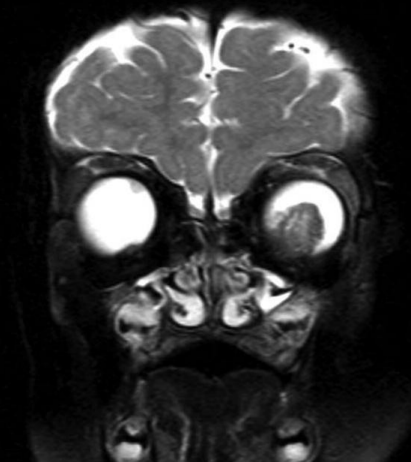
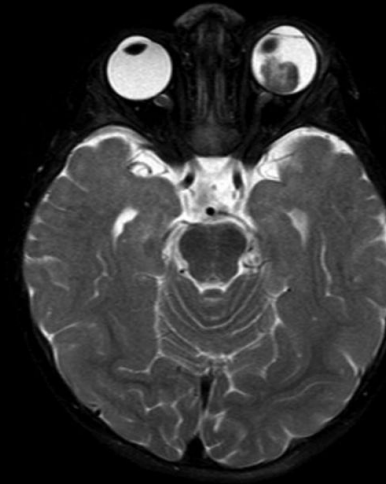
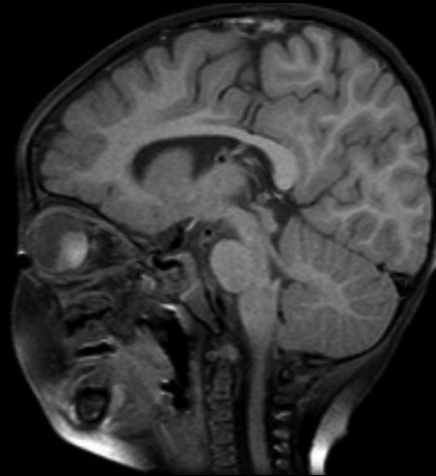

Rétinoblastome

Imagerie

- L'IRM est la modalité de choix pour la stadification pré-thérapeutique du rétinoblastome
- L'IRM est souvent utilisée pour rechercher une atteinte du nerf optique, une extension extraoculaire et la possibilité d'une tumeur neuroectodermique primitive concomitante (rétinoblastome trilatéral avec pinéoblastome)

IRM



Rétinoblastome

Traitement

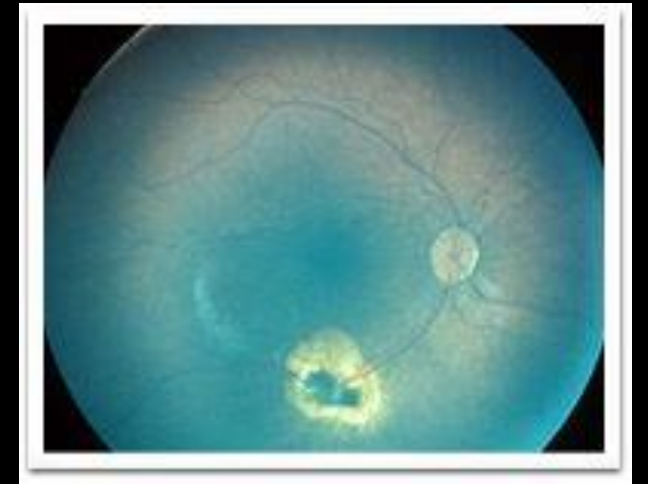
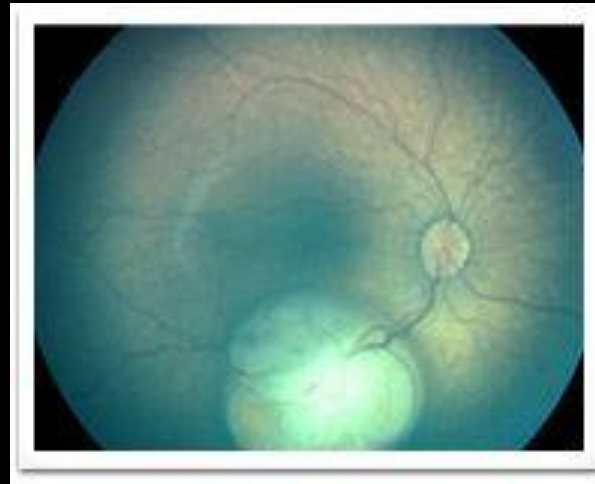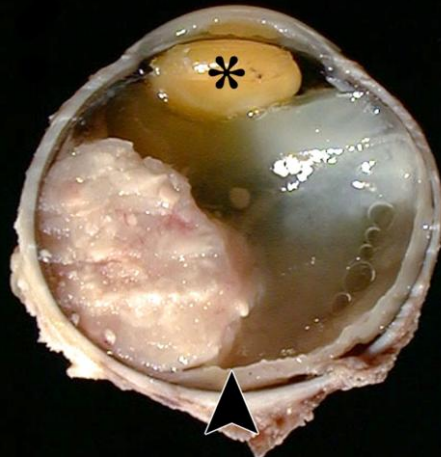
- Le traitement dépend de la taille de la tumeur et du stade de la maladie et implique une ou plusieurs modalités :

- **Conservateur**

- Radiothérapie externe
- Cryothérapie
- Photocoagulation au laser
- Thérapie par plaque radioactive
- Thermochemiothérapie
- Chimiothérapie de réduction tumorale

- **Chirurgical**

- Énucléation
- résection en bloc



Rétinoblastome de l'oeil droit avant et après thermo thérapie transpupillaire. La cicatrice tumorale obtenue épargne la partie centrale de la macula et permet une excellente conservation de la vision



Le radiologue en oncologie pédiatrique : comment améliorer nos compétences relationnelles avec l'enfant et les parents ?

J. Leclère ¹, L. Ollivier ², M. Ruszniewski ³, S. Neuenschwander ²

1. Département d'Imagerie, Service d'Échographie, Institut Gustave-Roussy, 39, rue Camille-Desmoulins, 94805 Villejuif Cedex.

2. Département d'Imagerie, Service de Radiologie, Institut Curie, 26, rue d'Ulm, 75005 Paris.

3. Psychologue, psychanalyste de l'Institut Curie, 26, rue d'Ulm, 75005 Paris.

Relationnel en imagerie oncopédiatrique

- Améliorer nos compétences communicationnelles est une obligation pour mieux répondre à la demande légitime des patients et des familles d'une meilleure information et d'une amélioration de leur prise en charge à tous les niveaux
- **Un certain nombre de plaintes et de reproches adressés à l'encontre du corps médical ont pour cause un défaut ou une mauvaise communication**
- Or les compétences dans ce domaine s'acquièrent ou se renforcent par l'apprentissage d'un certain nombre de techniques et l'application de règles de base

Relationnel en imagerie oncopédiatrique

Le Credo

Construire une relation partenaire

- Il s'agit d'établir avec l'enfant et les parents une relation la moins déséquilibrée possible
- Une relation avec le patient et les parents se construit, avec des difficultés variables, elle ne s'improvise pas
- En radiopédiatrie, il ne s'agit plus d'un dialogue mais d'un échange au moins triangulaire avec l'enfant et le ou les parents
- De nombreux facteurs influencent la qualité de la relation : l'anxiété des parents vis à vis de l'examen et des résultats, la perception qu'ils ont d'un médecin qu'ils ne connaissent souvent pas, la relation des parents avec l'enfant et entre eux, le comportement de l'enfant, son appréhension, l'environnement, la qualité de l'accueil, la longueur de l'attente avant l'examen, les explications qui sont données et la personnalité de chacun
- Les parents des enfants atteints de maladie grave sont, dans la grande majorité des cas, entièrement engagés dans la lutte, surinvestis dans un combat qu'ils mènent avec un courage qui force l'admiration
- Vis-à-vis du radiologue, ils peuvent se montrer plus ou moins agréables, parfois chaleureux, parfois plus revendicateurs

Relationnel en imagerie oncopédiatrique

Le Credo

Construire une relation partenaire

- Le courant ne passe pas toujours mais, pour le professionnel de santé, il est essentiel de prendre conscience de l'état émotionnel dans lequel se trouvent l'enfant et les parents, pour éviter la « contamination » qui consisterait, par exemple, à se montrer désagréable avec un père vindicatif, ou déstabilisé par une mère très anxieuse
- Il s'agit d'adopter une attitude empathique, c'est à dire d'ouverture relationnelle, et non d'exprimer nos propres émotions
- Ceci nécessite de contrôler nos sentiments personnels spontanés de sympathie ou d'antipathie
- Le comportement du professionnel ne doit pas dépendre de son état psychique, des conditions matérielles ou du stress auquel il est soumis, il doit être systématiquement structuré, volontaire et professionnel, appliquant des règles et des techniques de communication apprises
- Le comportement du personnel en général, et du médecin en particulier, est l'élément essentiel, c'est à eux de structurer la relation
- La moindre fausse note peut détériorer considérablement l'échange alors qu'un simple geste, un sourire, une excuse peuvent désamorcer une tension et inverser une tendance agressive ou une attitude revendicatrice
- L'appréhension avant un examen est compréhensible et doit être légitimée, il est important de dire combien elle nous paraît normale et de tout mettre en œuvre pour rassurer (sans faussement réassurer)

Relationnel en imagerie oncopédiatrique

Le Credo

Construire une relation partenaire

- Des moyens simples permettent d'évacuer son stress et d'avoir un contact naturel mais professionnel avec les malades et leur famille dans (presque) toutes les circonstances
- Il faut tout d'abord **être affranchi de tout problème de technique** pour disposer de toutes ses capacités pour s'intéresser aux malades
- Avant l'examen, il est très important de **préparer à la fois l'acte et le dialogue**, pour cela il importe de lire attentivement le dossier quand il est disponible, de prendre connaissance des résultats des précédents examens radiologiques, de s'informer de ce qui a été déjà dit aux parents (intérêt de la rubrique « informations données » dans le dossier médical partagé)
- **Un rapport de bonne ou de mauvaise qualité avec le patient et la famille s'établit en général dès les premiers instants de la rencontre**
- Lorsque l'attente avant l'examen a été longue, il arrive que certains parents ne soient pas dans les meilleures dispositions vis à vis du professionnel de santé
- **Le fait de s'excuser et expliquer la cause du retard désamorce la tension et permet d'améliorer la qualité de la relation**

Relationnel en imagerie oncopédiatrique

Le Credo

Construire une relation partenaire

- Il importe tout d'abord de dire bonjour, de se présenter, de préciser sa fonction, et de prendre quelques secondes, avant de commencer l'examen lui-même, pour parler aux parents et à l'enfant en s'asseyant à côté de lui pour être à sa hauteur et non pas debout, dans une position dominante
- On peut appeler un petit par son prénom et tutoyer un adolescent que l'on a connu au début de sa maladie mais vouvoyer ceux que l'on ne connaît pas
- Présenter le stagiaire qui assiste à l'examen, montrer que l'on connaît le médecin référent, les résultats des examens précédents, les traitements en cours contribuent à la mise en confiance
- Il convient, pendant un examen d'imagerie, de ne pas majorer la fragilité d'un enfant malade en ne tenant pas suffisamment compte de sa personne, il importe de se soucier de son confort et de respecter sa pudeur
- Toute attitude paternaliste, ainsi que le vocabulaire familier ou infantilisant ou encore les formules faussement rassurantes sont à bannir

Relationnel en imagerie oncopédiatrique

Le Credo

Construire une relation partenaire

- Pour renforcer le rapport et mieux reconnaître les émotions des parents, il faut **poser des questions ouvertes**, c'est-à-dire nécessitant une réponse autre que oui ou non, sur le programme de la journée ou sur ce qui s'est passé depuis la dernière consultation
- **Dans les cas d'urgence ou de suspicion de maladie grave, les premiers bilans sont toujours chargés d'une très grande émotion et la tension l'emporte, rendant difficile une communication sereine**
- Lors de la surveillance, les enfants qui ont déjà eu plusieurs échographies comprennent très vite que l'examen est indolore, qu'on peut voir les images sur un écran et la majorité des examens se passe, alors, dans un climat de confiance

Relationnel en imagerie oncopédiatrique

Le cRedo

Réaliser l'examen dans les meilleures conditions

- On doit expliquer simplement ce qui va se faire, la coopération qui est demandée à l'enfant, les inconvénients, les bruits, le temps approximatif de l'examen
- Un des parents qui le souhaite peut rentrer dans la salle d'examen de scanner ou d'IRM après de simples précautions de protection contre les radiations ou les risques du champ magnétique
- Pendant l'échographie, les parents sont évidemment présents, pour les petits il est utile de proposer des jouets musicaux ou des peluches pour les distraire et détourner leur attention
- Pendant l'examen, il faut éviter les dérangements, le téléphone, faire respecter son territoire, celui de l'enfant et de la famille
- Également éviter de parler à un tiers, d'évoquer des problèmes techniques ou de service, de manifester de l'étonnement devant l'écran
- Si un junior a besoin d'un autre avis, il doit l'expliquer très clairement avant d'aller chercher un collègue

Relationnel en imagerie oncopédiatrique

Le cRedo

Réaliser l'examen dans les meilleures conditions

- Il faut parfois savoir limiter un enfant trop agité ou agressif ou une famille exubérante trop envahissante, deux cas qui nuisent à la qualité de l'examen
- Il arrive aussi que, pour soulager leur tension, les parents posent de multiples questions pendant l'examen
- Leur expliquer qu'on doit se concentrer sur son travail, mais qu'ensuite, on consacrerait un moment pour le dialogue, suffit généralement et permet de poursuivre dans de bonnes conditions
- Souvent les enfants eux-mêmes posent des questions pendant l'examen, ils demandent si, ce que l'on voit sur l'écran, « c'est la boule dans mon ventre ? »
- Il importe de leur répondre simplement, sans se perdre dans des explications médicales ou un cours d'anatomie
- Le radiologue doit prendre soin de ne pas s'adresser uniquement aux parents mais également de parler avec l'enfant lorsqu'il est question de sa maladie

- À la fin d'une échographie, les parents demandent presque toujours les résultats ce qui n'est pas le cas chez l'adulte, où beaucoup de malades, pour des raisons diverses, ne posent aucune question
- Pour certains, l'examen est vécu comme « évidemment normal », d'autres redoutent trop d'apprendre qu'une anomalie vient d'être découverte, ou ne souhaitent pas entendre une éventuelle mauvaise nouvelle d'un autre médecin que leur médecin référent
- Le problème est différent en échographie pédiatrique où les parents veulent légitimement connaître les résultats
- Une attitude d'écoute bienveillante de la part du médecin va signifier l'acceptation du dialogue : le fait de rester assis quelques instants, une fois l'examen déclaré « terminé », alors que les parents sont debout ou se sont relevés, de garder une connexion avec eux et l'enfant par le regard ou le toucher, puis de se laver les mains lentement, donne le temps pour d'autres questions, des précisions ou un simple échange une salle d'attente ou un couloir

- Une fois l'examen terminé, il faut rester présent quelques instants
- Dans une situation difficile, après un examen révélateur d'une « mauvaise nouvelle », la pire des attitudes est la fuite
- Les règles suivantes peuvent être appliquées : ne pas quitter la salle d'examen avant que le patient soit retourné dans la cabine pour se rhabiller ou que les parents et l'enfant soit prêts à partir, on sortira alors avec eux, pour les orienter vers la consultation
- Après un scanner ou une IRM, l'enfant et les parents qui en expriment la demande doivent être reçus dans un cadre adéquat, idéalement dans une salle dédiée, si possible pas dans une salle d'attente ou un couloir

- Les parents des enfants atteints d'une tumeur maligne ou d'une hémopathie sont très informés par les médecins traitants, de la maladie, de la taille de la tumeur, des traitements, de l'évolution probable
- Ils posent des questions précises auxquelles le médecin n'a, le plus souvent, pas de difficultés à répondre
- Au fil de la surveillance à long terme d'enfants traités il y a plusieurs années et guéris d'une affection maligne, s'établit une véritable relation entre l'enfant, les parents et le radiologue qu'ils connaissent et qui a suivi l'évolution favorable de la maladie
- Cette relation est renforcée par le souvenir non évoqué, mais présent, des moments très difficiles lors des premiers examens de diagnostic et de suivi en cours de chimiothérapie
- Lorsque l'examen est normal, il est facile de répondre à une question formulée sans oublier les limites éventuelles de la technique utilisée, en fonction du problème posé

- La situation n'est pas aussi facile en cas de découverte d'une nouvelle anomalie ou si des lésions progressent ou récidivent
- Parfois la mauvaise nouvelle est totalement inattendue, ailleurs des signes cliniques avaient fait suspecter une reprise évolutive et les parents attendent de l'examen la confirmation, avec l'angoisse qu'on imagine
- Il n'est pas possible pour le radiologue de dissimuler la réalité
- Le stress, le manque de formation pour la gestion de situations difficiles peuvent conduire à des comportements très dommageables comme la **fuite en avant**
- Le médecin, déstabilisé, ne trouvant pas de « solution d'attente », se libère de son angoisse en devançant les questions, en allant plus loin que ce qui lui est demandé

- La « **rationalisation** » est un autre mécanisme de défense fréquent, consistant à **dissimuler la réalité sous un vocabulaire médico-technique incompréhensible**
- **Le langage doit être adapté, simple et l'on doit s'assurer qu'il a été compris**
- **Le mensonge est bien sûr à proscrire ainsi que les fausses réassurances « ne vous inquiétez pas, ça va s'arranger »... ou l'esquive qui consiste à répondre à côté de la question en parlant d'autre chose**
- Le radiologue qui découvre une anomalie peut cependant nuancer l'annonce de la mauvaise nouvelle, sans pour autant travestir la réalité
- On parle alors de la nécessité de bien analyser les différentes images, de les comparer avec celles des examens antérieurs, de discuter de la situation avec le médecin référent ; il est également possible d'évoquer d'autres examens qui vont être nécessaires, en accord avec le clinicien, pour préciser un doute

- L'amélioration de la prise en charge des enfants et de leurs parents ne concerne pas uniquement l'écoute et l'annonce du résultat d'un examen mais aussi la **prise en charge globale depuis l'arrivée dans le service d'imagerie jusqu'au départ vers la consultation**
- **L'ensemble de l'équipe doit être motivé pour mettre effectivement le malade au centre de toute l'organisation**
- Une relation centrée sur le patient passe par un **environnement, des locaux et des lieux de rencontre adaptés**
- Un **accueil souriant et informatif, un personnel disponible, prêt à renseigner, à orienter**, sont des facteurs déterminants pour la suite des événements
- **Un environnement calme contribue à faire baisser les tensions**, il faut s'efforcer d'éviter tous les facteurs stressants, le bruit, les personnels qui parlent fort sans tenir compte de la proximité des patients qui attendent l'examen et ses résultats dans l'angoisse et le désarroi

- Améliorer la qualité de prise en charge des malades est un travail d'équipe auquel tous participent : brancardiers, personnel d'accueil, secrétaires, manipulateurs, aides-soignantes et médecins
- Il importe d'éviter que notre comportement quotidien, notre « routine » ne soit perçus par les patients et leurs familles comme de la désinvolture et de l'indifférence
- Une **salle d'attente confortable, comportant des zones séparées pour les enfants**, selon l'âge, avec des livres et des jouets et si possible sans contact avec la zone dédiée pour les malades en lits ou en chaises rend l'attente moins pénible
- Des **plaquettes informatives ou des affiches didactiques** expliquant simplement les examens doivent pouvoir y être consultées
- **Après les examens il faut s'assurer que les parents ne sont pas perdus, qu'ils savent où ils doivent se rendre, leur indiquer et parfois les faire accompagner**

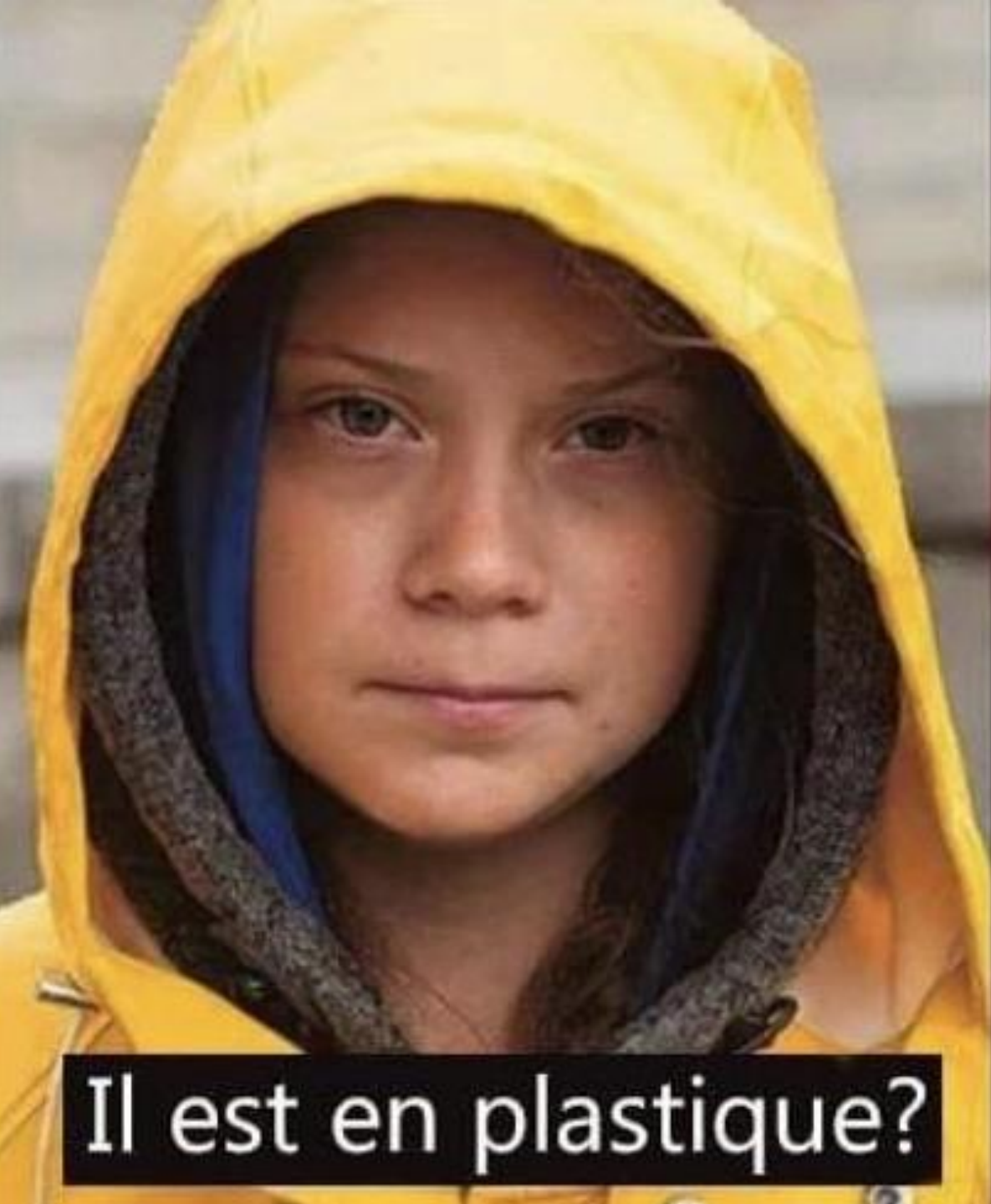
Le CREDO

« Le malade n'est ni capricieux, ni tyrannique, il est angoissé »

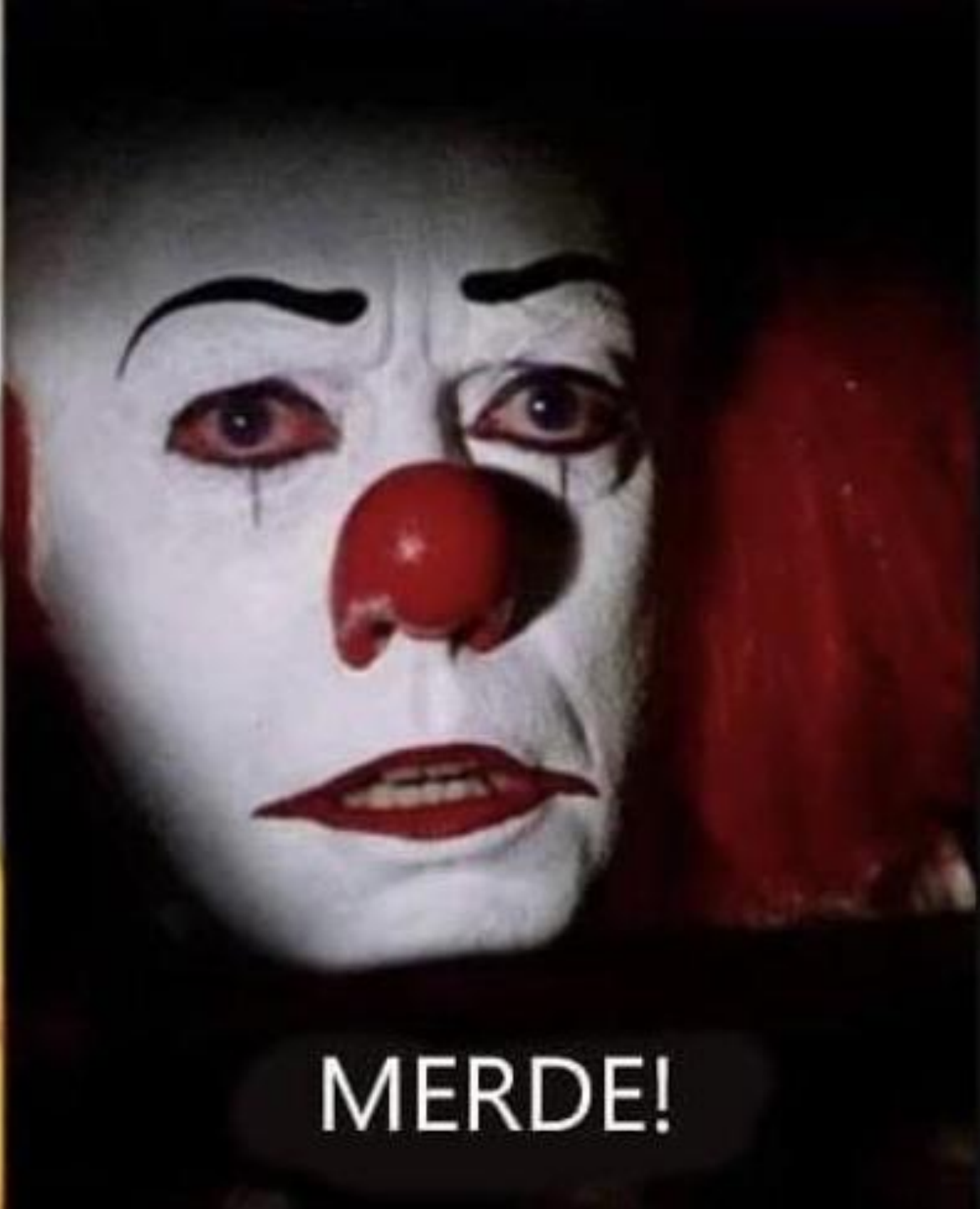
Michel Moriceau



tu veux un ballon?



Il est en plastique?



MERDE!

MANIPULATEUR(TRICE)S EN ELECTORADIOLOGIE MÉDICALE

Rejoignez une équipe jeune et dynamique et travaillez sur un **plateau médico-technique moderne et innovant** assurant une **activité pluridisciplinaire complète** (neurologique, ORL, cardio-thoracique, uro-digestive, oncologique, ostéo-articulaire, imagerie de la femme...) :

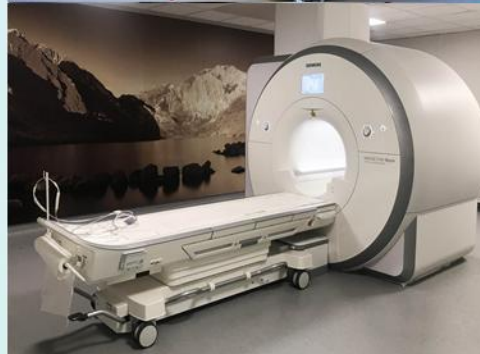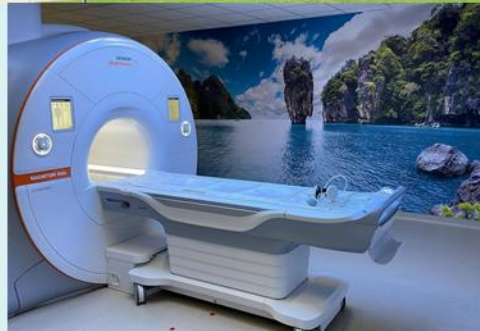Notre plateau médico-technique comprend :

- Radiologie conventionnelle (4 Tables Télécommandées ; 1 salle SAU, 3 appareils mobiles), Conebeam, Ostéodensitomètre.
- Activité interventionnelle (Radiologie et scanner)
- Mammographie
- 5 échographes (protocole de coopération MERM)
- 2 scanners (General Electric) ; installation d'un 3e scanner (au sein du SAU courant 2025).
- 2 IRMs (1,5T Sola Siemens – 3T Skyra Siemens)

Nous rejoindre en tant que MERM c'est :

- Travailler dans un hôpital récent, à proximité immédiate de la ville de Metz, dont l'accès est facilité (axe autoroutier et transport en commun (Mettis),
- Disposer d'un plateau technique performant dont le choix de renouvellement des équipements prends en compte l'avis de l'équipe MERM,
- Travailler au sein d'une équipe soudée et dynamique
- Techniquer des examens variés et prendre en charge des pathologies extrêmement diverses, conférant un intérêt intellectuel indéniable aux postes occupés dans le service.
- Avoir la possibilité d'évoluer tout au long de sa carrière.
- Une montée en compétence assurée grâce à des opportunités régulières de formation continue et de promotion professionnelle.

Le service est moteur dans de nombreux projets : éco-responsabilité, amélioration de la prise en charge pédiatrique, certification Norme ISO 99-300.



VOS AVANTAGES EN DÉTAIL :

- Stagiairisation en 3 mois
- 13 mois de salaire
- Prime Buzyn à 100 % : Montant de 118 € net.
- Gardes dimanches / jours fériés : payées en heures supplémentaires majorées
- Mission Hublo : remplacement avec rémunération.
- CGOS : Bénéficiez de prestations sociales et autres avantages.

REJOIGNEZ NOTRE ÉQUIPE !

Dr Rémi DUPRES (Chef de Service) :
remi.dupres@chr-metz-thionville.fr

M. Yves SOULATGES (Cadre de pôle) :
yves.soulatges@chr-metz-thionville.fr





Le CHR de THIONVILLE recrute !

MANIPULATEUR(TRICE)S EN ELECTORADIOLOGIE MÉDICALE

Rejoignez une équipe jeune et dynamique et travaillez sur un **plateau médico-technique moderne et innovant** assurant une **activité pluridisciplinaire complète** (neurologique, ORL, cardio-thoracique, uro-digestive, oncologique, ostéo-articulaire, imagerie de la femme...) :

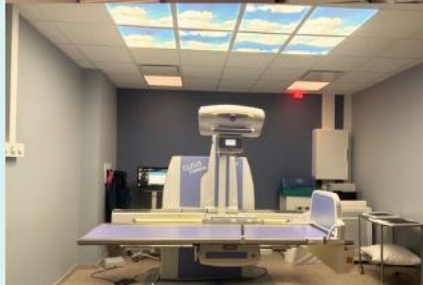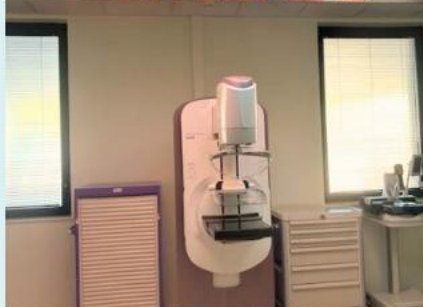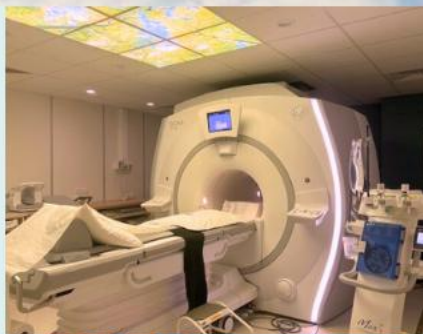Notre plateau médico-technique comprend :

- Radiologie conventionnelle (4 salles de standard, 1OPT/Cone beam)
- Mammographie au sein du centre de sénologie (HFME)
- 2 échographes (protocole de coopération MERM)
- 2 scanners TOSHIBA (renouvellement pour Général Electric prévu en 2025)
- 2 IRMs ARTIST et ARTIST Lift (1.5T Général Electric)

Nous rejoindre en tant que MERM c'est :

- Disposer d'un plateau technique performant
- Travailler au sein d'une équipe soudée et dynamique
- Réaliser les actes relevant de l'imagerie médicale qui concourent à la prévention, au dépistage, au diagnostic sur prescription médicale.
- Avoir la possibilité d'évoluer tout au long de sa carrière.
- Une montée en compétence assurée grâce à des opportunités régulières de formation continue et de promotion professionnelle.

Le service est moteur dans de nombreux projets : éco-responsabilité, amélioration de la prise en charge pédiatrique, certification Norme ISO 99-300.



VOS AVANTAGES EN DÉTAIL :

- Stagiairisation en 3 mois
- 13 mois de salaire
- Prime Buzyn à 100 % : Montant de 118 € net.
- Gardes dimanches / jours fériés : payées en heures supplémentaires majorées
- Mission Hublo : remplacement avec rémunération.
- CGOS : Bénéficiez de prestations sociales et autres avantages.

REJOIGNEZ NOTRE ÉQUIPE !

Contacts

Dr Rémi DUPRES :
remi.dupres@chr-metz-thionville.fr

M. Yves SOULATGES (Cadre de pôle) :
yves.soulatges@chr-metz-thionville.fr

