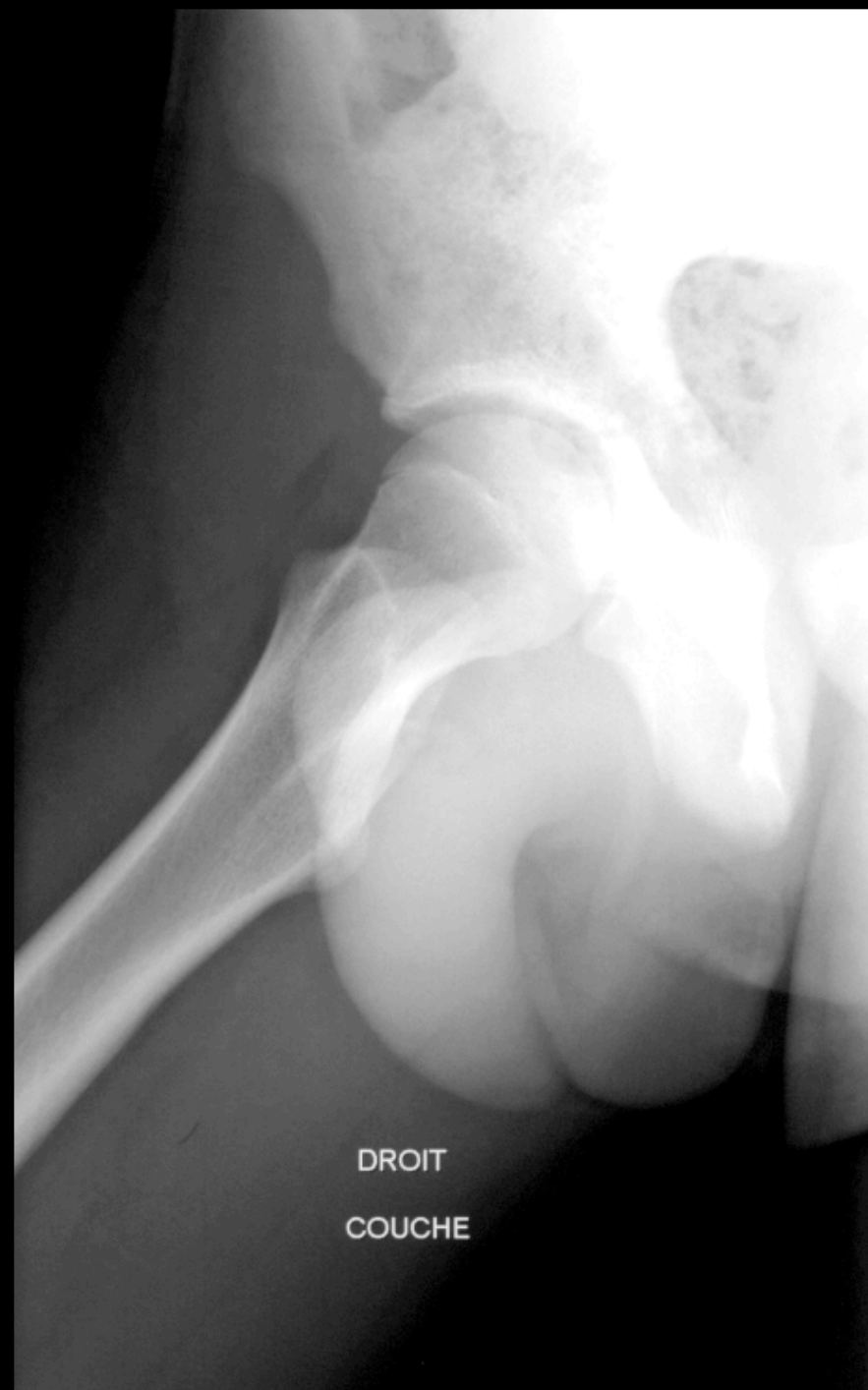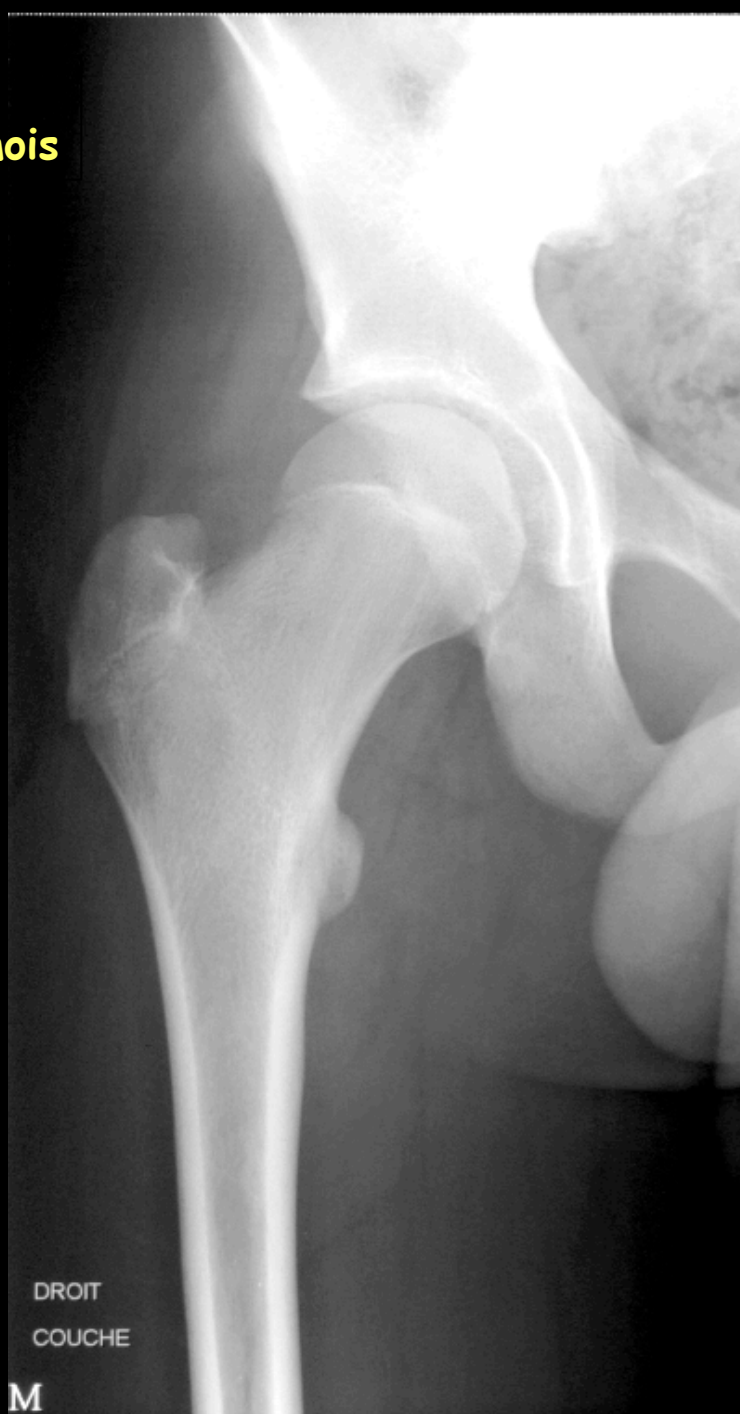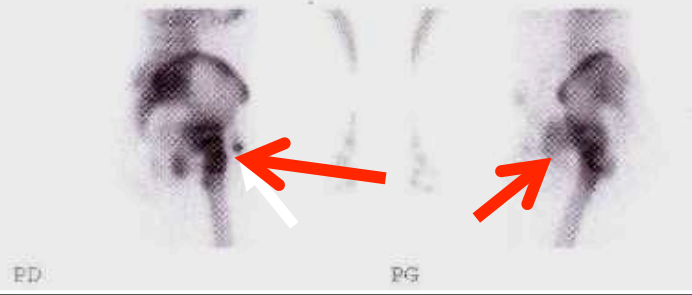
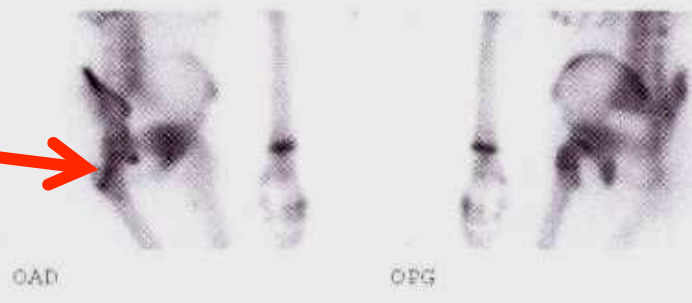
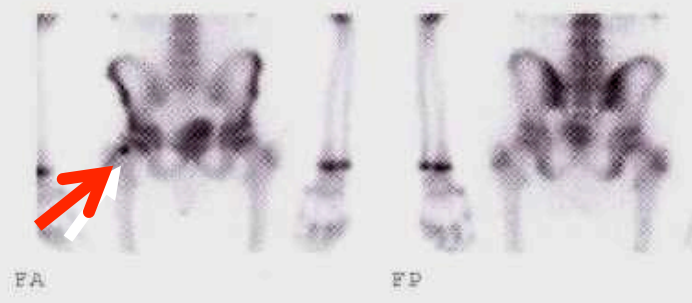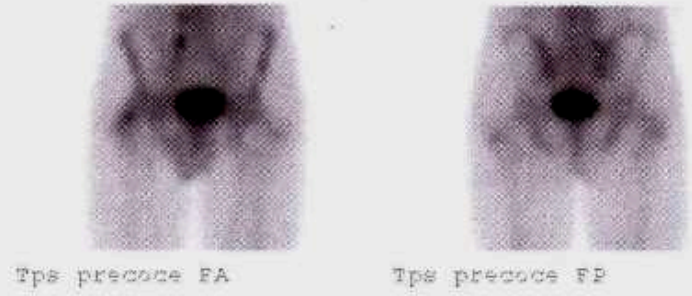


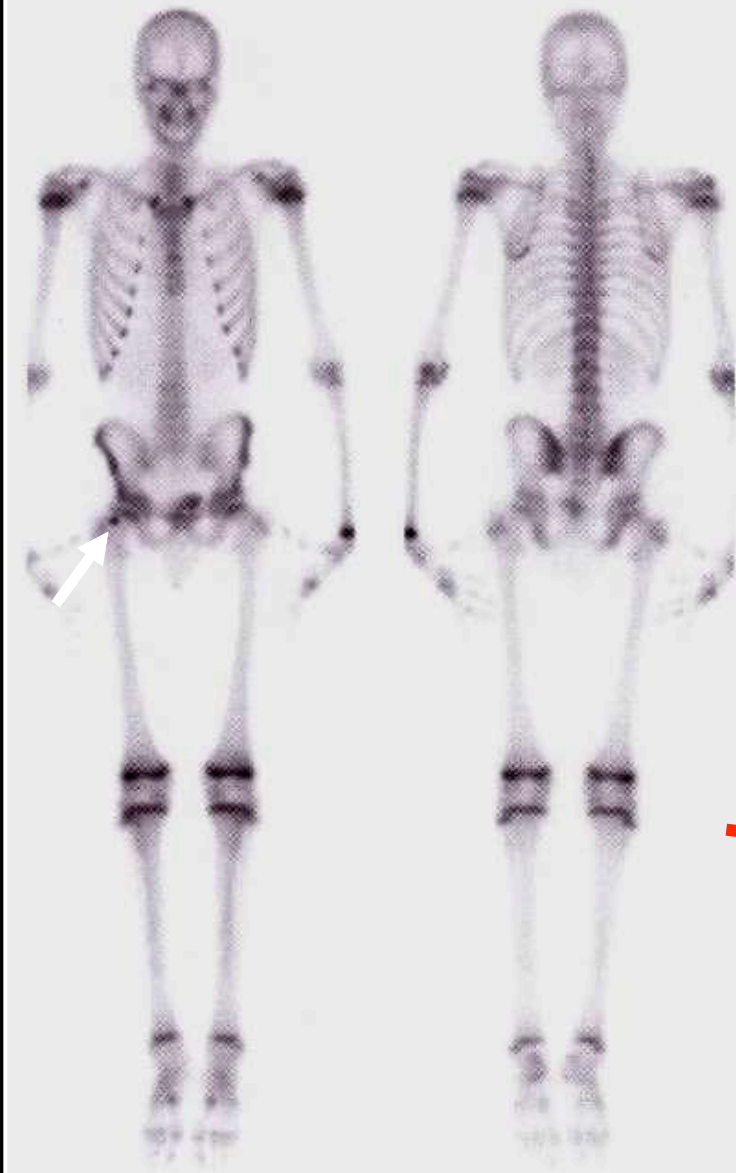- Garçon de 15 ans
- Pas d'antécédent particulier
- Douleur brutale au réveil ; inguinale droite, d'horaire mécanique
- Pas de tuméfaction à l'examen clinique
- Pas de notion de traumatisme

09/01/08
Il y a 6 mois



30/01/08



ANT

POST

ED

EPG

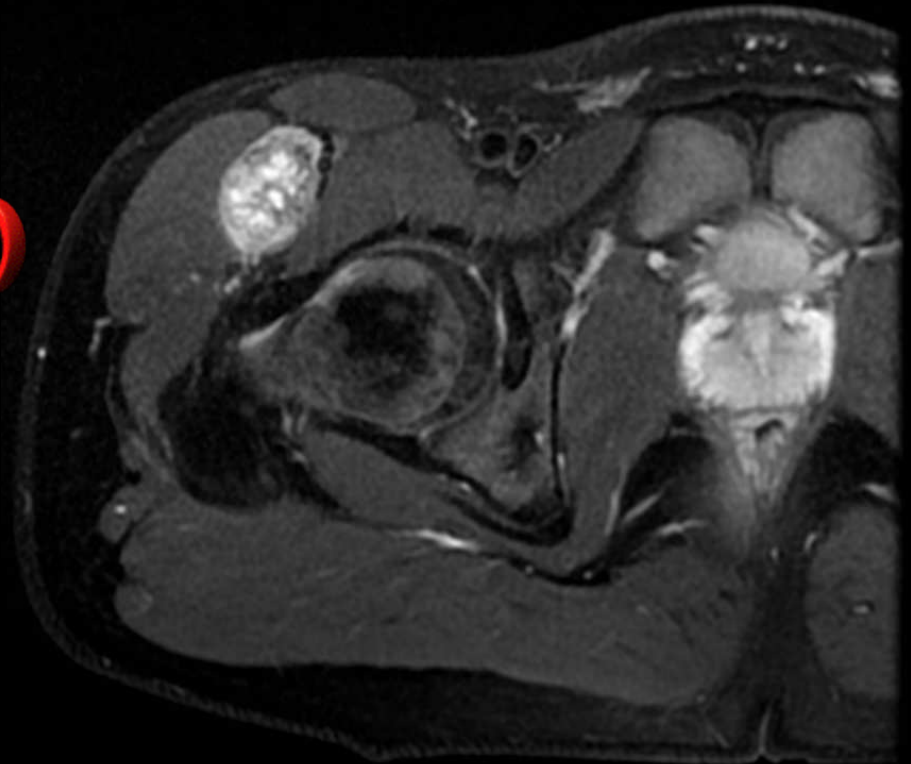
31/03/08

quelle est la séquence utilisée ici



séquence pondérée T2 avec suppression du signal de la graisse

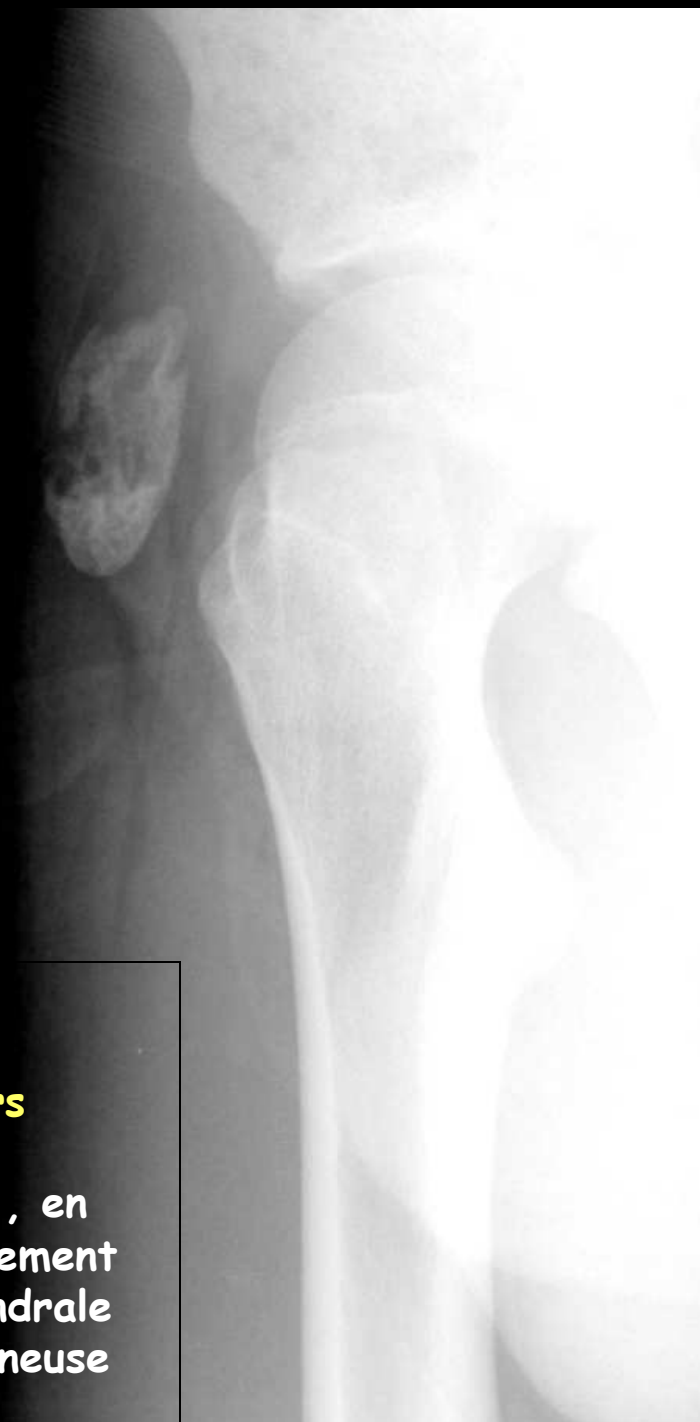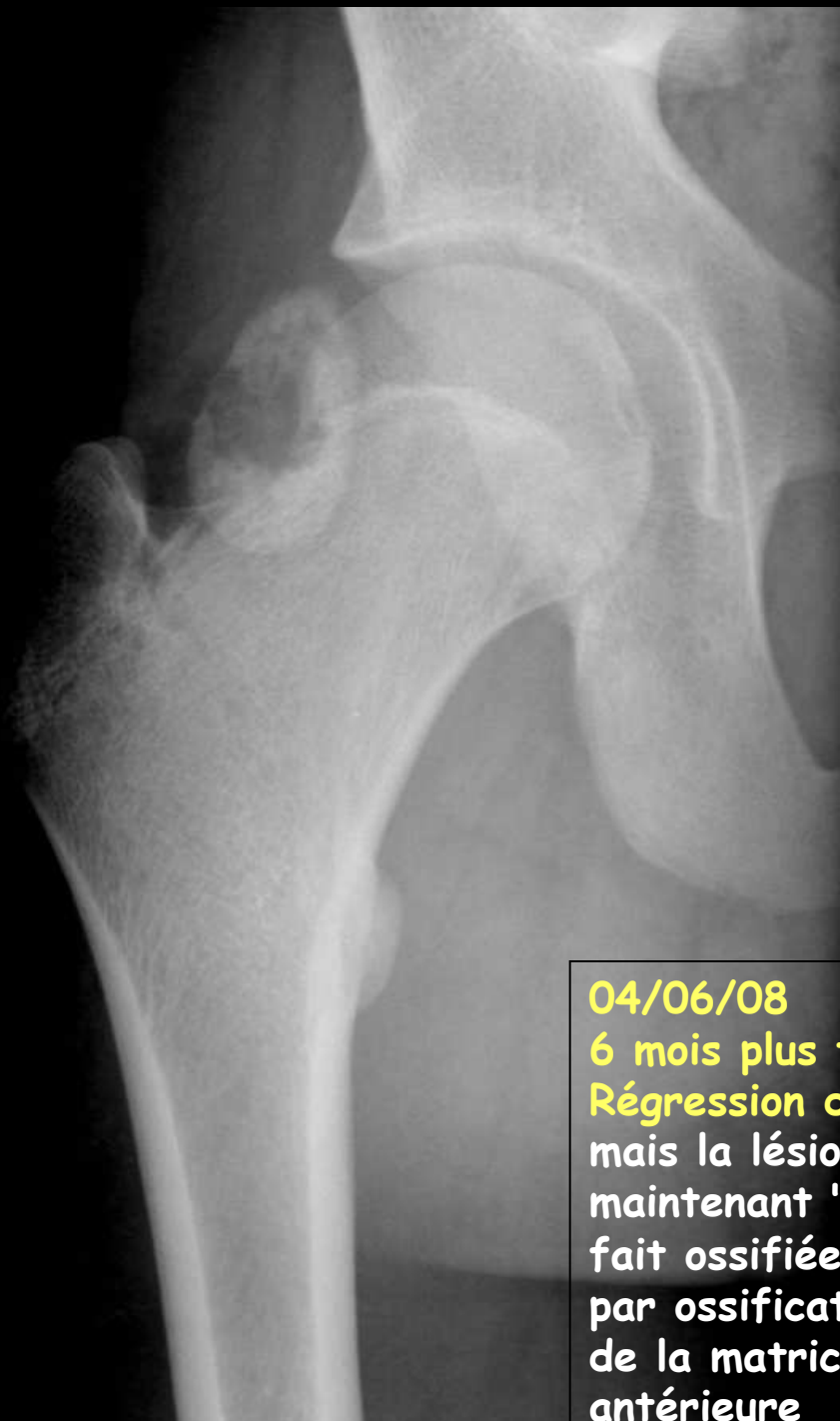
que peut-on déduire du signal observé au niveau de la lésion



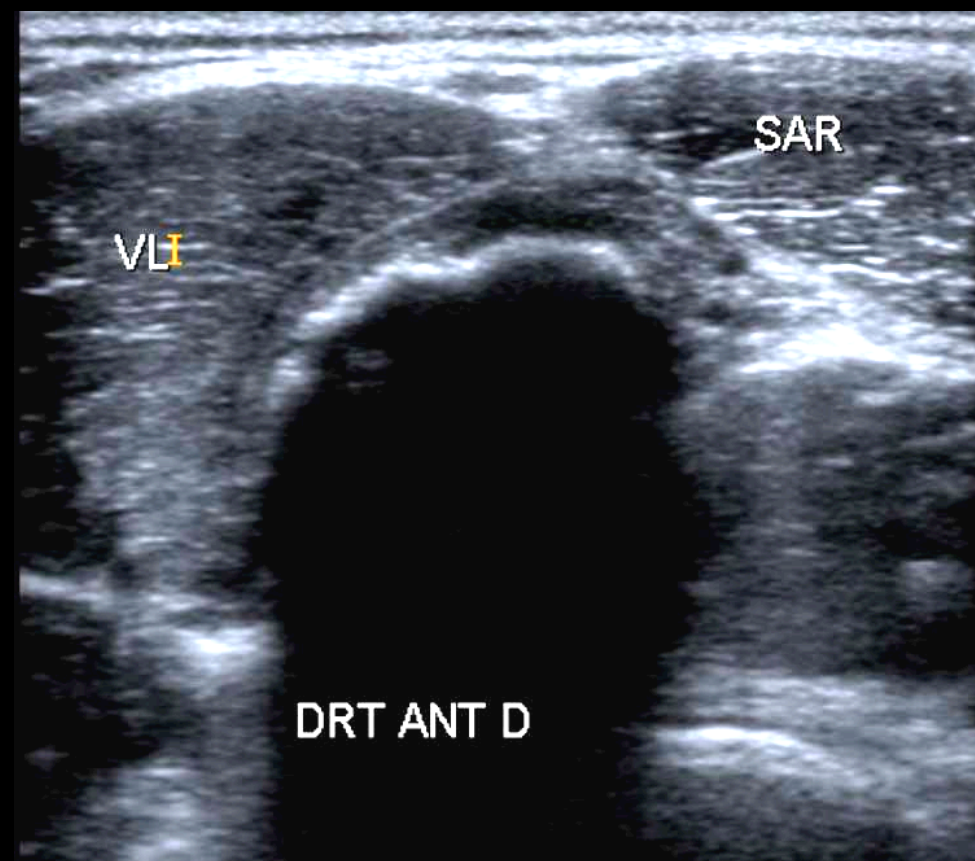
-tout le contenu lésionnel est globalement très riche en eau (intra et/ou extra-cellulaire)

-la présence de formations lobulées en hypersignal "liquide" est très évocatrice , sinon caractéristique de tissu cartilagineux hyalin

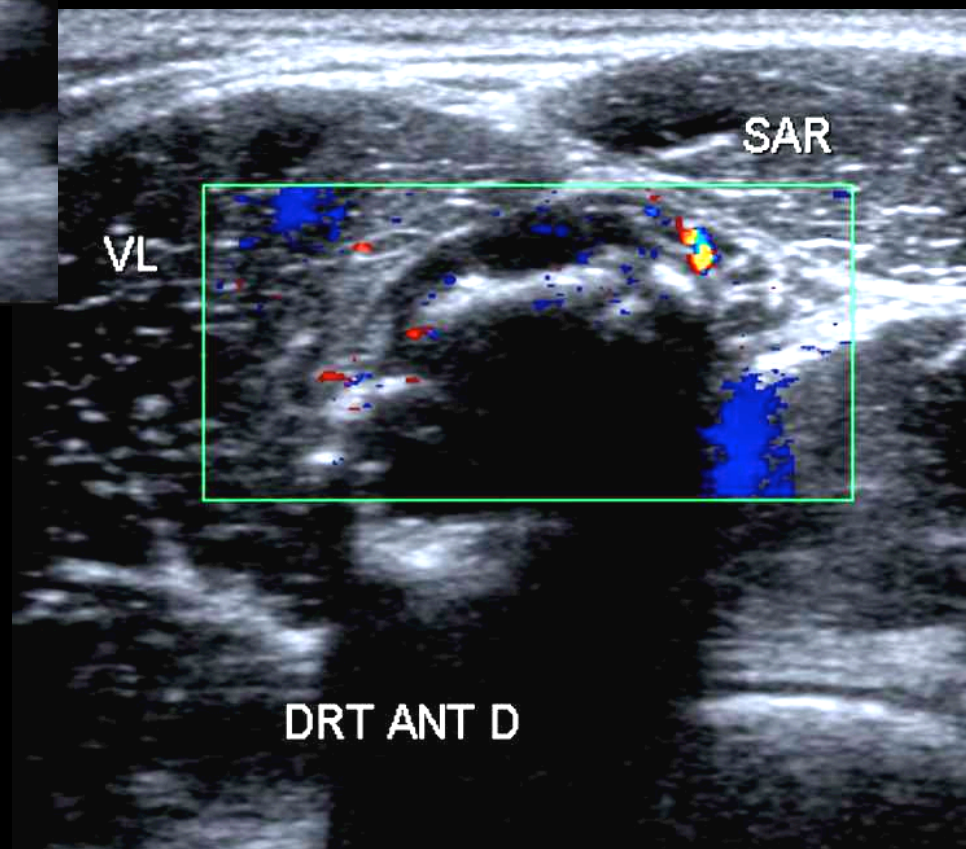
-l'aspect "encapsulé" , les limites parfaitement régulières sont en faveur d'une lésion "bénigne" à forte prédominance de cartilage hyalin

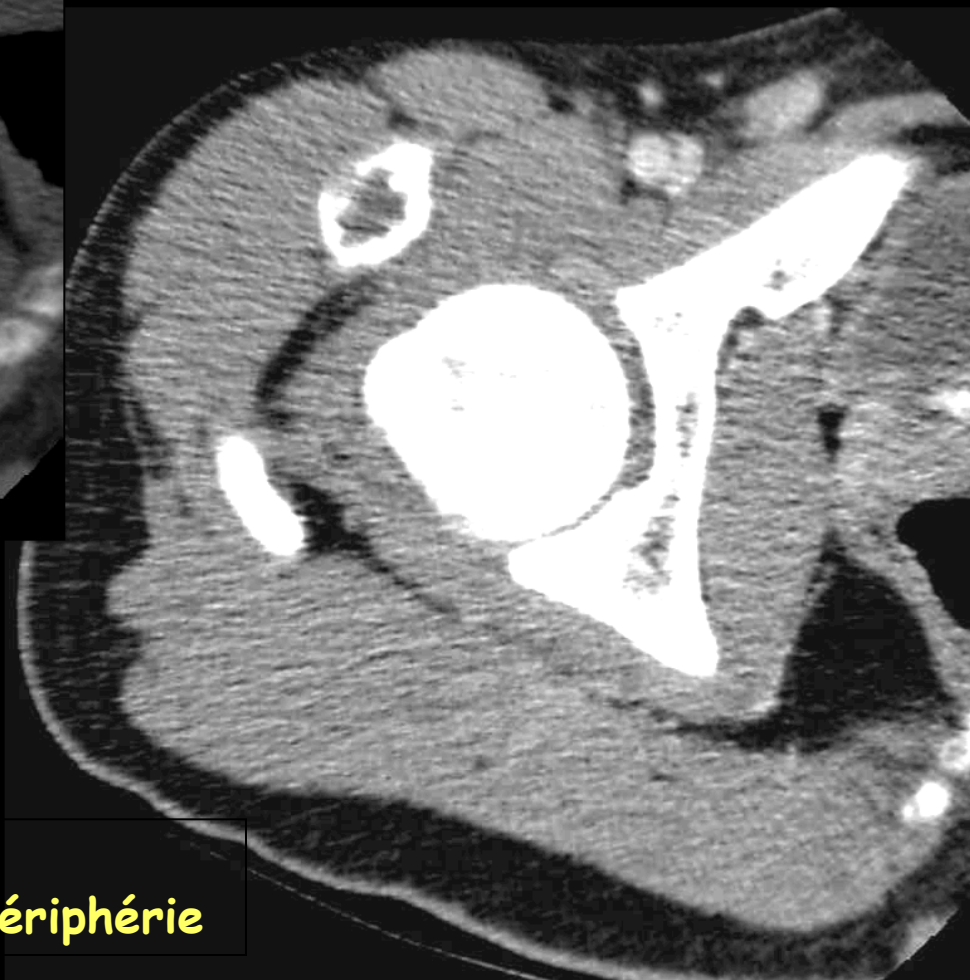
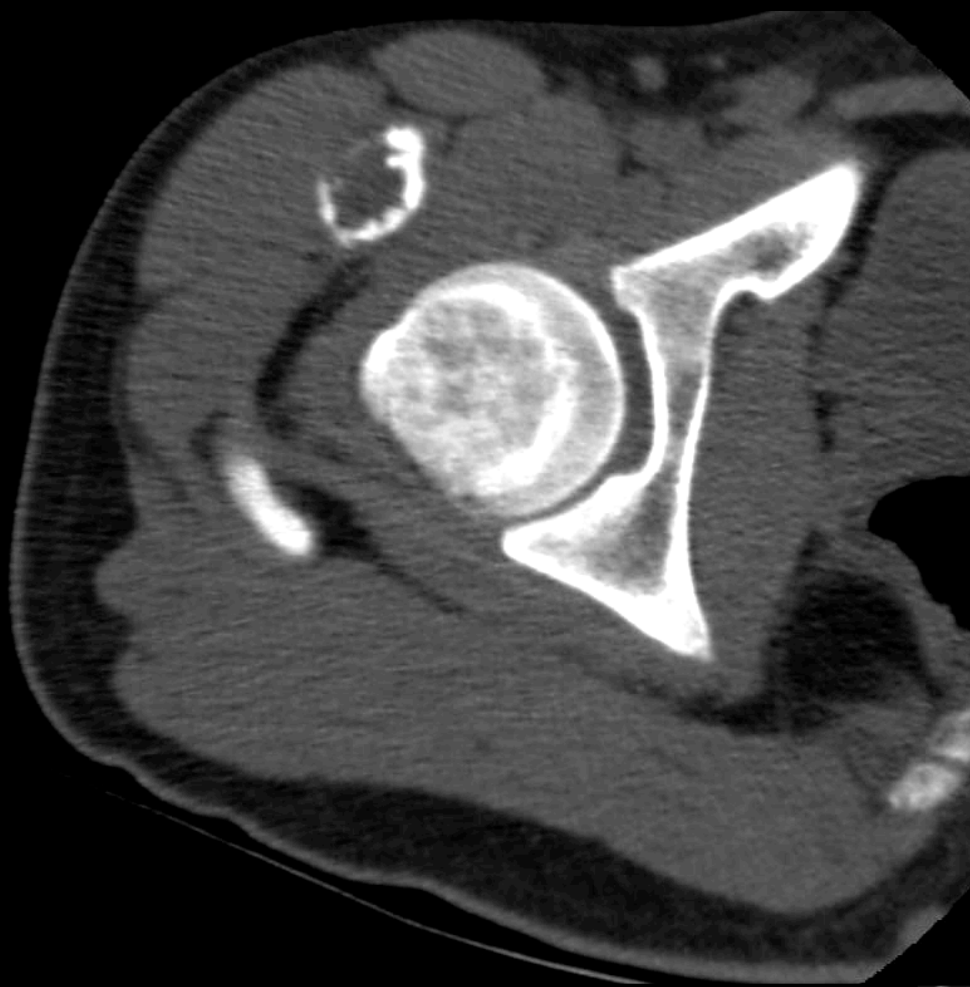

04/06/08
6 mois plus tard
Régression des douleurs
mais la lésion apparait
maintenant "calcifiée" , en
fait ossifiée , probablement
par ossification enchondrale
de la matrice cartilagineuse
antérieure



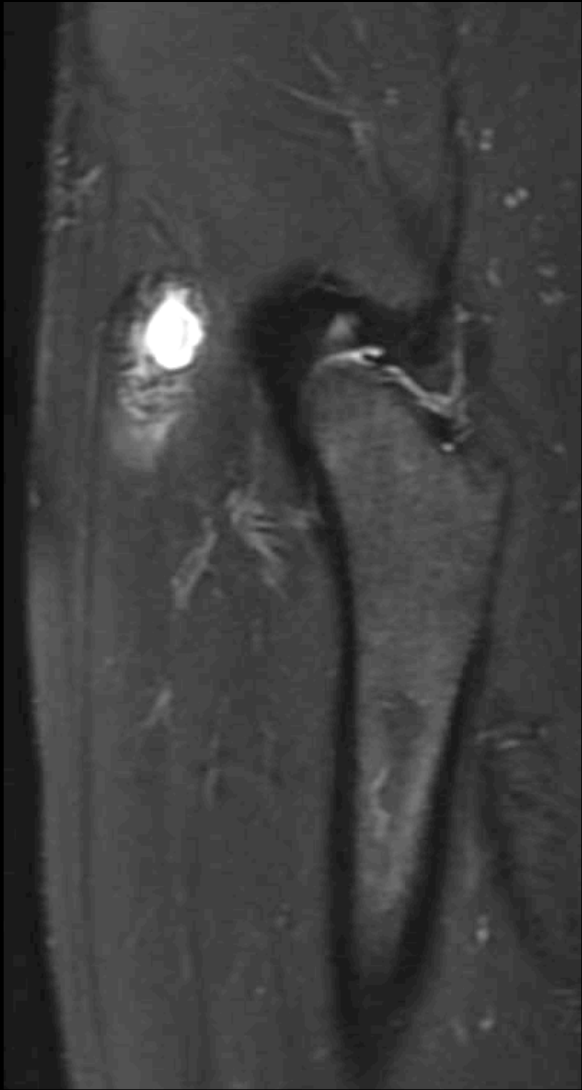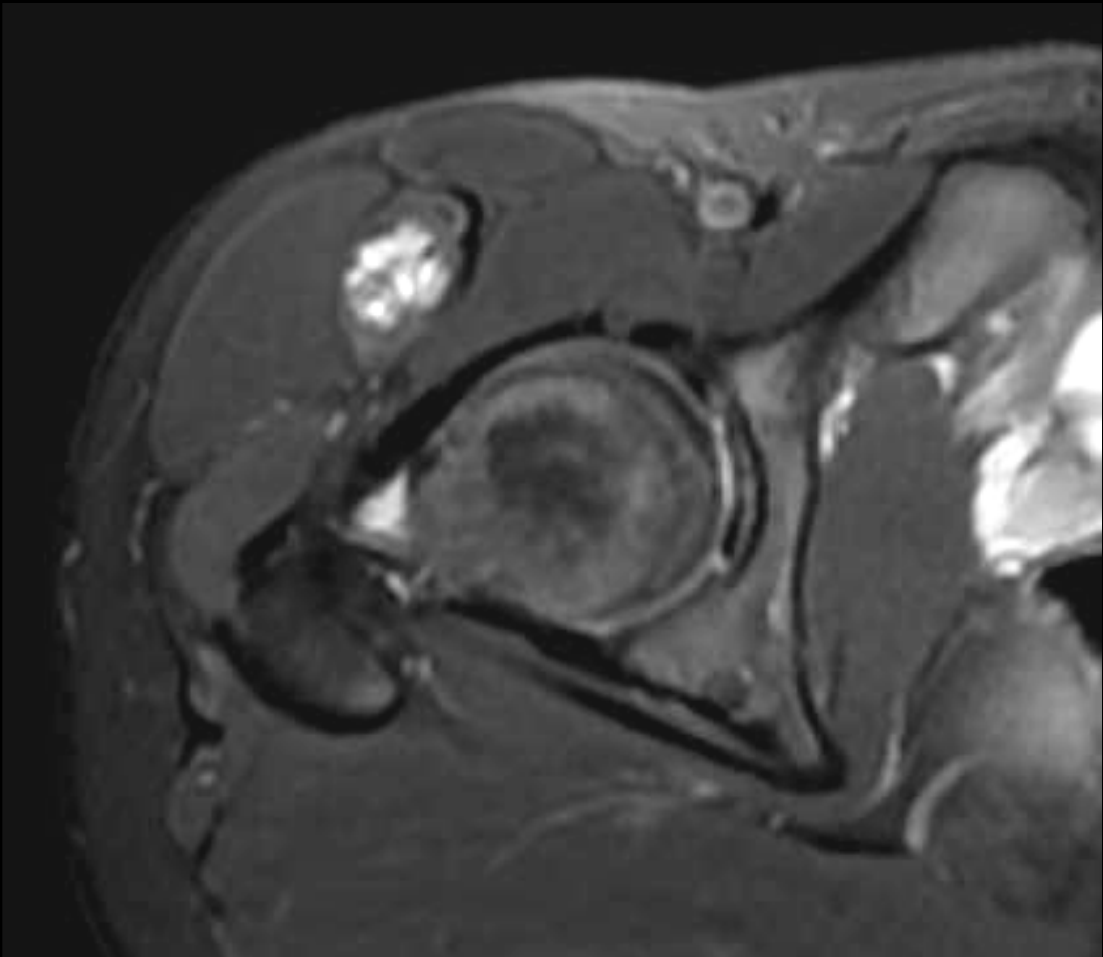
- Lésion calcifiée à la partie haute du droit antérieur
- Quelques formations vasculaires périphériques, sans hypervascularisation
- Pas de prise de PDC après injection de SONOVUE



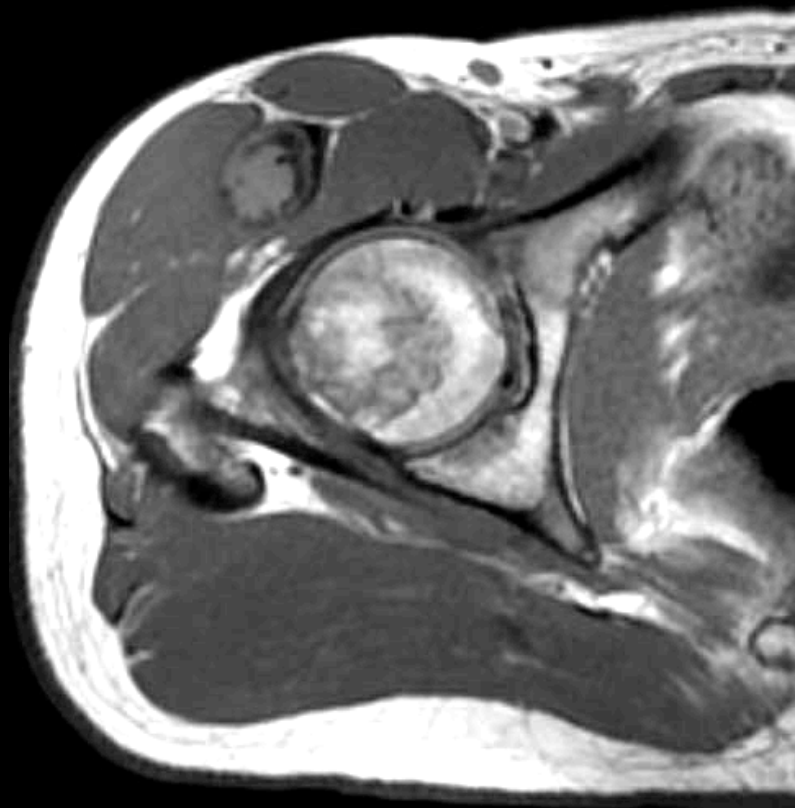


Pas de prise contraste significative
Lésion très calcifiée (ossifiée !) en périphérie

Ax et Sag T2 FS



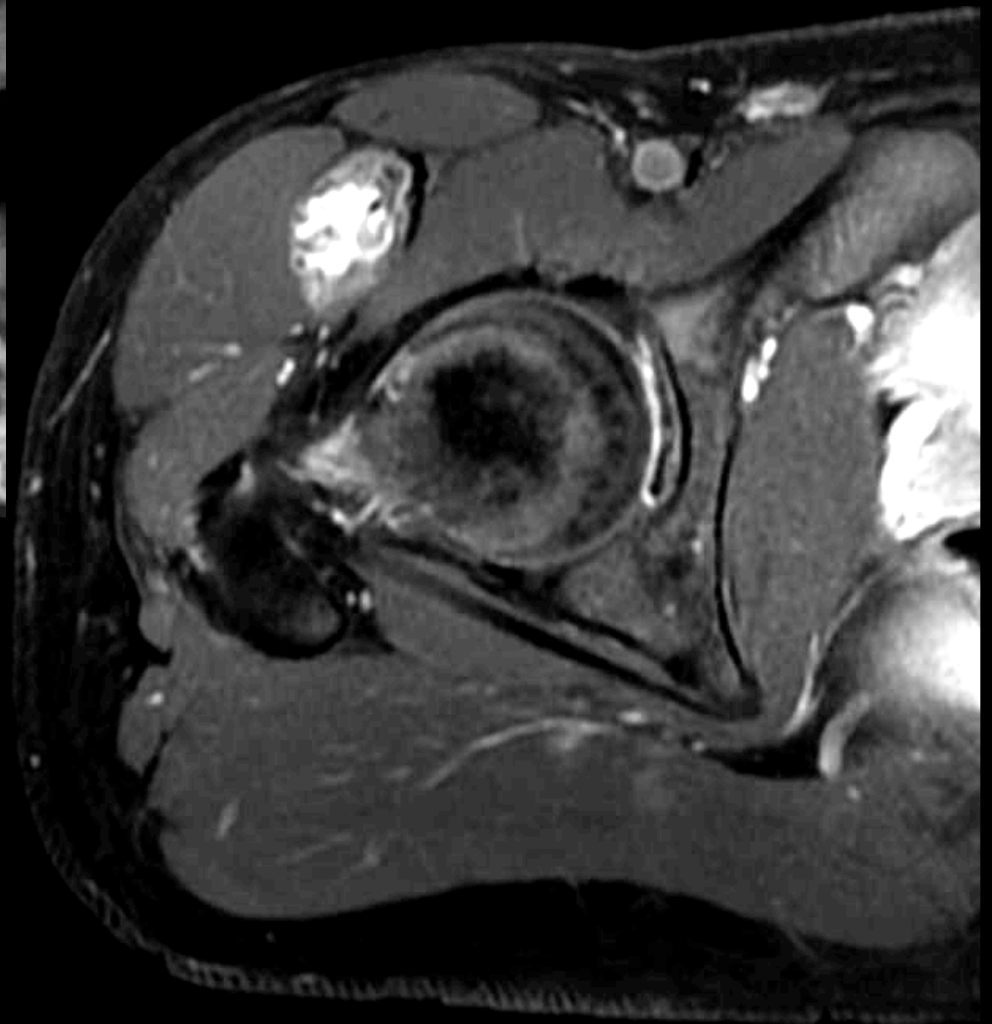
Petite diminution du volume de la lésion

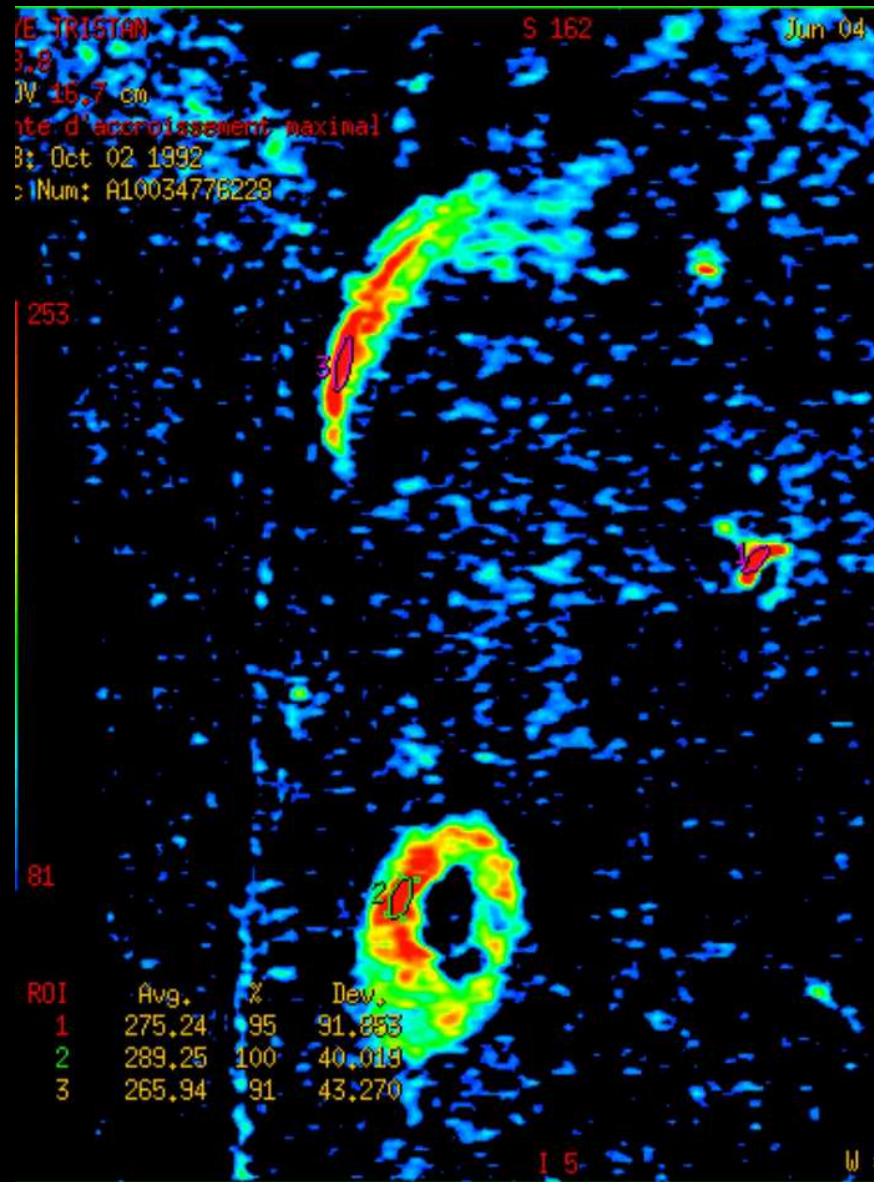


Ax T1

Prise de contraste plutôt
centrale de la lésion, modérée

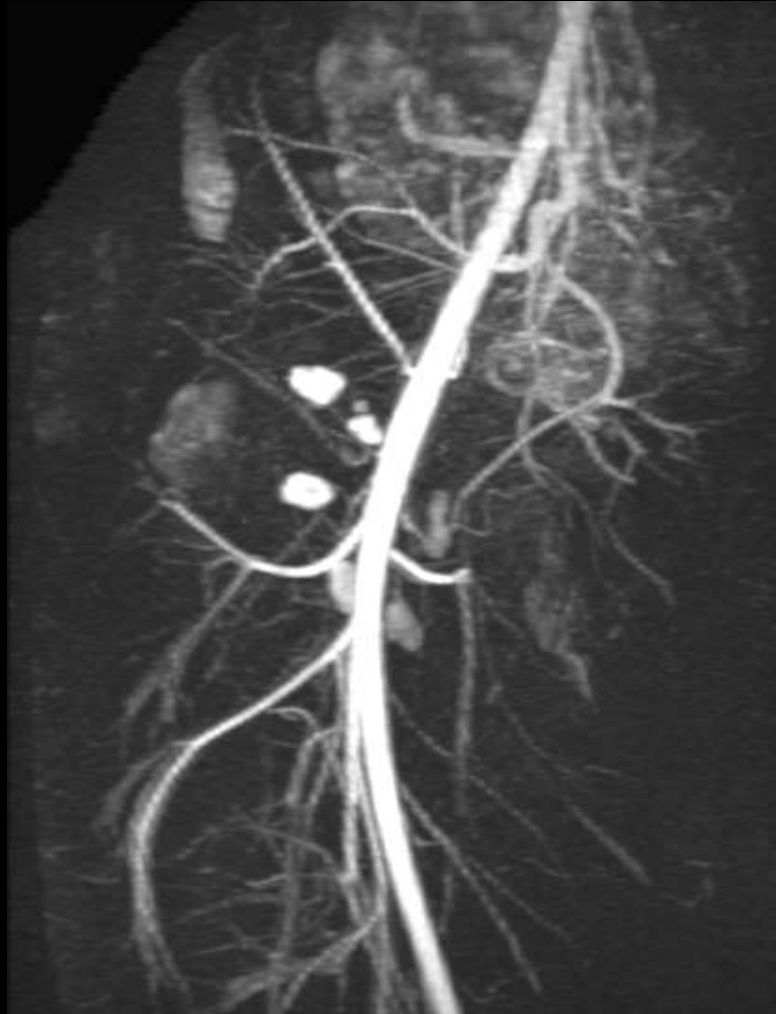Ax T1 Gd FS





Pas de modification significative du coefficient de diffusion

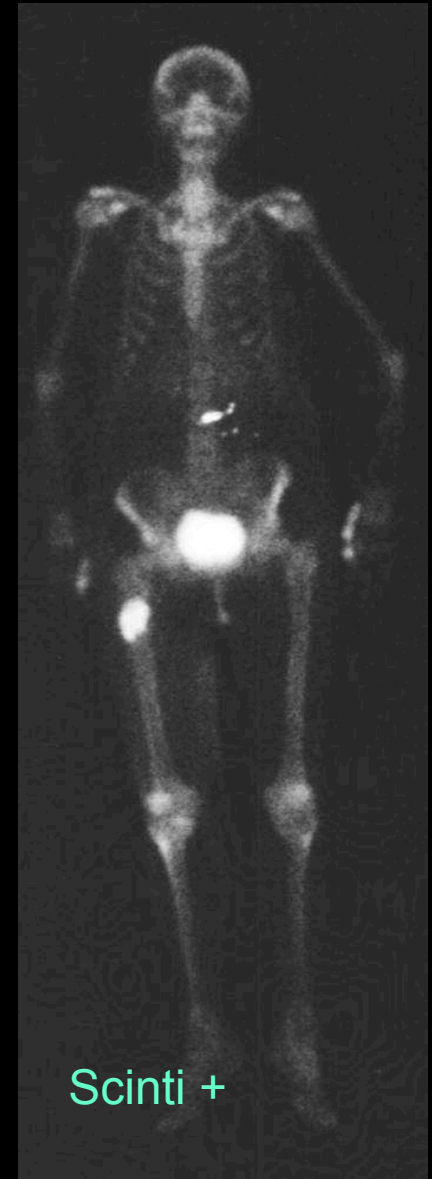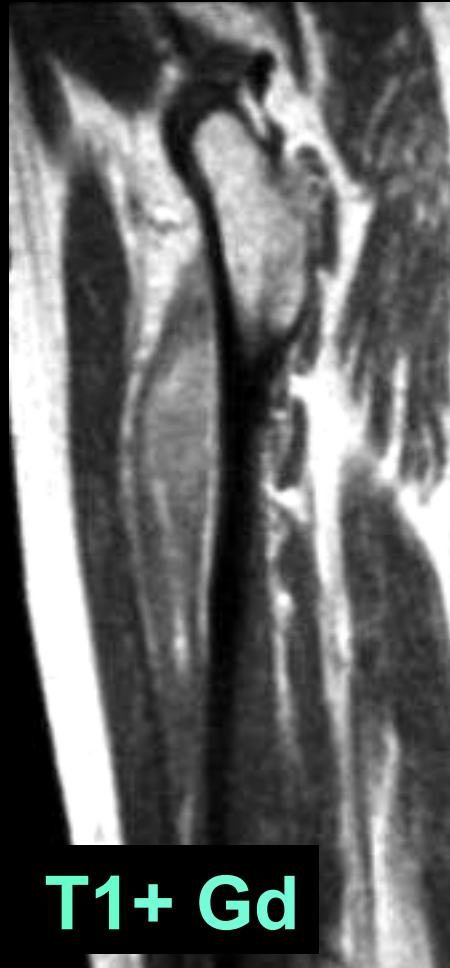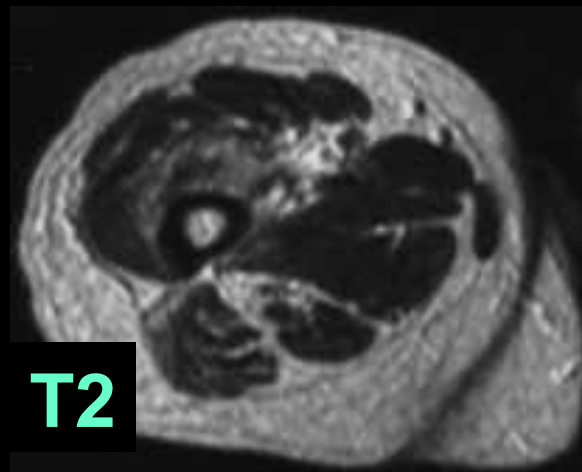
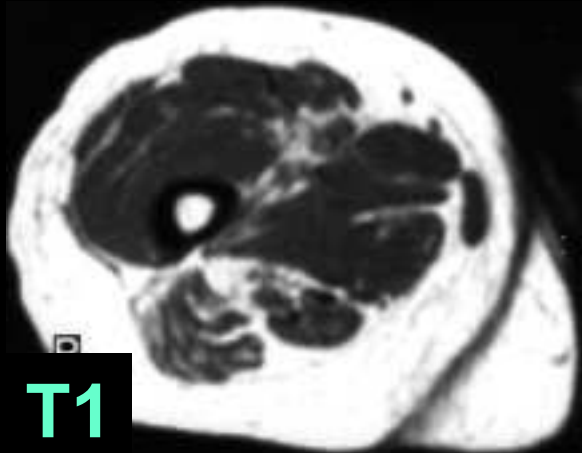
quel(s) diagnostic(s) doit-on évoquer

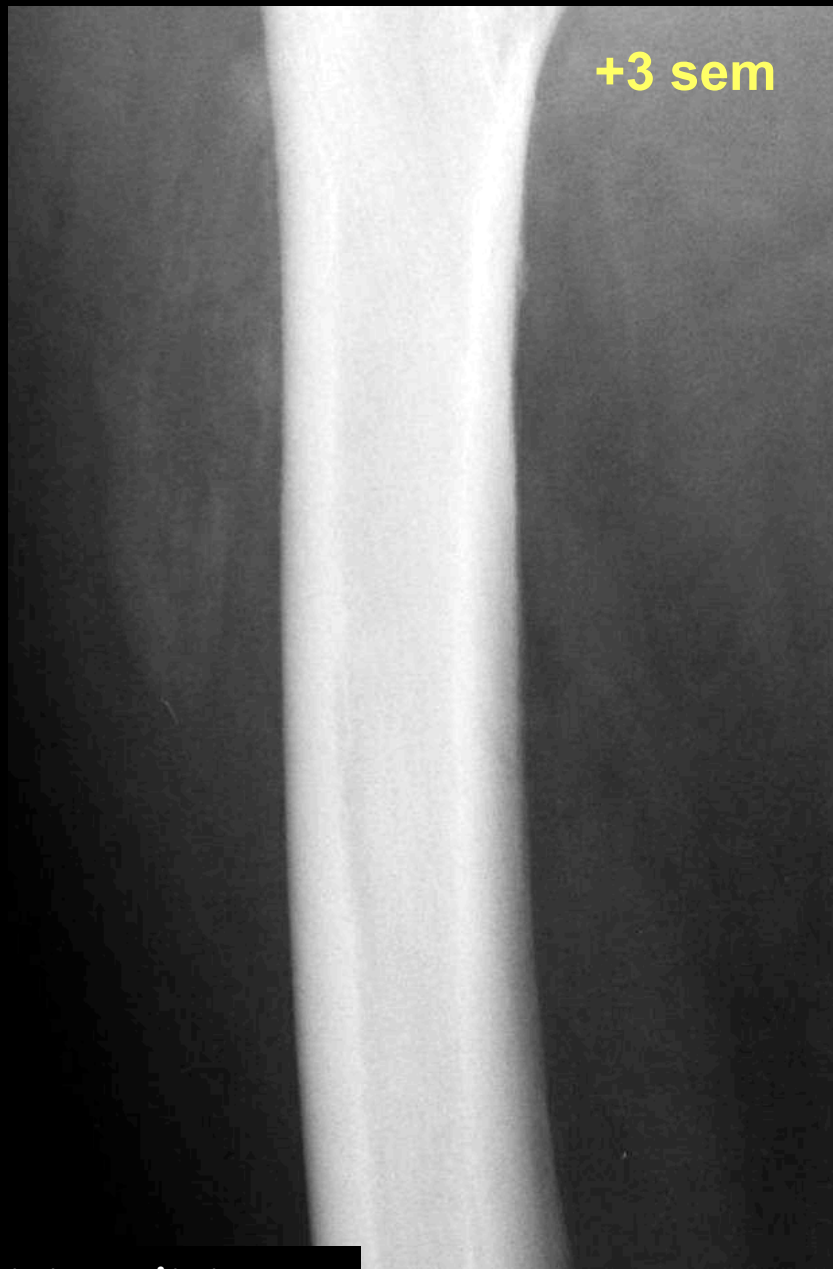
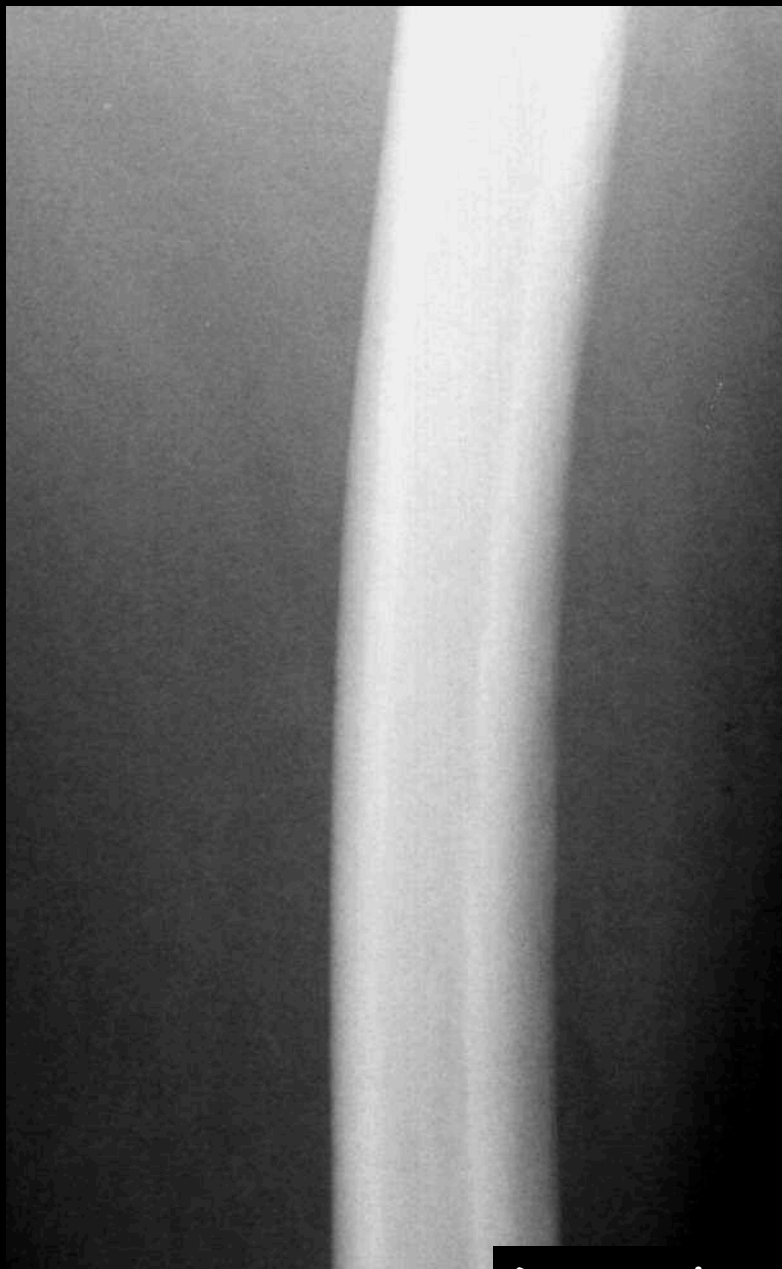
Myosite ossifiante primitive ou circonscrite/du muscle droit antérieur

- Processus auto-limité et solitaire
- Ossification intramusculaire
- Pronostic excellent
- Surtout adultes jeunes
- Surtout sur les membres inf +++
- Origine = ??? 50 % cas : trauma.

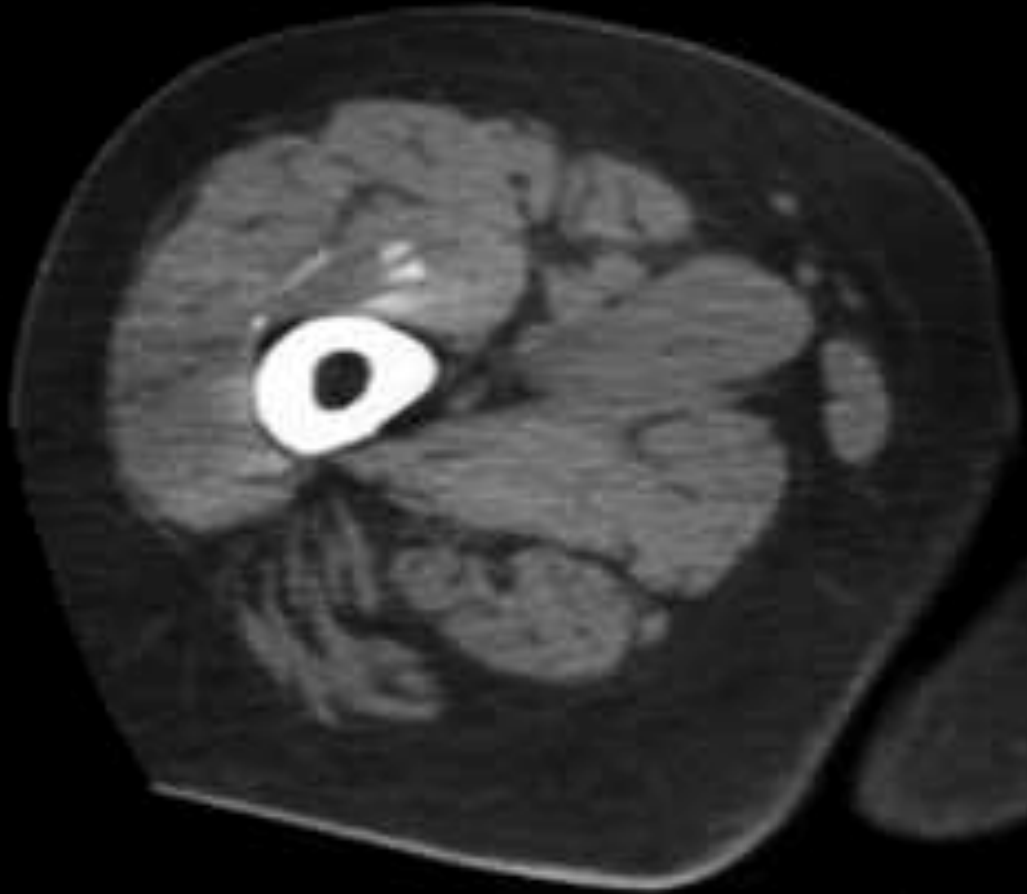
Myosite ossifiante primitive ou circonscrite





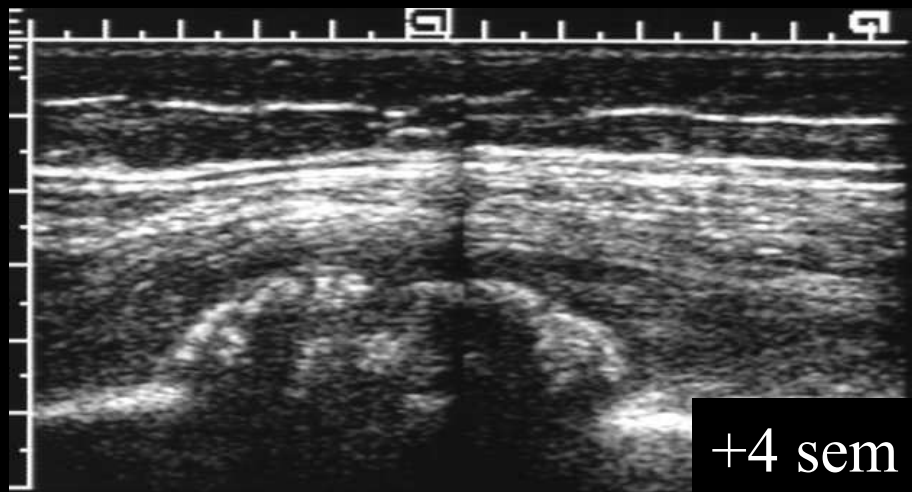
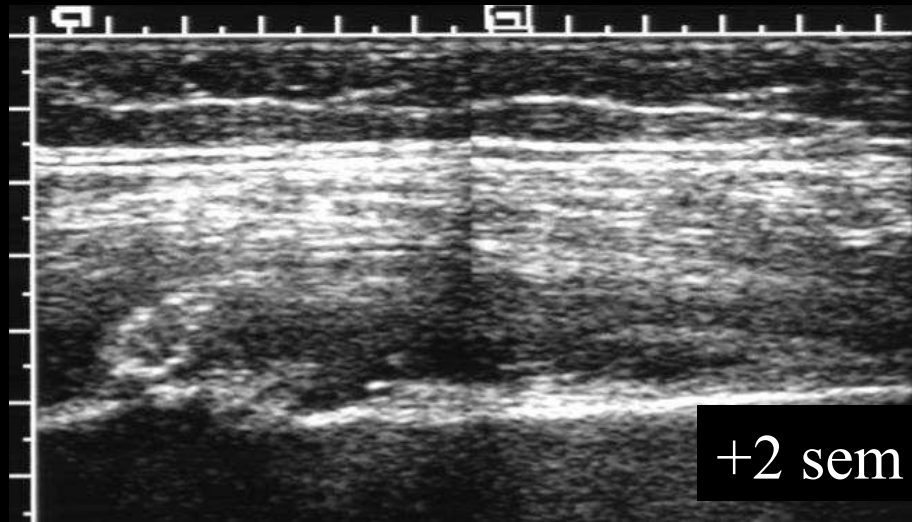
Devant la suspicion clinique:
contrôle RX/CT rapproché

+3 sem

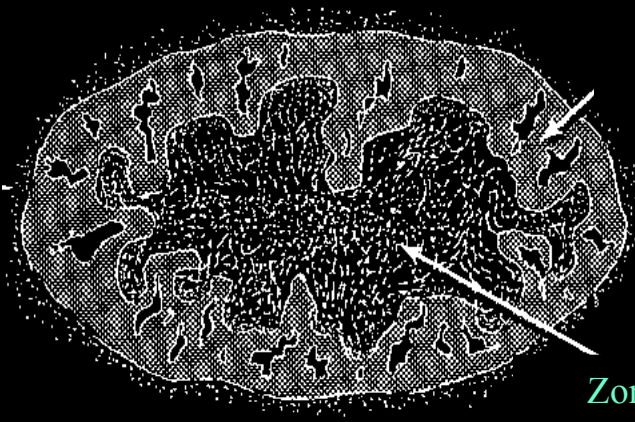


**régression encore partielle mais rapide
des plages osseuses néoformées**

Myosite ossifiante primitive ou circonscrite



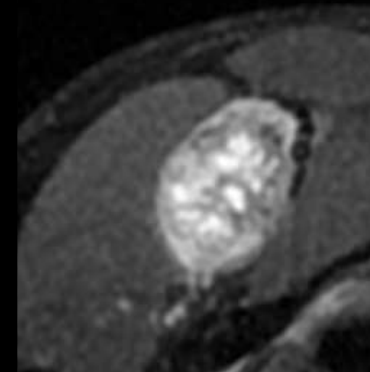
Eviter les biopsies: présence d'ostéoblastes plus ou moins atypiques dans les zones d'ostéoformation confusion avec ostéosarcome... comme dans les biopsies de cal fracturaire exubérants



Sujet **jeune**

50% des cas : ATCD de **traumatisme**

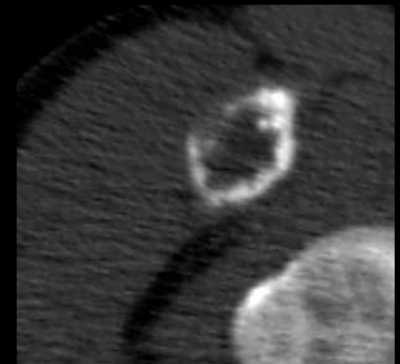
1^e examen: **IRM**: hyper T2, bien limité,
prise de contraste centrale , masse intra musculaire



RX phase aiguë: pas de calcification

Suspicion clinique et d'imagerie: **Contrôle entre 2 à 4 semaines**

Apparition de néoformations osseuses
périphériques



Si atypies cliniques ou d'imagerie

- clinique (durée symptômes, ...)
- imagerie (calcifications centrales, pas d'apparition de calcification, scintigraphie négative...)



évoquer autres affections
ostéogéniques ou tumeurs des tissus mous

Attention jamais de biopsie guidée des masses des tissus mous sans accord préalable multi disciplinaire (chirurgiens, oncologues, ana path, radiologues interv.;... toujours préférer envisager l'exérèse, en l'absence de lésions à distance patentés