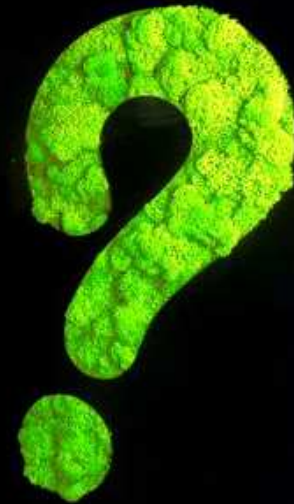
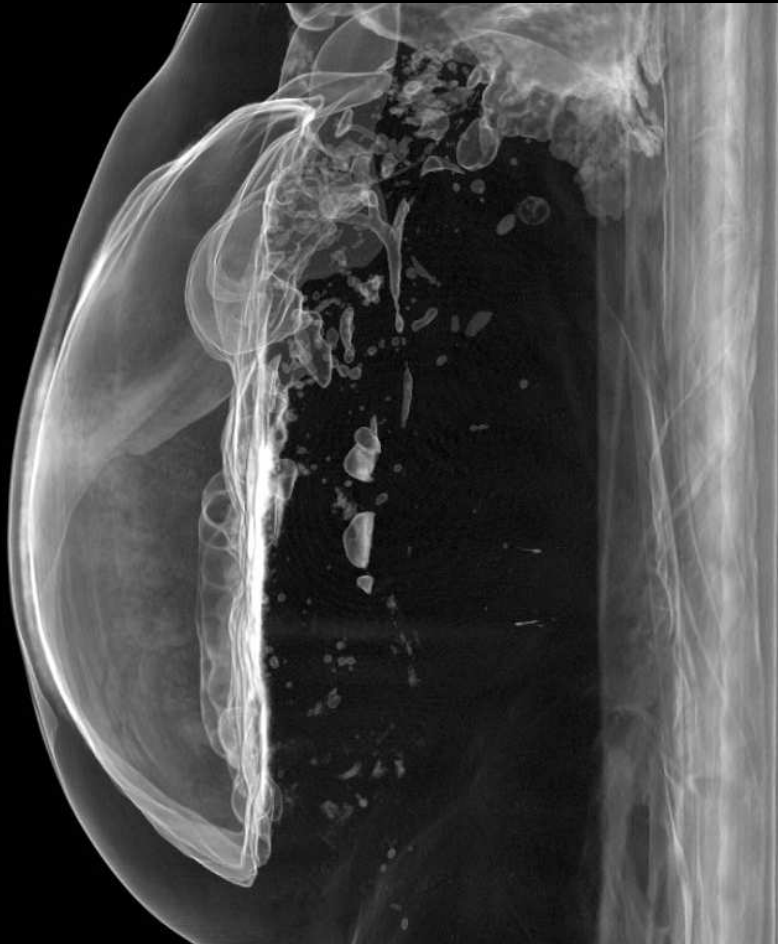
Cas cliniques



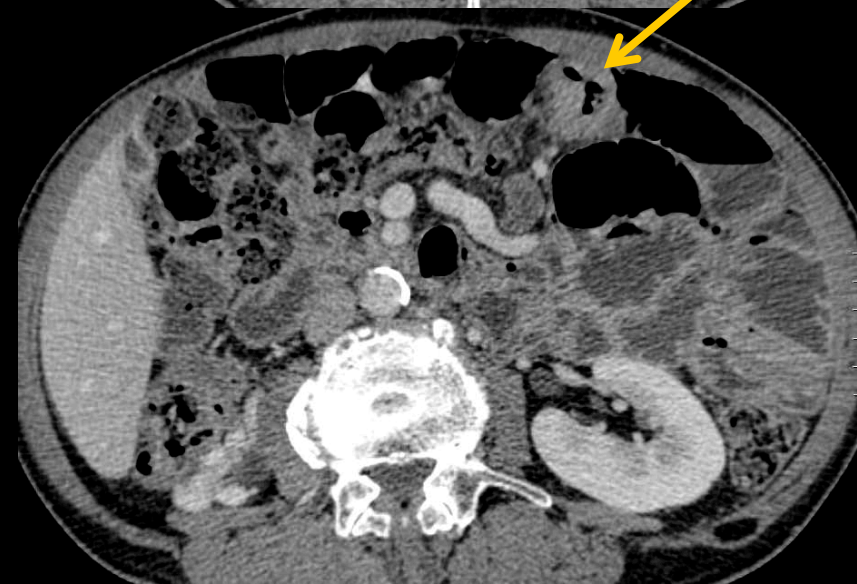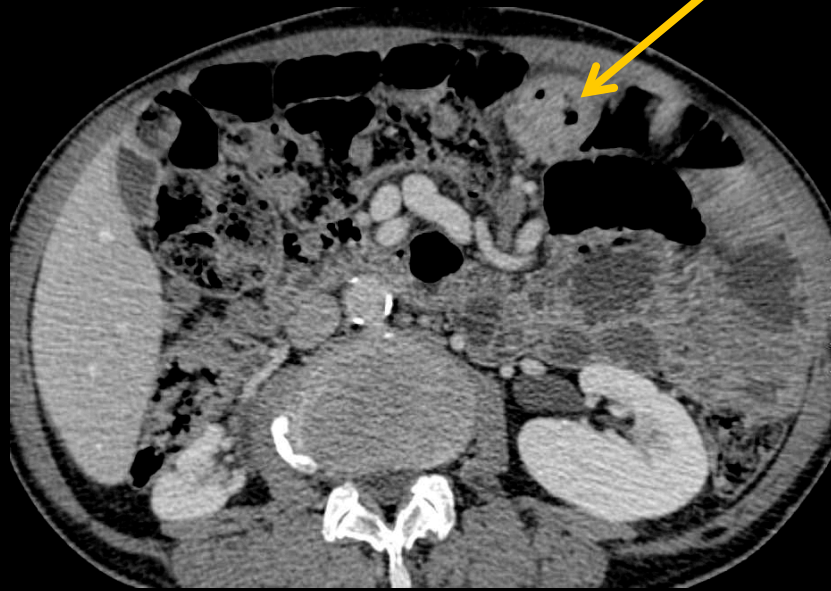
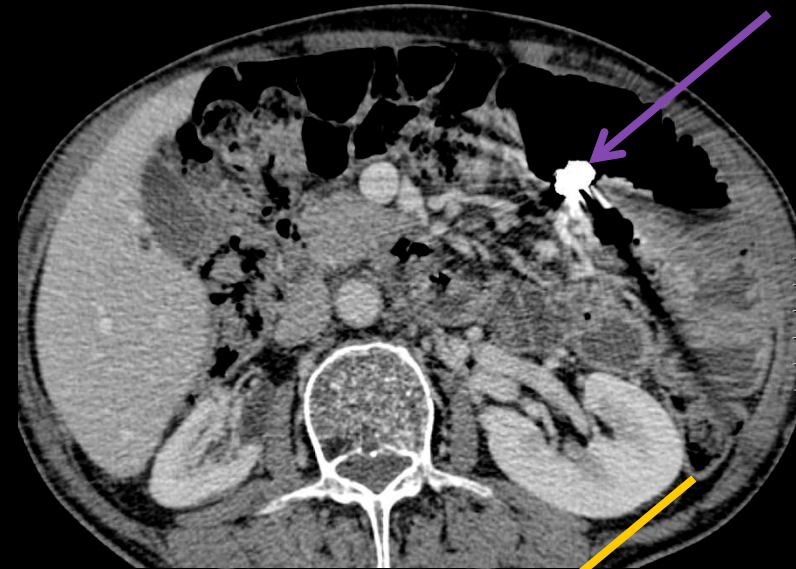
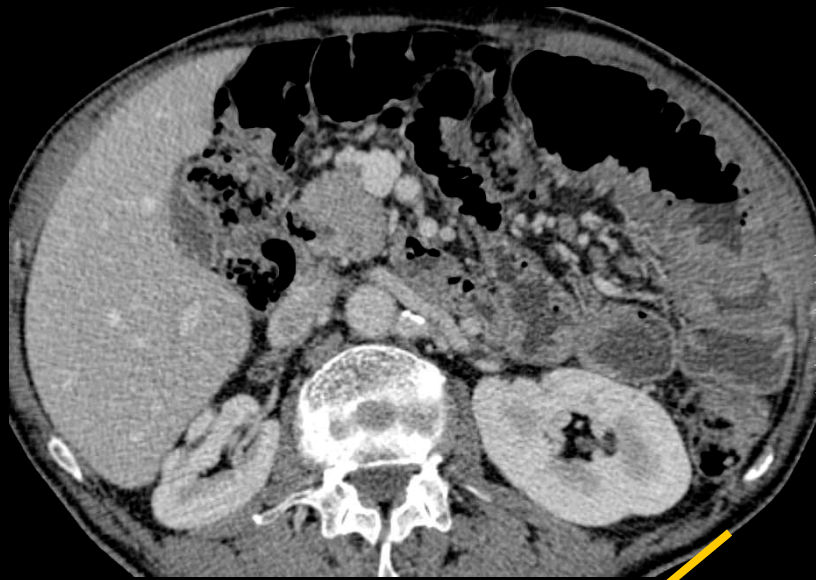
F.JAUSSET

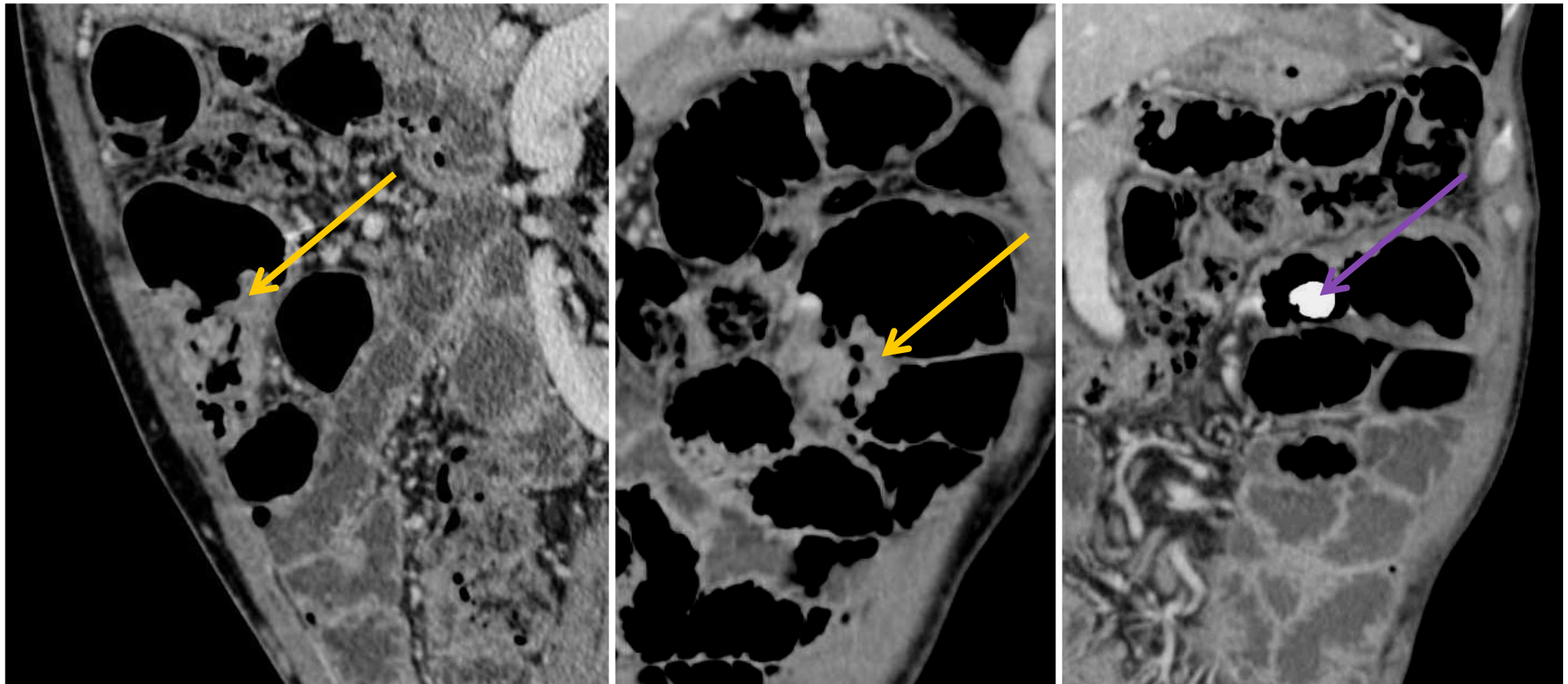
DU Janvier 2012

Cas N°1

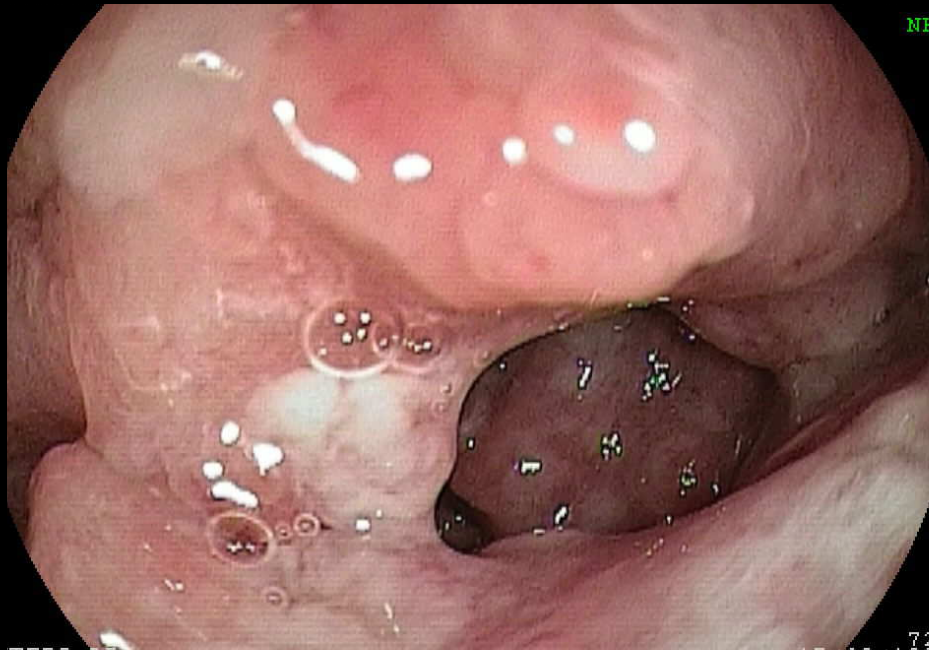
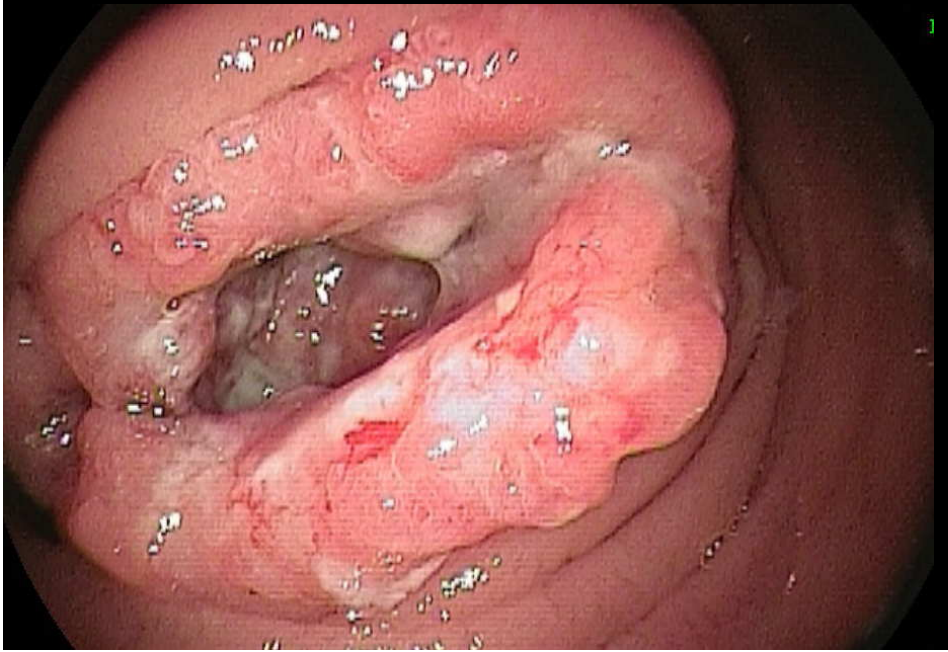
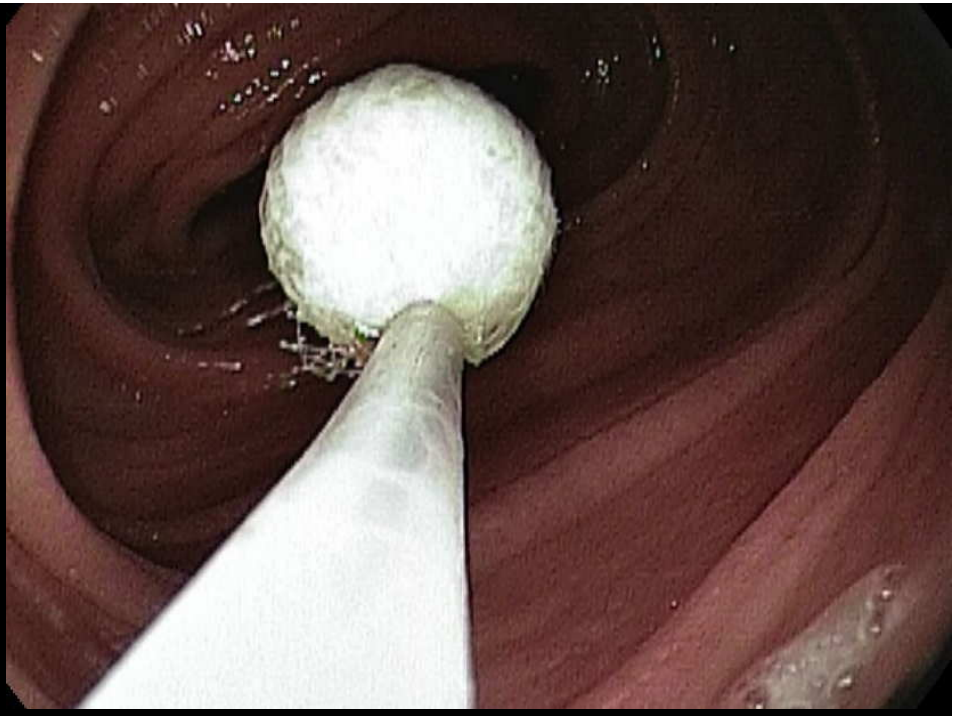
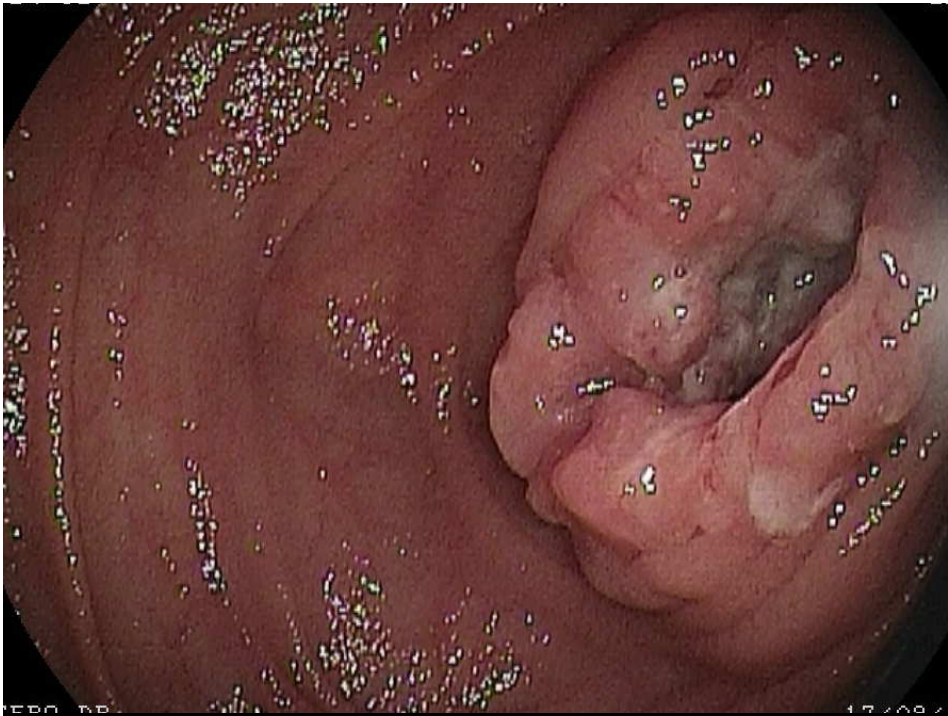


- Homme 72 ans
- Bilan d'anémie ferriprive
- Pas d'ATCD digestif connu

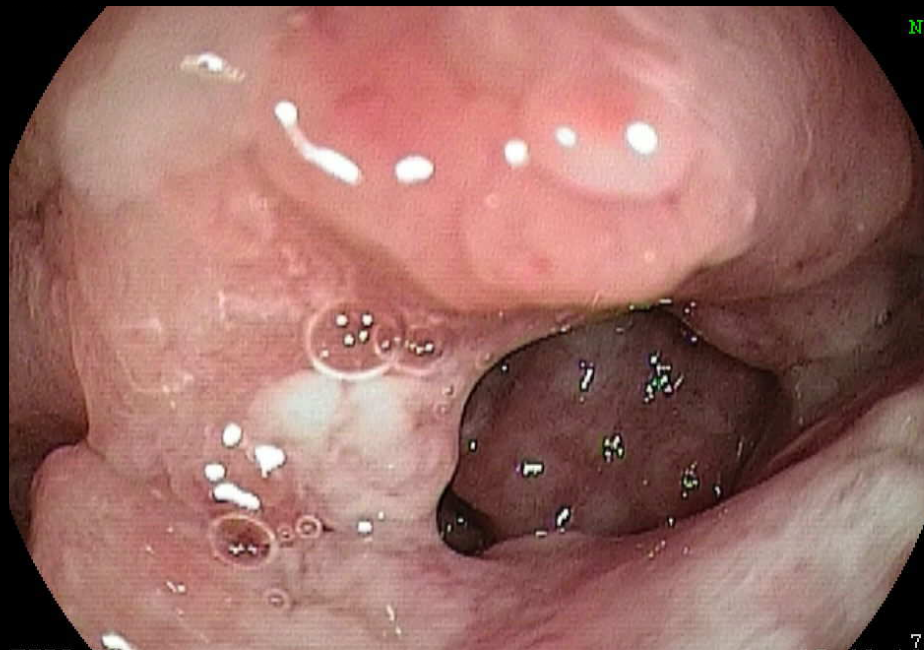




- Sténose irrégulière d' aspect tumoral
- Vidéocapsule bloquée en amont de la sténose



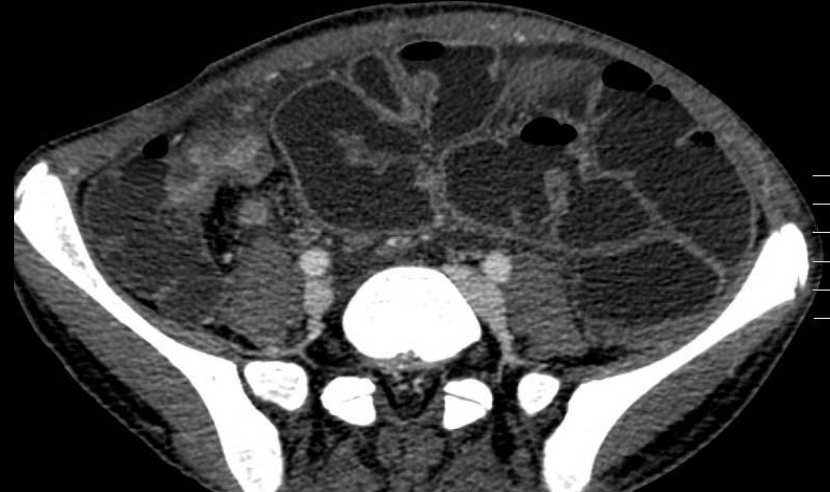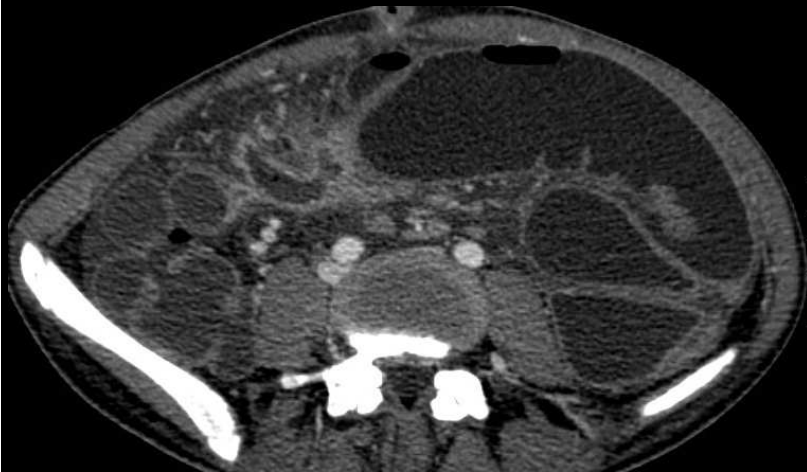
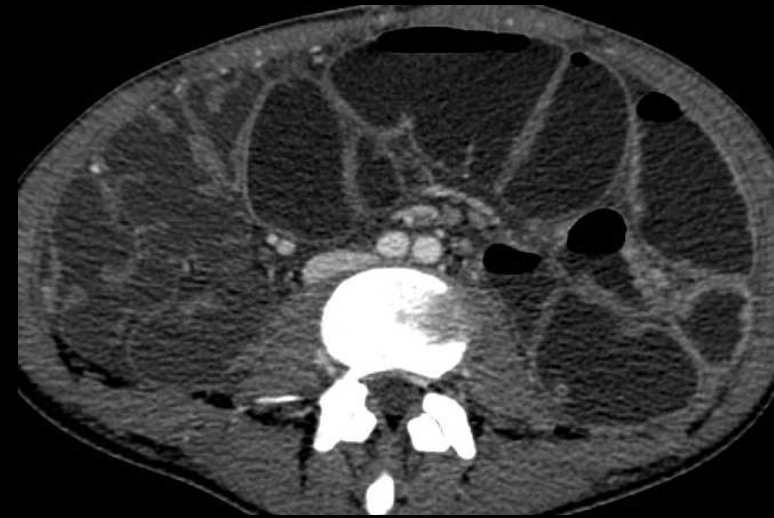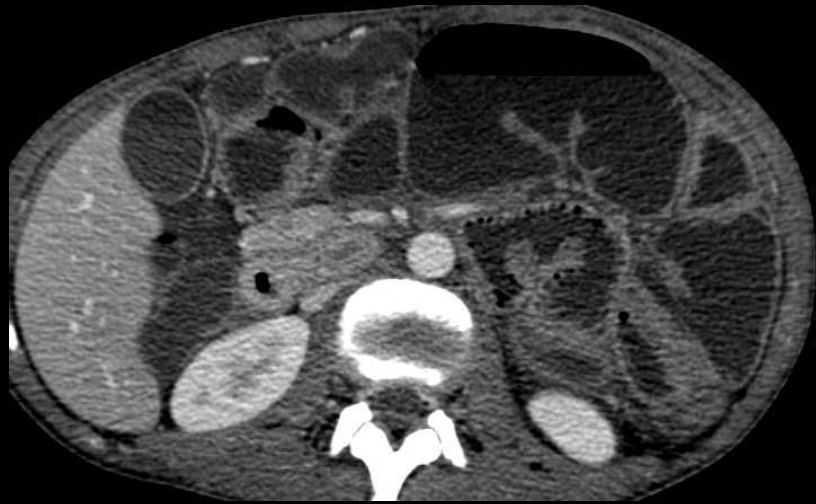
- Adénocarcinome sur maladie coeliaque
- Points clés :
 - Sténosant, irrégulier, infiltrant, rehaussement progressif
 - Maladie coeliaque, Crohn, polypose

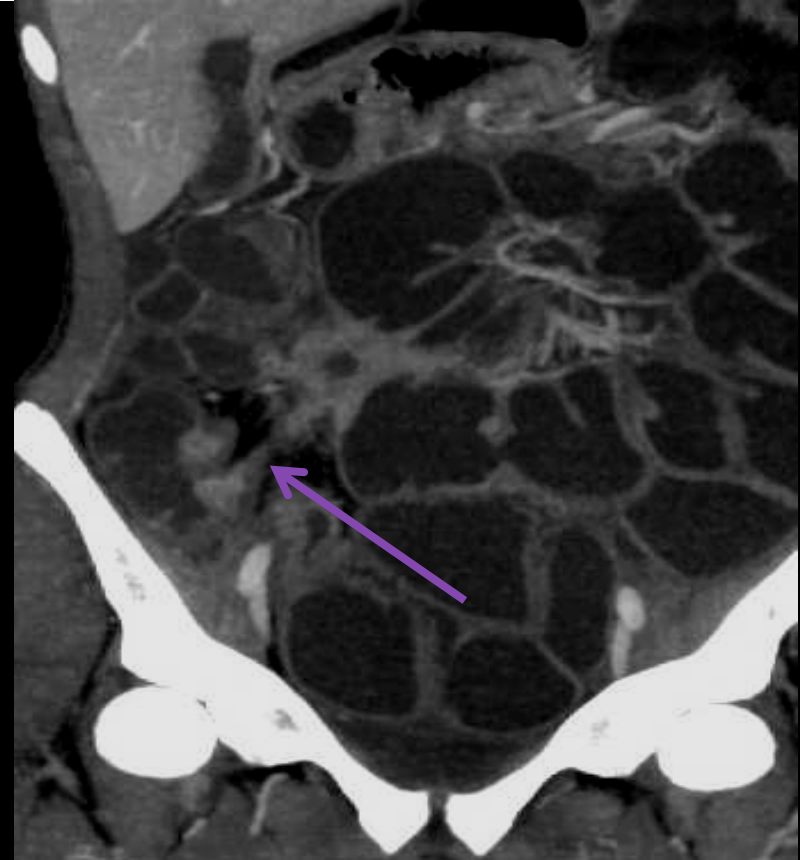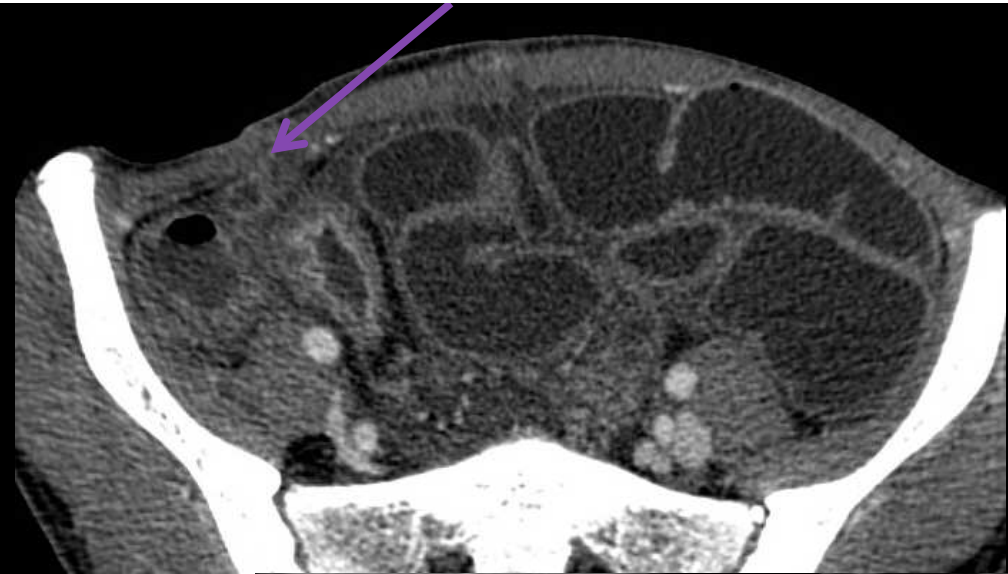

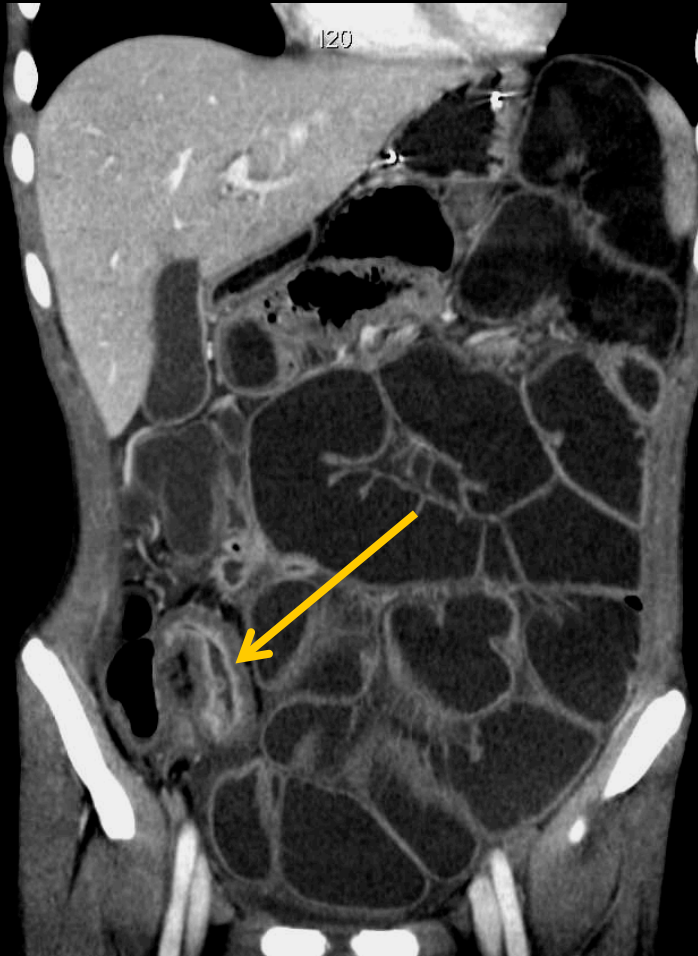
Cas N°2



- Patient de 17 ans
- Appendicite aiguë opérée compliquée dans les suites d'un abcès en fosse iliaque droite (ABT). Reprise en charge chirurgicale à 2 mois pour syndrome occlusif: adhésiolyse
- 15 jours plus tard : **Sd occlusif**



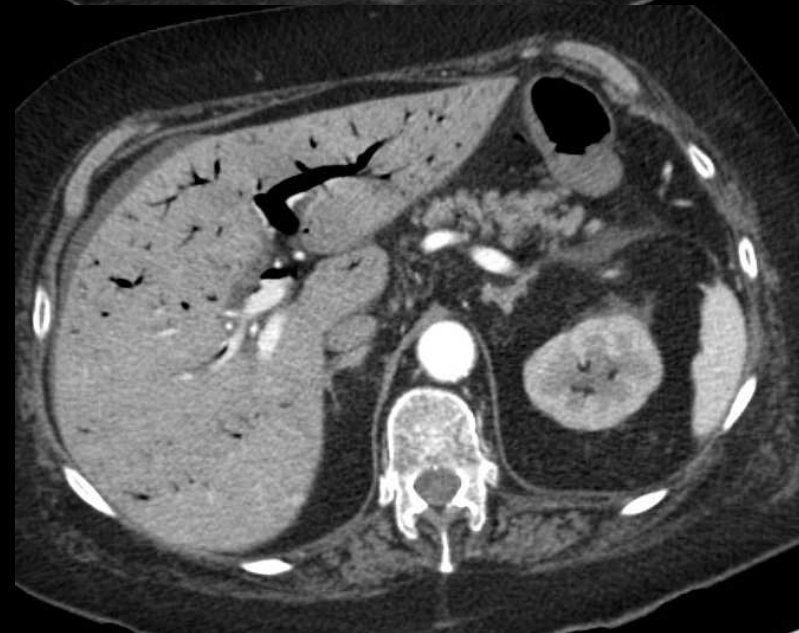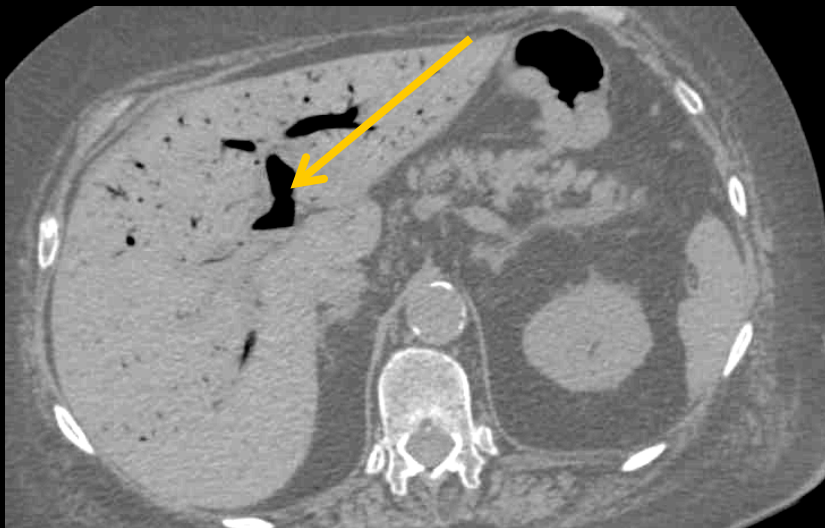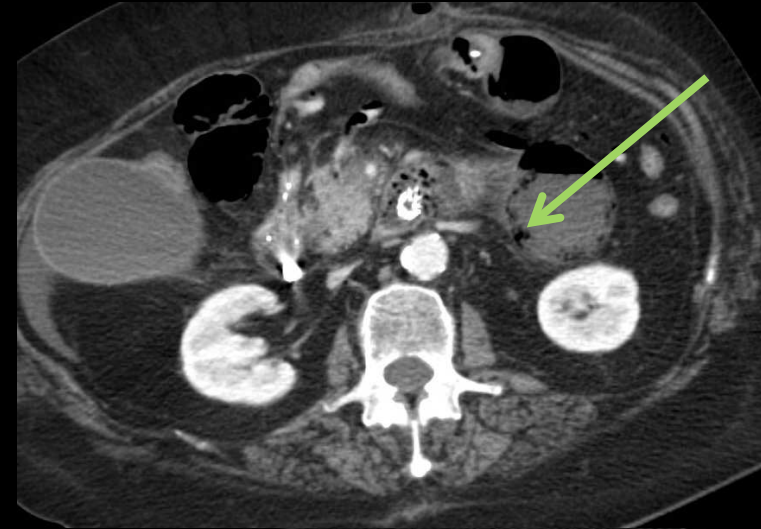


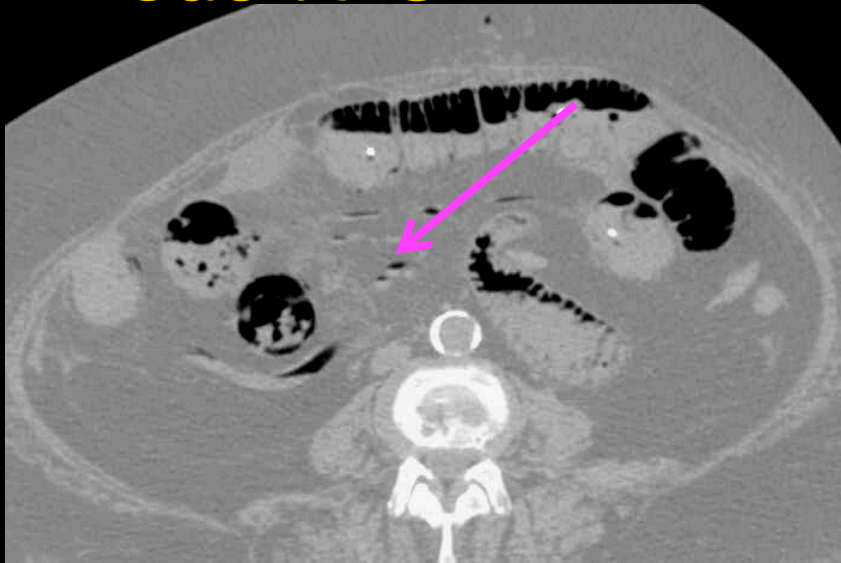- **Iléite terminale** avec syndrome occlusif en amont
- Fistules entéro-cutanées, iléo caecale
- **Maladie de Crohn**

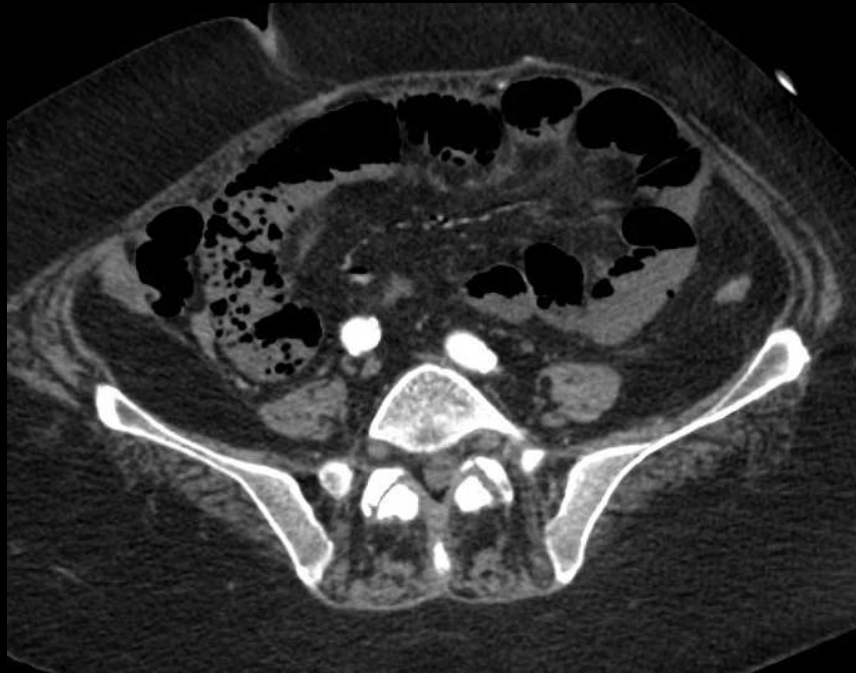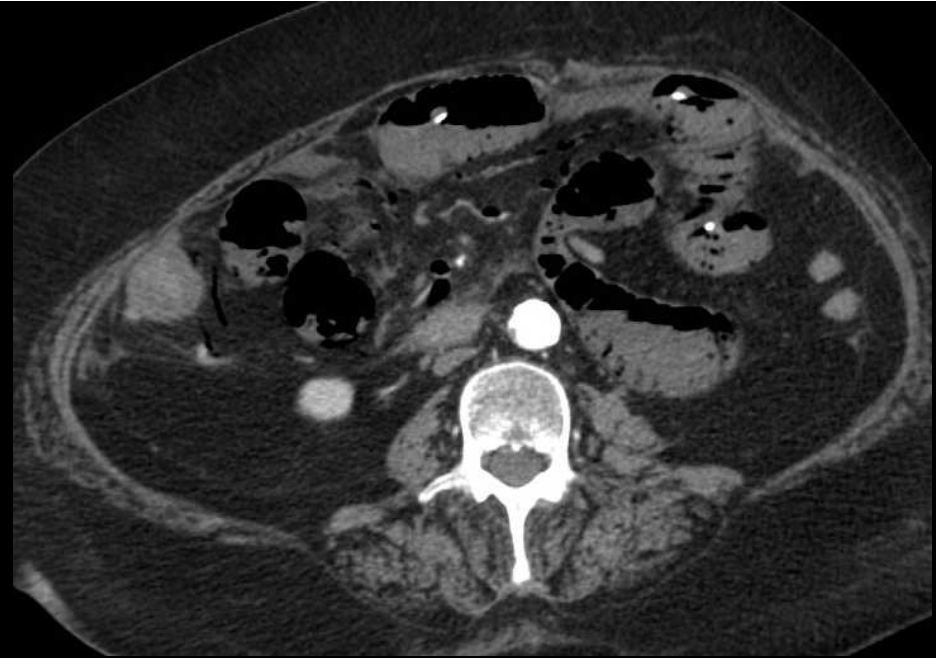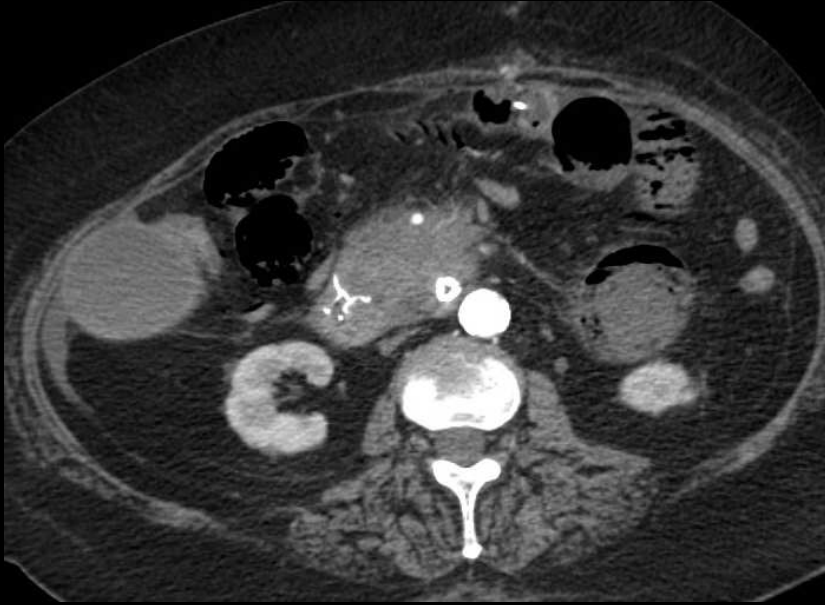
Cas N°3



- Patient de 70 ans
- ATCD de tumeur pancréatique inextirpable



- **Aéroportie**
- **Aéromésentérie**
- **Pneumatose**



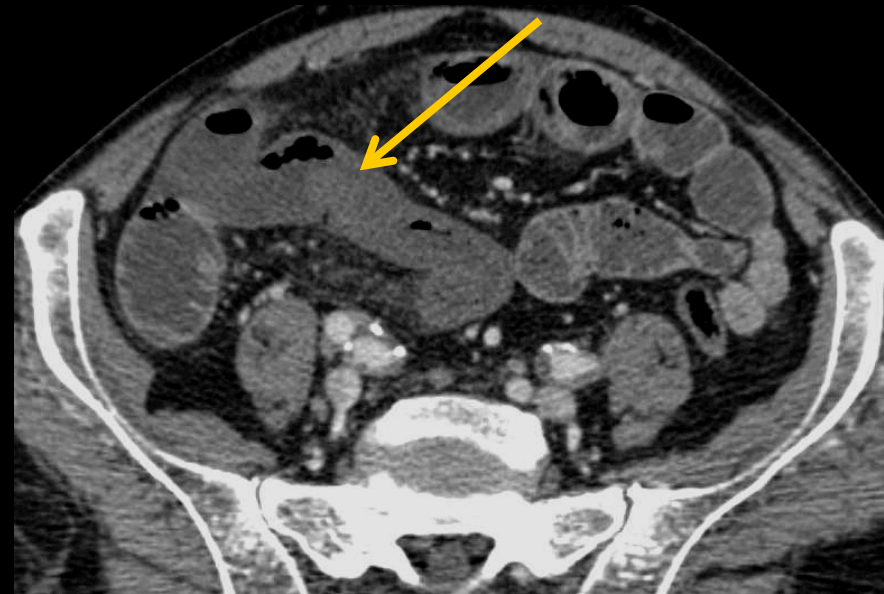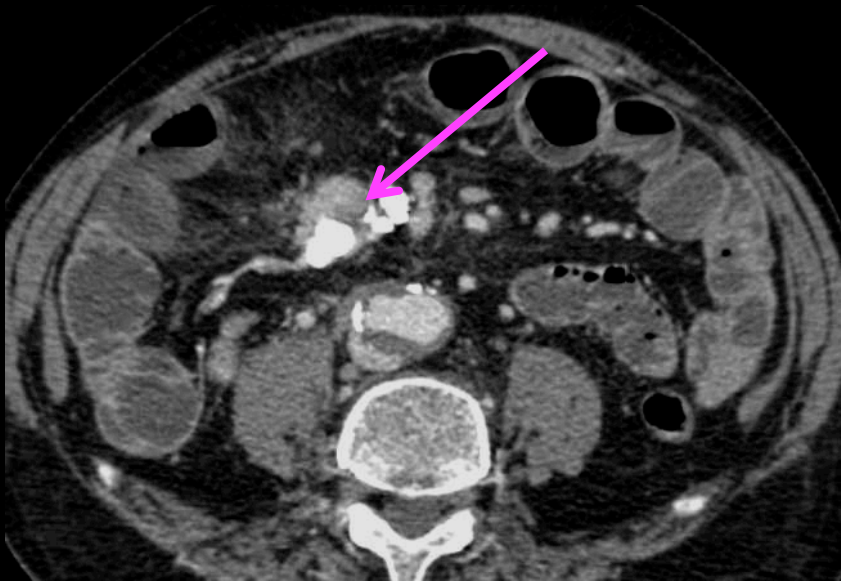- **Absence de rehaussement pariétal**

Infarctus transmural du grêle

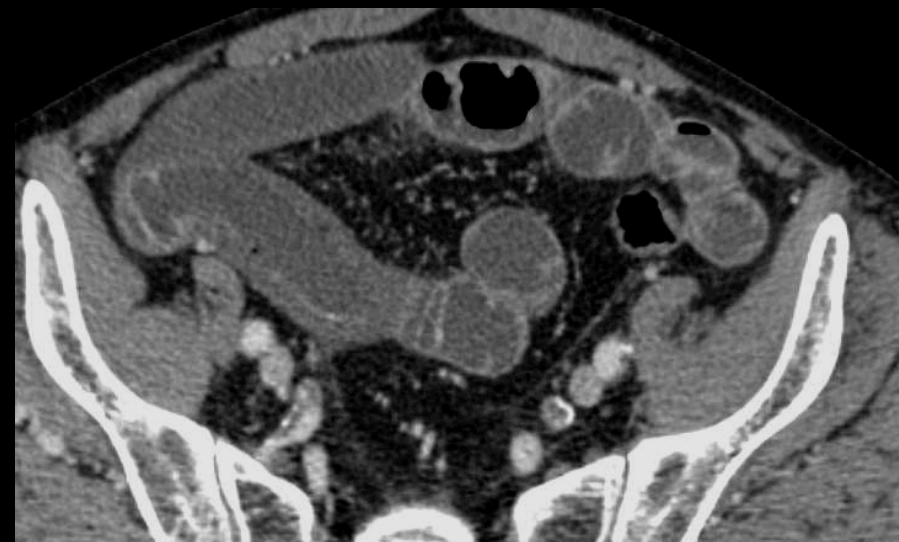Cas N°4

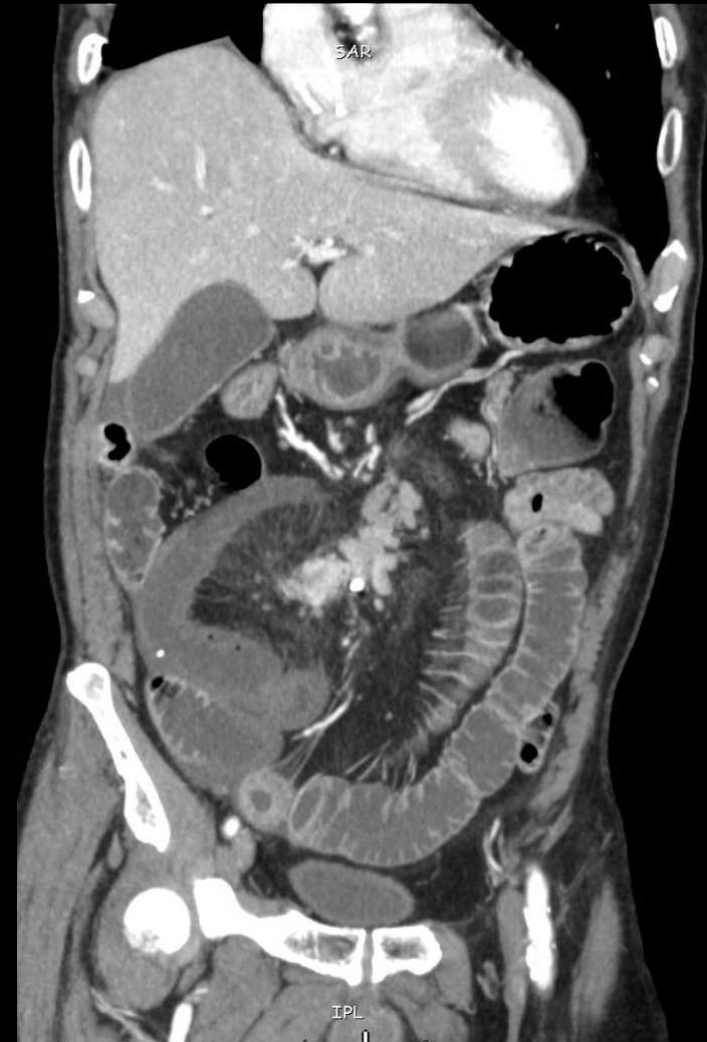
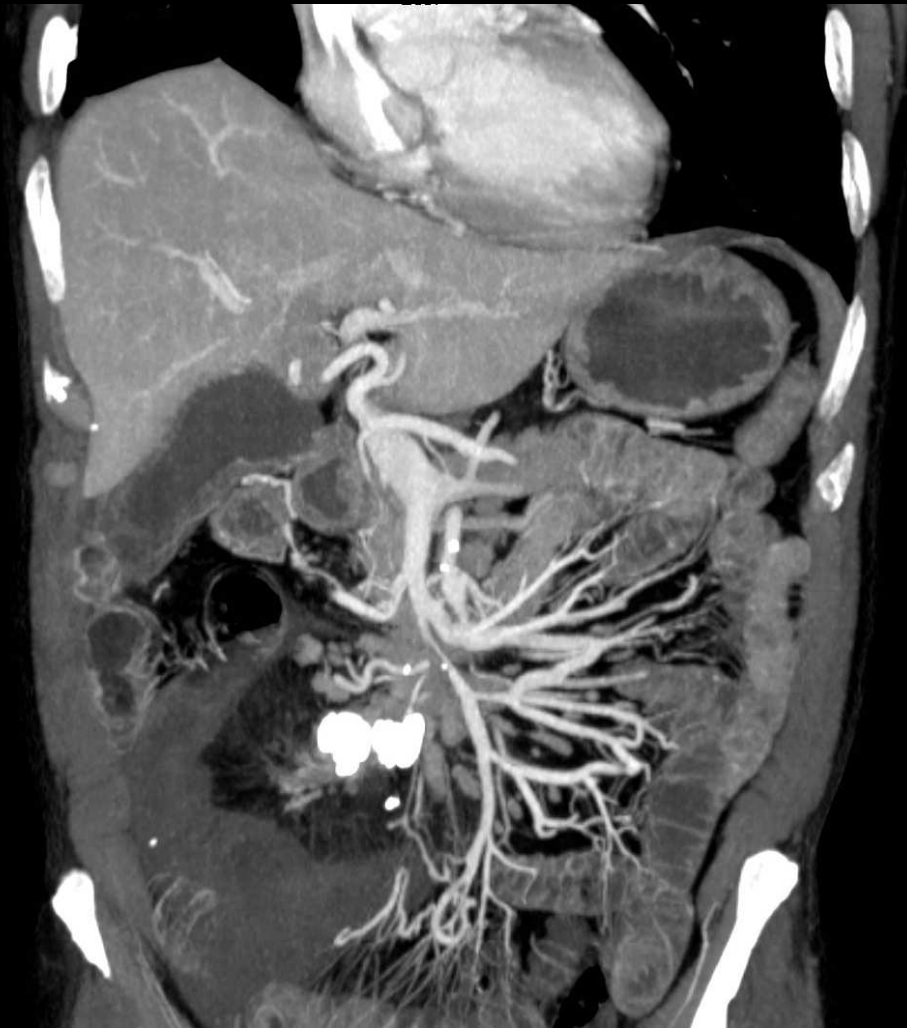
- Patient de 76 ans
- Douleurs abdominales brutales

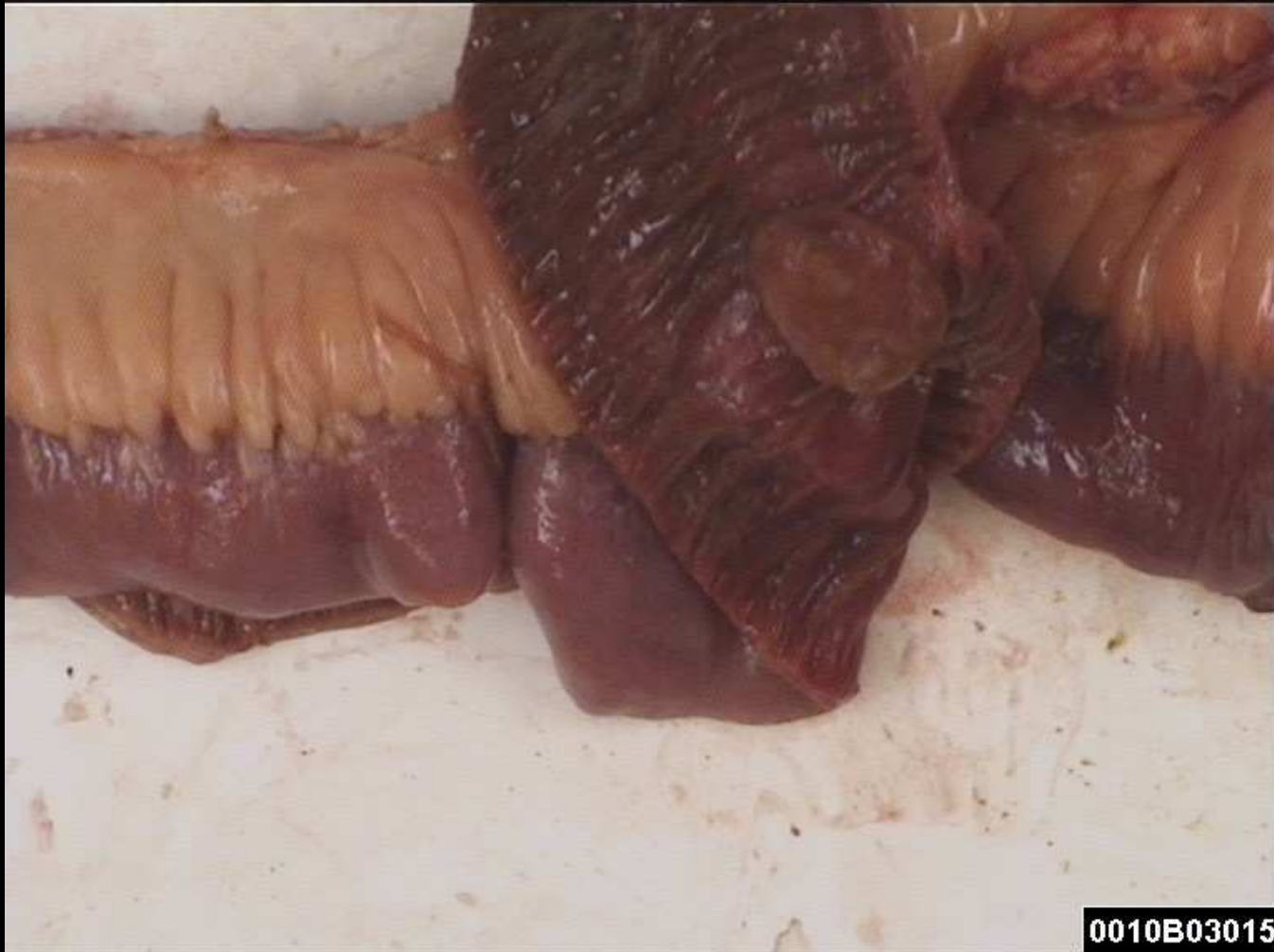

- **Masse mésentérique calcifiée, intensément rehaussée** avec rétraction du mésentère
- **Infarctus transmural de l'anse grêle en regard** (défaut de rehaussement complet)





Tumeur carcinoïde du grêle compliquée d'un infarctus du grêle

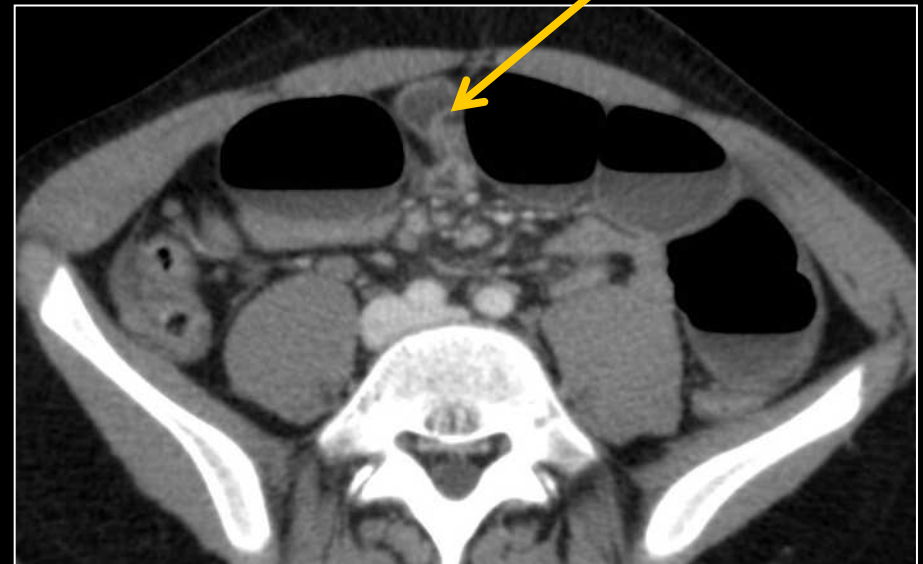
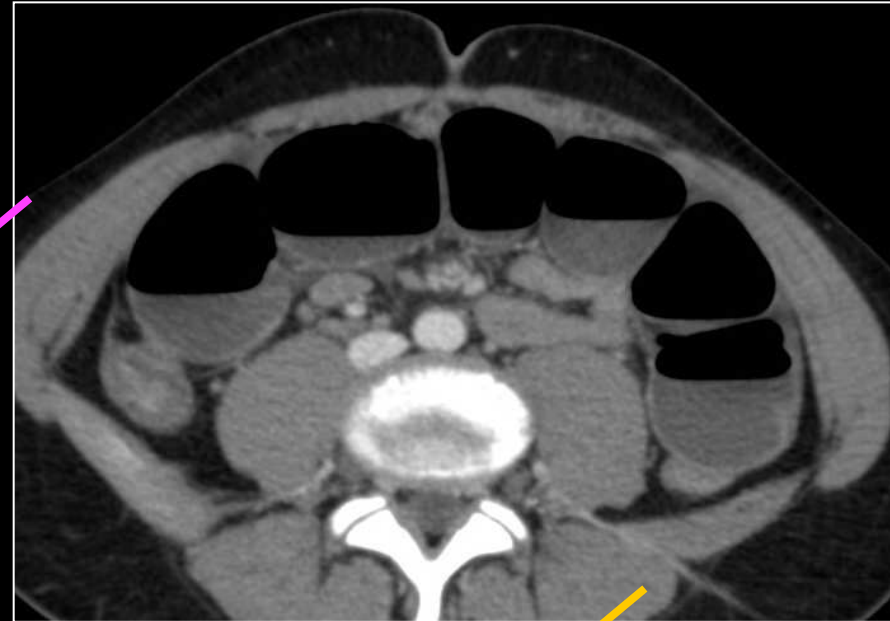
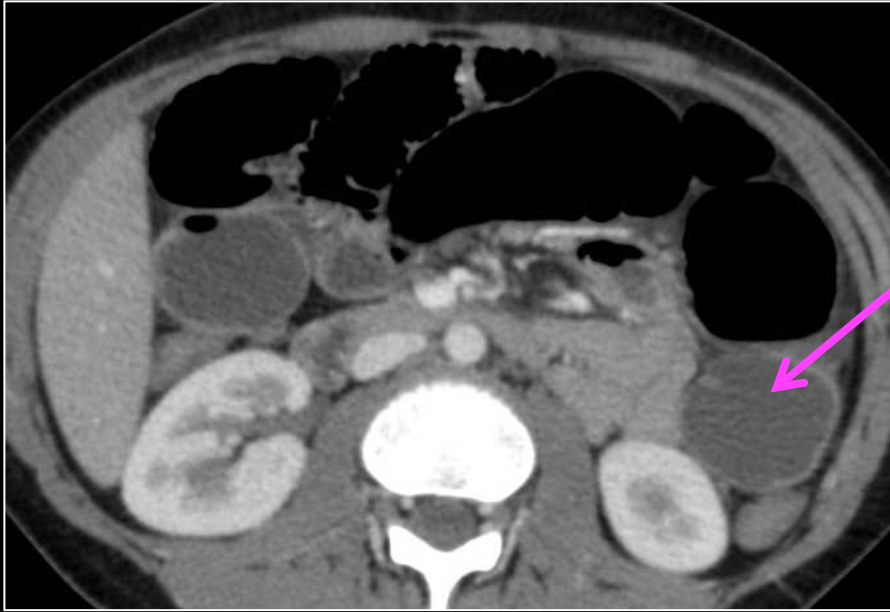

0010B03015

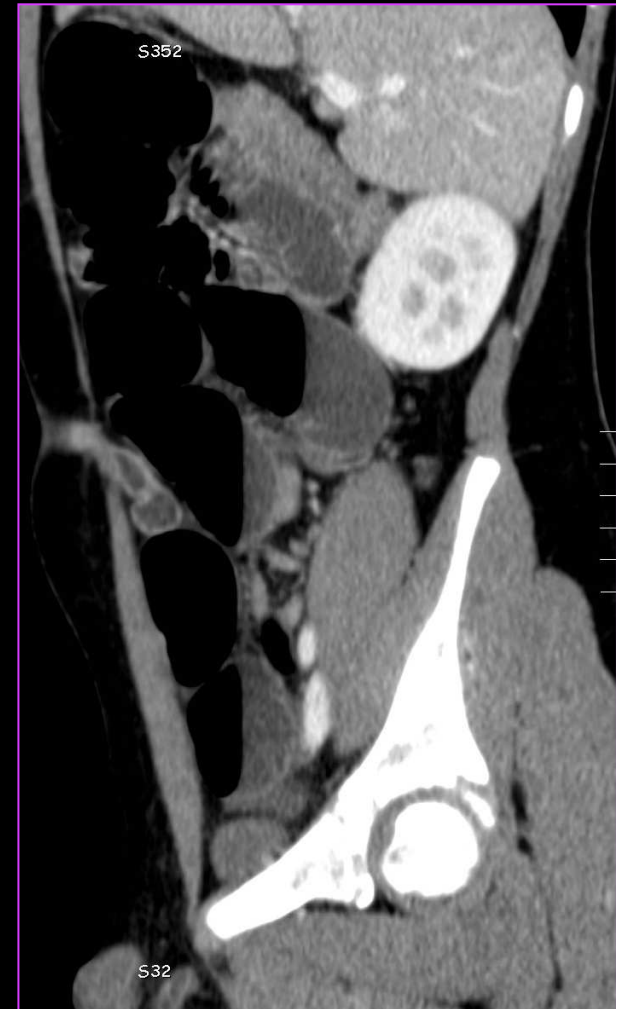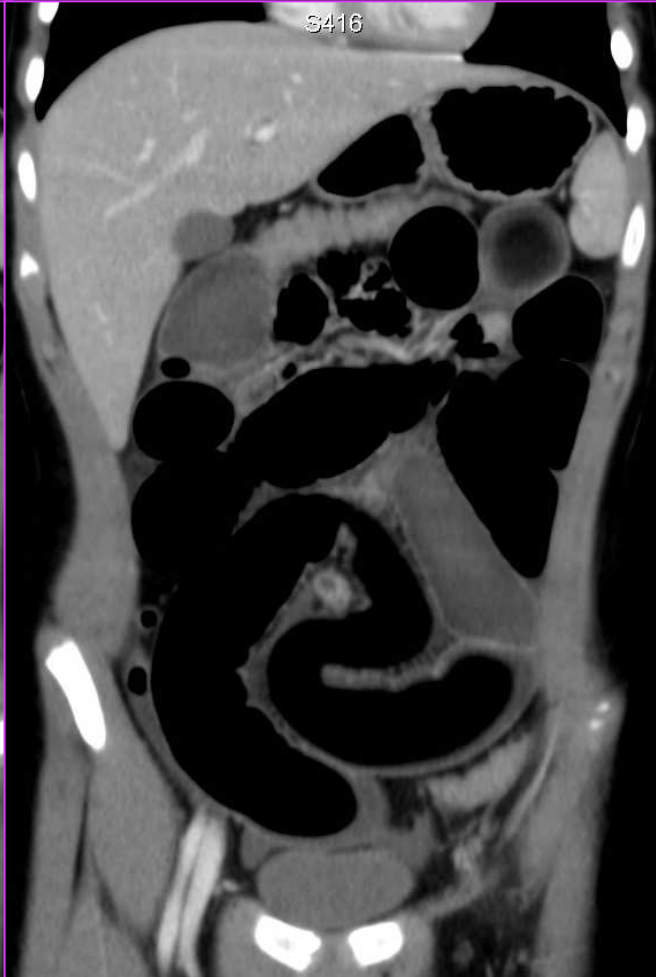
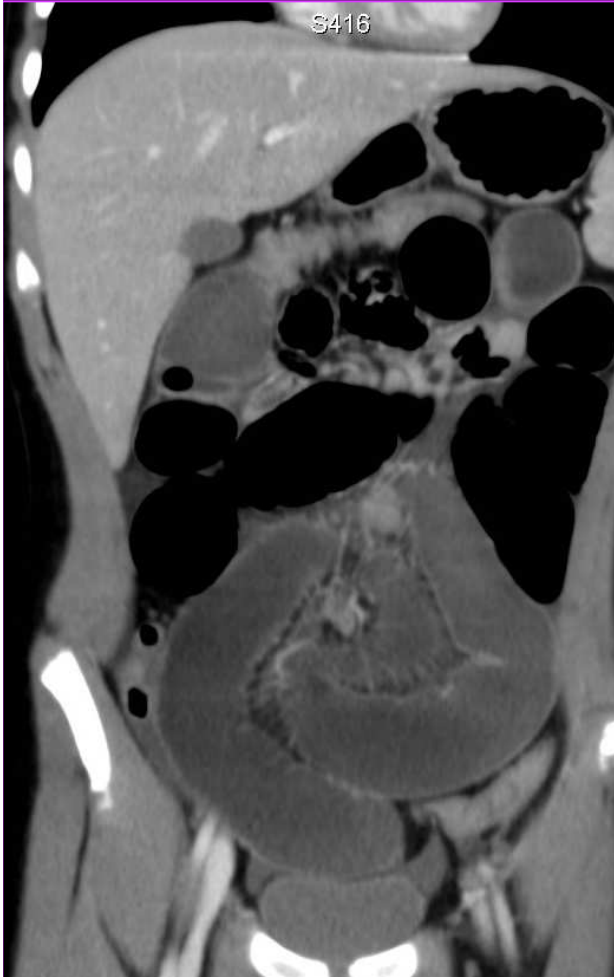
Cas N°5



- Patient 10 ans
- Douleurs abdominales et Sd occlusif



- Occlusion du grêle
- Structure tubulée prenant le contraste

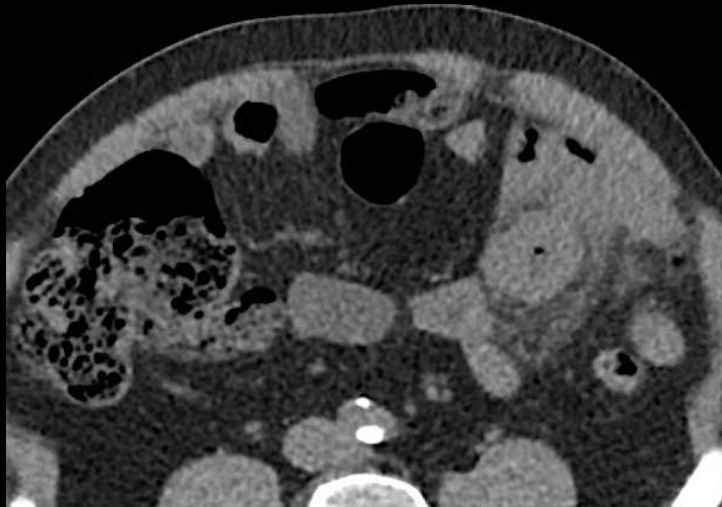


Volvulus sur diverticule de Meckel

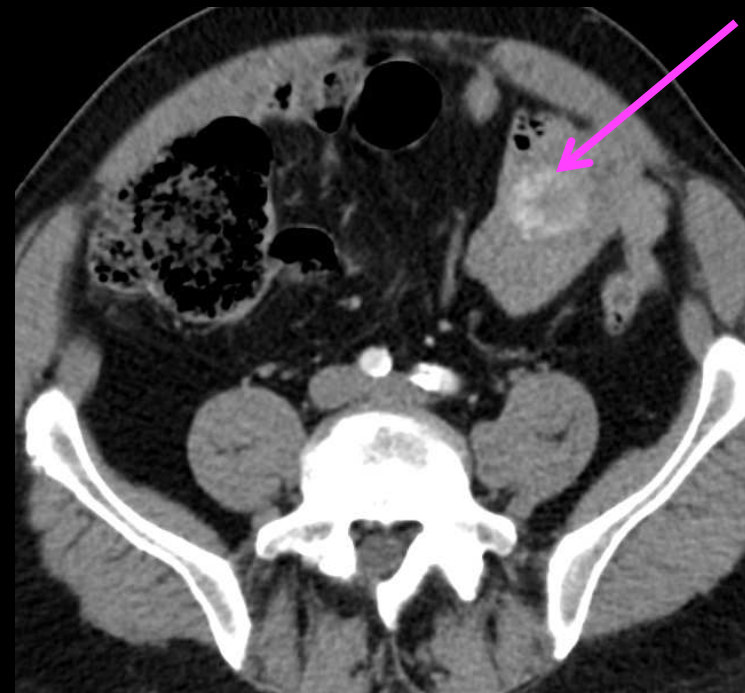
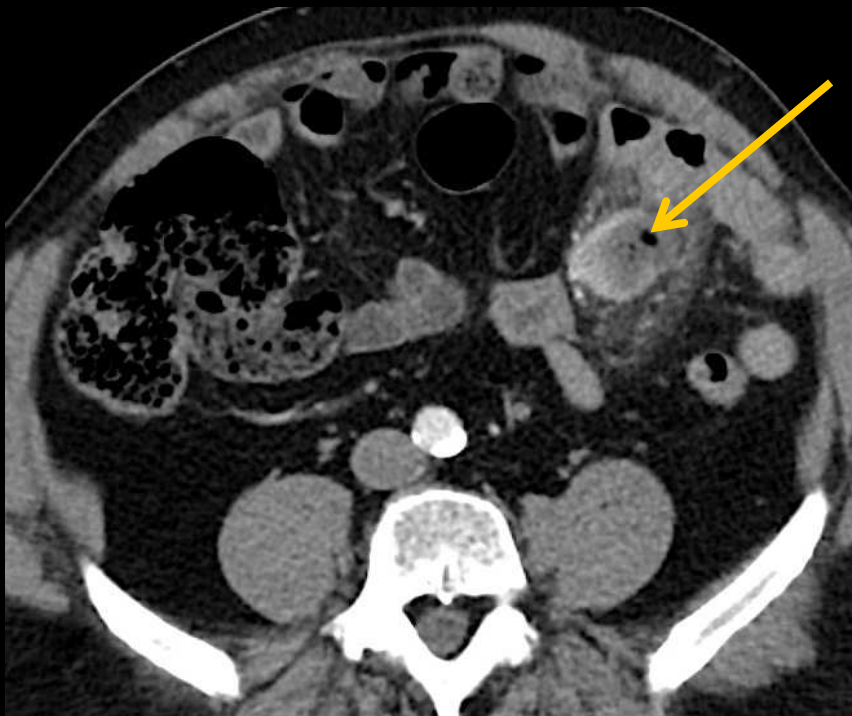Cas N°6

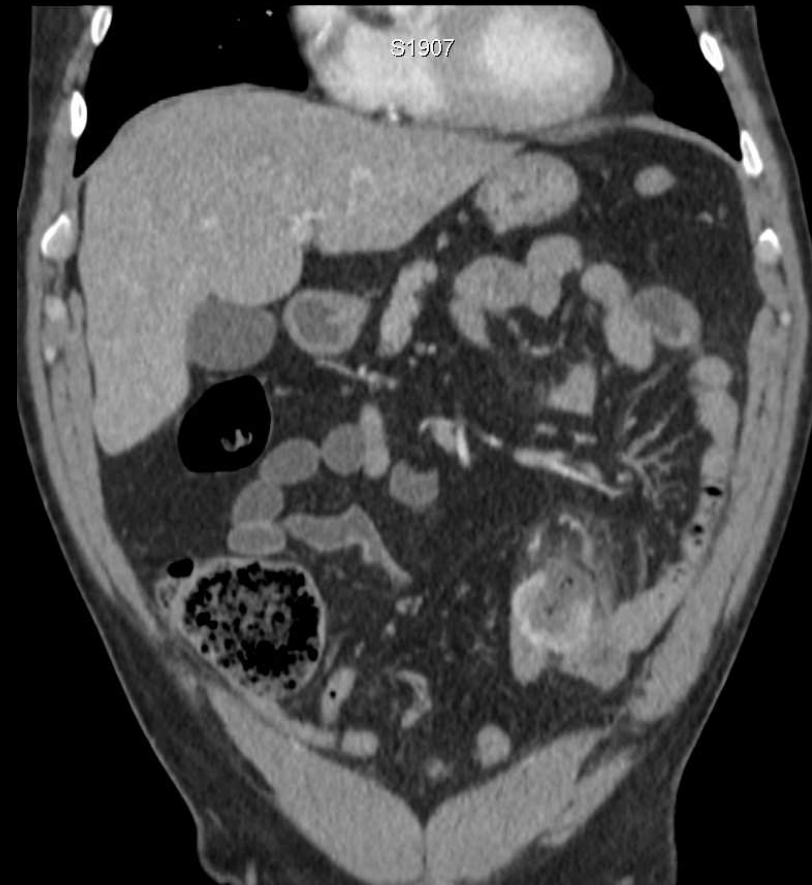
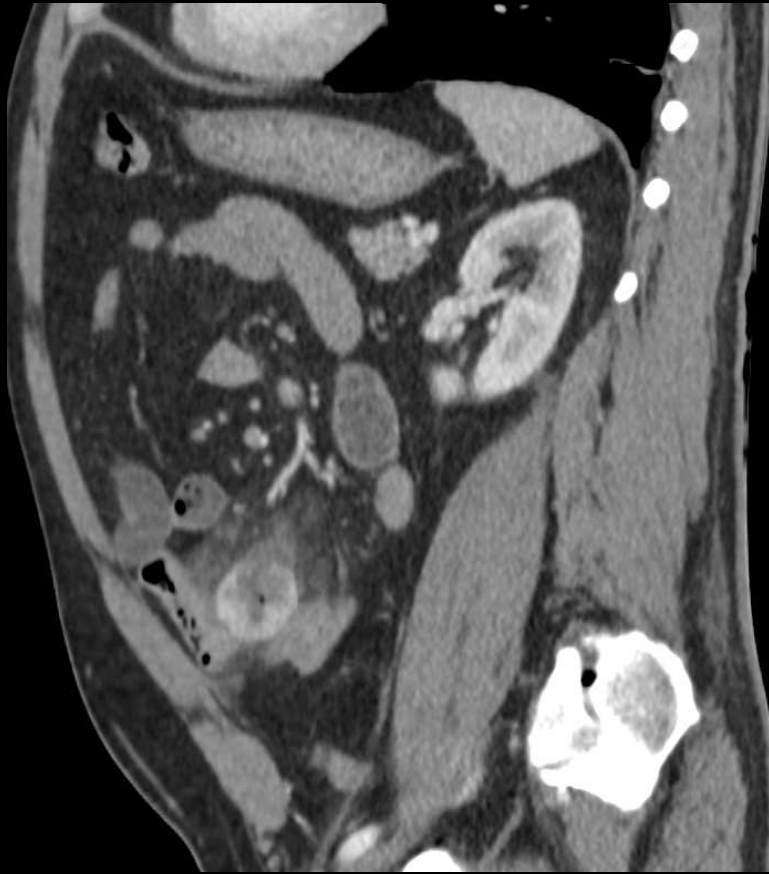
- Patient 61 ans
- Douleurs flanc gauche depuis 3j



- **Lésion nodulaire** intensément rehaussée dans le mésentère au contact des anses grêles
- **Quelques bulles de gaz en son sein**
- Infiltration du méso



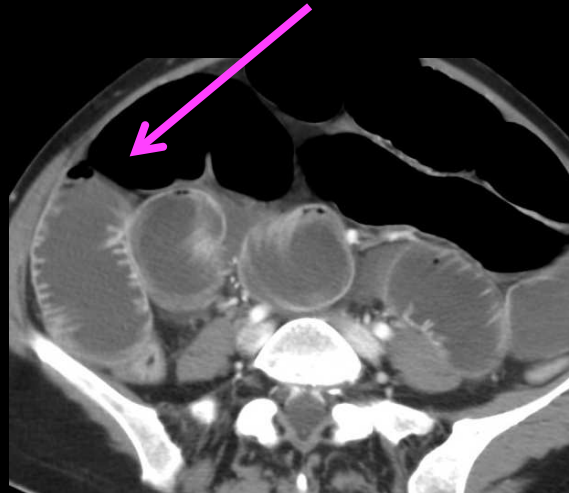
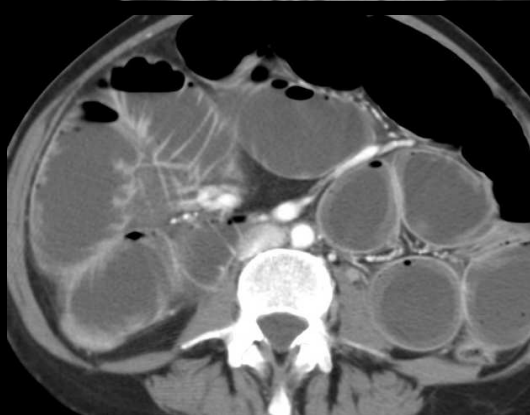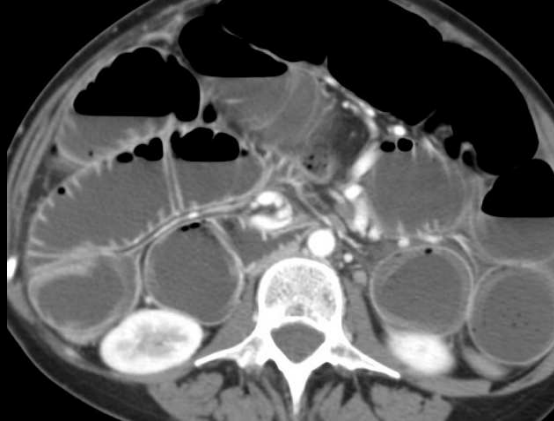
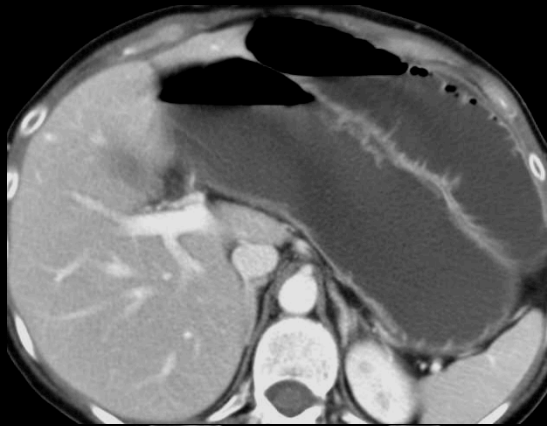


Tumeur stromale perforée, sans argument histologique de malignité

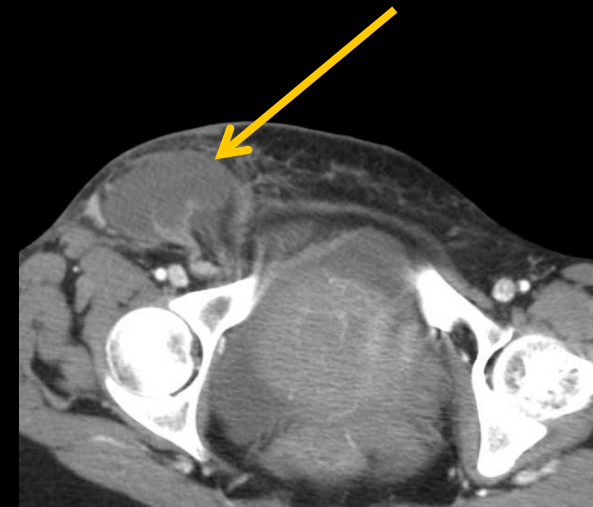
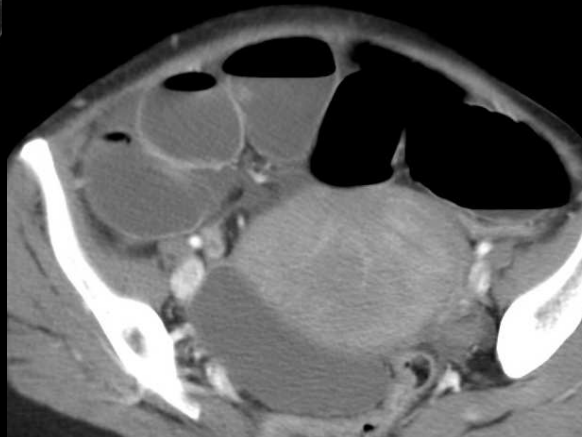
Cas N°7

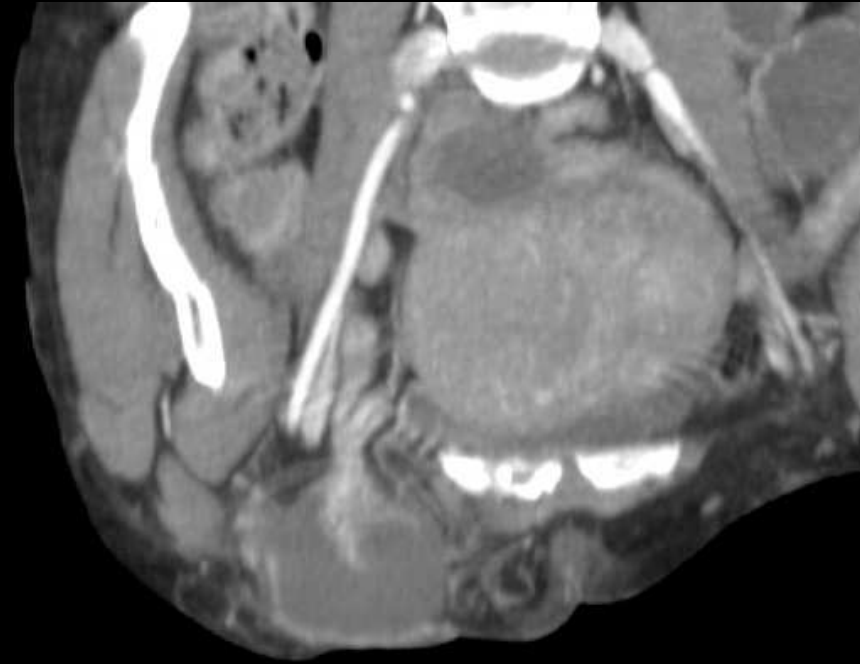
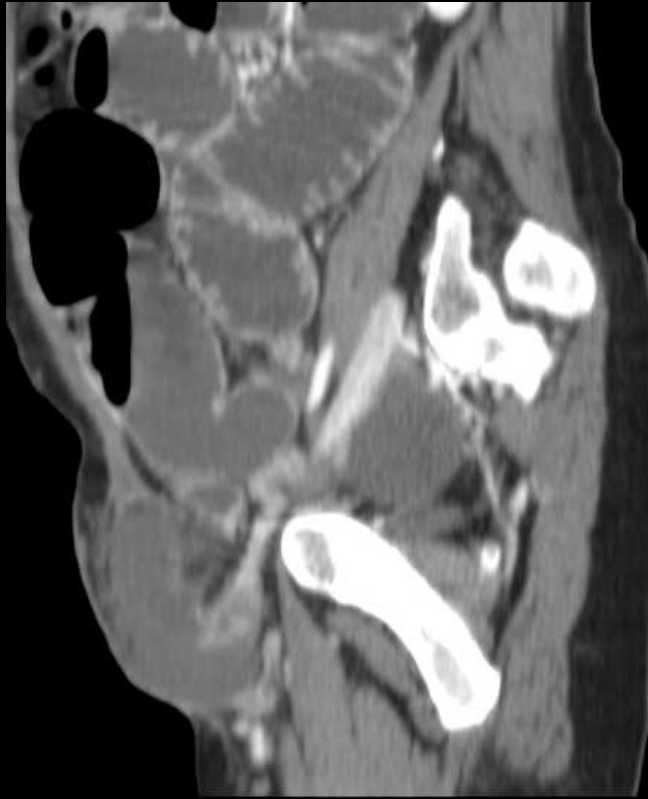
- Patient 50 ans
- Douleurs abdominale depuis une semaine en FID et apparition d'un syndrome occlusif



- Occlusion du grêle
- Hernie inguinale droite





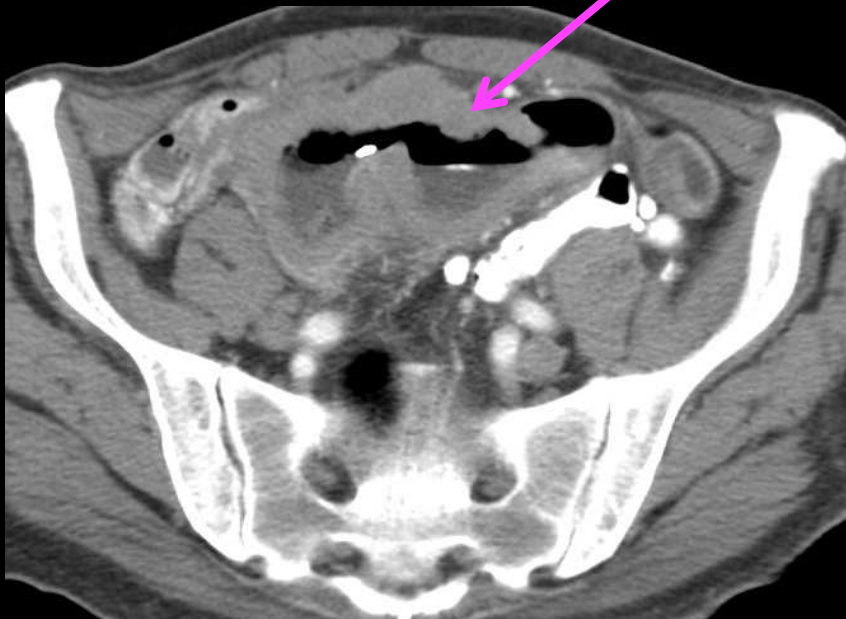
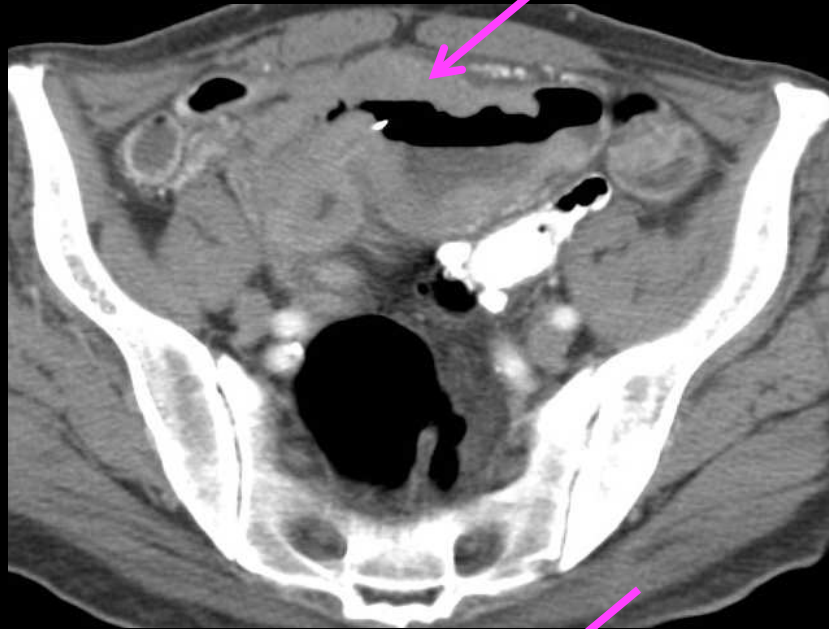Hernie inguinale gauche étranglée avec nérose de l'anse incarcérée



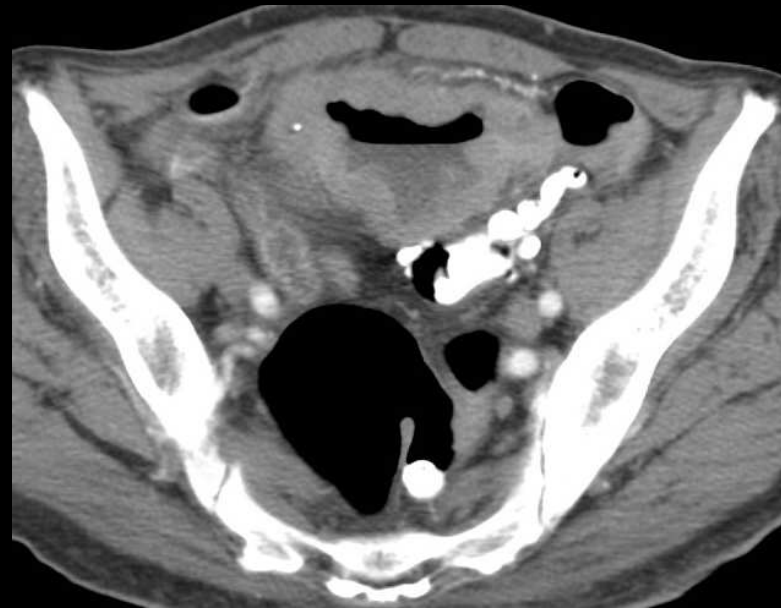Cas N°8

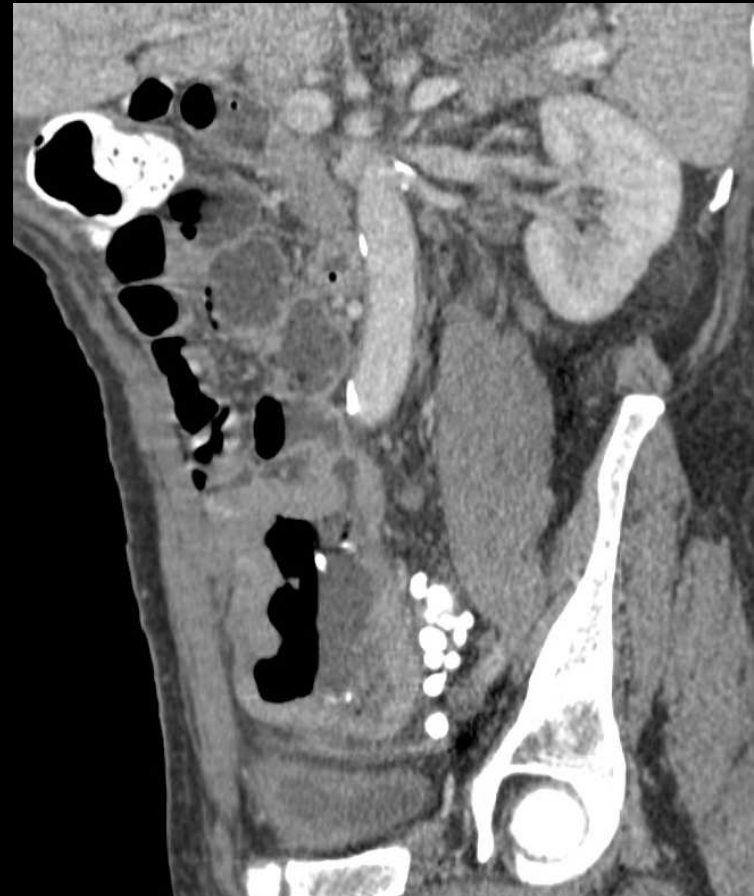
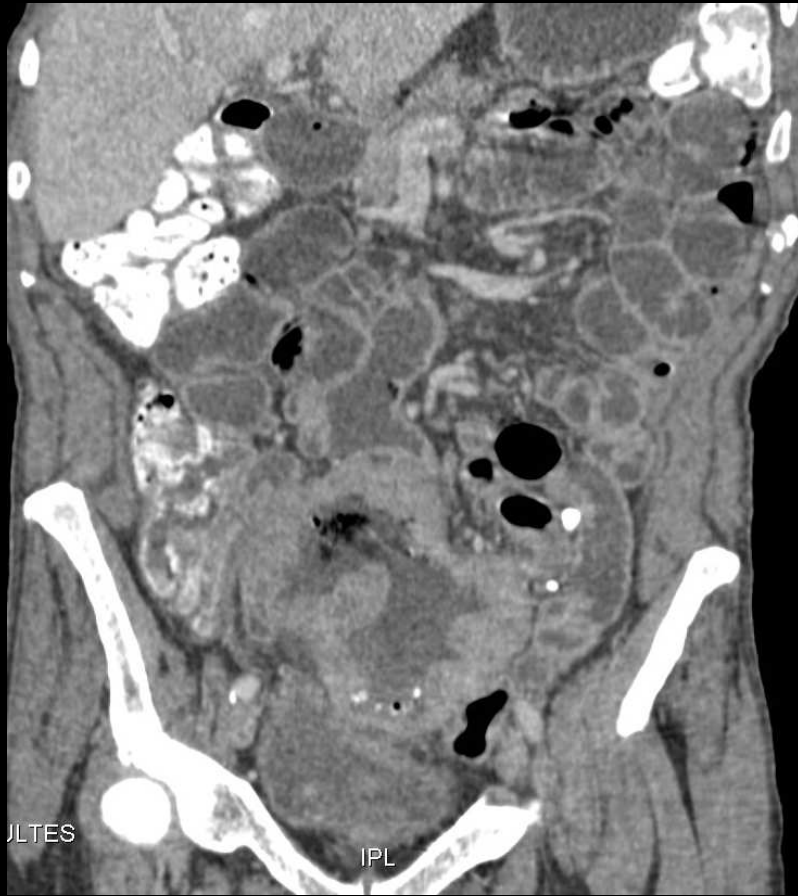
- Patient 65 ans
- Bilan d'anémie ferriprive



- Epaissement pariétal du grêle de forme **pseudo-anévrysmal**
- Pas de retentissement en amont



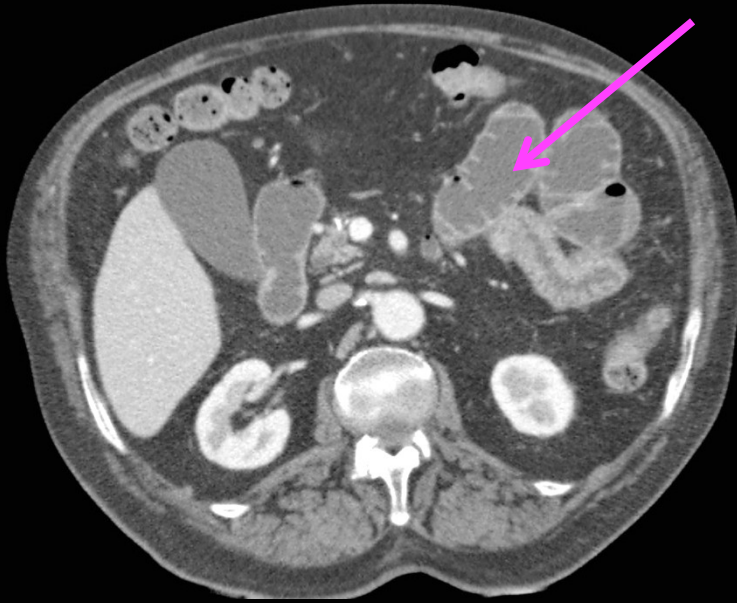


LMNH type B

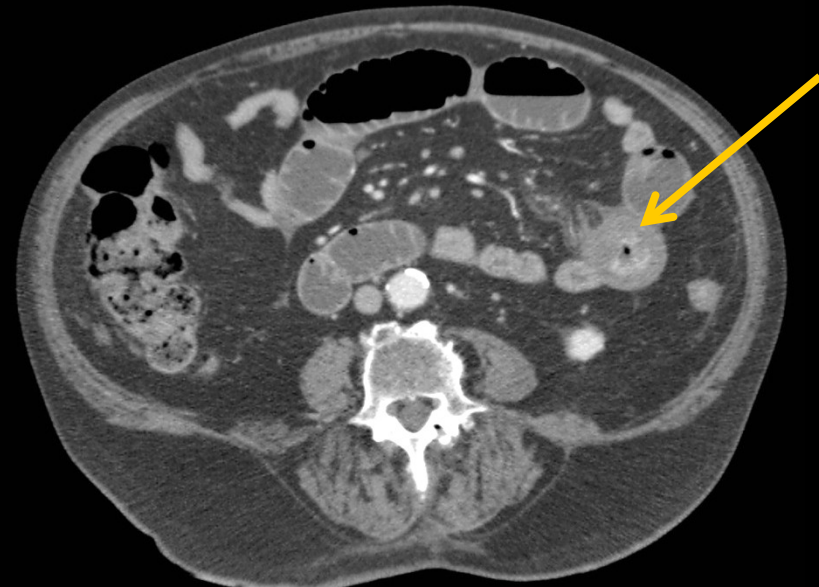
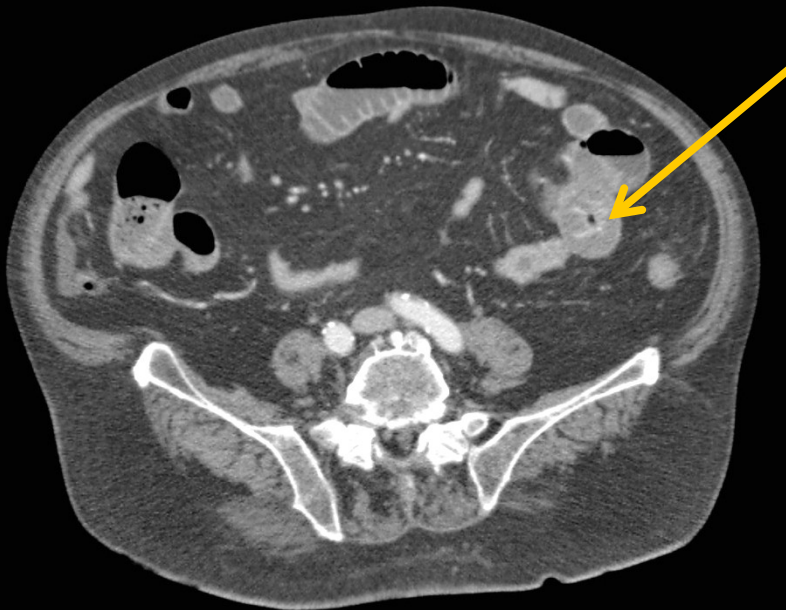
Cas N°9

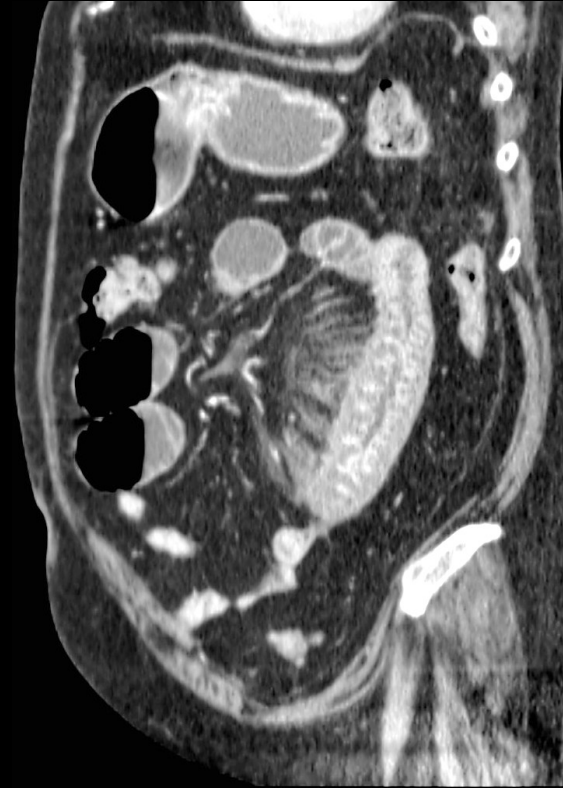
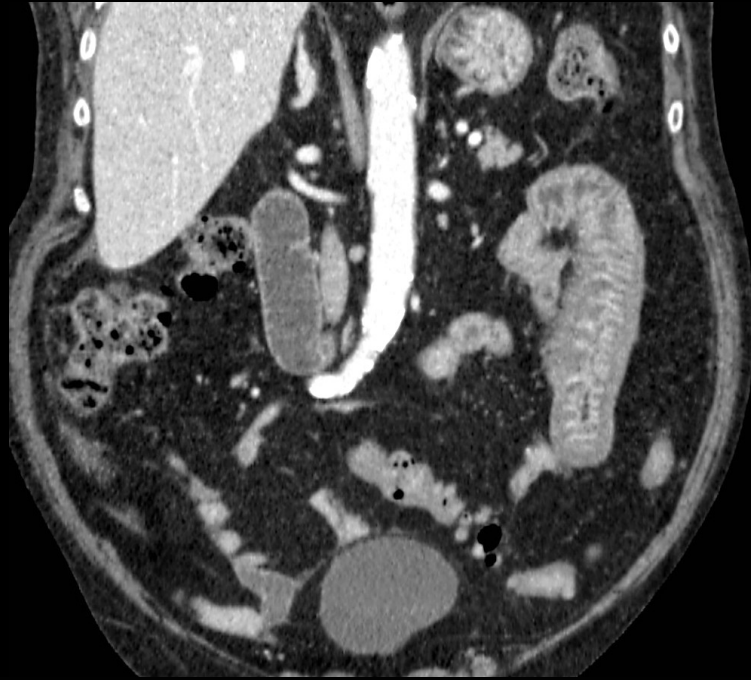
- Patient 79 ans
- Syndrome occlusif
- Patient polyvasculaire



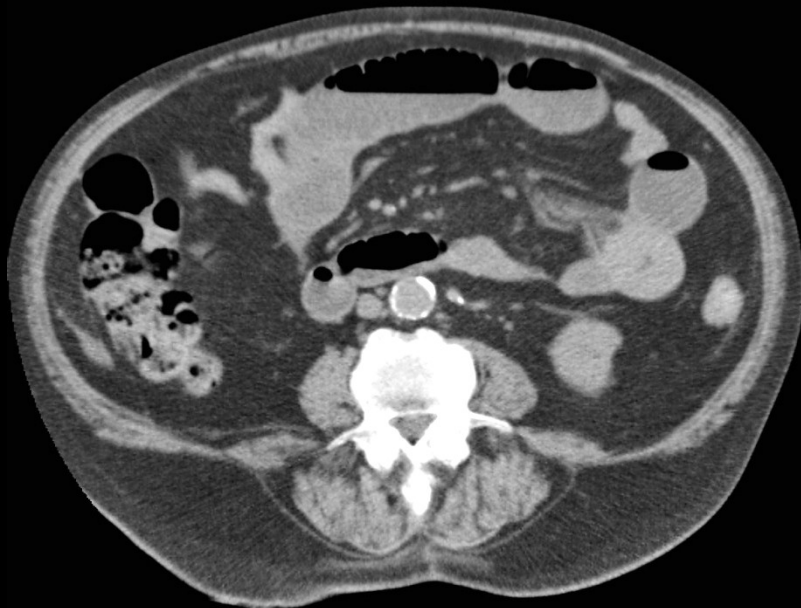- **Epaisseur pariétal d'une grêle**
- **Distension** modérée en amont





**Hyperdensité spontanée de la
paroi**

INR à 9

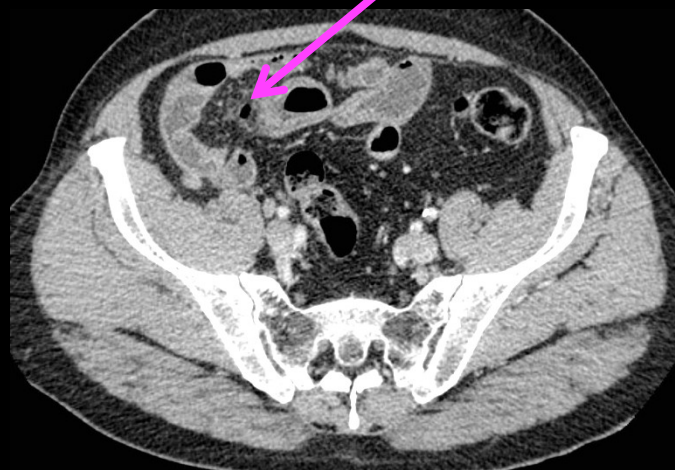


Hématome du grêle

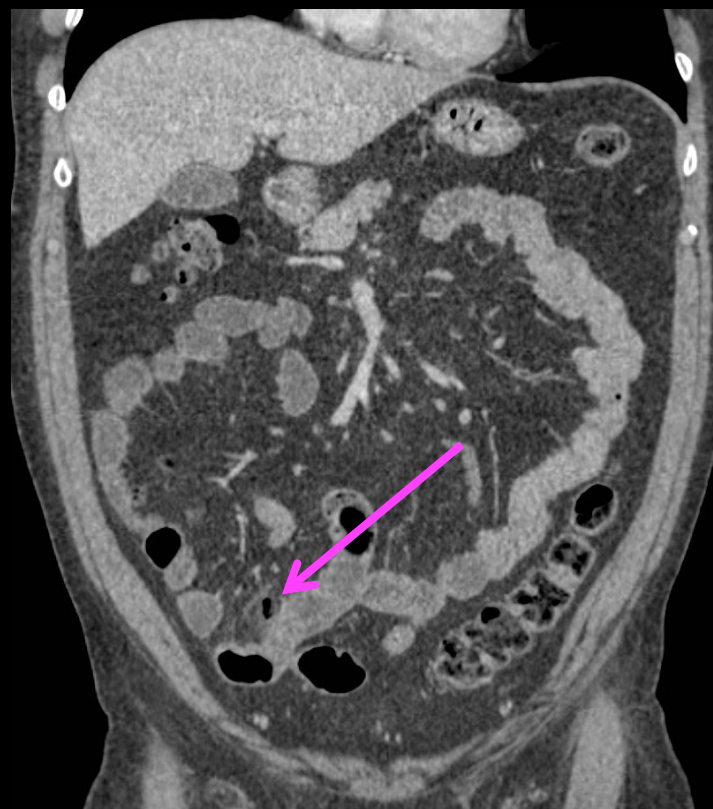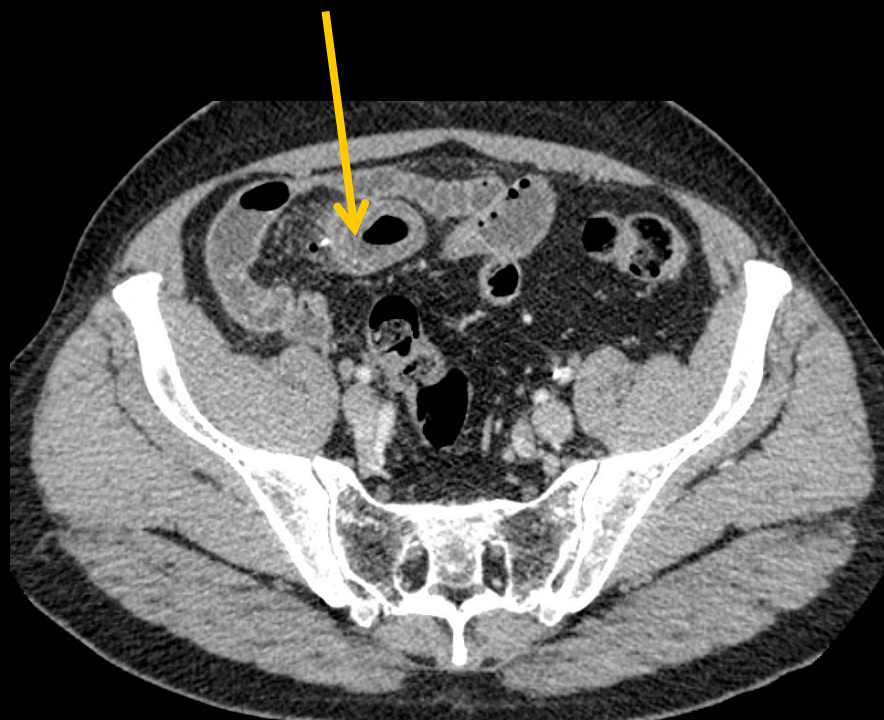
Cas N°10

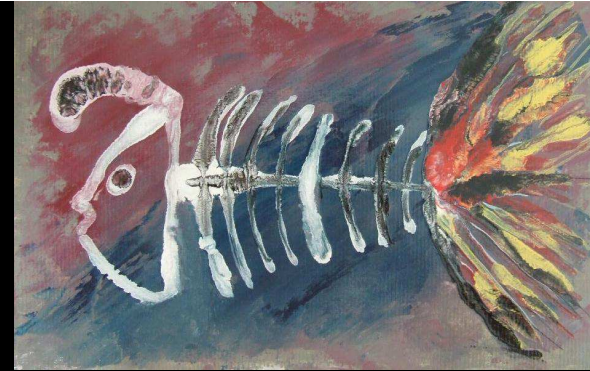
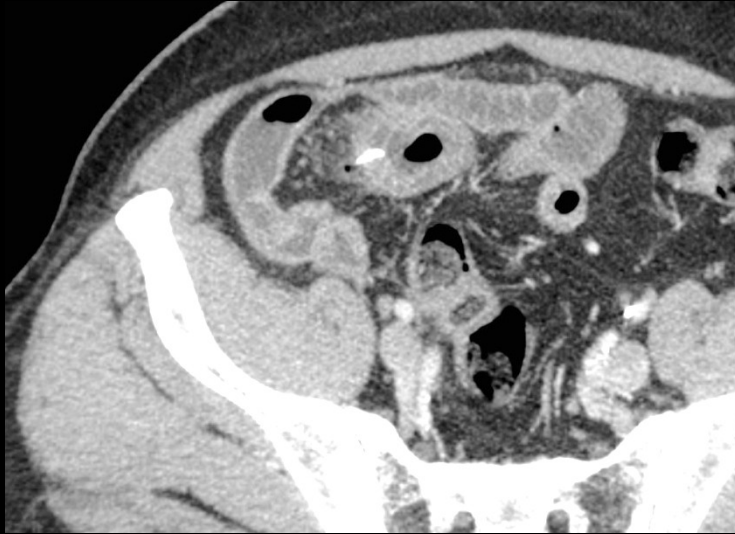

- **Patiente 80 ans**
- **Douleurs abdominales**

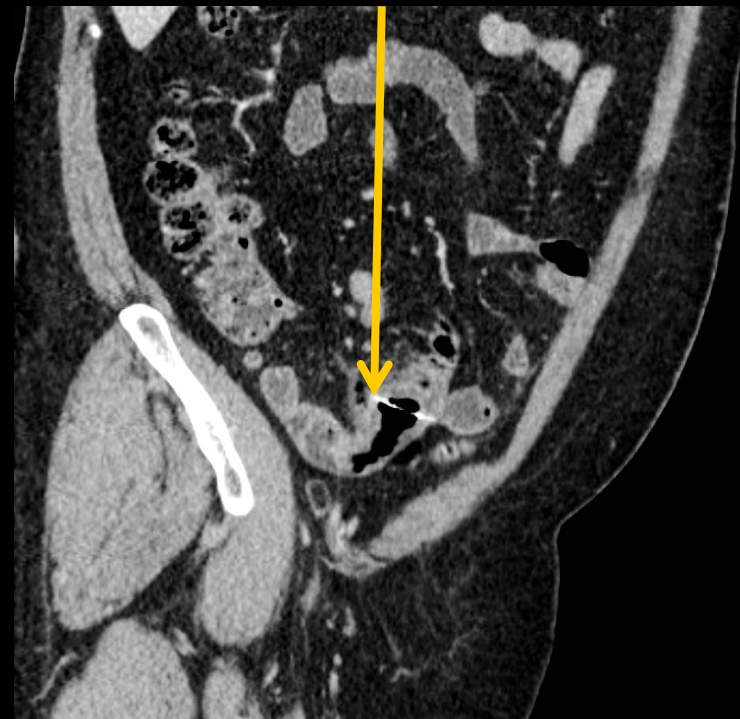
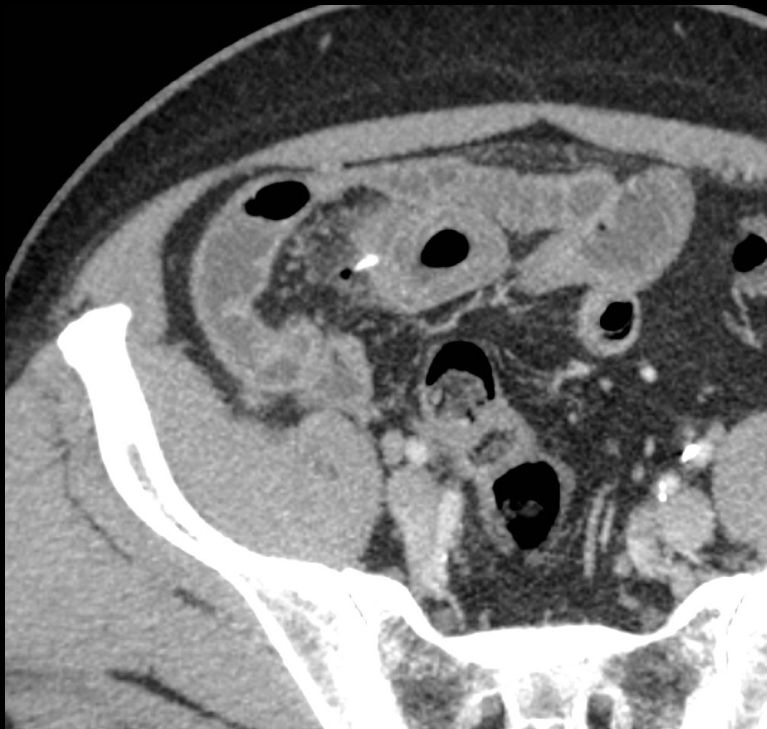
- **Bulle de gaz extradigestive**
- **Epaississement pariétal d'une anse**





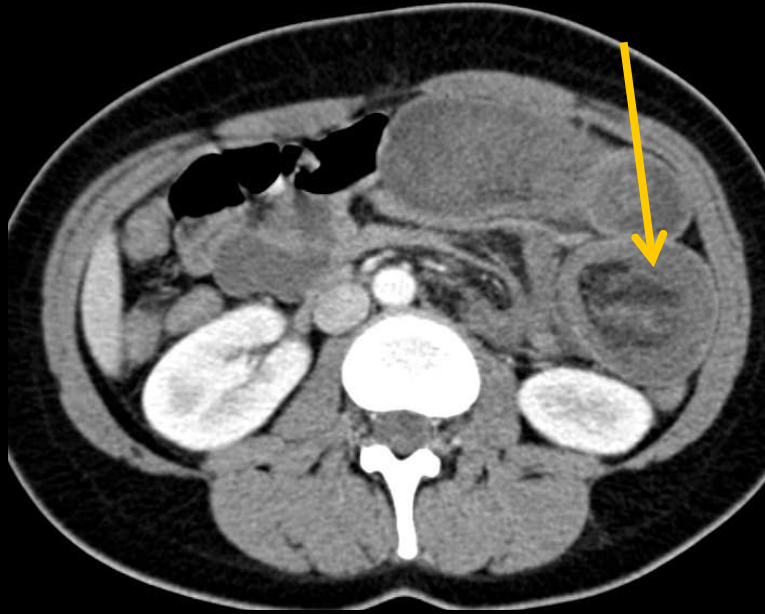
**Perforatipn iléale sur
une arrête de
poisson**



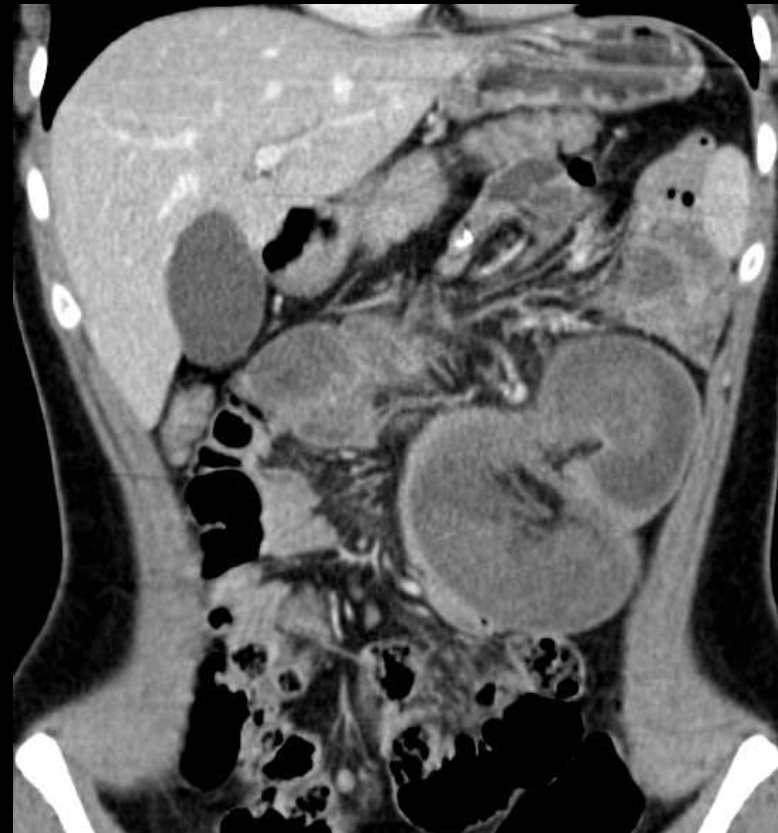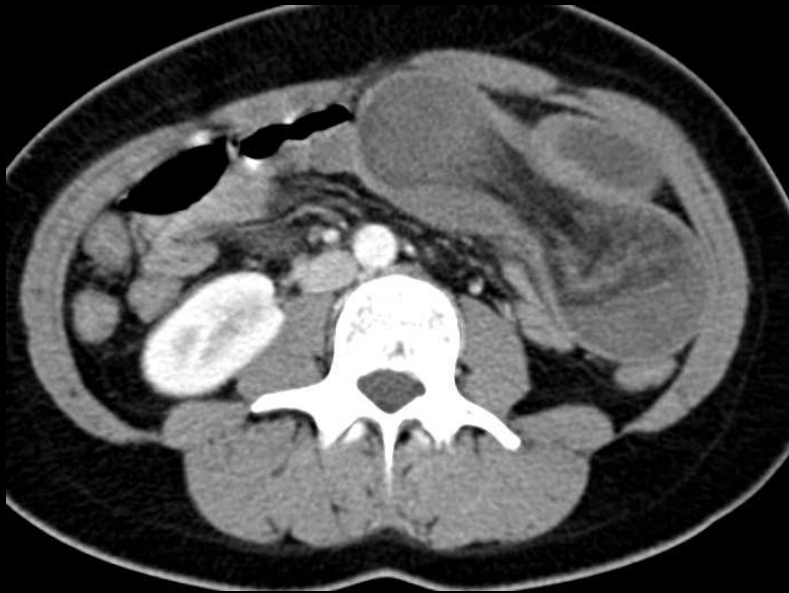
Cas N°11

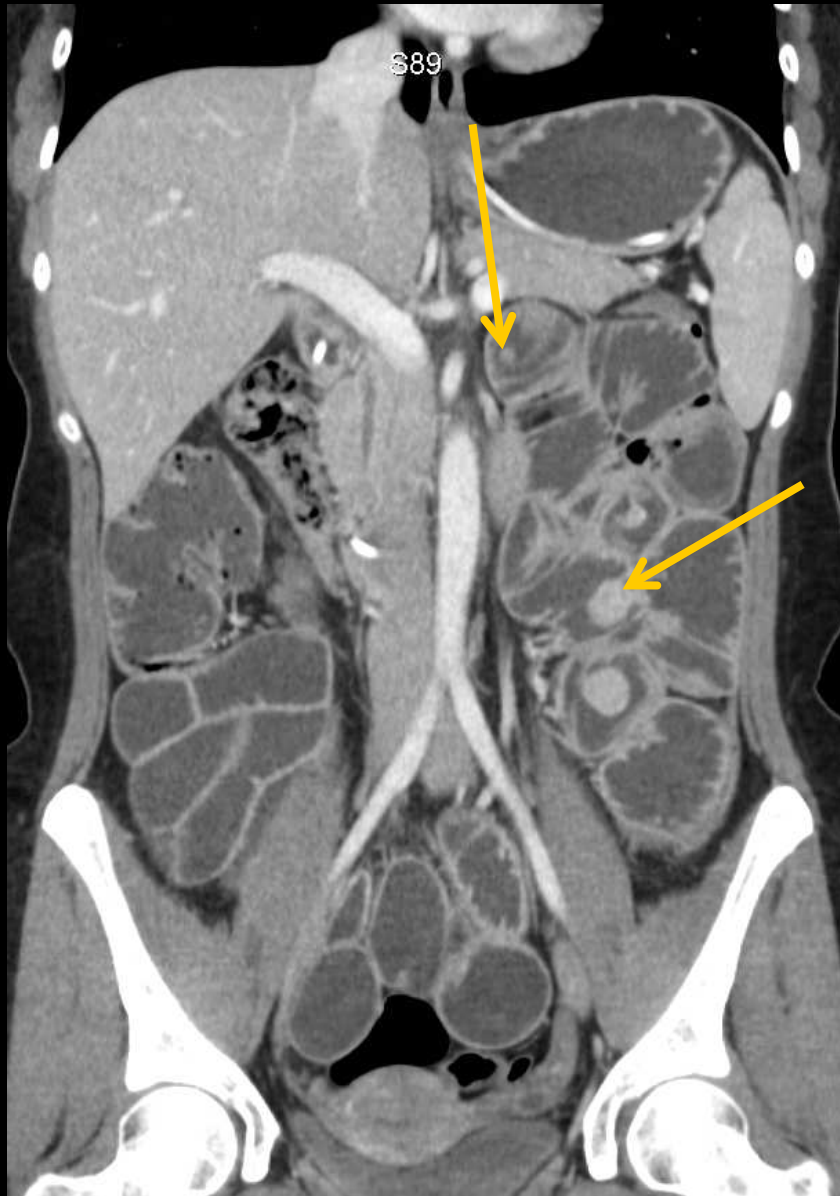

- **Patiente 27 ans**
- **Douleurs et vomissements**

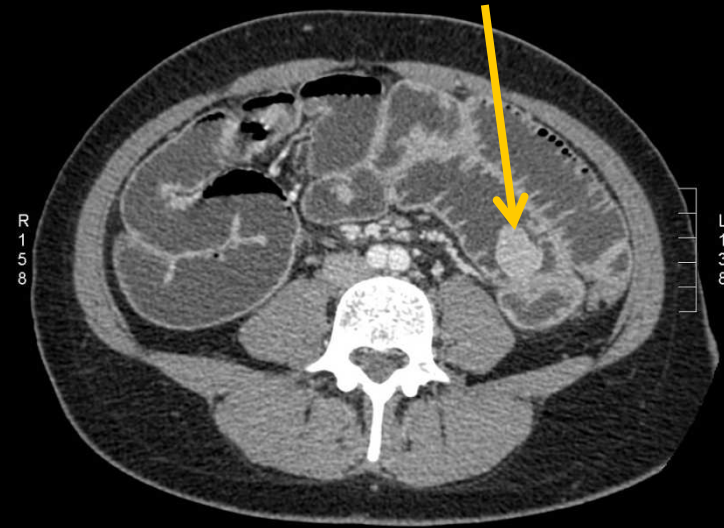


- **Invagination jéjuno-jéjunale aiguë**

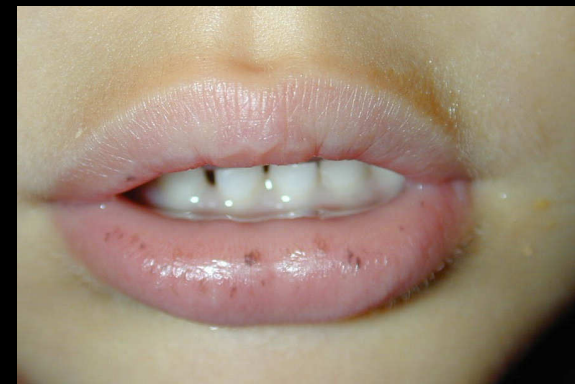



3 mois auparavant



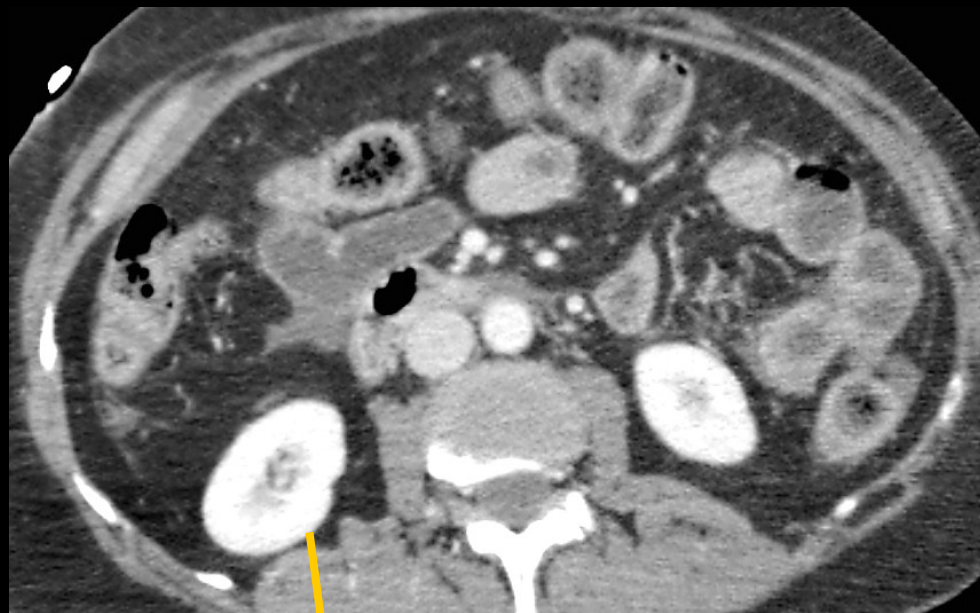Multiplés polypes du
jéjunum : Peutz-
Jeghers



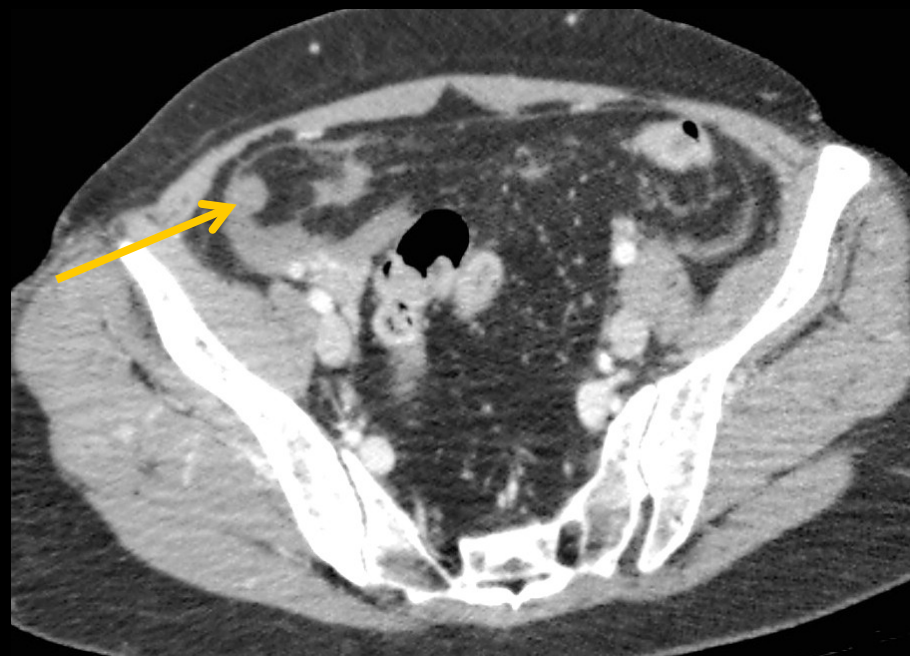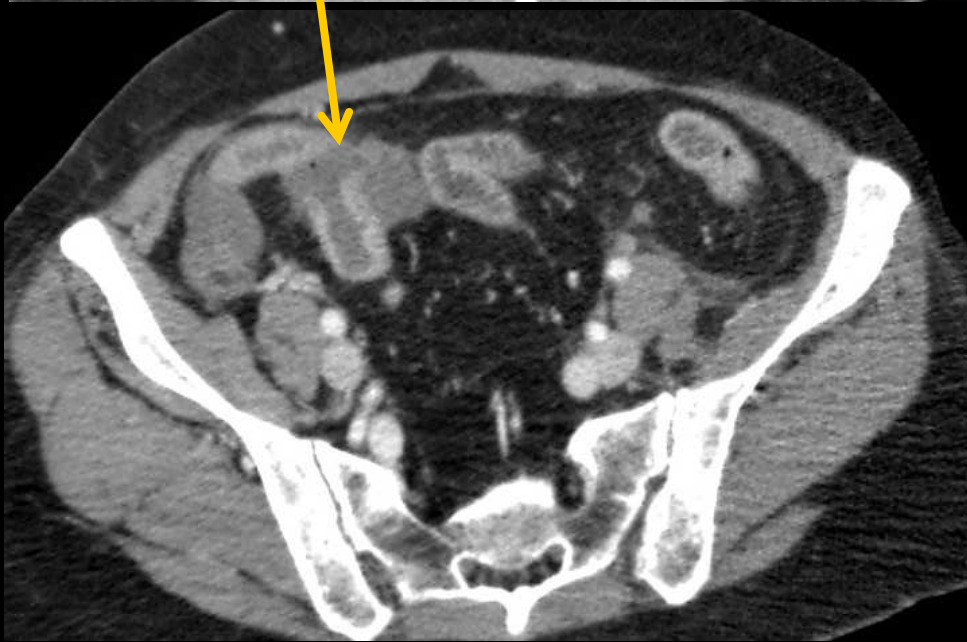Cas N°12

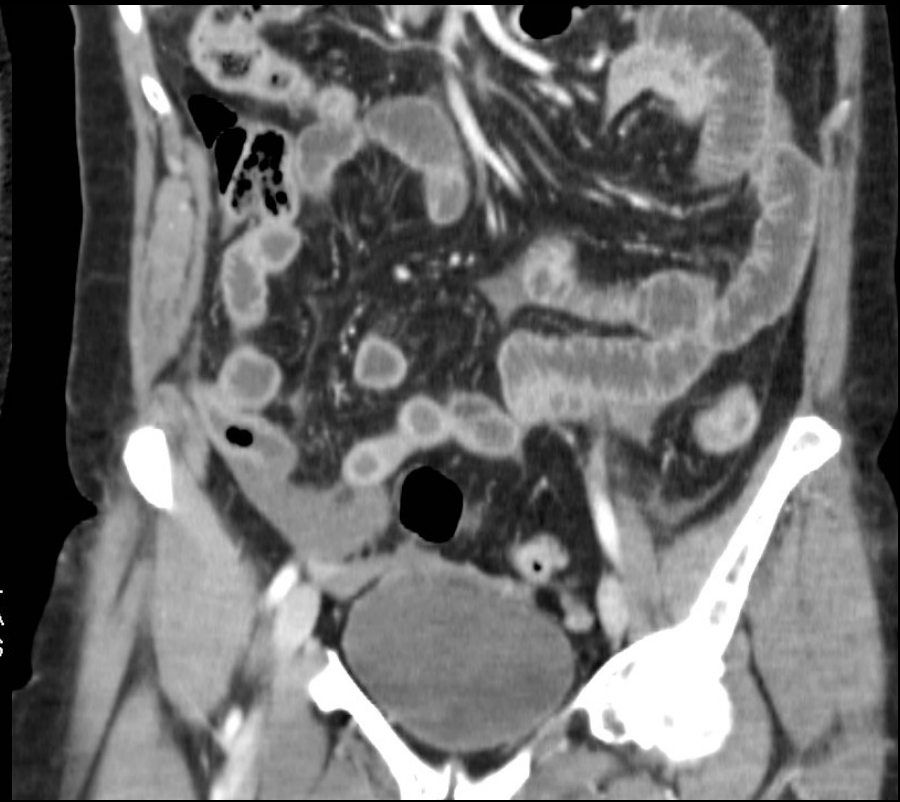
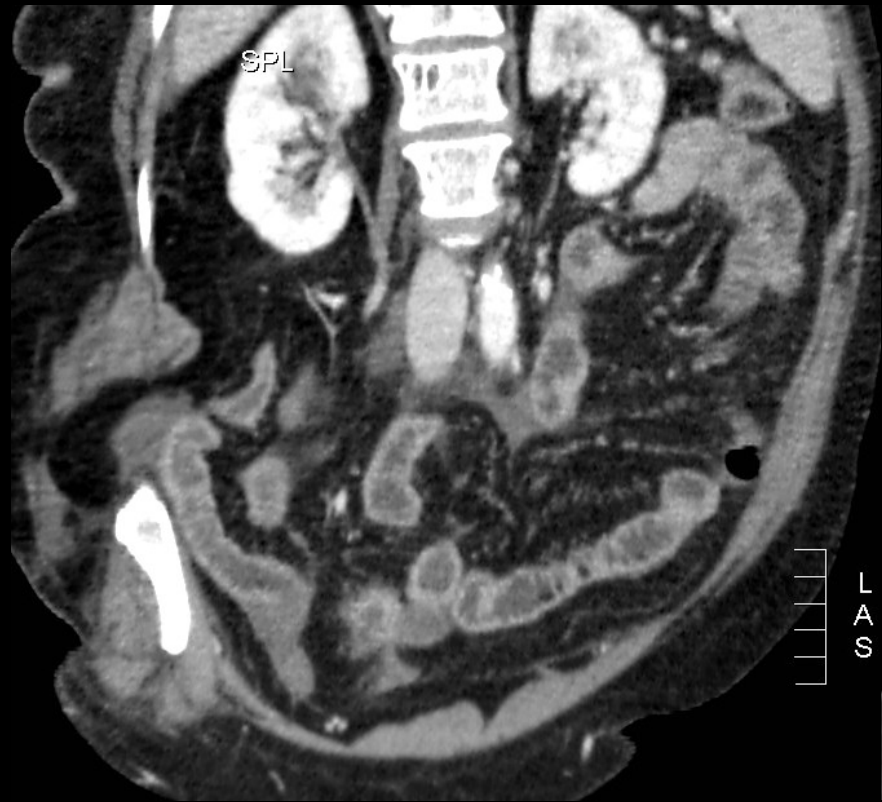
- **Patiente 60 ans**
- **AVP ceinturée. Douleurs abdominales**



- **Défaut de rehaussement d'une anse grêle avec infiltration liquidienne en regard**





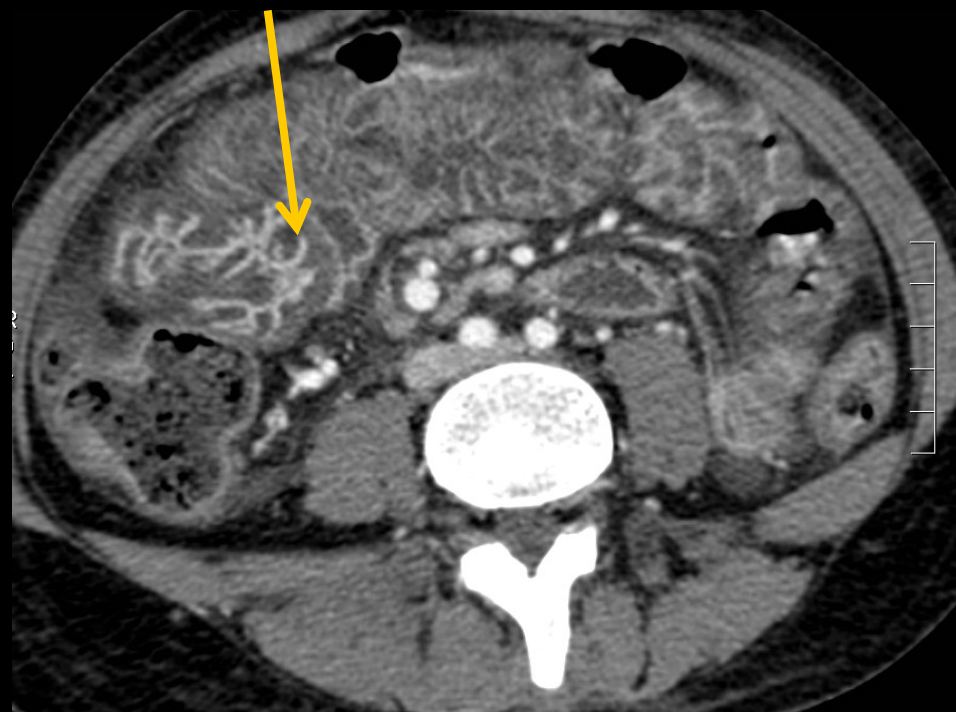
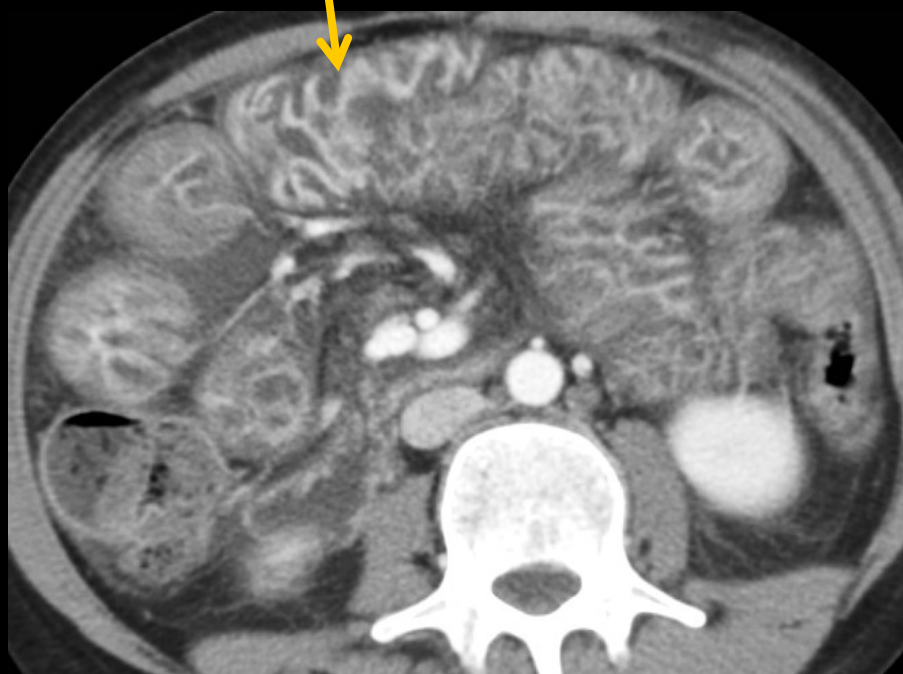Désinsertion méésentérique avec
nécrose d'une anse
Rupture de la paroi musculaire

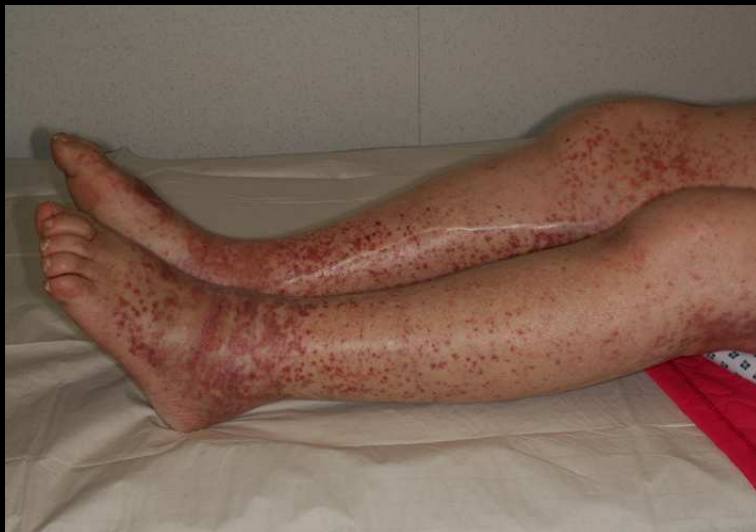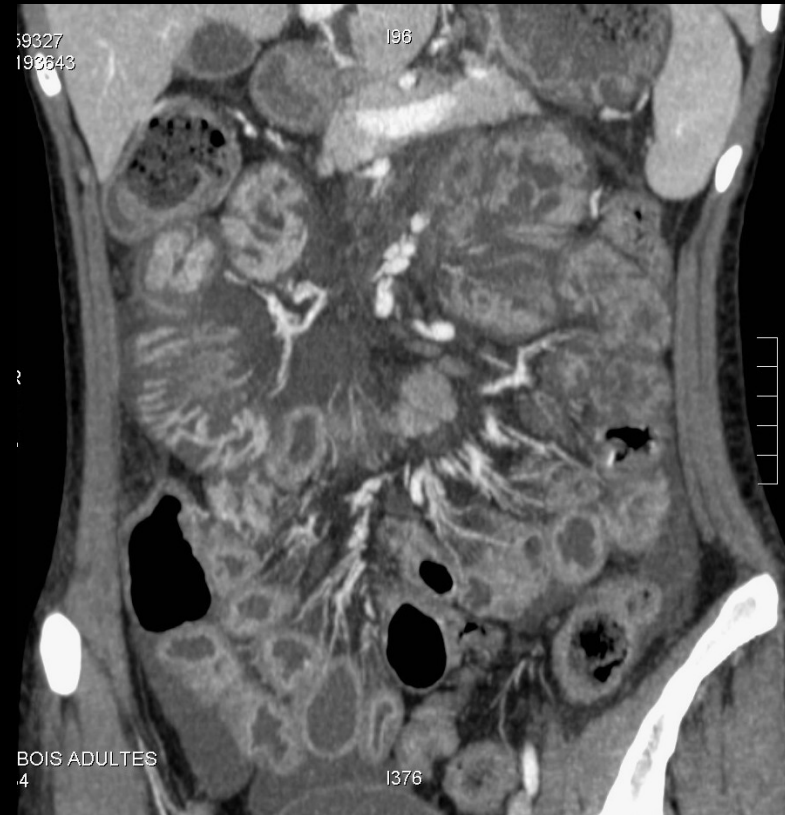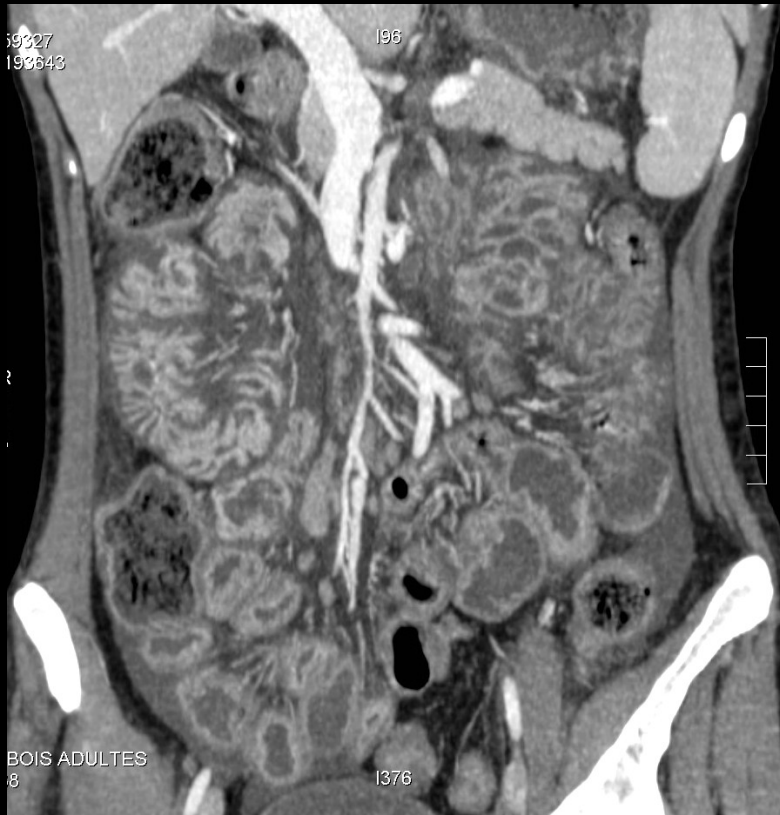
Cas N°13



- **Patiente 22 ans**
- **Douleurs abdominales**

- **Epaississement pariétal diffus du grêle avec œdème sous-muqueux**

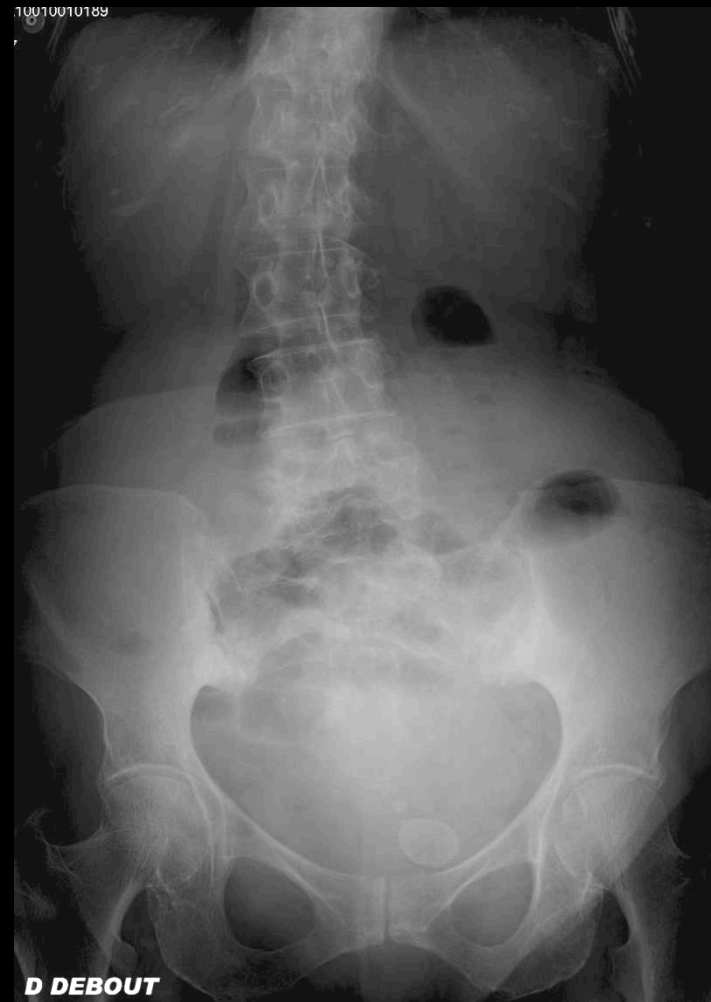
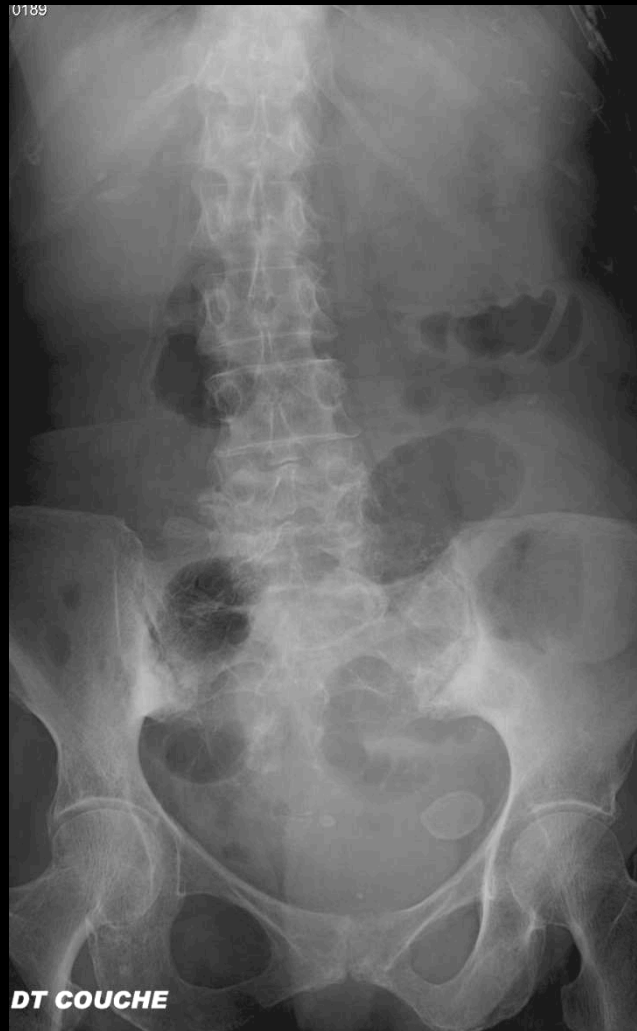


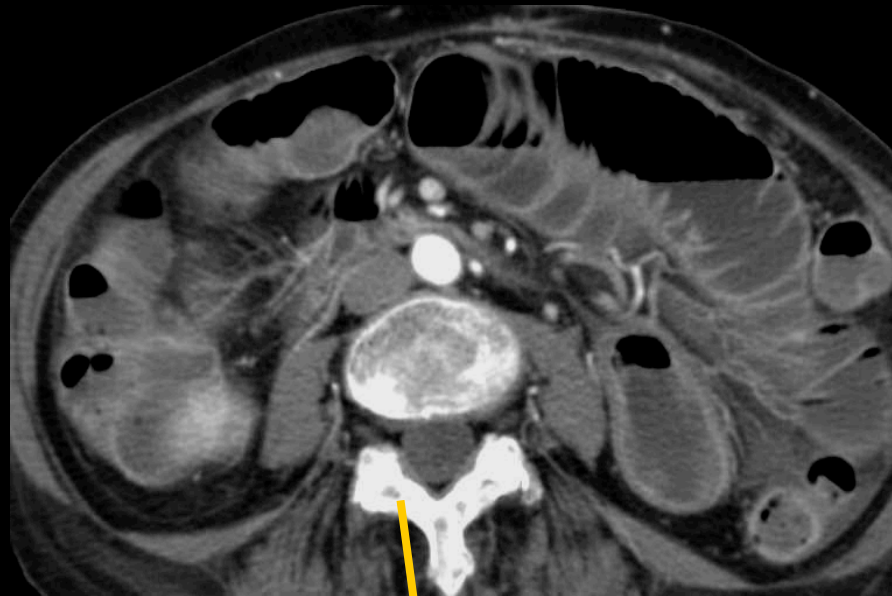Apparition d'un purpura

Purpura rhumatoïde

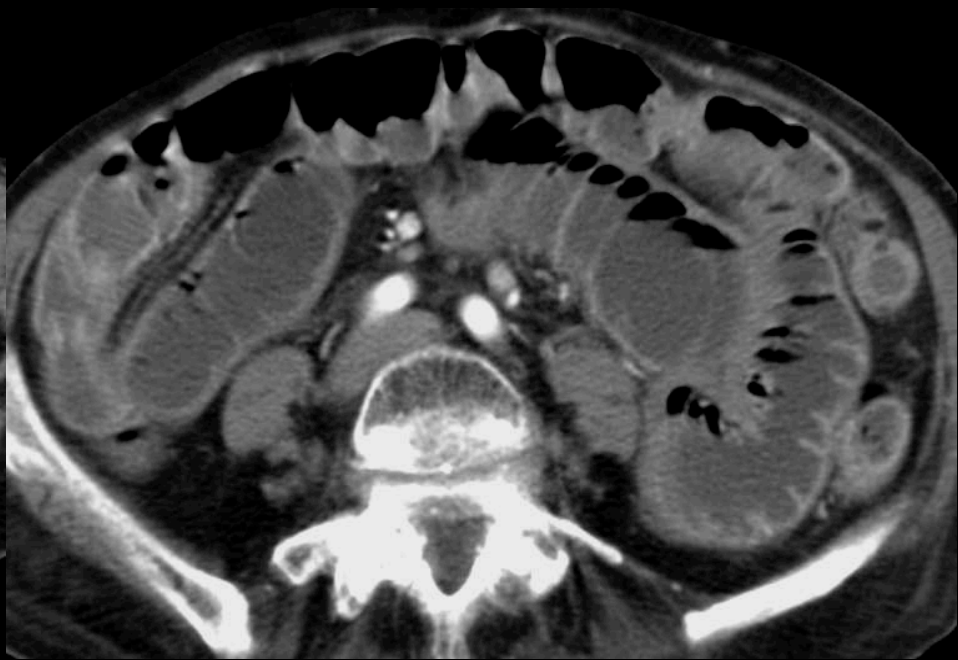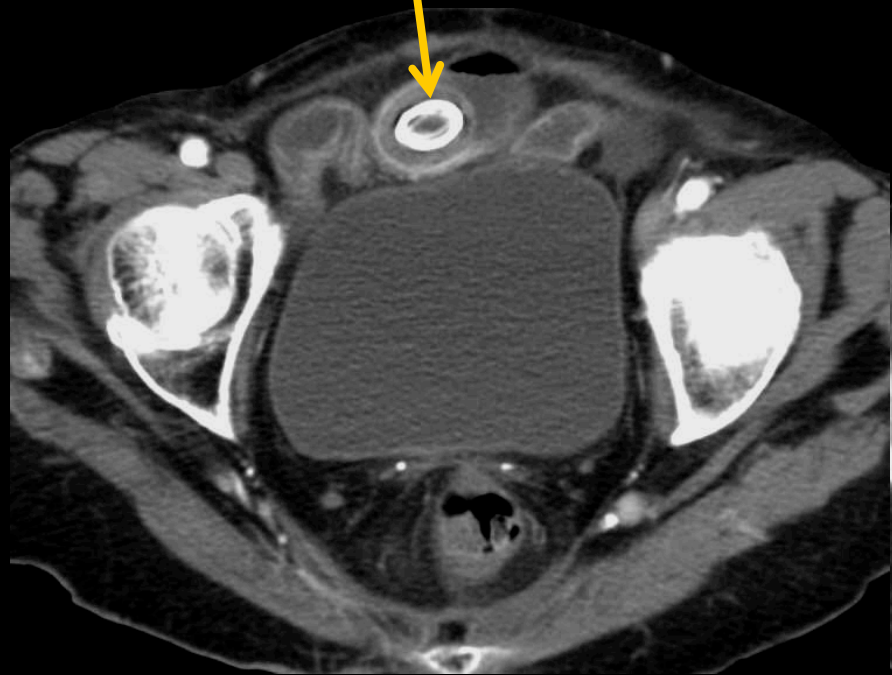
Cas N°14

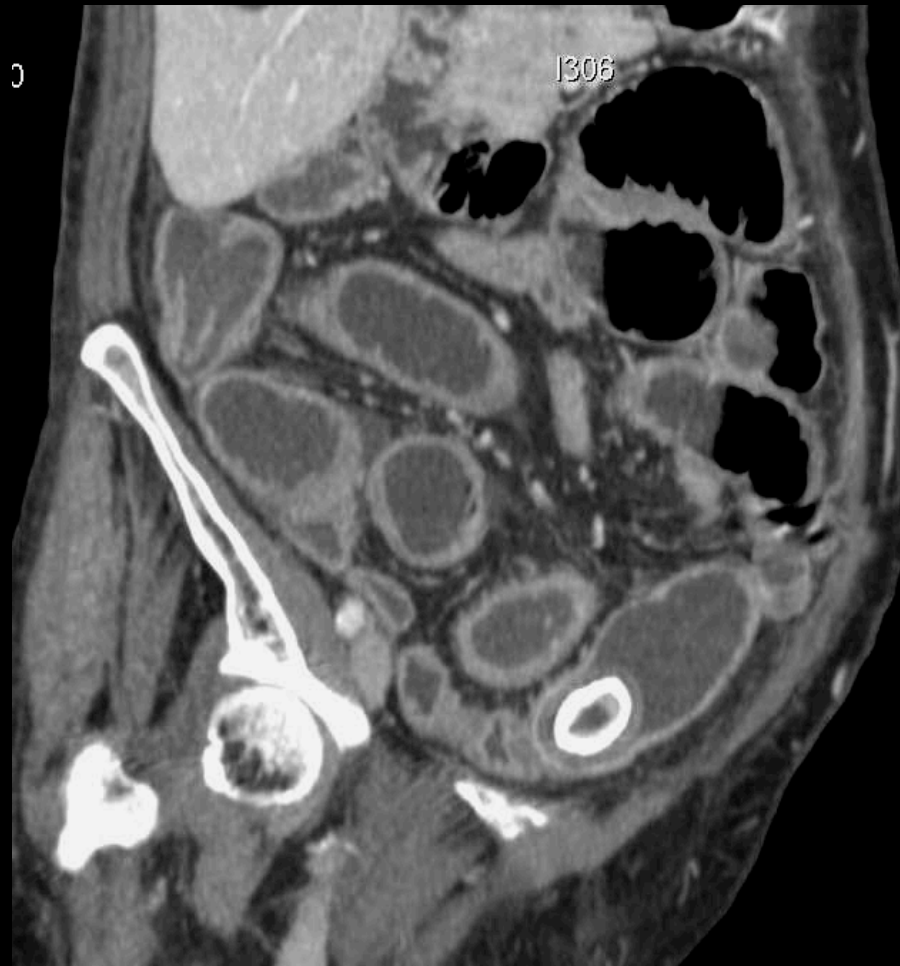

76 ans, syndrome occlusif



Syndrôme occlusif du grêle en
amont d'un **obstacle**
endoluminal hyperdense



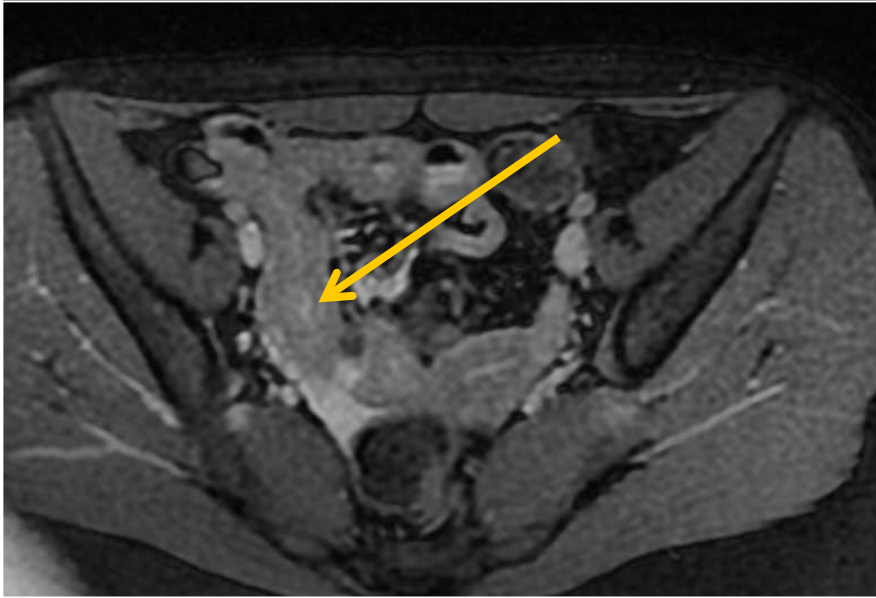


Iléus biliaire

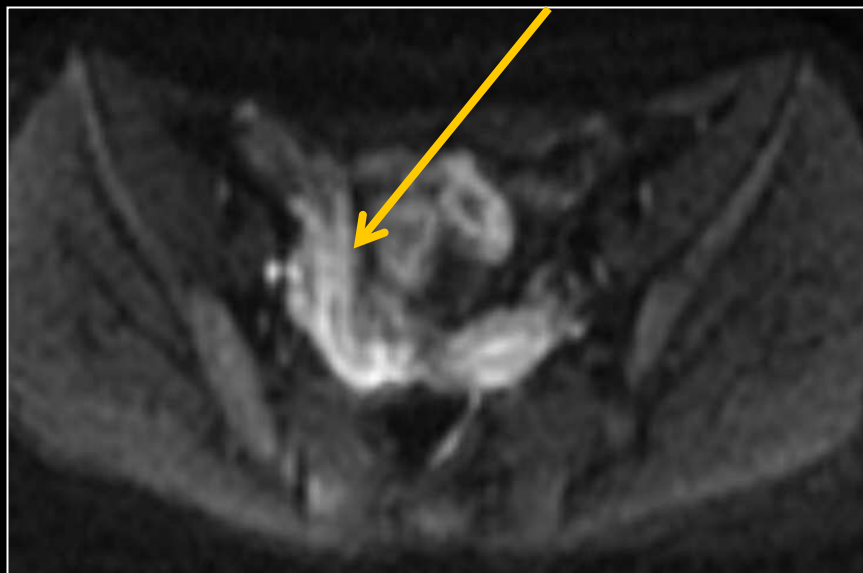
Cas N°15

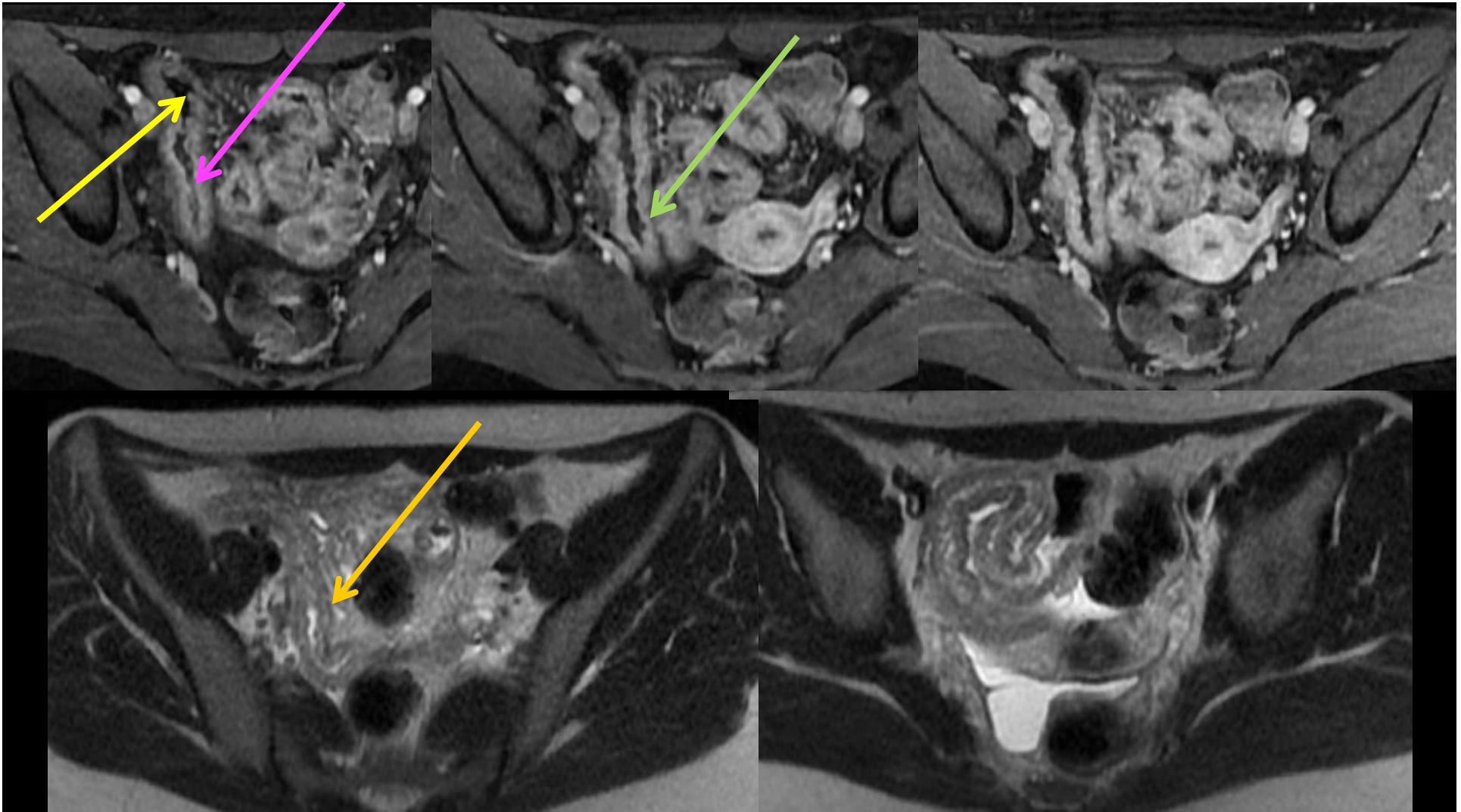


- **Patiente 17ans**



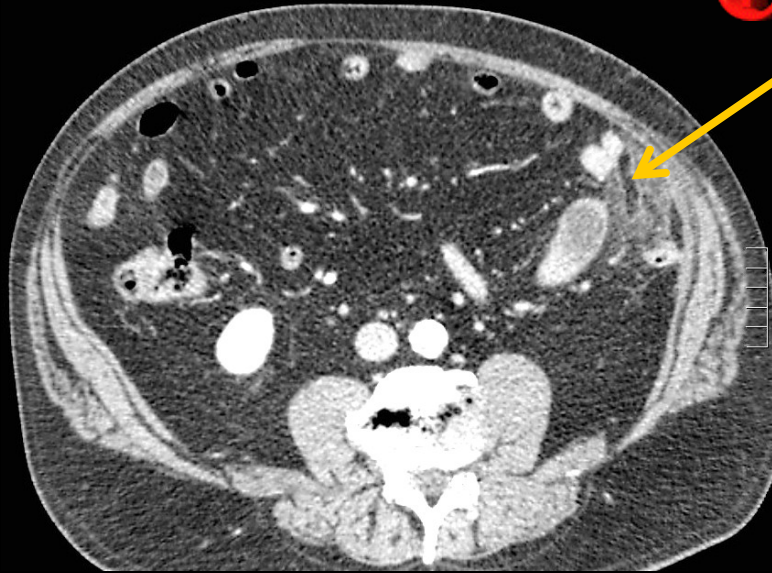- **Epaississement pariétal de l' iléon terminale**





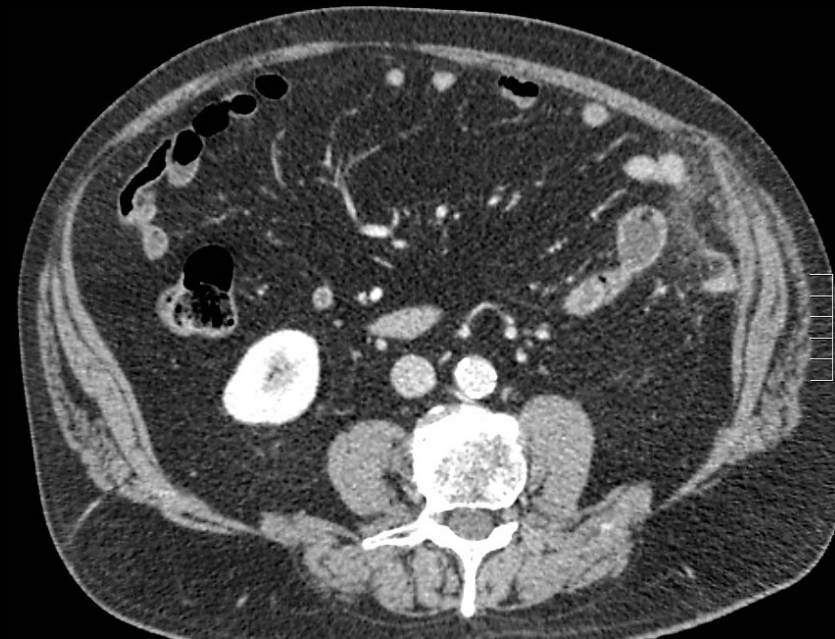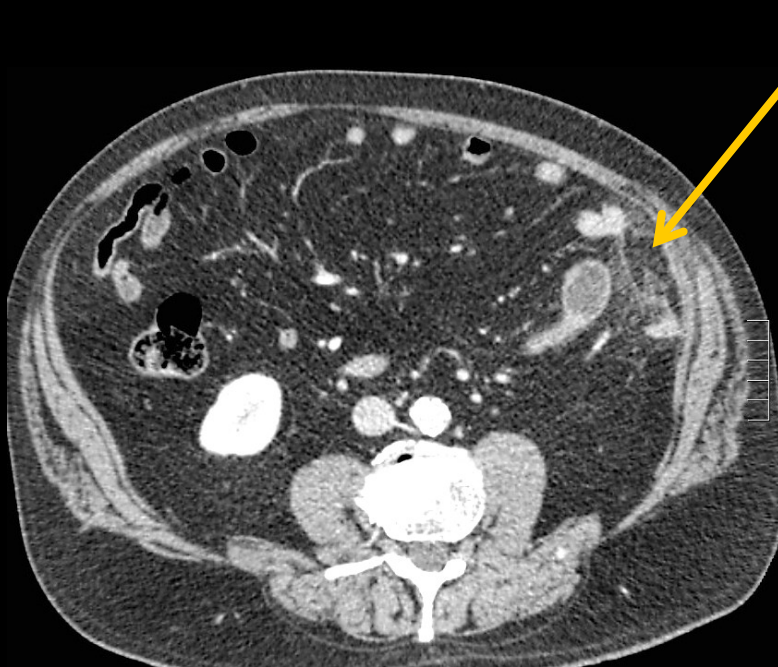
Maladie de Crohn iléale avec signes de poussée inflammatoire : œdème sous-muqueux, prise de contraste muqueuse précoce, ulcérations pseudopolypes

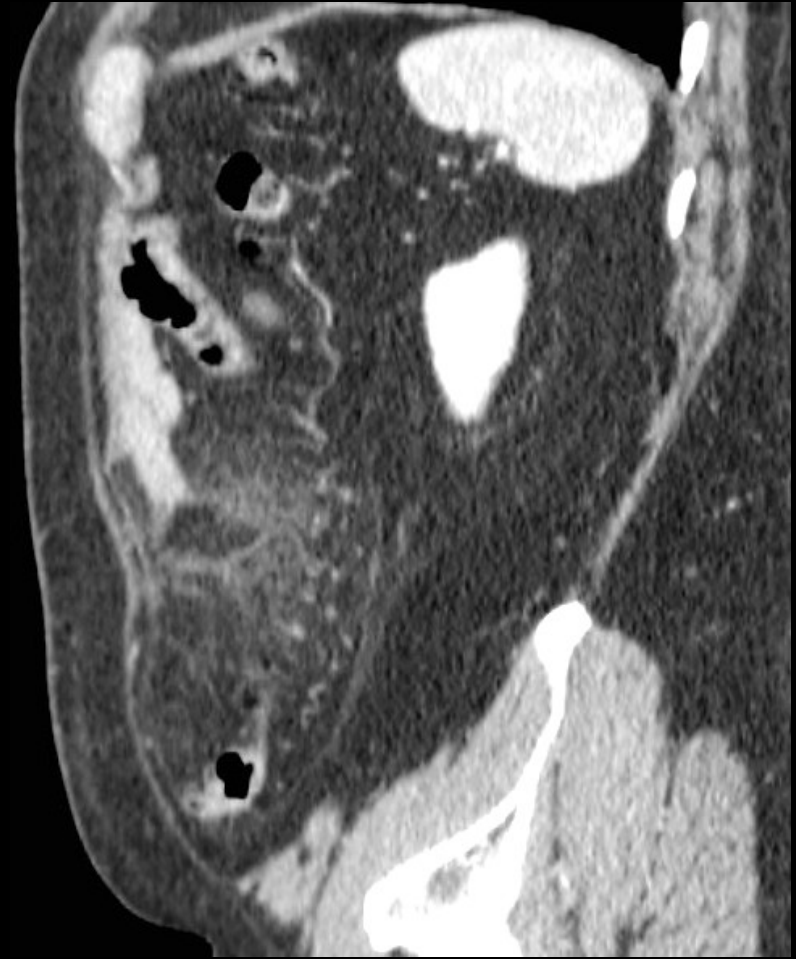
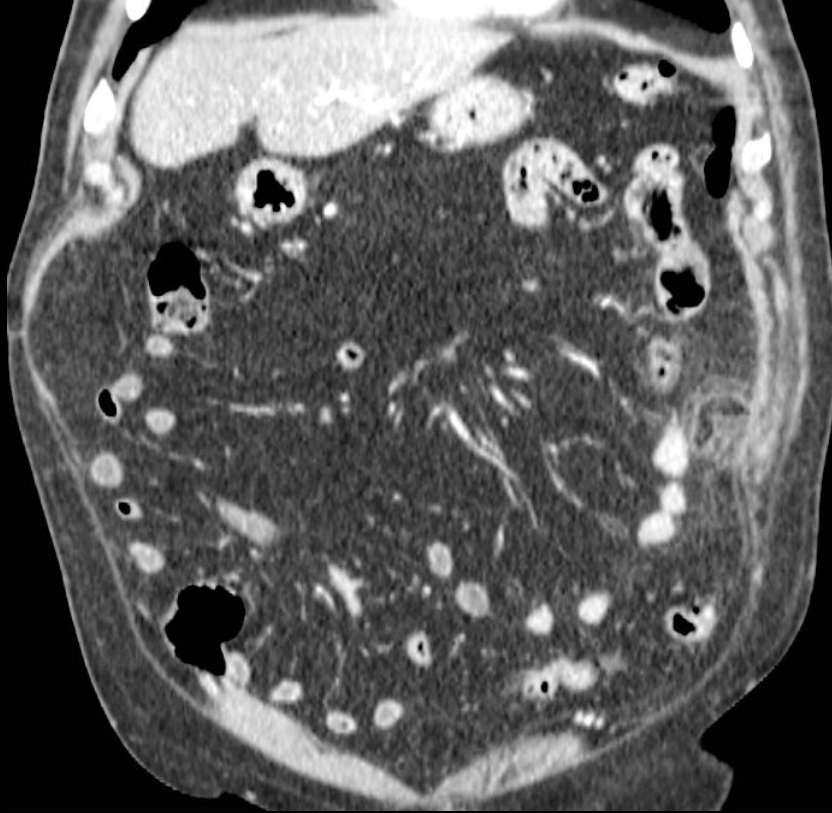
Cas N°16



- Patient 47 ans
- Douleurs du Flanc G

- Infiltration de la graisse péricolique G avec image grasseuse centrale en **navette**





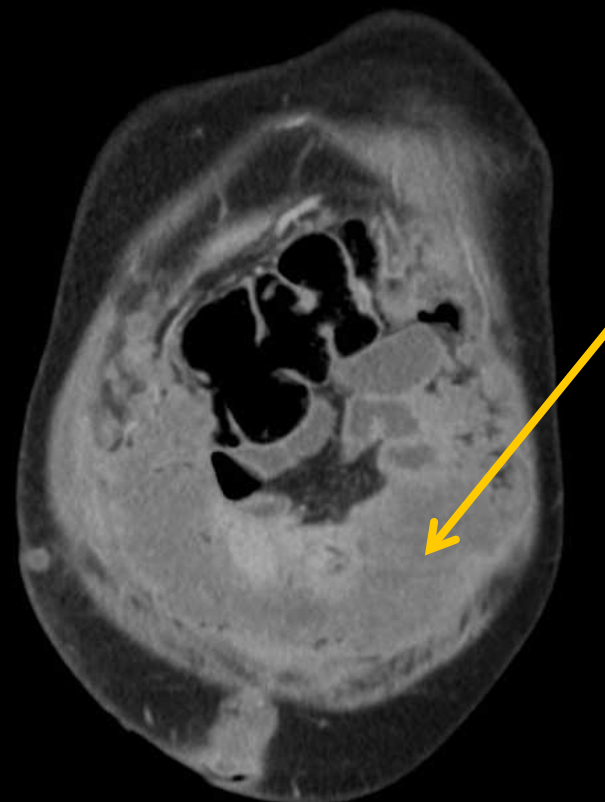
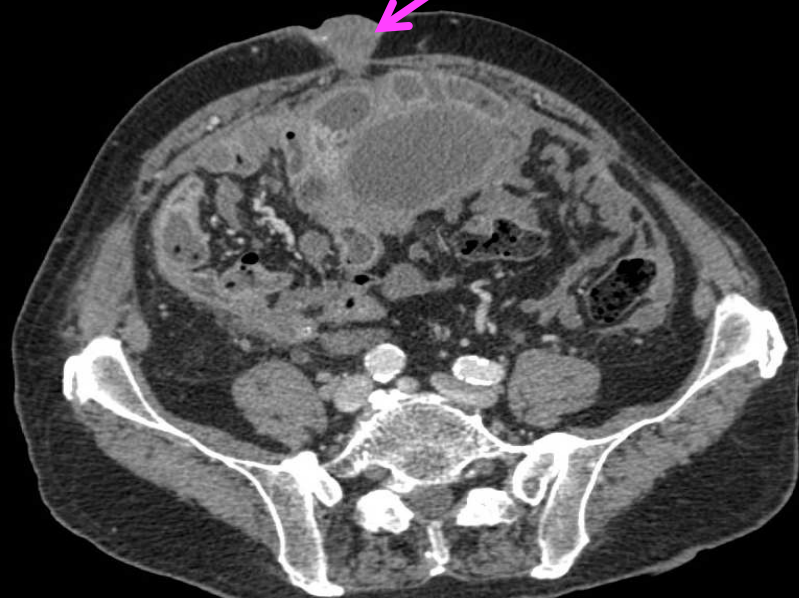
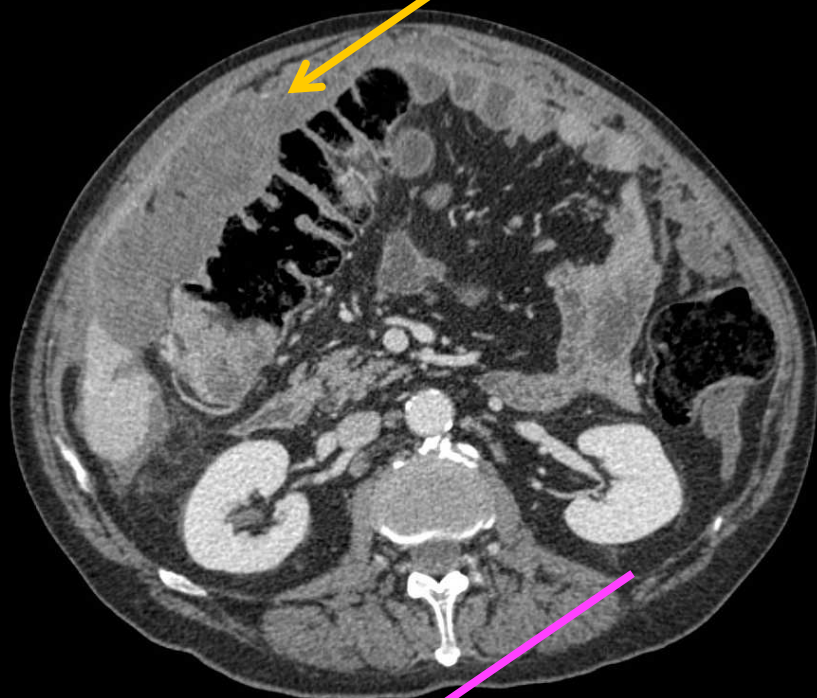
Appendagite

Cas N°17



- Patiente 79ans
- Cancer colique opéré 2 ans auparavant

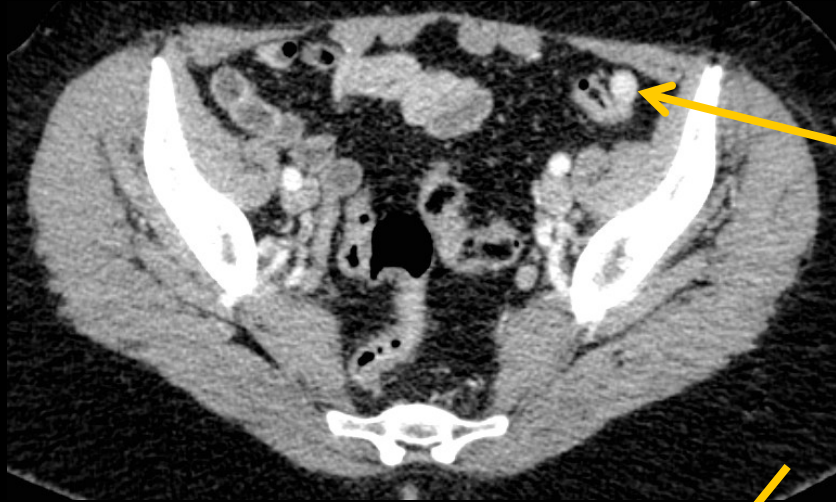- Aspect d' **omental-cake**
- Nodule de **sœur Marie-Joseph**
- **Carcinose péritonéale**



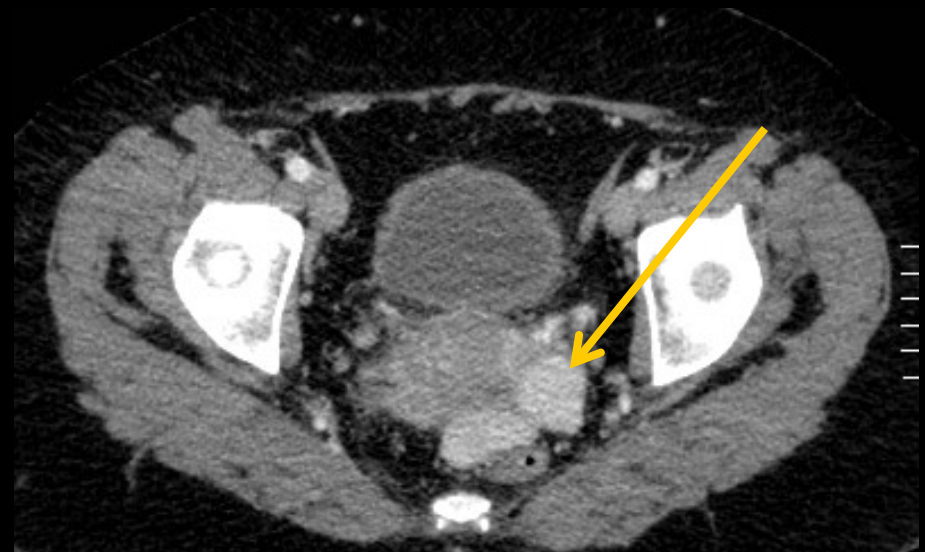
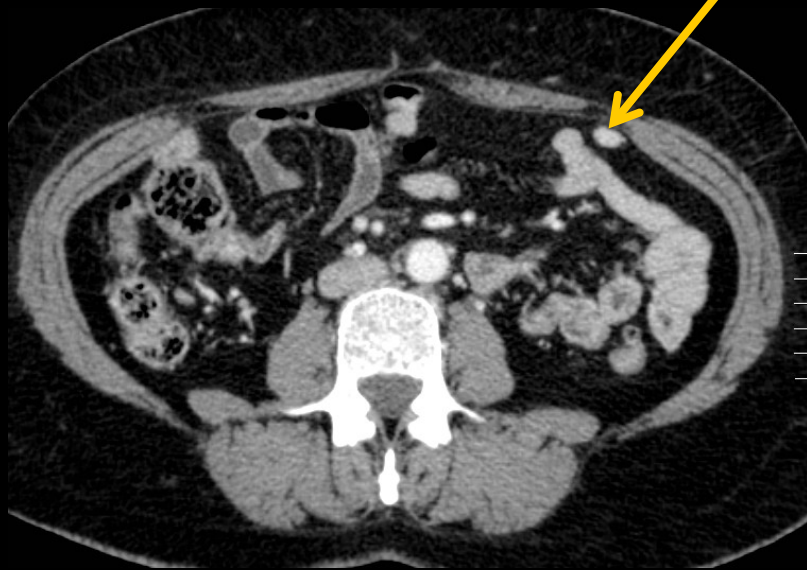Cas N°18

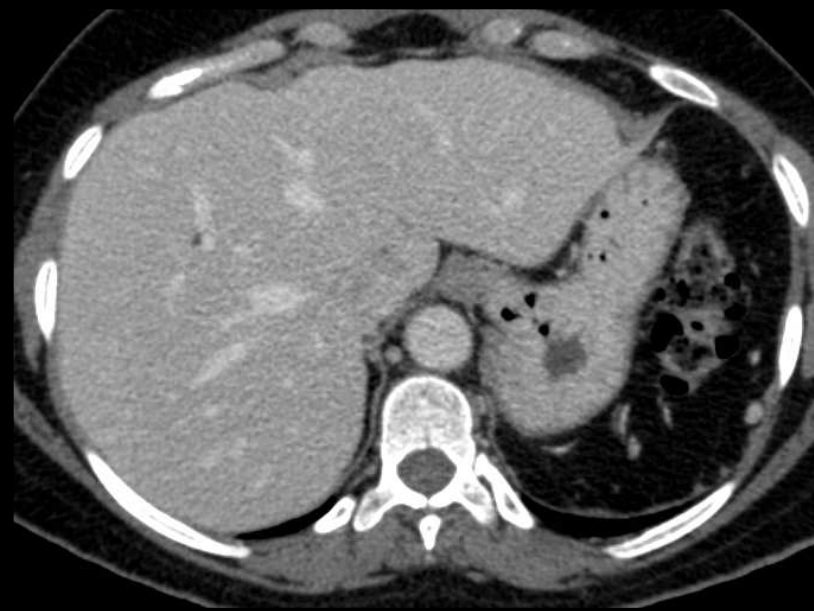
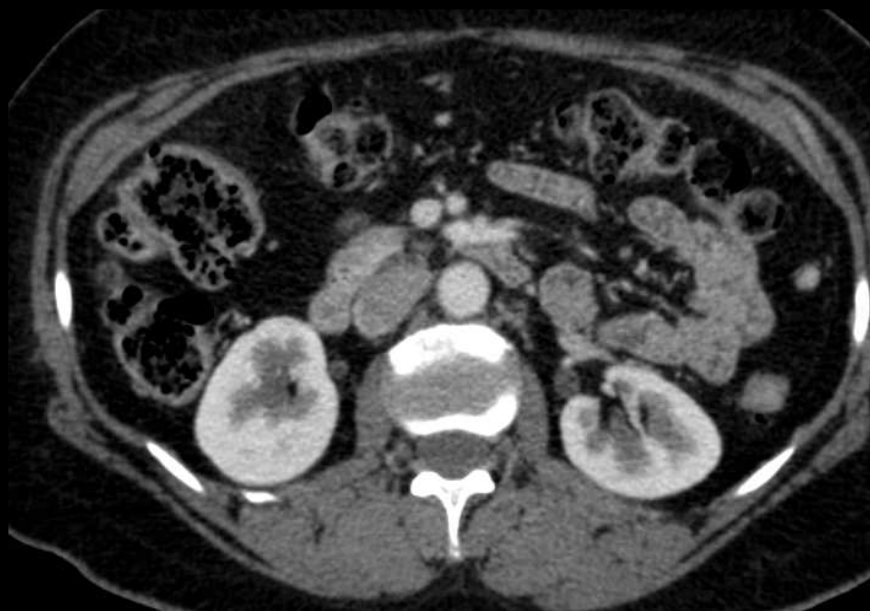
- **Patiente 46ans**
- **Bilan d'hématurie**



- **Nodules péritonéaux hypervasculaires**





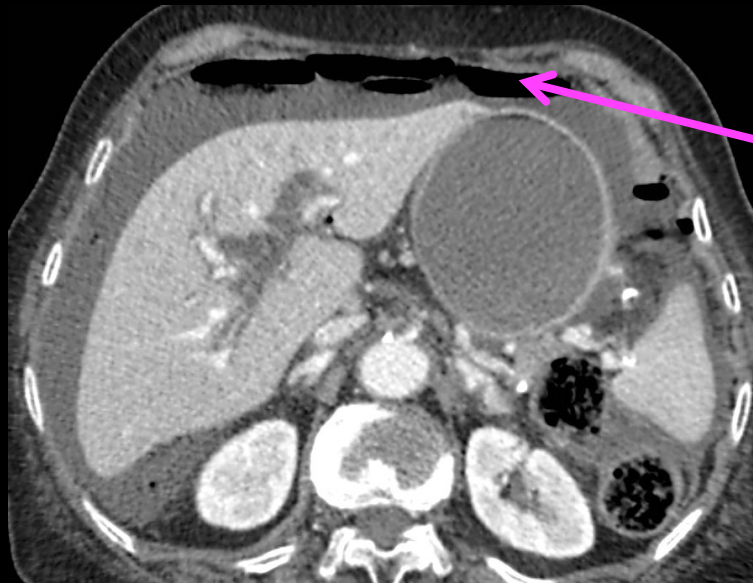Splénectomie

Nodules de splénose

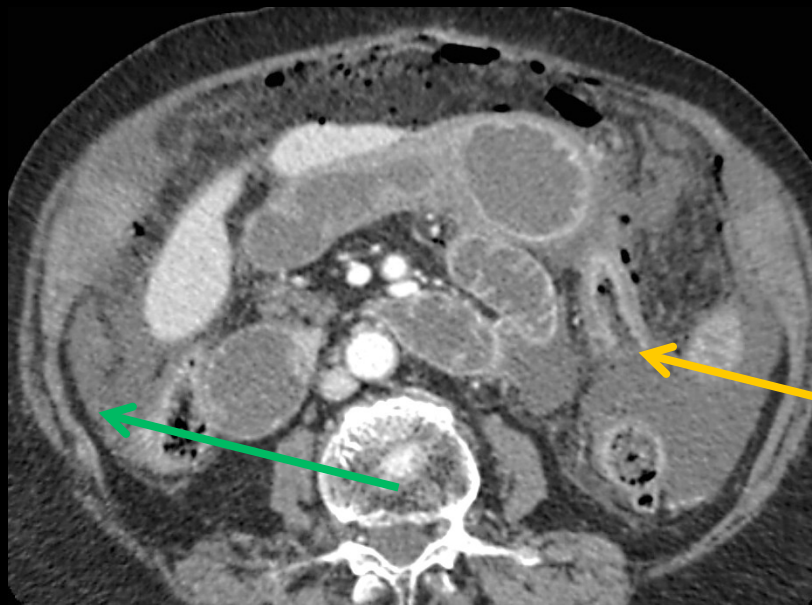
Cas N°19



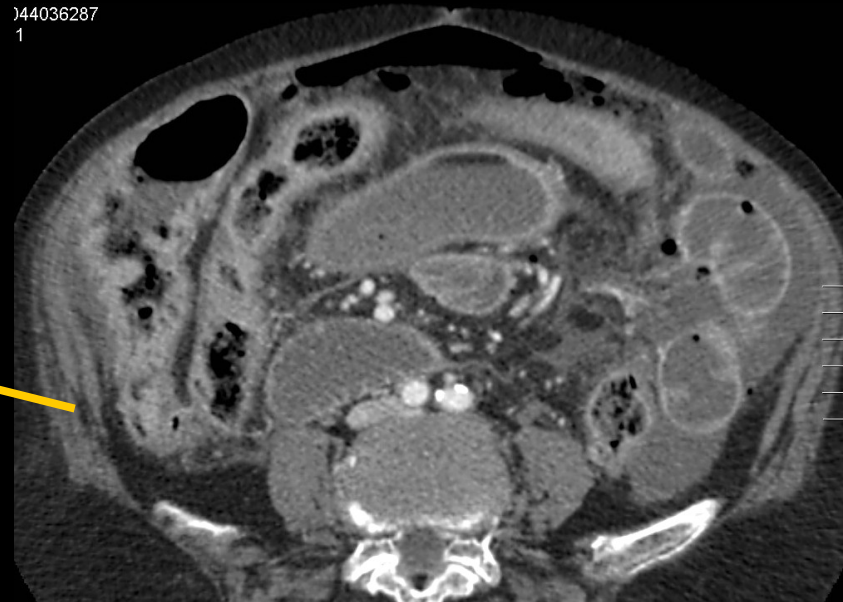
- **Patiente 83 ans**
- **Douleurs abdominales et choc septique**

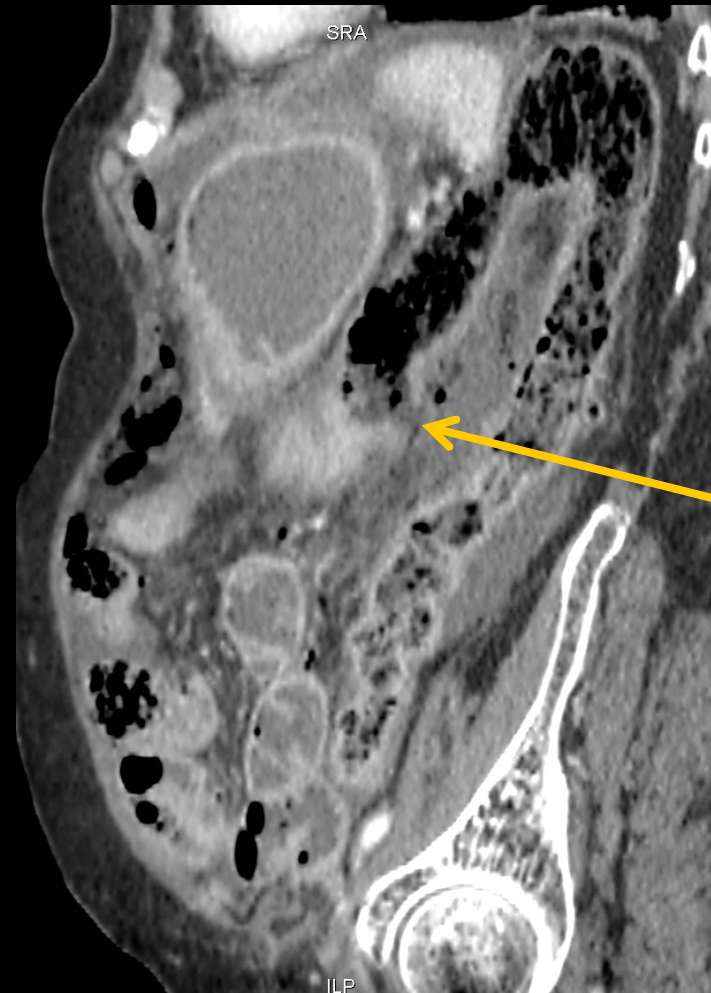
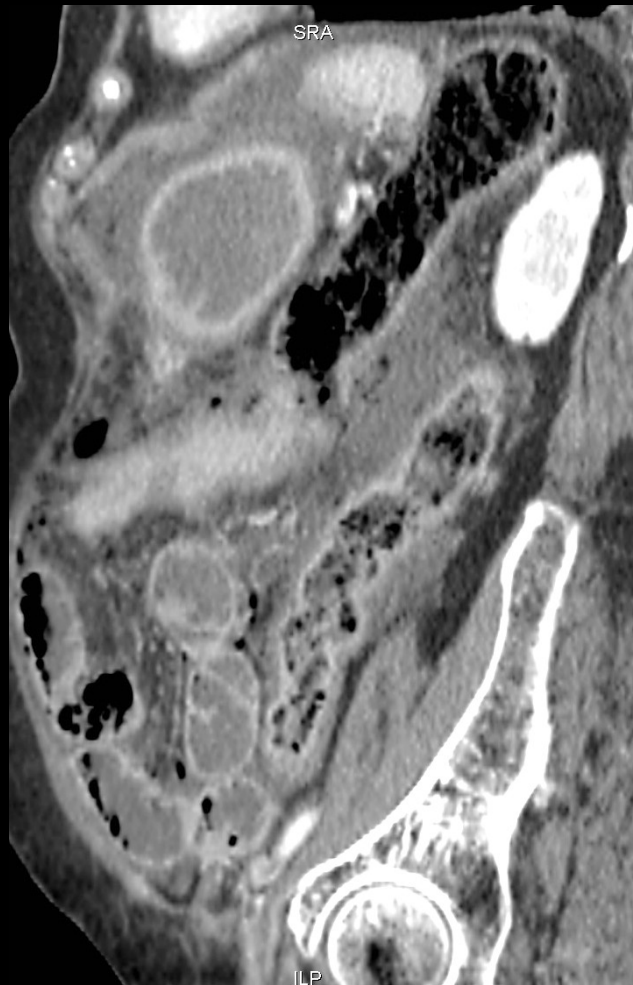


- **Pneumopéritoine**
- **Infiltration de la graisse et prise de contraste péritonéale**
- **Solution de continuité dans une paroi digestive**



044036287
1



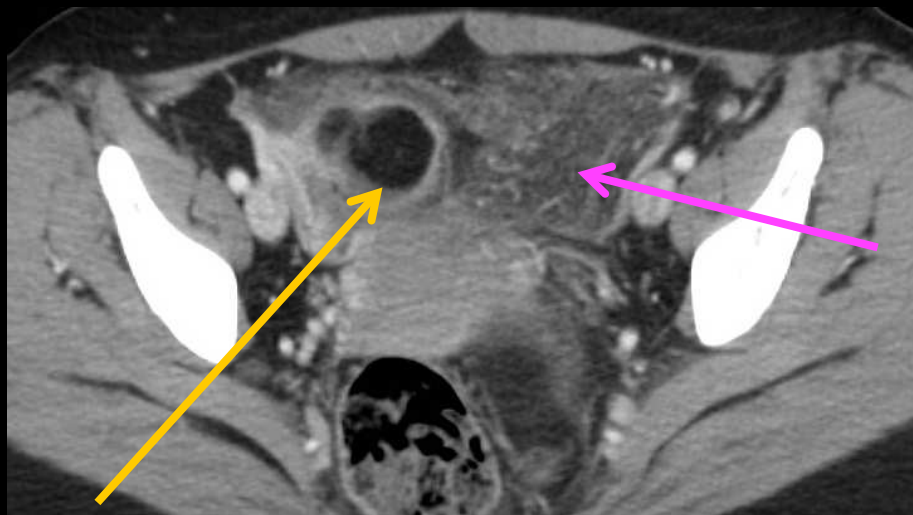


Péritonite stercorale en rapport avec une perforation colique transverse d'origine indéterminée

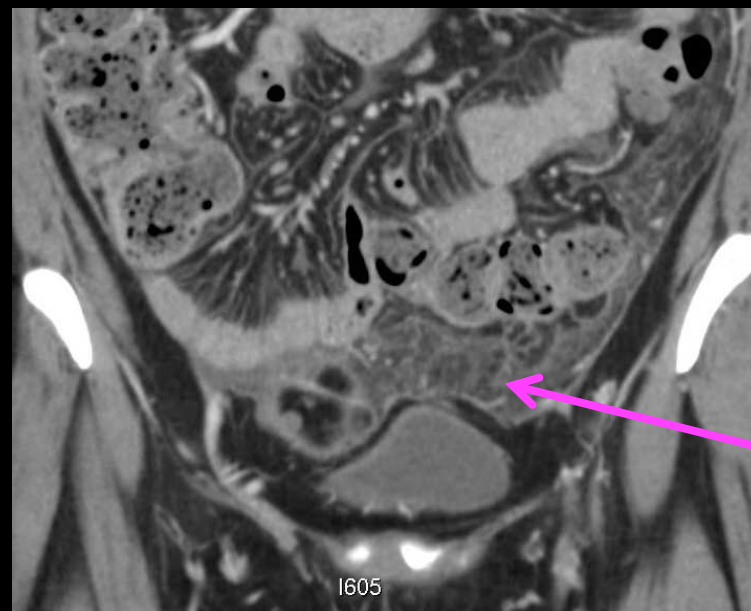
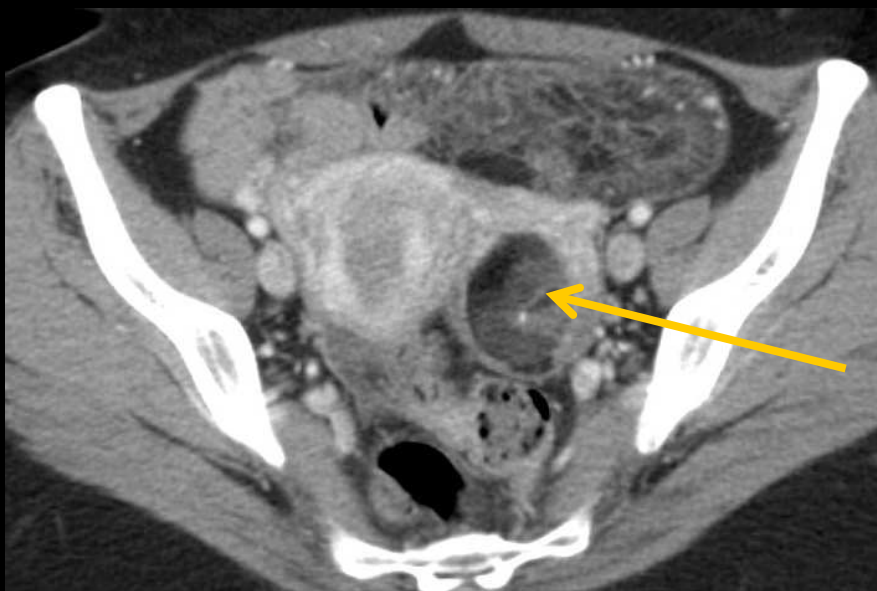Cas N°20

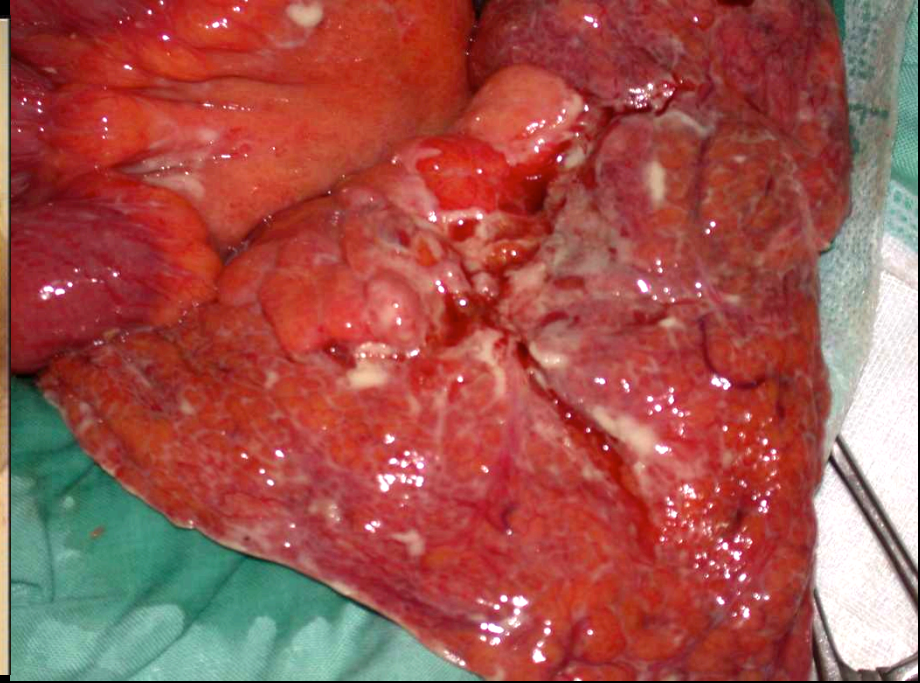
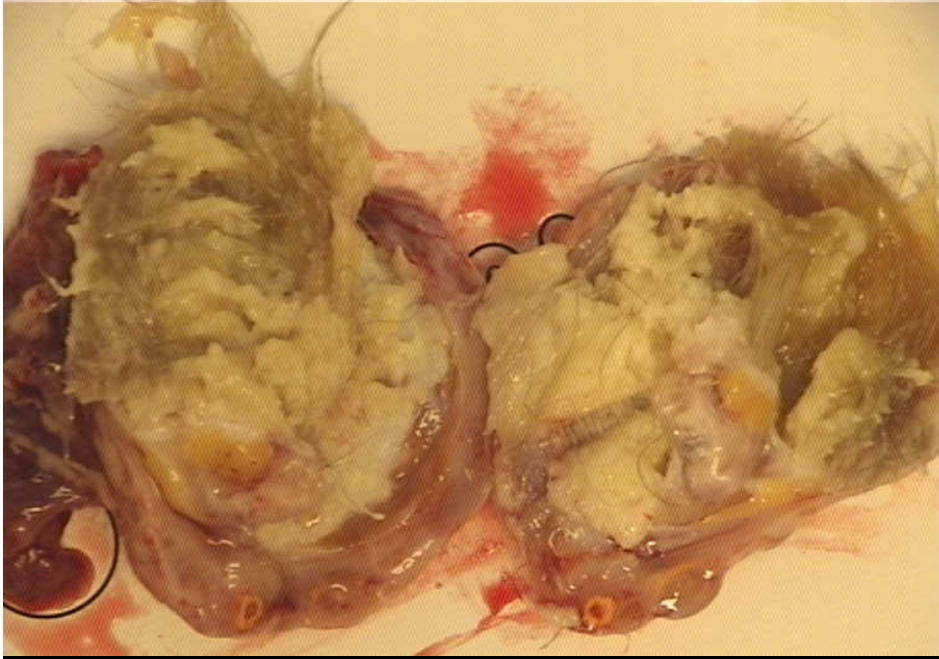


- **Patiente 42 ans**
- **Douleurs abdominales aiguës**



- **Infiltration et prise de contraste péritonéale**
- **Kystes dermoïdes ovariens**





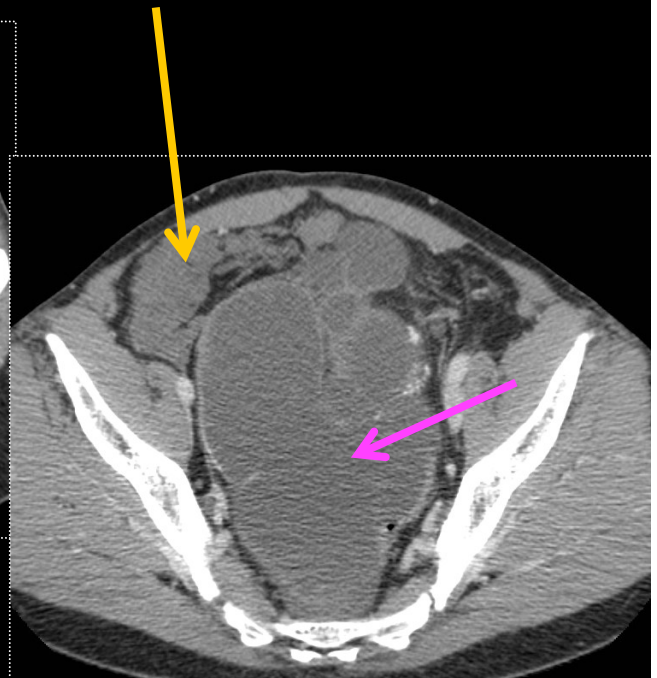
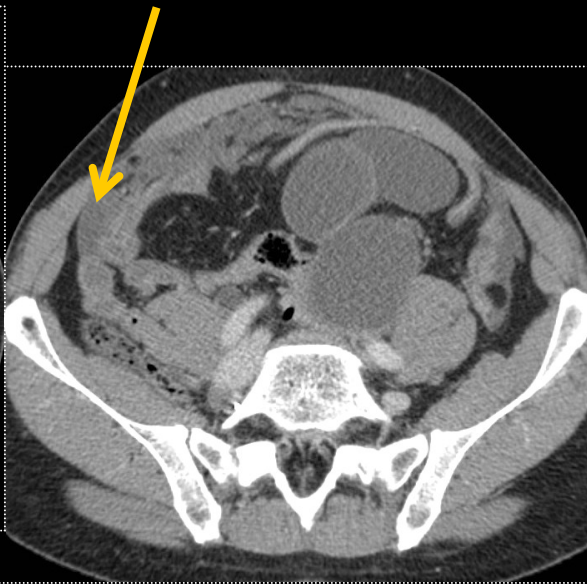
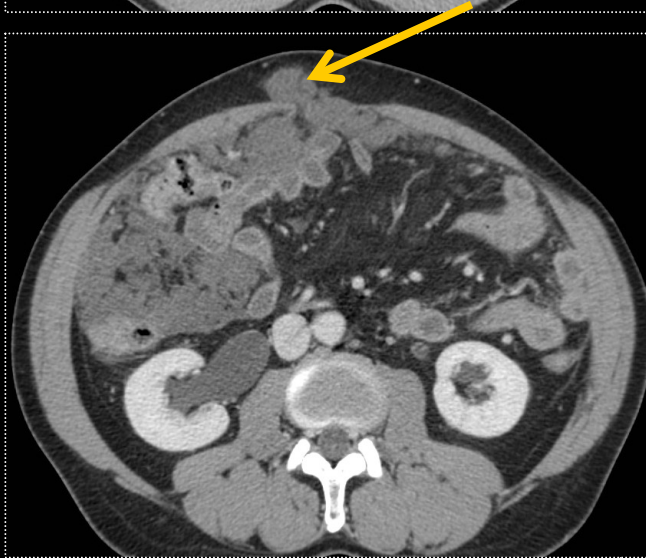
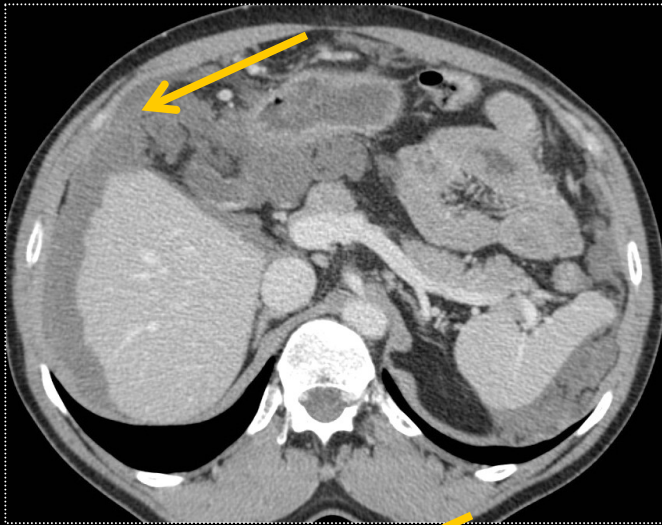
**Péritonite dermoïde par rupture de tératomes
ovariens**

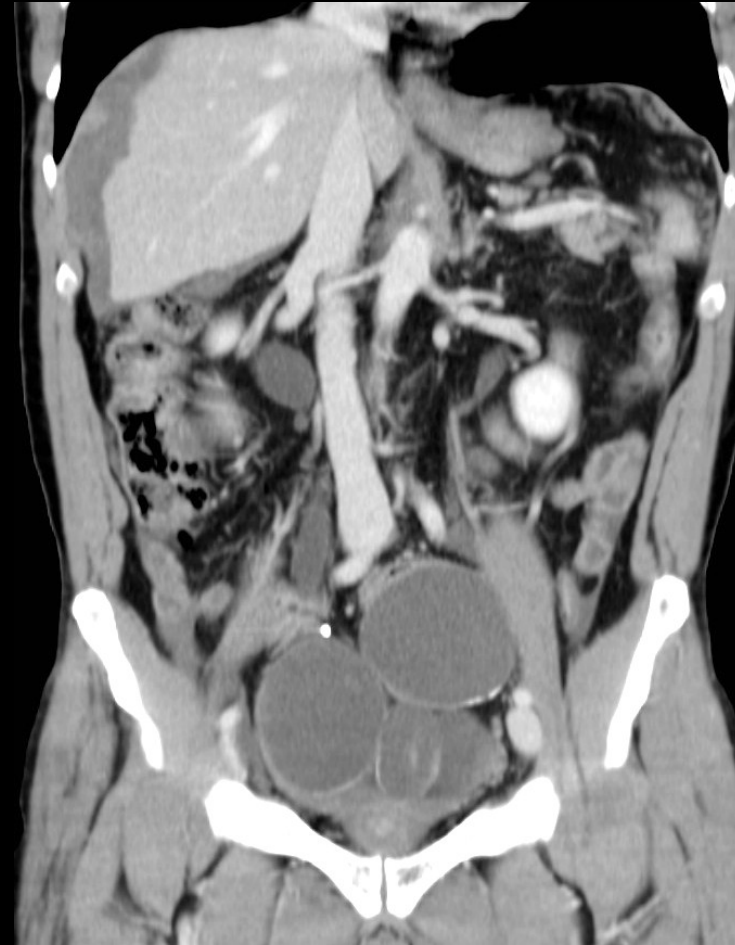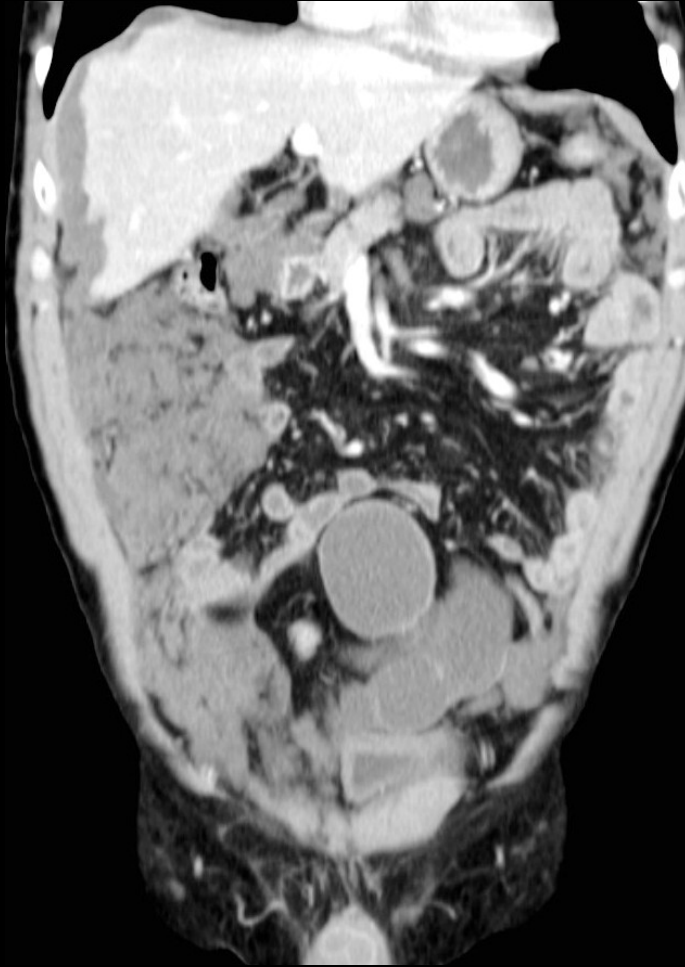
Cas N°21



- Patient 59 ans
- Douleurs abdominales et pesanteur chroniques

- **Lésions péritonéales hypodenses diffuses**
- **Formation « kystiques » calcifiées**



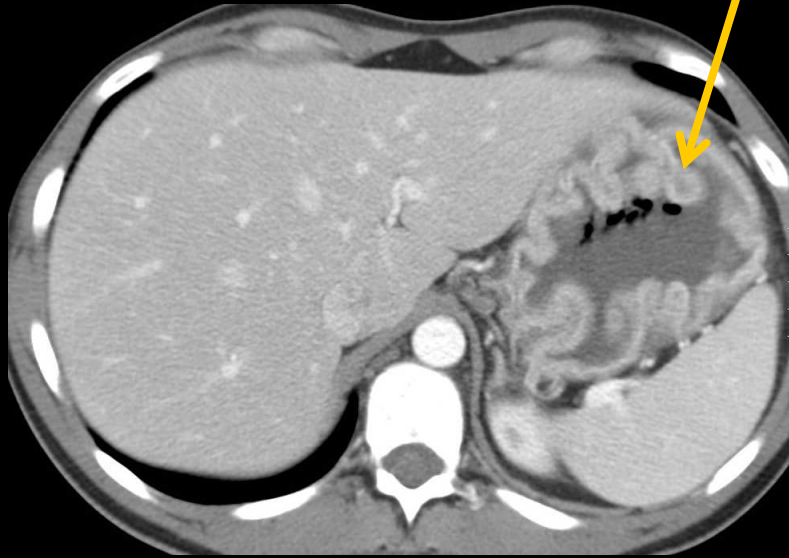

Pseudomyxome péritonéal

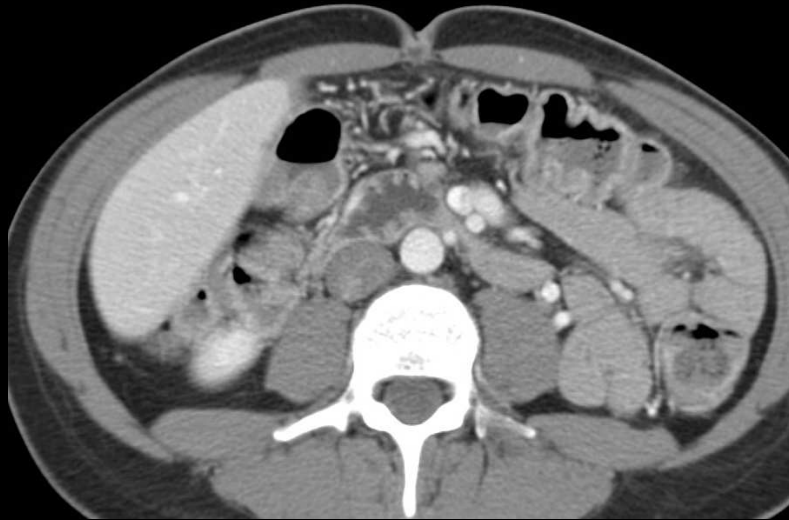
Cas N°22

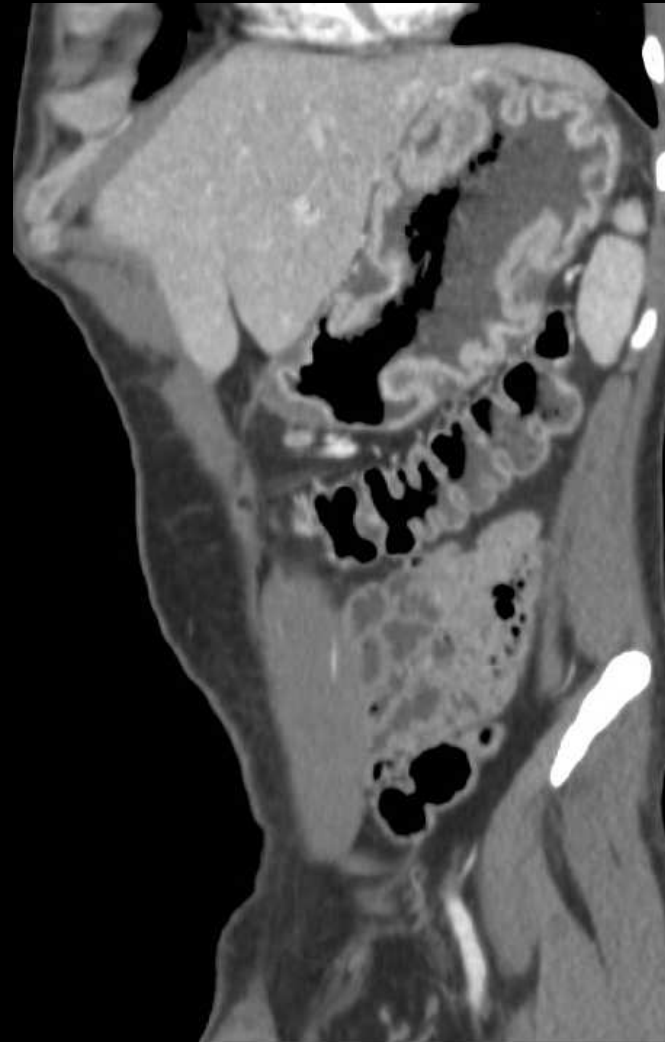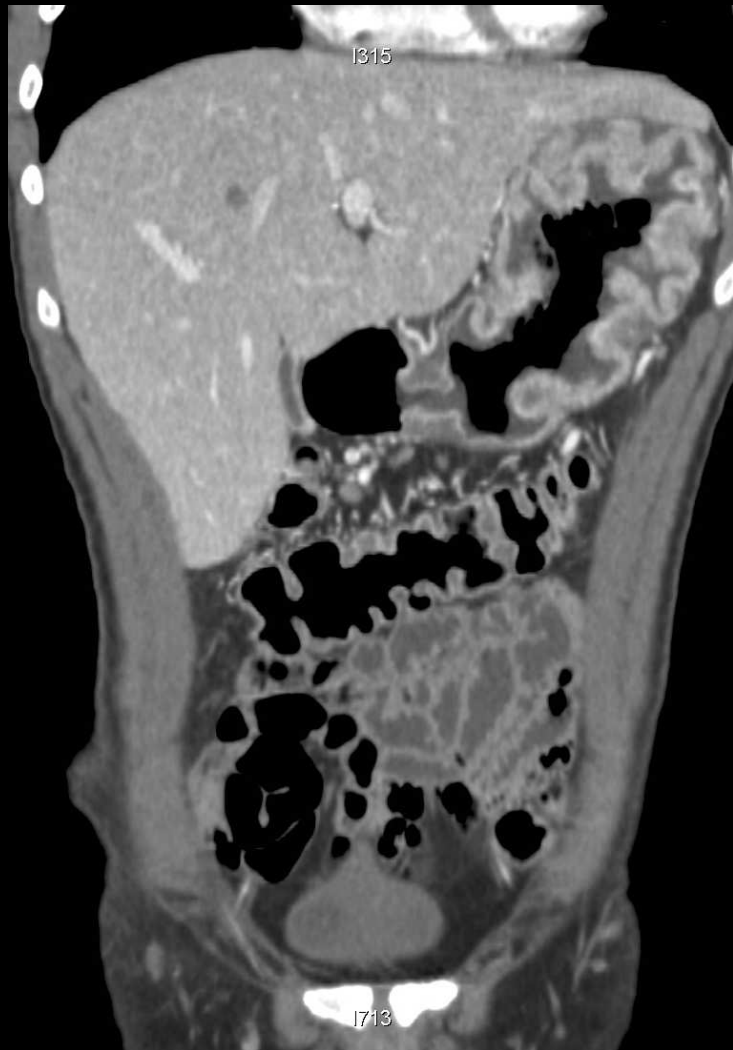


AEG et épigastralgies chez un homme de 32 ans
BIO:hypoprotidémie (35 g/l) isolée



**Hypertrophie diffuse des plis
gastriques**



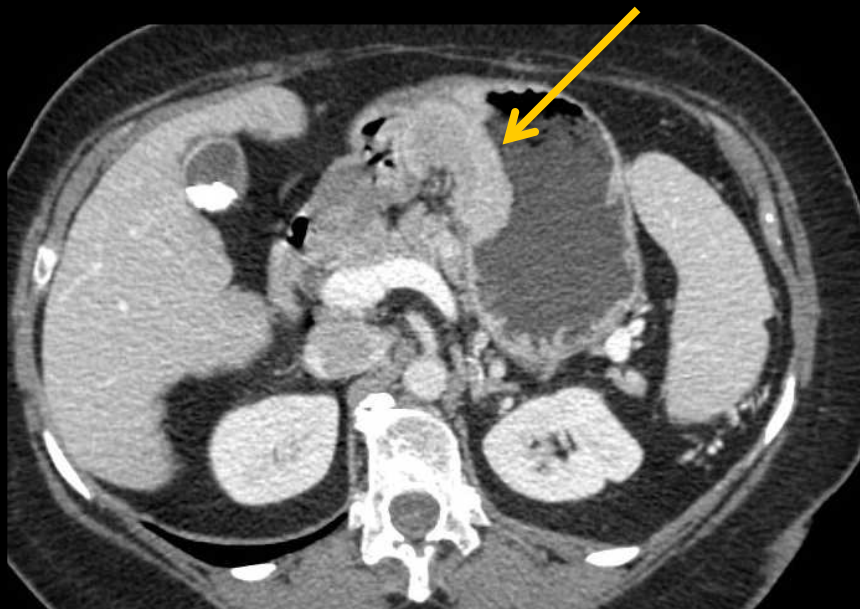
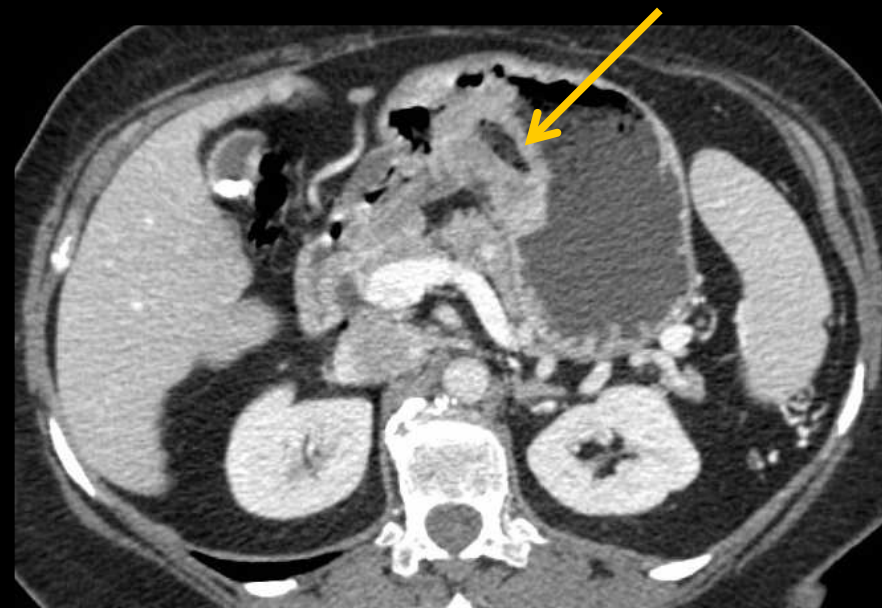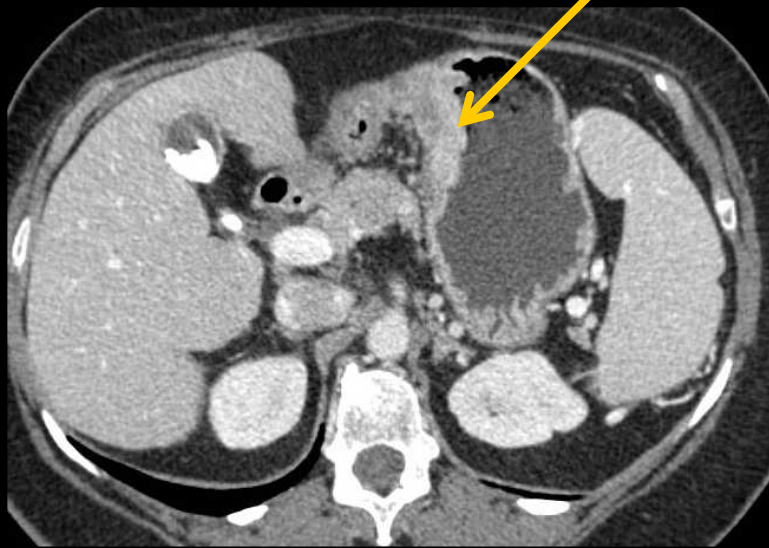


Maladie de Ménétrier

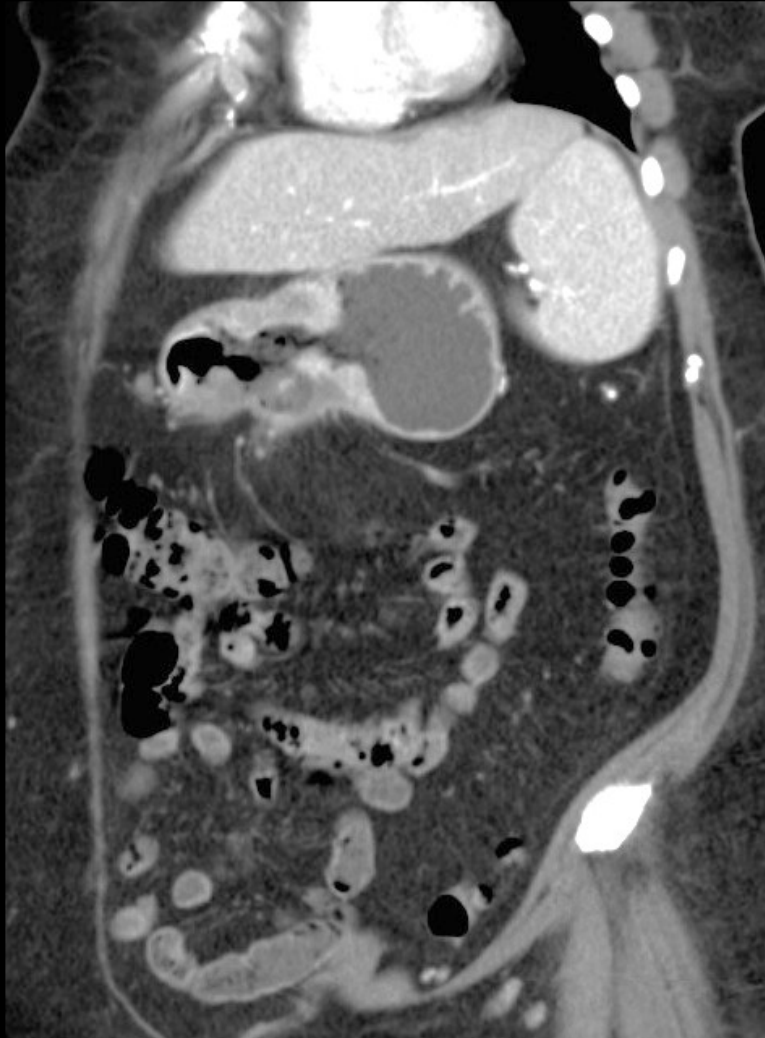
Cas N°23



Patiente de 48 ans
Asymptomatique



**Epaississement segmentaire,
irrégulier et infiltrant de la
petite courbure gastrique**

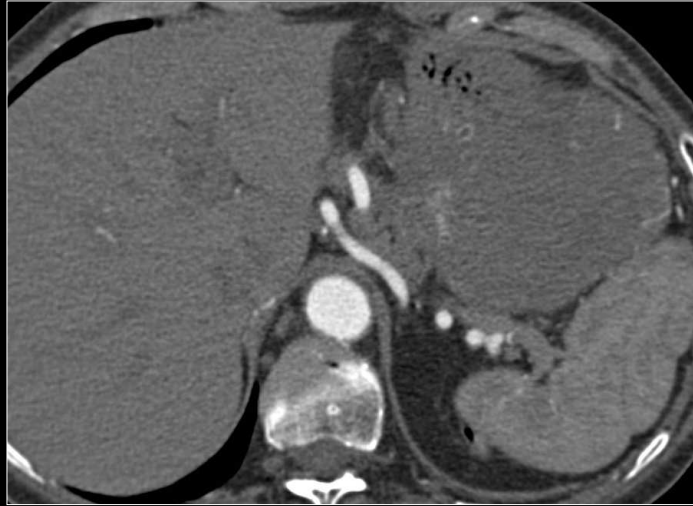


**Adénocarcinome
gastrique**

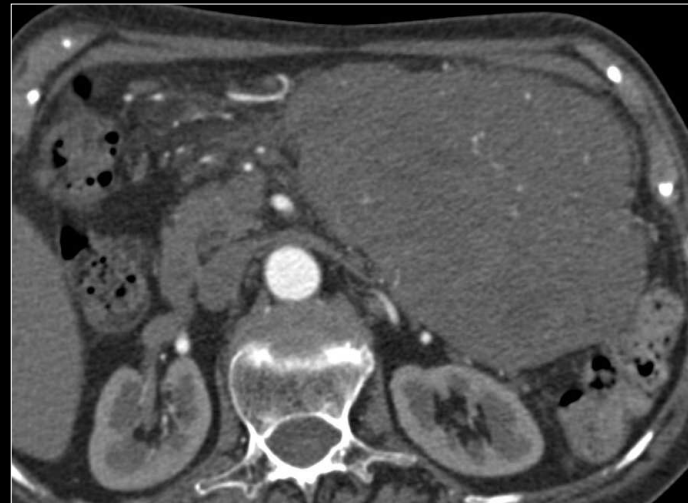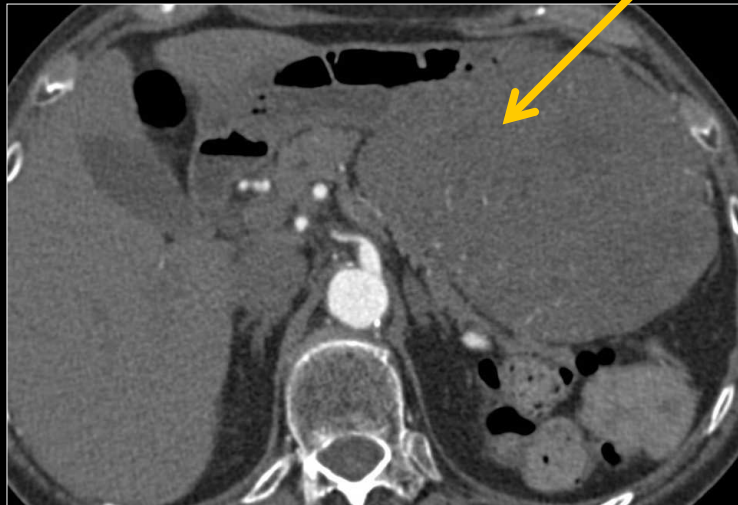Cas N°24

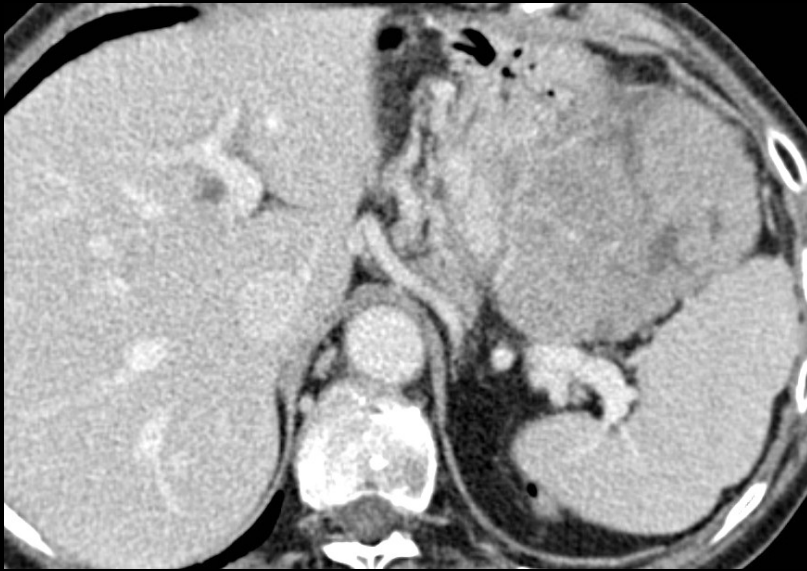


Patiente de 76 ans
Suspicion d' EP

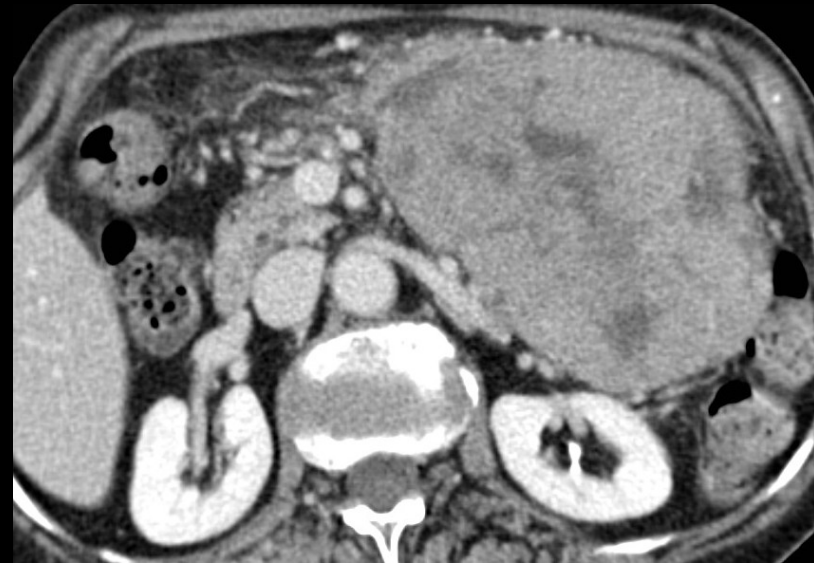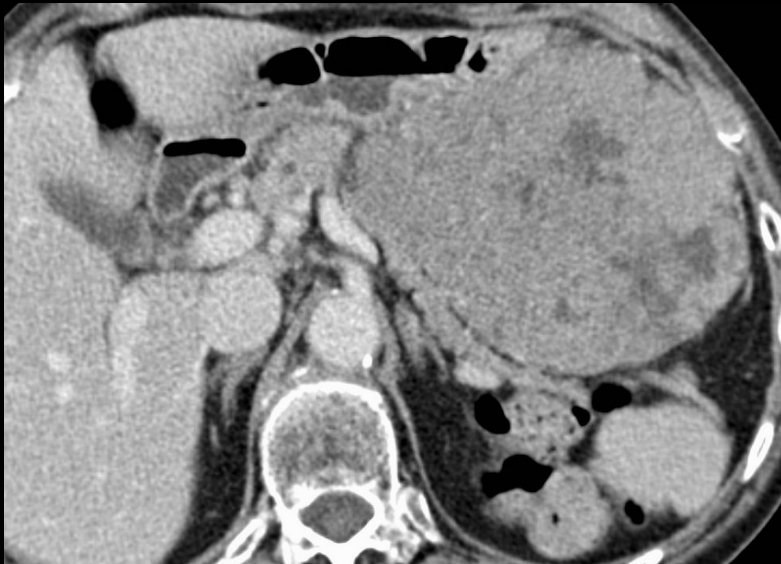


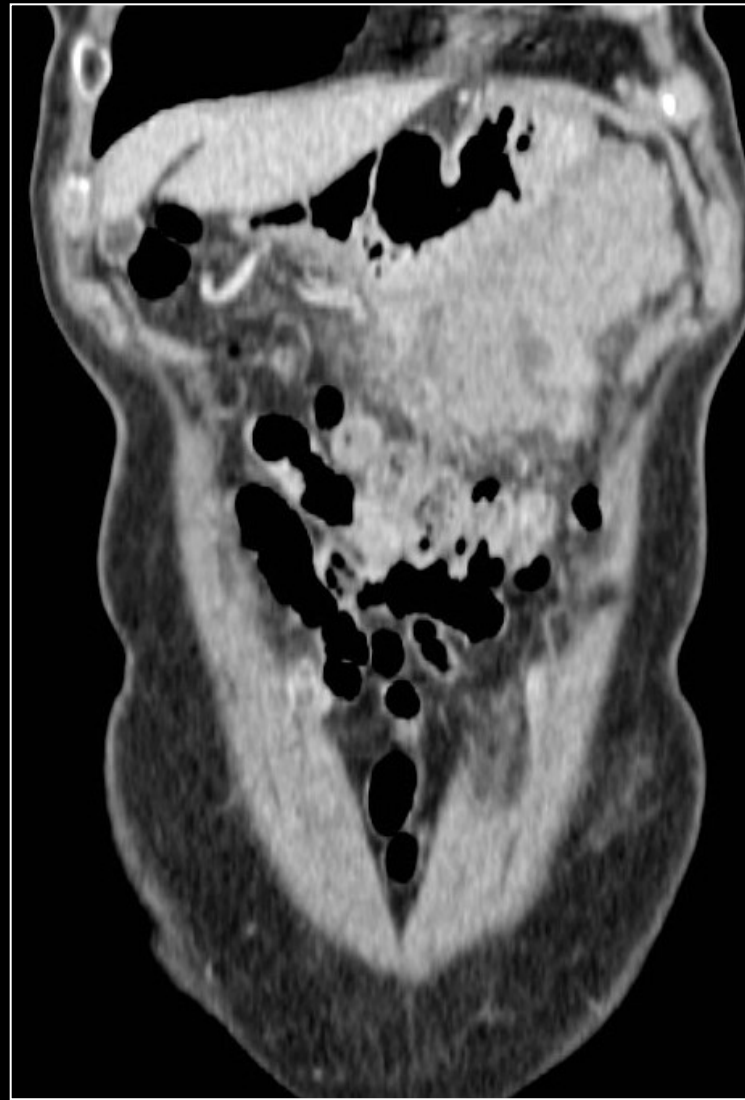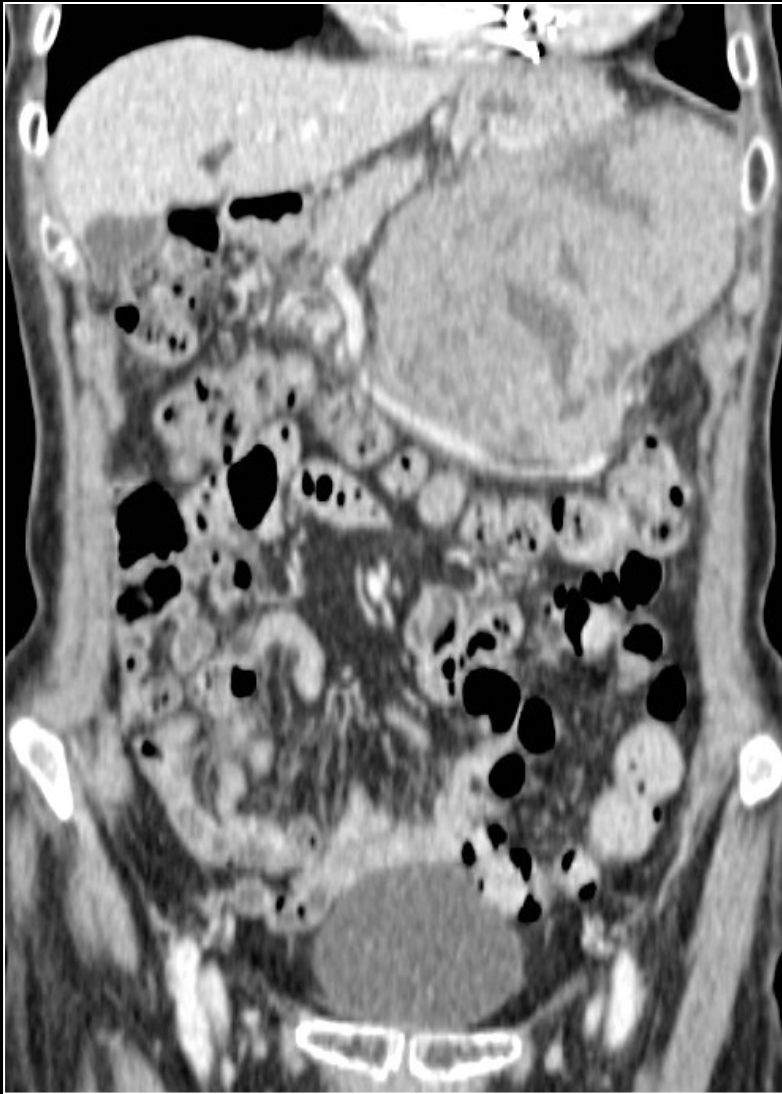**Masse sus-mésocolique
hypervascularisée**





Rehaussement assez homogène
Bien limitée
Refoule l'estomac





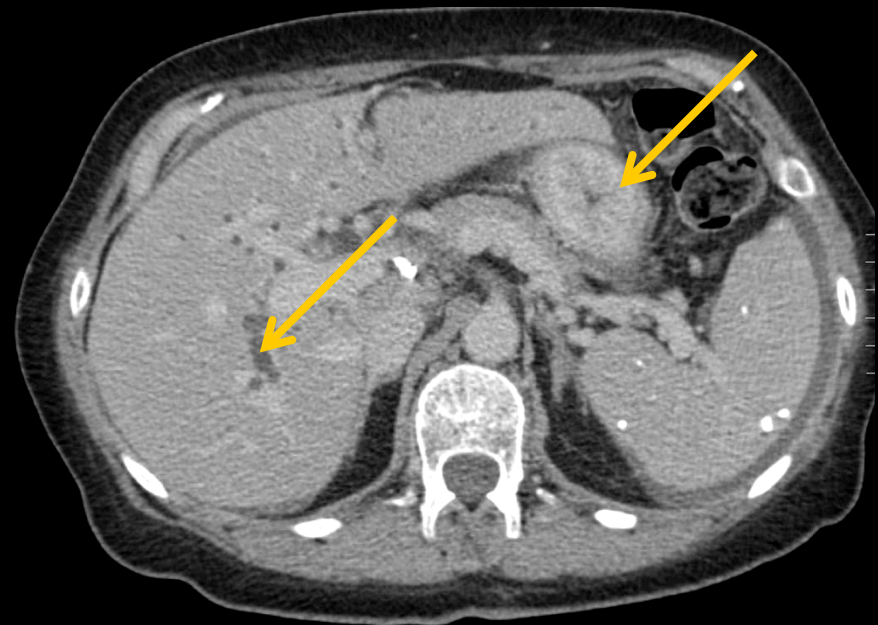
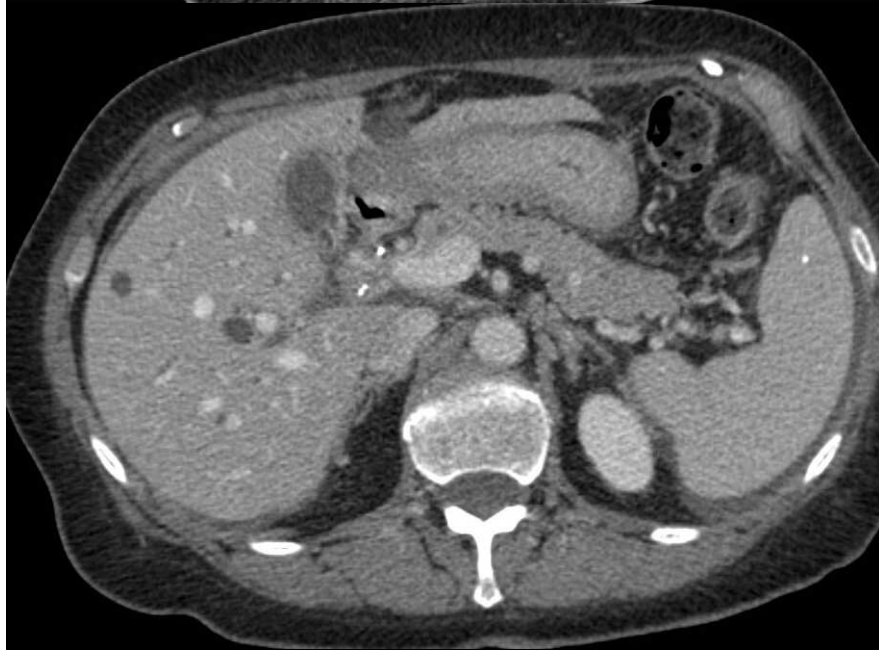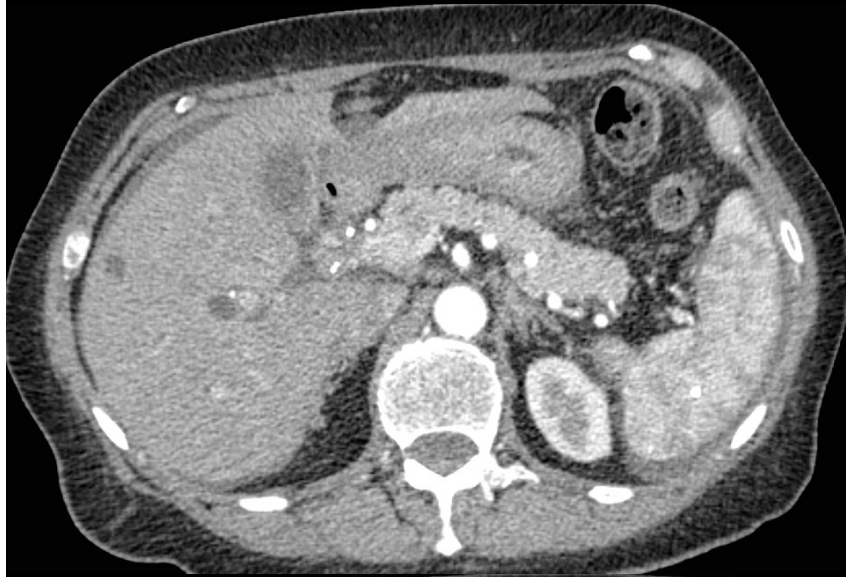GIST gastrique

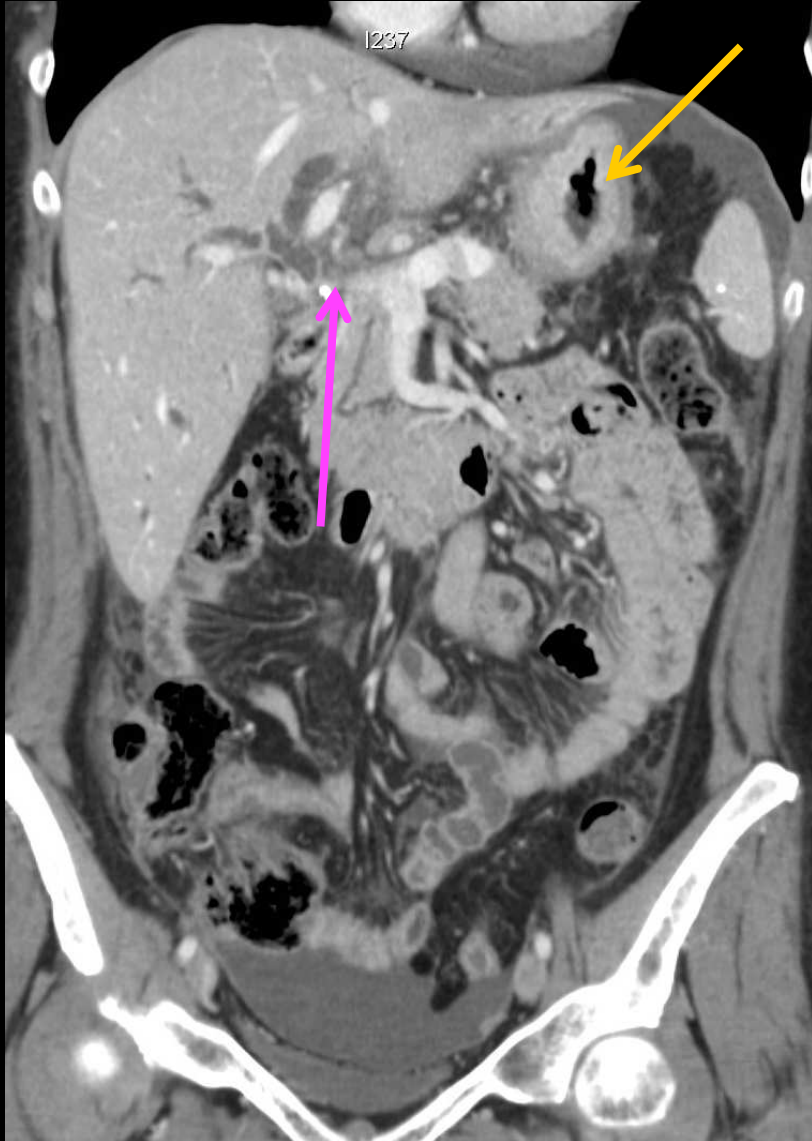
Cas N°25




Patiente de 65 ans
Ictère

**Dilatation des voies biliaires
Epaississement diffus de la paroi
gastrique**





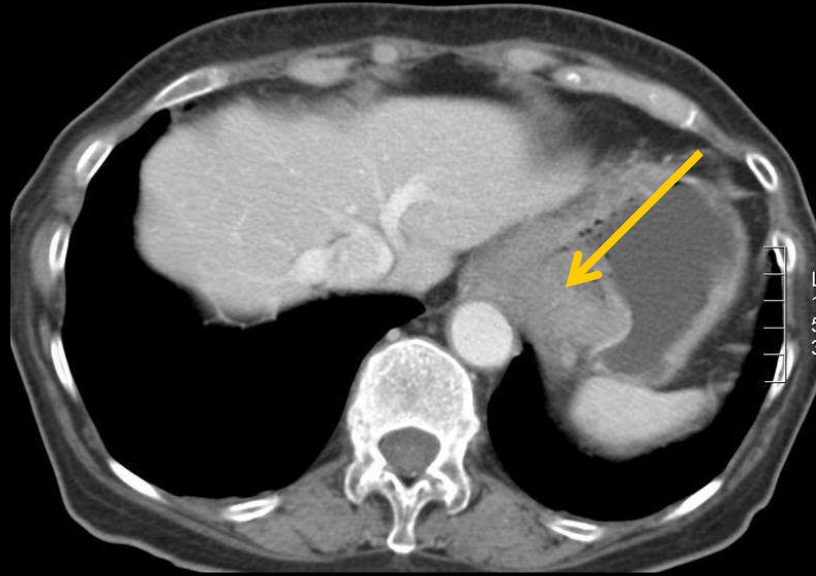
**Linite gastrique avec extension
pédiculaire**



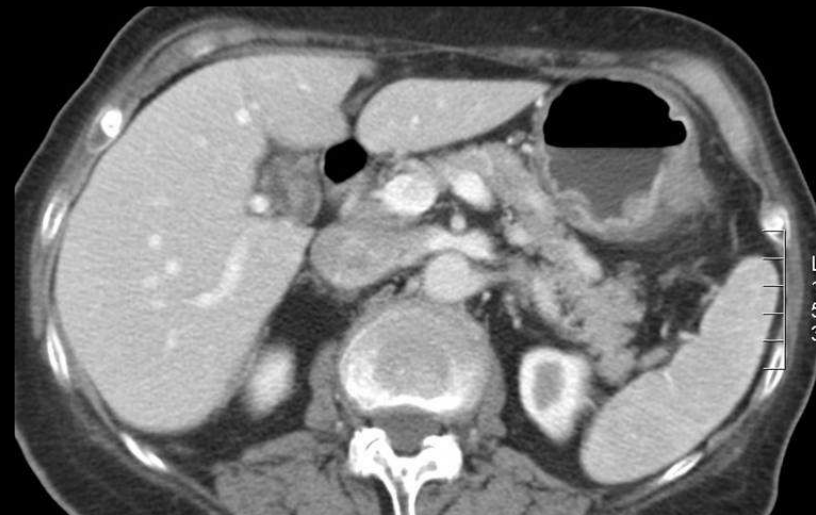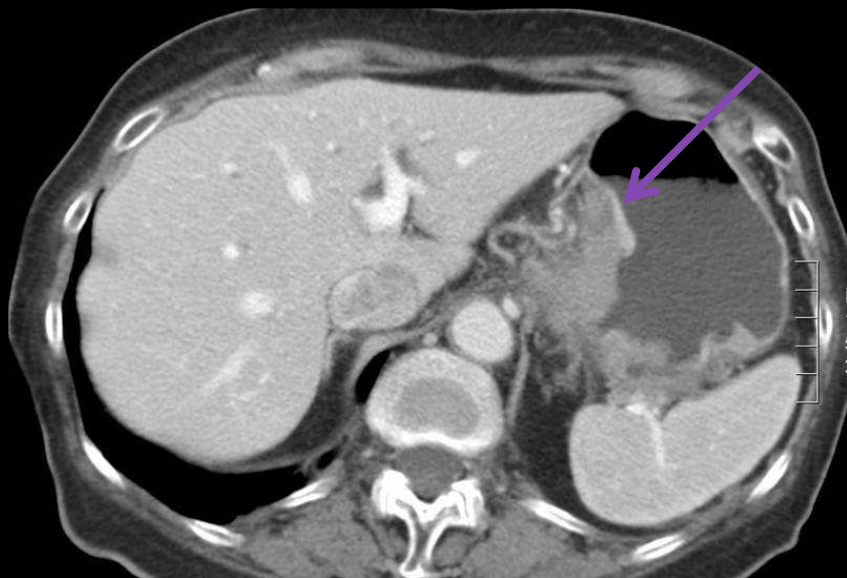Cas N°26

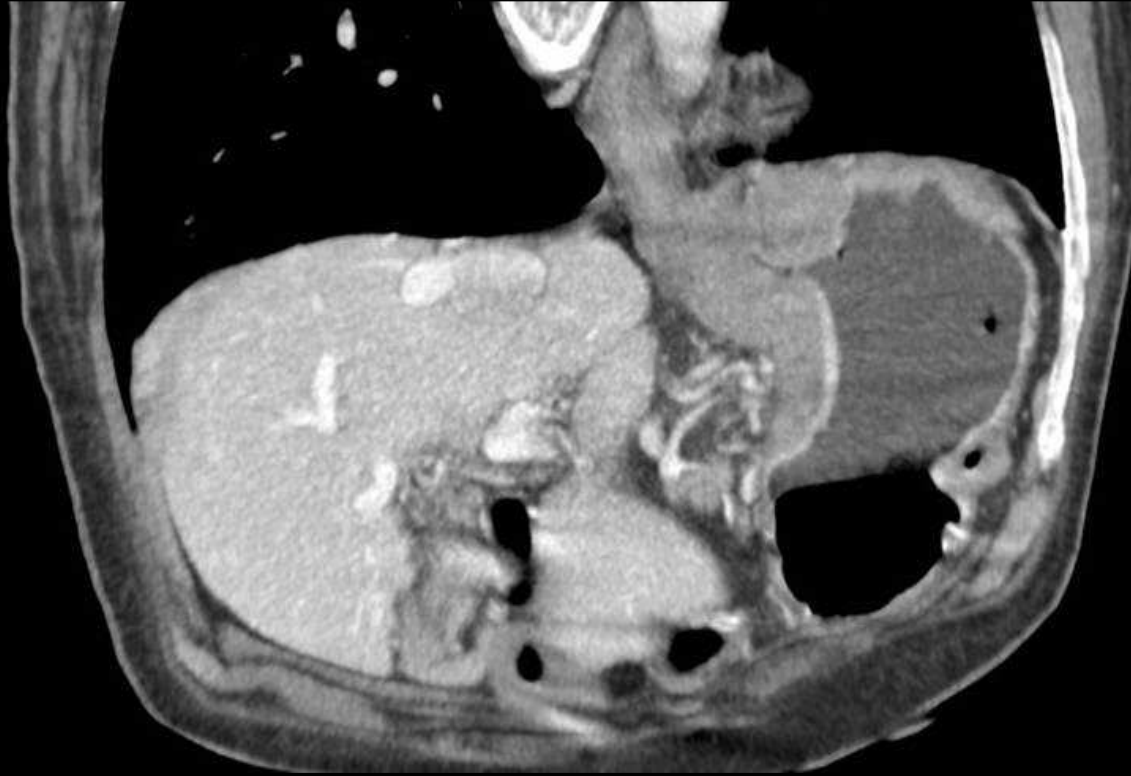


Patient de 85ans
Dyspepsie



Epaississement pariétal étendu de la partie proximale de l'estomac
Angles de raccordement progressif avec la paroi saine



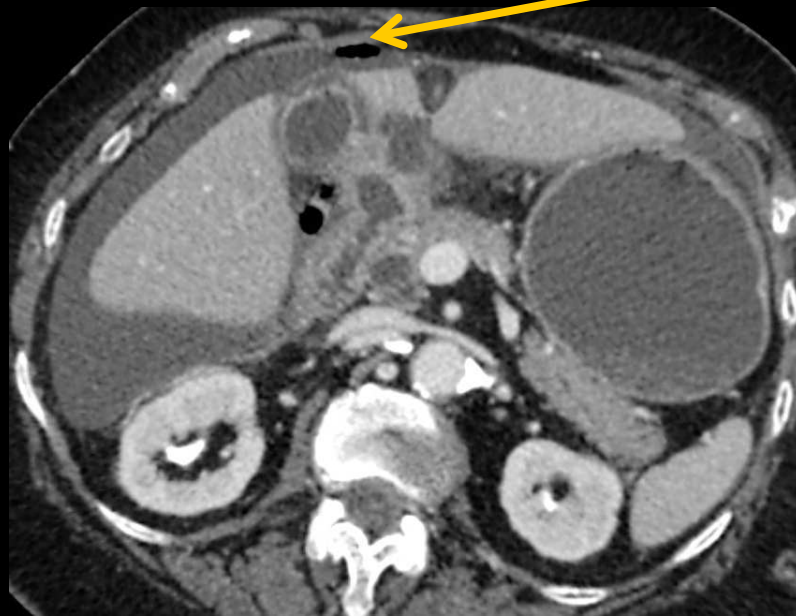


Lymphome B

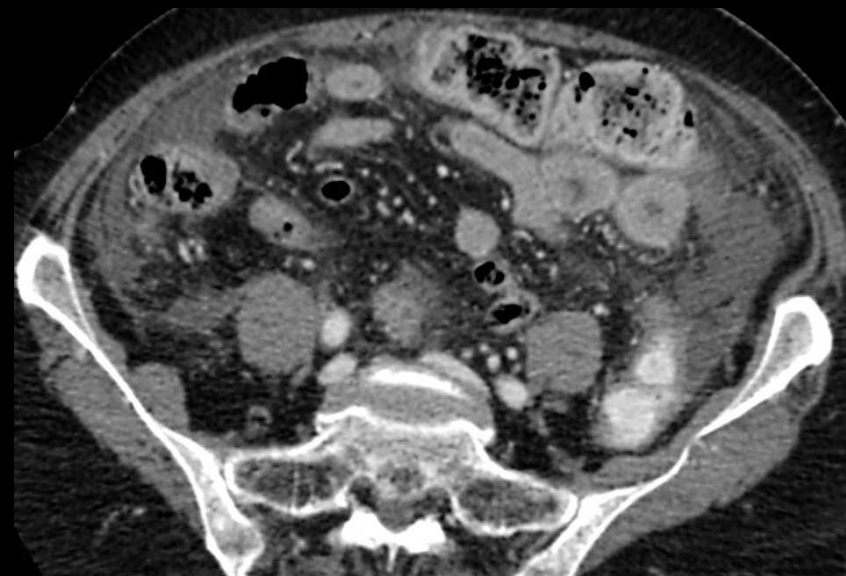
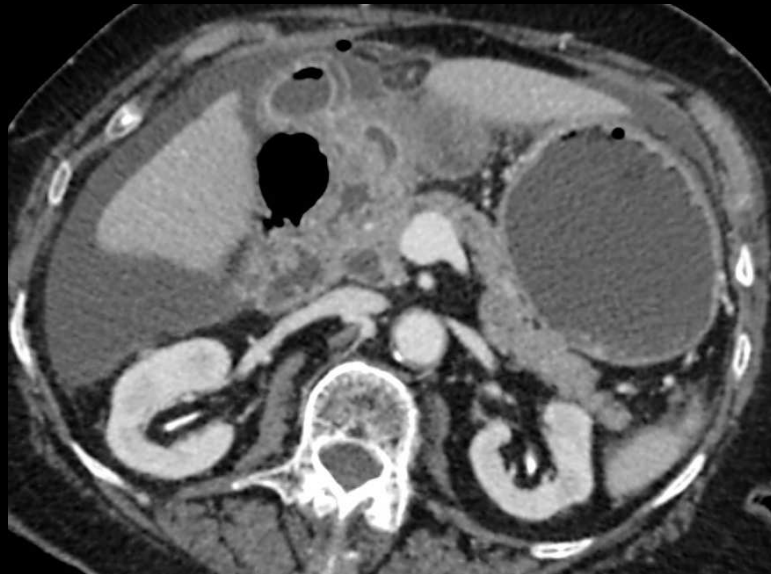Cas N°27

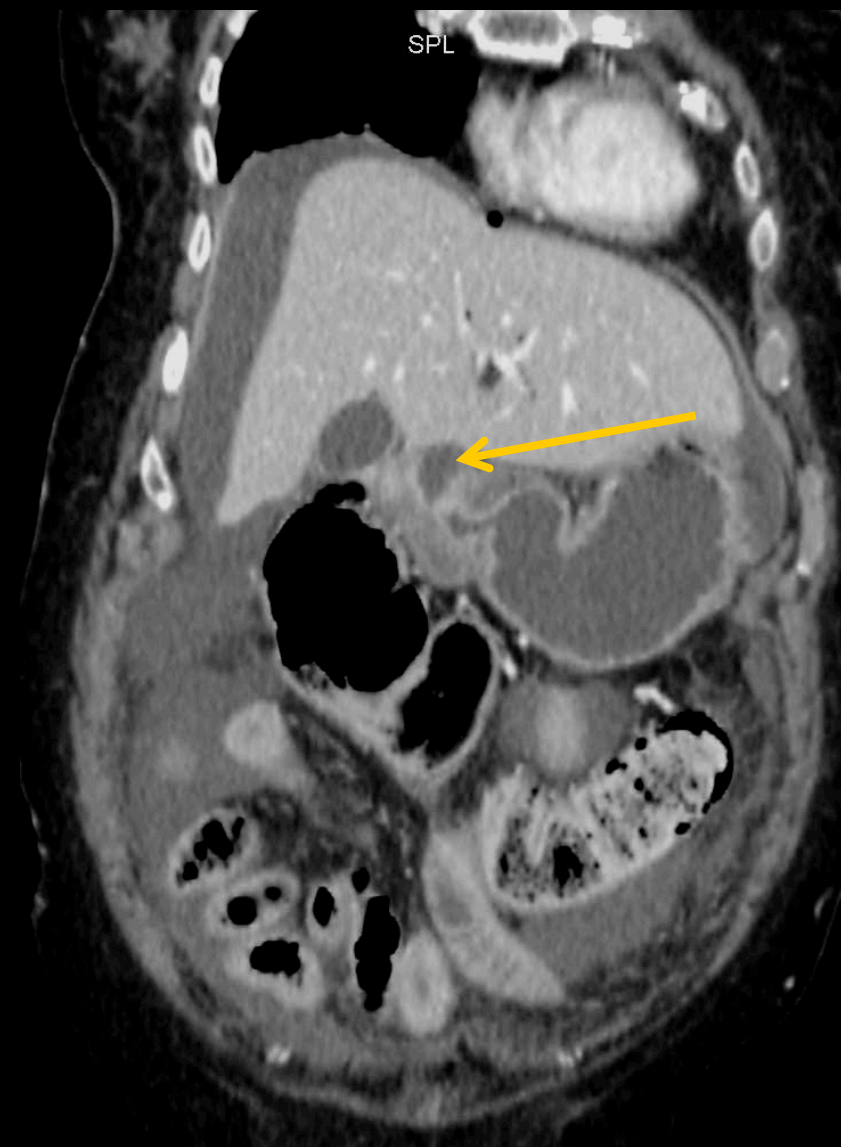

Patient de 74ans
Douleur abdominale aiguë



**Pneumopéritoine et épanchement
liquidien**





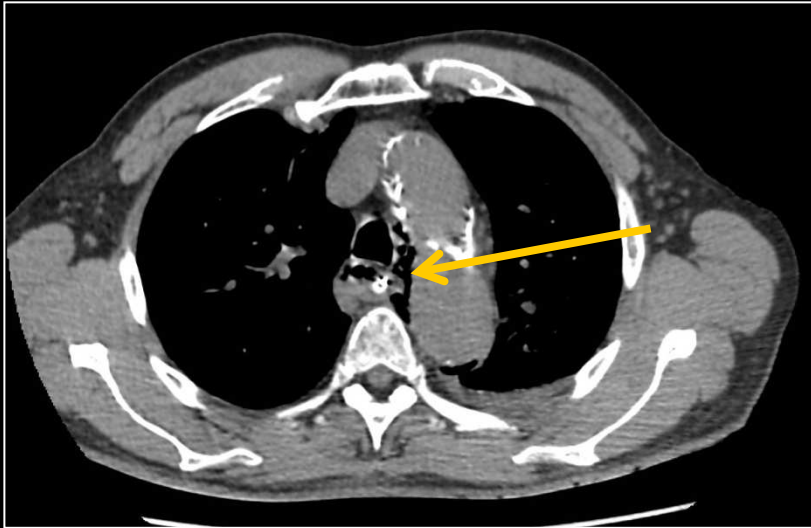
Ulcère perforé du bulbe duodénal



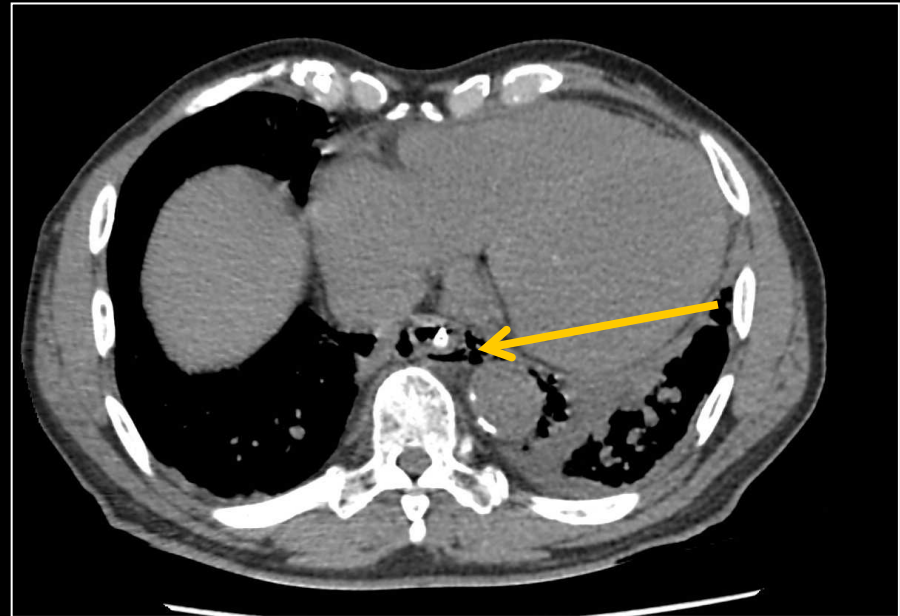
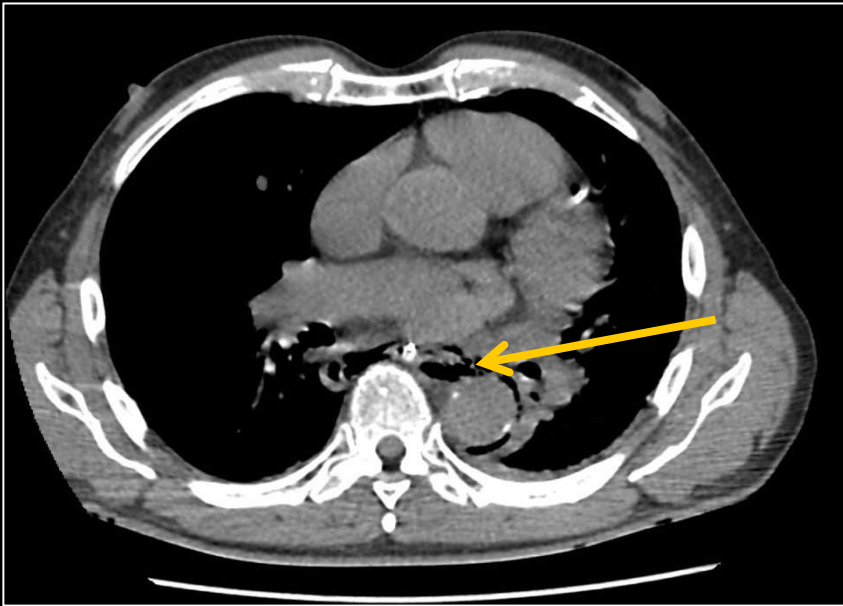
Cas N°28

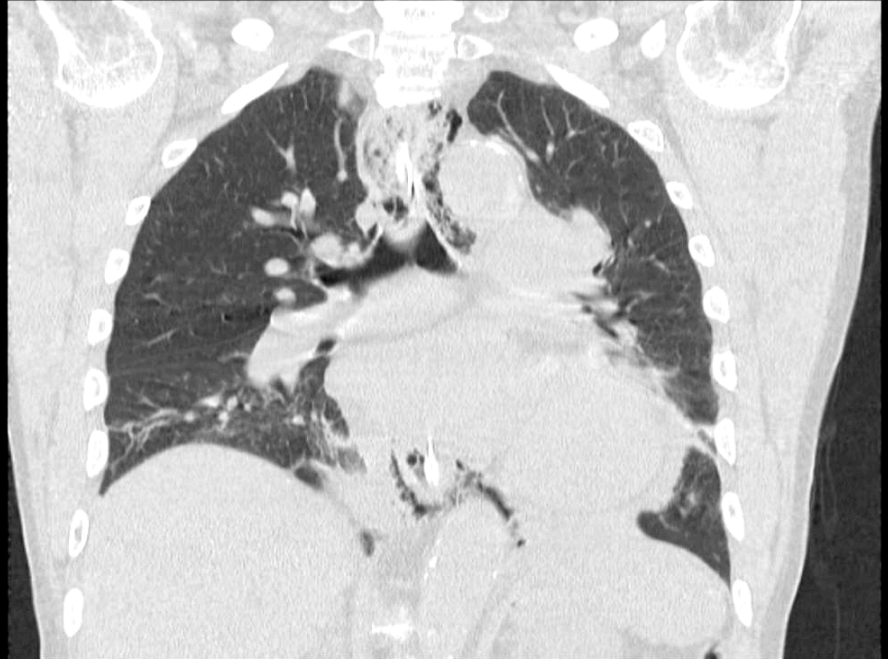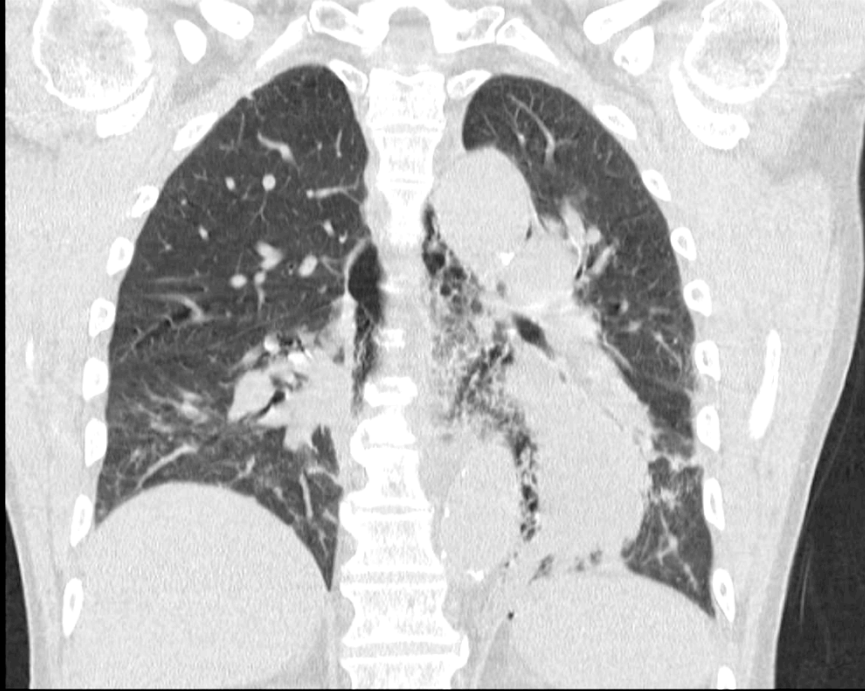


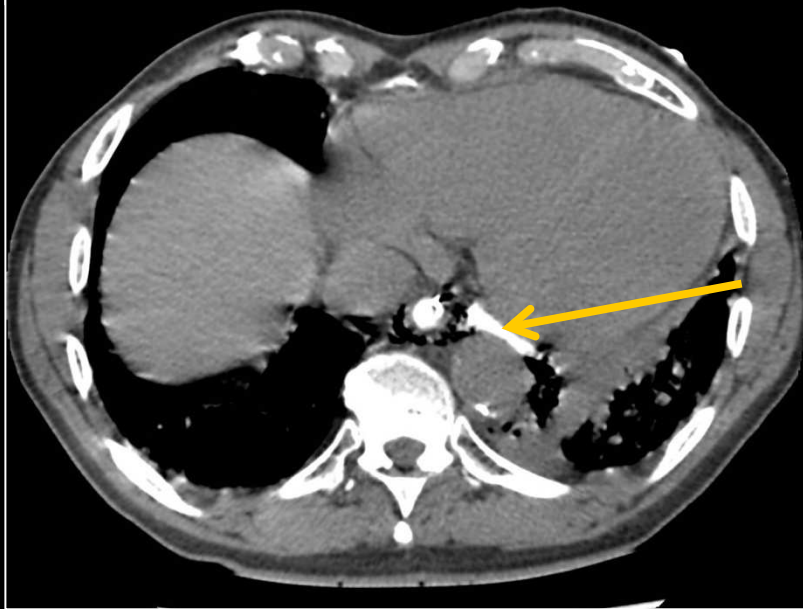
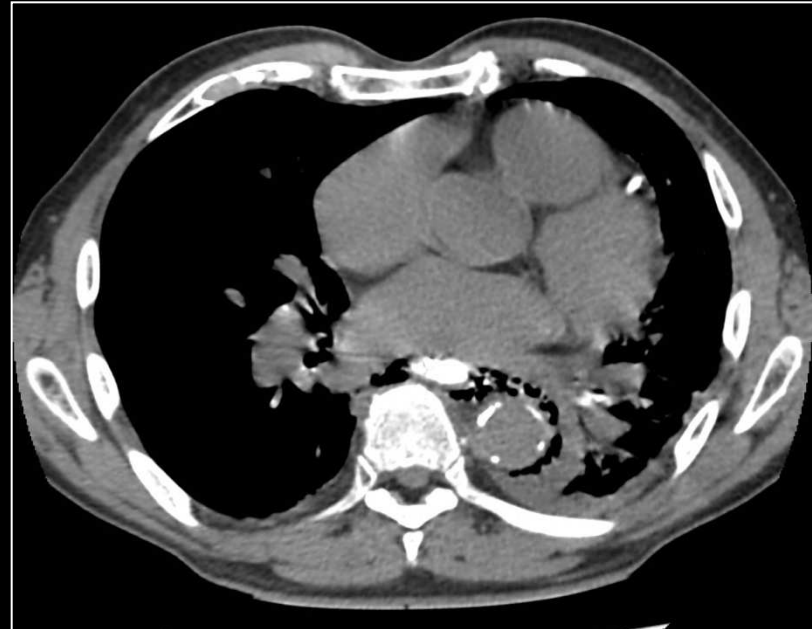
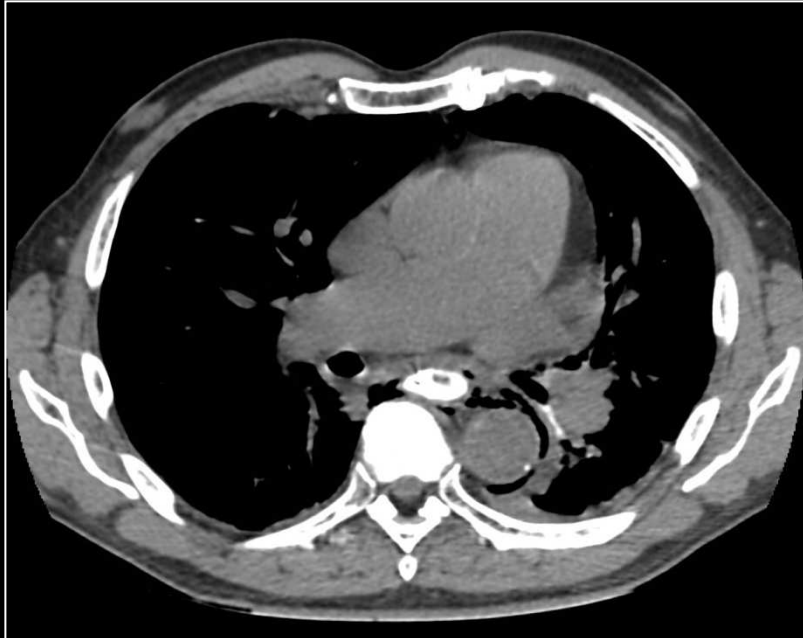
Patient de 79ans
Douleur thoracique aiguë



Pneumomédiastin



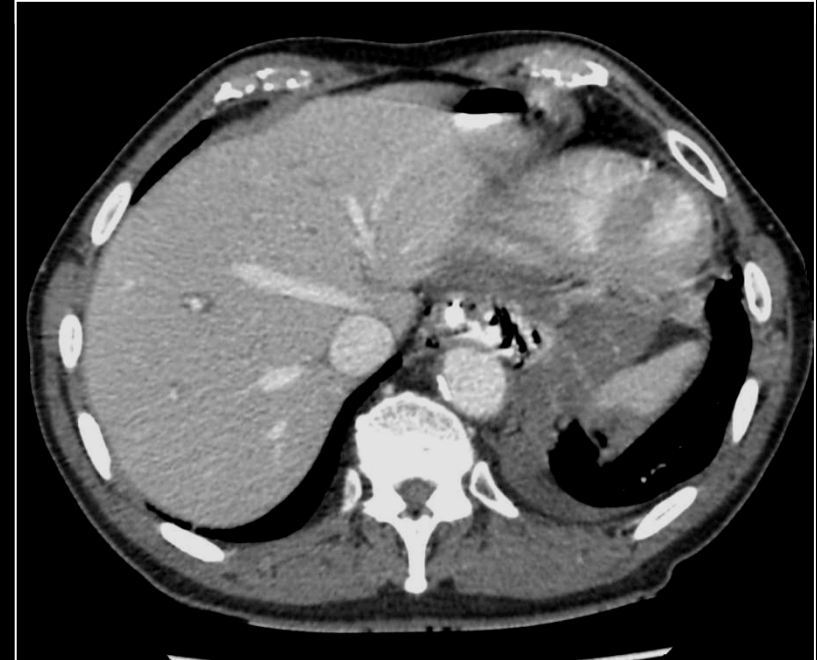
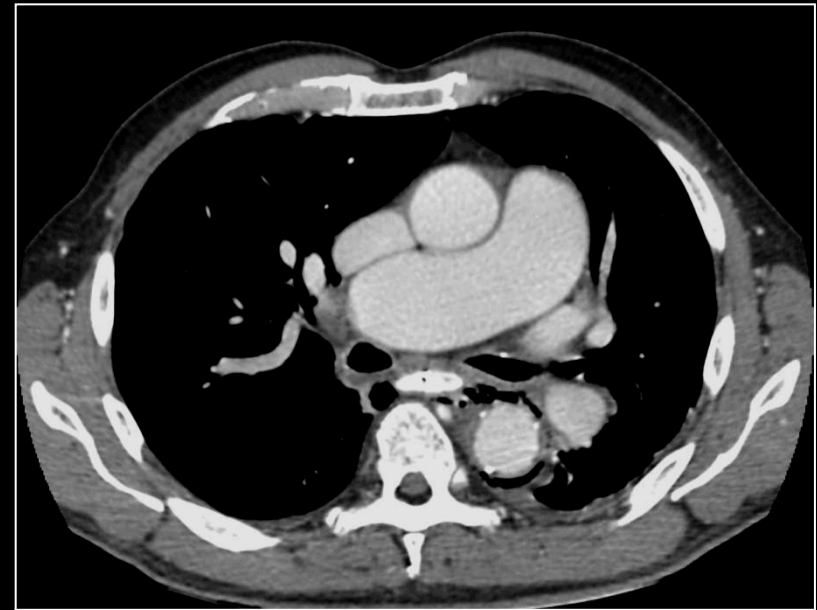
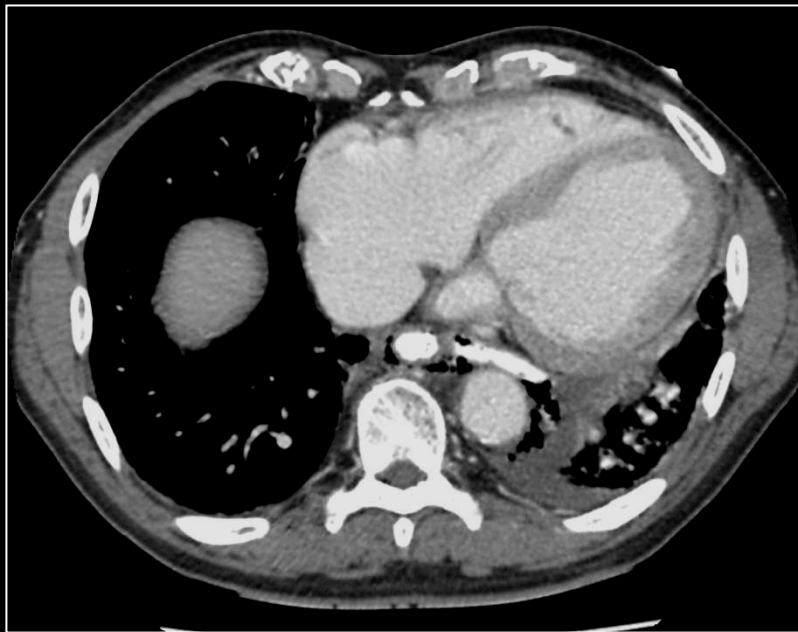




**Fuite extra digestive de PDC
après ingestion**

Syndrome de Boerhaave

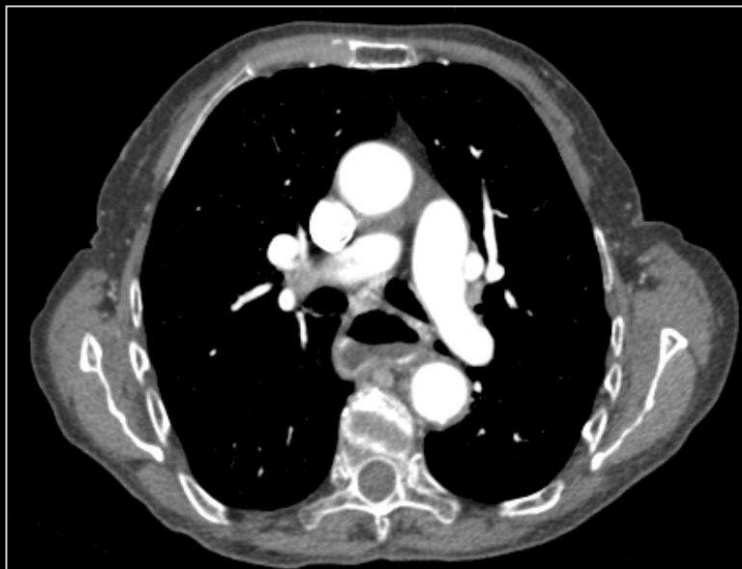- Homme 50 ans
- Déchirure œsophage inférieur
- Efforts de vomissements



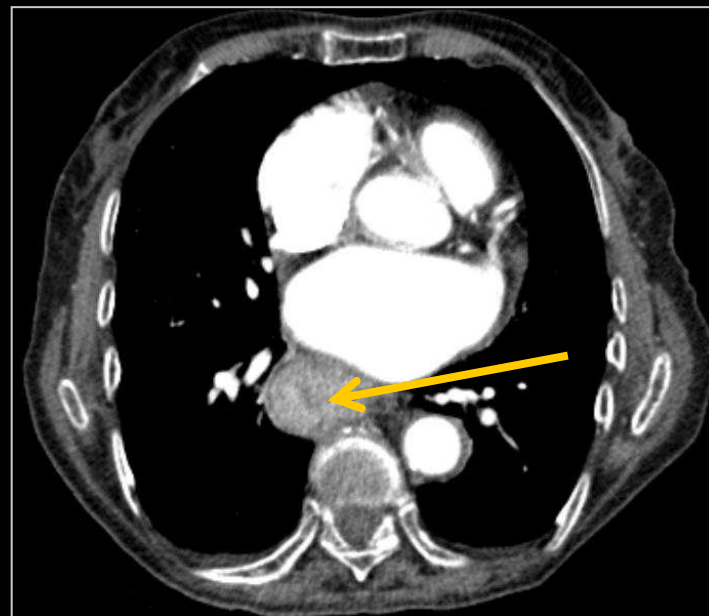
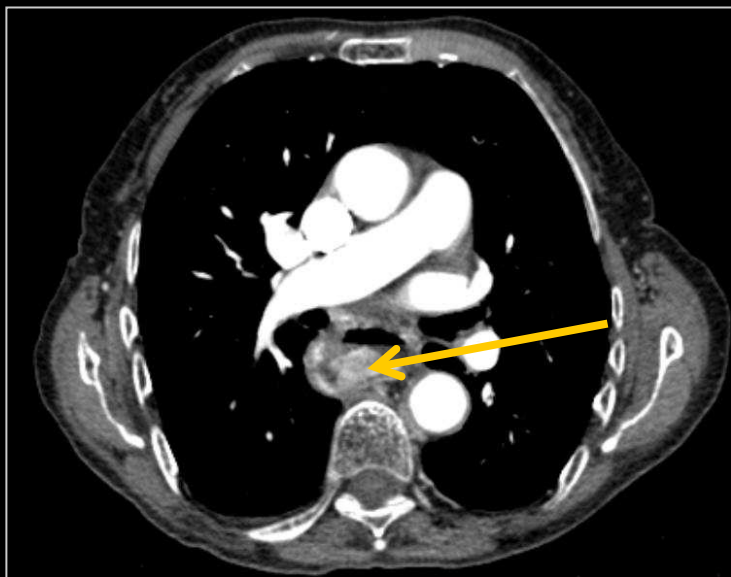
Cas N°29

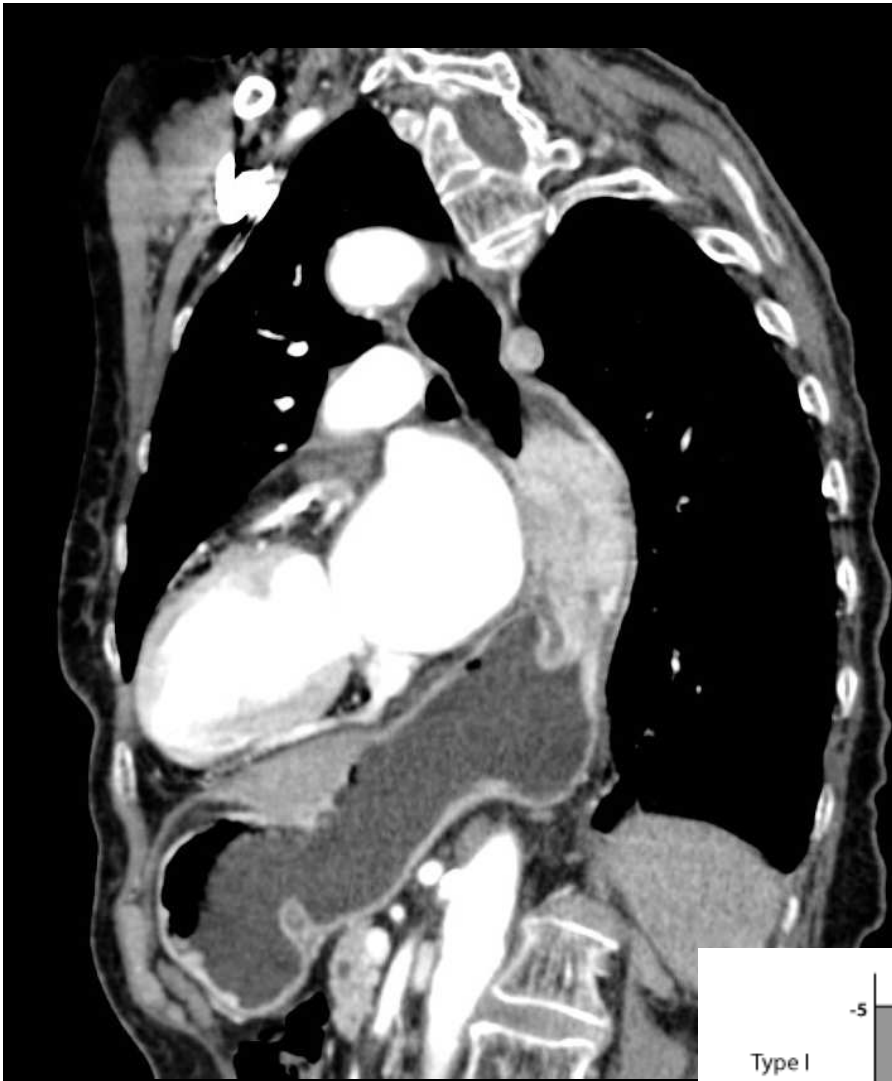


Patient de 75ans
Dysphagie

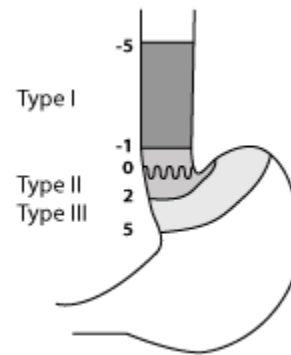


**Epaississement irrégulier et
segmentaire de l'oesophage**





ADK Cardia Siewert I



Classification des cancers du cardia selon Siewert :

Le type est défini en fonction de la distance entre le centre de la tumeur et la ligne Z

- 5 à - 1 cm : Siewert I

(adénocarcinome sur endobrachyoesophage),

- 1 à + 2 cm Siewert II (vrai adénocarcinome du cardia),

+ 2 à + 5 cm Siewert III

(adénocarcinome gastrique sous cardinal)

Cas N°30



Patient de 65ans
Dysphagie Tabac

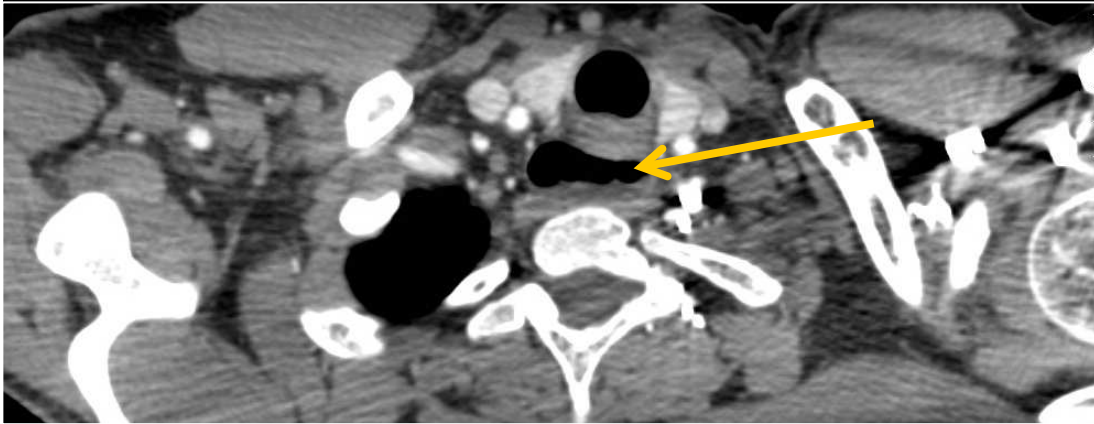
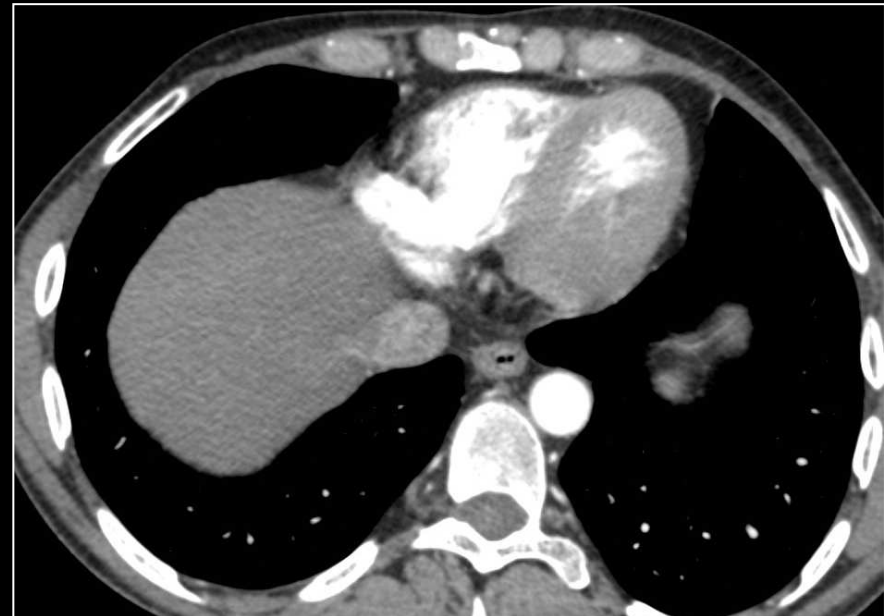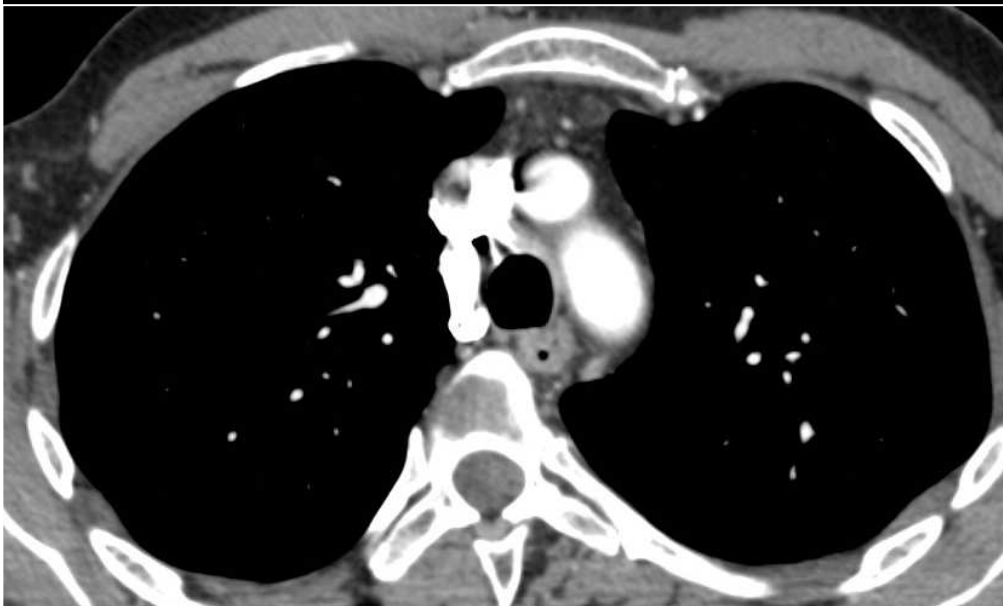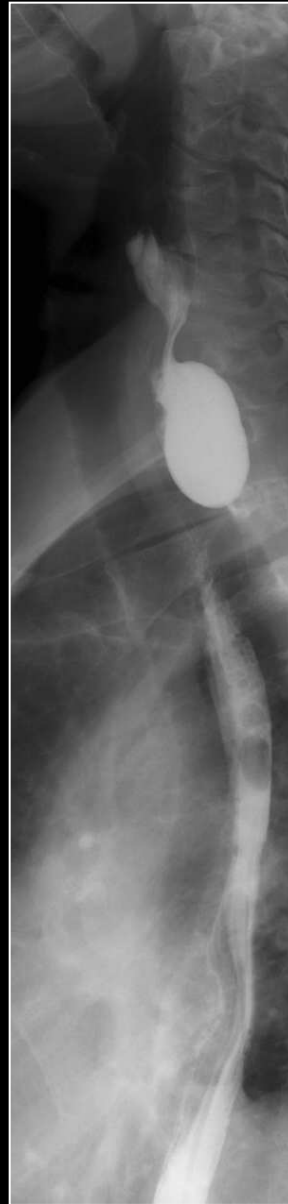


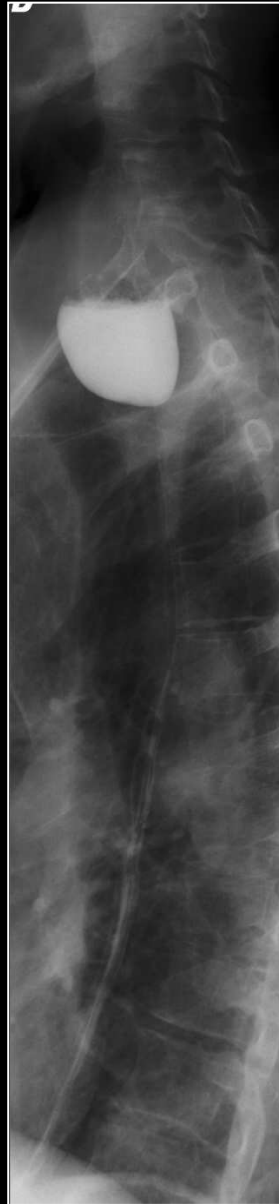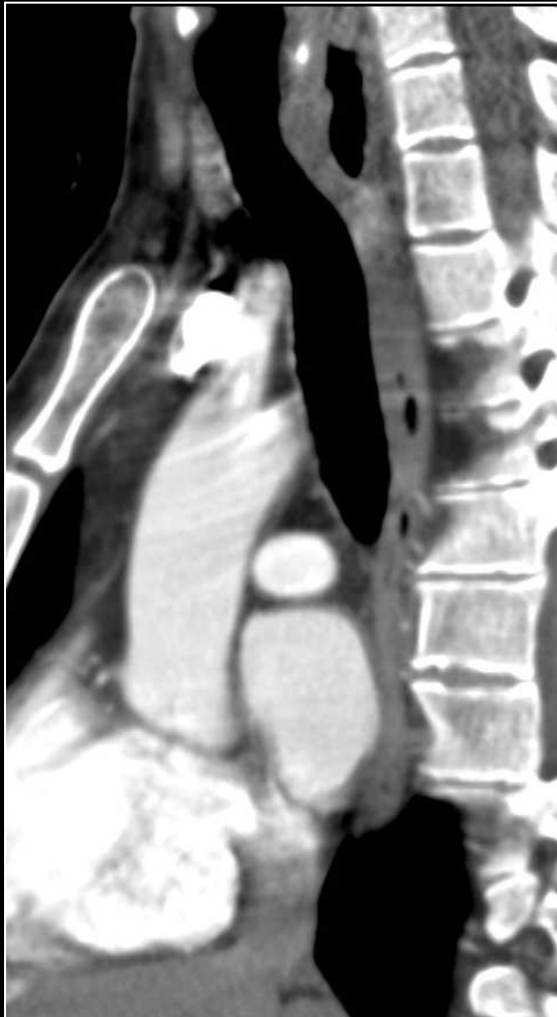Image hydro-gazeuse en arrière
de l'œsophage cervical



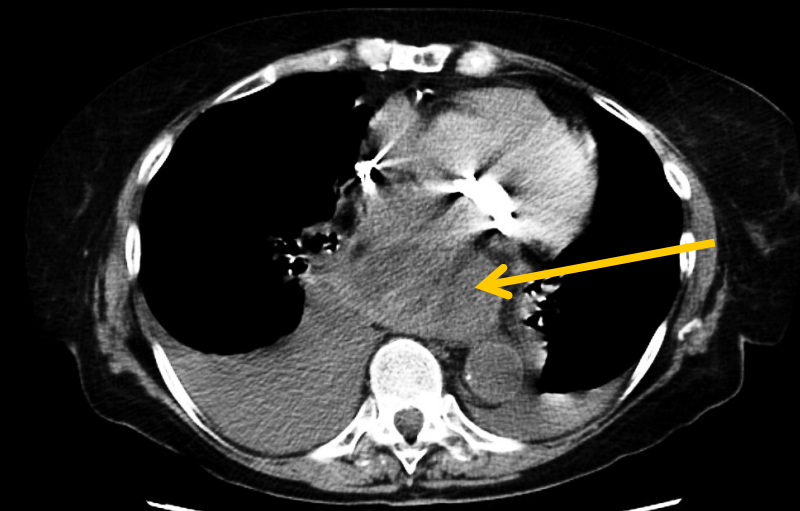
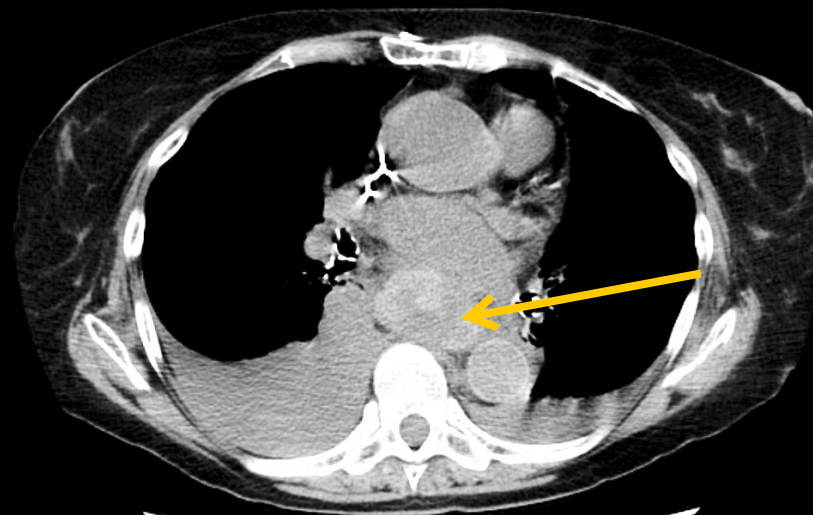
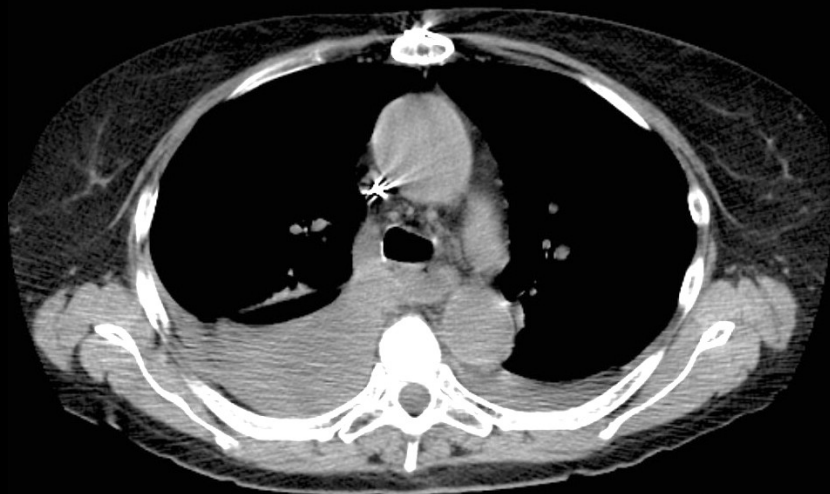


Diverticule de Zencker

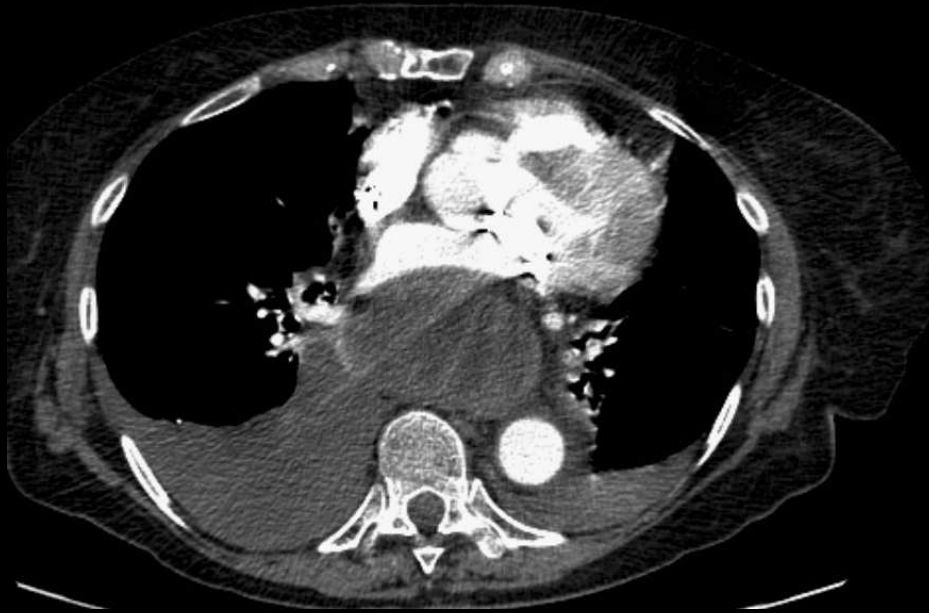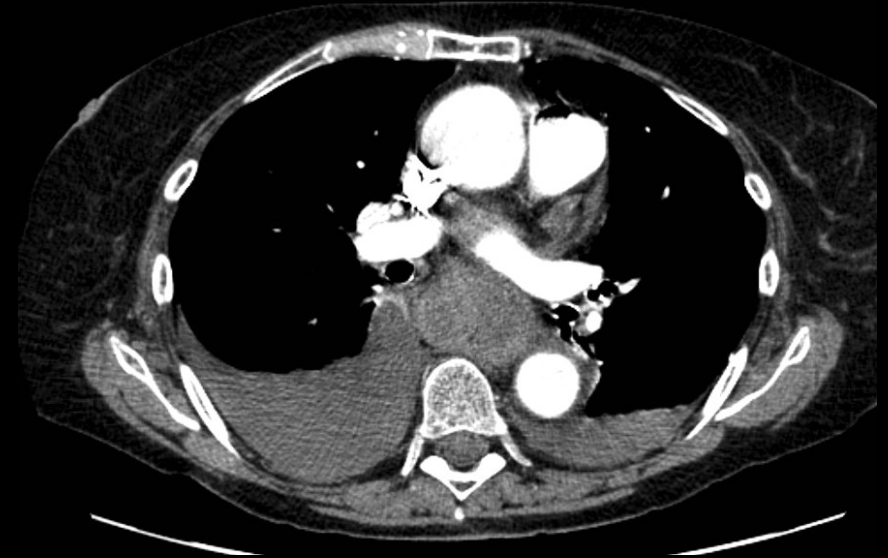
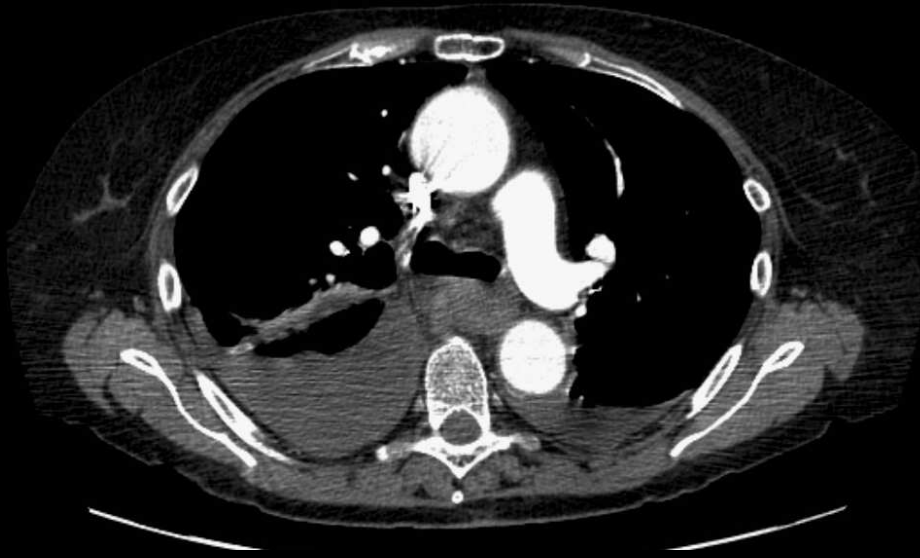Cas N°31



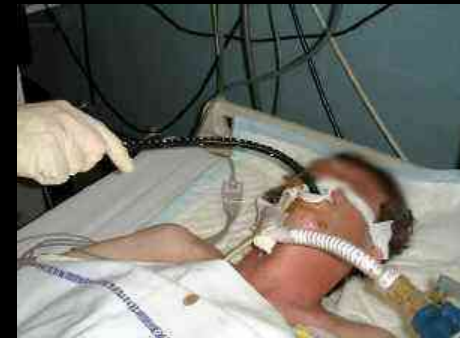Patient de 48ans
Dysphagie et déglobulisation
après ETO

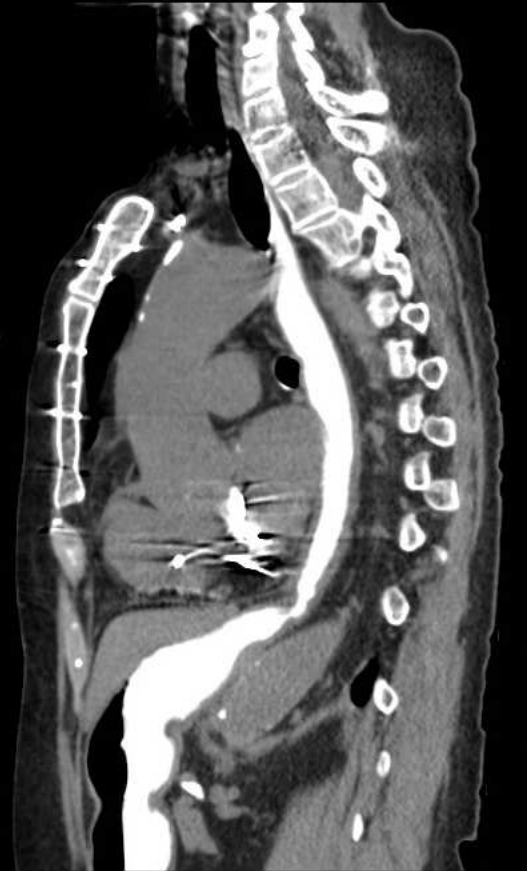
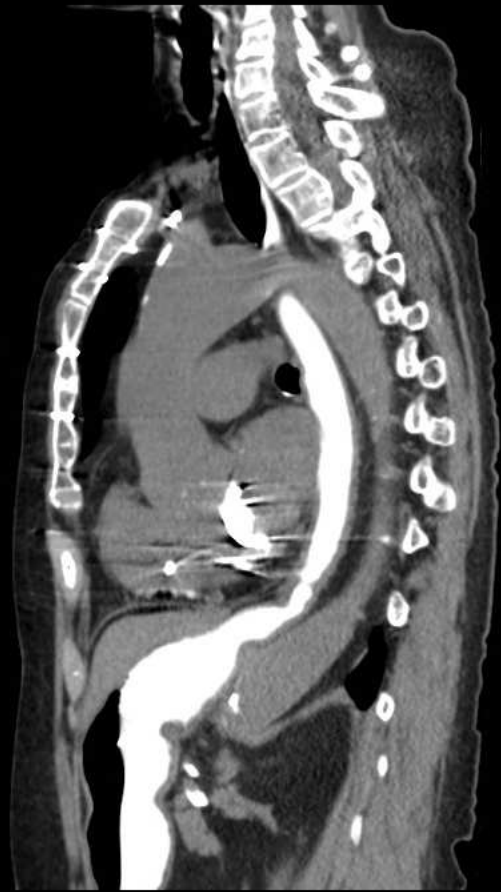
**Epaississement spontanément
hyperdense de la paroi
oesophagienne**



**Hématome de paroi
oesophagienne**



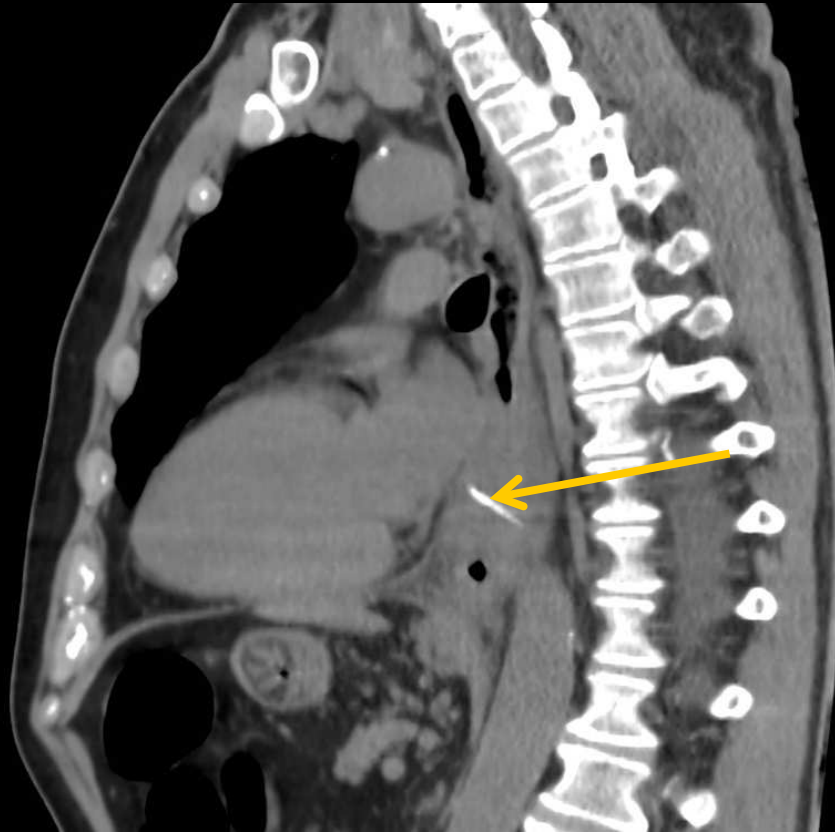


Contrôle

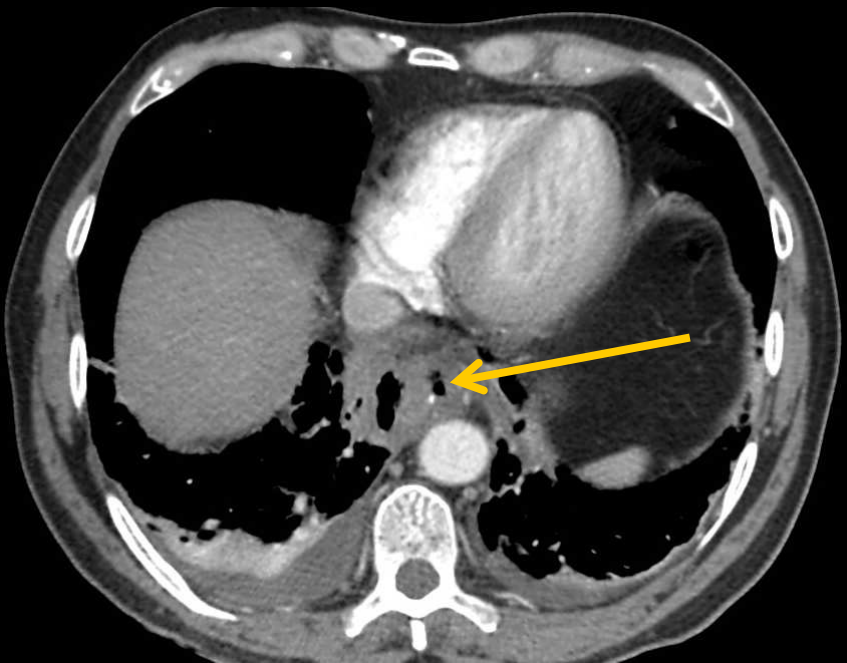
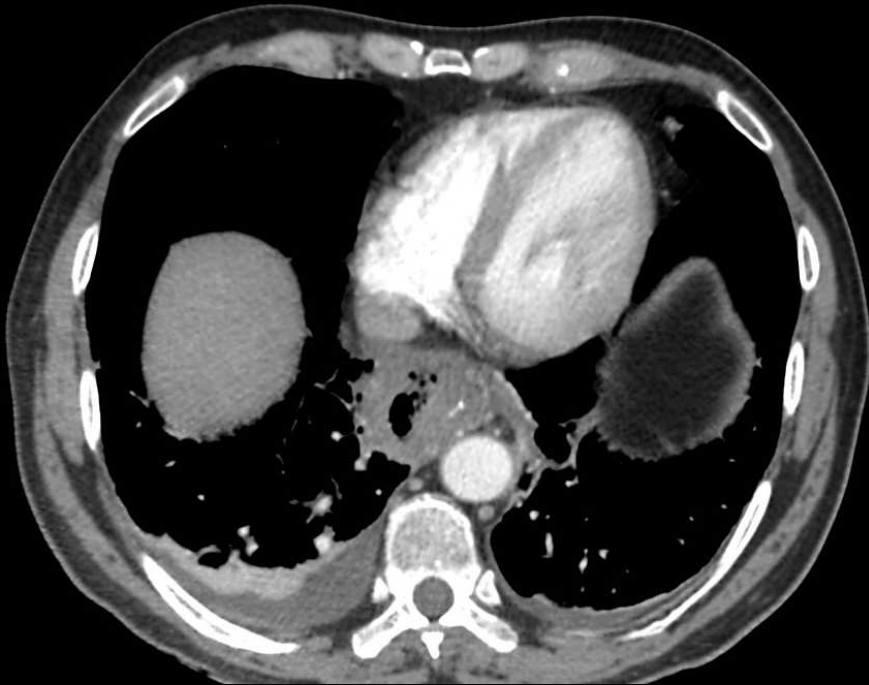
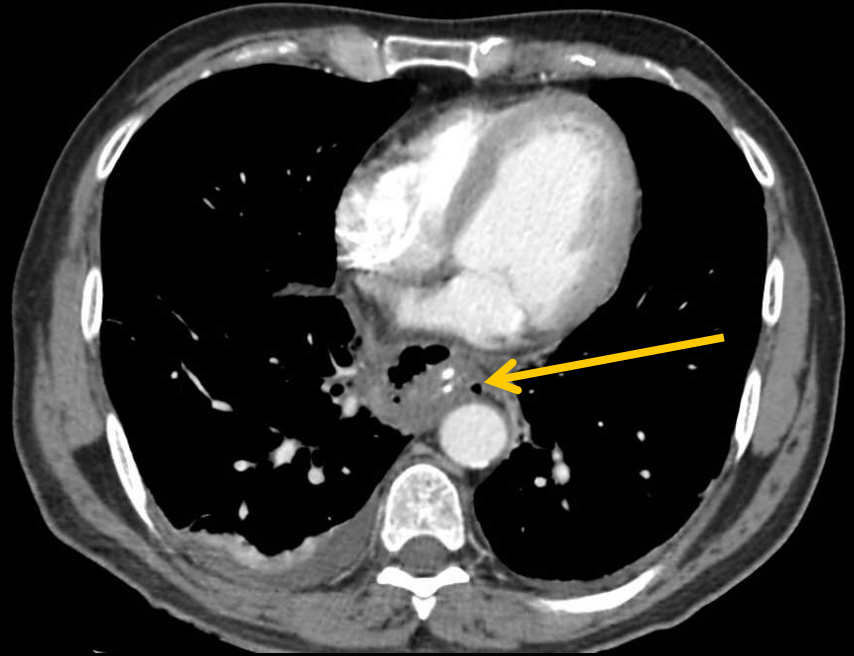
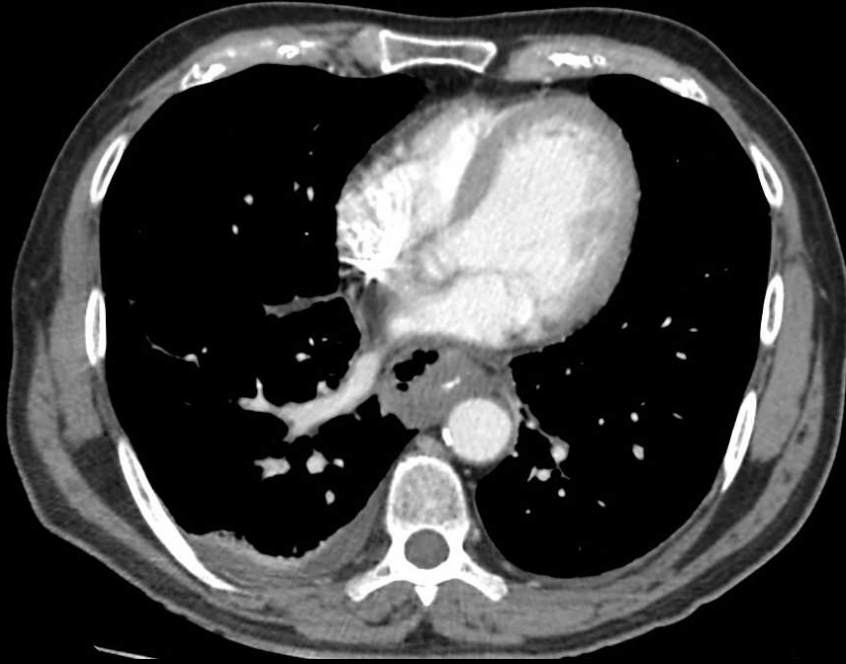Cas N°32

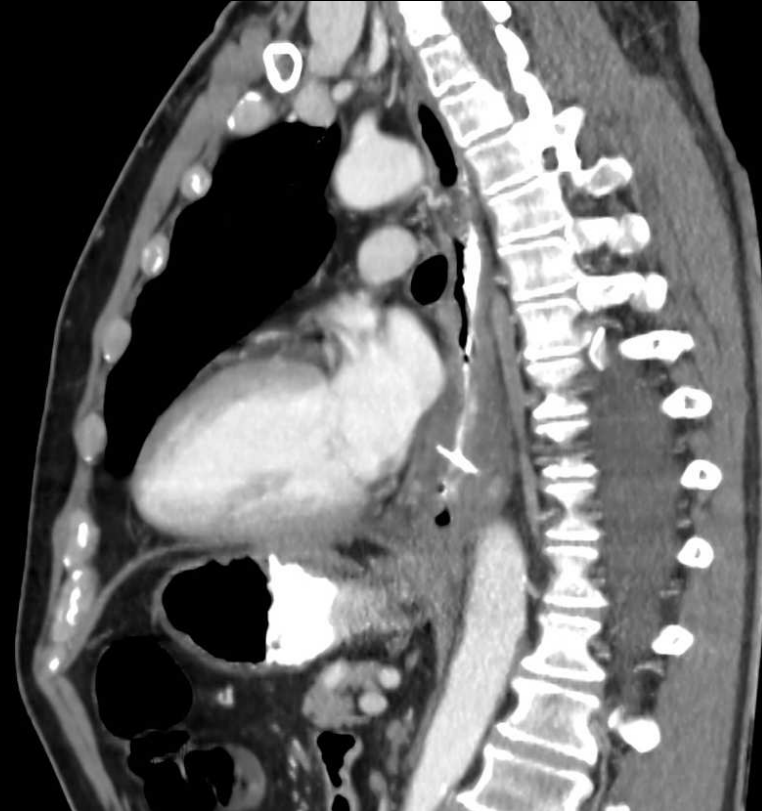
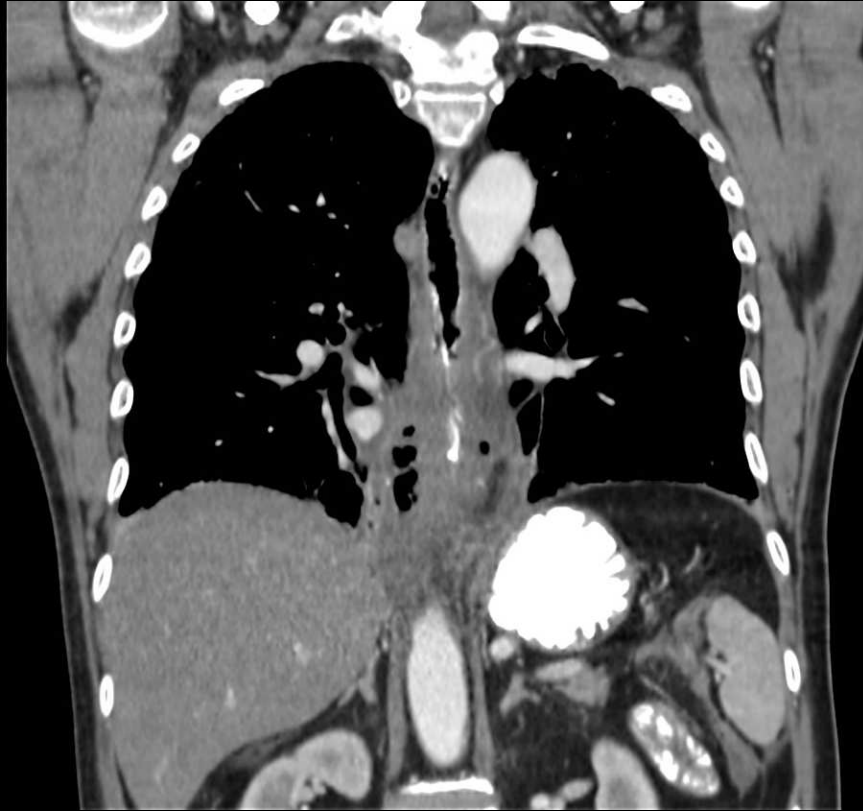
Patiente de 78ans
Douleurs thoraciques aiguës



**Image spontanément
hyperdense au sein de
l'oesophage**





Perforation oesophagienne par os de poulet

MERCI DE VOTRE ATTENTION

