

# Imagerie ORL pédiatrique

Dr Rémi Duprès

Service de Radiologie et Imagerie Médicale  
CHR Metz-Thionville – Hôpital de Mercy

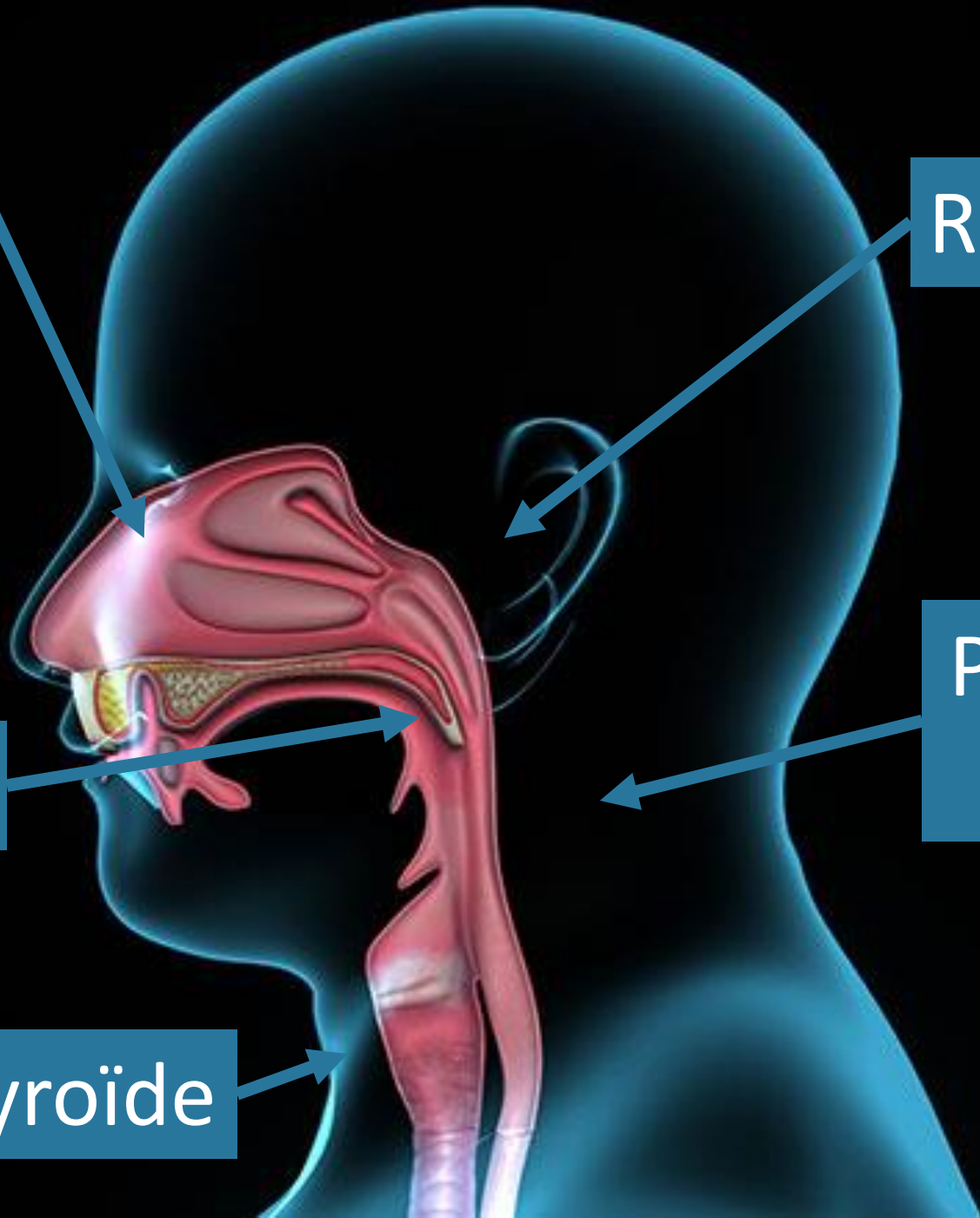
Sinus

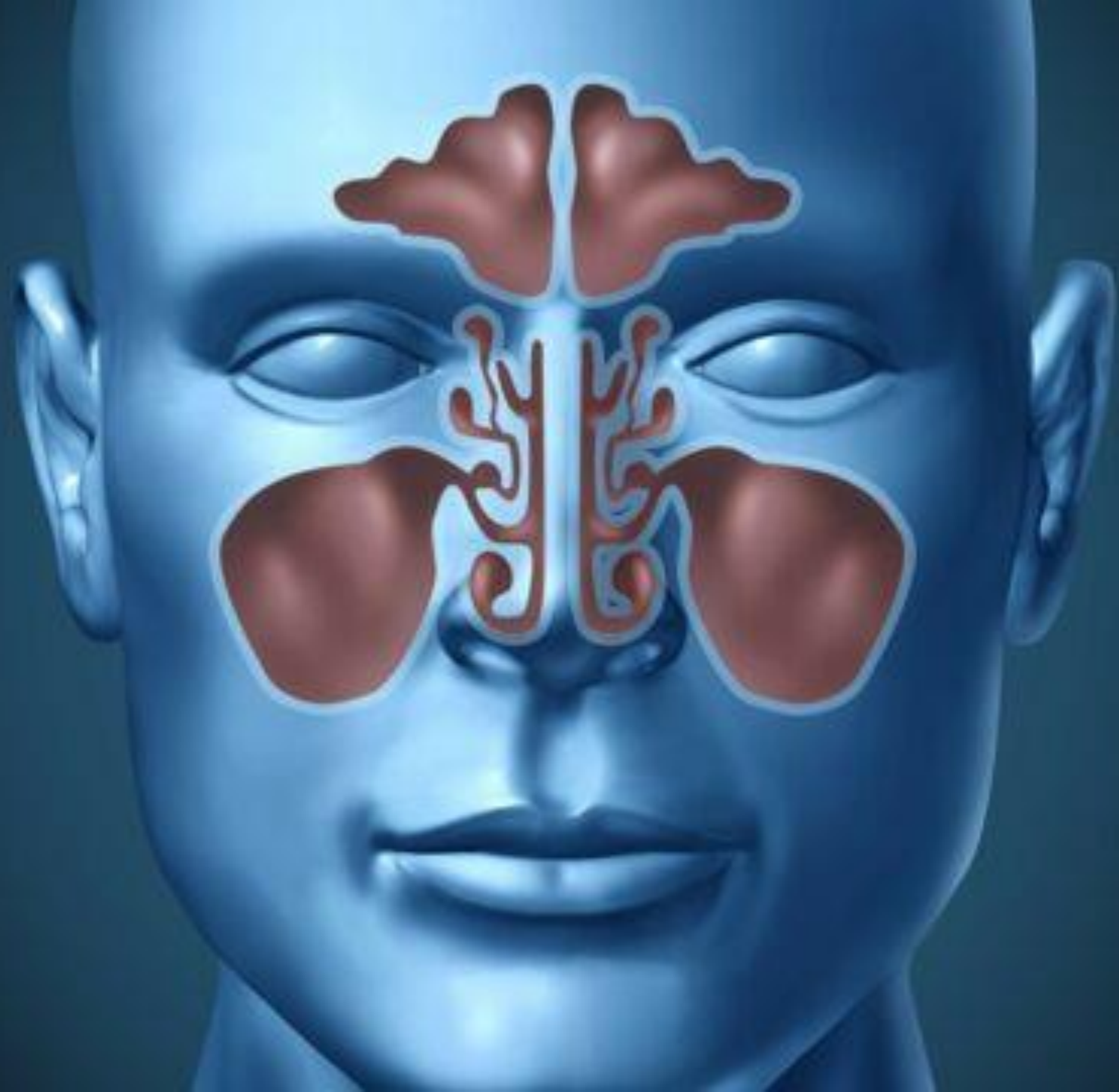
Rocher

Pharynx

Parties molles  
cervicales

Thyroïde

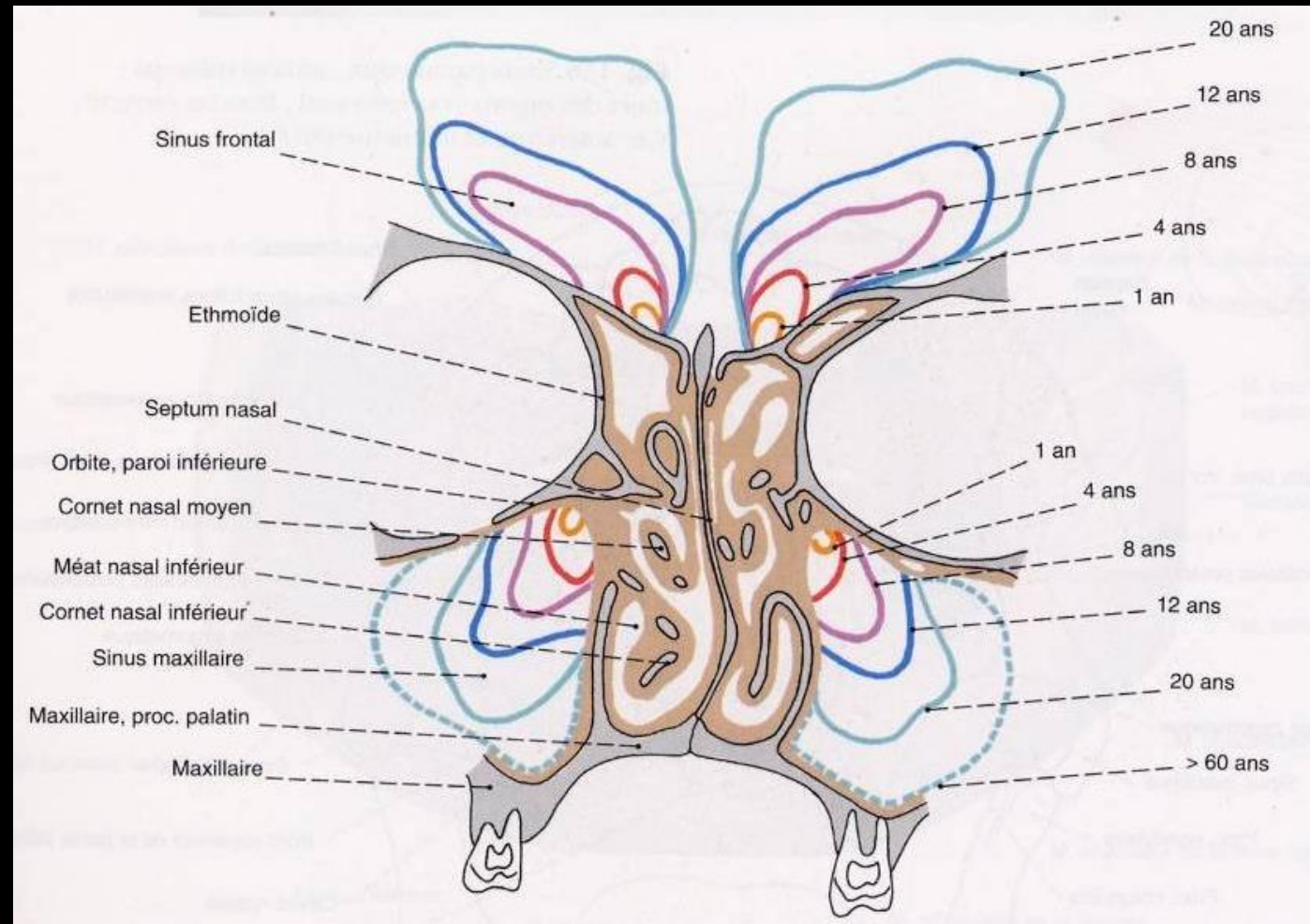
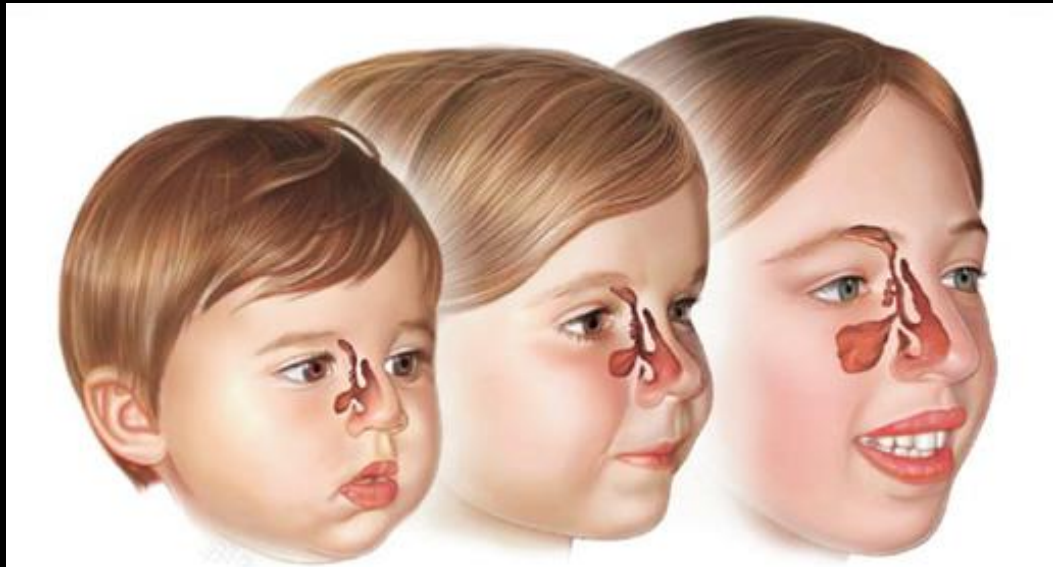



# Sinus

## Aspects normaux

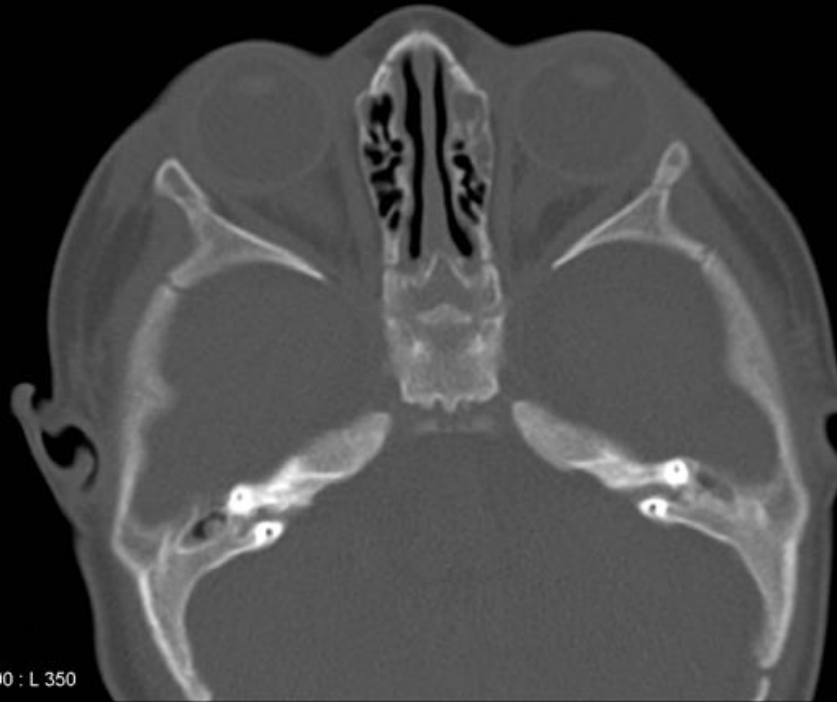
- Les sinus de la base du crâne et de la face se développent progressivement :
  - cellules ethmoïdales dès la naissance
  - cellules mastoïdiennes dès les premiers mois
  - sinus maxillaires à partir de 18 mois
  - sinus sphénoïdal à partir de 3 à 5 ans
  - sinus frontaux à partir de 6 à 7 ans



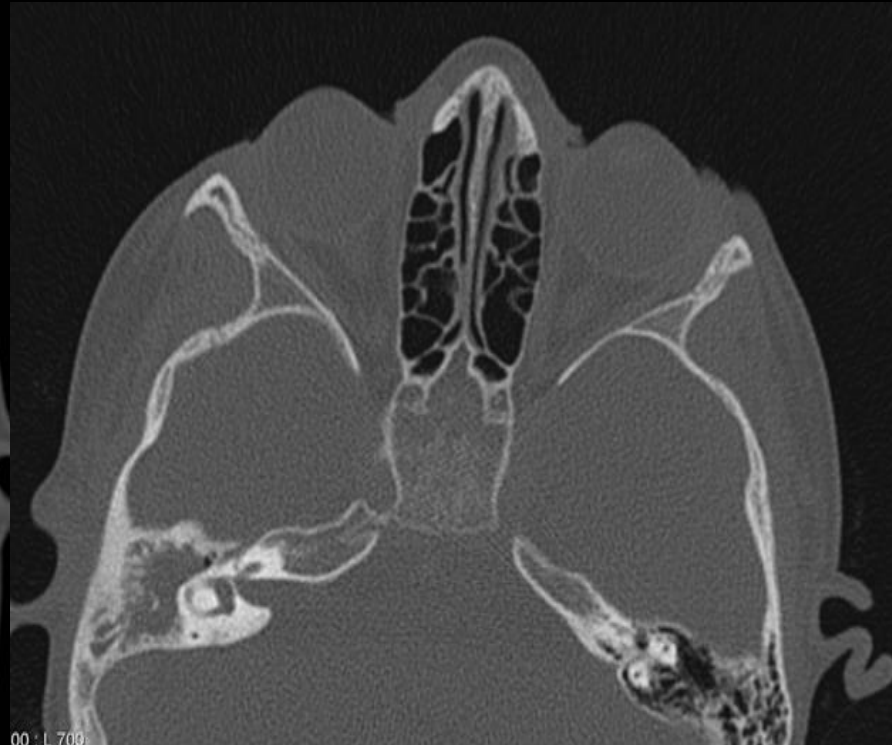# Sinus

## Aspects normaux

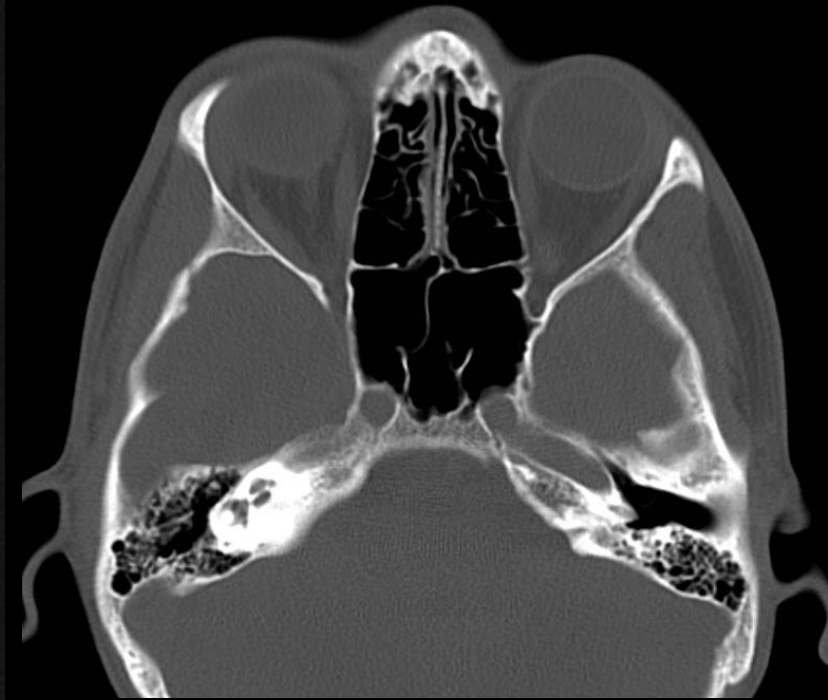### Ethmoïde



Nourrisson



6 ans



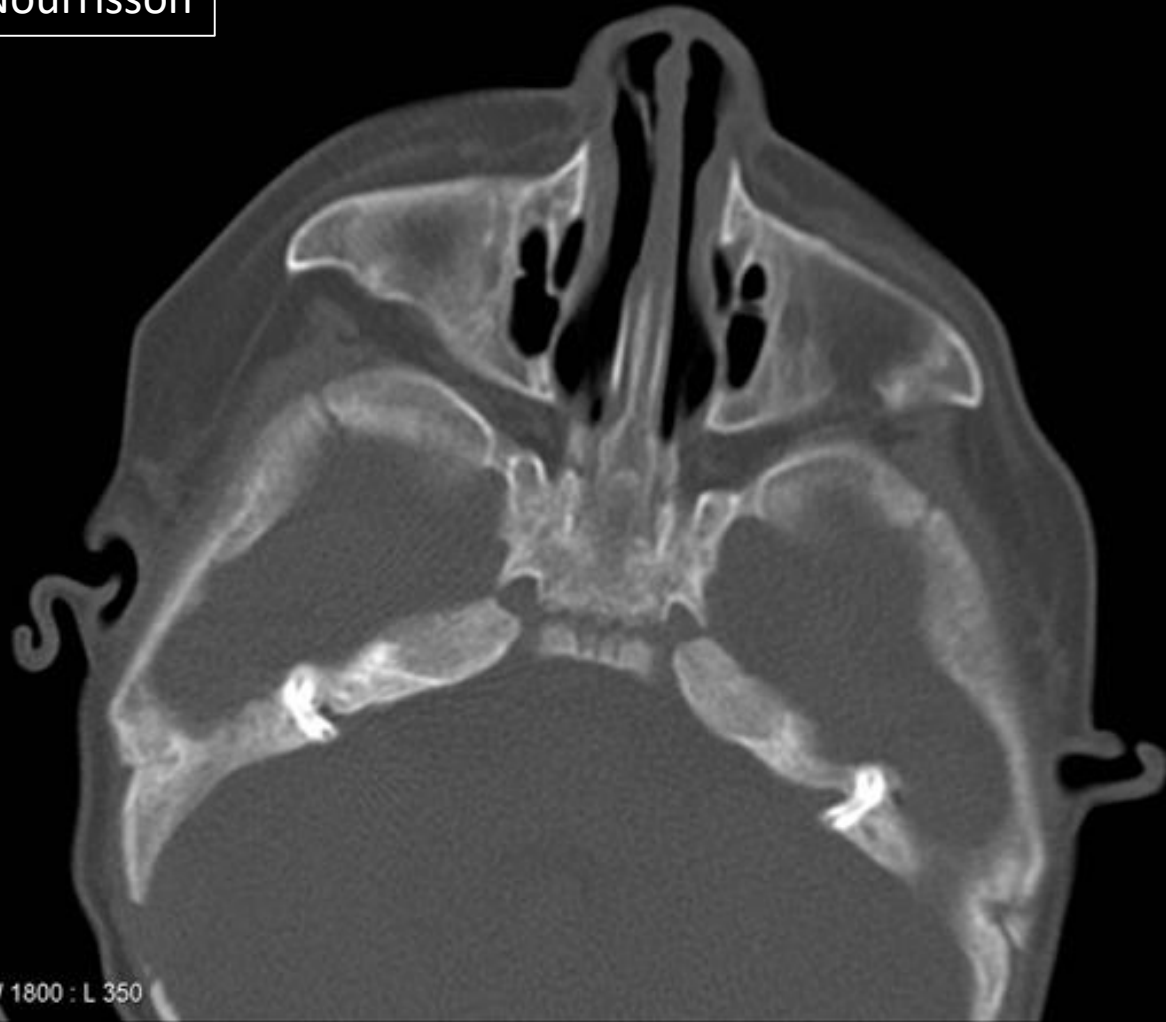12 ans

# Sinus

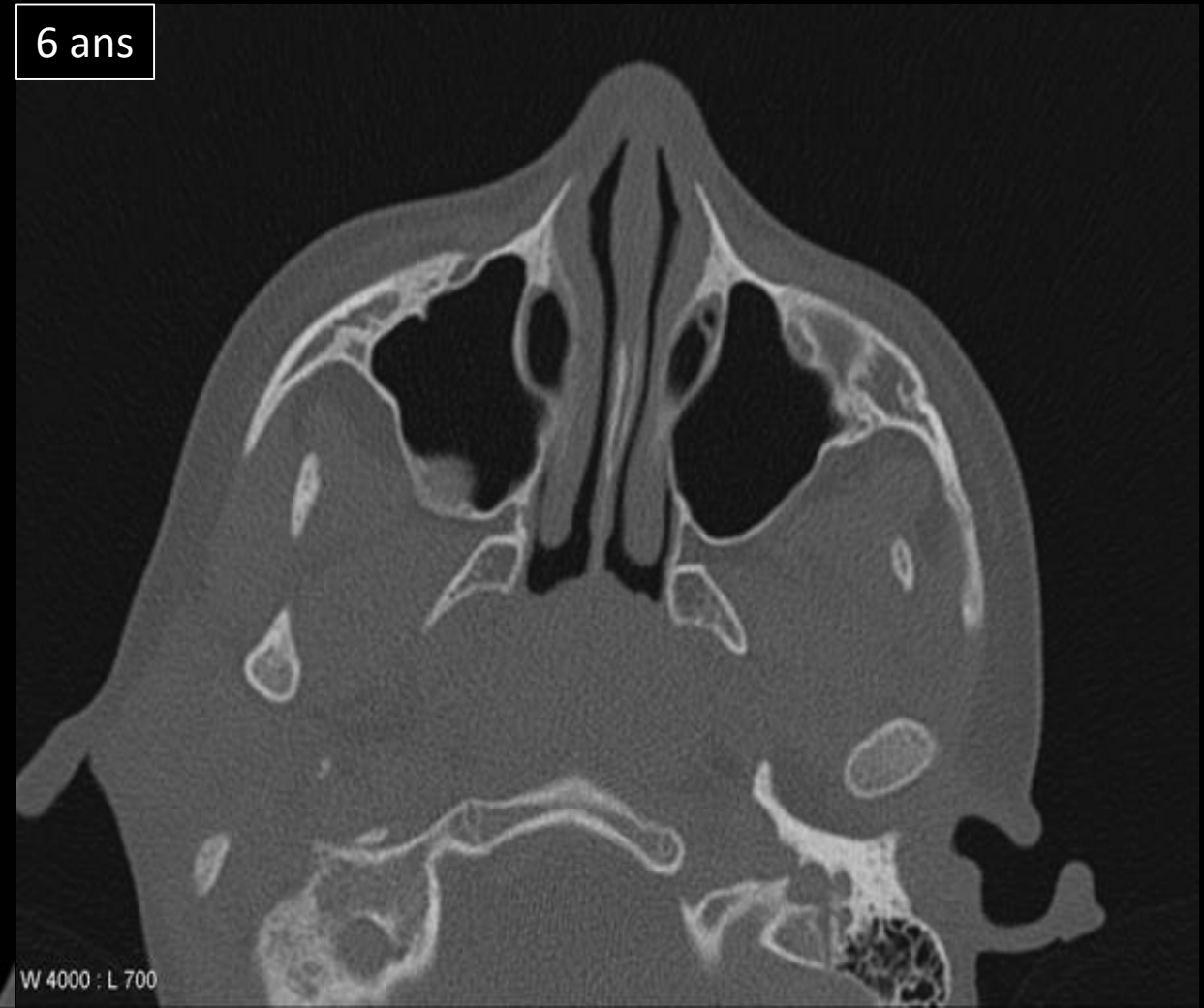
## Aspects normaux

### Sinus maxillaire

Nourrisson

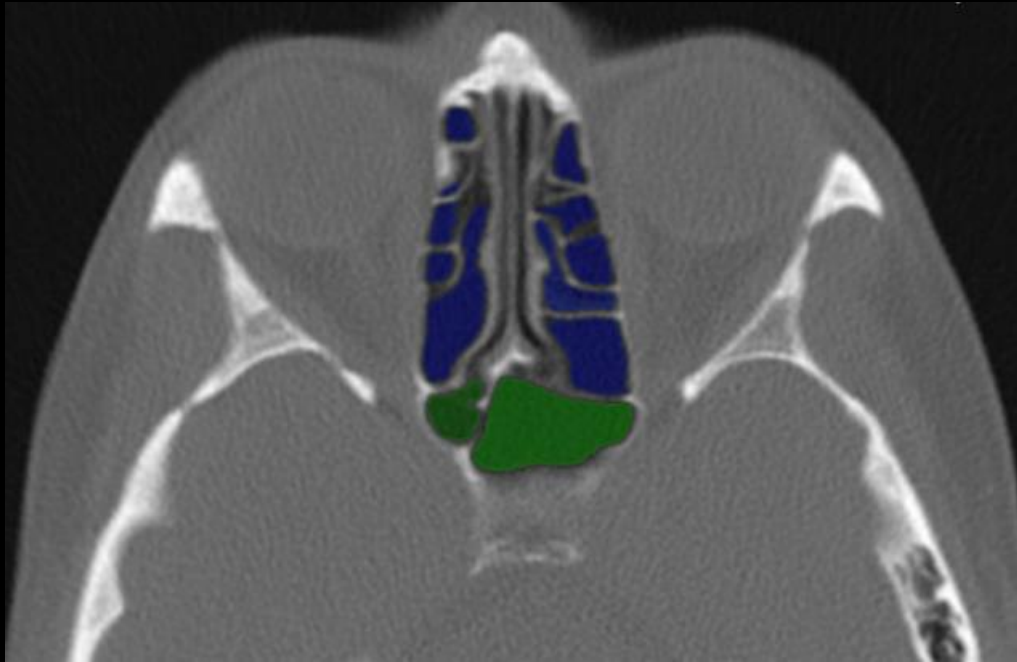


6 ans

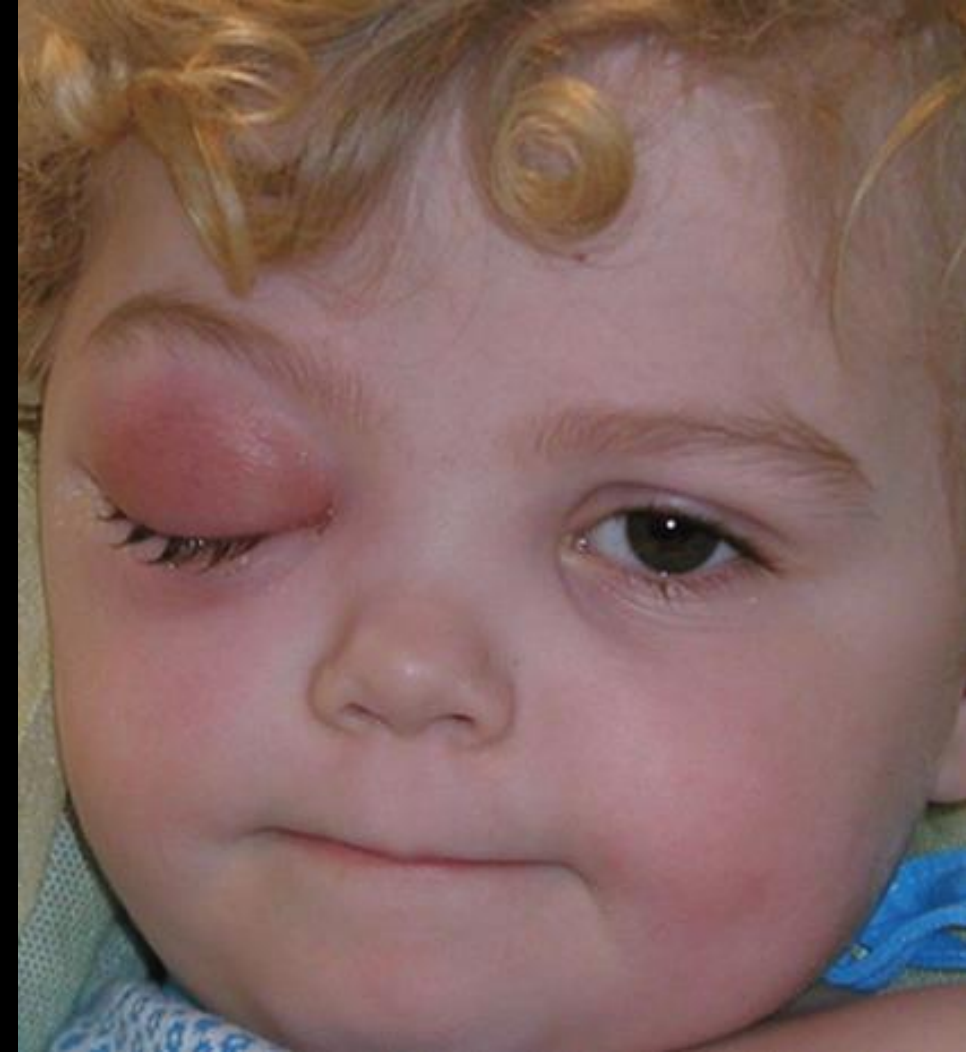

## Sinusites

- Elle peut se voir dès l'âge de 6 mois
- Une **ethmoïdite extériorisée** est suspectée devant l'association d'une rhinorrhée fébrile à un œdème de la paupière supérieure, unilatérale, commençant dans l'angle interne



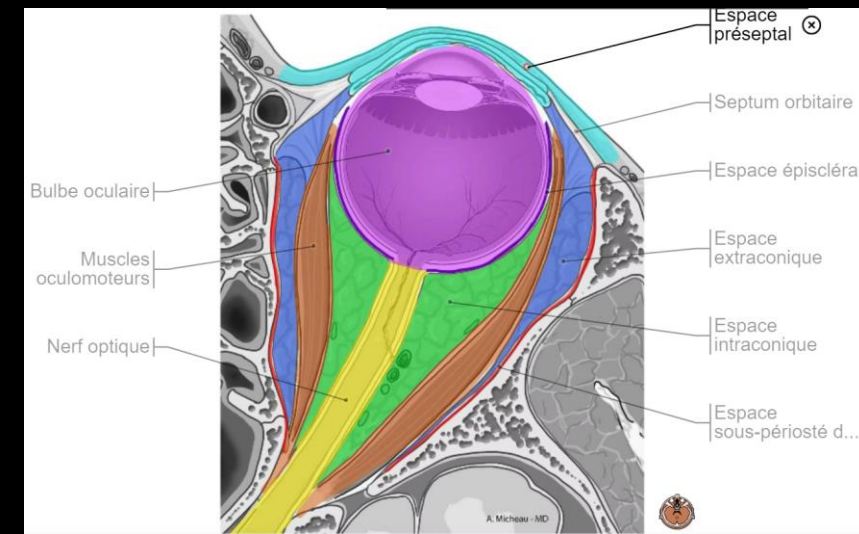
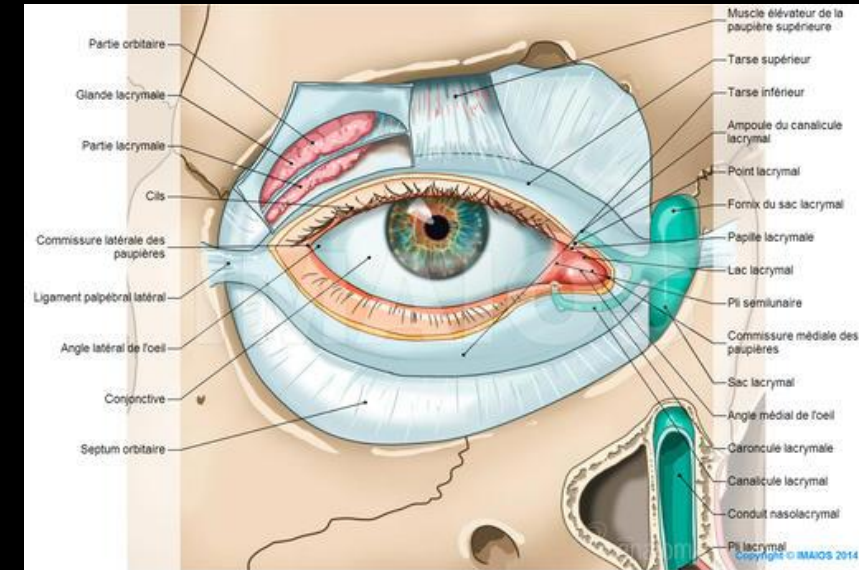
## Ethmoïdite



## Sinusites

- L'éthmoïdite est le plus souvent localisée uniquement à l'espace pré-septal, et relève d'un traitement médical, en ambulatoire
- Le septum est une membrane fibreuse reliant le périoste orbitaire aux targes palpébraux
- La gravité de l'éthmoïdite est due à l'extension éventuelle vers l'espace orbitaire rétro-septal, avec un risque de complication orbitaire et intracrânienne
- Elle nécessite alors une hospitalisation et une prise en charge en milieu chirurgical
- Les signes cliniques faisant suspecter une extension rétro-septale sont l'exophtalmie, une paralysie oculomotrice et une baisse d'acuité visuelle
- Devant ces signes, un examen scanographique avec injection d'emblée de produit de contraste est indiqué en première intention et en urgence

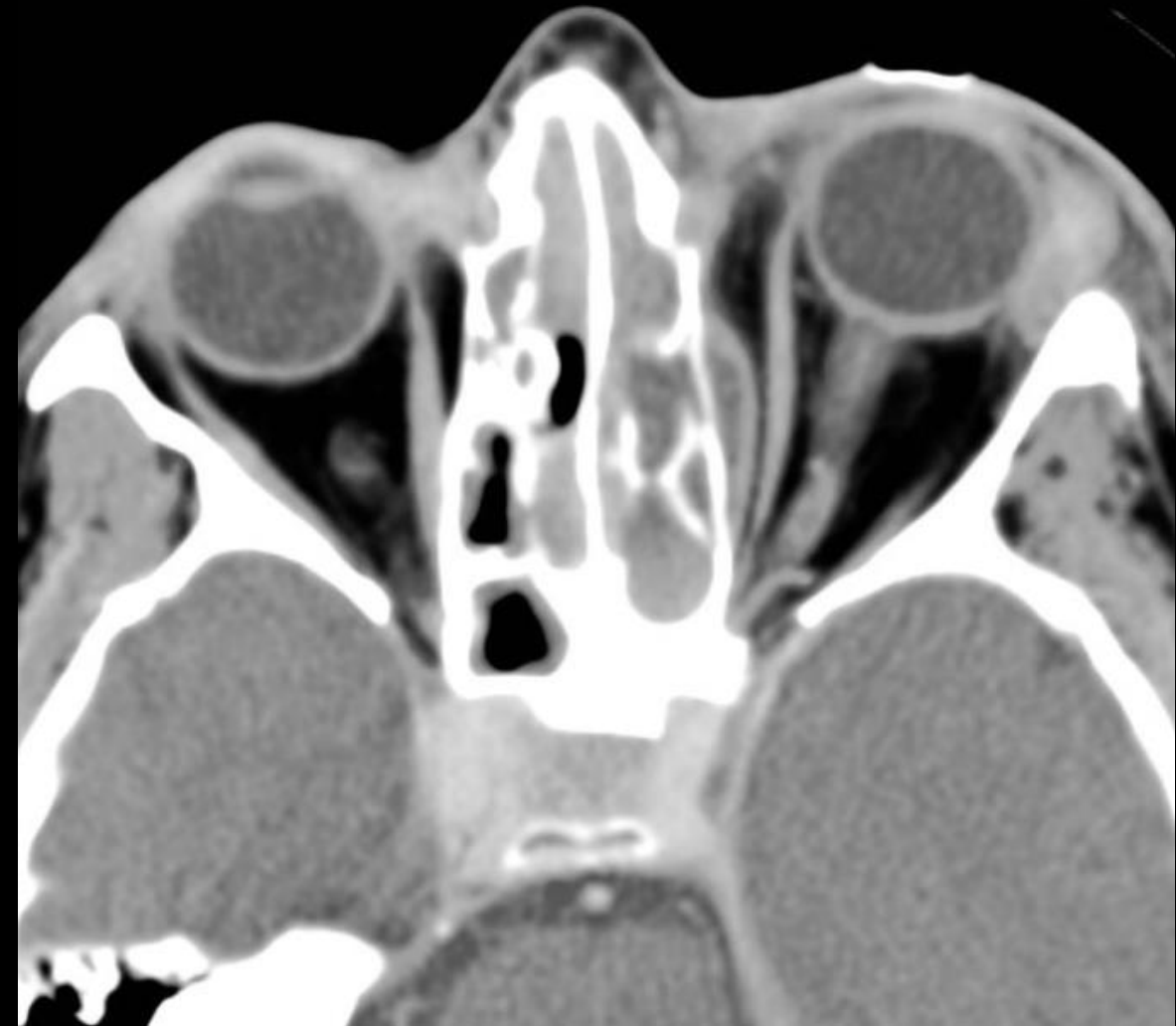## Ethmoïdite



## Sinusites

### Ethmoïdite

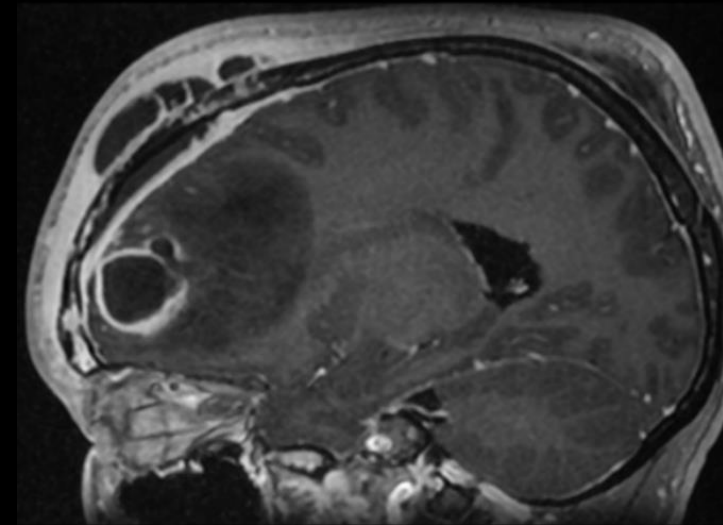
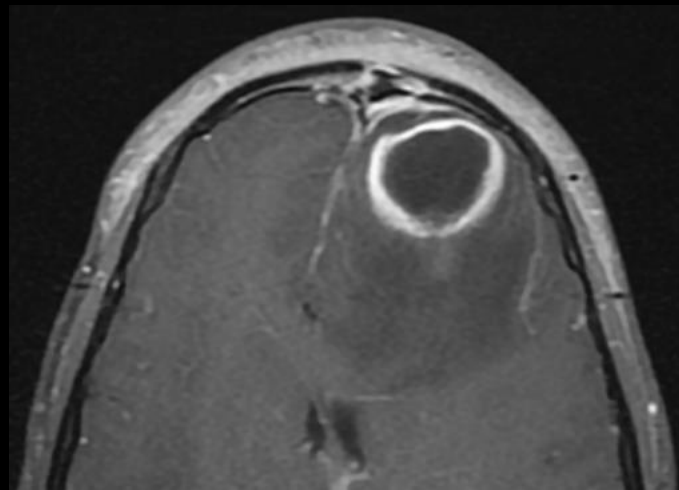
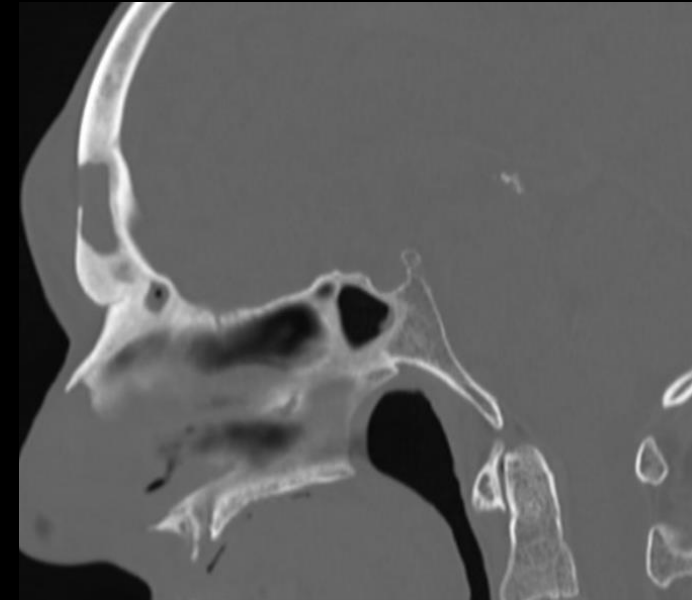
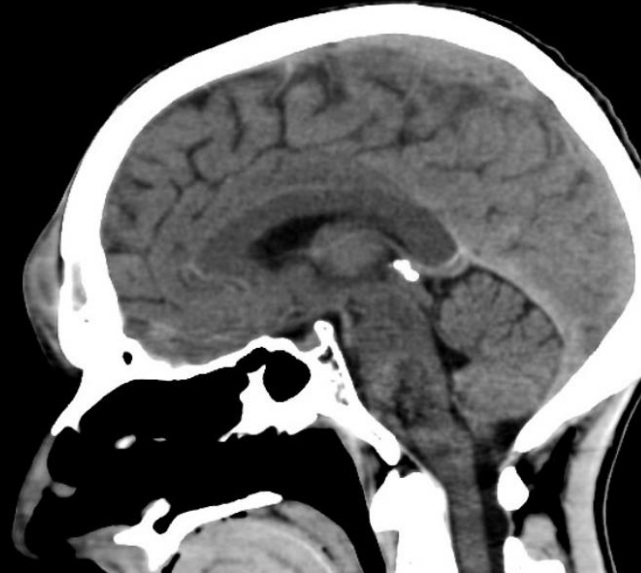- Le scanner pourra mettre en évidence :
  - Une **cellulite**, sous forme d'une densification de la graisse extra conique interne, voire intra-conique, avec épaissement des muscles
  - Un **abcès sous périosté**
  - Ou un **abcès intra orbitaire**
- On doit rechercher une **thrombose de veine ophtalmique supérieure**, ainsi que des complications intracrâniennes : **thrombose du sinus caverneux, méningite, empyème, abcès**
- L'atteinte osseuse de la paroi interne peut être absente ou limitée, la dissémination de l'infection se faisant soit directement à travers l'os, soit via les plexus veineux orbito sinusiens sans valvules



## Sinusites

### Sinusite frontale

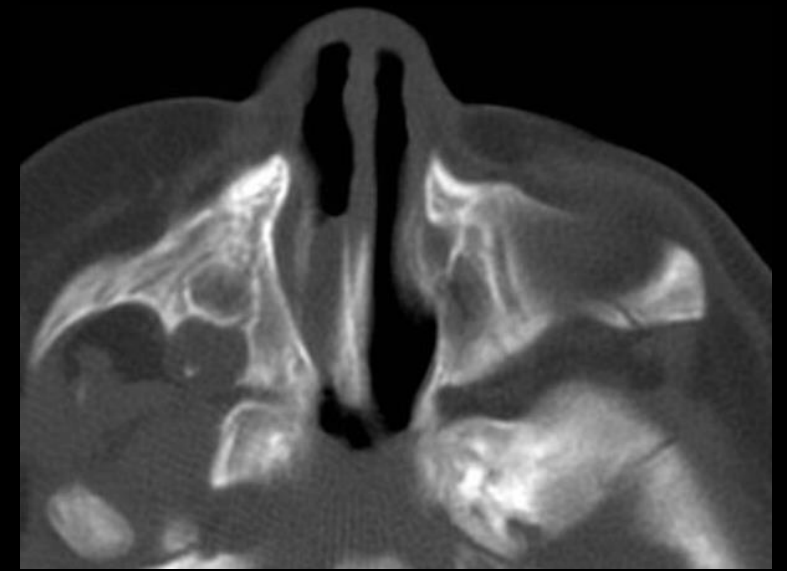
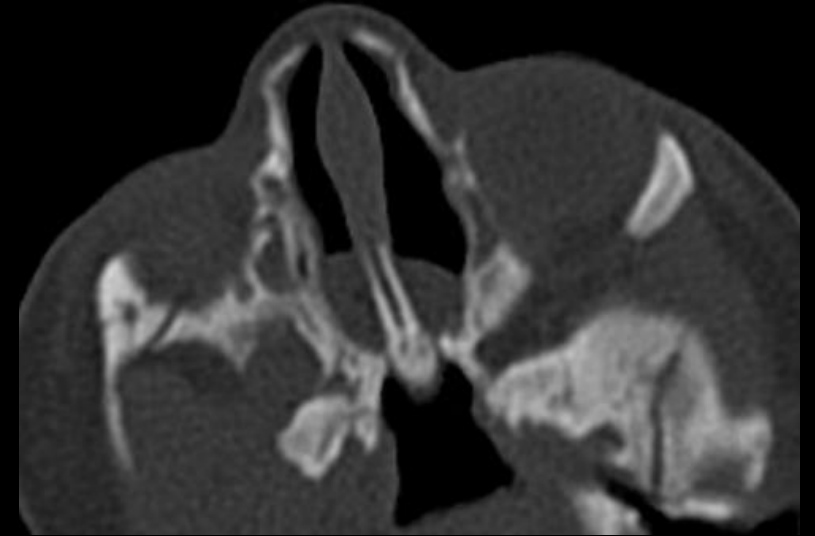
- Les sinusites frontales sont un **risque de complication ophtalmologique et neuro-méningée**
- La Pott's puffy tumor est l'association d'une tuméfaction des tissus mous frontaux, d'un abcès épidual et d'une ostéite de l'os frontal
- Le scanner retrouve un épaissement des tissus mous sous-cutanés associés parfois à une collection sous périostée et une collection extra-durale frontale avec érosion osseuse de l'os frontal
- L'IRM permet de mieux délimiter l'atteinte ostéitique de la voûte frontale correspondant à une perte de l'hypersignal T1 de la moelle osseuse graisseuse



## Malformations

### Atrésie des choanes

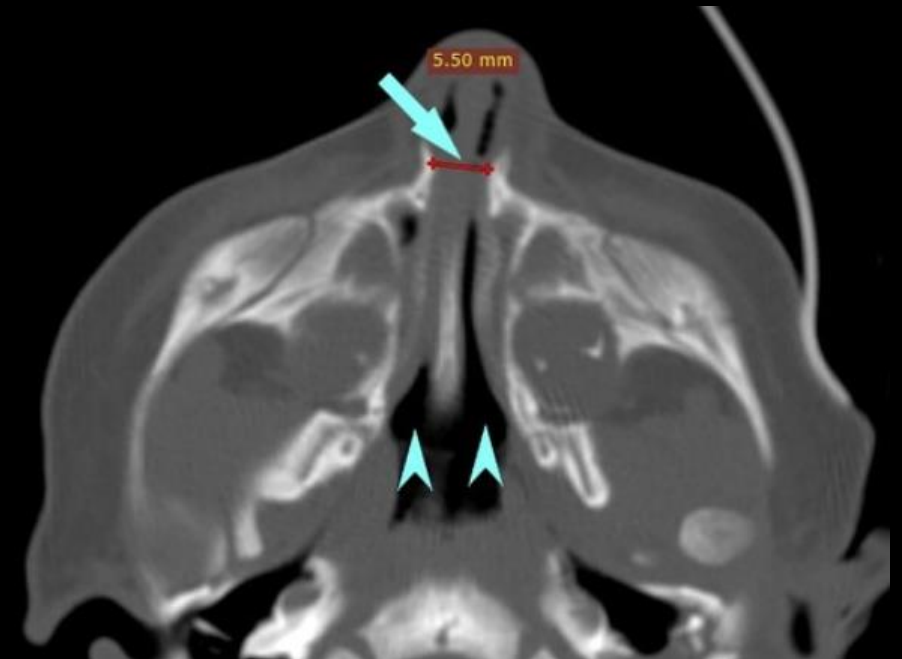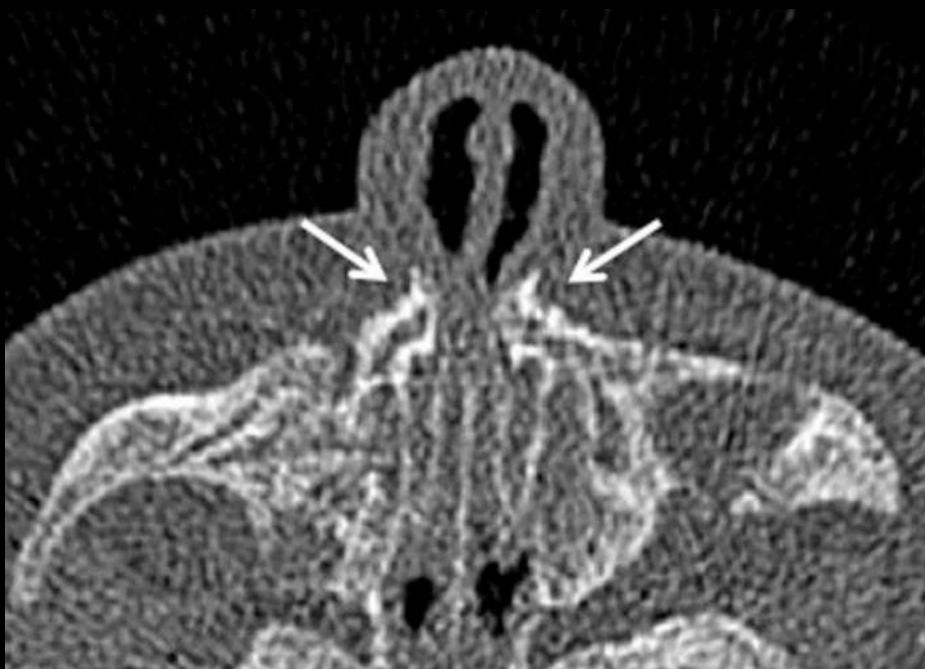- **Défaut de formation des choanes**, les ouvertures assurant la communication entre la cavité nasale et le nasopharynx
- Peut être unilatéral ou bilatéral
- **Une des causes les plus fréquentes d'obstruction nasale chez le nouveau-né**
- La présentation dépend si elle est uni- ou bilatéral
  - **L'atrésie des choanes unilatérale se manifeste tardivement et peut être asymptomatique ou s'accompagner d'une rhinorrhée**
  - **L'atrésie bilatérale peut s'accompagner d'une détresse respiratoire néonatale, car les nourrissons respirent obligatoirement par le nez**
- L'évaluation par tomodensitométrie axiale peut montrer :
  - un rétrécissement nasal postérieur uni- ou bilatéral avec obstruction des voies respiratoires inférieures à 3 mm
  - la mesure est effectuée au niveau de référence des plaques ptérygoïdiennes dans le plan axial
  - un niveau d'air-fluide au-dessus du point d'obstruction
  - épaissement du vomer



## Malformations


### Sténose des orifices piriformes

- **Rétrécissement de l'ouverture piriforme** et résulte d'une fusion précoce et d'une hypertrophie des processus nasaux médiaux
- Les caractéristiques d'imagerie de la sténose de l'ouverture piriforme comprennent :
  - courbure vers l'intérieur et épaissement des processus nasaux du maxillaire
  - rétrécissement de l'ouverture piriforme mesurant moins de 8 mm (la normale >11 mm)





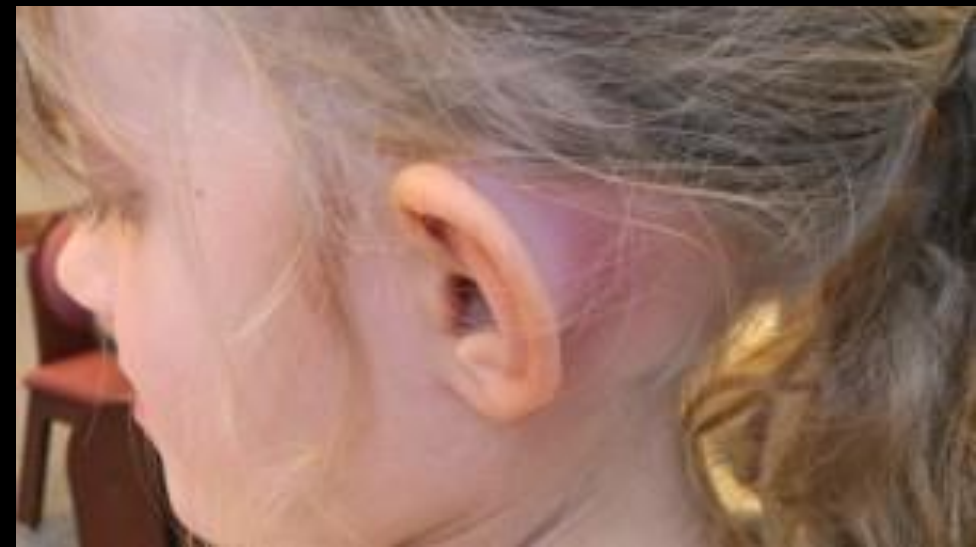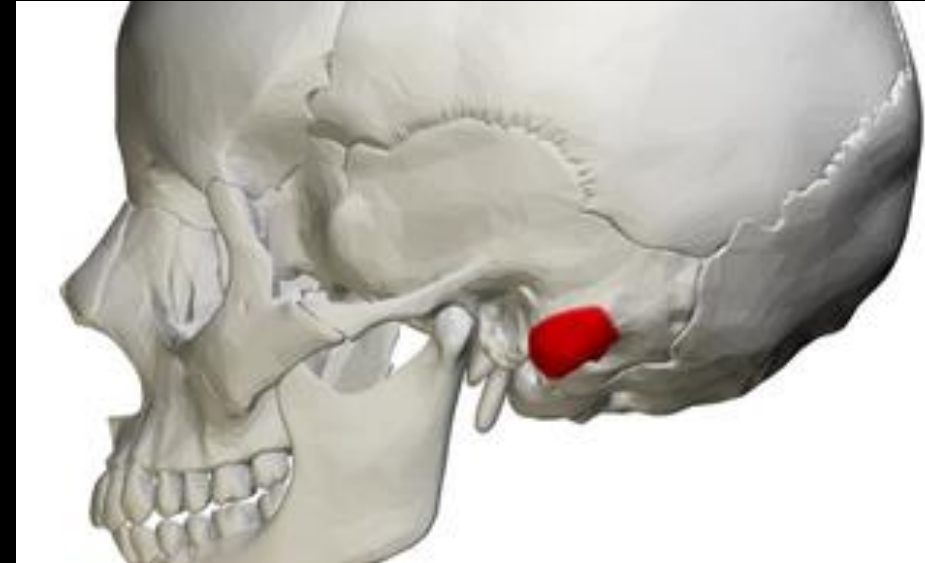
Attention : dans les malformations faciales, inclure l'ensemble du massif facial ainsi que les rochers : très nombreux syndromes malformatifs à associations diverses



## Mastoïdite

### Clinique

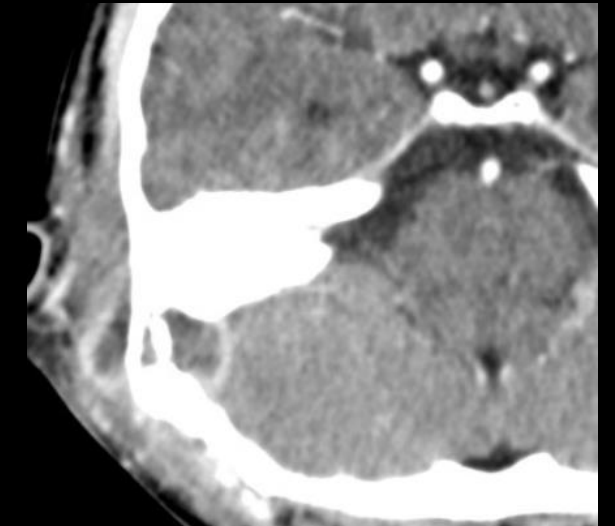
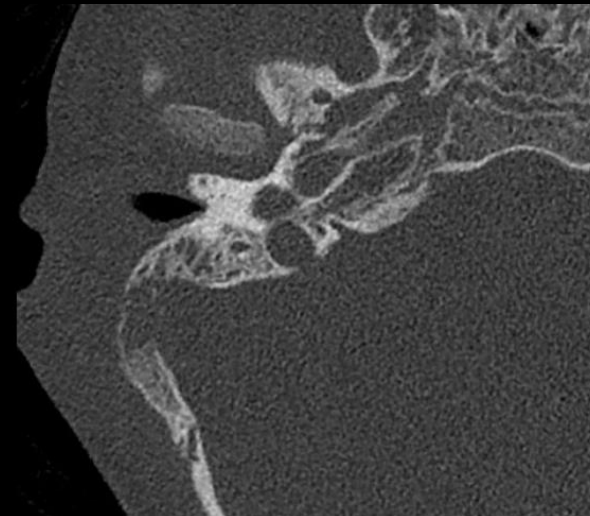
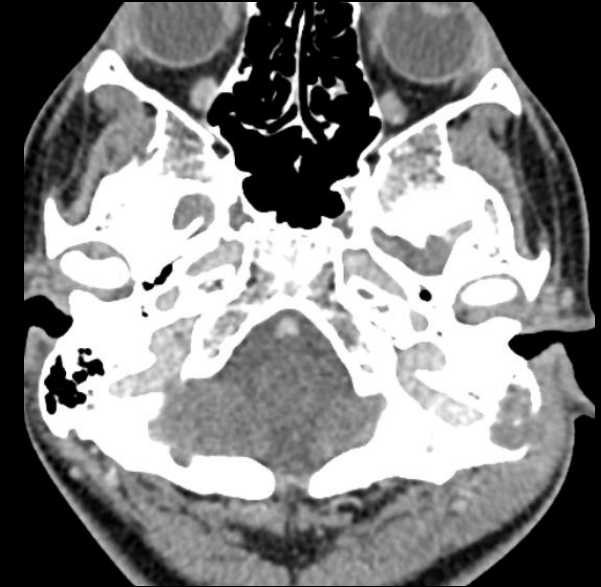
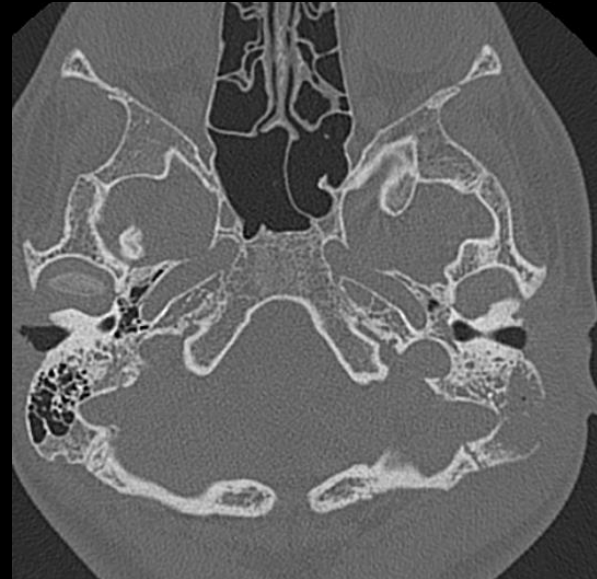- La mastoïdite aiguë fait référence à une **infection suppurative des cellules mastoïdiennes**
- C'est la **complication la plus courante de l'otite moyenne aiguë**
- Elle est le plus souvent due à des infections bactériennes, *Streptococcus pneumoniae* et *Haemophilus influenzae* représentant 65 à 80 % des cas
- *H. influenzae*, bien que moins courant, est l'agent le plus agressif, entraînant le plus souvent des complications, notamment des méningites
- La **mastoïdite aiguë extériorisée** se manifeste cliniquement par une tuméfaction érythémateuse rétro-auriculaire décollant le pavillon de l'oreille associée à une otalgie fébrile



## Mastoïdite

- Le scanner montre un **comblement mastoïdien** et recherche une destruction des parois des cellules mastoïdiennes, de la corticale mastoïdiennes avec **abcès sous périoste sur le versant exo crânien**, ou avec **thrombose du sinus sigmoïde sur le versant endocrânien**
- Recherche une atteinte méningée ou **parenchymateuse** (empyème sous- ou extra-dural, abcès intra-parenchymateux) de la fosse postérieure ou de la fosse temporale

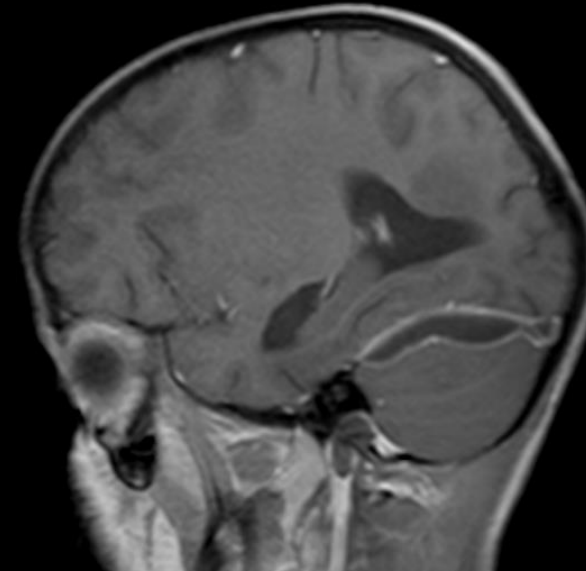
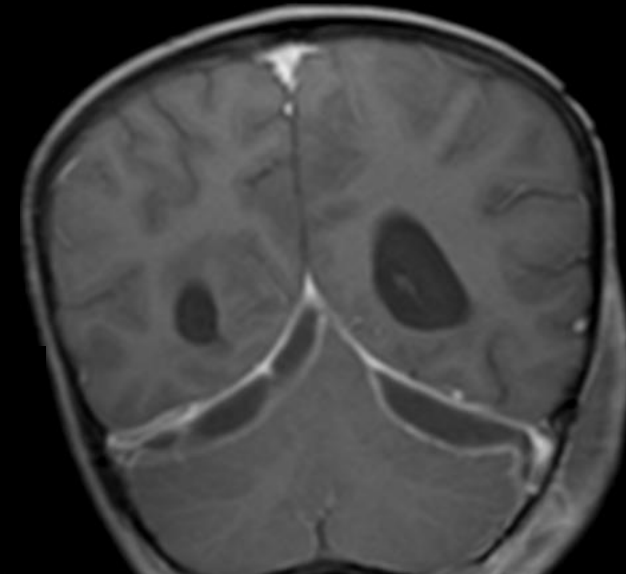
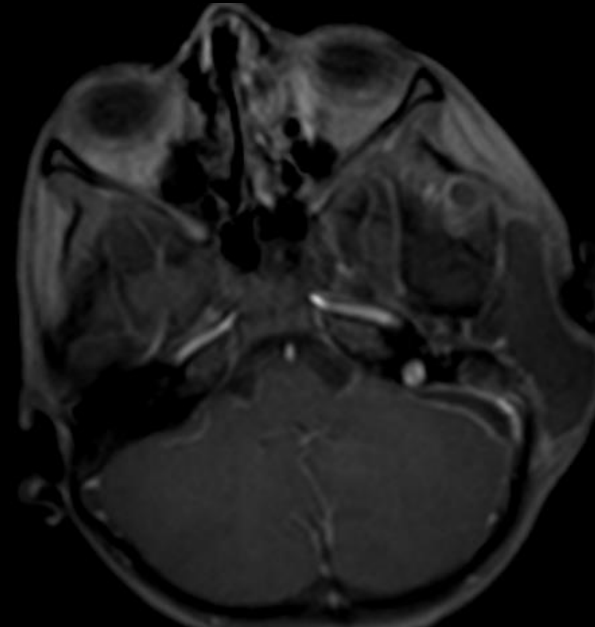
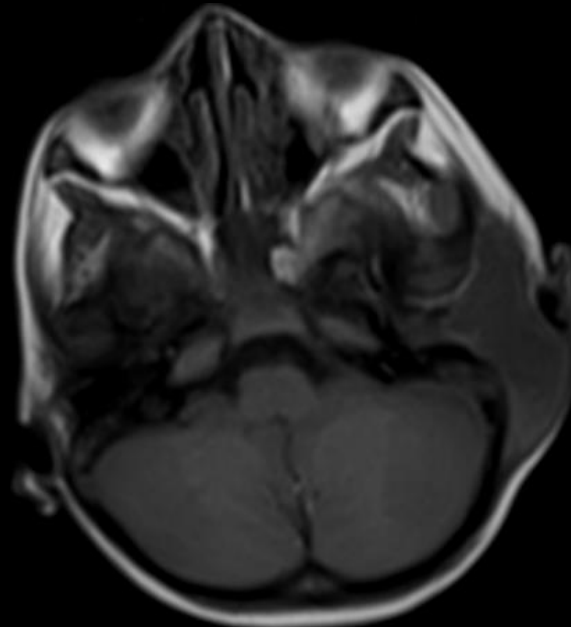
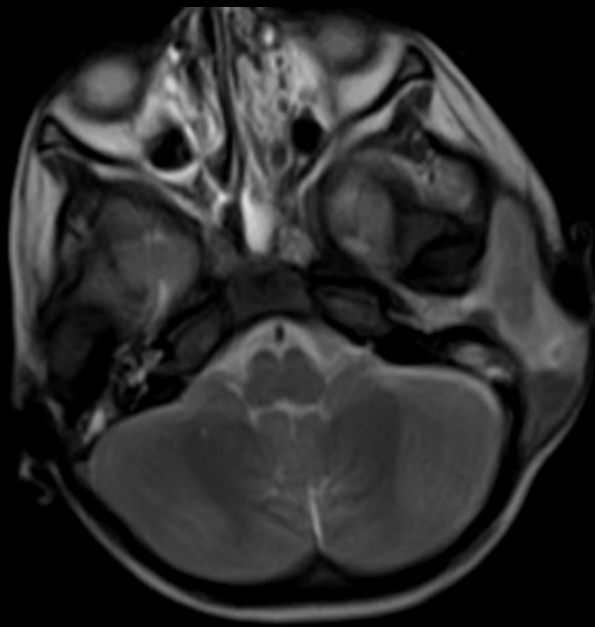
### Imagerie



## Mastoidite

### Imagerie

- L'IRM permet de préciser les complications intracrâniennes



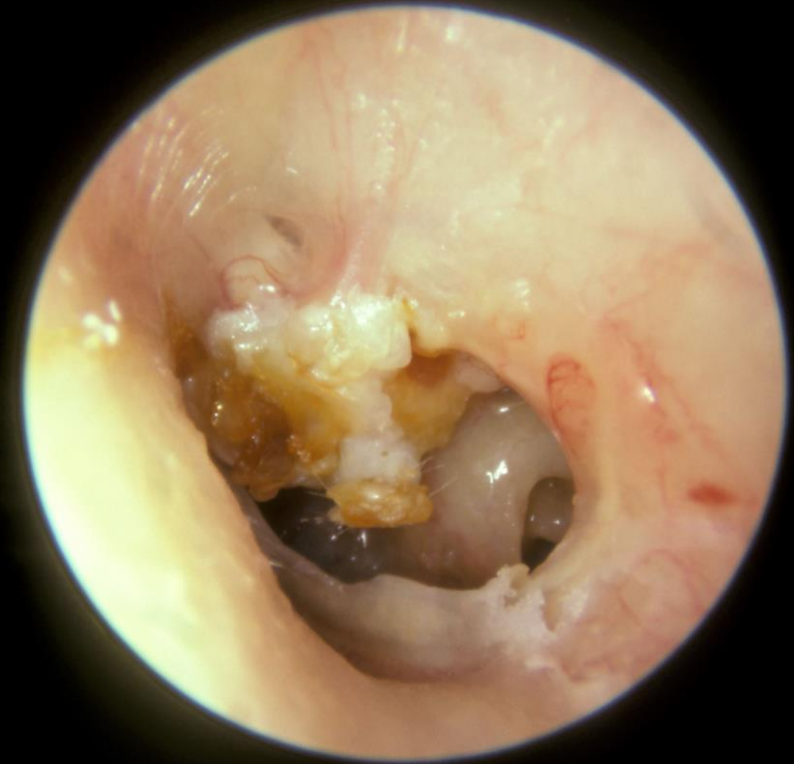
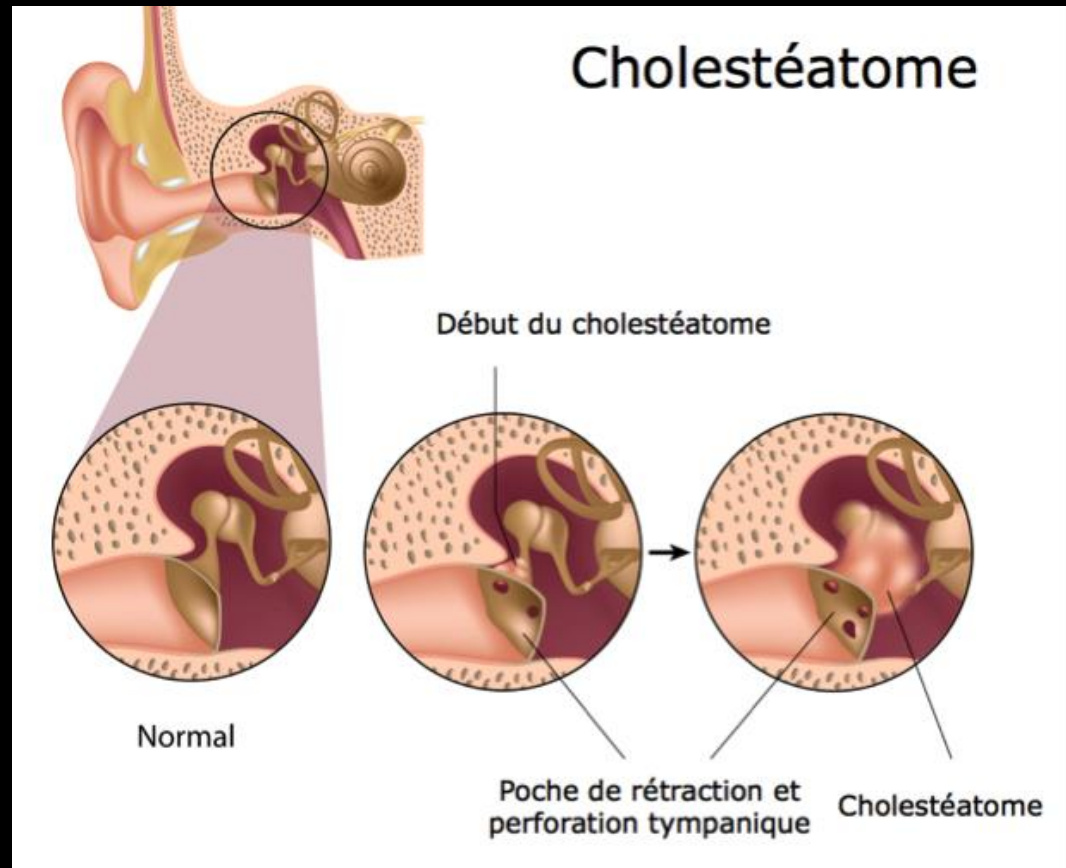
## Cholestéatome

- Le cholestéatome est défini par la **présence d'épiderme**, c'est à dire de peau, **à l'intérieur des cavités de l'oreille moyenne**, dans la caisse du tympan derrière la membrane tympanique et/ou dans la mastoïde
- Cette accumulation de peau, qui se présente comme un kyste ou comme une poche remplie de squames de peau, **va progressivement grossir entraînant une infection chronique de l'oreille moyenne et une destruction des structures osseuses environnantes**
- Le cholestéatome est **le plus souvent secondaire à des otites à répétition et à un mauvais fonctionnement de la trompe d'Eustache** (dont l'un des rôles est d'aérer l'oreille moyenne). Ces otites à répétition peuvent parfois évoluer à bas bruit et être méconnues au moment du diagnostic de cholestéatome. **Plus rarement, le cholestéatome peut être secondaire à un traumatisme de l'oreille** (par exemple une fracture du rocher) **ou à une intervention chirurgicale au niveau de l'oreille** (tympaanoplastie, chirurgie de l'otospongiose...). Enfin, **de façon exceptionnelle, le cholestéatome peut être congénital** (c'est à dire qu'il est présent dès la naissance et qu'il s'est constitué pendant la grossesse).
- Les deux principaux symptômes pouvant révéler un cholestéatome (mais qui peuvent également se voir dans d'autres affections de l'oreille) sont : un **écoulement purulent de couleur jaunâtre et d'odeur fétide de l'oreille** (appelé otorrhée purulente) et une **baisse de l'audition**

## Cholestéatome

### Otoscopie

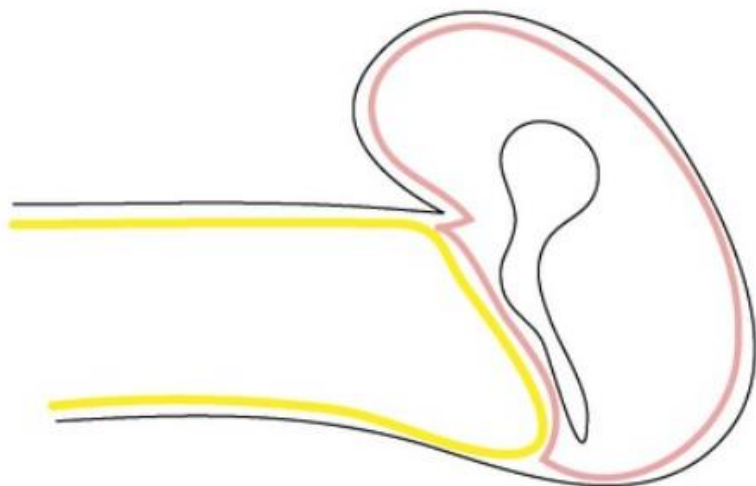
- Le diagnostic de cholestéatome repose, habituellement, sur le simple examen clinique de l'oreille (otoscopie)
- Lorsque le diagnostic de cholestéatome a été porté, on fera pratiquer une mesure de l'audition (audiogramme) et un scanner de l'oreille (pour essayer de préciser l'extension du cholestéatome et rechercher des complications)



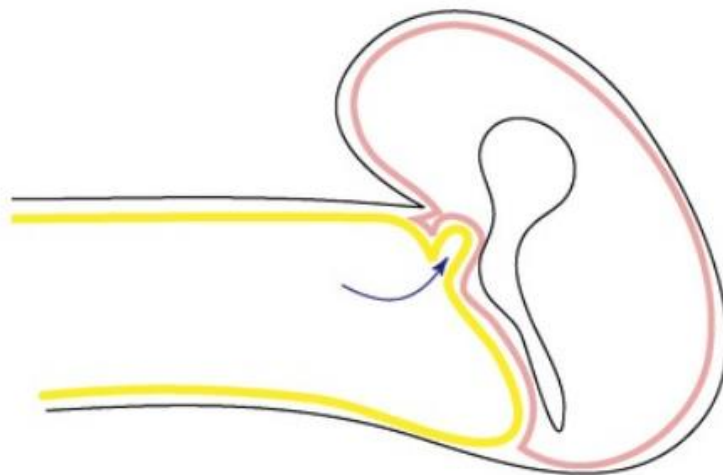
# Oreilles / Rochers

## Cholestéatome

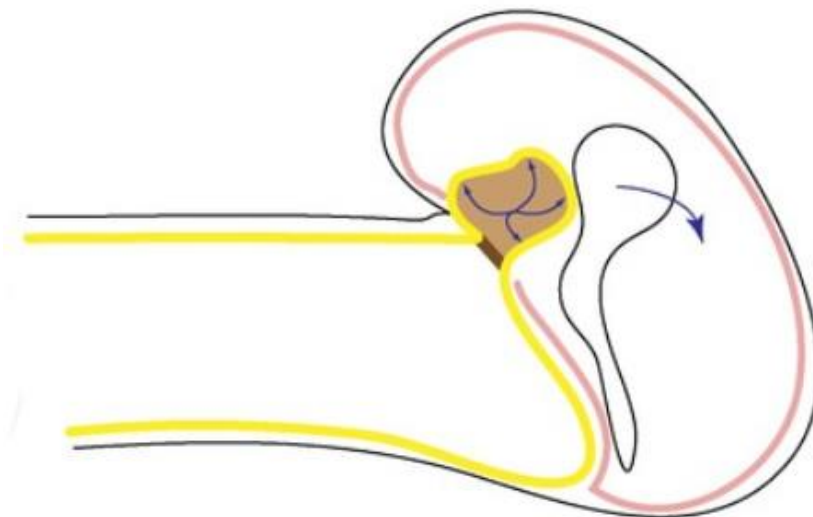
### Formation d'un cholestéatome



Normal tympanic membrane



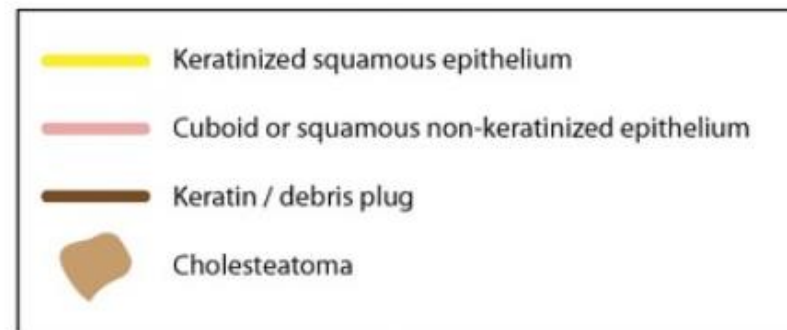
Retraction pocket develops in the pars flaccida of the tympanic membrane



Neck of the pocket becomes blocked with keratin / debris and keratin accumulates in the pocket, developing into a cholesteatoma, eventually eroding the scutum and displacing the ossicular chain medially

Il existe quatre hypothèses liées à la formation de cholestéatomes :

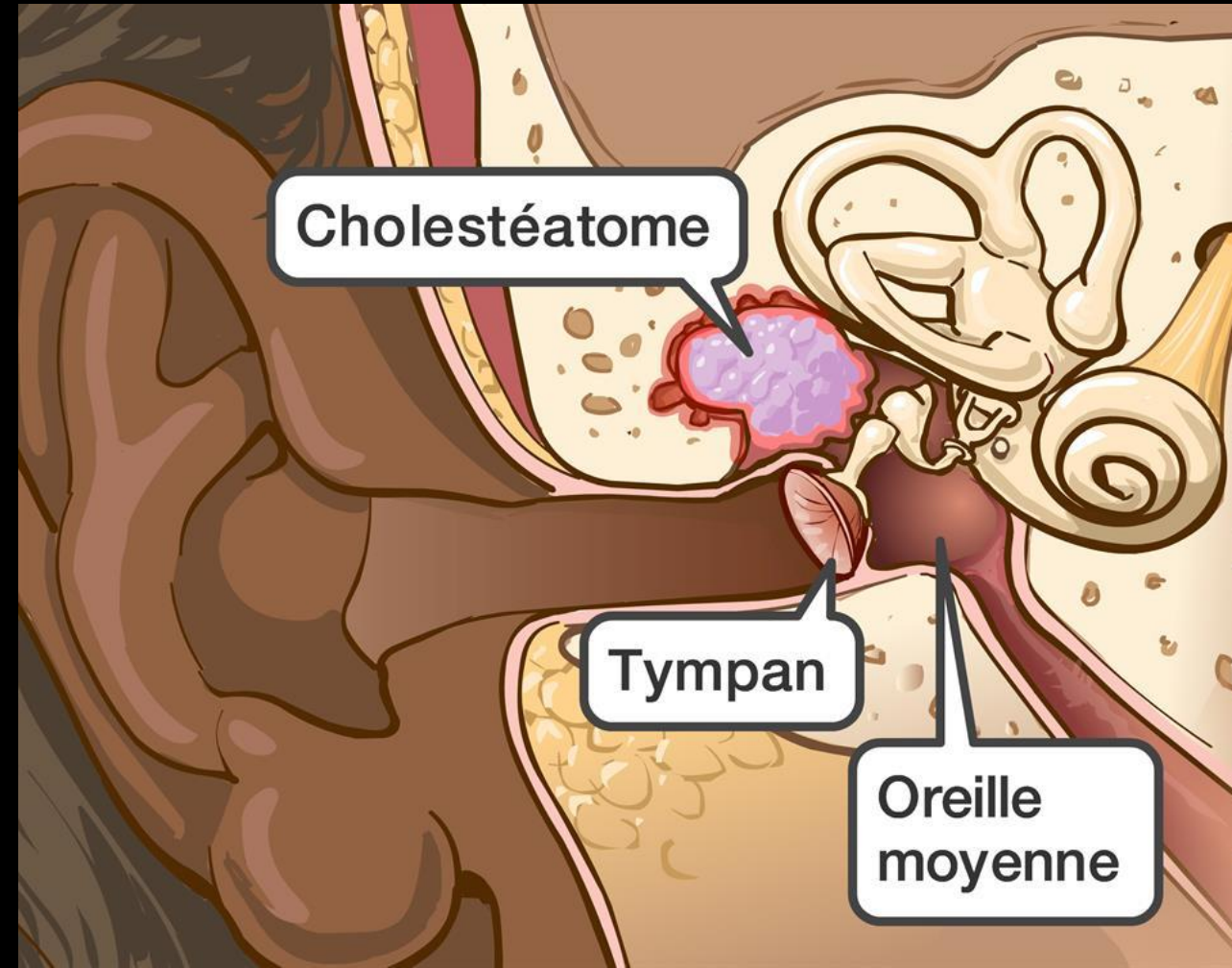
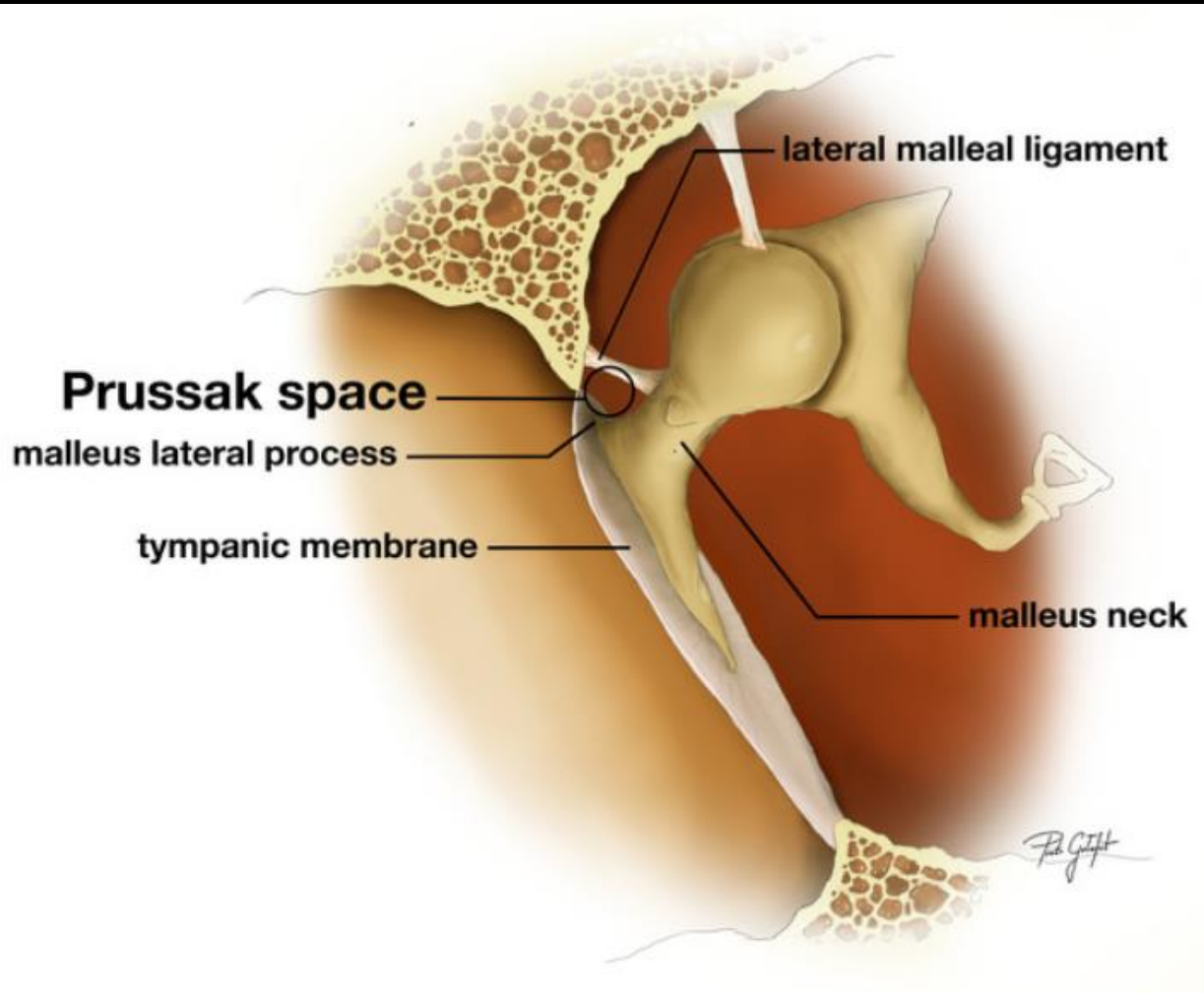
- Invagination/pression négative
  - probablement la cause la plus courante
  - résulte d'un dysfonctionnement de la trompe d'Eustache et d'une rétraction de la membrane tympanique, des débris et de la kératine finissant par obstruer le col de la rétraction.
- Invasion/migration
  - dans le cadre d'une perforation antérieure
  - les cellules kératinisées « envahissent » l'oreille moyenne par la perforation
- Hyperplasie basocellulaire et croissance papillaire
  - hyperplasie invasive de la couche basocellulaire de la membrane tympanique résultant d'une infection
- Métaplasie
  - à la suite d'une irritation chronique due à une infection de l'oreille moyenne



# Oreilles / Rochers

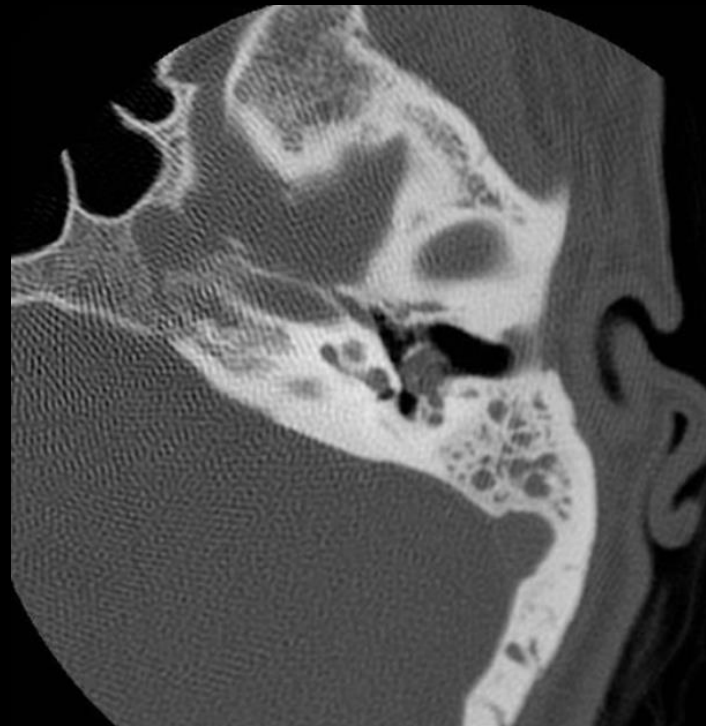
## Cholestéatome

### Poche de Prussak

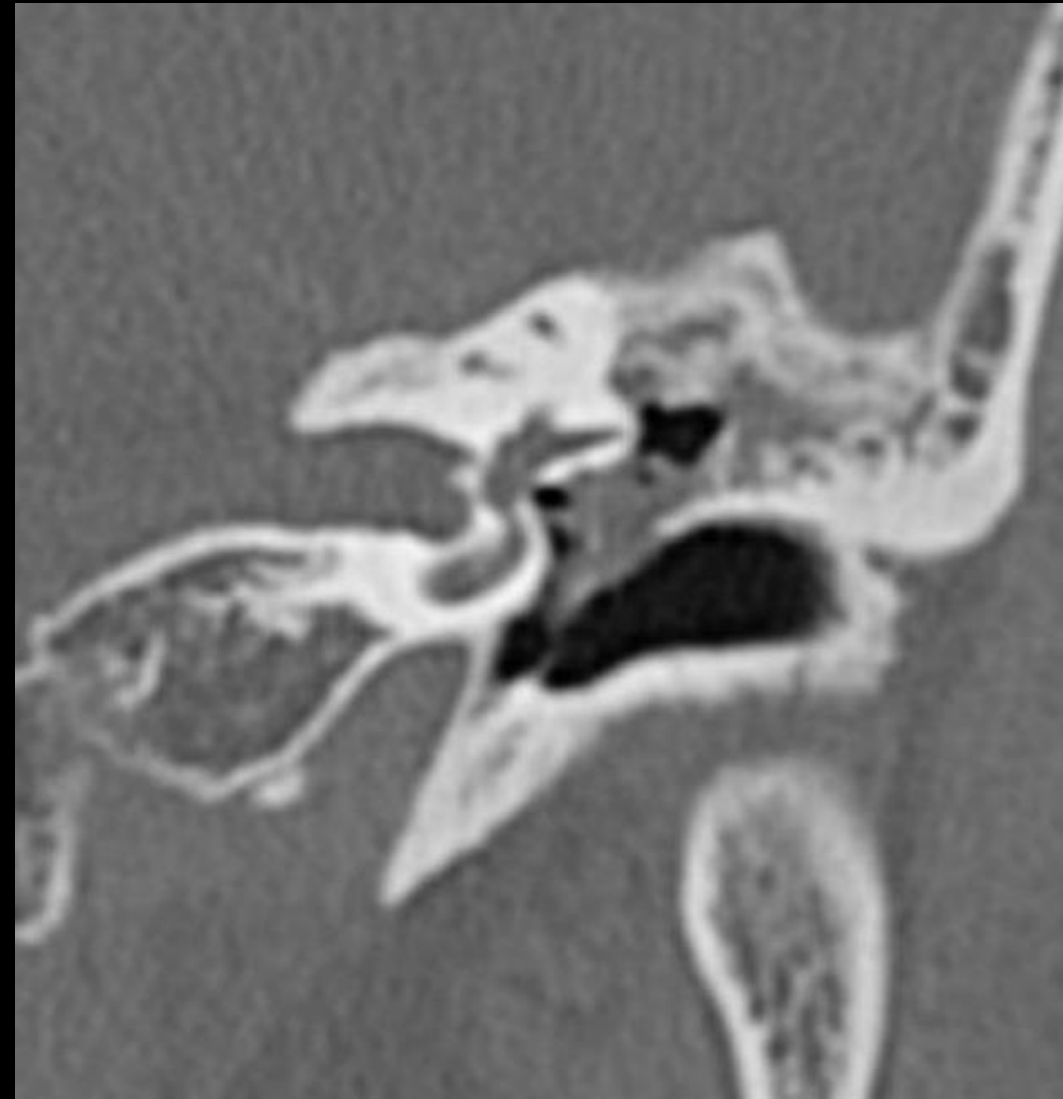


## Cholestéatome

- La tomodensitométrie est la modalité de choix pour l'évaluation diagnostique des cholestéatomes, en raison de sa capacité à démontrer l'anatomie osseuse de l'os temporal avec en détails
- Les cholestéatomes apparaissent comme des lésions hypodenses, exerçant un effet de masse et entraînant une érosion osseuse



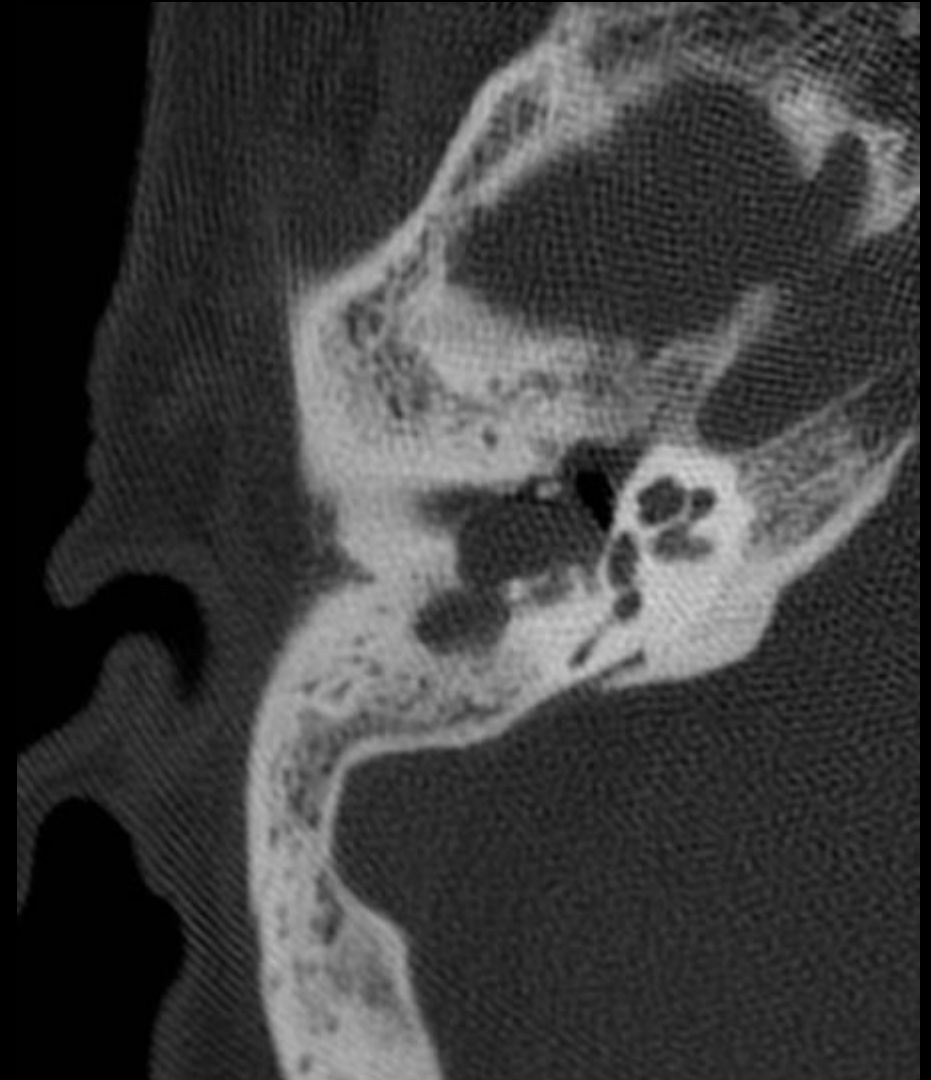
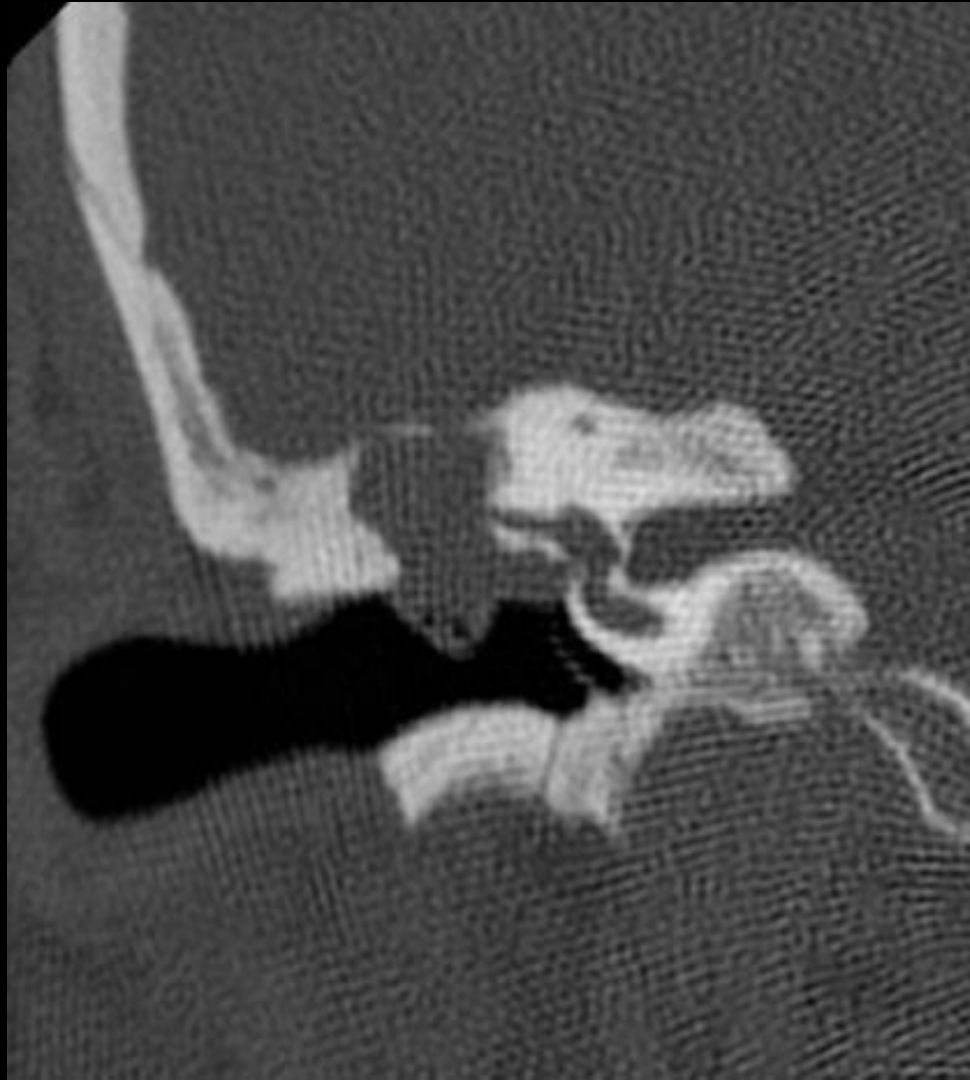## Scanner



# Oreilles / Rochers

Cholestéatome

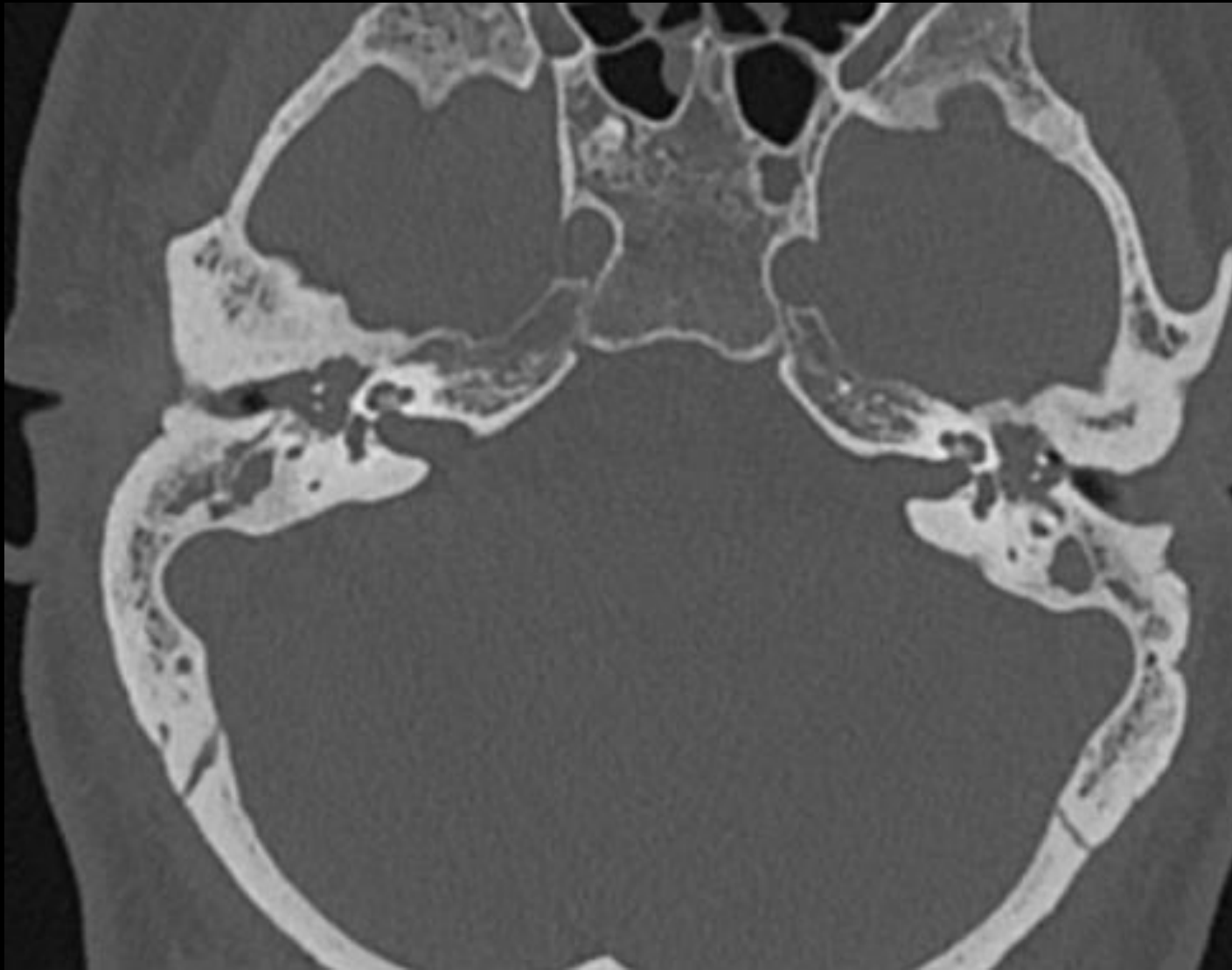
Scanner



# Oreilles / Rochers

Cholestéatome

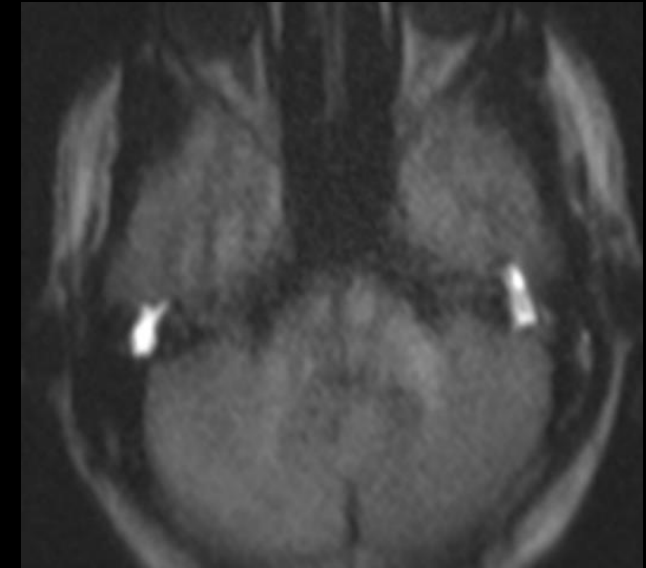
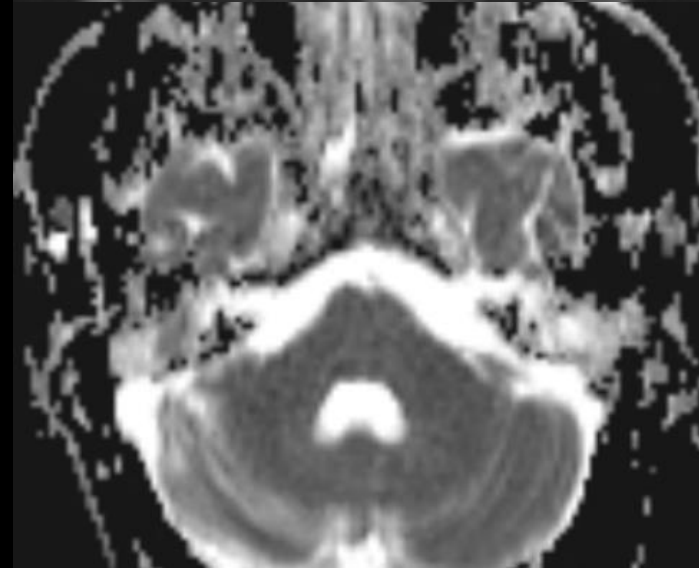
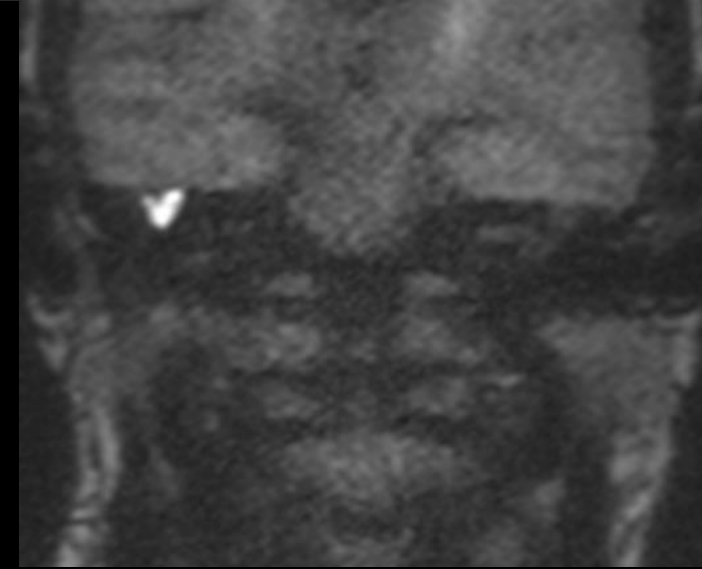
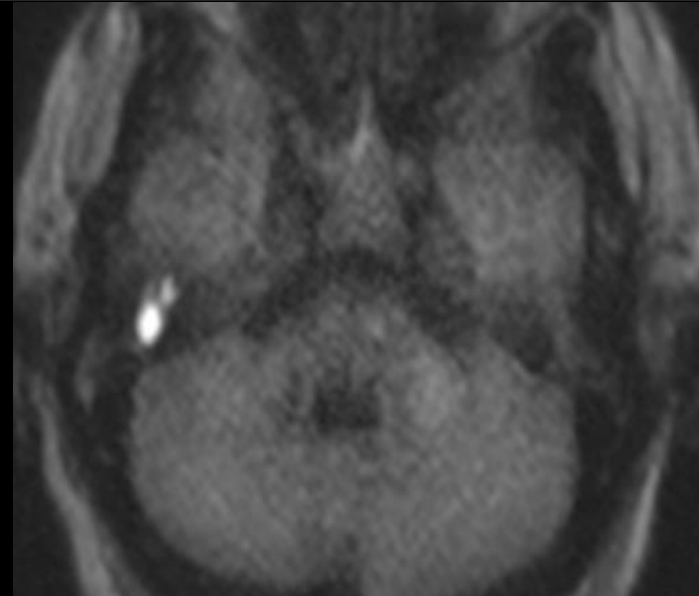
Scanner

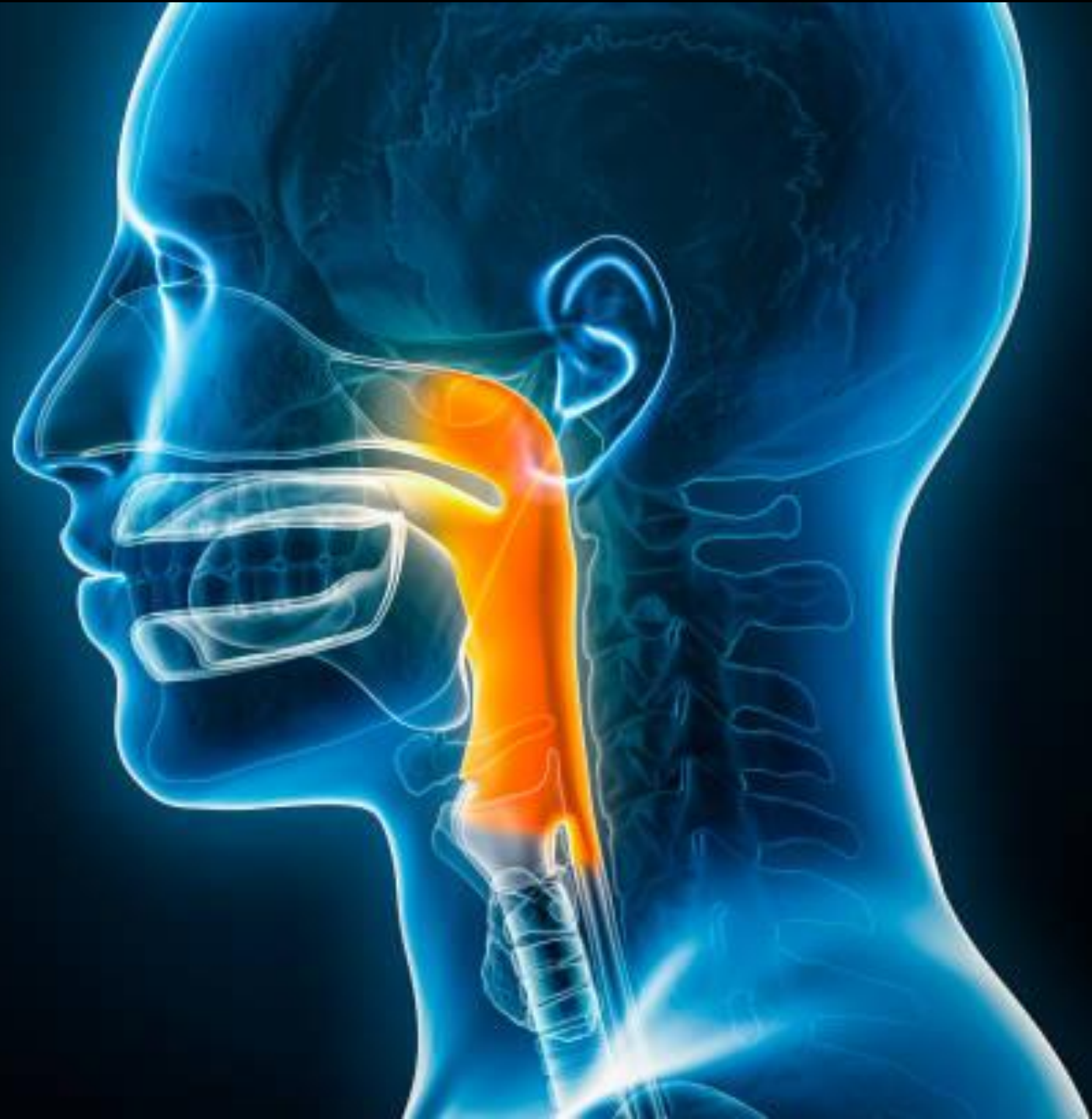

## Cholestéatome

- Une IRM doit être réalisée en cas de doute au scanner, en particulier chez les patients ayant déjà subi une intervention chirurgicale pour un cholestéatome, car une récurrence ou une tumeur résiduelle peut être détectée avec une grande précision, alors que les aspects au scanner peuvent être non spécifiques
- Si elle est négative, elle peut éviter une intervention chirurgicale de « second look »
- La séquence de diffusion non-EPI est la plus sensible pour la détection du cholestéatome +++
- Ce dernier présentant une restriction de diffusion

IRM

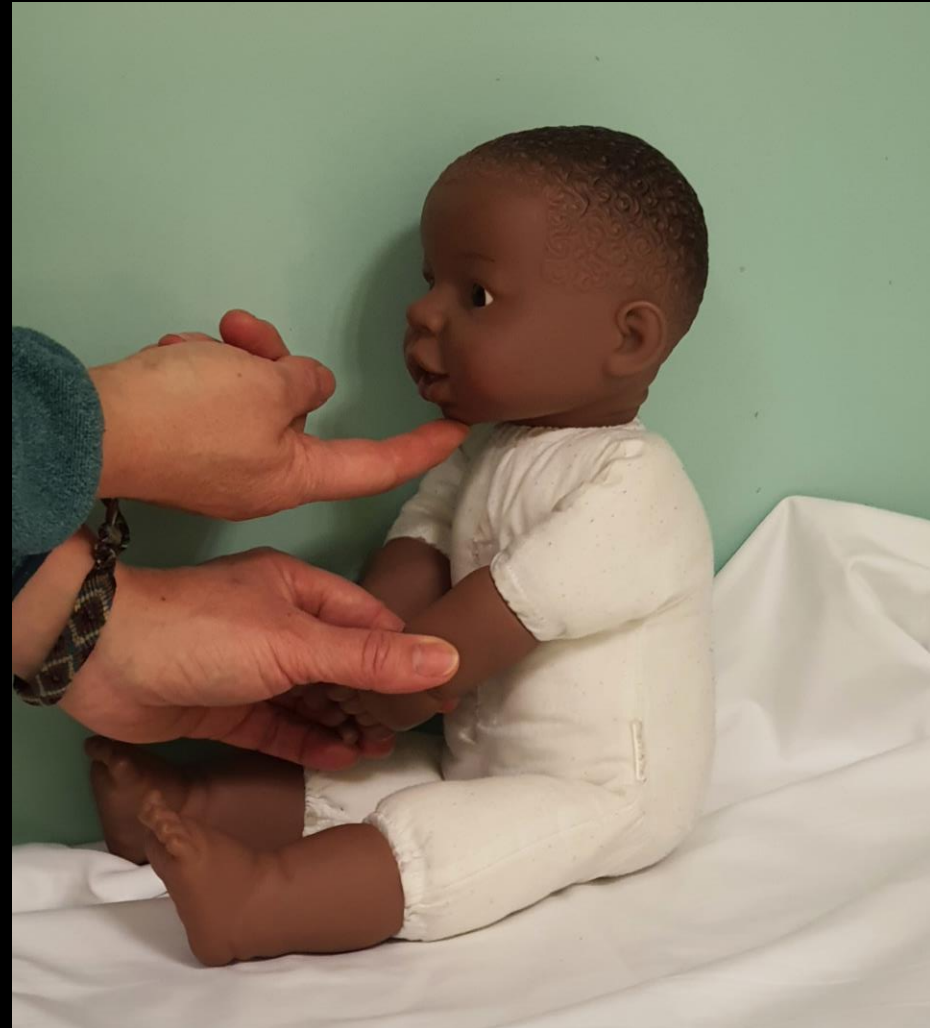



## Rhinopharynx

### Radiographie du cavum de profil

- Pour visualiser la filière rhino-pharyngée, la radiographie du cavum de profil est un cliché souvent difficile chez le petit
- L'enfant est couché sur la table, la tête maintenue de profil par une aide
- Chez le plus grand, le cliché s'effectue en position assise ou debout
- Pour obtenir l'ouverture du rhino-pharynx, la prise du cliché doit se faire lors d'une inspiration douce, bouche fermée
- Son intérêt consiste à apprécier le volume des végétations adénoïdes ou amygdales pharyngées

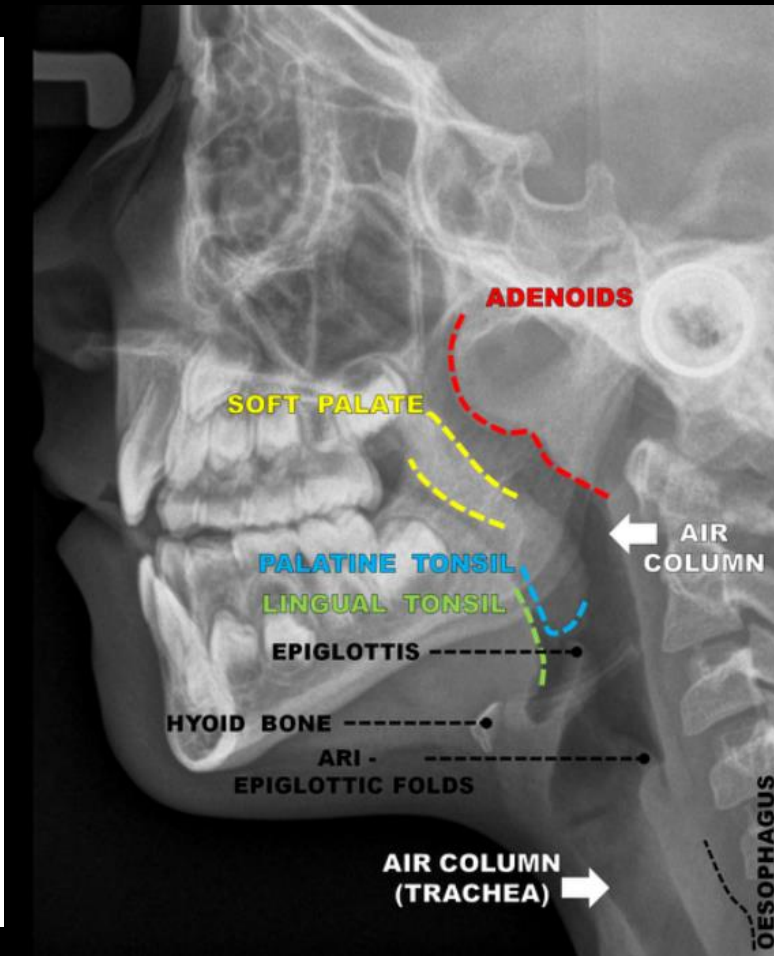
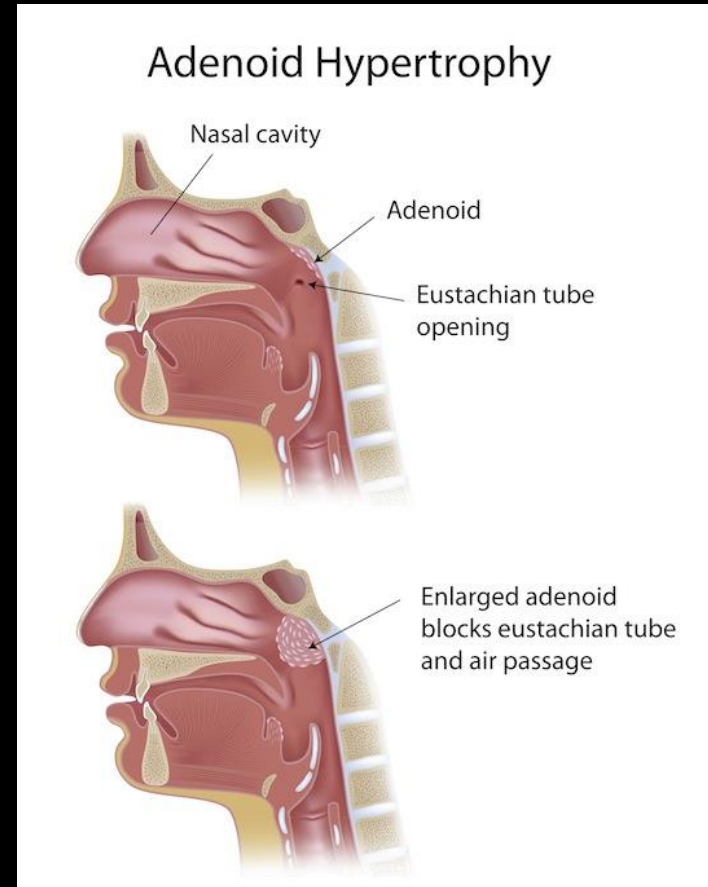


# Pharynx

## Rhinopharynx

### Radiographie du cavum de profil

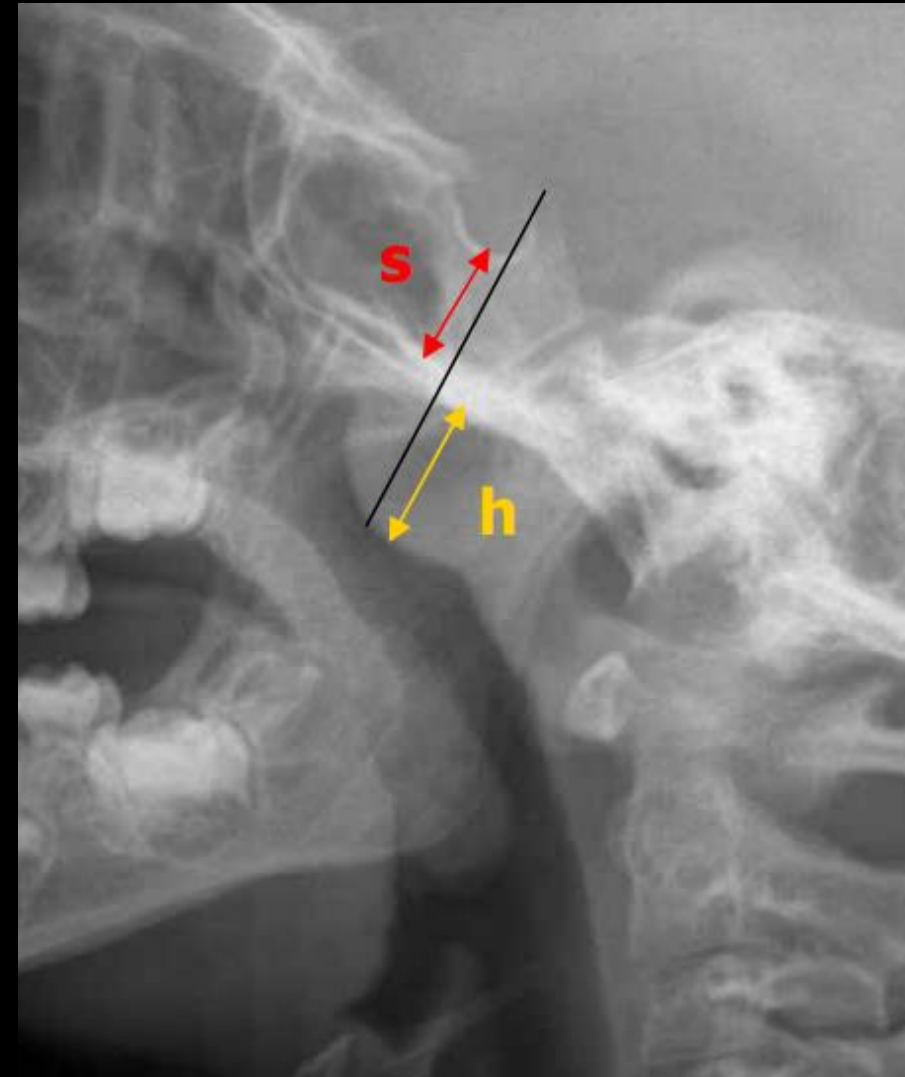
- Pour visualiser la filière rhino-pharyngée, la radiographie du cavum de profil est un cliché souvent difficile chez le petit
- L'enfant est couché sur la table, la tête maintenue de profil par une aide
- Chez le plus grand, le cliché s'effectue en position assise ou debout
- Pour obtenir l'ouverture du rhino-pharynx, la prise du cliché doit se faire lors d'une inspiration douce, bouche fermée
- **Son intérêt consiste à apprécier le volume des végétations adénoïdes ou amygdales pharyngées**



## Rhinopharynx

### Radiographie du cavum de profil

- **Mesure:** sur une ligne issue du sommet de la lame basilaire et perpendiculaire au corps du sphénoïde en regard des végétations adénoïdes, mesure de l'épaisseur des végétations (h) et de la distance qui sépare le fond de la selle de la face inférieure du corps du sphénoïde (s)
- **Diagnostic de l'hypertrophie des végétations adénoïdes :**
  - Bombement antérieur des parties molles:  $h > s$
  - Fente aérienne rétrécie ( $< 5 \text{ mm}$ )
- **Aspect normal :**
  - $h \leq s$
  - Rq : l'aspect morphologique des végétations est variable en fonction de l'âge


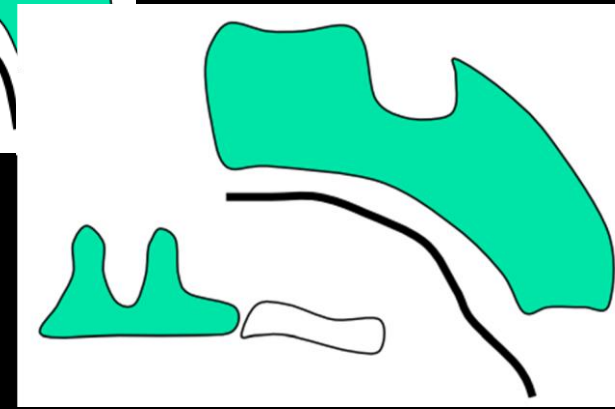
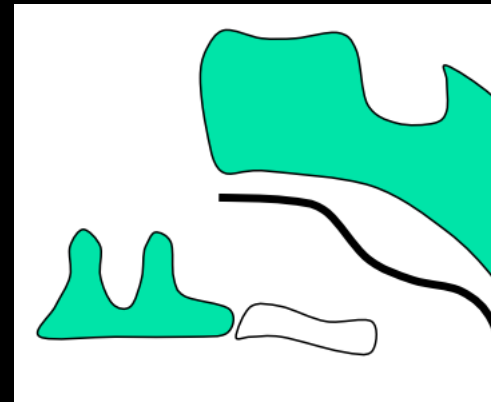



# Pharynx

## Rhinopharynx

### Radiographie du cavum de profil

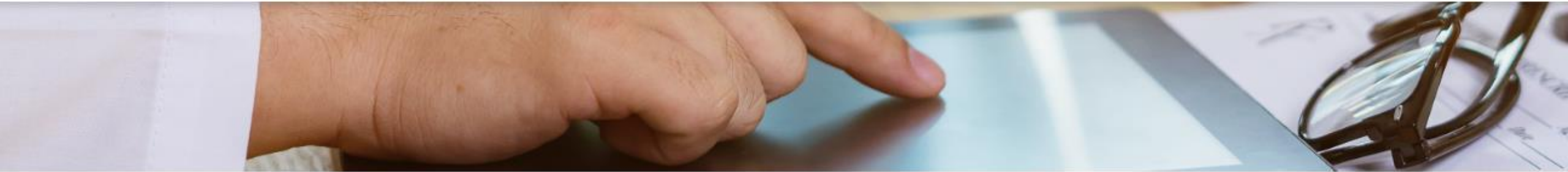- **Aspect normal à la naissance :**
  - Épaisseur des parties molles = 0,5 à 1cm
  - Courbure harmonieuse
  - Parties molles parallèles au toit osseux
- **Aspect normal entre 6 mois et 5 ans :**
  - Épaisseur des parties molles > ép. filière aérienne
  - Perte du parallélisme entre les parties molles et le toit osseux
  - Nette convexité antérieure proche du voile
  - Filière aérienne = 0,5cm
- **Aspect normal de 6 ans à 8 ans :**
  - Ép. des parties molles = ép. filière aérienne
  - Légèrement convexe en avant
- **Aspect normal après 8 ans :**
  - Ép. des parties molles < ép. filière aérienne
  - Perte quasi-complète de convexité antérieure
  - Parties Molles parallèles au toit osseux
  - Parties Molles = 4 à 5mm puis 2 à 3mm





ADERIM

Aide à la demande d'examens de radiologie et imagerie médicale (ADERIM)



[← Retour](#)

## Rhinorrhée, encombrement nasal

Radiographies non indiquées

Dose : 0

**La radiographie de cavum de profil est inutile.** Elle ne contribue pas à la décision chirurgicale. Les indications de l'adénoïdectomie reposent sur la clinique : la corrélation entre le volume radiologique des végétations adénoïdes et l'indication d'une adénoïdectomie n'est pas démontrée. Par ailleurs, la fiabilité des mesures radiographiques est discutable.

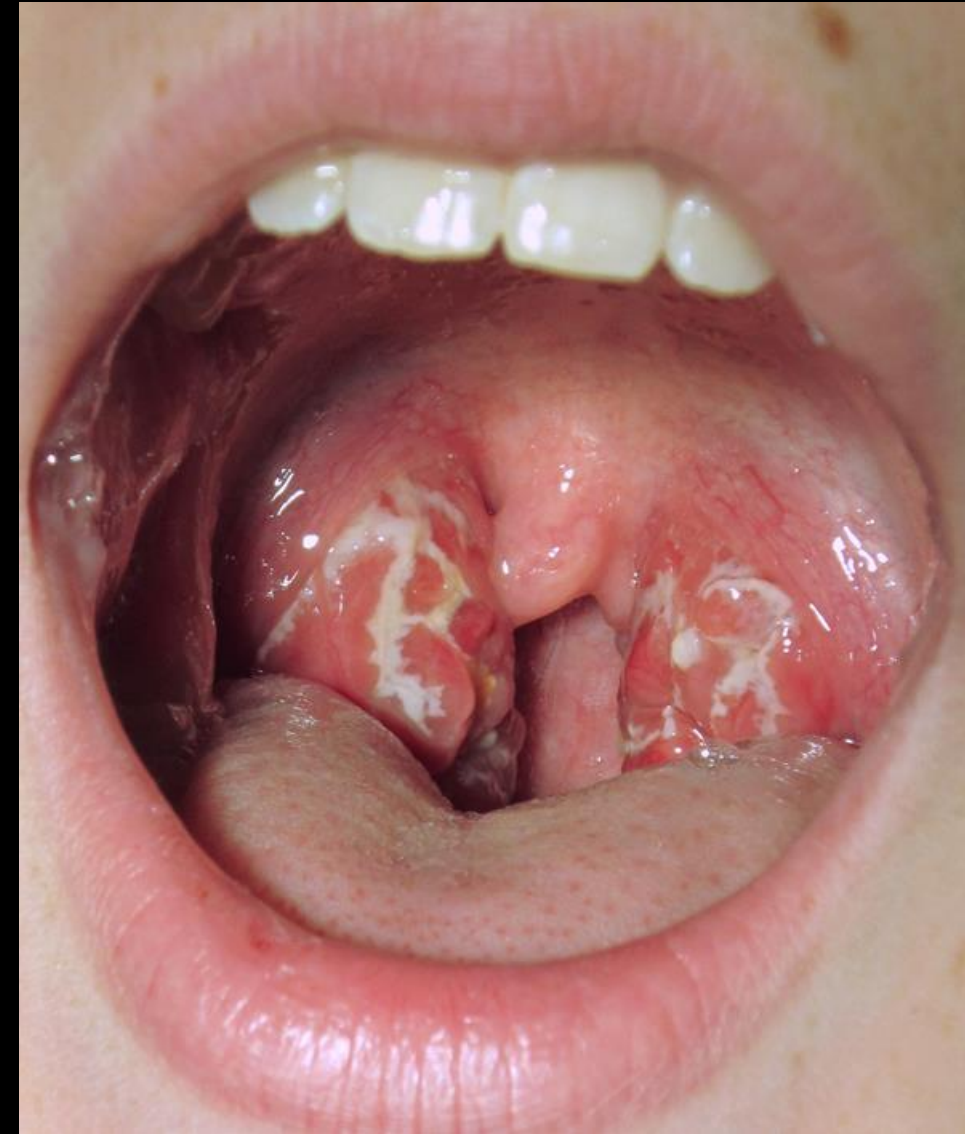Dernière mise à jour : 31/07/2025

# Pharynx

## Infections pharyngées

### Localisation par rapport à l'âge

- **Rétro pharyngé:**
  - De 0 à 3 ans ++
  - Rare entre 3 et 6 ans
  - Exceptionnelle > 6 ans
- **Péri amygdalienne:**
  - Adulte jeune ++
  - Peu fréquente avant 16 ans
  - Exceptionnelle < 6 ans
- **Péri pharyngée:**
  - Nourrisson : abcès rétropharyngé
  - Adulte jeune (phlegmon PA)
  - Tout âge : adénite cervicale



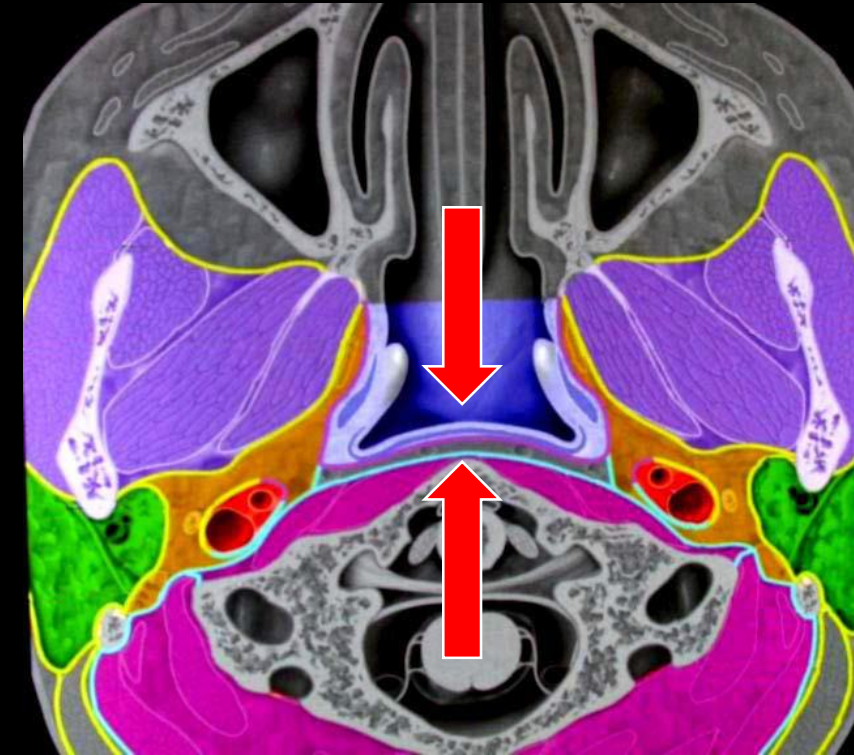
# Pharynx

## Infections pharyngées

### 1- Phlegmon / Abscès rétro-pharyngé

- L'abcès rétro-pharyngé est le plus souvent une **complication d'une adénite satellite d'une infection oropharyngée**, plus rarement secondaire à un corps étranger ou un traumatisme
- Chez le grand enfant, il peut compliquer un corps étranger fiché dans le pharynx (arrête de poisson) ou être secondaire à la diffusion d'un processus infectieux venant d'un autre espace
- **Les 2/3 des abcès rétro-pharyngés surviennent avant l'âge de 6 ans**
- **Contrairement à l'adulte, l'extension médiastinale est tardive**
  - Espace rétro-pharyngé = espace virtuel situé entre la muqueuse pharyngée et l'aponévrose des muscles prévertébraux, s'étendant de la base du crâne au médiastin supérieur (T1)

Fascia pharyngo-basilaire



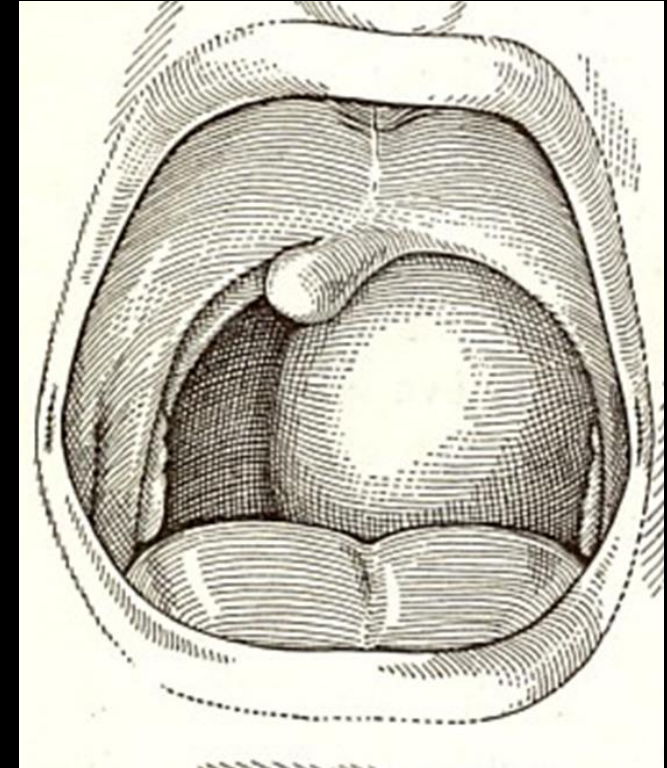
Aponévrose prévertébrale

# Pharynx

## Infections pharyngées

### 1- Phlegmon / Abscess rétro-pharyngé

- **Clinique:**
  - Douleur cervicale intense avec torticolis
  - Déglutition difficile et douloureuse
  - Dyspnée +/- bruyante, inspiratoire + composante expiratoire
  - Stase salivaire pharyngée et buccale
  - Cris couverts, « patate chaude » (++ si bas situé)
  - +/- Fièvre modérée
- **Cavité buccale :**
  - Voussure paroi pharyngée postérieure paramédiane
  - Fluctuante à la palpation
  - Mais difficile à voir
  - car examen potentiellement dangereux (épiglottite?)
- **Cou :**
  - Adénopathies cervicales non spécifiques

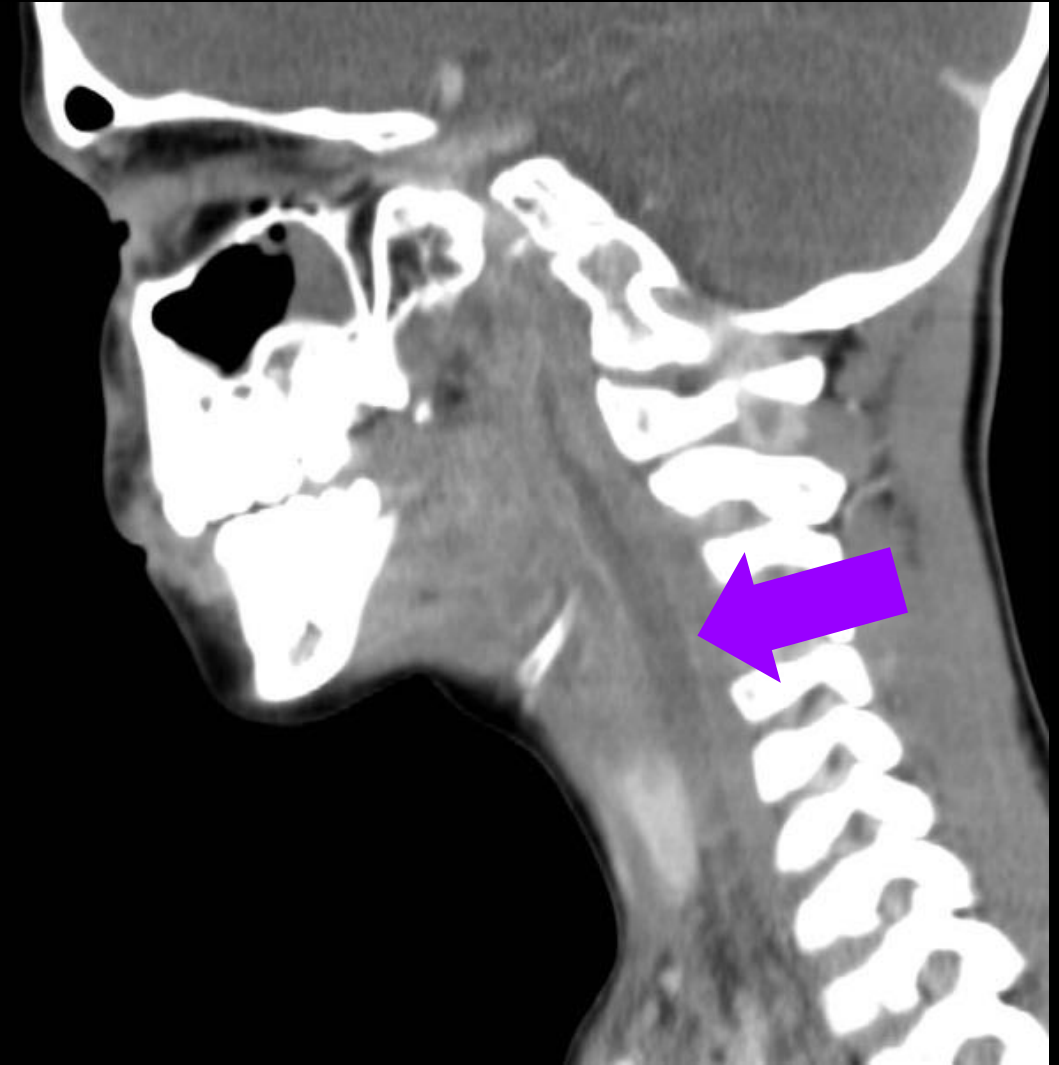
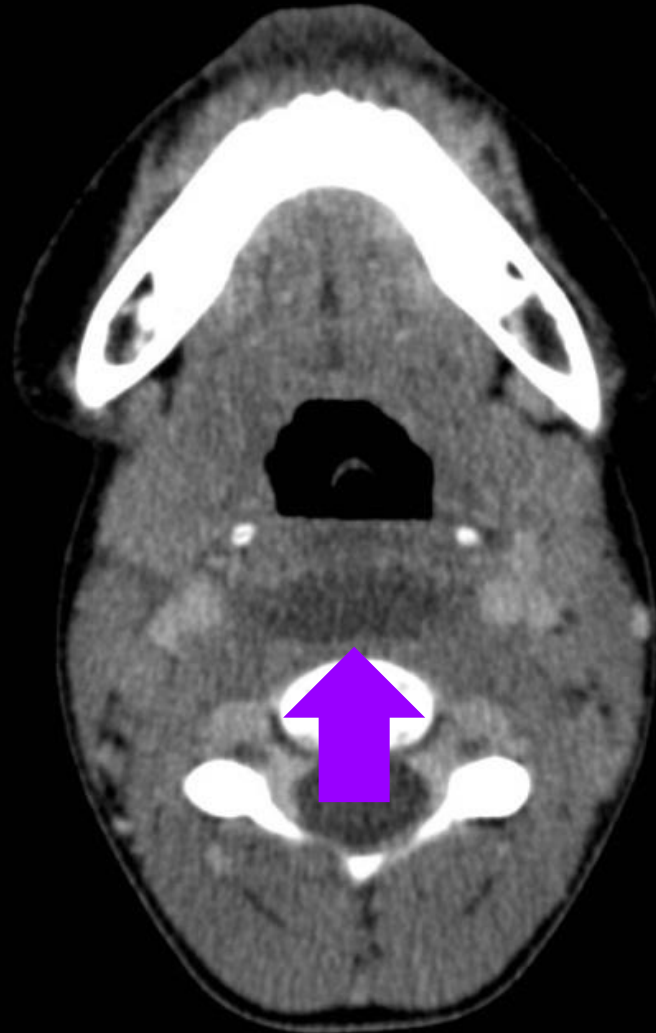


Espace	Douleur	Trismus	Dyspnée	Dysphagie	Torticolis	Œdème
Rétro-pharyngé	+	-	++ (enfant)	+	++	Paroi post du pharynx

# Pharynx

## Infections pharyngées

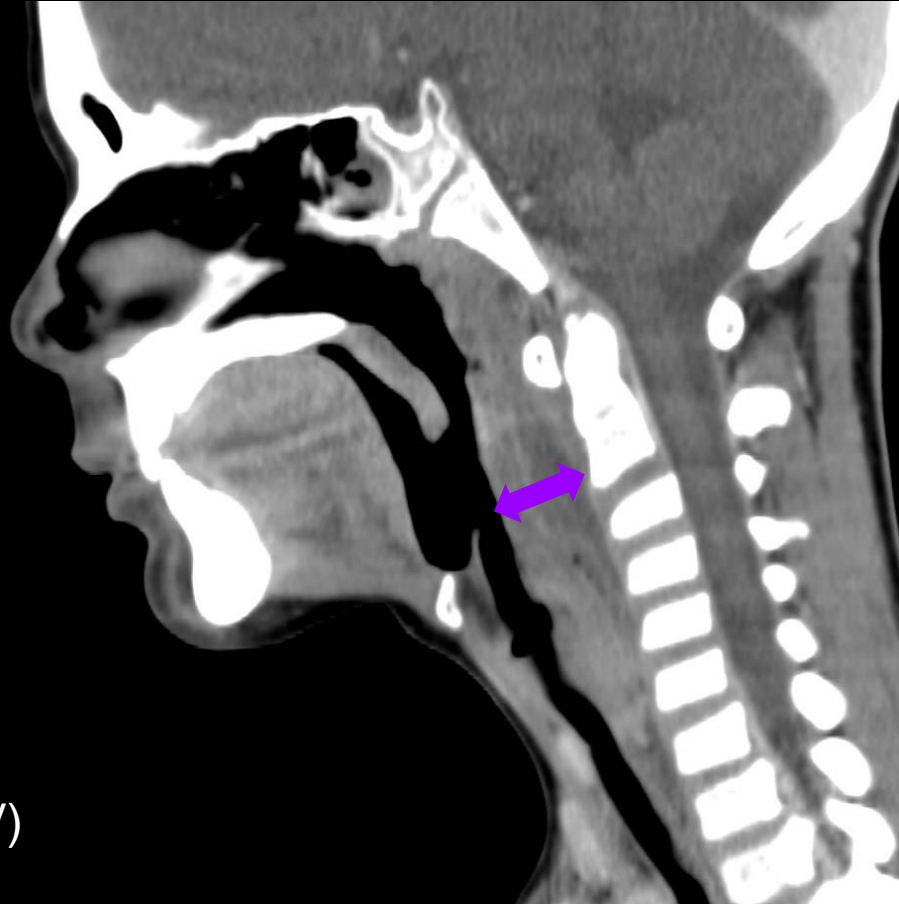
### 1- Phlegmon rétro-pharyngé



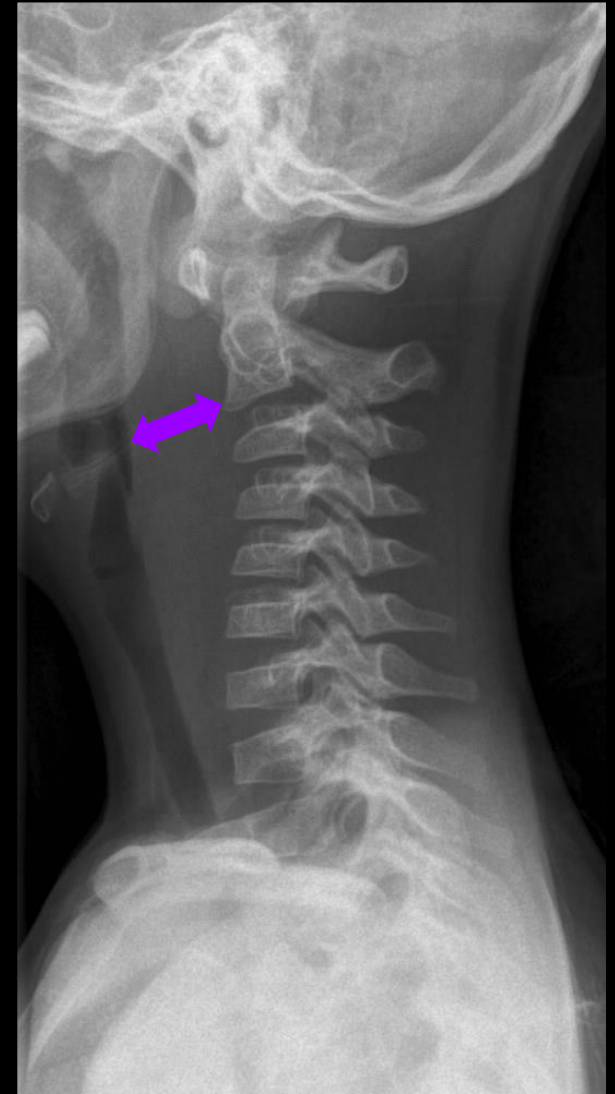# Pharynx

## Infections pharyngées

### 1- Phlegmon rétro-pharyngé



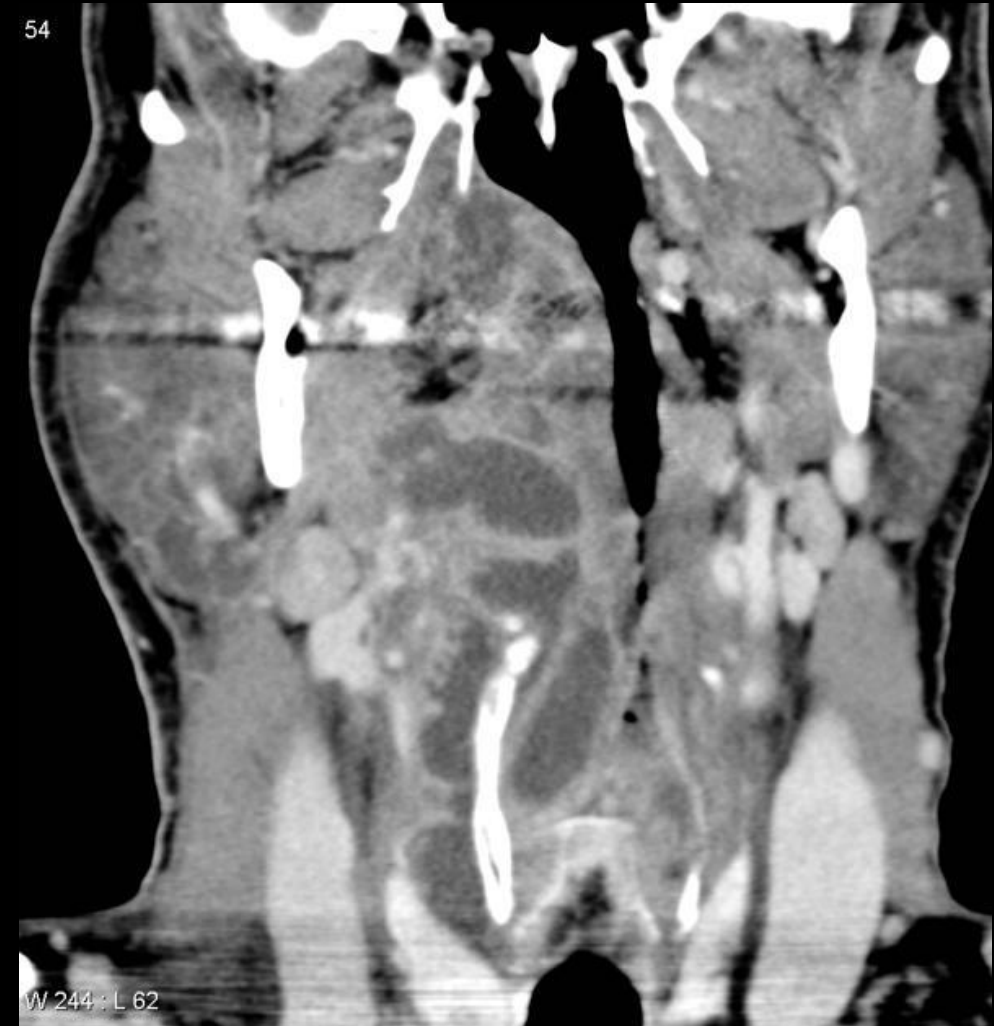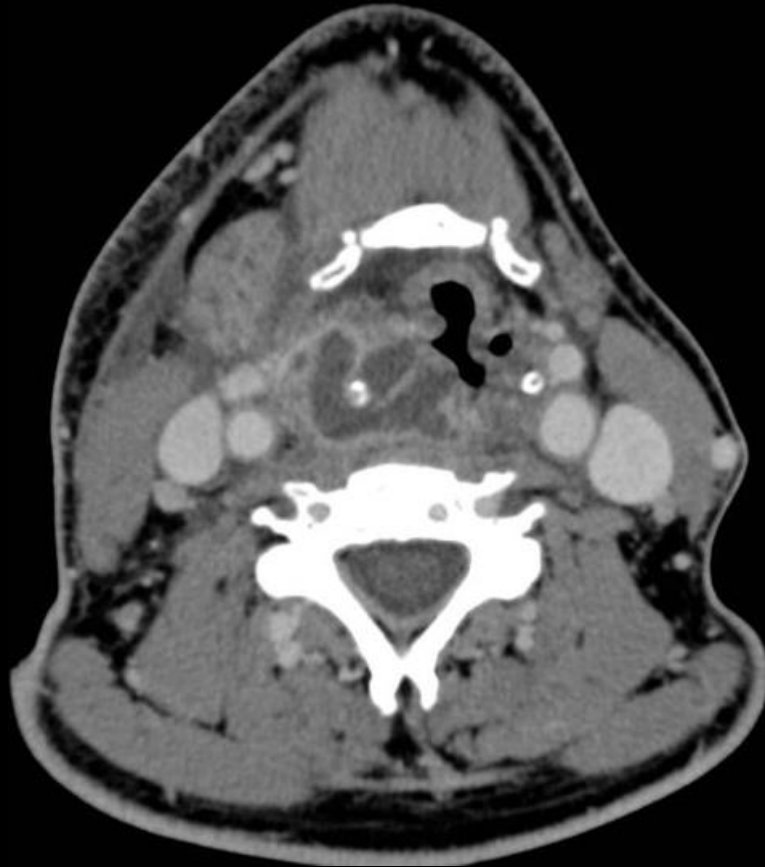
- Tissus mous prévertébraux :
- C2 < 7mm (30% du CV)
  - C6 < 22mm (100% du CV)



# Pharynx

## Infections pharyngées

### 1- Abscès rétro-pharyngé

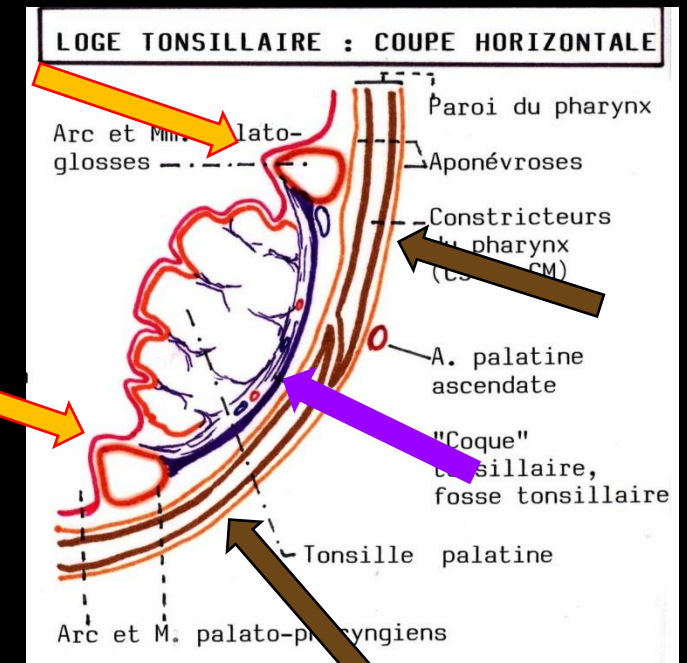
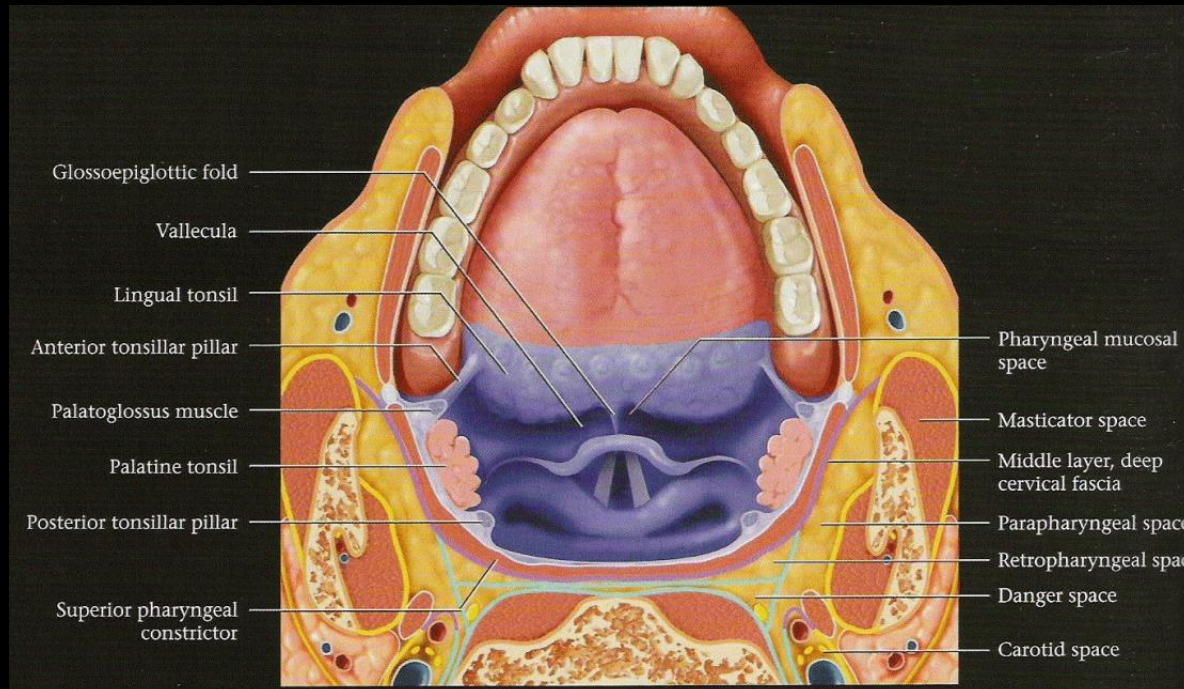
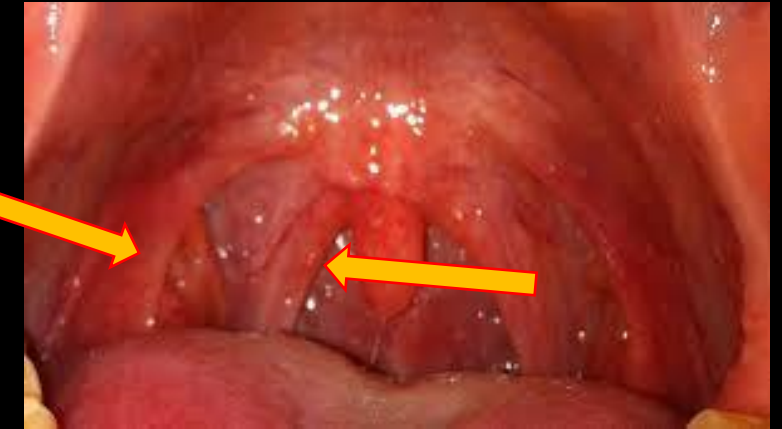

# Pharynx

## Infections pharyngées

- Correspond à une **complication locorégionale de l'angine**, pathologie fréquente en pédiatrie
- La rupture de la capsule tonsillaire entraîne la formation d'un abcès péri hilare avec possible extension aux espaces para-pharyngés, vasculaire et rétro-pharyngée

## 2- Phlegmon / Abcès péri tonsillaire

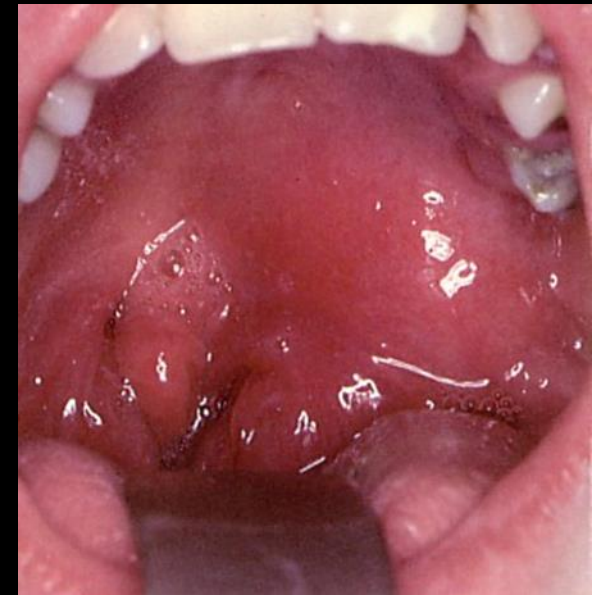
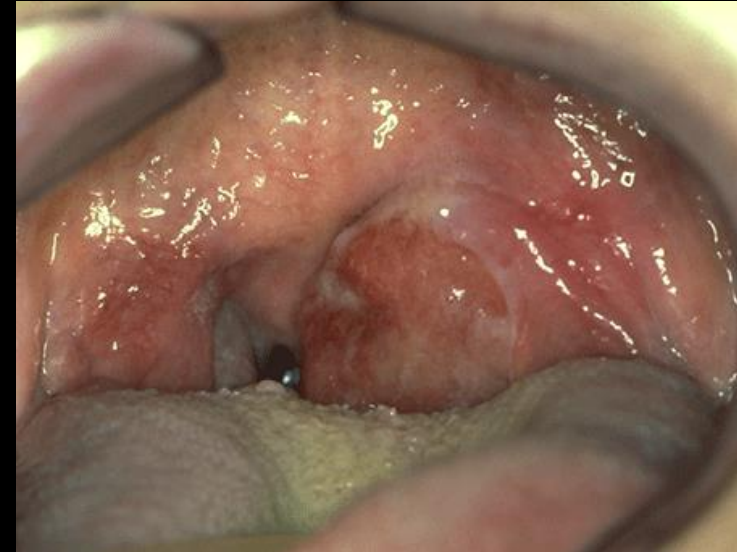

# Pharynx

## Infections pharyngées

### 2- Phlegmon / Abscès périamigdalien

- L'examen clinique peut être difficile, notamment chez le petit enfant ou en cas de trismus
- **Clinique :**
  - Signes généraux :
    - Dysphagie douloureuse intense voir aphagie
    - Modification de la voix: patate chaude
    - Trismus
    - +/-Otalgie réflexe, hypersialorrhée
    - Fièvre
  - Au niveau de l'oropharynx:
    - Érythème intense de la muqueuse oropharyngée
    - Voussure du pilier antérieur
    - Amygdale refoulée vers le Bas, le Dedans et l'Arrière
    - Œdème de la luette déviée du côté opposé
  - Au niveau cervical:
    - Adénopathie sous digastrique inflammatoire

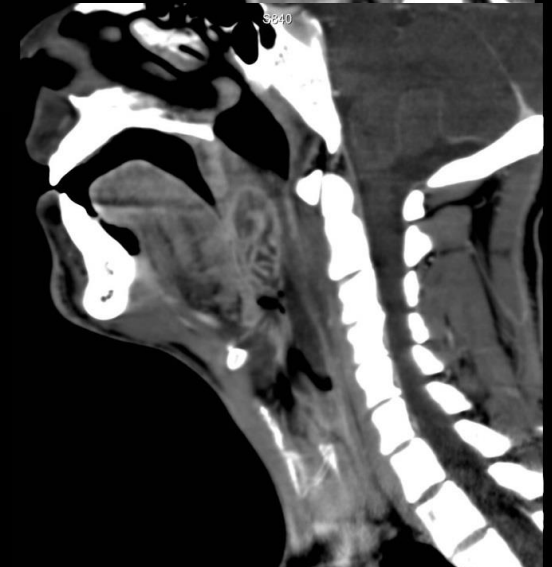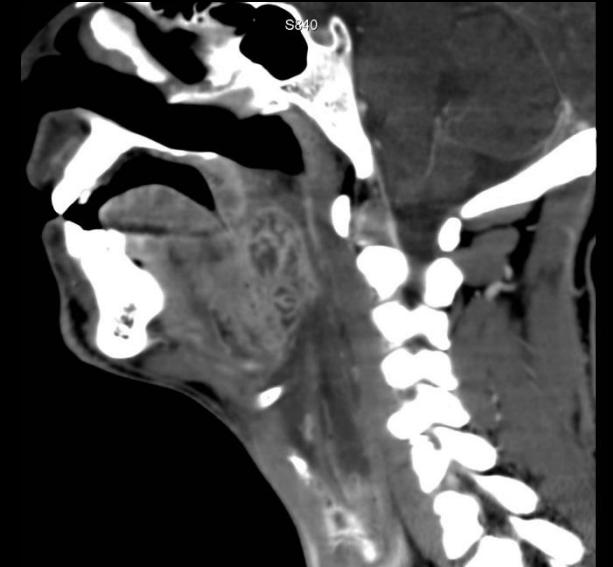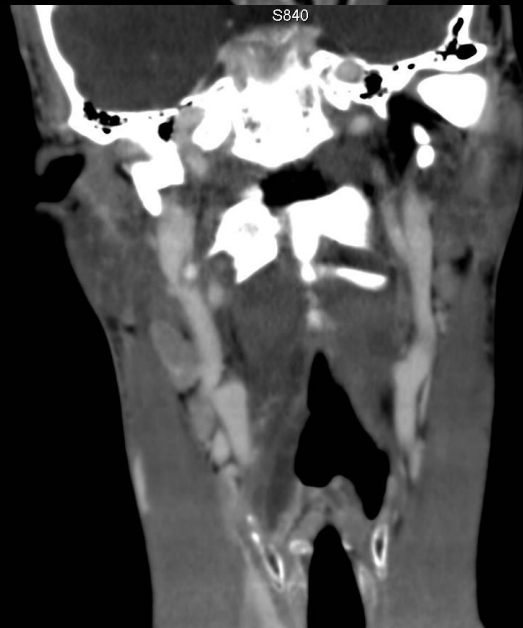
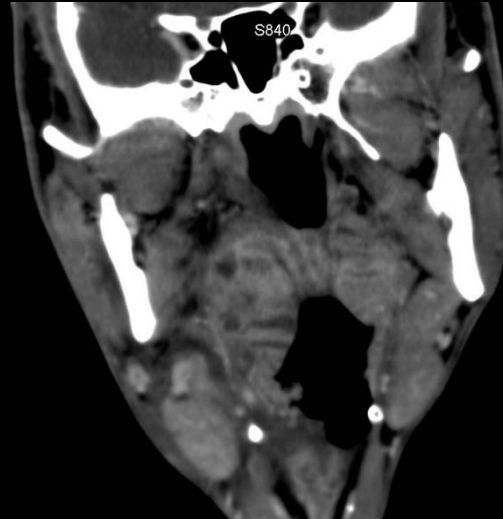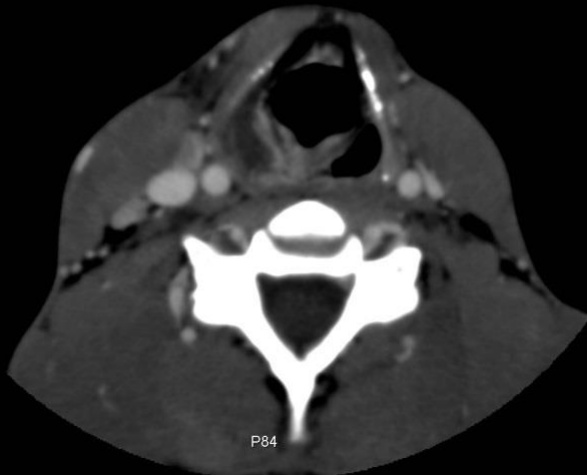
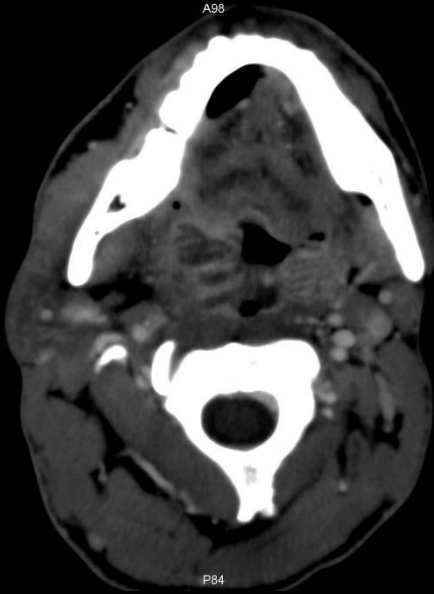


Espace	Douleur	Trismus	Dyspnée	Dysphagie	Torticolis	Œdème
Péri-amygdalien	++	++	0	++	0	Pilier antérieur

# Pharynx

## Infections pharyngées

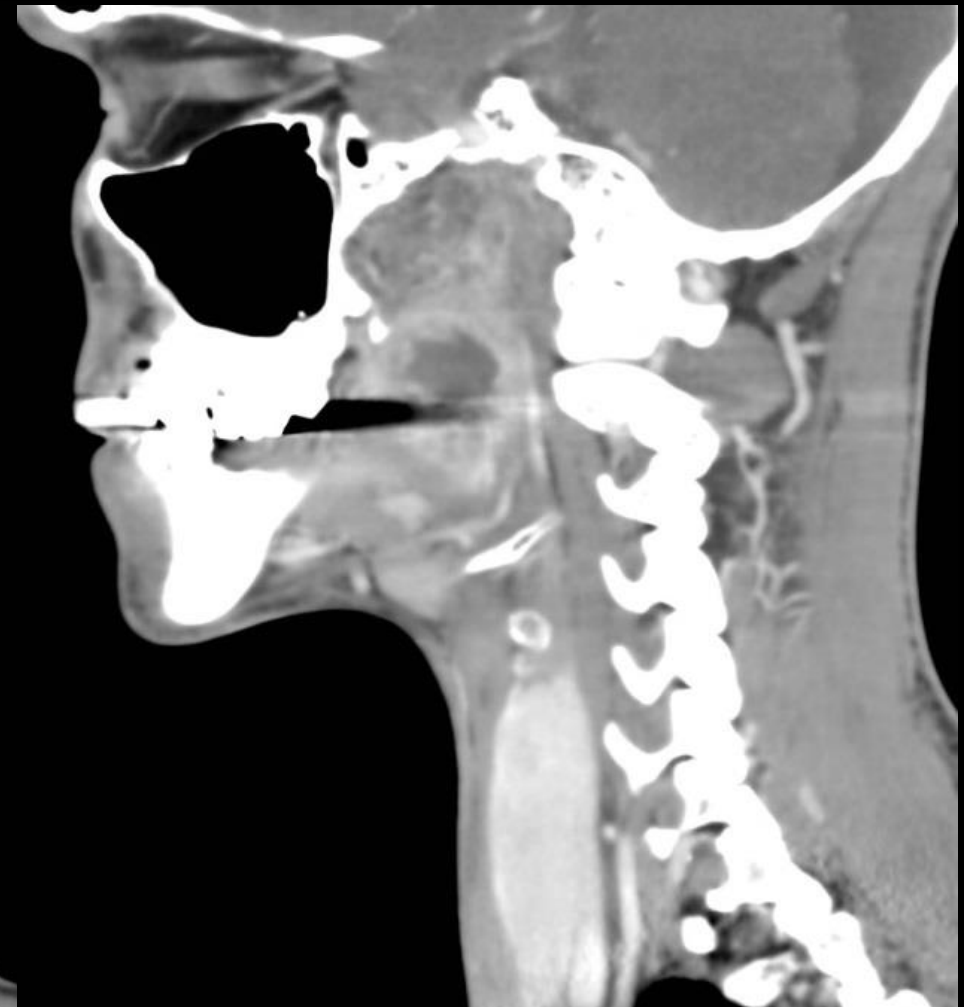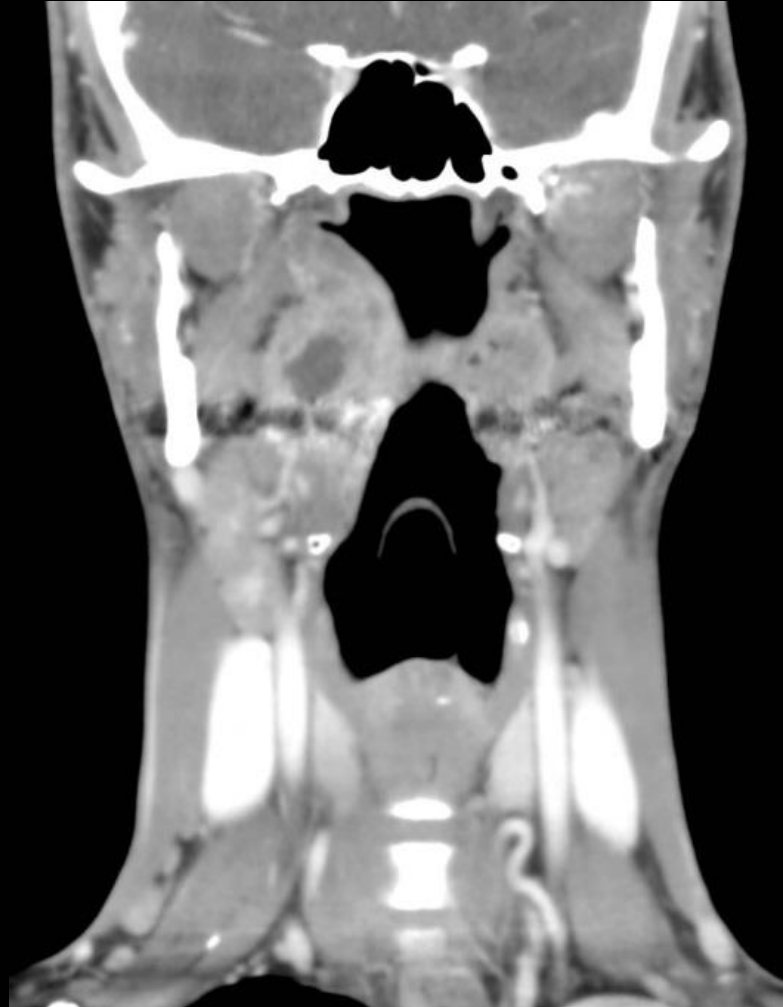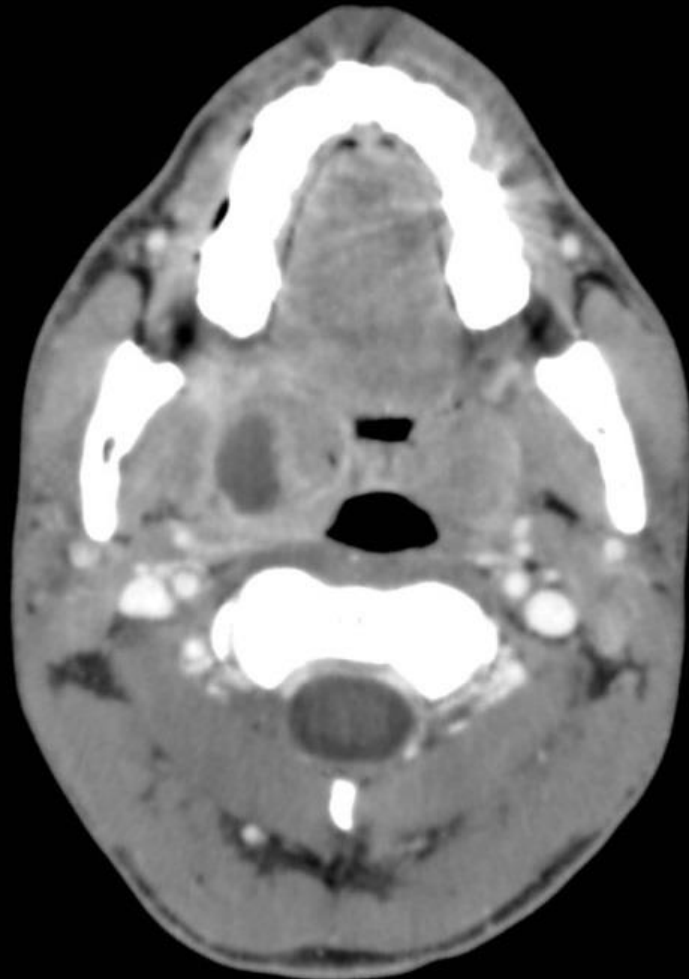
### 2- Phlegmon péritonsillaire



# Pharynx

## Infections pharyngées

### 2- Abscès amygdalien

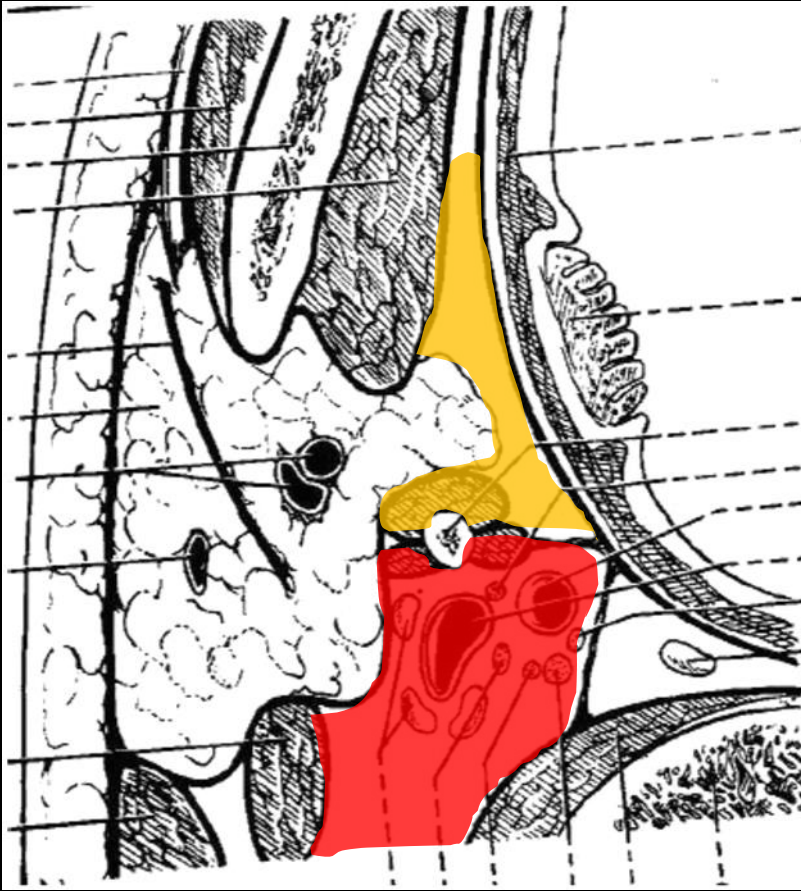


# Pharynx

## Infections pharyngées

### 3- Suppurations latéro-pharyngées

## Localisation anatomique



- Contenu :
  - **Préstylien :**
    - tissu cellulo-graisseux
    - artère pharyngée ascendante
    - plexus veineux pharyngé
  - **Rétrostylien :**
    - ACC/ACI; VII
    - nerfs craniens: IX,X,XI,XII (↑), X(↓)
    - plexus sympathique
    - ganglions lymphatiques
- Rideau stylien :
  - Apophyse styloïde
  - M. styloglosse
  - M. stylopharyngien
  - M. stylohyoïdien

# Pharynx

## Infections pharyngées

### 3- Suppurations latéro-pharyngées

- Mécanismes de survenue multiples
- L'infection peut avoir un point de départ amygdalien, plus rarement parotidien, ou provenant de la suppuration d'un ganglion qui draine les fosses nasales ou le pharynx

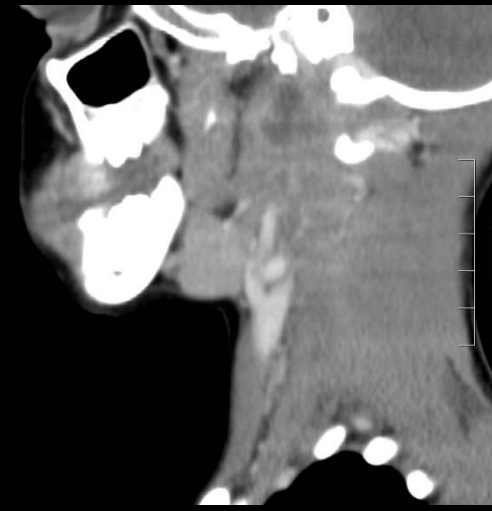
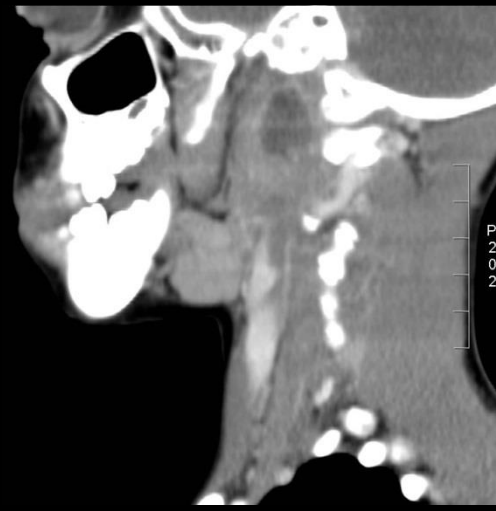
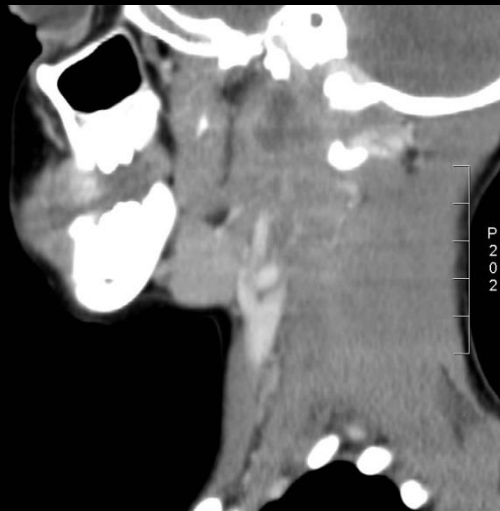
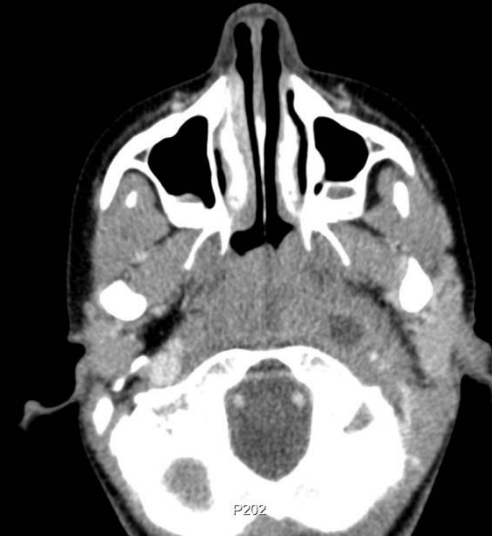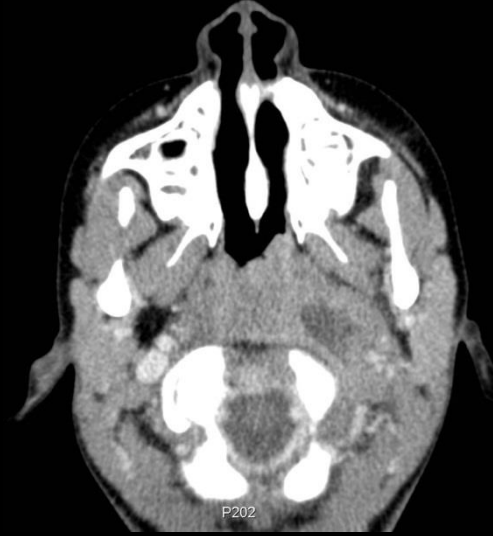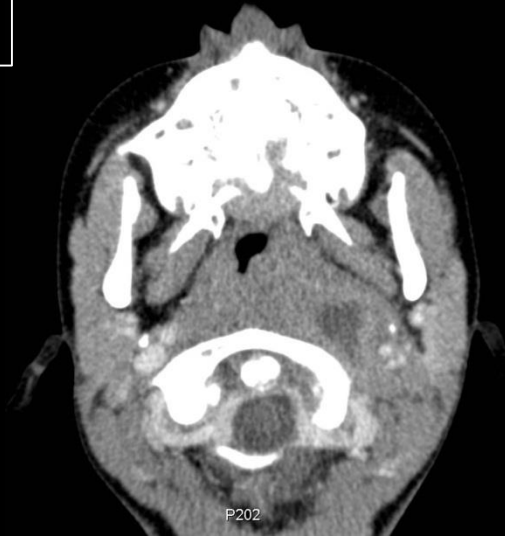Espace	Douleur	Trismus	Dyspnée	Dysphagie	Torticolis	Œdème
Pharyngé latéral ant	++	++	0	++	0	Refoule l'amygdale en bas et en dd
Pharyngé latéral post	+	+	±	-	+	Pilier postérieur, angle mandibulaire

# Pharynx

## Infections pharyngées

### 3- Suppurations latéro-pharyngées

Abcès pré-stylien

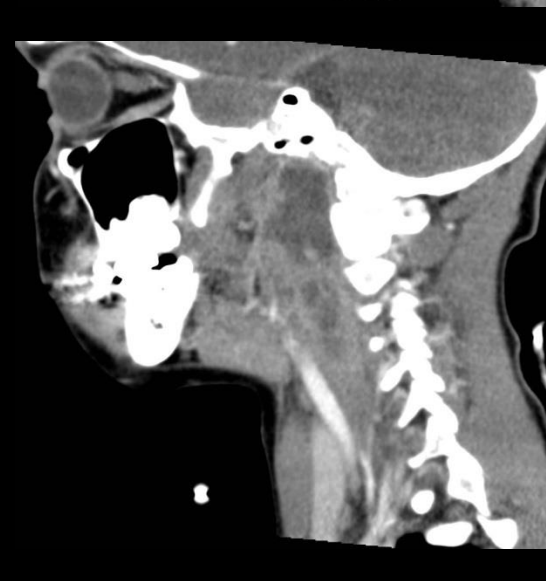
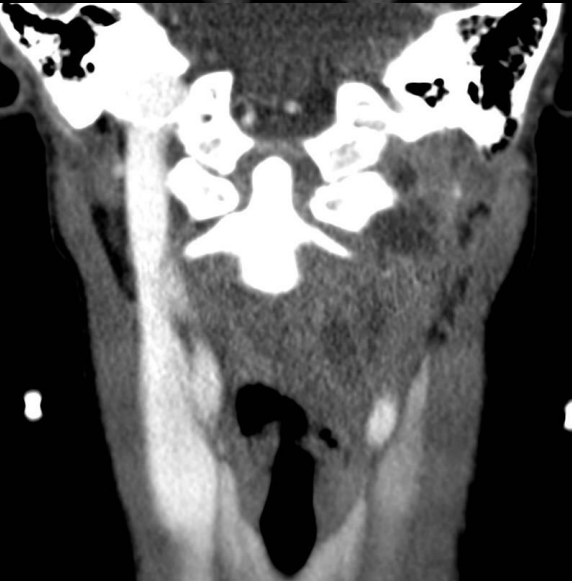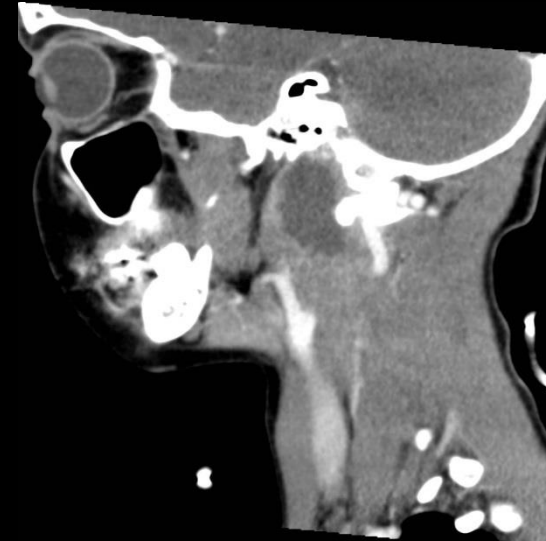
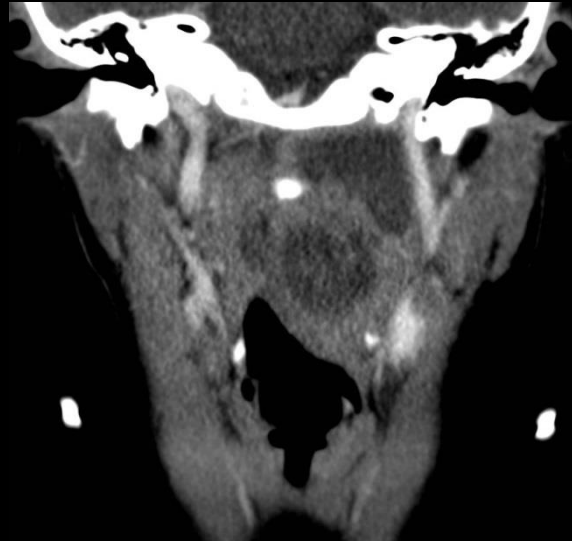
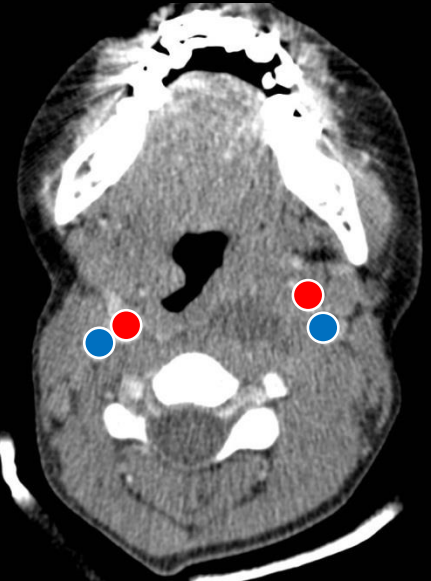
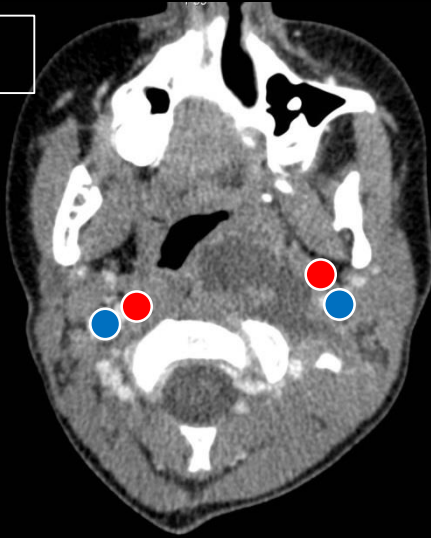


# Pharynx

## Infections pharyngées

### 3- Suppurations latéro-pharyngées

Abcès rétro-stylien



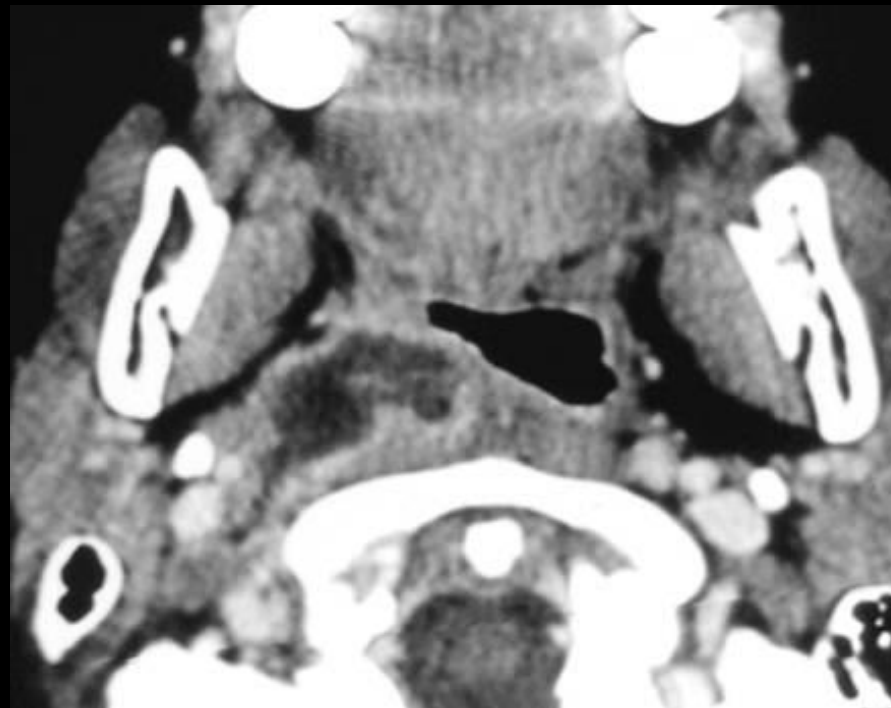
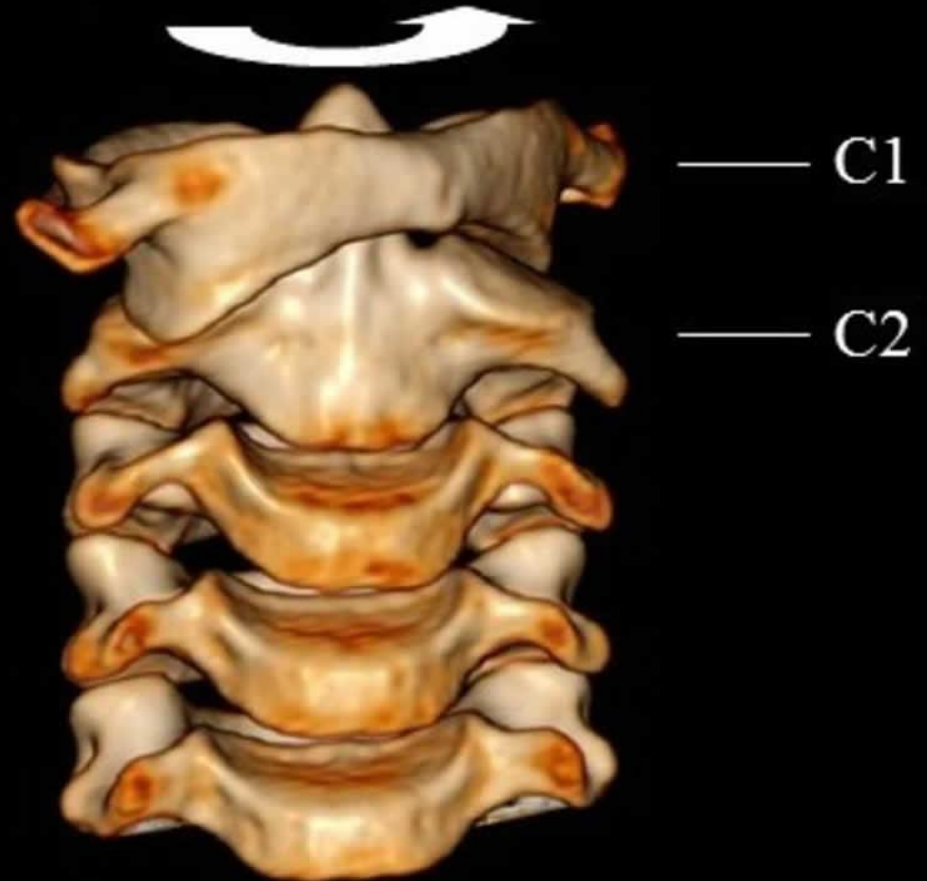
# Pharynx

## Infections pharyngées

### Complication – Syndrome de Grisel

- **Torticolis fébrile** par abcès rétro / parapharyngé
- **Subluxation de l'articulation atlanto-axiale** due à une laxité ligamentaire inflammatoire suite à un processus infectieux de la tête et du cou

Rotational subluxation  
of C1 on C2

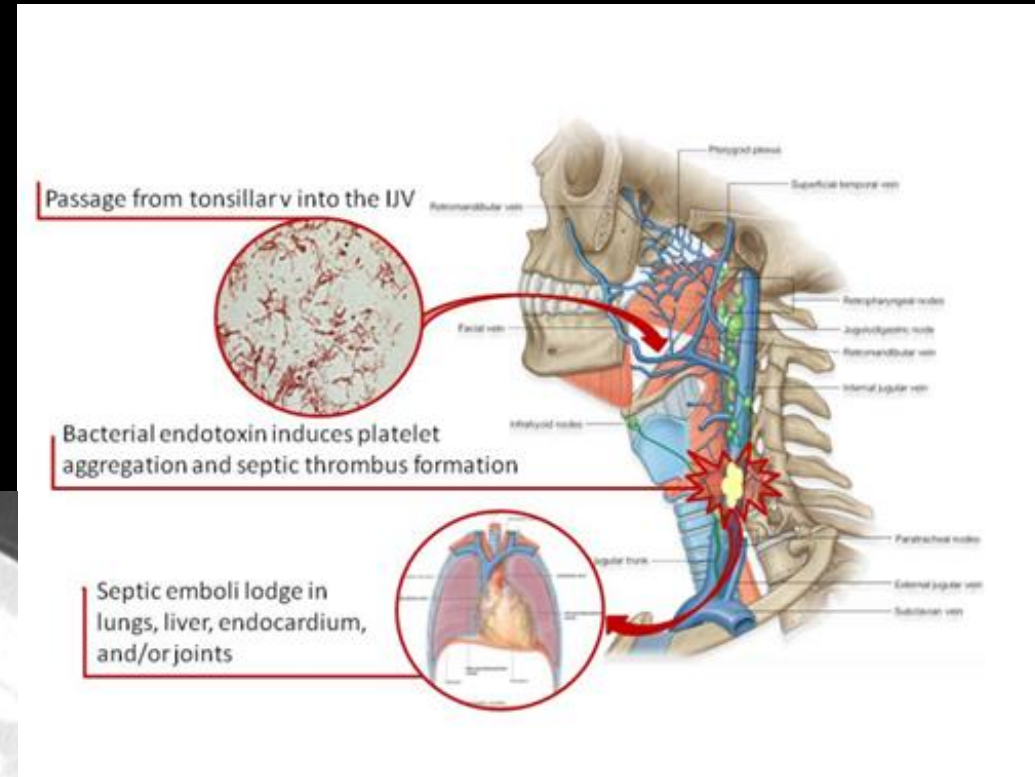
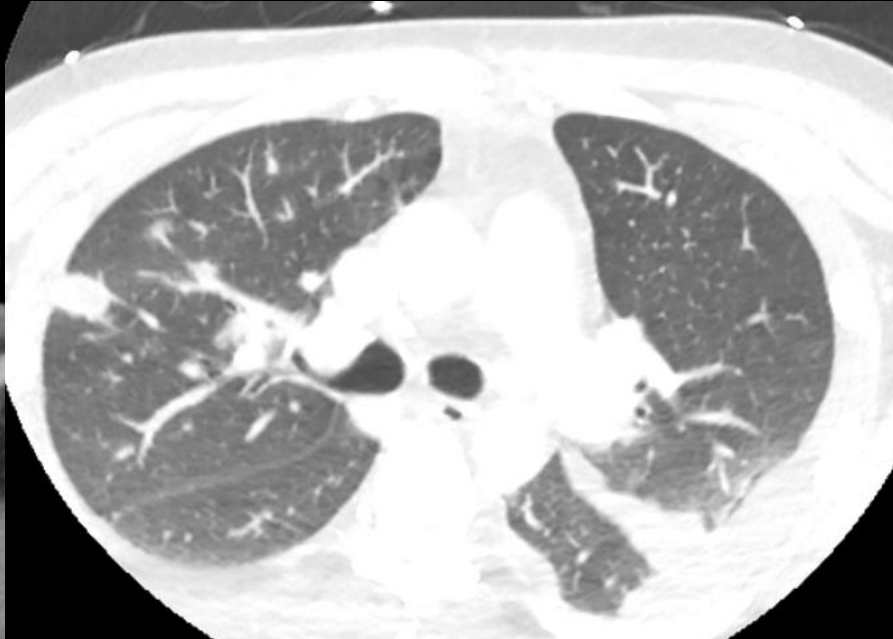
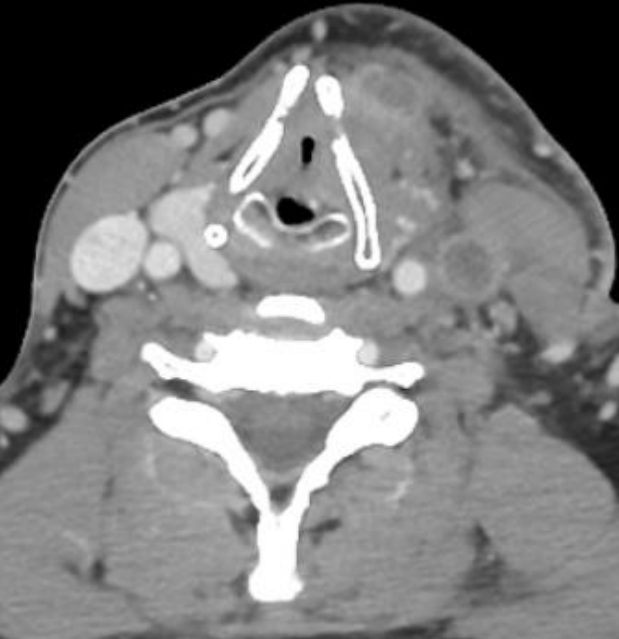
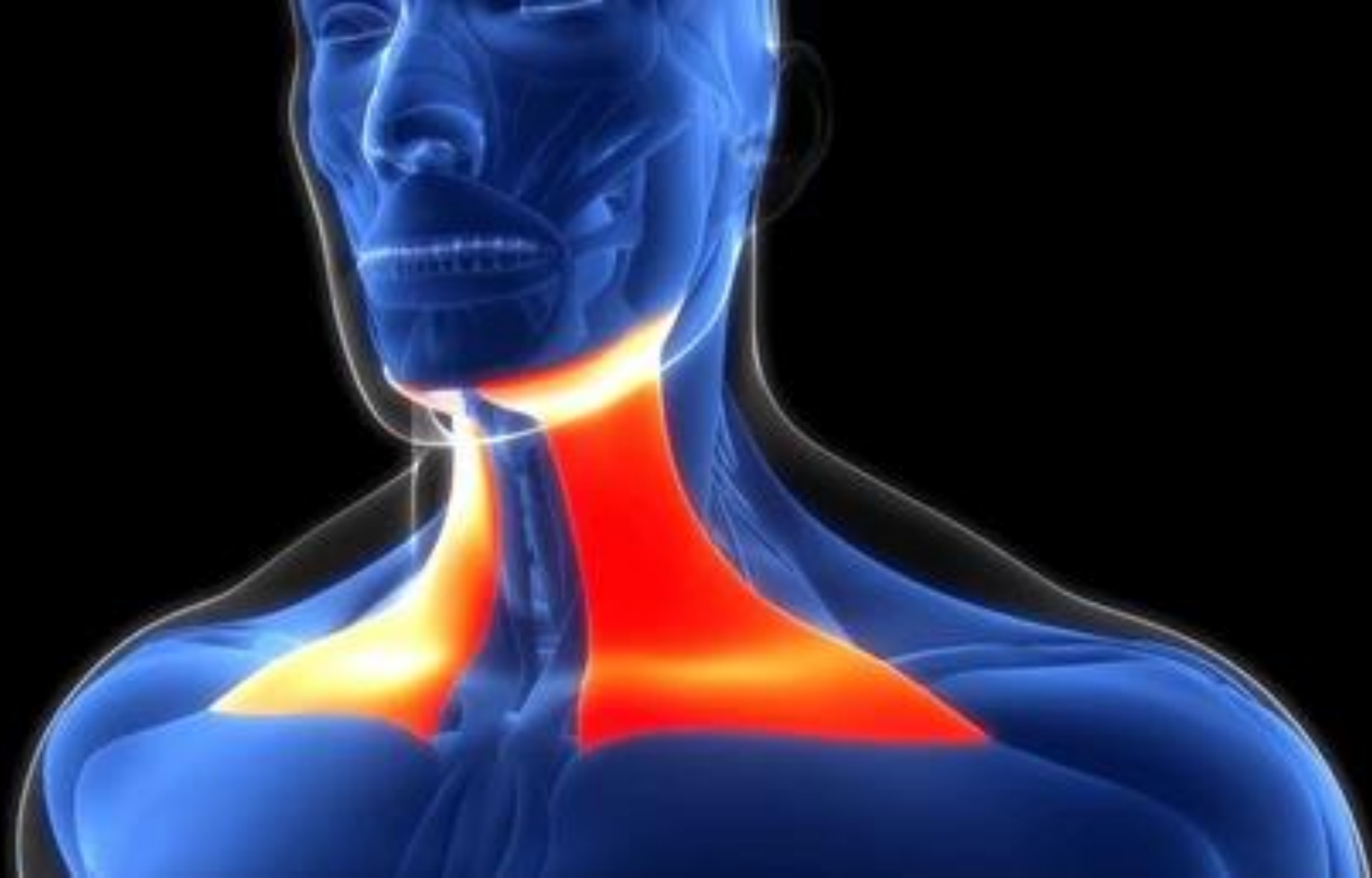# Pharynx

## Infections pharyngées

### Complication – Syndrome de Lemierre

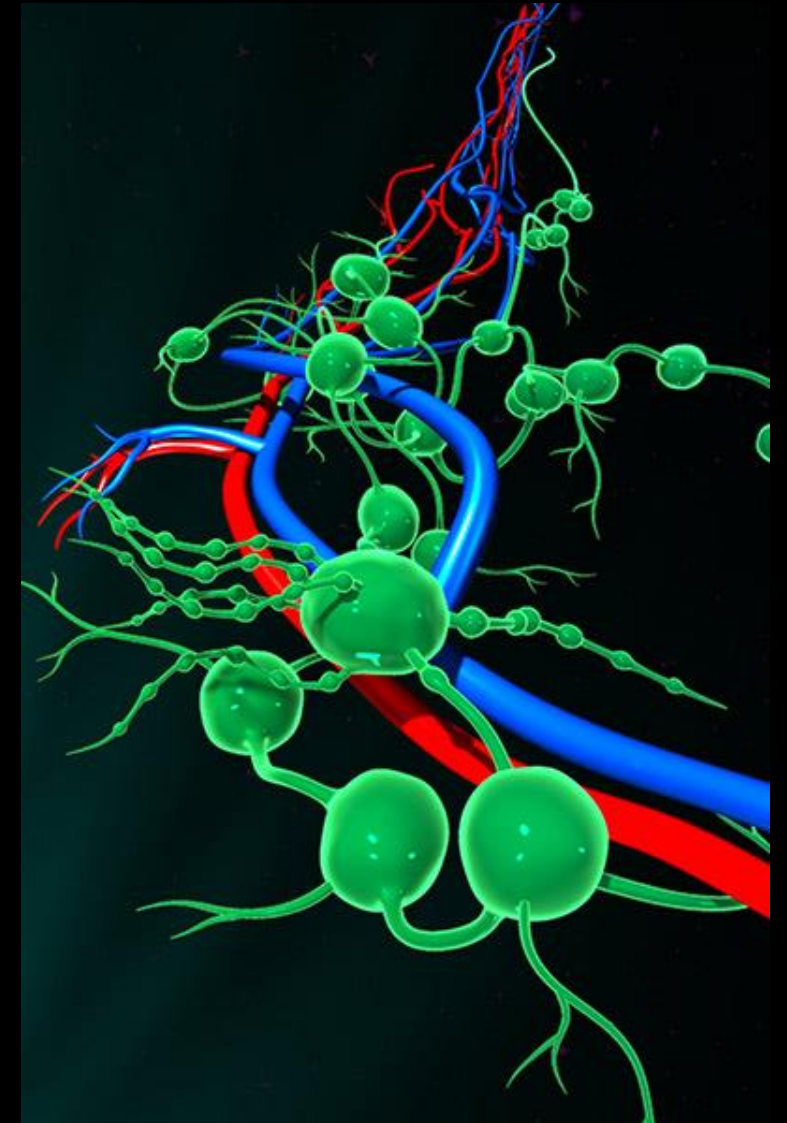
- **Thrombophlébite de la ou des veines jugulaires internes** avec une **septicémie anaérobie métastatique à distance** dans le cadre d'une infection oropharyngée bactérienne initiale telle qu'une pharyngite / amygdalite dans les espaces pharyngés latéraux du cou avec ou sans périamygdalien ou abcès rétropharyngé
- Germe fréquemment retrouvé : **Fusobacterium necrophorum**





## Adénomégalies

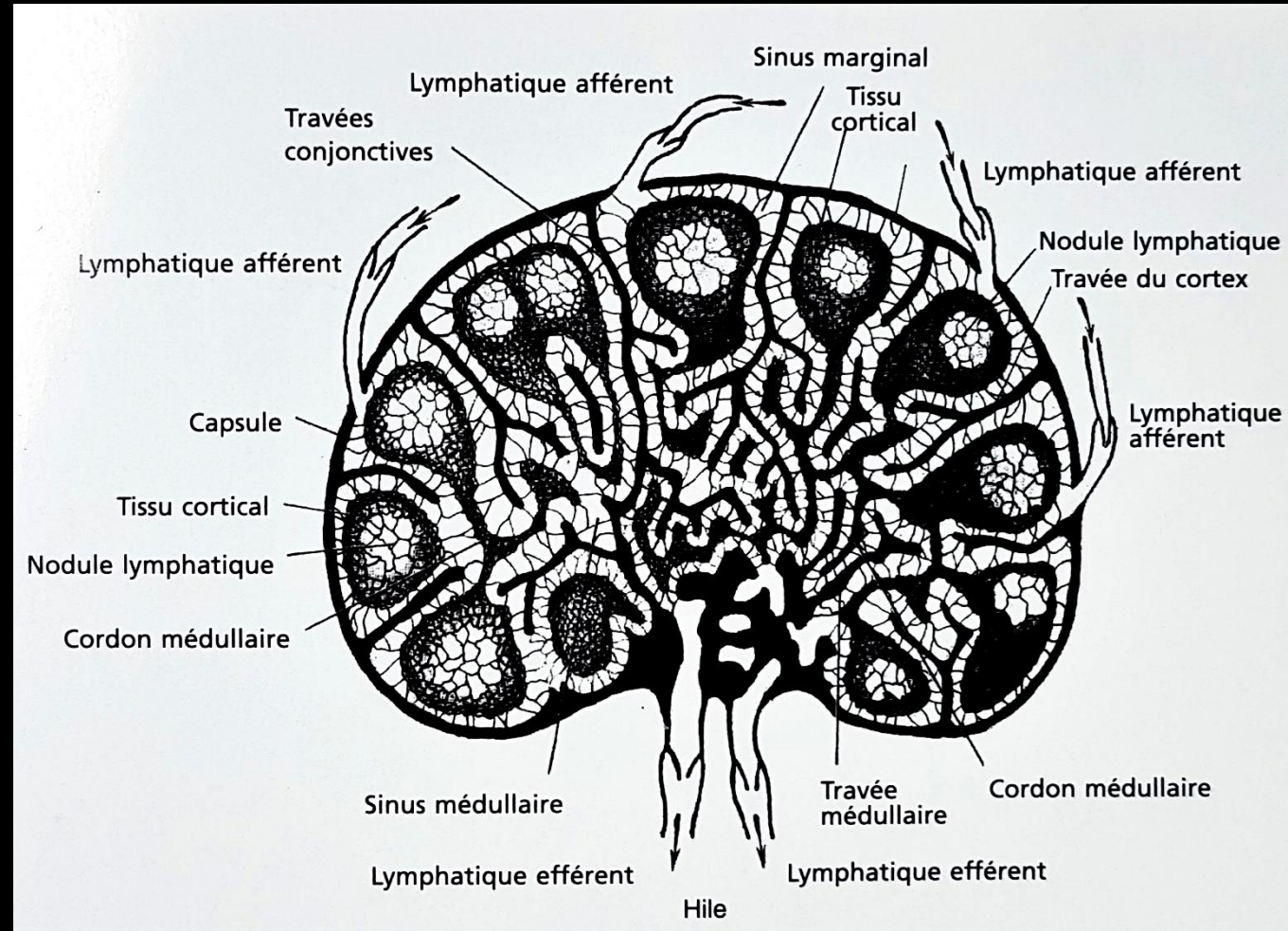
- Les **nœuds lymphatiques** (dits « lymphonœuds » ou encore « ganglions lymphatiques » dans la nomenclature internationale, traduction du latin nodi lymphatici) sont de **petits organes se succédant le long du trajet des vaisseaux lymphatiques**
- On en dénombre chez l'humain environ 800, pour une masse totale de 500 à 800 g
- Ils ont habituellement un **aspect réniforme** et **mesurent de 5 à 20mm de diamètre**, avec une légère indentation sur le côté, appelé le **hile**, où les vaisseaux sanguins pénètrent et où les vaisseaux lymphatiques quittent le ganglion
- **Ils filtrent la lymphe qui les traverse**
- **Ils sont le lieu de prolifération et de différenciation des cellules immunitaires** (lymphocytes et cellules réticulaires)
- Le premier rôle des vaisseaux lymphatiques est d'amener un antigène (dans la grande majorité des cas issu d'un pathogène) du tissu jusqu'aux ganglions, afin d'activer la réponse immunitaire spécifique des lymphocytes T et B



# Parties molles cervicales

## Adénomégalies

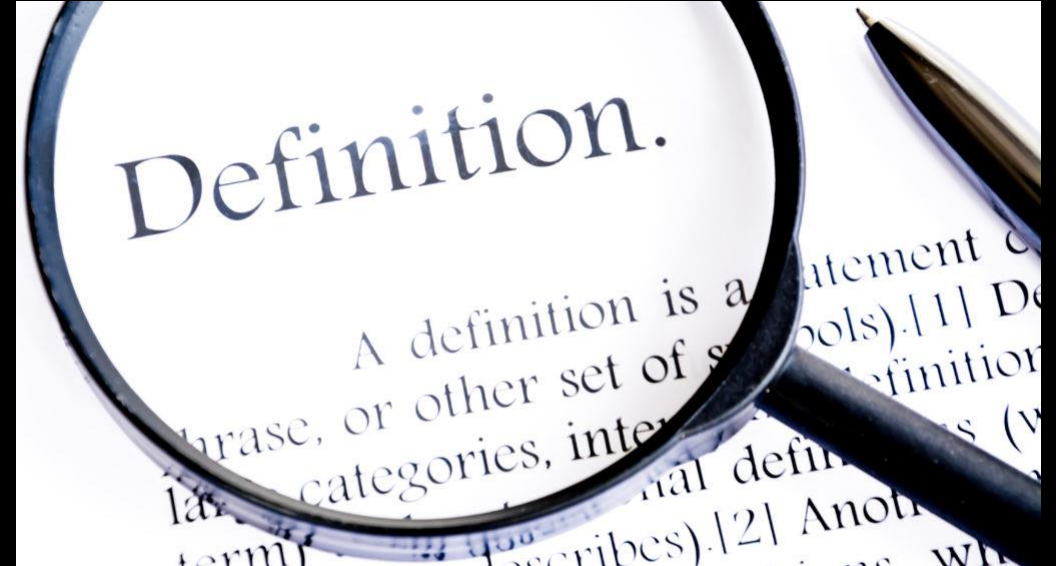- Un ganglion lymphatique est entouré par une capsule, à partir de laquelle des travées conjonctives s'étendent au sein de son parenchyme
- Entre les travées, le tissu lymphoïde est soutenu par un réseau tridimensionnel de fibres réticulaires et de cellules réticulaires associées
- Les mailles de ce réseau sont remplies par des lymphocytes extrêmement compacts et un plus petit nombre de macrophages et plasmocytes
- La lymphe afférente entre par des vaisseaux lymphatiques qui traversent la capsule par plusieurs endroits à sa surface
- La lymphe afférente quitte le ganglion par un vaisseau lymphatique unique situé au niveau du hile du ganglion



## Adénomégalies

### Définitions

- Par définition, en radiologie :
  - « **Ganglion** » = « nœud lymphatique »  
= « lymphonœud » : ganglion sain
  - **Adénomégalie** : ganglion de taille anormalement élevée
  - **Adénopathie** : ganglion métastatique d'une tumeur maligne

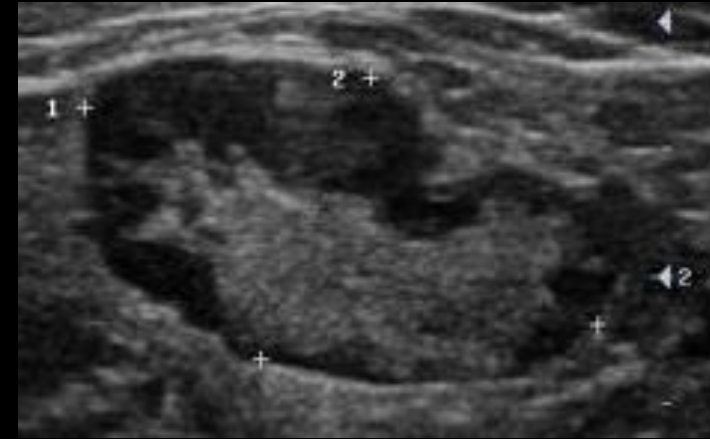


# Parties molles cervicales

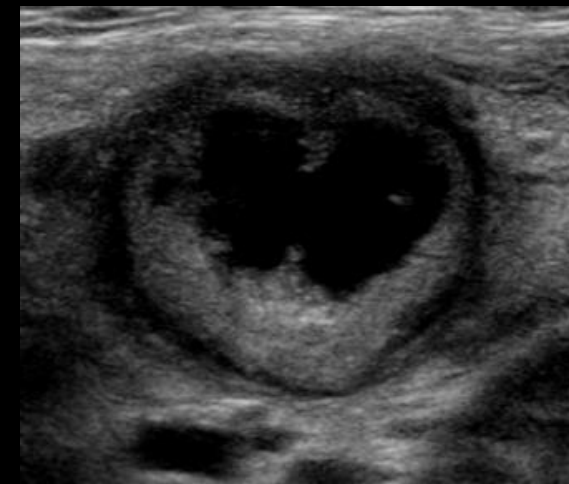
## Adénomégalies

### Ganglion cervical sain vs pathologique - Echo

- La plupart des ganglions normaux ne sont pas visibles du fait de leur petite taille et de leur isoéchogénicité habituelle par rapport à la graisse
- L'échographie permet de différencier les ganglions réactionnels des ganglions métastatiques avec une excellente sensibilité (Se = 95%) et une très bonne spécificité (Sp = 83%)



Ganglion sain	Ganglion pathologique
Hypoéchogène par rapport au muscle adjacent	Globalement hypoéchogène avec perte de l'aspect hyperéchogène du hile
Ovale (rapport Longueur/largeur)	Arrondi avec épaissement cortical plus ou moins régulier
Bien délimités avec hile hypoéchogène	Plage de nécrose centrale hyperéchogène ou anéchogène lorsque celle-ci est kystique
Vascularisation pauvre voire absente, centrale	Contours flous et irréguliers en cas de rupture capsulaire
	Vaisseaux apparaissent refoulés vers la périphérie et les index de résistance sont élevés



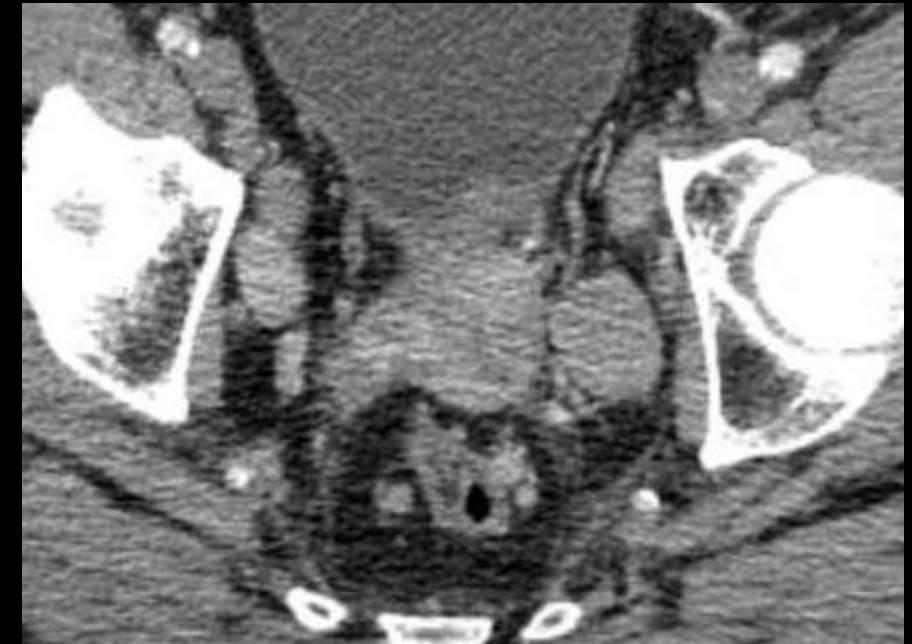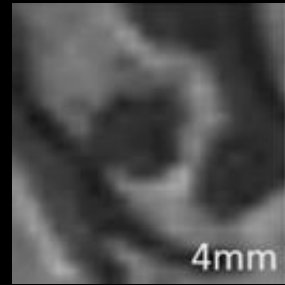


# Parties molles cervicales

## Adénomégalies

### Ganglion cervical sain vs pathologique - TDM

- Un ganglion normal se présente classiquement comme une structure oblongue, à contours réguliers, isodense au muscle environnant, avec un hile de densité grasseuse; l'injection n'entraîne pas de rehaussement significatif
- Le critère de taille ne peut pas être retenu indépendamment des autres en raison de l'hypertrophie de certains ganglions dans les atteintes infectieuses

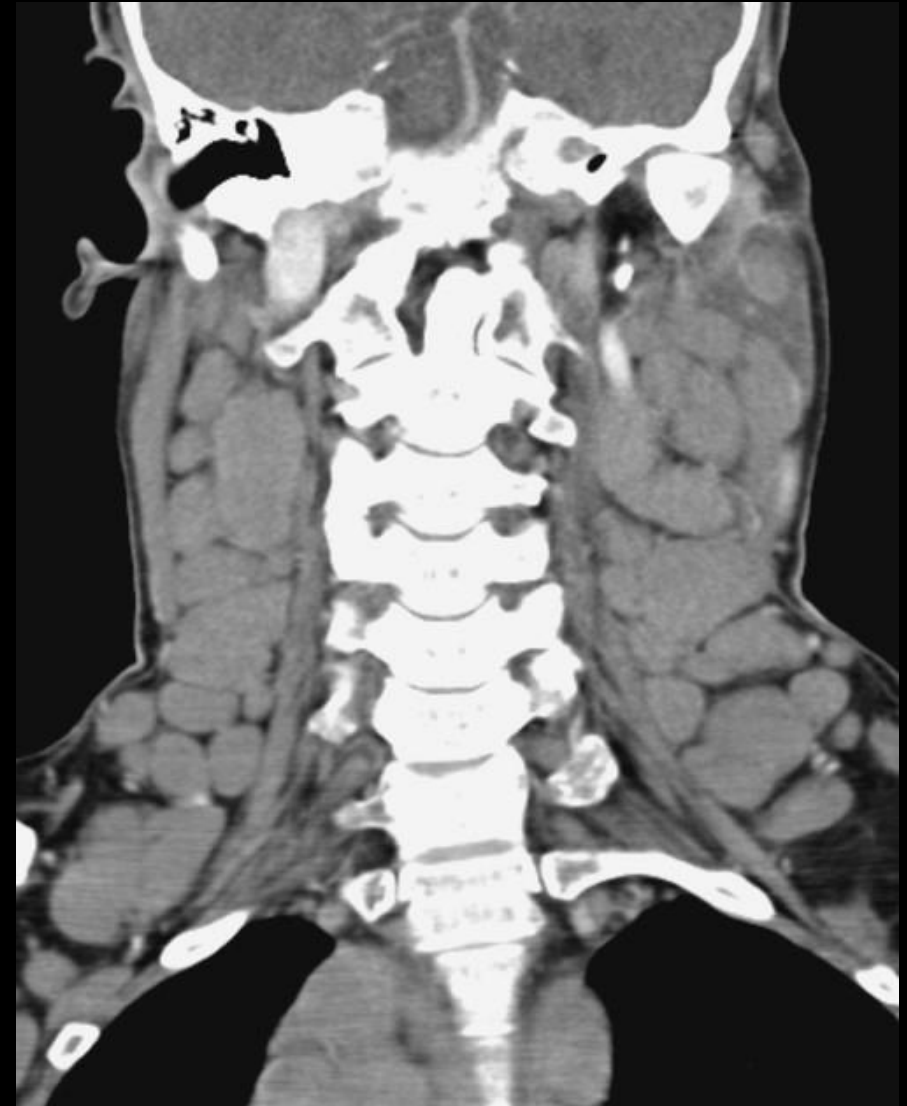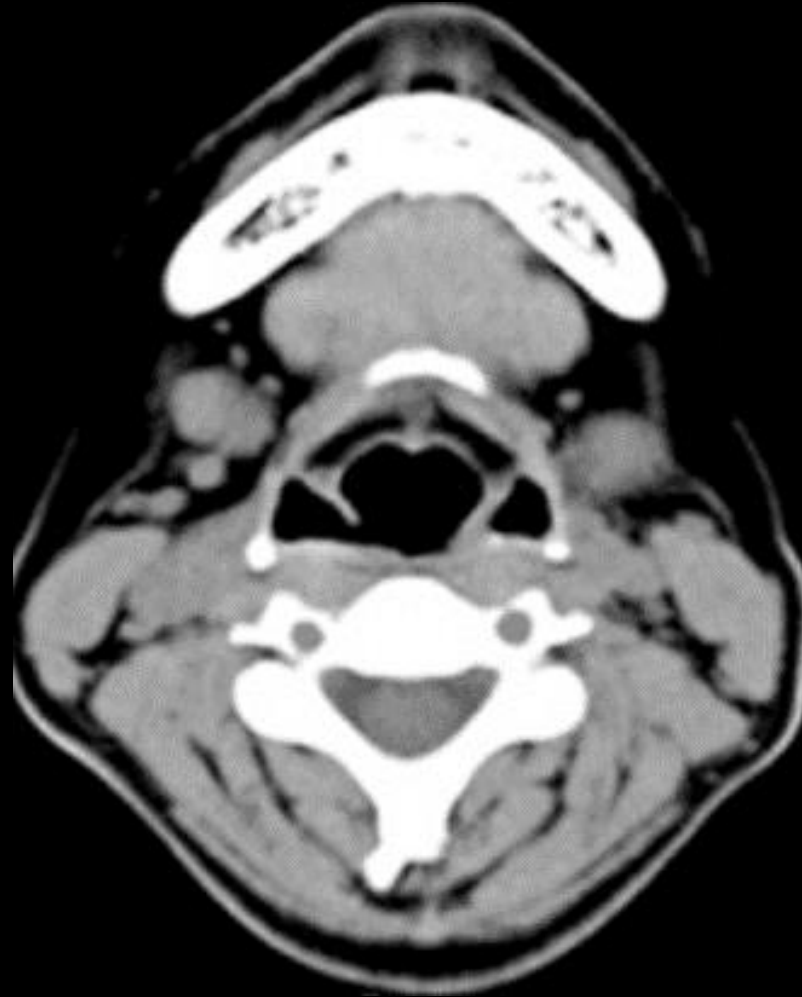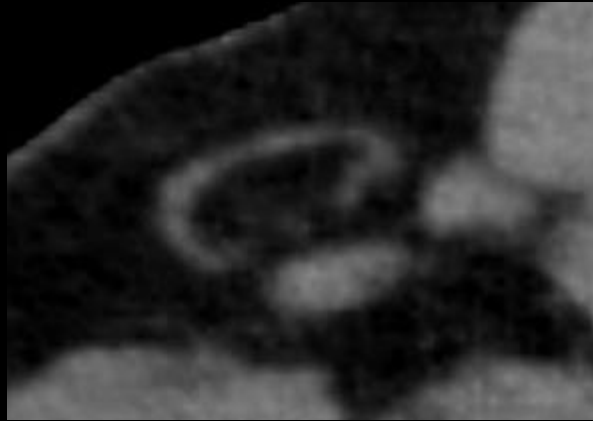Critères	Bénin	Malin
Localisation		Voies de drainage +++
Taille	< 10mm	> 10mm
Forme	Longueur / largeur > 2 (oblongue)	Longueur / largeur < 2 (ronde)
Nombre	< 3	> 3
Architecture	Hile central grasseux	Disparition du hile grasseux
Contours	Réguliers	Irréguliers
Limites	Nettes	Infiltration grasseuse, musculaire ou vasculaire
Contraste	Peu ou pas rehaussé Homogène	Rehaussement hétérogène Nécrose centrale



# Parties molles cervicales

## Adénomégalies

### Ganglion cervical sain vs pathologique - TDM

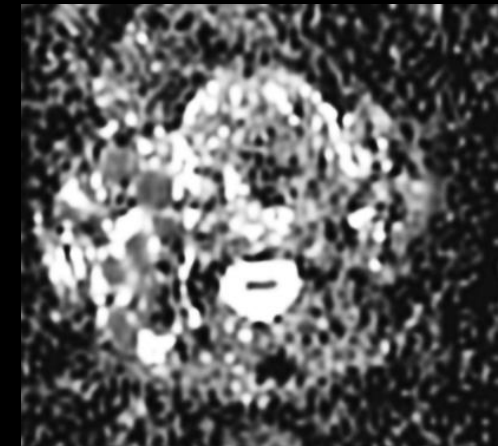
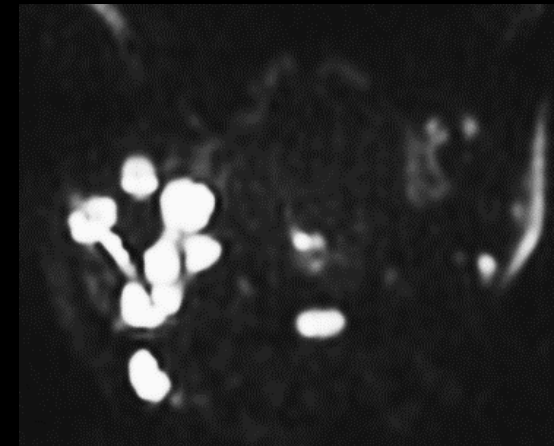
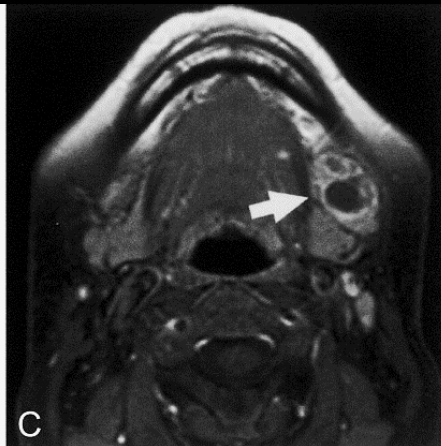
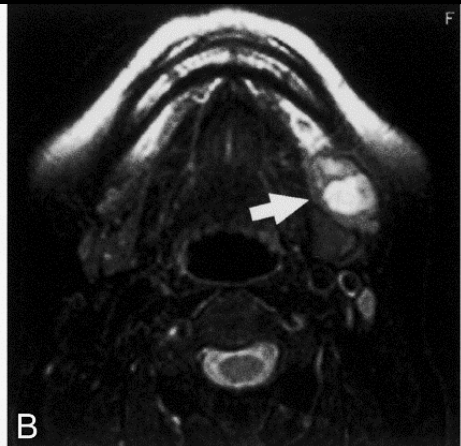
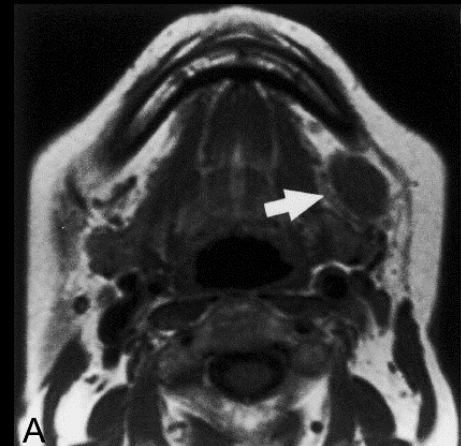
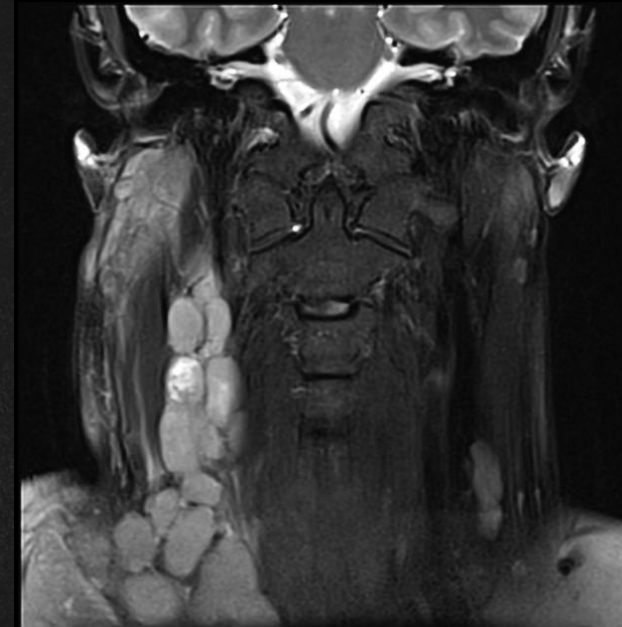
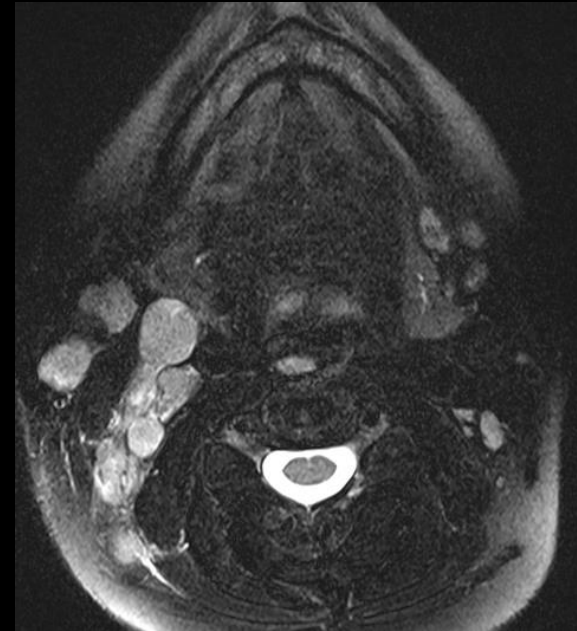
# Parties molles cervicales

## Adénomégalies

- Ganglion physiologique ovalaire, à contours réguliers, homogène, de même signal que les structures musculaires sur les séquences pondérées T1, en hypersignal relatif sur les séquences T2
- Les critères de malignité du scanner peuvent être extrapolés à l'IRM
- Un ganglion pathologique se présente en HyperT2, Hyper Diff avec restriction de l'ADC, hypoT1 et prise de contraste après injection de Gadolinium ± zone de nécrose

### Ganglion cervical sain vs pathologique - IRM

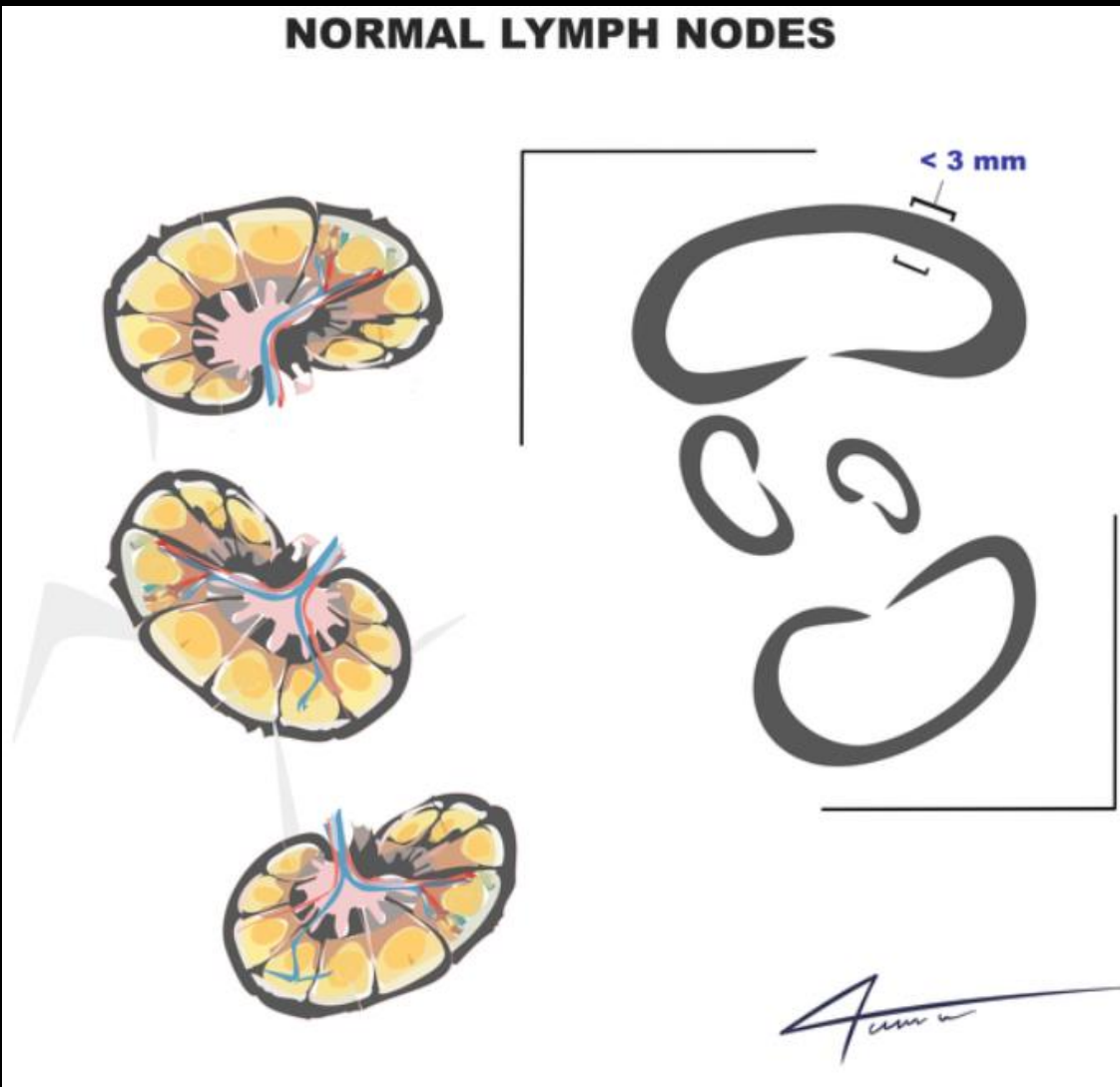


# Parties molles cervicales

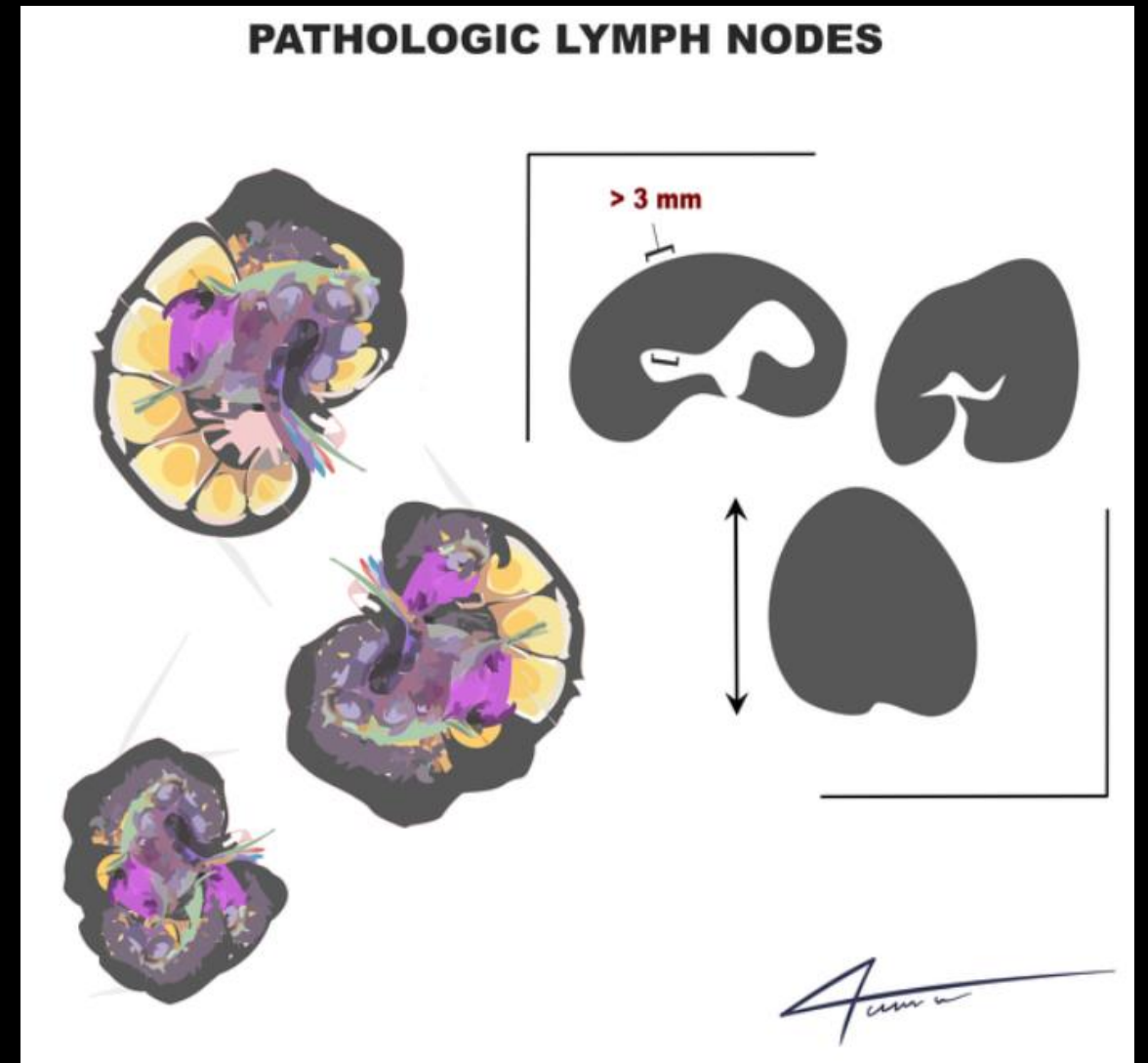
## Adénomégalies

### Ganglion cervical sain vs pathologique

#### NORMAL LYMPH NODES



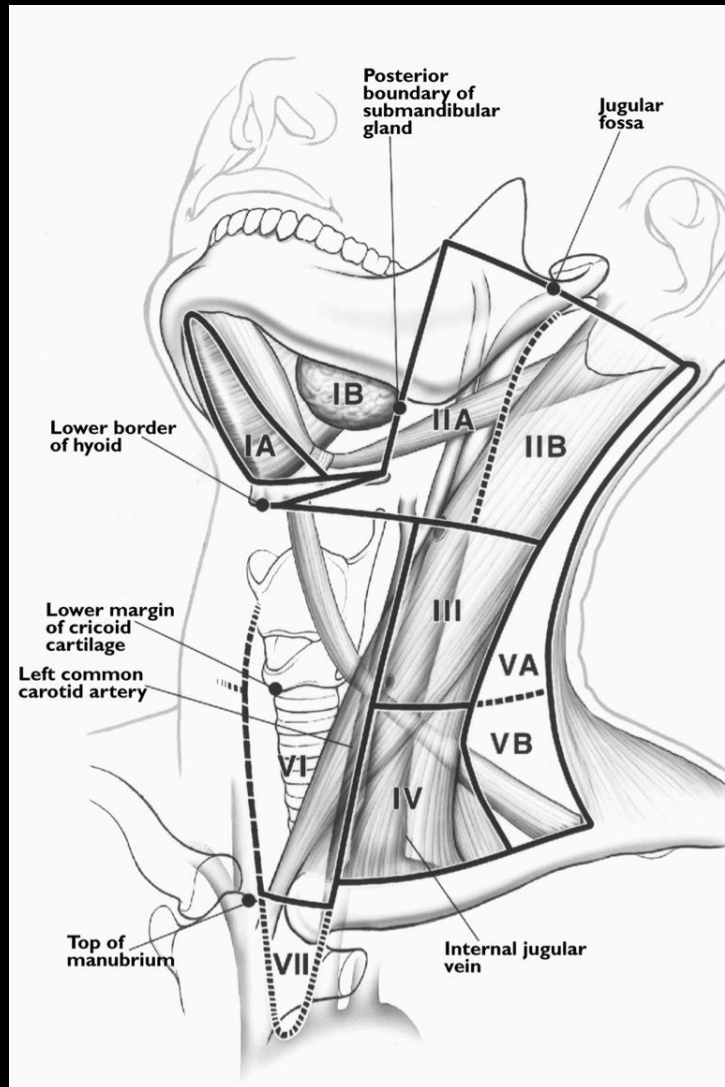
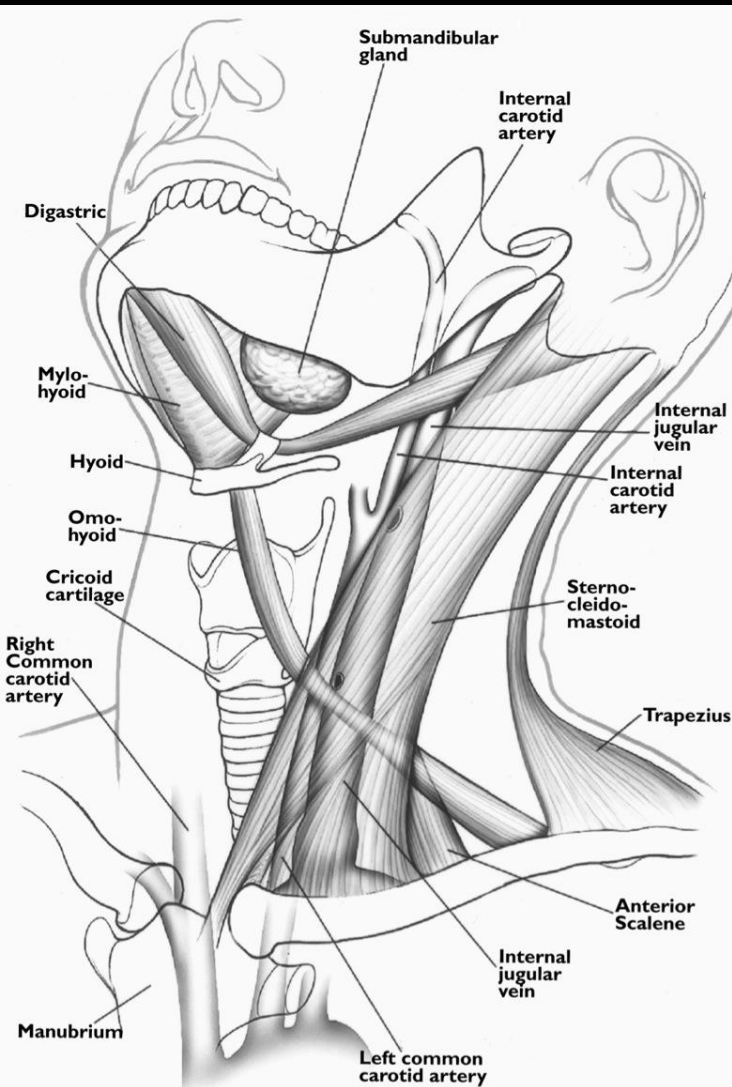
#### PATHOLOGIC LYMPH NODES



# Parties molles cervicales

## Adénomégalies

## Classification de Robbins



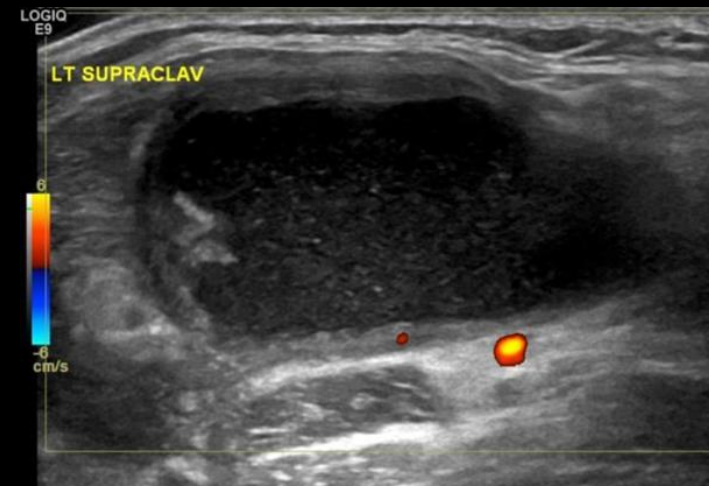
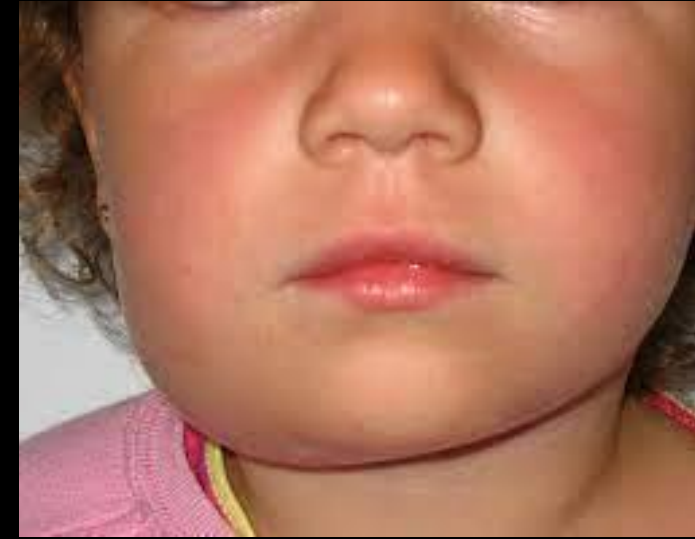- **Aire IA (sub-mentale)** : limitée en dehors par les muscles digastriques. Limitée en bas par l'os hyoïde.
- **Aire IB (rétro / sous -mandibulaire)** : en dedans de la branche horizontale de la mandibule.
- **Aire II (jugulo-carotidienne supérieure)** : sous le SCM de la base du crane à l'os hyoïde
- **Aire III (jugulo-carotidienne moyenne)** : sous le SCM depuis l'os hyoïde jusqu'au cartilage cricoïde
- **Aire IV (jugulo-carotidienne inférieure)** : sous le SCM depuis le cartilage cricoïde jusqu'à la clavicle
- **Aire Va (triangle postéro-supérieur)** : derrière le SCM, en avant du trapèze, au dessus de la clavicle, au dessus du plan passant par le cricoïde
- **Aire Vb (triangle postéro-inférieur)** : derrière le SCM, en avant du trapèze, au dessus de la clavicle, au dessous du plan passant par le cricoïde
- **Aire VI (cervicale antérieure)** : face antéro-médiane du cou entre l'os hyoïde et le creux sus-sternal

# Parties molles cervicales

## Adénomégalies

### Adénomégalies infectieuses

- Masses cervicales les plus fréquentes chez l'enfant et sont le plus souvent en rapport avec une pathologie infectieuse loco-régionale
- Leur diagnostic est clinique; l'échographie doit être réservée aux cas d'adénomégalies volumineuses pour objectiver une éventuelle évolution vers l'abcédation
- Les adénomégalies infectieuses banales siègent le plus souvent dans la région sous-angulo-maxillaire et jugulo-carotidienne
- Elles ont un aspect peu échogène, une forme allongée, elles sont multiples et bien vascularisées
- L'évolution vers l'abcédation se manifeste par un caractère très nettement hypo-échogène, au sein d'un ganglion souvent volumineux et sensible, avec au maximum une zone nettement anéchogène liquidienne centrale non vascularisée
- L'échographie permet la surveillance évolutive sous traitement, et contribue à la décision d'incision de l'abcès ou adénophlegmon

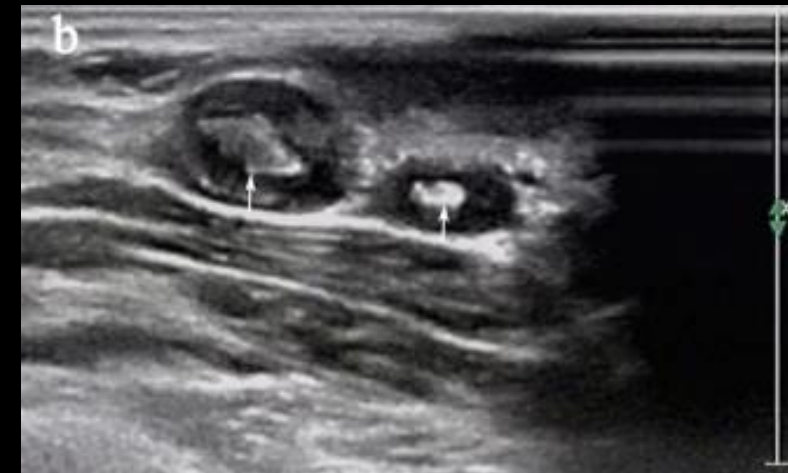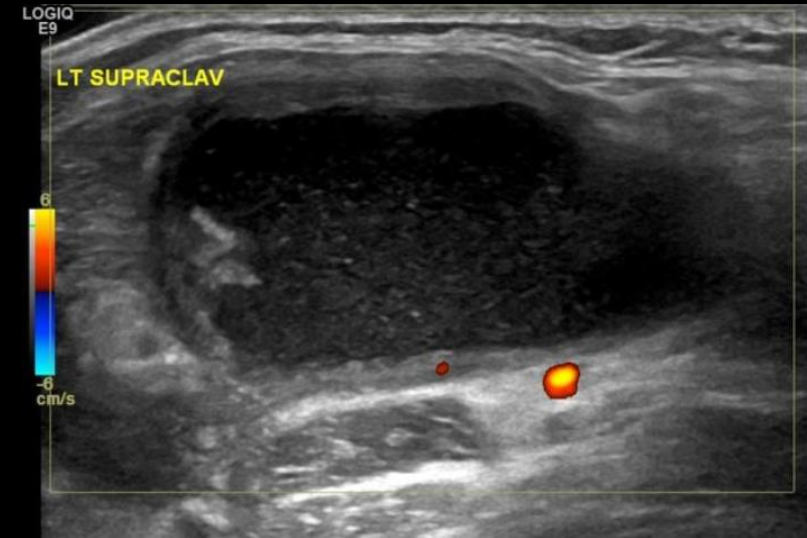


# Parties molles cervicales

## Adénomégalies

### Adénomégalies infectieuses – Agent pathogène particulier

- **Mononucléose (EBV):**
  - La présence d'ADP cervicales est constante au cours de la MNI
  - Les ADP sont volumineuses, peu échogènes
- **Maladie des griffes du chat (Bartonella Henselae):**
  - L'atteinte cervicale dans la maladie des griffes du chat est fréquente
  - Les ADP n'ont pas de caractère spécifique, hormis leur **volume souvent important** et une **évolution plus marquée vers l'abcédation**
  - L'association à des nodules hépatiques ou spléniques est très évocatrice
- **Tuberculose (Mycobacterium Tuberculosis) ou mycobactéries atypiques:**
  - L'existence d'ADP chroniques, notamment de siège postérieur doit faire évoquer cette possibilité, surtout si les ganglions ont un **centre hyperéchogène** ou comportent des **calcifications** et s'il existe des **zones de nécrose**



# Parties molles cervicales

## Adénomégalies

### Adénopathies tumorales

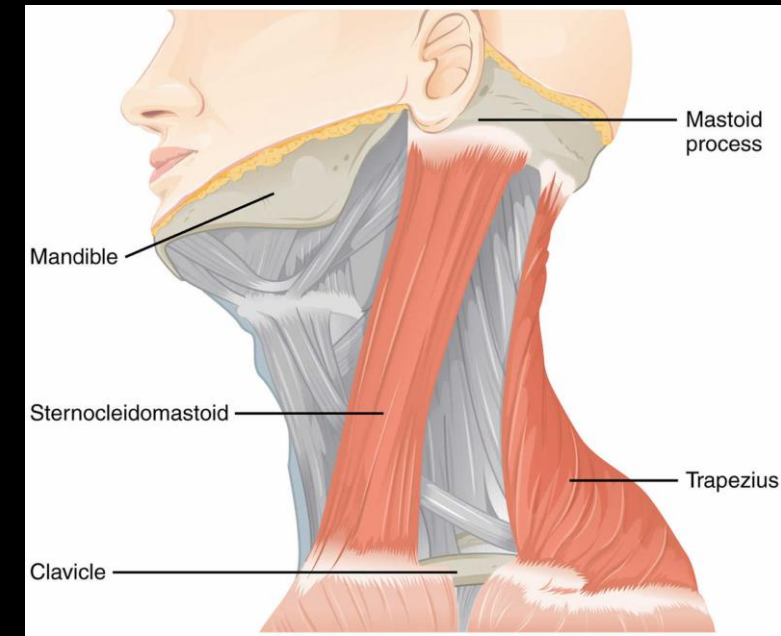
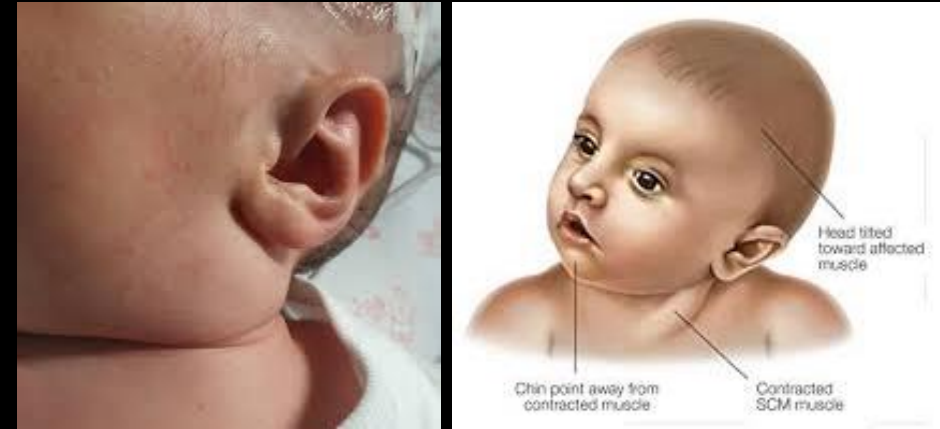- Il n'existe aucun caractère spécifique pour classer les ADP et affirmer une origine bénigne ou maligne
- En pratique en pédiatrie, l'examen clinique est souvent évocateur d'emblée, les ADP bénignes d'origine infectieuse sont très fréquentes chez le jeune enfant, notamment en période hivernale
- S'il existe un doute clinique, c'est la ponction cytologique qui permet d'assurer le diagnostic
- **Hémopathies :**
  - Les ADP des hémopathies sont classiquement plus volumineuses, plus arrondies, plus nettement hypo-échogènes que les ADP infectieuses
  - Elles sont plus diffuses, intéressant notamment les chaînes postérieures et la région sus-claviculaire
  - Leur vascularisation est variable : ganglions peu vasculaires ou au contraire richement vascularisés au centre comme en périphérie
- **Tumeurs solides :**
  - Les métastases de tumeurs solides n'ont pas non plus de caractère spécifique, leur vascularisation serait plutôt périphérique ou clairsemée
- Dans le cas des hémopathies comme pour les tumeurs malignes, le bilan d'extension ne se limite pas à l'échographie mais comprend un examen TDM ou IRM permettant une évaluation plus précise et mesurable

# Parties molles cervicales

## Fibromatosis colli

### Clinique

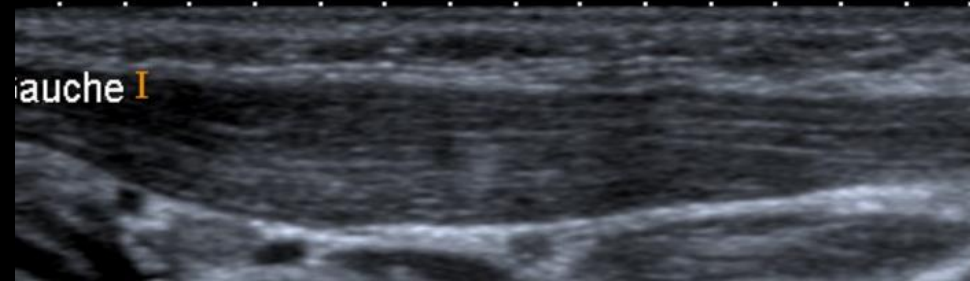
- Rétraction du muscle sterno-cléido-mastoidien (souvent appelée hématome du SCM)
- Lésion fibreuse qui se développe au sein du SCM
- D'étiopathogénie discutée, secondaire à une malposition anténatale in utéro ou à une naissance difficile (utilisation de forceps)
- Néonatal. Pas d'anomalie à la naissance
- Latence: découverte à 2-4 semaines
- Fréquent, 0,3 à 2% naissance. Bénin
- Le diagnostic est clinique : masse allongée unilatérale située dans le corps du muscle, ferme et indolore, associée ou non à une attitude en torticolis, sans syndrome inflammatoire



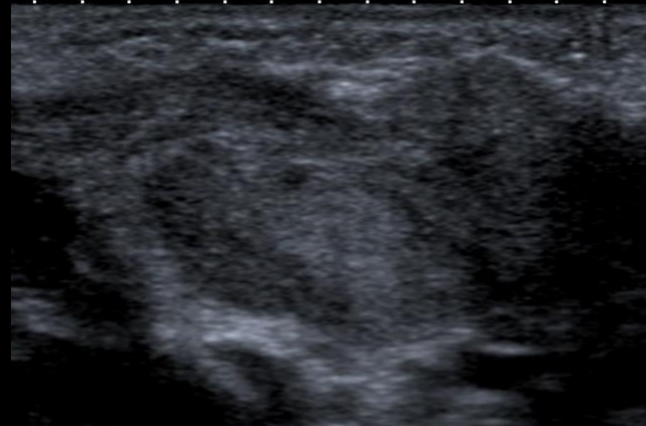
## Fibromatosis colli

### Echographie

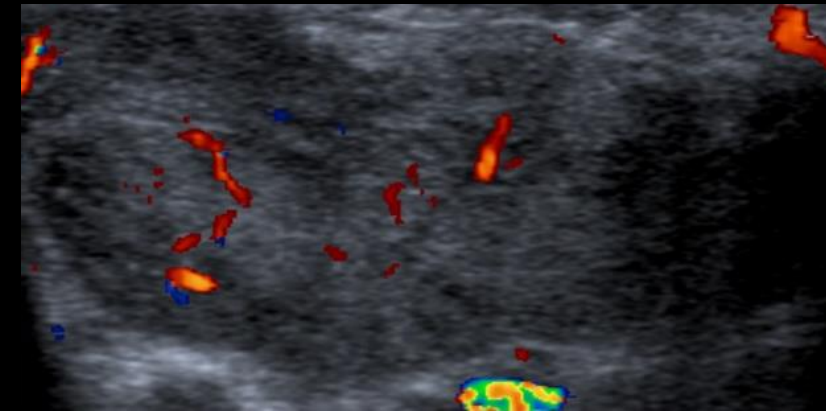
- Echographie non indispensable, mais rassure +++
- Masse dont l'échostructure est variable, souvent hétérogène, soit une simple hypertrophie fusiforme du corps de ce muscle comparativement au côté sain soit l'association d'une masse et d'une hypertrophie musculaire
- La résolution est spontanée, souvent lente
- Une rééducation est souvent nécessaire pour éviter l'évolution vers la rétraction fibreuse

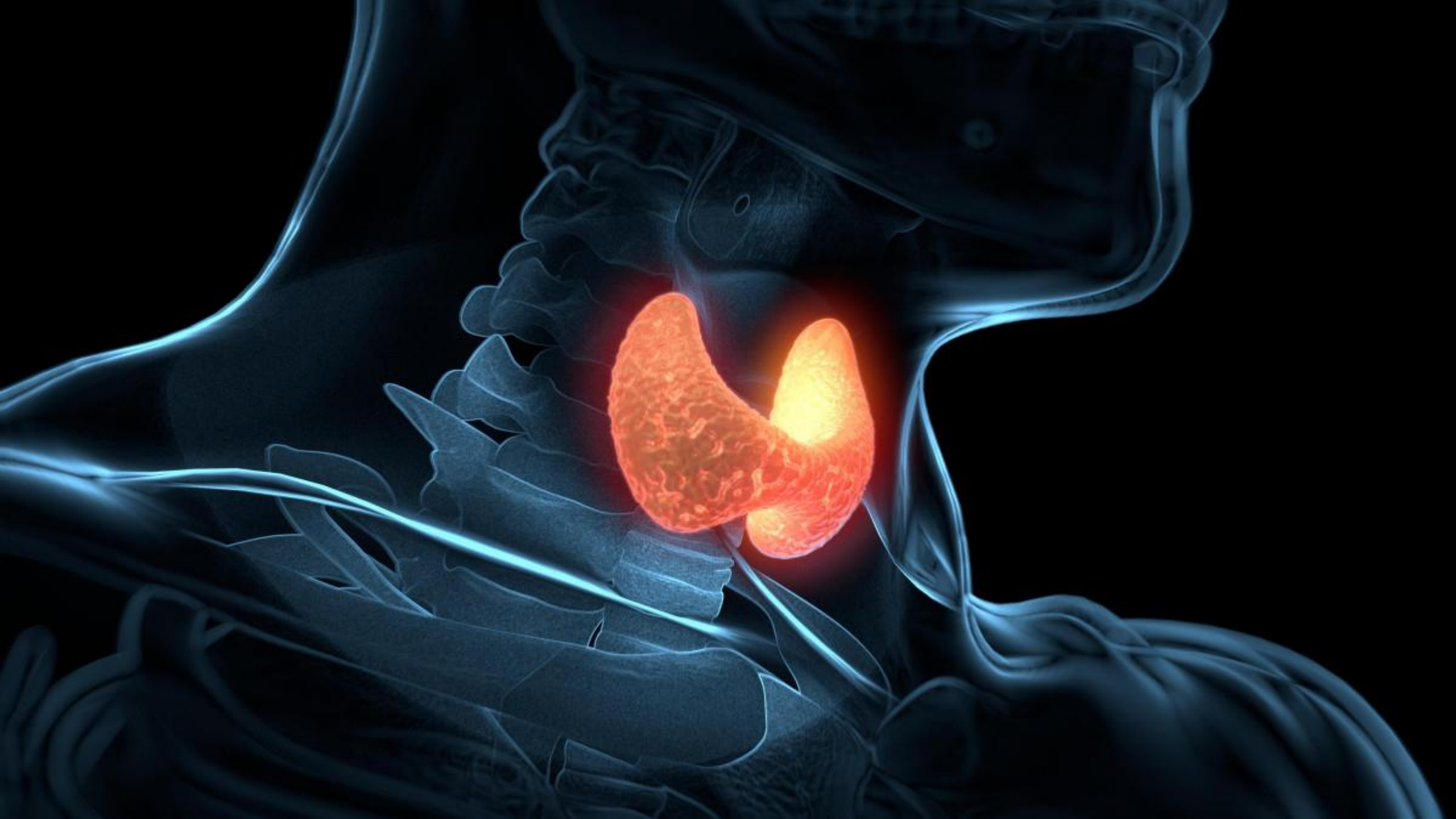


Côté sain



Côté pathologique

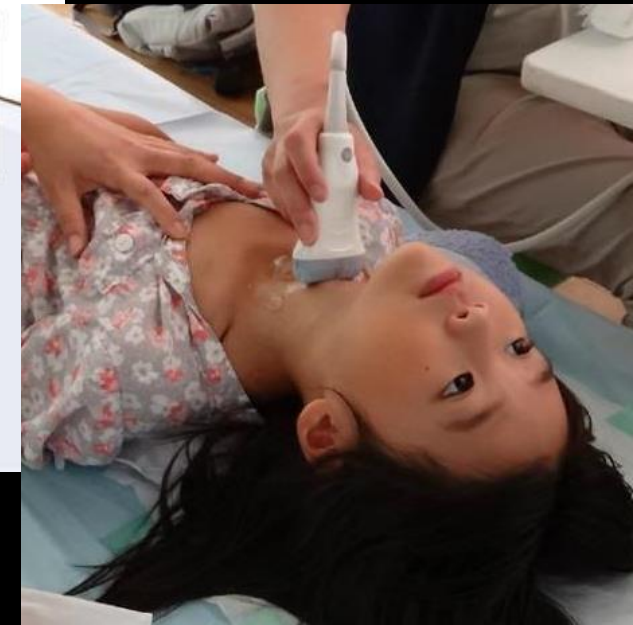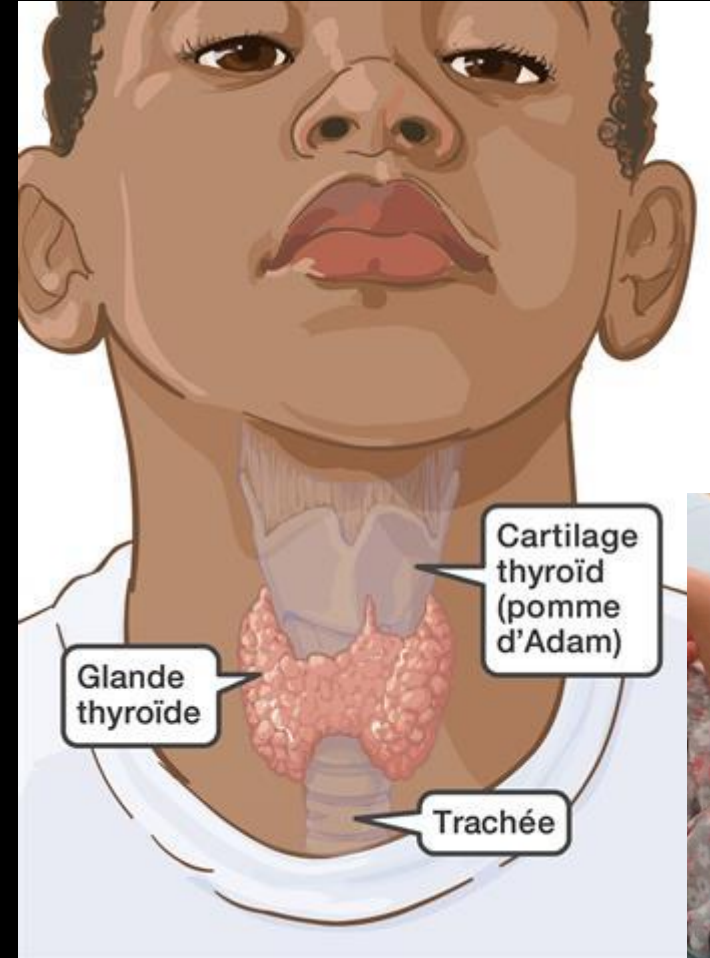




# Thyroïde

## Biométries

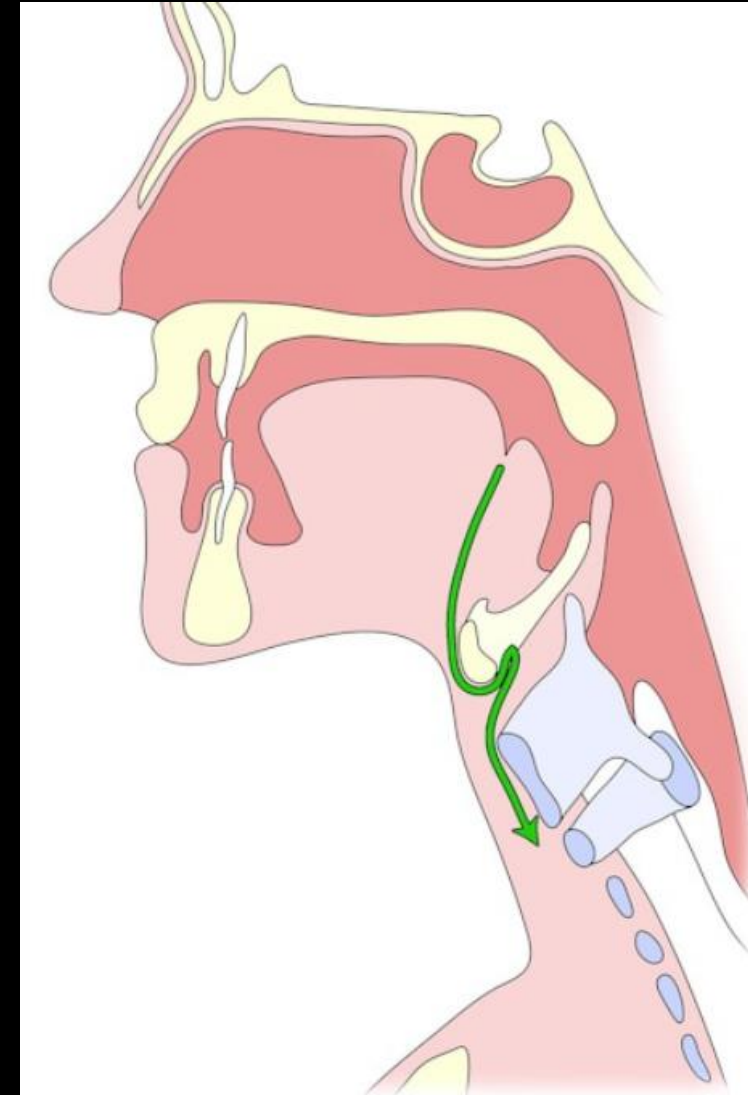
âge	volume
naissance	0,5 à 1,2 ml
2 ans	0,7 à 1,5 ml
4 ans	1,3 à 2,5 ml
6 ans	1,6 à 3 ml
8 ans	1,7 à 3,5 ml
10 ans	2 à 4,5 ml
12 ans	2,5 à 5,5 ml



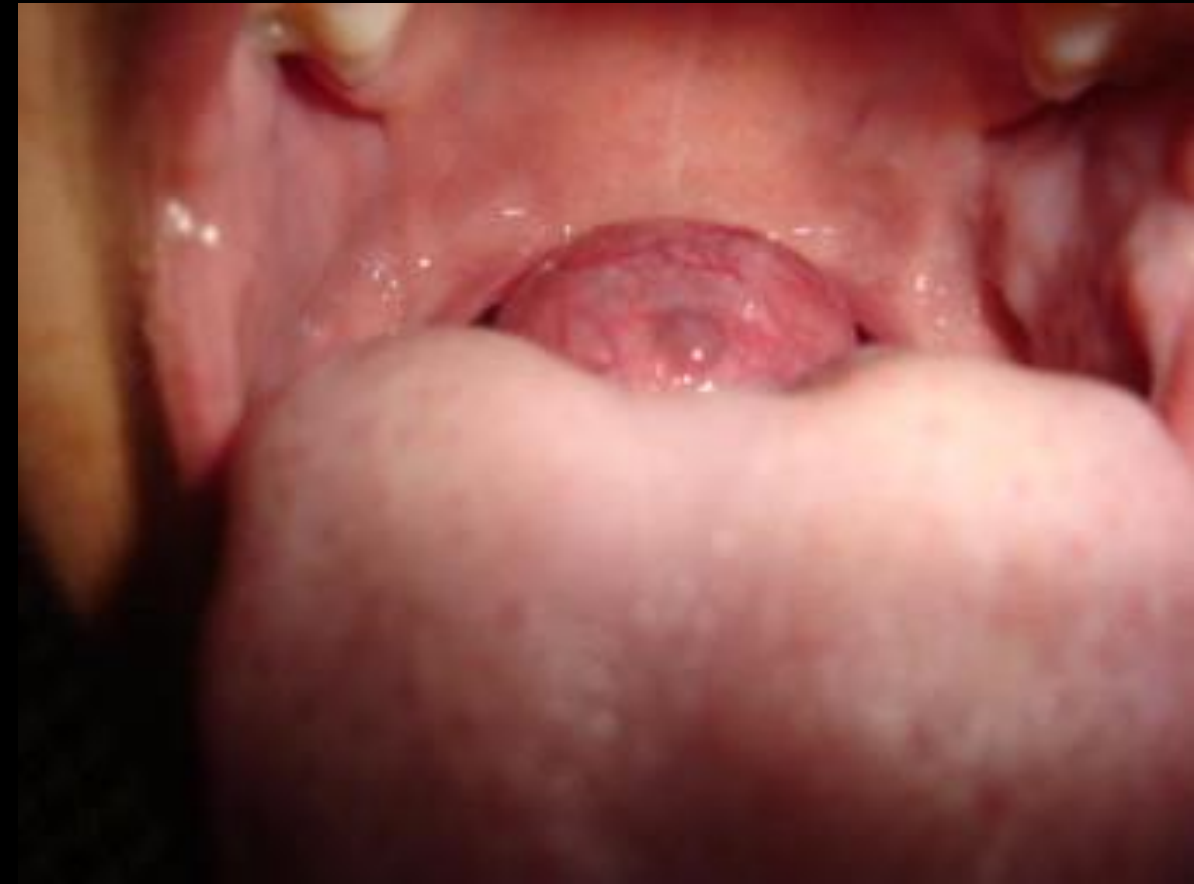## Thyroïde ectopique

### Origine

- Une glande thyroïde ectopique est située dans un endroit autre que la position normale antérieure aux cartilages laryngés
- Au cours du développement embryonnaire, la glande thyroïde migre du foramen caecum à la face postérieure de la langue jusqu'à son emplacement permanent dans le cou sous-hyoïdien
- Cette migration normale peut être interrompue à tout moment, le tissu thyroïdien venant se reposer à des endroits inhabituels dans le cou ou ailleurs, le long du canal thyro-glosse :
  - lingual : base de la langue (90%)
  - sublingual : sous la langue
  - pré-laryngé
  - autres sites, par exemple médiastin (<1%), intratrachéal
- Le tissu thyroïdien est normal histologiquement et fonctionnellement



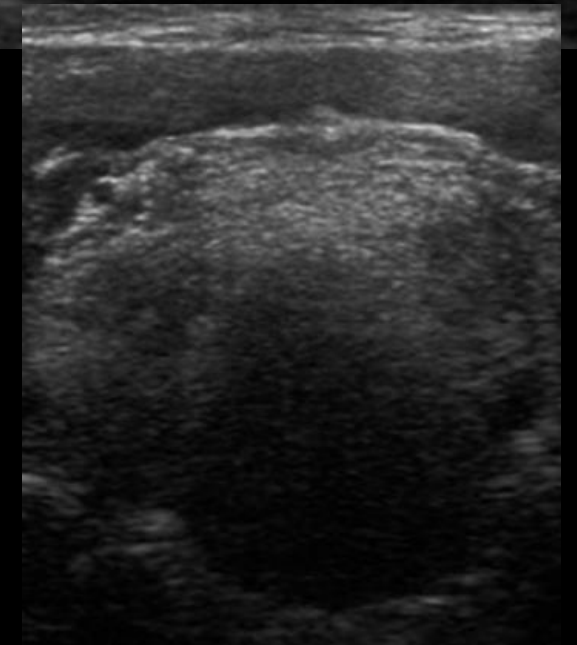
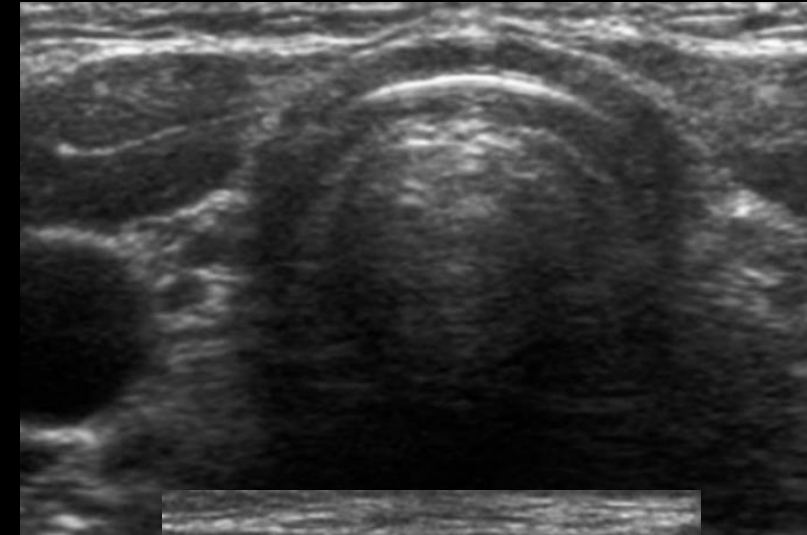
- De nombreux patients sont **asymptomatiques** et le **diagnostic est posé fortuitement**, soit à la suite d'une imagerie de la langue, soit d'une tentative d'imagerie de la thyroïde et de la constatation de son absence
- **Chez les patients symptomatiques**, la masse linguale peut entraîner une dysphagie, des saignements dus à une ulcération de la muqueuse ou même une obstruction des voies respiratoires (plus fréquente chez les nourrissons)
- Les tests de la fonction thyroïdienne sont soit normaux (majorité des patients), soit mettent en évidence des états variables d'hypothyroïdie (jusqu'à un tiers des patients)



## Thyroïde ectopique

### Bilan d'imagerie

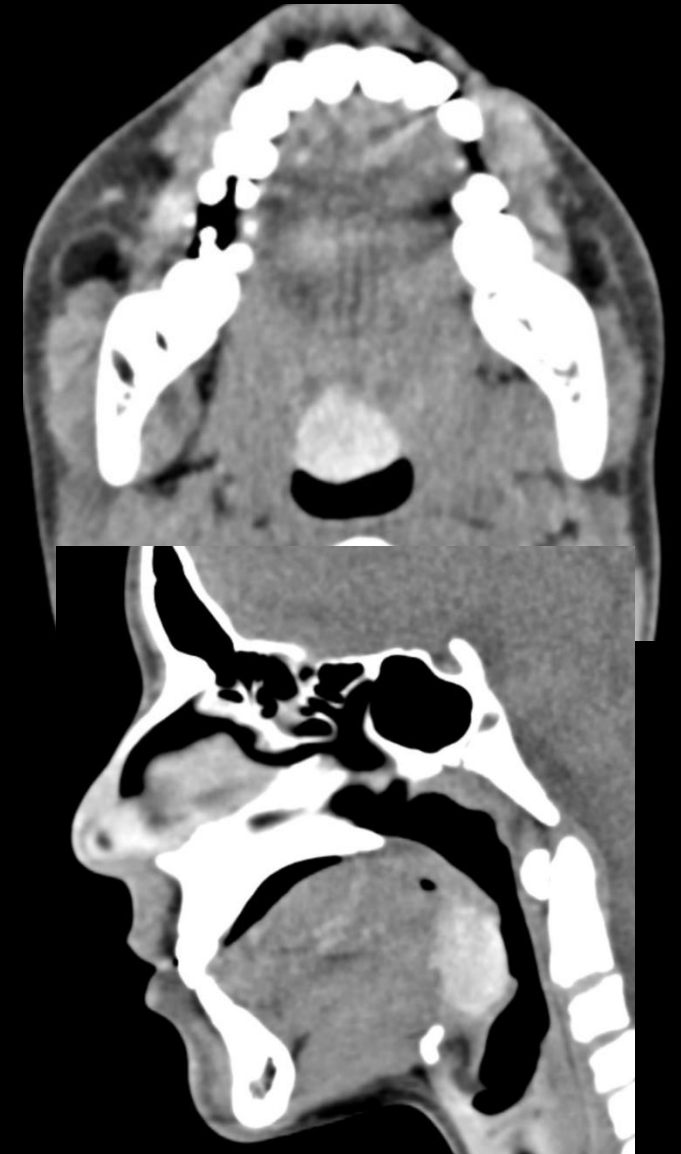- **Echographie :**
  - N'est utile que pour mettre en évidence l'absence de tissu thyroïdien à l'endroit normal
- **Scanner :**
  - La tomodensitométrie met en évidence une masse hyperdense des tissus mous, de même atténuation que le tissu thyroïdien normal. Elle est hyperdense en raison de l'accumulation normale d'iode dans la glande
  - Après l'administration du produit de contraste, la glande entière présente un rehaussement homogène important (identique à la glande thyroïde normale)
- **IRM :**
  - Généralement considérée comme une masse bien définie sans caractéristiques invasives
  - Caractéristiques des signaux
    - T1 : iso à hyperintense au muscle
    - T2 : peut varier d'hypo à iso en passant par hyperintense jusqu'à musculaire
    - T1C+ (Gd) : fort rehaussement de contraste homogène
- **Scintigraphie thyroïdienne au technétium ou à l'iode:**
  - Confirme le diagnostic et permettra également d'identifier la présence de tout tissu thyroïdien ailleurs dans le cou



## Thyroïde ectopique

### Bilan d'imagerie

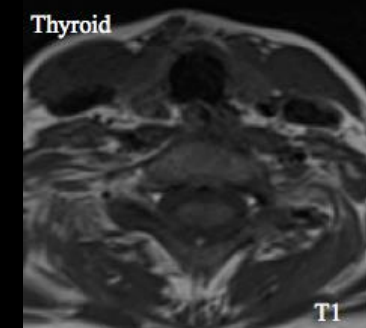
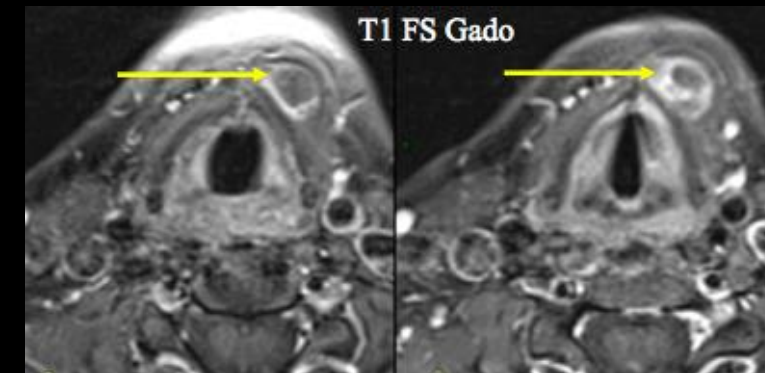
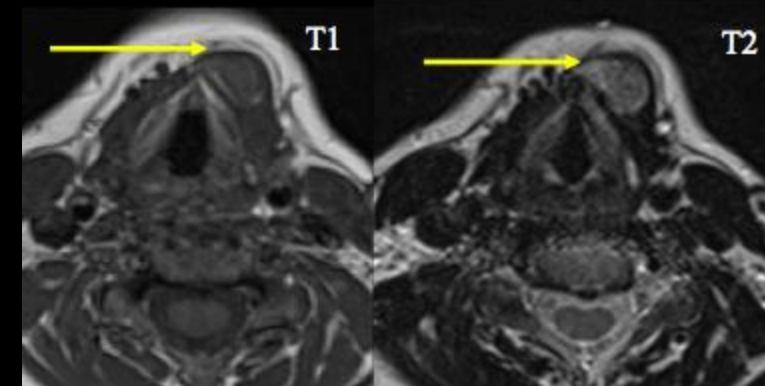
- **Echographie :**
  - N'est utile que pour mettre en évidence l'absence de tissu thyroïdien à l'endroit normal
- **Scanner :**
  - La tomodensitométrie met en évidence une **masse hyperdense des tissus mous, de même atténuation que le tissu thyroïdien normal**. Elle est hyperdense en raison de l'accumulation normale d'iode dans la glande
  - **Après l'administration du produit de contraste, la glande entière présente un rehaussement homogène important (identique à la glande thyroïde normale)**
- **IRM :**
  - Généralement considérée comme une masse bien définie sans caractéristiques invasives
  - Caractéristiques des signaux
    - T1 : iso à hyperintense au muscle
    - T2 : peut varier d'hypo à iso en passant par hyperintense jusqu'à musculaire
    - T1C+ (Gd) : fort rehaussement de contraste homogène
- **Scintigraphie thyroïdienne au technétium ou à l'iode:**
  - Confirme le diagnostic et permettra également d'identifier la présence de tout tissu thyroïdien ailleurs dans le cou



## Thyroïde ectopique

### Bilan d'imagerie

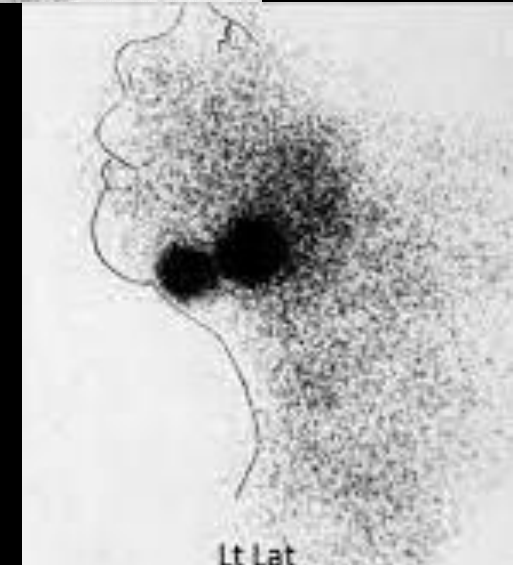
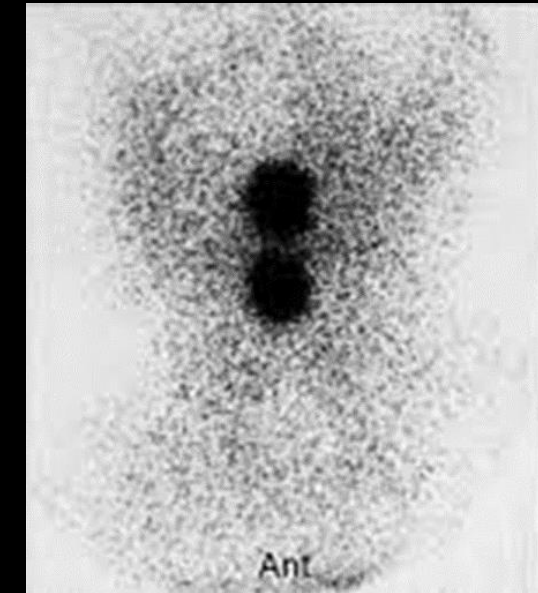
- **Echographie :**
  - N'est utile que pour mettre en évidence l'absence de tissu thyroïdien à l'endroit normal
- **Scanner :**
  - La tomodensitométrie met en évidence une masse hyperdense des tissus mous, de même atténuation que le tissu thyroïdien normal. Elle est hyperdense en raison de l'accumulation normale d'iode dans la glande
  - Après l'administration du produit de contraste, la glande entière présente un rehaussement homogène important (identique à la glande thyroïde normale)
- **IRM :**
  - **Généralement considérée comme une masse bien définie sans caractéristiques invasives**
  - Caractéristiques des signaux
    - T1 : iso à hyperintense au muscle
    - T2 : peut varier d'hypo à iso en passant par hyperintense jusqu'à musculaire
    - T1C+ (Gd) : fort rehaussement de contraste homogène
- **Scintigraphie thyroïdienne au technétium ou à l'iode:**
  - Confirme le diagnostic et permettra également d'identifier la présence de tout tissu thyroïdien ailleurs dans le cou



## Thyroïde ectopique

### Bilan d'imagerie

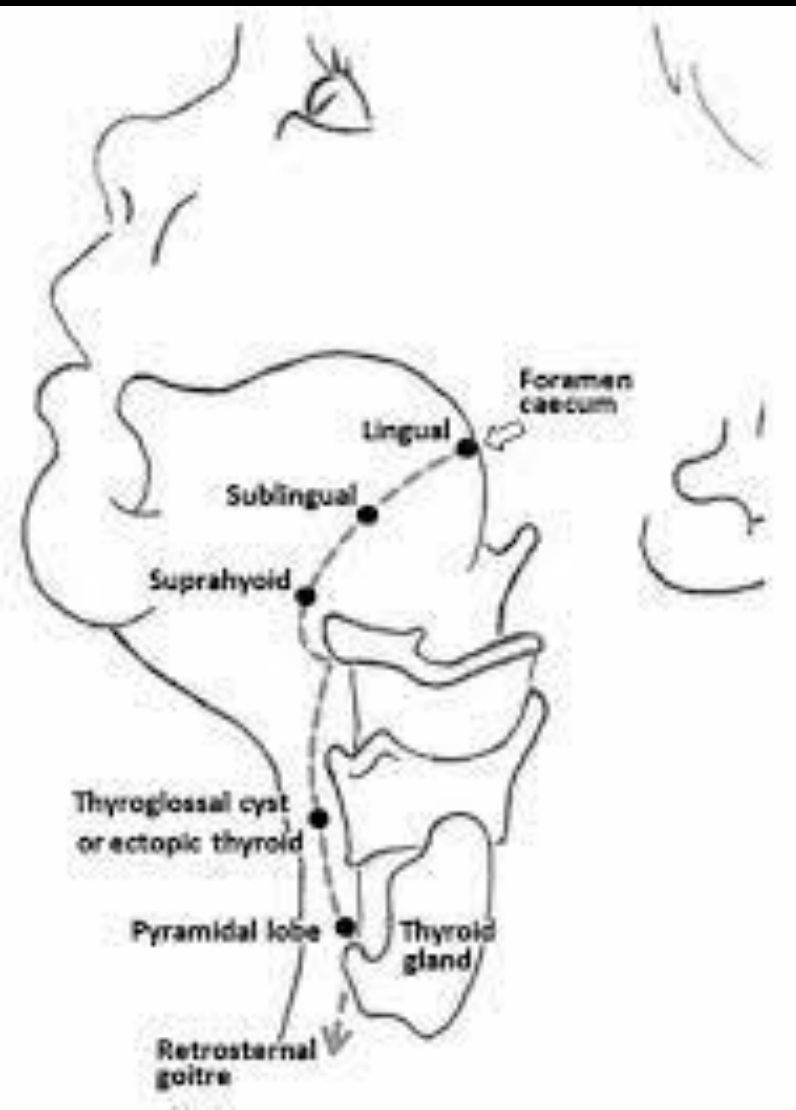
- **Echographie :**
  - N'est utile que pour mettre en évidence l'absence de tissu thyroïdien à l'endroit normal
- **Scanner :**
  - La tomodensitométrie met en évidence une masse hyperdense des tissus mous, de même atténuation que le tissu thyroïdien normal. Elle est hyperdense en raison de l'accumulation normale d'iode dans la glande
  - Après l'administration du produit de contraste, la glande entière présente un rehaussement homogène important (identique à la glande thyroïde normale)
- **IRM :**
  - Généralement considérée comme une masse bien définie sans caractéristiques invasives
  - Caractéristiques des signaux
    - T1 : iso à hyperintense au muscle
    - T2 : peut varier d'hypo à iso en passant par hyperintense jusqu'à musculaire
    - T1C+ (Gd) : fort rehaussement de contraste homogène
- **Scintigraphie thyroïdienne au technétium ou à l'iode:**
  - Confirme le diagnostic et **permettra également d'identifier la présence de tout tissu thyroïdien ailleurs dans le cou**



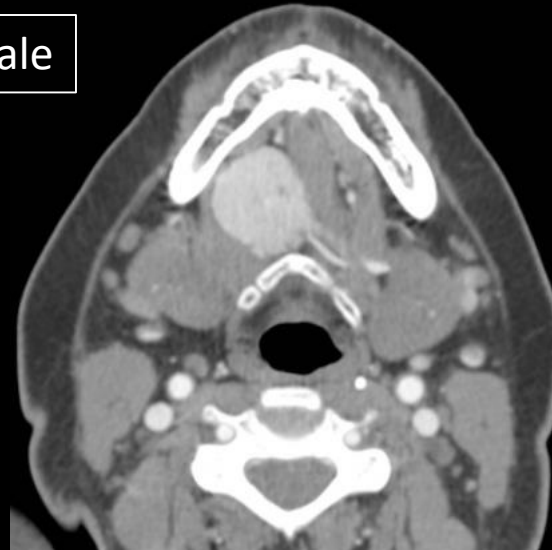# Thyroïde

## Thyroïde ectopique

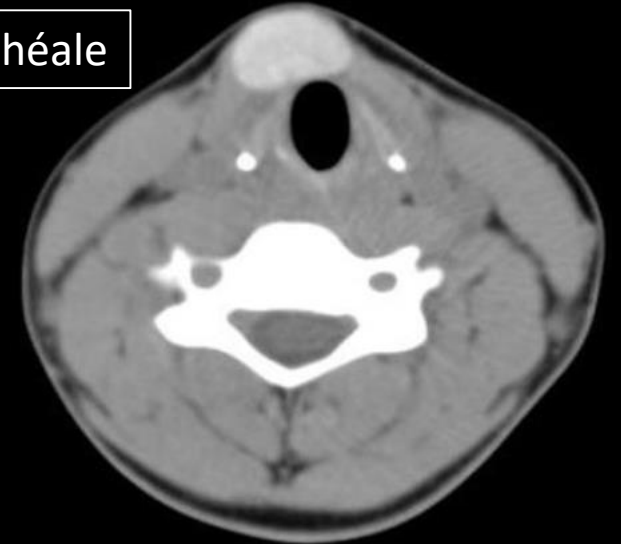
### Bilan d'imagerie



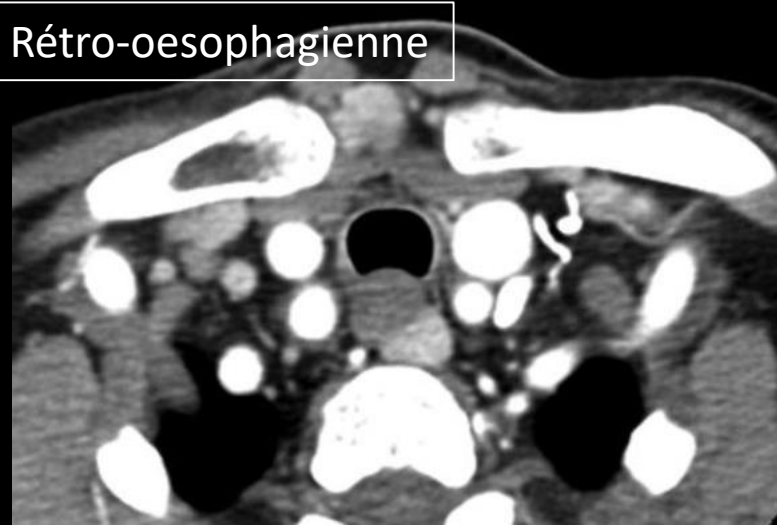Sublinguale



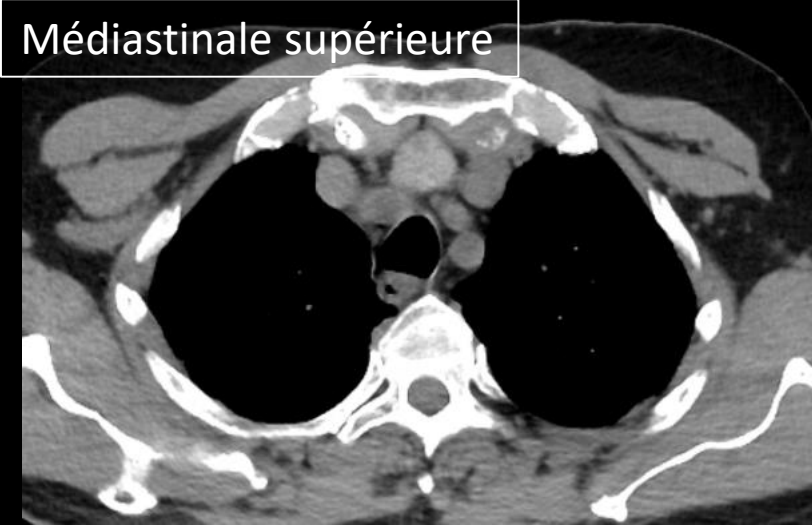
Pré-trachéale



Rétro-oesophagienne



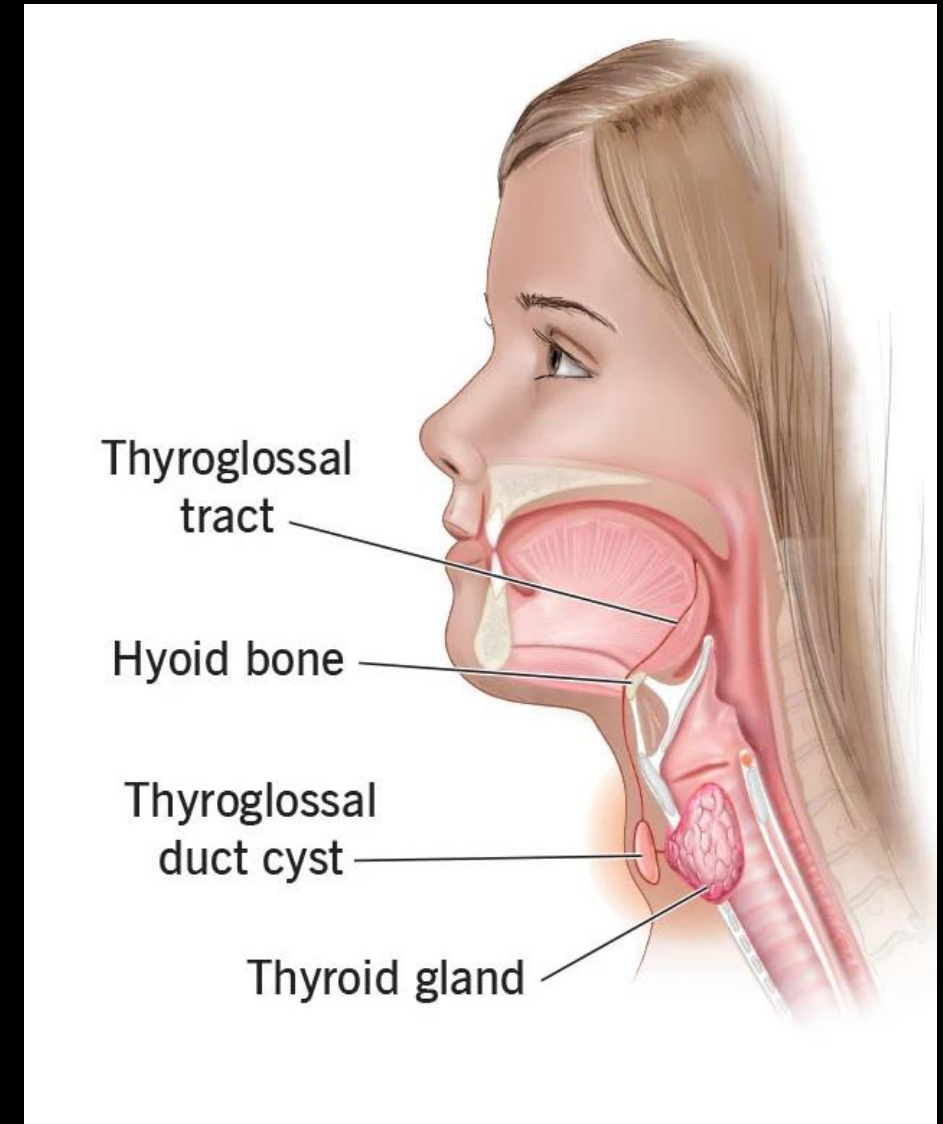
Médiastinale supérieure



## Kyste du tractus thyroïdologique

- Il est **secondaire la persistance du canal de Bochdalek**, canal de migration de la glande thyroïde le long du tractus thyroïdologique
- Un défaut de fermeture de ce canal est **à l'origine de la formation d'un kyste qui est toujours de siège médian ou juste paramédian**
- Ce kyste peut siéger de façon variable entre, en haut la base de langue et en bas le manubrium sternal
- Le siège le plus fréquent se situe juste au-dessous de l'os hyoïde, mais on peut rencontrer également des kystes sous-mentonniers, suprahyoïdiens, plus rarement suprasternaux voire médiastinaux
- C'est une **pathologie fréquente** représentant 70% des kystes congénitaux du cou, souvent diagnostiquée dans l'enfance, mais parfois tardivement à l'âge adulte

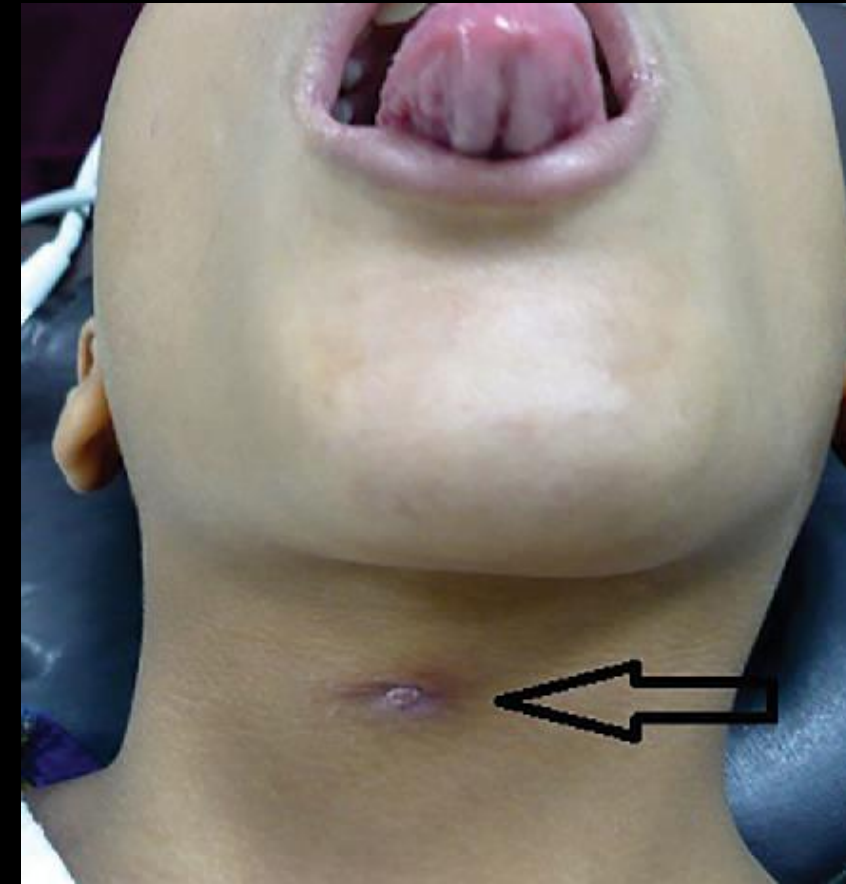
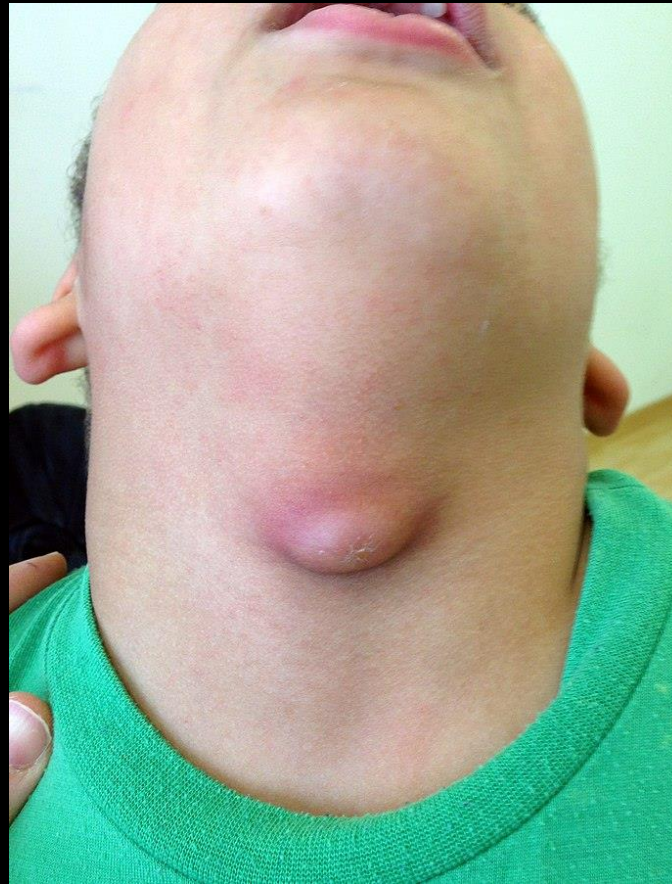
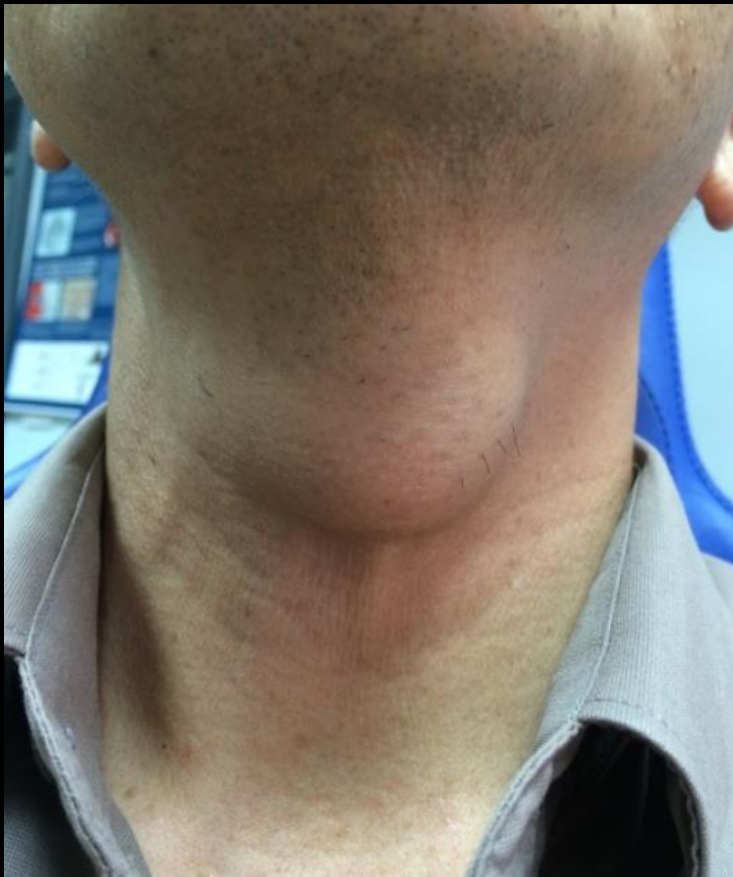### Origine



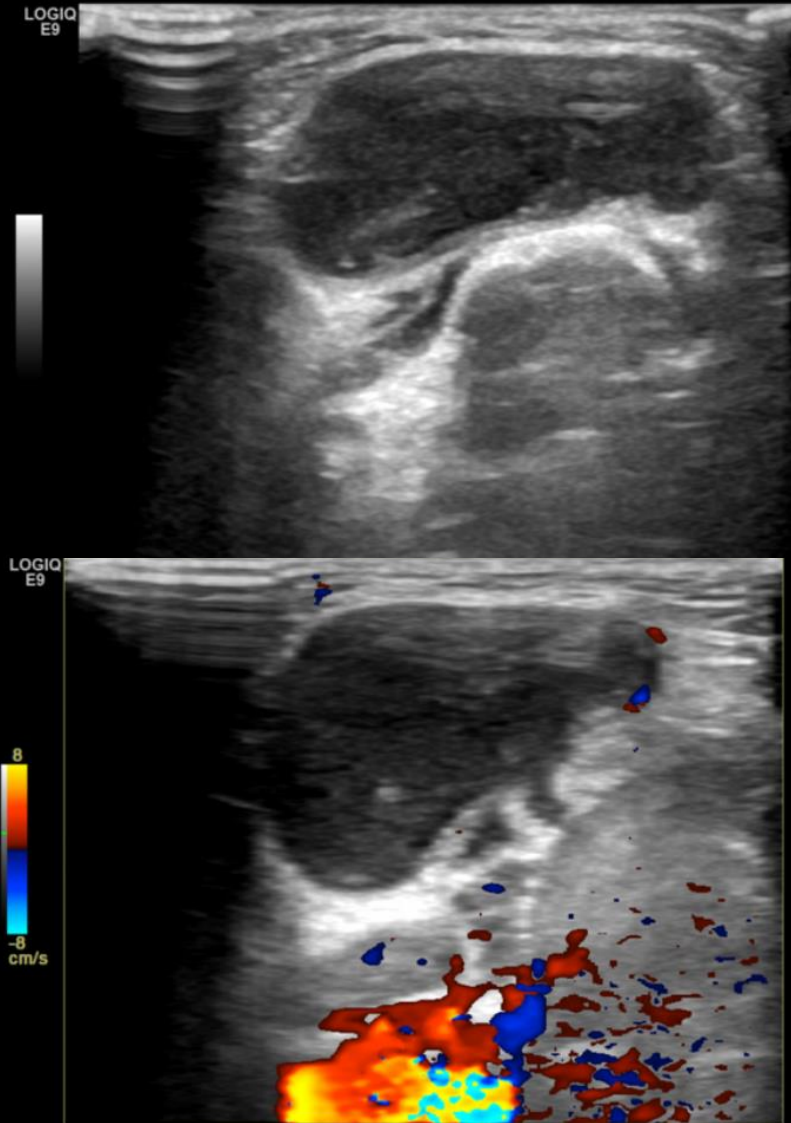
## Kyste du tractus thyroéoglosse

### Clinique

- Le kyste du tractus thyroéoglosse est asymptomatique en dehors des surinfections
- Le diagnostic est fait sur la palpation d'une petite masse arrondie, bien limitée, antérieure, de siège médian



- A l'échographie, typiquement il s'agit d'un **nodule kystique médian, mais l'échostructure est en fait variable**, le nodule peut être anéchogène, hypoéchogène homogène ou hétérogène voire hyperéchogène, posant alors un problème de diagnostic différentiel avec une tumeur
- Le caractère médian ou juste paramédian, la situation entre la base de langue et la thyroïde doivent faire suggérer le diagnostic
- Il n'existe pas de corrélation entre l'aspect échographique et le caractère infecté ou inflammatoire du kyste
- Parfois le tractus reliant le kyste à l'os hyoïde est visible en échographie

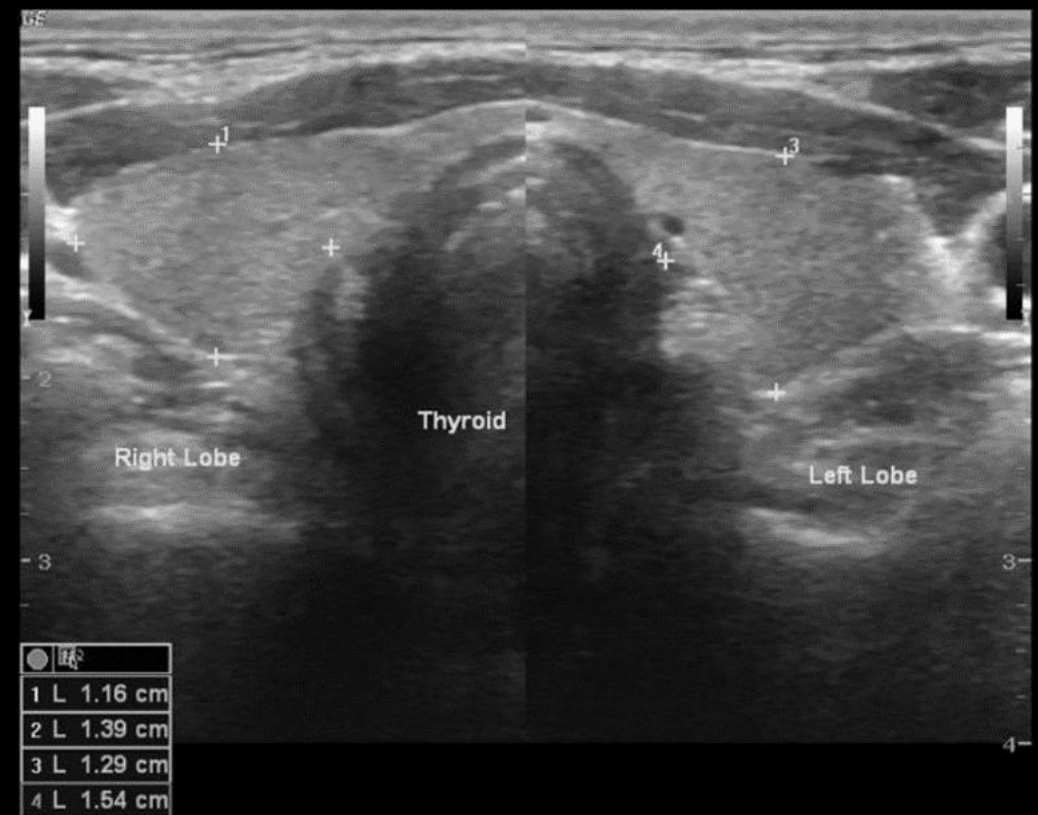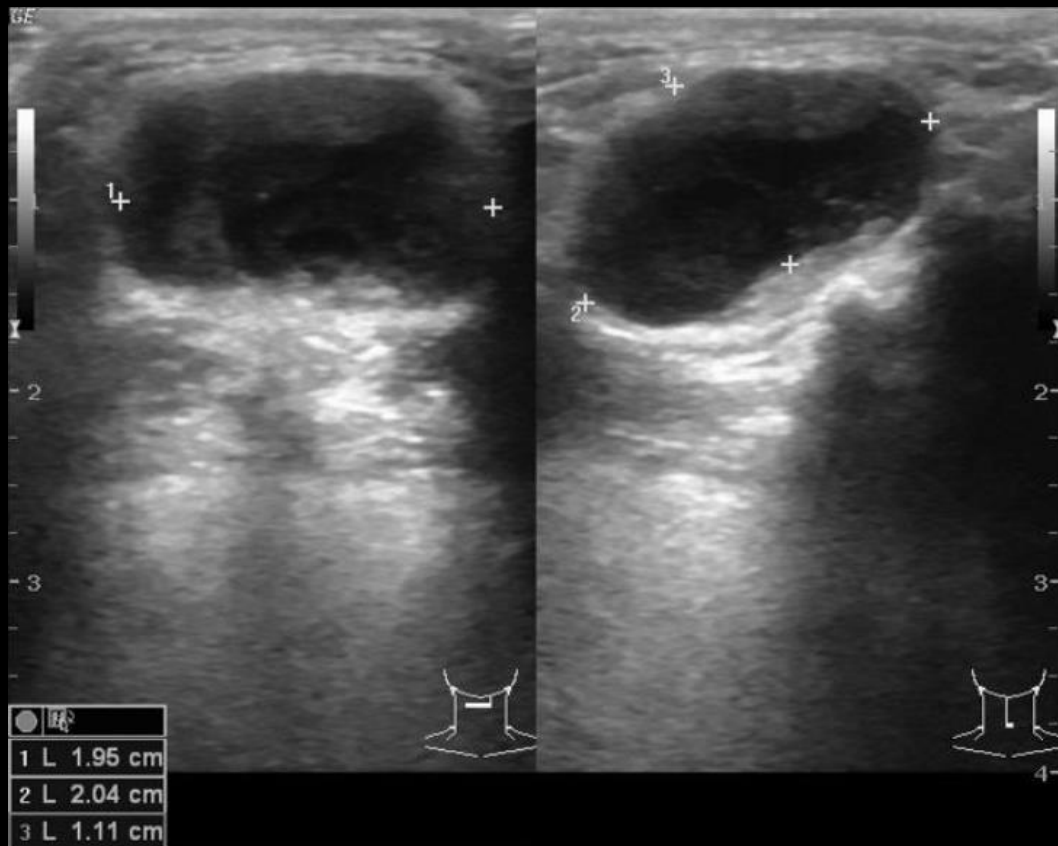


# Kyste du tractus thyroïdienne

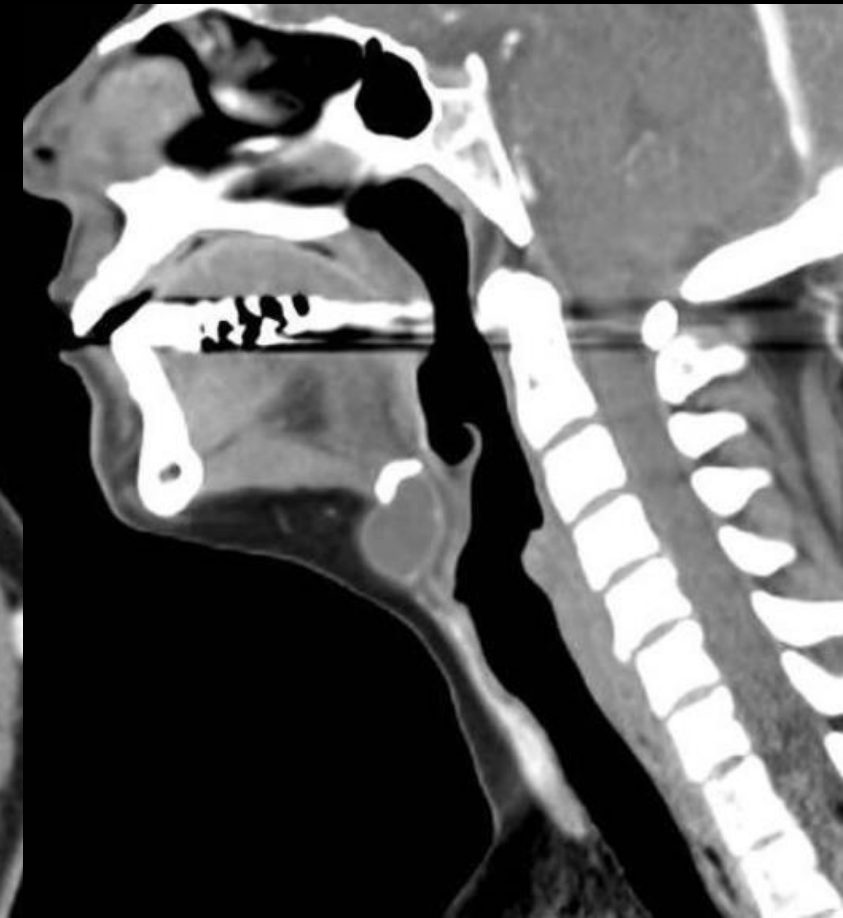
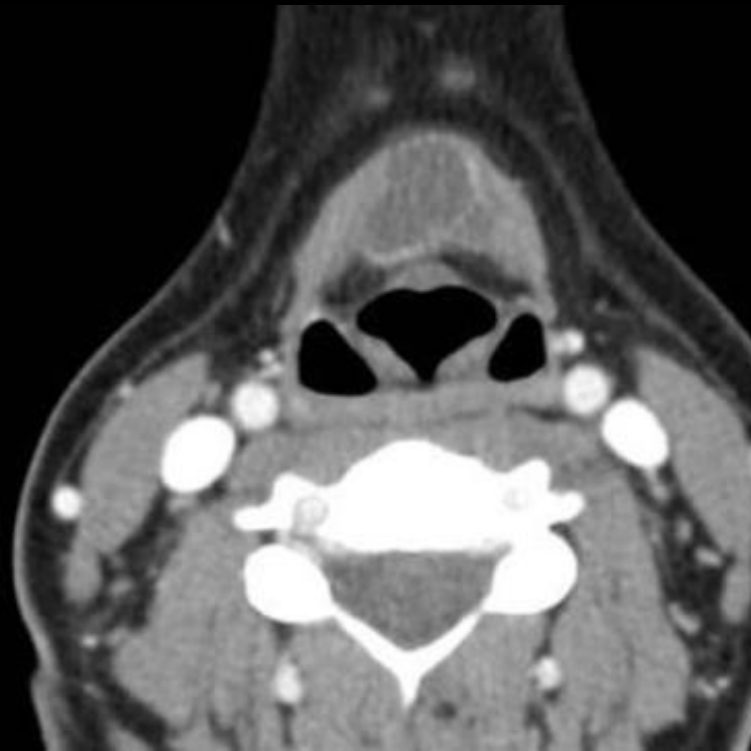
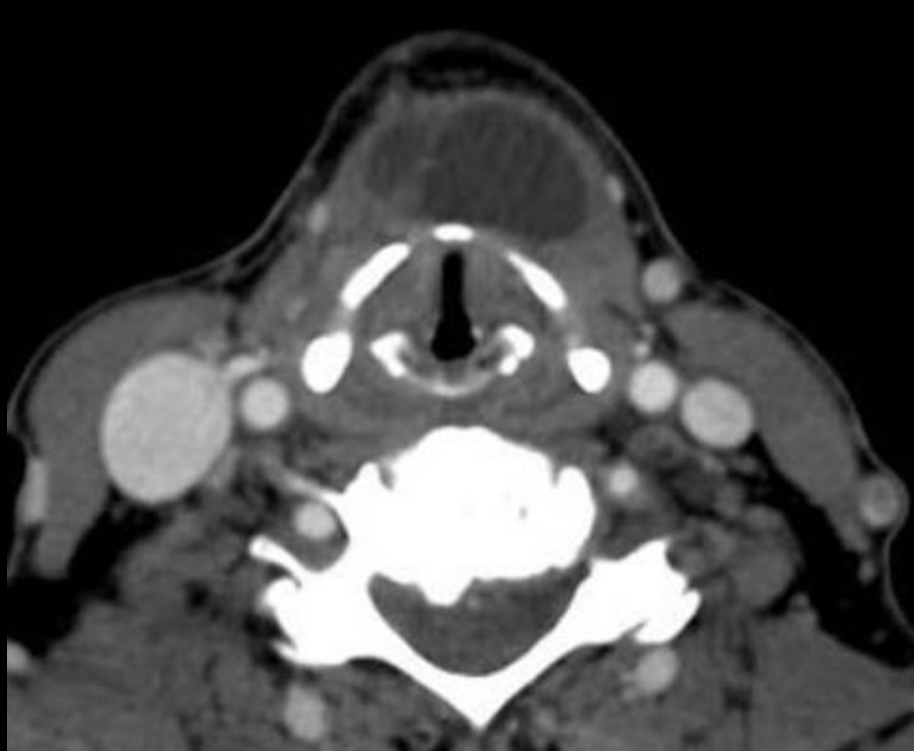
# Thyroïde

## Bilan d'imagerie

- Le rôle de l'échographie est essentiel pas tant pour le diagnostic de kyste du tractus, le plus souvent suspecté sur l'examen clinique, mais parce qu'elle **permet de vérifier la présence de la thyroïde** ; le diagnostic différentiel est en effet celui de thyroïde ectopique, ce qui contre-indique l'exérèse chirurgicale



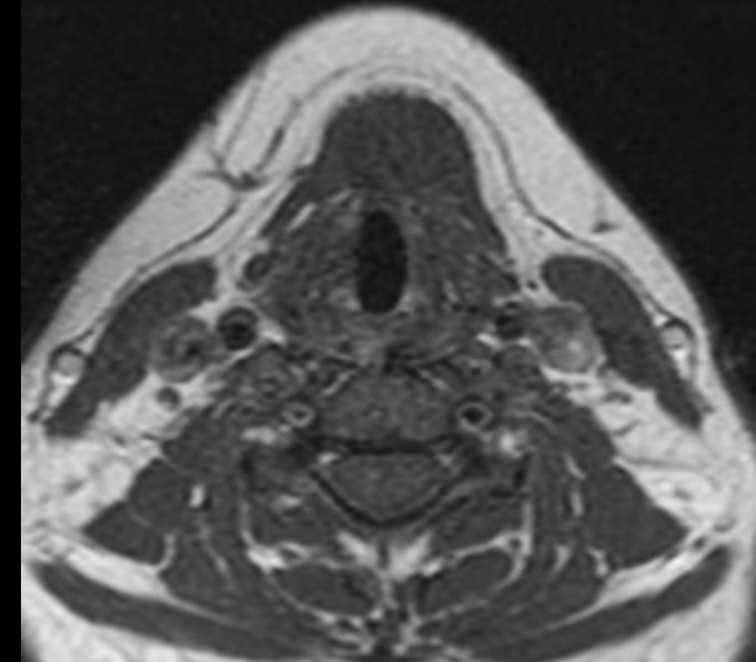
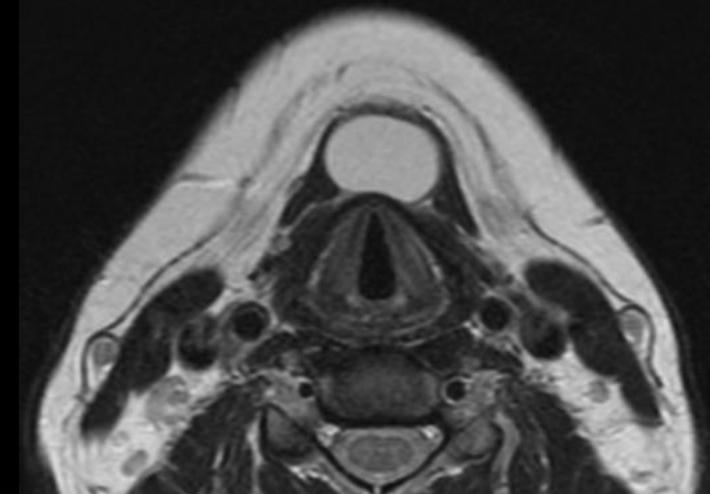
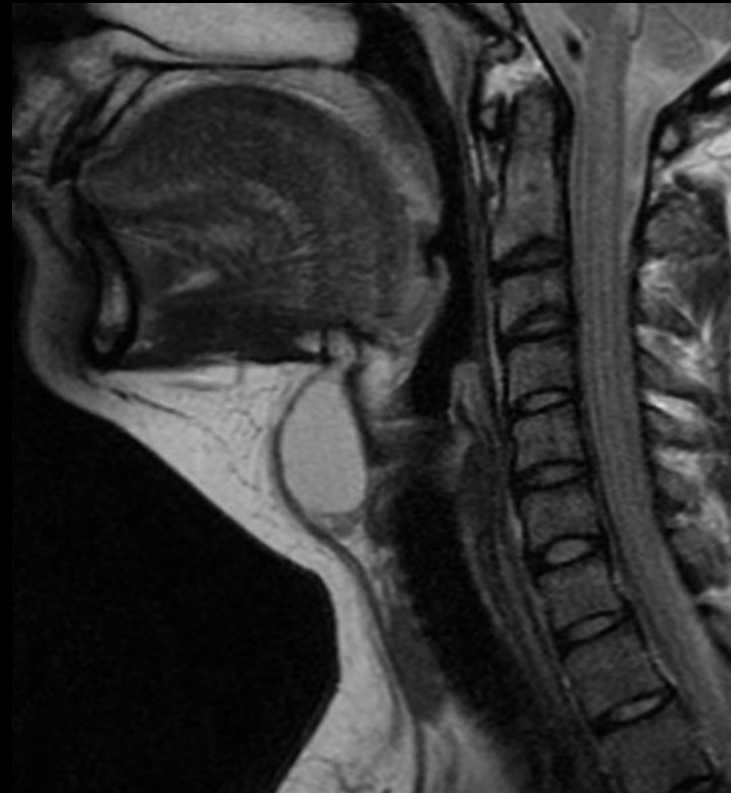- Au scanner, les kystes du canal thyroéoglosse sont des lésions à paroi mince, lisses, bien définies, de densité liquidienne homogène, sur une ligne médiane antérieure ou une localisation paramédiane

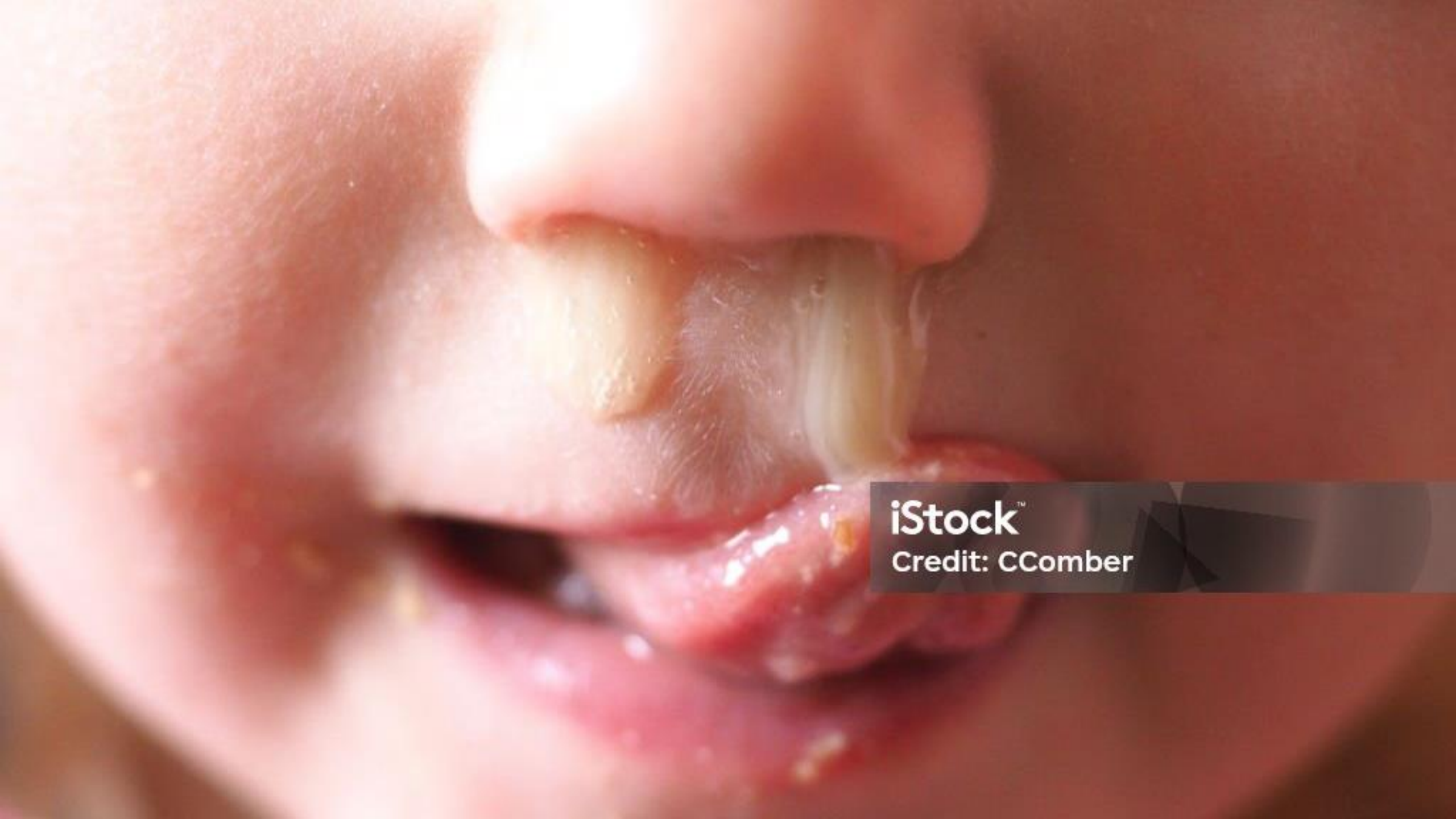

## Kyste du tractus thyroïdologique

### Bilan d'imagerie

- **IRM**
  - **T1 : variable**
    - signal faible : si faible en protéines ou simple
    - signal élevé (le plus courant) dû à :
      - hémorragie ou infection antérieure
      - riche en protéines (probablement en raison d'une complication antérieure)
  - **T2 : signal généralement élevé**
  - **T1 C+ (Gd)**
    - pas de rehaussement dans les kystes simples
    - un léger rehaussement périphérique peut être observé





iStock™  
Credit: CComber

## MANIPULATEUR(TRICE)S EN ELECTORADIOLOGIE MÉDICALE

Rejoignez une équipe jeune et dynamique et travaillez sur un **plateau médico-technique moderne et innovant** assurant une **activité pluridisciplinaire complète** (neurologique, ORL, cardio-thoracique, uro-digestive, oncologique, ostéo-articulaire, imagerie de la femme...) :

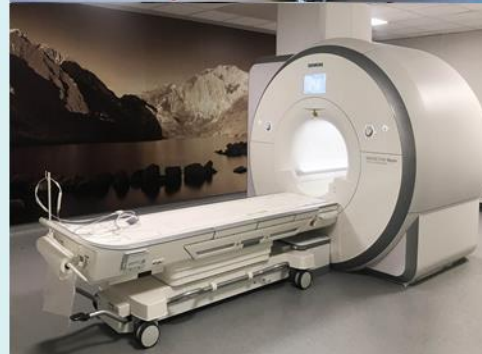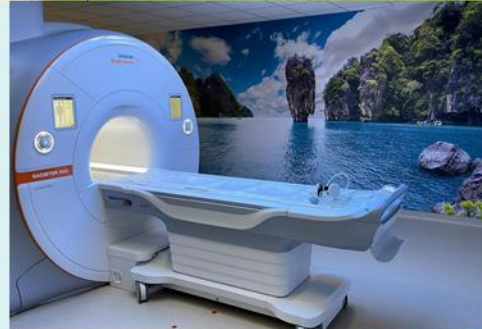### Notre plateau médico-technique comprend :

- Radiologie conventionnelle (4 Tables Télécommandées ; 1 salle SAU, 3 appareils mobiles), Conebeam, Ostéodensitomètre.
- Activité interventionnelle (Radiologie et scanner)
- Mammographie
- 5 échographes (protocole de coopération MERM)
- 2 scanners (General Electric) ; installation d'un 3e scanner (au sein du SAU courant 2025).
- 2 IRMs (1,5T Sola Siemens – 3T Skyra Siemens)

### Nous rejoindre en tant que MERM c'est :

- Travailler dans un hôpital récent, à proximité immédiate de la ville de Metz, dont l'accès est facilité (axe autoroutier et transport en commun (Mettis),
- Disposer d'un plateau technique performant dont le choix de renouvellement des équipements prends en compte l'avis de l'équipe MERM,
- Travailler au sein d'une équipe soudée et dynamique
- Techniquer des examens variés et prendre en charge des pathologies extrêmement diverses, conférant un intérêt intellectuel indéniable aux postes occupés dans le service.
- Avoir la possibilité d'évoluer tout au long de sa carrière.
- Une montée en compétence assurée grâce à des opportunités régulières de formation continue et de promotion professionnelle.

**Le service est moteur dans de nombreux projets : éco-responsabilité, amélioration de la prise en charge pédiatrique, certification Norme ISO 99-300.**



### VOS AVANTAGES EN DÉTAIL :

- Stagiairisation en 3 mois
- 13 mois de salaire
- Prime Buzyn à 100 % : Montant de 118 € net.
- Gardes dimanches / jours fériés : payées en heures supplémentaires majorées
- Mission Hublo : remplacement avec rémunération.
- CGOS : Bénéficiez de prestations sociales et autres avantages.

### REJOIGNEZ NOTRE ÉQUIPE !

**Dr Rémi DUPRES (Chef de Service) :**  
remi.dupres@chr-metz-thionville.fr

**M. Yves SOULATGES (Cadre de pôle) :**  
yves.soulatges@chr-metz-thionville.fr





Le CHR de THIONVILLE recrute !

## MANIPULATEUR(TRICE)S EN ELECTORADIOLOGIE MÉDICALE

Rejoignez une équipe jeune et dynamique et travaillez sur un **plateau médico-technique moderne et innovant** assurant une **activité pluridisciplinaire complète** (neurologique, ORL, cardio-thoracique, uro-digestive, oncologique, ostéo-articulaire, imagerie de la femme...) :

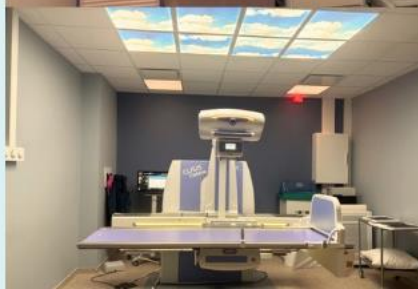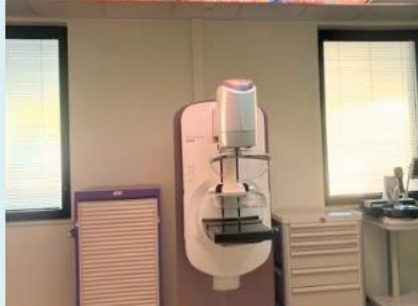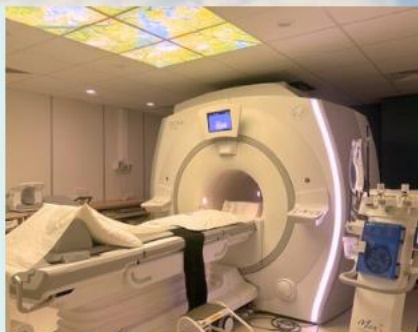### Notre plateau médico-technique comprend :

- Radiologie conventionnelle (4 salles de standard, 1OPT/Cone beam)
- Mammographie au sein du centre de sénologie (HFME)
- 2 échographes (protocole de coopération MERM)
- 2 scanners TOSHIBA (renouvellement pour Général Electric prévu en 2025)
- 2 IRMs ARTIST et ARTIST Lift (1.5T Général Electric)

### Nous rejoindre en tant que MERM c'est :

- Disposer d'un plateau technique performant
- Travailler au sein d'une équipe soudée et dynamique
- Réaliser les actes relevant de l'imagerie médicale qui concourent à la prévention, au dépistage, au diagnostic sur prescription médicale.
- Avoir la possibilité d'évoluer tout au long de sa carrière.
- Une montée en compétence assurée grâce à des opportunités régulières de formation continue et de promotion professionnelle.

**Le service est moteur dans de nombreux projets : éco-responsabilité, amélioration de la prise en charge pédiatrique, certification Norme ISO 99-300.**



### VOS AVANTAGES EN DÉTAIL :

- Stagiairisation en 3 mois
- 13 mois de salaire
- Prime Buzyn à 100 % : Montant de 118 € net.
- Gardes dimanches / jours fériés : payées en heures supplémentaires majorées
- Mission Hublo : remplacement avec rémunération.
- CGOS : Bénéficiez de prestations sociales et autres avantages.

### REJOIGNEZ NOTRE ÉQUIPE !

#### Contacts

**Dr Rémi DUPRES :**  
remi.dupres@chr-metz-thionville.fr

**M. Yves SOULATGES (Cadre de pôle) :**  
yves.soulatges@chr-metz-thionville.fr

