

# Imagerie Digestive Pédiatrique

Dr Rémi Duprès  
Service de Radiologie et Imagerie Médicale  
CHR Metz-Thionville – Hôpital de Mercy

### Examen de base dans l'exploration abdominale chez l'enfant

- Technique performante (faible épaisseur pariétale)
- Possible à tout âge et au lit du patient
- Examen non agressif, non irradiant, facilement réalisable
- Pouvant être répété, mais opérateur dépendant
- Suffit en général au diagnostic

### Peut être complétée par un scanner ou une IRM en fonction

- Résultats de l'échographie
- Données cliniques

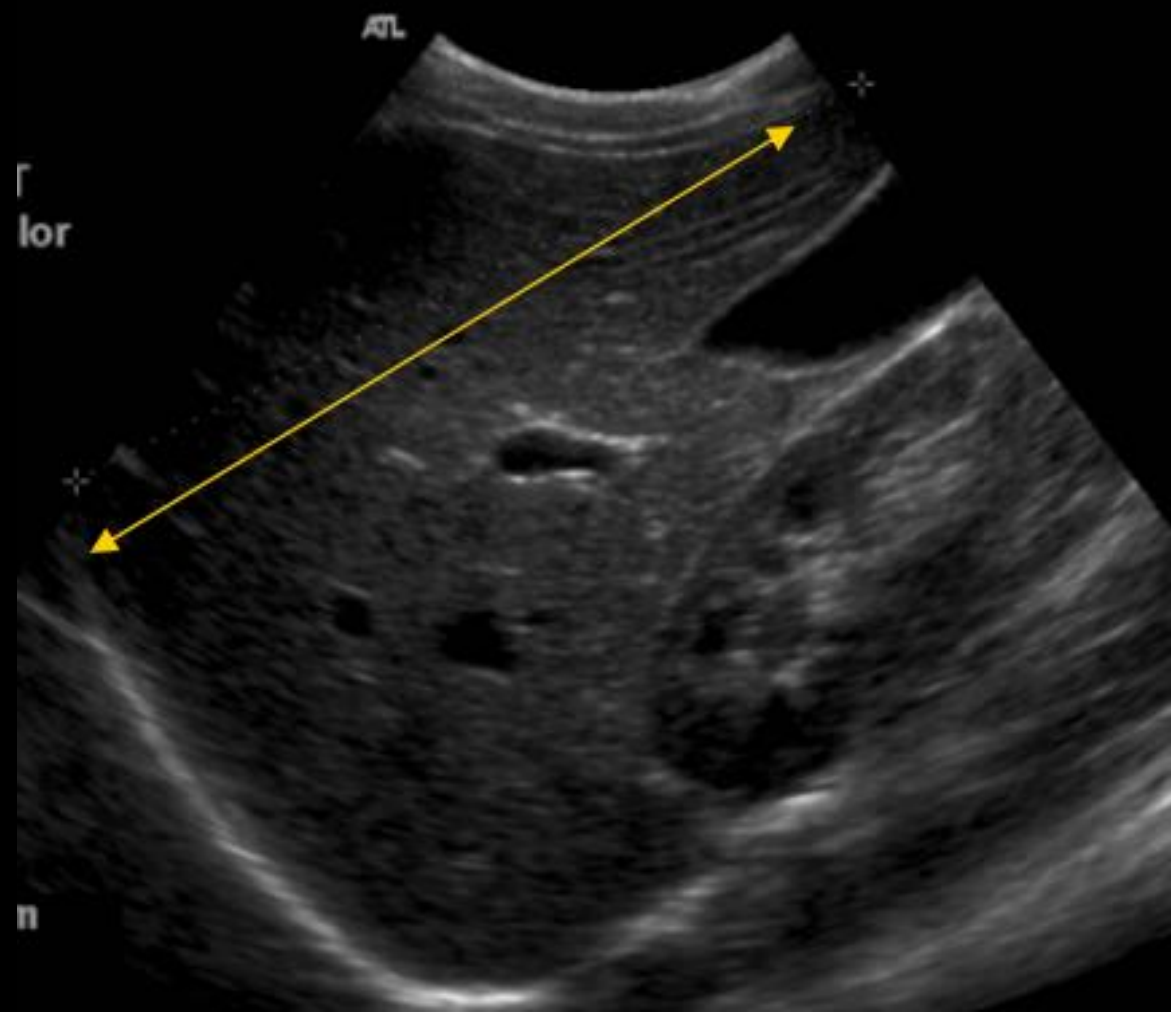
- **Sondes adaptées : 2 (BF) à 12 (HF) mHz**
  - Age : petit enfant (HF) grand enfant (BF)
  - Poids
  - Organe à explorer : tube digestif (HF)
- **Foie / vésicule : enfant à jeun** : juste avant le prochain biberon pour un bébé / 4 à 6h pour les plus grands
- **Echographie pelvienne : vessie pleine**
- **Explore l'ensemble des organes abdomino-pelviens**
  - Abdomen : foie, rate, reins et pancréas
  - Pelvis : vessie, ovaires & utérus, cul de sac de douglas
  - Digestif : anses digestives, appendice,...

Finir par ce qui peut faire mal à l'enfant +++

- Indications très larges chez l'enfant, **couvrant quasiment l'ensemble de la pathologie abdomino-pelvienne**
  - Sténose du pylore, invagination
  - Appendicite, adénolymphite, péritonite, abcès
  - Traumatisme abdominaux
  - Pathologie gynécologique (torsion d'ovaire .....)
  - Maladie inflammatoire du tube digestif (Crohn / RCH)
  - Tumeurs abdomino pelviennes

- **Foie** : analyse facile, pas de particularités, échostructures fine et régulière, légèrement supérieure à celle de la corticale rénale à partir de l'âge de 6 mois
- **Vésicule biliaire** :
  - Toujours visible chez le nouveau-né, après un jeûne de 3 heures
  - La longueur moyenne est de 3cm (1,5 à 3cm avant 1 an, 3 à 7cm au-delà)
  - L'épaisseur de la paroi est inférieure à 2mm
- **Voie biliaire principale** : souvent bien visible, calibre inférieur à 3mm quel que soit l'âge

*Coupe sagittale médio-claviculaire*



# Moyens d'exploration

# Echographie

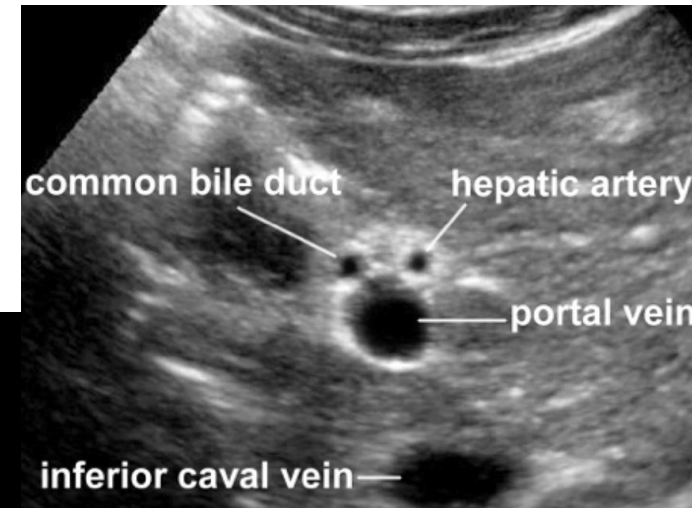
## Foie et voies biliaires

### Biométrie du foie

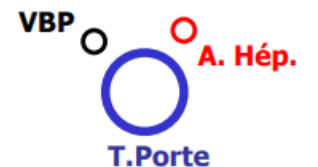naissance	<b>5,7 cm</b>	5 ans	<b>8,5 cm</b>
1 mois	<b>6,1 cm</b>	6 ans et 6 mois	<b>9 cm</b>
4 mois	<b>6,5 cm</b>	8 ans	<b>9,3 cm</b>
11 mois	<b>7,1 cm</b>	10 ans	<b>10 cm</b>
19 mois	<b>7,5 cm</b>	11 ans et 6 mois	<b>10,5 cm</b>
2 ans et 6 mois	<b>7,9 cm</b>	13 ans et 6 mois	<b>10,8 cm</b>
3 ans et 6 mois	<b>8,3 cm</b>	14 ans et 6 mois	<b>11 cm</b>

### Biométrie de la voie biliaire principale

- Nouveau né : 1 mm
- 15/16 ans : 4 mm
- Adulte : 6 mm
- La VBP augmente de 0,03 mm/an (Mesure au niveau du hile hépatique située à droite de l'artère hépatique)



Coupe passant par le hile

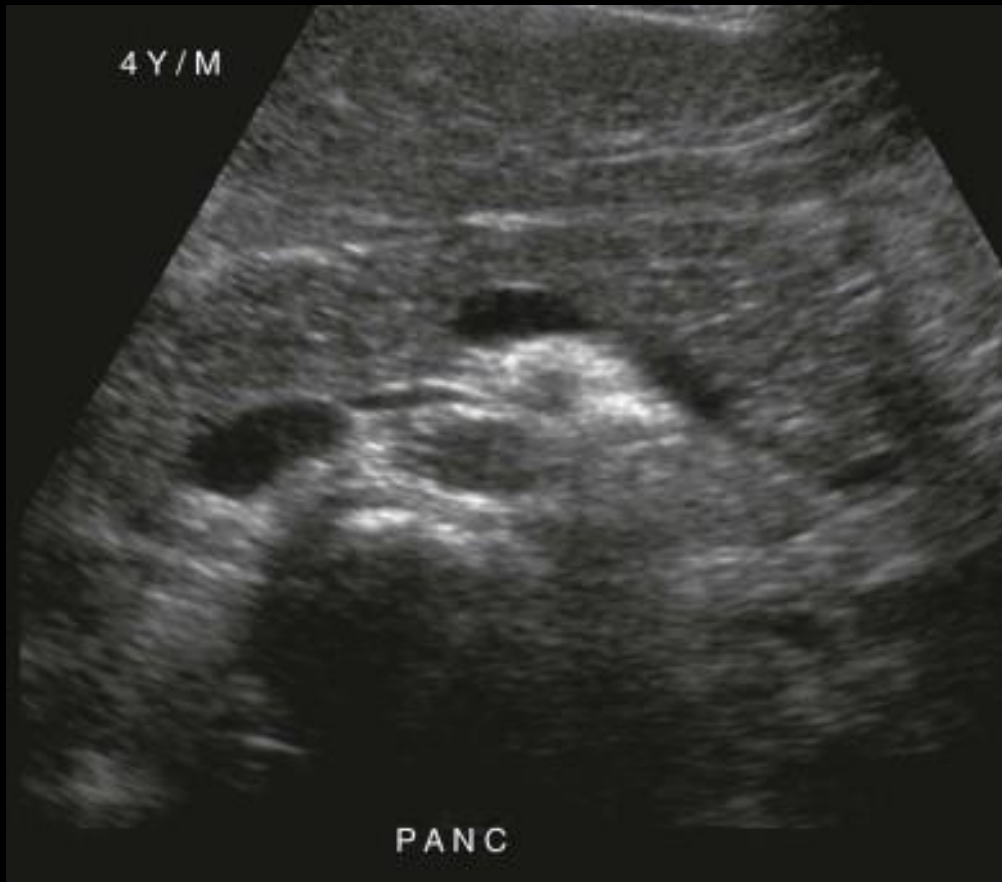

# Echographie

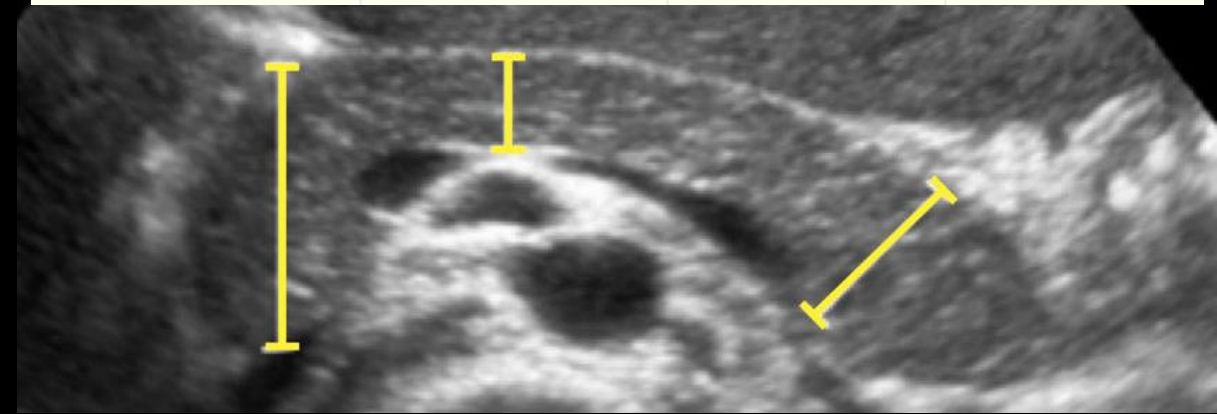
## Moyens d'exploration

### Pancréas

- Habituellement facile à explorer chez l'enfant, **son échostructure est homogène et faible, inférieure ou égale à celle du foie**
- Il paraît proportionnellement plus gros que chez l'adulte, dès l'âge de 1 an son épaisseur moyenne est de 1,5 à 2cm
- Le canal de Wirsung est en général bien visible, son calibre est de l'ordre du millimètre



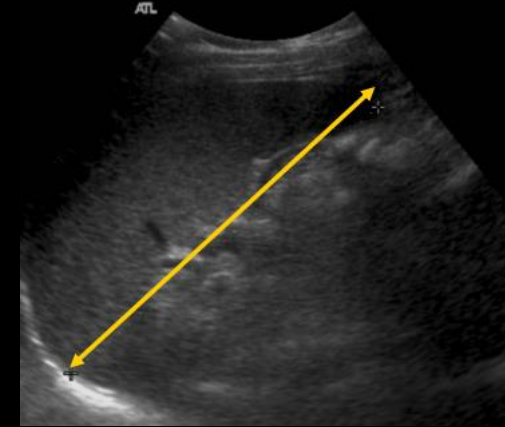
Pancreas maximal diameter (sd)			
Age	Head	Body	Tail
Newborn infants	1.0 (0.4)	0.6 (0.2)	1.0 (0.4)
1 month-1 year	1,5,(0.5)	0.8 (0.3)	1.2 (0.4)
1-5 year	1.7 (0.3)	1.0 (0.2)	1.8 (0.4)
5-10 year	1.6 (0.4)	1.0 (0.3)	1.8 (0.4)
10-19 year	2.0 (0.5)	1.1 (0.3)	2.0 (0.4)



### Rate

*Grand axe mesuré sur une coupe oblique intercostale*

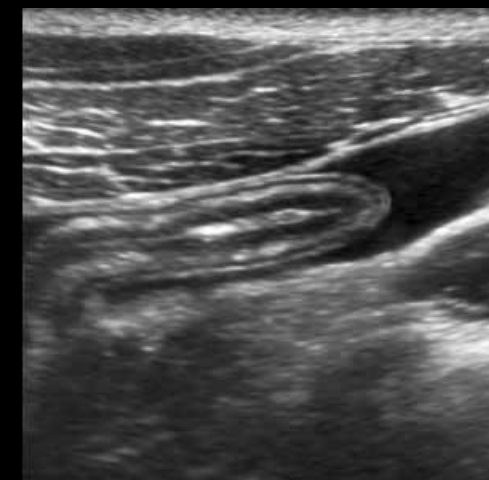
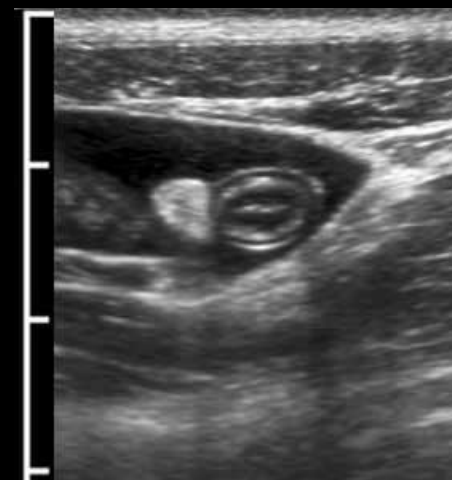
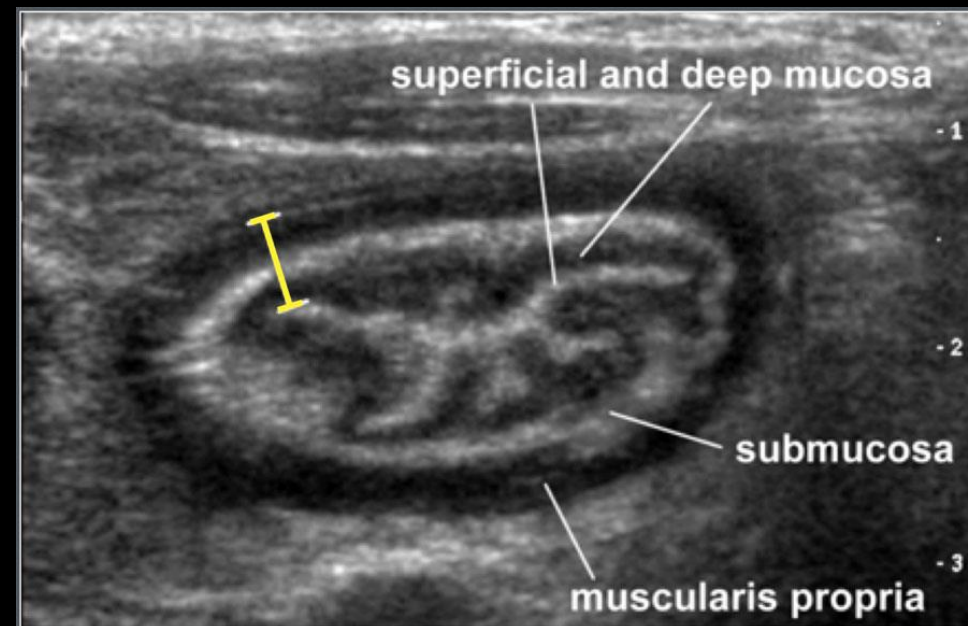
- Son échostructure est très fine homogène, inférieure à celle du foie
- Son grand axe, étudié sur une coupe oblique intercostale, mesure 4cm à la naissance et augmente d'environ 0,5cm par an jusqu'à l'âge de 15ans
- Variantes possibles :
  - **Rate accessoire** chez environ 15% des enfants, de forme arrondie de diamètre variable (environ 1cm le plus souvent), de même échogénicité que la rate, dans le hile ou au voisinage de la queue du pancréas, unique dans 90% des cas
  - **Rate errante**, par excès de mobilité, pouvant lors d'examens successifs avoir une topographie variable, abdominale basse, pelvienne..., risque de torsion du pédicule splénique



0 à 3 mois	3,3 à 5,8 cm
3 à 6 mois	4,9 à 6,4 cm
6 à 12 mois	5,2 à 6,8 cm
1 à 2 ans	5,4 à 7,5 cm
2 à 4 ans	6,4 à 8,6 cm
4 à 6 ans	6,9 à 8,8 cm
6 à 8 ans	7 à 9,6 cm
8 à 10 ans	7,9 à 10,5 cm
10 à 12 ans	8,6 à 10,9 cm
12 à 15 ans	8,7 à 11,4 cm
15 à 20 ans	9 à 11,7 cm

### Tube digestif

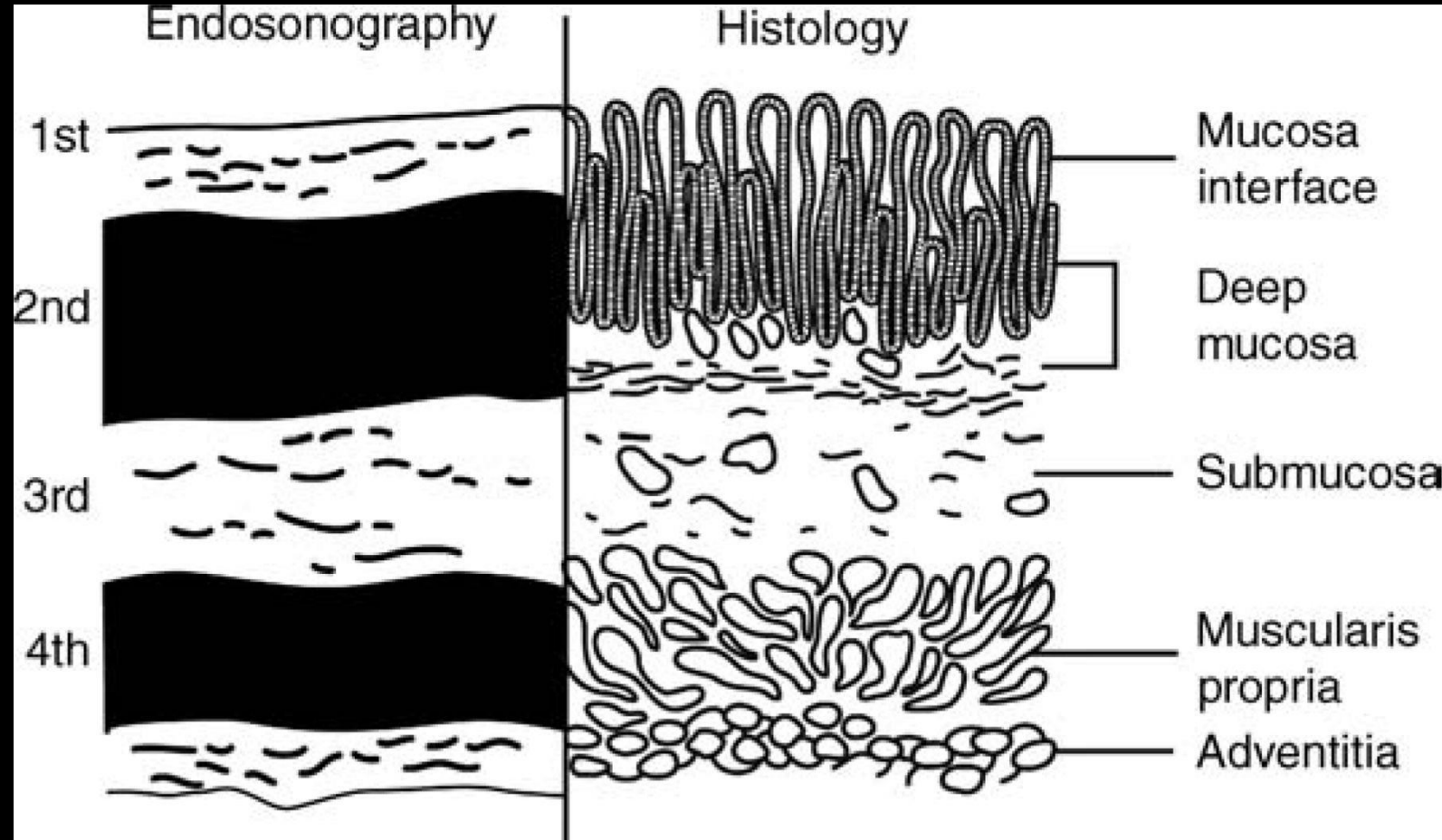
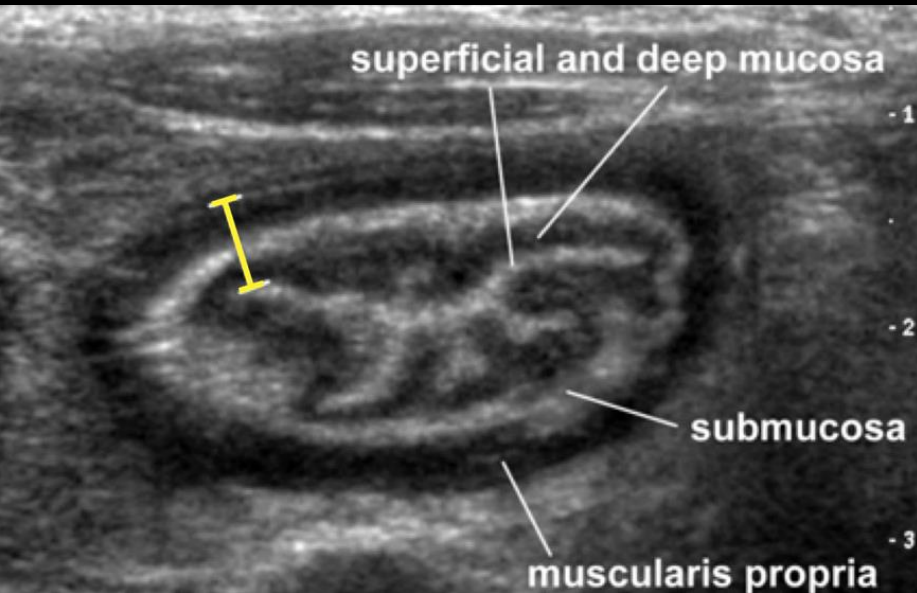
- Chez l'enfant, **les parois du tube digestif sont bien visibles**, mesurant moins de 3 mm à l'état normal et subdivisées en 5 couches avec, depuis la lumière intestinale :
  - **Partie superficielle de la muqueuse** : hyperéchogène
  - **Partie profonde de la muqueuse** : hypoechogène
  - **Sous-muqueuse** : hyperéchogène
  - **Musculaire** : hypoéchogène
  - **Adventice** : hyperéchogène
- **Le contenu est variable** : aérique, inducteur de cônes d'ombres mobiles, liquidien plus ou moins échogène et homogène, animé de mouvements, solide d'échostructure hétérogène variable
- **Certains segments sont faciles à repérer** :
  - Œsophage abdominal, en avant de l'aorte, sous le diaphragme
  - Pylore, en avant du tronc porte, dans le prolongement de l'antra gastrique
  - Colon droit, caecum et appendice dans la fosse iliaque et le flanc droit
  - Colon transverse, sous le foie
  - Rectum



# Echographie

## Moyens d'exploration

### Tube digestif




- Modalités de réalisation variables suivant :
  - le diagnostic évoqué
  - l'état de l'enfant
- ASP debout de face, des coupes à la symphyse :
  - pneumopéritoine, syndrome occlusif
  - stase stercorale, corps étranger
- ASP couché de face :
  - lithiase vésiculaire
  - lithiase rénale, de l'arbre urinaire
- ASP en décubitus ou latéro-cubitus, rayon horizontal :
  - quand l'enfant n'est pas verticalisable
  - syndrome occlusif ou un pneumopéritoine

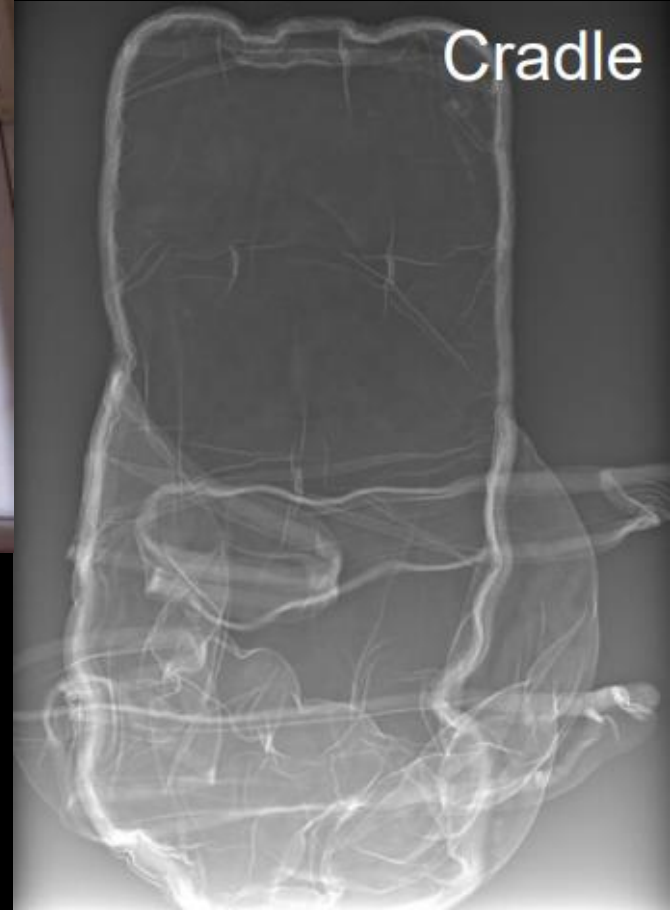# Abdomen Sans Préparation

## Moyens d'exploration

### Technique



Blanket

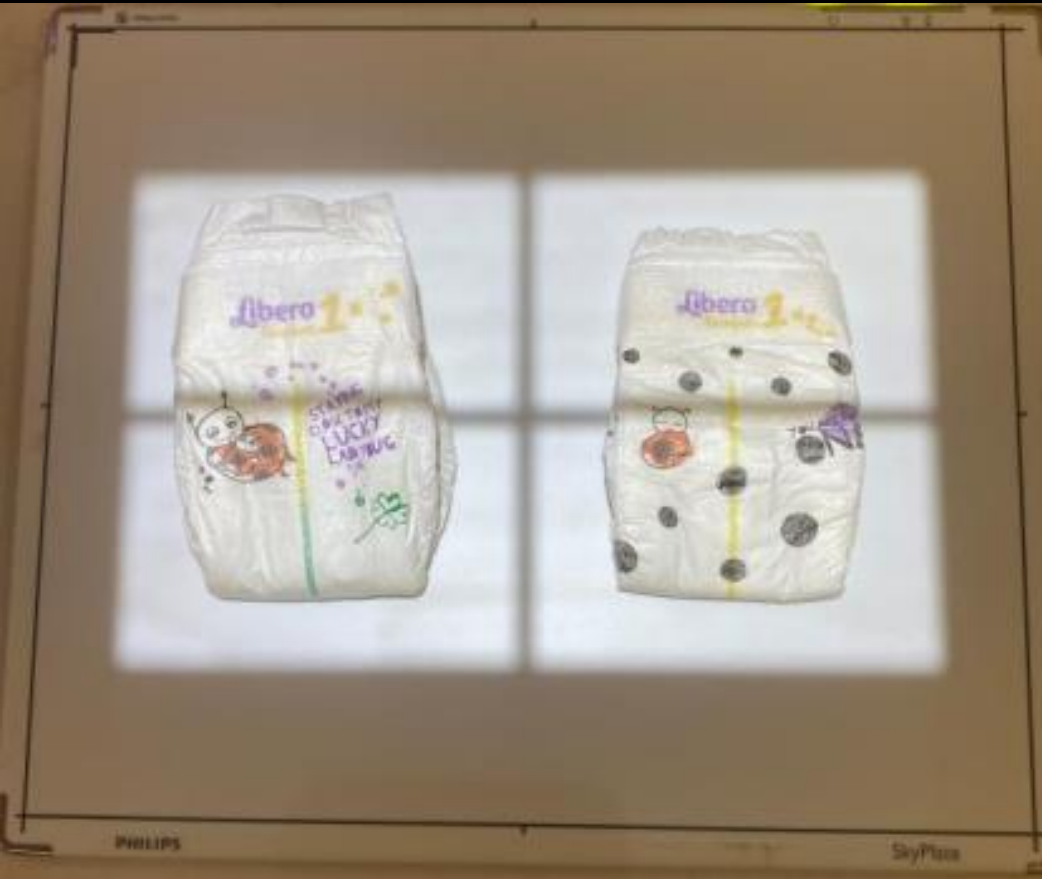

Cradle

# Abdomen Sans Préparation

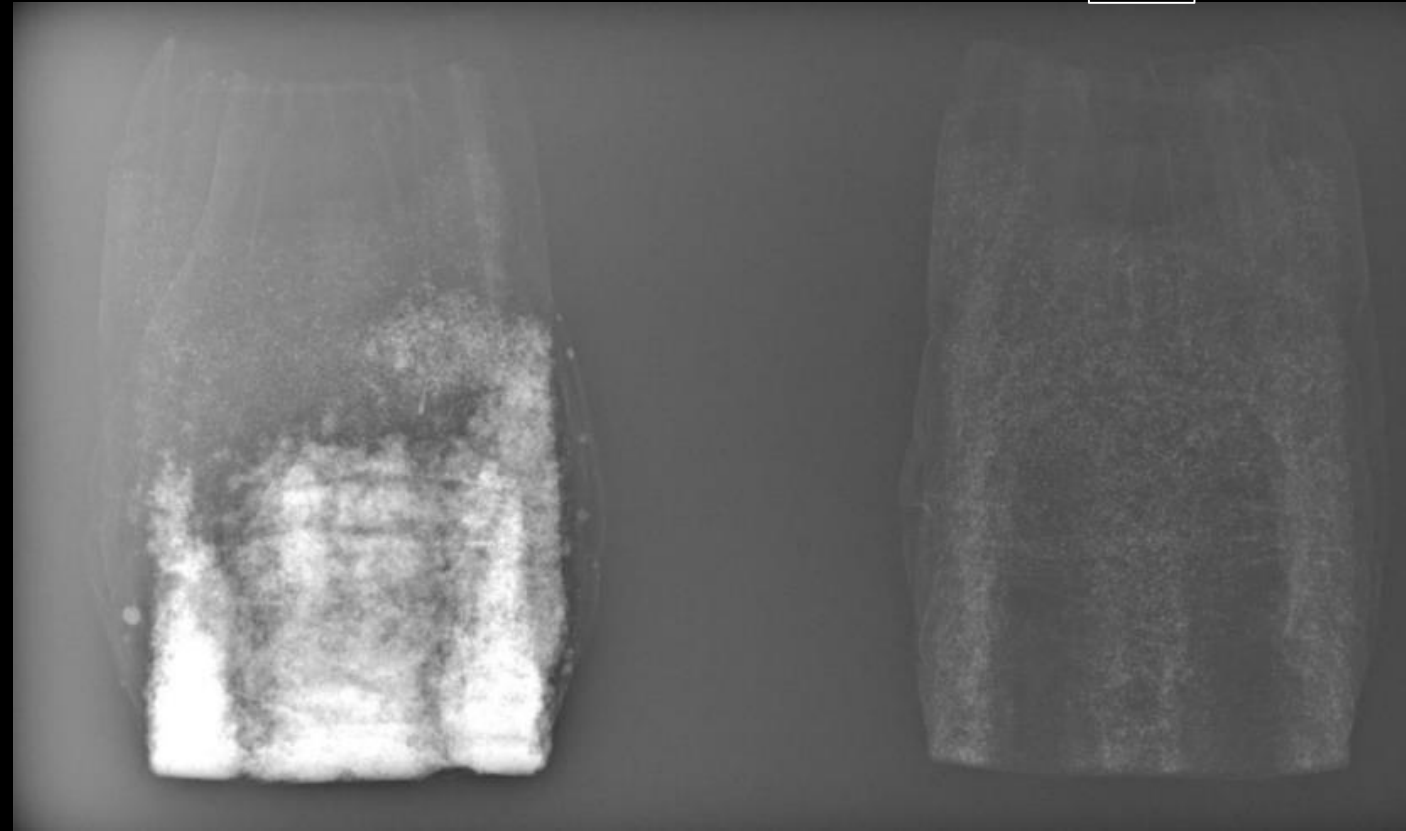
Moyens  
d'exploration

Technique



Humide

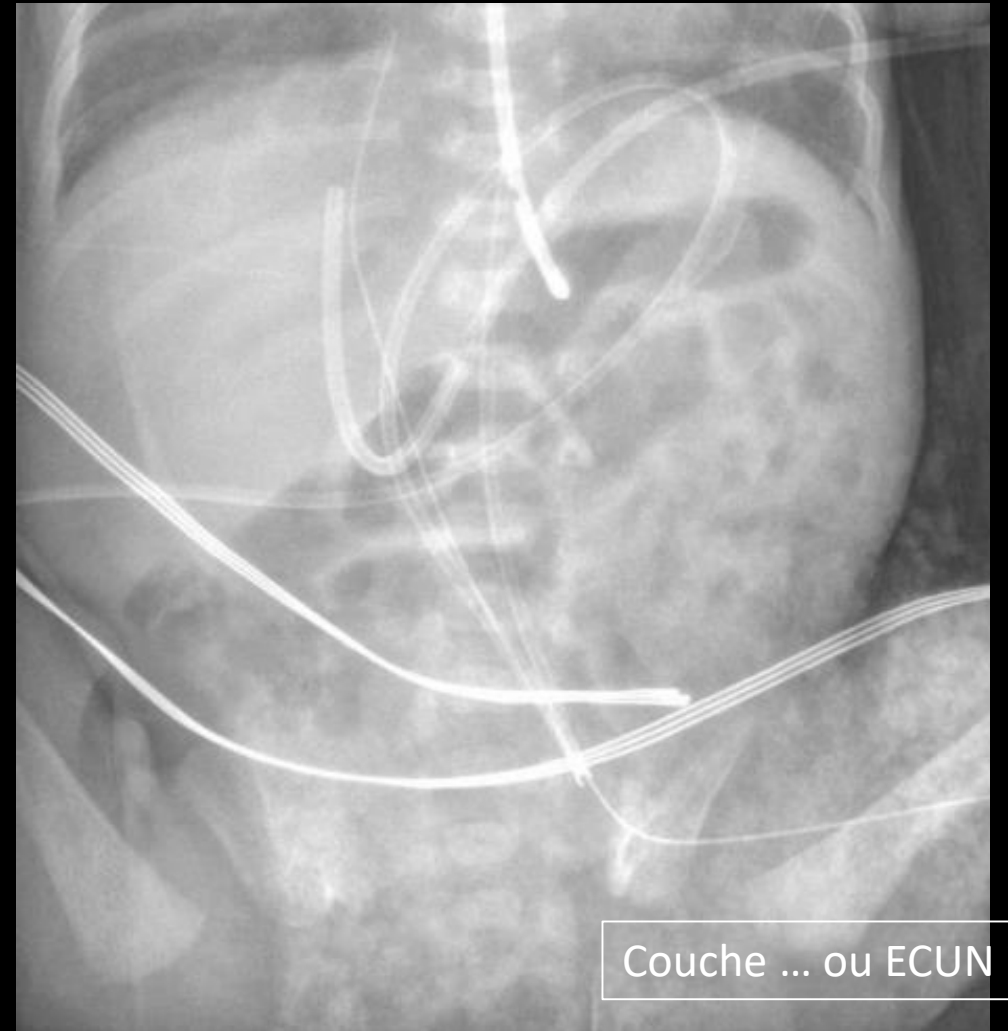
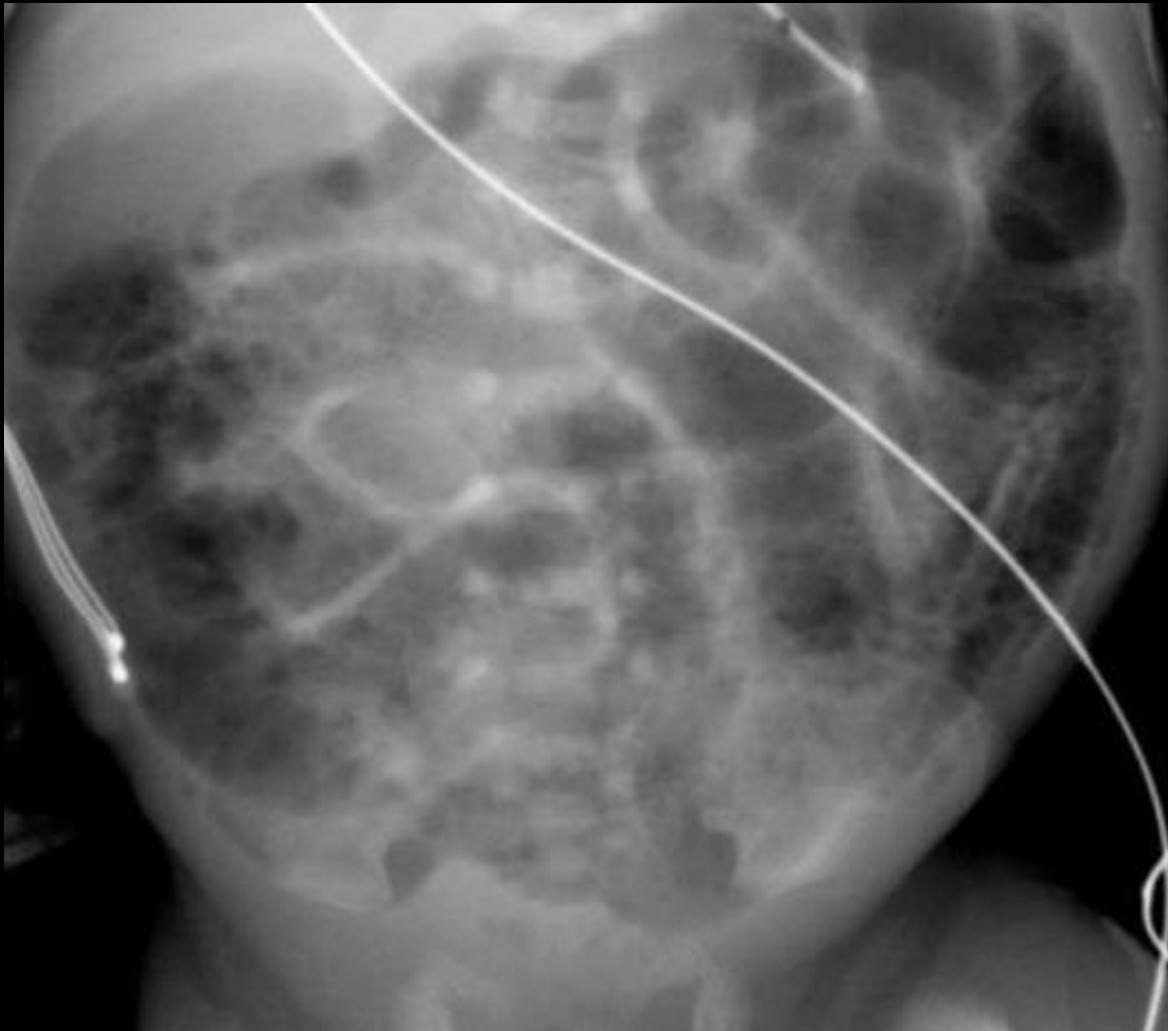Sec



# Abdomen Sans Préparation

Moyens  
d'exploration

Technique



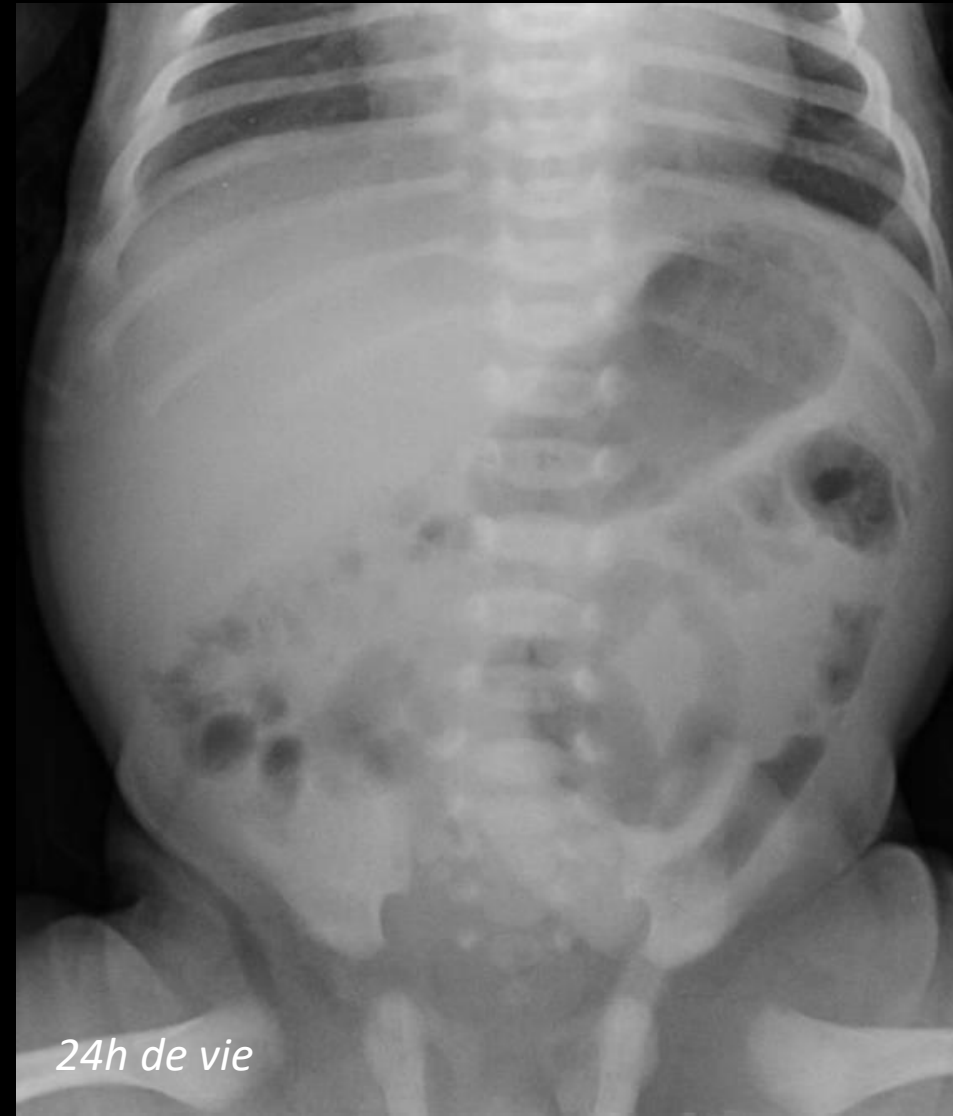Couche ... ou ECUN ?!

# Abdomen Sans Préparation

## Moyens d'exploration

### Pneumatisation digestive

- Chez le nouveau-né, la pneumatisation intestinale est liée à la progression de l'air dégluti dès la naissance
- **L'estomac est immédiatement aéré dès le premier cri**
- **L'air atteint les dernières anses iléales vers la 6<sup>ème</sup> heure de vie et le rectum vers la 12<sup>ème</sup> heures**
- Il est important de noter l'heure de réalisation du cliché par rapport à la naissance

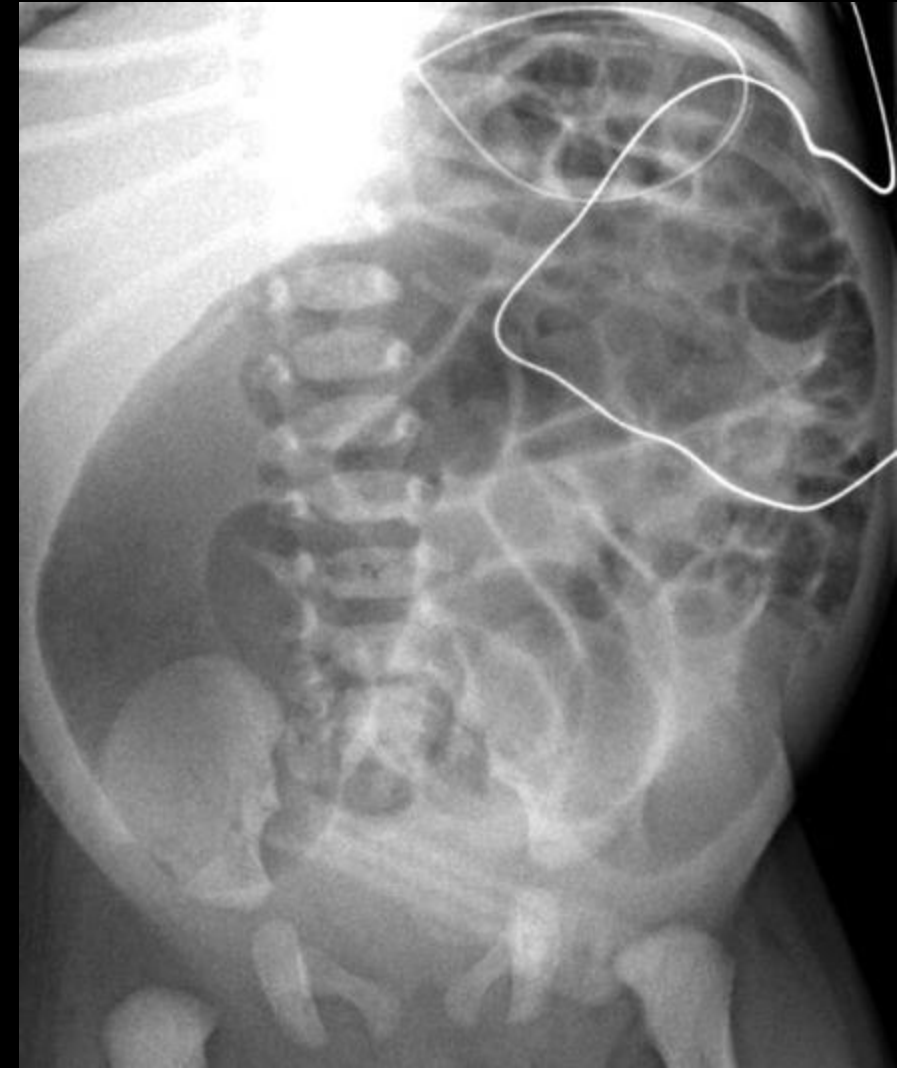


# Abdomen Sans Préparation

## Moyens d'exploration

### Pneumatisation digestive

- Avant l'âge de 2 ans, il n'est pas possible d'identifier le grêle et le colon de façon fiable en cas de dilatation importante sur des notions topographique ou morphologiques, les nouveaux-nés n'ayant notamment pas encore d'haustrations coliques
- Une hyperaération digestive ou au contraire un abdomen opaque peuvent se rencontrer dans diverses circonstances normales ou pathologiques



# Abdomen Sans Préparation

## Moyens d'exploration

### Indications

- L'ASP voit ses indications diminuer progressivement
- Il peut être utile dans la recherche de corps étranger ou dans le diagnostic des occlusions néonatales notamment

## BON USAGE DES TECHNOLOGIES DE SANTÉ

Que reste-t-il de la radio  
d'abdomen sans préparation  
chez l'enfant ?

Un examen d'imagerie, quel qu'il soit, n'est indiqué qu'après un bilan clinique permettant une prise de décision argumentée.

La radio d'abdomen sans préparation (ASP) a été très largement utilisée dans l'exploration de nombreuses pathologies. Sa place dans la stratégie diagnostique a cependant beaucoup diminué avec l'évolution des techniques d'imagerie. La HAS a évalué et mis à jour ses anciennes indications en précisant les autres techniques recommandées aujourd'hui chez l'enfant [les indications de l'ASP chez l'adulte font l'objet de deux autres fiches].

## Douleurs abdominales : des indications limitées

Suspicion  
d'appendicite

- La technique d'imagerie recommandée, si le diagnostic clinique est incertain, est l'échographie. Son interprétation, prudente, devra être confrontée à l'avis chirurgical.
- L'ASP n'est indiqué qu'en deuxième intention, en cas de présentation atypique ou de suspicion d'occlusion.

Douleurs abdominales  
avec examen clinique  
normal

- L'imagerie n'est indiquée qu'en cas de douleurs nocturnes ou récurrentes ou d'orientation chirurgicale. La technique recommandée est l'échographie.
- L'ASP est indiqué si l'échographie n'est pas contributive.

## Autres symptômes digestifs : des indications limitées

## Vomissements

- L'ASP n'est indiqué qu'en cas de vomissements biliaires, si on soupçonne une occlusion intestinale.

Rectorragies  
et méléna

- La technique d'imagerie recommandée est l'échographie.
- L'ASP n'est indiqué que chez le nouveau-né, pour le diagnostic d'entérocolite.

## Constipation

- L'ASP n'est pas indiqué.

## Pathologie intestinale : des indications limitées

Maladies  
inflammatoires  
chroniques de l'intestin

- L'ASP n'est indiqué qu'en cas d'exacerbation aiguë, pour visualiser une colectasie ou une perforation.

Maladie de  
Hirschsprung

- L'ASP n'est indiqué qu'en cas de suspicion d'occlusion ou de perforation.

## Masse abdomino-pelvienne : une indication limitée

- La technique d'imagerie recommandée en première intention est l'échographie.
- L'ASP reste indiqué en deuxième intention, pour faciliter la reconnaissance de calcifications tumorales. Il est très souvent complété par une TDM ou une IRM.

## Pathologie urologique : une indication limitée

Suspicion de lithiase  
urinaire

- La technique d'imagerie recommandée en première intention est l'échographie.
- L'ASP reste indiqué en deuxième intention, si l'échographie n'est pas contributive.

Infection urinaire  
avérée

- L'ASP n'est pas indiqué.
- La technique d'imagerie recommandée est l'échographie.

## Énurésie

- Aucune imagerie n'est indiquée.

## Traumatisme abdominal : l'ASP n'est pas indiqué

- L'imagerie recommandée pour un traumatisme isolé est l'échographie.
- En cas de polytraumatisme, la tomographie (TDM) est indiquée.

## Ingestion de corps étranger : l'ASP reste indiqué

- L'ingestion d'un corps étranger, surtout acéré ou potentiellement toxique, reste une indication de l'ASP.

La HAS insiste sur le fait qu'il est nécessaire de réduire les examens irradiants (radios conventionnelles et TDM) chez l'adulte et plus encore chez l'enfant. Rappelons que l'échographie et l'imagerie par résonance magnétique (IRM) ne sont pas irradiantes. Par ailleurs, la demande d'examen à fournir au radiologue doit mentionner le contexte clinique, le diagnostic évoqué et les contre-indications éventuelles de certains types d'imagerie.

**Tableau 4a : NRD pour les actes de radiologie conventionnelle pédiatrique (incidences uniques)**

**PDS (mGy.cm<sup>2</sup>) pour une incidence unique**

ACTE	CATEGORIE DE POIDS (kg)	AGE INDICATIF	NRD (mGy.cm <sup>2</sup> )
Abdomen sans préparation	3 - <6	0 - 3 mois	20
Abdomen sans préparation	6 - <20	3 mois - 5 ans	80
Abdomen sans préparation	20 - <30	5 - 10 ans	280

**Tableau 4b : NRD pour les actes de radiologie conventionnelle pédiatrique  
(actes complets)**

**PDS (mGy.cm<sup>2</sup>) pour un acte complet**

ACTE	CATEGORIE DE POIDS (kg)	AGE INDICATIF	NRD (mGy.cm <sup>2</sup> )
Transit oeso-gastro-duodéal (TOGD)	3 - <15	0 - 3 ans	150
Lavement opaque	3 - <5	0 - 1 mois	300
Lavement opaque	5 - <20	1 mois - 5 ans	400

- Par voie haute :
  - Baryte diluée administrée par biberon ou au moyen d'une sonde oesophagienne
  - Produits iodés hydrosolubles en cas de risque de fuite médiastinale ou sous pleurale
- Par voie basse :
  - Baryte diluée
  - Produits iodés hydrosolubles à faible osmolalité en cas de risque de fistule, ou à forte osmolalité si besoin d'effet osmotique (dilution du méconium dans les occlusions néonatales)

- TOGD = Transit Oeso Gastro Duodéal
- C'est un examen radiographique du tube digestif supérieur (œsophage, estomac, duodénum) suite à une opacification par un produit de contraste
- Administré :
  - par voie orale
  - par sonde

### Indications

- Trouble de la déglutition
- Recherche d'une anomalie œsophagienne
  - atrésie de l'œsophage opérée
  - empreinte vasculaire
- Recherche d'une anomalie du cadre gastro-duodéal
  - malposition de l'angle duodéno-jéjunal (angle de Treitz) => mésentère commun
- La pose d'une sonde de gastrostomie (IMC)
- Rarement pour rechercher un reflux sauf reflux rebelle lorsqu'une décision chirurgicale est envisagée

### Contre-indications

- le pneumopéritoine
- La grossesse (chez l'ado)

- A jeun 4h avant l'examen
- En blouse (pudeur)
- Expliquer à l'enfant et à ses parents l'examen
- Expliquer à l'enfant le déroulement de l'examen : qu'il va boire un produit qui se « voit » sur la radio
- Distraire l'enfant avec de la musique

### Préparation du produit de contraste

- **Produit utilisé:**
  - De la baryte diluée
    - Micropaque 1/3 et eau 2/3
    - Contre indiquée en cas d'intervention récente ou de risque de fuite médiastinale, sous pleurale ou abdominale
  - Un produit iodé hydrosoluble
    - Gastrographine (même dilution que micropaque, jamais pur car hyper osmolaire pouvant entraîner une déshydratation)
    - en cas de risque de passage médiastinal ou péritonéal+++
  - Pour les bébés opérés et fragile (réa) : visipaque 320 (isoosmolaire) pur tiédi (compatible en cas de risque de passage médiastinal mais risque OAP si passage bronchique)
- **Quantité:**
  - Pour les nourrissons égale à la quantité habituelle du biberon
  - Pour les plus grand un grand verre (type canard)
- **Administration :**
  - Par voie orale: Biberon, seringue, verre, paille
  - Par sonde

# Moyens d'exploration

# Opacifications

TOGD – Déroulement de l'examen

**Baryte**

Toxicité péritonéale

**Barytopéritoine**

**Contre-indication :  
Suspicion de perforation  
digestive**

**Hydrosolubles**

Toxicité bronchique

**Réaction bronchique  
avec œdème**

**Contre-indication :  
Suspicion de fausse route**

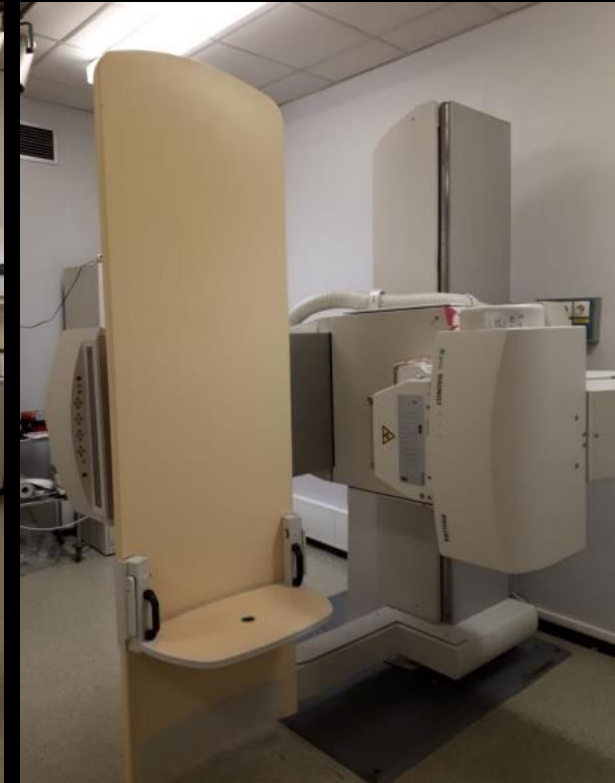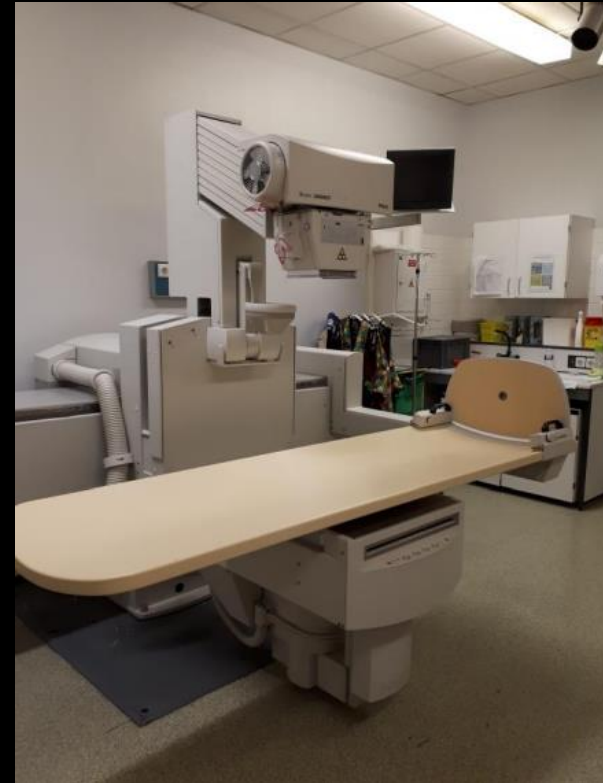# Moyens d'exploration

# Opacifications

## TOGD – Déroulement de l'examen

### Installation du patient

- **Décubitus dorsal pour les nourrissons** maintenus avec des sacs de sable
- **Dès l'acceptation et l'acquisition de la station assise : Table verticale**
- Faire boire l'enfant seul, par un parent ou par une aide
- Bien dégager le produit de contraste du champ lumineux pendant que l'enfant boit. (En général, on lui demande de garder une gorgée dans la bouche et on le fait avaler ensuite)

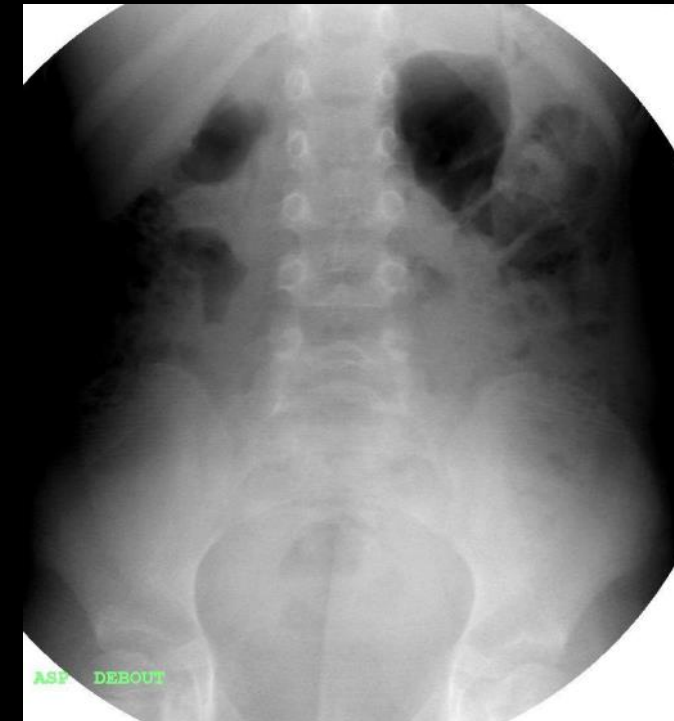
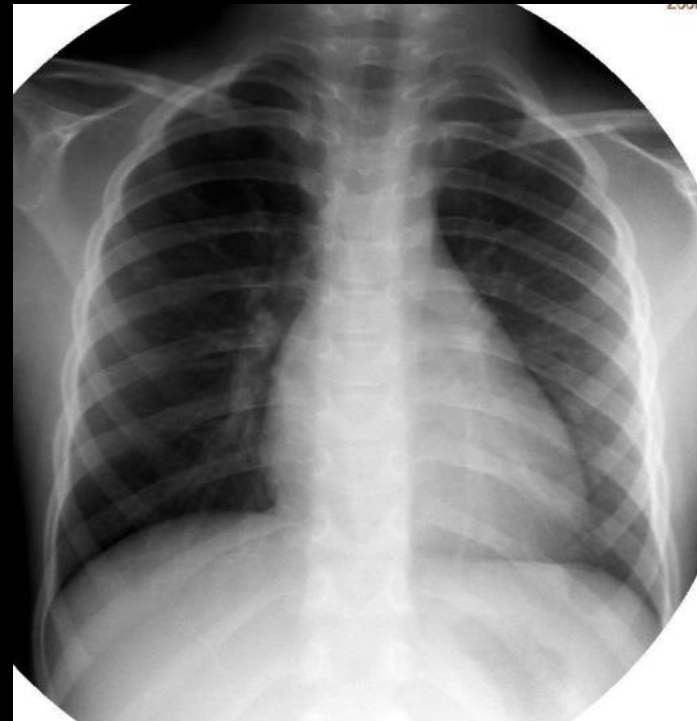

# Moyens d'exploration

# Opacifications

## TOGD – Déroulement de l'examen

- RT et ASP de face debout avant toute opacification
- Réalisation de la majeure partie de l'examen en flash de scopie ou scopie continue (Etude Dynamique)
- Donner le produit à boire
- Un cliché de la déglutition de profil (tête tournée sur le coté)
- Un cliché de face et de profil œsophagien
  - Avoir l'ensemble de l'œsophage
  - Dégager la jonction oeso-gastrique
  - Si empreinte : faire des incidences obliques droite et gauche
- Un cliché de face du cadre duodénal et de l'angle duodéno-jéjunal
  - Malposition lors d'un mésentère commun
- Recherche de reflux
  - Si non spontané
    - Manœuvres dynamiques: inclinaison de la table en cranio caudal et en caudo cranial
    - Par siphonage
- ASP de face en fin d'examen
  - Permet l'étude de la répartition des anses digestives

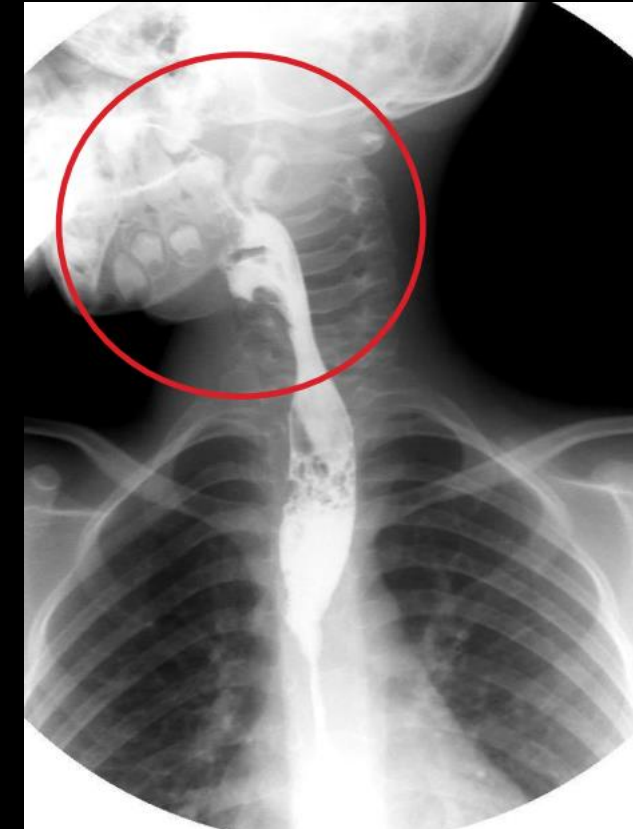
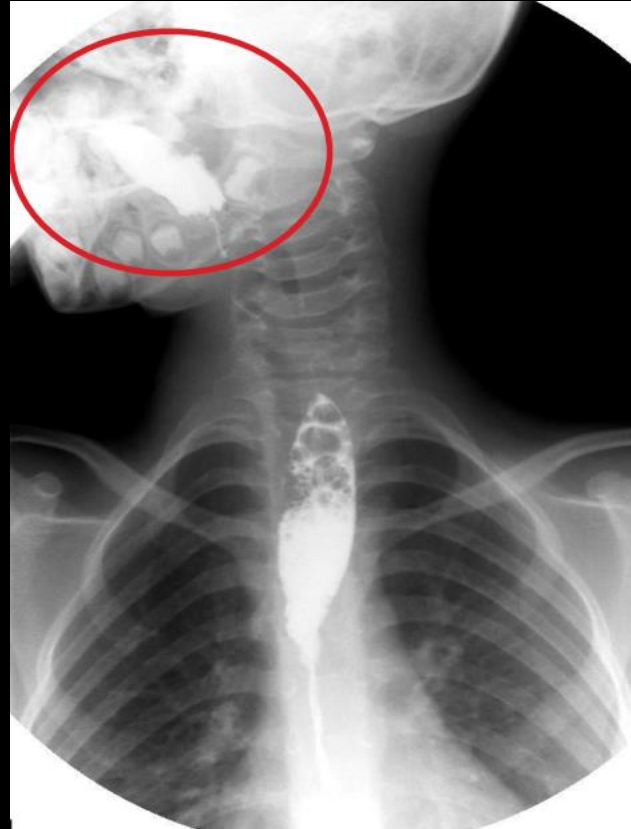
# Moyens d'exploration

# Opacifications

## TOGD – Déroutement de l'examen

- RT et ASP de face debout avant toute opacification
- Réalisation de la majeure partie de l'examen en flash de scopie ou scopie continue (Etude Dynamique)
- Donner le produit à boire
- **Un cliché de la déglutition de profil (tête tournée sur le coté)**
- Un cliché de face et de profil œsophagien
  - Avoir l'ensemble de l'œsophage
  - Dégager la jonction oeso-gastrique
  - Si empreinte : faire des incidences obliques droite et gauche
- Un cliché de face du cadre duodénal et de l'angle duodéno-jéjunal
  - Malposition lors d'un mésentère commun
- Recherche de reflux
  - Si non spontané
    - Manœuvres dynamiques: inclinaison de la table en cranio caudal et en caudo cranial
    - Par siphonage
- ASP de face en fin d'examen
  - Permet l'étude de la répartition des anses digestives

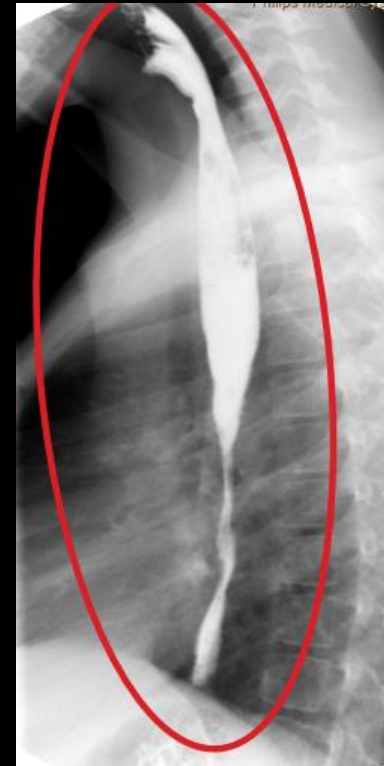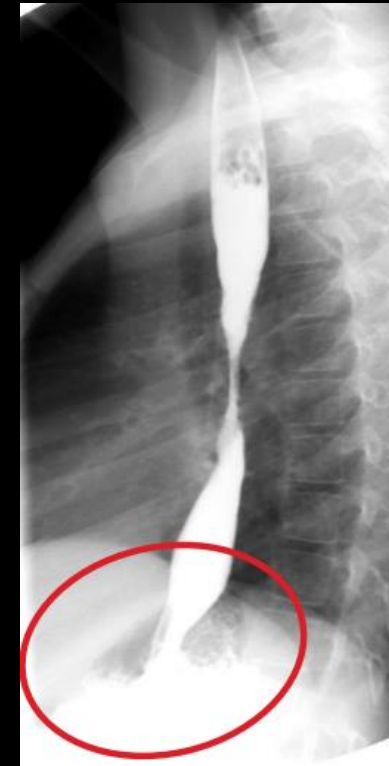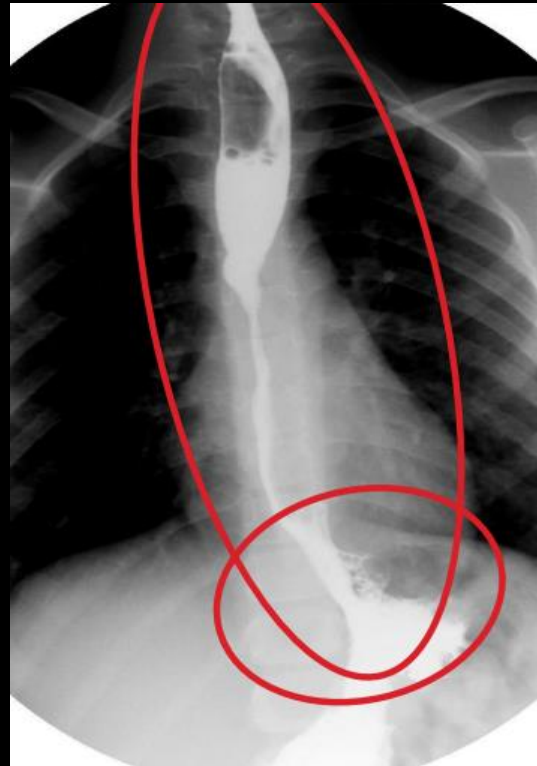


# Moyens d'exploration

# Opacifications

## TOGD – Déroulement de l'examen

- RT et ASP de face debout avant toute opacification
- Réalisation de la majeure partie de l'examen en flash de scopie ou scopie continue (Etude Dynamique)
- Donner le produit à boire
- Un cliché de la déglutition de profil (tête tournée sur le coté)
- **Un cliché de face et de profil œsophagien**
  - Avoir l'ensemble de l'œsophage
  - Dégager la jonction oeso-gastrique
  - Si empreinte : faire des incidences obliques droite et gauche
- Un cliché de face du cadre duodénal et de l'angle duodéno-jéjunal
  - Malposition lors d'un mésentère commun
- Recherche de reflux
  - Si non spontané
    - Manœuvres dynamiques: inclinaison de la table en cranio caudal et en caudo cranial
    - Par siphonage
- ASP de face en fin d'examen
  - Permet l'étude de la répartition des anses digestives

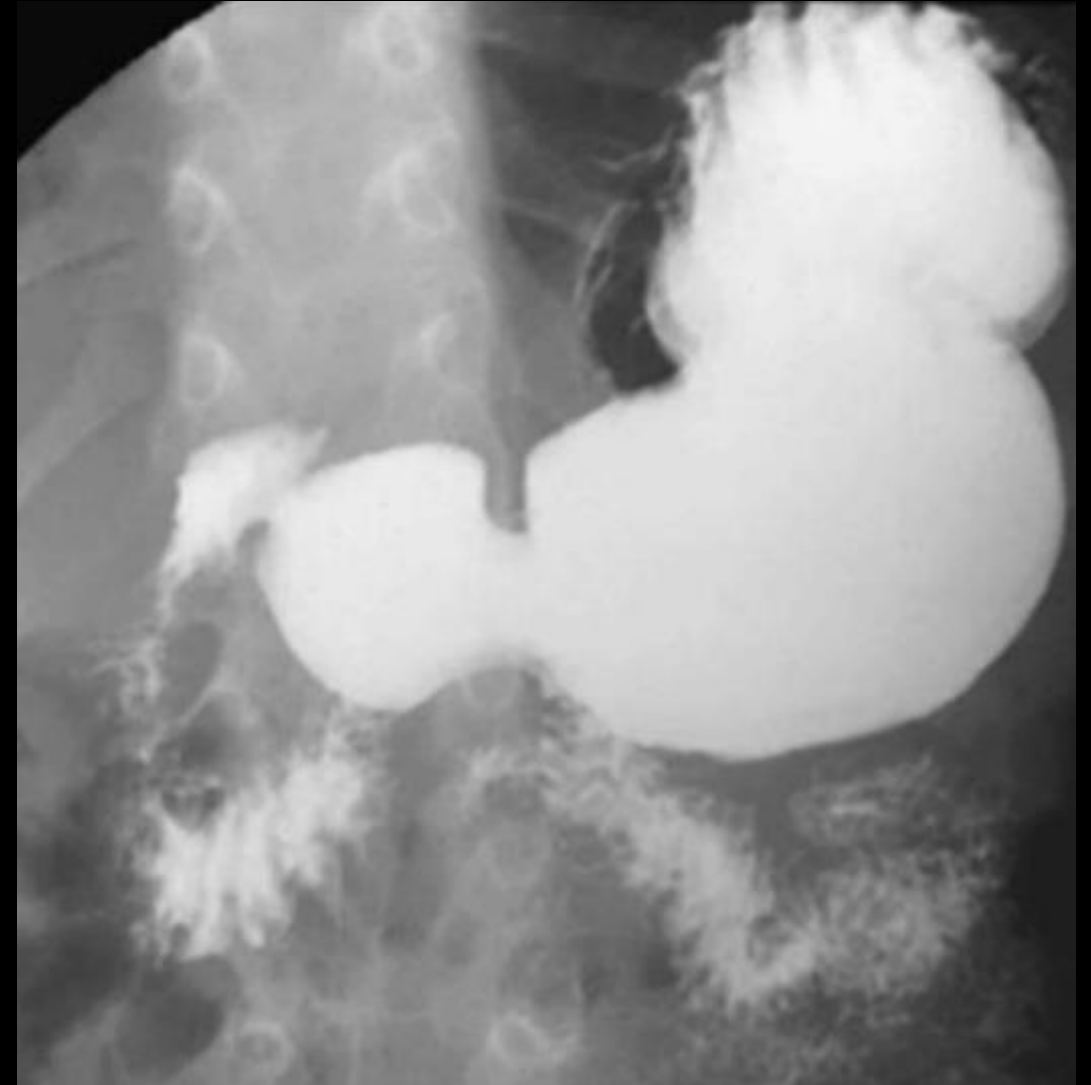

# Moyens d'exploration

# Opacifications

## TOGD – Déroulement de l'examen

- RT et ASP de face debout avant toute opacification
- Réalisation de la majeure partie de l'examen en flash de scopie ou scopie continue (Etude Dynamique)
- Donner le produit à boire
- Un cliché de la déglutition de profil (tête tournée sur le coté)
- Un cliché de face et de profil œsophagien
  - Avoir l'ensemble de l'œsophage
  - Dégager la jonction oeso-gastrique
  - Si empreinte : faire des incidences obliques droite et gauche
- **Un cliché de face du cadre duodénal et de l'angle duodéno-jéjunal**
  - Malposition lors d'un mésentère commun
- Recherche de reflux
  - Si non spontané
    - Manœuvres dynamiques: inclinaison de la table en cranio caudal et en caudo cranial
    - Par siphonage
- ASP de face en fin d'examen
  - Permet l'étude de la répartition des anses digestives

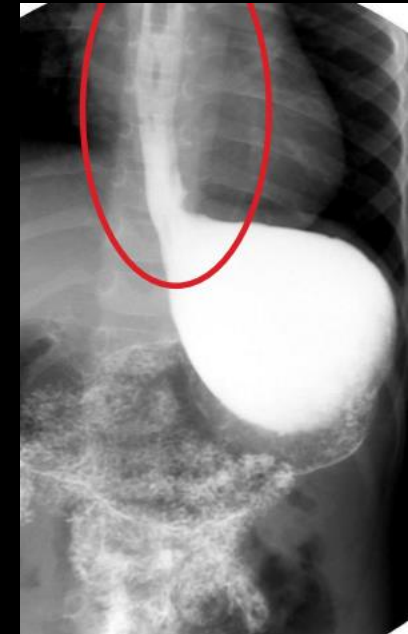
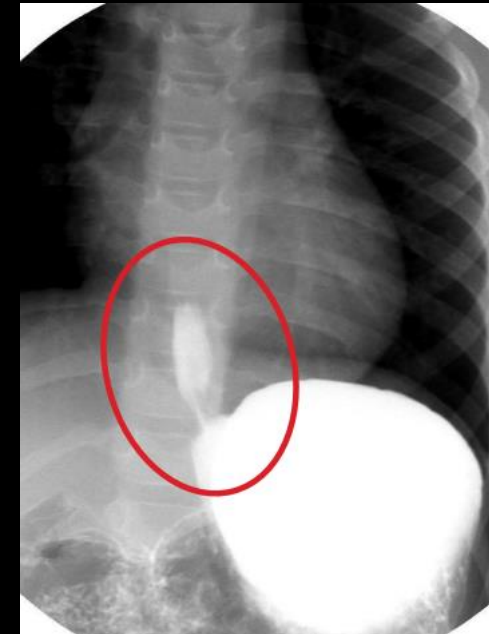
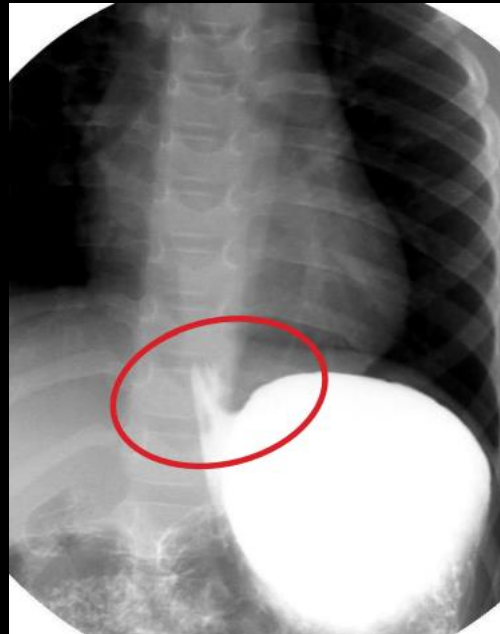
# Moyens d'exploration

# Opacifications

## TOGD – Déroulement de l'examen

- RT et ASP de face debout avant toute opacification
- Réalisation de la majeure partie de l'examen en flash de scopie ou scopie continue (Etude Dynamique)
- Donner le produit à boire
- Un cliché de la déglutition de profil (tête tournée sur le coté)
- Un cliché de face et de profil œsophagien
  - Avoir l'ensemble de l'œsophage
  - Dégager la jonction oeso-gastrique
  - Si empreinte : faire des incidences obliques droite et gauche
- Un cliché de face du cadre duodénal et de l'angle duodéno-jéjunal
  - Malposition lors d'un mésentère commun
- **Recherche de reflux**
  - Si non spontané
    - Manœuvres dynamiques: inclinaison de la table en cranio caudal et en caudo cranial
    - Par siphonage
- ASP de face en fin d'examen
  - Permet l'étude de la répartition des anses digestives

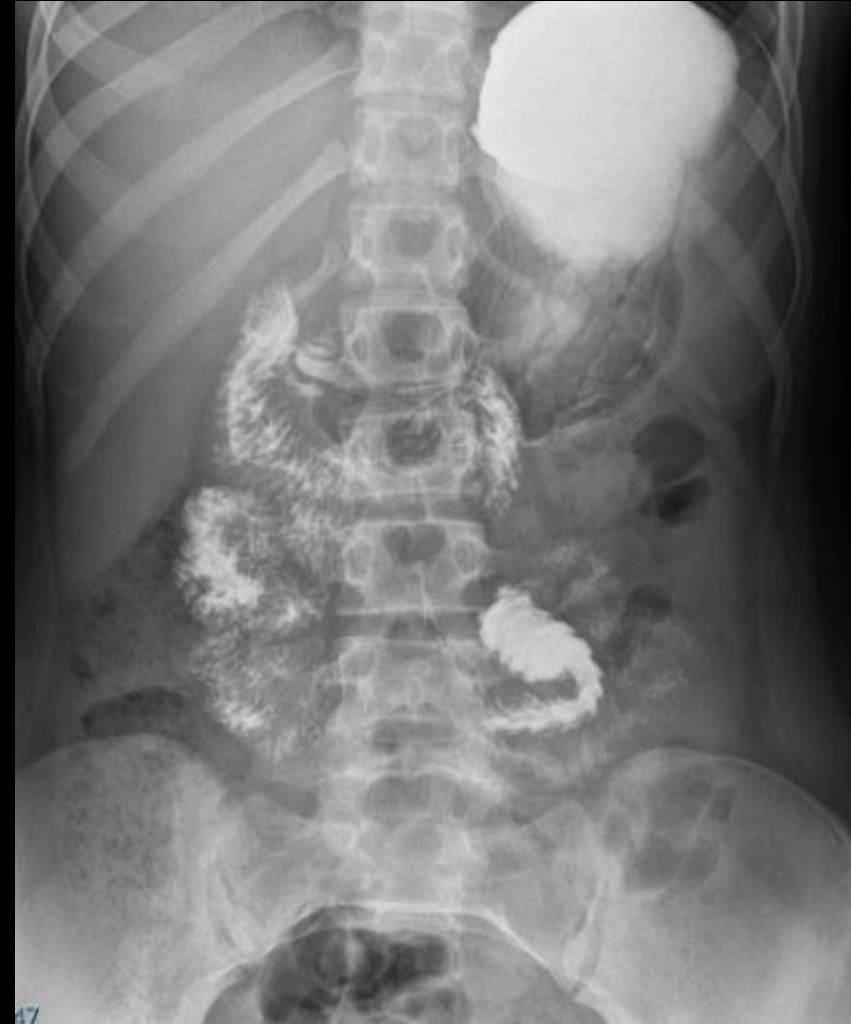

# Moyens d'exploration

# Opacifications

## TOGD – Déroulement de l'examen

- RT et ASP de face debout avant toute opacification
- Réalisation de la majeure partie de l'examen en flash de scopie ou scopie continue (Etude Dynamique)
- Donner le produit à boire
- Un cliché de la déglutition de profil (tête tournée sur le coté)
- Un cliché de face et de profil œsophagien
  - Avoir l'ensemble de l'œsophage
  - Dégager la jonction oeso-gastrique
  - Si empreinte : faire des incidences obliques droite et gauche
- Un cliché de face du cadre duodénal et de l'angle duodéno-jéjunal
  - Malposition lors d'un mésentère commun
- Recherche de reflux
  - Si non spontané
    - Manœuvres dynamiques: inclinaison de la table en cranio caudal et en caudo cranial
    - Par siphonage
- **ASP de face en fin d'examen**
  - Permet l'étude de la répartition des anses digestives



- **Lavement baryté** = examen radiographique du colon suite à une opacification par un produit de contraste administré par voie rectale à l'aide d'une sonde
- **Indications :**
  - La constipation
  - La maladie de Hirschsprung
  - L'encoprésie
- **Contre-indications :**
  - Pneumopéritoine
  - Signe de péritonite

## Préparation du patient

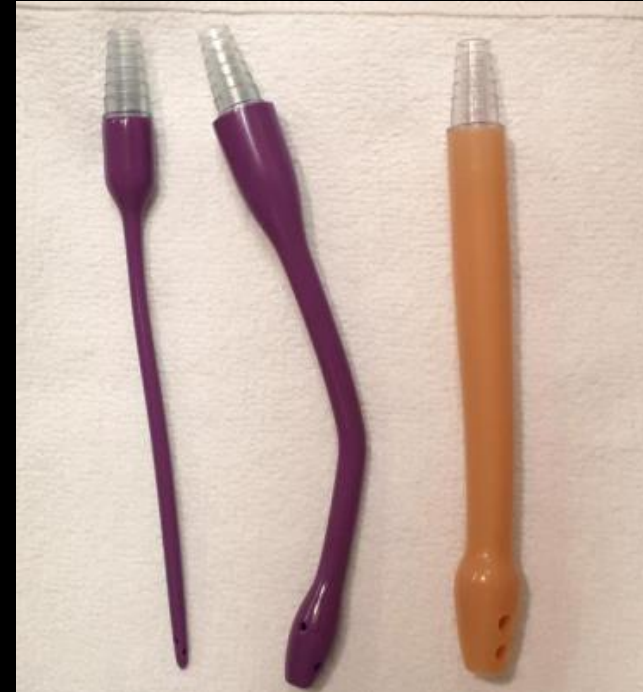- Pas besoin d'être à jeun (repas léger)
- **Préparation colique** (lavement évacuateur, type Normacol la veille au soir et le matin avant l'examen)
- En blouse (pudeur)
- Expliquer à l'enfant et à ses parents l'examen
- Distraire l'enfant avec de la musique, des bulles, des jeux, ...

# Opacifications

## Moyens d'exploration

### Lavement baryté – Préparation du produit

- De la baryte diluée
  - **Micropaque** 1/3 et eau 2/3
  - Contre indiquée en cas d'intervention récente ou de risque de fuite intra péritonéale
- Un produit iodé hydrosoluble
  - **Ioméron 300** ½ et eau ½
  - **Gastrographine**
    - (si lavement à but thérapeutique en cas de stase stercorale importante)
- Pour les plus petits
  - On remplira à la seringue
- Pour les plus grands :
  - On remplit la poche que l'on purge et on l'accroche sur une potence (70cm de hauteur)
  - Mettre une sonde rectale au bout

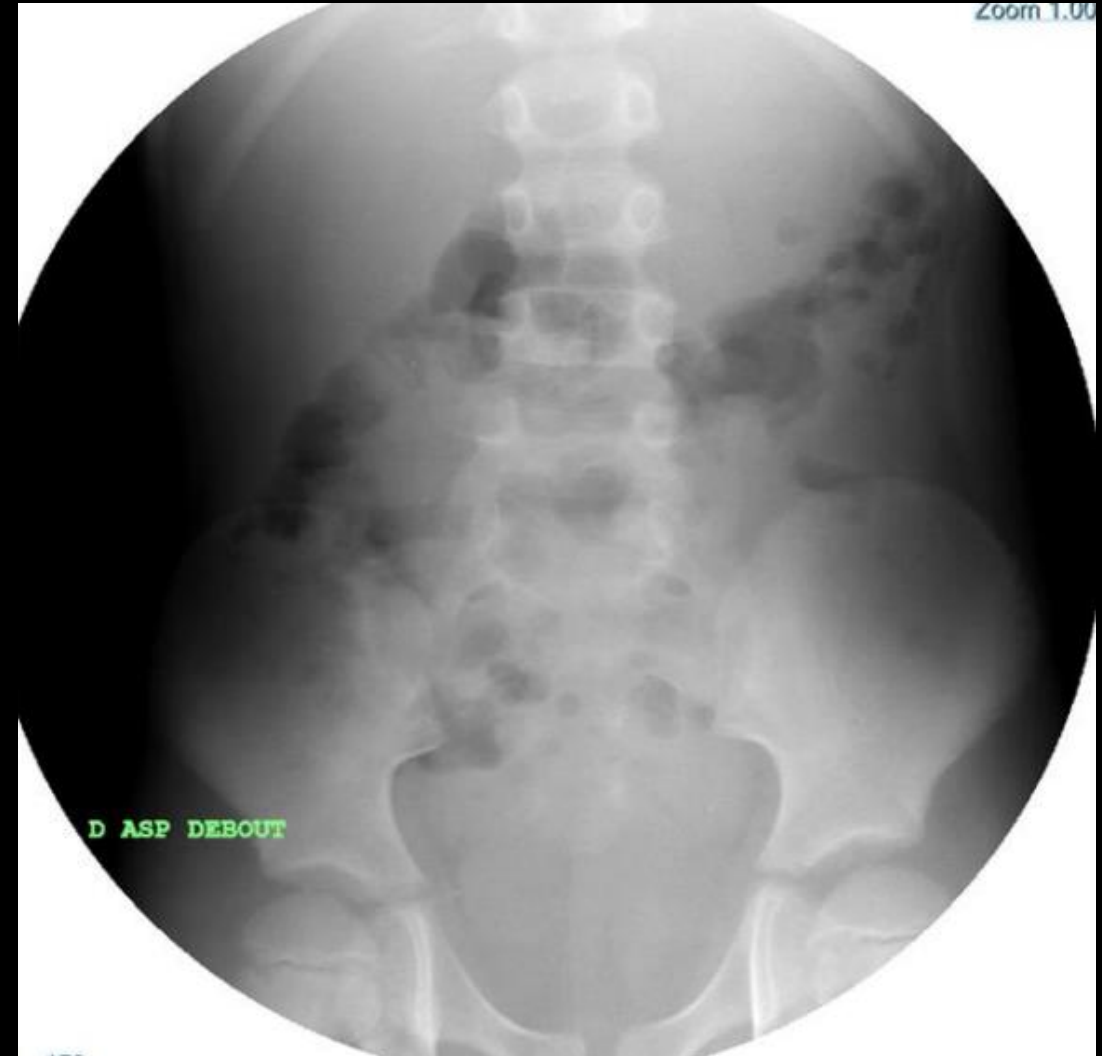

# Moyens d'exploration

# Opacifications

## Lavement baryté – Déroulement de l'examen

- ASP de face debout avant toute opacification
- Patient installé en décubitus dorsal sur la table
- Mettre la sonde rectale en place et ouvrir la perfusion
- Un cliché du recto sigmoïde de face et de profil
- Enfant en procubitus
  - Pour faire progresser le produit dans l'angle colique gauche
- Enfant en décubitus latéral droit
  - Pour faire progresser le produit dans le colon transverse jusqu'à l'angle colique droit
- Enfant en procubitus table un peu plus verticalisée
  - Pour faire progresser le produit dans le colon droit jusqu'au caecum
- Un cliché du cadre colique de face
- Un cliché du cadre colique de face après évacuation

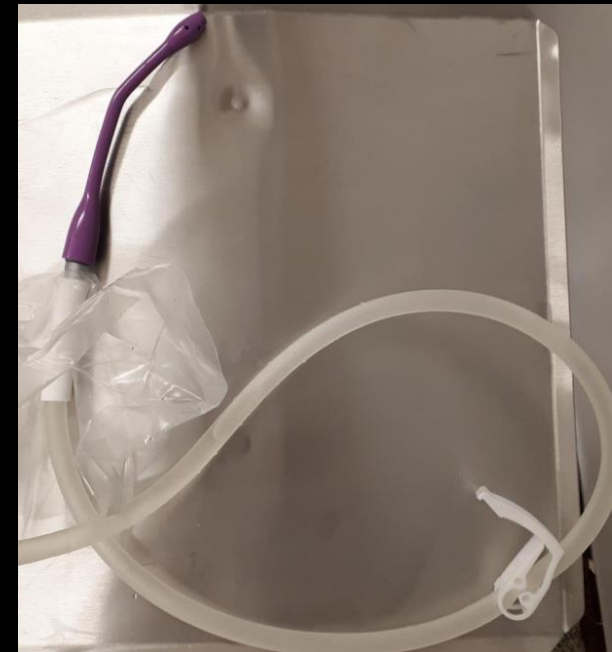
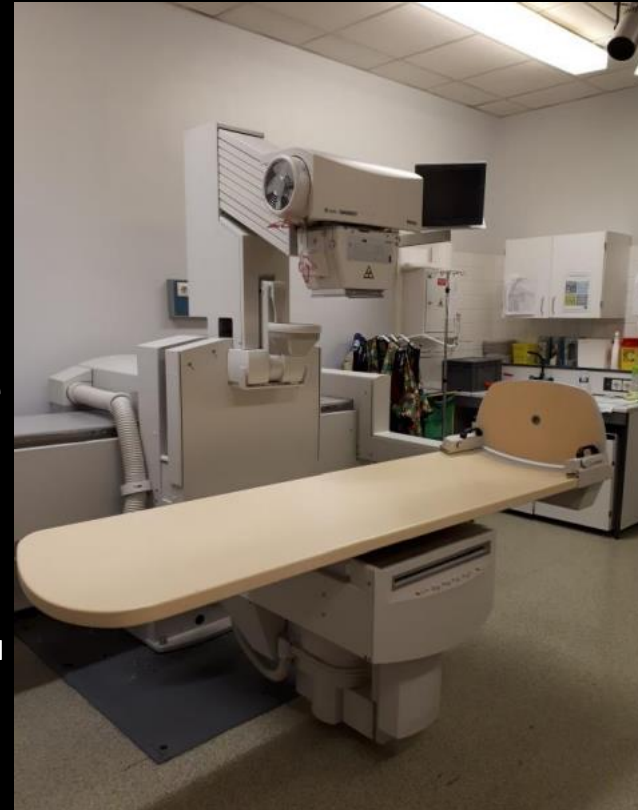
# Moyens d'exploration

# Opacifications

## Lavement baryté – Déroulement de l'examen

- ASP de face debout avant toute opacification
- Patient installé en décubitus dorsal sur la table
- Mettre la sonde rectale en place et ouvrir la perfusion
- Un cliché du recto sigmoïde de face et de profil
- Enfant en procubitus
  - Pour faire progresser le produit dans l'angle colique gauche
- Enfant en décubitus latéral droit
  - Pour faire progresser le produit dans le colon transverse jusqu'à l'angle colique droit
- Enfant en procubitus table un peu plus verticalisée
  - Pour faire progresser le produit dans le colon droit jusqu'au caecum
- Un cliché du cadre colique de face
- Un cliché du cadre colique de face après évacuation

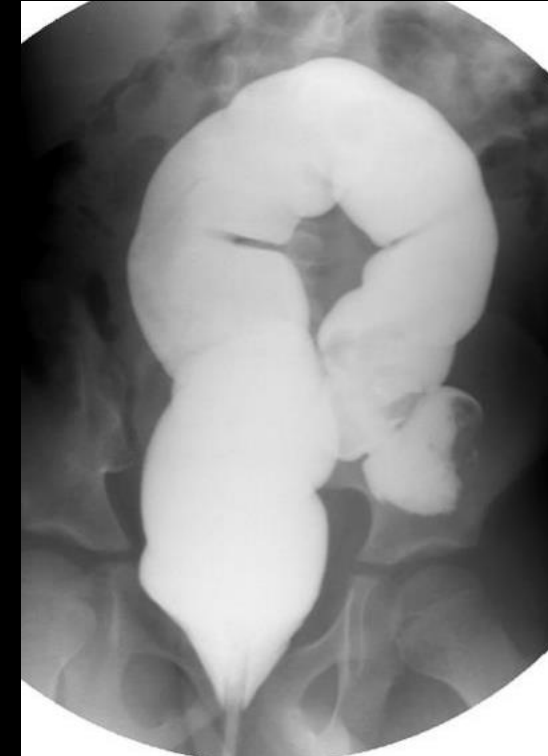
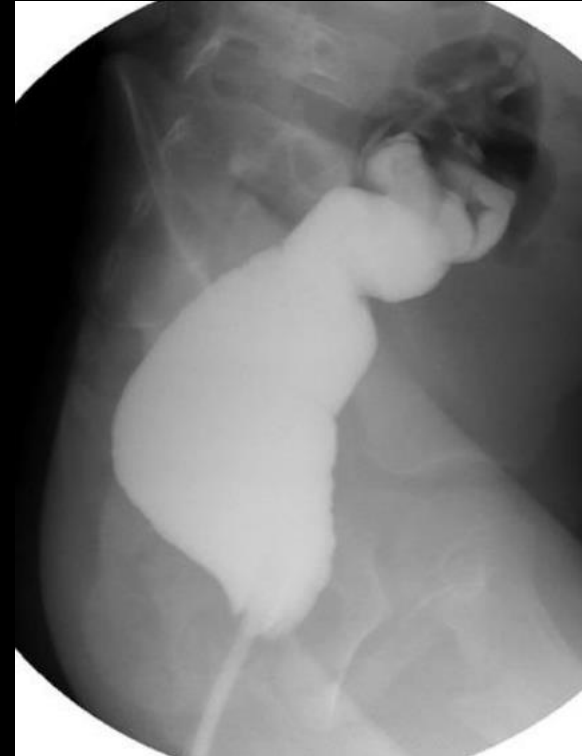
# Moyens d'exploration

# Opacifications

## Lavement baryté – Déroulement de l'examen

- ASP de face debout avant toute opacification
- Patient installé en décubitus dorsal sur la table
- Mettre la sonde rectale en place et ouvrir la perfusion
- **Un cliché du recto sigmoïde de face et de profil**
- Enfant en procubitus
  - Pour faire progresser le produit dans l'angle colique gauche
- Enfant en décubitus latéral droit
  - Pour faire progresser le produit dans le colon transverse jusqu'à l'angle colique droit
- Enfant en procubitus table un peu plus verticalisée
  - Pour faire progresser le produit dans le colon droit jusqu'au caecum
- Un cliché du cadre colique de face
- Un cliché du cadre colique de face après évacuation

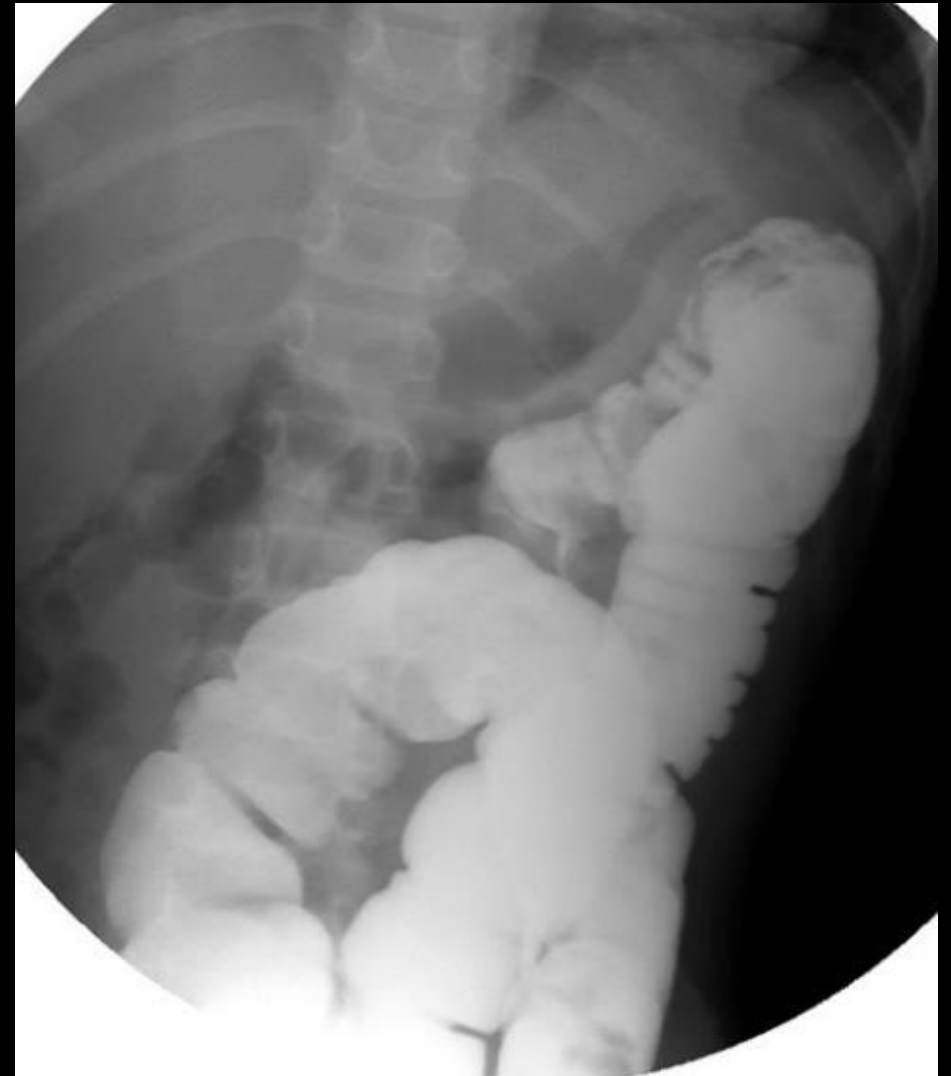

# Moyens d'exploration

# Opacifications

## Lavement baryté – Déroulement de l'examen

- ASP de face debout avant toute opacification
- Patient installé en décubitus dorsal sur la table
- Mettre la sonde rectale en place et ouvrir la perfusion
- Un cliché du recto sigmoïde de face et de profil
- **Enfant en procubitus**
  - Pour faire progresser le produit dans l'angle colique gauche
- **Enfant en décubitus latéral droit**
  - Pour faire progresser le produit dans le colon transverse jusqu'à l'angle colique droit
- **Enfant en procubitus table un peu plus verticalisée**
  - Pour faire progresser le produit dans le colon droit jusqu'au caecum
- Un cliché du cadre colique de face
- Un cliché du cadre colique de face après évacuation

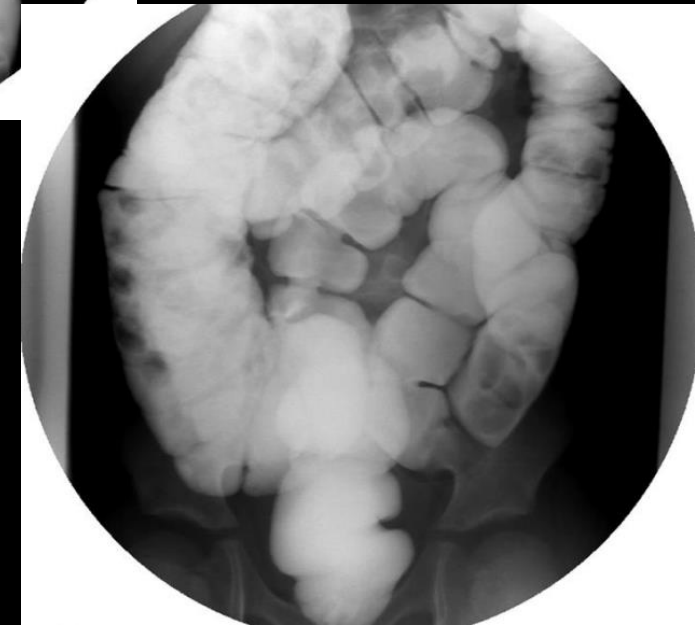
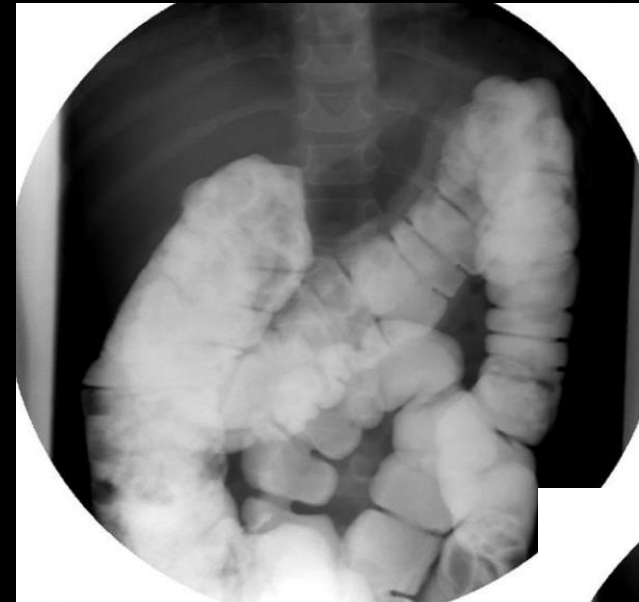
# Moyens d'exploration

# Opacifications

## Lavement baryté – Déroulement de l'examen

- ASP de face debout avant toute opacification
- Patient installé en décubitus dorsal sur la table
- Mettre la sonde rectale en place et ouvrir la perfusion
- Un cliché du recto sigmoïde de face et de profil
- Enfant en procubitus
  - Pour faire progresser le produit dans l'angle colique gauche
- Enfant en décubitus latéral droit
  - Pour faire progresser le produit dans le colon transverse jusqu'à l'angle colique droit
- Enfant en procubitus table un peu plus verticalisée
  - Pour faire progresser le produit dans le colon droit jusqu'au caecum
- **Un cliché du cadre colique de face**
- Un cliché du cadre colique de face après évacuation

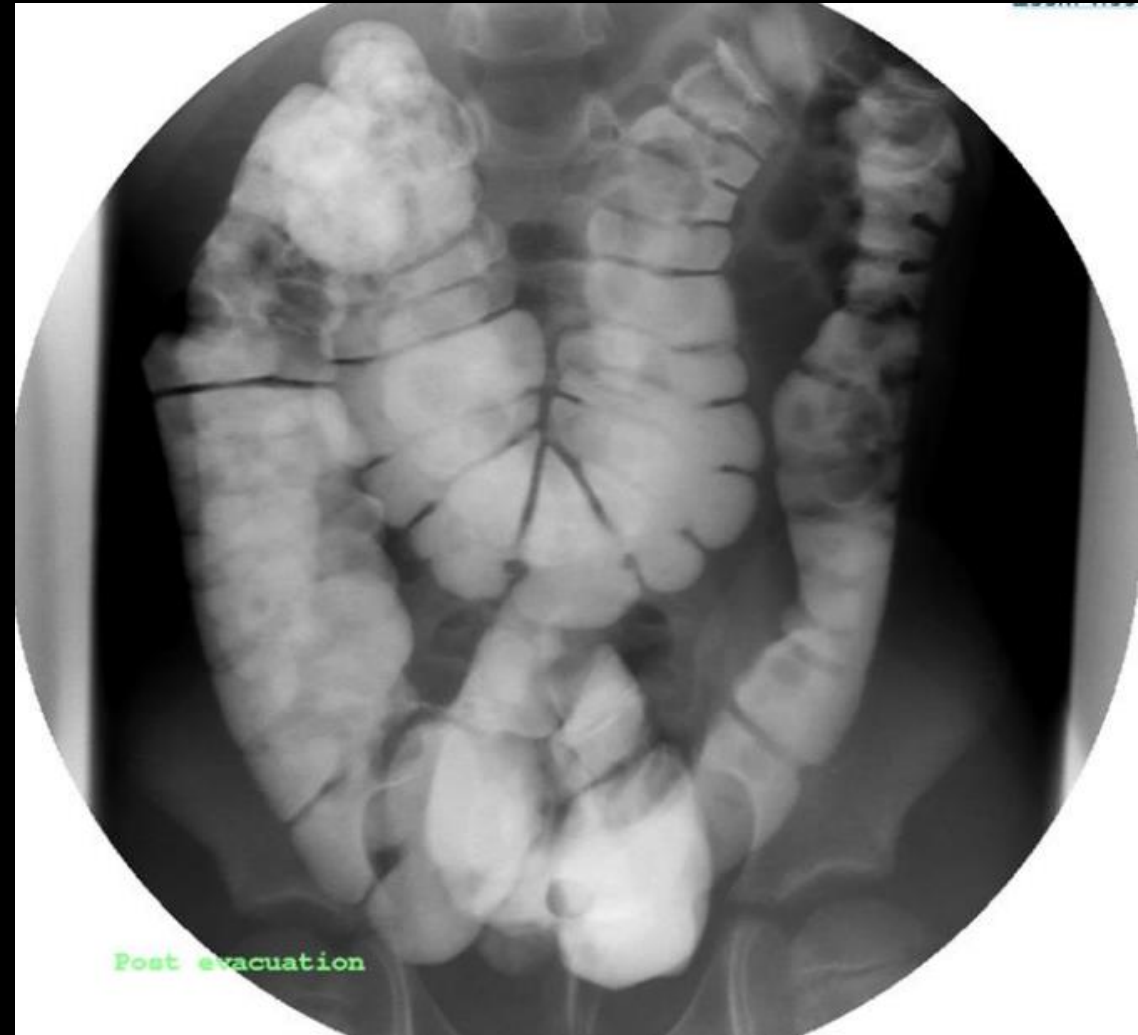

# Moyens d'exploration

# Opacifications

## Lavement baryté – Déroulement de l'examen

- ASP de face debout avant toute opacification
- Patient installé en décubitus dorsal sur la table
- Mettre la sonde rectale en place et ouvrir la perfusion
- Un cliché du recto sigmoïde de face et de profil
- Enfant en procubitus
  - Pour faire progresser le produit dans l'angle colique gauche
- Enfant en décubitus latéral droit
  - Pour faire progresser le produit dans le colon transverse jusqu'à l'angle colique droit
- Enfant en procubitus table un peu plus verticalisée
  - Pour faire progresser le produit dans le colon droit jusqu'au caecum
- Un cliché du cadre colique de face
- **Un cliché du cadre colique de face après évacuation**



- Examen de deuxième intention
- En complément de l'échographie
- Examen irradiant (pas de protection possible des gonades)
- Nécessite une immobilité plus stricte de l'enfant que pour l'échographie
- Nécessite dans la majeure partie des cas la pose d'une voie veineuse et injection de produit de contraste

- En coupes fines
- Reconstructions dans les 3 plans de l'espace
- Fenêtres abdo, air et os
- Anesthésie générale rare réservée à certaines indications
  - enfant très agité
- **Contention douce** : pour éviter les accidents et limiter les mouvements
- **Apnée** : pas réalisable en général avant 6 ans
  - Petit moyen : lui demander de ne pas bouger le ventre

- En général chez l'enfant : **un seul passage**:
  - diminue l'irradiation et le temps d'examen
- **Injection** : dans la majorité des cas
- **Sans injection**:
  - **Recherche de lithiase ou contre indication de l'injection**
- Vérifier la voie veineuse avant et pendant l'injection
  - En général : **2 cc/kg, 2cc/sec**
  - Concentration : 270/320/350
  - Fonction des KV, du poids et de la pathologie explorée
- Délai variable suivant la pathologie explorée
  - **en général 30 secondes après la fin d'injection de pci** (≈temps portal)

## Moyens d'exploration

### Irradiation



- Limiter le nombre de passages
- Adapter les KV et mAs
  - Age et poids de l'enfant
    - 80 KV : inf à 15 kg
    - 100 KV : entre 15 et 40-50 kg
    - 120 KV : sup à 40-50 kg
- Pathologie explorée
  - Recherche de lithiase : 80, 100 KV

Actes	0 à <10 kg (0 à 1 an)		10 à <20 kg (1 à 5 ans)		20 à <30 kg (5 à 10 ans)		30 à <50 kg (10 à 18 ans)	
	IDSV (mGy)	PDL (mGy.cm)	IDSV (mGy)	PDL (mGy.cm)	IDSV (mGy)	PDL (mGy.cm)	IDSV (mGy)	PDL (mGy.cm)
Abdomen-pelvis	*	*	2	65	2,5	95	4	180

# Moyens d'exploration

# IRM

- Examen non irradiant mais long (30 à 40 mn)
- **Immobilité de l'enfant :**
  - Contention (champs, sangles, berceau....)
  - 0-9 mois : biberon et protections auditives
  - 9 mois à 3-4 ans : Anesthésie générale sous contrôle d'un médecin anesthésiste
  - Sédation : attitude variable en fonction des équipes
- **Injection de produit de contraste :** id thorax
- **Indications**
  - Pathologie hépato biliaire
  - Maladies inflammatoires
  - Pathologie tumorale

## Séquences utilisées

- **Variables suivant la pathologie explorée**
- **Tumeurs**
  - 1 plan T1 sans FS, 2 à 3 plans T2 FS, diffusion
  - Séquences injectées Vibe dynamiques
  - 2 plans T1 FS gadolinium
- **Maladies inflammatoires intestinales**
  - Ax et Cor T2, Cor diffusion
  - Fr T1 injectées Vibe dynamiques
- **Cholangio IRM**
  - Ax et Cor T2
  - 3D T2
  - Radiaires en HT2

# Pathologies du nouveau-né et du nourrisson

## Retard d'émission du méconium

- Iléus méconial
- Maladie de Hirschsprung
- Immaturité fonctionnelle

## Vomissements

- Atrésie œsophagienne
- Atrésie duodénale
- Diaphragme duodéal
- Atrésie du grêle
- Hernie hiatale
- Sténose Hypertrophique du Pylore
- Malrotation et volvulus

## Fièvre

- Entero-Colite Ulcéro-Nécrosante

# Retard d'émission du méconium

## Iléus méconial

### Méconium

- Le méconium est collant, visqueux, verdâtre ou brunâtre ou même noirâtre, et souvent inodore
- Il résulte de l'ingurgitation de liquide amniotique pendant la grossesse
- Il est physiologiquement expulsé dans les vingt-quatre premières heures après la naissance, très souvent au moment de la naissance de façon réflexe
- Cette expulsion survient plus souvent en cas d'accouchement par voie basse en présentation du siège, car il y a compression de l'abdomen foetal



## Iléus méconial

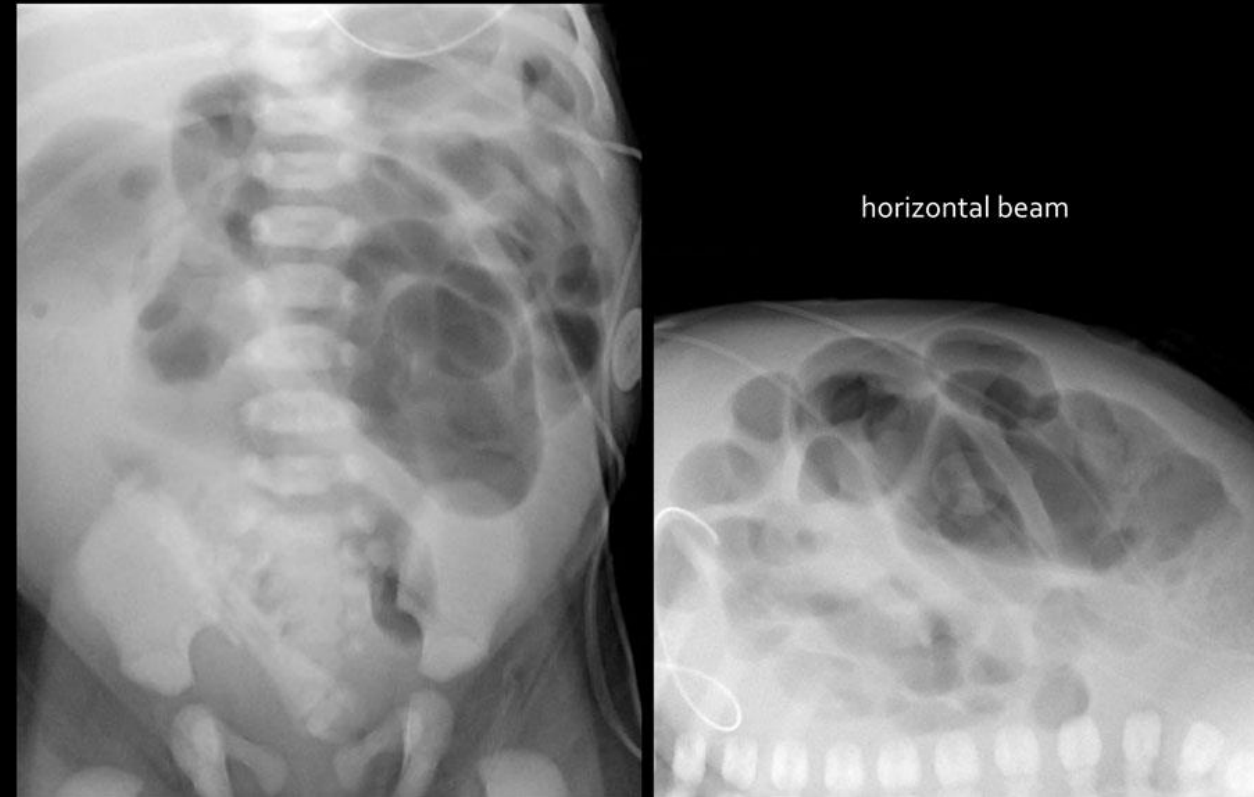
- Il est secondaire à l'impaction de billes de méconium desséchées dans le grêle distal et dans le côlon
- Cliniquement, le diagnostic est évoqué devant l'absence d'émission du méconium et un ballonnement abdominal
- Des vomissements bilieux peuvent apparaître de façon retardée
- Un iléus méconial peut révéler une mucoviscidose en période néonatale +++
- Complication fréquente anté ou néonatale précoce = peritonite méconiale par perforation

# Retard d'émission du méconium

## Iléus méconial

### ASP - Echographie

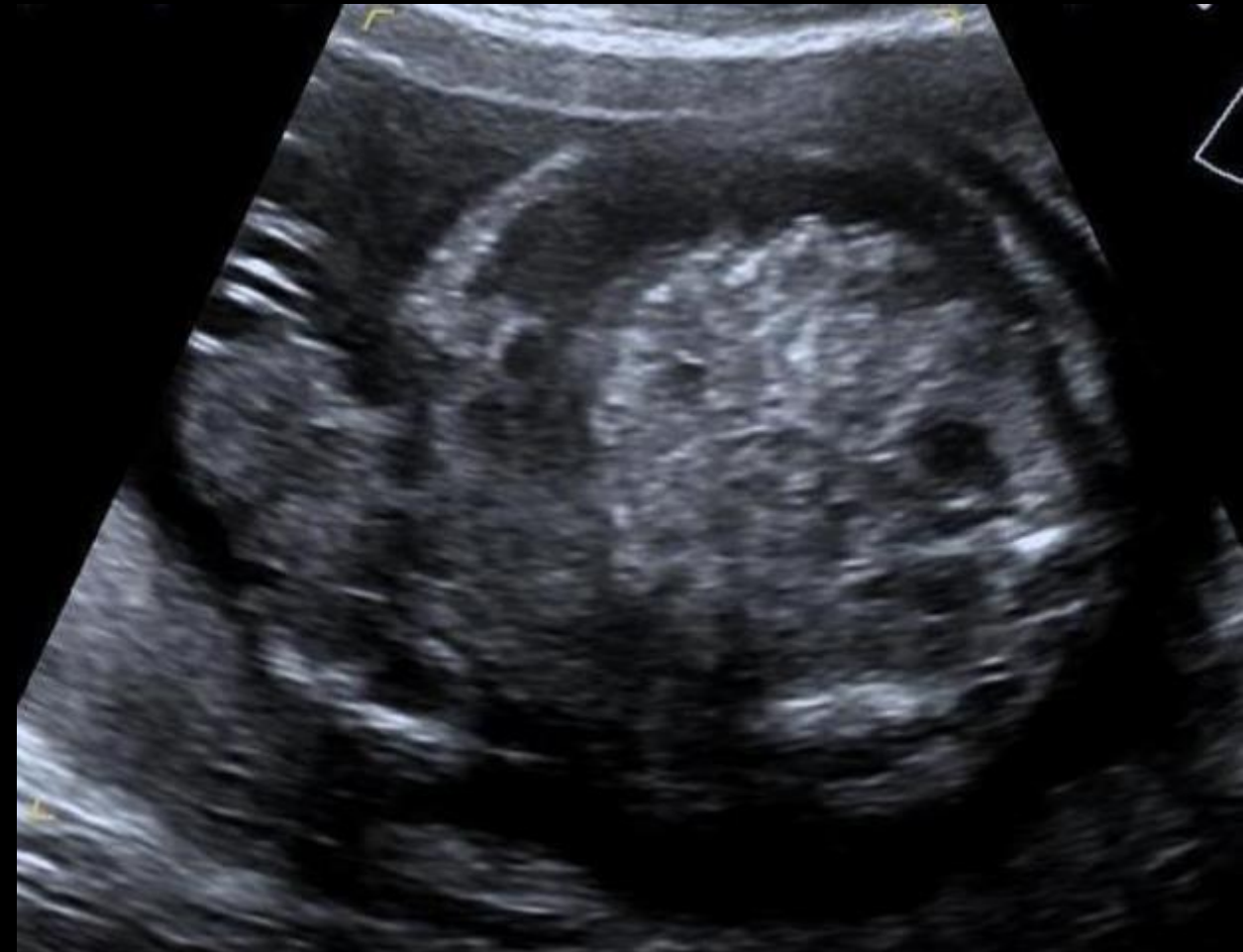- Sur un ASP, des opacités granitées en rapport avec le méconium épais et desséché (bille de méconium séchées donnant un aspect en « bulles de savon ») associées à une dilatation des anses en amont peuvent évoquer le diagnostic
- En échographie, les billes de méconium impactées apparaissent sous la forme d'images hyperéchogènes contenant de fines bulles d'air (air piégé dans le méconium épais) dans la lumière digestive
- La paroi intestinale adjacente peut apparaître épaissie du fait de phénomènes inflammatoires locaux au contact du méconium
- Les anses digestives sont dilatées en amont de l'obstacle et il existe un aspect de microcôlon en aval de l'obstacle



## Iléus méconial

### ASP - Echographie

- Sur un ASP, des opacités granitées en rapport avec le méconium épais et desséché (bille de méconium séchées donnant un aspect en « bulles de savon ») associées à une dilatation des anses en amont peuvent évoquer le diagnostic
- **En échographie, les billes de méconium impactées apparaissent sous la forme d'images hyperéchogènes contenant de fines bulles d'air** (air piégé dans le méconium épais) dans la lumière digestive
- La paroi intestinale adjacente peut apparaître épaissie du fait de phénomènes inflammatoires locaux au contact du méconium
- **Les anses digestives sont dilatées en amont de l'obstacle** et il existe un aspect de microcôlon en aval de l'obstacle

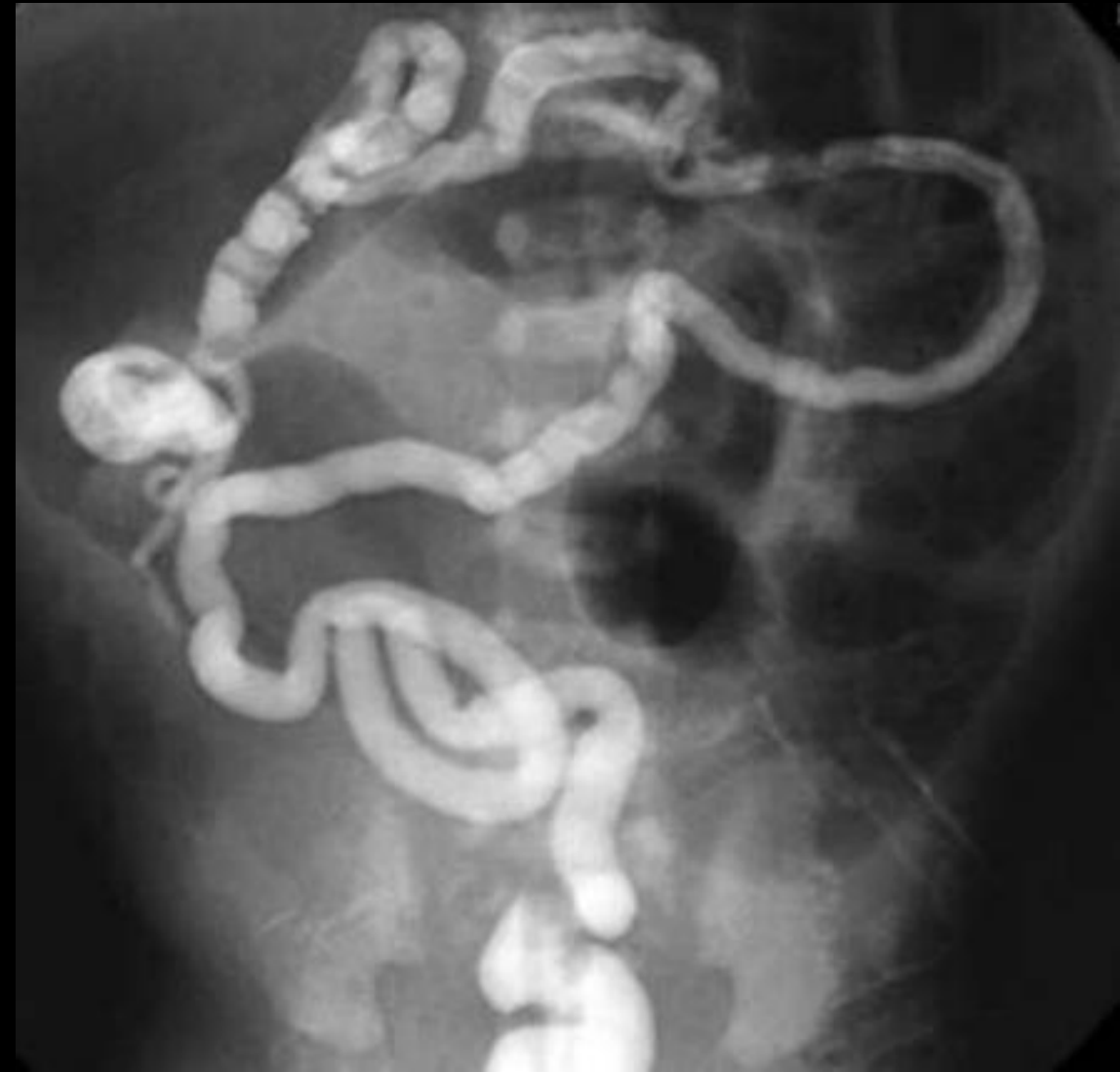

# Retard d'émission du méconium

## Iléus méconial

### Lavement aux hydrosolubles

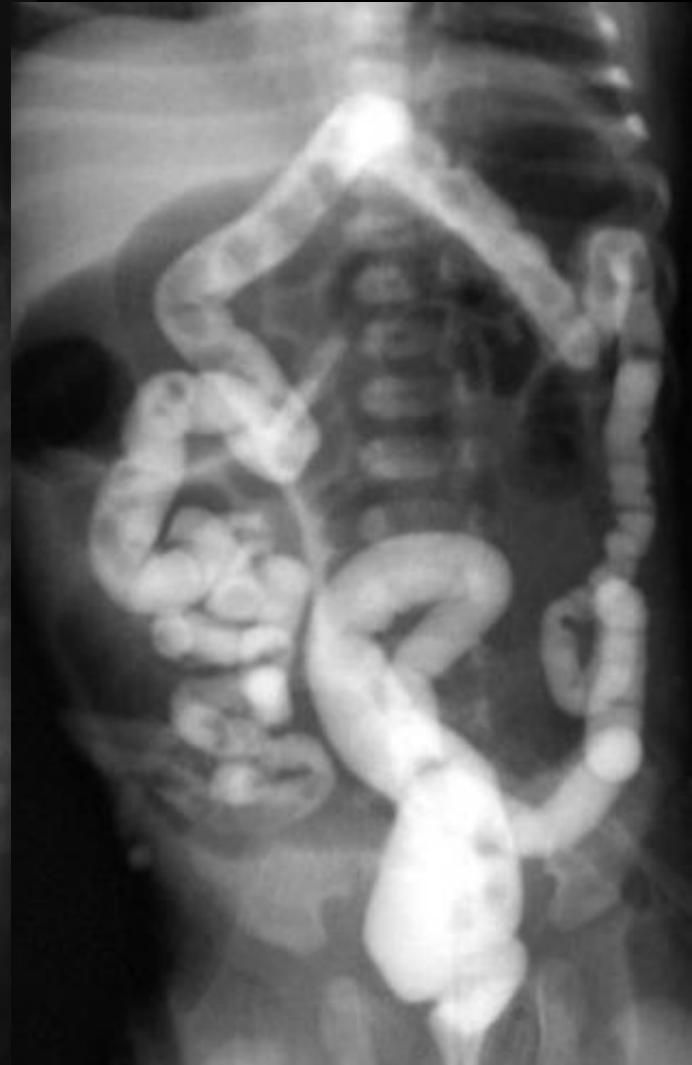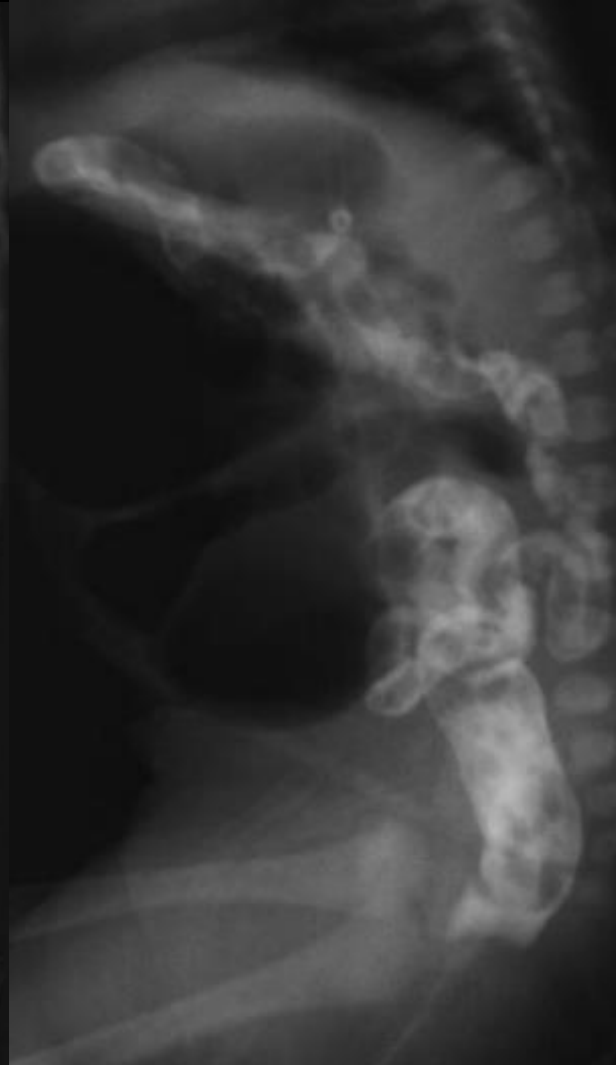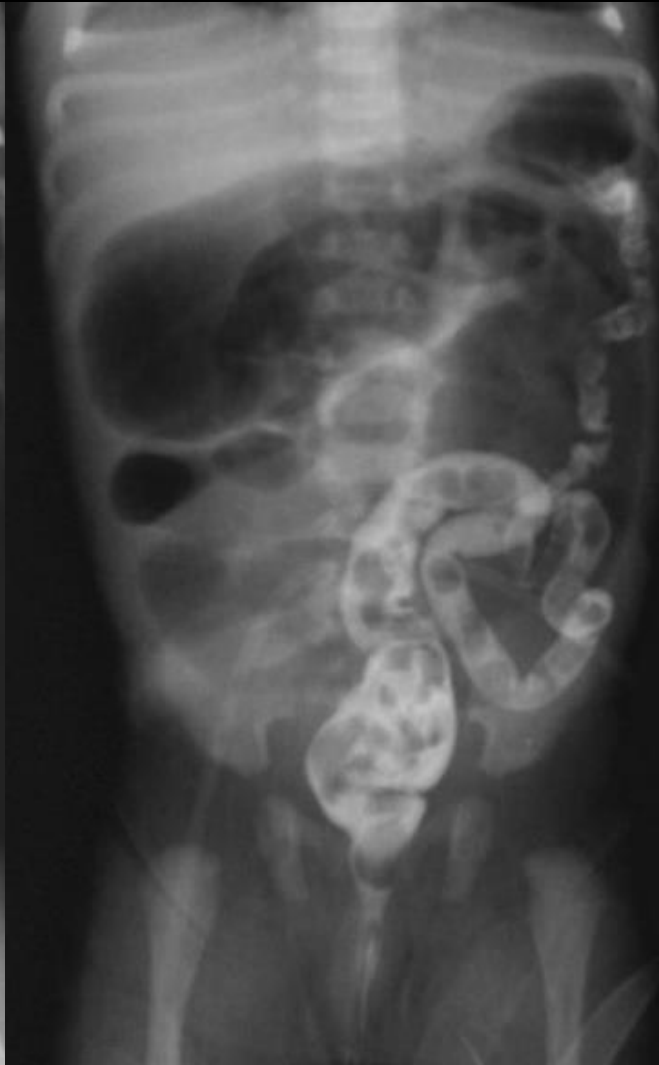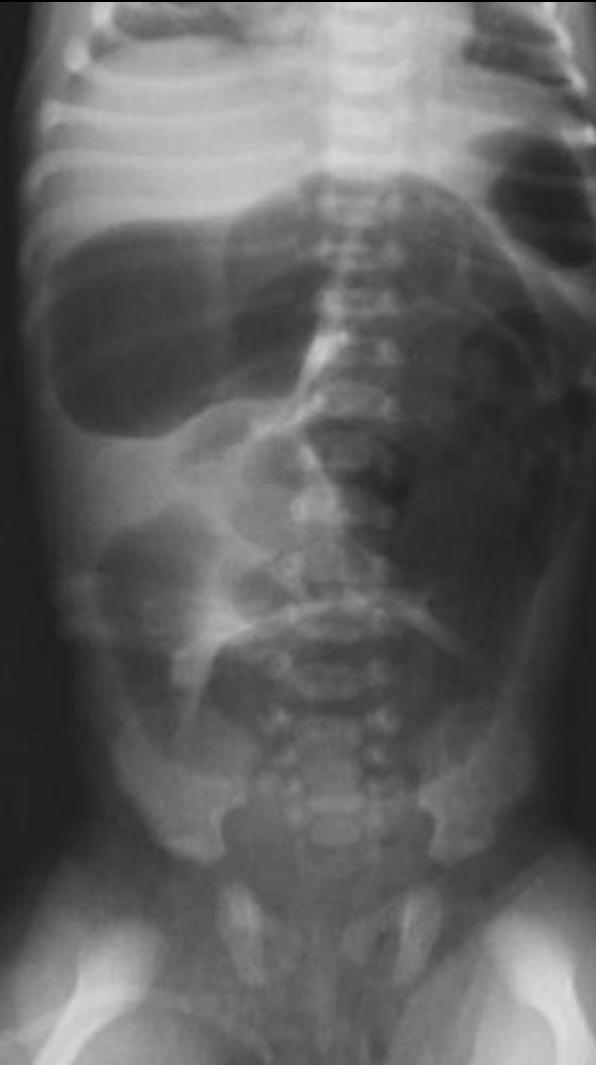- Le lavement est réalisé dans **un but thérapeutique** avec un **produit de contraste hyperosmolaire**, chez un nouveau-né perfusé
- L'objectif de cette opacification est que le produit de contraste hyperosmolaire, en franchissant la valvule iléocaecale, réalise un **appel d'eau dans la lumière intestinale afin de réhydrater et de fluidifier les billes de méconium impactées et de faciliter leur élimination** sans recours à la chirurgie
- **Plusieurs lavements thérapeutiques sont parfois nécessaires**, en contrôlant le bilan hydroélectrolytique
- **Micro colon total en aval d'un amoncellement de méconium impacté au niveau de la dernière anse (Bouchon méconial iléo-caecal)**



# Retard d'émission du méconium

**Iléus méconial**

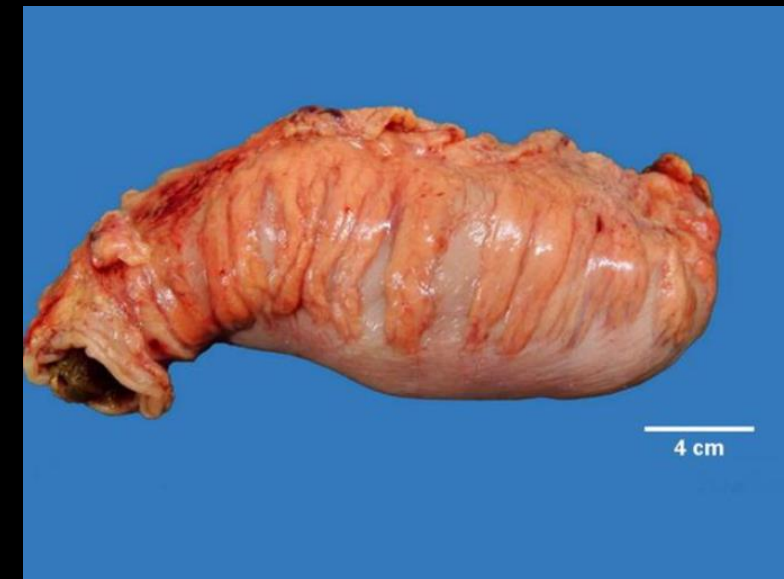
**Lavement aux hydrosolubles**



# Retard d'émission du méconium

## Maladie de Hirschsprung

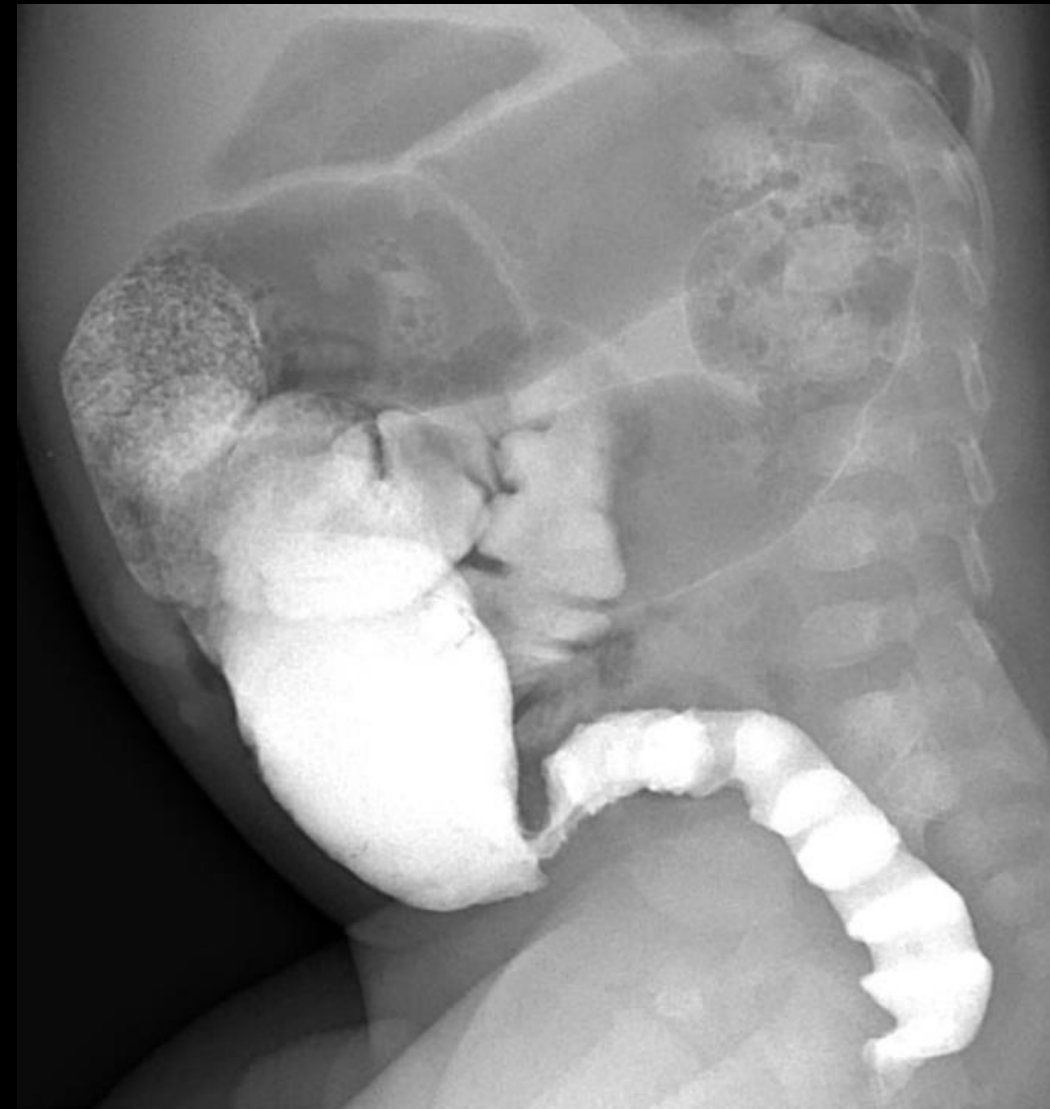- Prédominance masculine; incidence de 1/10000 naissances
- C'est une cause d'occlusion basse par **absence congénitale de cellules ganglionnaires dans les plexus nerveux de la paroi du côlon**
- Durant la période embryonnaire, les cellules ganglionnaires migrent normalement de la partie proximale à la partie distale du côlon
- Si cette progression est interrompue, **le côlon distal dont la paroi est aganglionnaire ne présente pas de péristaltisme et est responsable d'une dilatation du côlon en amont**
- **Extension de l'atteinte :**
  - **Forme rectale ou rectosigmoïdienne** (80% des cas)
  - **Formes longues touchant le colon gauche**
  - **Forme totale atteignant la dernière anse iléale** (de mauvais pronostic)
  - **Forme courte juxta-anale** (sphincter interne)
- **Formes cliniques :**
  - **Formes néonatales :**
    - Occlusion néonatale avec retard d'évacuation de méconium, ballonnement abdominal parfois associé à des vomissements, débâcle de gaz occasionnée par l'introduction d'une sonde rectale
    - Forme révélée par une complication : entérocolite ulcéronécrosante, perforation colique
  - **Forme « classique » du jeune enfant**, devenue exceptionnelle : tableau de subocclusion colique chronique avec selles rares parfois diarrhéiques, dilatation abdominale, retard statural
- Le diagnostic est confirmé par des **biopsies rectales** et la prise en charge est chirurgicale **avec résection de la zone aganglionnaire et remise en continuité en 1 ou 2 temps**



## Maladie de Hirschsprung

### Lavement aux hydrosolubles

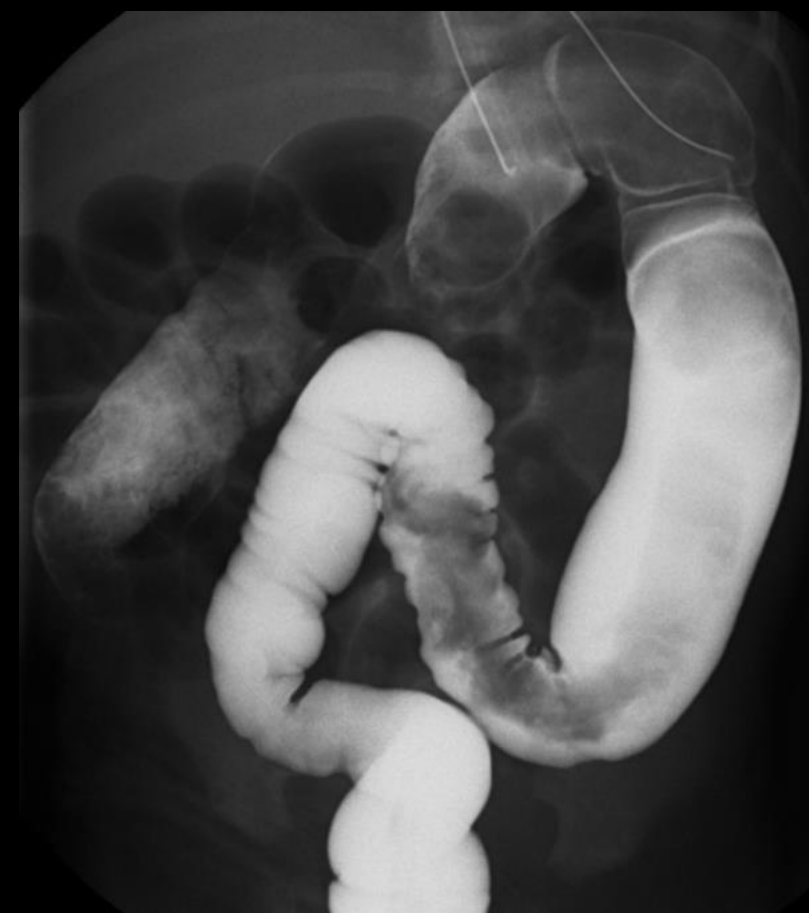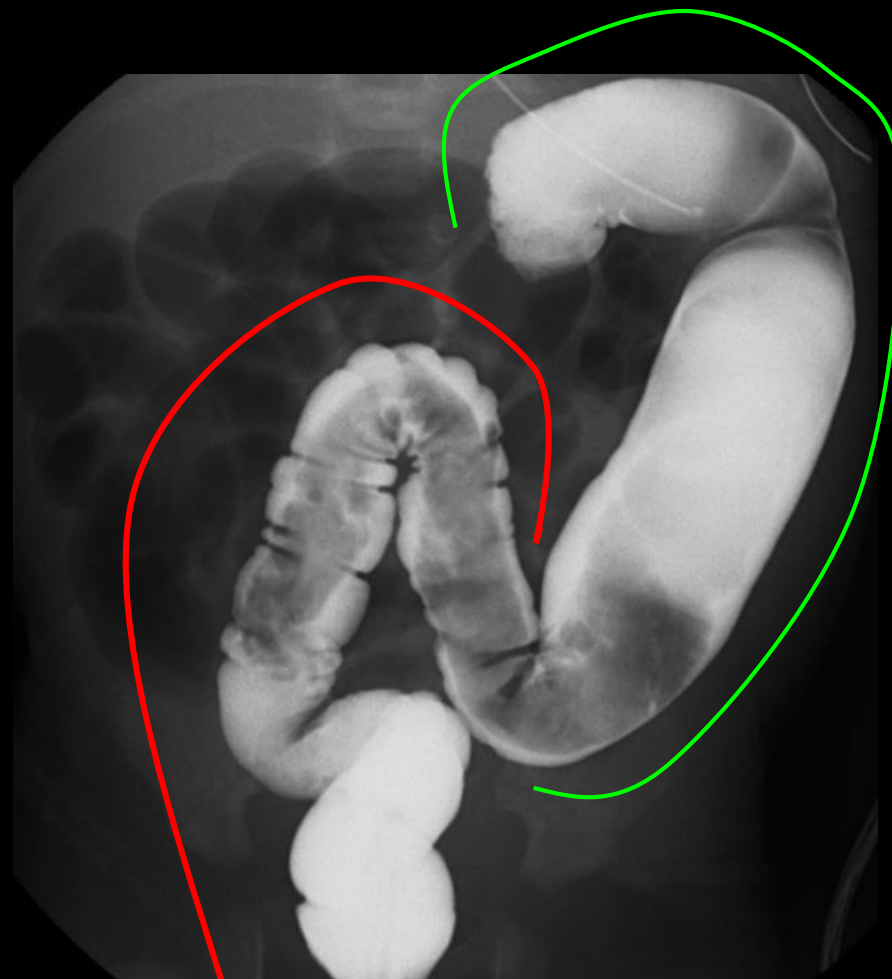
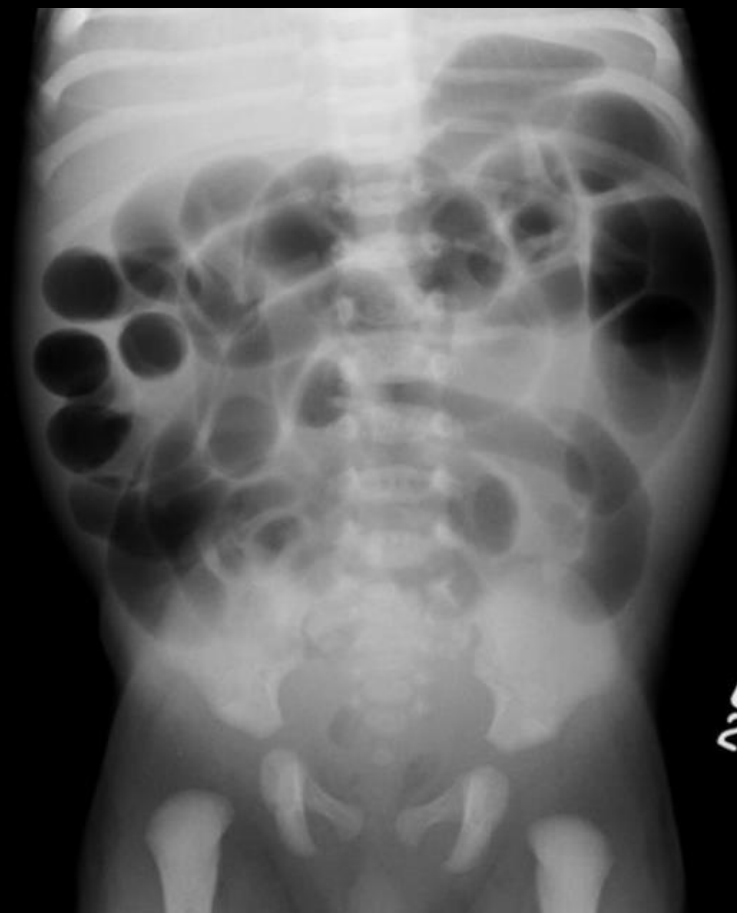- **ASP :**
  - Chez le nouveau-né : hyperaération digestive avec ou sans présence d'air dans le rectum
  - Chez l'enfant plus grand : stase stercorale importante
- **Lavement :**
  - Le lavement est réalisé aux hydrosolubles pour éviter d'aggraver une constipation
  - Il montre, sur un cliché de profil en début de remplissage, **défaut d'expansibilité de l'ampoule rectale avec encoches spastiques**, une **disparité de calibre située le plus souvent au niveau du sigmoïde** : le segment pathologique (le côlon distal) est de calibre normal et le segment normal (le côlon proximal) est distendu
  - La zone de transition est parfois conique
  - **Retard d'évacuation du produit de contraste sur le cliché tardif**



# Maladie de Hirschsprung

# Retard d'émission du méconium

Lavement aux hydrosolubles



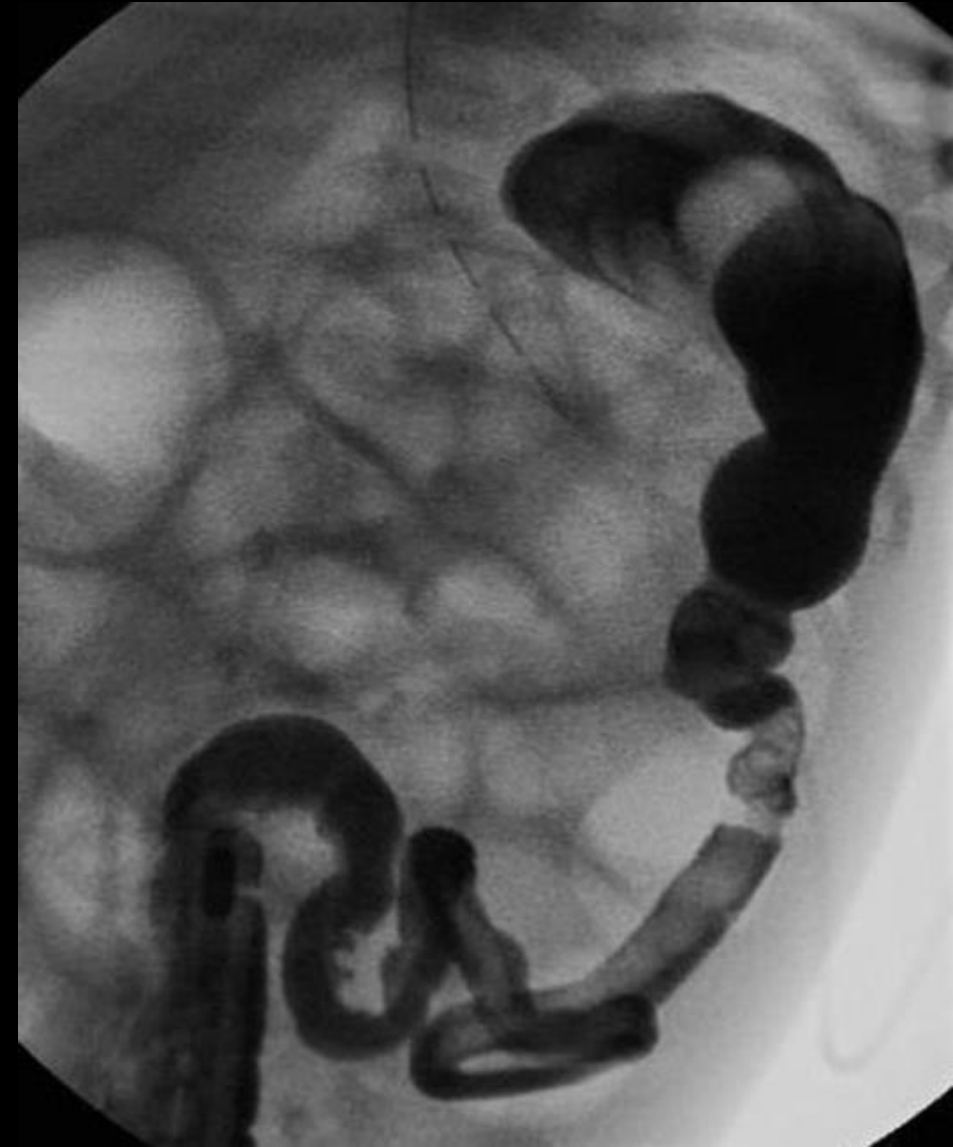- L'immaturité fonctionnelle du côlon ou bouchon méconial ou syndrome du petit côlon gauche ou encore iléus du prématuré sont des synonymes pour désigner une occlusion fonctionnelle transitoire du côlon chez un nouveau-né souvent hypotrophe, prématuré ou de mère diabétique
- Cette occlusion est secondaire à une immaturité des cellules ganglionnaires des plexus nerveux de la paroi colique, qui sont en nombre normal
- Cliniquement, il existe un retard d'émission du méconium
- En l'absence d'amélioration clinique ou de récurrence du syndrome occlusif, des biopsies rectales à la recherche d'une maladie de Hirschsprung et la recherche d'une mucoviscidose ou d'une hypothyroïdie doivent être effectuées

# Retard d'émission du méconium

## Immaturité fonctionnelle

### Lavement aux hydrosolubles

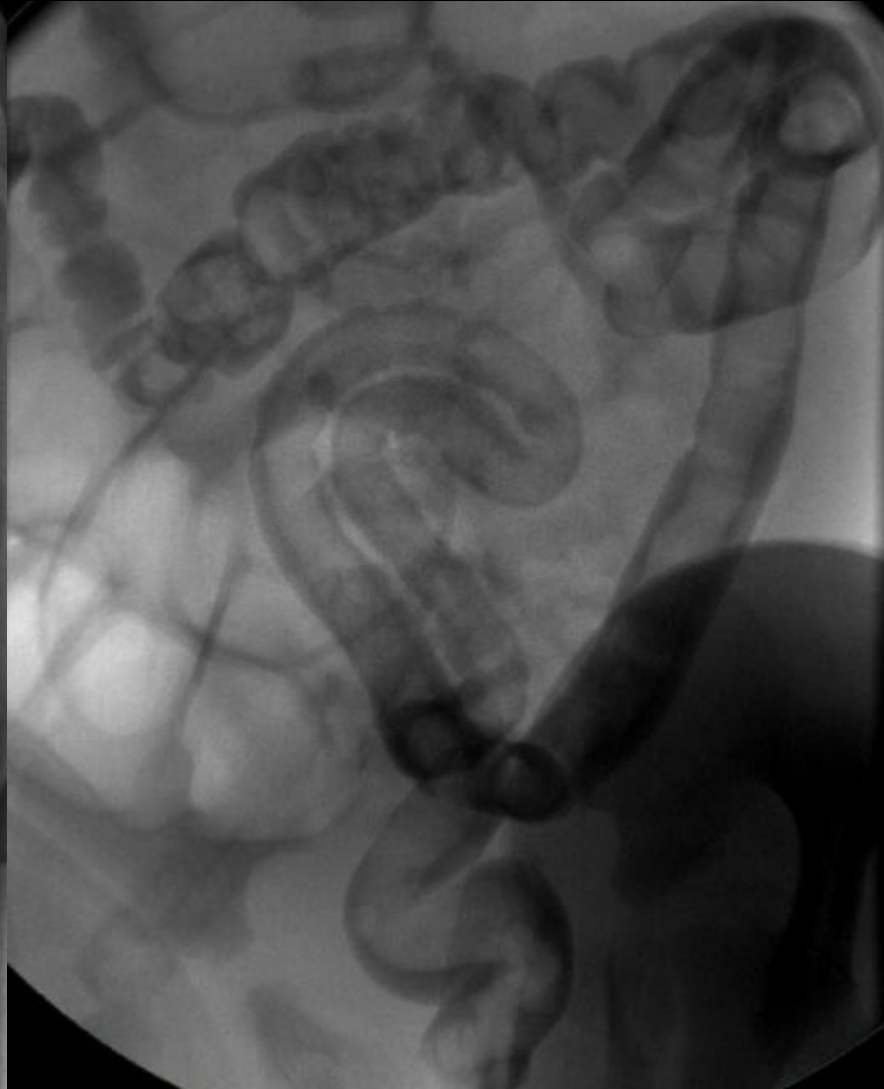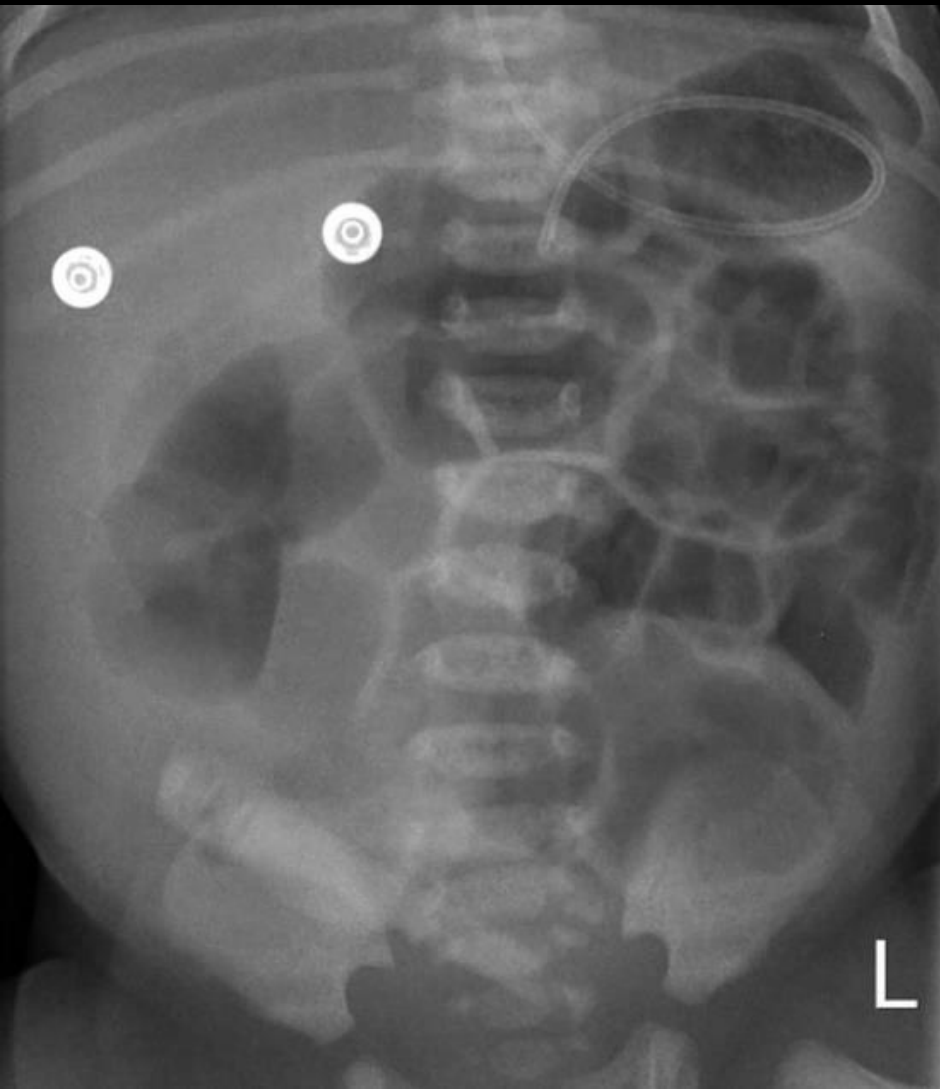- Sur le lavement opaque, il existe une **diminution du calibre du côlon gauche**, qui contraste avec un calibre normal du rectum
- Le côlon retrouve un calibre normal au niveau de l'angle colique gauche
- La **lumière colique contient du méconium** qui est éliminé après l'opacification avec une amélioration clinique rapide



Immaturité  
fonctionnelle

# Retard d'émission du méconium

Lavement aux hydrosolubles



# Pathologies du nouveau-né et du nourrisson

## Retard d'émission du méconium

- Iléus méconial
- Maladie de Hirschsprung
- Immaturité fonctionnelle

## Vomissements

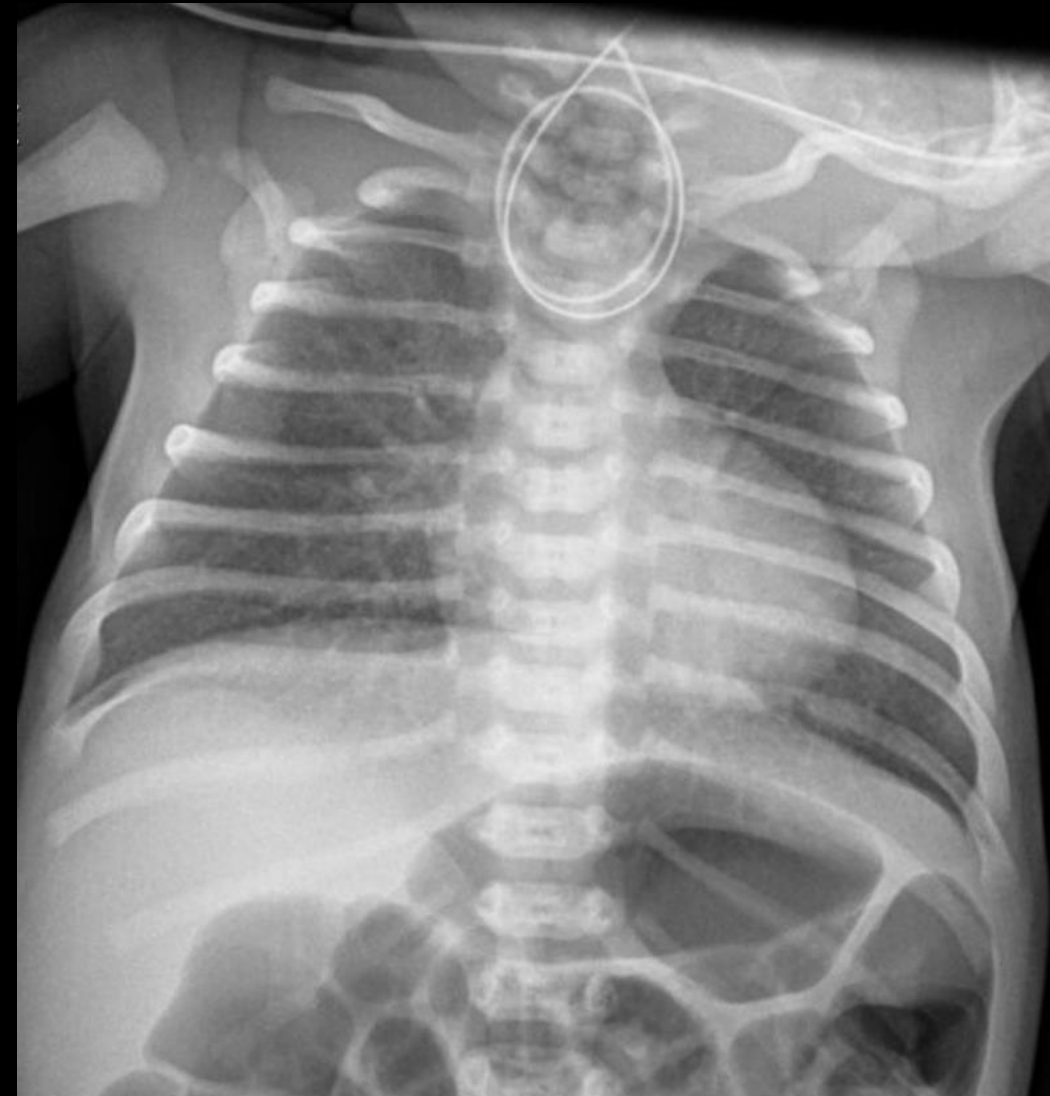
- Atrésie œsophagienne
- Atrésie duodénale
- Diaphragme duodéal
- Atrésie du grêle
- Hernie hiatale
- Sténose Hypertrophique du Pylore
- Malrotation et volvulus

## Fièvre

- EnteroColite Ulcéro-Nécrosante

## Atrésie œsophagienne

- **Malformation congénitale la plus fréquente de l'œsophage** (1 pour 5000 naissances), due à un défaut de séparation entre le bourgeon trachéo-respiratoire ventral de l'intestin primitif dorsal, de mécanisme mal connu
- **Urgence chirurgicale néonatale de bon pronostic** en l'absence d'anomalies graves associées
- L'atrésie de l'oesophage est un **diagnostic néonatal et clinique** essentiellement
- Le nouveau-né présente des **signes de détresse respiratoire**, une **hypersialorrhée** ou une **cyanose**
- Le diagnostic n'est évoqué en anténatal que dans un tiers des cas environ
- Il existe cinq formes d'atrésie de l'oesophage selon qu'il existe ou non une fistule œsotrachéale



# Vomissements

## Atrésie œsophagienne

### Formes d'atrésie oesophagienne

#### Classification de Gross

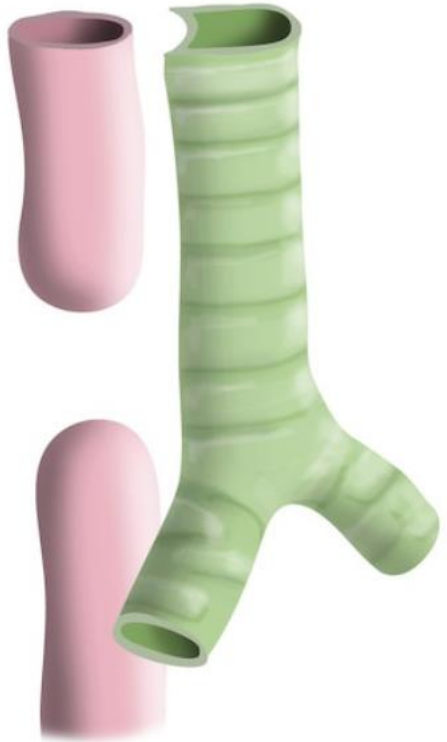Type A

Type B

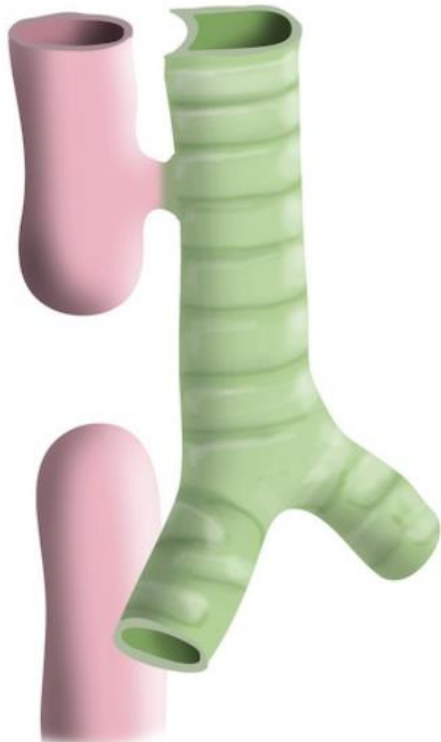Type C

Type D

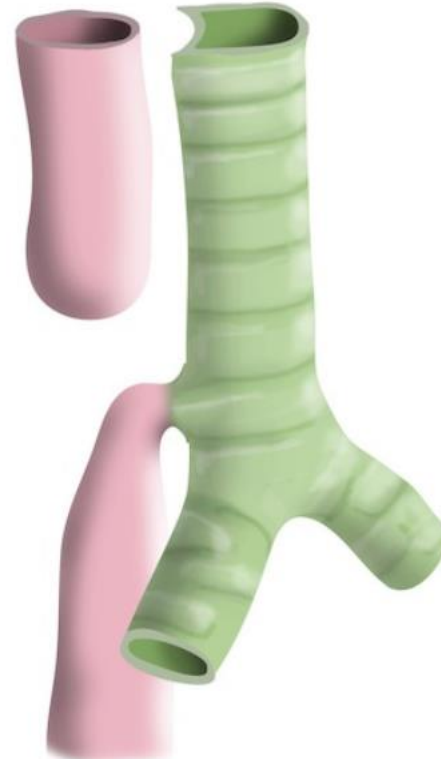Type E



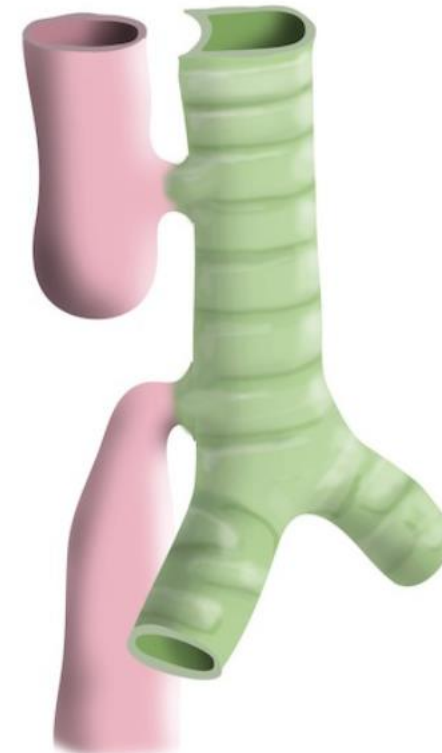Isolated  
oesophageal atresia ~8%



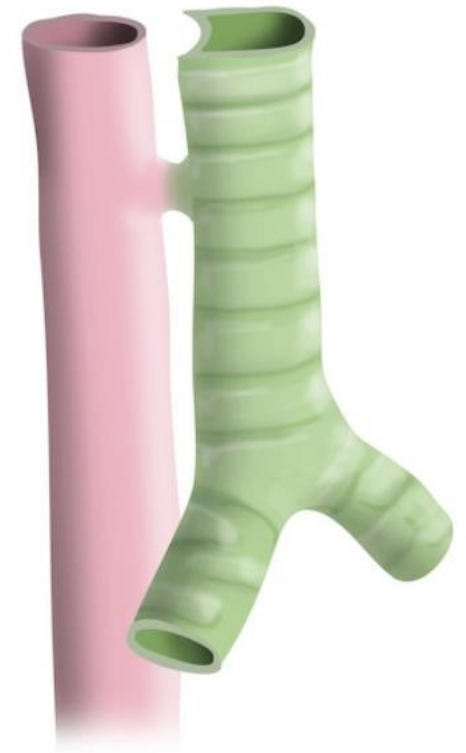Proximal fistula  
Distal atresia ~1%



Proximal atresia  
Distal fistula ~85%



Double fistula with  
oesophageal atresia ~1%



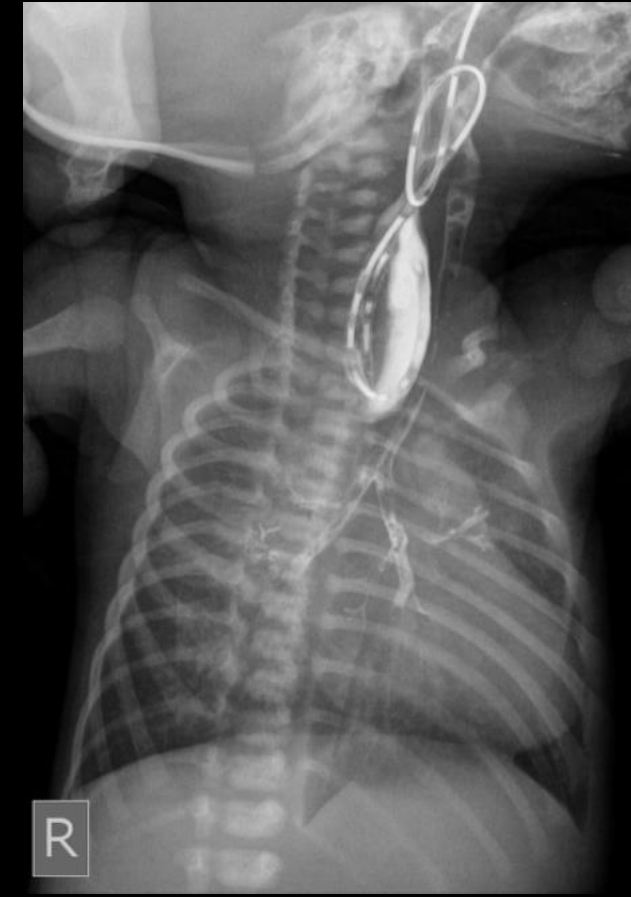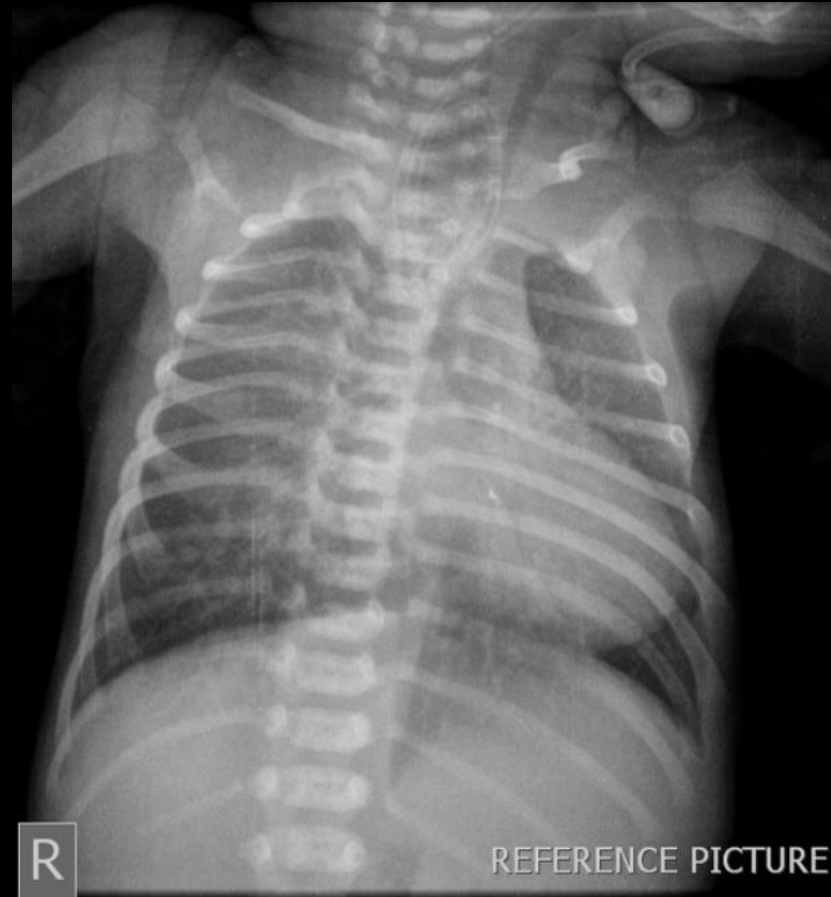Isolated fistula  
H-type ~4%

# Vomissements

## Atrésie œsophagienne

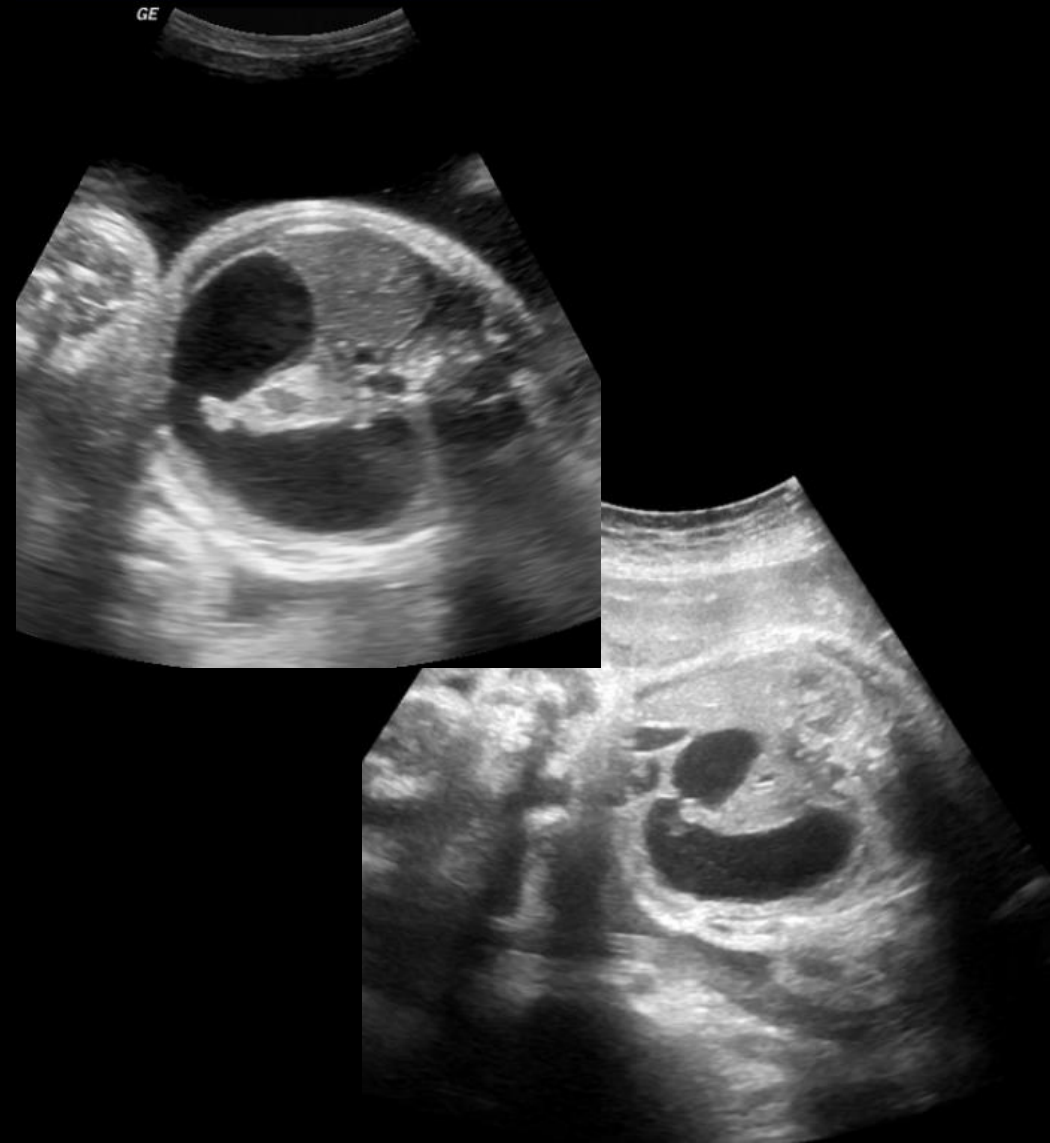- Les radiographies réalisées en salle de naissance montrent une **boucle de la sonde nasogastrique dans le cul-de-sac supérieur de l'œsophage**
- En l'absence de fistule oesotrachéale, il n'y a pas d'aération du tube digestif sous-jacent
- S'il existe une fistule oesotrachéale, l'aération du tube digestif peut être normale
- Le bilan en imagerie consiste ensuite, en dehors de l'urgence à rechercher des signes en faveur d'une association type VACTERL (acronyme anglo-saxon pour anomalies vertébrales, atrésie anorectale, malformations cardiaques, anomalies trachéo-œsophagiennes, anomalies rénales, anomalies des membres [limb])
- Ce bilan associe des radiographies du squelette, une échographie cardiaque et une échographie rénale et abdominale
- La prise en charge est chirurgicale

### Radiographie Thoracique de face avec SNG



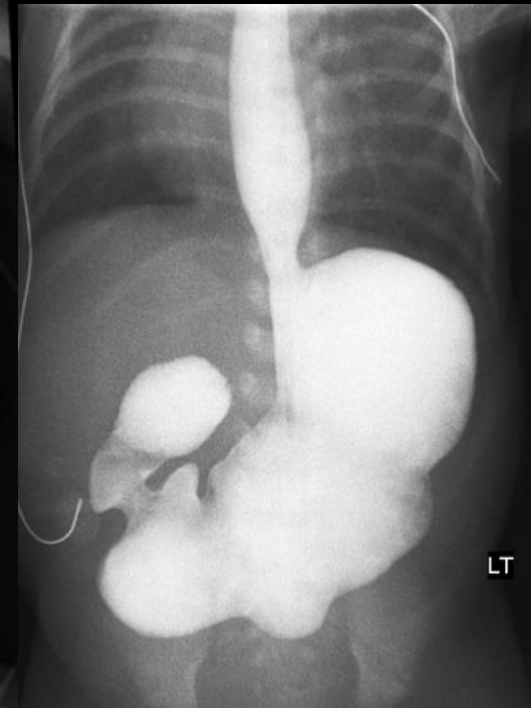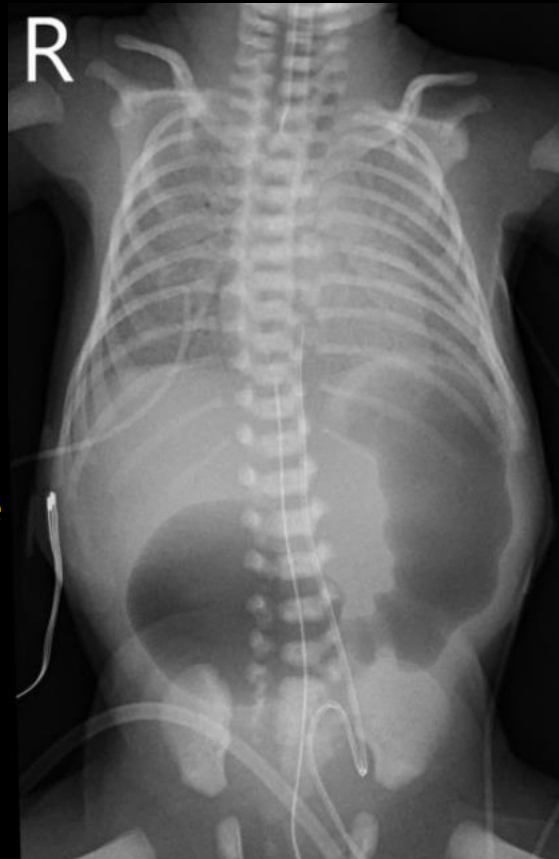
## Atrésie duodénale

- Une atrésie duodénale est secondaire à un défaut de recanalisation de la lumière duodénale au cours du développement embryonnaire
- L'occlusion de la lumière duodénale est complète, survenant dans 90 % des cas au niveau du 2e duodénum, juste sous l'ampoule hépatopancréatique
- Le diagnostic est fréquemment évoqué sur les échographies anténatales devant l'association d'un hydramnios et d'une dilatation de l'estomac et du 1<sup>er</sup> et du 2<sup>ème</sup> duodénums
- En l'absence de diagnostic anténatal, le diagnostic d'atrésie duodénale est évoqué devant des vomissements bilieux précoces et un abdomen plat chez un nouveau-né
- Sur la radiographie d'ASP, il existe une image aérienne classique de « double bulle » sans aération des anses digestives en aval du 2e duodénum
- Il n'est pas nécessaire de réaliser une opacification digestive si l'image est typique sur l'ASP
- La prise en charge est chirurgicale



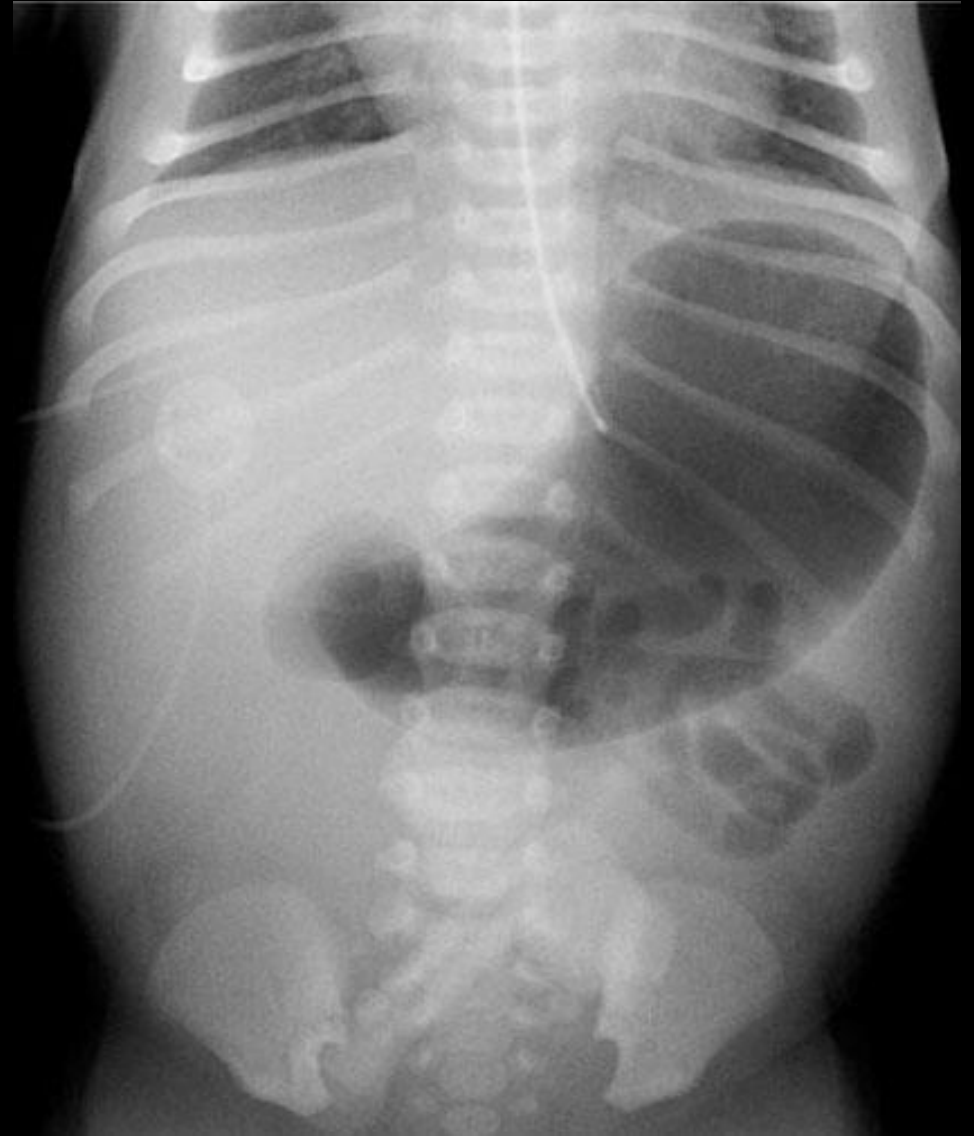## Atrésie duodénale

- Une atrésie duodénale est secondaire à un défaut de recanalisation de la lumière duodénale au cours du développement embryonnaire
- L'occlusion de la lumière duodénale est complète, survenant dans 90 % des cas au niveau du 2<sup>e</sup> duodénum, juste sous l'ampoule hépatopancréatique
- Le diagnostic est fréquemment évoqué sur les échographies anténatales devant l'association d'un hydramnios et d'une dilatation de l'estomac et du 1<sup>er</sup> et du 2<sup>ème</sup> duodénums
- En l'absence de diagnostic anténatal, le diagnostic d'atrésie duodénale est évoqué devant des vomissements bilieux précoces et un abdomen plat chez un nouveau-né
- Sur la radiographie d'ASP, il existe une image aérienne classique de « double bulle » sans aération des anses digestives en aval du 2<sup>e</sup> duodénum
- Il n'est pas nécessaire de réaliser une opacification digestive si l'image est typique sur l'ASP
- La prise en charge est chirurgicale



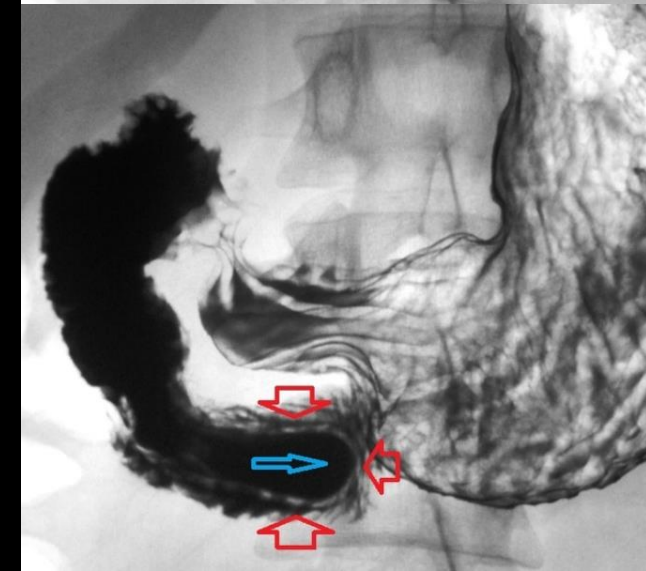
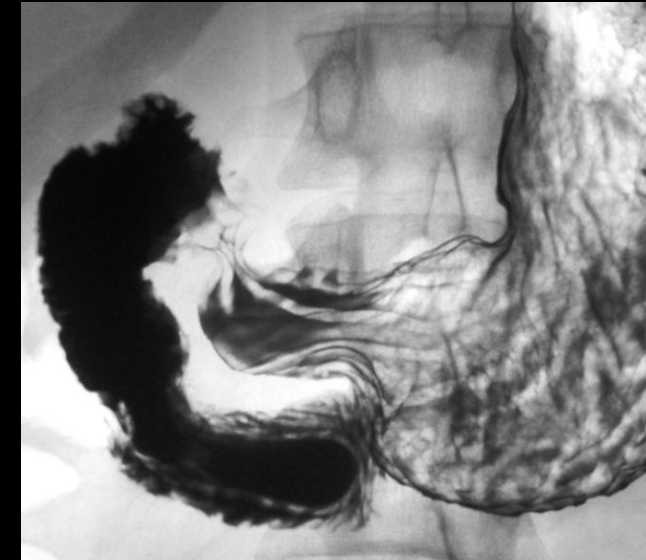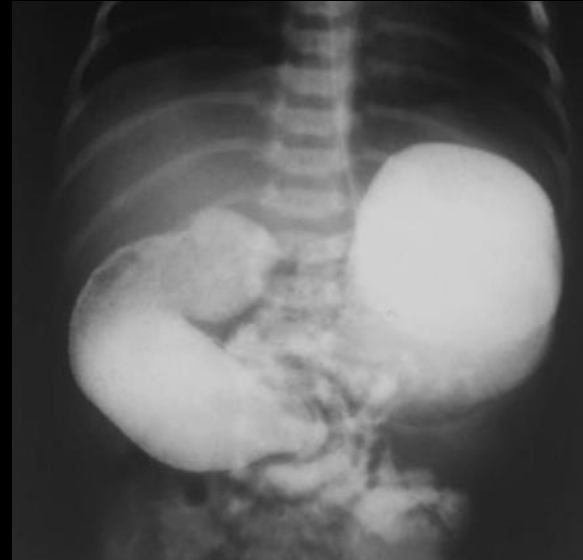## Diaphragme duodénal

- C'est une **occlusion incomplète de la lumière duodénale**, avec un **diaphragme fenêtré** par un ou plusieurs orifices responsables d'un degré variable d'obstruction
- L'obstacle se situe habituellement au niveau de la **2<sup>e</sup> portion du duodénum**
- En raison de son caractère incomplet, **le diagnostic de diaphragme duodénal peut être retardé de plusieurs mois**
- Sur l'ASP, il existe une **distension gastrique et duodénale proximale** avec une **aération des anses en aval**



## Diaphragme duodénal

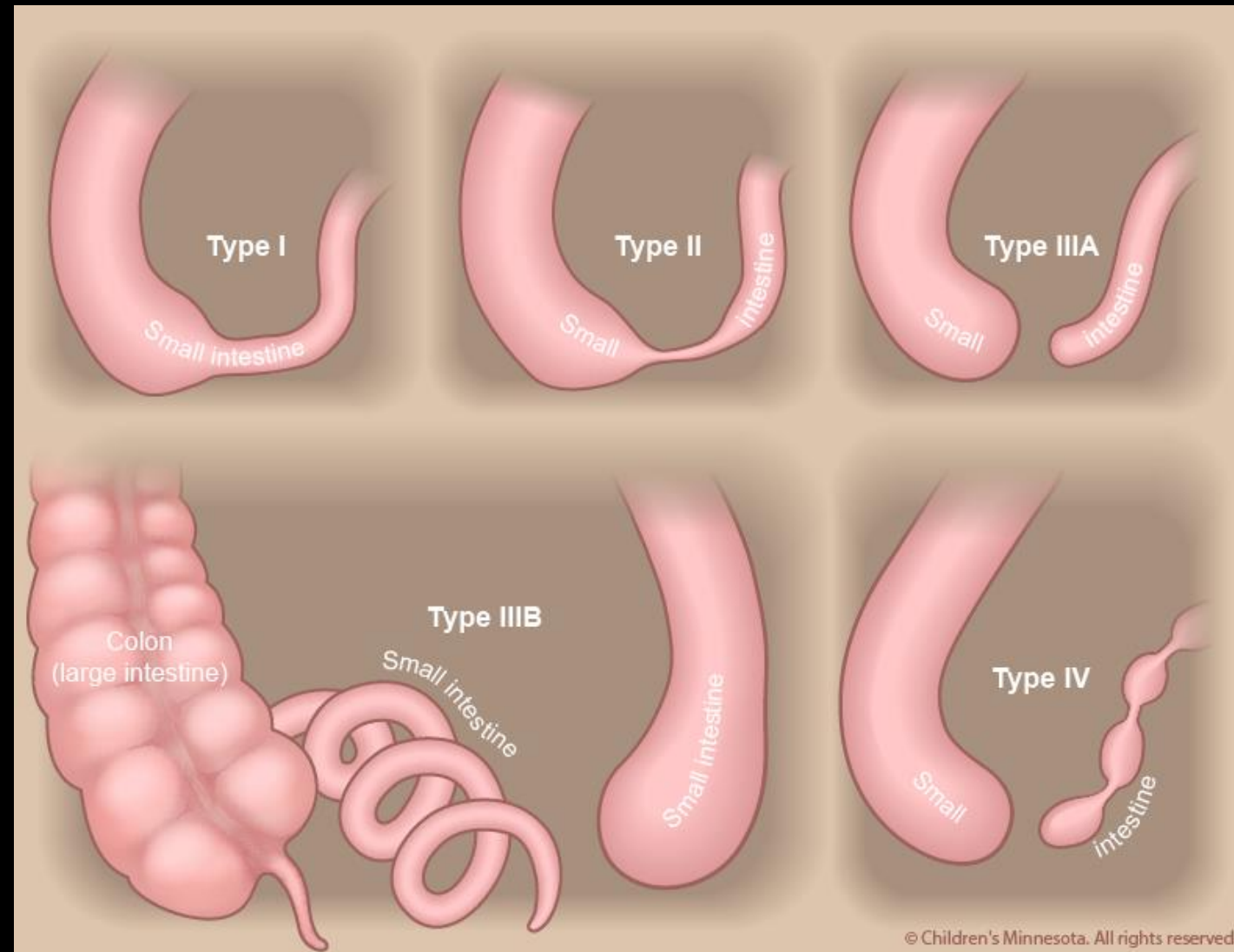
- Le diagnostic repose sur l'opacification du cadre duodénal qui montre un ralentissement de la progression du produit de contraste dans le 2e duodénum et une opacification des anses sous-jacentes
- Il existe une image typique en « manche à air » du duodénum en amont de l'obstacle ou d'arrêt de la progression du produit de contraste



# Vomissements

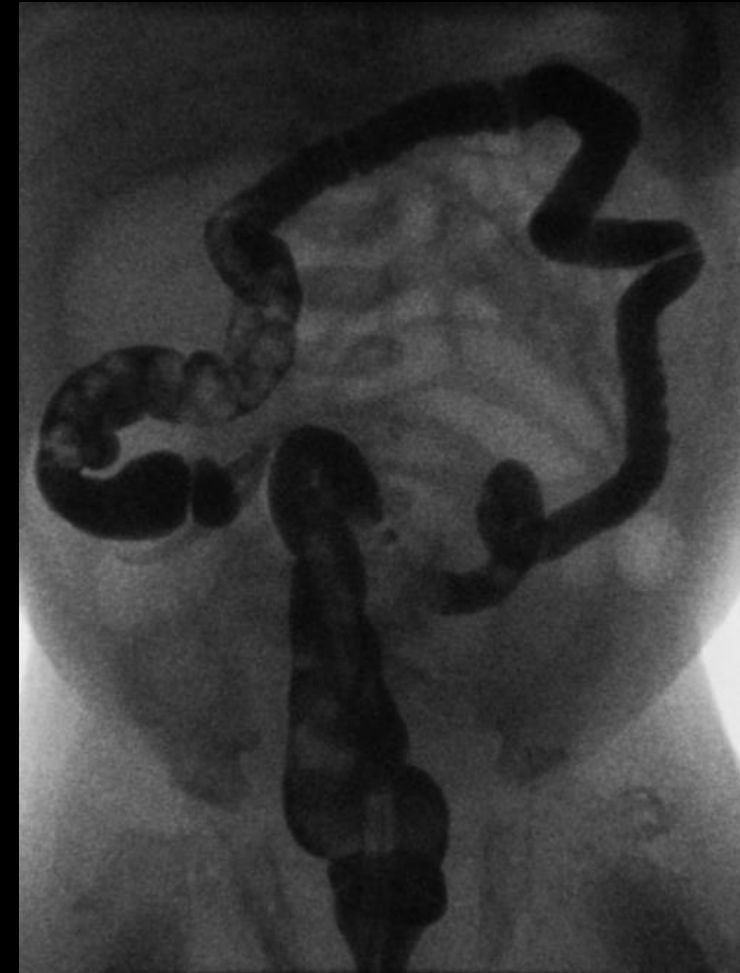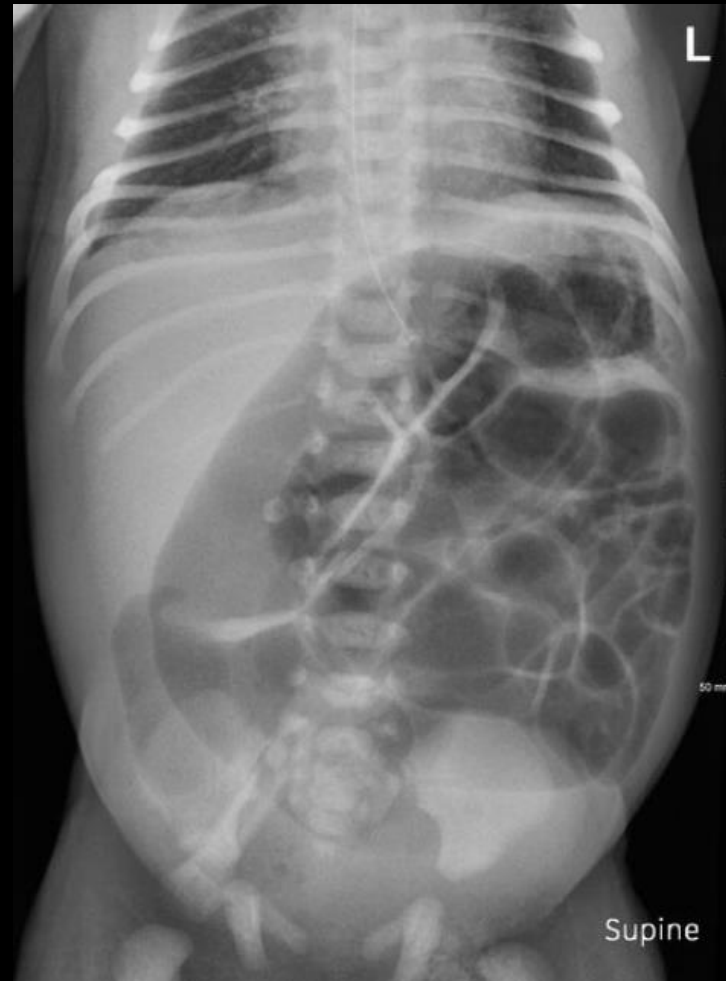## Atrésie du grêle

- Une atrésie peut siéger sur le jéjunum ou l'iléon
- L'obstacle peut être complet ou incomplet, unique ou multiple
- Le diagnostic a pu être établi en anténatal sur les données de l'échographie et éventuellement d'une IRM anténatale
- À la naissance, il existe cliniquement des vomissements bilieux précoces, une distension abdominale si l'obstacle est distal et un éventuel retard d'émission du méconium
- Le traitement est chirurgical



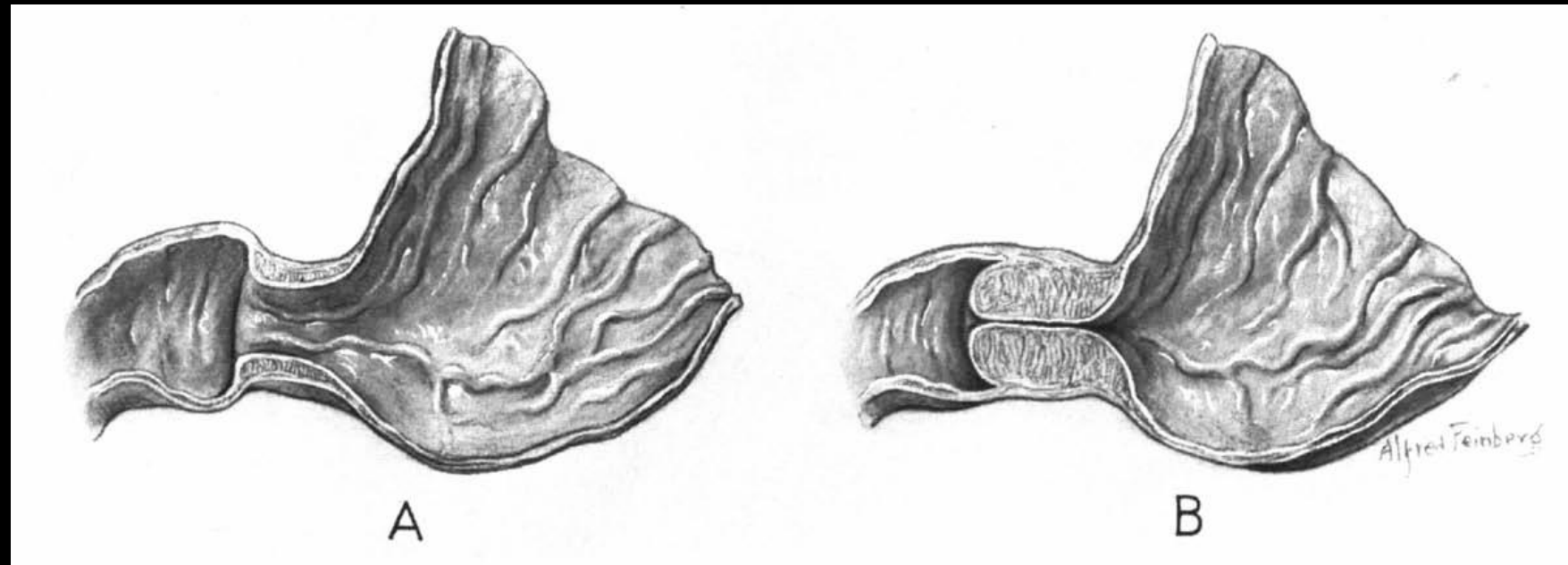
## Atrésie du grêle

- Sur l'ASP, une distension des anses digestives, d'autant plus étendue que l'obstacle est distal, peut être mise en évidence
- L'échographie montre une distension et un péristaltisme accentué des anses dilatées en amont de l'obstacle avec un microcôlon et des anses plates en aval
- Un lavement aux hydrosolubles est réalisé afin de s'assurer de l'absence d'atrésie colique associée et de rechercher un éventuel iléus méconial ; Il met en évidence un microcôlon fonctionnel de non-usage



## Sténose Hypertrophique du pylore

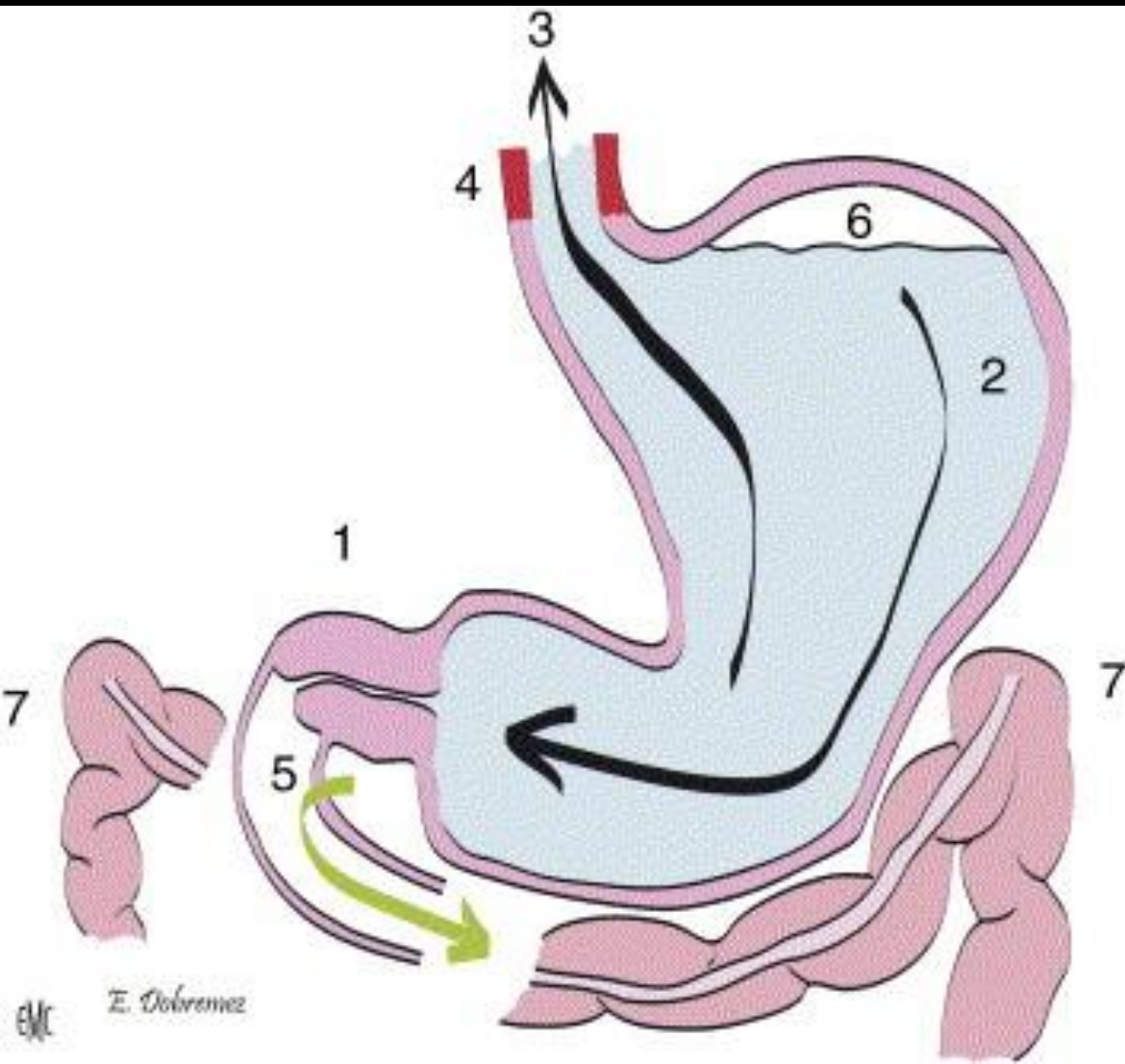
- Affection **fréquente** (5/1000 naissances), **d'étiologie inconnue**, touchant **préférentiellement le garçon (5/1)**, due à une **hypertrophie des fibres musculaires circulaires de la région antro-pylorique (olive pylorique)**
- Elle survient classiquement chez un nouveau-né premier né, **entre 3 semaines et 3 mois après la naissance**
- Cliniquement, la sténose hypertrophique du pylore est révélée par des **vomissements alimentaires** (l'obstruction siège au-dessus du niveau de l'ampoule hépatopancréatique) et **en jet, faciles, lactés, tardifs par rapport aux repas, chez un nourrisson affamé**
- Le traitement consiste en une **pyloromyotomie chirurgicale**



# Sténose Hypertrophique du pylore

# Vomissements

## Physiopathologie



1- L'hypertrophie des fibres musculaires du pylore crée un obstacle sur le tube digestif

2. les contractions gastriques forment une onde péristaltique qui vient buter sur l'obstacle pylorique

3. le péristaltisme associé au défaut de vidange de l'estomac finit par provoquer les vomissements à distance de la tétée

4. le reflux répété de sécrétions gastriques acides entraîne une œsophagite peptique

5. les vomissements ne sont jamais bilieux car les voies biliaires s'abouchent en aval du pylore

6. le niveau hydroaérique gastrique délimite la partie supérieure de l'estomac

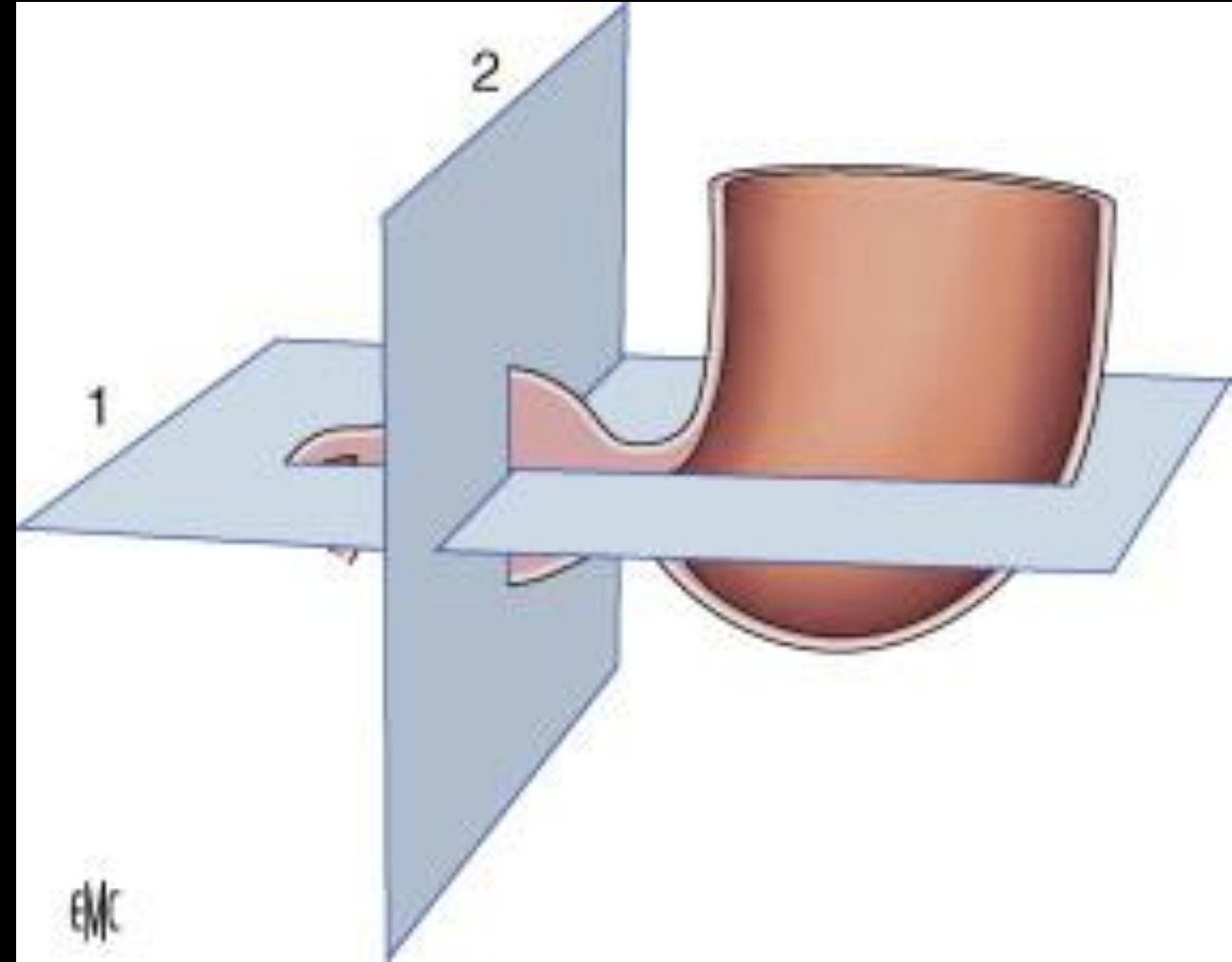
7. le côlon transverse est solidaire de la grande courbure de l'estomac. Son abaissement est donc un signe indirect de distension gastrique

## Sténose Hypertrophique du pylore

### Echographie

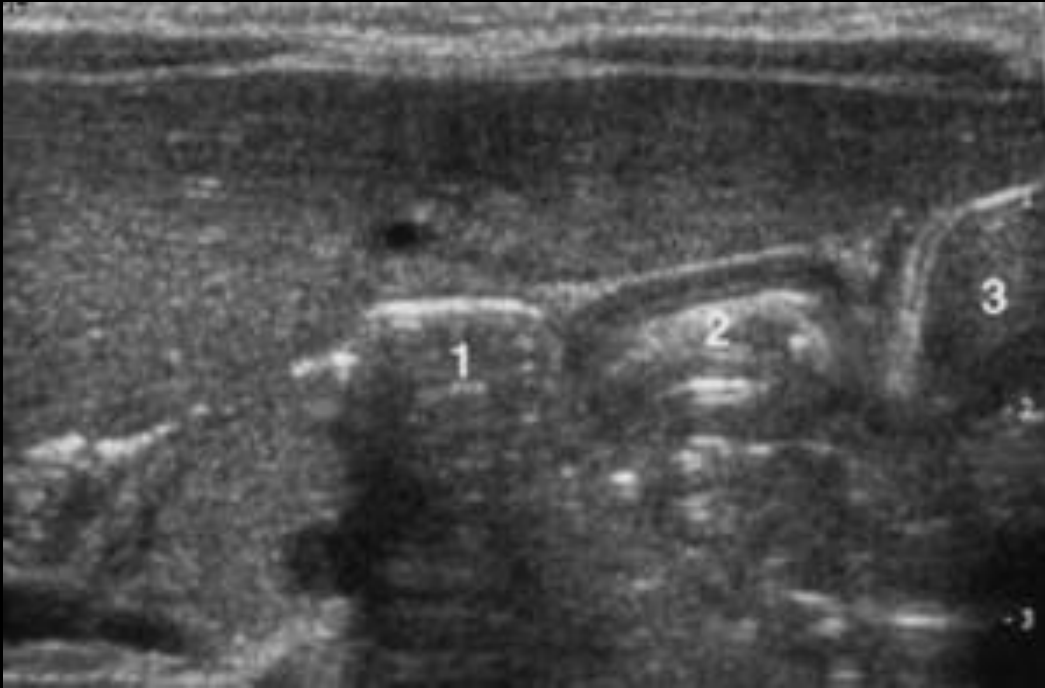
- Le diagnostic repose entièrement sur l'échographie, qui est réalisée en urgence relative : il est en effet primordial que l'enfant soit d'abord stabilisé et réhydraté par voie intraveineuse s'il présente des signes de déshydratation
- L'échographie est réalisée avec une sonde de haute fréquence placée sur la région épigastrique, en récurrentiel et dans le plan de l'axe pylorique

*Une coupe longitudinale et une coupe transversale permettent les mensurations de l'olive pylorique et de sa musculature*



## Sténose Hypertrophique du pylore

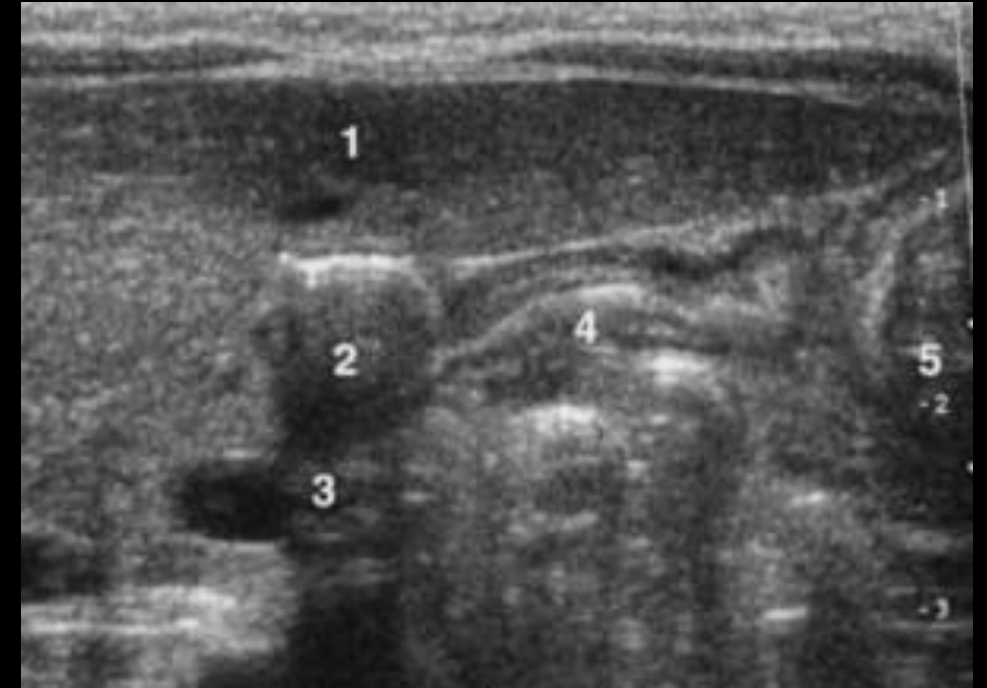
### Echographie



### Pylore normal fermé

Le pylore est repéré derrière l'auvent hépatique, entre la face antérieure de l'estomac et le bulbe duodénal

1. Bulbe ; 2. pylore ; 3. estomac.



### Pylore normal ouvert

Les parois antérieures de l'antra, du pylore et du bulbe restent linéaires et alignées

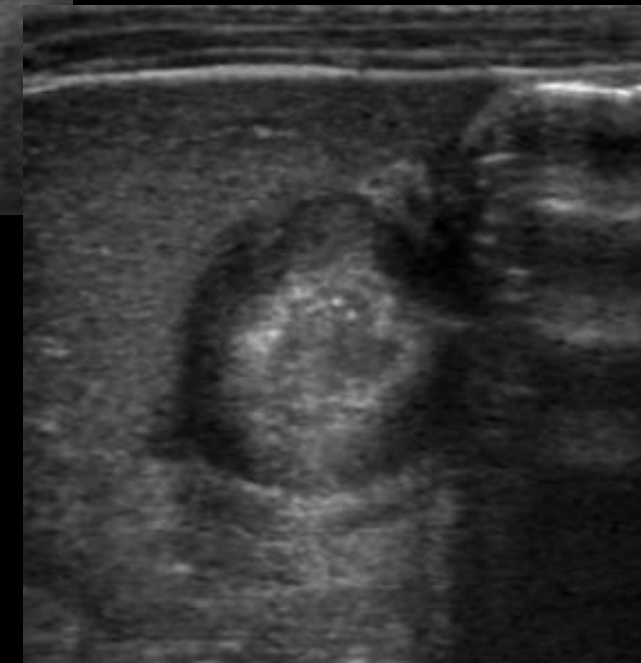
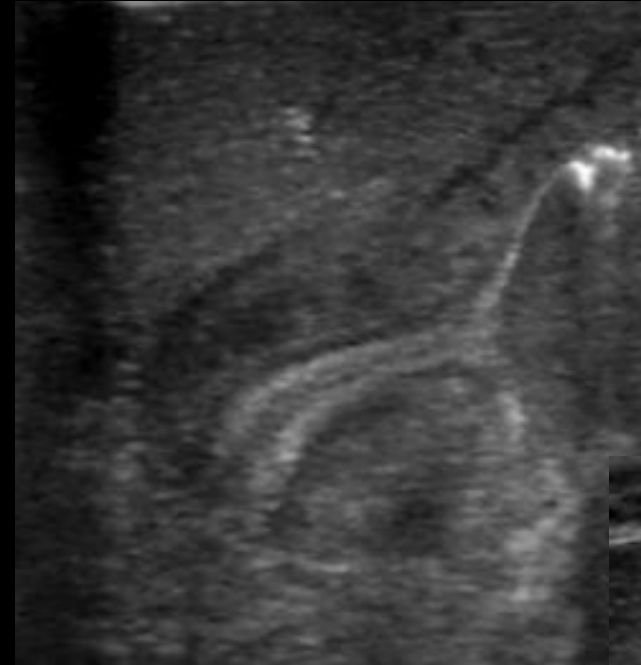Le canal pylorique s'ouvre et se remplit de liquide ou d'air

1. Foie ; 2. bulbe ; 3. veine mésentérique ; 4. pylore ; 5. estomac.

## Sténose Hypertrophique du pylore

### Echographie

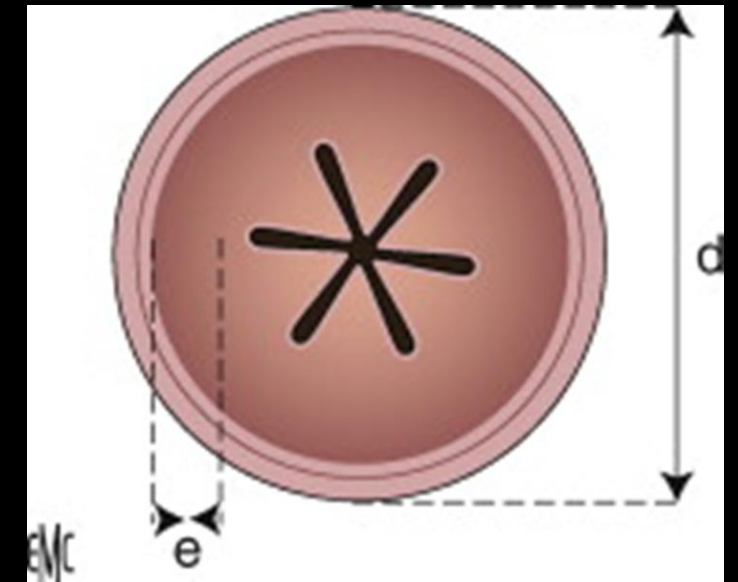
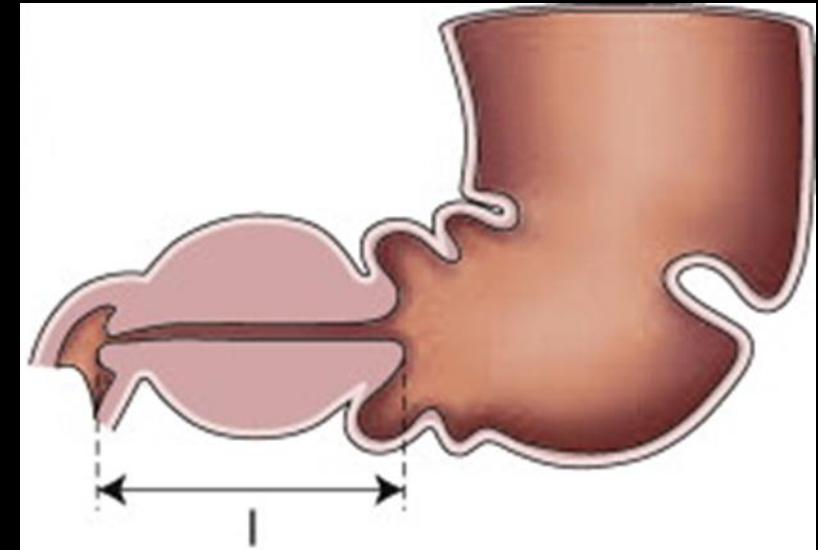
- **Données morphologiques et biométriques :**
  - Le pylore hypertrophié présente deux composantes :
    - Échogène centrale, souvent incurvée correspondant au canal pylorique, en continuité avec la muqueuse gastrique
    - Hypoéchogène en manchon périphérique épais, correspondant à la couche musculaire, en continuité avec la musculature de la paroi gastrique, fine
  - La longueur du canal (L) et l'épaisseur du muscle (e) peuvent être mesurées
- Données dynamiques indispensables au diagnostic, surtout dans les formes débutantes :
  - Le canal pylorique ne s'ouvre pas
  - Les passages sont rares ou absents
  - Les ondes péristaltiques antrales viennent butter contre l'obstacle
- Il n'est pas nécessaire de faire boire ou de laisser à jeun l'enfant avant de réaliser l'échographie



## Sténose Hypertrophique du pylore

### Echographie

- **Données morphologiques et biométriques :**
  - Le pylore hypertrophié présente deux composantes :
    - Échogène centrale, souvent incurvée correspondant au canal pylorique, en continuité avec la muqueuse gastrique
    - Hypoéchogène en manchon périphérique épais, correspondant à la couche musculaire, en continuité avec la musculature de la paroi gastrique, fine
  - La longueur du canal (L) et l'épaisseur du muscle (e) peuvent être mesurées

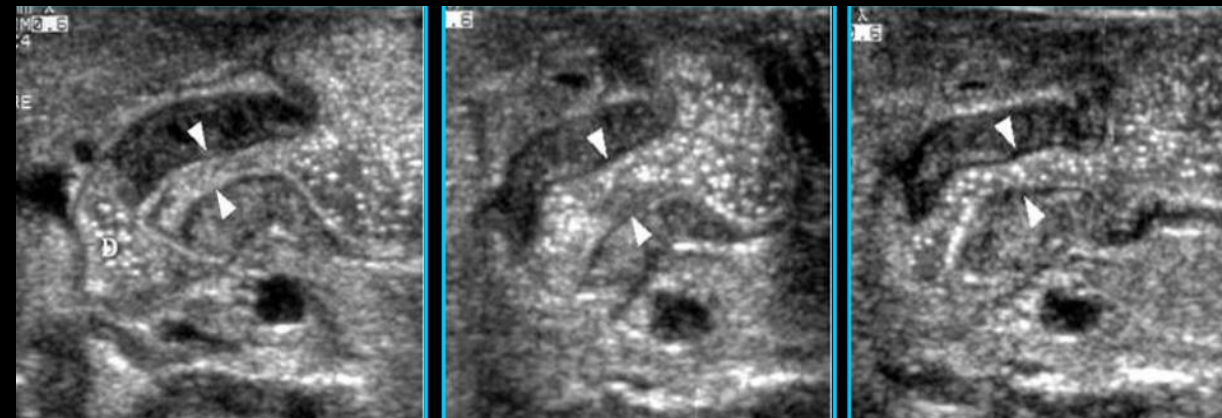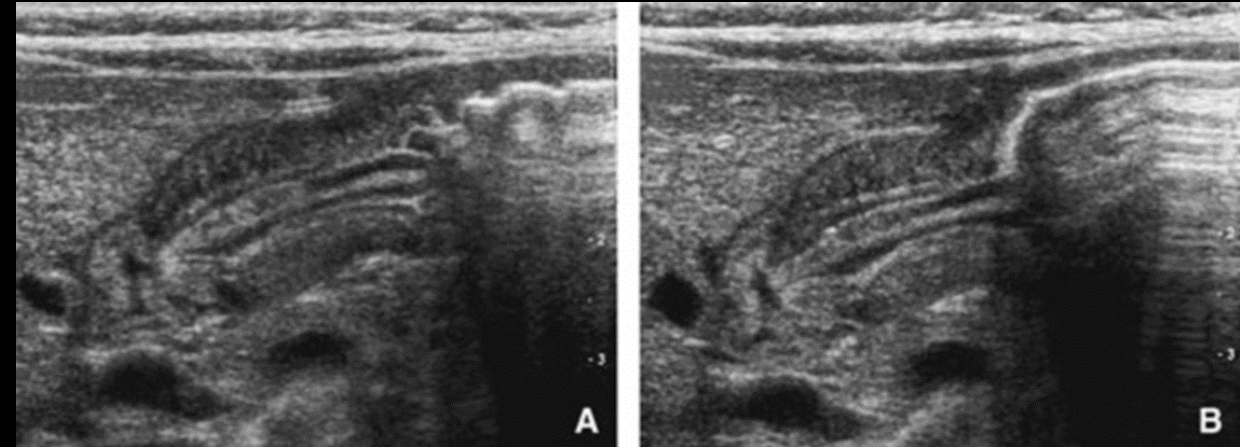


Valeurs normales	L=10mm	e=2mm
Sténose hypertrophique du pylore	$L \geq 15\text{mm}$	$e \geq 4\text{mm}$

## Sténose Hypertrophique du pylore

### Echographie

- Données morphologiques et biométriques :
  - Le pylore hypertrophié présente deux composantes :
    - Échogène centrale, souvent incurvée correspondant au canal pylorique, en continuité avec la muqueuse gastrique
    - Hypoéchogène en manchon périphérique épais, correspondant à la couche musculaire, en continuité avec la musculature de la paroi gastrique, fine
  - La longueur du canal (L) et l'épaisseur du muscle (e) peuvent être mesurées
- **Données dynamiques** indispensables au diagnostic, surtout dans les formes débutantes :
  - **Le canal pylorique ne s'ouvre pas**
  - **Les passages sont rares ou absents**
  - **Les ondes péristaltiques antrales viennent butter contre l'obstacle**
- Il n'est pas nécessaire de faire boire ou de laisser à jeun l'enfant avant de réaliser l'échographie



# Malpositions cardio-tubérositaires et hernies hiatales

# Vomissements

- Le point commun de ce cadre pathologique est **l'incompétence de l'orifice œsophagien du diaphragme** responsable :
  - D'un glissement plus ou moins important du cardia à travers l'anneau hiatal
  - D'un risque de reflux gastro-œsophagien (malposition mineure +++)
  - D'un risque d'oesophagite peptique
- Clinique :
  - Symptomatologie clinique variée, découverte dans la petite enfance :
  - Manifestations digestives à type de régurgitations, de vomissements habituels avec retentissement possible sur la courbe de poids. Certains signes témoignent de complications rares mais graves : vomissements sanglants en cas d'oesophagite peptique, dysphagie en cas de sténose
  - Manifestations respiratoires à type d'apnées, de crise de cyanose, de broncho-pneumopathies à répétition
  - Manifestations hématologiques (anémie) ou neurologiques, exceptionnelles

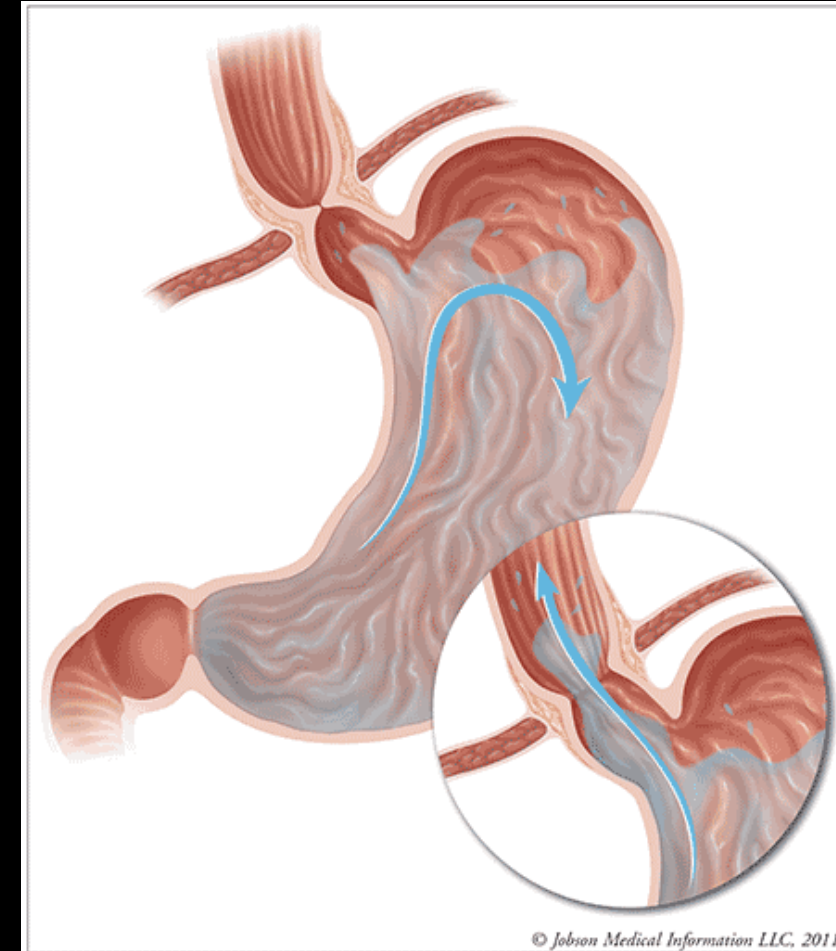


Figure 1. The lower esophageal sphincter (LES) tightens after swallowing is complete and keeps the contents of the stomach from reentering the esophagus. For those with gastroesophageal reflux, the LES may not tighten enough to prevent reflux. The acid that refluxes back into the esophagus can cause vomiting or heartburn.

Source: Reference 1.

- Il permet essentiellement une étude anatomique de la jonction oeso-gastrique : face et OAD, en réplétion
- Si l'enfant est adressé pour une symptomatologie évidente de régurgitations ou de vomissements habituels, la recherche de reflux est inutile
- Si par contre l'examen est réalisé pour un autre point d'appel, le reflux doit être recherché sur un estomac plein après éructation chez le nourrisson, sans manœuvre de sensibilisation en dehors de changements de position
- Il étudie l'estomac et le duodénum (de face) à la recherche d'une autre cause de vomissements (dyskinésie, malrotation...)

- Grande fréquence chez le nourrisson, risque important de reflux
- Différentes formes :
  - **Béance du cardia** : ouverture de l'angle de His et effacement des plis œsophagiens (limite du physiologique chez le petit nourrisson)
  - **Cardia mobile** : signe du bec ou du cône traduisant l'ascension du cardia, plissement gastrique visible au-dessus du diaphragme
  - **Petite hernie intermittente** : aspect en « parachute », facilement réductible, disparaît en orthostatisme

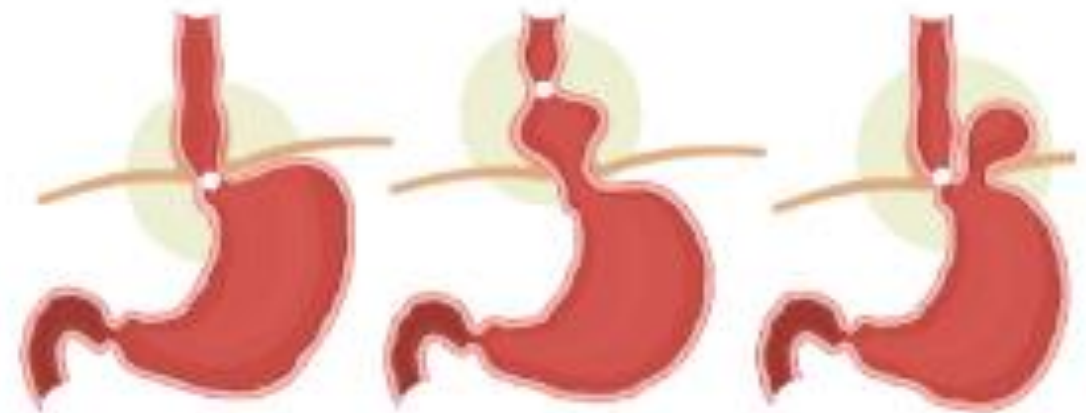# Malpositions cardio-tubérositaires et hernies hiatales

# Vomissements

## Malpositions majeures ou hernies hiatales vraies

- Beaucoup plus rares chez l'enfant, faible risque de reflux
- Différents types :
  - **Hernie par glissement non réductible** : œsophage flexueux, poche à air gastrique intra-thoracique, collet herniaire plus ou moins serré, reflux possible mais non constant
  - **Grande hernie droite, par roulement et par glissement**, le corps de l'estomac est enroulé dans le thorax à la partie droite du médiastin, risque de volvulus

## Types d'hernies hiatales

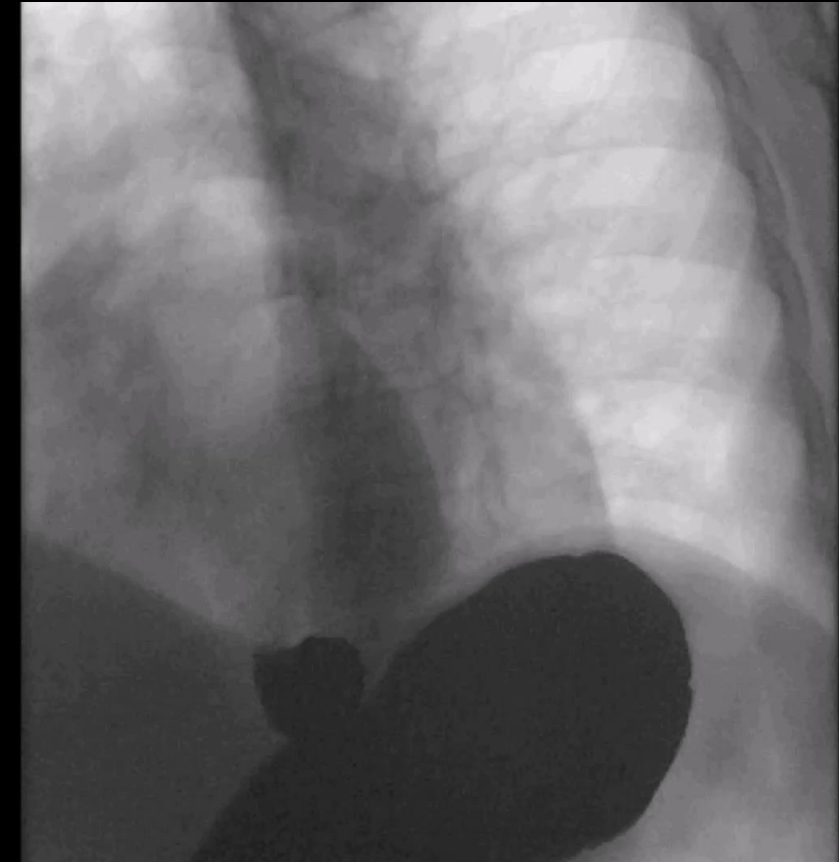


Normal  
(sans hernie)

Hernie hiatale  
par glissement

Hernie hiatale  
par roulement

- Selon l'importance et la durée du reflux :
  - Reflux mineur sous-carinaire, d'évacuation rapide
  - Reflux massif, de longue durée, fréquent voire permanent, accompagné ou non d'inhalation
- Sur l'existence de signe d'oesophagite peptique
  - Épaississement des plis, muqueuse floue, spiculée
  - Motilité anormale du bas œsophage avec spasmes
  - Niche ulcéreuse très rare
- L'existence d'une sténose peptique
  - Devenue exceptionnelle
  - Étendue, centrée, au niveau du 1/3 inférieur de l'œsophage avec dilatation sus-sténotique et brachy-oesophage



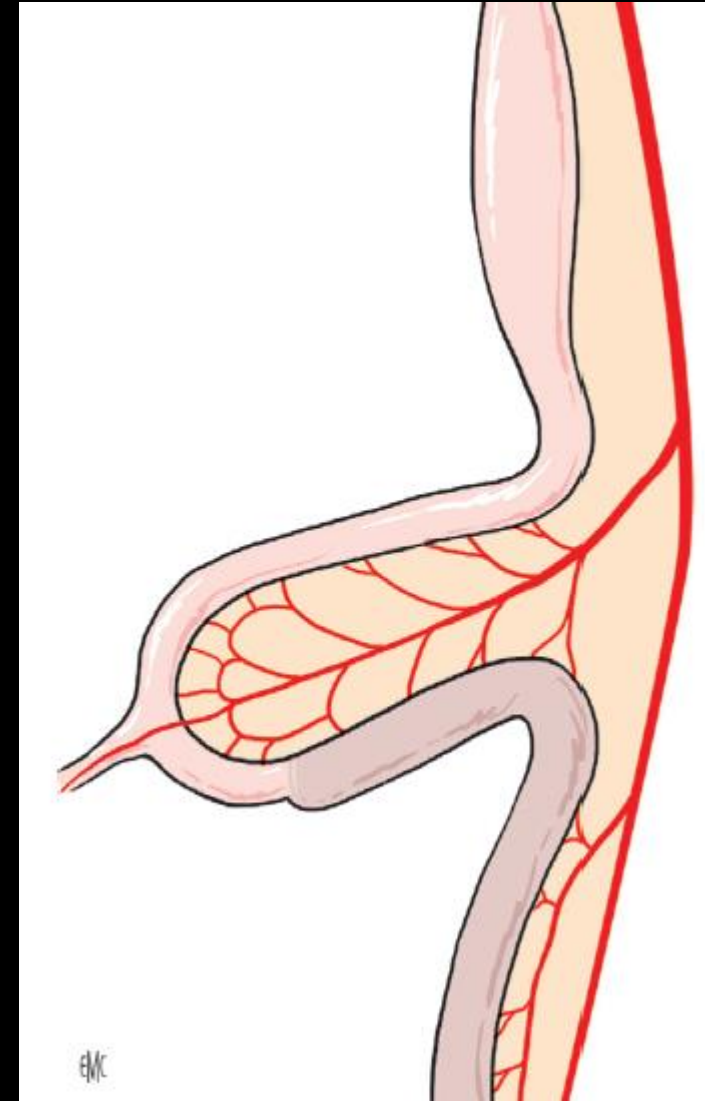
- Les anomalies de rotation et d'accolement du mésentère se produisent dans environ 1/500 naissances vivantes
- Un volvulus du grêle lié à une malrotation peut survenir le plus souvent au cours de la 1<sup>ère</sup> année de vie (80 % des volvulus) mais il peut survenir à tout âge, y compris chez l'adulte
- Le diagnostic en imagerie est une urgence extrême en raison du risque d'ischémie et de nécrose intestinale irréversible engageant le pronostic vital
- La présentation clinique typique est celle d'apparition de vomissements bilieux chez un nouveau-né de moins de 2 semaines de vie à ventre plat
- Les vomissements peuvent s'accompagner d'une distension abdominale de rectorragies, qui sont des signes tardifs
- Les symptômes sont moins typiques chez l'enfant plus âgé
- L'échographie abdominale est l'examen de 1<sup>ère</sup> intention

# Malrotation et volvulus

# Vomissements

## Physiopathologie

- « **Anse ombilicale** » = portion intestinale de D2 jusqu'au 1/3 droit du colon transverse
- Se situe en dehors de la cavité abdominale entre la 5<sup>ème</sup> et la 10<sup>ème</sup> semaine de développement embryonnaire
- Vascularisée par l'AMS = axe de la rotation intestinale
- Rotation dans le sens anti-horaire puis ré-intégration de la cavité abdominale



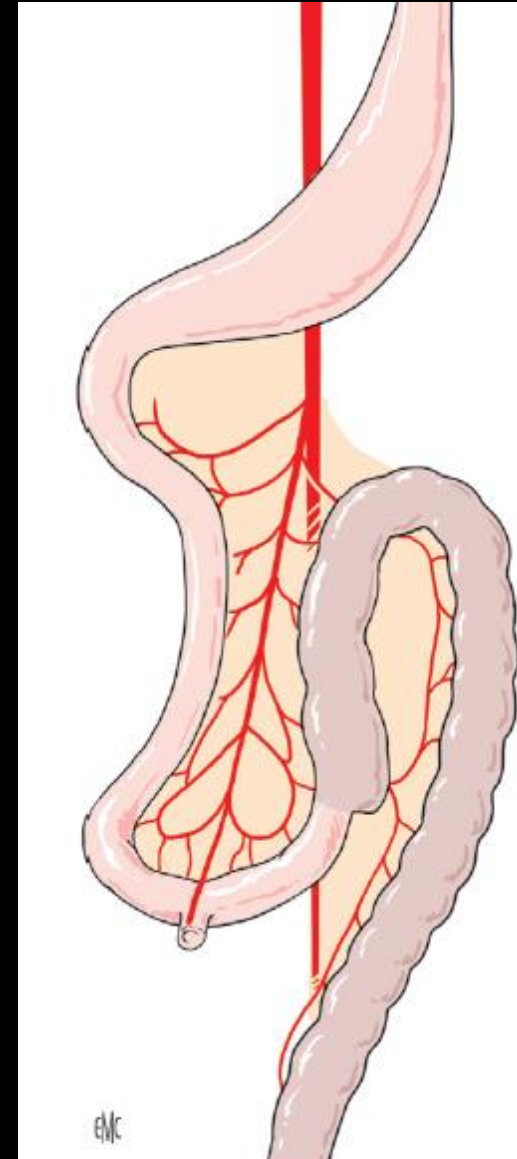
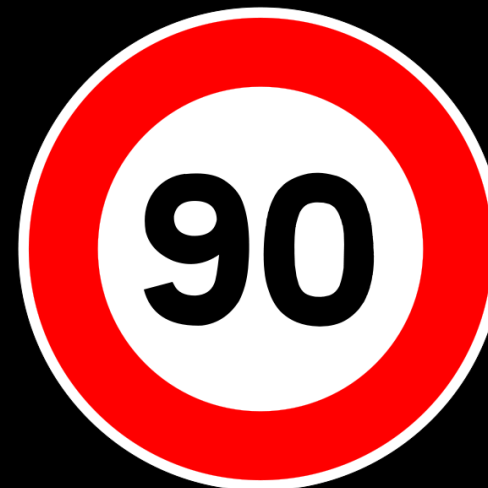# Malrotation et volvulus

# Vomissements

## Physiopathologie

### 1<sup>er</sup> stade

- Anse ombilicale en dehors de la cavité abdominale
- Rotation anti-horaire de 90°
- Angle duodéno-jéjunal à droite de l'AMS et jonction iléo-caecale à gauche



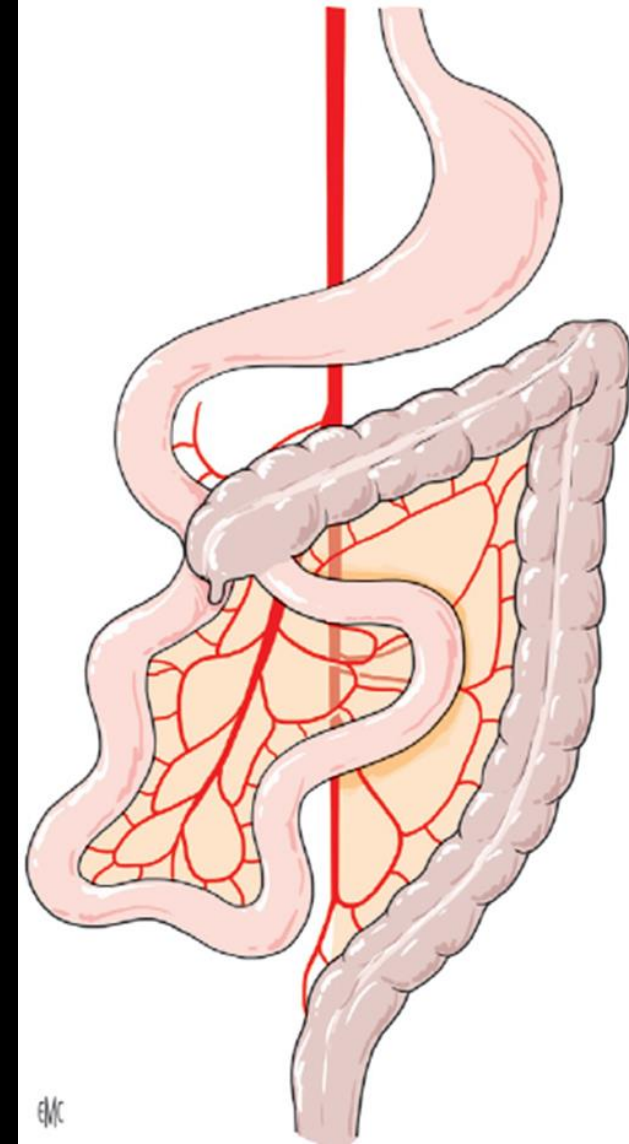
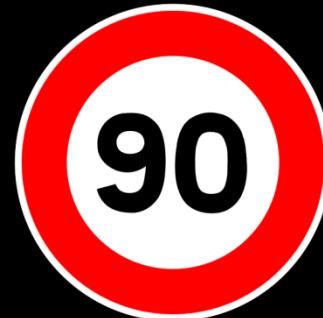# Malrotation et volvulus

# Vomissements

## Physiopathologie

### 2<sup>ème</sup> stade

- Au cours de la 10<sup>ème</sup> sem
- Nouvelle rotation anti-horaire de 90°
- Intégration de l'anse ombilicale dans la cavité abdominale
- Angle duodéno-jéjunal à droite de l'AMS; jonction iléo-caecale à gauche en sous-hépatique au dessus de l'AMS
- 1<sup>ère</sup> et dernière anses jéjunales à proximité l'une de l'autre



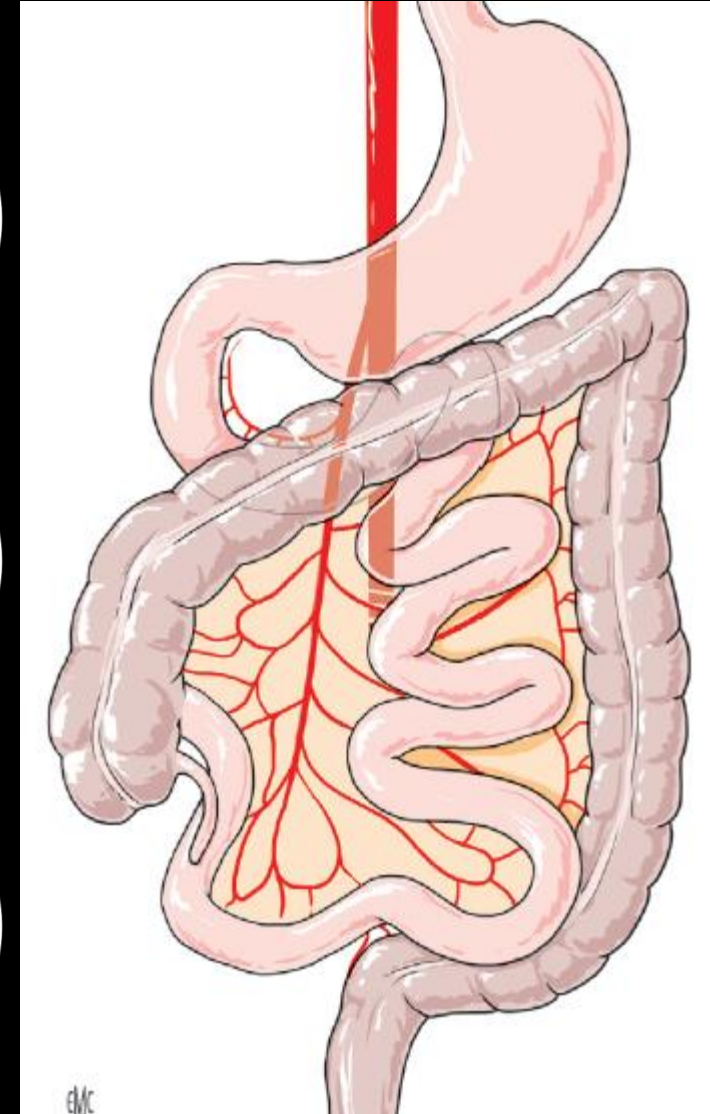
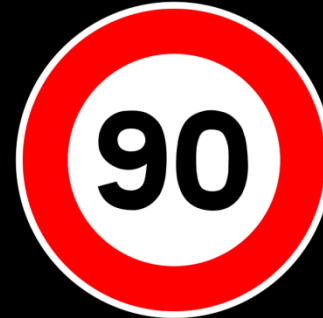# Malrotation et volvulus

# Vomissements

## Physiopathologie

### 3<sup>ème</sup> stade

- Durant les 11<sup>ème</sup> et 12<sup>ème</sup> sem
- Nouvelle rotation anti-horaire de 90°
- Une fois la rotation achevée l'intestin s'accôle au péritoine pariétal postérieur primitif
- Angle duodéno-jéjunal passe sous l'axe méésentérique et se retrouve à gauche du rachis; jonction iléo-caecale se place dans le flanc droit





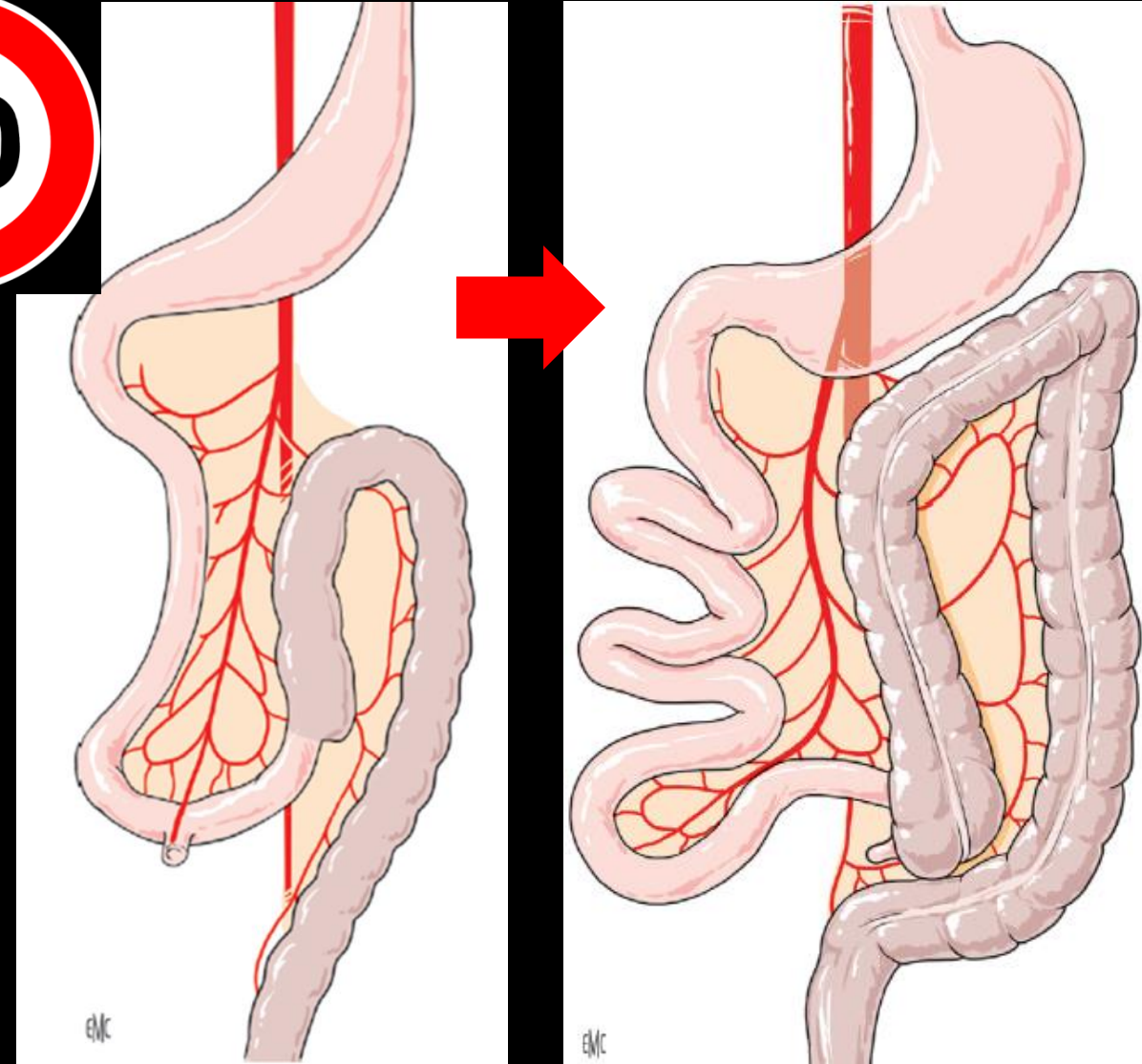
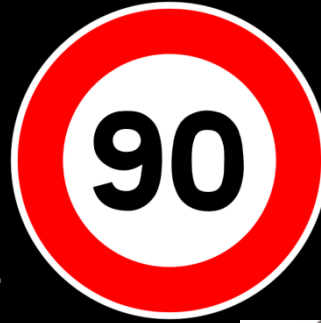- $<0^\circ$  : rotations inverses (exceptionnelles)
- $0^\circ$  : Absence totale de rotation (exceptionnelles)
- $90^\circ$  : Mésentère commun complet
- $180^\circ$  : Mésentère commun incomplet
- $>270^\circ$  : hyper-rotations (exceptionnelles)

# Malrotation et volvulus

# Vomissements

## Physiopathologie

- **Mésentère commun complet**
- **Interruption de la rotation à 90°** et intégration de l'anse intestinale dans la cavité abdominale
- Intestin grêle à droite du rachis; colon à gauche
- Racine du mésentère s'étendant de l'HCD à la FIG
- **Absence de risque de volvulus total du grêle** en raison de la longueur de la racine du mésentère et de son accolement

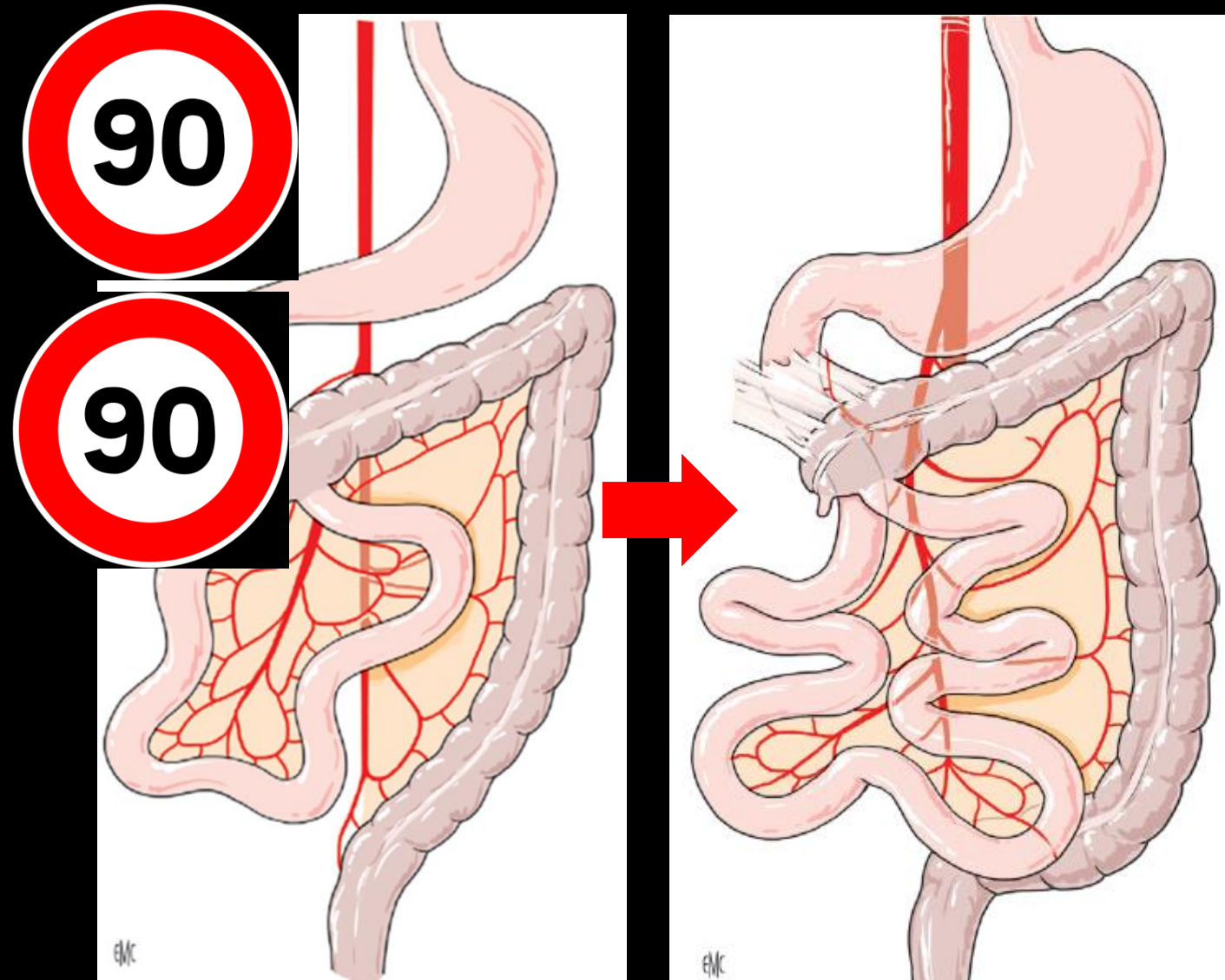


# Malrotation et volvulus

# Vomissements

## Physiopathologie

- **Mésentère commun incomplet**
- Interruption de la rotation à 180° et intégration de l'anse intestinale dans la cavité abdominale
- Jonction iléo-caecale fixée en position sous-hépatique
- Création de **brides de Ladd** : accollement et compression extrinsèque de D1 ou D2
- Angle duodéno-jéjunal à droite du rachis
- 1<sup>ère</sup> et dernière anses à proximité l'une de l'autre

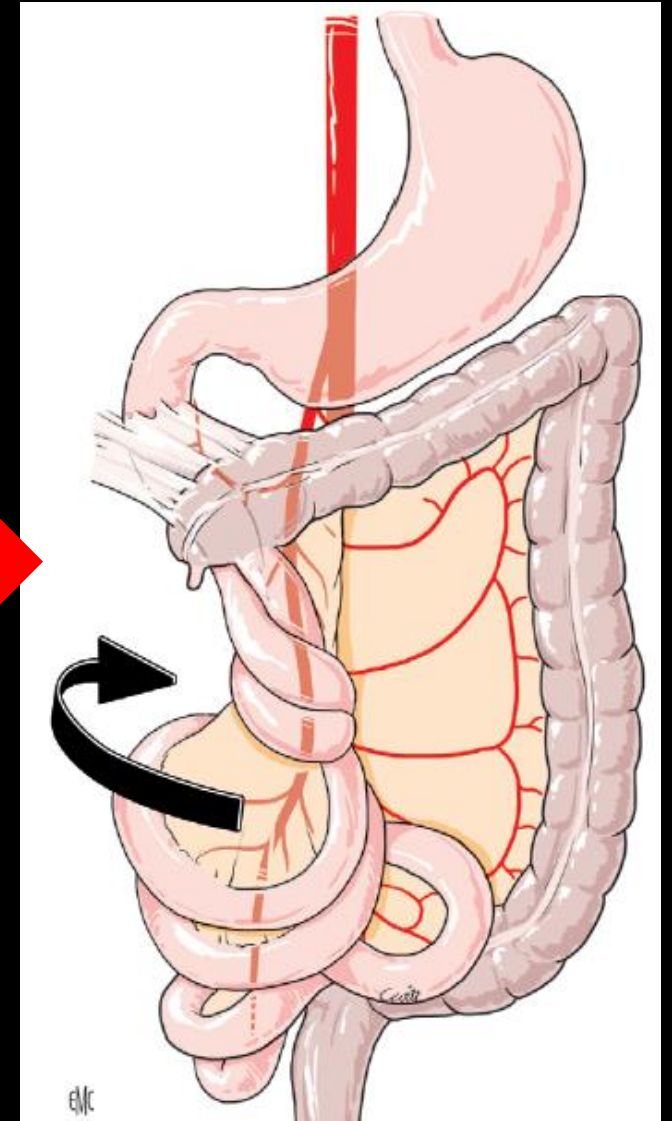

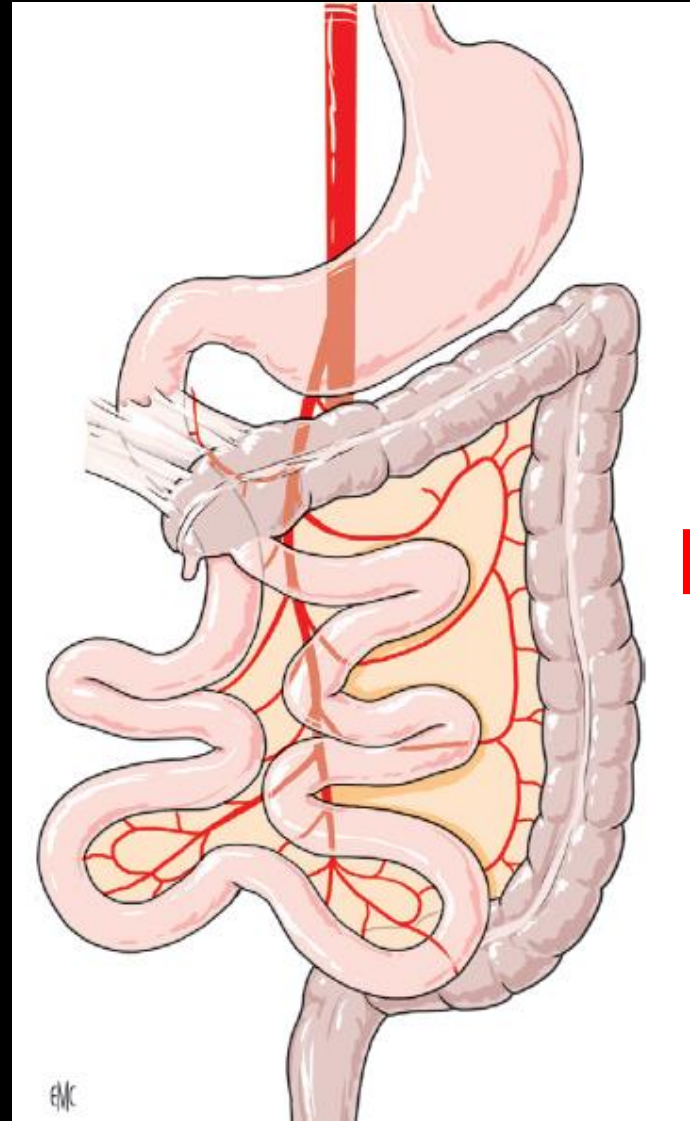


# Malrotation et volvulus

# Vomissements

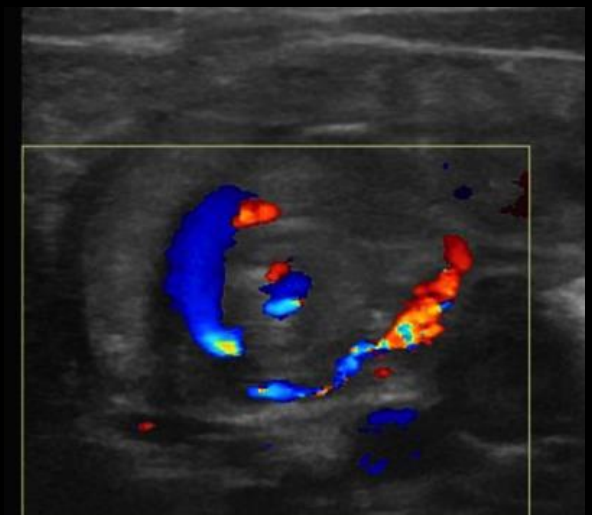
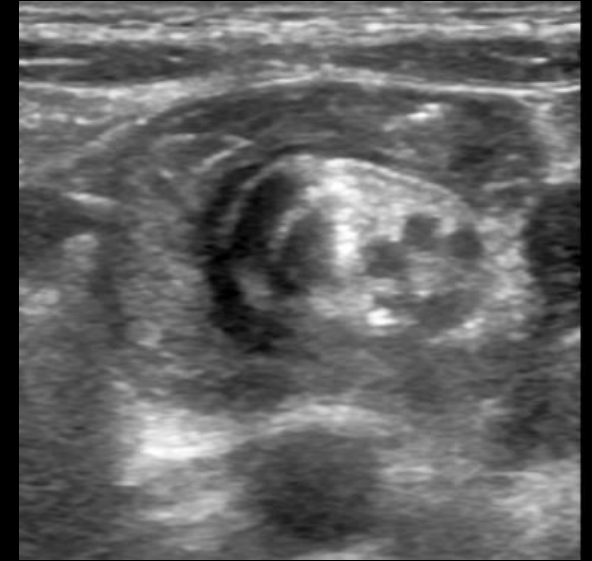
## Physiopathologie

- Racine du mésentère extrêmement courte : risque élevé de volvulus total du grêle



## Echographie

- Le signe caractéristique du volvulus du grêle est le « **signe du tourbillon** » ou whirlpool sign en doppler couleur
- Il correspond à l'enroulement de l'intestin, du mésentère et de la veine mésentérique supérieure (VMS) autour de l'axe de l'artère mésentérique supérieure (AMS)
- Lorsqu'on explore en dynamique la région rétropéritonéale médiane depuis le pancréas en haut vers la bifurcation iliaque en bas, la VMS, normalement située à droite de l'AMS, s'enroule autour de l'AMS et vient se placer à gauche de l'AMS
- Il peut exister par ailleurs un aspect de masse hyperéchogène prévertébrale, correspondant à l'enroulement de la racine du mésentère et des anses
- L'échographie recherche également de signes d'atteinte ischémique de la paroi intestinale : dilatation et épaissement de la paroi des anses, apéristaltisme et présence d'un épanchement péritonéal
- En l'absence de ces signes échographiques, le diagnostic de volvulus, notamment segmentaire ou distal, ne peut pas être éliminé et il est nécessaire de compléter une échographie abdominale non contributive (du fait de l'interposition de gaz digestifs ou de difficultés techniques) ou négative (pas de whirlpool sign identifié) par une opacification du cadre duodénal, en urgence

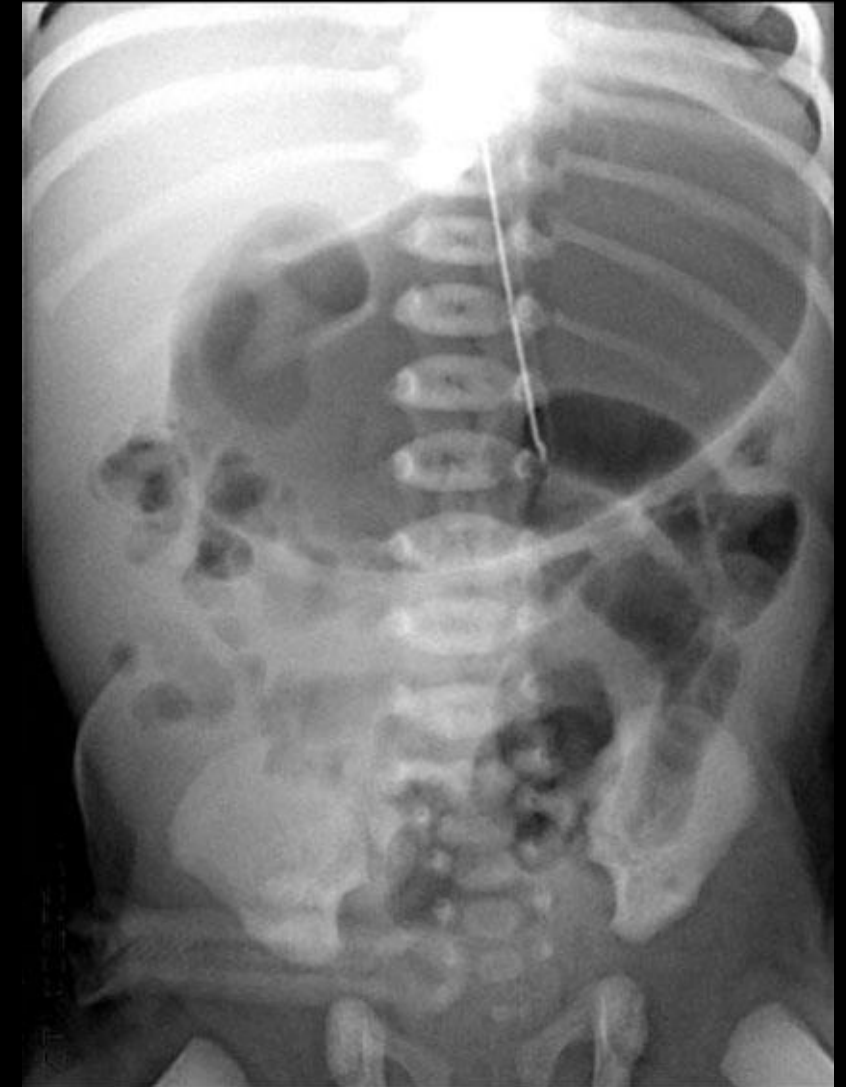

# Malrotation et volvulus

# Vomissements

## Opacification digestive

- Sur la radiographie d'ASP réalisée avant l'opacification, l'estomac est aéré et il existe une diminution de l'aération du grêle distal en cas de volvulus
- Cependant, une aération des anses digestives normale est possible en cas de volvulus et ne doit pas faire écarter le diagnostic
- Après opacification du cadre duodénal, on met en évidence, sur les clichés en scopie de face, un arrêt en bec de la progression du produit de contraste au niveau duodénal, avec un aspect de spire du duodénum opacifié lié à la torsion
- L'angle de Treitz a une position anormale : médian ou à droite du rachis, il est anormalement bas situé, en dessous du niveau du genu inferius (angle entre D2 et D3)
- Par ailleurs, sur les clichés de scopie de profil, l'angle de Treitz a une orientation anormale, en avant du niveau du genu inferius

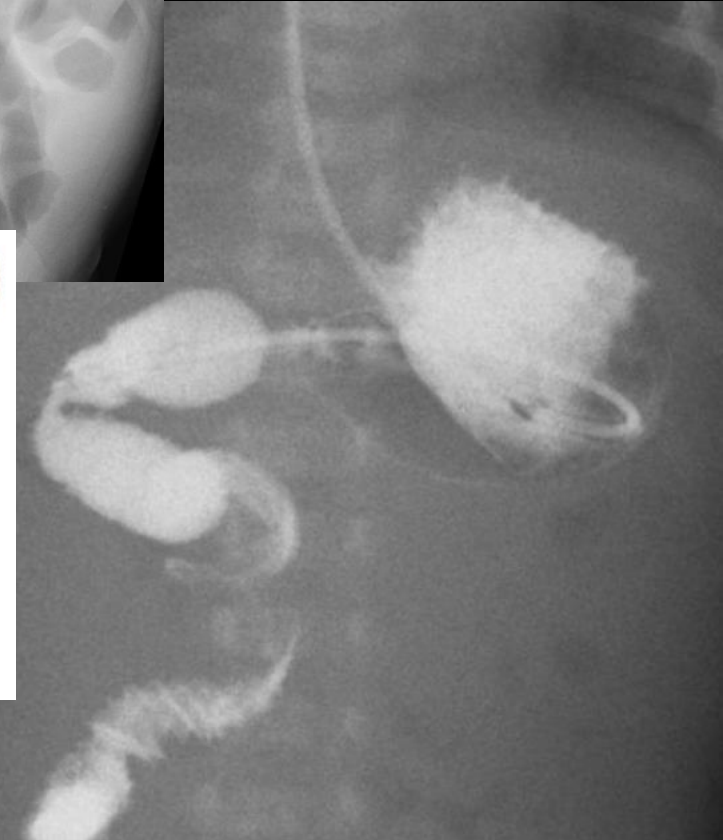
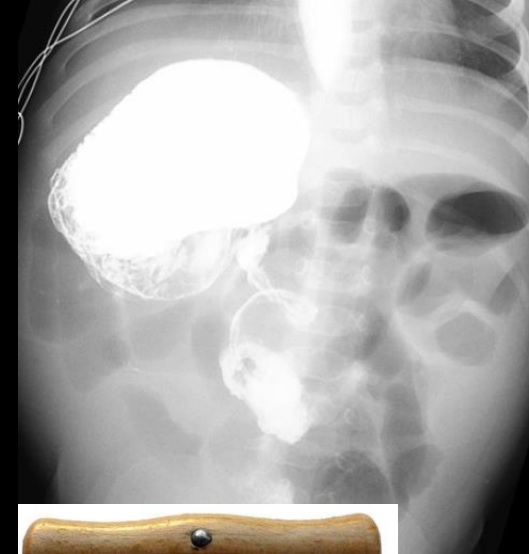
# Malrotation et volvulus

# Vomissements

## Opacification digestive

- Sur la radiographie d'ASP réalisée avant l'opacification, l'estomac est aéré et il existe une diminution de l'aération du grêle distal en cas de volvulus
- Cependant, une aération des anses digestives normale est possible en cas de volvulus et ne doit pas faire écarter le diagnostic
- Après opacification du cadre duodénal, on met en évidence, sur les clichés en scopie de face, un arrêt en bec de la progression du produit de contraste au niveau duodénal, avec un aspect de spire du duodénum opacifié lié à la torsion
- L'angle de Treitz a une position anormale : médian ou à droite du rachis, il est anormalement bas situé, en dessous du niveau du genu inferius (angle entre D2 et D3)
- Par ailleurs, sur les clichés de scopie de profil, l'angle de Treitz a une orientation anormale, en avant du niveau du genu inferius



# Pathologies du nouveau-né et du nourrisson

## Retard d'émission du méconium

- Iléus méconial
- Maladie de Hirschsprung
- Immaturité fonctionnelle

## Vomissements

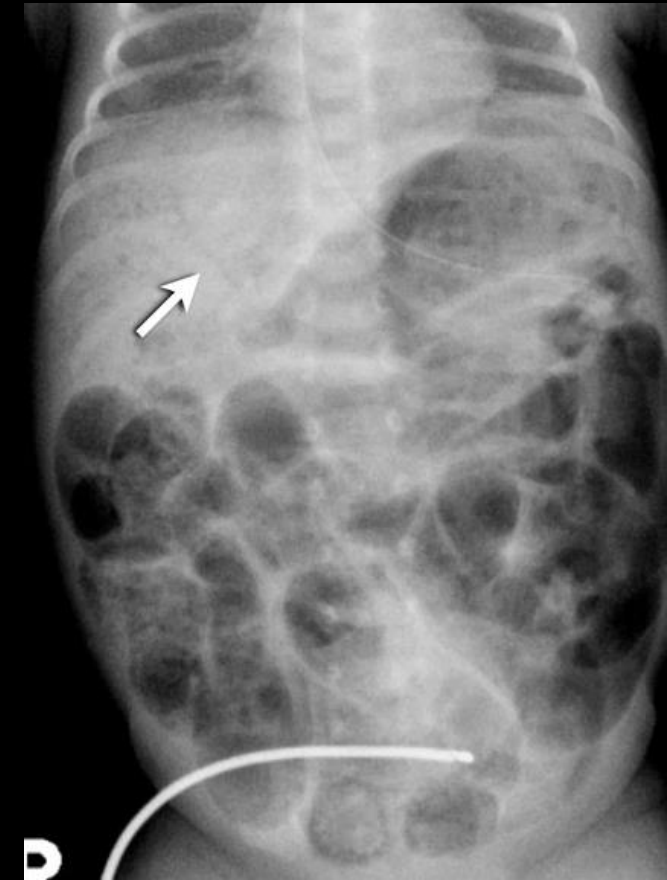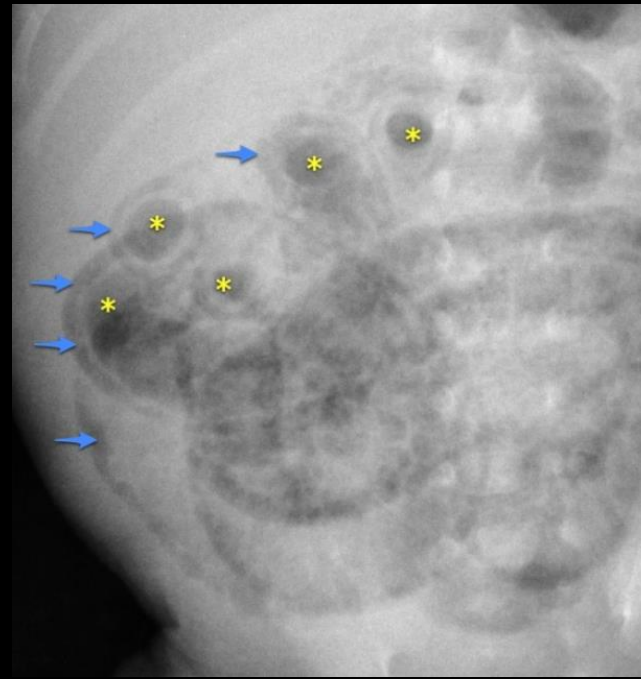
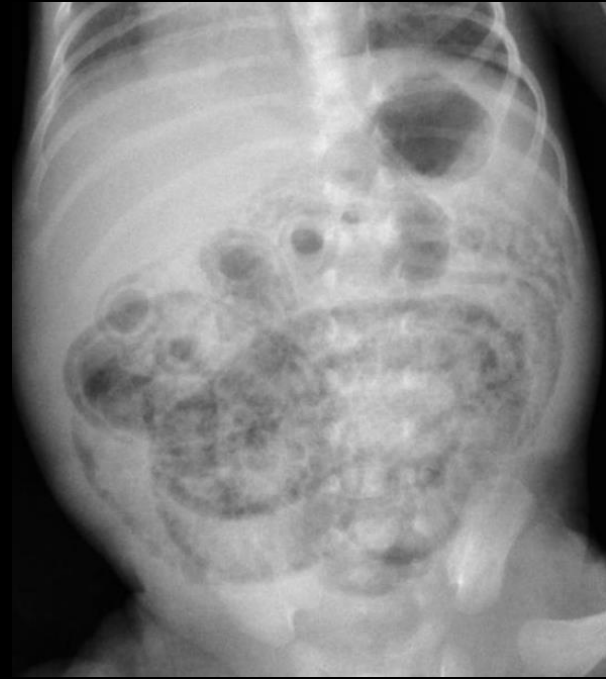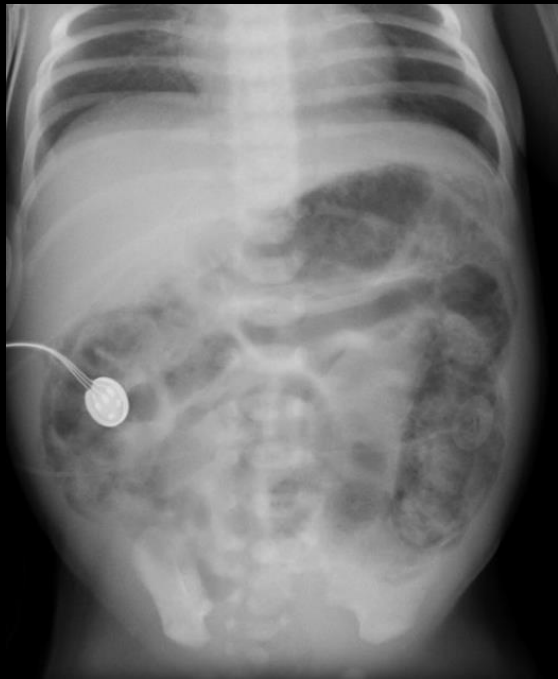- Atrésie œsophagienne
- Atrésie duodénale
- Diaphragme duodéal
- Atrésie du grêle
- Hernie hiatale
- Sténose Hypertrophique du Pylore
- Malrotation et volvulus

## Fièvre

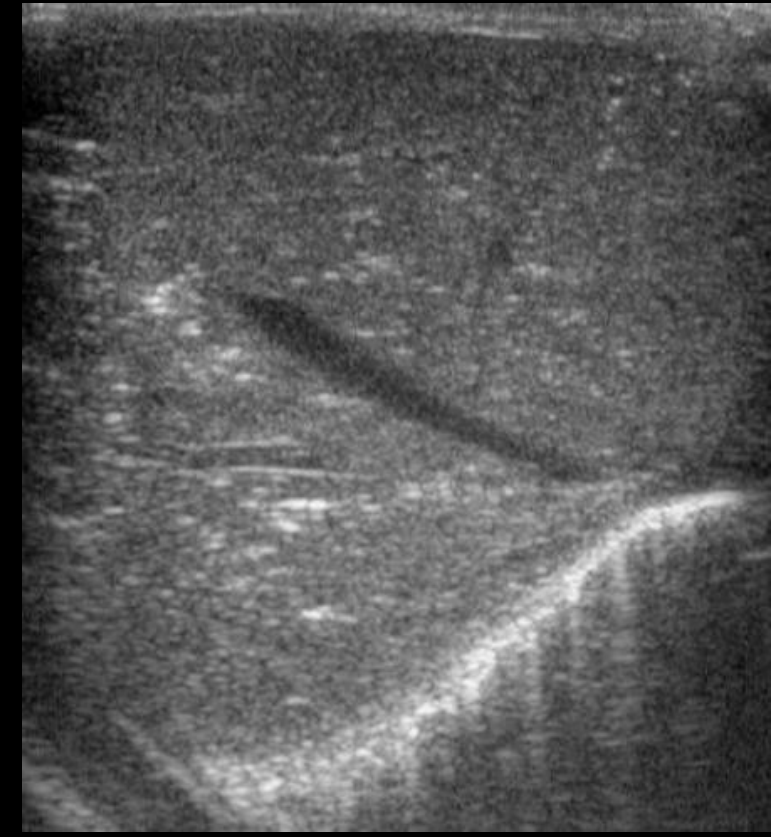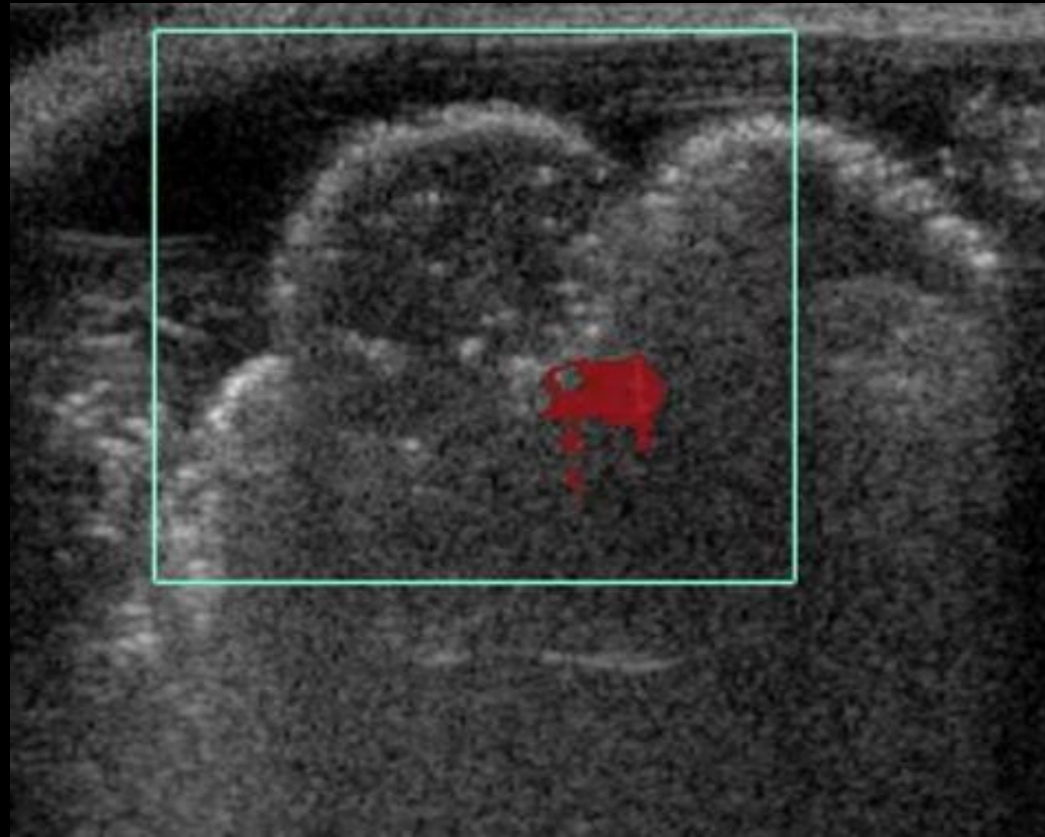
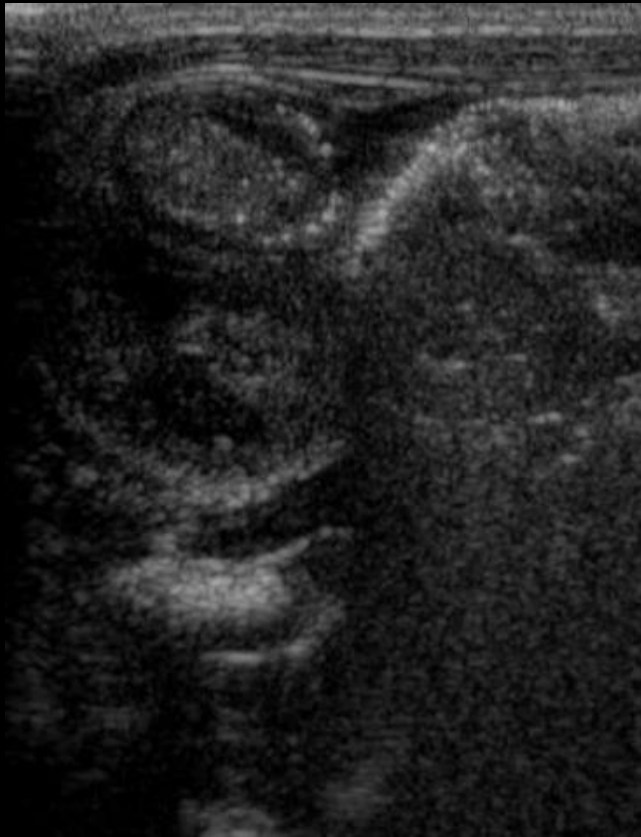- Entero-Colite Ulcéro-Nécrosante

- Affection digestive grave de la période néonatale touchant le plus souvent le côlon et le grêle terminal, caractérisée par une nécrose de la muqueuse, pouvant se compliquer de perforation
- L'étiologie n'est pas entièrement claire et semble être une combinaison d'une muqueuse intestinale immature, d'une infection et d'une ischémie
- Elle survient chez un enfant de petit poids, prématuré, dans un contexte d'ischémie digestive, de pullulation bactérienne, d'intolérance alimentaire ou d'obstacle
- Clinique :
  - Les signes de début sont peu spécifiques, associant vomissements, météorisme abdominal et diarrhée sanglante
  - A la phase d'état, s'ajoute un syndrome général toxi-infectieux
- Complications :
  - Aigues : nécrose et perforation digestive avec pneumopéritoine
  - A distance : sténoses cicatricielles (angle colique, sigmoïde)

- **ASP de face en décubitus dorsal, rayon vertical (clichés répétés)**
  - **Hyperaération digestive**, précoce, diffuse ou localisée avec répartition inégale des gaz, fixité des anses aérées sur des clichés successifs
  - Épaississements des parois
  - Microbulles aériques intra-pariétales témoins de la **pneumatose**
  - Pneumatose portale intra-hépatique (**aéroportie**)



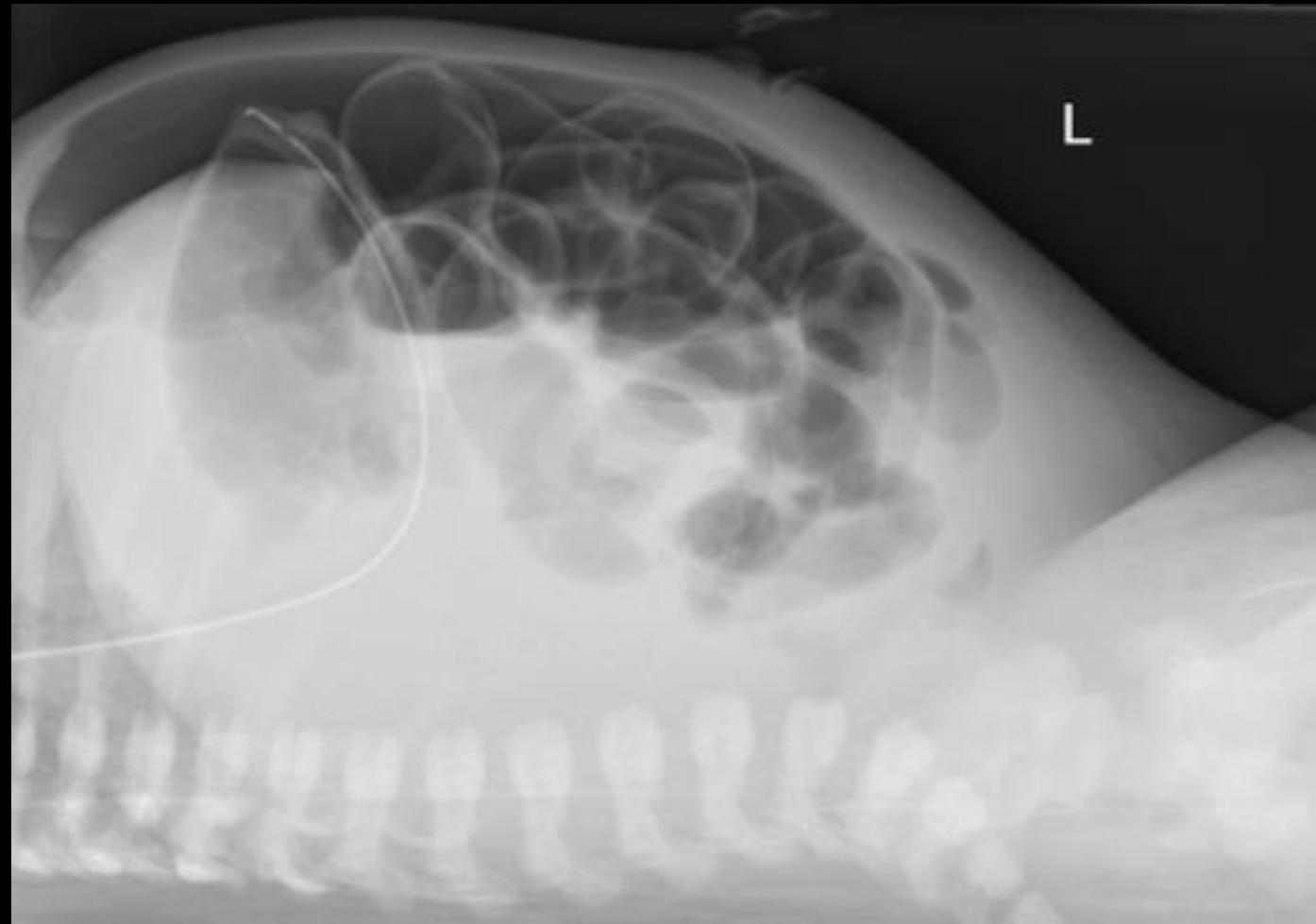
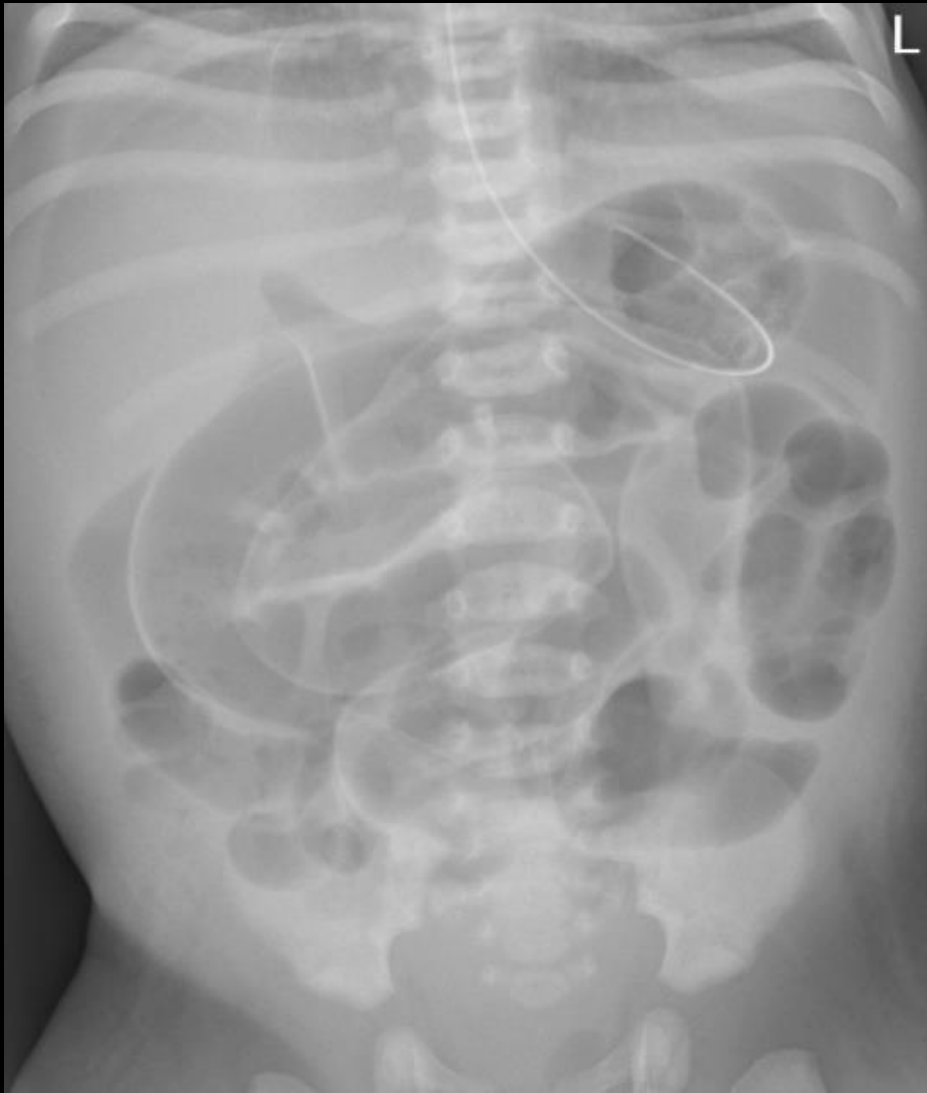- **Echographie**
  - **Epaississement pariétal digestif localisé**, difficile à reconnaître
  - Présence d'échos fins dans la lumière du tronc porte traduisant de façon très précoce l'**aéroportie**
  - **Épanchement liquidien péritonéal**



# Fièvre

ECUN

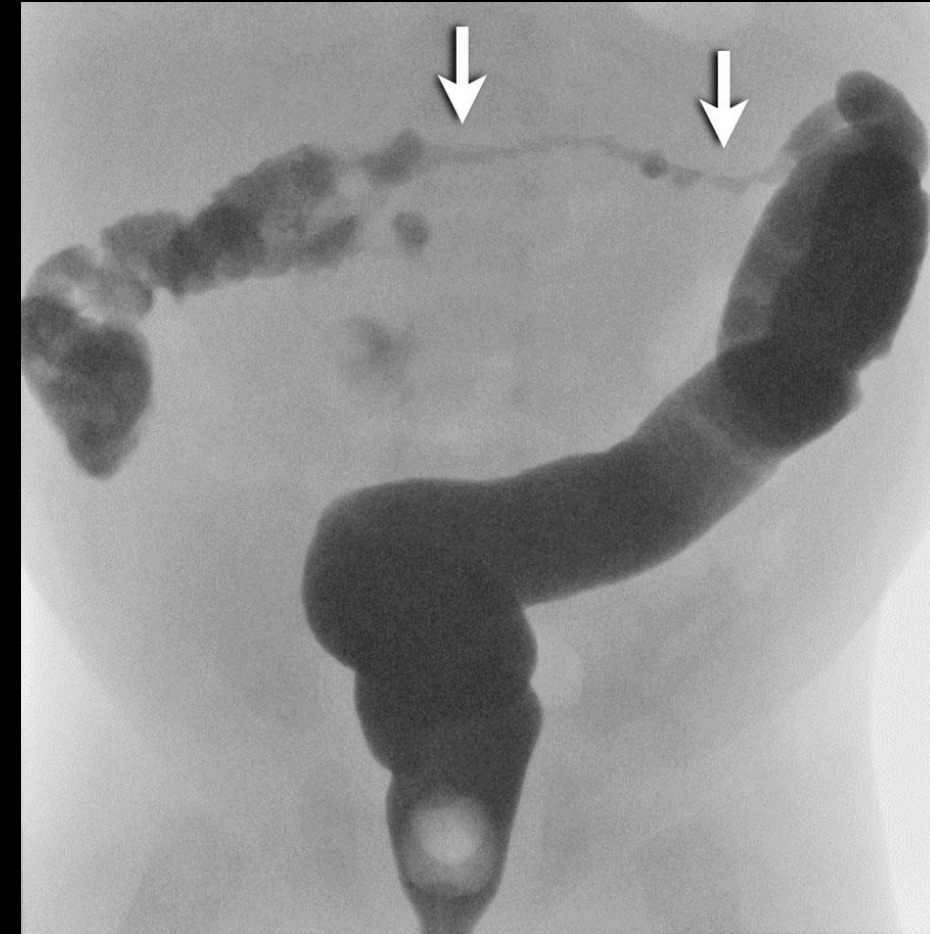
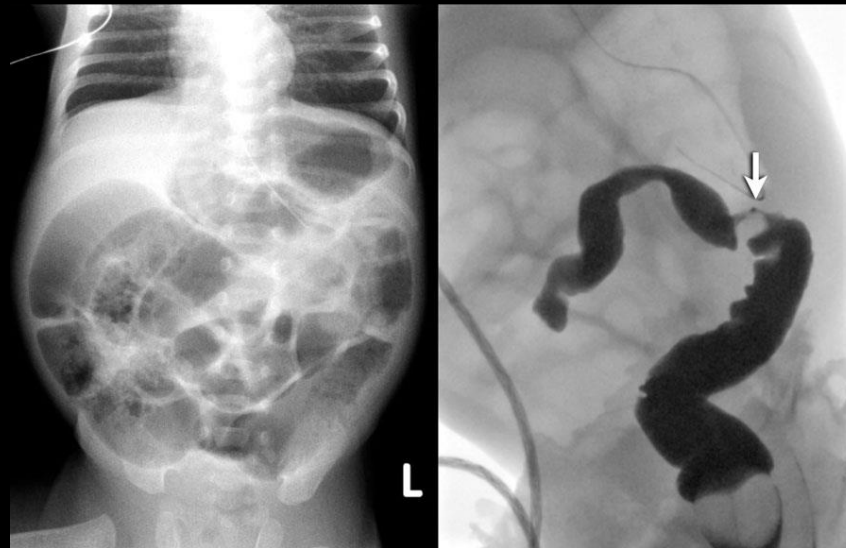
Complications aigues : Perforation intestinale



## ECUN

### Complications tardives : Sténose cicatricielle

- Après une entérocolite ulcéronécrosante (ECUN) chez un prématuré, une sténose colique peut survenir
- Le syndrome occlusif survient au minimum une semaine et jusqu'à 4 semaines après l'épisode d'ECUN initial
- La sténose peut être unique ou multiple, complète ou incomplète
- Le lavement aux hydrosolubles est utile mais ne permet de déceler que l'obstacle le plus distal lorsque celui-ci est complet



# Pathologies de l'enfant

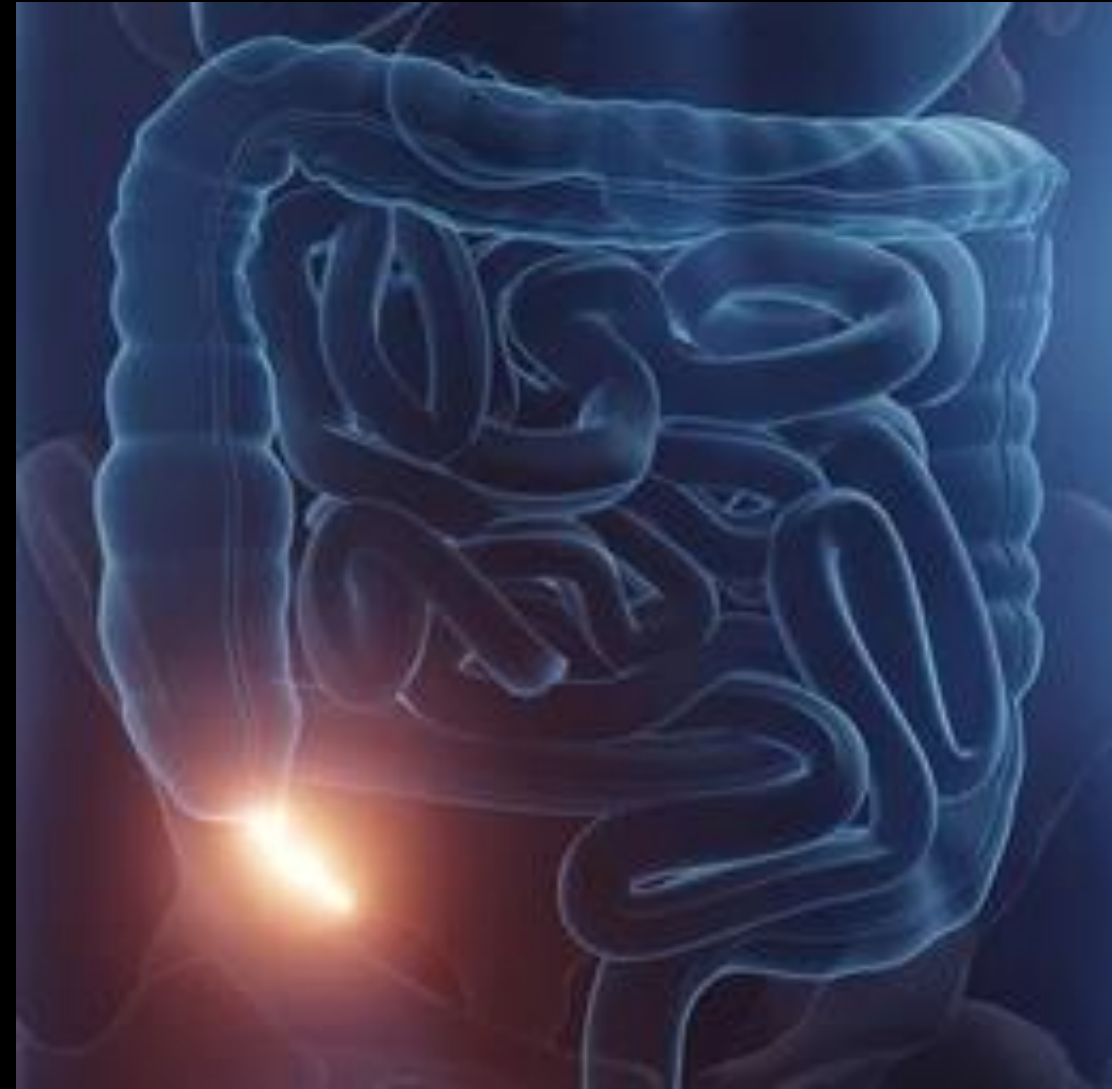**Douleurs  
abdominales  
aigues ± fébrile**

**Ingestion de corps  
étrangers**

- Appendicite aigue
- Adénolymphite mésentérique
- Diverticule de Meckel
- Invagination intestinale aigue

## Appendicite aiguë

- L'appendicite aiguë est l'urgence abdominale chirurgicale la plus fréquente de l'enfant
- En cas de retard diagnostique et thérapeutique, l'appendicite peut évoluer vers la perforation qui grève le pronostic en raison du risque d'abcès et de péritonite

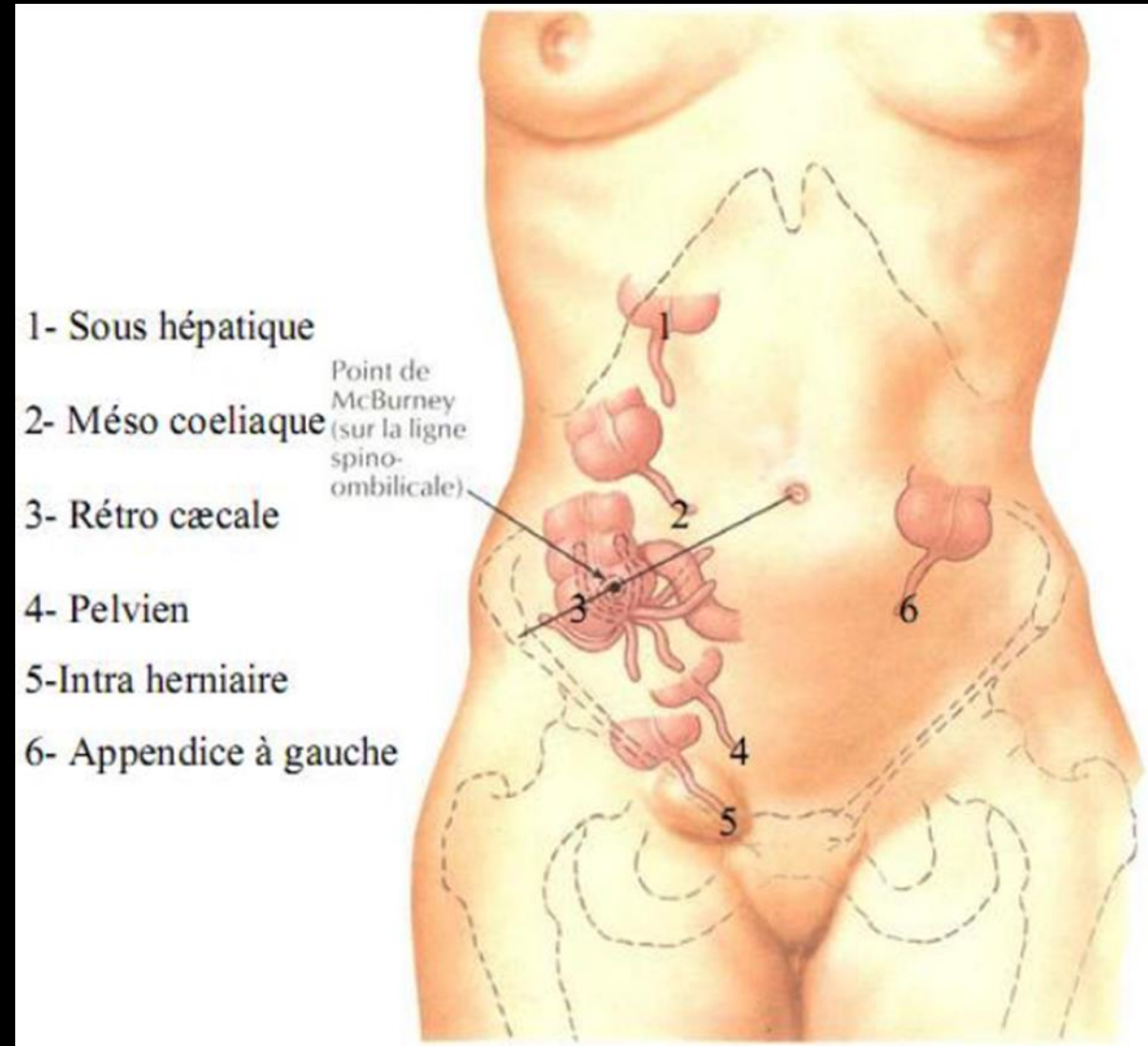


# Douleurs abdominales aiguës ± fébriles

## Appendicite aiguë

- L'appendice est une **structure digestive diverticulaire et tubulaire** appendue au caecum
- Sa base se situe au niveau de la **surface postéromédiale du caecum**
- **Son extrémité est classiquement latérocaecale interne** avec cependant des variantes positionnelles : sous-hépatique, mésocoeliaque, pelvienne...
- **Ces variantes positionnelles peuvent être à l'origine de tableaux cliniques atypiques**

## Rappels anatomiques

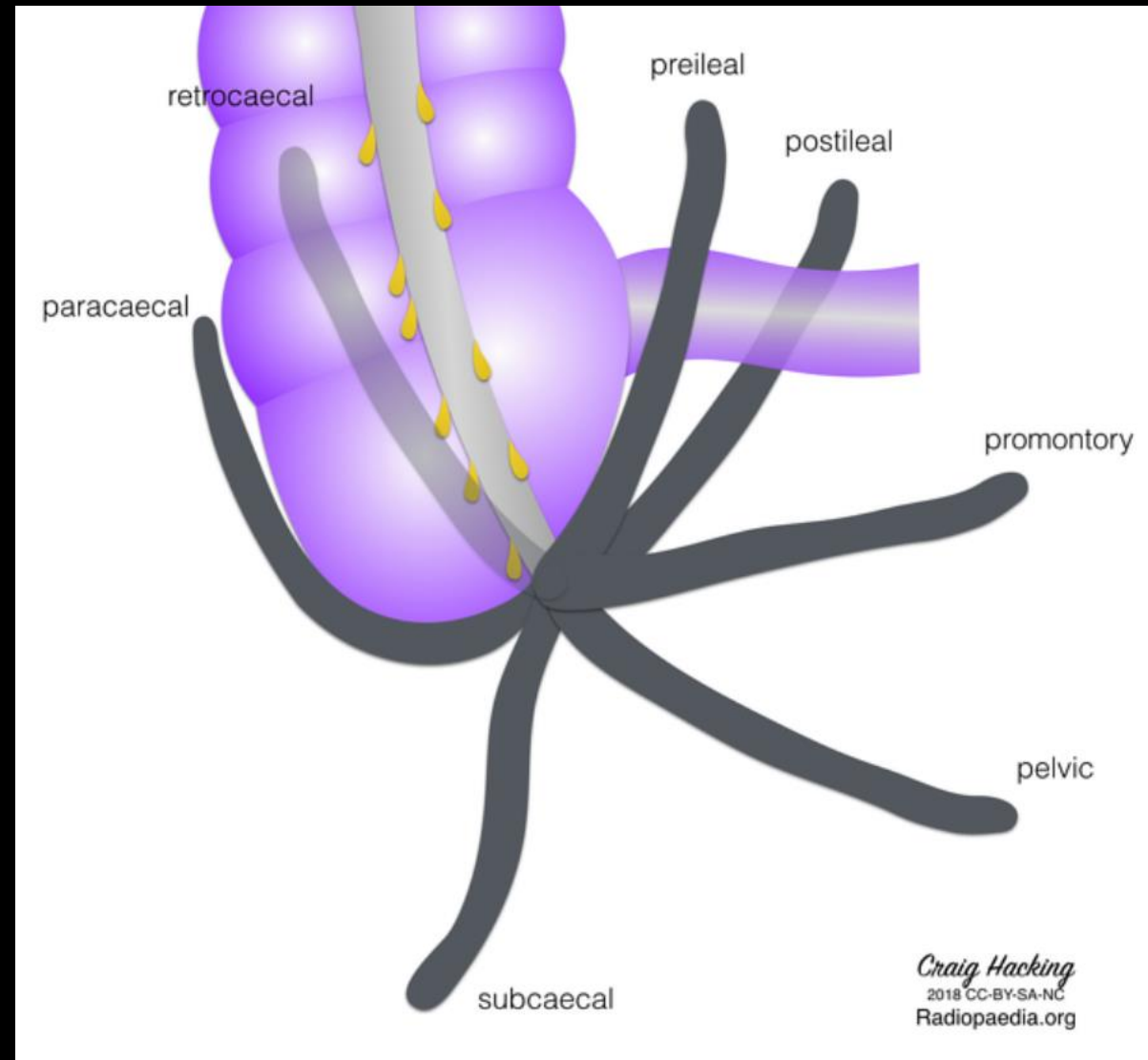


# Douleurs abdominales aiguës ± fébriles

## Appendicite aiguë

- L'appendice est une **structure digestive diverticulaire et tubulaire** appendue au caecum
- Sa base se situe au niveau de la **surface postéromédiale du caecum**
- **Son extrémité est classiquement latérocaecale interne** avec cependant des variantes positionnelles : sous-hépatique, mésocoeliale, pelvienne...
- **Ces variantes positionnelles peuvent être à l'origine de tableaux cliniques atypiques**

## Rappels anatomiques

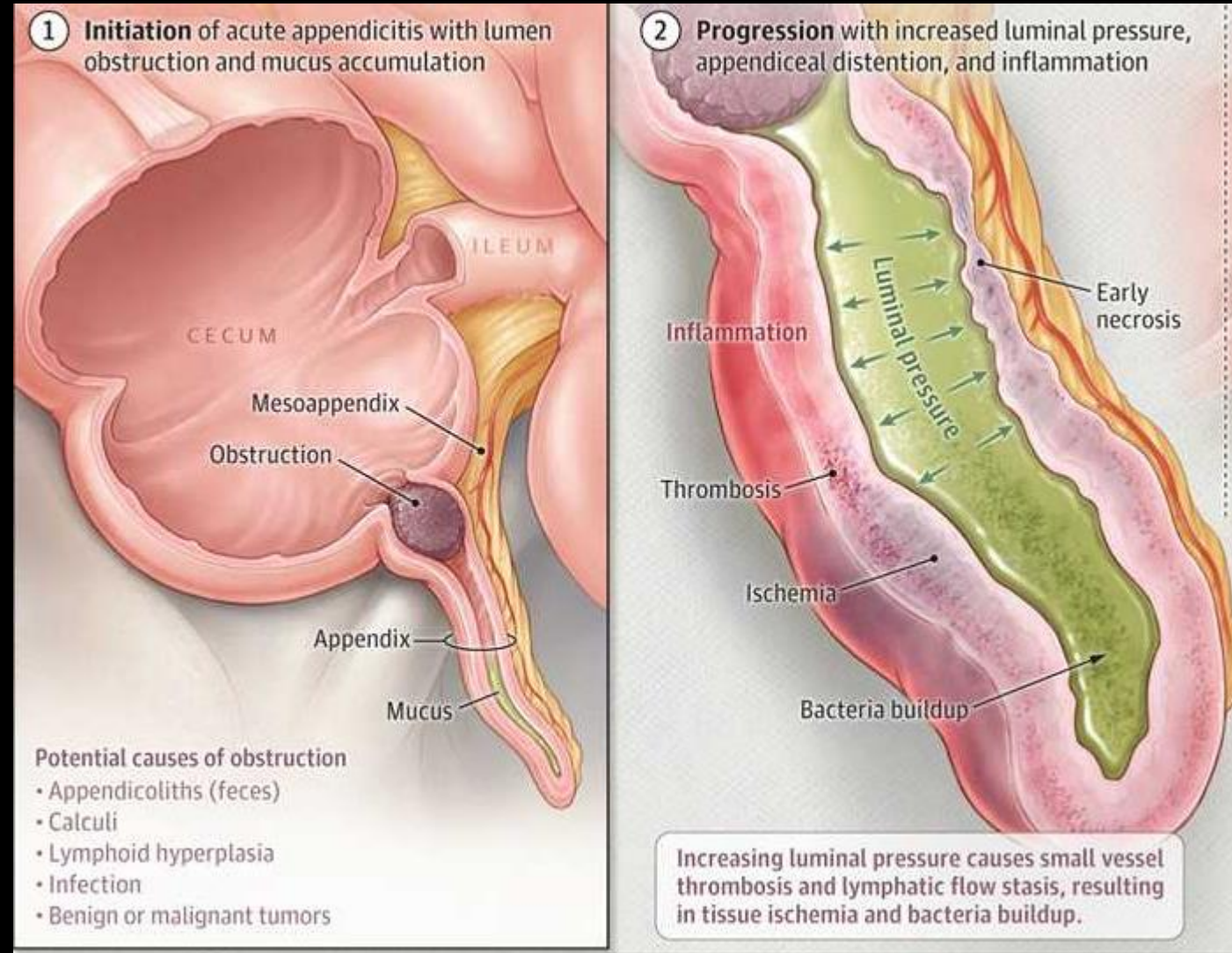


# Douleurs abdominales aiguës ± fébriles

## Appendicite aiguë

- La pathogénie exacte de l'appendicite aiguë n'est pas parfaitement élucidée
- Elle est probablement **multifactorielle**
- Une **obstruction de la lumière appendiculaire** est généralement présente
- Elle peut être de plusieurs origines :
  - **stercolithe** formé par les sels de calcium et des débris de matières fécales ;
  - **hyperplasie lymphoïde**, notamment chez les enfants d'âge préscolaire
  - **matières fécales impactées**
  - plus rarement une **tumeur ou un corps étranger**

## Physiopathologie



# Douleurs abdominales aiguës ± fébriles

## Appendicite aiguë

### Clinique

- En cas d'appendicite aiguë, les douleurs abdominales sont au premier plan, initialement de topographie périombilicale, migrant secondairement en fosse iliaque droite
- Cette séquence est toutefois absente dans plus d'un tiers des cas; les douleurs sont alors soit d'emblée localisées en fosse iliaque droite, soit diffuses sans migration secondaire en fosse iliaque droite
- La douleur est rapidement intense et empêche toute activité
- Cette douleur peut s'accompagner d'une fébricule, de nausées et fréquemment de vomissements
- Il n'existe pas de diarrhée, mais parfois une constipation
- À la palpation, il existe classiquement une défense fosse iliaque droite et des signes d'irritation péritonéale
- Un psoïtis peut être présent, se traduisant par un fléchissement antalgique de la cuisse sur le bassin avec une douleur réveillée par l'extension de la cuisse

# Douleurs abdominales aiguës ± fébriles

## Appendicite aiguë

### Clinique

- Chez l'enfant avant 5-6 ans, le diagnostic clinique d'appendicite peut être difficile à établir car l'anamnèse est souvent incomplète
- L'appendicite aiguë est rare avant 5 ans, représentant moins de 5 % de l'ensemble des appendicites aiguës en pédiatrie et il existe des chevauchements des présentations cliniques avec d'autres pathologies comme une gastro-entérite (avant l'âge de 3 ans notamment) les signes cliniques sont dominés par les vomissements
- Dans cette tranche d'âge, la douleur abdominale est souvent diffuse et une douleur localisée à la fosse iliaque droite est retrouvée dans moins de 50 % des cas
- L'évolution vers la perforation est plus fréquente chez l'enfant d'âge préscolaire
- Ces conditions peuvent engendrer un retard diagnostique et des complications plus fréquentes comme une perforation appendiculaire, une abcédation, une péritonite, un sepsis ou une occlusion intestinale

- Il n'existe pas de marqueur biologique suffisamment performant pour établir avec certitude le diagnostic d'appendicite aiguë
- La normalité de la biologie n'élimine pas le diagnostic, mais une hyperleucocytose ainsi qu'une élévation de la CRP (C-réactive protéine) sont classiques et assez évocatrices
- Au stade précoce d'une appendicite aiguë, l'hyperleucocytose peut être isolée
- Par ailleurs, la valeur de la CRP est significativement plus élevée chez les enfants avec une appendicite aiguë compliquée perforée que chez les patients avec une appendicite aiguë non compliquée

# Douleurs abdominales aiguës ± fébriles

## Appendicite aiguë

### Stratégie d'exploration en imagerie pédiatrique

- L'enjeu en pédiatrie est d'établir le plus précisément et le plus précocement possible le **diagnostic d'appendicite aiguë** et de faire le **bilan de ses éventuelles complications** afin de guider le choix de la prise en charge thérapeutique la mieux adaptée
- Il a été montré que l'échographie, la TDM et l'IRM ont des performances équivalentes pour le diagnostic d'appendicite aiguë
- Il n'y a **pas de place pour la radiographie standard** pour le diagnostic d'une appendicite aiguë (coût, irradiation inutile, faible apport diagnostique)
- L'**échographie** est à privilégier compte tenu de son **excellente performance en pédiatrie**, de son **caractère non irradiant** et de son **accessibilité rapide en urgence**
- La **TDM** est un **examen de 2e intention après la réalisation d'une échographie lorsque celle-ci n'a pas permis d'observer l'appendice** parce que le morphotype du patient ne permet pas de visualiser les structures digestives (obésité) ou en cas de forte suspicion clinique et biologique d'appendicite aiguë sans visibilité de l'appendice en échographie (appendice rétrocaecal, pelvien, etc.). La dernière situation conduisant à la réalisation d'une TDM est la **suspicion en échographie d'appendicite aiguë compliquée d'un abcès ou d'une collection postopératoire**
- Des études fournissent des résultats prometteurs sur les performances de l'**IRM** dans le diagnostic des appendicites aiguës. Son utilisation est **pertinente en cas de suspicion d'appendicite aiguë chez une femme enceinte**, mais **moins pertinente et difficile à mettre en œuvre en pratique pédiatrique**

# Douleurs abdominales aiguës ± fébriles

## Appendicite aiguë

### Stratégie d'exploration en imagerie pédiatrique - Echographie

- En pédiatrie, l'échographie est l'**examen d'imagerie de 1<sup>ère</sup> intention** en cas de suspicion clinique et biologique appendicite aiguë, à réaliser en urgence
- La **patience de l'opérateur est primordiale** pour obtenir coopération de l'enfant et améliorer les performances de l'examen
- **Technique :**
  - **L'examen commence par l'exploration des structures abdominales** (foie, rate, reins, pancréas, voies biliaires, vessie et organes génitaux internes chez la fille) et par la **recherche d'un épanchement péritonéal dans l'espace de Morison, les gouttières pariéto-coliques et le pelvis** à la **sonde convexe de basse ou moyenne fréquence** en fonction de l'âge de l'enfant
  - La **position du caecum et de la dernière anse grêle** peut être repérée avec une sonde de basse ou moyenne fréquence également
  - **La fosse iliaque droite est ensuite explorée à la sonde linéaire de haute fréquence**
  - Le repérage de la dernière anse iléale et de la valvule iléocecale permet d'identifier le caecum et sa face postéromédiale, où se situe la base appendiculaire
  - **L'appendice est ensuite suivi sur toute sa longueur jusqu'à la pointe** qui apparaît borgne et permet d'affirmer que c'est bien l'appendice qui est visualisé et non une structure iléale

- **Trucs et astuces pour l'exploration de l'appendice :**
  - L'exploration de l'ensemble de la cavité abdominale avant celle de la fosse iliaque droite permet de **mettre l'enfant en confiance**
  - **La compression douce et progressive de la région appendiculaire permet de chasser au maximum l'air** dans le tube digestif s'interposant en avant de l'appendice
  - **La réplétion vésicale permet parfois de rendre l'appendice accessible en échographie**
  - Chez le grand enfant, **demander de pointer la localisation de la douleur** peut également guider l'examen notamment si l'appendice est en position ectopique (sous hépatique, rétrocecal, pelvien, mésocoeliaque, fosse iliaque gauche)
  - **Placer l'enfant en décubitus latéral gauche permet parfois d'accéder à un appendice rétrocaecal**

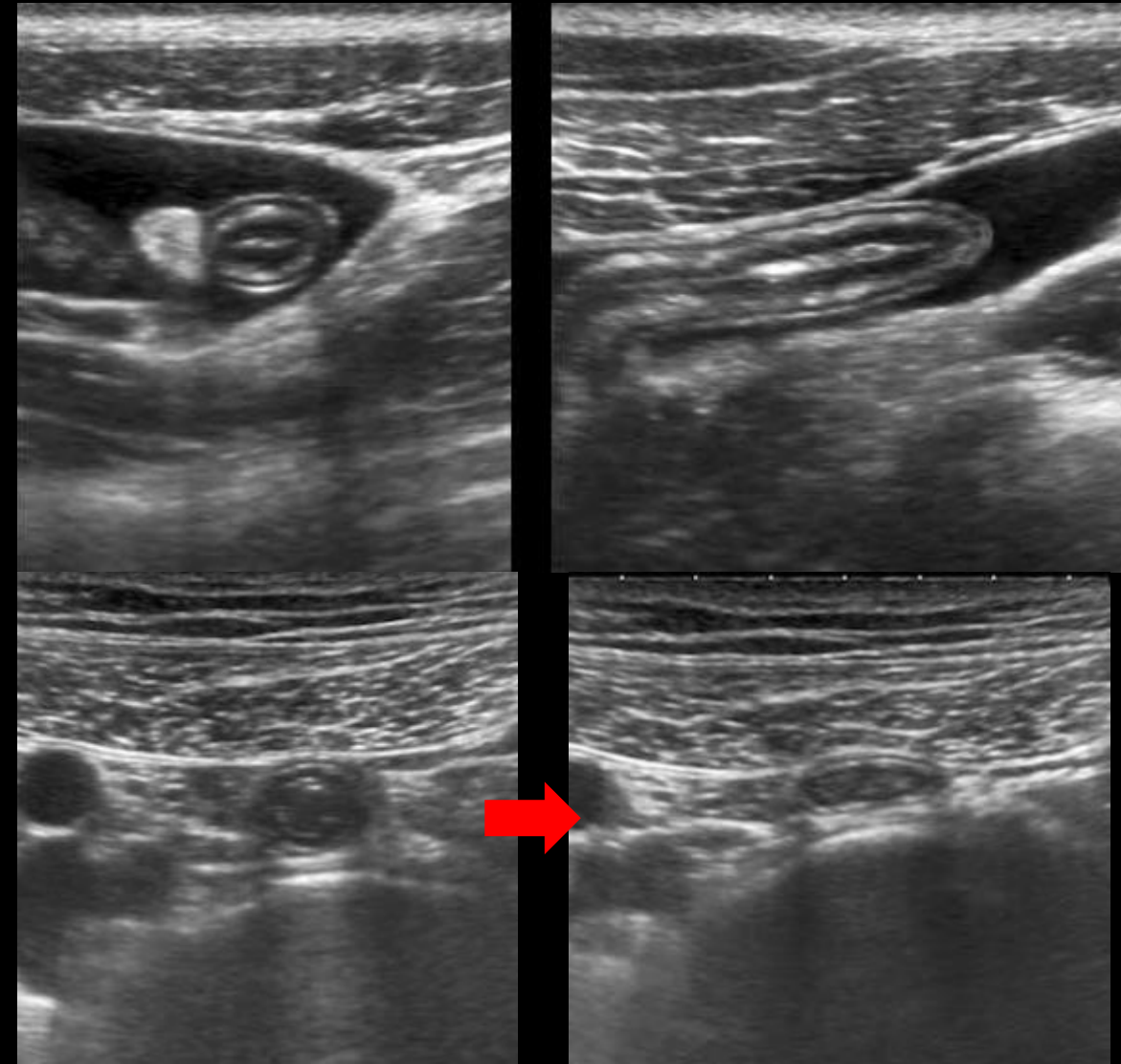
# Douleurs abdominales aiguës ± fébriles

## Appendicite aiguë

### Stratégie d'exploration en imagerie pédiatrique - Echographie

#### Aspect normal :

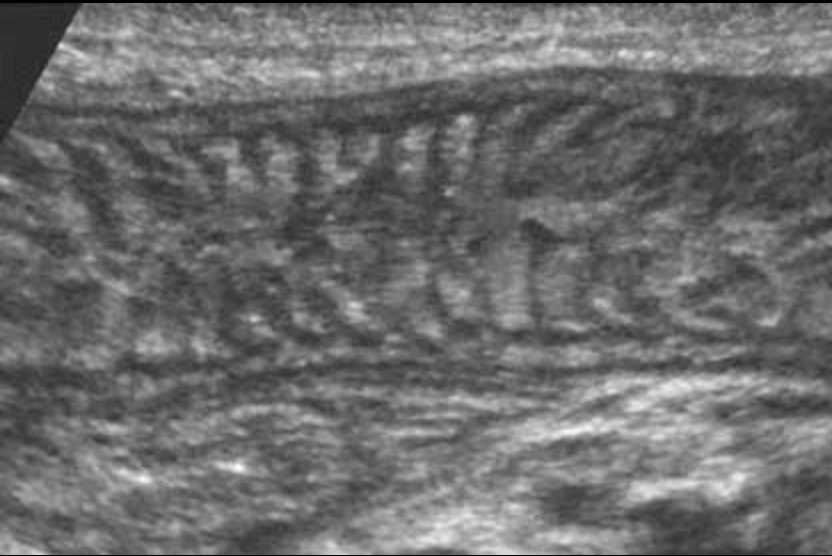- Structure tubulée, borgne, appendue au caecum
- Compressible sous la sonde
- Paroi digestive stratifiée < 3 mm
- Diamètre en coupe axiale classiquement < 6 mm
- La paroi de l'appendice est stratifiée, avec **5 couches identifiables échographiquement**, de la surface intraluminaire à la surface extraluminaire : une couche muqueuse hyperéchogène, une couche musculaire muqueuse hypoéchogène, une couche sous-muqueuse hyperéchogène, une couche musculuse hypoéchogène, et enfin une couche séreuse hyperéchogène



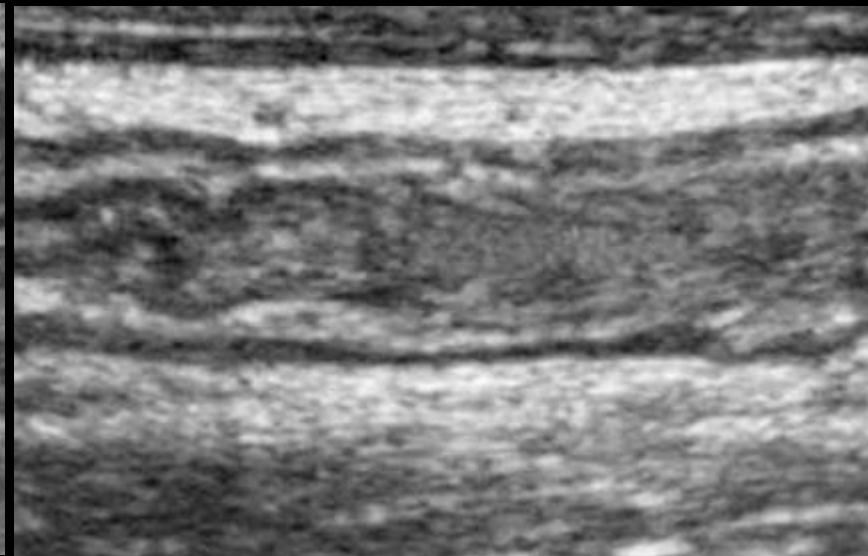
# Douleurs abdominales aiguës ± fébriles

## Appendicite aiguë

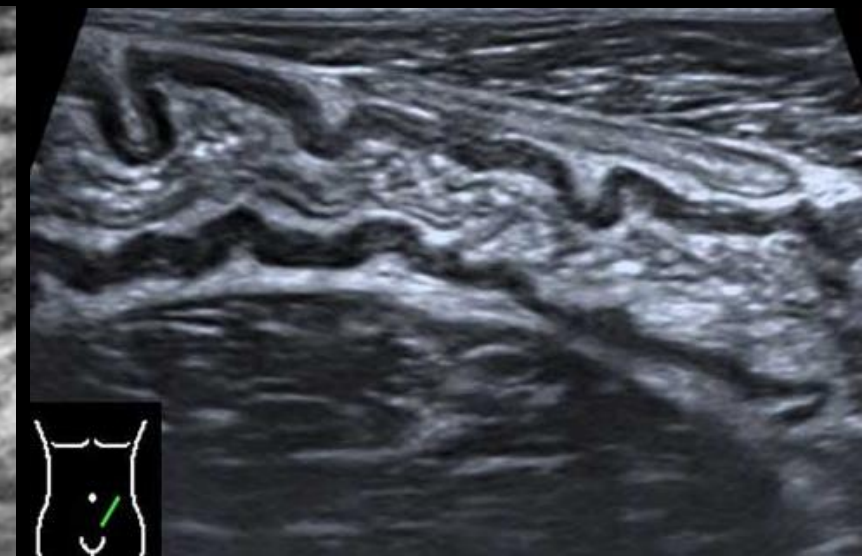
Stratégie d'exploration en imagerie pédiatrique - Echographie



Jéjunum



Iléon



Colon

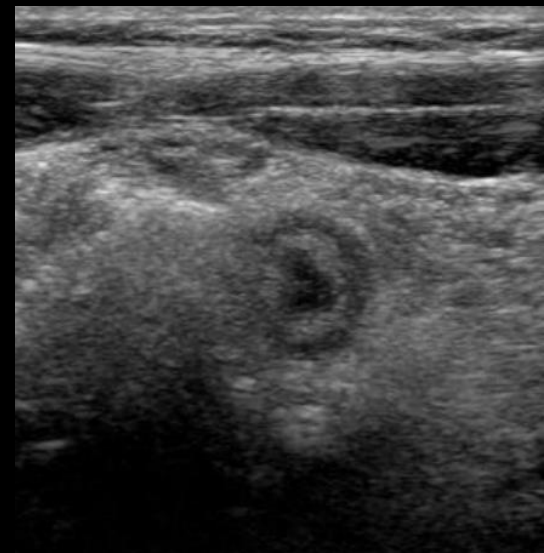
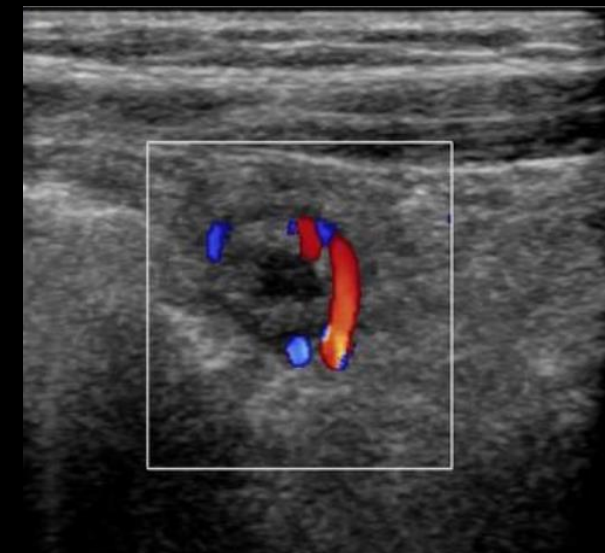
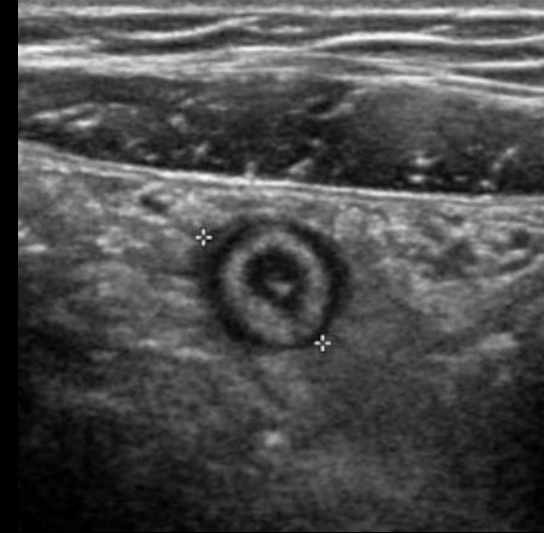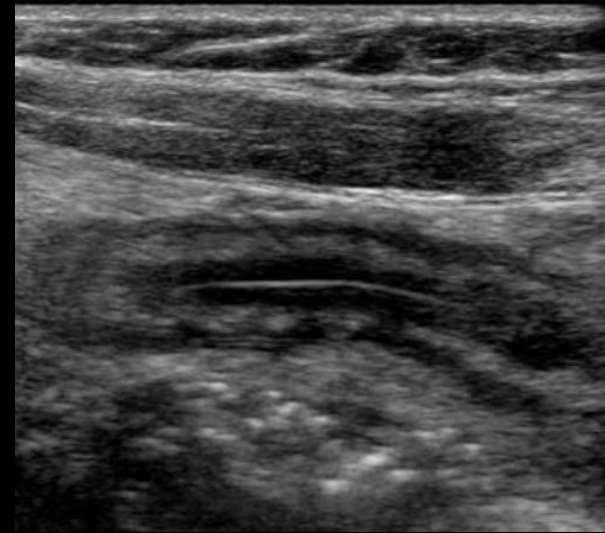
# Douleurs abdominales aiguës ± fébriles

## Appendicite aiguë

### Stratégie d'exploration en imagerie pédiatrique - Echographie

#### Appendicite aiguë non compliquée

- Appendice non compressible
- Contenu liquidien : aspect en cible en coupe axiale (centre hypoéchogène liquide ou pus, ligne échogène = sous-muqueuse, anneau hypoéchogène = musculuse)
- Diamètre > 6 mm
- Épaississement pariétal > 3 mm
- Hyperhémie pariétale au doppler couleur
- Hyperéchogénicité et infiltration de la graisse périappendiculaire
- Stercolithe appendiculaire, fréquent mais inconstant, hyperéchogène avec cône d'ombre
- L'inflammation débute fréquemment au niveau de la pointe appendiculaire, la visualisation complète de l'appendice est donc primordiale pour infirmer le diagnostic d'appendicite aiguë



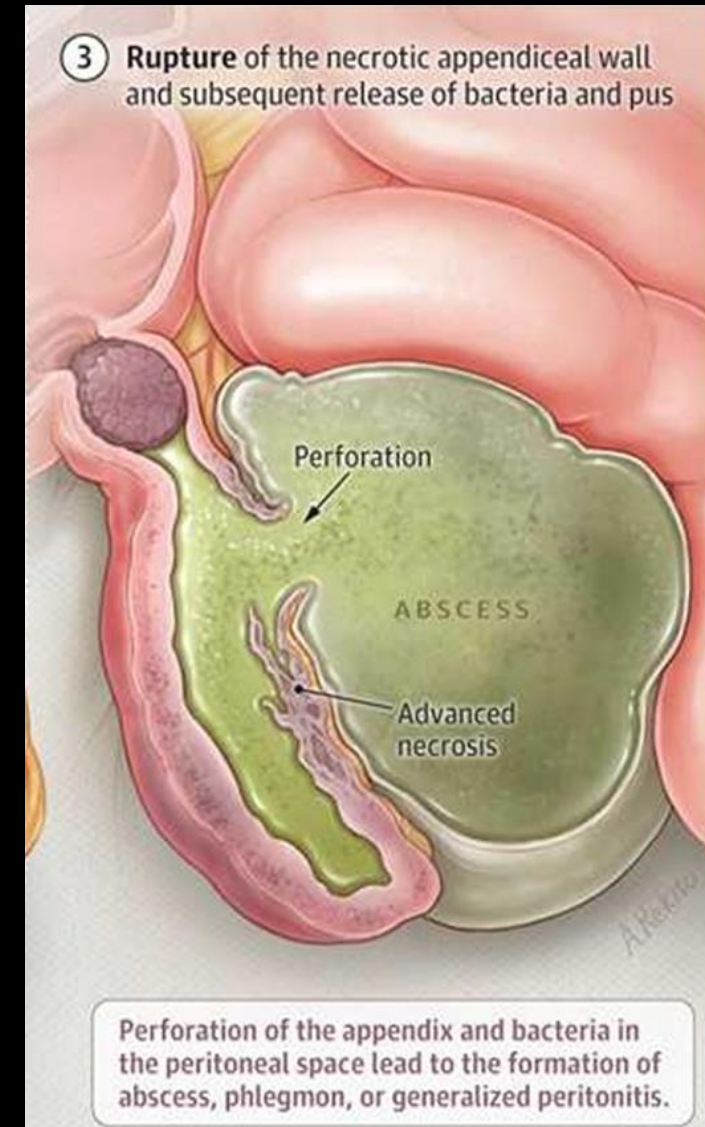
# Douleurs abdominales aiguës ± fébriles

## Appendicite aiguë

### Stratégie d'exploration en imagerie pédiatrique - Echographie

#### Appendicite aiguë compliquée

- **Préperforative** :
  - hypoéchogénicité pariétale focale ou diffuse, en rapport avec une diffusion transmurale de l'inflammation (ulcération de la muqueuse et de la sous-muqueuse) ; perte de l'hyperhémie en doppler couleur
- **Perforée** : liquide ou collection périappendiculaire ou au niveau pelvien; bulles d'air extradigestives possiblement visibles en échographie enchâssées au sein du méso ou de l'épanchement en périappendiculaire ; appendice parfois non identifiable ; stercolithe libre dans la cavité abdominale
- **Plastron appendiculaire** : pseudo-masse associant une franche infiltration de la graisse mésentérique et anses digestives épaissies, accolées à l'appendice
- **Abcédée** : collection hypoéchogène hétérogène contenant parfois quelques bulles d'air, d'extension plus ou moins importante, à point de départ appendiculaire en fosse iliaque droite, pouvant s'étendre en sous-hépatique et en région pelvienne
- **Péritonite** : épanchement de contenu échogène, localisé en périappendiculaire ou généralisé au sein de la cavité abdominale, — iléus réflexe des anses grêles

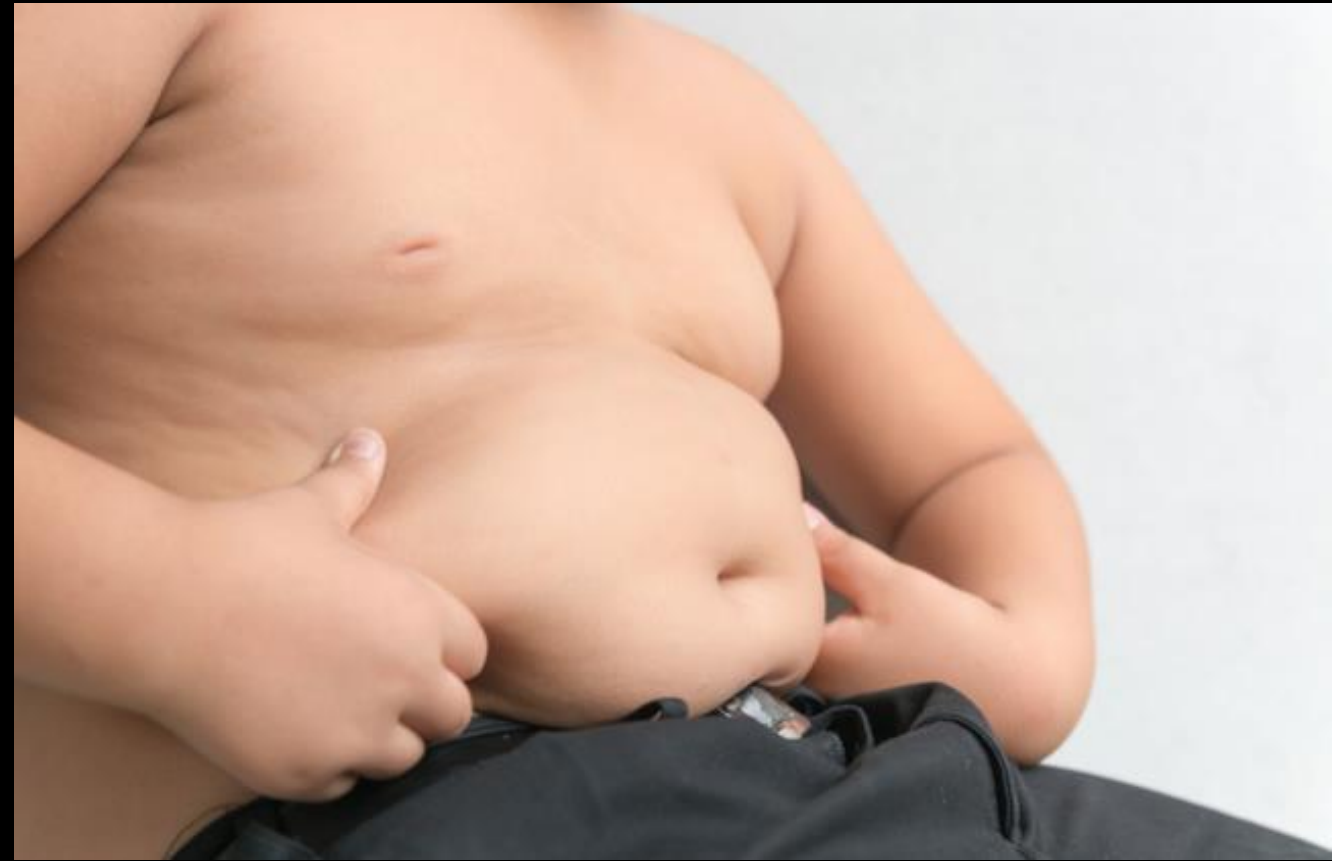

# Douleurs abdominales aiguës ± fébriles

## Appendicite aiguë

### Stratégie d'exploration en imagerie pédiatrique - Echographie

- **Limites** : Les performances de l'échographie pour le diagnostic d'appendicite aiguë diminuent dans les situations suivantes :
  - **obésité**
  - **importante douleur** empêchant la compressibilité de la fosse iliaque droite
  - **situation anatomique appendiculaire inhabituelle ou profonde**, non accessible en échographie



## Appendicite aiguë

### Stratégie d'exploration en imagerie pédiatrique - Scanner

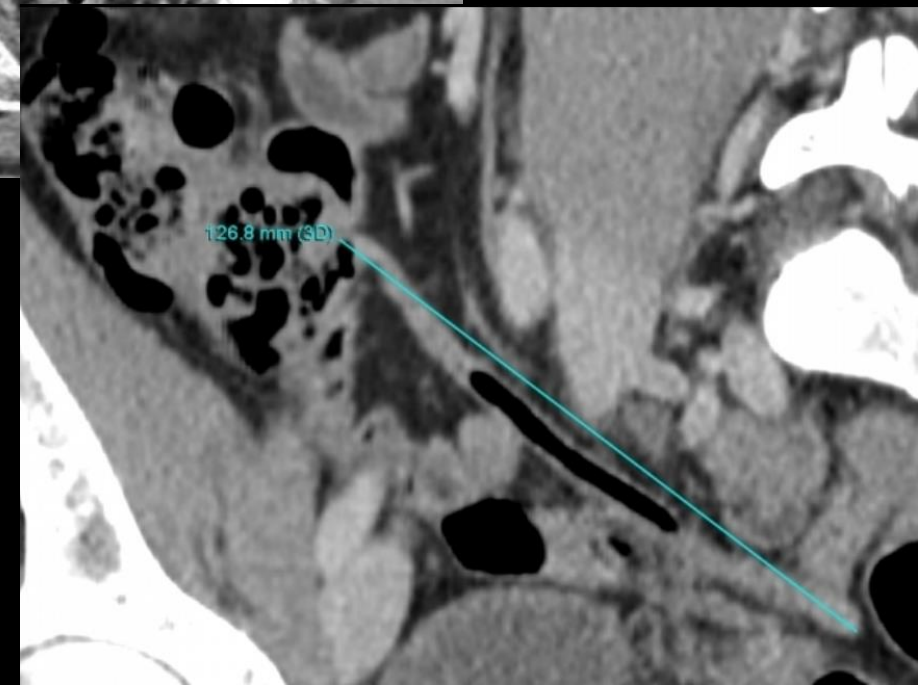
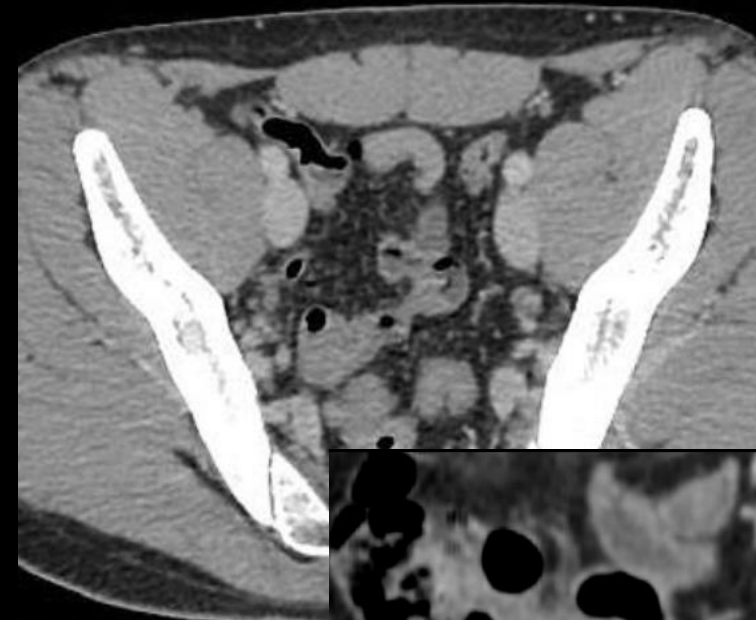
- La TDM a une bonne sensibilité et une bonne spécificité dans le diagnostic des appendicites aiguës de l'adulte
- Chez l'enfant, la TDM est souvent moins contributive en raison de l'absence d'interfaces graisseuses entre les structures digestives, ce qui empêche notamment la délimitation de l'appendice
- En cas d'appendicite aiguë non compliquée, la réalisation d'une TDM est **uniquement de 2<sup>ème</sup> intention**, dès lors que l'échographie n'est pas contributive : patient obèse, région iléocaecale non accessible, localisation atypique de l'appendice
- En cas de suspicion de complication en échographie, la TDM permet de localiser la ou les collections, en vue d'un éventuel drainage
- Technique : une acquisition hélicoïdale d'emblée après injection intraveineuse de produit de contraste iodé (1 à 2cc/kg) est à réaliser au temps portal, à adapter en fonction de l'âge de l'enfant, sans opacification digestive préalable

# Douleurs abdominales aiguës ± fébriles

## Appendicite aiguë

### Stratégie d'exploration en imagerie pédiatrique - Scanner

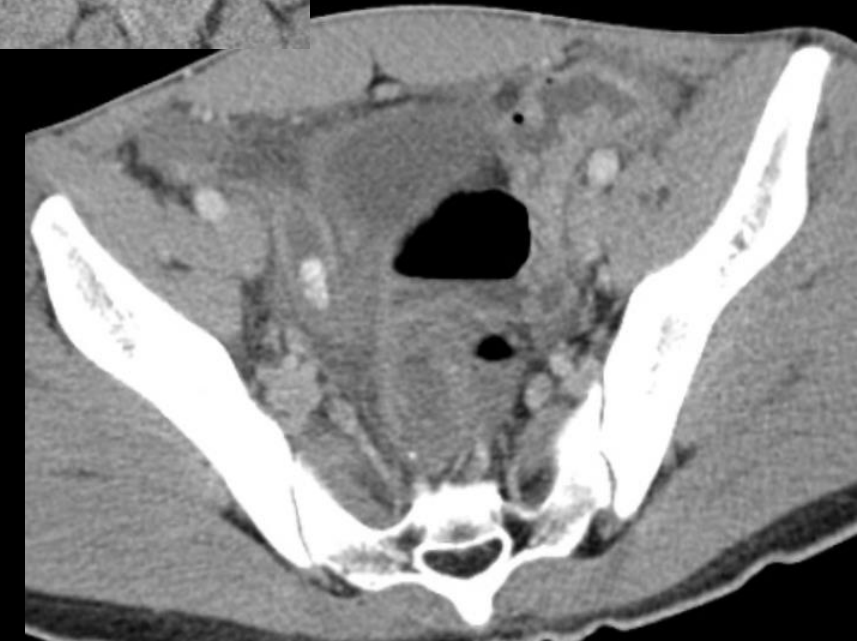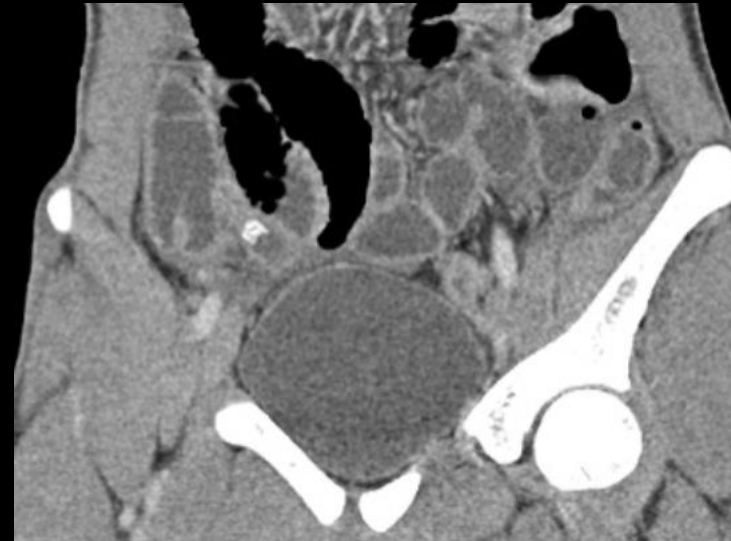
- **Aspect normal**
  - Structure tubulée, borgne, appendue au caecum
  - Aérée
  - Diamètre classiquement < 6 mm
- **Aspect pathologique**
  - Diamètre en coupe axiale > 7 mm
  - Épaississement et rehaussement pariétal
  - Infiltration de la graisse appendiculaire
  - Possible stercolithe appendiculaire
- En cas d'appendicite aiguë compliquée
  - Abscess
  - Plastron
  - Appendice parfois non identifiable
  - Épanchement péritonéal
  - Possibilité d'épaississement pariétal réactionnel du caecum ou de l'iléon au contact
  - Iléus réflexe



## Appendicite aiguë

### Stratégie d'exploration en imagerie pédiatrique - Scanner

- **Aspect normal**
  - Structure tubulée, borgne, appendue au caecum
  - Aérée
  - Diamètre classiquement < 6 mm
- **Aspect pathologique**
  - Diamètre en coupe axiale > 7 mm
  - Épaississement et rehaussement pariétal
  - Infiltration de la graisse appendiculaire
  - Possible stercolithe appendiculaire
- En cas d'appendicite aiguë compliquée
  - Abscess
  - Plastron
  - Appendice parfois non identifiable
  - Épanchement péritonéal
  - Possibilité d'épaississement pariétal réactionnel du caecum ou de l'iléon au contact
  - Iléus réflexe

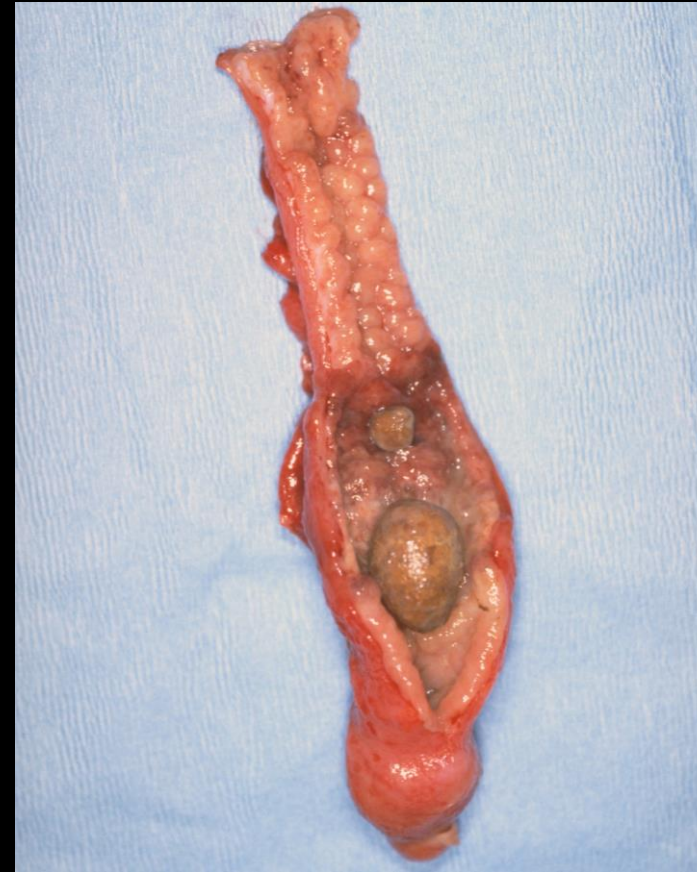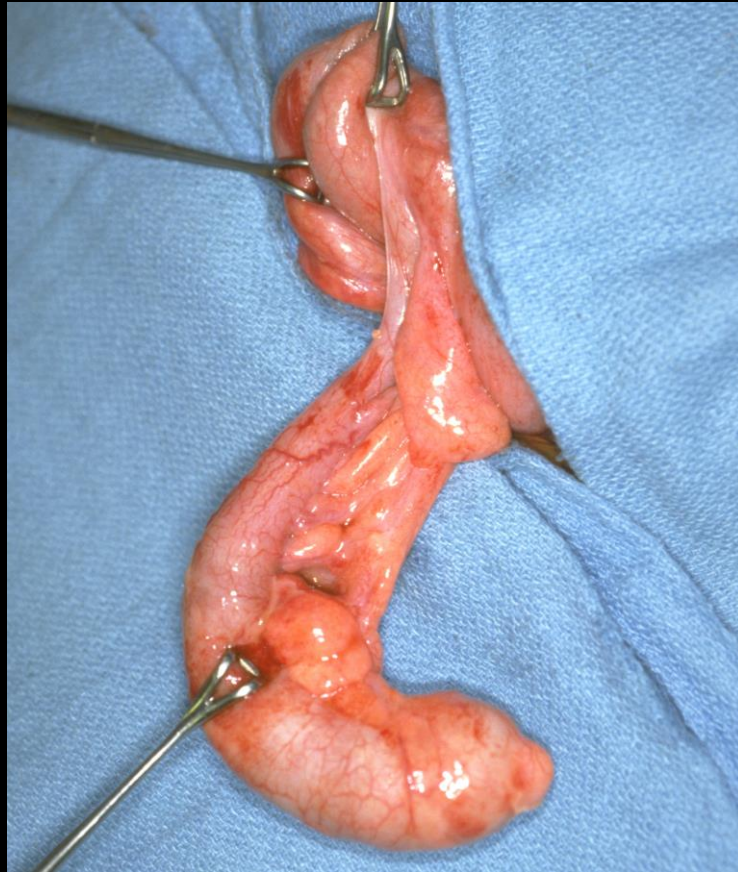


# Douleurs abdominales aiguës ± fébriles

## Appendicite aiguë

### Prise en charge thérapeutique

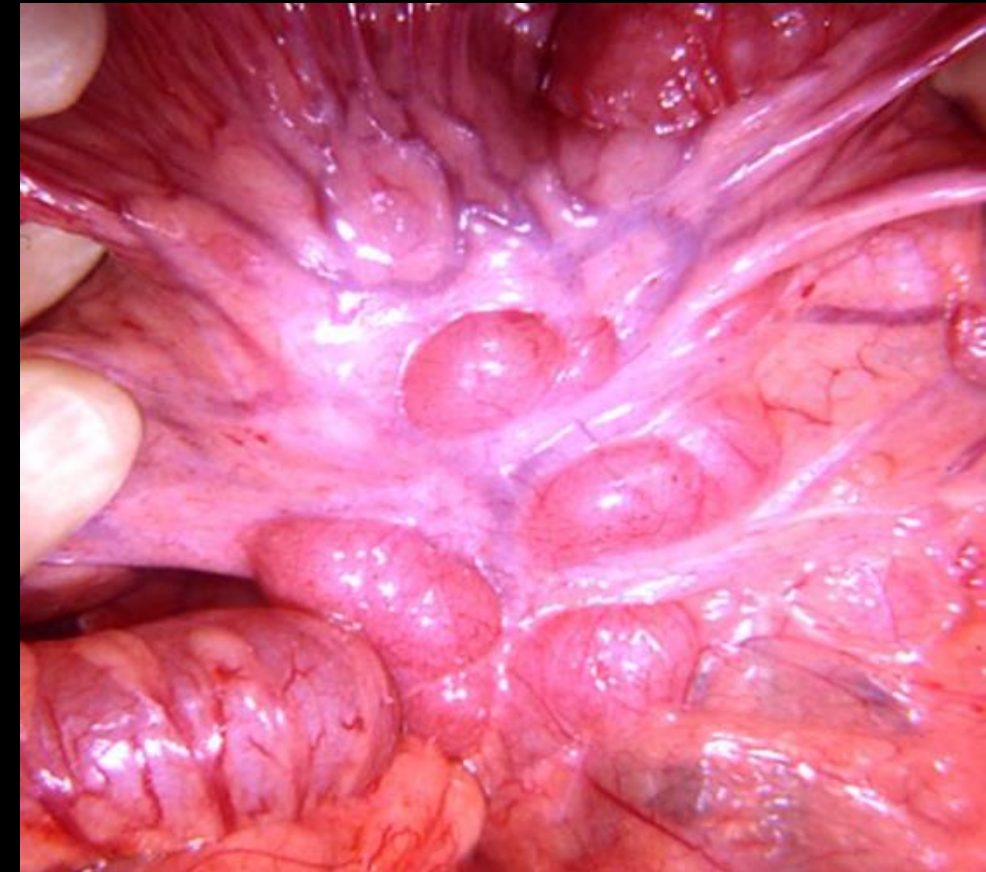
- Le traitement de l'appendicite aiguë est habituellement **chirurgical**, soit **d'emblée** par laparoscopie en cas d'appendicite aiguë simple ou de péritonite, soit **de façon différée** en cas de complication à type de plastron ou d'abcès **après antibiothérapie première**



# Adénolymphite mésentérique

## Douleurs abdominales aiguës ± fébriles

- L'adénolymphite mésentérique est un **processus inflammatoire spontanément résolutif** qui affecte les ganglions lymphatiques mésentériques du quadrant inférieur droit
- Les micro-organismes pathogènes accèdent via les lymphatiques intestinaux et se multiplient ensuite dans les ganglions lymphatiques mésentériques
- **Plus fréquente chez les enfants et les adolescents**, bien qu'elle puisse occasionnellement toucher les adultes
- **La présentation est similaire à celle de l'appendicite aiguë**, d'où un diagnostic différentiel des douleurs de la fosse iliaque droite
- **Doit rester un diagnostic d'élimination**

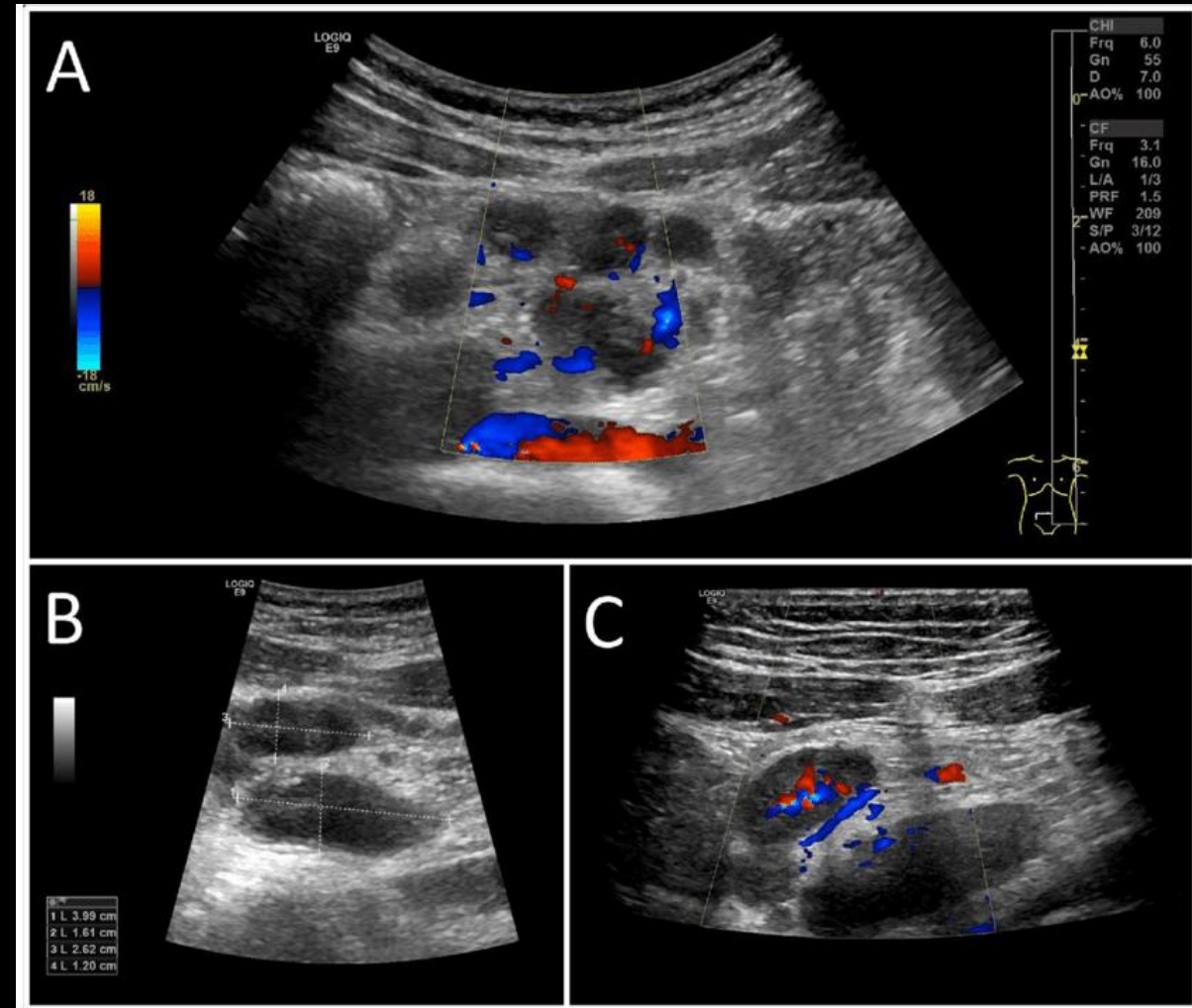
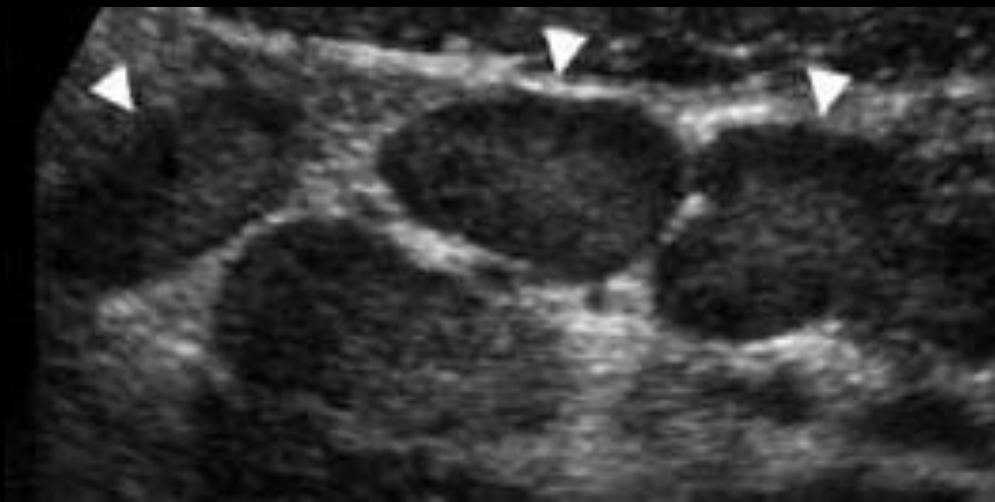


# Adénolymphite mésentérique

## Douleurs abdominales aiguës ± fébriles

### Critères diagnostiques

- **Ganglions lymphatiques hypertrophiés :**
  - 3 ganglions (très) sensibles ou plus avec un petit axe d'au moins 5 mm regroupés dans le quadrant inférieur droit
  - les ganglions lymphatiques hypertrophiés sont situés en avant du muscle psoas droit dans la majorité des cas, ou dans le mésentère de l'intestin grêle
- Un épaissement de la paroi iléale ou iléo-caecale peut être présent
- **Appendice normal**

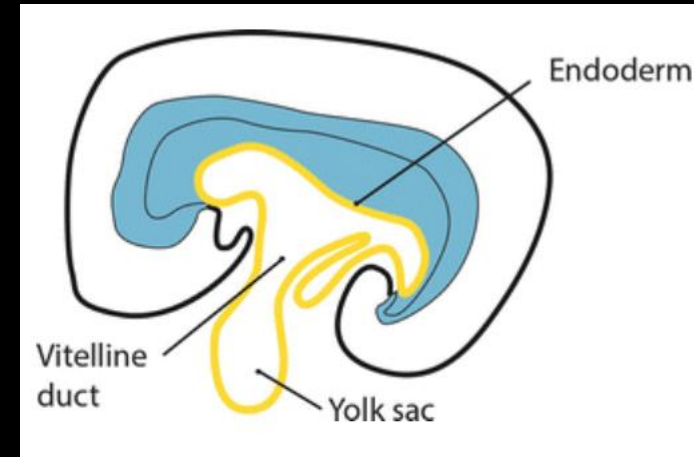


# Douleurs abdominales aiguës ± fébriles

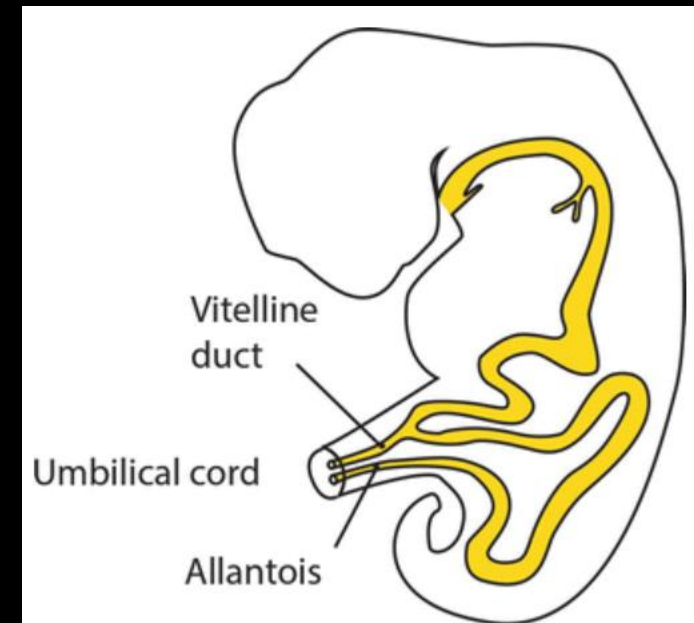
## Diverticule de Meckel

- Le diverticule de Meckel est un **diverticule intestinal congénital** dû à une **dégénérescence fibreuse** de l'extrémité ombilicale du canal omphalomésentérique (vitellin) qui se **produit autour de l'iléon distal**
- Elle est considérée comme **l'anomalie congénitale structurelle la plus courante du tractus gastro-intestinal**
- Environ **2 %** (0,3 à 3 %) des individus peuvent avoir un diverticule de Meckel
- La plupart des patients présentant une complication se manifestent **au cours des deux premières années de leur vie**

*Embryon 28j*



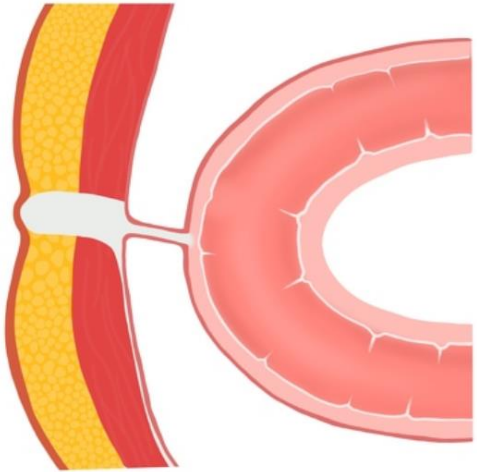
*Embryon 35j*



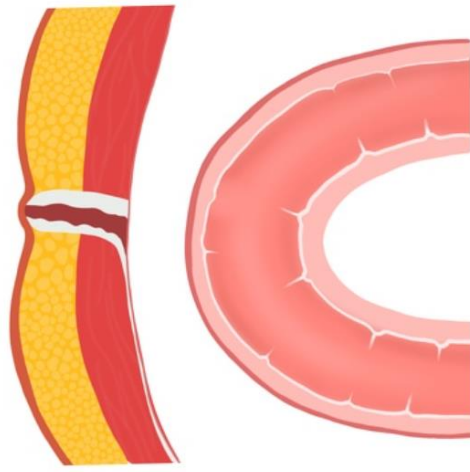
# Douleurs abdominales aiguës ± fébriles

## Diverticule de Meckel

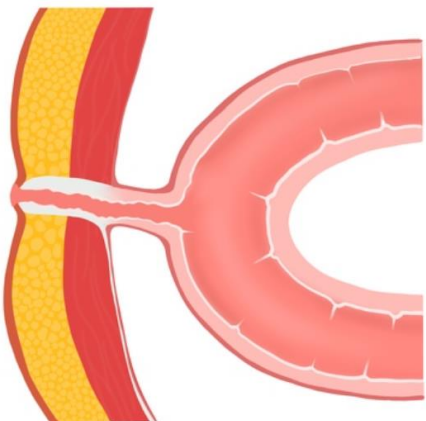
Fibrous band



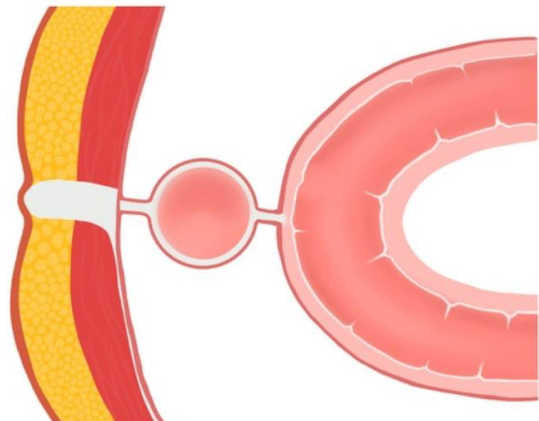
Omphalomesenteric sinus



Omphalomesenteric fistula

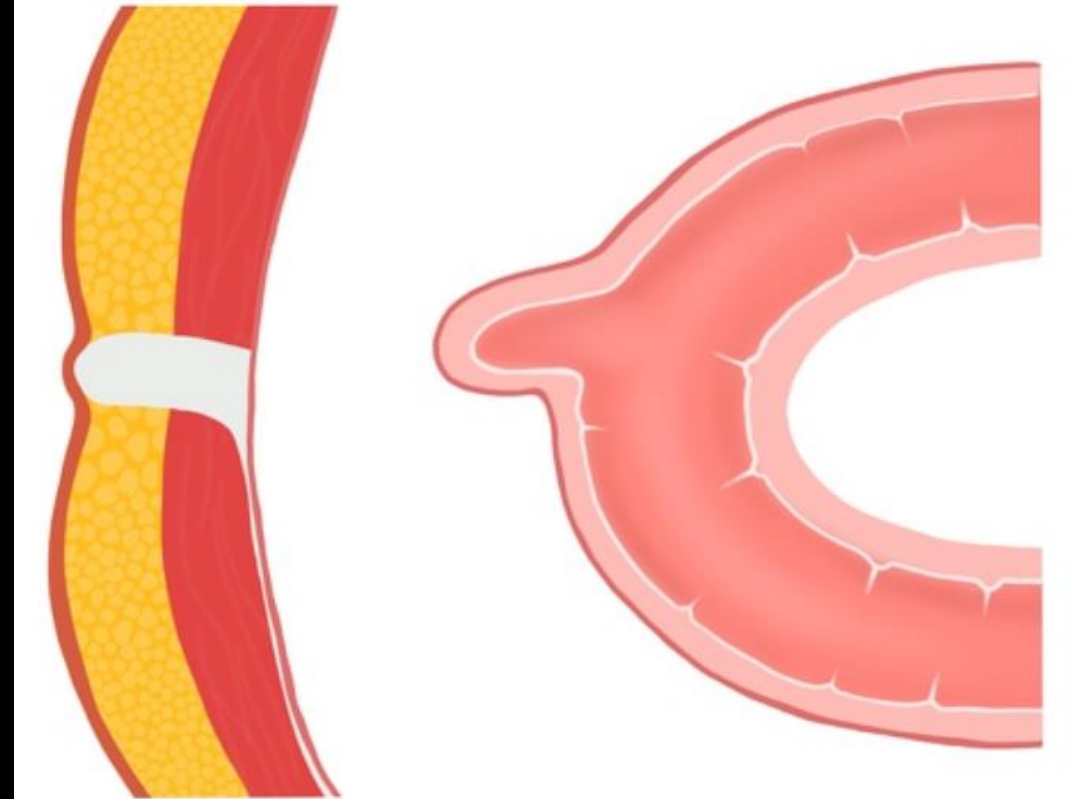


Omphalomesenteric duct cyst



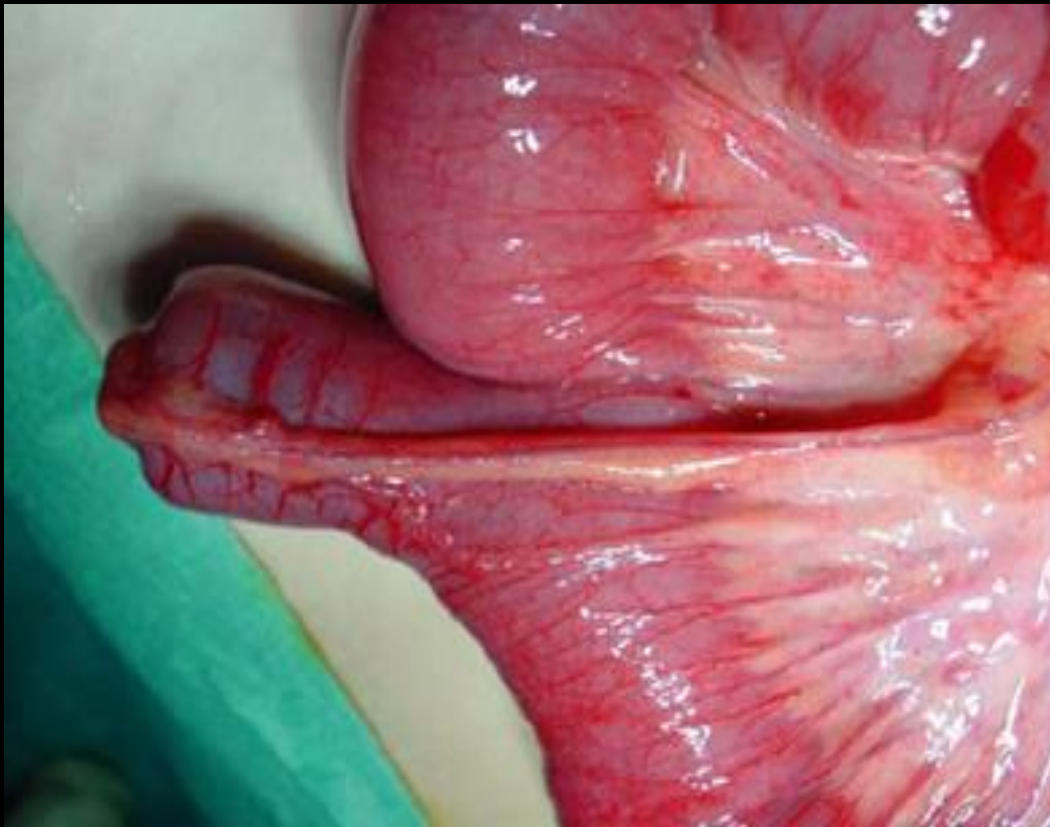90%

Meckel diverticulum

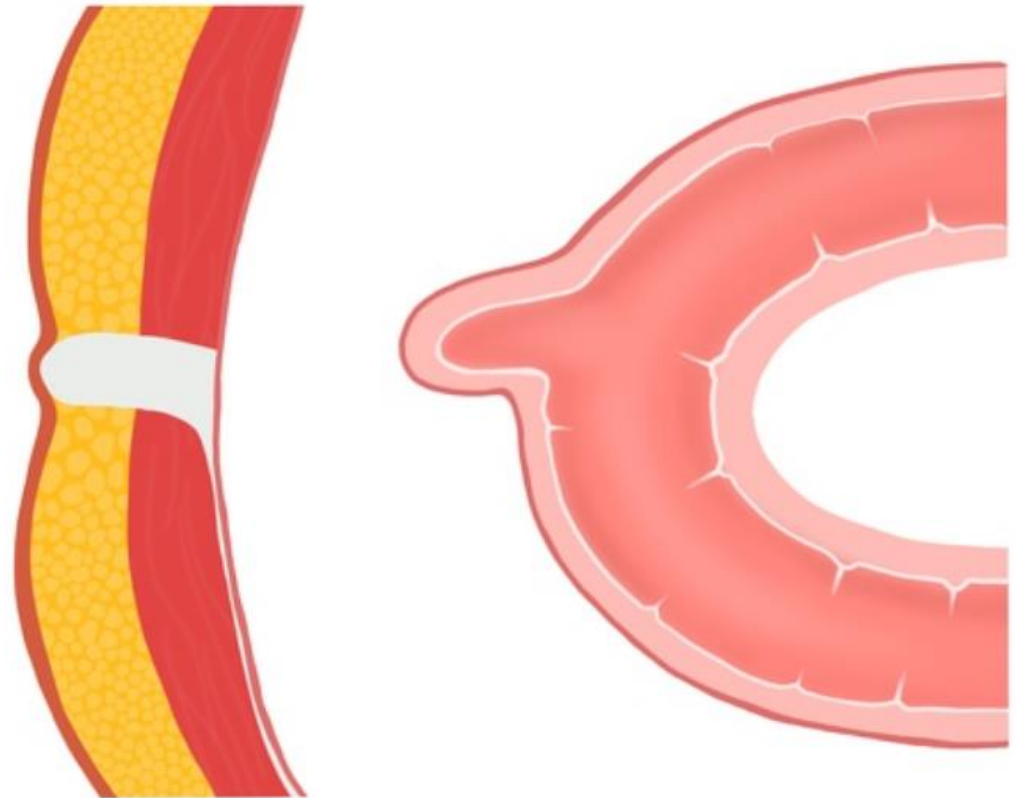


Douleurs abdominales aiguës ± fébriles

Diverticule de Meckel



Meckel diverticulum



# Douleurs abdominales aiguës ± fébriles

## Diverticule de Meckel

### Clinique

« Fréquemment suspecté, souvent recherché et rarement rencontré »

- Une grande proportion d'individus restent **asymptomatiques**, même si jusqu'à un tiers d'entre eux peuvent présenter des symptômes cliniques
- L'incidence des complications liées à un **diverticule de Meckel se situerait entre 4 et 40 %**

### Complications possibles :

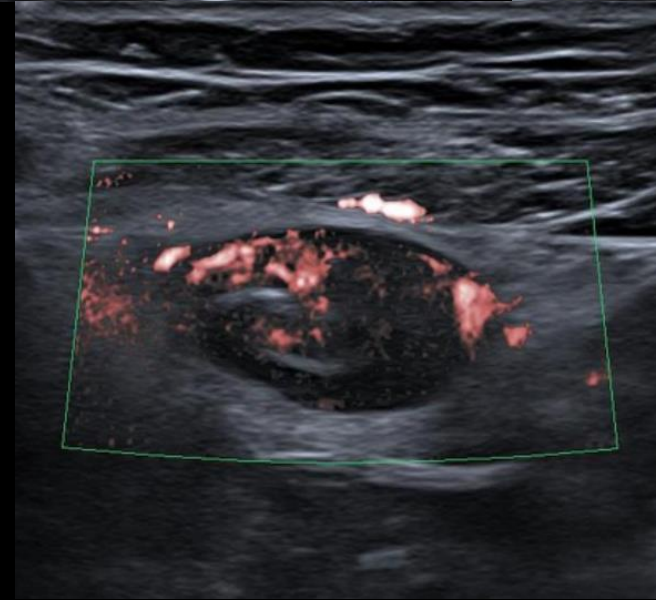
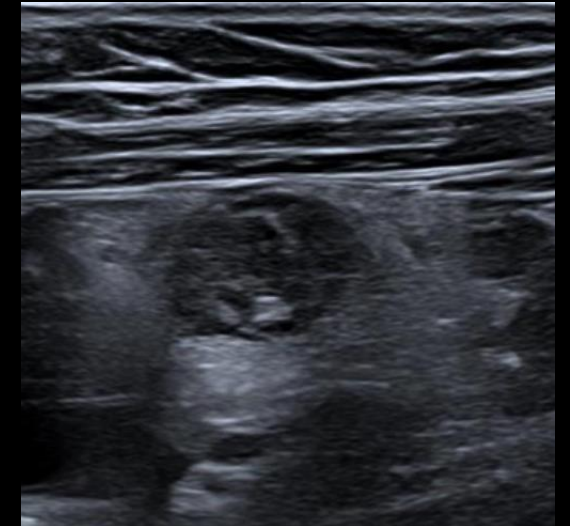
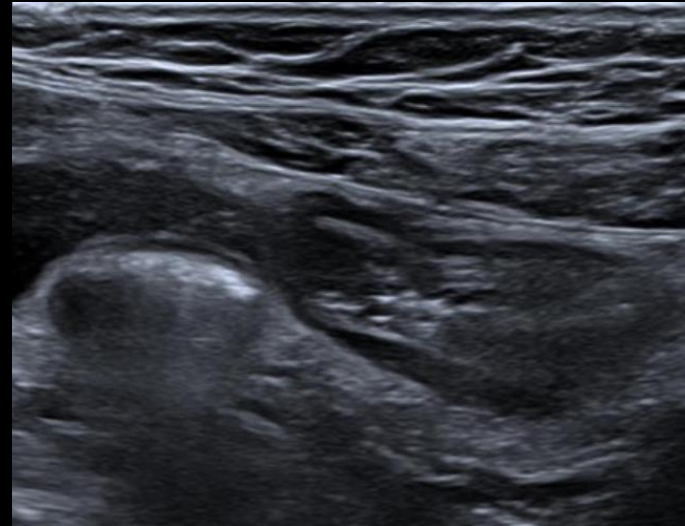
- **Hémorragie gastro-intestinale** : complication la plus courante et peut représenter environ 30 % des cas symptomatiques ; se présente comme un saignement rectal rouge vif important, généralement spontanément résolutif
- **Occlusion de l'intestin grêle** : deuxième présentation la plus courante
  - adhésion ou bande mésodiverticulaire
  - obstruction luminale due à une diverticulite ou à un corps étranger inclus dans la formation du diverticule ou de l'entérolithe
  - Volvulus
  - invagination : particulièrement si le diverticule s'inverse
  - hernie interne due à une fixation persistante du diverticule à l'ombilic par le canal omphalomésentérique oblitéré
  - petite hernie : inclusion du diverticule dans une hernie
  - obstruction néoplasique
- **Inflammation (diverticulite)** : diverticulite de Meckel
- **Perforation**
- **Néoplasme survenant dans un diverticule de Meckel**

# Douleurs abdominales aiguës ± fébriles

## Diverticule de Meckel

- La diverticulite de Meckel est l'**inflammation d'un diverticule de Meckel**
- Sa pathogenèse est similaire à celle de l'**appendicite aiguë**
- **Echo** : structure **hypoéchogène tubulaire incompressible, à terminaison borgne et à bords irréguliers**. Le Doppler peut révéler des vaisseaux anormaux et des signes d'inflammation le long du diverticule
- Scanner : Structures rondes ou tubulaires remplies de liquide/air communiquant avec l'intestin grêle et d'un diamètre de 1,5 à 6 mm. Un épaissement et une prise de contraste de la paroi sont observés avec des changements inflammatoires environnants dans la graisse adjacente ainsi que de petits ganglions lymphatiques méésentériques réactionnels

## Diverticulite de Meckel

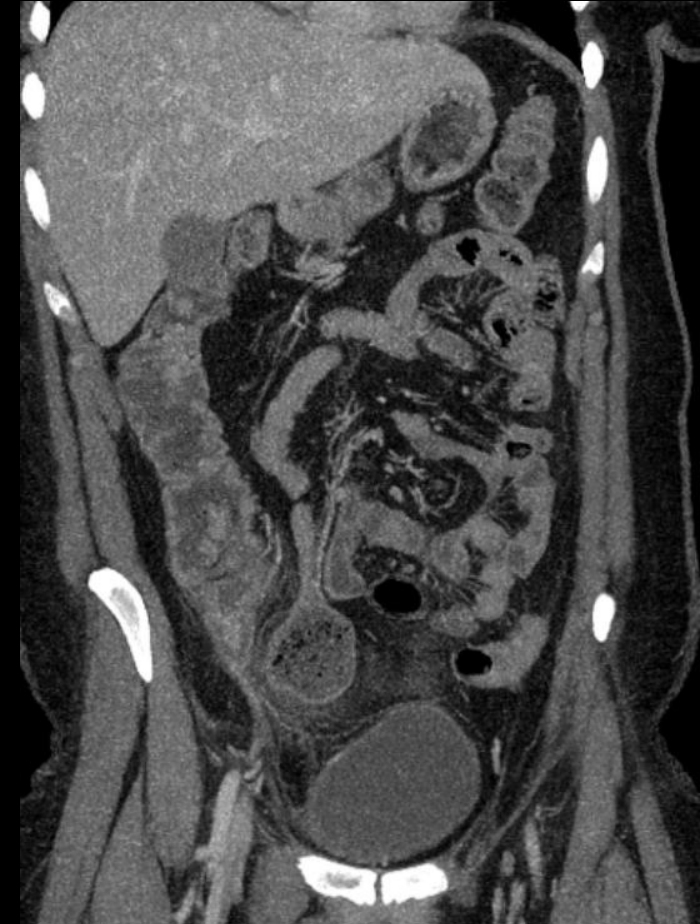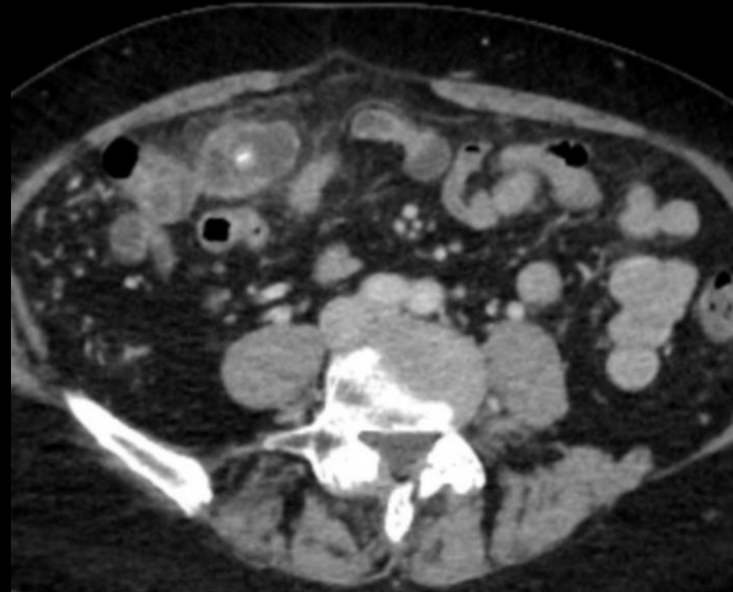


# Douleurs abdominales aiguës ± fébriles

## Diverticule de Meckel

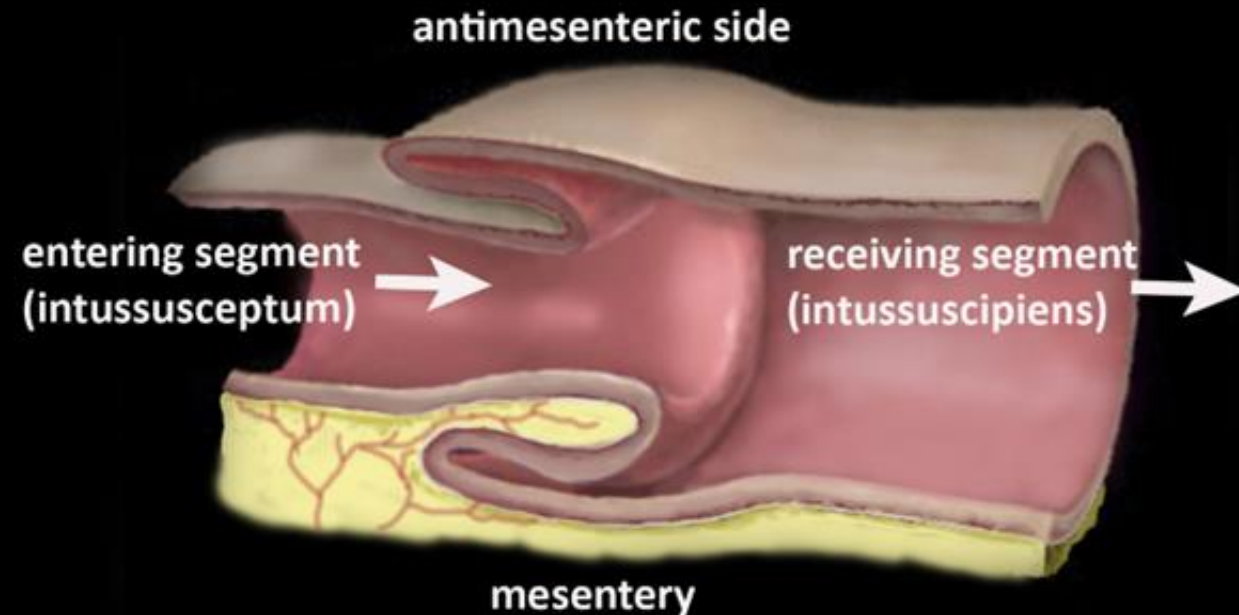
### Diverticulite de Meckel

- La diverticulite de Meckel est l'**inflammation d'un diverticule de Meckel**
- Sa pathogenèse est similaire à celle de l'**appendicite aiguë**
- Echo : structure hypoéchogène tubulaire incompressible, à terminaison borgne et à bords irréguliers. Le Doppler peut révéler des vaisseaux anormaux et des signes d'inflammation le long du diverticule
- **Scanner** : Structures rondes ou tubulaires remplies de liquide/air communiquant avec l'intestin grêle et d'un diamètre de 1,5 à 6 mm. Un **épaississement et une prise de contraste de la paroi** sont observés avec des changements inflammatoires environnants dans la graisse adjacente ainsi que de petits ganglions lymphatiques mésentériques réactionnels



## Invagination intestinale aiguë

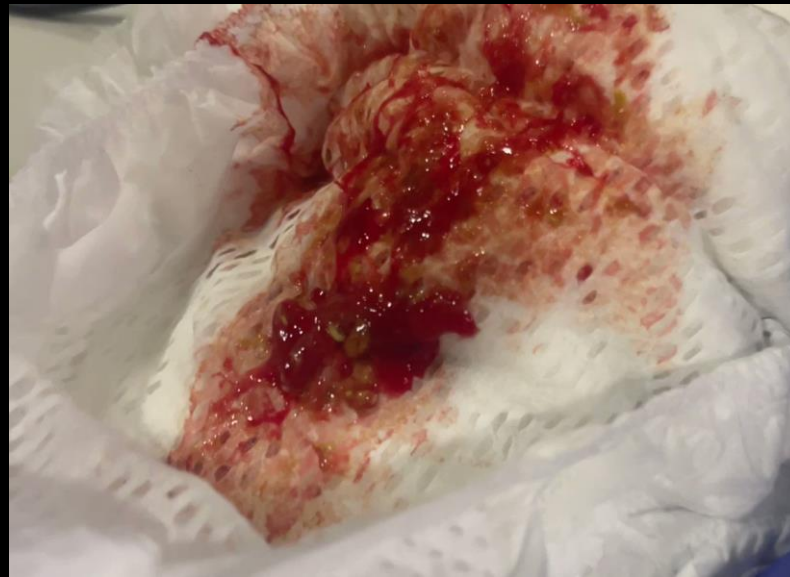- L'IIA est le **télescopage** et la **pénétration d'un segment intestinal dans le segment d'aval**
- L'IIA représente la **première cause d'obstruction de l'intestin grêle** et est **potentiellement mortelle**
- L'incidence moyenne mondiale de l'IIA est estimée à moins de 1 pour 10 000 enfants et à 1 pour 1000 admissions aux urgences
- **Survient essentiellement chez le nourrisson (80% entre 6 mois et 2 ans)**
- Le sex-ratio est d'environ **2 garçons pour 1 fille** avec des variations importantes selon les ethnies
- Considérée comme **idiopathique dans plus de 90% des cas**, l'IIA peut être secondaire (le plus souvent avant l'âge de 3 mois ou après 5 ans)
- C'est une **urgence diagnostique et thérapeutique** car la compression vasculaire pariétale entraîne, dans un délai variable en fonction de la largeur du collet, une ischémie puis une nécrose intestinale avec risque de perforation



## Invagination intestinale aigue

### Clinique

- Les symptômes classiques comprennent un **épisode aigu de douleur abdominale à intervalles libres, des vomissements, des selles sanglantes et une masse abdominale palpable, récidivant avec intervalle libre**
- Ensemble, ces quatre signes sont présents chez moins de 50 % des patients
- Des symptômes moins fréquents peuvent être présents, notamment des épisodes de pâleur et/ou de transpiration, des convulsions, une diarrhée, des coliques avec une distension abdominale ou des signes de gastro-entérite



*Selles en gelée de groseille*



# Douleurs abdominales aiguës ± fébriles

## Invagination intestinale aiguë

### Etiologie

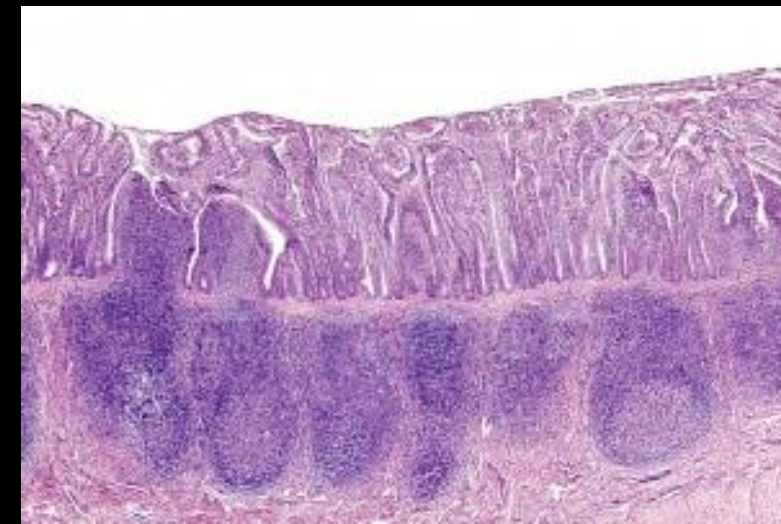
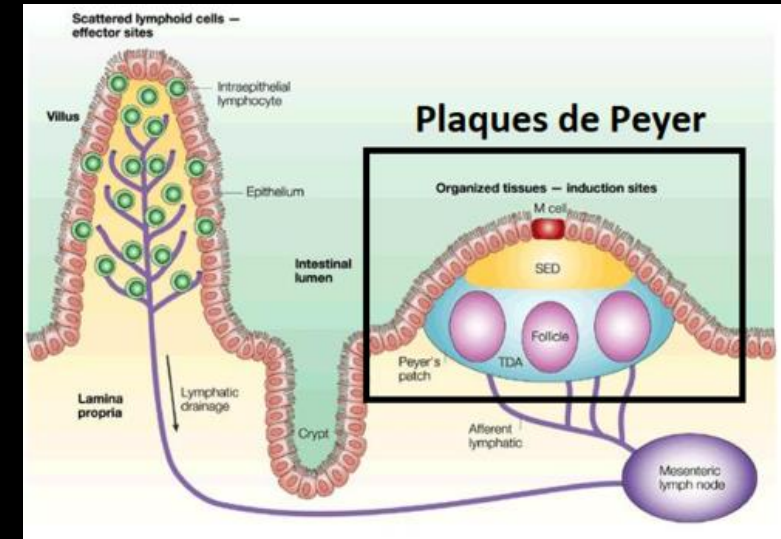
	Enfant	Adulte
IIA	95%	5%
Etiologie	90% idiopathique	70 à 90% organique

# Douleurs abdominales aiguës ± fébriles

## Invagination intestinale aiguë

Invagination « idiopathique » liée à l'hypertrophie du tissu lymphoïde

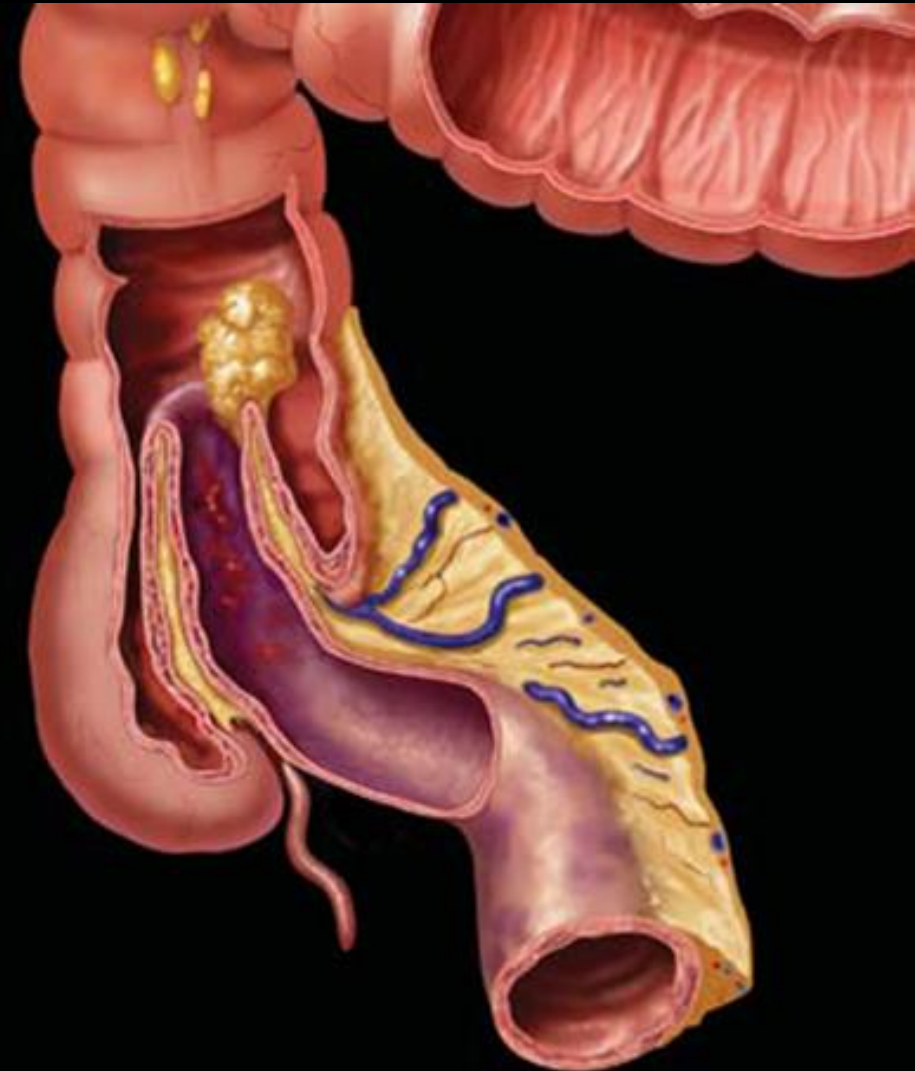- L'invagination secondaire à l'**hypertrophie du tissu lymphoïde** est dite « idiopathique »
- Elle représente la **forme la plus fréquente des invaginations** qu'elle soit iléocolique (IIC), iléo-iléo-colique (IIIC), iléo-caeco-colique (IICC) ou iléo-iléale (III)
- Les **plaques de Peyer hypertrophiées** servent de point de départ à l'invagination
- Les **infections virales** à adénovirus, rotavirus, herpès, cytomégalovirus et virus d'Epstein-Barr ont été rapportées comme étant associées à l'invagination
- **Influence virale saisonnière dans la survenue des IIA**
- **Vaccination contre le rotavirus** est responsable d'une légère augmentation de l'incidence de l'invagination avec une évolution plus sévère



## Invagination intestinale aiguë

### Invaginations secondaires ou organiques

- Les invaginations non « idiopathiques » représentent 1,5 à 12 % des IIA chez l'enfant
- La majorité ne concerne que l'intestin grêle
- Elles peuvent être présentes à tout âge, même avant 3 mois, mais leur incidence augmente avec l'âge
- Elles ne nécessitent pas toutes une intervention chirurgicale
- Une durée prolongée des symptômes, une maladie sous-jacente connue et la récurrence de l'invagination sont des arguments cliniques importants pour suspecter un point d'appel sous-jacent ; l'absence de ces signes ne permet pas non plus de l'exclure
- **Etiologies :**
  - Diverticule de Meckel
  - Duplication
  - Tumeurs intestinales : Polypes, lymphome
  - Maladie cœliaque
  - Contexte post-opératoire
  - Mucoviscidose
  - Purpura rhumatoïde

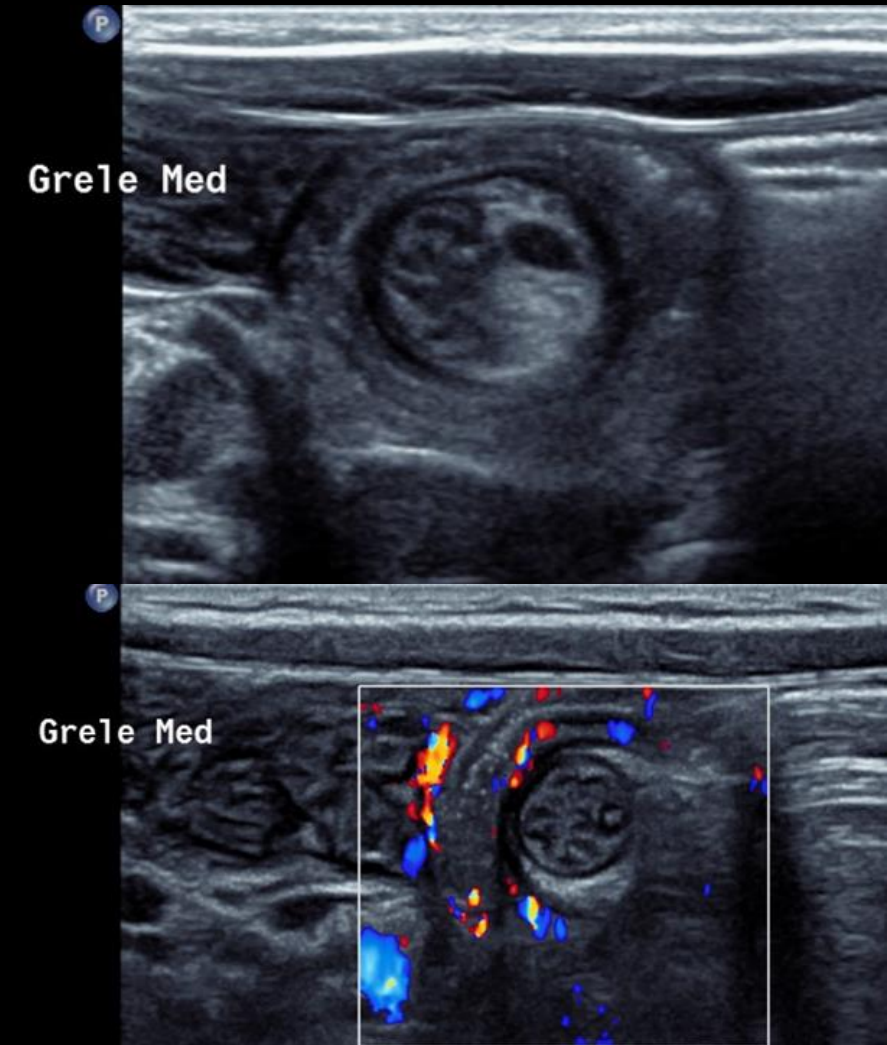


- L'échographie est l'examen de référence
- L'exploration échographique doit couvrir l'ensemble de l'abdomen et du pelvis, d'abord avec une sonde convexe de basse ou moyenne fréquence (3-6 MHz) puis avec une sonde linéaire de haute fréquence (7-15 MHz)
- Le rôle de l'échographie est triple pour le diagnostic d'une IIA :
  - Assurer un diagnostic positif
  - Ecarter les diagnostic différentiels
  - Rechercher un signe de perforation

## Invagination intestinale aiguë

Imagerie : assurer un diagnostic positif

- L'échographie a une sensibilité de 98-100 % et une spécificité de 88-100 %
- L'IIA apparaît en échographie avec une sonde de haute fréquence comme une **masse multicouche, qui comprend l'anse receveuse et l'anse incarcerated avec sa lame porte vaisseaux**
- Le boudin d'IIA présente un aspect caractéristique :
  - En coupe transversale, **cocarde à centre hyperéchogène** (lumière de l'anse invaginée) et à **couronne peu échogène de 3 à 8mm d'épaisseur** (parois digestives retroussées et adossées); **plusieurs strates visibles quand l'IIA présente plusieurs couches**. L'ensemble est assez volumineux, de 2 à 4,5cm de diamètre
  - Sur une coupe sagittale, les différentes couches intestinales et le mésentère apparaissent comme une masse composée de plusieurs couches parallèles présentant des échogénités différentes (aspect en feuilleté ou en sandwich)
- Autres signes échographiques :
  - Anses digestives dilatées en amont du boudin
  - Épanchement péritonéal libre
  - Adénopathies mésentériques, exceptionnellement masse digestive causale

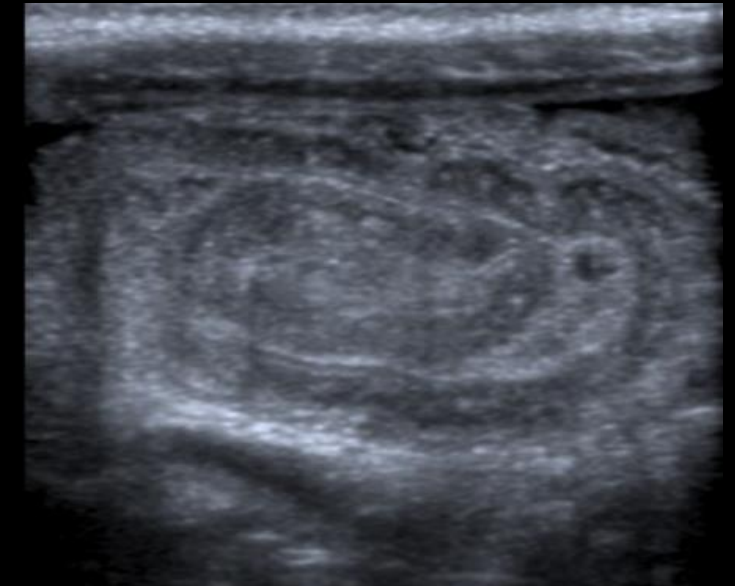
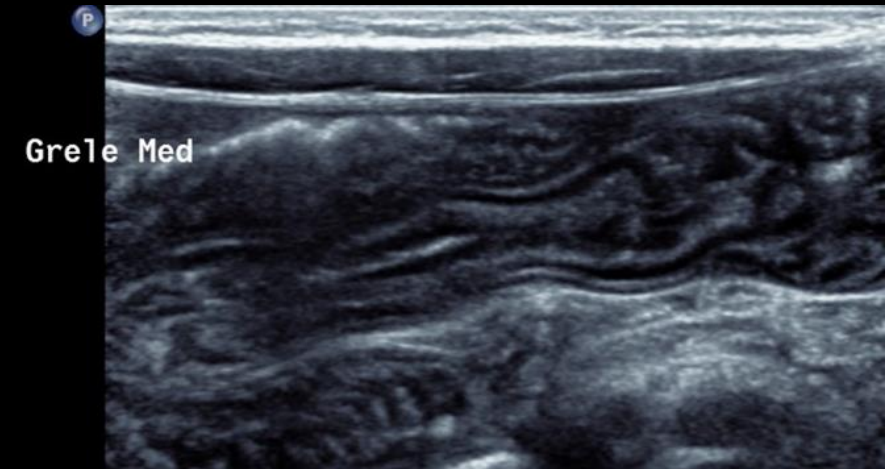




## Invagination intestinale aiguë

Imagerie : assurer un diagnostic positif

- L'échographie a une sensibilité de 98-100 % et une spécificité de 88-100 %
- L'IIA apparaît en échographie avec une sonde de haute fréquence comme une **masse multicouche, qui comprend l'anse receveuse et l'anse incarcerated avec sa lame porte vaisseaux**
- Le boudin d'IIA présente un aspect caractéristique :
  - En coupe transversale, cocarde à centre hyperéchogène (lumière de l'anse invaginée) et à couronne peu échogène de 3 à 8mm d'épaisseur (parois digestives retroussées et adossées); **plusieurs strates visibles quand l'IIA présente plusieurs couches**. L'ensemble est assez volumineux, de 2 à 4,5cm de diamètre
  - Sur une coupe sagittale, les différentes couches intestinales et le mésentère apparaissent comme une **masse composée de plusieurs couches parallèles présentant des échogénités différentes** (aspect en feuilleté ou en sandwich)
- Autres signes échographiques :
  - Anses digestives dilatées en amont du boudin
  - Épanchement péritonéal libre
  - Adénopathies mésentériques, exceptionnellement masse digestive causale



# Douleurs abdominales aiguës ± fébriles

## Invagination intestinale aiguë

Imagerie : assurer un diagnostic positif

Spécificité de 88-100 %

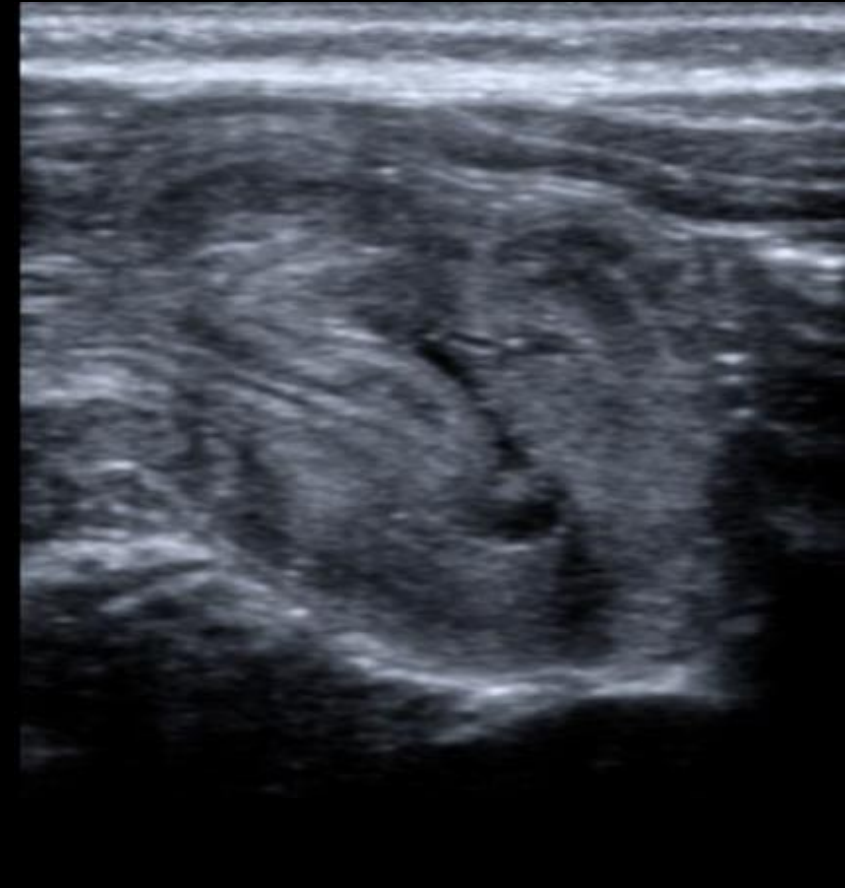
Aspect fréquent comme une **masse** **encarcérée** avec sa **lame porte**

Échogène (lumière de l'anse



- Sur une coupe sagittale, les différentes couches apparaissent comme une **masse composée de** **présentant des échogénités différentes** (aspect

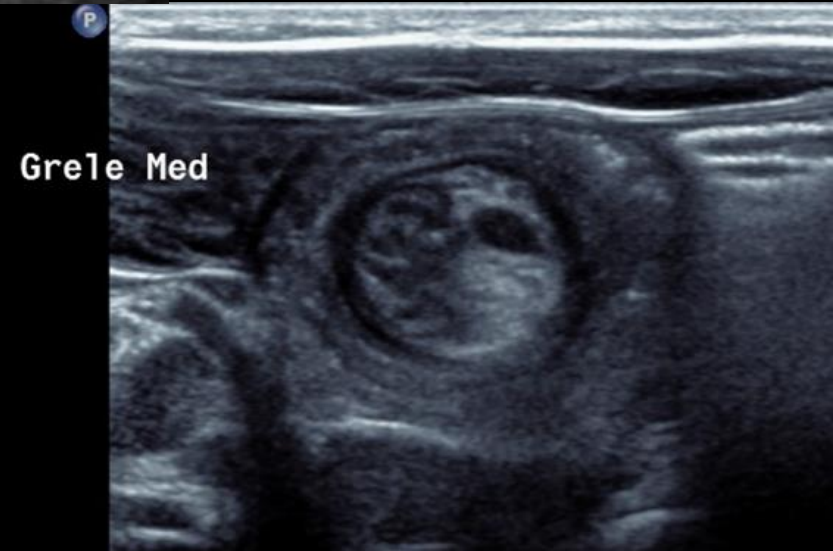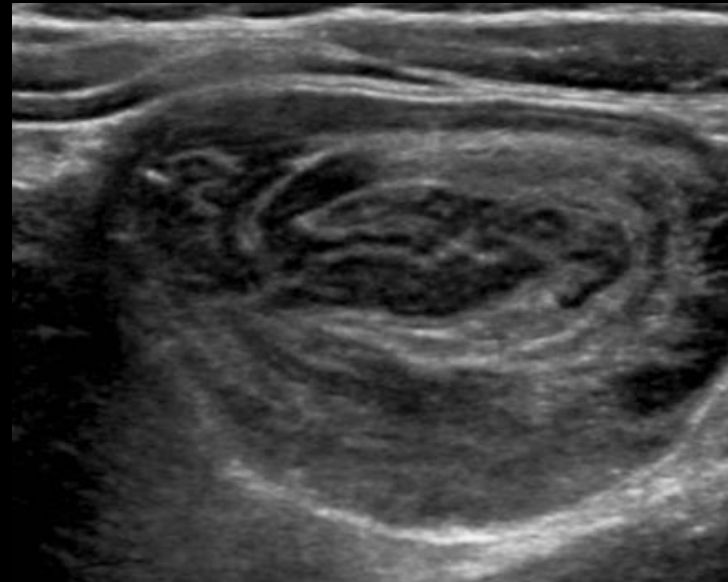
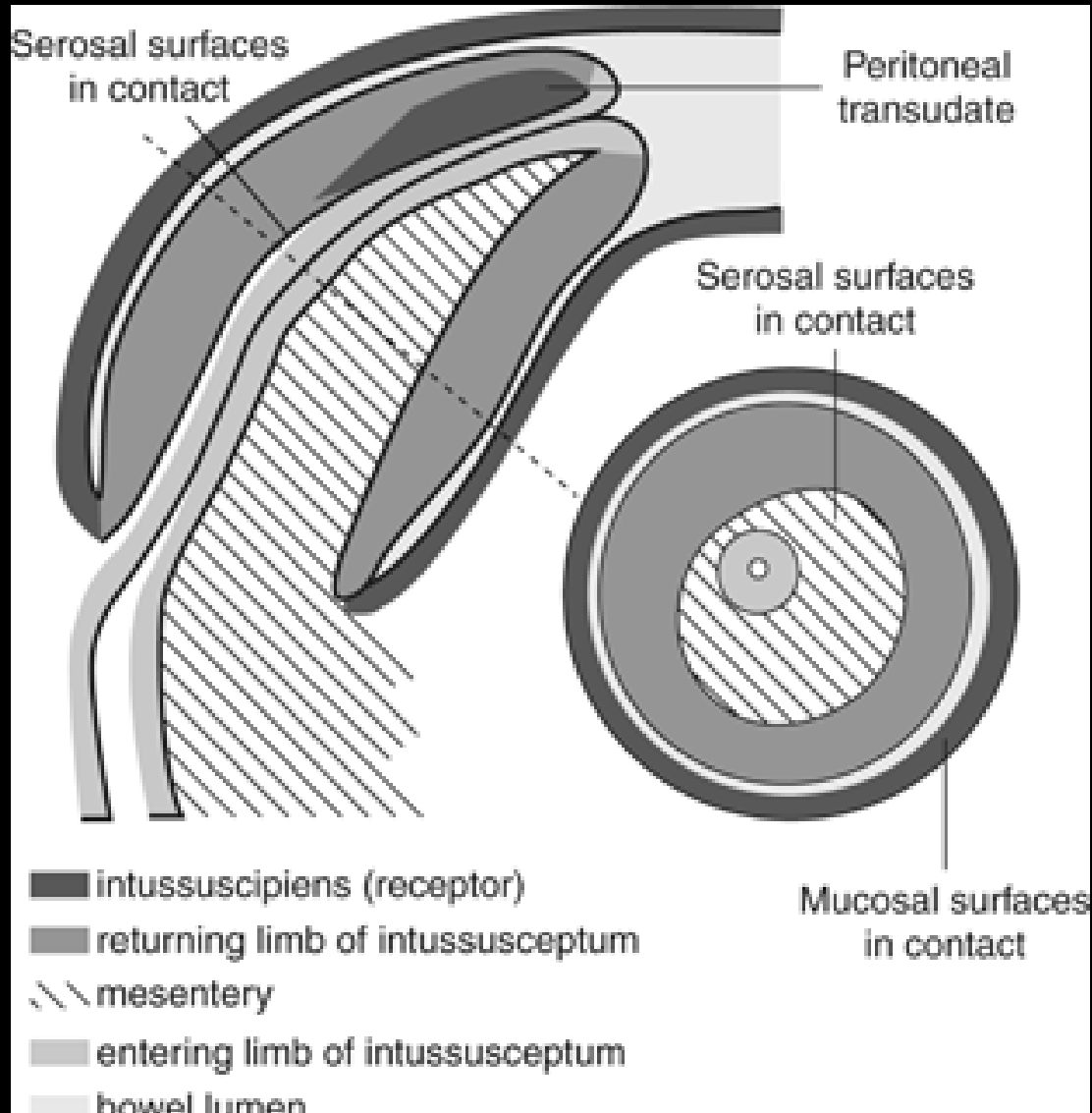
- Autres signes échographiques :
  - Anses digestives dilatées en amont du boudin
  - Épanchement péritonéal libre
  - Adénopathies mésentériques, exceptionnellement



# Douleurs abdominales aiguës ± fébriles

## Invagination intestinale aiguë

Imagerie : assurer un diagnostic positif

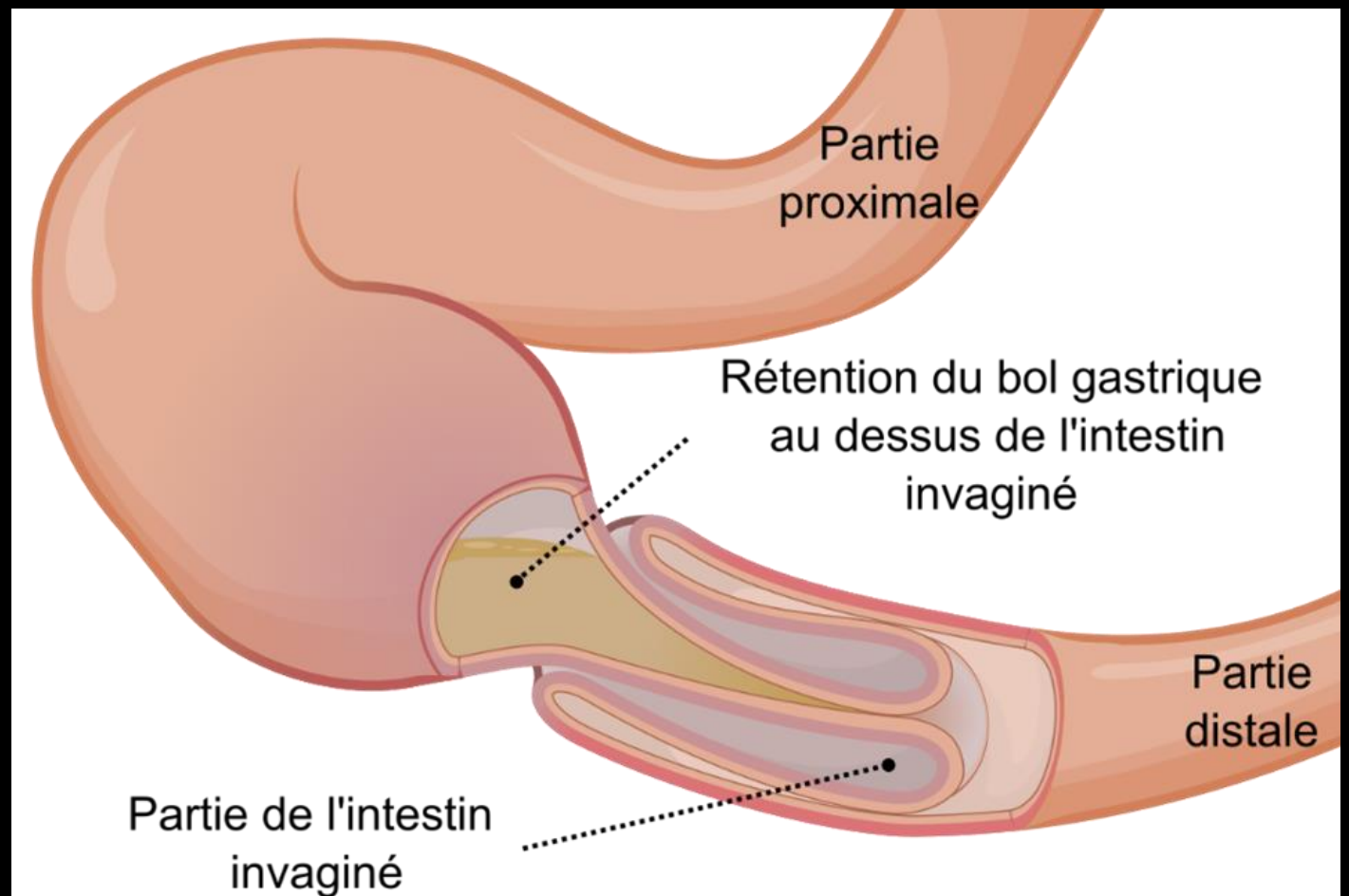
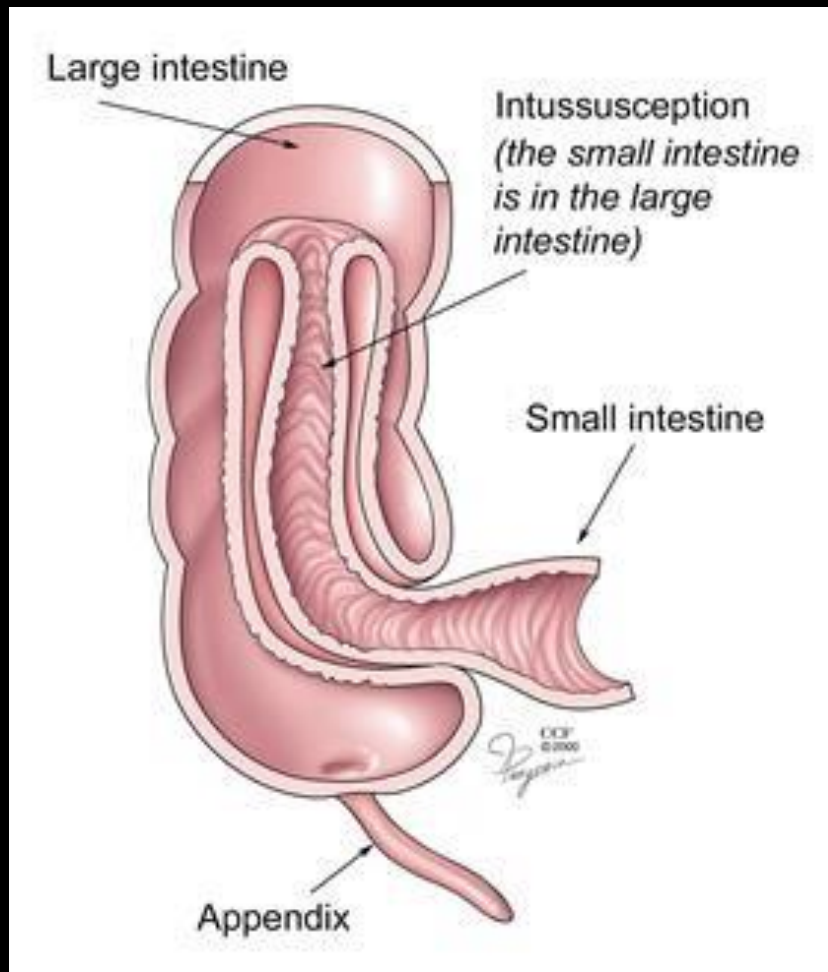


# Douleurs abdominales aiguës ± fébriles

## Invagination intestinale aiguë

Imagerie : identifier le type d'invagination

- Plusieurs signes échographiques ont été décrits pour permettre d'identifier le type d'invagination iléocolique ou iléo-iléale



## Invagination intestinale aiguë

### Imagerie : identifier le type d'invagination

- **Valvule iléocaecale en place**
  - L'identification d'une valvule iléocaecale normale, en place, permet, devant la découverte d'une invagination, d'exclure le diagnostic d'invagination iléocolique (IIC) ou d'invagination iléo-iléo-colique (IIIC) ou iléo-caeco-colique (IICC)
- **Diamètre du boudin**
  - Il varie de 0,8 à 4 cm
  - En dessous de 2,5 cm, la probabilité d'une invagination iléo-iléale (III) est élevée mais le diamètre des IIC peut être aussi petit que 1,3 cm
  - Le diamètre moyen d'une IIIC ou d'une IICC est plus grand que celui d'une IIC mais avec un large chevauchement
  - Par conséquent, le diamètre seul ne peut pas différencier avec précision les différents types d'invagination
- **Longueur du boudin**
  - L'IIC est plus longue que l'III ; une longueur supérieure à 3,5 cm a été signalée comme un important facteur prédictif indépendant de la nécessité d'une intervention chirurgicale
- **Nombre de couches intestinales**
  - En théorie, le nombre de couches intestinales pourrait aider à différencier une III et une IIC d'une IIIC ou IICC qui, par définition, contiennent plus de couches intestinales
  - Cependant, l'infiltration œdémateuse de ces couches peut induire la perte de leur différenciation et de la visualisation de leurs limites. Par conséquent, elles ne peuvent plus être comptées et distinguées les unes des autres

## Invagination intestinale aiguë

### Imagerie : identifier le type d'invagination

- **Présence de graisse**
  - La graisse entourant le vaisseau du mésentère incarcerated a été rapportée comme étant presque absente dans l'III
- **Localisation**
  - Les IIC et IICC sont plus souvent situées dans la région sous-hépatique ou dans le quadrant inférieur droit l'abdomen
  - Les invaginations spontanées iléo-iléales sont de préférentiellement situées dans la région para-ombilicale et dans l'hypocondre et la fosse iliaque gauche
  - Cependant, un boudin d'IIC peut remonter jusqu'à l'angle colique gauche, voire le côlon gauche, ce signe n'est donc pas très spécifique
- **Ganglions lymphatiques**
  - Les ganglions lymphatiques à l'intérieur du boudin d'invagination sont beaucoup plus fréquents dans les IIC
- **Lame d'ascite**
  - Elle est fréquemment présente et n'est d'aucune aide pour différencier les types d'IIA

## Invagination intestinale aiguë

### Imagerie : écarter un diagnostic différentiel

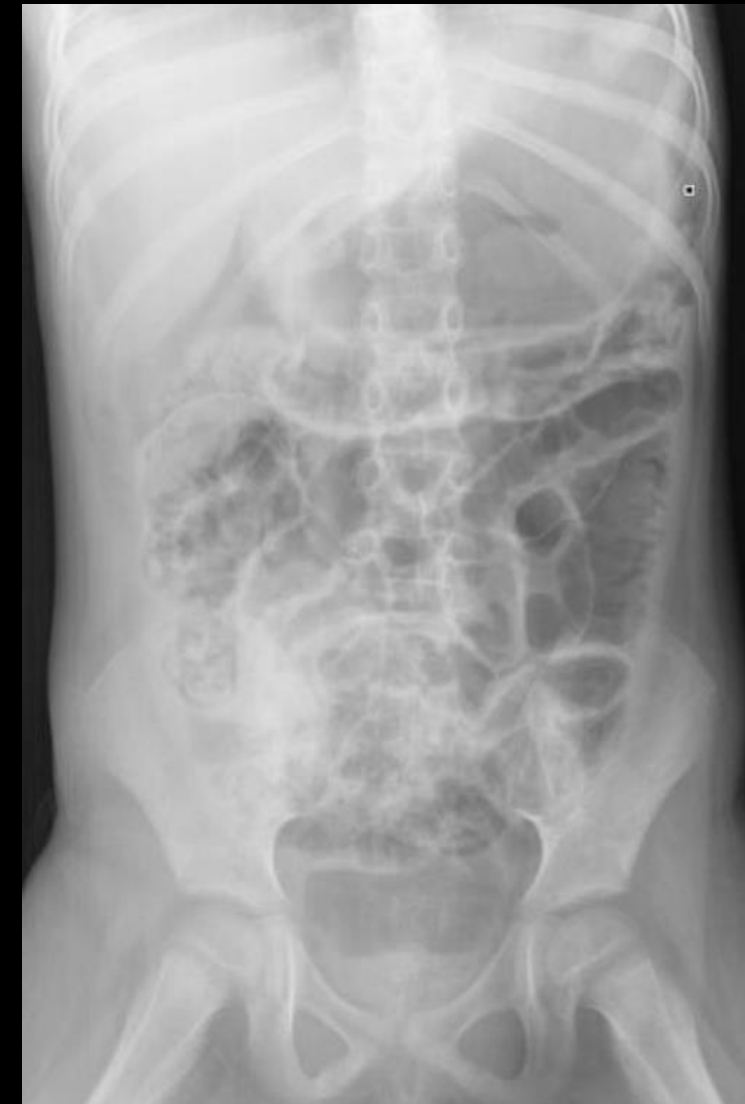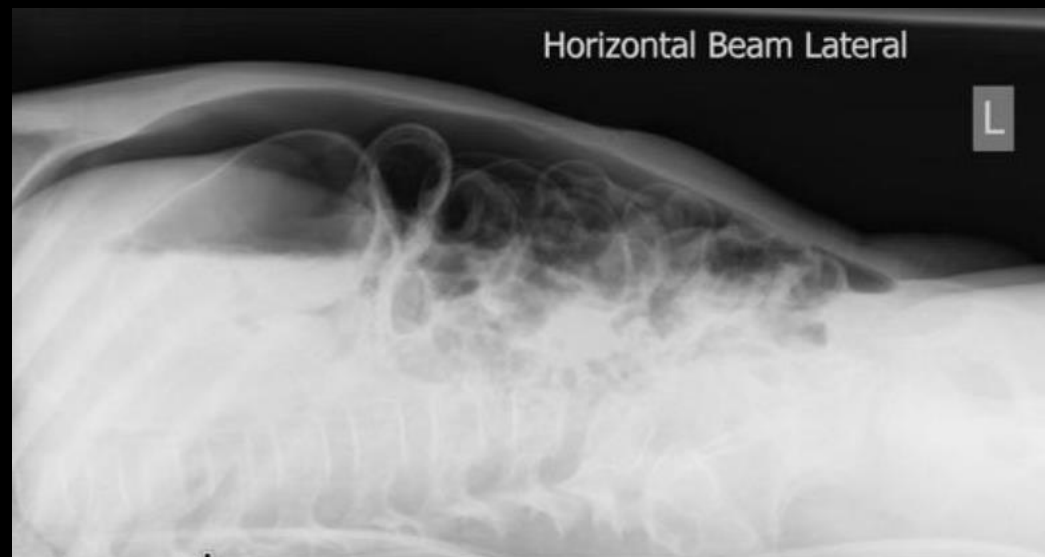- Les signes cliniques peuvent être assez déroutants et l'IIA peut imiter différentes pathologies dont la gastro-entérite, l'appendicite, la diverticulite de Meckel, le volvulus du méésentère et de nombreuses pathologies intestinales, urologiques, voire génital
- L'échographie est l'examen de choix pour différencier ces différentes entités
- Le taux d'autres pathologies abdominopelviennes détectées par échographie chez des enfants suspects d'invagination mais non confirmée a été rapporté de 4 à 16,7 %
- L'invagination intestinale transitoire est très fréquente en dehors de tout contexte clinique spécifique et n'est pas symptomatique. Elle intéresse préférentiellement le jéjunum. Le diamètre de l'invagination est  $< 2,5$  cm ; les parois digestives impliquées ne sont pas épaissies, leur péristaltisme est préservé et il n'y a pas de signes de distension intestinale en amont. Elle disparaît spontanément ou sa position change pendant l'examen. Sa fréquence au cours de toutes les échographies abdominales est rapportée à 0,4 %

# Douleurs abdominales aiguës ± fébriles

## Invagination intestinale aiguë

**Imagerie : rechercher des signes de perforation**

- Le seul signe formel est l'identification d'un pneumopéritoine
- Il est recherché à la sonde linéaire autour de l'anse invaginée mais aussi dans toutes les zones déclives en faisant tourner l'enfant d'un décubitus latéral à l'autre
- La radiographie d'abdomen sans préparation avant la réalisation de la désinvagination permet également de rechercher des signes de pneumopéritoine si la désinvagination est faite sous contrôle radiographique



- La désinvagination peut se faire de **façon radiologique** (à l'air ou hydrostatique) ou de **façon chirurgicale**
- **Contre-indication à la désinvagination radiologique :**
  - Elles comprennent tous les arguments cliniques, échographiques, voire radiographiques en faveur d'une **perforation digestive** ou d'un **état de choc**
  - Une déshydratation est une non-indication temporaire qui peut être corrigée pour bénéficier secondairement d'une réduction radiologique

## Invagination intestinale aiguë

### Prise en charge thérapeutique – Désinvagination radiologique

- **Conditions :**
  - Sous monitoring, prises murales d'air d'oxygène et de vide fonctionnelles, BAVU
  - Réhydratation, surveillance hémodynamique ++ et remplissage NaCl 0,9 % 10ml/kg/h
  - Réchauffement
  - En salle de radiologie par un radiologue expérimenté. Présence de l'anesthésiste souhaitable, chirurgien prévenu
- **Sédation analgésie**
- **Technique de désinvagination**
  - **Désinvagination pneumatique de préférence**
  - **Sous contrôle manométrique**, Pression max à 120 mmHg (90 mmHg avant 6 mois)
  - **Succès variable, en moyenne 80 %**
  - **Contrôle scopique avec images clés conservées**. Le cliché réductionnel (ou de son échec) est pris en graphie : **inondation des dernières anses iléales, absence de boudin résiduel**



## Invagination intestinale aiguë

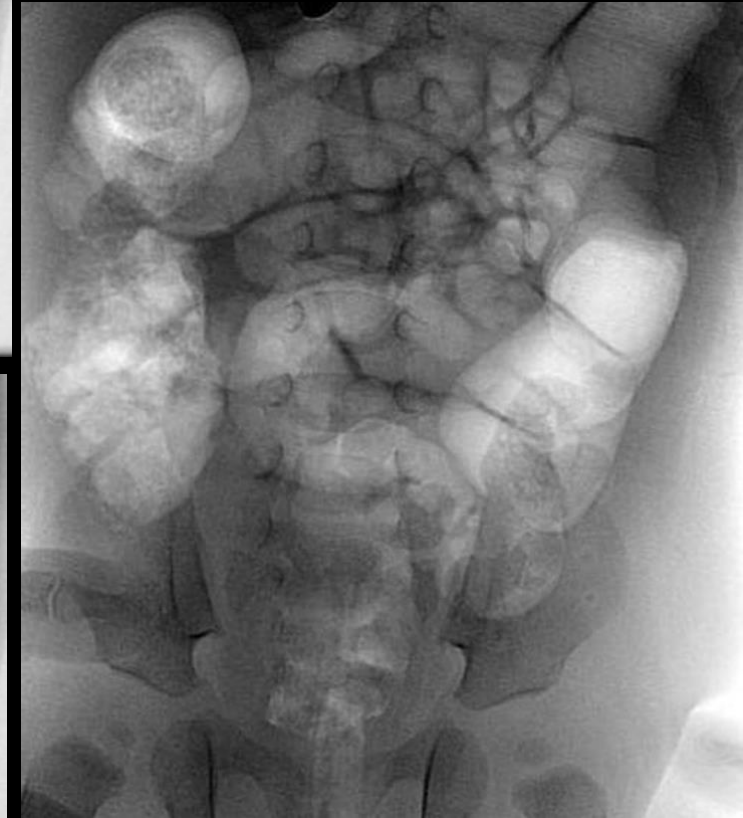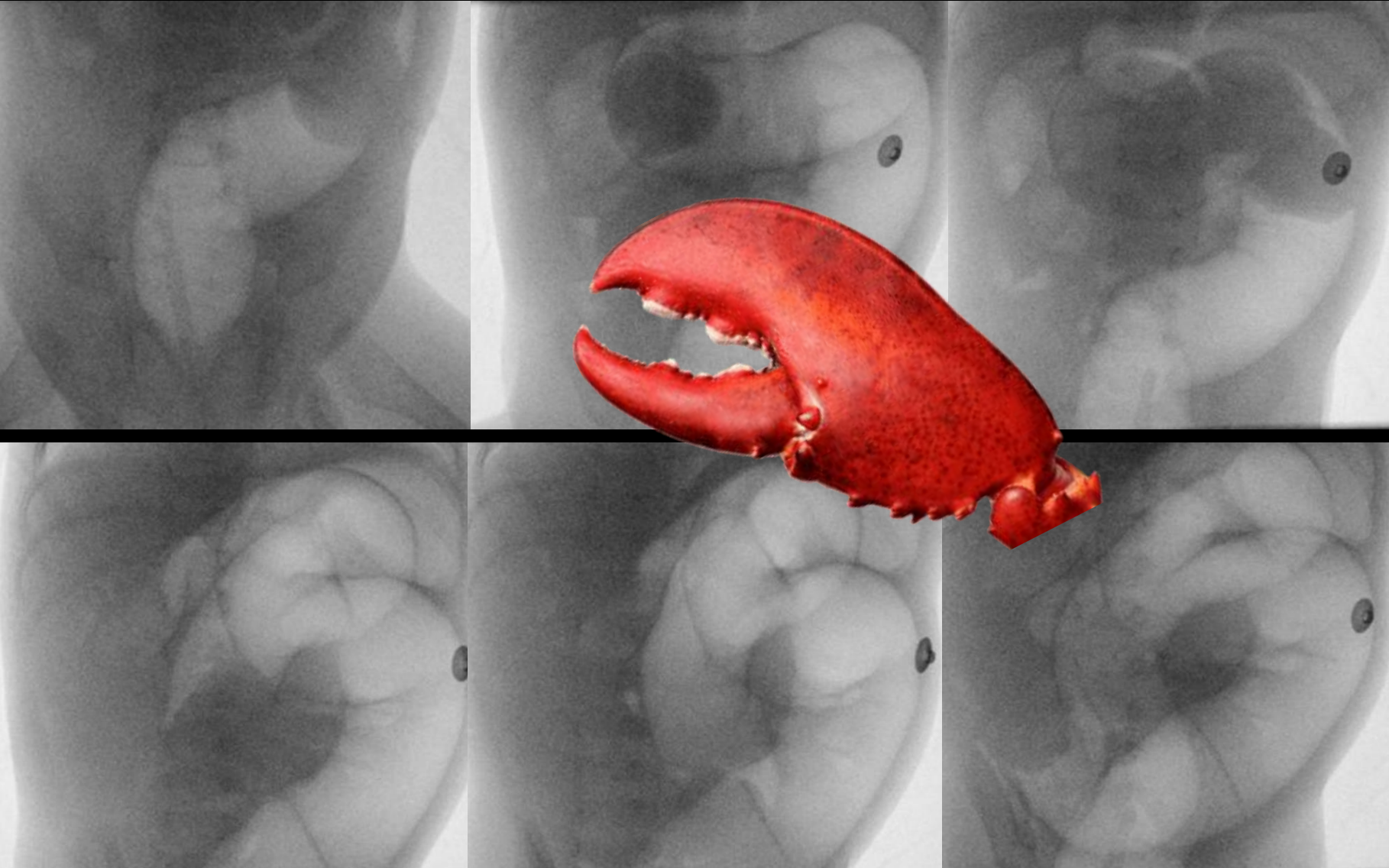### Prise en charge thérapeutique – Désinvagination radiologique

- Réduction à l'air
  - Les avantages de la réduction pneumatique sont le **cout réduit du produit**, la **facilité de nettoyage**, la **moindre contamination péritonéale fécale en cas de perforation**
  - Le principal inconvénient de cette technique est le **risque de pneumopéritoine sous tension**
- Réduction par un produit liquide
  - Elle peut être obtenue avec de l'**eau**, du **produit de contraste hydrosoluble à base d'iode** et, en tout dernier recours, par de la baryte. Cette dernière est plus à risque de complications péritonéales en cas de perforation
- Pression
  - Une tentative à basse pression (60-80 mmHg) doit être initialement effectuée et répétée en cas d'échec initial, quitte à monter progressivement, secondairement, jusqu'à une limite supérieure de 120 mmHg. Le risque de perforation augmente avec la pression. Une pression de 120 mmHg équivalente à 150 cm de colonne d'eau ou **contraste hydrosoluble**

# Douleurs abdominales aiguës ± fébriles

## Invagination intestinale aiguë

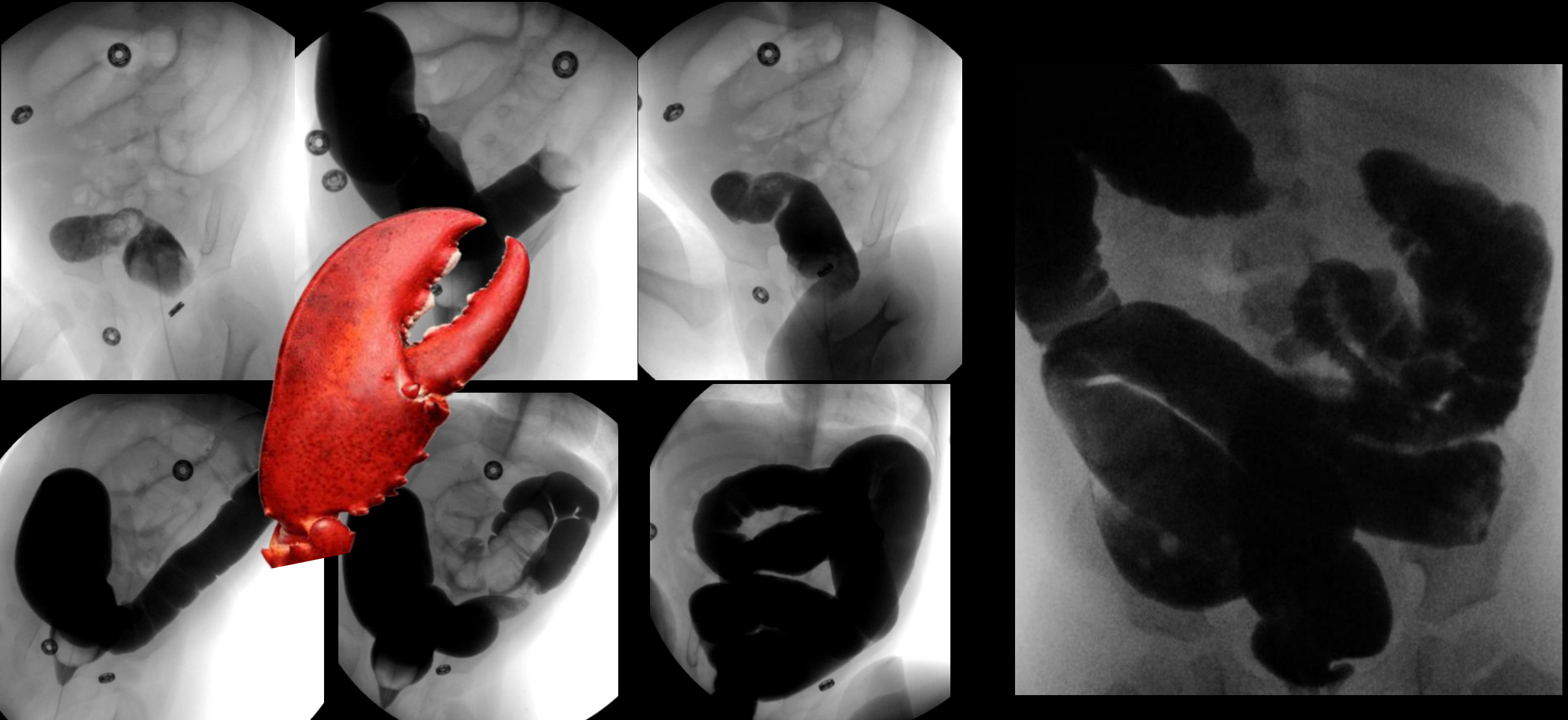Prise en charge thérapeutique – Désinvagination radiologique



Douleurs abdominales aiguës ± fébriles

Invagination  
intestinale aiguë

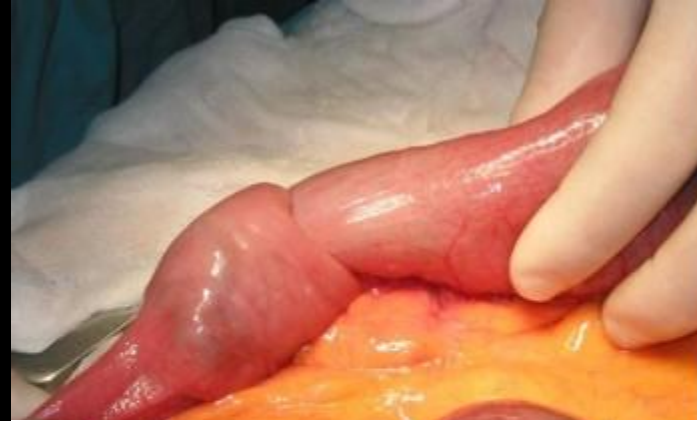Prise en charge thérapeutique – Désinvagination radiologique



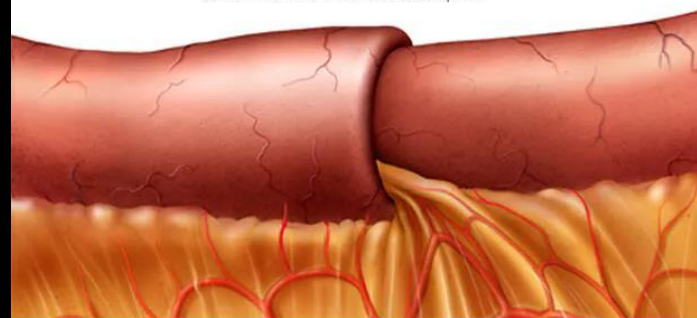
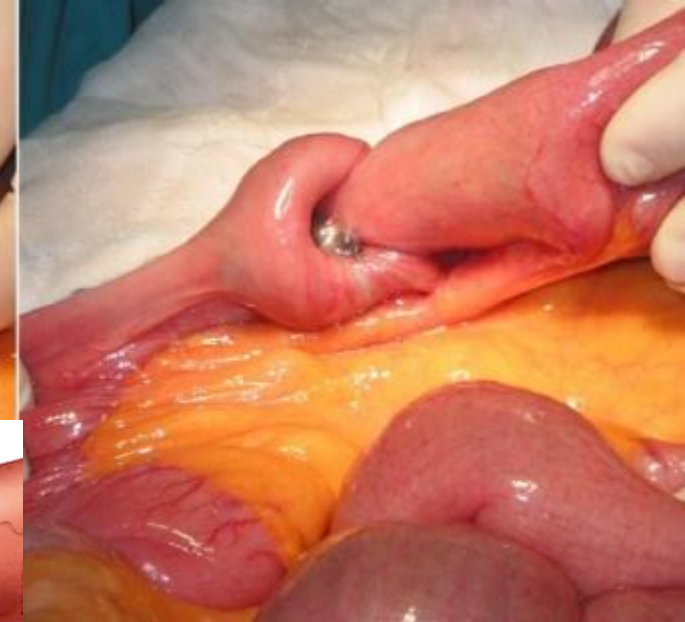## Invagination intestinale aiguë

### Prise en charge thérapeutique – Désinvagination chirurgicale

- Indications de la prise en charge chirurgicale :
  - en première intention **si contre-indication à la désinvagination radiologique** : instabilité hémodynamique, pneumopéritoine, ischémie, péritonite
  - en première intention **si forte suspicion de forme secondaire**
  - en deuxième intention **si échec ou complication de la désinvagination radiologique**
- Technique :
  - Laparotomie de McBurney, ou laparoscopie selon les cas et l'expérience du chirurgien
  - Réduction de l'invagination, +/- résection anastomose si nécessaire

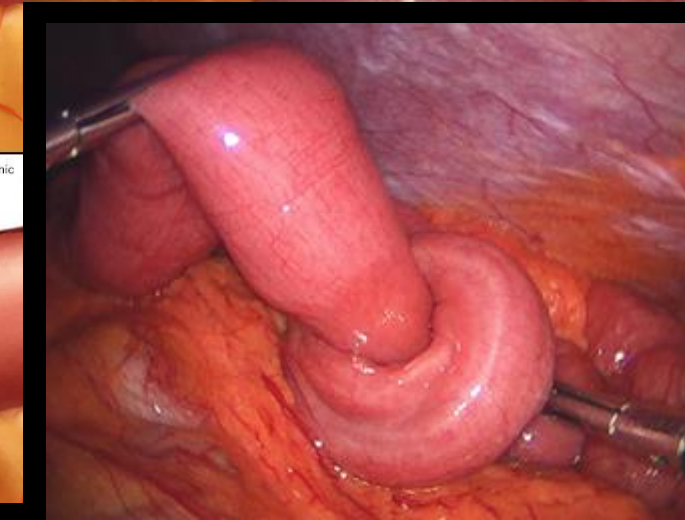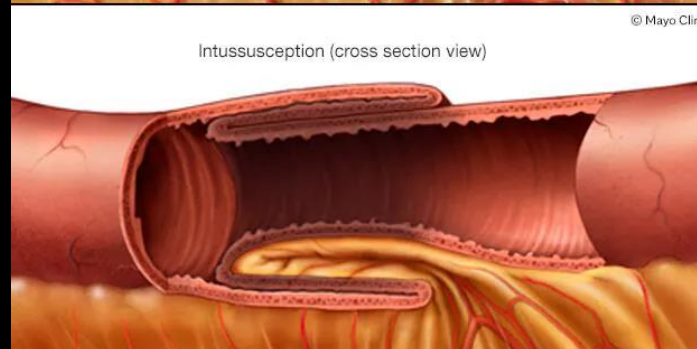


Small intestine with intussusception



Intussusception (cross section view)

© Mayo Clinic



# Pathologies de l'enfant

**Douleurs  
abdominales  
aigues ± fébrile**

**Ingestion de corps  
étrangers**

- Appendicite aigue
- Adénolymphite mésentérique
- Diverticule de Meckel
- Invagination intestinale aigue

# Ingestion de corps étrangers

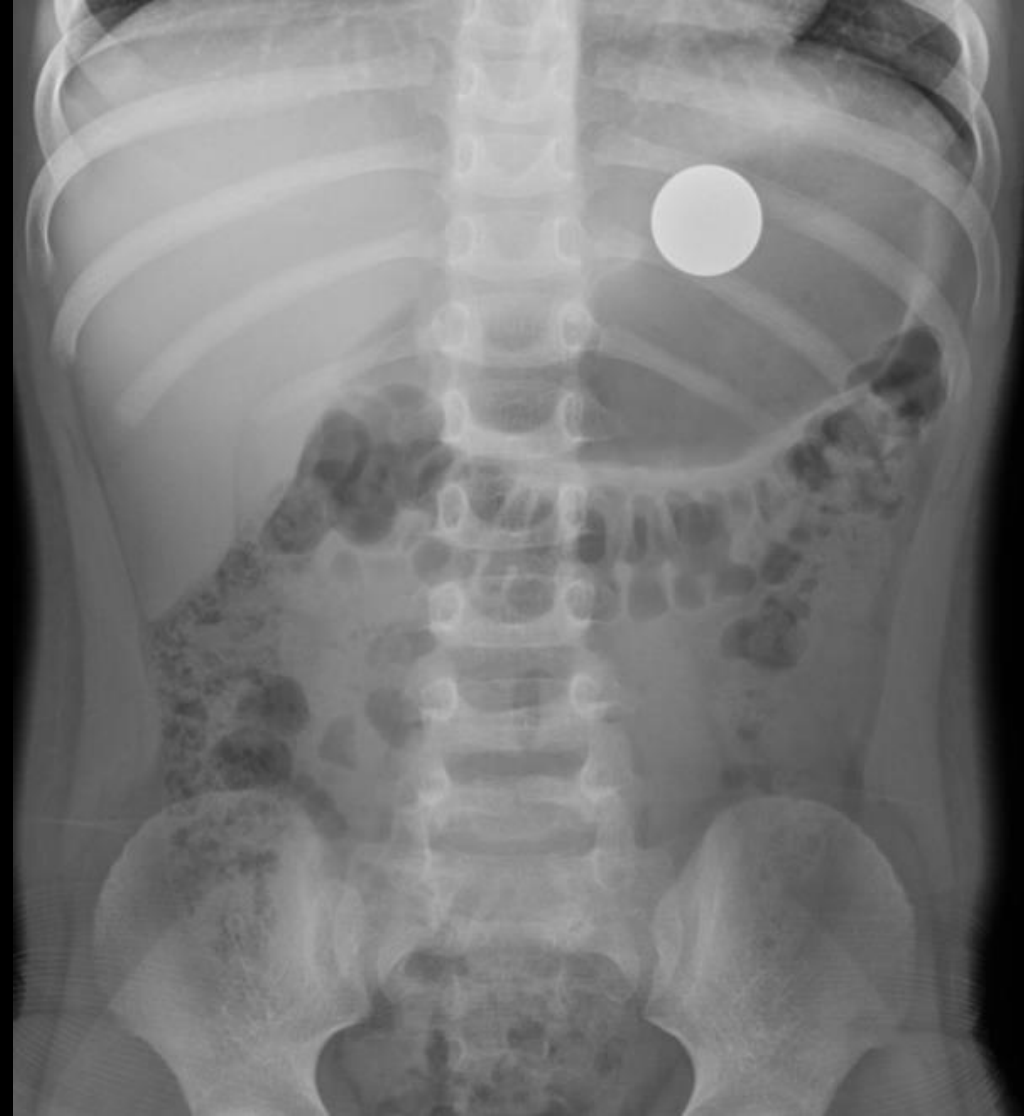- L'ingestion de corps étrangers chez les enfants est courante car le monde est un endroit curieux pour les jeunes enfants, qui mettent tout et n'importe quoi dans leur bouche et avalent souvent par inadvertance
- La pratique habituelle consiste à réaliser des examens simples du thorax et/ou de l'abdomen pour identifier un corps étranger
- L'incidence maximale d'ingestion de corps étrangers se situe entre six mois et six ans
- Environ 50 % des enfants seront asymptomatiques
- Les pièces de monnaie sont le corps étranger le plus couramment ingéré, avec les jouets, les piles, les os et presque tout ce qui peut entrer dans la bouche d'un enfant



# Ingestion de corps étrangers

## Objets « mousses »

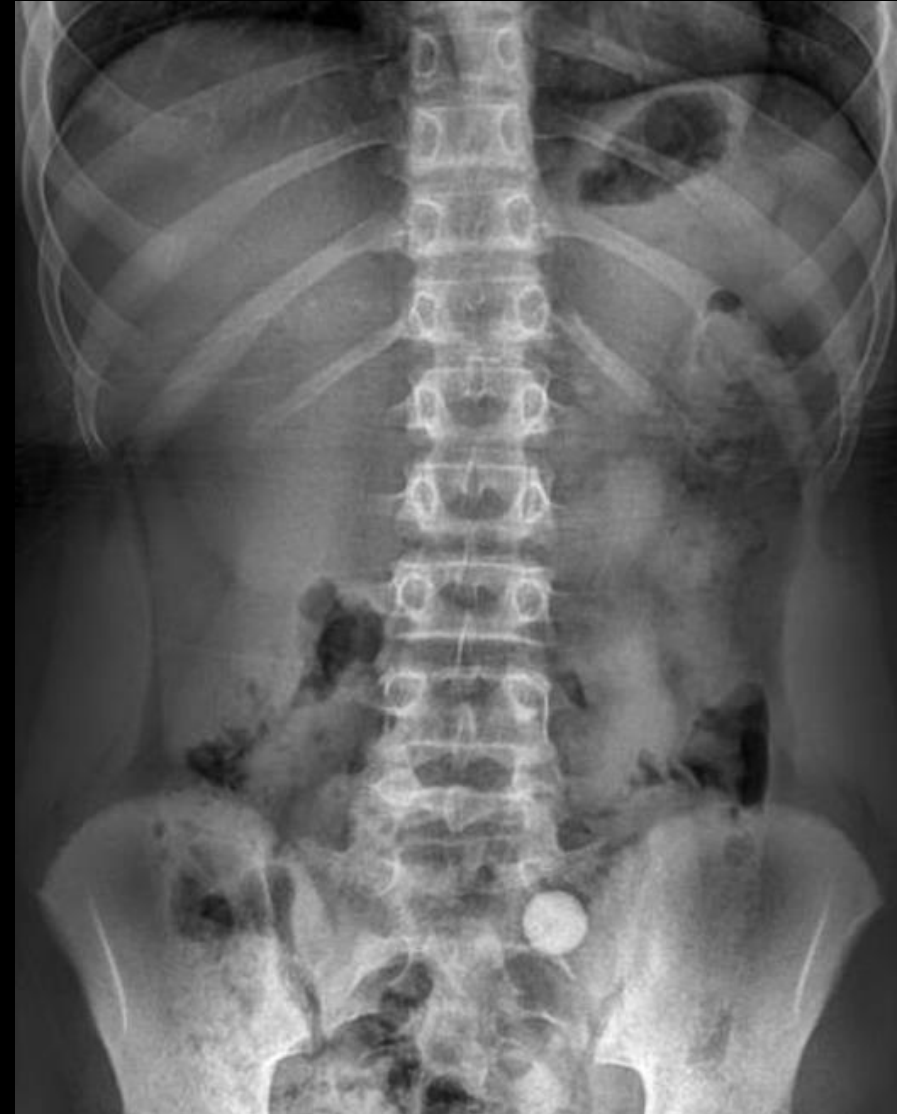- Pour les objets «mousses» ronds bloqués au niveau de l'œsophage, il faut aussi savoir temporiser 24 heures en l'absence de syndrome obstructif et 4 à 6 jours, lorsqu'ils sont situés dans l'estomac, en sachant que dans certains cas, des objets «mousses» peuvent mettre 4 semaines à s'éliminer de la cavité gastrique
- Les radiographies sont effectuées toutes les semaines lorsqu'un corps étranger «mousse» a franchi le pylore
- A titre d'exemple, **85% franchissent le duodénum en 72 heures**, la chirurgie étant indiquée si le corps étranger reste plus d'une semaine à un même endroit
- **La fréquence des objets «mousses» de type pièces de monnaie est de 42,5% entre 6 ans et 12 ans**. Dans 16% des cas, l'ingestion est asymptomatique, dans 60 à 80% des cas, le blocage se situe au niveau du muscle crico-pharyngien, 10 à 20% au niveau de la crosse aortique et dans 5% à 20% au niveau du sphincter inférieur de l'œsophage
- **En général, les pièces restent 1 heure seulement dans l'œsophage d'où l'intérêt d'en effectuer rapidement l'extraction**



# Ingestion de corps étrangers

## Objets « mousses »

- Pour les objets «mousses» ronds bloqués au niveau de l'œsophage, il faut aussi savoir temporiser 24 heures en l'absence de syndrome obstructif et 4 à 6 jours, lorsqu'ils sont situés dans l'estomac, en sachant que dans certains cas, des objets «mousses» peuvent mettre 4 semaines à s'éliminer de la cavité gastrique
- Les radiographies sont effectuées toutes les semaines lorsqu'un corps étranger «mousse» a franchi le pylore
- A titre d'exemple, **85% franchissent le duodénum en 72 heures**, la chirurgie étant indiquée si le corps étranger reste plus d'une semaine à un même endroit
- **La fréquence des objets «mousses» de type pièces de monnaie est de 42,5% entre 6 ans et 12 ans**. Dans 16% des cas, l'ingestion est asymptomatique, dans 60 à 80% des cas, le blocage se situe au niveau du muscle crico-pharyngien, 10 à 20% au niveau de la crosse aortique et dans 5% à 20% au niveau du sphincter inférieur de l'œsophage
- **En général, les pièces restent 1 heure seulement dans l'œsophage d'où l'intérêt d'en effectuer rapidement l'extraction**



# Ingestion de corps étrangers

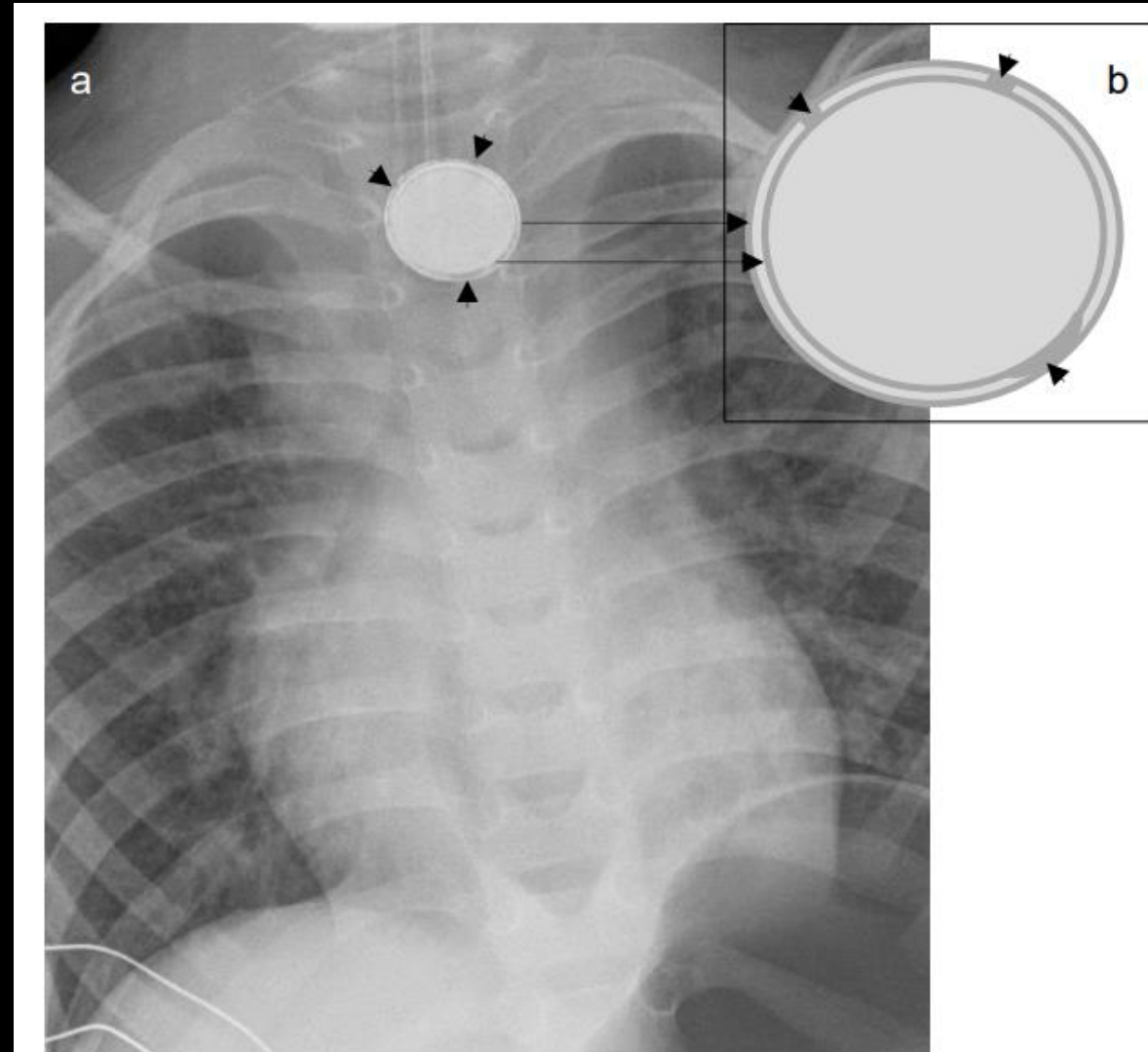
## Pile bouton

- Elle peut être grave, potentiellement mortelle, lorsque la pile est enclavée dans l'œsophage
- Le caractère urgent de la prise en charge est motivé par le risque de brûlure chimique très profonde de la paroi œsophagienne qui survient dès 2 heures après l'enclavement de la pile dans l'œsophage
- L'hydroxyde de sodium s'accumule au niveau de l'électrode négative en raison de l'hydrolyse du liquide tissulaire. L'ulcération progressive qui en résulte peut provoquer une fistule trachéo-œsophagienne
- L'œsophage est particulièrement sensible aux dommages dus au faible péristaltisme et au calibre étroit qui assurent une apposition étroite et continue des tissus sur la batterie
- Cette situation est plus fréquente chez les enfants de moins de 5 ans, a fortiori de moins de 1 an, et pour les piles de plus de 15 mm de diamètre
- Que la pile ait été ingérée devant témoin ou non, les signes cliniques d'un enclavement œsophagien de la pile bouton sont peu spécifiques, avec des signes digestifs à type de dysphagie, hypersialorrhée et vomissements, ORL (dysphonie), respiratoires (toux, dyspnée, bronchospasme) ou généraux avec une douleur thoracique ou une fièvre



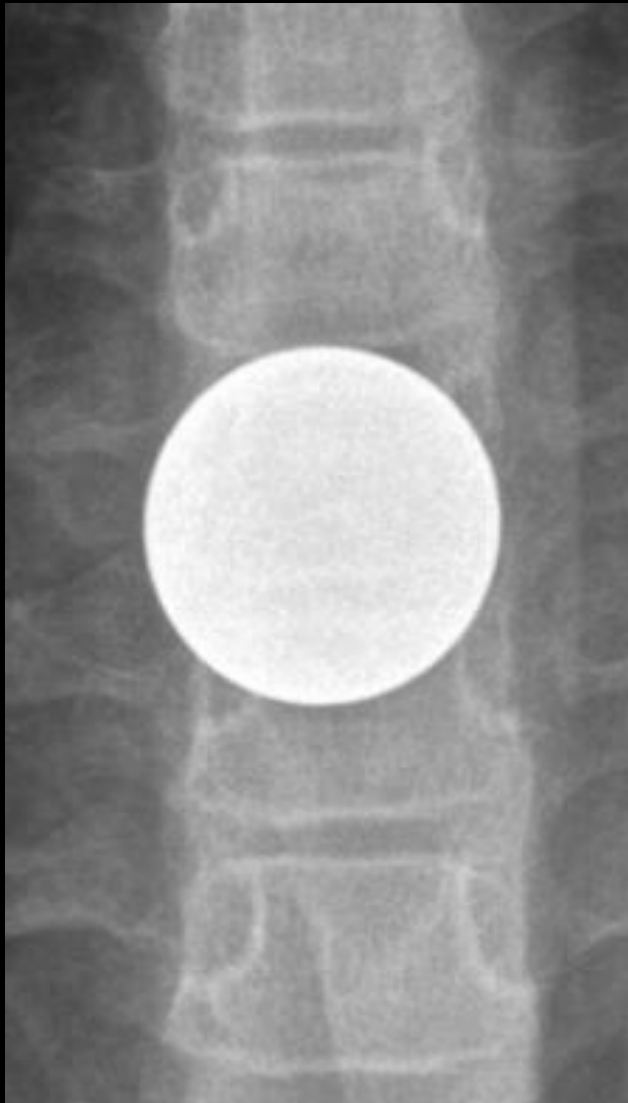## Pile bouton

- En cas de suspicion d'ingestion de pile bouton, une radiographie thoracique de face doit être réalisée en urgence
- Le corps étranger correspond très probablement à une pile bouton s'il existe un **aspect de double contour**, avec parfois des signes d'érosion des bords de la pile
- Si une pile est visualisée sur le cliché de face, un cliché de profil peut être réalisé à titre de complément
- Sur le profil, il existe un **aspect en marche d'escalier** caractéristique des piles boutons et il est possible de démasquer un deuxième corps étranger qui n'était pas visible sur le cliché de face
- Lorsque la pile bouton n'est pas visible au niveau thoracique, il peut être utile de compléter avec des clichés centrés sur les fosses nasales et le cou, et sur l'abdomen

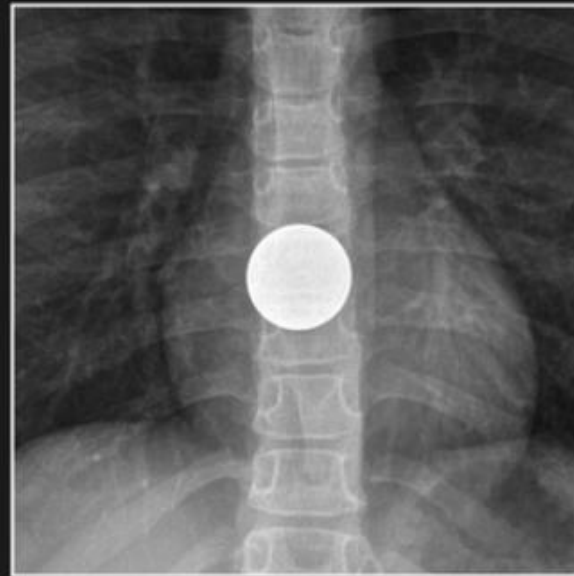


# Ingestion de corps étrangers

## Pile bouton

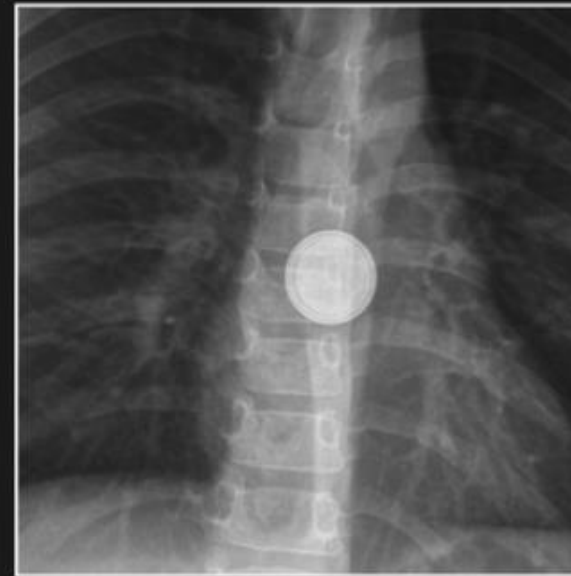


Coin

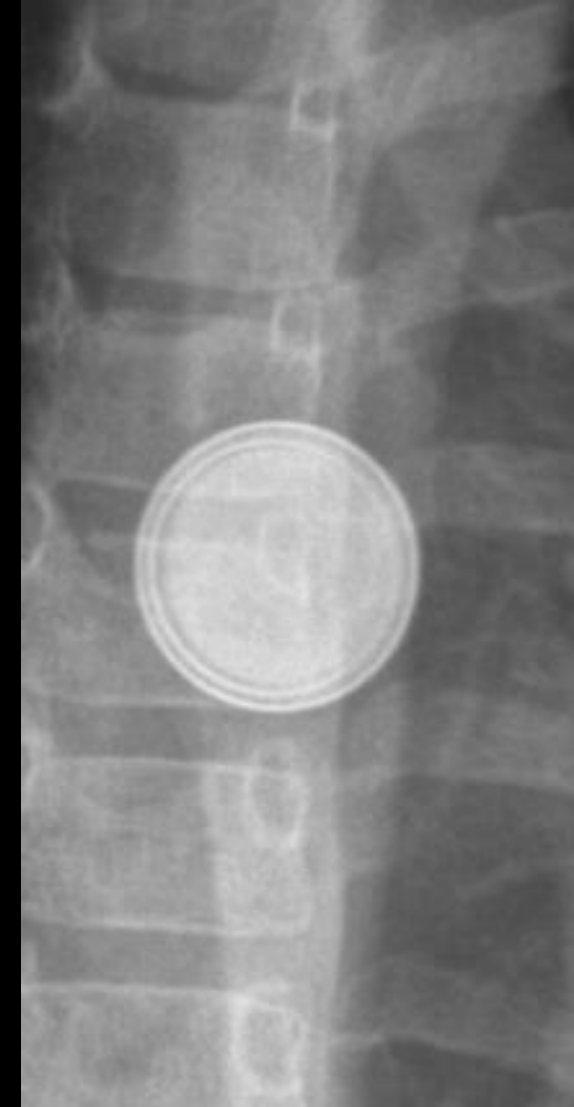

Homogeneous

Battery



Double-ring or  
halo sign

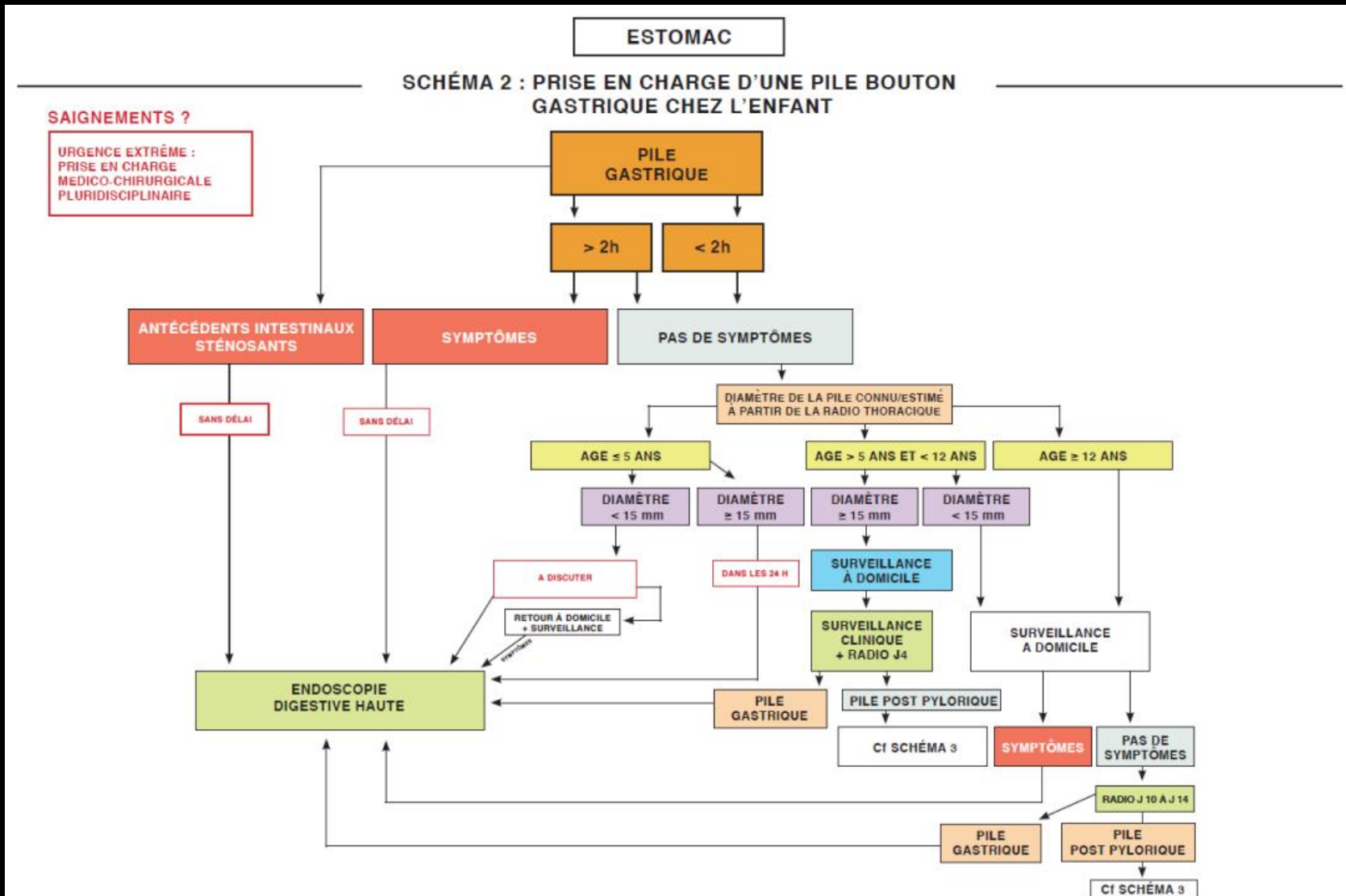




# Ingestion de corps étrangers

## Pile bouton

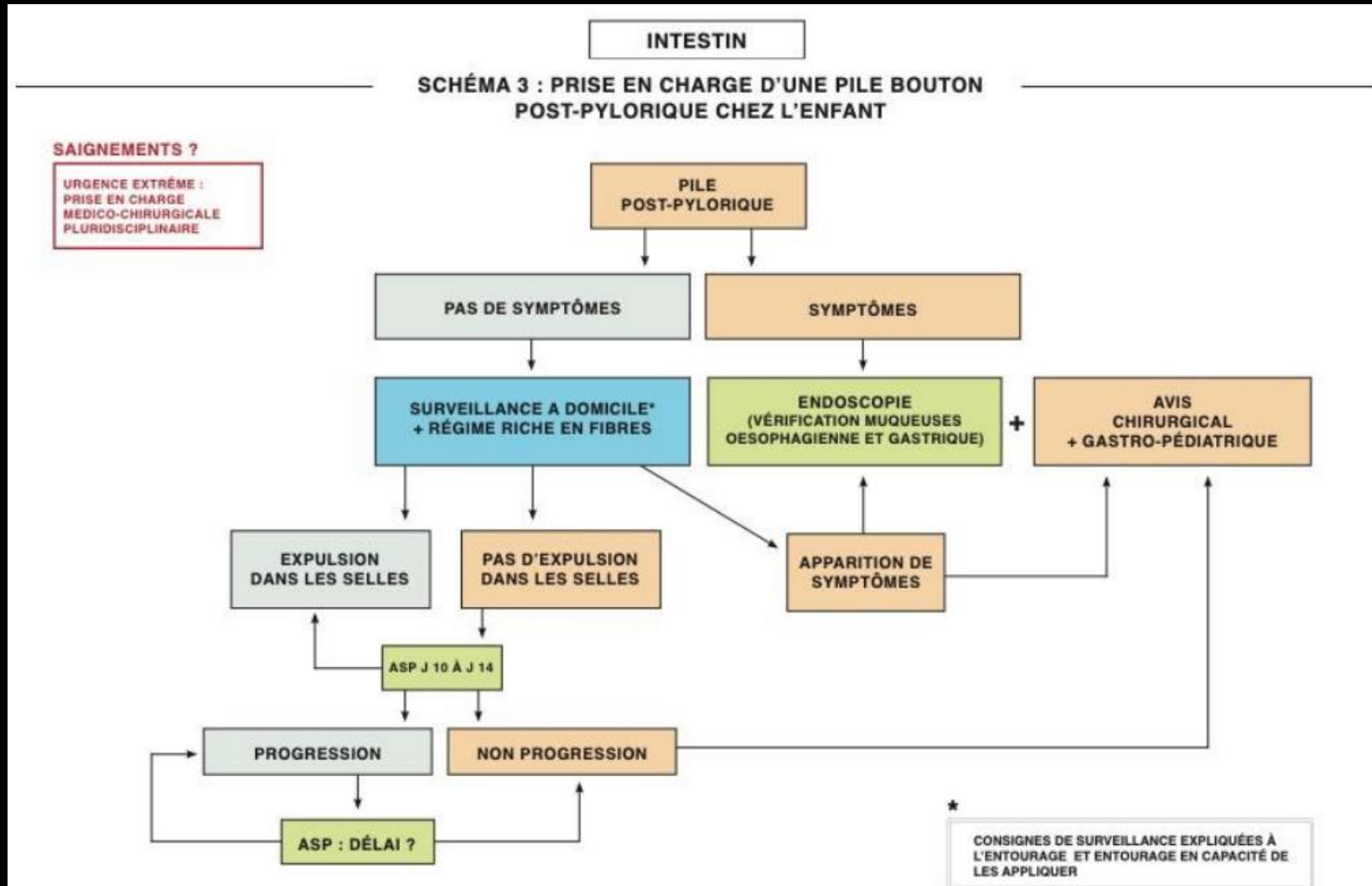
## Estomac



# Ingestion de corps étrangers

## Pile bouton

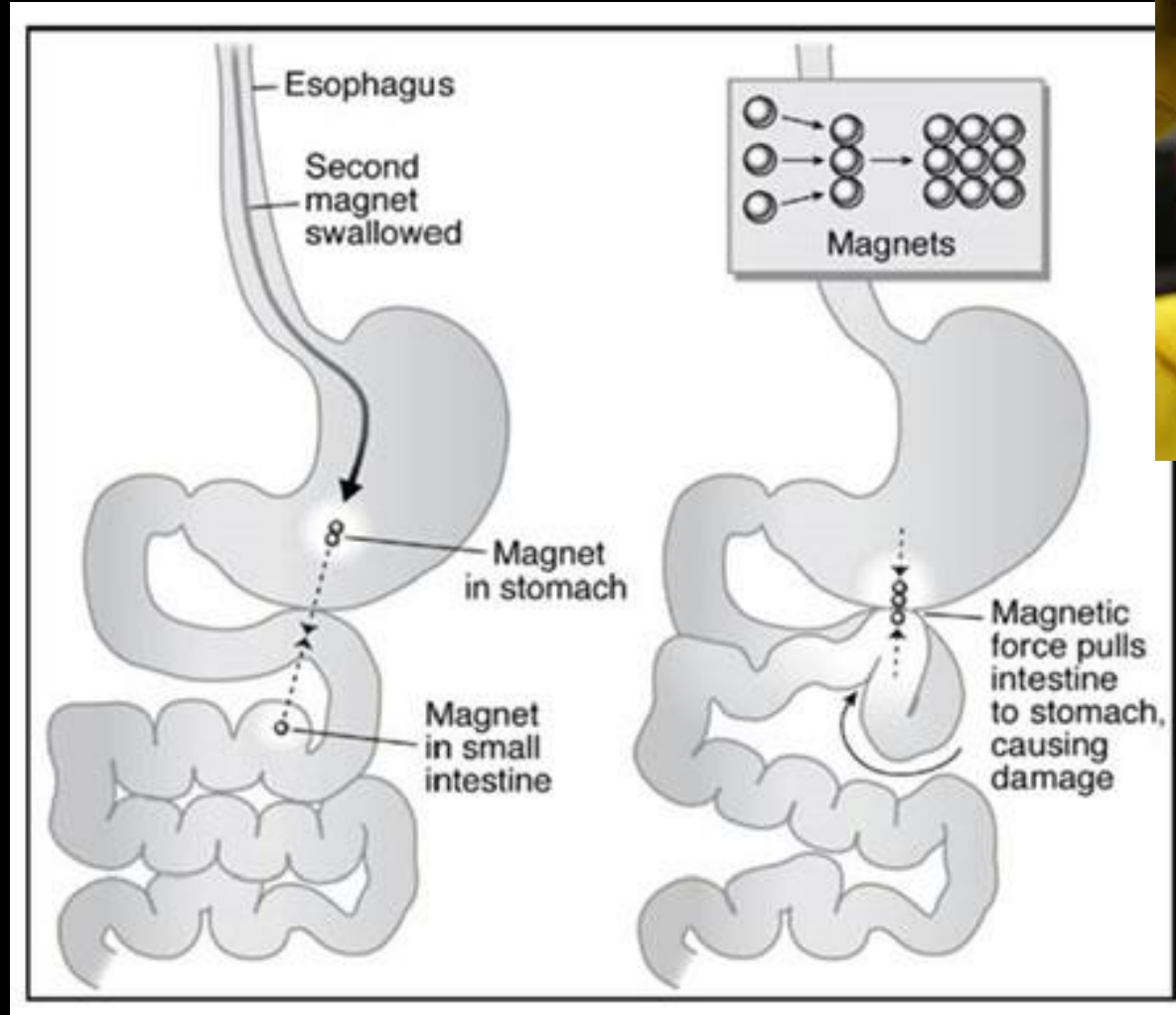
## Intestin



# Ingestion de corps étrangers

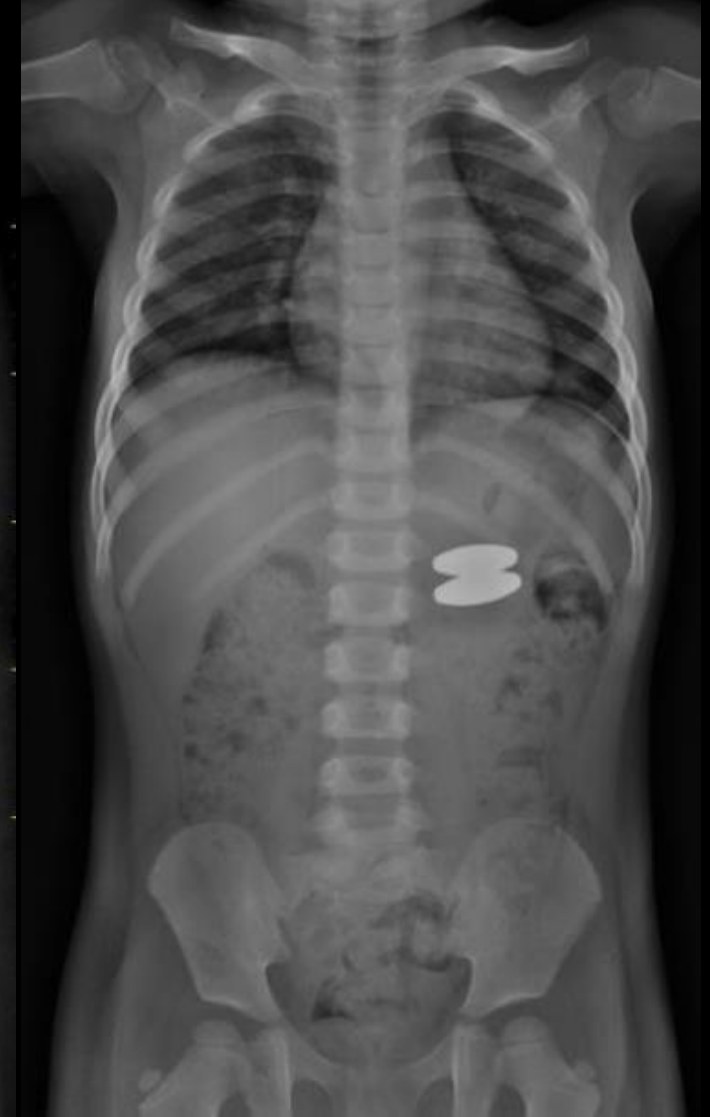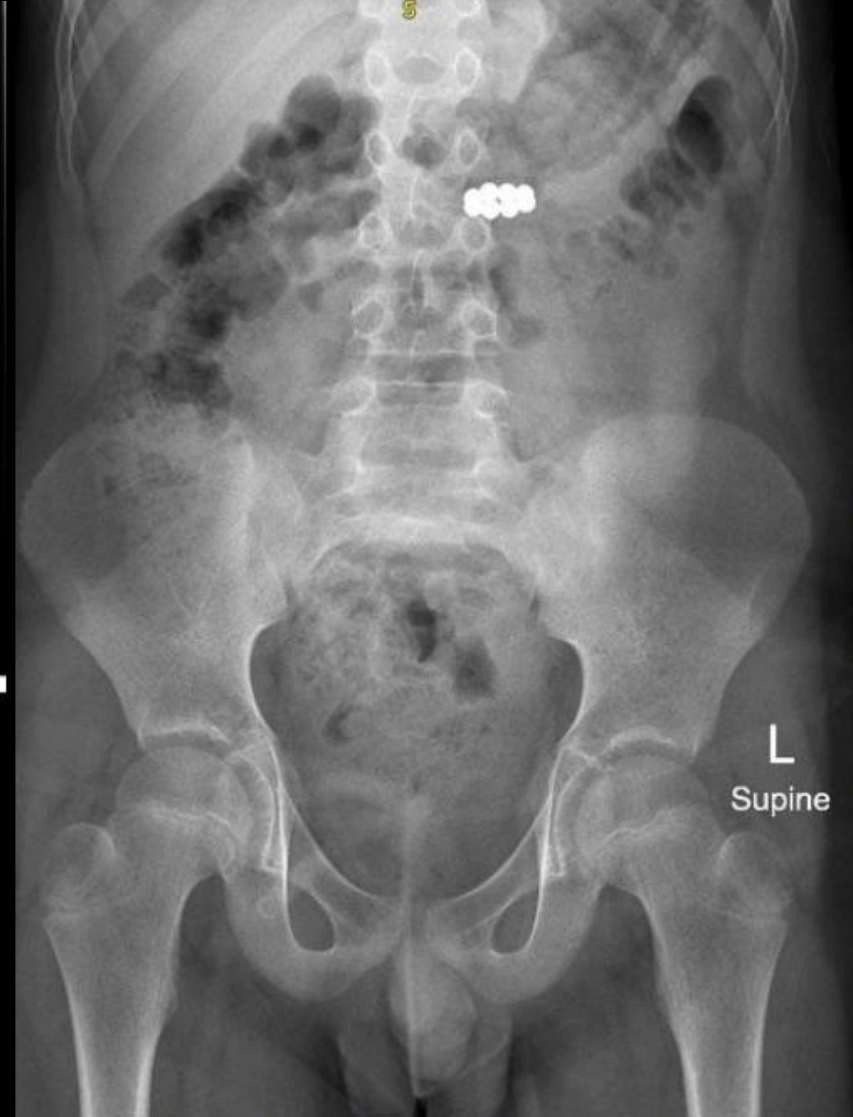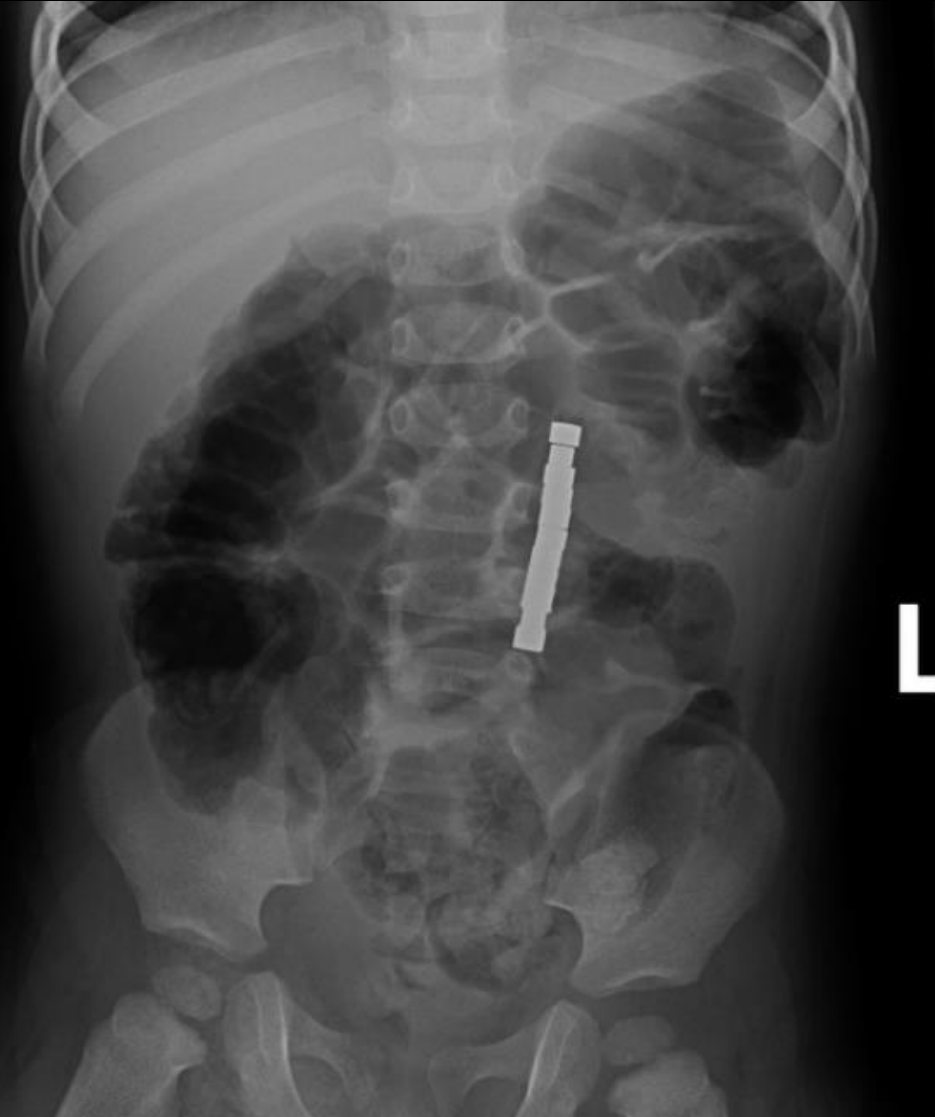
## Aimants

- L'ingestion de plusieurs aimants est susceptible de créer des **lésions de nécrose de la paroi intestinale par pression** lorsque deux aimants situés dans deux anses digestives différentes sont attirés l'un par l'autre
- Il peut en résulter une perforation, une occlusion ou une fistule
- L'ASP est utile pour déterminer la nature et la localisation du corps étranger ingéré et pour identifier une éventuelle complication digestive



# Ingestion de corps étrangers

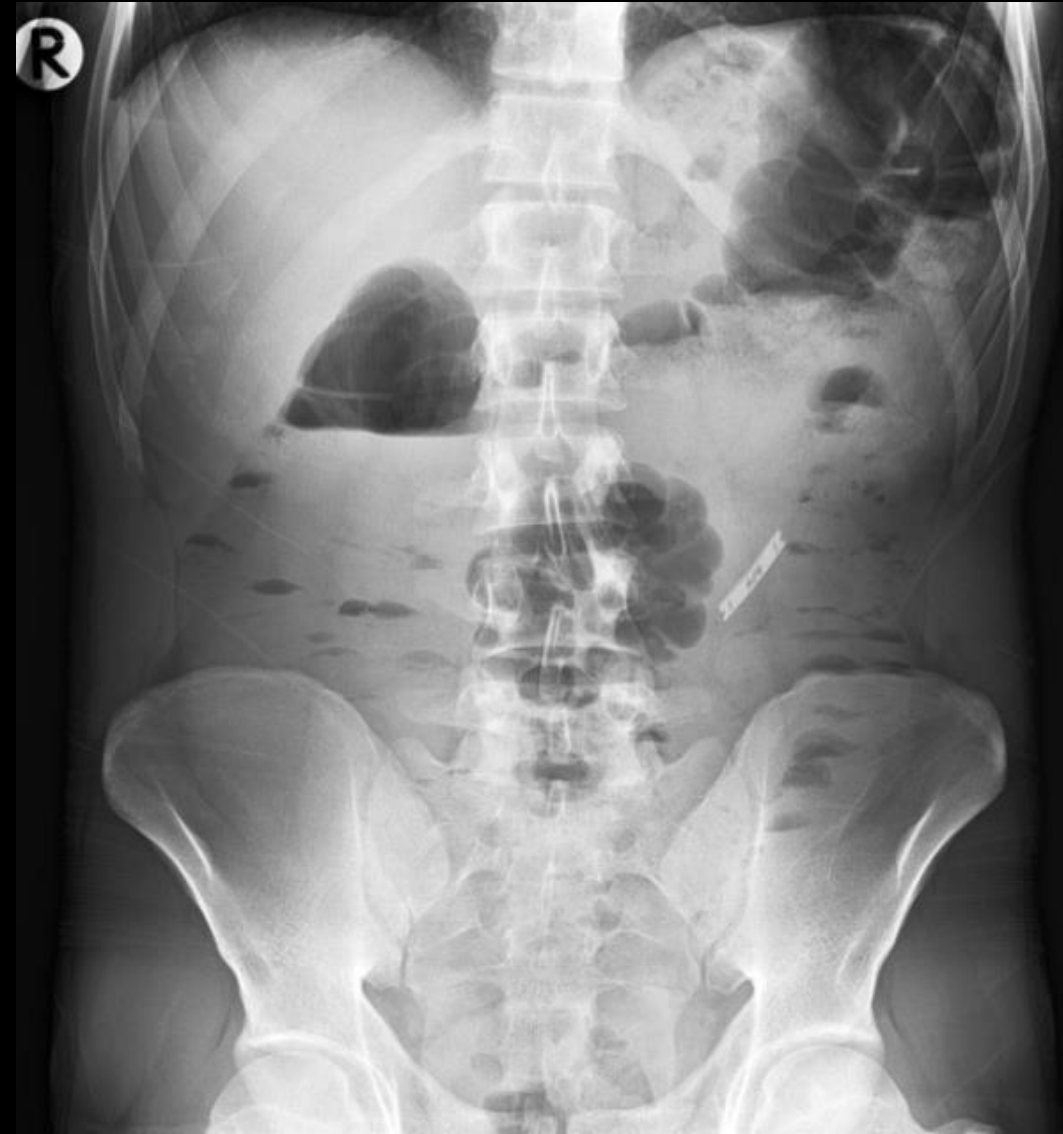## Aimants



# Ingestion de corps étrangers

## Objets tranchants

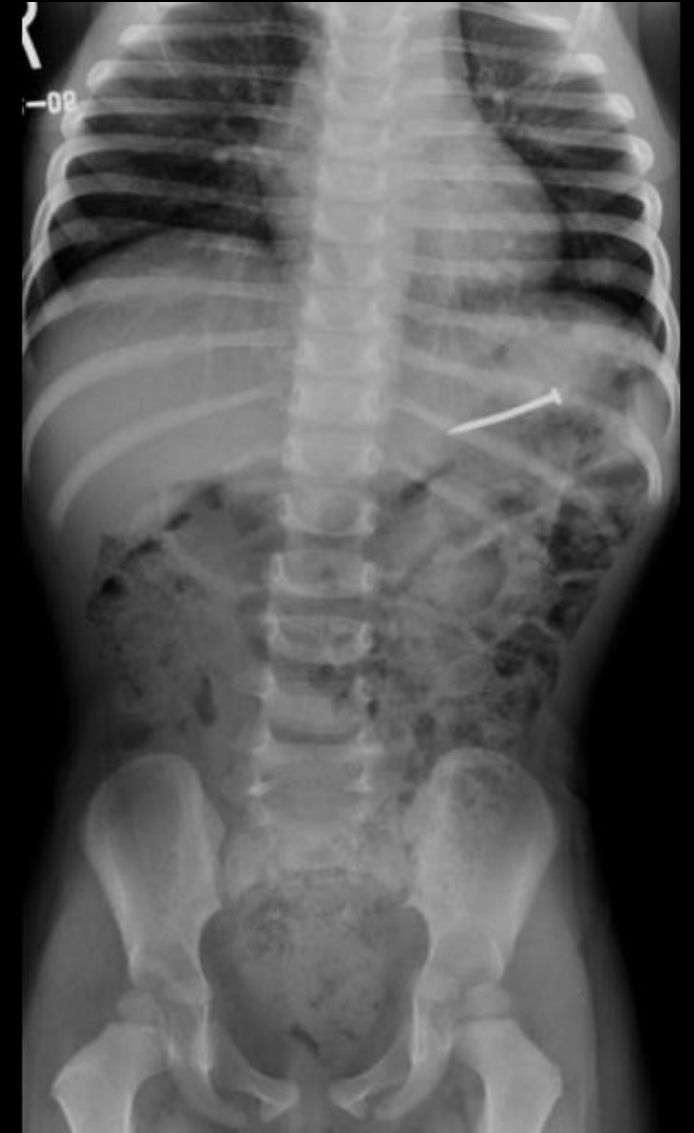- Les objets tranchants correspondent à une urgence s'ils sont impactés au niveau de l'œsophage et de l'estomac en raison des **risques de perforation ou hémorragiques**
- **Lorsqu'ils ont franchi le pylore, la surveillance radiographique doit être quotidienne, la chirurgie est indiquée quand l'objet tranchant reste plus de 3 jours à un même site**
- Dans certains cas, il faut retourner le corps étranger tranchant afin que l'extrémité acérée soit au pôle inférieur lors de l'extraction, laquelle s'effectue à l'aide de pince, d'anse à polypectomie ou panier de type Dormia et en utilisant un over-tube ou un capuchon protecteur
- Ce dernier peut être fabriqué à l'aide d'un gant en latex banal, découpé dans sa portion supérieure puis fixé à l'aide d'un fil à l'extrémité distale de l'endoscope



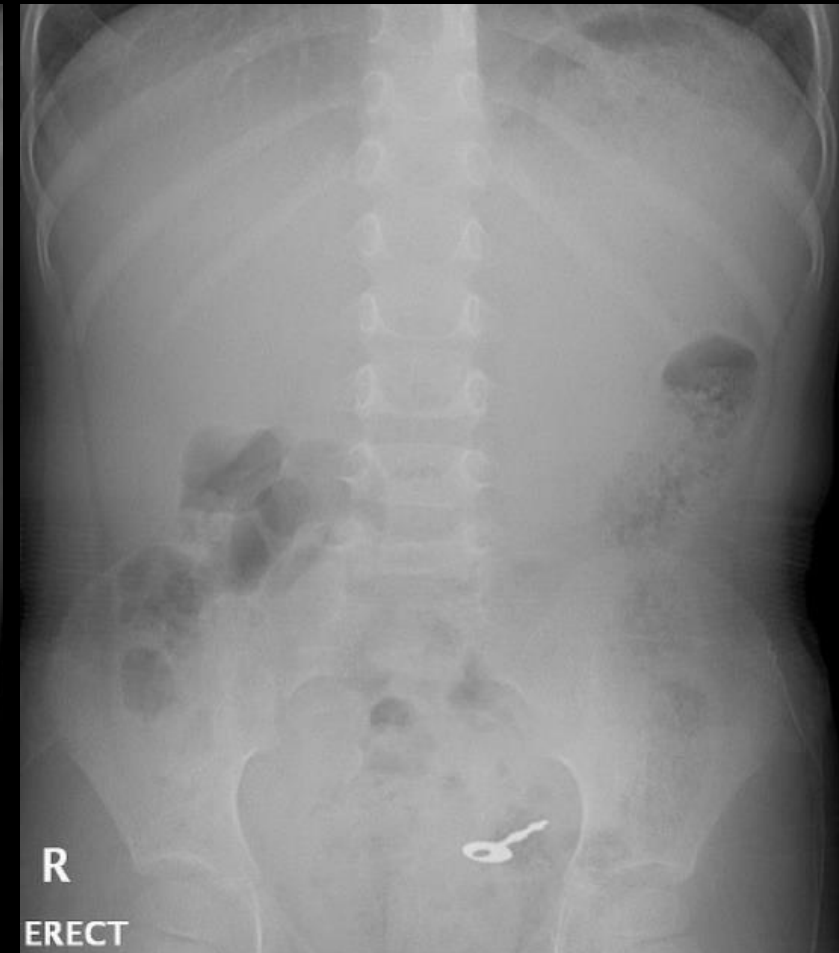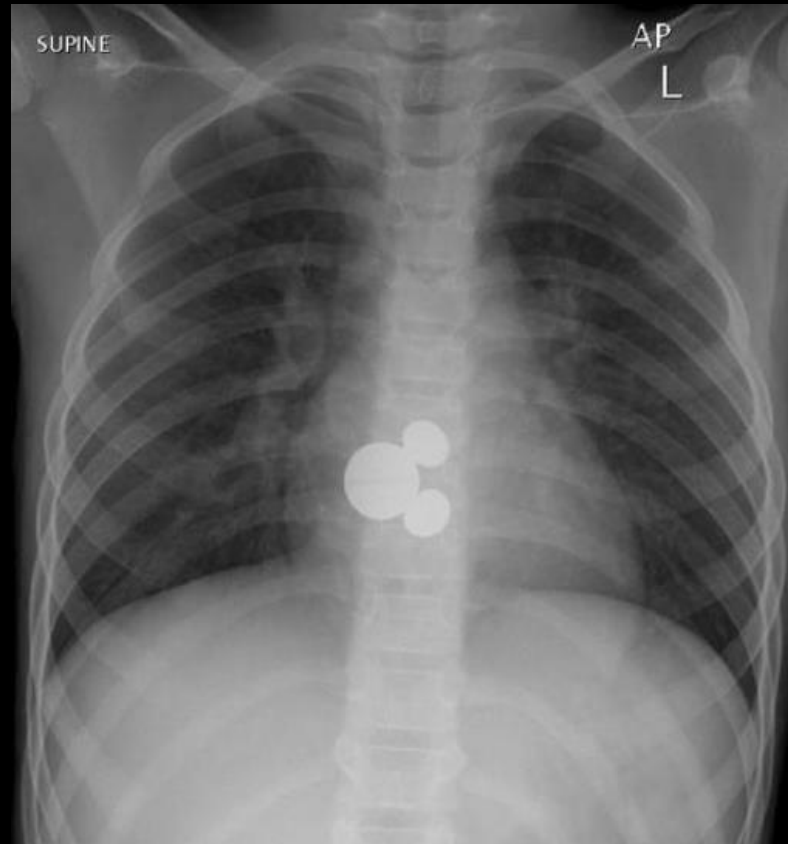
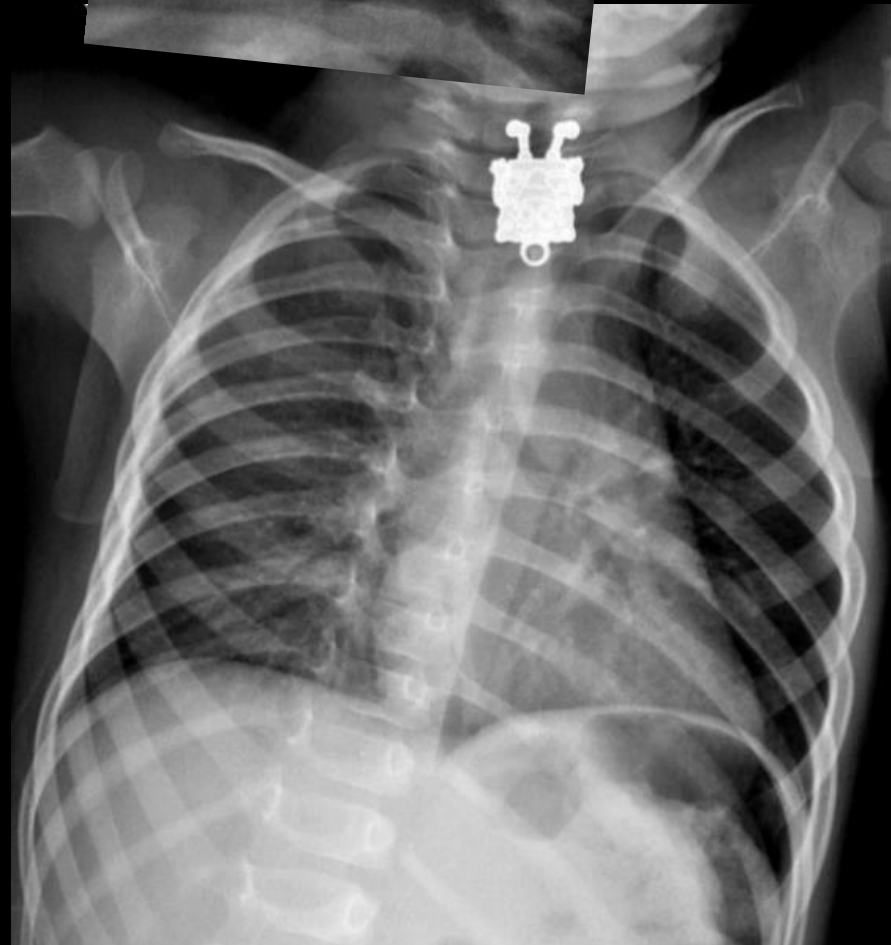
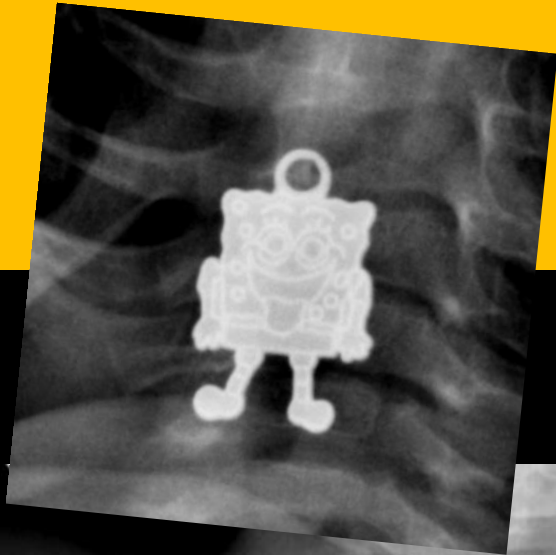
# Ingestion de corps étrangers

## Objets longs

- Les objets longs (supérieurs à 6 cm) constituent une urgence au niveau de l'œsophage et de l'estomac
- Il s'agit le plus souvent de stylos, cuillers, brosses à dents qu'il faut parfois savoir retourner à l'aide d'une anse à polypectomie pour les insérer dans un over-tube ou un capuchon protecteur



# Ingestion de corps étrangers





## Bézoard

### Instant culture

- Du persan پادزهر, pādzahr, « **qui préserve du poison** »
- **Il correspond à l'accumulation dans l'estomac ou dans l'intestin grêle de matériel ingéré non digéré du fait de sa composition : cheveux, fibres végétales, poils de brosse, etc.**
- Autrefois le bézoard, aussi appelé « **Pierre de fiel** » ou « **perle d'estomac** », était réputé pour ses propriétés anti-poison au même titre que la corne de Licorne
- Selon la tradition médicale, on rapporte que cette pierre était le produit des larmes d'un cerf chèvre (animal fantastique proche du Trigelaphe). De nombreuses sources débattent sur l'origine de cette pierre qui fait l'objet de discussions jusqu'à la fin du XVIIIe siècle
- **Les bézoards étaient rapportés en Europe depuis les Indes et étaient considérés comme très précieux.** À partir du XVIe siècle on en rapporte aussi en Europe en provenance de l'Amérique du Sud, c'est alors qu'on distingue les bézoards occidentaux (réputés plus puissants), des bézoards orientaux
- Il était attribué aux bézoards, depuis des temps très anciens, des propriétés médicinales, attestées par les traces de râpage que l'on observe souvent à leur surface. **La poudre obtenue était considérée comme particulièrement efficace pour traiter divers maux dont la mélancolie**

# Ingestion de corps étrangers

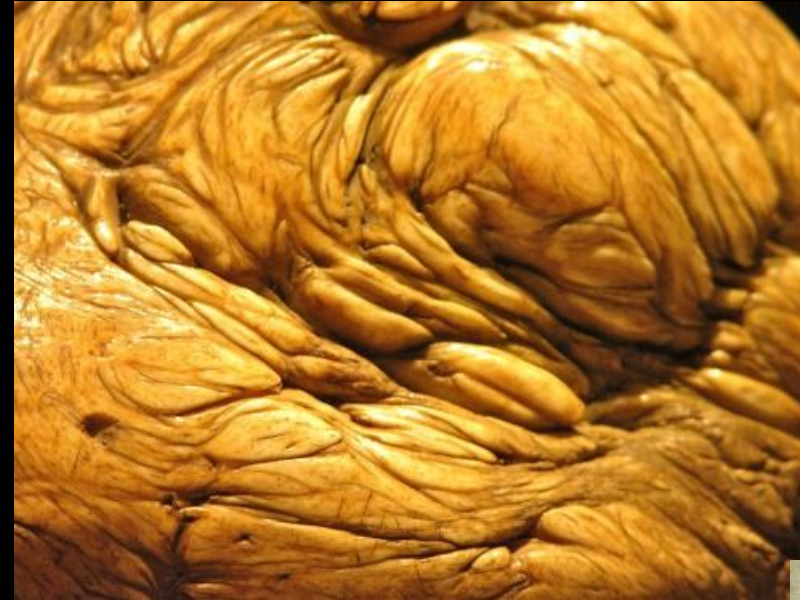

## Bézoard

### Instant culture




*Bézoard de cheval provenant du manoir de Marolles en Maine et Loire 12 cm, en vente chez Christie's*



### « Perles d'estomac » animales calcifiées

*Bézoard monté sur argent – 6,5cm : 8000€*

*Bézoard dans un montage d'or filigrané, provenant des collections de l'archiduc Ferdinand (1529-1595), régent du tyrol, et conservé au château d'Ambras (Autriche)*



## Bézoard

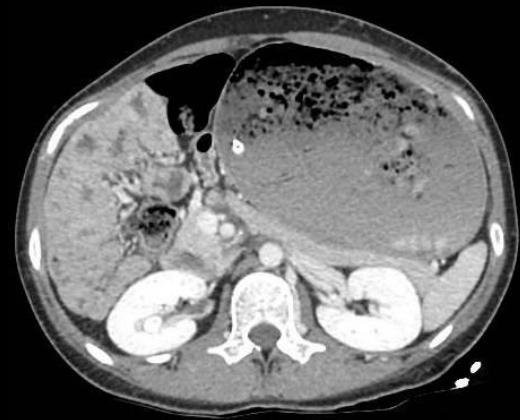- Médicalement, il s'agit d'une **concrétion d'éléments ingérés**
- On distingue :
  - les **phytobézoards** formés de débris végétaux,
  - les **trichobézoards** formés de cheveux. On les appelle aegagropiles chez les ruminants qui en accumulent par léchage
  - les **pharmacobézoards** formés d'un amas d'un ou de plusieurs médicaments (ou des enveloppes composant ces médicaments)
  - Les lactobézoards formés de lait caillé
- La formation de ces amas est favorisée par le ralentissement du transit digestif quelle qu'en soit la cause : **gastroparésie diabétique, gastrectomie partielle, vagotomie tronculaire, médicament anticholinergique, insolubilité d'un médicament, relative déshydratation du bol alimentaire.**

# Ingestion de corps étrangers

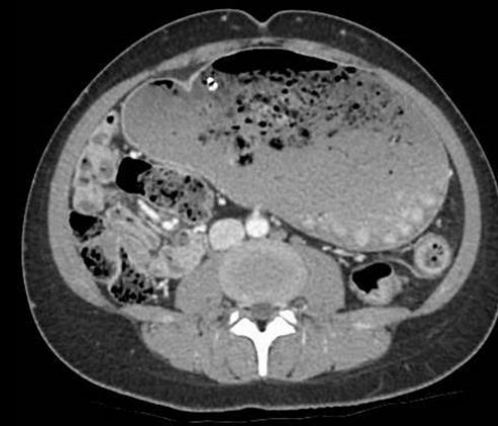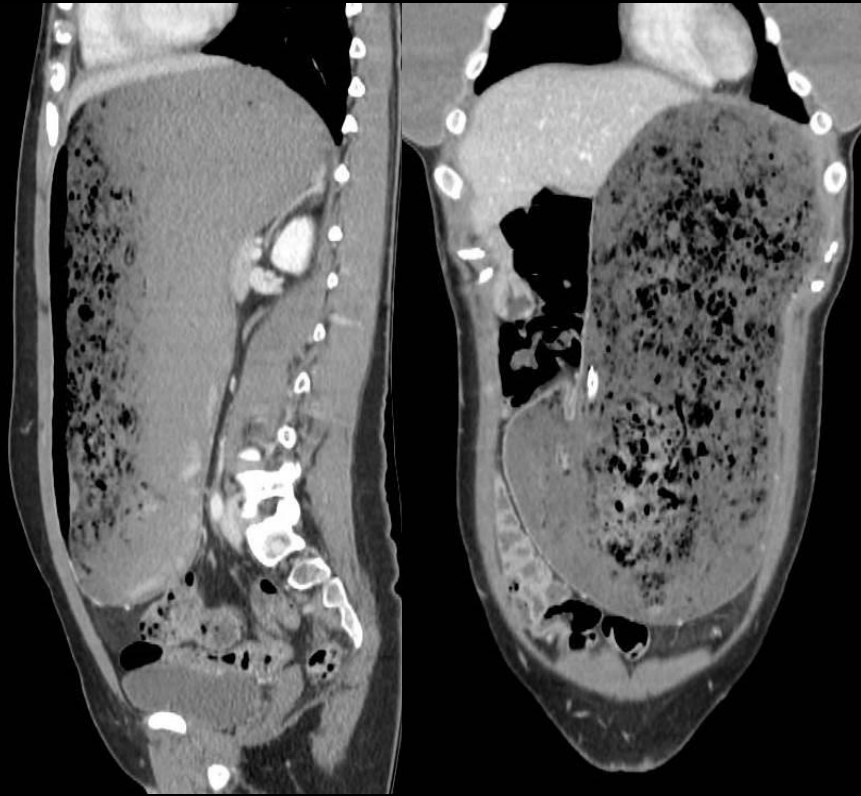
## Bézoard

- Concrétion intragastrique de fibres végétales favorisée par un régime végétarien, l'ingestion répétée de kakis...
- Les phytobézoards demeurent la plupart du temps dans l'estomac, mais peuvent parfois migrer, pour tout ou partie, dans l'intestin grêle où ils s'impactent et entraînent un syndrome occlusif aigu

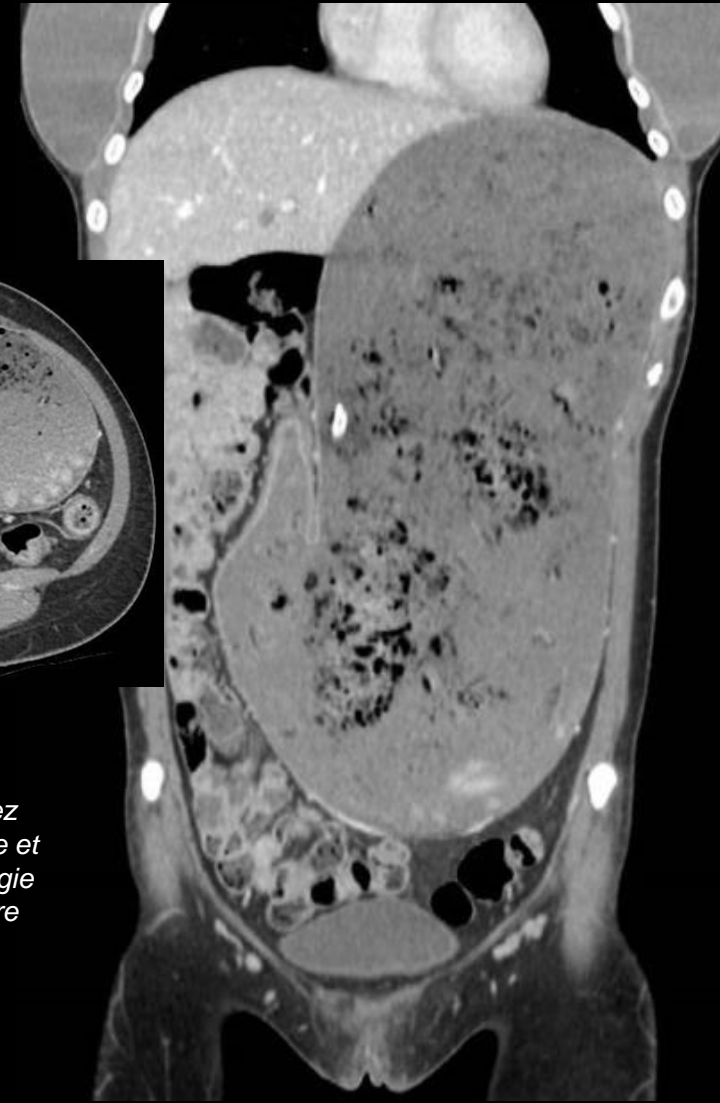
## Phytobézoard



*Ingestion de pamplemousses*



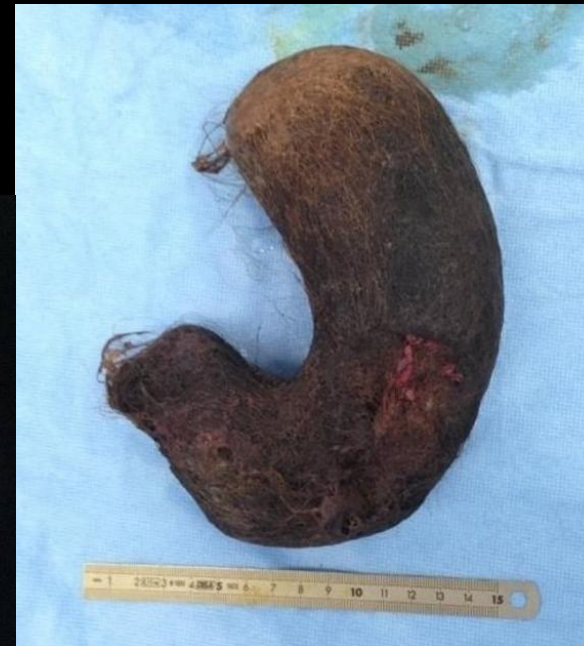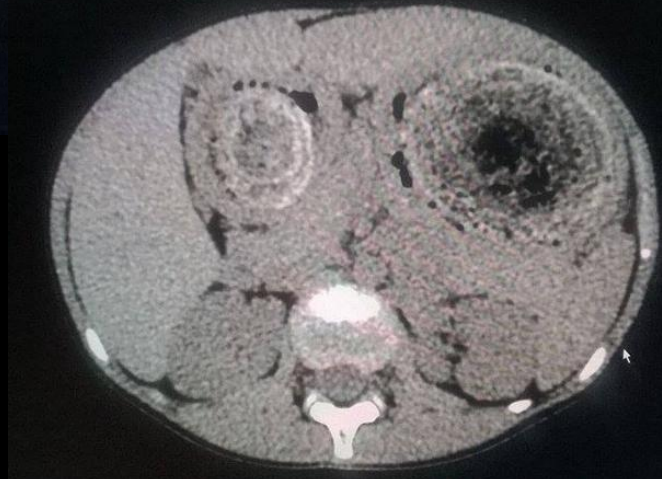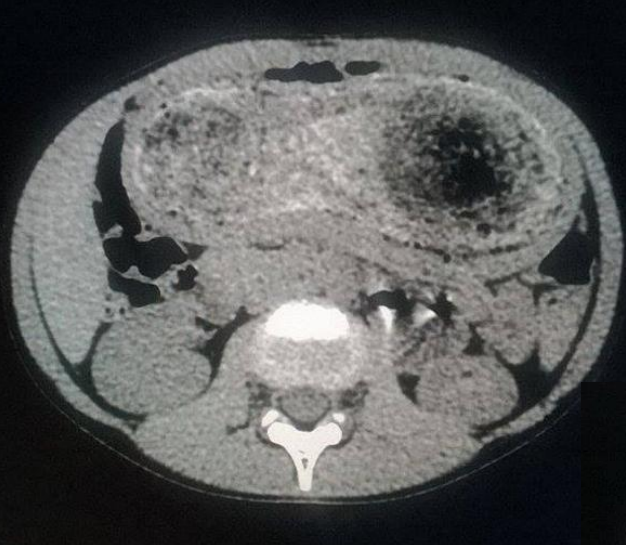*Tomodensitométrie de l'occlusion du grêle chez l'adulte. E. Delabrousse et al. Feuilles de Radiologie Vol 43, N° 6 - décembre 2003 pp. 517-527*



# Ingestion de corps étrangers

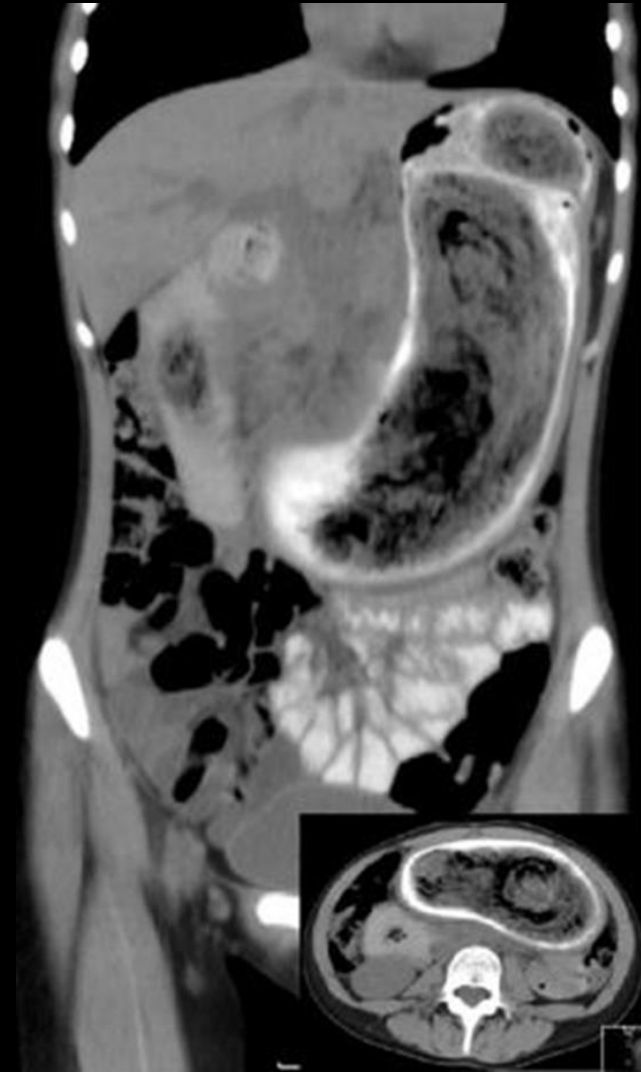
## Bézoard

- les trichobézoards formés de **cheveux ou de poils**
- Formation hétérogène avec aspect de masse épousant la forme de l'estomac; le contenu liquidien gastrique circulant tout autour



<http://radiopaedia.org/cases/trichobezoar-1>

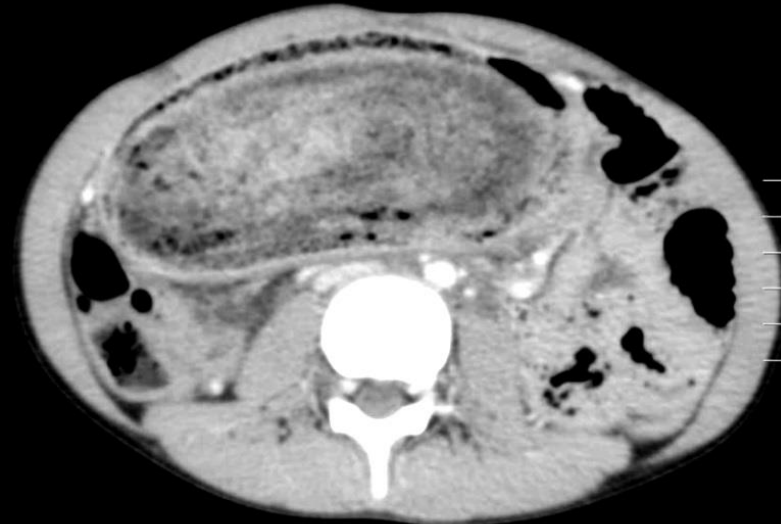
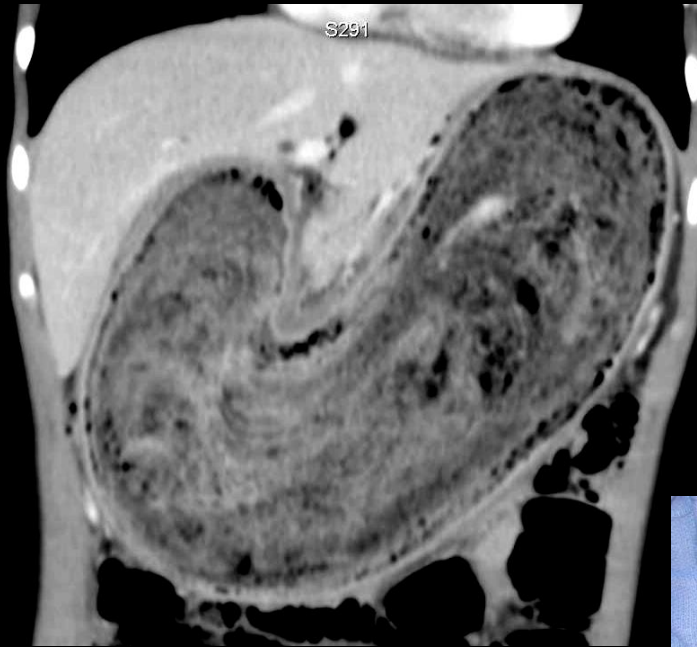
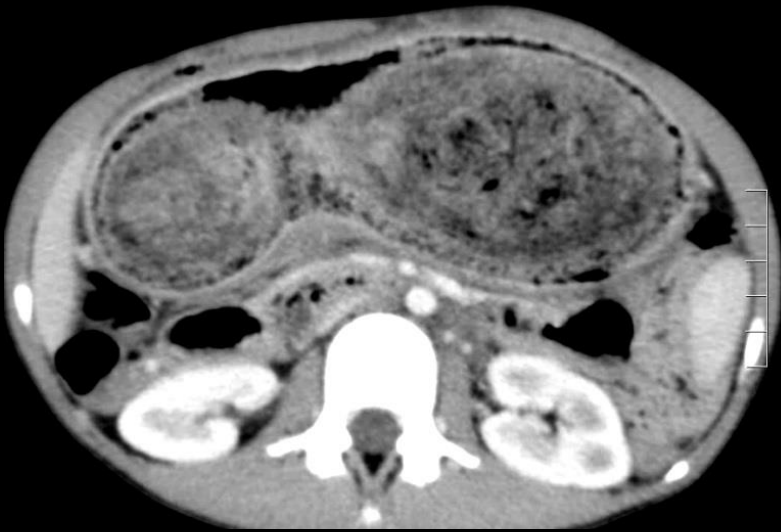
## Trichobézoard



# Ingestion de corps étrangers

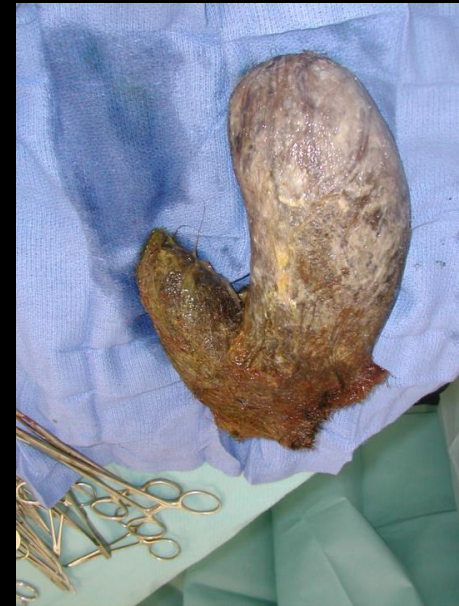## Bézoard

### Trichobézoard – Version « nounoursophage »



Douleurs abdominales chez une fillette de 11ans aux cheveux mi-longs

1,2kg de poils de nounours

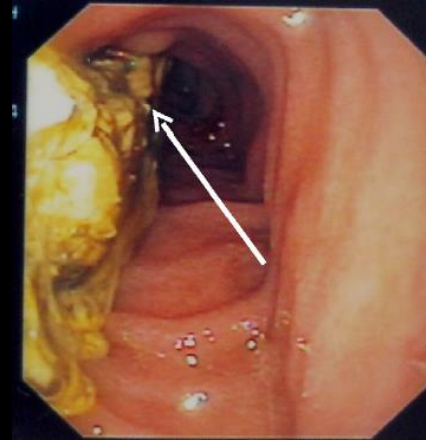


# Ingestion de corps étrangers

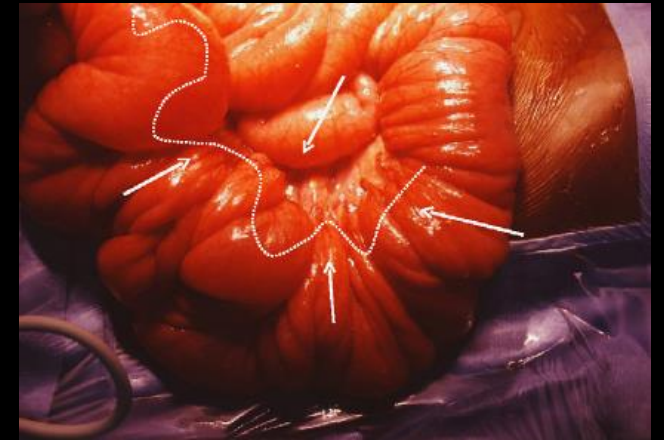
## Bézoard

### Trichobézoard – Syndrome de Rapunzel

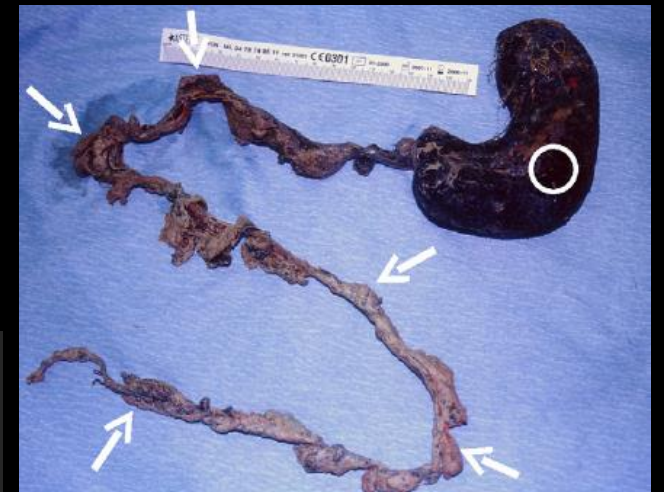- Décrit pour la 1<sup>ère</sup> fois en 1968 par Vaughan
- **Forme rare de trichobézoard gastrique caractérisé par un prolongement duodénal et jéjunal**
- Le prolongement intestinal peut provoquer un empilement de l'intestin en piles d'assiettes autour d'une corde tendue donnant un aspect radiologique d'invaginations intestinales étagées
- **Plus fréquent chez l'enfant où il est la conséquence de troubles du comportement (trichotillomanie/trichophagie) ou TCA**



FOGD : extension duodénale



Vue peropératoire : effet d'empilement des anses




Pièce opératoire :  
bézoard gastrique avec  
extension duodénale et  
jéjunale sur 75cm

# Ingestion de corps étrangers

## Bézoard

### Trichobézoard – Syndrome de Rapunzel

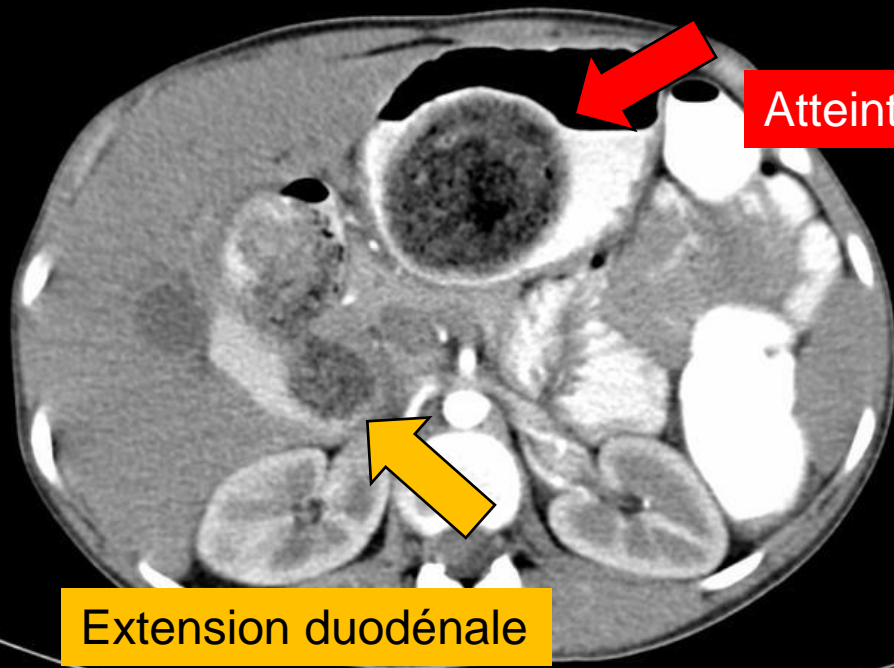
Version « enfant »



Jacob et Wilhelm Grimm

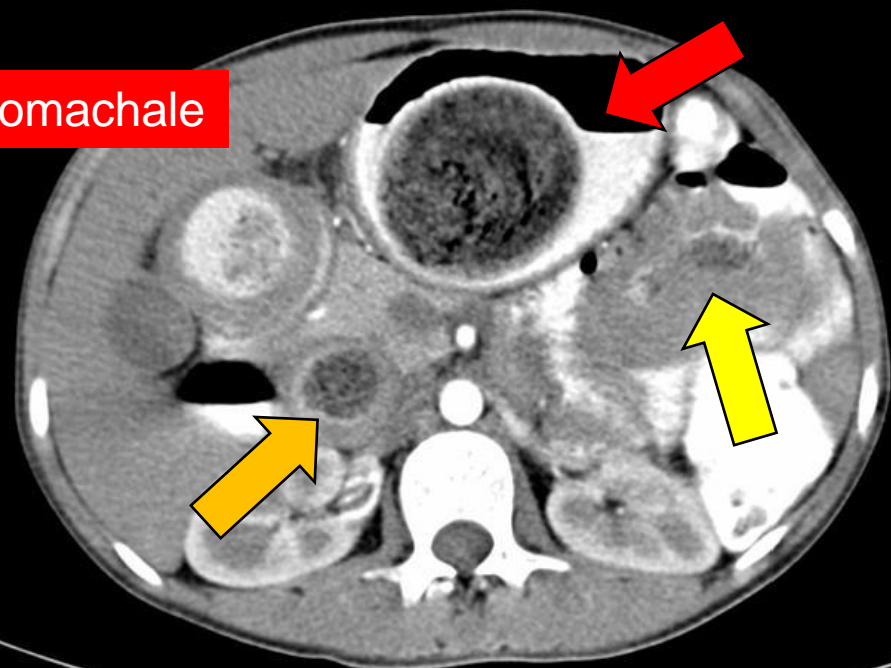
Version « adulte » ...



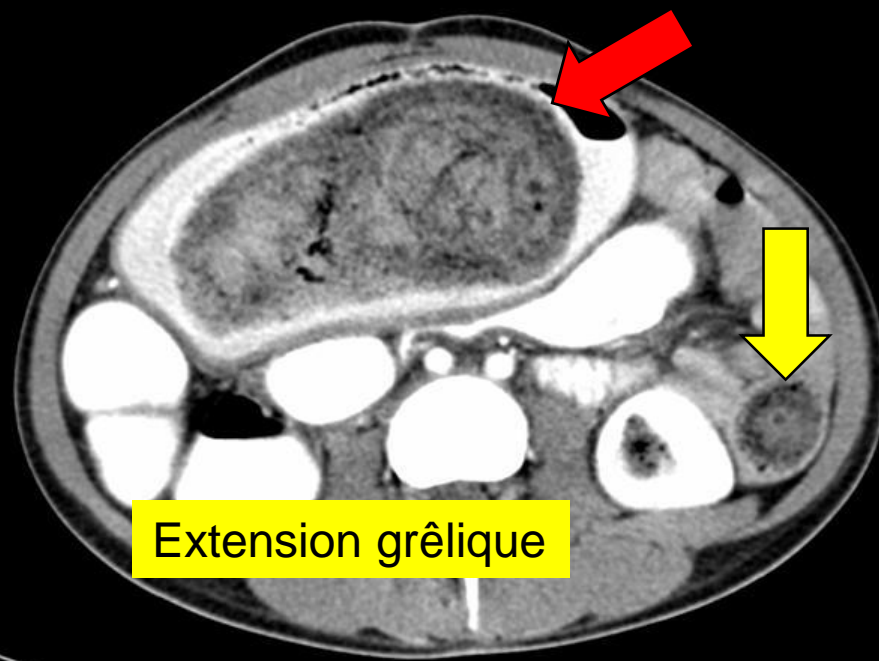
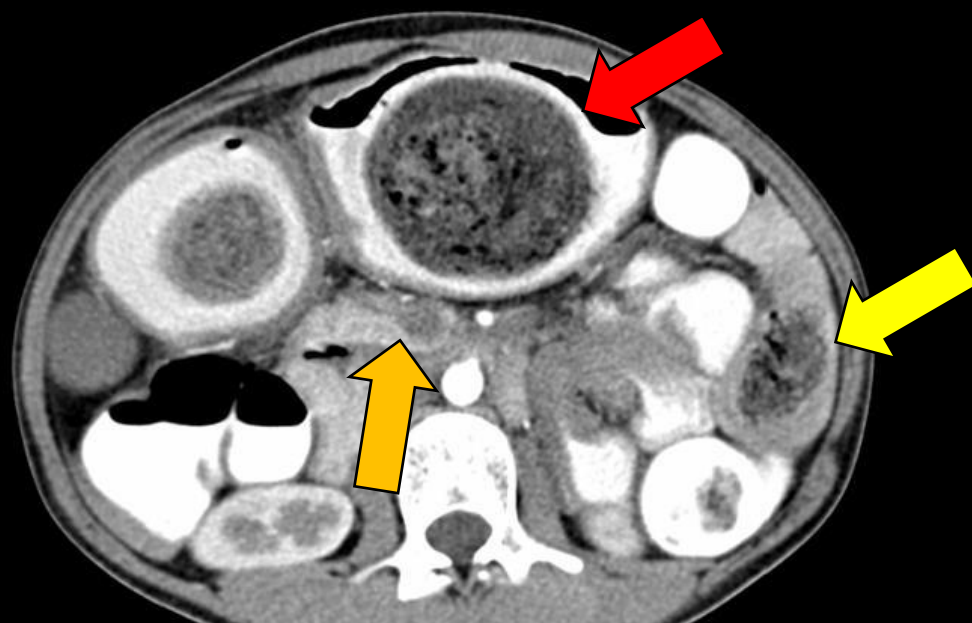

Atteinte stomachale

Extension duodénale



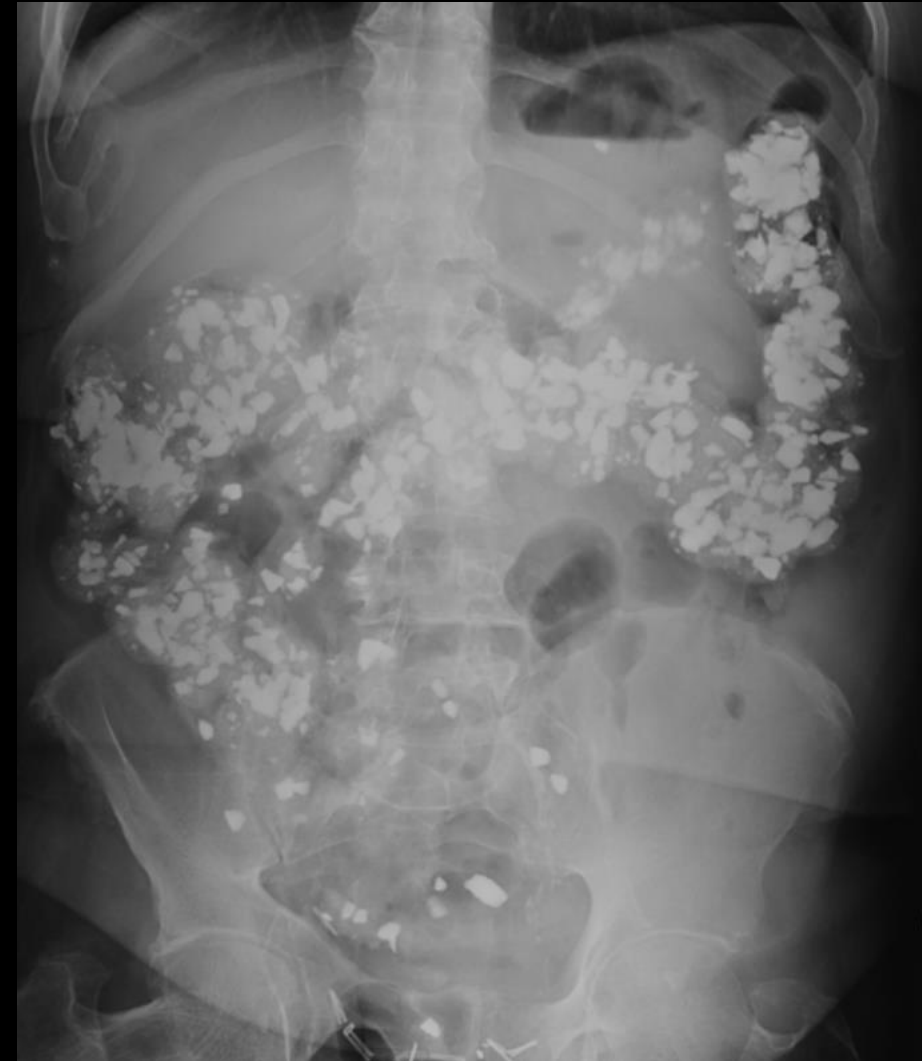Extension grêlique



# Ingestion de corps étrangers

## Pica

- Le mot « pica » est dérivé du mot latin *pīca*, qui signifie pie. Cela est dû à la tendance de l'oiseau à collecter une variété d'objets et à la conviction qu'il peut manger n'importe quoi
- Pica fait référence à un trouble psychiatrique dans lequel les patients signalent un besoin impérieux et une consommation compulsive de substances qui ne sont pas des aliments
- Les substances consommées comprennent la terre (géophagie), l'argile, le plâtre, les éclats de peinture, la ficelle, les cheveux, les excréments d'animaux et les pierres
- Bien que la maladie puisse survenir dans n'importe quel groupe d'âge, le pica apparaît le plus souvent dès l'enfance
- L'apparition se produit souvent chez les patients présentant des troubles du développement neurologique
- Des affections telles que le trouble obsessionnel-compulsif et le trouble déficitaire de l'attention/hyperactivité sont souvent comorbides





## MANIPULATEUR(TRICE)S EN ELECTORADIOLOGIE MÉDICALE

Rejoignez une équipe jeune et dynamique et travaillez sur un **plateau médico-technique moderne et innovant** assurant une **activité pluridisciplinaire complète** (neurologique, ORL, cardio-thoracique, uro-digestive, oncologique, ostéo-articulaire, imagerie de la femme...) :

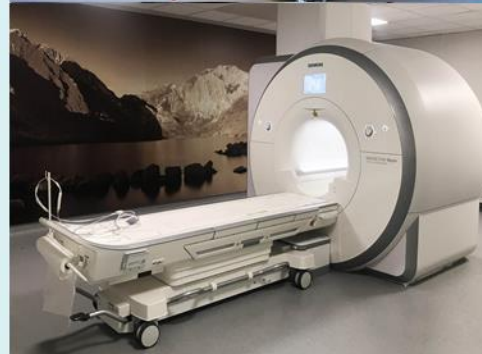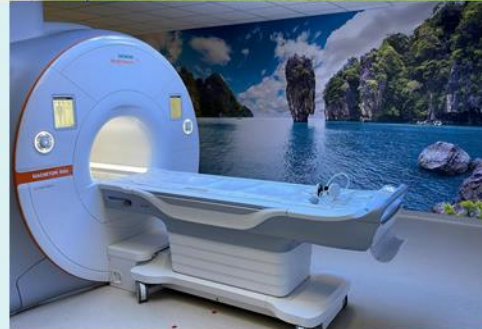### Notre plateau médico-technique comprend :

- Radiologie conventionnelle (4 Tables Télécommandées ; 1 salle SAU, 3 appareils mobiles), Conebeam, Ostéodensitomètre.
- Activité interventionnelle (Radiologie et scanner)
- Mammographie
- 5 échographes (protocole de coopération MERM)
- 2 scanners (General Electric) ; installation d'un 3e scanner (au sein du SAU courant 2025).
- 2 IRMs (1,5T Sola Siemens – 3T Skyra Siemens)

### Nous rejoindre en tant que MERM c'est :

- Travailler dans un hôpital récent, à proximité immédiate de la ville de Metz, dont l'accès est facilité (axe autoroutier et transport en commun (Mettis),
- Disposer d'un plateau technique performant dont le choix de renouvellement des équipements prends en compte l'avis de l'équipe MERM,
- Travailler au sein d'une équipe soudée et dynamique
- Techniquer des examens variés et prendre en charge des pathologies extrêmement diverses, conférant un intérêt intellectuel indéniable aux postes occupés dans le service.
- Avoir la possibilité d'évoluer tout au long de sa carrière.
- Une montée en compétence assurée grâce à des opportunités régulières de formation continue et de promotion professionnelle.

**Le service est moteur dans de nombreux projets : éco-responsabilité, amélioration de la prise en charge pédiatrique, certification Norme ISO 99-300.**



### VOS AVANTAGES EN DÉTAIL :

- Stagiairisation en 3 mois
- 13 mois de salaire
- Prime Buzyn à 100 % : Montant de 118 € net.
- Gardes dimanches / jours fériés : payées en heures supplémentaires majorées
- Mission Hublo : remplacement avec rémunération.
- CGOS : Bénéficiez de prestations sociales et autres avantages.

### REJOIGNEZ NOTRE ÉQUIPE !

**Dr Rémi DUPRES (Chef de Service) :**  
remi.dupres@chr-metz-thionville.fr

**M. Yves SOULATGES (Cadre de pôle) :**  
yves.soulatges@chr-metz-thionville.fr





Le CHR de THIONVILLE recrute !

## MANIPULATEUR(TRICE)S EN ELECTORADIOLOGIE MÉDICALE

Rejoignez une équipe jeune et dynamique et travaillez sur un **plateau médico-technique moderne et innovant** assurant une **activité pluridisciplinaire complète** (neurologique, ORL, cardio-thoracique, uro-digestive, oncologique, ostéo-articulaire, imagerie de la femme...) :

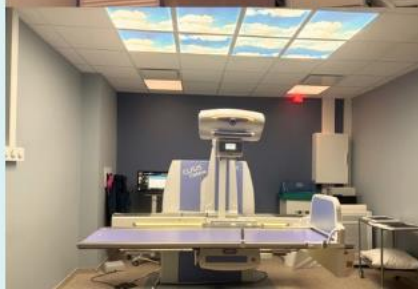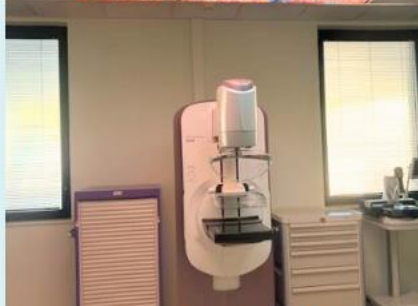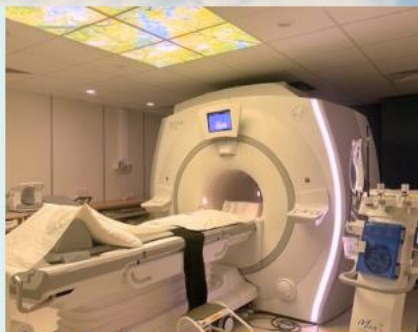### Notre plateau médico-technique comprend :

- Radiologie conventionnelle (4 salles de standard, 1OPT/Cone beam)
- Mammographie au sein du centre de sénologie (HFME)
- 2 échographes (protocole de coopération MERM)
- 2 scanners TOSHIBA (renouvellement pour Général Electric prévu en 2025)
- 2 IRMs ARTIST et ARTIST Lift (1.5T Général Electric)

### Nous rejoindre en tant que MERM c'est :

- Disposer d'un plateau technique performant
- Travailler au sein d'une équipe soudée et dynamique
- Réaliser les actes relevant de l'imagerie médicale qui concourent à la prévention, au dépistage, au diagnostic sur prescription médicale.
- Avoir la possibilité d'évoluer tout au long de sa carrière.
- Une montée en compétence assurée grâce à des opportunités régulières de formation continue et de promotion professionnelle.

**Le service est moteur dans de nombreux projets : éco-responsabilité, amélioration de la prise en charge pédiatrique, certification Norme ISO 99-300.**



### VOS AVANTAGES EN DÉTAIL :

- Stagiairisation en 3 mois
- 13 mois de salaire
- Prime Buzyn à 100 % : Montant de 118 € net.
- Gardes dimanches / jours fériés : payées en heures supplémentaires majorées
- Mission Hublo : remplacement avec rémunération.
- CGOS : Bénéficiez de prestations sociales et autres avantages.

### REJOIGNEZ NOTRE ÉQUIPE !

#### Contacts

**Dr Rémi DUPRES :**  
remi.dupres@chr-metz-thionville.fr

**M. Yves SOULATGES (Cadre de pôle) :**  
yves.soulatges@chr-metz-thionville.fr

