



GASTRITES ET ENTERITES AIGUËS AU SCANNER : LES CLÉS DU DIAGNOSTIC

M KOLLEN, H ROPION-MICHAUX, A FAIRISE, C PROUST, V LAURENT, D RÉGENT

VANDOEUVRE-LES-NANCY - FRANCE



Objectifs

- Connaître la sémiologie scanographique des atteintes inflammatoires de l'estomac et de l'intestin grêle.
- Connaître l'apport et les limites de l'imagerie dans le diagnostic des gastrites et/ou entérites aiguës.
- Orienter la prise en charge du patient (diagnostic positif et étiologique, pronostic) à partir des données de l'imagerie et du contexte clinico-biologique.

Plan

- Généralités
- Protocoles d'acquisition scanographique
- Séméiologie scanographique
 - Anomalies pariétales
 - Anomalies extra pariétales

GASTRITES AIGUËS

GA

- Gastrites réactionnelles
- Gastrites inflammatoires et à éosinophiles
- Gastrites infectieuses
- Diagnostic différentiel

DUODENITES ET ENTERITES AIGUËS

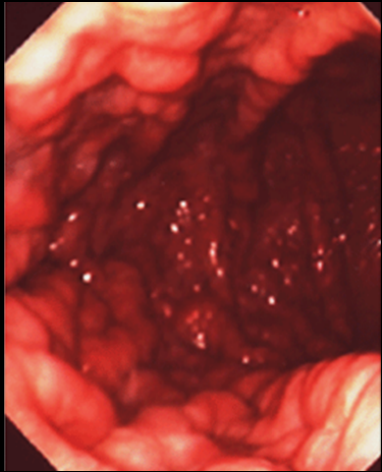
DA

- Pathologies infectieuses
- Pathologies aiguës vasculaires
- Entérocolites médicamenteuses
- Maladie de Crohn
- Diagnostic différentiel

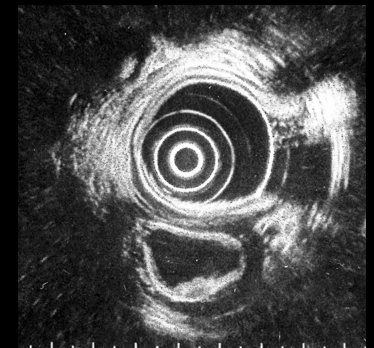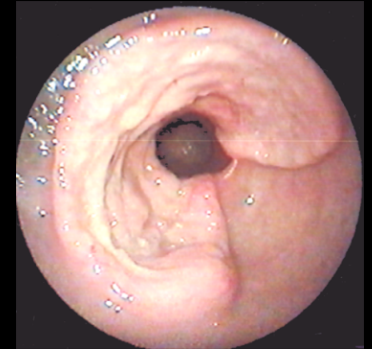
- Conclusion

Généralités (1)

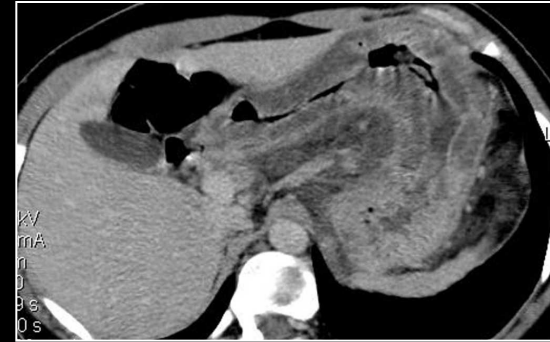- Les gastrites et les entérites aiguës sont la conséquence de pathologies variées **inflammatoires, infectieuses ou vasculaires**.
- Elles se manifestent par un tableau d'abdomen aigu douloureux avec signes fonctionnels digestifs (nausées, vomissements, hémorragie digestive haute ou basse), associé à des signes infectieux et/ou un syndrome inflammatoire biologique.



- L'atteinte peut rester limitée à la muqueuse: le diagnostic sera alors exclusivement **endoscopique et histologique**.
- Les lésions peuvent aussi être étendues à la sous-muqueuse et à la musculuse et sont alors visibles à **l'écho-endoscopie** ou au **scanner**.



- Le **scanner multi-détecteur** est un examen performant dans l'exploration digestive, grâce aux possibilités de post-traitement des images (visualisation volumique 3D et endoscopie virtuelle) et de reconstructions multiplanaires.



Reformation multiplanaire
oblique dans l'axe de
l'estomac

Le protocole doit être **adapté à chaque situation** et à la question clinique.

- Les images scanographiques sont le reflet des lésions histologiques. Le radiologue doit donc avoir une connaissance indispensable de la physiopathologie et des différentes étiologies afin de participer activement à la démarche diagnostique pour aboutir à une prise en charge optimale et adaptée.

Message clé:

Connaître la physiopathologie pour comprendre l'imagerie

Généralités (2)

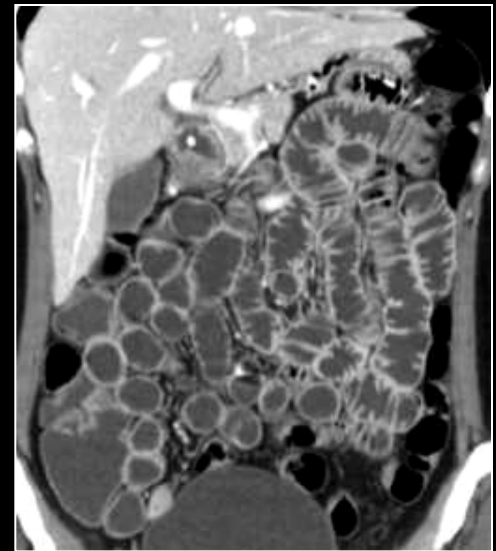
- En imagerie, les gastrites et les entérites aiguës se manifestent par des **anomalies pariétales** et **extra digestives** malheureusement non spécifiques.
- La démarche diagnostique doit donc s'appuyer sur *le contexte clinico-biologique et la prévalence des différentes étiologies (inflammatoires, infectieuses et vasculaires)*.
- Le scanner permet d'analyser la topographie des lésions et de détecter les signes de gravité, d'où son apport essentiel dans le traitement.

- Nous illustrerons à travers des cas cliniques, les **différentes étiologies** et les **signes scanographiques discriminants** face à une atteinte pariétale gastrique ou grélique.
- Notre exposé portera sur les causes aiguës de gastrite et d'entérite.


Protocole d'acquisition scanographique

- Les quatre phases d'exploration (acquisition spiralée en coupes millimétriques) ont chacune un rôle pour **préciser la nature des lésions inflammatoires gastriques et(ou) intestinales** :
 - La phase sans injection de produit de contraste iodé recherche des anomalies de densité spontanées (calcifications, sang).
L' acquisition multiphasique après injection (1,5 à 2 ml/kg de poids corporel avec un débit d'injection de 3 ml/sec) comporte:
 - une phase artérielle différée (~ 45 sec) qui étudie les anomalies vasculaires (hémorragie, thrombose artérielle)
 - une phase portale (70-80 sec) correspondant au temps parenchymateux digestif
 - une phase tardive dite d' équilibre (2 à 5 min) qui étudie le rehaussement des processus fibreux.
- L'analyse de la cinétique de rehaussement des anomalies pariétales permet de **caractériser les contingents tissulaires** rencontrés:
 - Épaississement pariétal en hyperdensité spontanée = hématome
 - Absence de rehaussement = nécrose ischémique
 - Rehaussement tardif = contingent fibreux

- Le scanner offre la possibilité d'une analyse anatomique précise (topographie des lésions) et d'une étude trans-murale des parois digestives (analyse des couches muqueuse, sous-muqueuse et musculuse), contrairement à l'endoscopie qui n'analyse que les lésions de la muqueuse.
- Le scanner sert également à l'étude de l'environnement anatomique lésionnel et de l'extension locorégionale et à distance.
- Dans l'exploration des pathologies **gastriques**, un **gastroscanner** après réplétion hydrique par voie orale est indiqué.
- Dans l'exploration des pathologies **gréliques**, on pratiquera un **entéroscanner** après balisage par voie orale ou avec sonde d'entéroclyse (en dehors du contexte de l'urgence).
- Différents **agents de contraste** sont à disposition et le choix est à adapter en fonction du diagnostic clinique supposé:
 - Contraste négatif: **eau** +++
 - Contraste oral positif: **hydrosolubles iodés dilués à 1/10** (détection des fistules, recherche et localisation de perforation).



Entéro-CT par entéroclyse



Séméiologie scanographique

- Étape 1:

Savoir reconnaître et décrire les anomalies pariétales et extra-pariétales (**diagnostic positif**) visibles sur les coupes scanographiques dans les gastrites et les entérites aiguës.

- Étape 2:

Identifier les éléments discriminants pour le **diagnostic étiologique**.

1. Anomalies pariétales

Le principal signe scanographique est ***l'épaississement pariétal***.

- Les critères guidant le diagnostic étiologique sont les suivants:

- **Topographie** dans le tractus digestif et étendue lésionnelle
 - Estomac: antre, pylore, fundus ...
 - Duodénum, jéjunum, iléon proximal ou distal ...
- **Caractéristiques de l'épaississement:** localisé, segmentaire ou diffus
- Circonférentiel et symétrique ou asymétrique
- Rehaussement homogène, hétérogène ou absent
- La présence d'une **pneumatose** intestinale

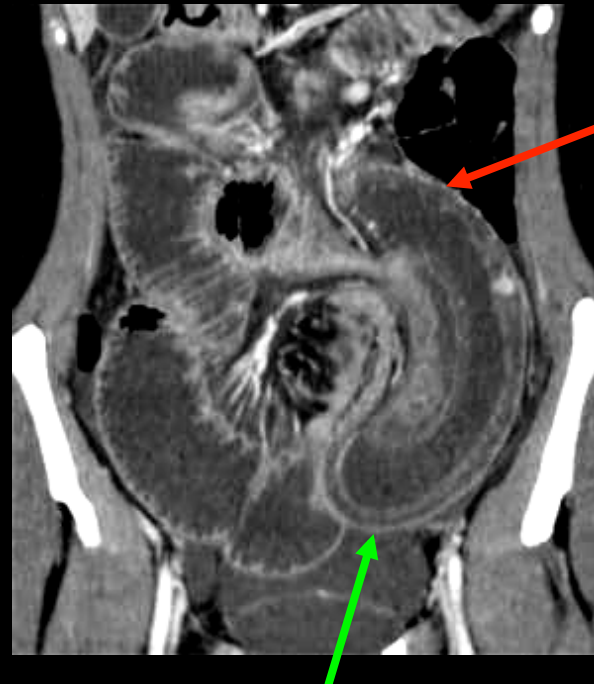
- L'épaisseur normale de la paroi d'un estomac distendu n'excède pas les **10 mm**.
- La paroi de l'intestin grêle est également fine et symétrique, inférieure à **3 mm** quand la lumière est distendue.

- Messages clés:

- But de l'injection de produit de contraste au scanner = mettre en évidence la stratification pariétale
- Épaississement pariétal digestif avec stratification par œdème sous-muqueux = pathologie aiguë

- Atteinte ischémique: intérêt pronostique:

- L'aspect stratifié indique la possibilité de **restitution ad integrum** des lésions (témoignant de lésions aiguës potentiellement réversibles).
- L'absence de stratification témoigne au contraire d'une atteinte ischémique constituée.

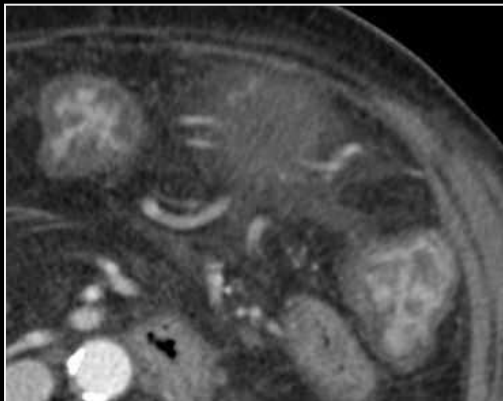


Perte de la stratification pariétale = nécrose ischémique, guérison peu probable

Stratification pariétale = Restitution « ad integrum » possible

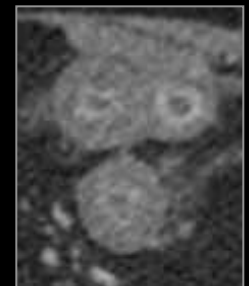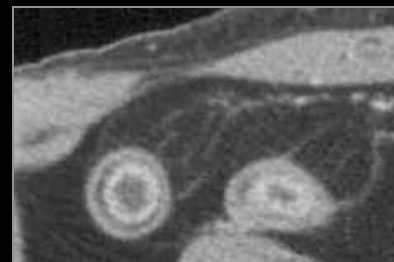Signe du double halo

- Ce sont des **signes aspécifiques**, visibles après injection, au temps veineux. Ils donnent un **aspect stratifié** typique à la paroi intestinale.
 - Ils sont visualisés dans de nombreuses pathologies digestives inflammatoires aiguës (gastrite et entérite infectieuse, atteinte radique, angioedème etc...) ou non inflammatoires (ischémie).
- Juxtaposition de deux anneaux concentriques (« ring sign »):
 - Un anneau interne hyperdense correspondant à un rehaussement intense de la muqueuse,
 - Un anneau externe hypodense correspondant à l'œdème sous muqueux.



Signe de la cible

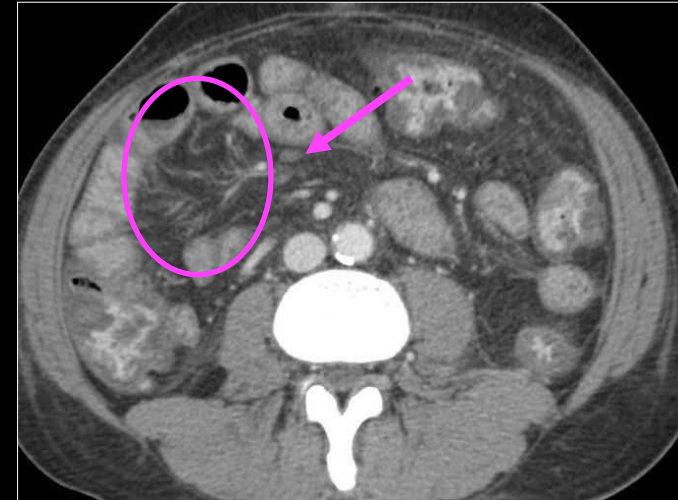
- Alternance de trois anneaux (« target sign »):
 - Deux anneaux, externe et interne, hyperdenses en rapport avec le rehaussement des capillaires de la muqueuse et de la séreuse,
 - Un anneau intermédiaire hypodense lié à l'œdème sous-muqueux (water halo).
 - Un anneau intermédiaire de densité graisseuse (fat halo), n'est pas rencontré dans les atteintes aiguës.



2. Anomalies extra-pariétales

On s'appliquera à rechercher:

- une réaction inflammatoire du **péritoine**
- une infiltration de la **graisse mésentérique**
- une sclérolipomatose
- un **épanchement intra-péritonéal** (ascite, hémopéritoine)
- des adénopathies et leurs caractéristiques (nombre, localisation, rehaussement, calcifications)
- les vaisseaux mésentériques:
 - L'aorte abdominale et ses branches à destinée digestive (TC, AMS, AMI)
 - Analyse des veines (réseau porte, veine mésentérique et VCI).

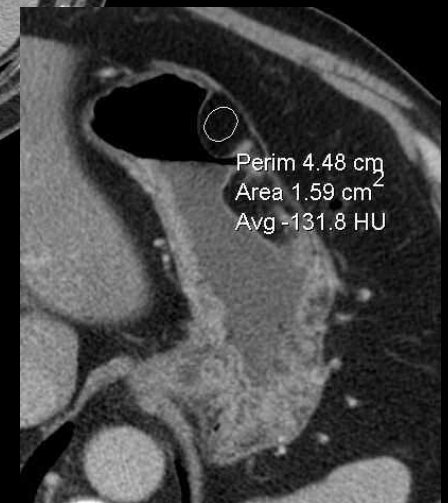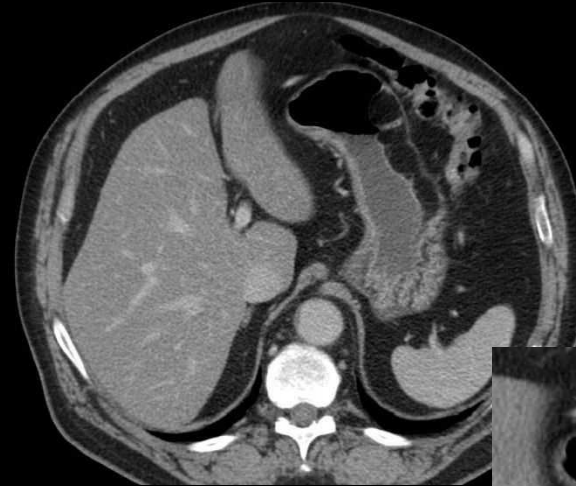


Gastrite, entérite et colite
d'HTP

Perte de transparence du mésentère
Adénomégalies
Ascite

3. Diagnostic différentiel

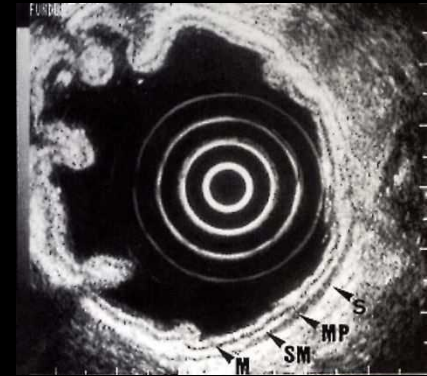
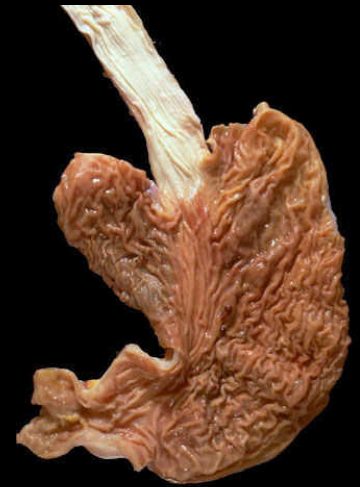- Autre cause d'épaississement pariétal, la métaplasie graisseuse correspond à un épaississement *sous-muqueux*, de densité graisseuse (« *fat halo sign* ») et ne doit pas être confondue avec une atteinte inflammatoire aiguë.
- L'atteinte gastrique est moins fréquente que l'atteinte grélique ou colique.
- Elle est souvent de découverte fortuite chez des adultes, plus souvent de sexe masculin, et en **surcharge pondérale**.



Épaississement irrégulier de la paroi
de la grande courbure gastrique
Patient obèse: lipomatose pariétale gastrique

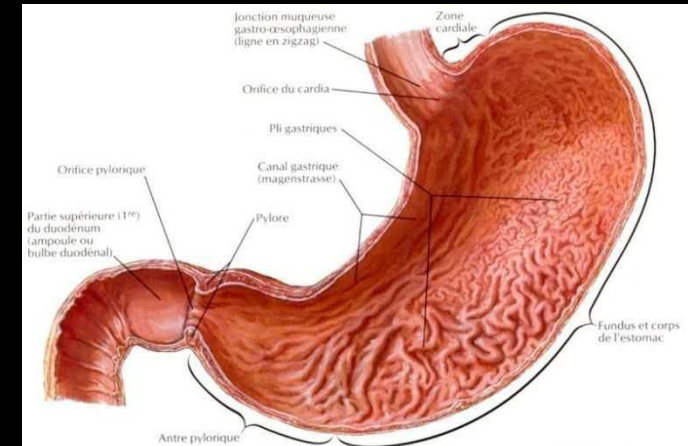
GASTRITES AIGUËS

- Cette dénomination correspond à un **vaste cadre nosologique** se distinguant par leurs caractéristiques étiopathogéniques.
- Le tableau clinique aigu de révélation est dominé par des **épigastralgies**, des vomissements voire une hématomèse.
- **L'endoscopie** est l'examen de 1^{ère} intention pour rechercher une atteinte muqueuse. L'exploration de la paroi de l'estomac et du duodénum est réalisée par **l'échoendoscopie**.
- Sauf en cas d'urgence chirurgicale suspectée, le **scanner multi-détecteur** sera réalisé à jeun et après remplissage gastrique à l'eau (**gastro-CT**), permettant une analyse optimale des parois et de leur rehaussement.

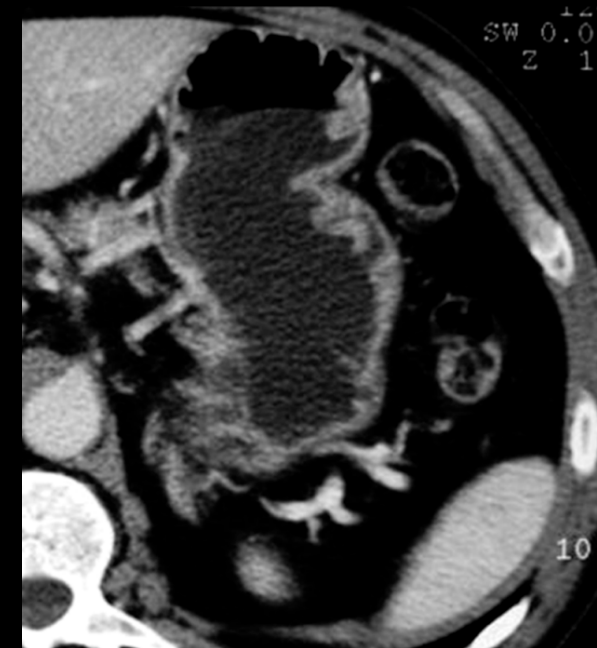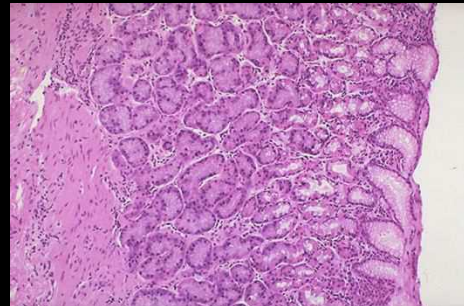


Radio-anatomie normale

- L'estomac est un organe en forme de J majuscule, composé de deux courbures (**petite et grande courbures**) et de trois parties (**le fundus, le corps et l'antré**). Il fait suite à l'œsophage par le cardia et est relié au duodénum par le pylore.



- La paroi gastrique normale en TDM, est composée de **trois couches successives** :
 - Un feuillet hyperdense correspondant à la muqueuse ;
 - Un feuillet hypodense correspondant à la sous-muqueuse ;
 - Un feuillet hyperdense correspondant à la musculature.



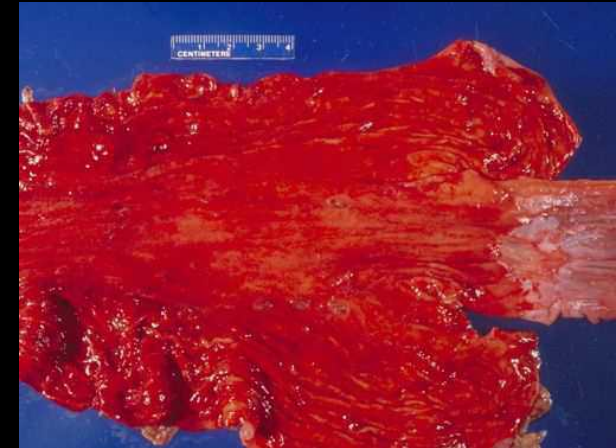Diagnostic étiologique

- Nous aborderons successivement les principales pathologies gastriques aiguës, en dégagant les **signes discriminants** pour chaque étiologie:
 1. Gastrites aiguës réactionnelles médicamenteuses, toxiques, caustiques, radiques ;
 2. Gastrites aiguës inflammatoires et à éosinophiles ;
 3. Gastrites aiguës infectieuses bactériennes, phlegmoneuses, virales, fungiques et parasitaires ;
 4. Diagnostic différentiel (*autres causes d'épaississement de la paroi gastrique*)
 - Maladie de Ménétrier
 - Gastropathie d'hypertension portale

1. Gastropathies réactionnelles

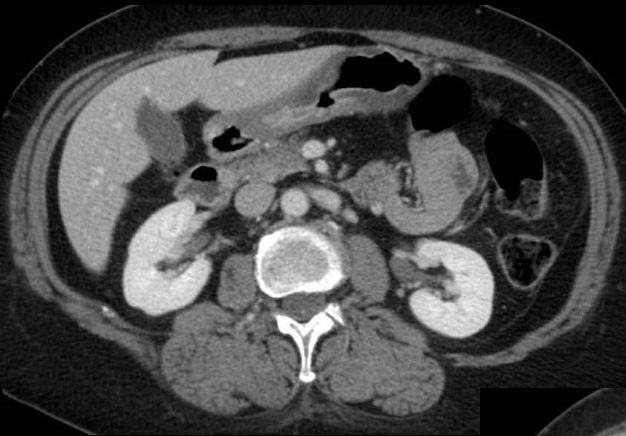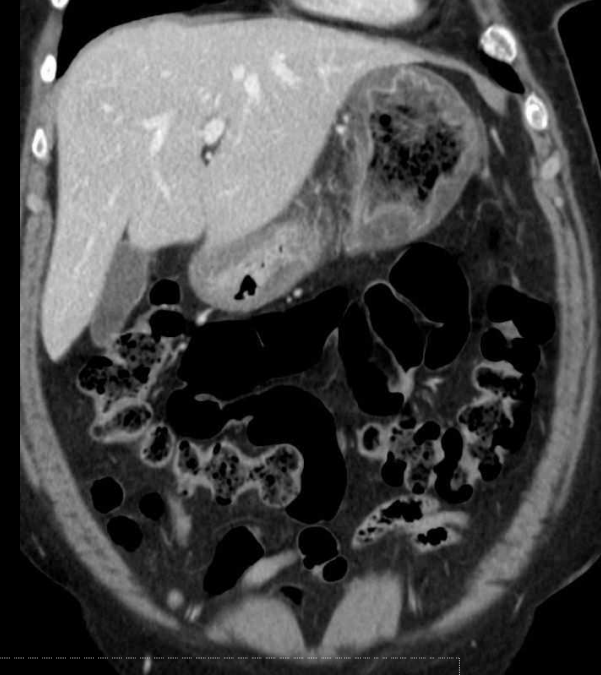
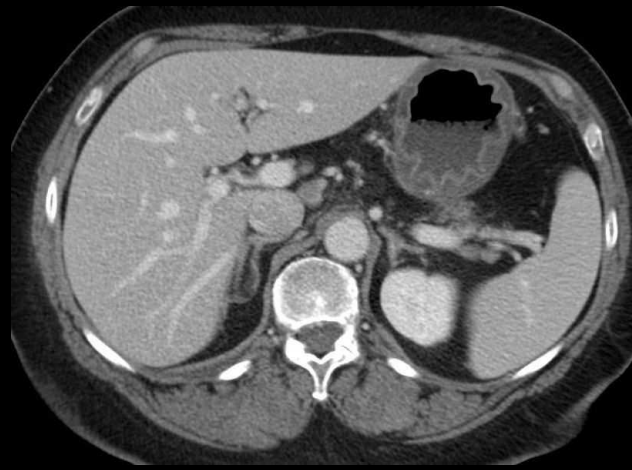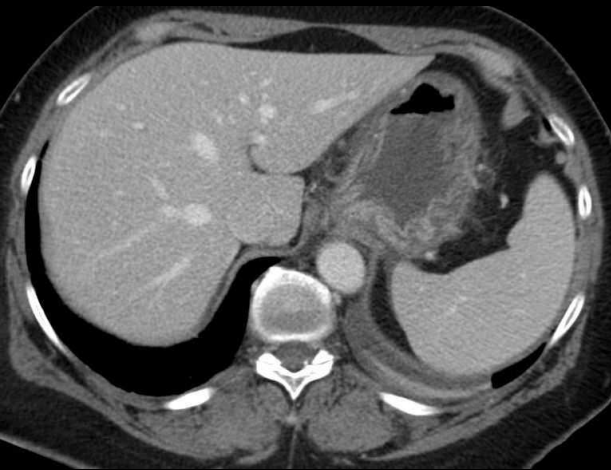Le diagnostic repose sur **L'INTERROGATOIRE**, qui recherchera de manière policière, la prise de **médicaments gastro-toxiques** (AINS, aspirine) ou une ingestion accidentelle ou volontaire **d'agents corrosifs** (eau de Javel, hydroxyde de sodium). La cause toxique principale est **l'alcool** (gros buveurs d'alcool fort). Un antécédent récent de **radiothérapie** (expositions supérieures à **16 Gy**) orientera vers une cause radique.

- Dans les **gastrites médicamenteuses**, l'atteinte est focale, distale ou localisée sur la **grande courbure**. Les lésions peuvent être hémorragiques. Une maladie ulcéreuse est souvent associée.
- Les **gastrites caustiques** sont souvent graves, avec des complications précoces (nécrose aiguë pariétale, perforation). Le tableau clinique est sévère (hématémèse, choc). L'atteinte tend à se localiser dans la **petite courbure** et **l'antre** et peut causer des spasmes du pylore. Une oesophagite est souvent associée.
- La gastrite liée à **l'alcool** est souvent **diffuse** ou **distale**.
- Les **gastrites aiguës radiques** intéressent préférentiellement **l'antre** et **le pylore** et se manifestent par un épaissement pariétal avec rehaussement modéré. Elles peuvent se compliquer d'une sténose du pylore.



Gastrite à AINS

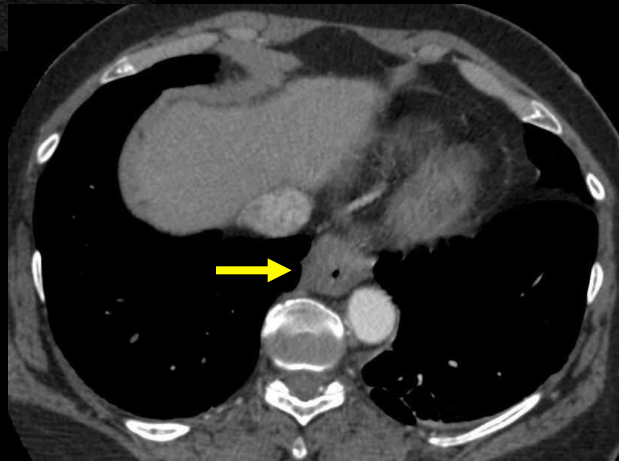
Cas n°1: femme de 57 ans



- Épaississement pariétal gastrique diffus
- **Les points clés pour le diagnostic étiologique:**
 - Oesophagite associée (→)
 - Spasme du pylore

Diagnostics différentiels:

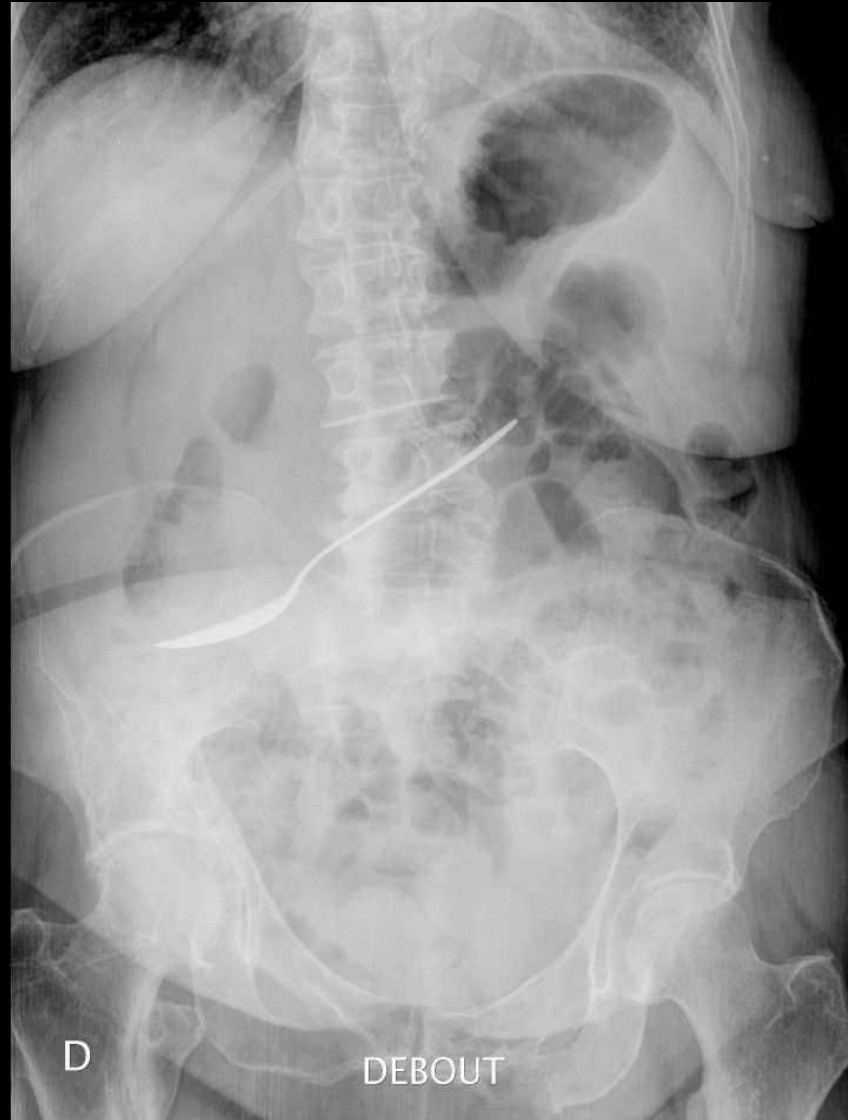
Gastrite infectieuse (Herpès, CMV)
Lymphome
Gastrite radique
Reflux biliaire



Renseignements cliniques:
Ingestion d'eau de Javel diluée à 50 %.

Oeso-gastrite caustique

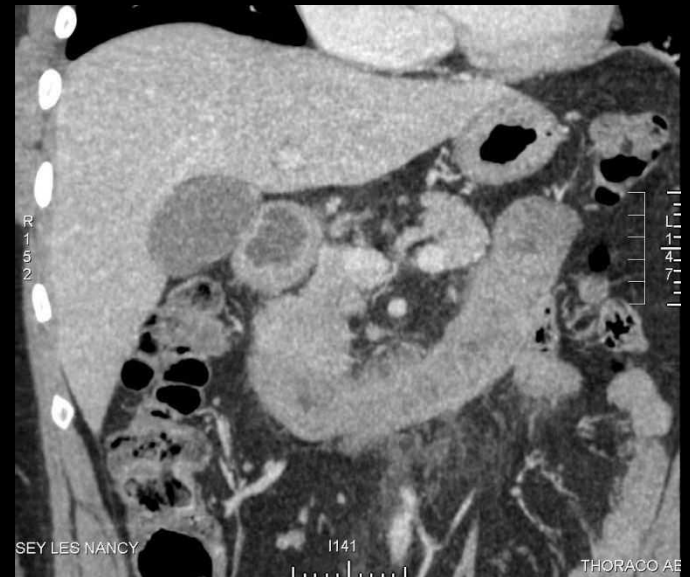
Même patiente, quelques mois plus tard ...

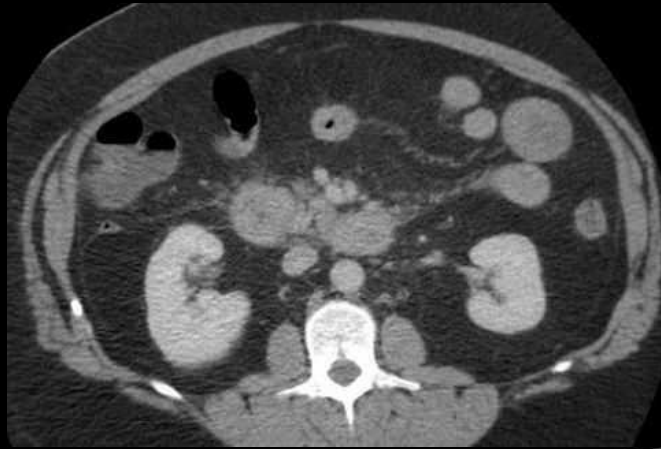

Ingestion d'une petite cuillère!

2. Gastropathies inflammatoires

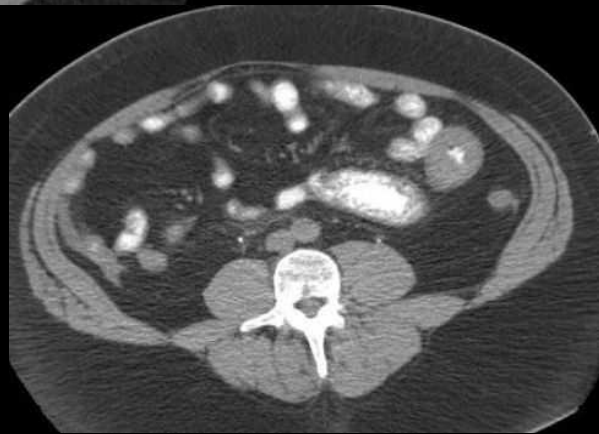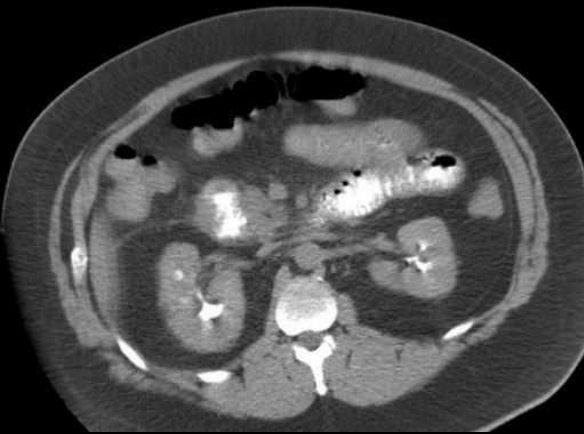
- Le tableau clinique aigu est rare.
- On distingue deux causes principales: maladie de Crohn et gastrite à éosinophiles.
- L'atteinte proximale (*antre et duodénum*) ne représente que 3% des atteintes digestives de la **maladie de Crohn**. L'épaississement pariétal est classique, bien que peu spécifique, avec aspect en cible (rehaussement de la muqueuse et de la séreuse, œdème sous muqueux).
- Les **gastrites à éosinophiles** sont réactionnelles à des causes variées: allergies alimentaires ou médicamenteuses, collagénoses, parasitoses, vascularites, infection à H. Pylori, cancer, lymphome.





Renseignements cliniques:
douleurs abdominales, anorexie

Épaississement de la paroi duodénale proximale
Infiltration péri-duodénale



Hypothèses diagnostiques:

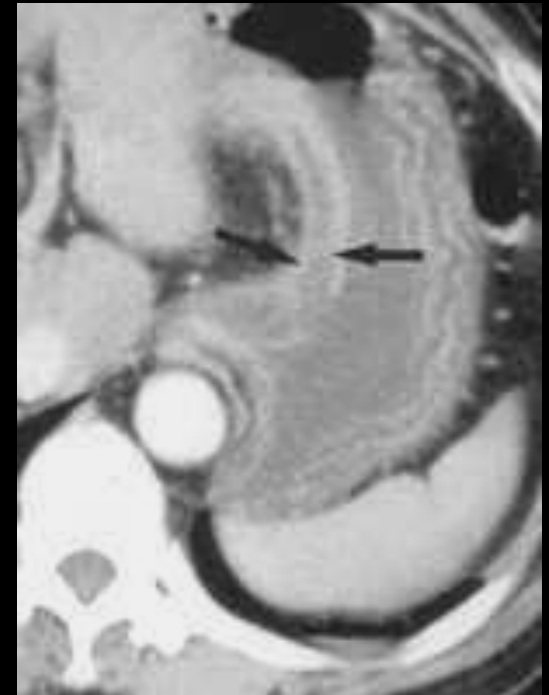
Infectieux ?
Inflammatoire ?
Lymphome ?

Éosinophilie à 10 × la normale

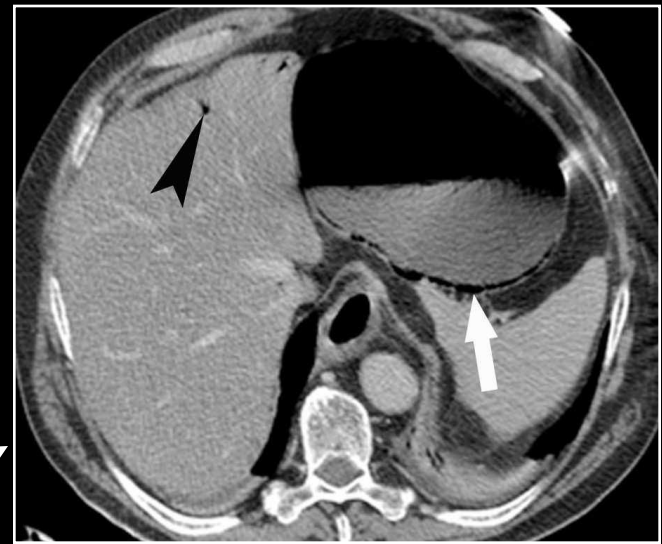
Diagnostic final:
Gastro-entérite à éosinophiles

3. Gastrites aiguës infectieuses

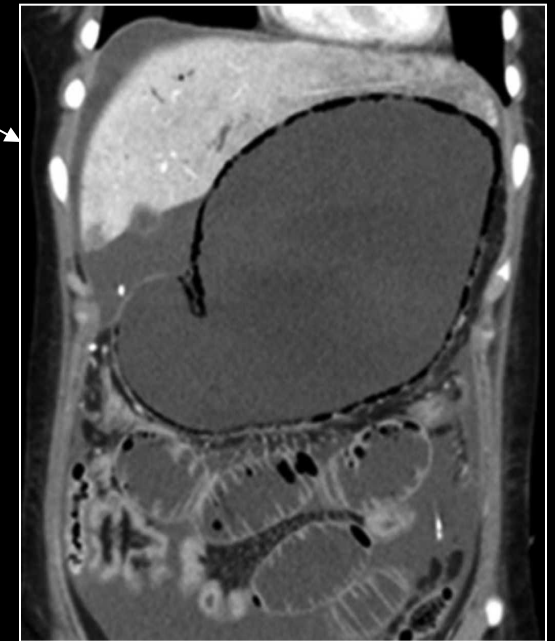
- L'épaississement pariétal est souvent **diffus**, hypodense, avec une muqueuse fortement rehaussée et une **infiltration marquée** de la graisse mésentérique de voisinage.
- Les gastrites aiguës bactériennes phlegmoneuses sont dues à des germes variés (tuberculose, syphilis, cryptosporidiose, E. Coli, Pseudomonas aeruginosa ...) causant une **gastrite suppurée**.
- Elles concernent des patients en mauvais état général, immunodéprimés. Il s'agit d'atteintes aiguës sévères avec **tableau septique et inflammatoire biologique**, au pronostic défavorable et touchant les **couches profondes**.
- L'atteinte est soit **diffuse**, soit préférentiellement **antrale**. Il faudra rechercher une **réaction inflammatoire péritonéale caractéristique** (rehaussement péritonéal et aspect épaissi) et dépister un éventuel abcès pariétal gastrique.



- Un aspect de **gastrite emphysemateuse d'origine infectieuse** avec présence de bulles gazeuses dans la paroi (généralement au niveau du *fundus* et de la *grande courbure*) peut être rencontré.
- Ces bulles, *irrégulières et immobiles*, se distinguent de celles rencontrées dans:
 - l'**emphysème gastrique** où l'infiltration gazeuse est *linéaire et régulière* au sein d'une paroi *non épaissie*.
 - la **pneumatose pariétale** lors des atteintes ischémiques sévères se manifeste également par un tableau d'abdomen aigu douloureux.
- Là encore, le **contexte clinique** est primordial (absence de fièvre, barotraumatisme, hyperpression endoscopique, contexte d'ischémie...) pour orienter sciemment le traitement.



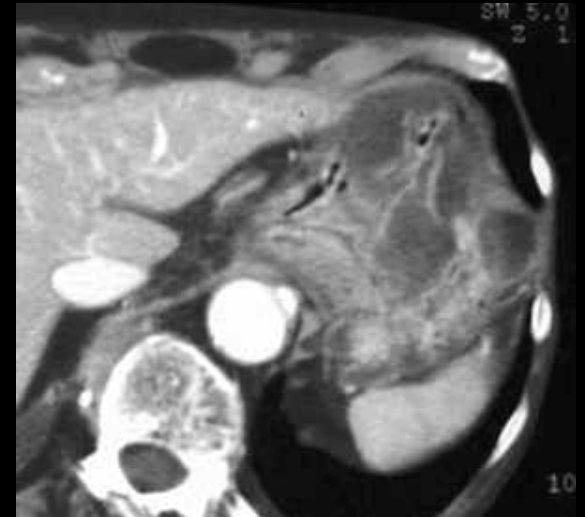
Emphysème gastrique



Nécrose gastrique trans-murale

3. Gastrites aiguës infectieuses

- Les causes virales sont dominées par le Cytomégalo­virus, dans un contexte clinique d'immunodépression (infections opportunistes: SIDA, transplantation). Elles peuvent causer une gastrite aiguë hémorragique.
- L'agent fongique principal est le **Candida albicans**, également rencontrés chez des sujets immunodéprimés.
- Une forme particulière de gastrite aiguë parasitaire est l'anisakidose causée par un nématode (*Anisakis spp.*) et acquise lors de la consommation de poisson cru (sushis, sardines au vinaigre). L'atteinte gastrique est à l'origine d'un tableau brutal d'abdomen aigu hyperalgique mais relève d'un **traitement médicamenteux** (albendazole) et non chirurgical.
- Le ver envahit la muqueuse de la *grande courbure* gastrique et cause une infiltration éosinophile de la sous-muqueuse. Les lésions sont érosives et ulcéreuses avec présence de gros plis oedémateux.

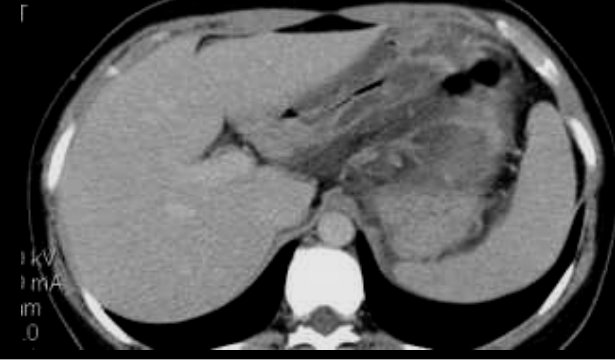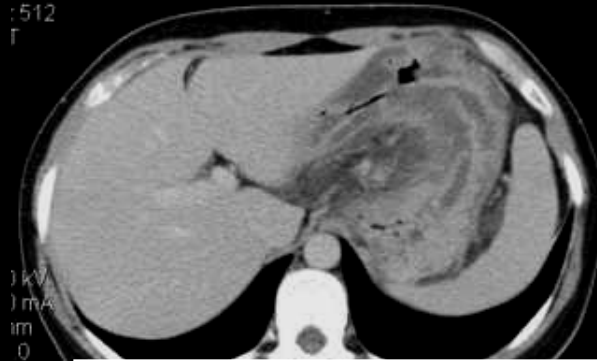
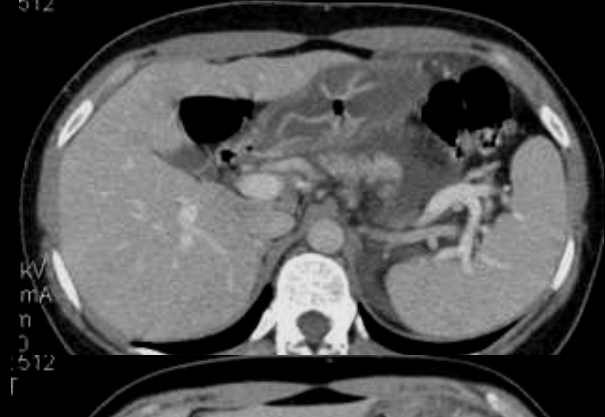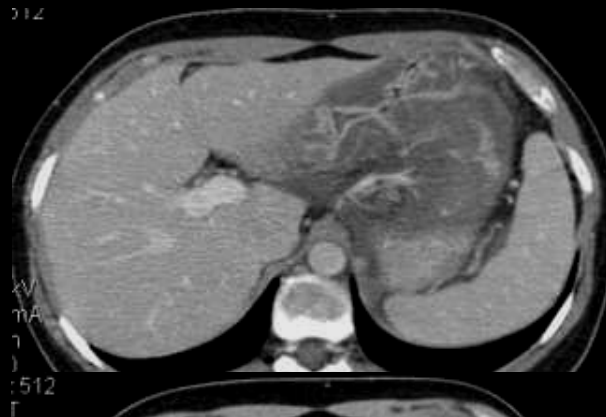


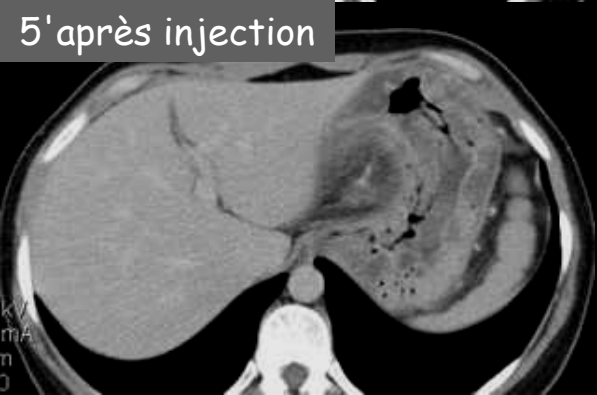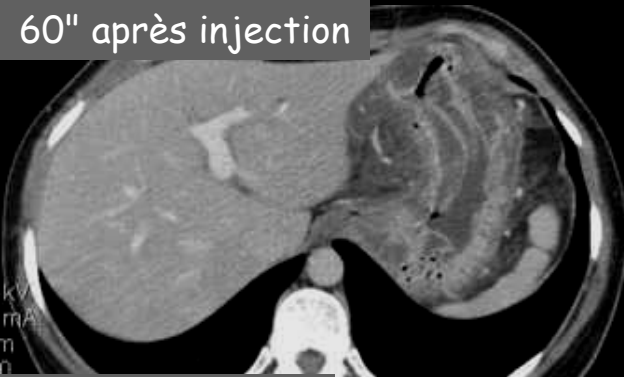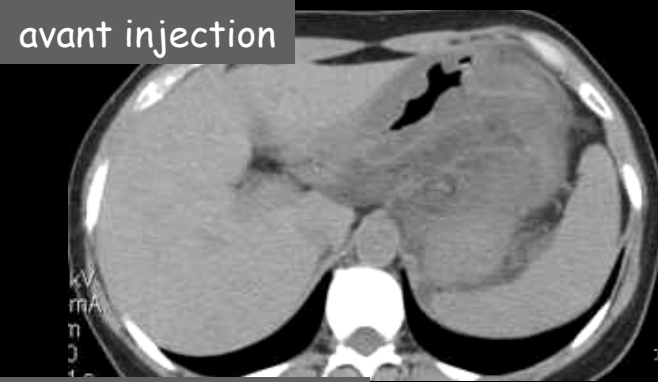Cas n°3: femme de 34 ans

Épigastralgies aiguës brutales

La réponse est dans son précédent repas ...

Des sushis



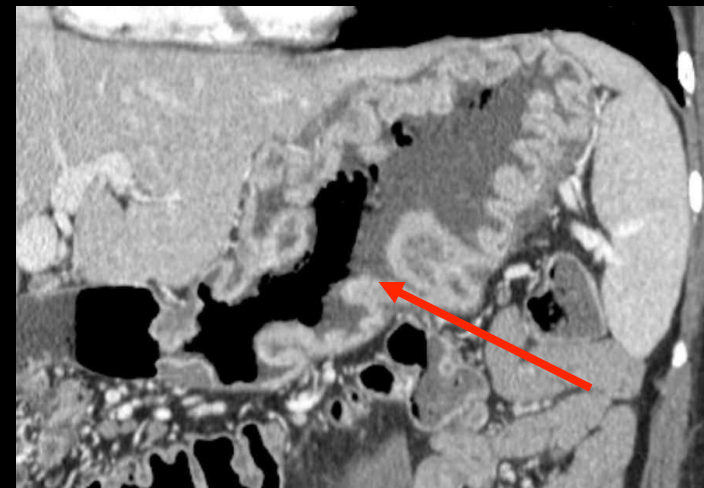
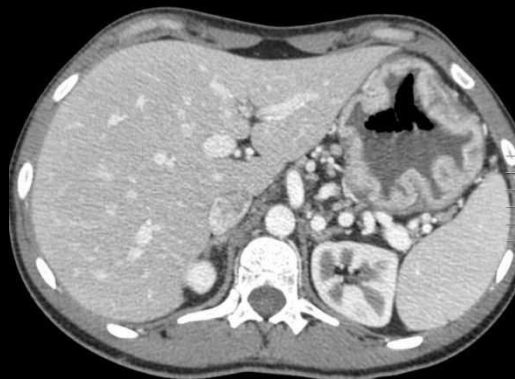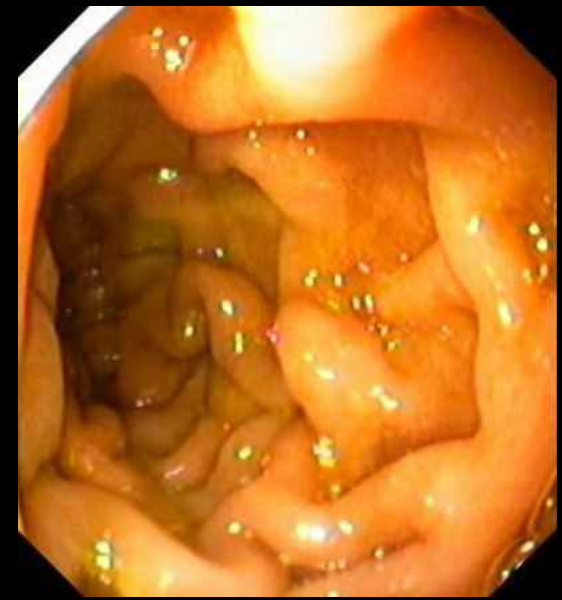**Diagnostic final:
Gastrite aiguë phlegmoneuse à
éosinophiles. Anisakidose gastrique.**

obs. JM Hervocho La Rochelle

4. Diagnostic différentiel

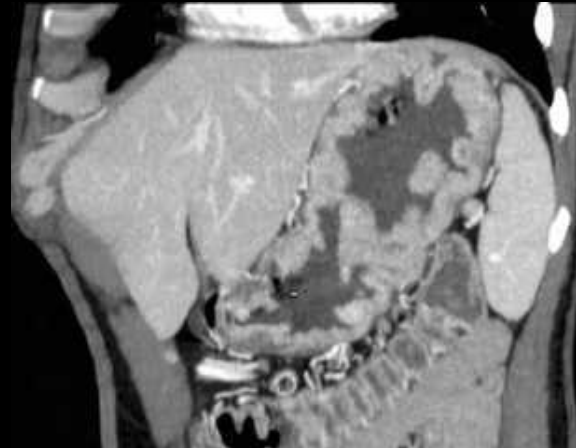
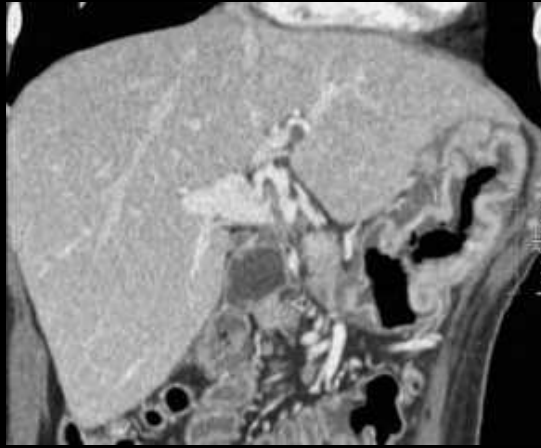
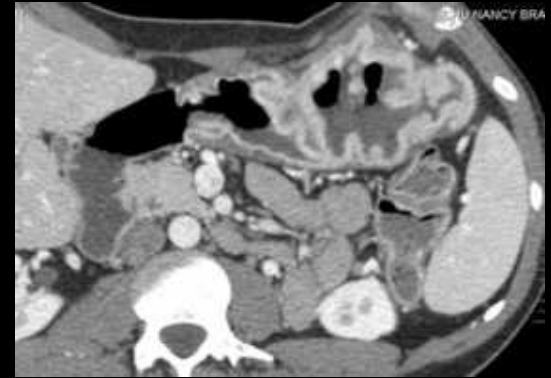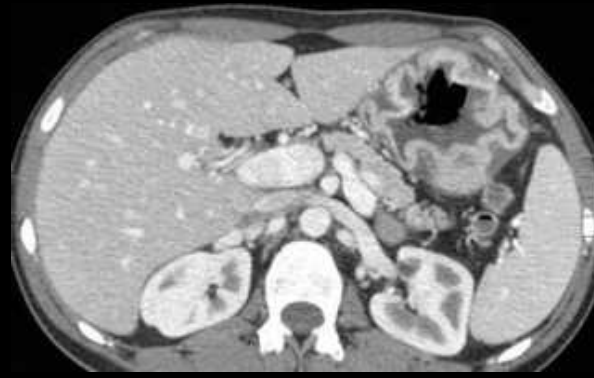
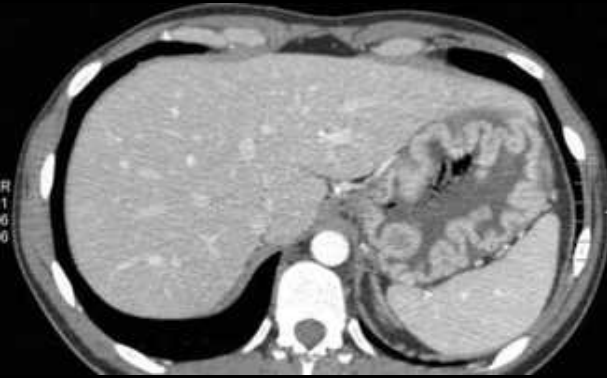
Gastrite hypertrophique géante (maladie de Ménétrier)

- Elle se manifeste chez l'homme d'âge moyen, par des **douleurs pseudo-ulcéreuses**. Il existe une exsudation protéique gastrique conduisant à une **hypo protéinémie** responsable de l'ascite et d'œdèmes des membres inférieurs.
- L'épaississement *muqueux* hypodense est dû à une hyperplasie des cryptes glandulaires, à l'origine d'une **hypertrophie cérébriforme des plis fundiques** avec atrophie glandulaire. L'atteinte, *segmentaire ou diffuse* et potentiellement dégénérative, prédomine sur le *corpus* et le *fundus*.
- Le principal diagnostic différentiel est le **lymphome gastrique**.



Cas n°4: homme de 32 ans

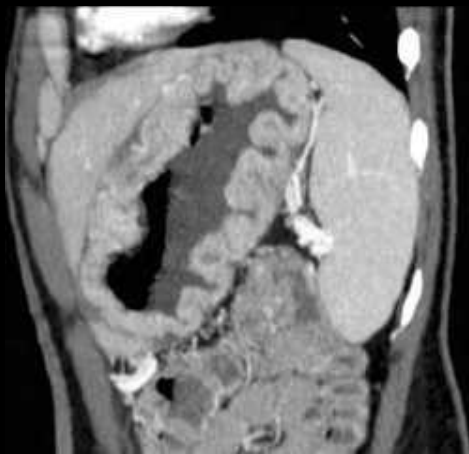**AEG (amaigrissement de 5 kg en un mois)
Diarrhées aqueuses et épigastralgies (syndrome ulcéreux)**



Épaississement pariétal régulier
Rehaussement de la muqueuse
Prédominance à la région fundo-
corporel

L'élément clé pour le diagnostic étiologique:
Aspect hypertrophique cérébriforme des plis

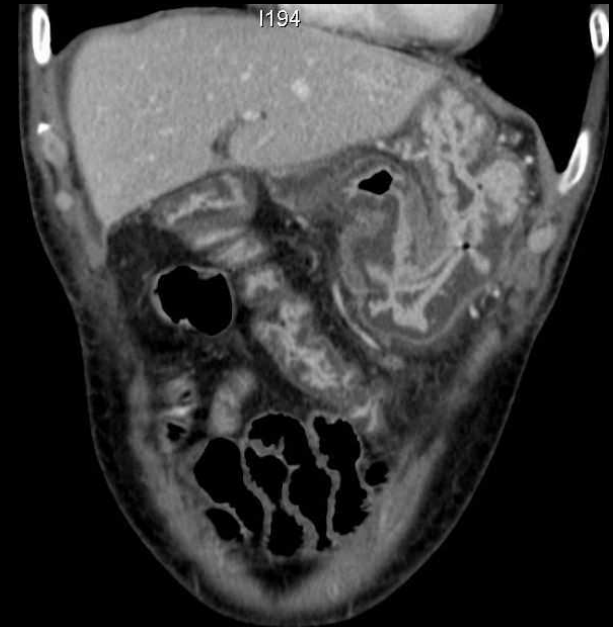
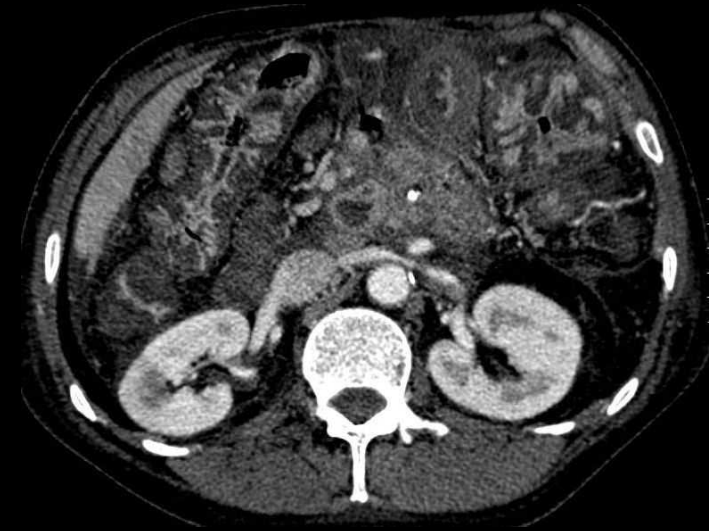**Diagnostic final:
Maladie de Ménétrier**



4. Diagnostic différentiel

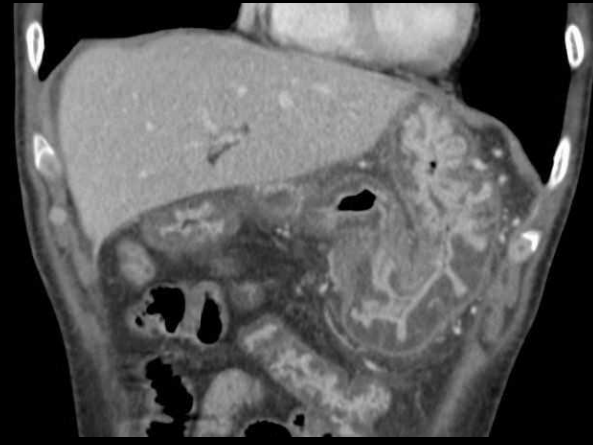
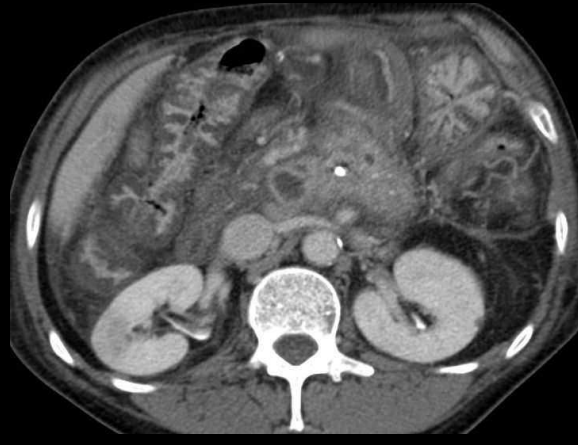
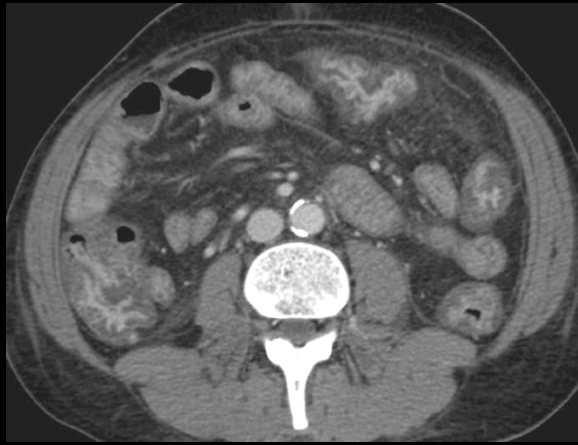Gastropathie d'hypertension portale (HTP)

- Le diagnostic sera fait devant la découverte d'un **épaississement marqué** de la muqueuse gastrique chez un patient cirrhotique. Elle est à l'origine d'hémorragies digestives dans un contexte d'HTP sévère.
- Au scanner, il faut avoir un œil attentif sur les signes de cirrhose (*dysmorphie hépatique*) et d'HTP (*varices tubérositaires, autres voies de suppléance porto-systémiques, ascite, splénomégalie...*).
- L'épaississement pariétal sera **circonférentiel** avec image de stratification pariétale et un aspect de gastropathie à gros plis. L'analyse de la cinétique de rehaussement pariétale montre un défaut de perfusion de la muqueuse du **corps** ou du **fundus**, disparaissant à la phase portale.
- La physiopathologie est mal connue mais l'œdème sous-muqueux est la conséquence à la fois de l'élévation de la pression dans le système porte (congestion par stase veineuse portale) et de l'hypoprotidémie.

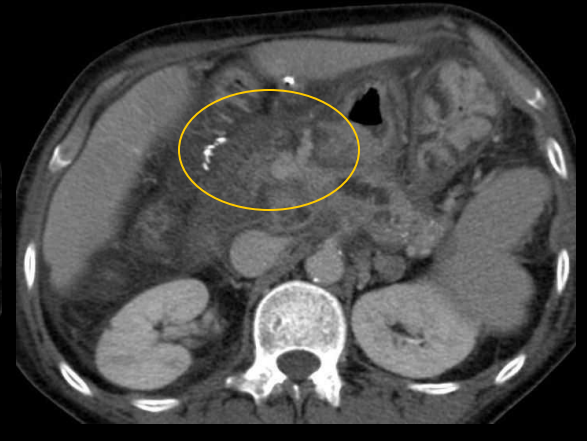
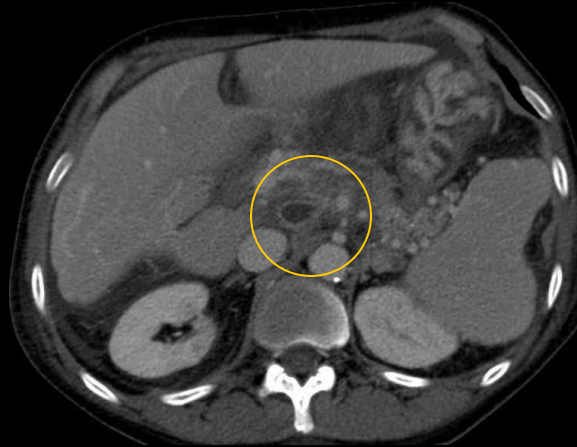
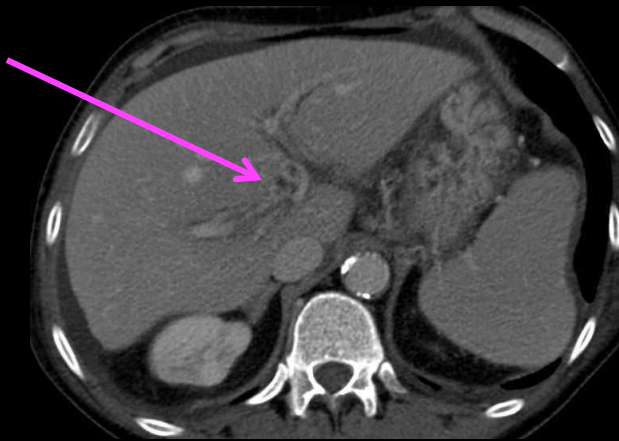


Cas n°5: homme de 57 ans

Mélena, déglobulisation



Épaississement circonférentiel **marqué et diffus** de l'estomac, du grêle et du colon
Signes extra-pariétaux: ascite, infiltration mésentérique, ganglions



Dysmorphie hépatique cirrhotique
Cavernome portal
Pancréatite chronique

Diagnostic final:
Gastrite, entérite et colite diffuse
d'hypertension portale dans un contexte de
cirrhose éthylique

DUODENITES ET ENTERITES AIGUËS

Points clés du diagnostic étiologique

- Le scanner sera réalisé en urgence devant une **symptomatologie digestive aspécifique** (douleurs abdominales, diarrhées, méléna ...) associée ou non à un tableau septique.
- Les atteintes aiguës entéritiques se manifestent au scanner par un **épaississement pariétal aspécifique**.
- Là encore, la clé du diagnostic étiologique fera appel à la connaissance du contexte clinique (état immunitaire, séjour en pays d'endémie, éruption purpurique, habitus, ...) et des données biologique du patient pour orienter le diagnostic étiologique.



Diagnostic étiologique

1. Entérites aiguës infectieuses
 - Chez le patient immunocompétent
 - Dans le cadre du SIDA
 - Chez le patient neutropénique
2. Entérites aiguës inflammatoires vasculaires
 - Vascularites
 - Autres
3. Entérocolites médicamenteuses
4. Maladie de Crohn
5. Diagnostic différentiel (*autres causes d'épaississement de la paroi du grêle*)
 - Hématome du grêle
 - Ischémie veineuse aiguë

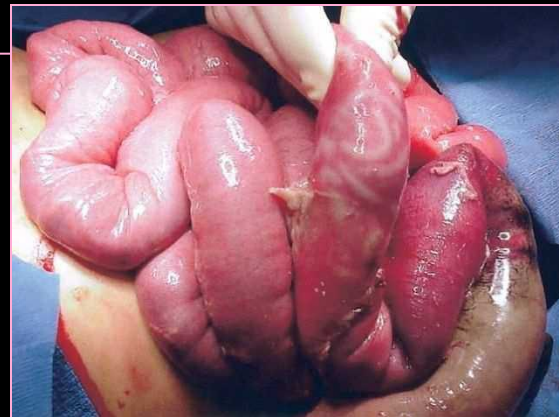
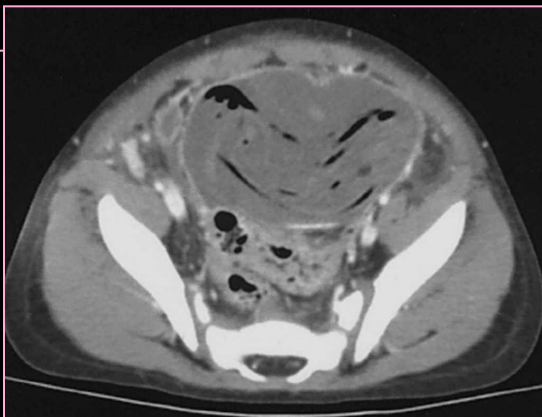
1. Entérites aiguës infectieuses

Chez le sujet immunocompétent

- Le scanner peut parfois guider le diagnostic étiologique mais la certitude sera généralement apportée par les sérologies et/ou l'examen parasitologique des selles.
 - L'aspect classique sera celui d'un **épaississement pariétal (aspect en cible)**.
 - En faveur de l'origine infectieuse, on retiendra l'existence d'une **lymphadénite mésentérique** adjacente.
- Plusieurs caractéristiques TDM seront pourtant à analyser de façon systématique, en particulier la topographie lésionnelle et la présence de complications (occlusion, perforations, abcès).
- Les principaux agents en cause sont les salmonelles, les shigelles, les yersinioses, Campylobacter jejuni, Giardia lamblia, Ascaris lumbricoides, l'anisakidose, Strongyloides stercoralis.

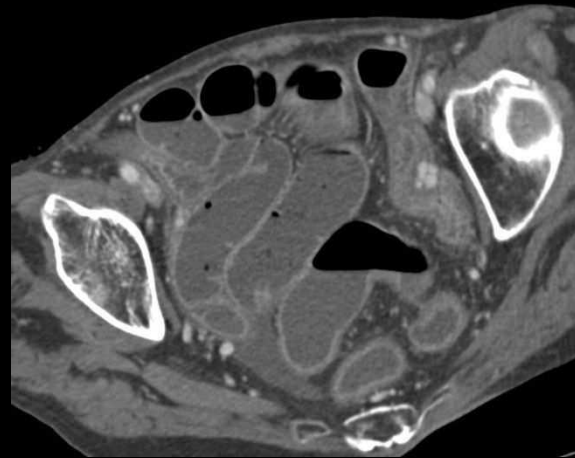
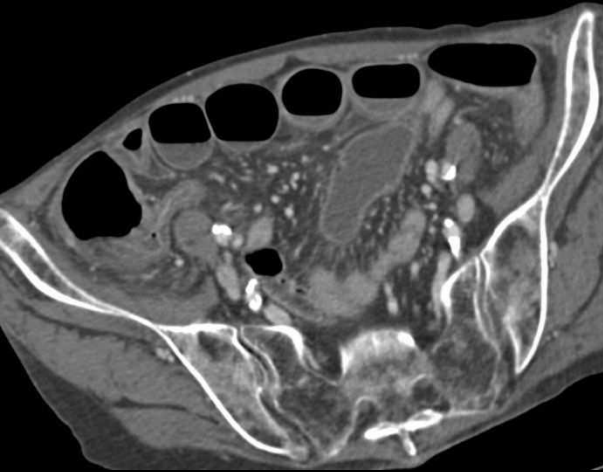
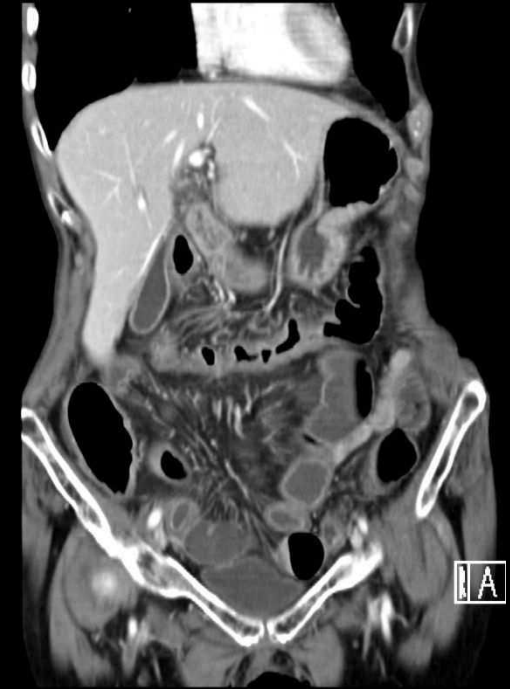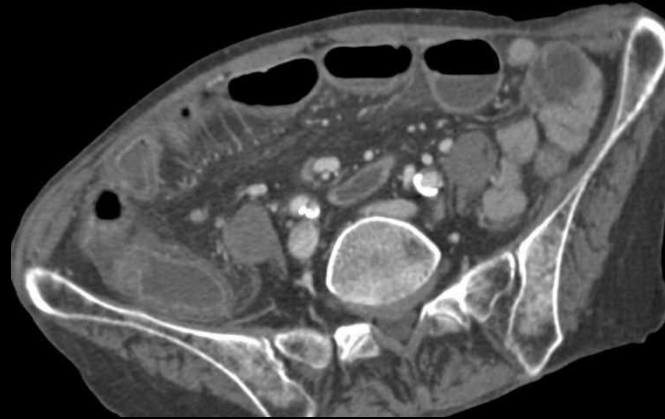
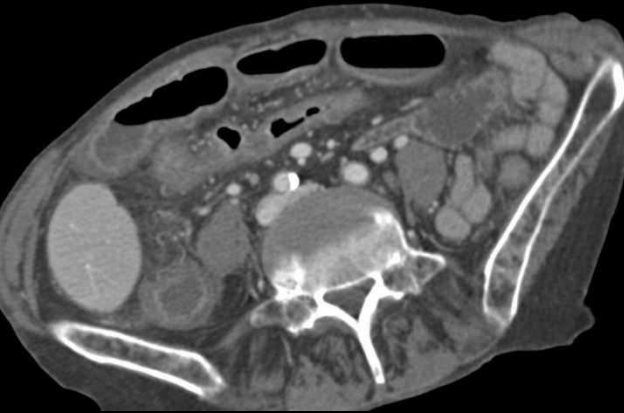
- Par argument de fréquence dans les pays développés, on évoquera les entérites à Salmonelles et à Shigelles (rechercher l'ingestion de volailles mal cuites, d'œufs ou de produits laitiers), surtout devant une atteinte de **l'iléon terminal** et du **colon adjacent** avec *adénomégalies satellites*.
- La **shigellose** sévère entraîne des diarrhées aqueuses (« choléralike »), des formes dysentériques (dysentérie shigellienne) hyperalgiques, potentiellement hémorragiques. Une défaillance multiviscérale est possible.
- L'infection sévère par **Salmonella typhi** peut également revêtir des formes hémorragiques ou perforatives. Une hépato-splénomégalie est fréquente.
- La **région iléocaecale** est plus atteinte par **Campylobacter**, **Yersinia enterocolitica** et **Y pseudotuberculosis**. Les yersinioses se présentent typiquement par un syndrome appendiculaire et une diarrhée aiguë fébrile. L'imagerie retrouvera une iléite terminale, une lymphadénite mésentérique et un appendice sain.

- L'infection par **Ascaris lumbricoides** est une autre parasitose potentiellement perforative et occlusive. Au scanner, on peut visualiser les vers dans des anses distendues par du liquide ou du gaz (clartés linéaires).
 - **Le grêle proximal** (duodénum, jéjunum) est le site préférentiel de **Giardia lamblia** (parasitose favorisée par une hypogammaglobulinémie et entraînant des troubles de la motricité).
 - Une distension luminale digestive majeure avec aspect d'iléus paralytique ou d'occlusion et la présence d'une colite pseudo-ulcéreuse sont des éléments TDM marquant pour **Strongyloides stercoralis** (parasitose plus fréquente dans les pays tropicaux, entraînant une hyperéosinophilie marquée et pouvant être à l'origine d'une dissémination viscérale, surtout encéphalique en cas d'immunodépression).
- Un tableau de gastro-entérite à éosinophiles avec manifestations allergiques et présence au scanner, de lésions de **l'iléon terminal** et du **colon adjacent** devra faire évoquer une **anisakidose**. On recherchera à l'interrogatoire, la notion de prise récente de poisson cru ou peu cuit.



Cas n°6: femme de 68 ans

Diarrhées profuses, rectorragies,
douleurs abdominales profuses
Fièvre, syndrome inflammatoire biologique



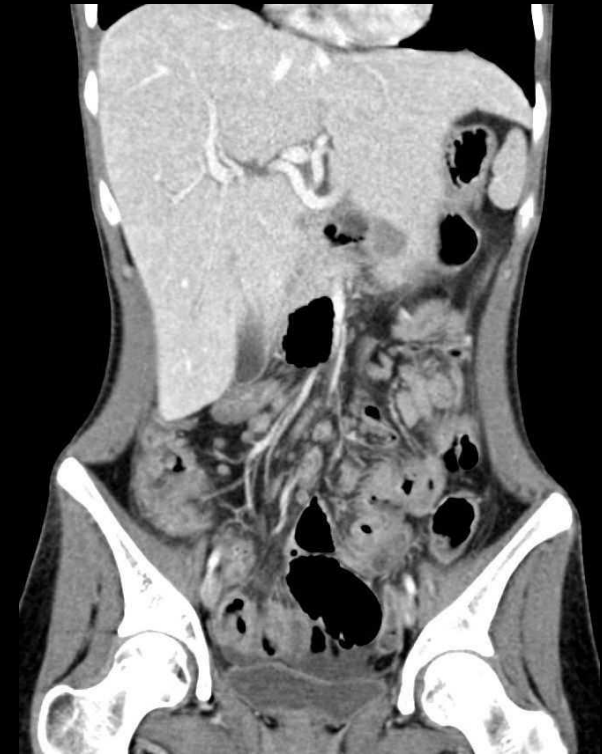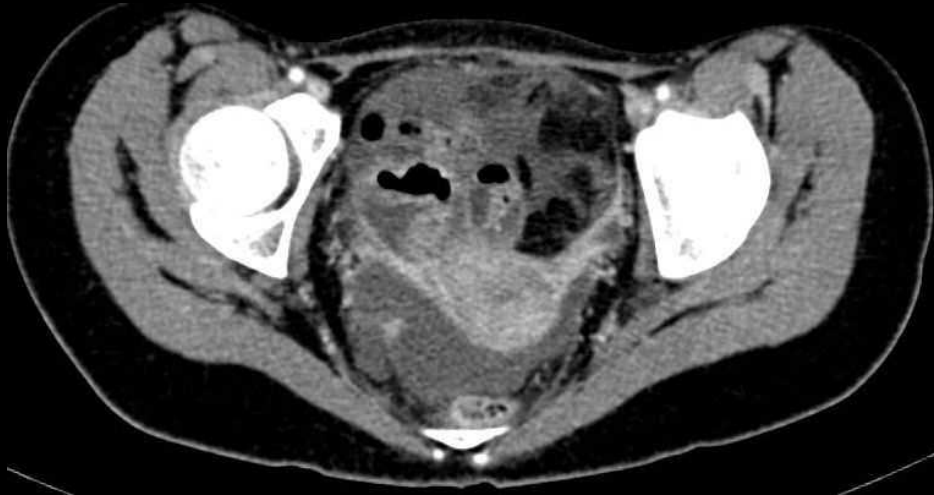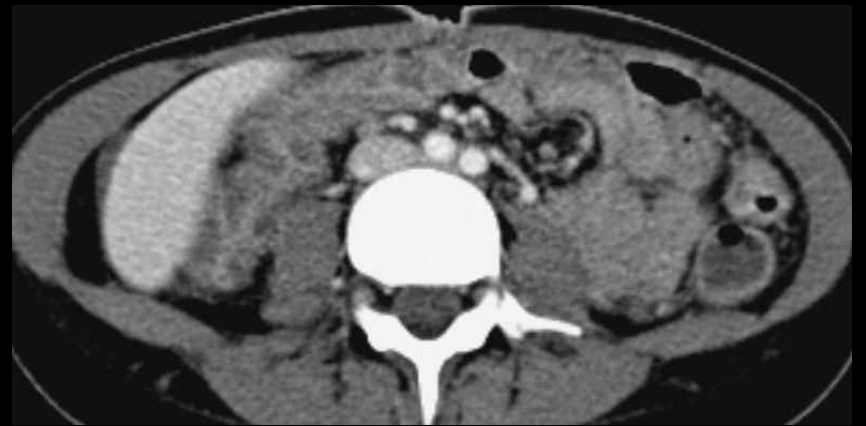
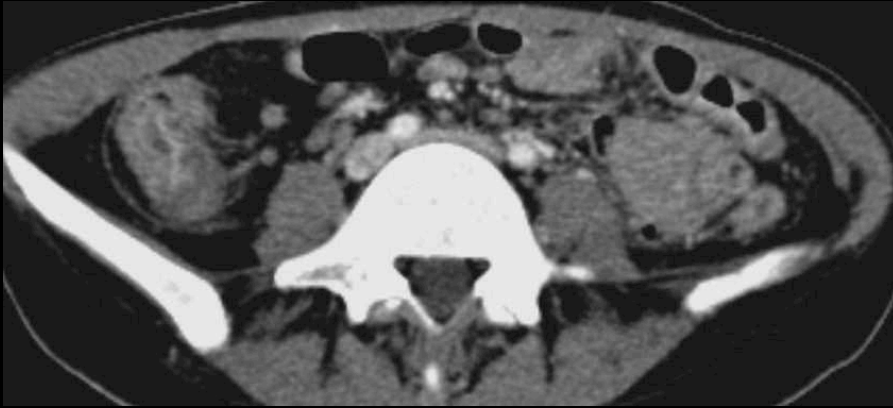Colite et entérite distale

Épaississement pariétal du
carrefour iléo-caecal
Infiltration du mésentère
Distension liquidienne
d'anses iléales
Ascite

Diagnostic final apporté par la coproculture:
Colite et entérite infectieuse
à *Campylobacter jejuni*

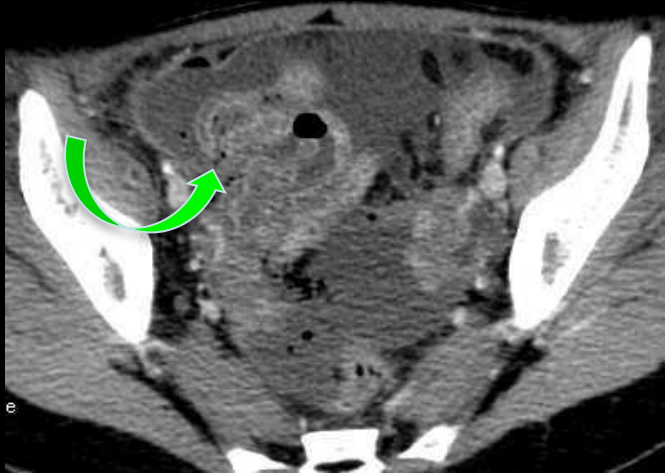
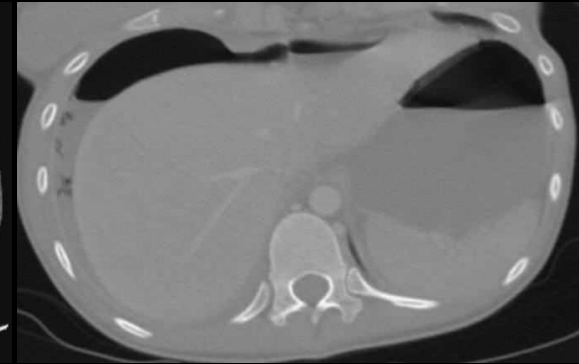
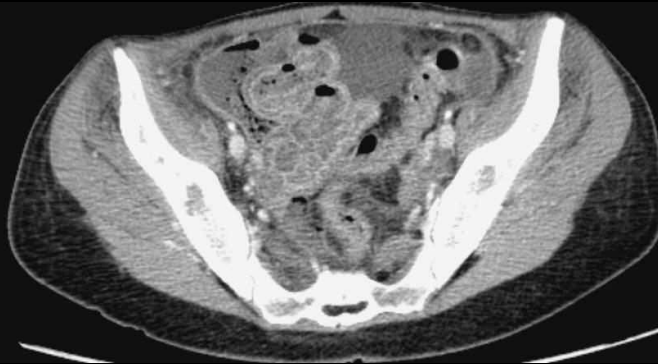
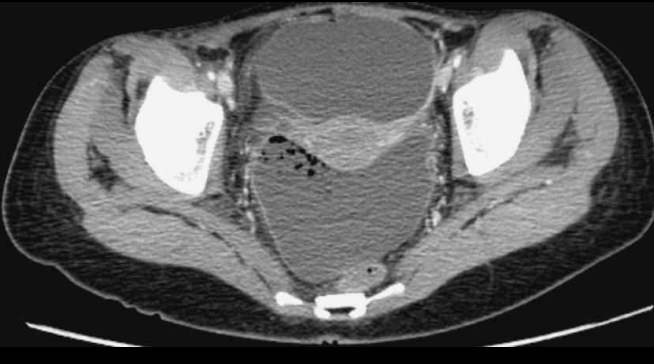
Cas n°7: étudiante infirmière de 23 ans

Retour d'une mission humanitaire en Afrique
AEG progressive, sd inflammatoire
Douleur abdominale



Épaississement pariétal de l'iléon distal
Œdème sous-muqueux (aspect en cible)
Pas de thrombose vasculaire
Infiltration du mésentère, ADP, ascite

Apparition secondaire d'une défense abdominale généralisée avec hyperthermie

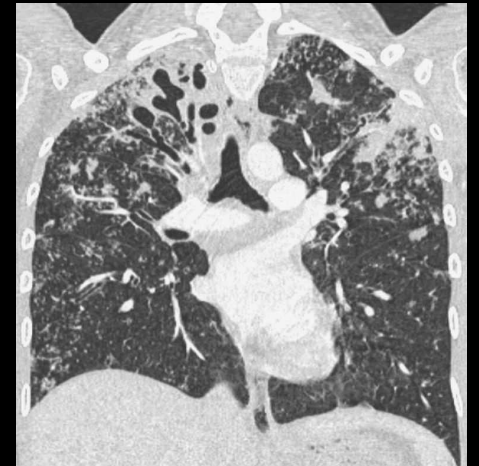

Persistance de l'iléite terminale
Pelvipéritonite et péritonite généralisée
sur perforation d'une anse iléale en FID

Contre une maladie de Crohn:
Absence d'ulcérations profondes

... et caverne apicale droite

Agent causal:
Mycobacterium tuberculosis



1. Entérites aiguës infectieuses

... et SIDA

- Les entérites aiguës opportunistes sont à l'origine de diarrhées aiguës fébriles et de douleurs abdominales avec retentissement sur l'état général.
- Elles peuvent être révélatrices de **résistance ou d'échappement aux traitements antirétroviraux**.
- Pour le diagnostic étiologique, le radiologue devra avoir connaissance du **degré d'immunodépression** (nombre de lymphocytes CD4).
- Le scanner aura surtout un rôle dans le diagnostic de **gravité** et dans le dépistage des **complications chirurgicales**.

- La localisation des lésions apporte une orientation étiologique:

- Jéjunum ou iléite diffuse = mycobactérie atypique (MAI)
- Atteinte proximale (duodénum, jéjunum, grêle haut) = cryptosporidiose
- Caeco-ascendant, pancolite = CMV
- Iléon terminal, colon ascendant = tuberculose, histoplasmosse.

- Dans la **cryptosporidiose**, les éléments caractéristiques sont la présence d'un épaissement pariétal modéré et régulier avec distension liquidienne des anses mais surtout la possible dilatation des voies biliaires par sténose basse du cholédoque.

Cholangiopathie + entérite opportuniste = cryptosporidiose ou CMV

- En faveur du **CMV**, c'est l'aspect régulier et marqué de l'épaississement pariétal colique (formes polypoïdes pseudo tumorales) et l'absence d'adénomégalies.

- La **tuberculose** et l'**histoplasmosse** ont la même présentation scanographique: épaissement pariétal concentrique régulier, parfois sténosant, infiltration du mésentère adjacent, adénomégalies mésentériques et rétropéritonéales hypodenses, nodules focaux infectieux hépatiques, spléniques, surrénaliens, péritonéaux.
- Un tableau clinique (syndrome de malabsorption), radiologique et histologique de **maladie de Whipple** chez un patient séropositif pour le VIH est synonyme d'infection à **MAI** (*Mycobacterium avium*). A l'épaississement pariétal, s'ajoutent une splénomégalie et des adénomégalies mésentériques et rétropéritonéales pseudo-liquidiennes à centre grisseux.

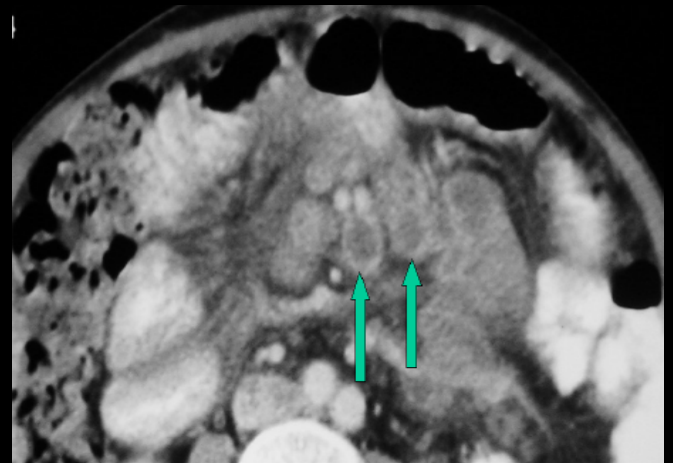
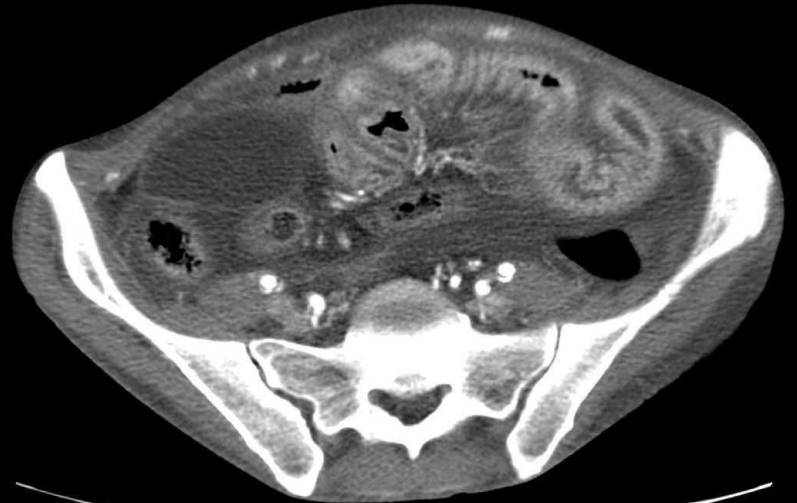
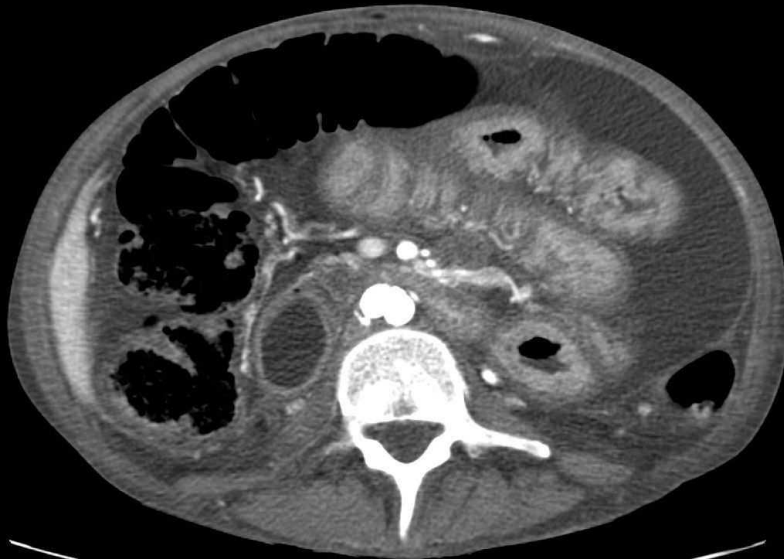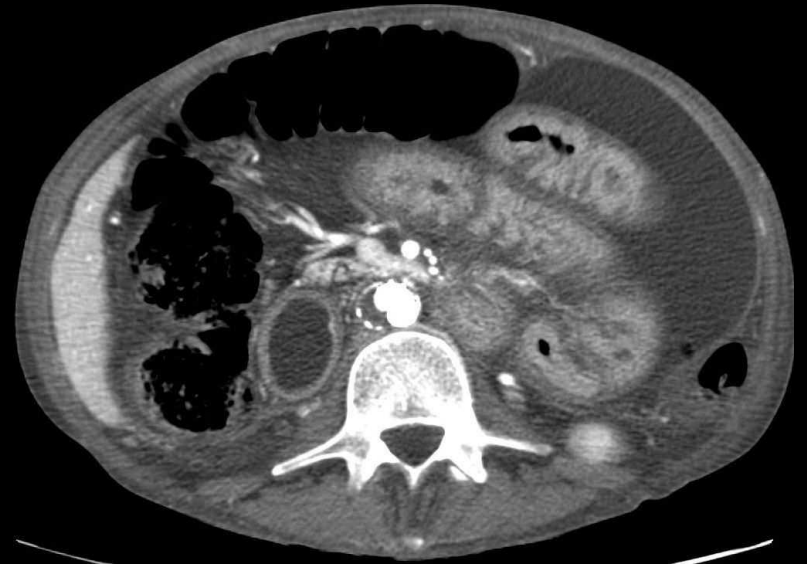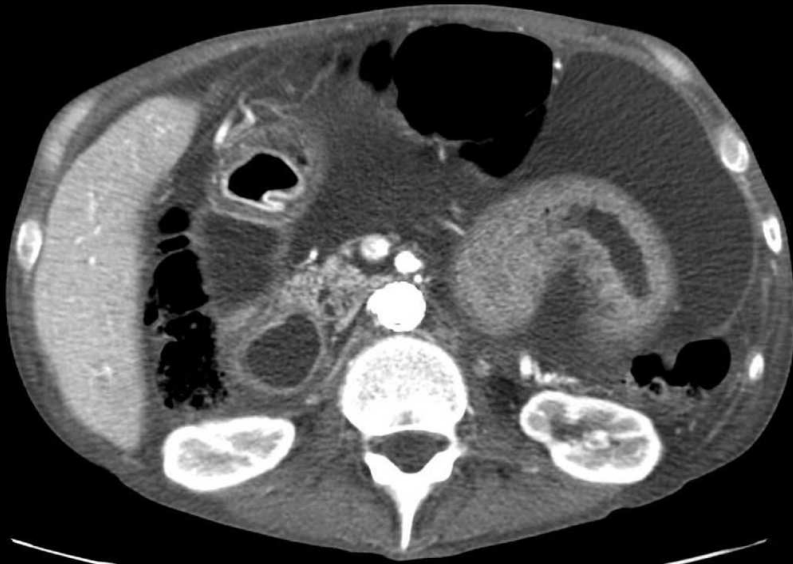
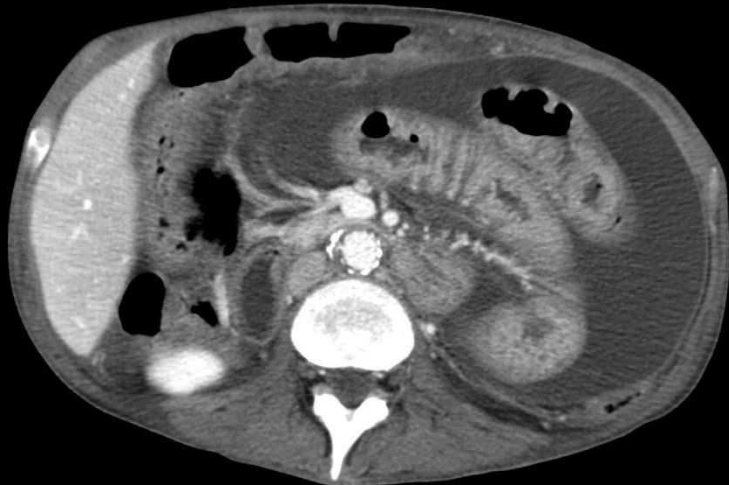
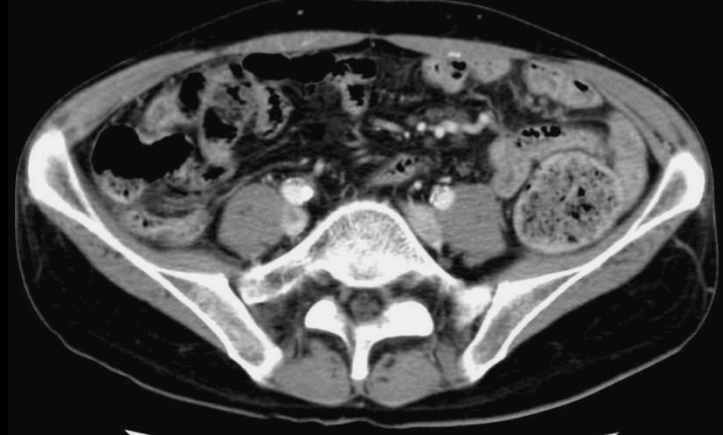


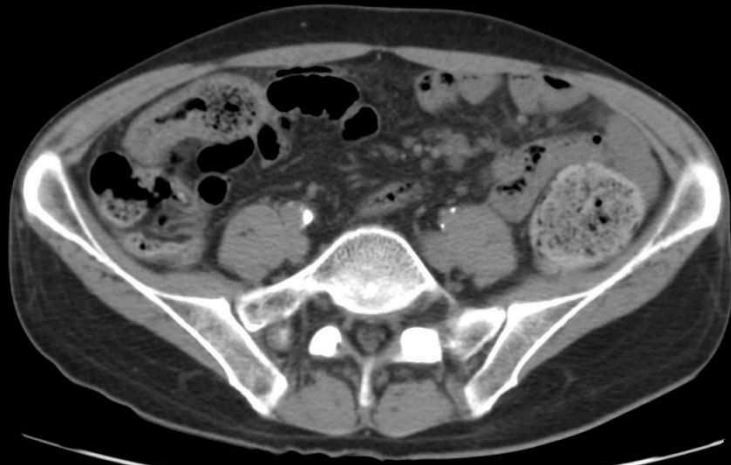Image tiré du poster
« Imagerie actuelle des malabsorptions »
G. Schmutz, JFR 2009

Cas n°8 : homme de 44 ans

Douleurs abdominales





- Atteinte entérique inflammatoire diffuse
- Œdème sous-muqueux (aspect en cible)
- Poly-adénopathies mésentériques
- Ascite cloisonnée chyleuse

Patient VIH positif (CD4<20/mL) suivi pour poly-adénopathies mésentériques et rétropéritonéales

Biopsie d'une adénopathie: découverte d'une bactérie intra-cellulaire

**Diagnostic final retenu:
Entérite diffuse à Mycobactérie atypique**

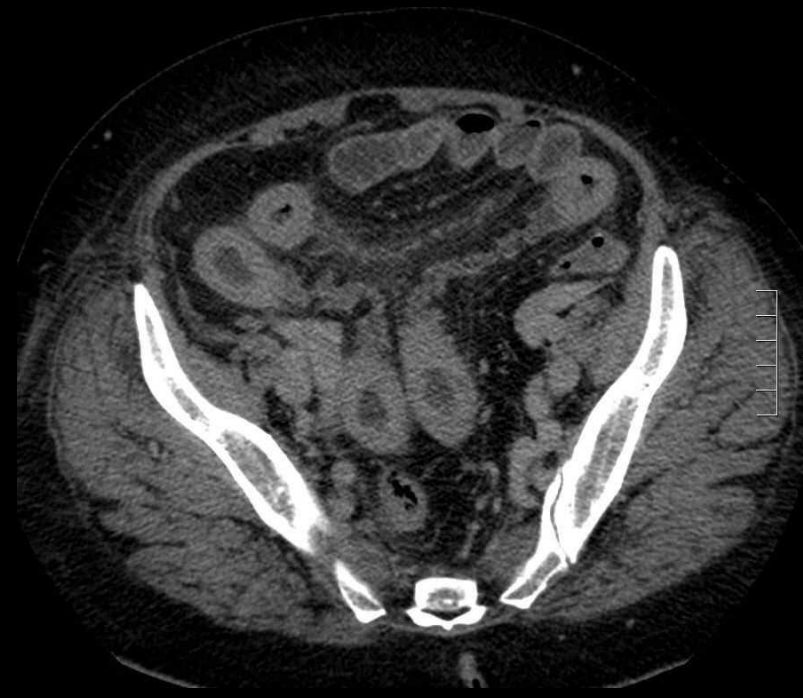1. Entérites aiguës infectieuses

... et neutropénie

- Il s'agit plus précisément des aplasies induites après transplantation d'organe ou avant transplantation de cellules souches dans les hémopathies malignes et des chimiothérapies anticancéreuses.
- Le **délai écoulé depuis la mise en aplasie** sera le paramètre crucial à connaître pour le diagnostic étiologique.
- La clinique est dominée par des diarrhées sécrétoires.
- La **topographie** de l'atteinte constitue un élément primordial:

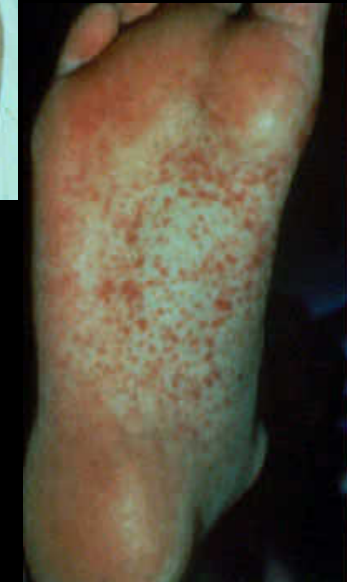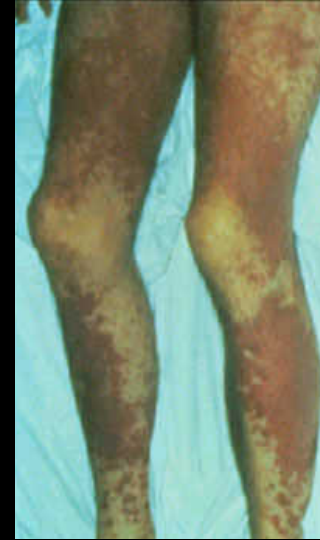- Estomac = mucormycose
- Iléon terminal, caecum = entérocolite neutropénique
- Carrefour iléo-colique = aspergillose
- Atteinte diffuse = mucosites liées à certaines chimiothérapies
- Atteinte segmentaire étendue du grêle = GVH aiguë

- En faveur d'une **mucosite**, on remarque un épaississement circonférentiel segmentaire ou diffus avec hyperhémie muqueuse et possible aspect de perfusion en mosaïque (alternance de zones d'épaississement pariétal hypoperfusé et hyperperfusé). Les adénopathies sont rares et le mésentère est peu infiltré.
- **L'entérocolite neutropénique** cause un épaississement pariétal circonférentiel avec muqueuse ulcérée et une infiltration péritonéale adjacente modérée. L'ascite est peu abondante. Il n'y a généralement pas d'adénopathies.
- L'atteinte sévère peut se compliquer d'une **nécrose hémorragique digestive par ischémie** avec pneumatose pariétale et défaut de rehaussement des parois digestives lésées.
- La survenue d'abcès ou d'un pneumopéritoine sont également possibles.



Iléite neutropénique

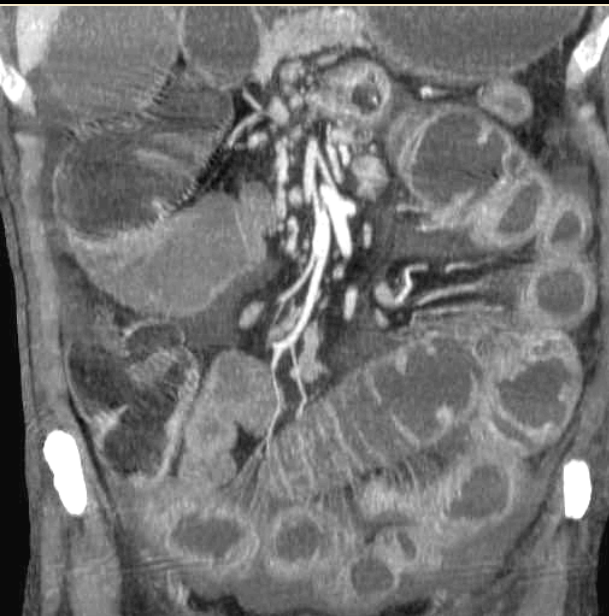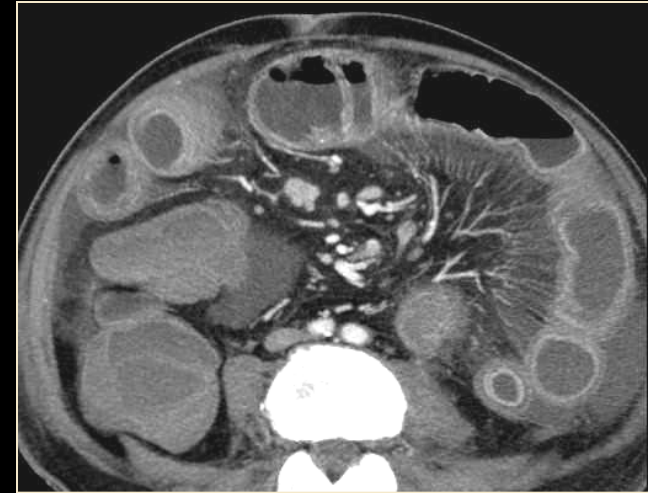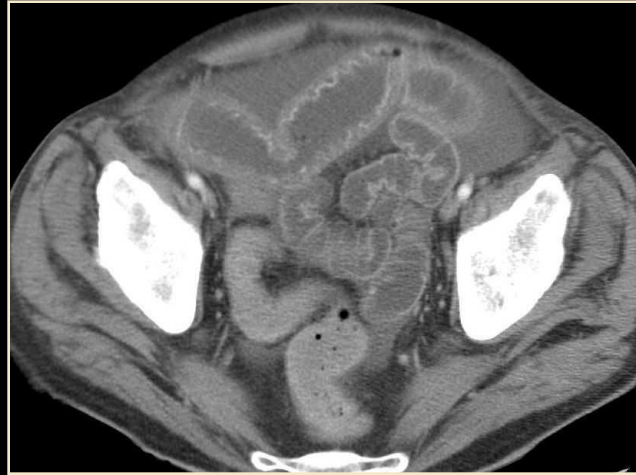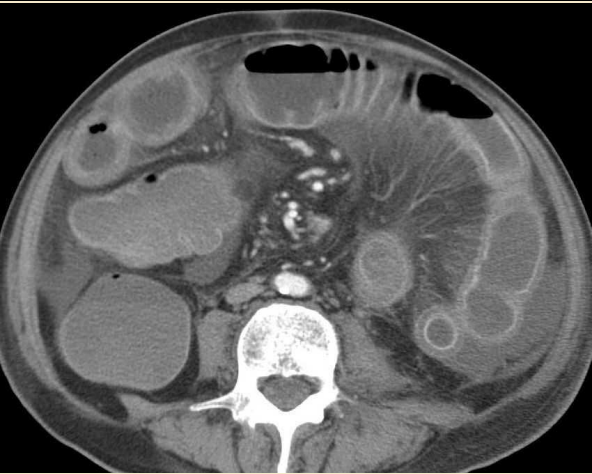- La **GVH aiguë** (réaction du greffon contre l'hôte) survient entre **2 et 5 semaines** après la transplantation.
- L'atteinte intestinale est en rapport avec une mise à nu de la muqueuse, remplacée par un tissu de granulation richement vascularisé (destruction épithéliale par les lymphocytes T du donneur). Le scanner révèle donc un rehaussement anormalement intense de la muqueuse grélique, un œdème sous-muqueux circonférentiel, une distension liquidienne des anses digestives et un aspect en peigne du mésentère. Un œdème de la paroi de la vésicule biliaire est également possible.
- L'atteinte cutanée prend la forme de lésions maculo-papuleuses palmo-plantaires et d'un érythème prurigineux en carte de géographie.



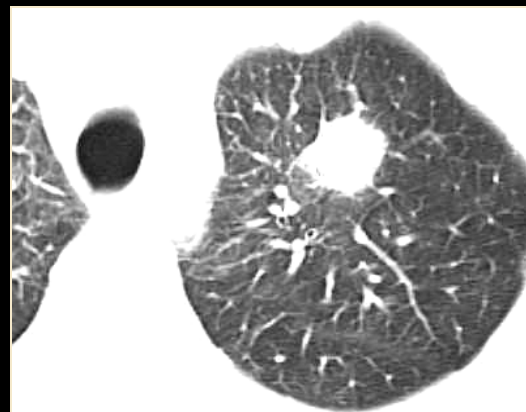
- **L'aspergillose** déclenche une **entérite ulcéreuse nécrosante** potentiellement perforative. L'épaississement pariétal **iléal terminal** et **caecal** sera circonférentiel avec infiltration du mésentère avoisinant.
- **La mucormycose** rencontrée chez le neutropénique, le diabétique acido-cétosique, l'insuffisant rénal ou cardiaque ou en cas de traitement par chélateur du fer, se manifeste par un épaississement pariétal circonférentiel diffus. L'élément distinctif est la présence de lésions focales hépatiques.

Cas n°9 : homme de 62 ans

Radiothérapie récente sur masse lymphomateuse du Psoas G
Diarrhées fébriles



2 diagnostics à évoquer:
Entérite radique
Entérite infectieuse

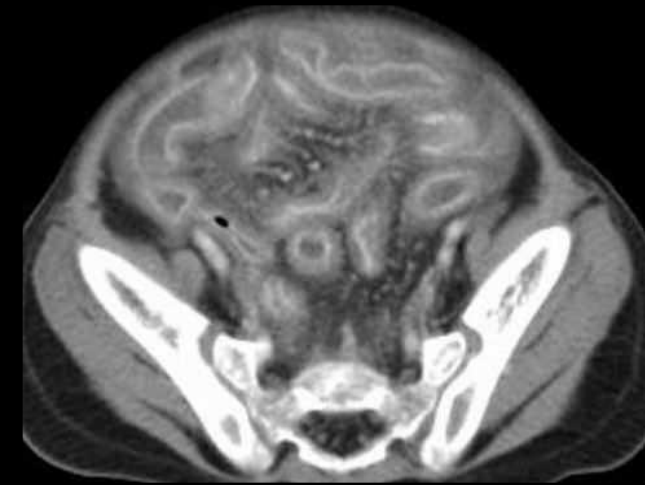
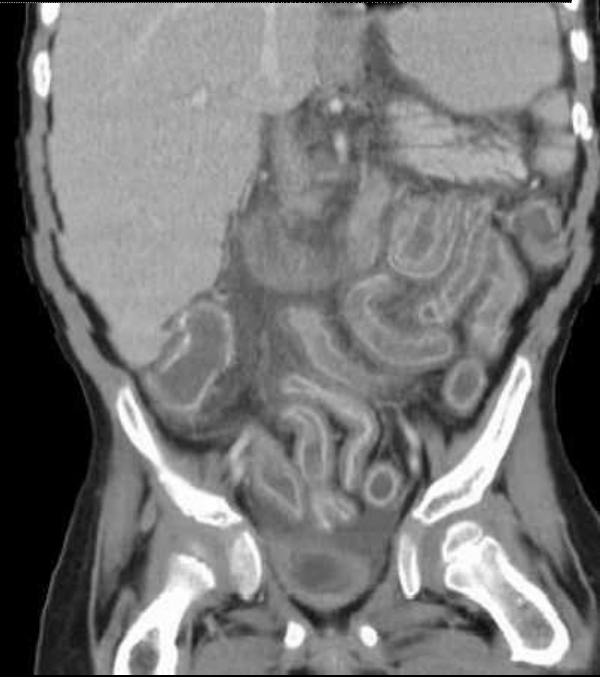
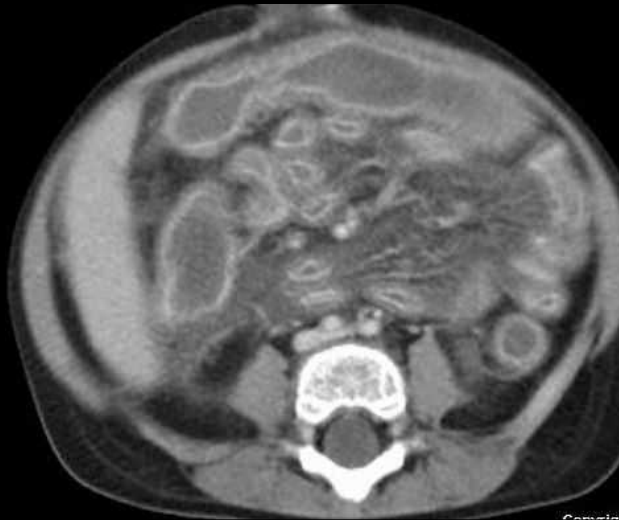
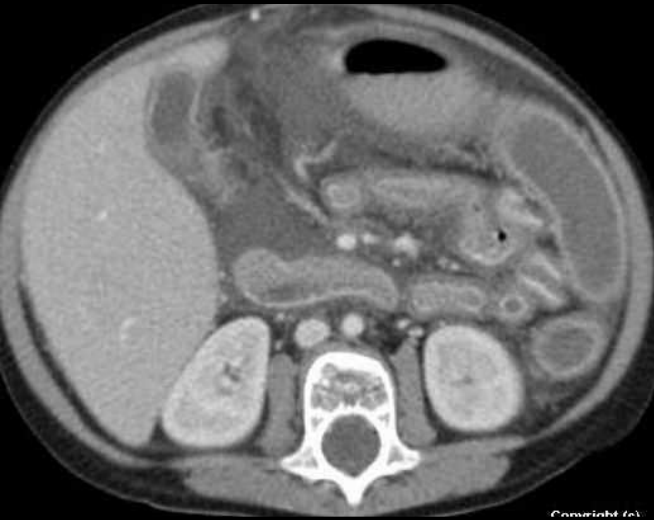

...antigénémie aspergillaire
positive

Diagnostic final: Aspergillose invasive digestive

Cas n°10 : fille de 15 ans

Maladie de Hodgkin traitée par greffe de moëlle osseuse
il y a 20 jours
Douleurs abdominales aiguës, diarrhées glairo-sanglantes



Œdème pariétal trans-mural
Rehaussement intense de la
muqueuse
Congestion du mésentère
Atteinte du grêle et du colon

Pour le diagnostic
différentiel:
Axes vasculaires
perméables
Bilan infectieux négatif

Diagnostic final: GVH aiguë

Importance de la chronologie (le délai de survenue après la greffe est un élément du diagnostic)

2. Entérites aiguës inflammatoires d'origine vasculaire

vascularites



Toujours y penser chez un **sujet jeune**, face à des lésions **ischémiques** dans un **site inhabituel**

- La présentation scanographique est commune à toutes les vascularites:

épaississement pariétal inflammatoire régulier circonférentiel, diffus et non transmural (vs Crohn), engorgement vasculaire mésentérique avec perte de transparence du mésentère et signe du peigne, adénopathies ET veine mésentérique supérieure perméable.

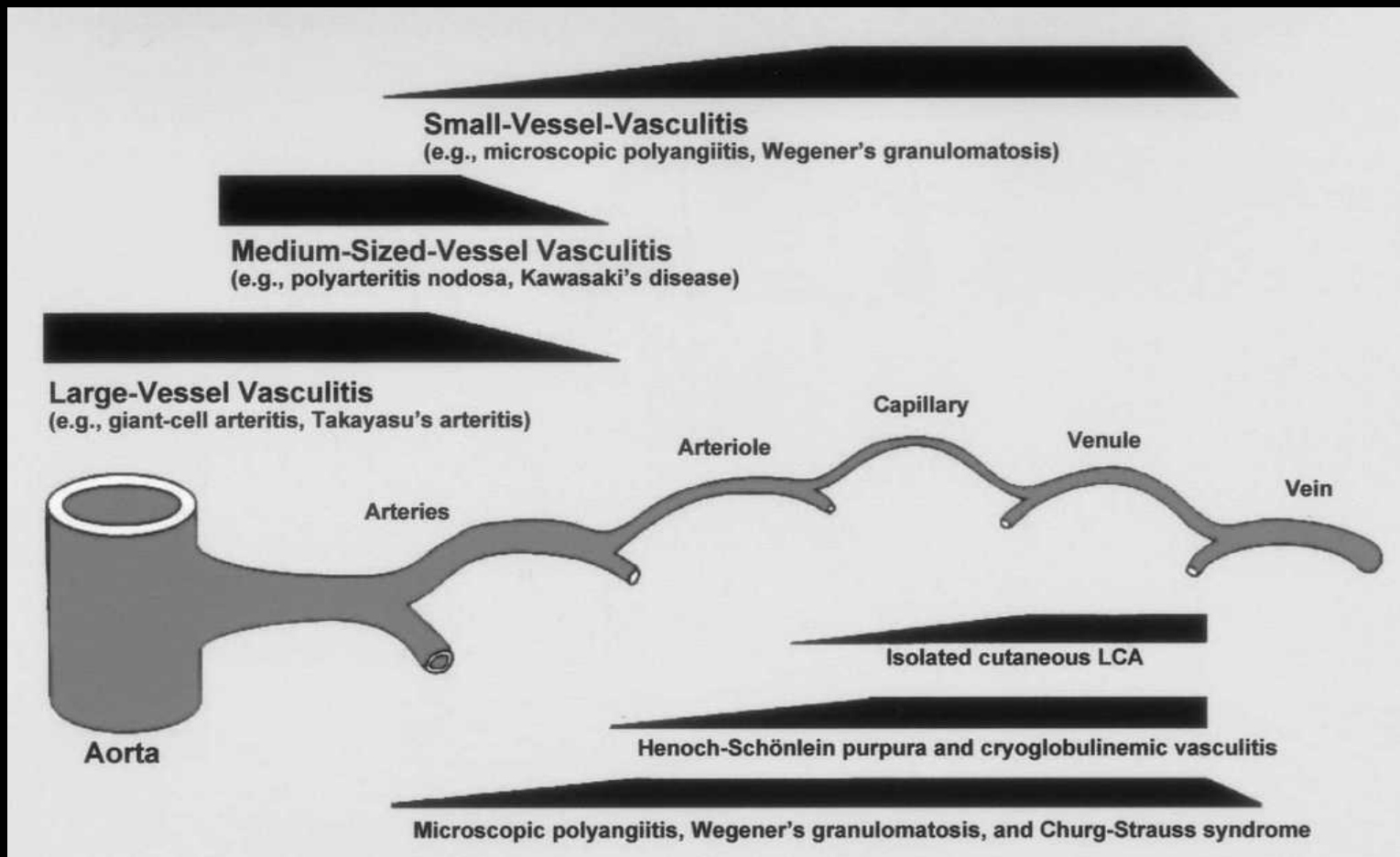
- Il ne faut pas omettre de rechercher des atteintes viscérales associées (rein, foie, épanchement des séreuses) et d'éventuelles complications.

- Les principales vascularites pourvoyeuses de manifestations aiguës de l'intestin grêle sont:

le purpura rhumatoïde, la périartérite noueuse, la polyangéite microscopique, la granulomatose de Wegener, le syndrome de Churg et Strauss, le lupus érythémateux aigu disséminé (LEAD), la maladie de Behcet, la vascularite rhumatoïde.

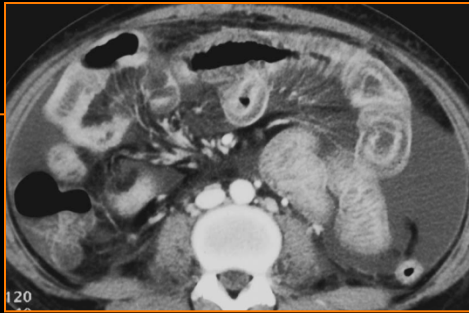
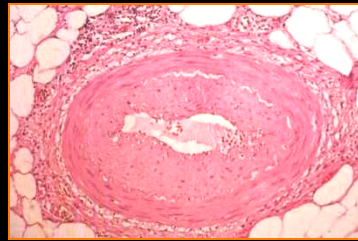
- La connaissance de la **physiopathologie** propre à chaque étiologie permet de comprendre les images scanographiques.

On distingue les vascularites en fonction de l'atteinte des vaisseaux de gros, moyen ou petit calibre.



LEAD

- Atteinte liée à une **endartérite oblitérante**
- Hypercoagulabilité
- Reins, tractus génito-urinaire
- Arthralgies
- Cœur
- Polysérite



Périartérite noueuse

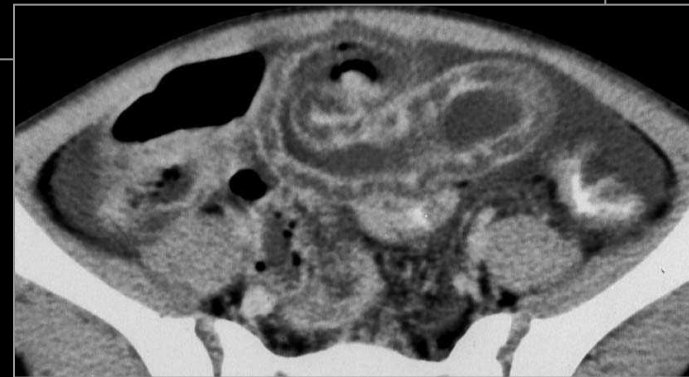
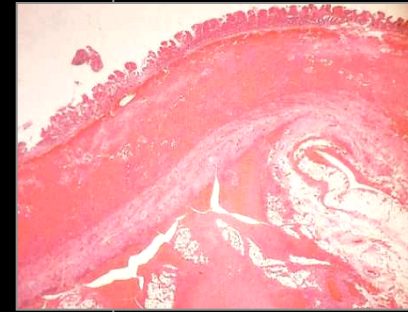
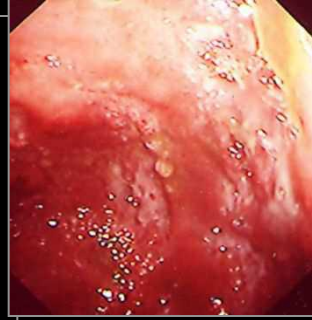
- Peau, reins
- Système nerveux périphérique
- Rechercher une hépatite B
- Hémorragie rétropéritonéale
- Microanévrismes

Purpura rhumatoïde

Triade douleurs
abdominales aiguës +
arthralgies + purpura

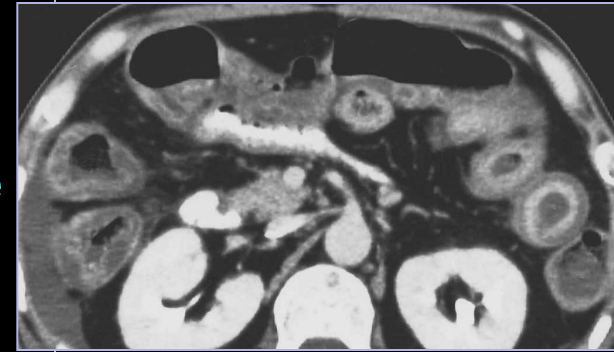Atteinte inflammatoire liée à
la précipitation de
complexes immuns
circulants

**Hyperperméabilité
capillaire** (diathèse
hémorragique)



Vascularite rhumatoïde

- Polyarthrite rhumatoïde ancienne sévère
- Entérite aiguë inflammatoire liée à une **vascularite leucocytoclasique** des petites veinules
- Épaississement diffus des parois gréliques et coliques avec rehaussement en double halo



Maladie de Behçet

- Ulcérations oro-génitales
- Uvéite
- Vascularite des petites veinules
- Atteinte digestive: carrefour iléo-caecal
- Ulcérations profondes transmurales: risque de perforations et de fistules
- Épaississement pariétal digestif pseudotumoral avec ulcérations centrales

Maladie de Wegener

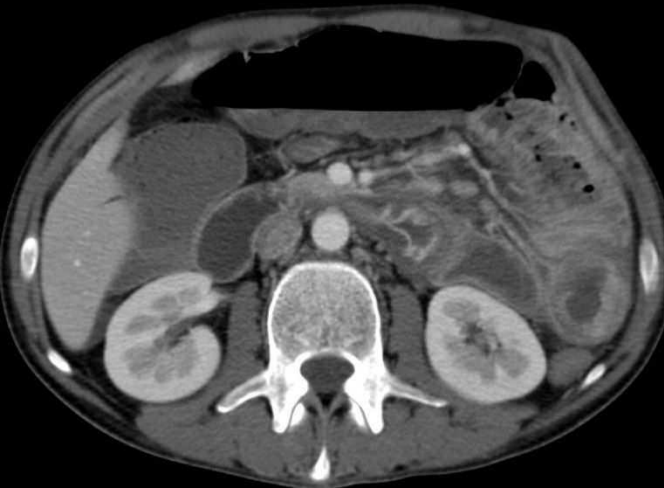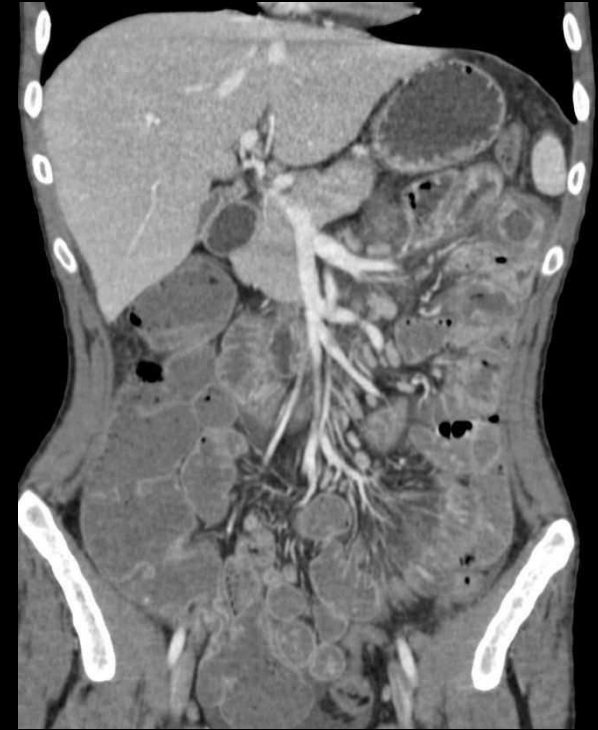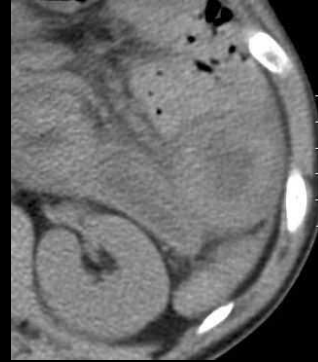
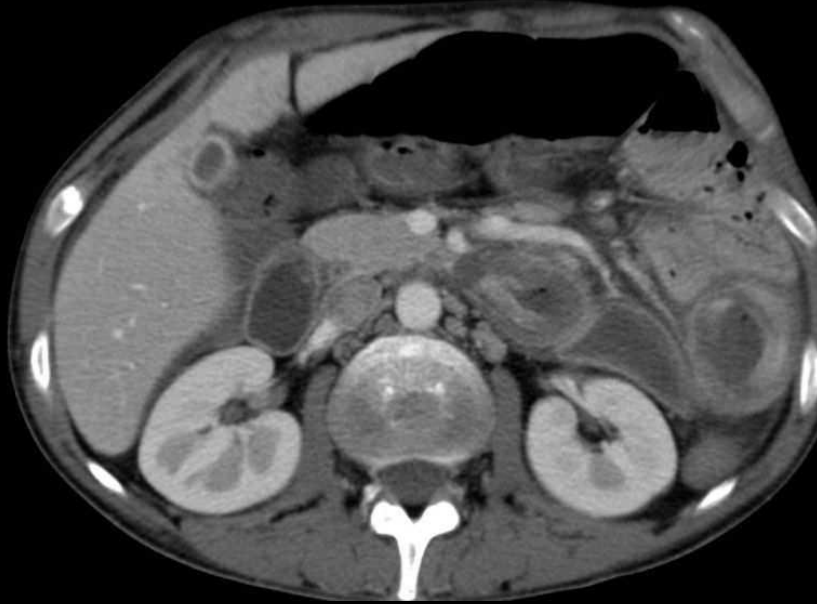
- Voies aériennes
- Reins
- Entérocolite nécrosante fulminante

Syndrome de Churg et Strauss

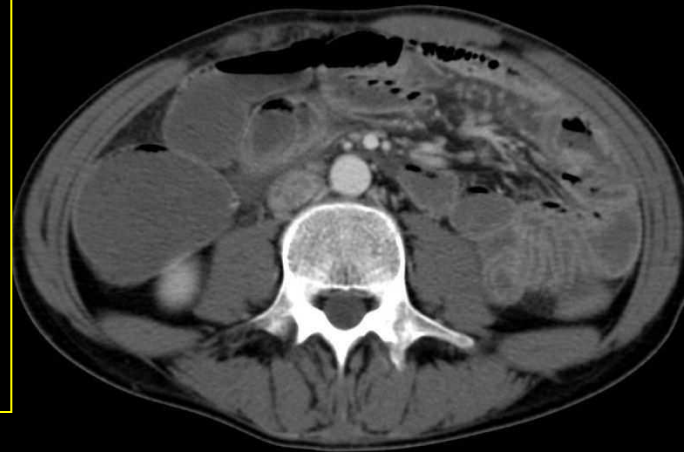- Asthme et hyperéosinophilie
- Entérite par ischémie secondaire ou liée à l'infiltration éosinophilique

Cas n°11 : toxicomane
de 25 ans

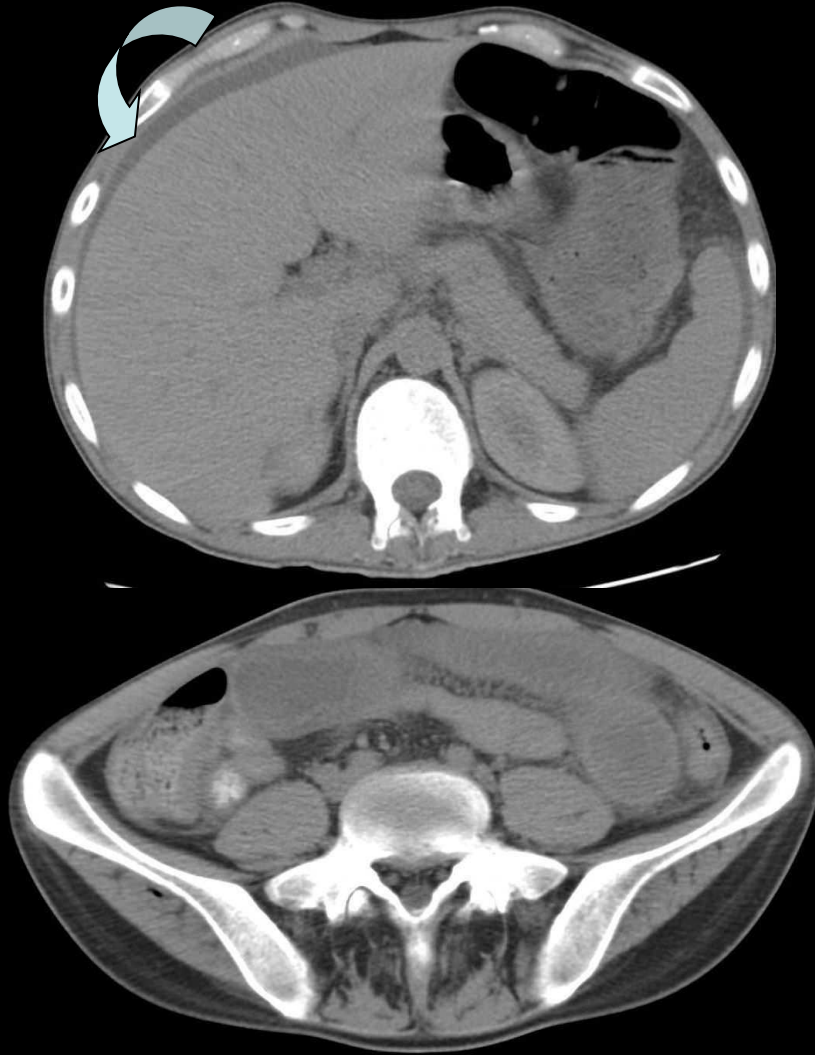Depuis 2 jours, vomissements, douleurs abdominales,
syndrome inflammatoire biologique



- Œdème sous-muqueux duodéno-jéjunal
- Hyperdensité spontanée (infiltration hématique)
- Adénopathies mésentériques
- Ascite
- Axes vasculaires perméables



**Apparition secondaire d'un purpura des membres inférieurs
et d'une insuffisance rénale avec protéinurie
Contrôle TDM devant une aggravation des douleurs abdominales**



- Extension de l'œdème sous-muqueux à l'iléon
- Majoration de l'épanchement péritonéal

**Diagnostic final:
atteinte digestive d'un purpura rhumatoïde**

2. Entérites aiguës inflammatoires d'origine vasculaire

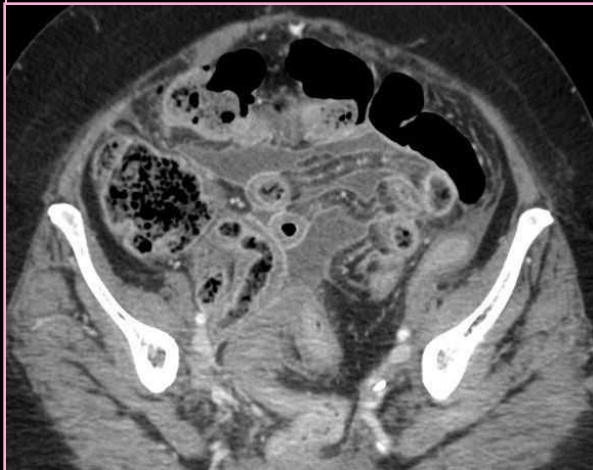
Autres causes

Entérite radique

- Aiguë: toxicité directe des radiations ionisantes sur l'épithélium (> 45 Gy) = entérite inflammatoire avec **limites nettes au champ d'irradiation**

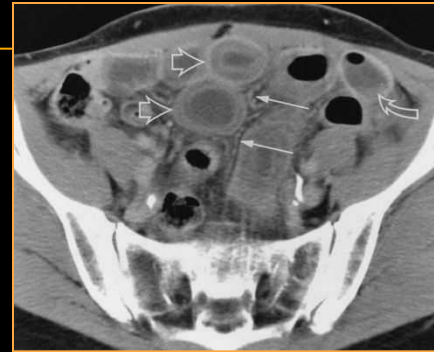
Ulcérations muqueuses et hémorragie intramurale possibles

Chronique (2 mois à 30 ans): endartérite oblitérante = radionécrose fibrosante avec sténoses, adhérences et fistules



Angio-œdème (œdème angioneurotique)

- Épisodes aiguës d'hyperperméabilité capillaire
- Symptômes cutanés, respiratoires, digestifs
- Déficit en inhibiteur de la C1-estérase



A. De Baker
CT of angioedema of the
small bowel
AJR, 2001 ;176 :649-52

Maladie de Buerger

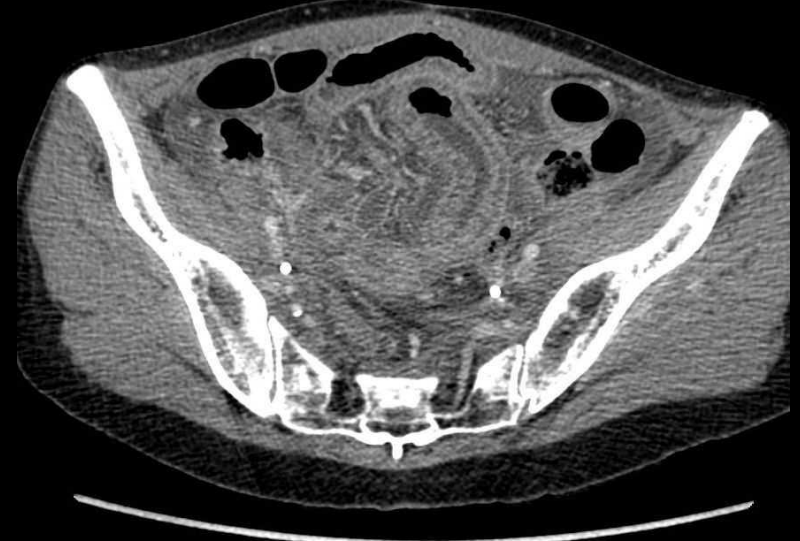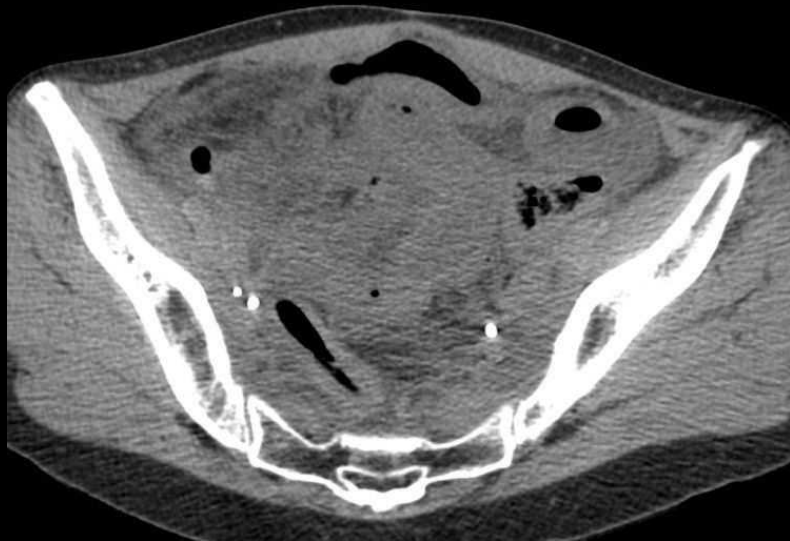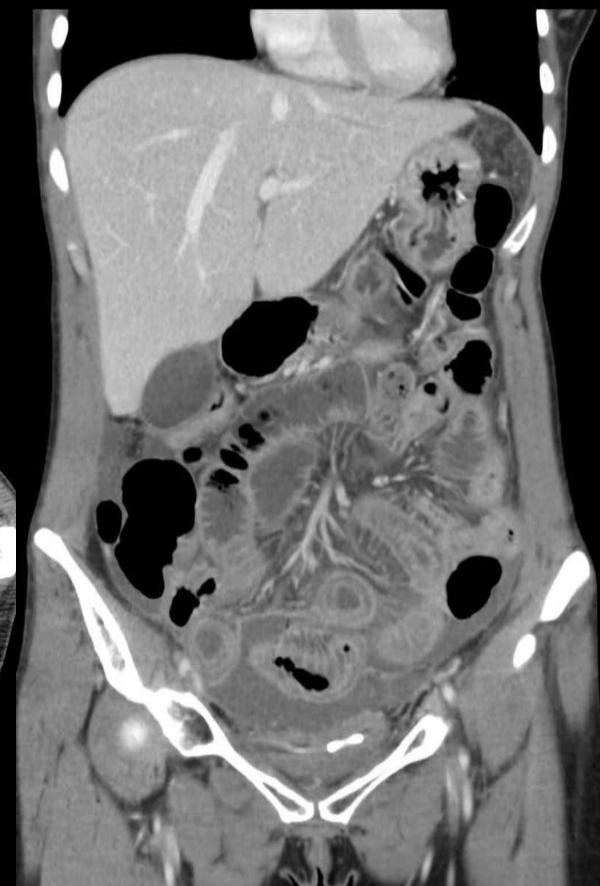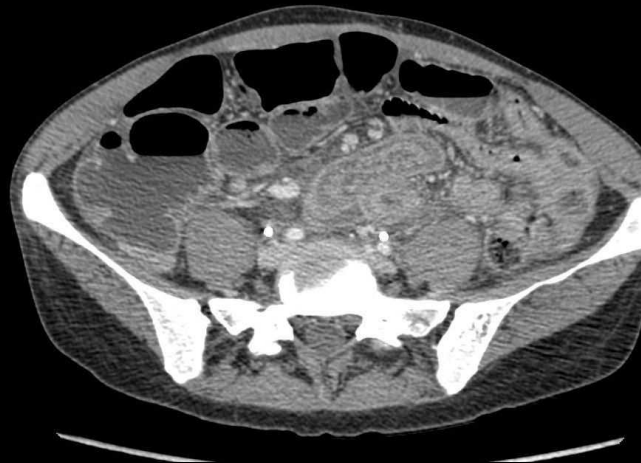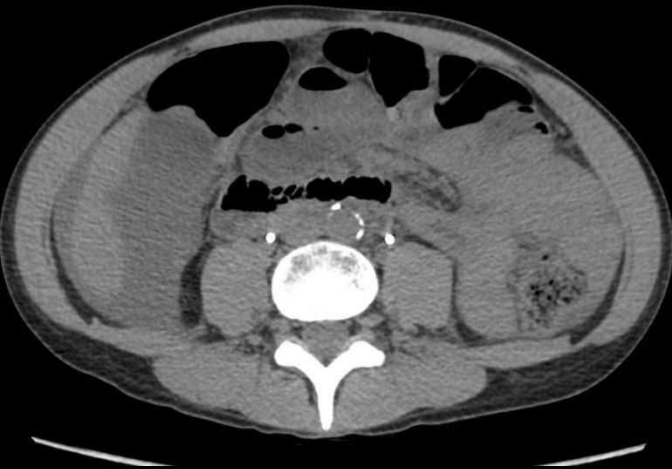- Thromboangéite oblitérante
- Forte intoxication tabagique

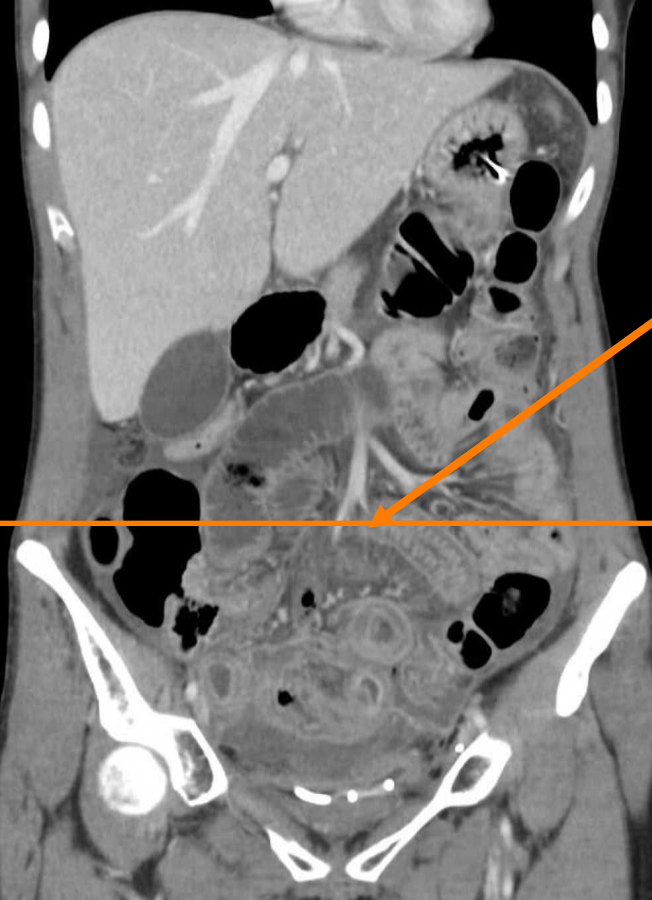Vascularite liée à la cocaïne

- Tableau d'abdomen aigu après inhalation de cocaïne

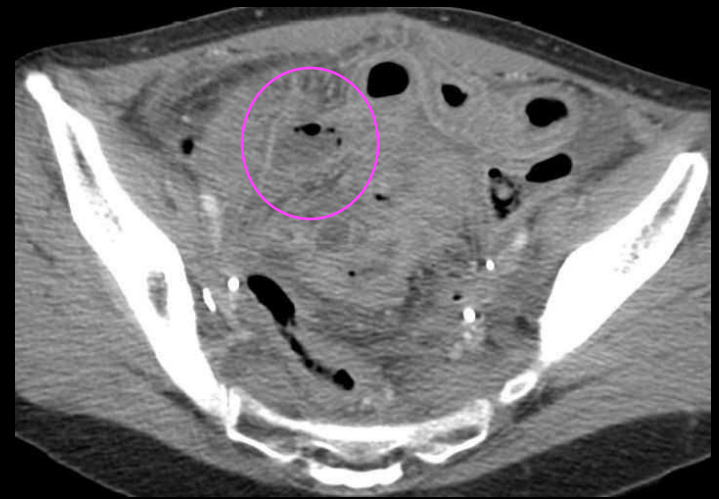
Cas n°12 : femme de 34 ans

- Antécédent : carcinome épidermoïde du col utérin T1b
- Sténose urétérale bilatérale (sondes JJ)
- Syndrome occlusif



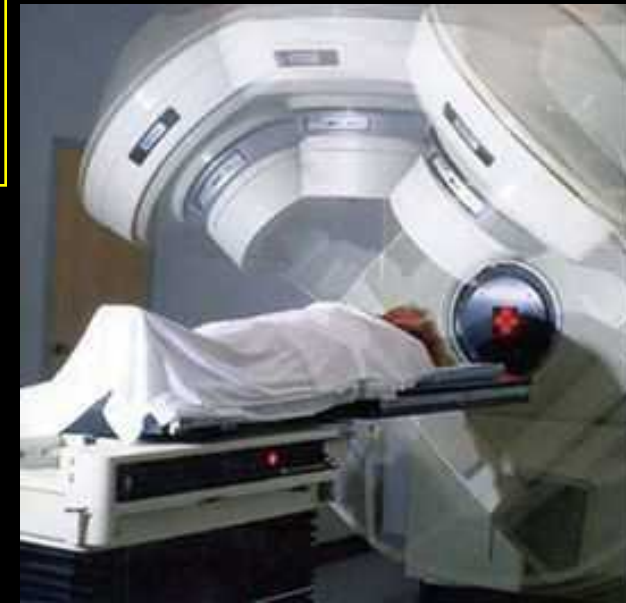

Atteinte circonscrite au champ d'irradiation



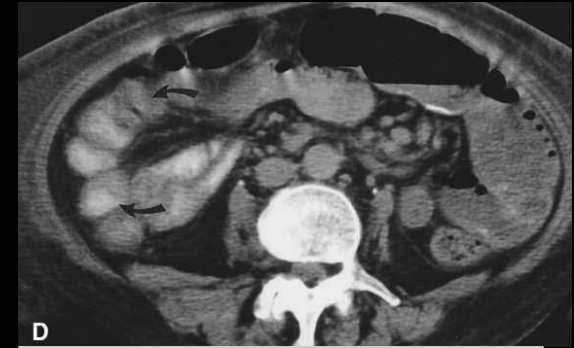- Épaississement pariétal des anses grêles pelviennes avec œdème circonférentiel
- Remaniements inflammatoires péri vaginaux
- **Perforation**

Diagnostic final:
Péritonite sur entérite radique étendue



3. Entérocolite médicamenteuse

- **La maladie des diaphragmes** est une entéropathie spécifique due à la prise prolongée d'AINS, révélée par une diarrhée chronique et des épisodes subocclusifs (constitution de sténoses en diaphragme).
- Les images TDM sont celles d'une **entérite ulcéreuse et fibreuse** en rapport avec les remaniements sous-muqueux histologiques.

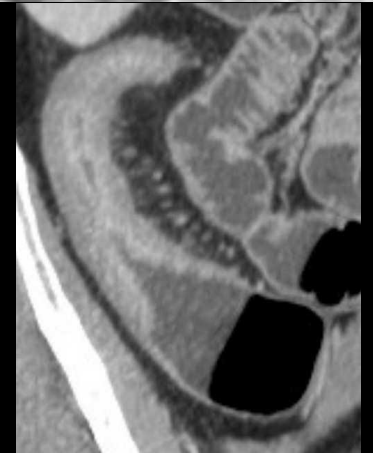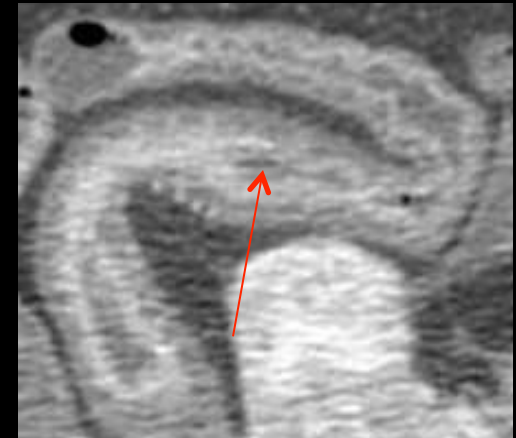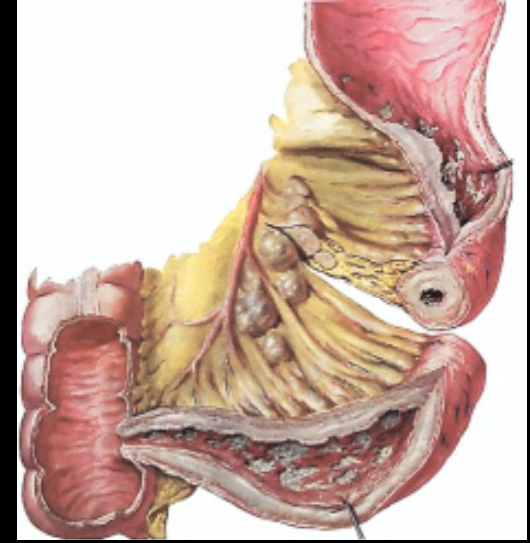


D
AH Zalev
NSAID injury of the small intestine
Abdom. Imaging, 1996;23:40-4

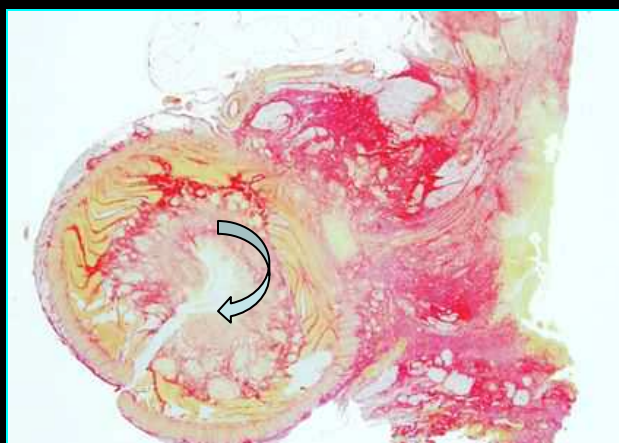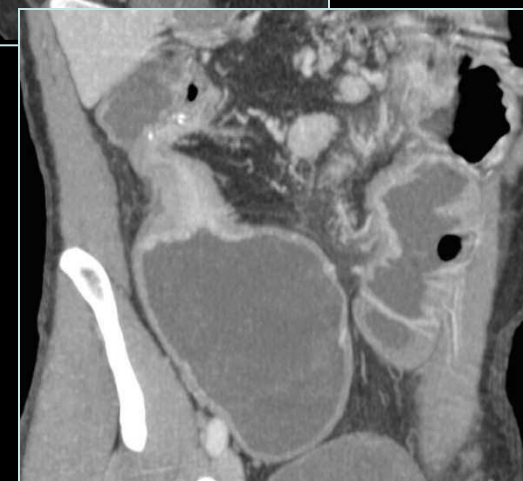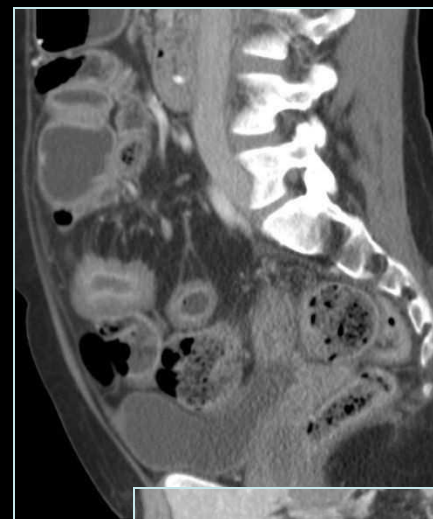
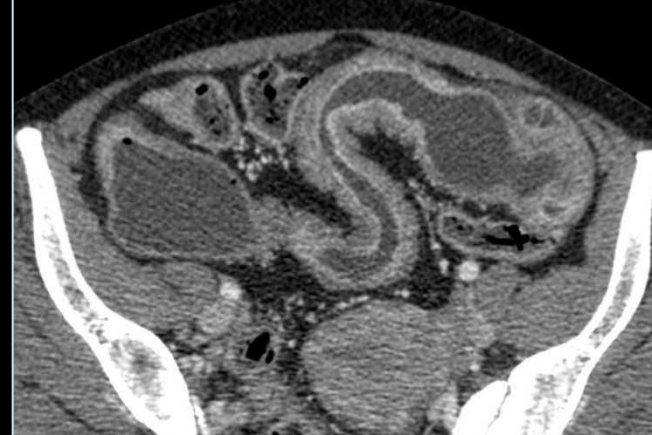
- Des lésions d'iléite ulcérée se voient en cas de prise de corticoïdes, de comprimés de sels de fer ou de chlorure de potassium. Elles se manifestent par une diarrhée sanglante, avec risque de péritonite.
- **L'iléo-colite nécrosante liée au sorbitol**, utilisé pour éviter la constipation induite par le kayexalate (traitement de l'hyperkaliémie dans l'insuffisance rénale chronique) touche en général **l'iléon distal** et le **colon droit**.

4. Maladie de Crohn

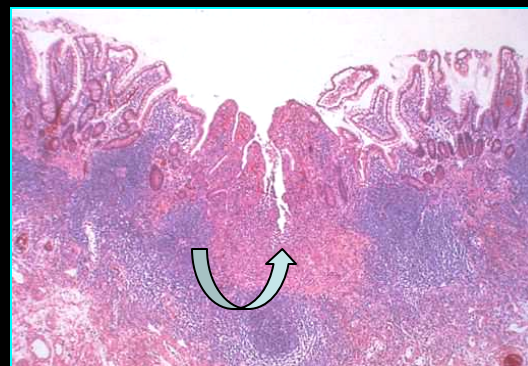- Maladie granulomateuse chronique intestinale, elle peut toucher tous les segments du tube digestif, avec une prédilection pour l'**iléon terminal**. L'atteinte est **segmentaire**, discontinue avec intervalle de zones saines, avec **inflammation transmurale** de la paroi.
- Le scanner est utile pour le diagnostic positif de la maladie et pour le dépistage des complications.
- L'épaississement pariétal est irrégulier avec zones d'ulcération de la muqueuse (flèche). La stratification pariétale (images en double halo) signe une **forme active inflammatoire**.
- Les anomalies sur le **versant mésentérique** des anses atteintes sont également en faveur d'une maladie active: jéjunisation vasculaire de l'iléon, **signe du peigne**, **sclérolipomatose** (infiltration fibro-graisseuse), adénopathies.



- Dans le cadre d'une maladie de Crohn évoluée ancienne, l'atteinte pariétale est régulière, homogène, avec **rehaussement tardif**, correspondant à des **lésions fibro-sténotiques** (fibrose transmurale irréversible).
- L'évolution classique se fait vers la constitution de **sténoses digestives** avec raccordement infundibuliforme régulier de la paroi (contrairement à la sténose tumorale d'un adénocarcinome).
- D'autres complications classiques sont à connaître: abcès, fistules, perforations, thromboses vasculaires.

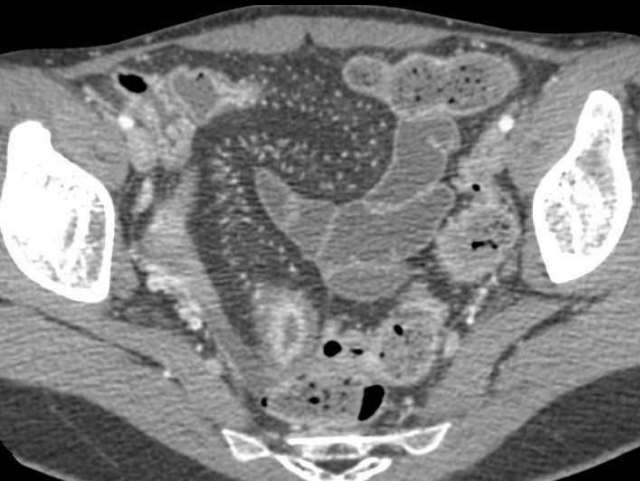
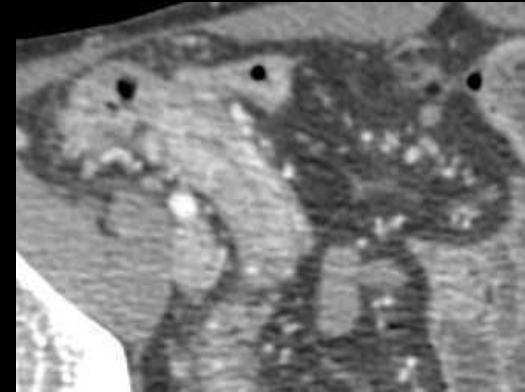
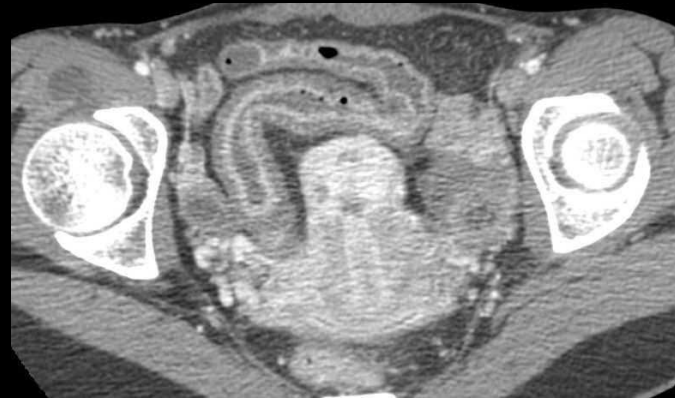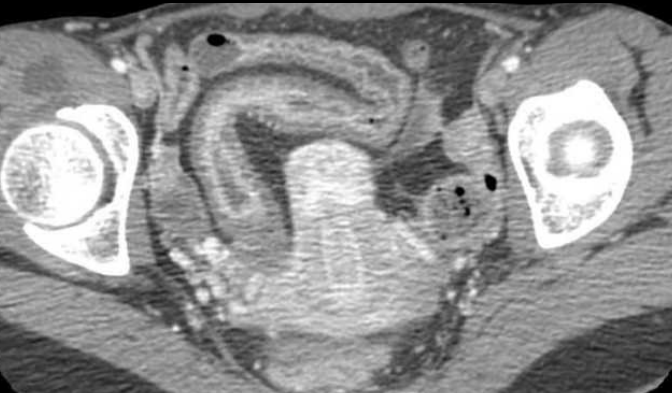


Ulcérations
Fistules

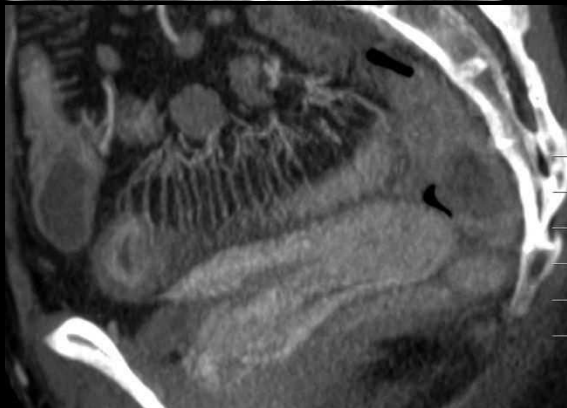


Cas n° 13: femme de 28 ans

Pas d'antécédent
Douleur en FID, diarrhées



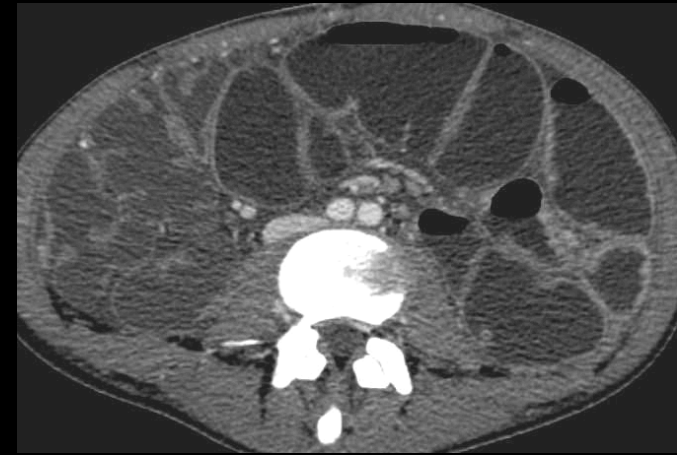
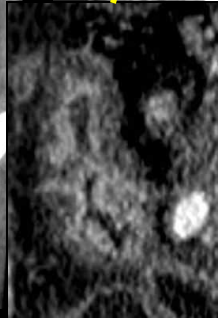
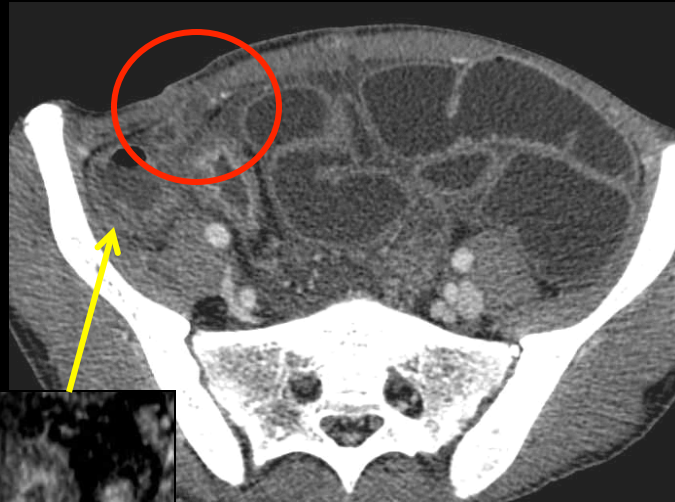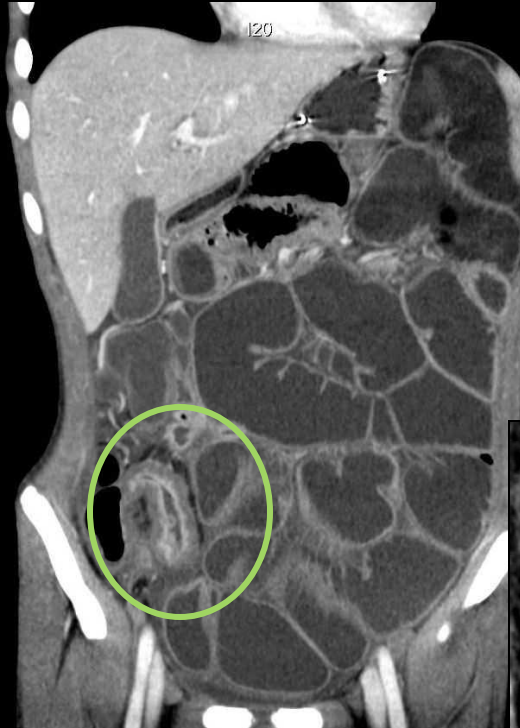Épaississement pariétal irrégulier de
la dernière anse iléale
Adénopathies adjacentes
Sclérolipomatose
Aspect en peigne du mésentère



Diagnostic final:
Poussée aiguë inflammatoire
inaugurale d'une maladie de
Crohn

Cas n° 14: homme de 17 ans

Syndrome de Koenig depuis plusieurs semaines
Puis syndrome occlusif fébrile

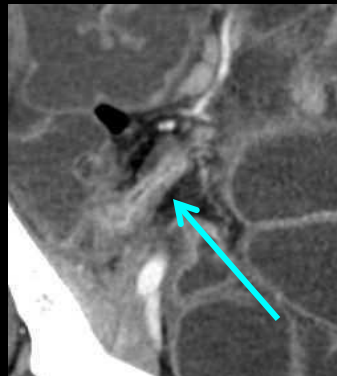
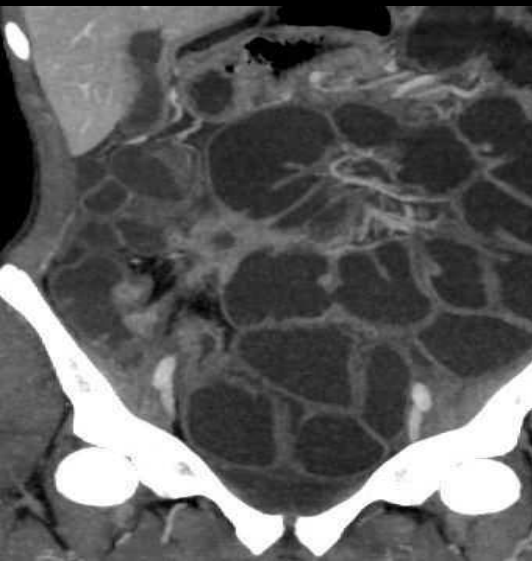


Occlusion du grêle en amont d'une iléite terminale

Abcès en FID

Fistule entéro-cutanée

Fistule entre la caecum et la collection

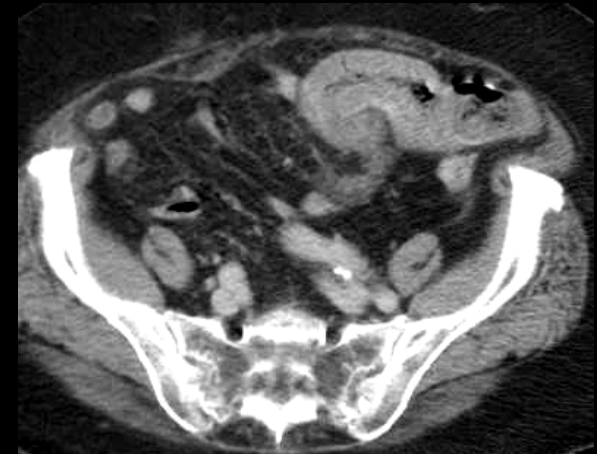
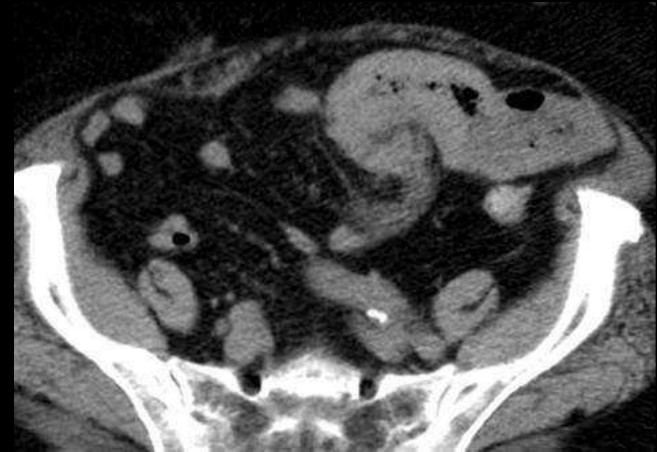


**Diagnostic étiologique:
maladie de Crohn**

5. Diagnostic différentiel

Hématome pariétal du grêle

- **Contexte :**
 - Traitement anticoagulant (surdosage)
 - Hémorragie digestive extériorisé ou déglobulisation
- Épaississement pariétal régulier circonférentiel
- **Hyperdensité spontanée +++**
- Infiltration mésentérique adjacente
- Rehaussement circonférentiel en cible par congestion
- Diagnostic différentiel
 - Ischémie artérielle ou veineuse : rechercher une thrombose vasculaire
- Traitement médical (arrêt des AVK, vit K, PPSB)



Cas n° 15: homme de 79 ans

Syndrome occlusif depuis 24 h
Apyrexie, ATCD récent d'embolie
pulmonaire

Sans injection

Perim 4.54 cm
Area 1.59 cm²
Avg 45.21 HU

portal

Syndrome occlusif
grélique
Épaississement pariétal
régulier circonférentiel,
en hyperdensité
spontanée
Respect de l'architecture
pariétale
Infiltration mésentérique
adjacente

Syndrome occlusif sur hématome pariétal du jéjunum
secondaire à un surdosage en AVK (INR = 9)

5. Diagnostic différentiel

Ischémie veineuse aiguë

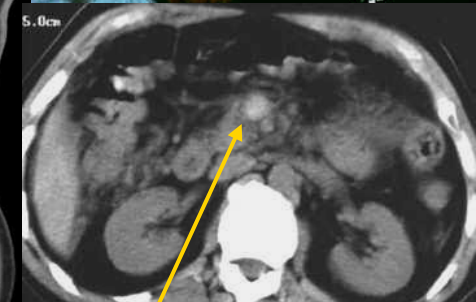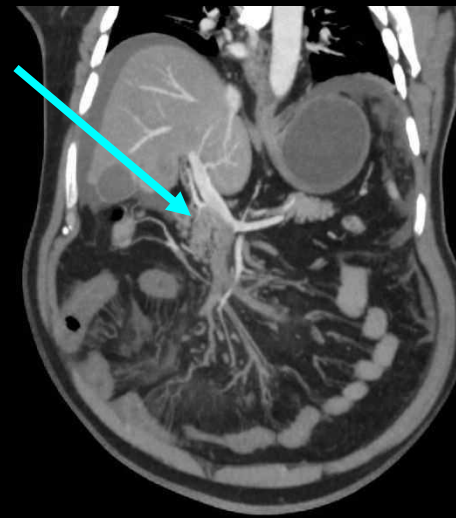
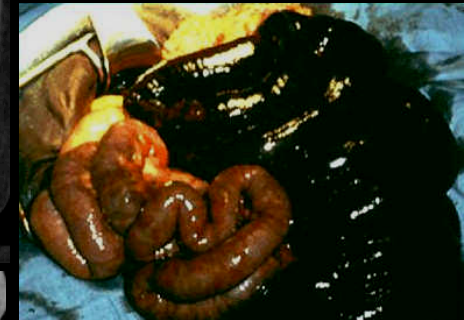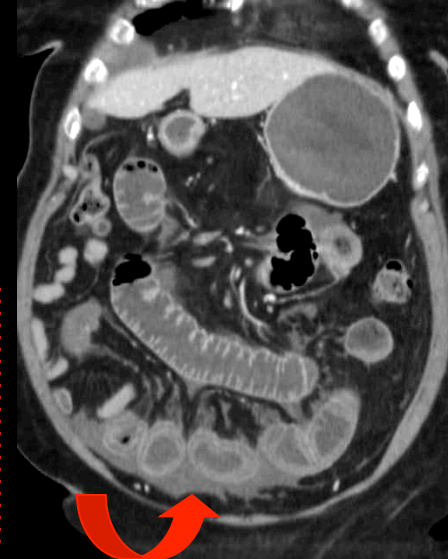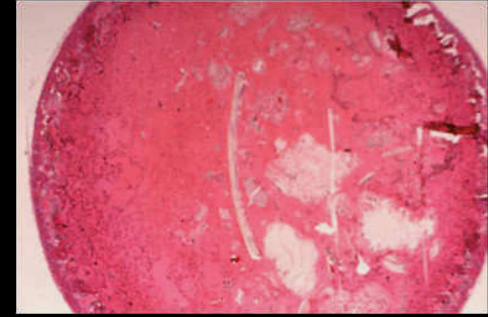
- La clinique est **plus insidieuse** qu'en cas d'atteinte inflammatoire ou infectieuse (douleurs abdominales subaiguës intermittentes).

- Au scanner:

- Remaniements pariétaux marqués avec épaissement étendu des anses grêles
- Congestion du mésentère
- Abondant épanchement intra-péritonéal

- Le diagnostic sera apporté par la **mise en évidence d'une thrombose de l'axe veineux mésentérique et/ou portal** (hyperdensité spontanée correspondant au caillot et absence de remplissage veineux après injection).

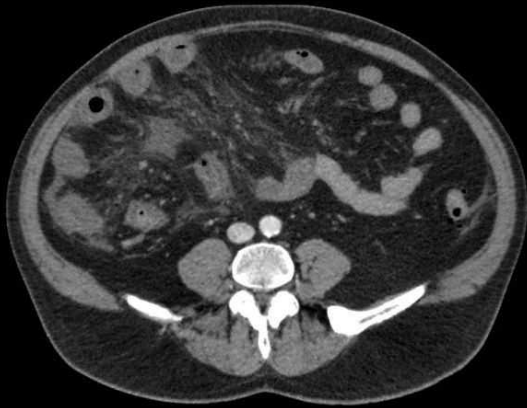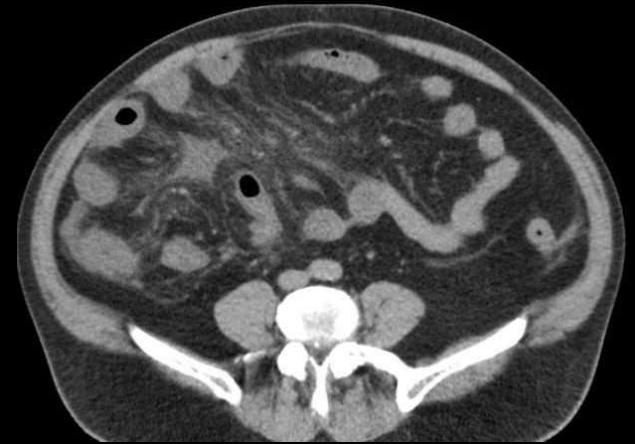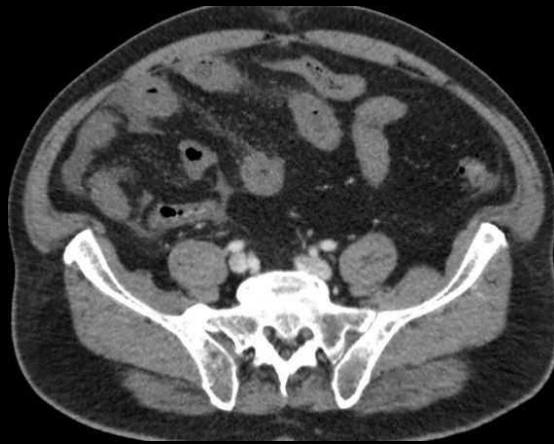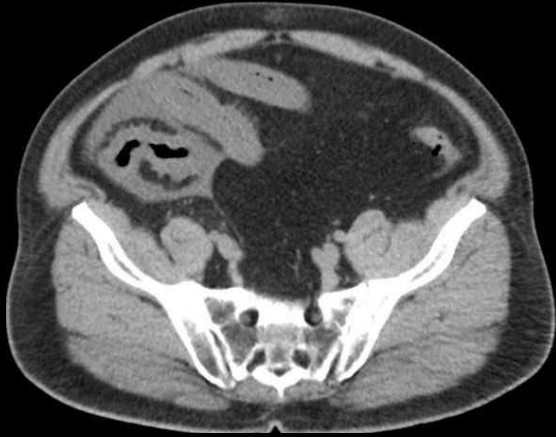- L'imagerie recherche une **cause locale** (sepsis, Crohn, hypertension portale, néoplasie...).



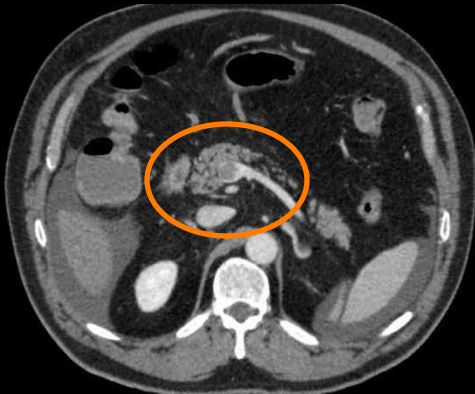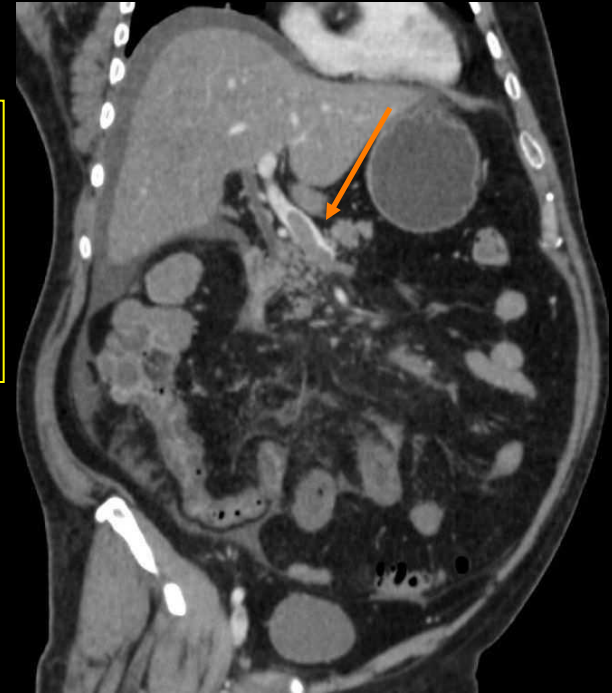
Caillot endoluminal
Spontanément hyperdense

Cas n°16: homme de 79 ans

Douleur en FID depuis 48h, fièvre



- Épaississement pariétal grélique circonférentiel
- Congestion du mésentère
- Ascite



Mais avez-vous remarqué la thrombose veineuse mésentérique ?

**Diagnostic final:
Ischémie intestinale d'origine veineuse**

Conclusion

- La plupart des gastrites et des entérites aiguës ont une présentation scanographique similaire.
- La découverte au scanner d'un épaissement pariétal de l'estomac et/ou du grêle, face à un tableau d'abdomen aigu, doit faire évoquer un large éventail de causes.
- L'analyse systématique des caractéristiques de cet épaissement, notamment sa topographie (siège et répartition) et l'évaluation globale de la cavité abdominale ajoutent des indices discriminants pour affirmer le diagnostic étiologique ou restreindre les hypothèses diagnostiques.
- Enfin, et comme toujours en radiologie, il est impératif de replacer les images dans un **contexte clinico-biologique**, d'intégrer les données épidémiologiques et de connaître les bases anatomopathologiques des causes envisagées.

REFERENCES

1. Horsthuis K, Stokkers P, Stoke J. Detection of inflammatory bowel diseases : diagnostic performance of cross sectional imaging modalities. *Abdom. Imaging* 2008 ;33 :407-16.
2. Muldowney SM, Balfe DM, Hammerman A, Wick MR. "Acute " fat deposition in bowel wall submucosa : CT appearance. *J. Comput. Assist. Tomogr.* 1995 ;19 :394-9.
3. Hommeyer SC, Hammil GS, Johnson JA. CT diagnosis of intestinal ascariasis. *Abdom. Imaging* 1995 ; 20 :315-6.
4. Sherman SC, Weber JM. The CT diagnosis of ascariasis. *J. Emerg. Medicine*, 2005 ;28 :471-2.
5. Rodriguez EJ, Gama MA, Ornstein SM, Anderson WD. Ascariasis causing small bowel volvulus. *Radiographics* 2003 ;23 :1291-3.
6. Repiso OA, Alacantara TM, Gonzalez De Frutos C, De Artaza VT, Rodriguez MR, Valle MJ, Martinez PJL. Gastrointestinal anisakiasis. Study of a serie of 25 patients. *Gastroenterol. Hepatol.*, 2003 ;26 :341-6.
7. Ishida M, Harada A, Egawa S, Watabe S, Ebina N, Unno M. Three successive cases of enteric anisakiasis. *Dig. Surg.* 2007 ;24 :228-231.
8. Ortega-Deballon P, Carabias-Hernandez A, Martin-Blasquez A, Garaulet P, Benoit L, Kretz B, Limones-Esteban M, Favre JP. Anisakiase : une parasitose que le chirurgien doit connaître. *Ann. Chir.* 2005 ;130 :407-410.
9. Juglard R, Rimbot A, Stéphant E, Paoletti H, Talarmin B, Arteaga C. Maladie de Ménétrier révélée par une invagination gastro-duodénale. *J Radiol* 2006 ;87:69-71.
10. Ha HK, Lee SH, Rha SE, Kim JH, Byum JY, Lim HK, Chung JW, Kim JG, Kim PN, Lee MG, Auh YH. Radiologic features of vasculitis involving the gastrointestinal tract. *Radiographics* 2000 ;20 :779-795.

11. Ahn E, Luk A, Chetty R, Butany J. Vasculitides of the gastrointestinal tract. C Semin. Diagn. Pathol 2009;26:77-88.
12. Chung DJ, Park YS, Huh KC, Kim JH. Radiologic findings of gastrointestinal complications in an adult patient with Henoch Schönlein purpura. AJR 2006 ;187:396-8.
13. Mahamedi H, André M, Privat C, Delévaux I, D' Incan M, Piette JC, Francès C, Aumaître O. Apport de la tomodensitométrie abdominopelvienne dans le purpura rhumatoïde de l' adulte. Rev Méd Interne 2001;22:132-40.
14. De Backer AI, De Schepper AM, Vandevenne JE, Schoeters P, Michilesen P, Stevens WJ. CT of angio-oedema of the small bowel. AJR 2001;176 :649-652.
15. Chatelain D, Mokrani N, Fléjou JF. Entérocrites médicamenteuses. Annales de Pathologie, 2007;27:439-447.
16. Zalev AH, Gardiner GW, Warren RE. NSAID injury to the small intestine. Abdom. Imaging, 1996;23:40-4.
17. Madureira AJ. The comb sign. Radiology 2004 ;230 :783-4.
18. Lee SS, Ha HK, Yang SK, Kim AY, Kim TY, Kim PN, Lae MG, Myung SJ, Jung HH, Kim JH, Min YI. CT of prominent pericolic or perienteric vasculature in patient with Crohn' s disease : correlation with clinical disease activity and findings on barium studies. AJR 2002;179:1029-1036.
19. Minordi LM, Vecchiolo A, Guidi L, Poloni G, Fedeli G, Bonomo L. CT findings and clinical activity in Crohn' s disease. Clin. Imaging, 2009;33:123-9.