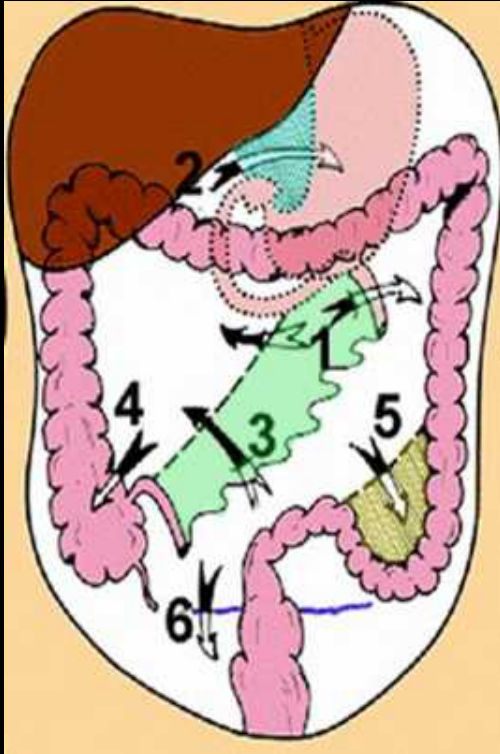


# les hernies internes ; petite promenade (récréative mais "chi...te"...!)

D. Régent et de nombreux collaborateurs, conscients ou non ; qu'ils soient remerciés de leur aide précieuse....



**type de hernie**

**fréquence relative**

para duodénales(1)

50 - 55 %

péricalécales(4)

10 - 15 %

transmésentériques(3)

8 - 10 %

foramen de Winslow(2)

6 - 10 %

intersigmoïdiennes(5)

4 - 8 %

pelviennes (6)

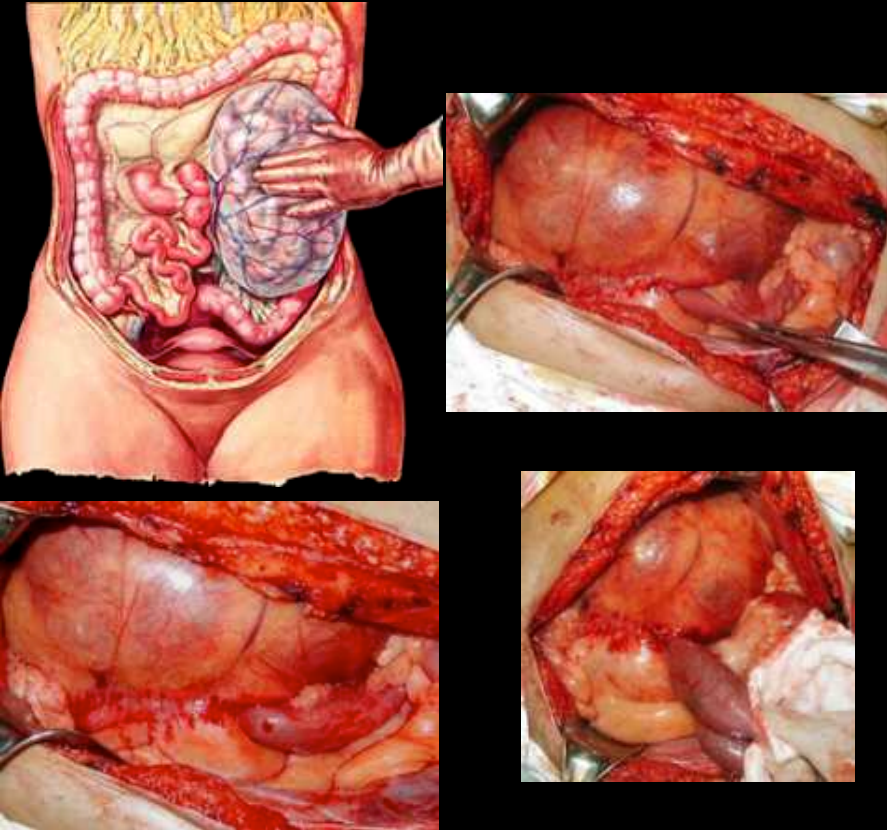
6 %

dont ligament large

4 - 5 %

présentation "statistique" classique de Welch

les hernies internes développées **dans** un **orifice normal ou paranormal** du péritoine

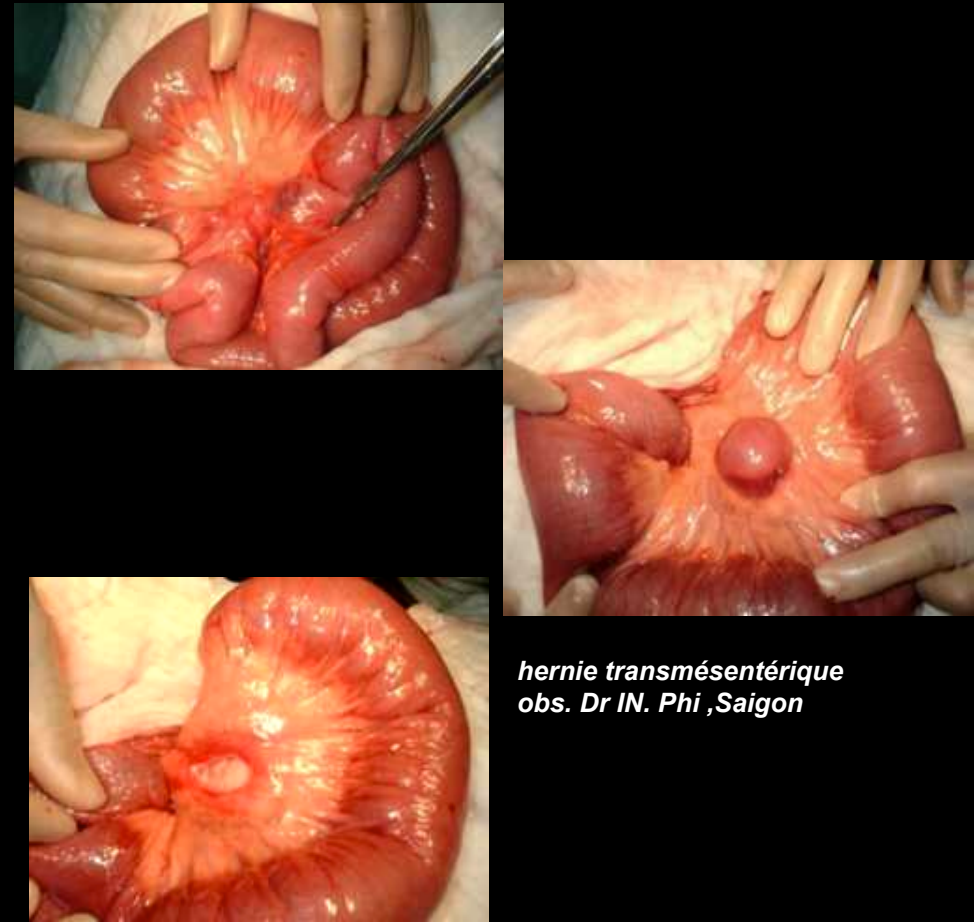


*hernie para duodénale antérieure gauche  
obs. Dr IN. Phi ,Saigon*

-à ce groupe appartiennent:

- .les hernies **du foramen omental** ( ★ )
- .les hernies **para duodénales antérieures D et G**
- .les hernies **rétro et para caecales**
- .les hernies **inter sigmoïdiennes**

les hernies internes développées **à travers** un orifice **anormal** du péritoine



*hernie transmésentérique  
obs. Dr IN. Phi ,Saigon*

à ce groupe appartiennent:

- les hernies du ligament falciforme
- les **hernies trans mésentériques, trans omentales, trans mésocoliques**
- les hernies **du ligament large**
- les hernies **para vésicales et para rectale**

## les hernies internes développées dans un orifice normal ou paranormal du péritoine

ce sont les formes dont le diagnostic est le plus simple car :

① les anses intéressées par le processus herniaire se présentent sous un aspect "sac like" sphérique ou ovoïde, à lui seul très évocateur

② les sièges possibles de ces hernies sont bien connus :

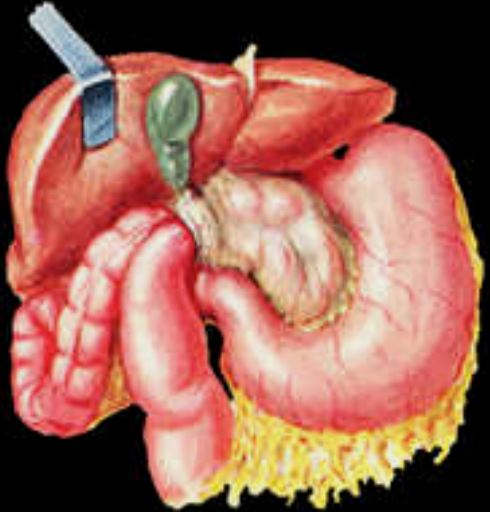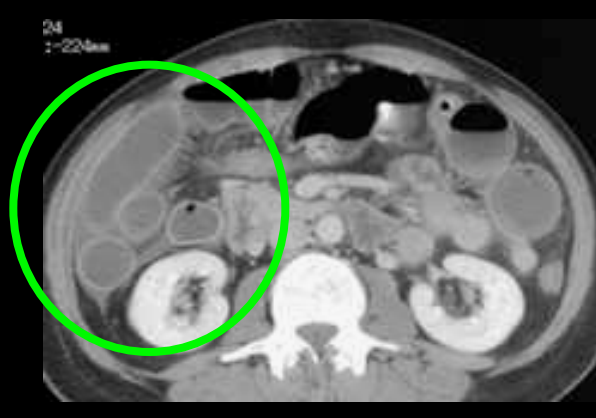
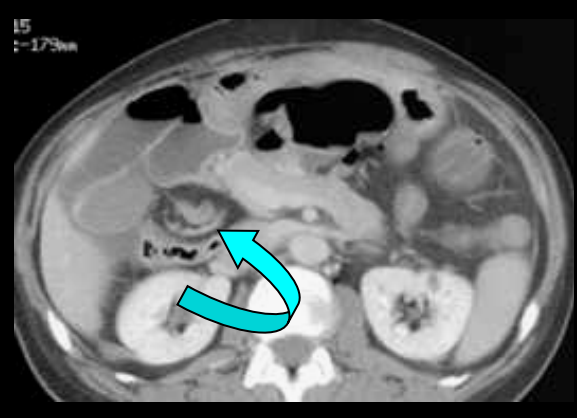
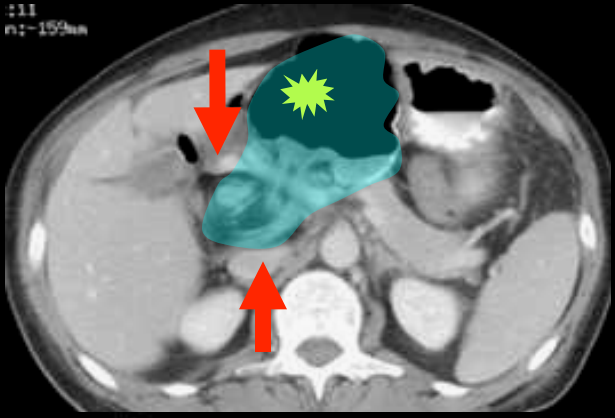
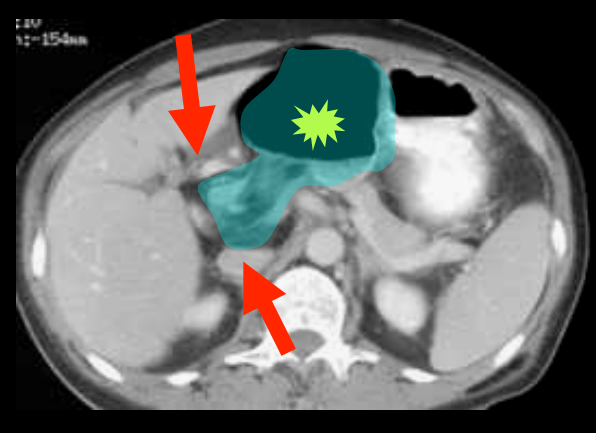
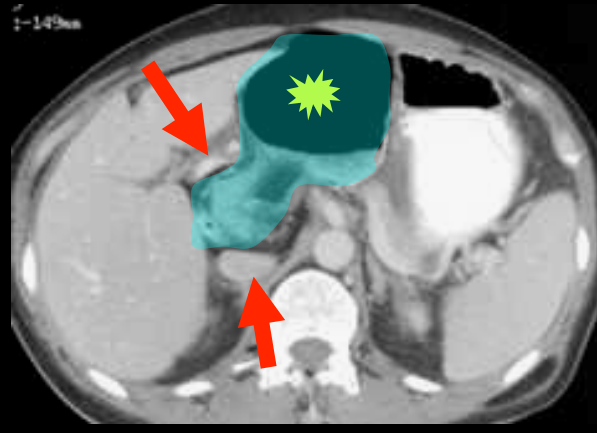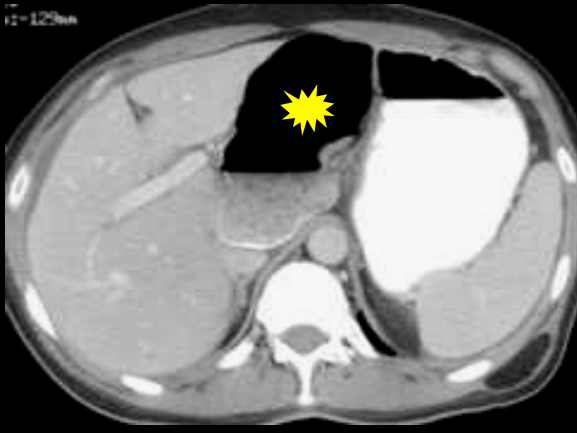
hernies du hiatus omental

hernies paraduodénales antérieures G et D

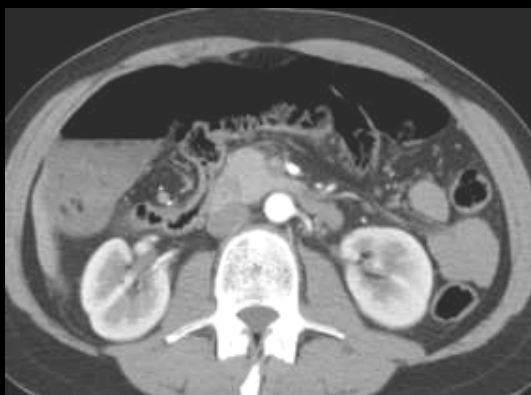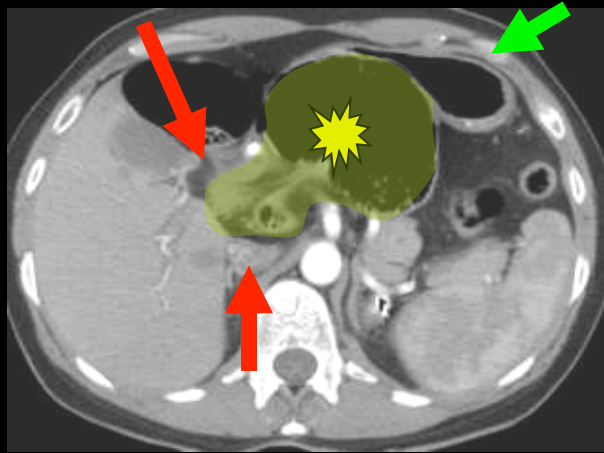
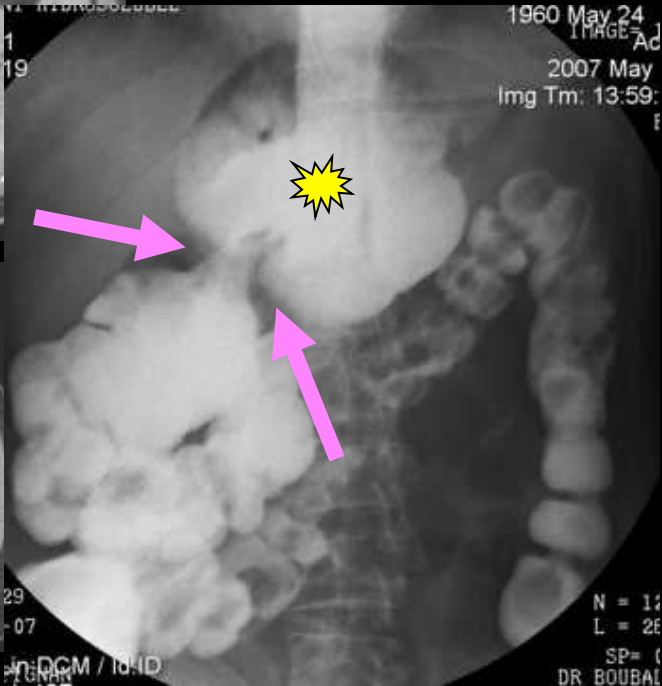
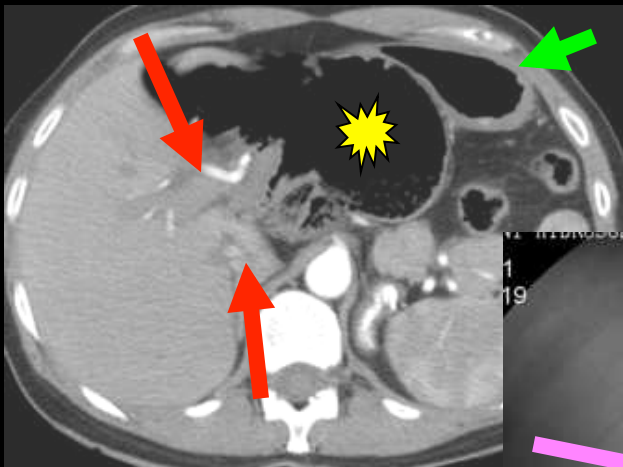
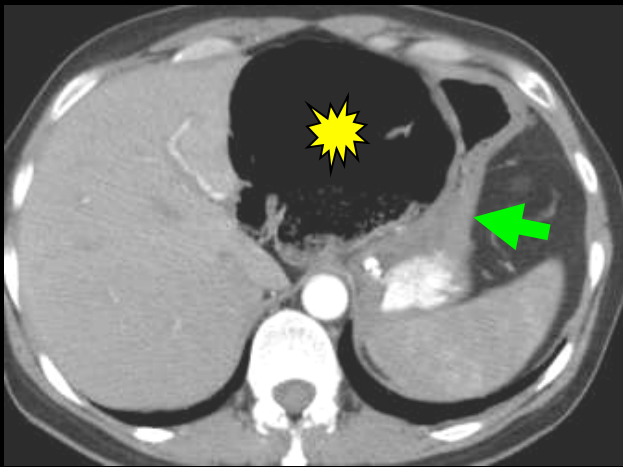
hernies péri caecales

hernies intersigmoïdiennes

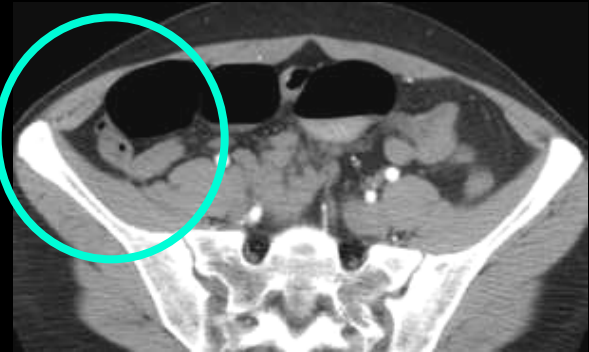
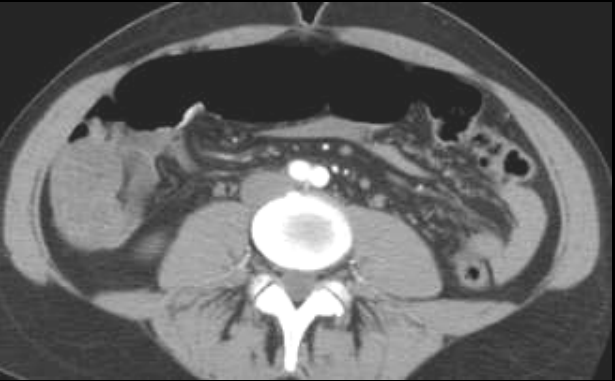③ il existe des repères vasculaires précis qui permettent dans la plupart des cas ,une identification certaine du type de hernie en cause



**hernie du foramen omental  
(hiatus de Winslow), à  
contenu caecal  
hernie de Blandin**

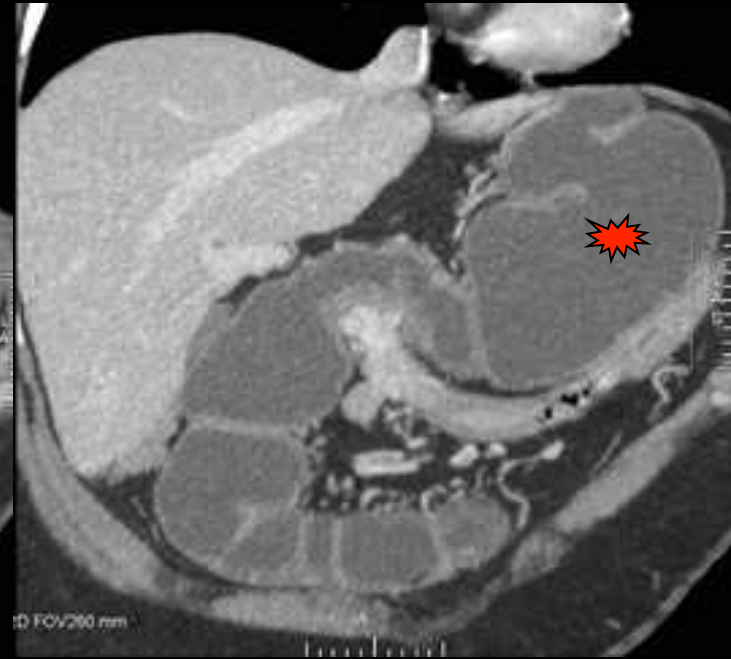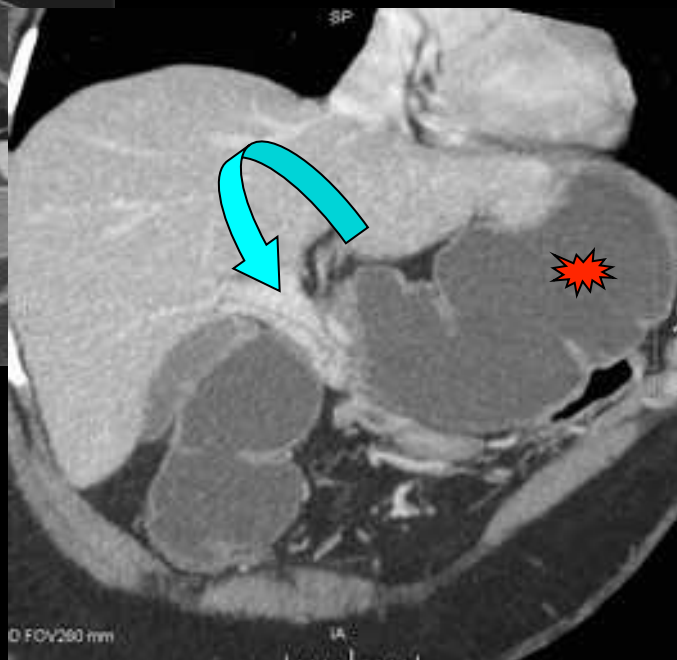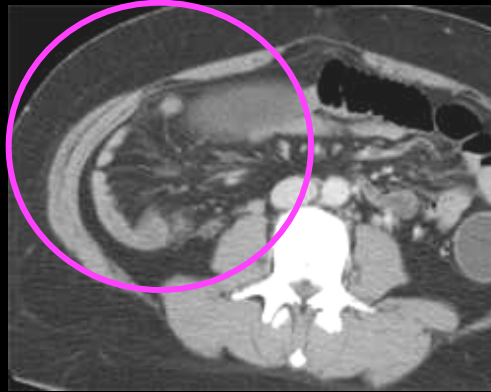
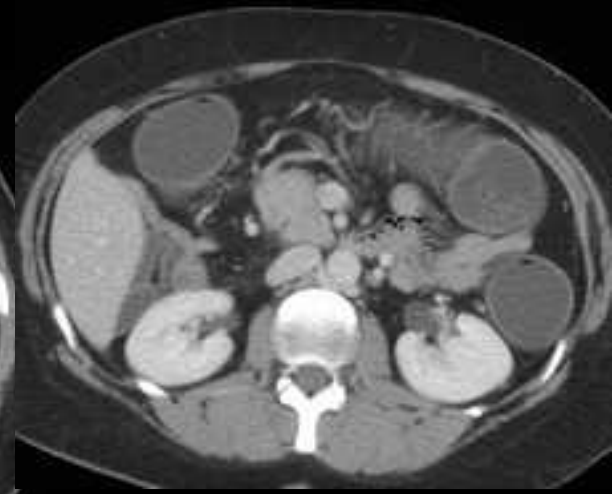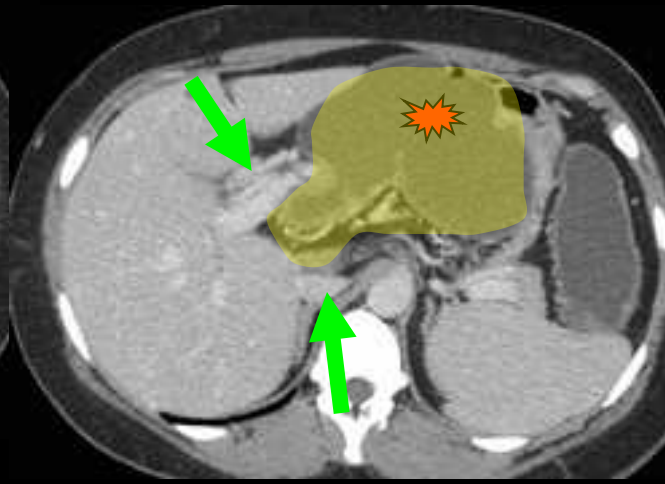


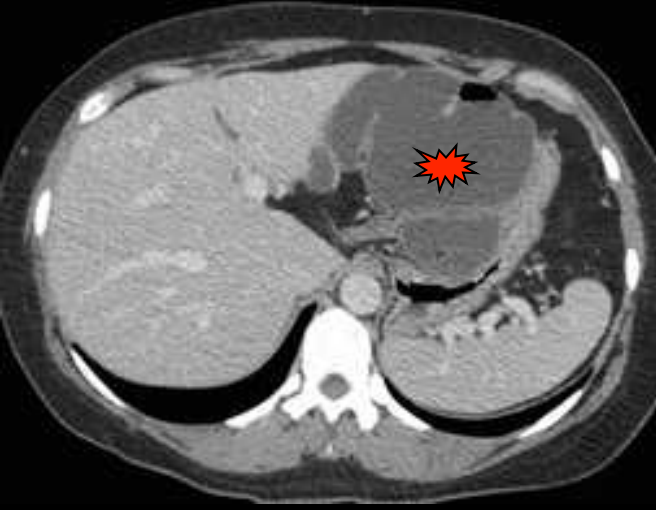femme 47 ans



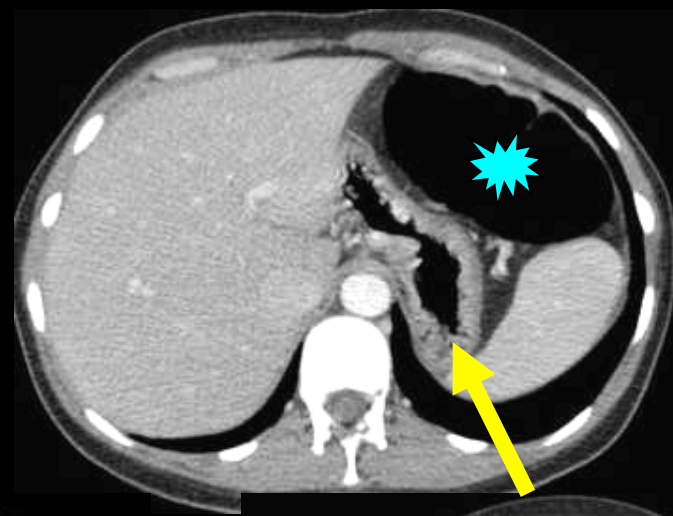
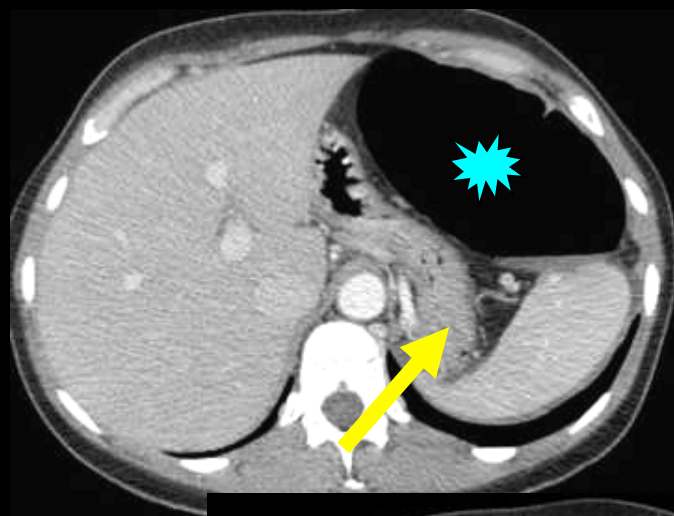
hernie du foramen omental (hiatus de Winslow) , à contenu caecal  
hernie de Blandin

Obs.JL Bertrand CH Perpignan

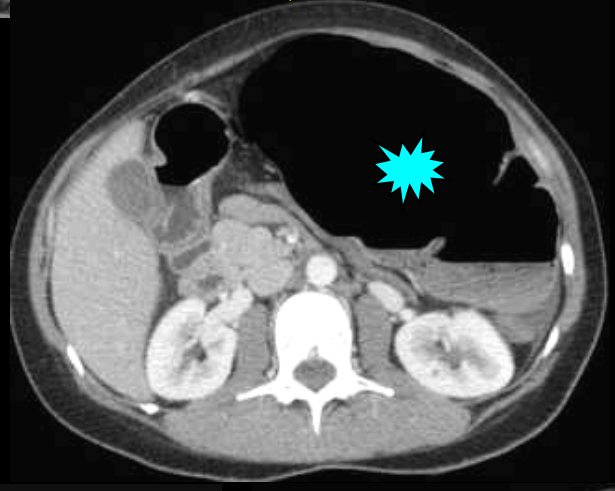
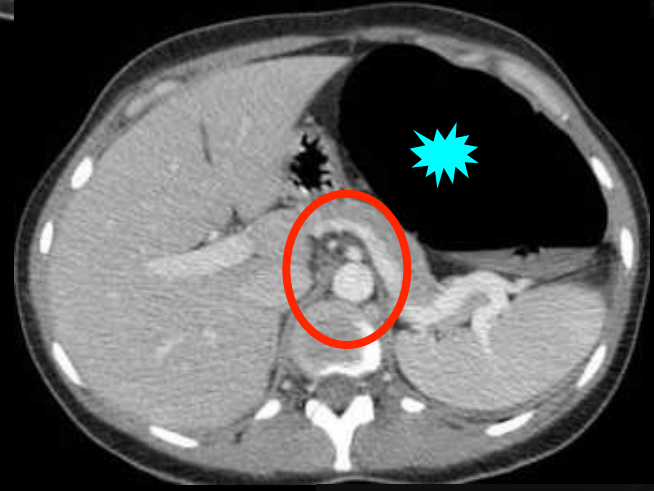


femme 35 ans  
colo CT à l'eau

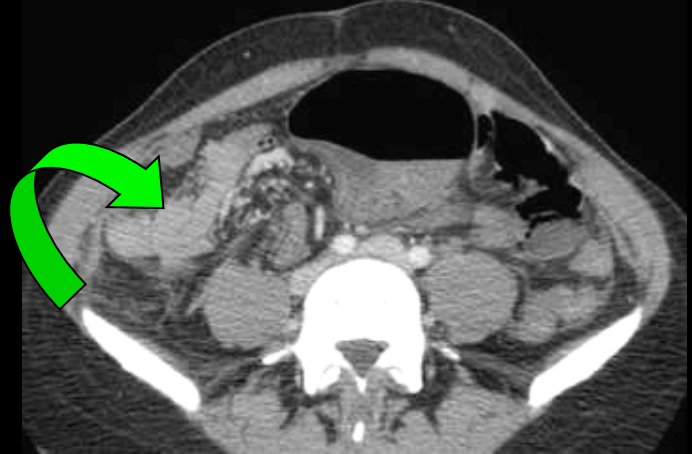
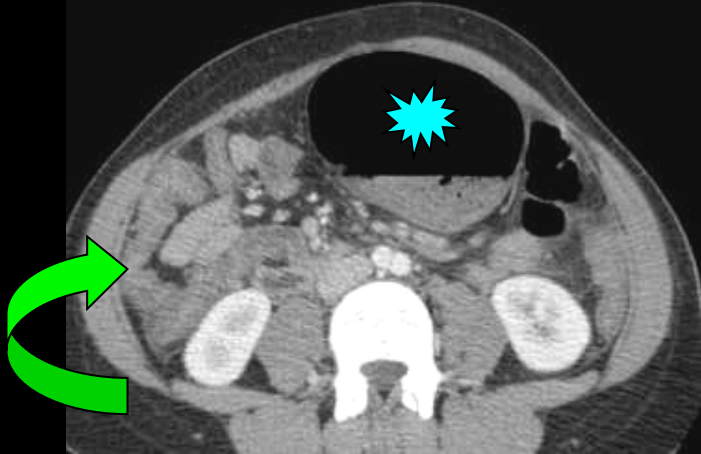
hernie du foramen omental (hiatus de Winslow) à contenu caecal  
( hernie de Blandin) + déhiscence du petit omentum

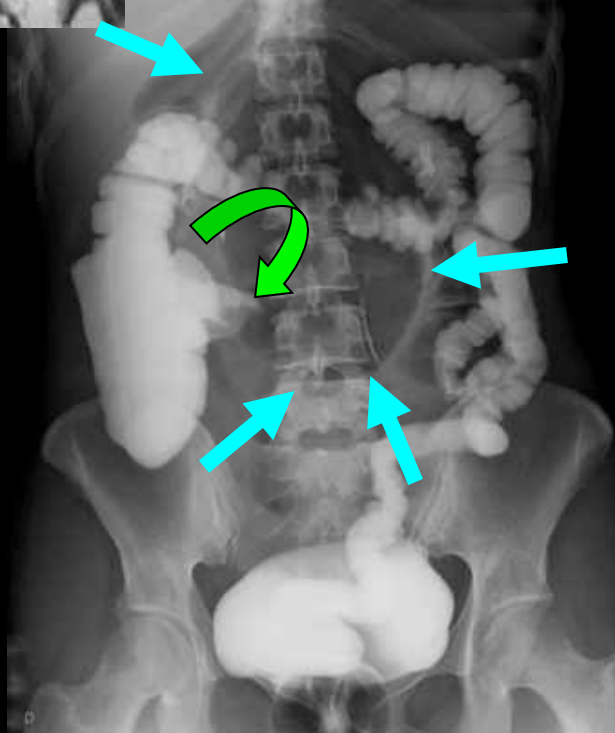
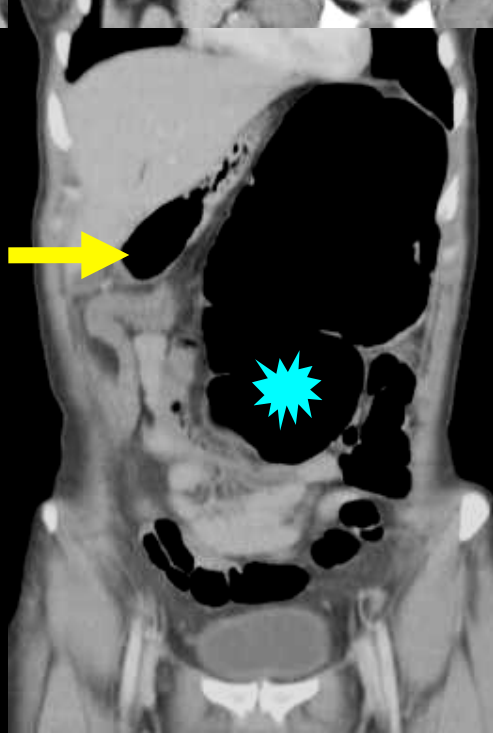
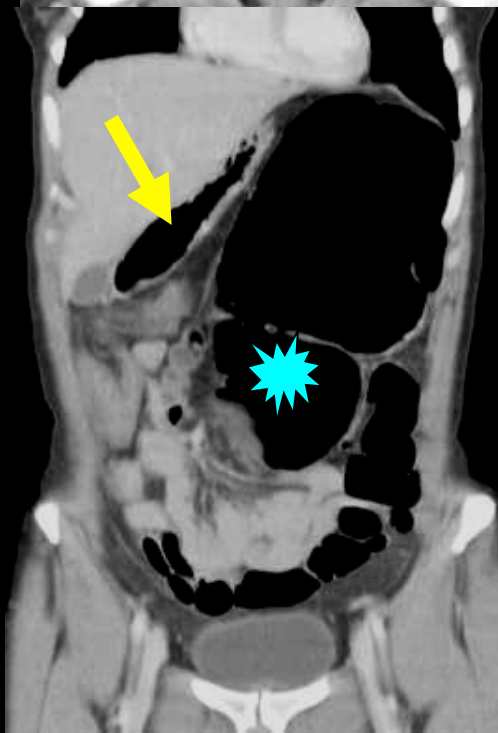
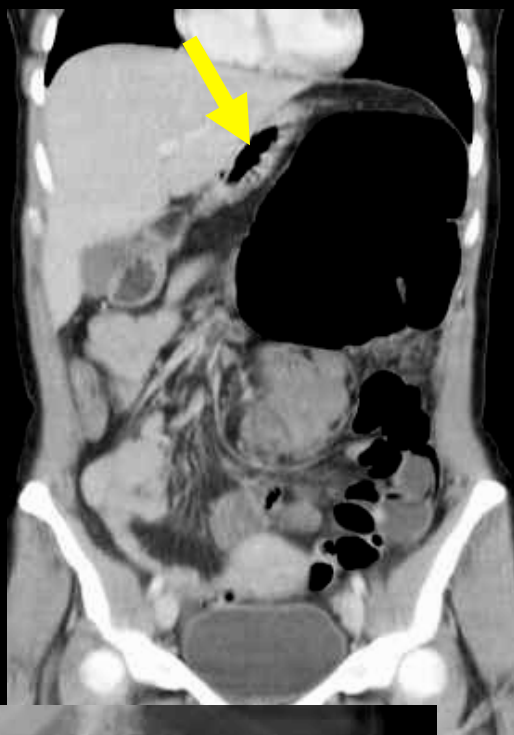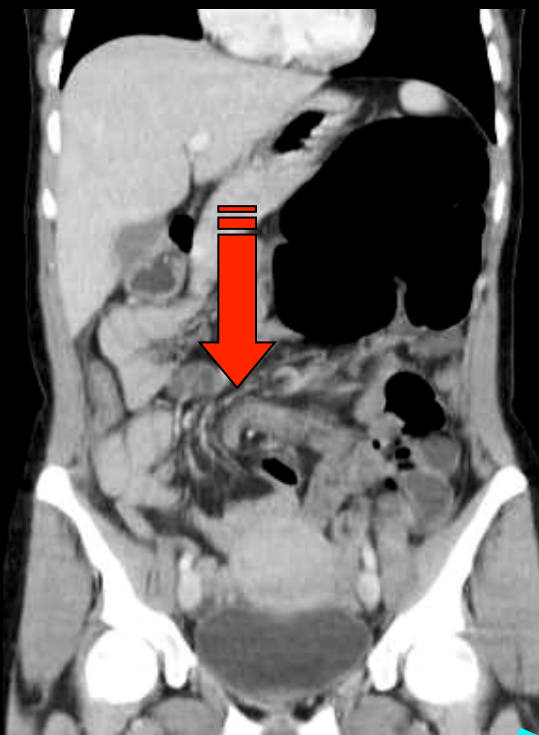

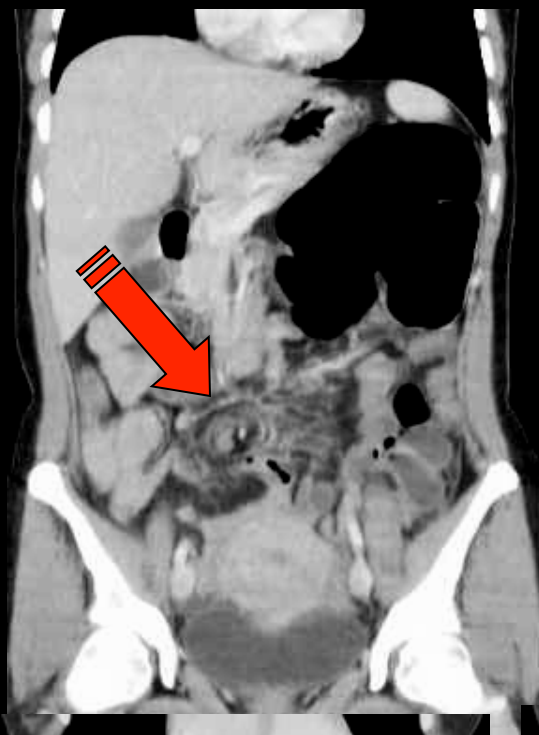
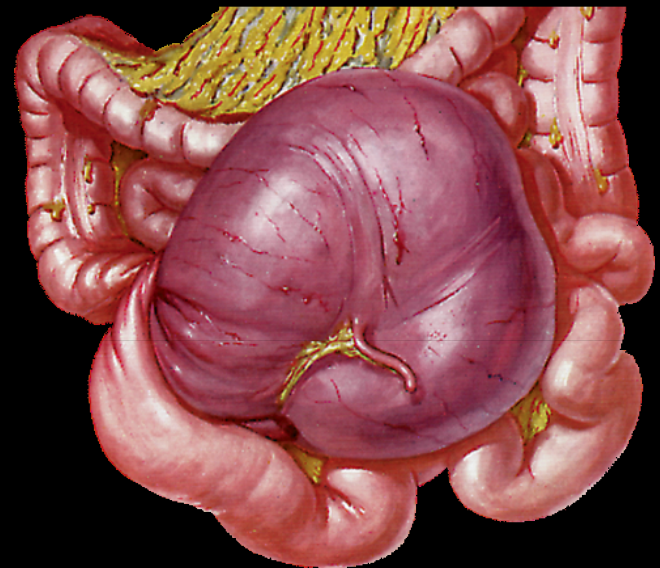
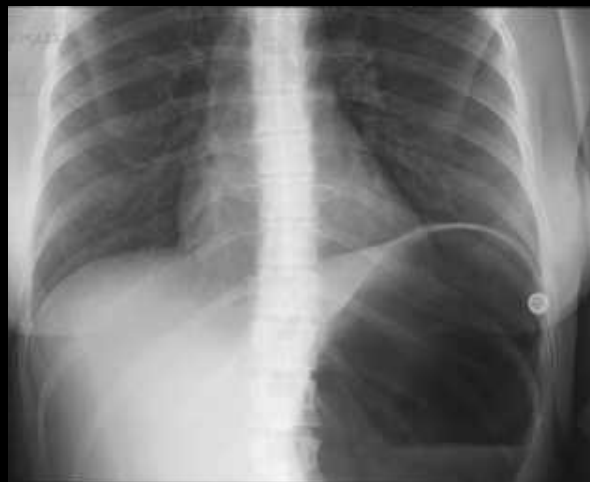
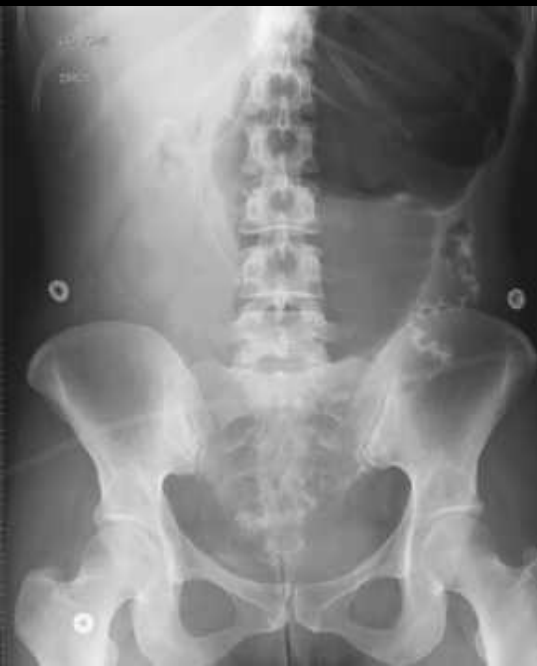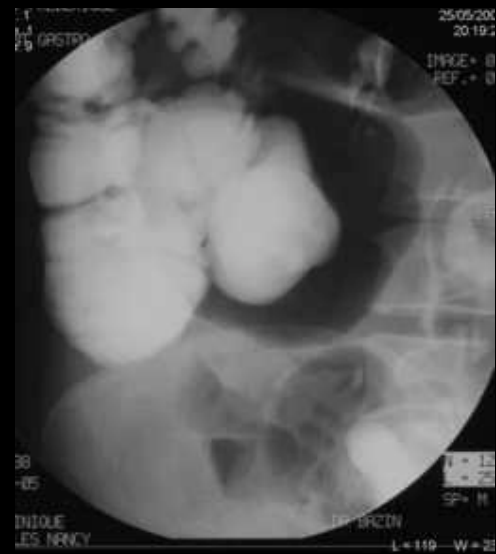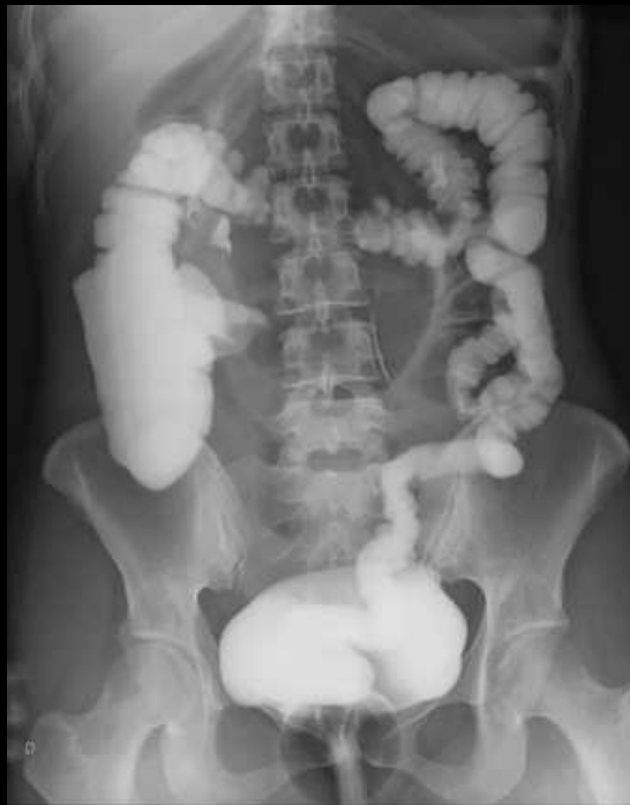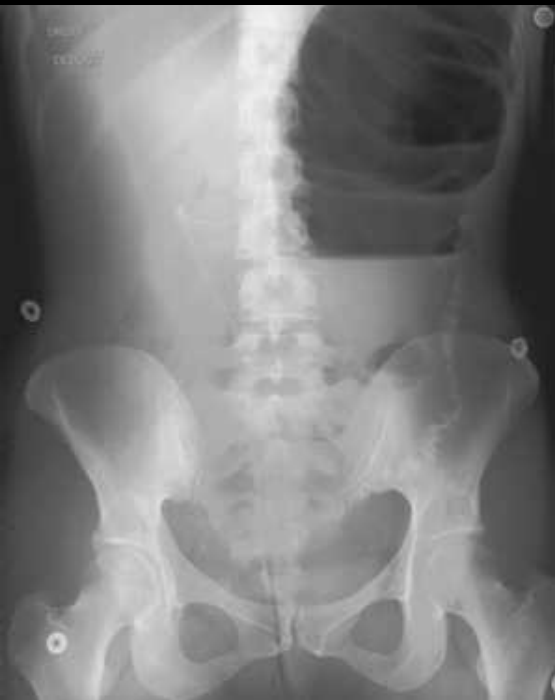femme 35 ans  
douleurs  
épigastriques aiguës ,  
vomissements



Obs.C.Bazin et F. Lefèvre  
clinique Pasteur  
Essey les Nancy



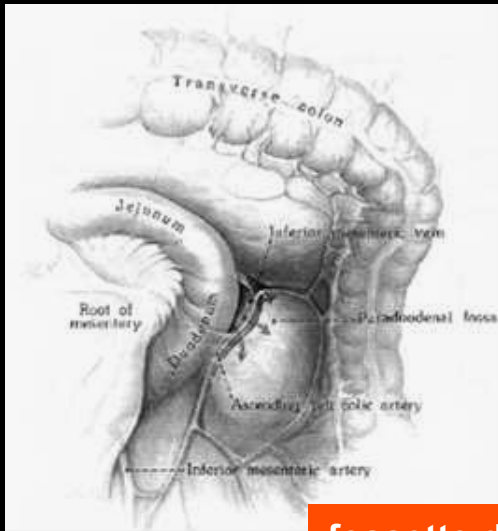




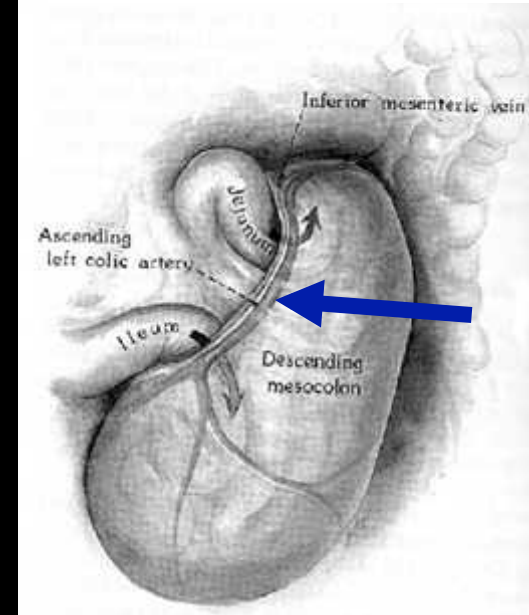
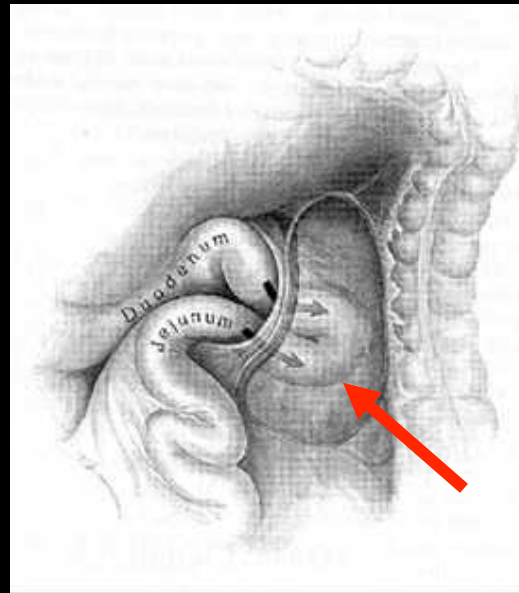
**volvulus du cæcum**

# hernies para duodénales antérieures gauches

MEYERS MA. Internal hernia  
in: MEYERS MA ed *Dynamic radiology of the abdomen*  
5th ed. .New York, NY:Springer-Verlag,2000;711-748



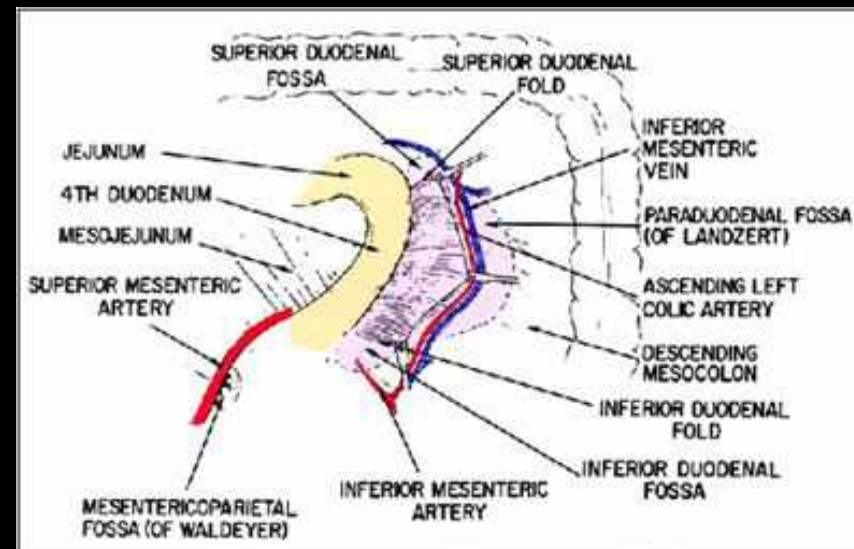
fossette de Landzert

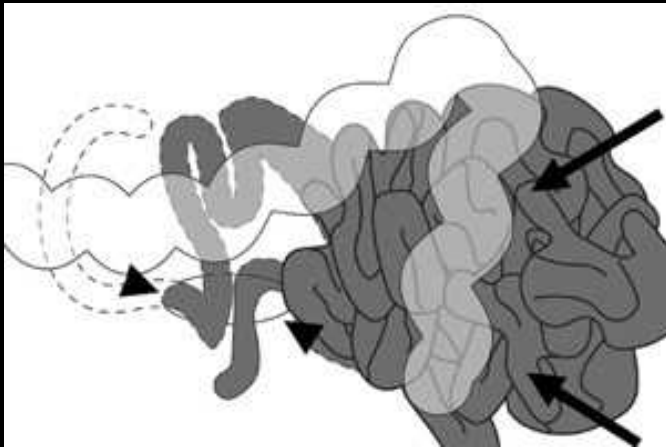
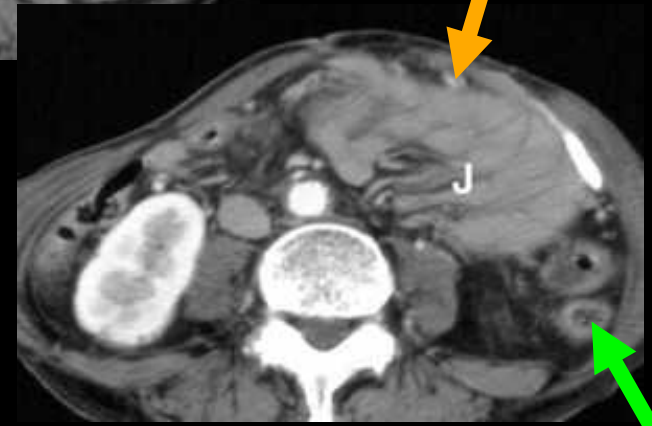
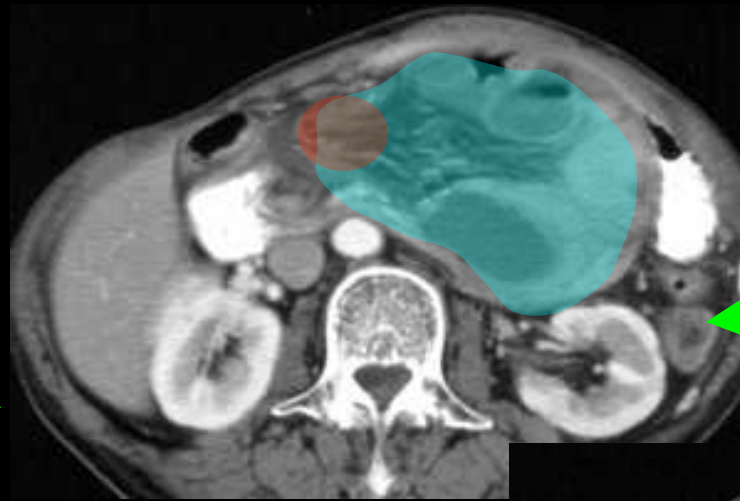
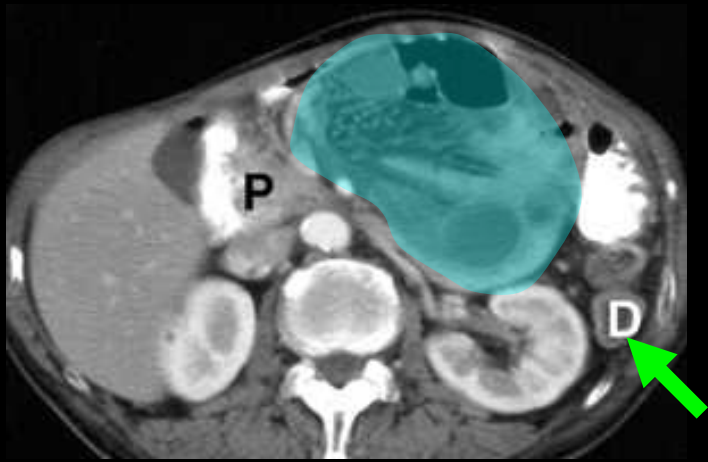

ce sont les formes théoriquement les plus fréquentes

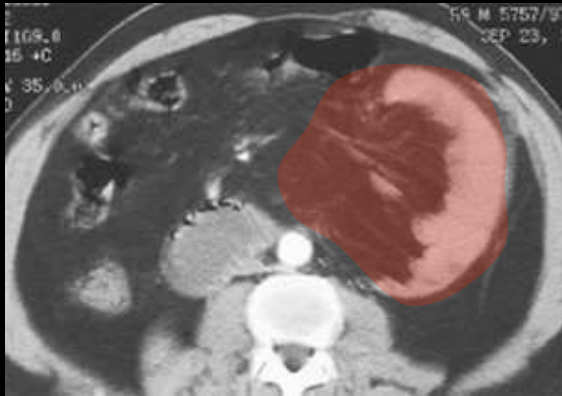
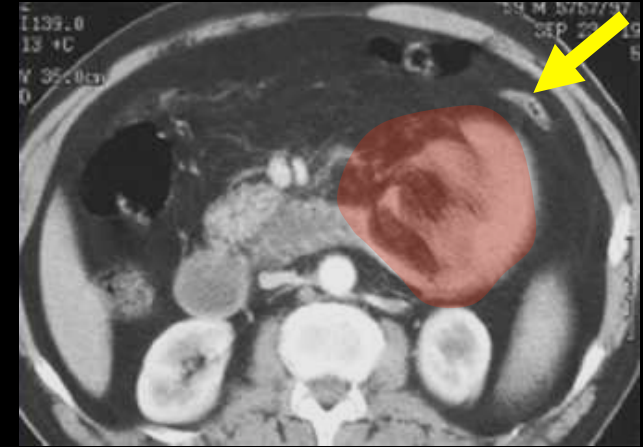
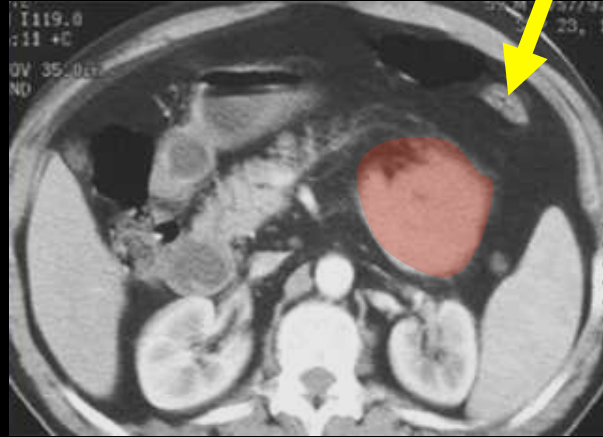
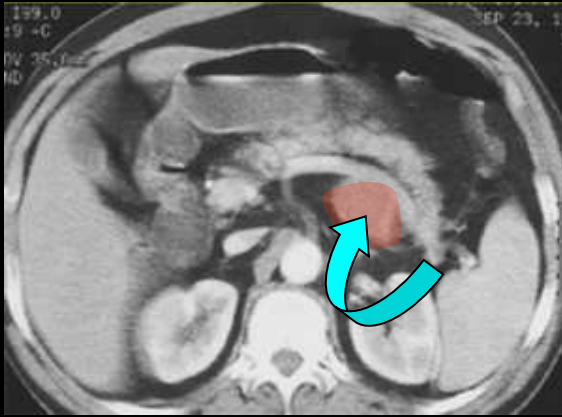
elles se développent sous l'action du péristaltisme intestinal dans un décollement progressif du fascia de Toldt gauche à partir de la **fossette para duodénale de Landzert**

Le repère vasculaire essentiel est **la veine mésentérique inférieure** qui passe en avant du collet ou du sac



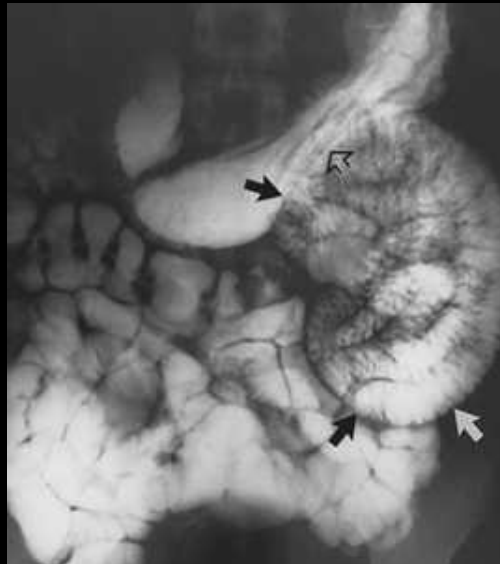

hernie para-duodénale antérieure gauche

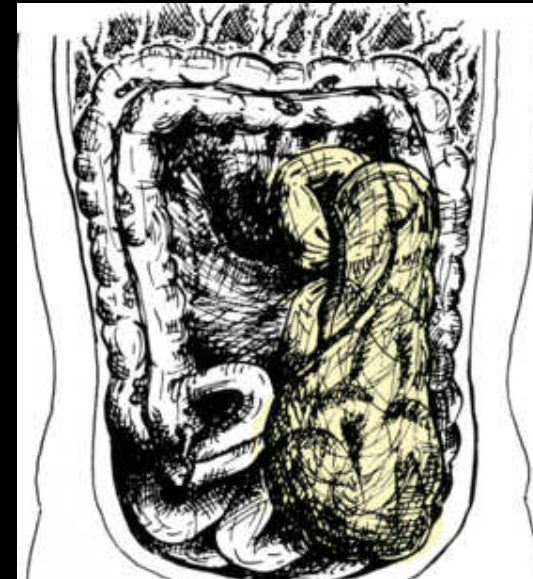


obs. G Genin CH Annecy

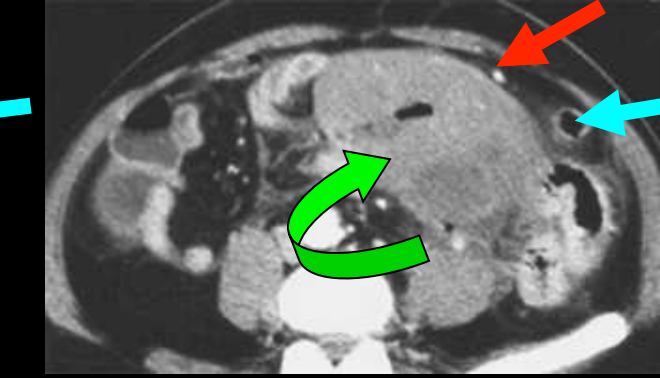
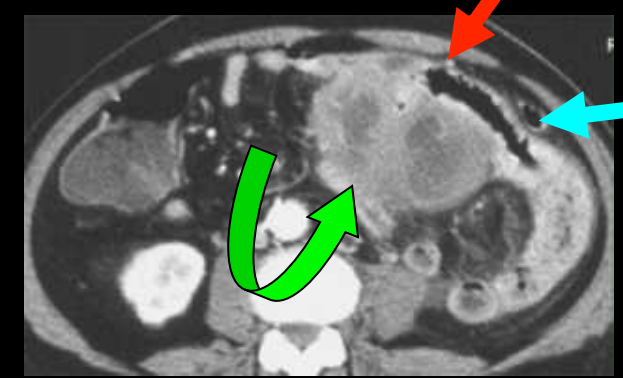
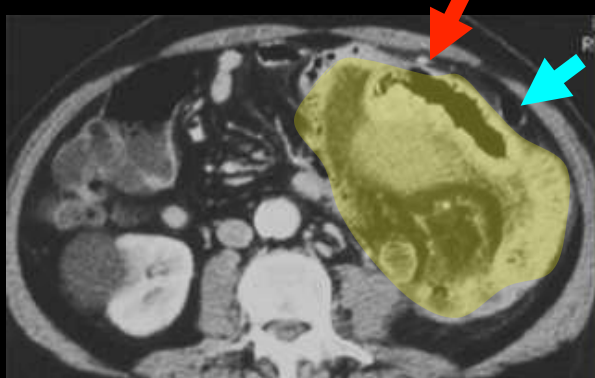
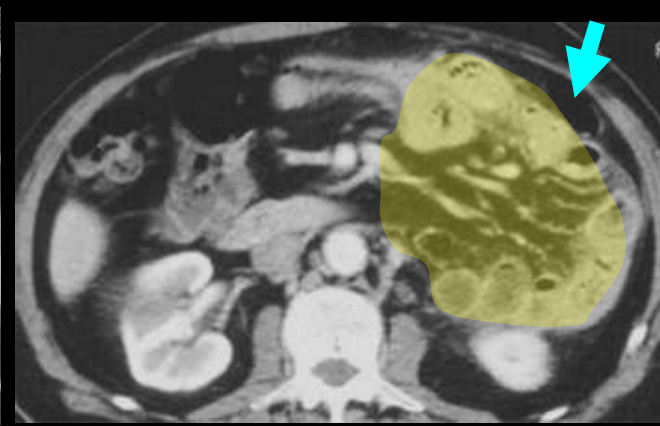
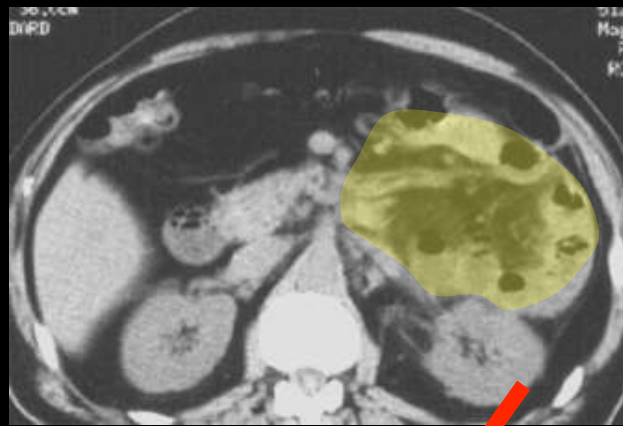
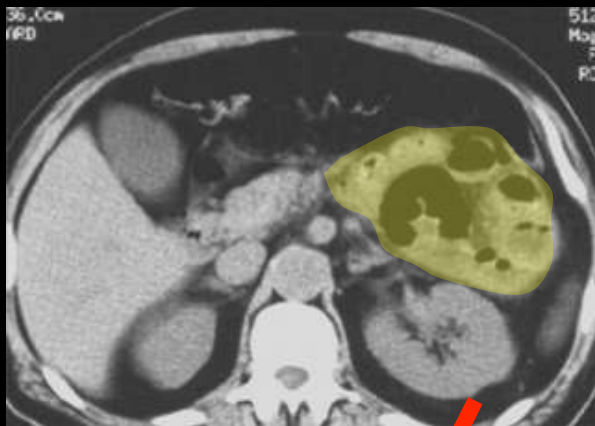## hernie para-duodénale antérieure gauche



CT of internal hernias  
TAKEYAMA N, GOKAN T, OHGIYA Y and all.  
RadioGraphics ;2005,25:997-1015



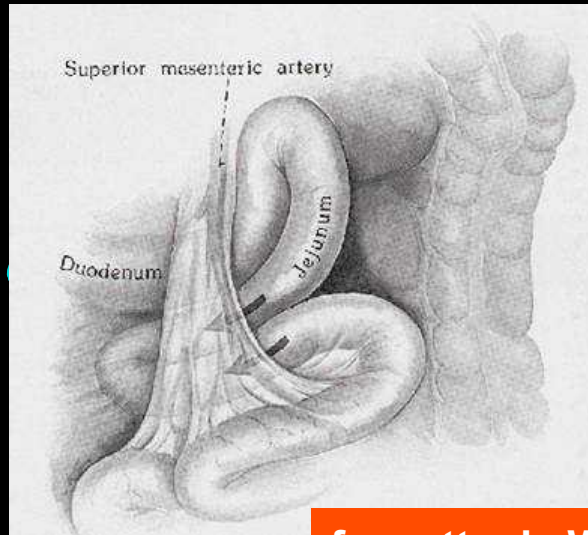
Les hernies internes de l'abdomen , à propos de 14 cas  
D. GULLINO, O. GIORDANO, E. GULLINO  
J. Chir 1993,130,179-95



évidemment, vous avez bien vu qu'il existe en plus une **tumeur stromale** du grêle sur une des anses herniées !!!

hernie para-duodénale antérieure gauche

# hernies para duodénales antérieures droites

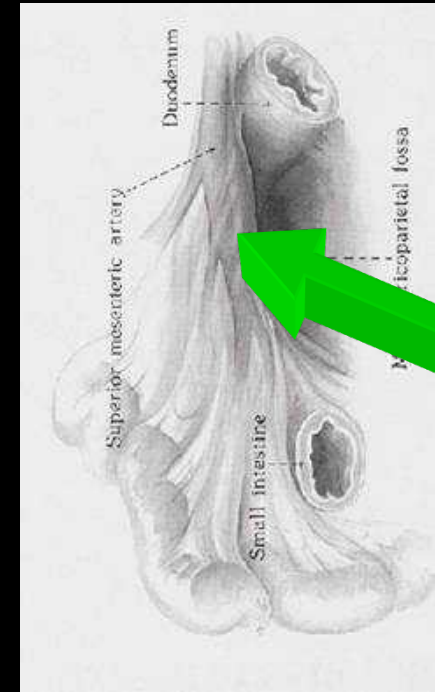


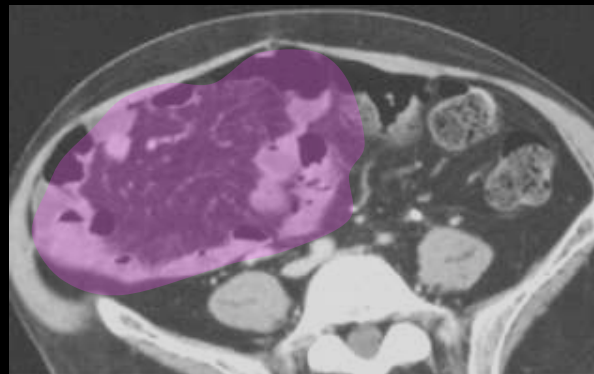
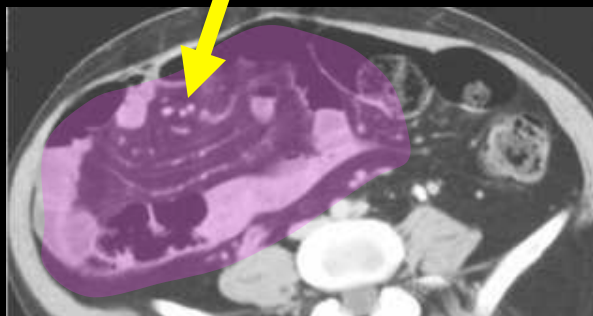
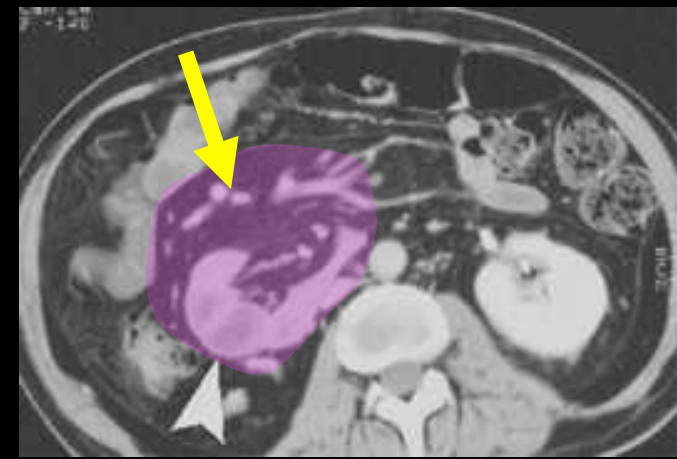
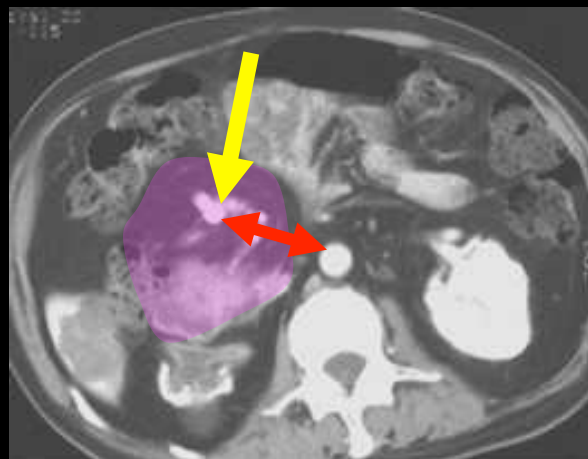
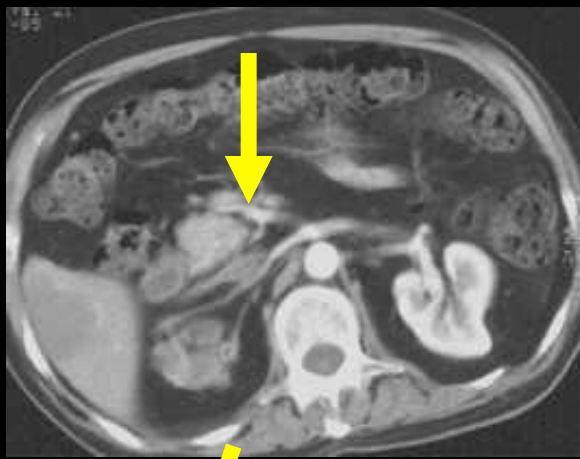
fossette de Waldeyer

beaucoup moins fréquentes que leurs homologues  
contro latérales

elles se développent sous l'action du péristaltisme  
intestinal dans un décollement progressif sous la  
racine du mésentère ,à partir de **la fossette de  
Waldeyer**

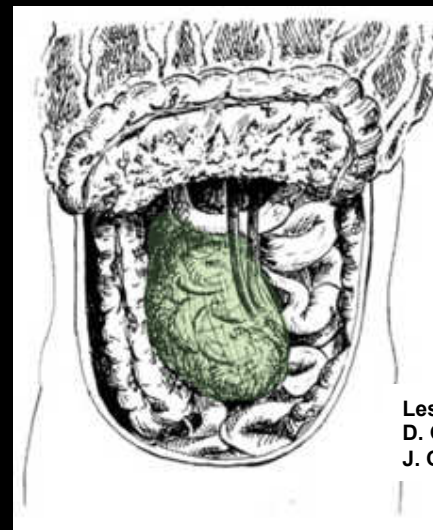
le repère vasculaire essentiel est **l'artère  
mésentérique supérieure** qui passe en avant du  
collet herniaire



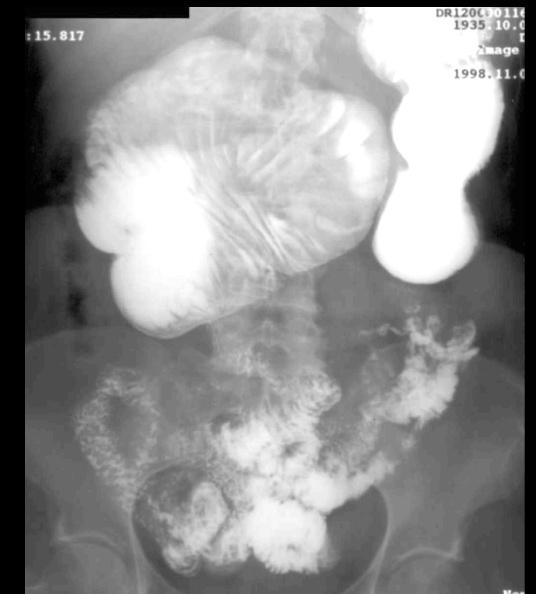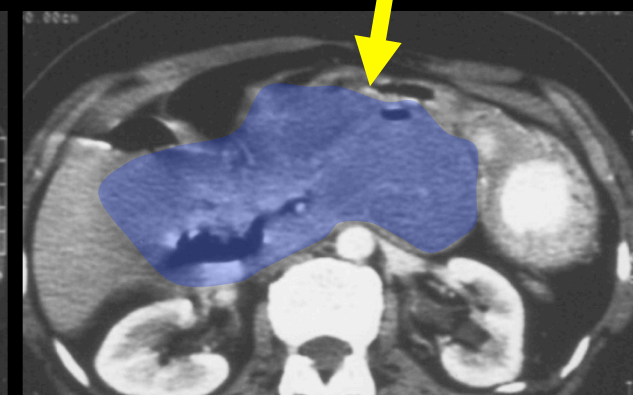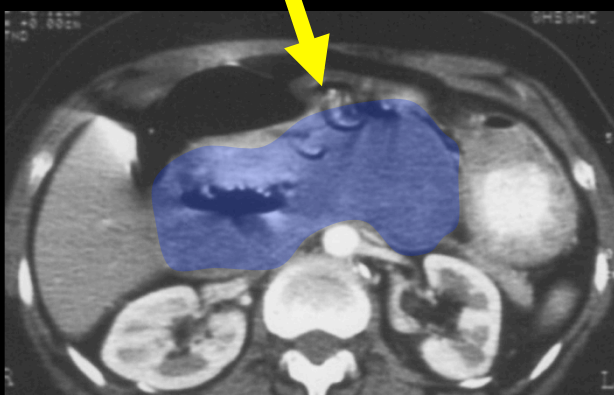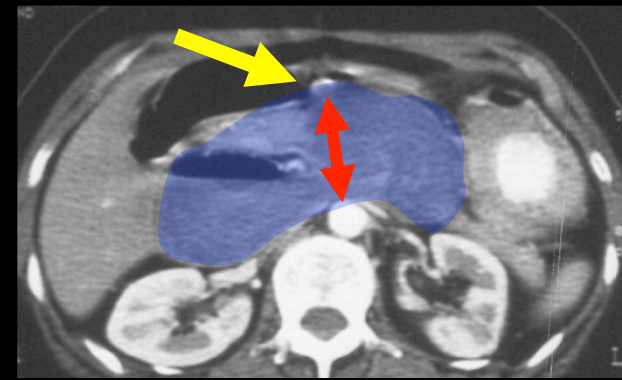
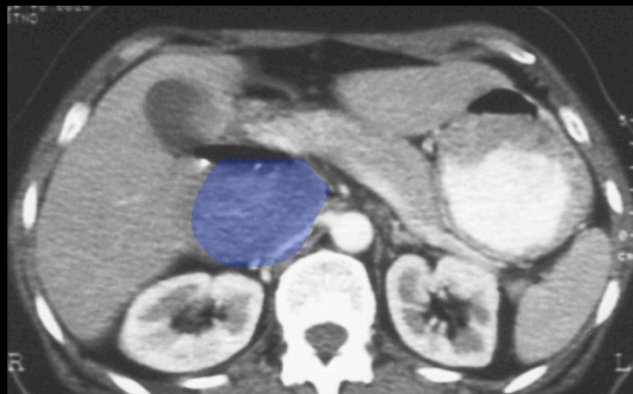


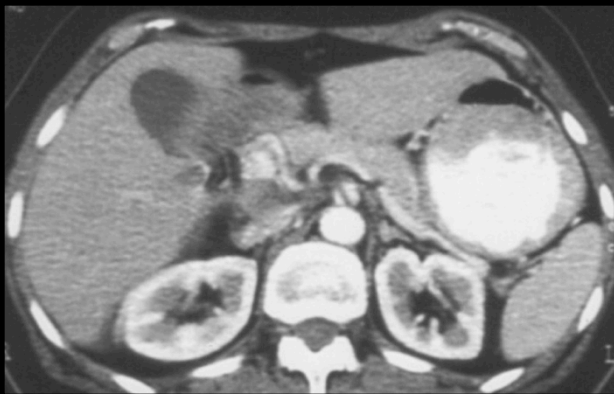**hernie para-duodénale  
antérieure droite**

*obs. CHU Nancy-Brabois*



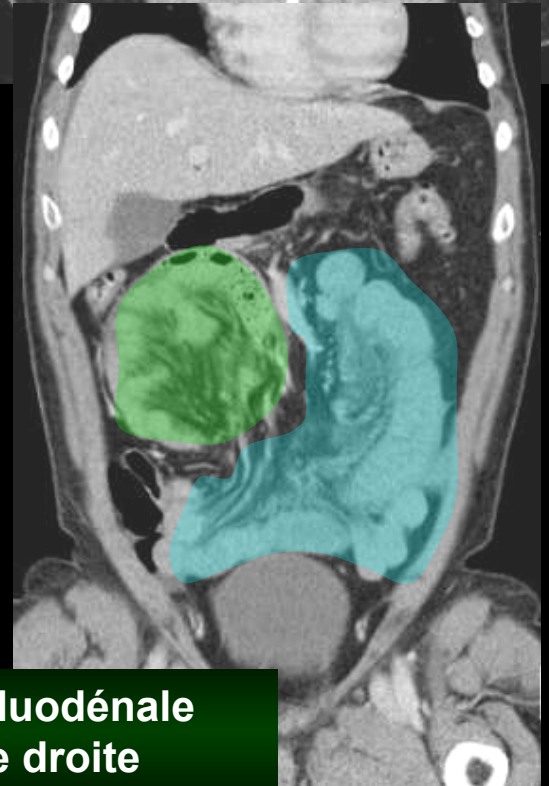
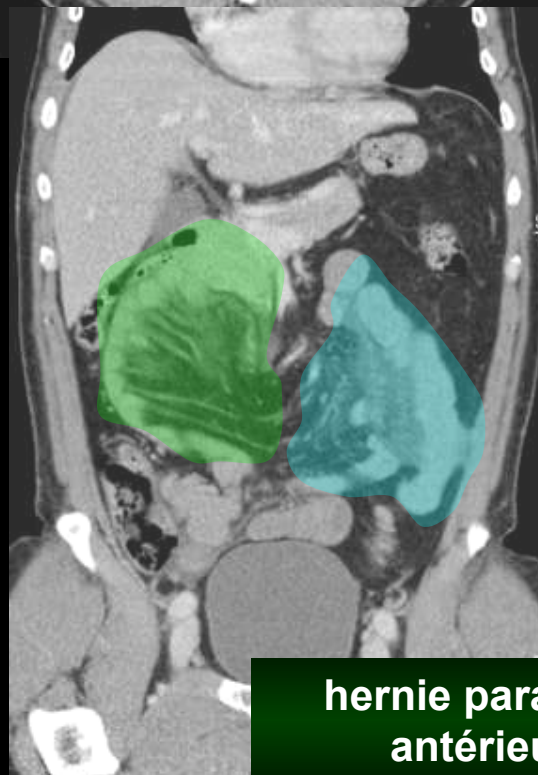
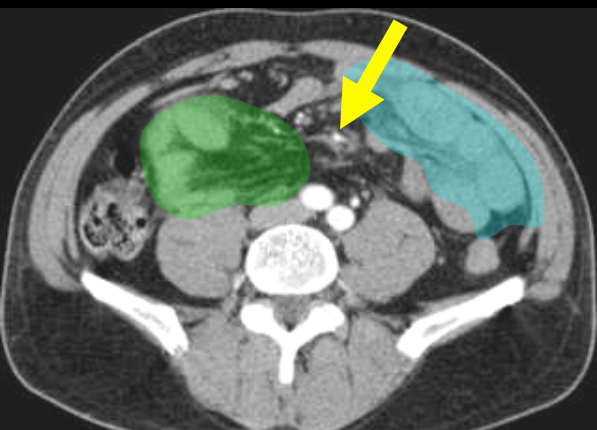
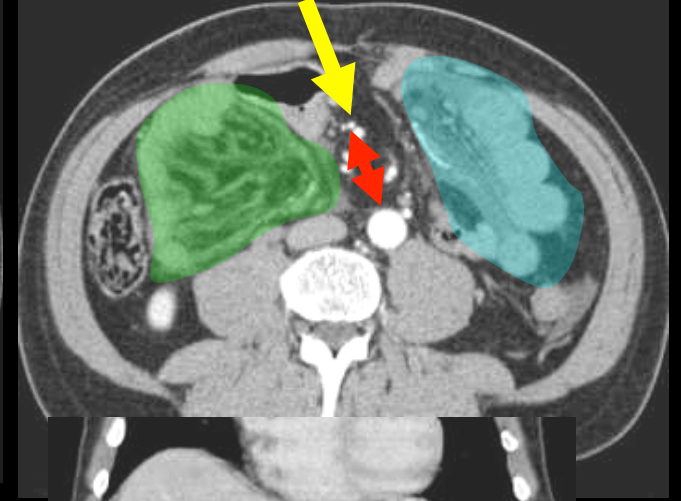
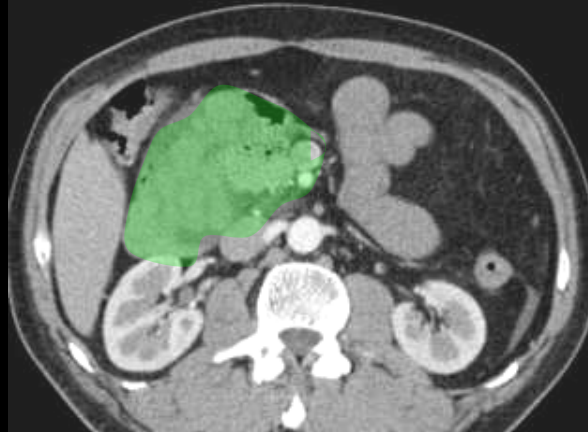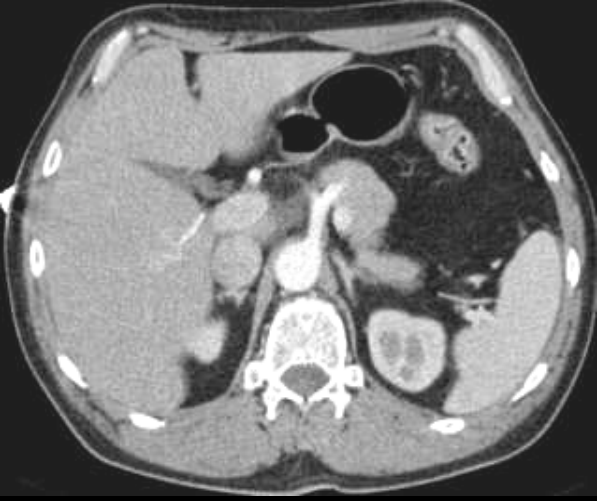
Les hernies internes de l'abdomen , à propos de 14 cas  
D. GULLINO, O. GIORDANO, E. GULLINO  
J. Chir 1993,130,179-95



hernie para-duodénale antérieure droite

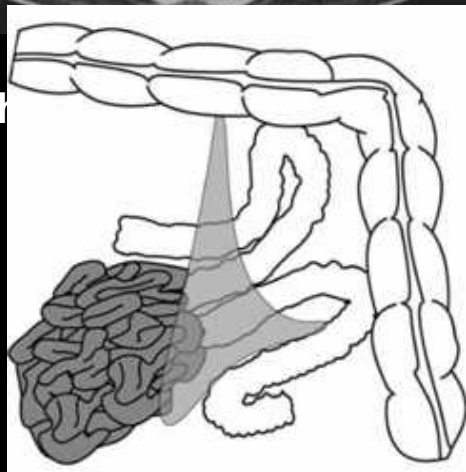
obs. CHU Nancy-Brabois

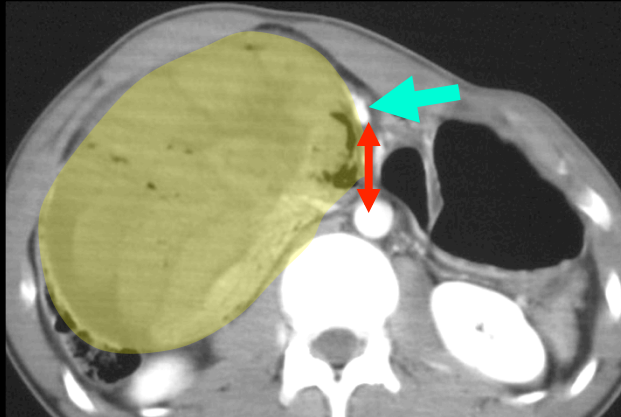
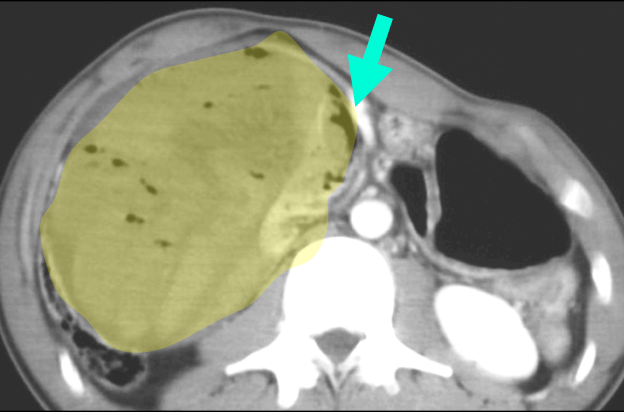
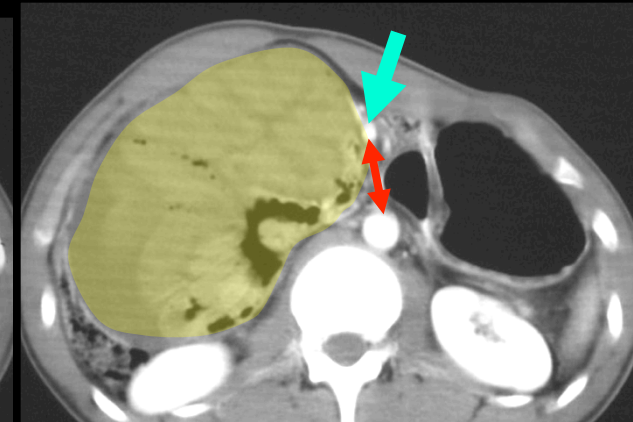
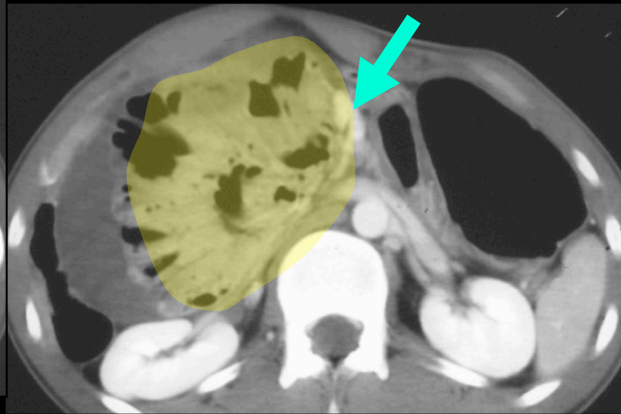
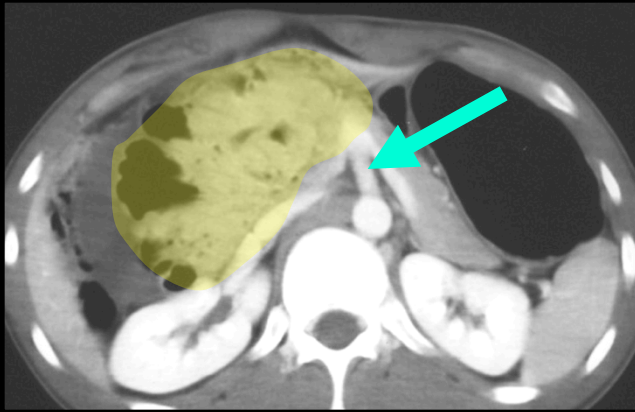
NB :lors d'une première intervention , le chirurgien n'avait pas fait le diagnostic; les choses ne sont pas forcément évidentes, même à ventre ouvert ...



**hernie para-duodénale  
antérieure droite**

**NB : le collet herniaire se situe plus bas qu'habituellement;  
le degré de strangulation veineuse est pratiquement  
identique sur les anses herniaires et sur les anses afférentes**





enfant 10 ans

hernie para-duodénale antérieure droite étranglée avec  
nécrose ischémique des anses herniaires

obs. JM. Bruel et coll. CHU Montpellier

# hernies péri caecales (hernies de Rieux)

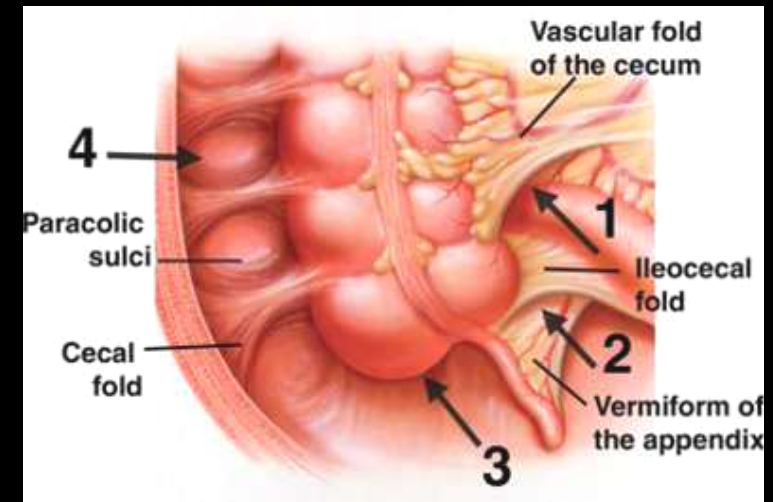
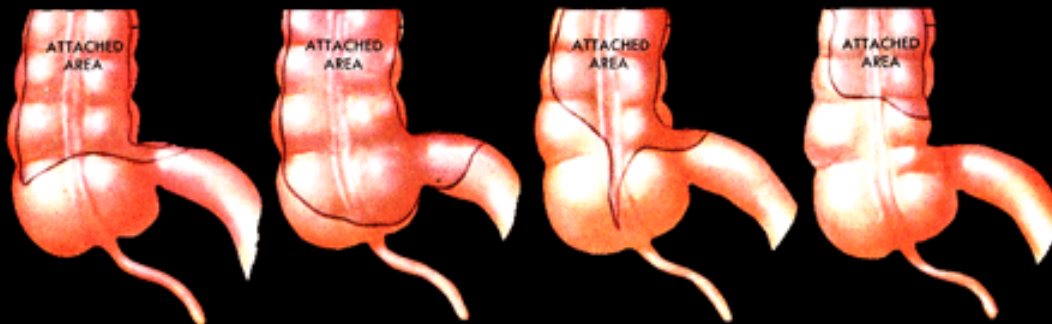
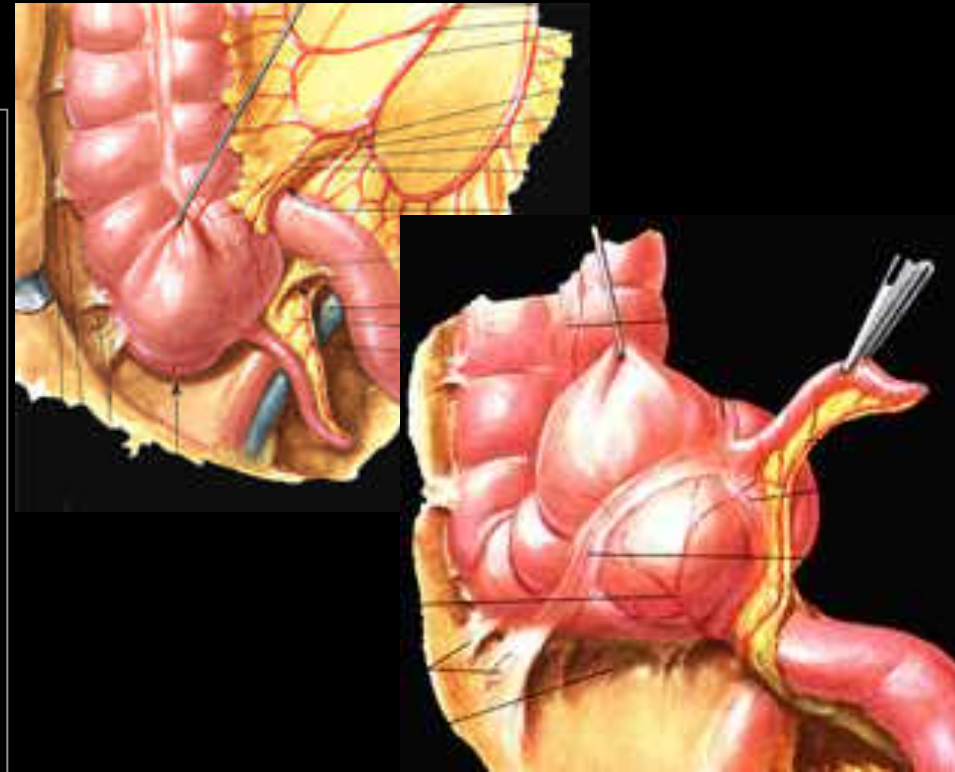**10 à 15 %** de l'ensemble des hernies internes

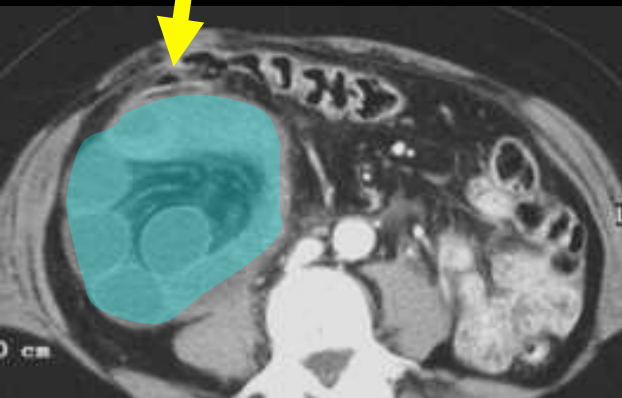
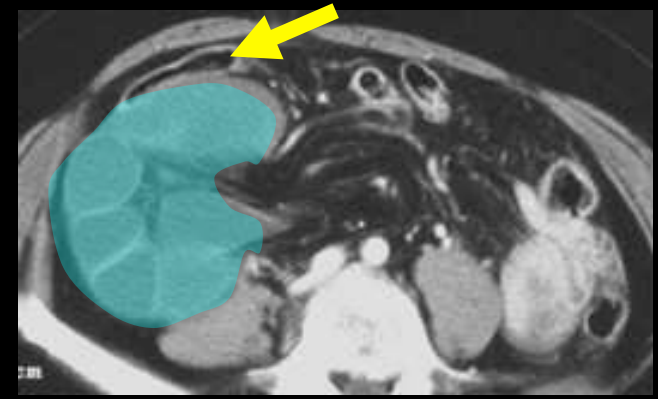
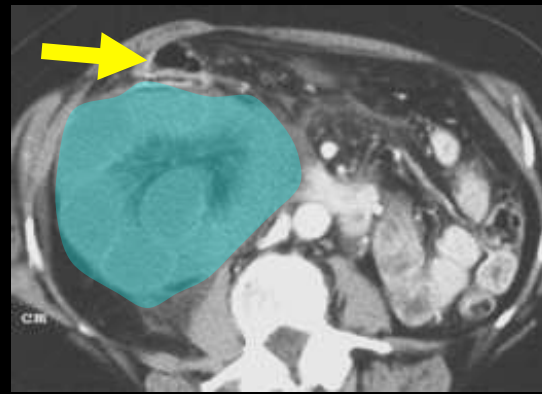
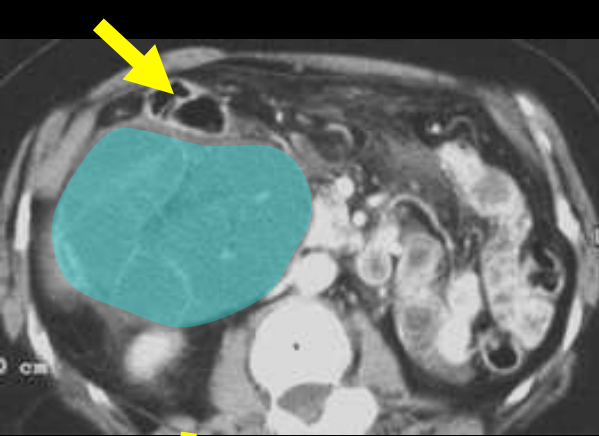
nombreuses dénominations : **hernies iléo-coliques, rétro-cæcales, iléo-cæcales, para-cæcales**

**4 fossettes péri-cæcales décrites**, congénitales ou acquise ( post-chirurgicales )

contenu herniaire généralement iléal, **enfermé dans un sac ovoïde ou sphérique** développé par décollement du fascia de Toldt droit sous l'action du péristaltisme intestinal

les **rapports avec le caeco-ascendant** et les **effets de masse** sont primordiaux à étudier +++ pour affirmer le diagnostic et préciser le type de hernie en cause

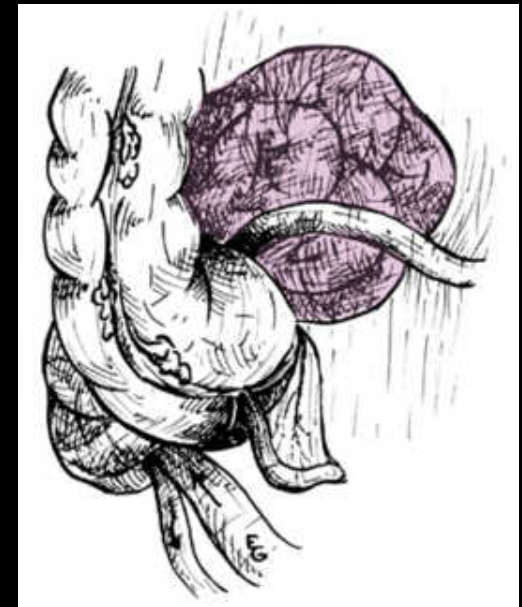




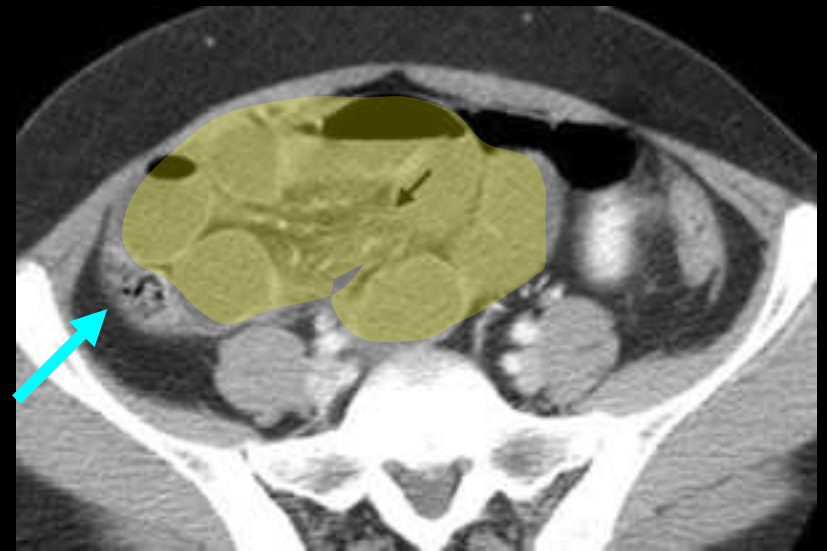
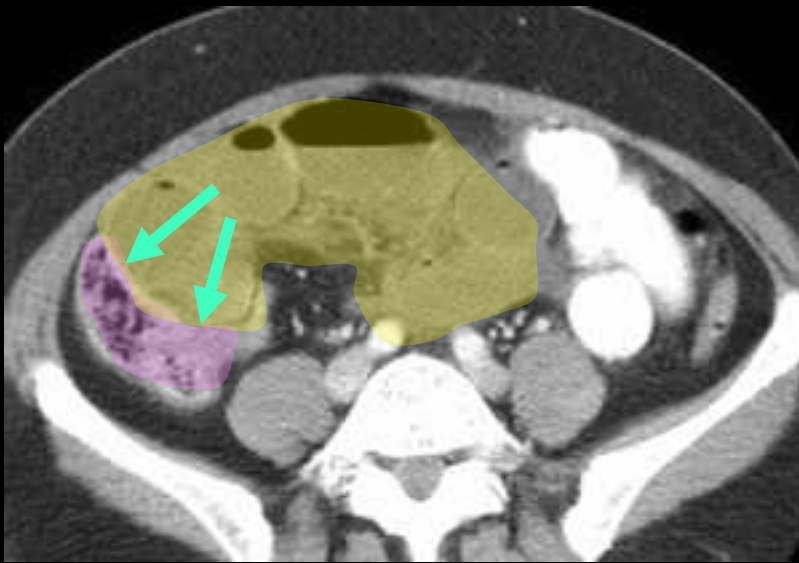
## hernie rétro-cæcale étranglée

c'est la disposition rétro caecale des anses et l'effet de masse postérieur qui permettent de conclure formellement à une hernie rétro caecale et d'éliminer l'hypothèse d'un volvulus sur bride de la fosse iliaque droite

obs. *CHU Nancy-Brabois*



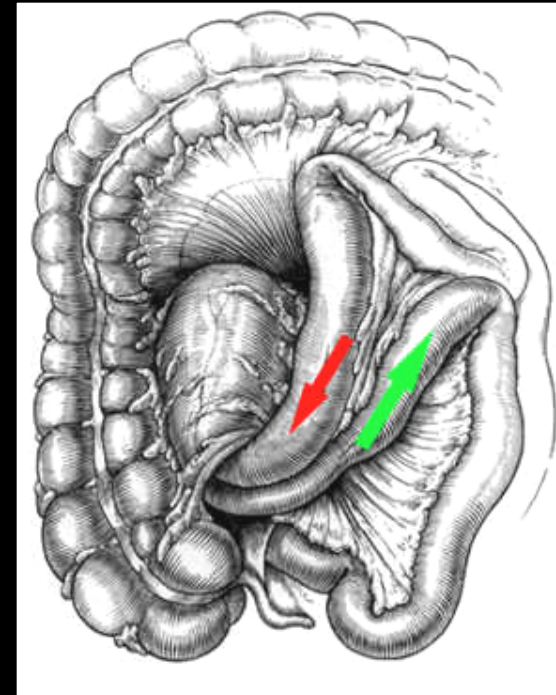
Les hernies internes de l'abdomen , à propos de 14 cas  
D. GULLINO, O. GIORDANO, E. GULLINO  
J. Chir 1993,130,179-95

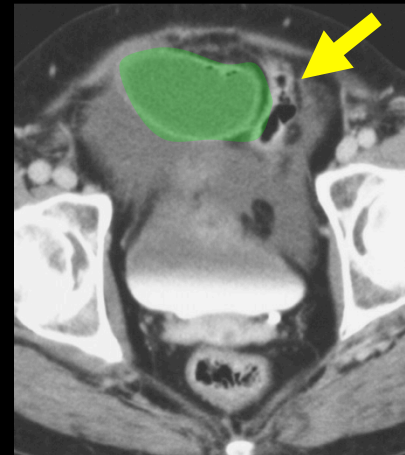
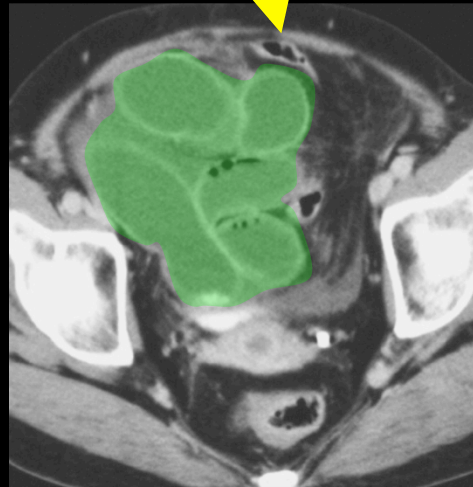
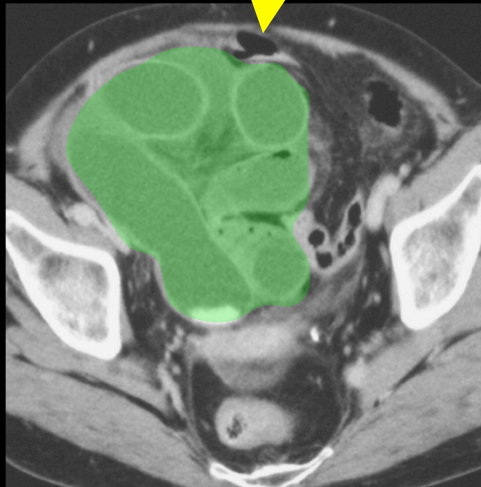
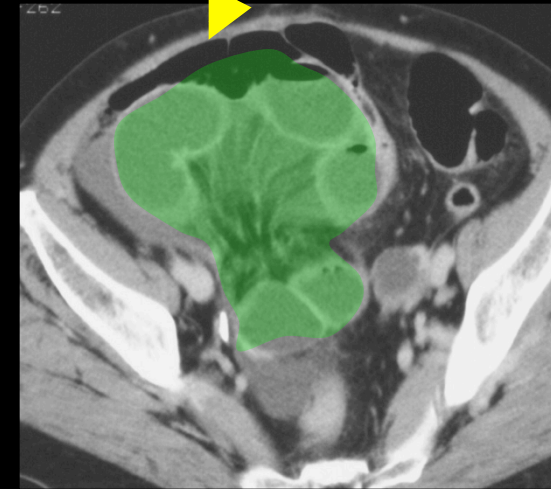
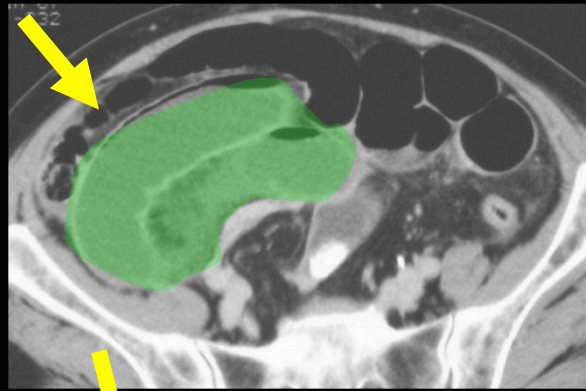
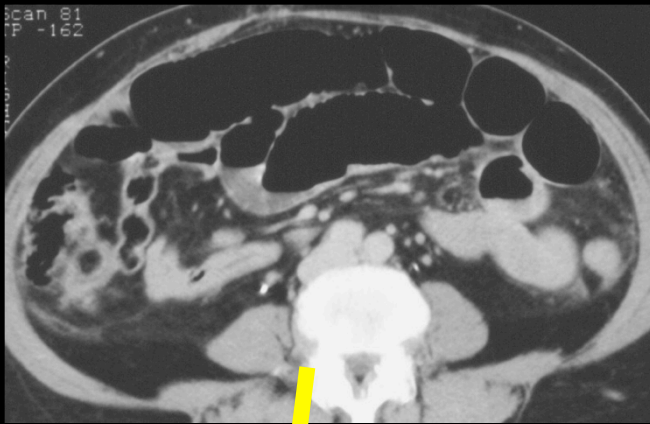


femme 44 ans

**hernie para caecale interne**

Congenital internal hernia as a cause of small bowel obstruction: CT findings in 11 adult patients  
R ZISSIN,, M HERTZ,, G GAYER,, H PARAN, A OSADCHY.  
Brit J Radiol 2005,78,796-802





femme **62 ans**

obs. **CHU Nancy-Brabois**

### **hernie rétro-cæcale étranglée**

la présence d'anses grêles en arrière du caecum peut être observée dans les caeco-ascendants "flottants" par défaut d'accolement plus ou moins étendu du fascia de Toldt droit

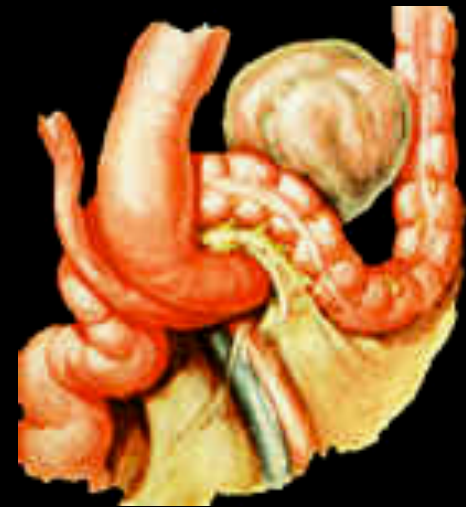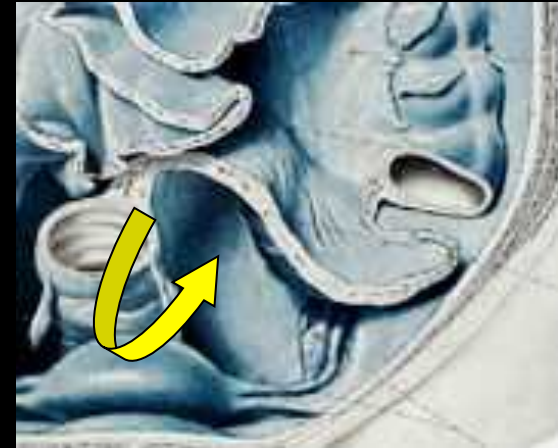c'est le **refoulement avec effet de masse sur la paroi colique** par les anses grêles distendues qui permet d'affirmer que ces anses sont bien **dans un sac herniaire** du mésocolon droit, para et/ou rétro colique .

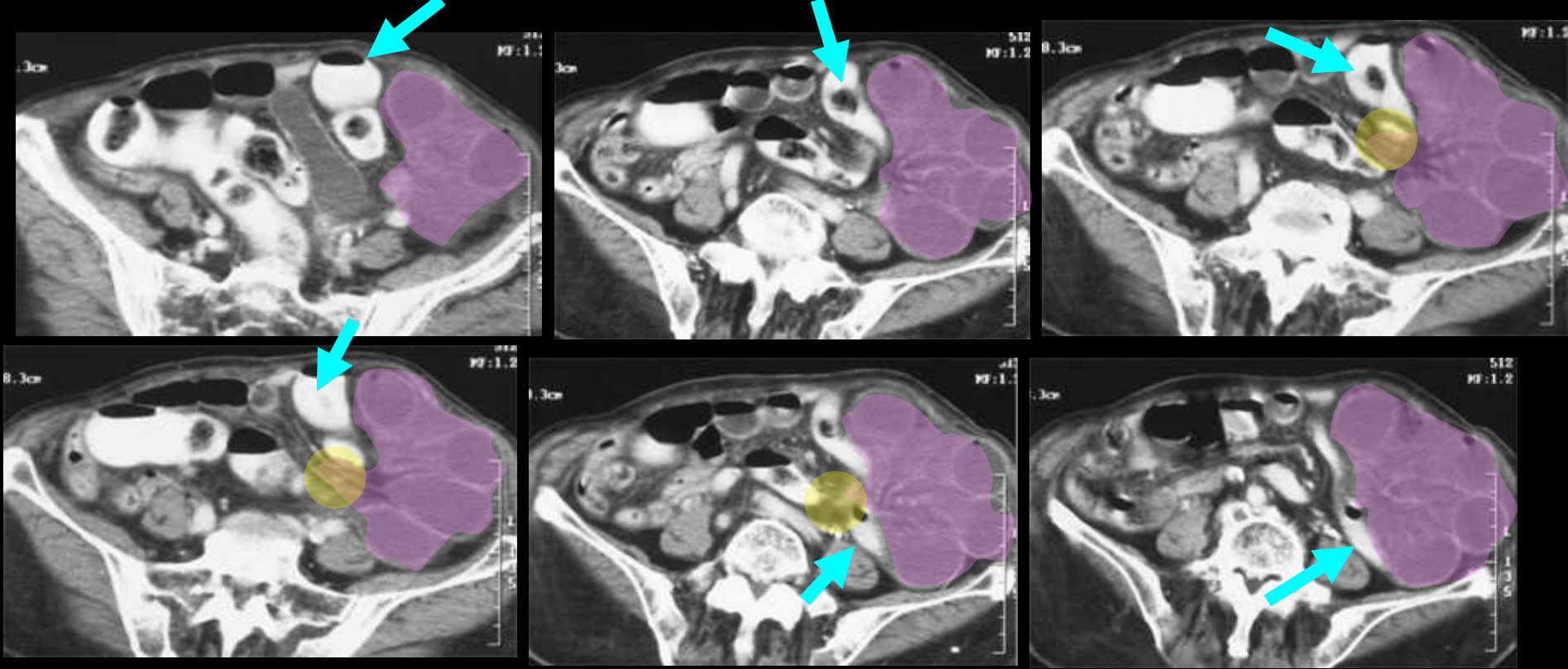
## hernies inter sigmoïdiennes

elles sont exceptionnelles, bien que la fossette inter sigmoïdienne soit présente chez plus de 70% de sujets

c'est le méso colon pelvien (en forme de tente) qui se distend progressivement sous l'action du péristaltisme des anses grêles, formant un **sac herniaire sphérique ou ovoïde** dans lequel elles vont se trouver piégées

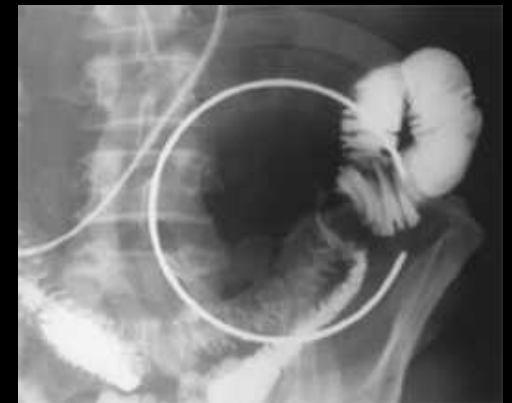c'est donc seulement l'aspect "sac-like" des anses qui permet de différencier une **hernie inter sigmoïdienne** d'une **hernie trans méso sigmoïdienne** (rupture complète du méso sigmoïde) ou d'une **hernie inter méso sigmoïdienne** (dans lesquelles l'anse herniée déchire un seul feuillet du méso sigmoïde et se développe entre les 2 feuillets de ce méso) ...



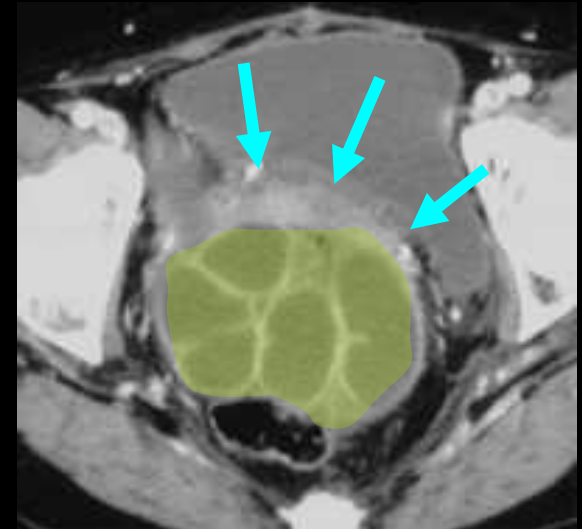
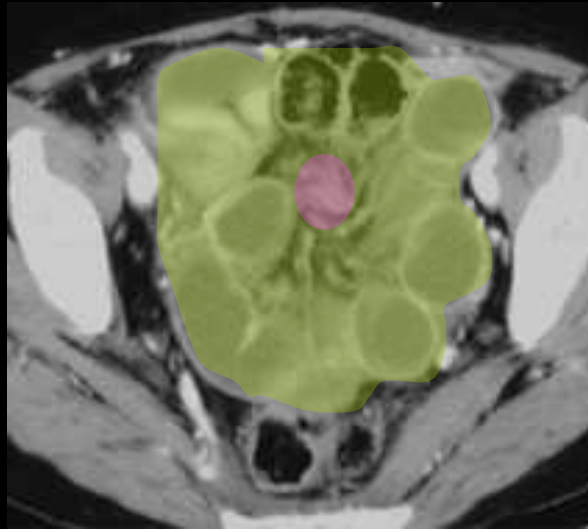
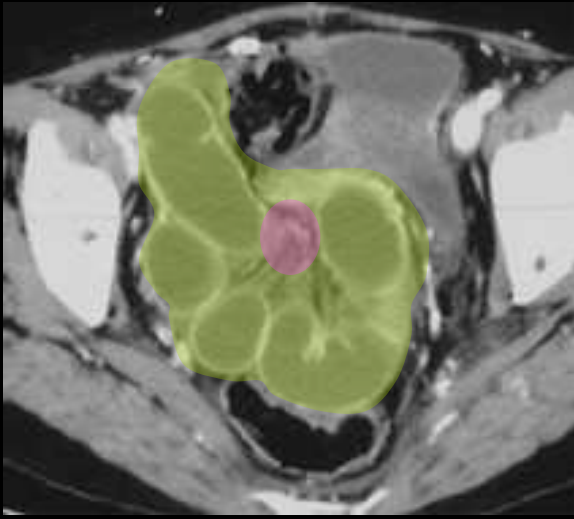


femme 41 ans

hernie inter sigmoïdienne

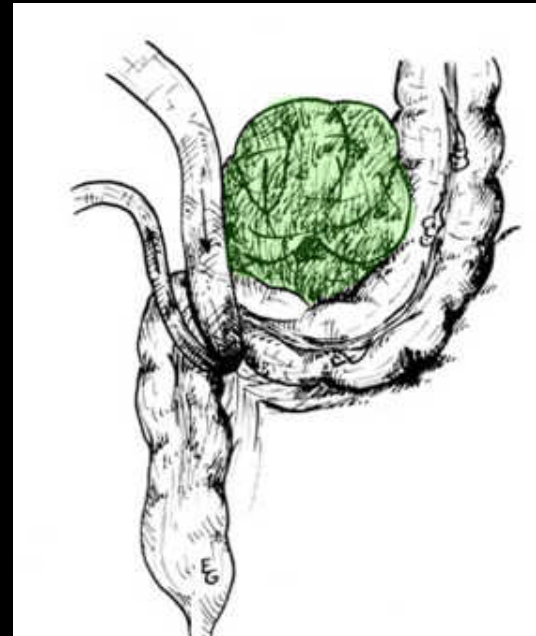


Internal abdominal herniations  
MATHIEU D., LUCIANI A.  
AJR ;2004, 183:397-404



hernie inter sigmoïdienne

obs. CHU Nancy-Brabois



Les hernies internes de l'abdomen , à propos de 14 cas  
D. GULLINO, O. GIORDANO, E. GULLINO  
J. Chir 1993,130,179-95

### 3-les hernies internes développées à travers un orifice anormal du péritoine

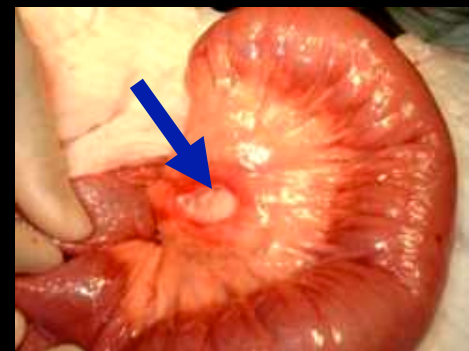
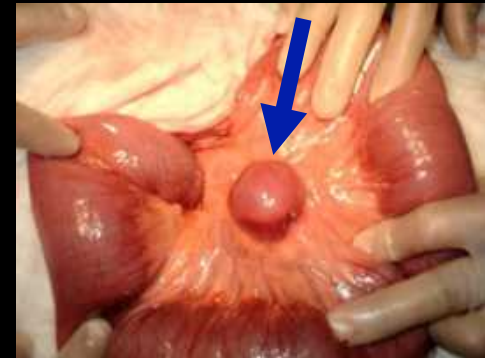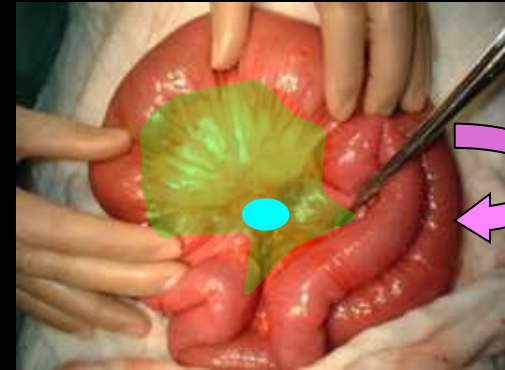
ce sont les formes dont le diagnostic est le plus délicat car :

① les anses intéressées par le processus herniaire ne se présentent pas sous un aspect "sac like" évocateur, mais au contraire **simulent en tous points un volvulus du grêle sur anse fermée ou sur obstacle mécanique extrinsèque** ( bride péritonéale ou adhérences intestino-mésentériques ).

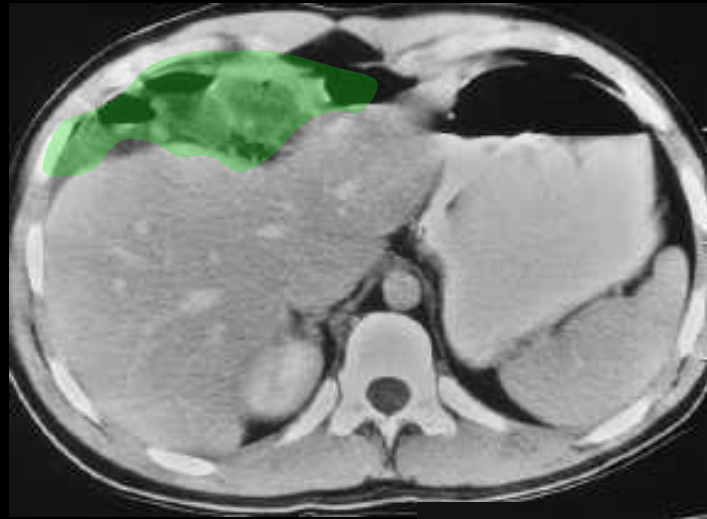
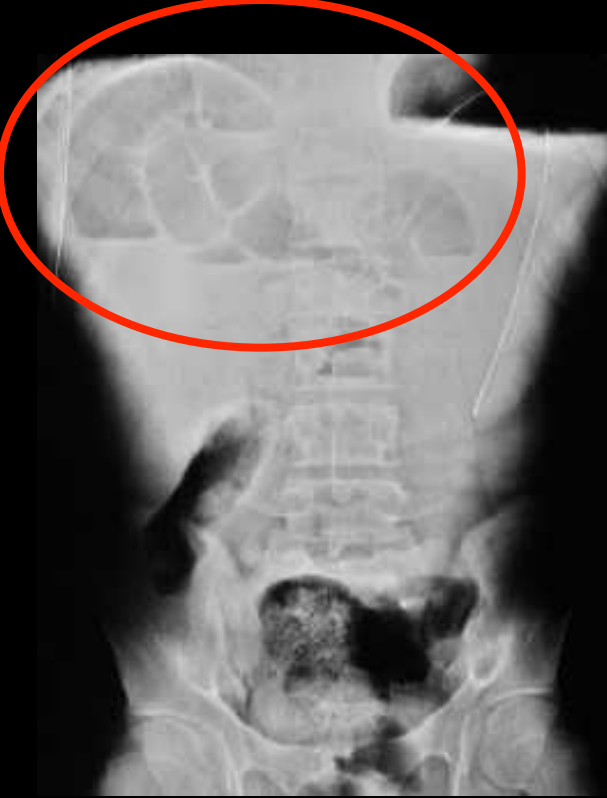② c'est par la détermination la plus précise possible du **du point de convergence des plis mésentériques des anses distendues en disposition radiaire et de leurs vaisseaux étirés et tortueux** qui doit attirer l'attention ,ainsi que le contexte de survenue .

③ les principaux types sont :

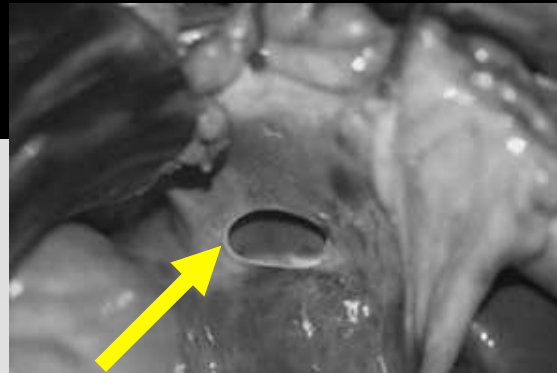
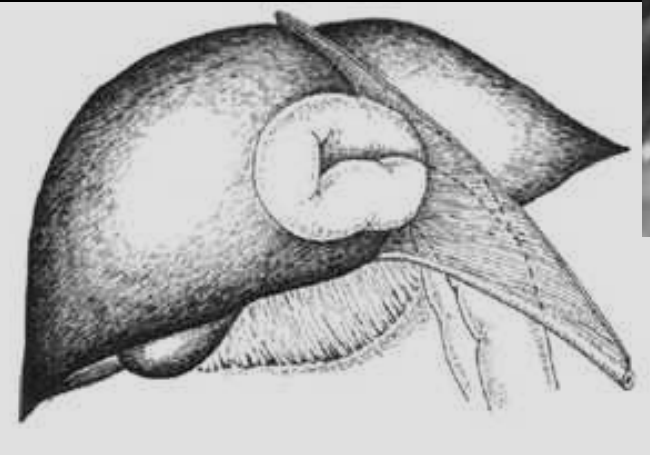
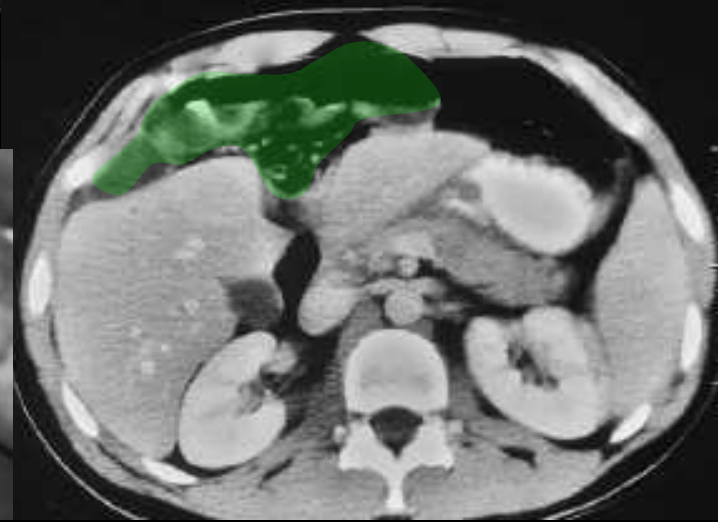- .les hernies du ligament falciforme ✨
- .les hernies trans mésentériques
- .les hernies trans omentales
- .les hernies du ligament large ✨
- .les hernies para vésicales et para rectales



*hernie transmésentérique  
obs. Dr IN. Phi ,Saigon*

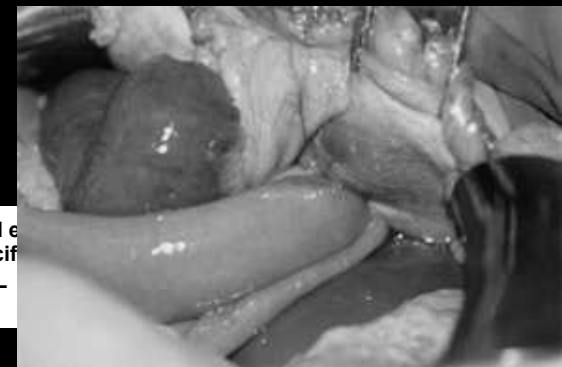

homme 19 ans

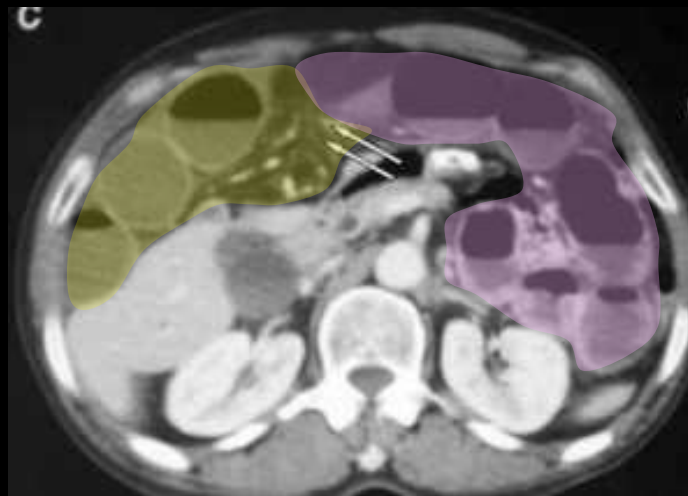
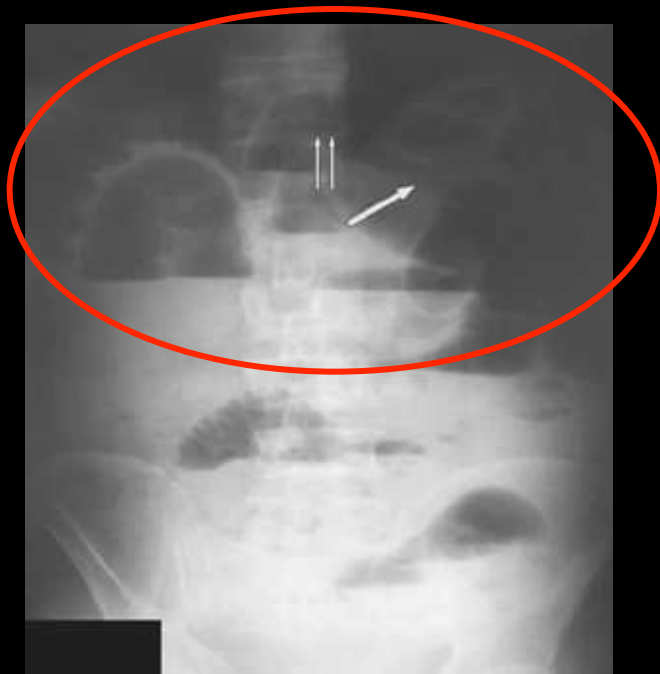


hernie du ligament falciforme

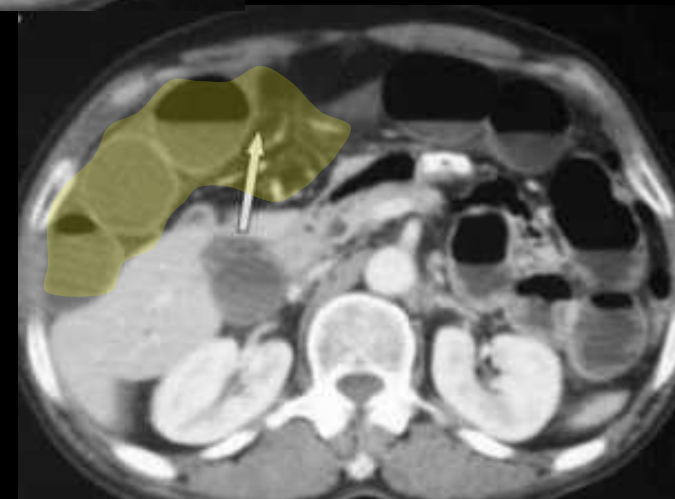Das Fenster im Ligamentum falciforme Ein seltener Fall e  
Hernierung des Dünndarms durch das Ligamentum falcif  
S.VORBURGER, M.ZUBER, J.C. RENGGLI K.SCHNABEL  
Chirurg. 2000,71:466-468



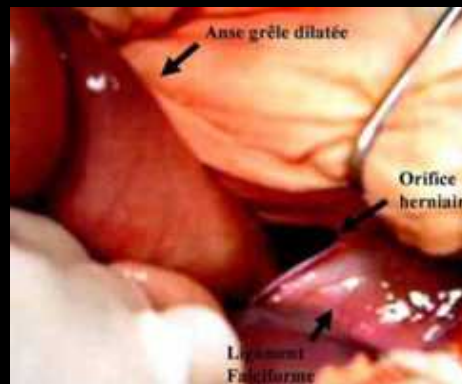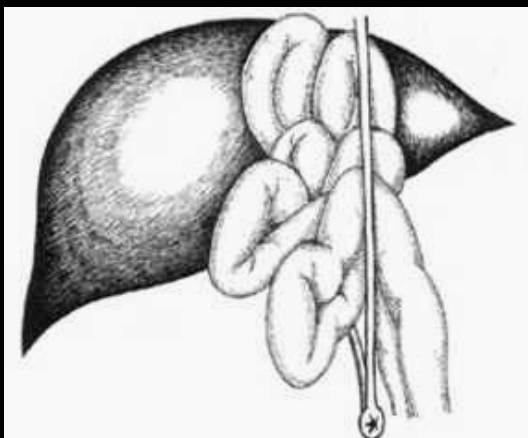
NB: dans le cas présenté , le sens de la hernie (de droite à gauche) est l'inverse de celui figuré sur le schéma



**hernie du ligament falciforme**

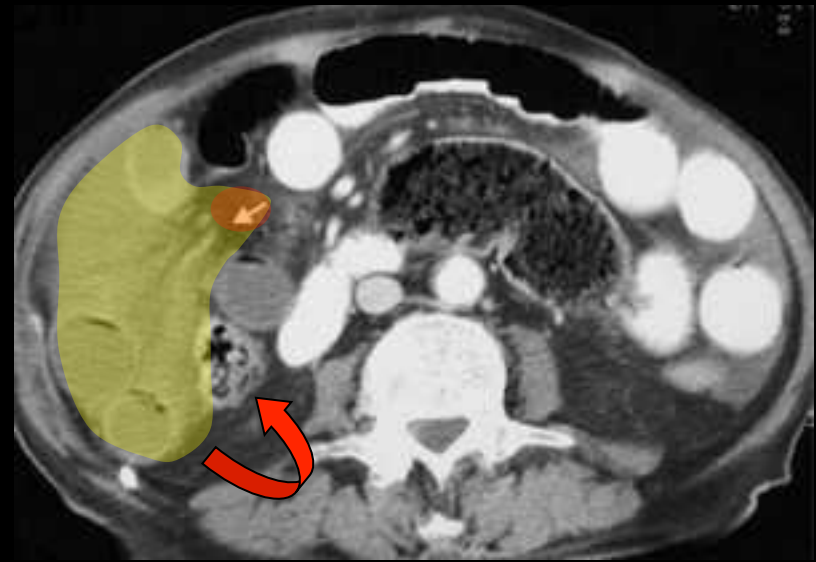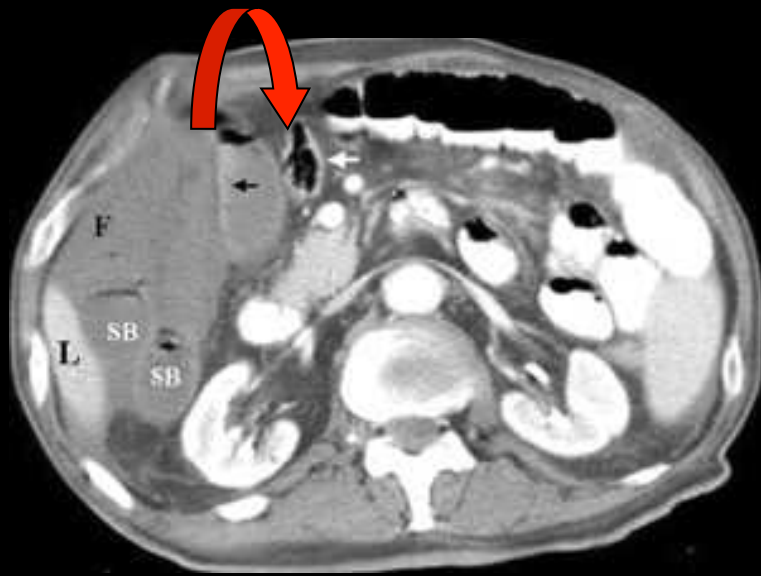


**homme 47 ans**



Internal herniation through a defect in the falciform ligament: a case report and review of the world literature  
S. WISEMAN  
Hernia,2000,4:117-20

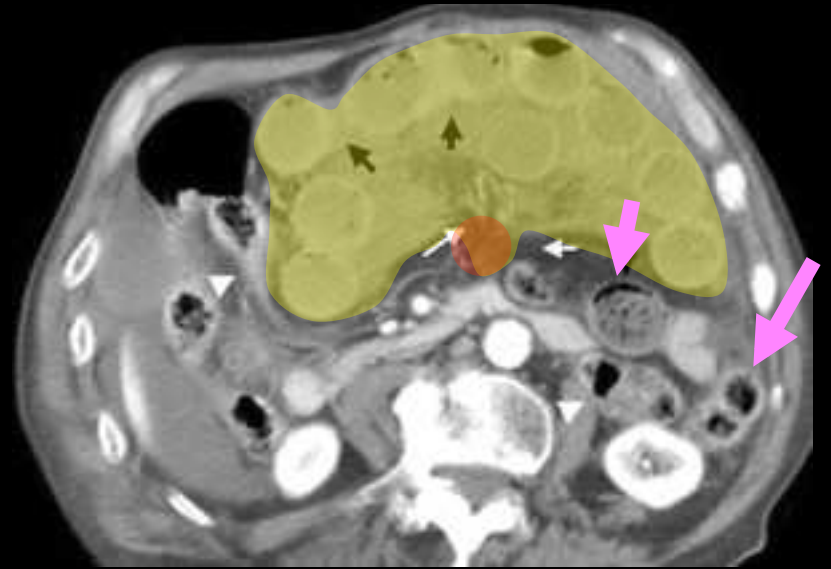
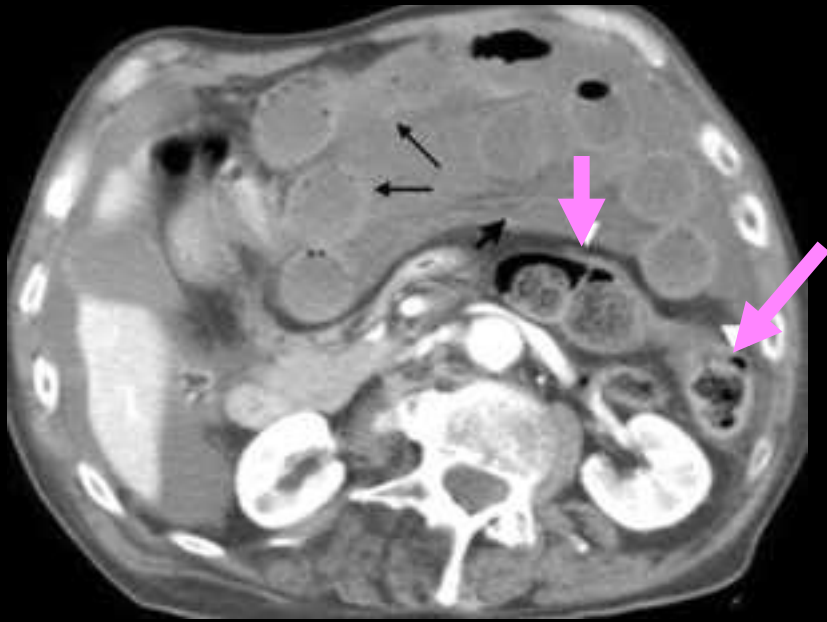
**Hernie interne du ligament falciforme révélée par une occlusion intestinale aiguë**  
Heykal Bedioui, Amine Daghfous, Amine Daghfous, Rachid Ksantini, Kais Nouira, Faouzi Chebbi, Fadhel Fteriche, Wael Rebai, Mohamed Jouini, Montasser Kacem, Emna Menif, Zoubeir Bensafra  
La Presse Medicale - Janvier 2008



homme 91ans

**hernie transmésentérique**

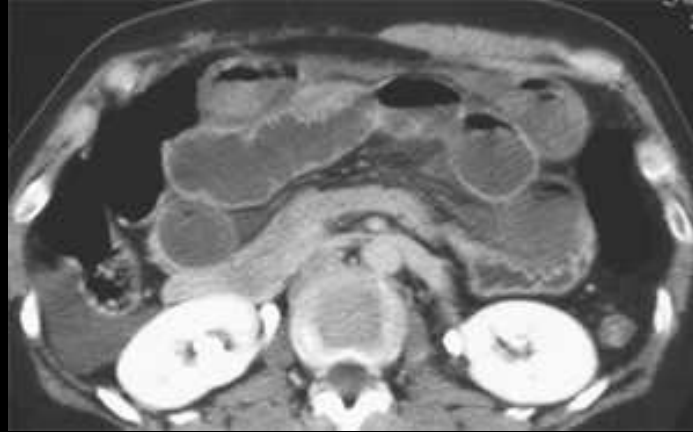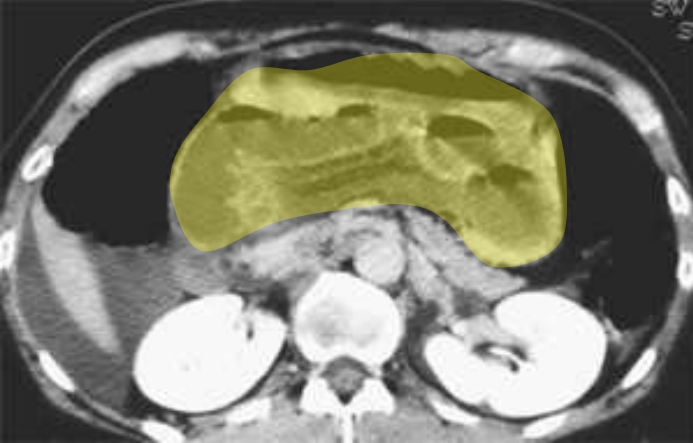
Congenital internal hernia as a cause of small bowel obstruction:  
CT findings in 11 adult patients  
R ZISSIN,, M HERTZ,, G GAYER,, H PARAN, A OSADCHY.  
Brit J Radiol 2005,78,796-802



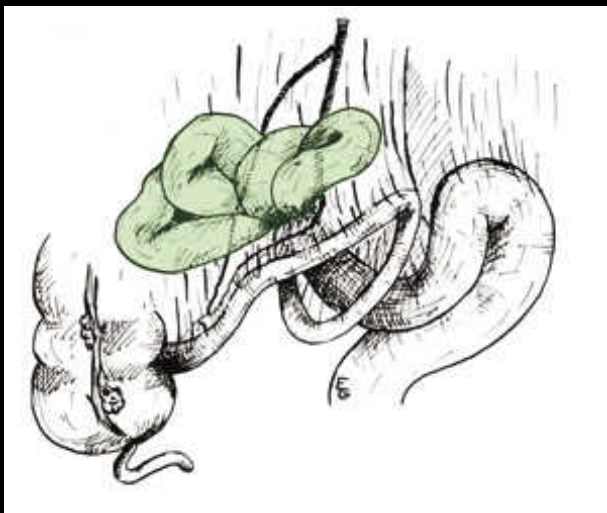
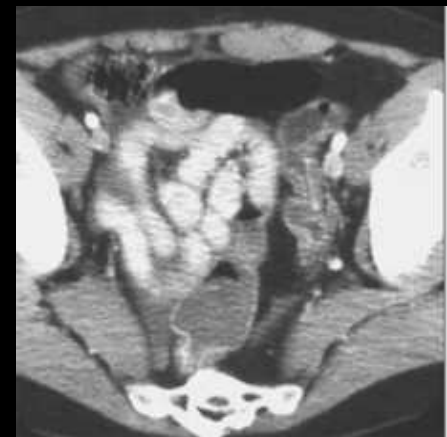
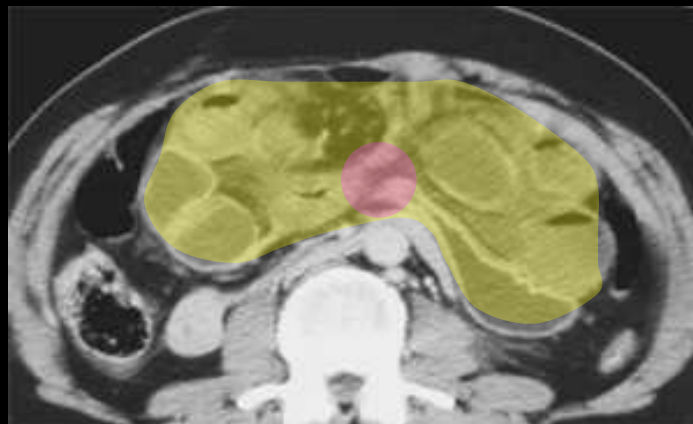
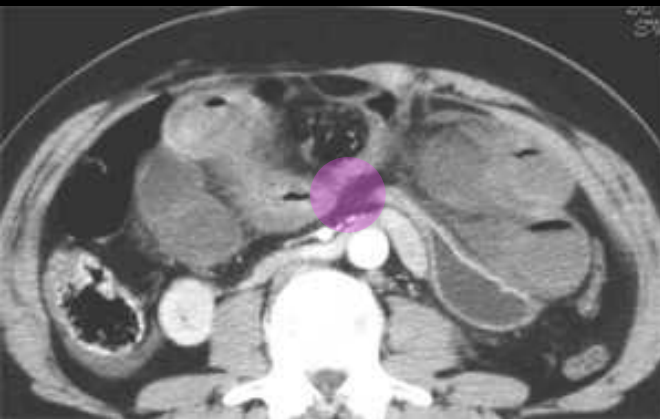homme 95ans

## hernie transmésentérique

Congenital internal hernia as a cause of small bowel obstruction: CT findings in 11 adult patients  
R ZISSIN,, M HERTZ,, G GAYER,, H PARAN, A OSADCHY.  
Brit J Radiol 2005,78,796-802



femme **38ans**

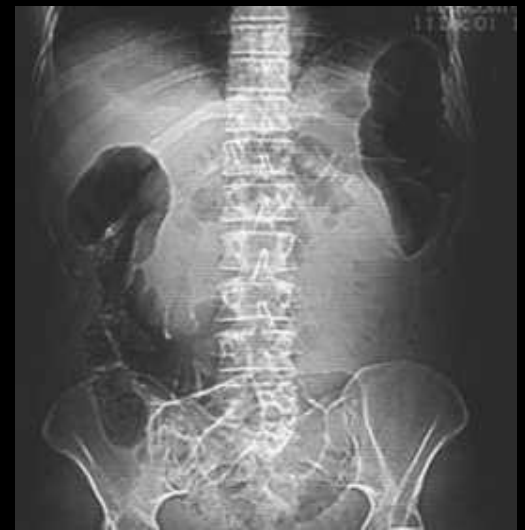

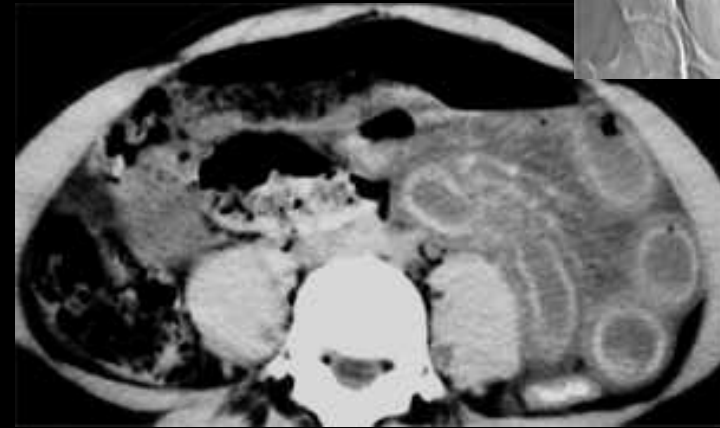
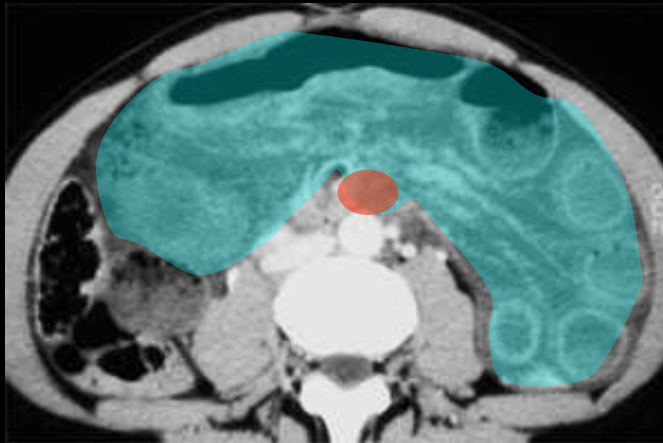
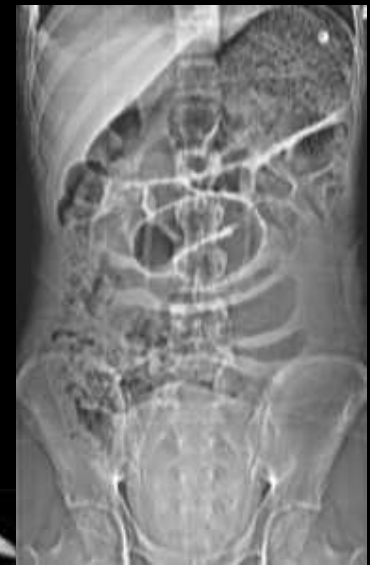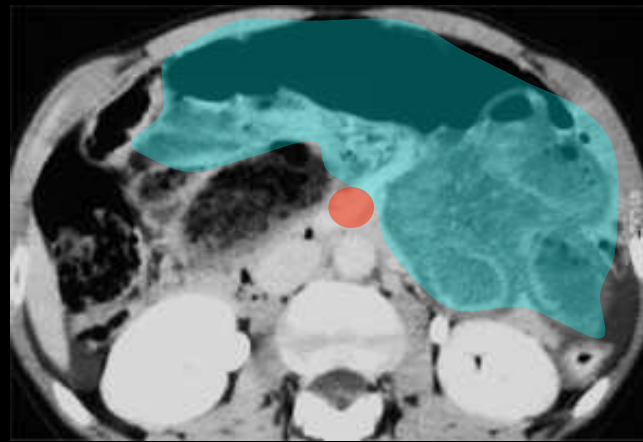
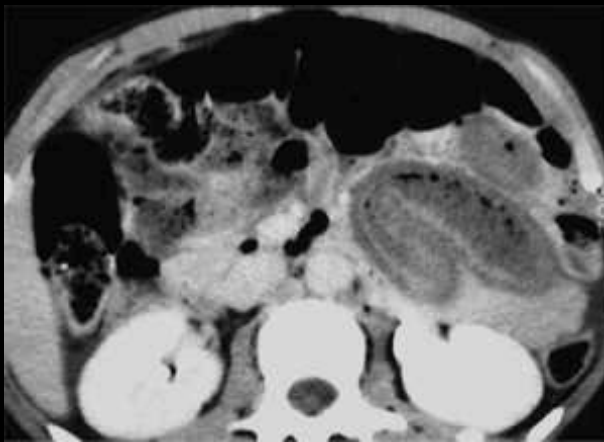
## hernie transmésentérique

*obs. M. Deneuille CHR Metz*

schéma d'une hernie  
transmésentérique dans la zone  
avasculaire de Trèves

Les hernies internes de l'abdomen , à propos de 14 cas  
D. GULLINO, O. GIORDANO, E. GULLINO  
J. Chir 1993,130,179-95



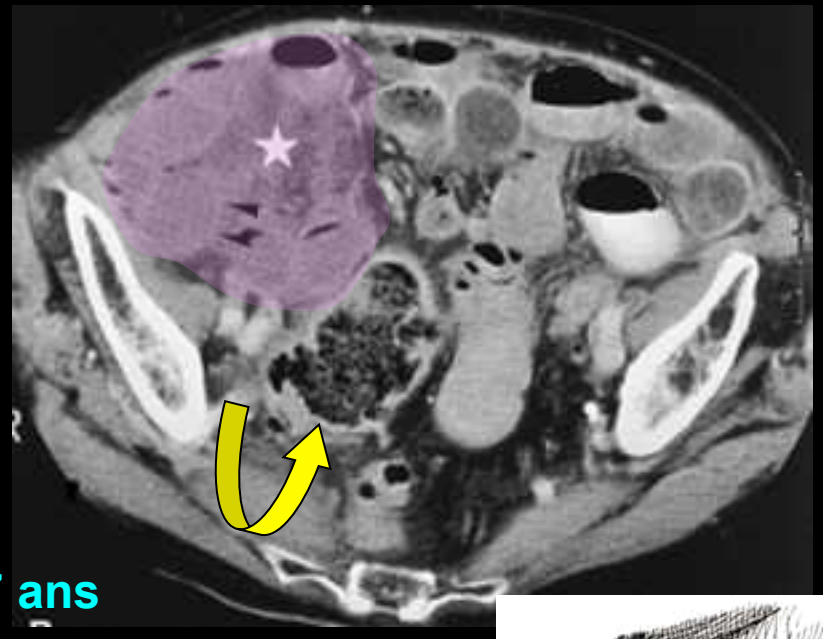
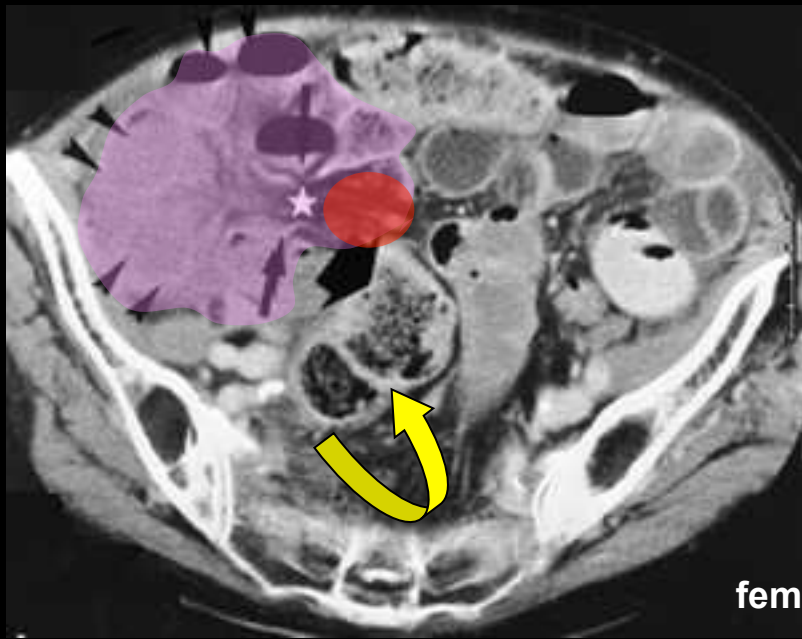


jeune fille **13 ans**

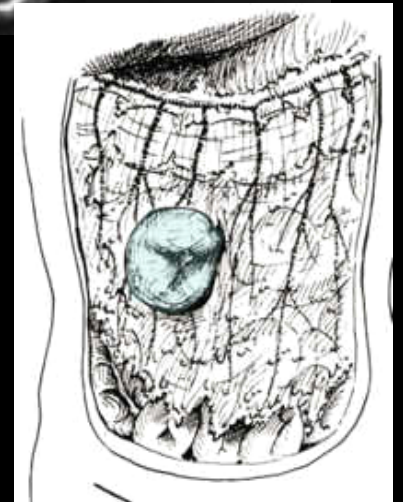
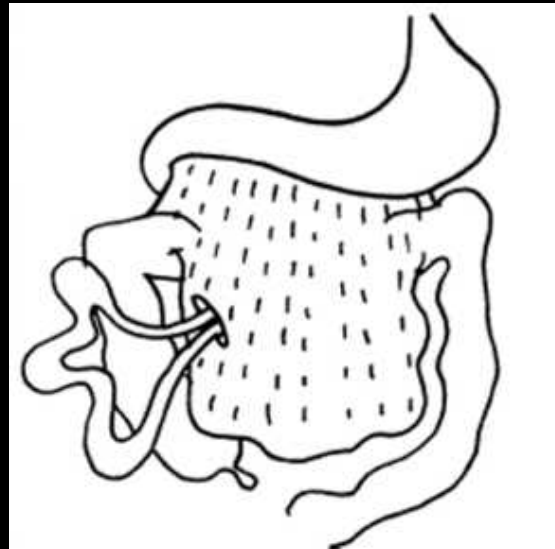
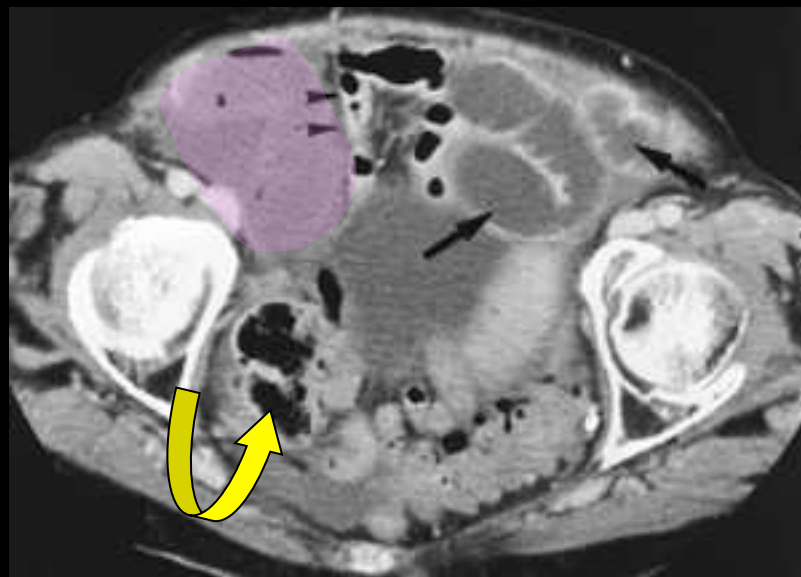**hernie transmésentérique**

résection de 2.50m d'intestin grêle

obs. CHU Nancy-Brabois



femme 87 ans



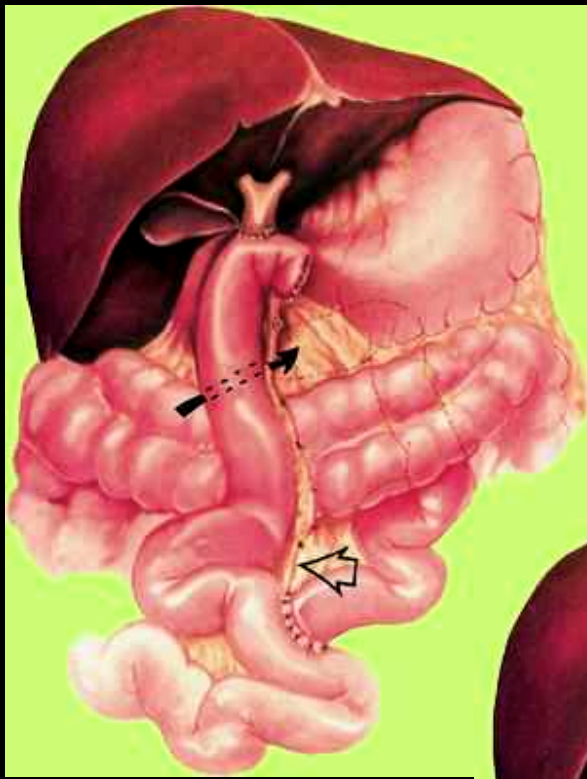Les hernies internes de l'abdomen , à propos de 14 cas

D. GULLINO, O. GIORDANO, E. GULLINO

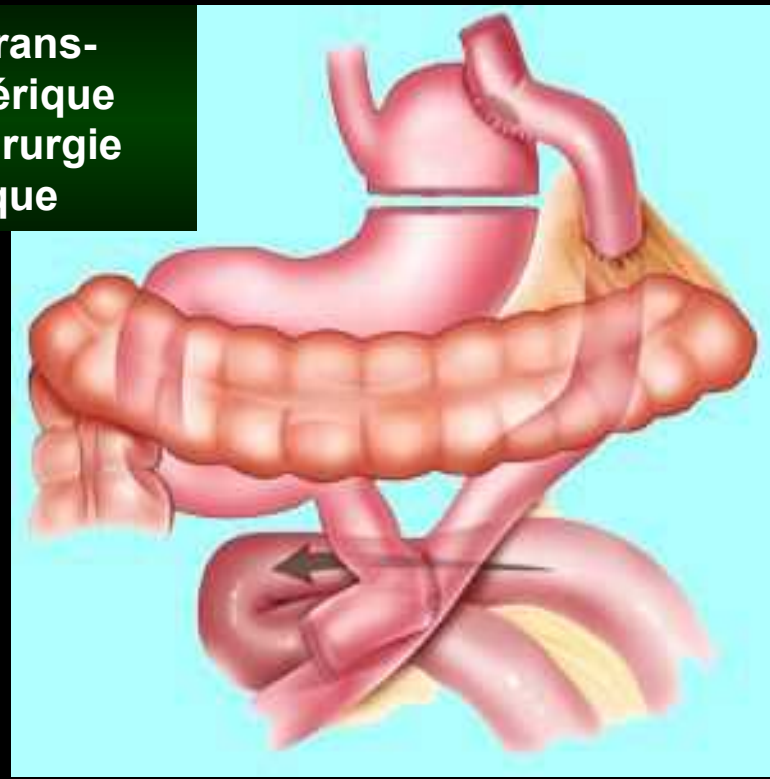
J. Chir 1993,130,179-95

Strangulated transomental hernia: CT findings  
 E. DELABROUSSE, M. COUVREUR, O. SAGUET, B. HEYD, S. BRUNELLE, B. KASTLER  
 Abdominal Imaging ; 2001,26:89-88

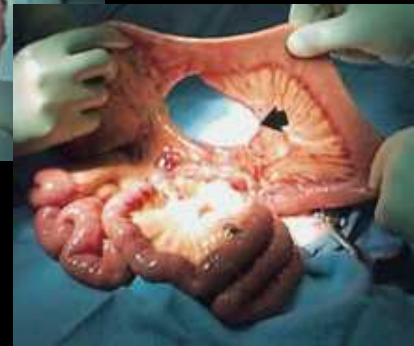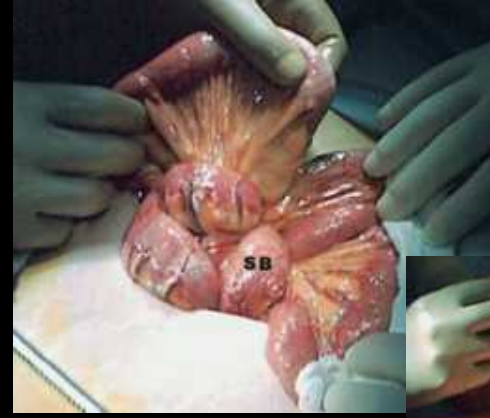
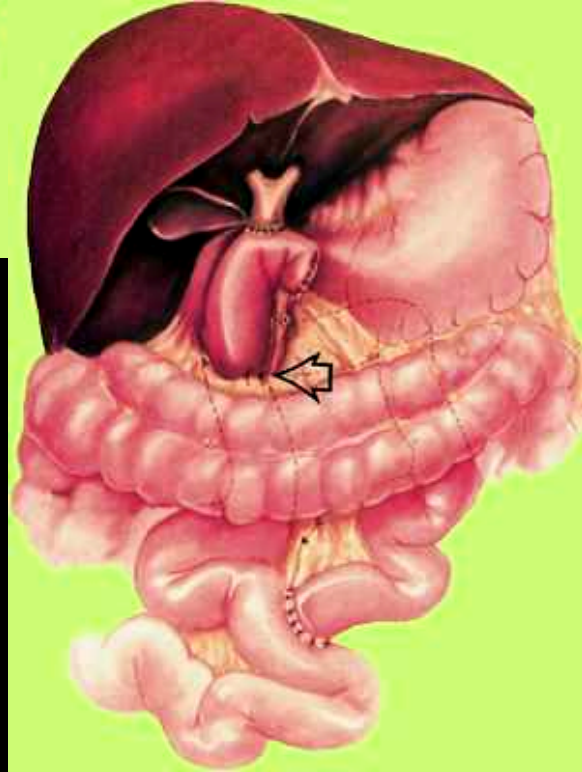hernie trans omentale



hernie trans-  
mésentérique  
post chirurgie  
bariâtrique



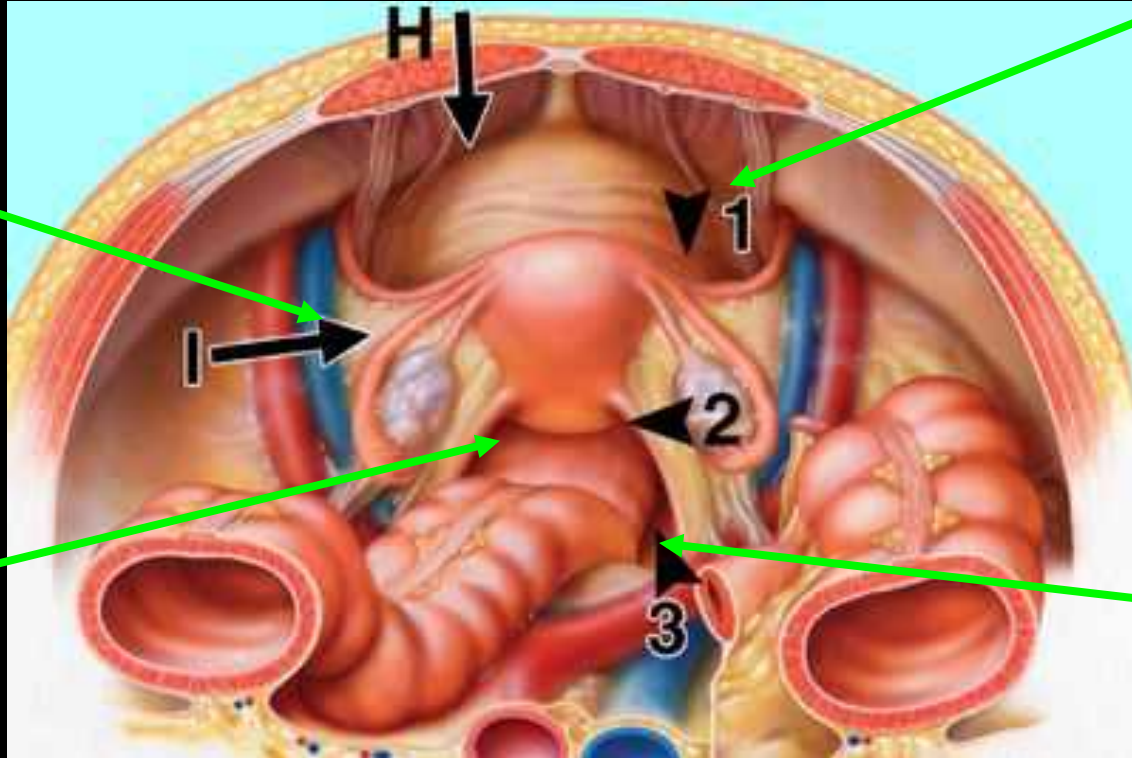
hernie trans-  
mésentérique  
post  
transplantation  
hépatique  
orthotopique



# hernies internes pelviennes

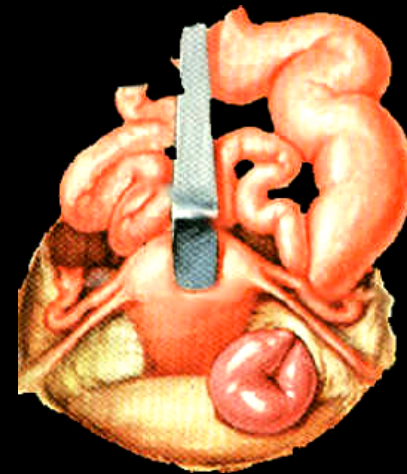
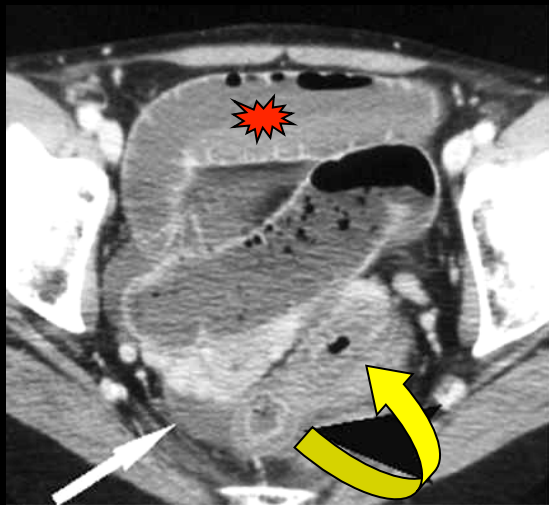
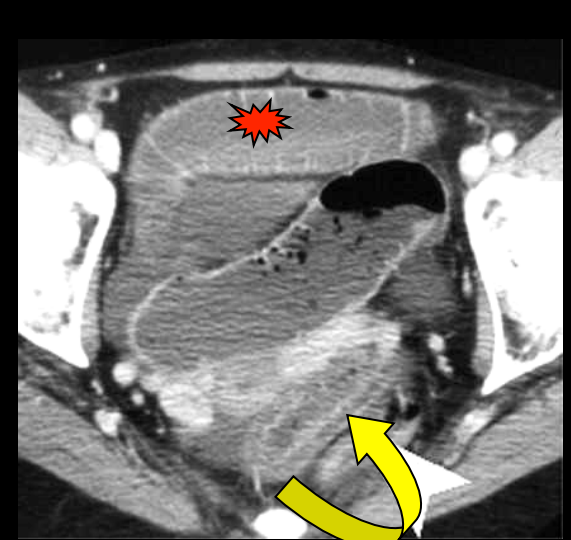
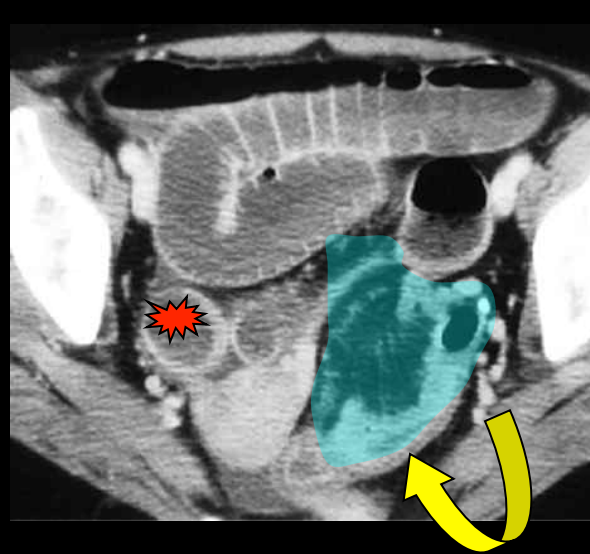
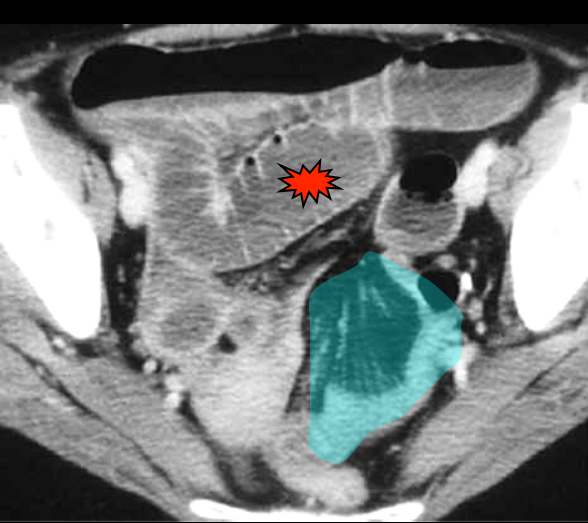
hernies para vésicales

hernies du ligament large



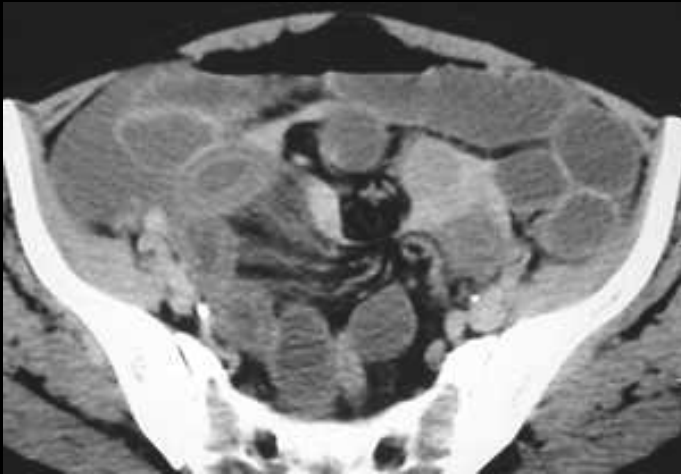
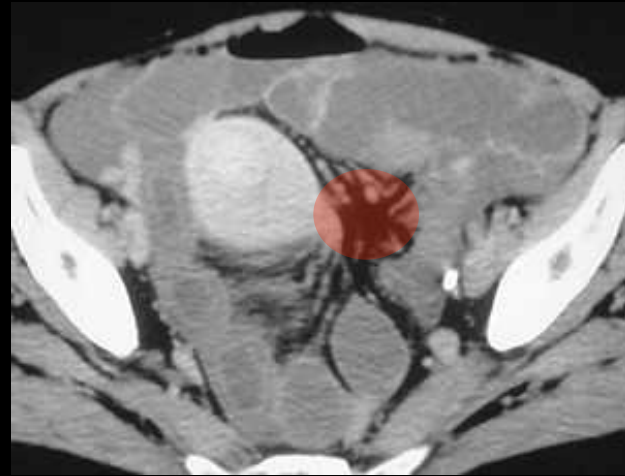
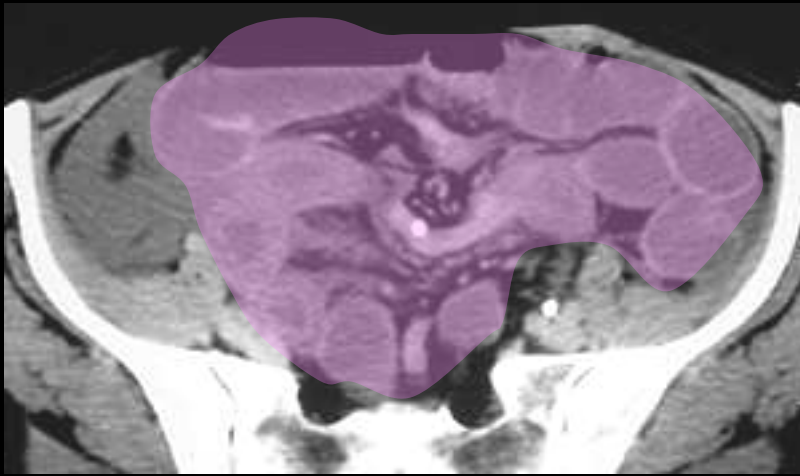
hernies du cul de sac de Douglas

hernies de la fossette péri-rectale



**hernie du ligament large G**

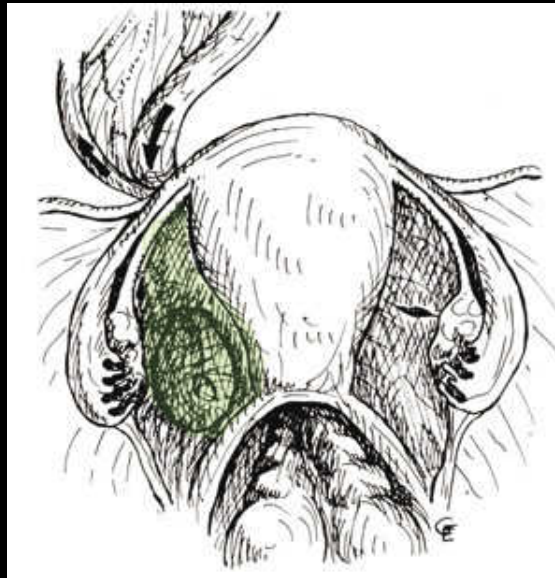
*obs. J Pringot et coll. UCL Bruxelles*



**hernie du ligament large gauche**

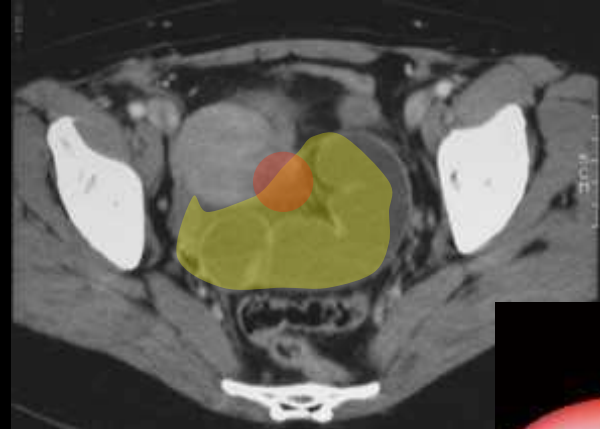
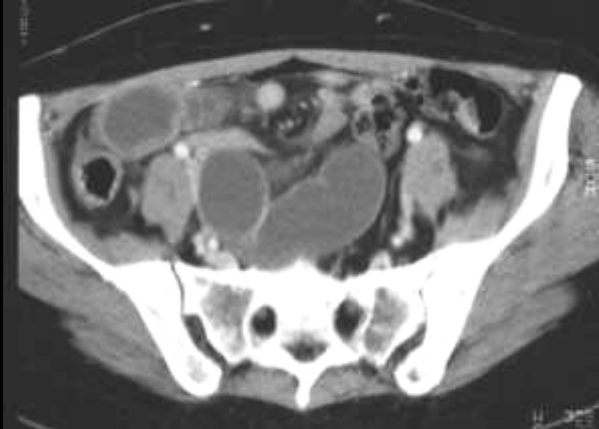
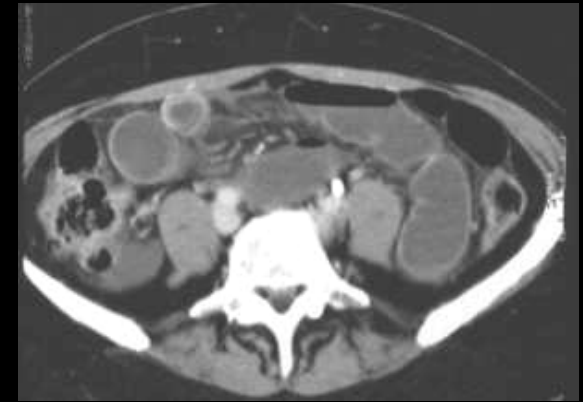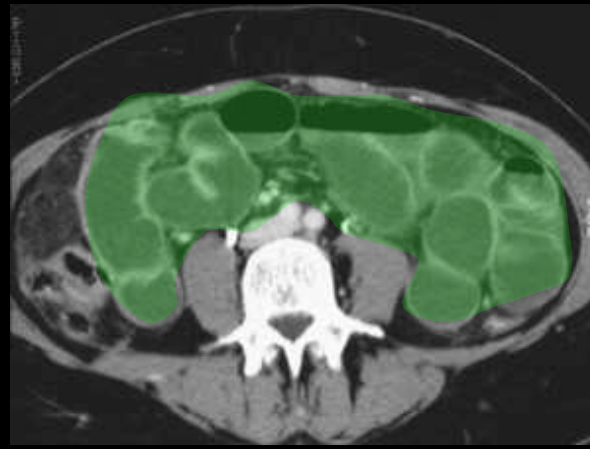
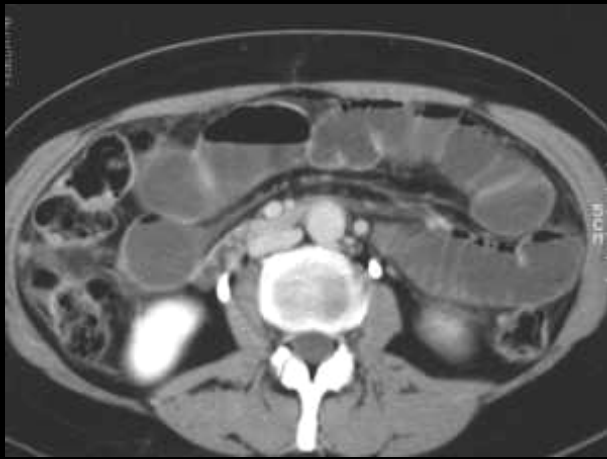femme **65 ans**

*obs. CHU Nancy-Brabois*



**schéma d'une hernie interne du ligament large droit**

Les hernies internes de l'abdomen , à propos de 14 cas  
D. GULLINO, O. GIORDANO, E. GULLINO  
J. Chir 1993,130,179-95

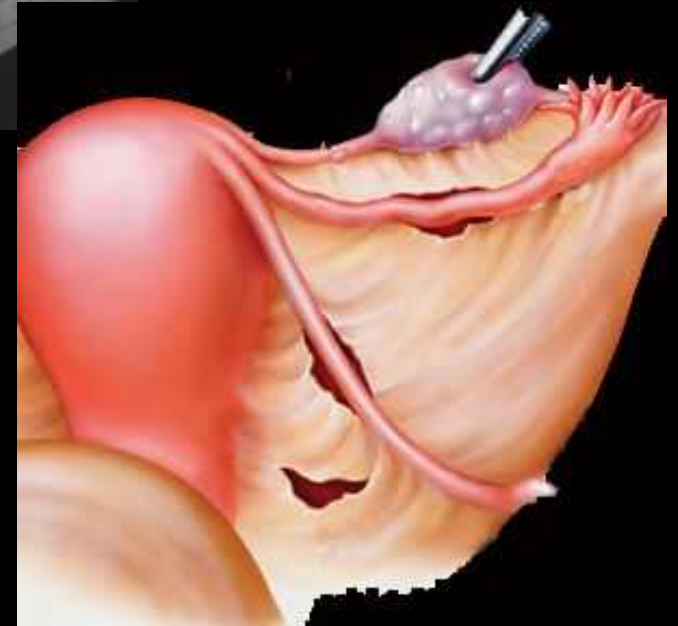

femme 48 ans

## hernie du ligament large gauche

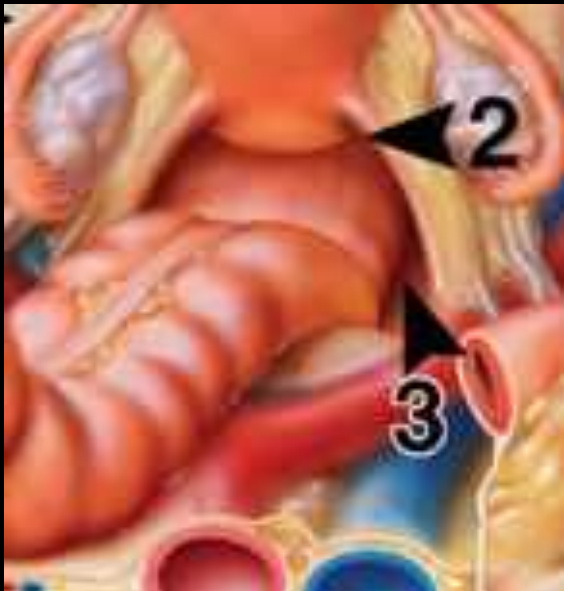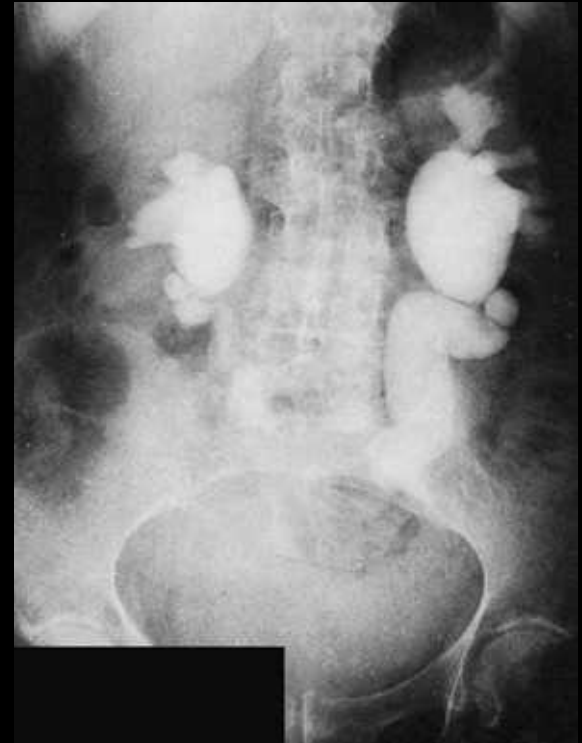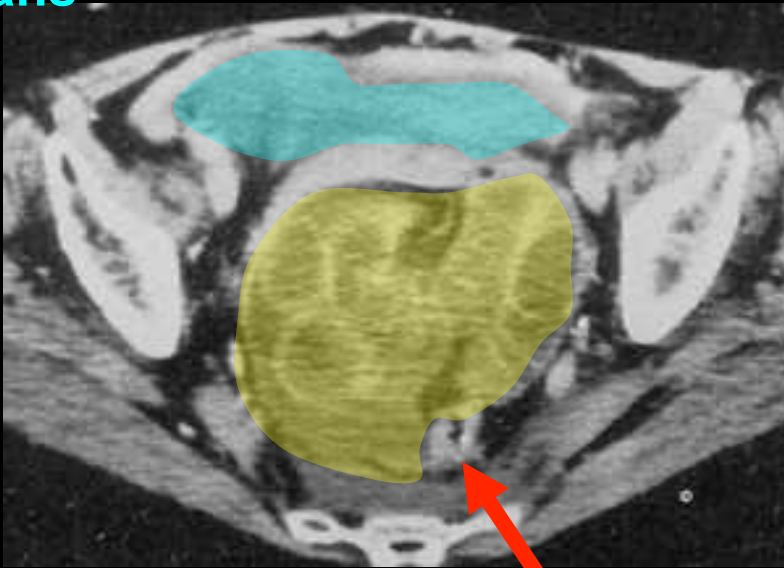
dans les hernies du ligament large , la brèche peut siéger :

- sous le ligament rond
- entre le mésosalpinx et le mésentère
- a travers tout le ligament large



CT of internal hernias  
TAKEYAMA N, GOKAN T, OHGIYA Y, SATOH S, I HASHIZUME, MD,  
HATAYA K., KUSHIRO H., NAKANISHI M., KUSANO M., MUNESHIKA H.,  
RadioGraphics ;2005,25:997-1015

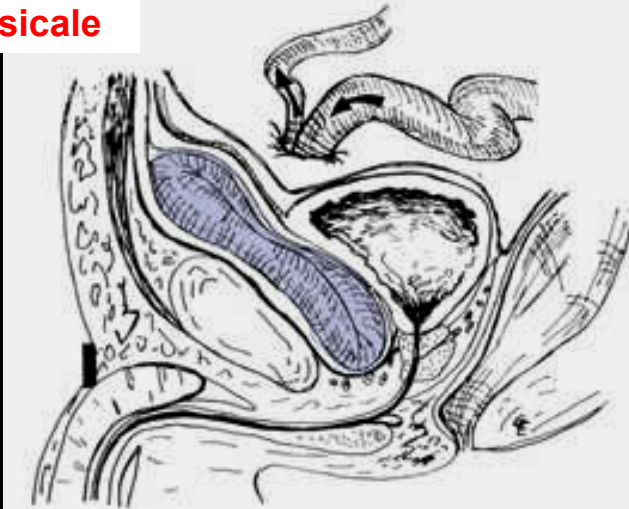femme 76 ans



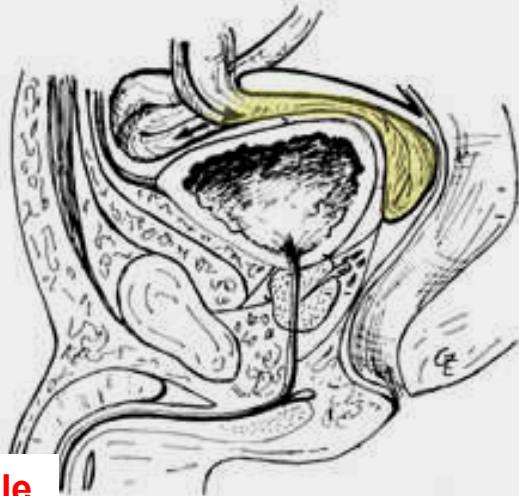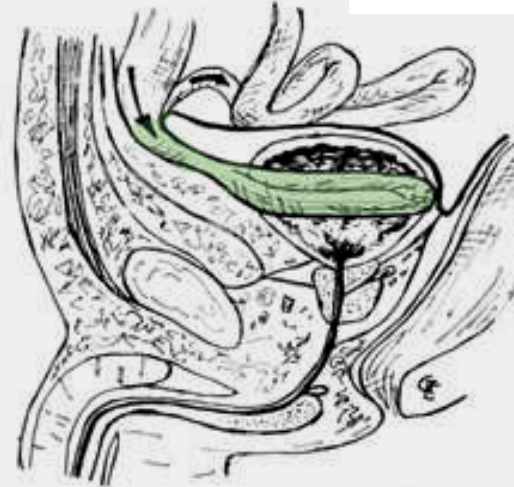hernie du cul de sac de Douglas

Demonstration by computed tomography of a case of  
internal small bowel herniation  
J. C. HOEFFEL, J. ZIMBERGER, B. POCARD, C. HOEFFEL  
Brit J Radiol, 1992, 66: 1045-6

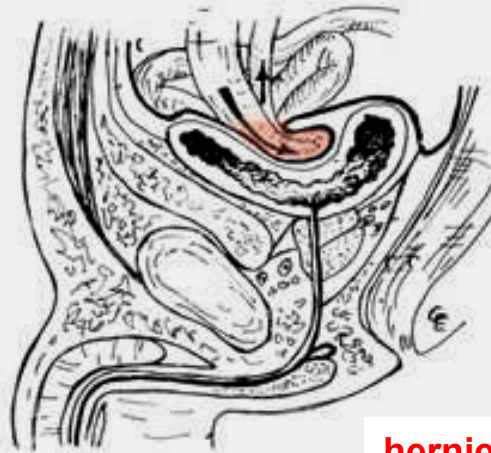
**hernie pré vésicale**



**hernie latéro ou para vésicale**



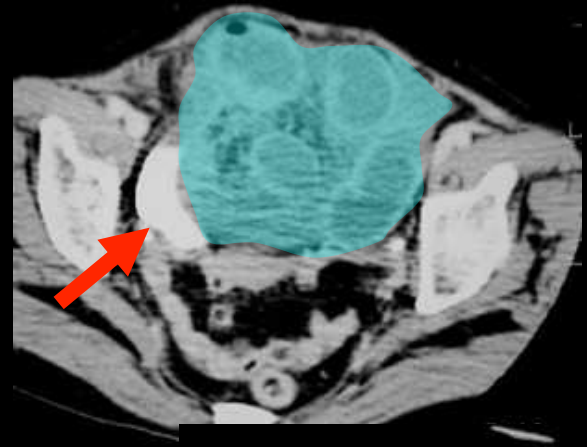
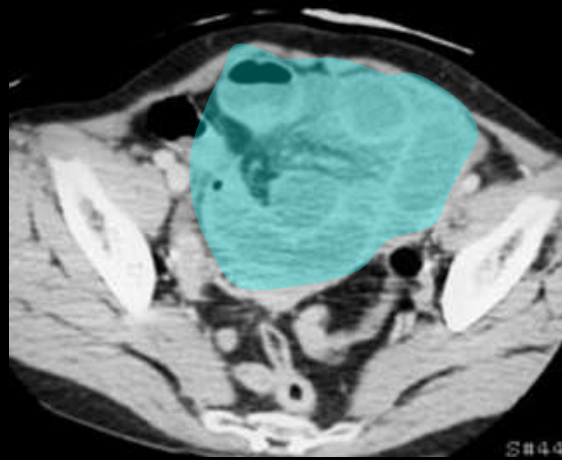
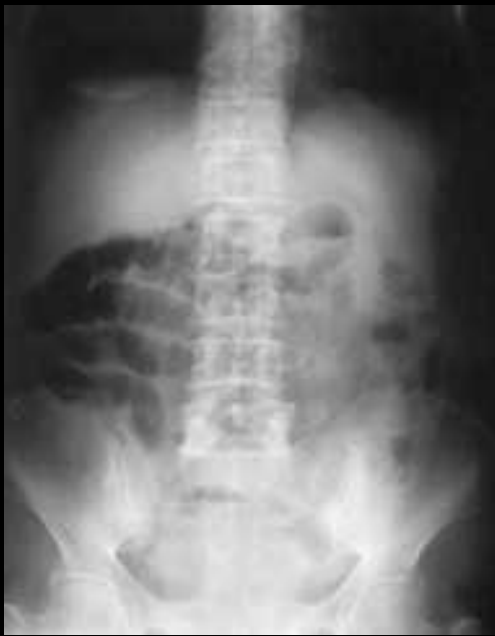**hernie rétro vésicale**



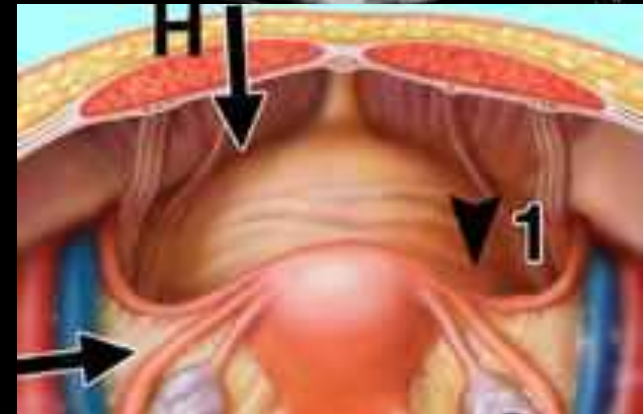
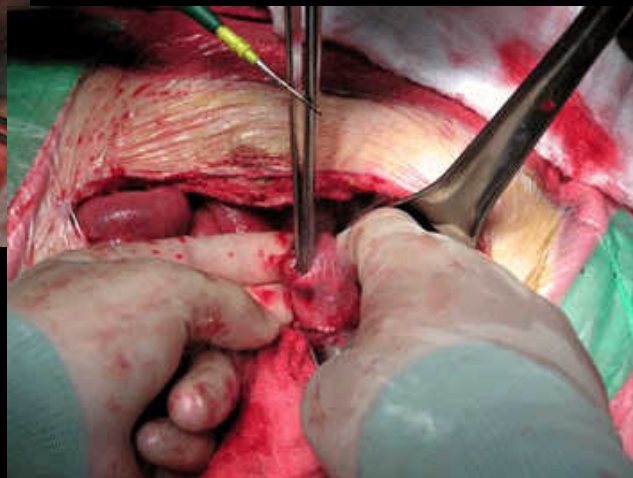
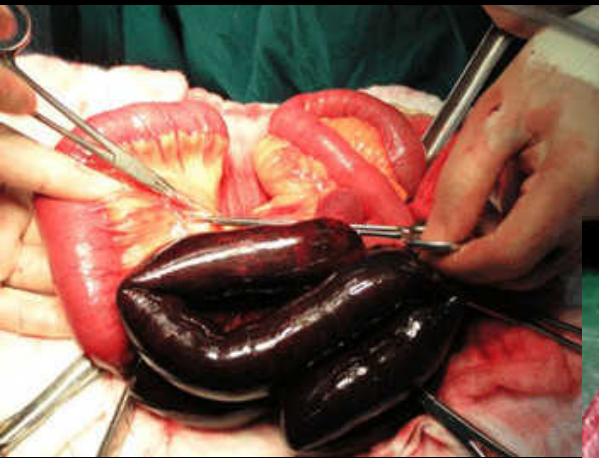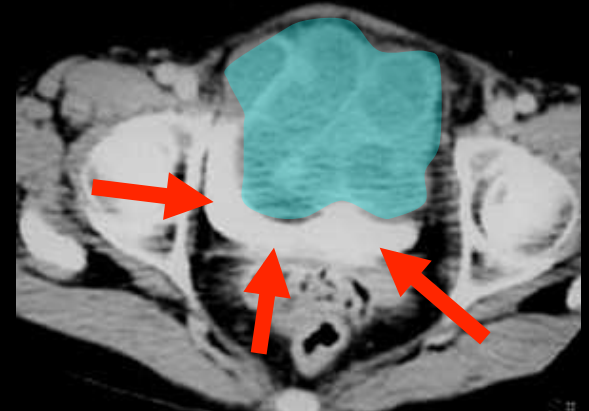
**hernie sus intra vésicale**

**hernies supra vésicales**

Les hernies internes de l'abdomen , à propos de 14 cas  
D. GULLINO, O. GIORDANO, E. GULLINO  
J. Chir 1993,130,179-95



**hernie interne  
para vésicale antérieure (pré  
vésicale )  
avec nécrose ischémique du  
grêle incarcerated**



**obs. IN. Phi Saigon**

## Au total

① les hernies internes seraient à l'origine de **0,2** à **0,9 %** des occlusions de l'intestin grêle.

② il est possible et souvent facile de diagnostiquer les hernies internes développées dans un orifice **normal ou paranormal** du péritoine avant qu'elles ne se compliquent, mais il faut être très strict sur l'ensemble des critères d'identification

③ les hernies internes développées **à travers** un orifice **anormal** du péritoine ne peuvent être découverte qu'à l'occasion d'une **complication aiguë révélatrice**. Le contexte clinique et quelques nuances sémiologiques peuvent aider à les distinguer des occlusions avec strangulation sur anse fermée et/ou volvulus.

en espérant n'avoir pas eu d'effet nociceptif sur votre transit intestinal ....