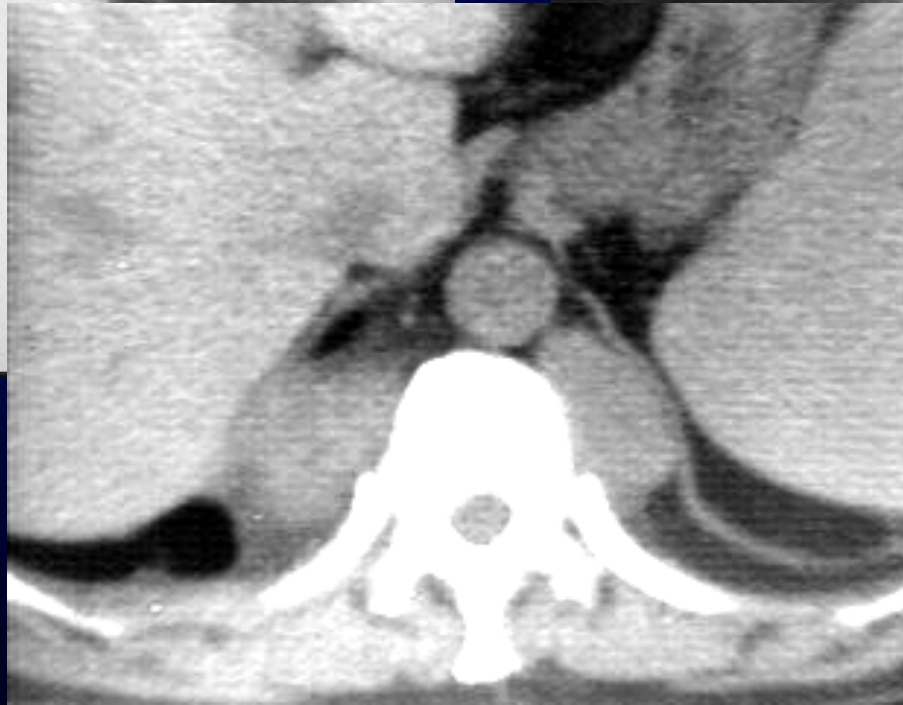
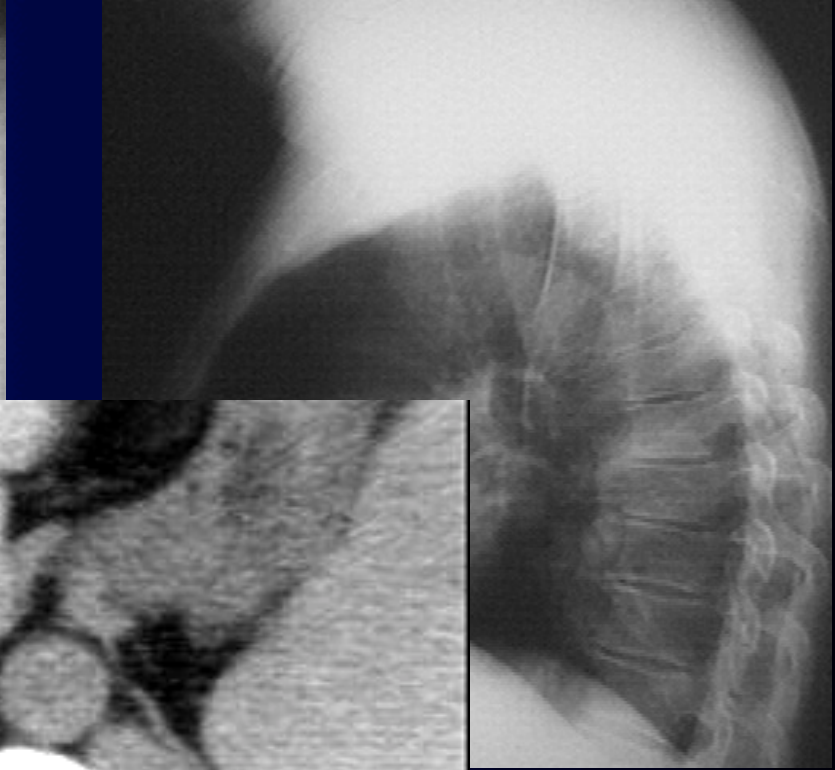
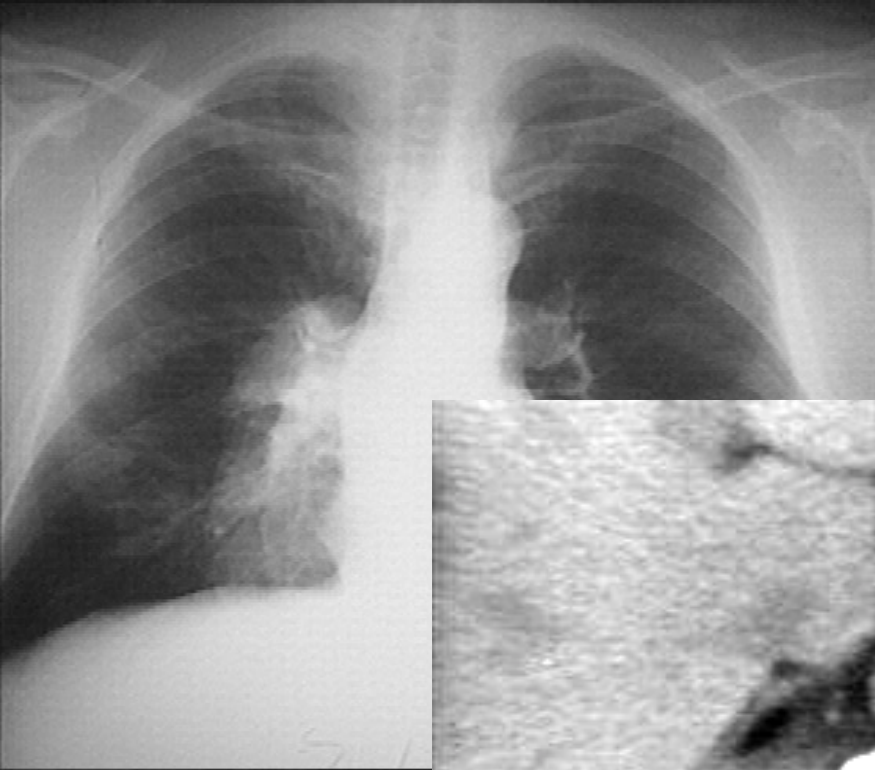

- Patient de 58 ans
- Maladie de Minkowski-Chauffard
- Non splénectomisé
- Anomalie à la RT systématique



→ *Hématopoïèse extra-médullaire, forme tumorale*