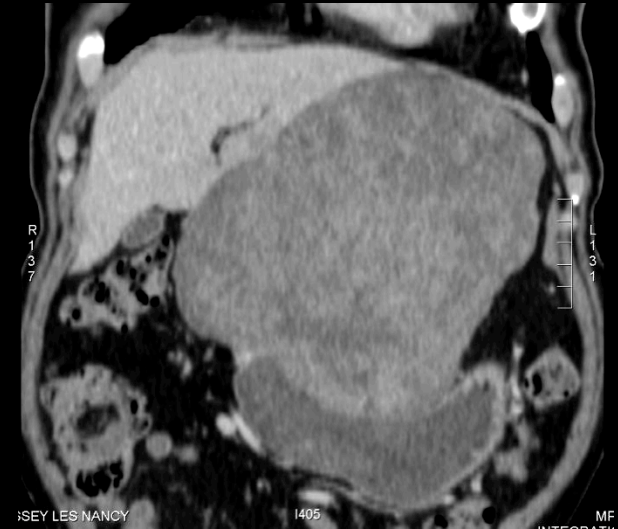
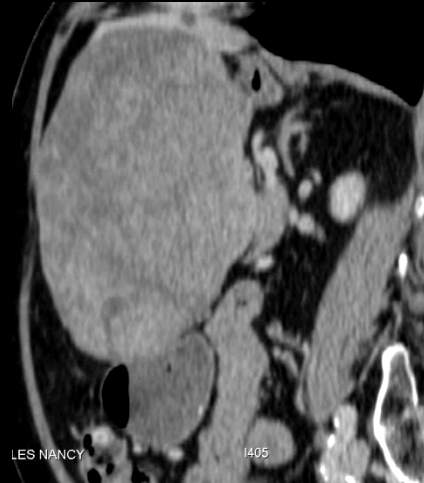
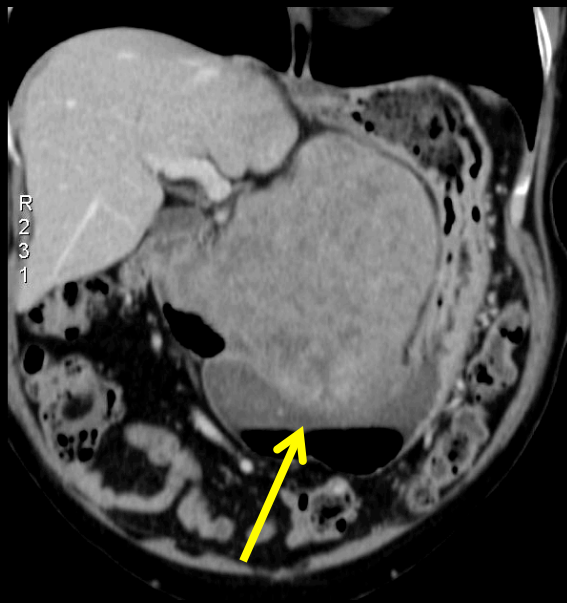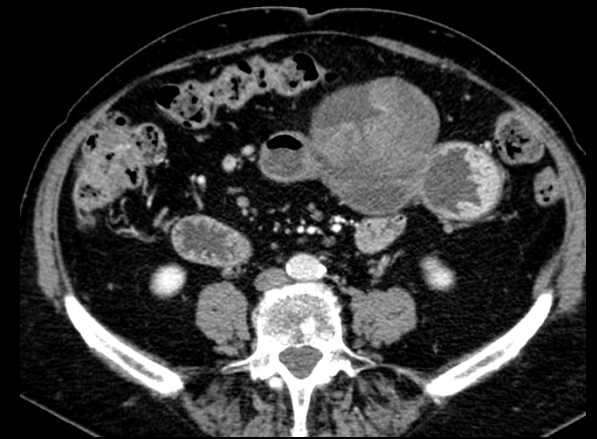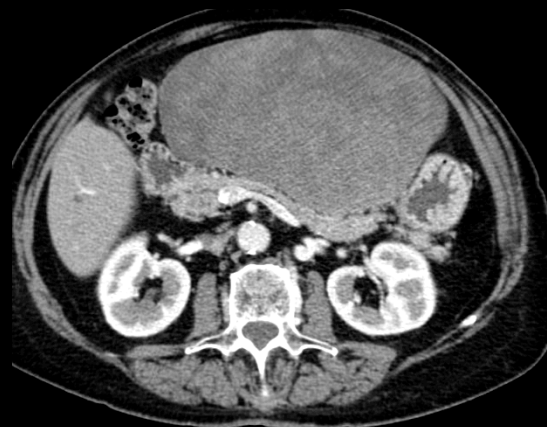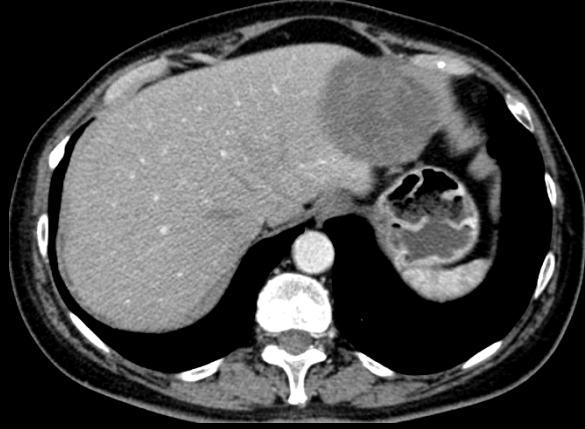femme 73 ans , douleurs épigastriques chroniques , masse palpable , anémie .

hypothèses diagnostiques

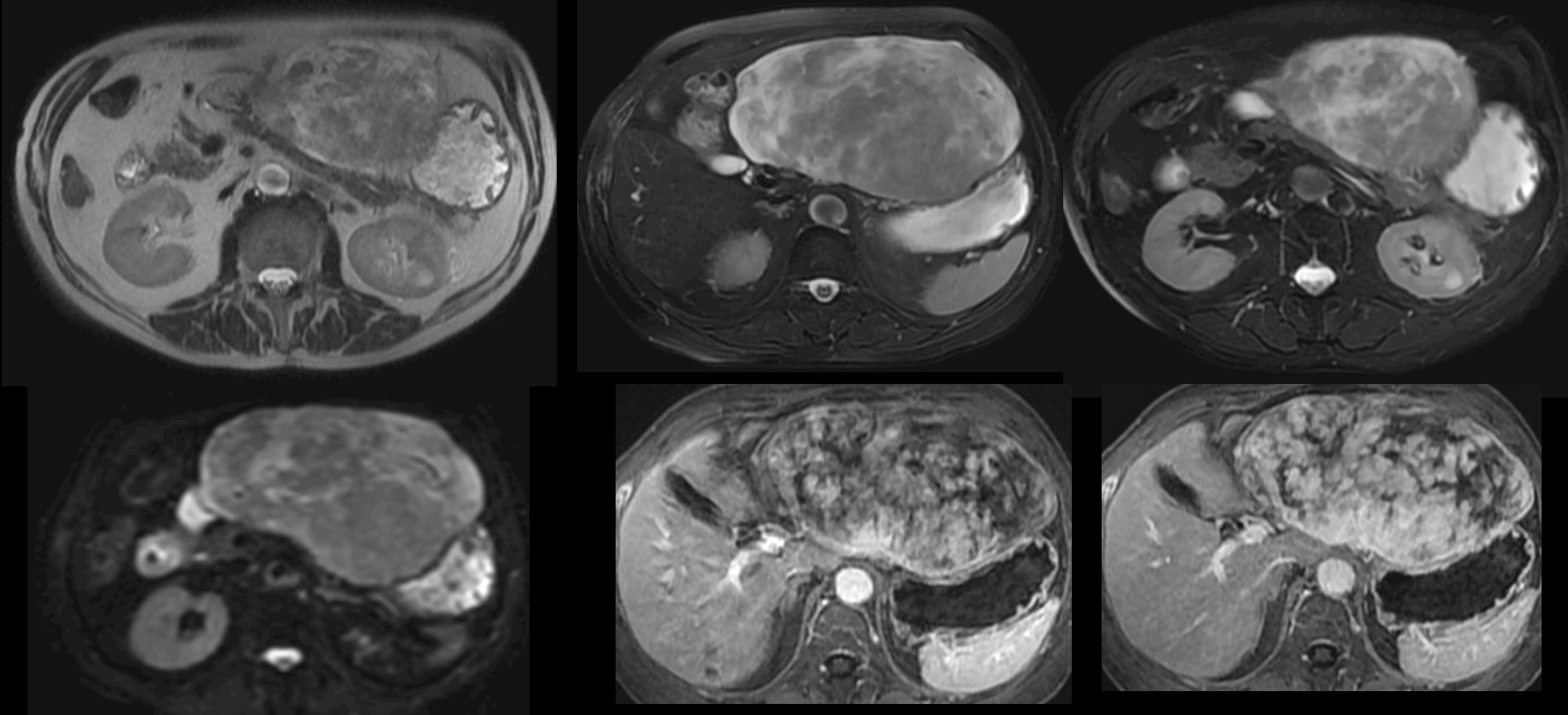


GIST

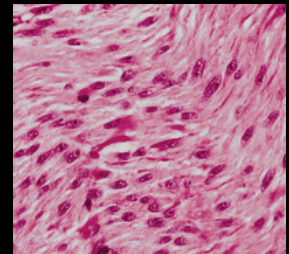
LMNH

léiomyosarcome , schwannosarcome

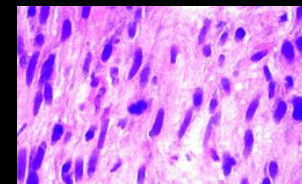
adénocarcinome , métastase



volumineuse tumeur gastrique de la petite courbure angulaire ,
hypervascularisée "en volutes" mais....C kit (CD 117)
négative ! C'est un léiomyosarcome gastrique

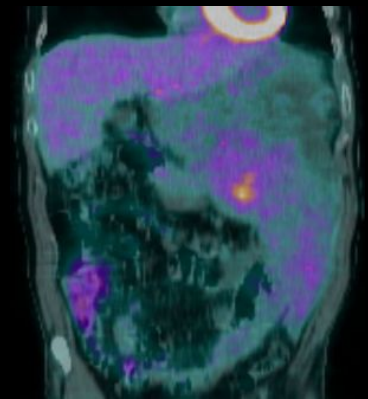
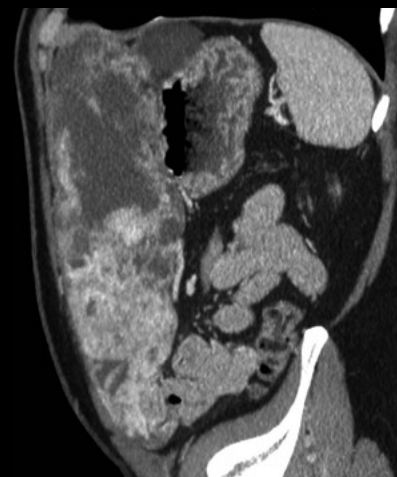
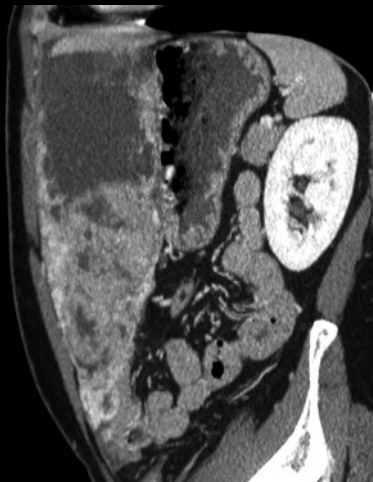
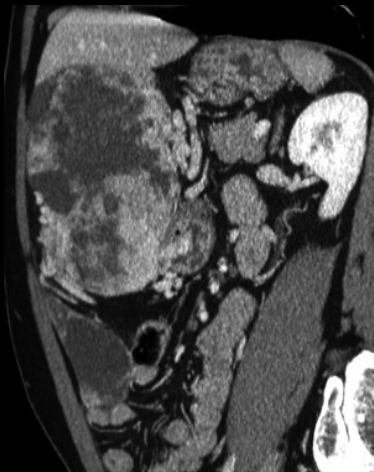
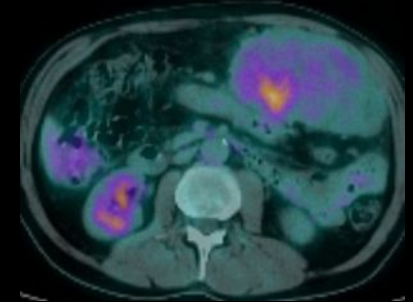
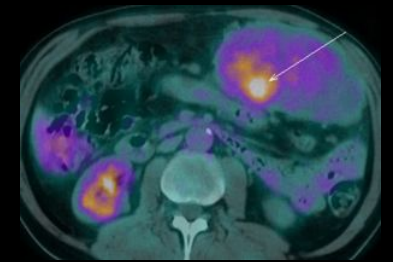
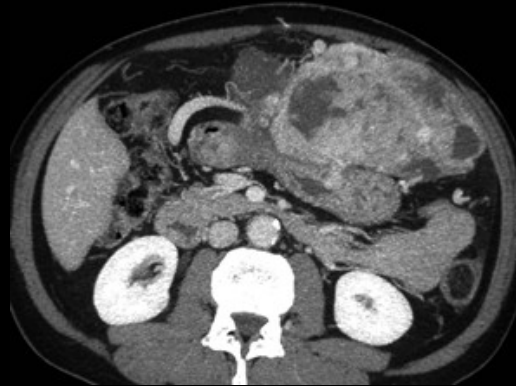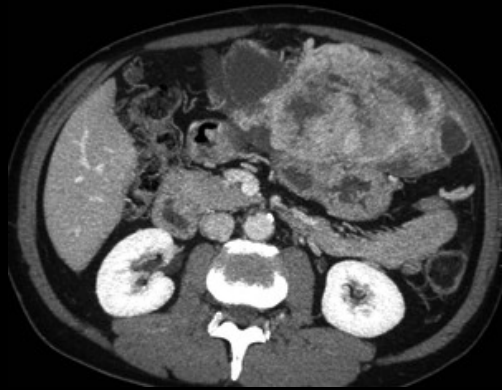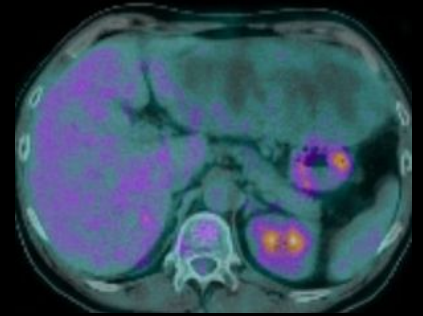
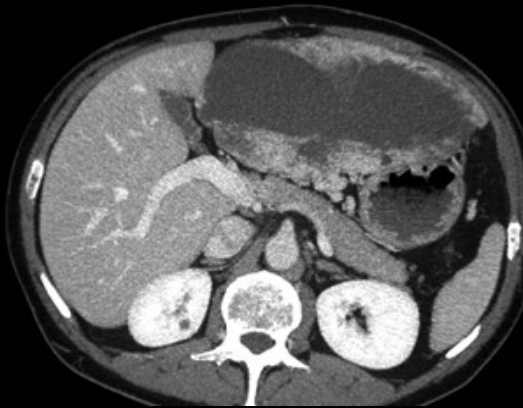


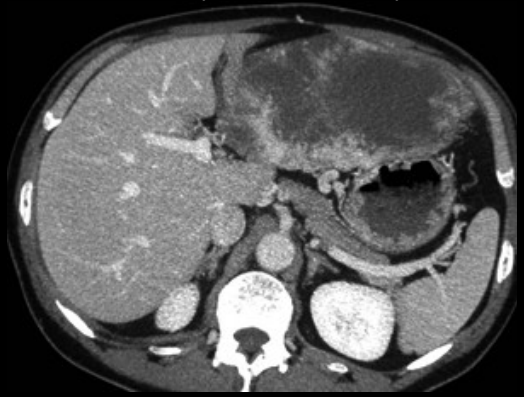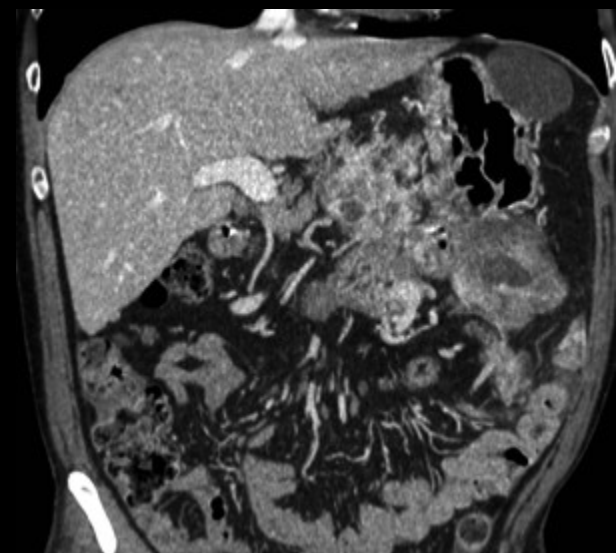
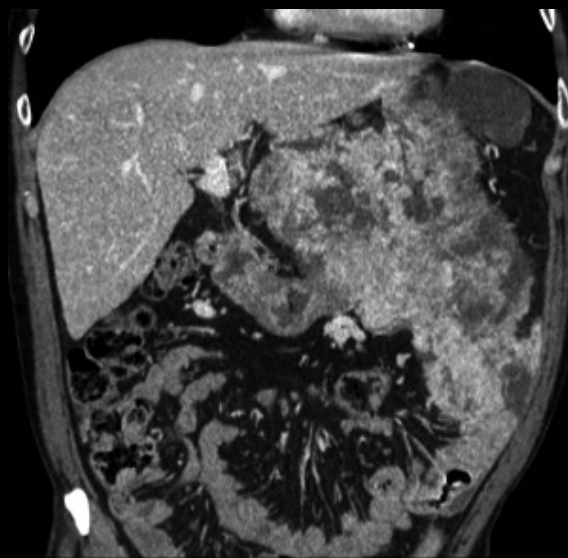
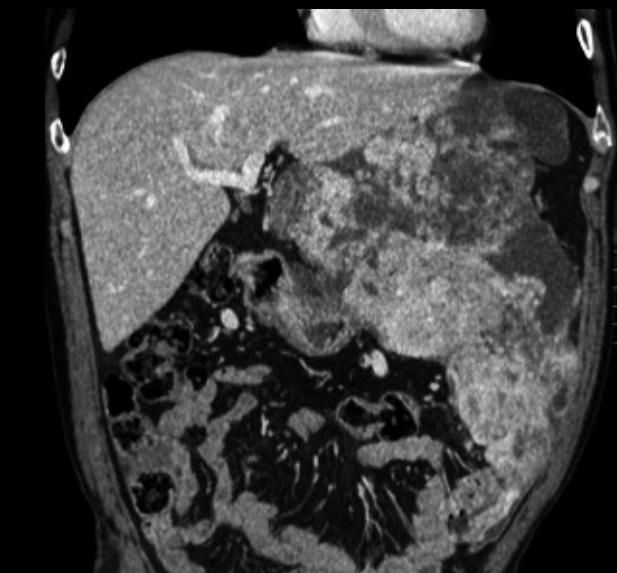
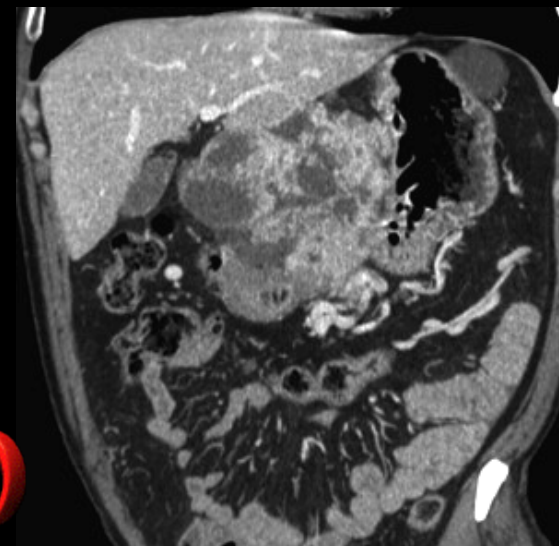
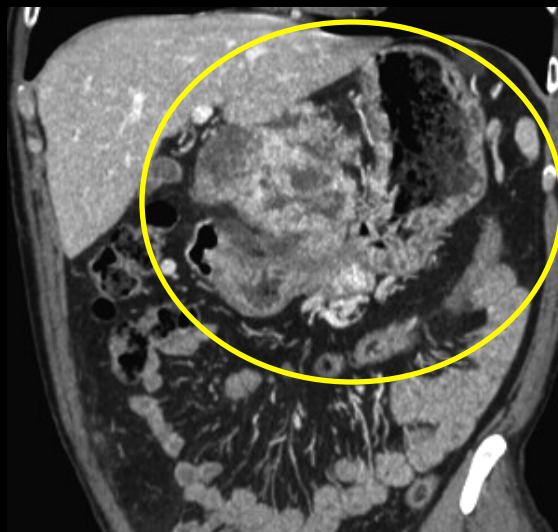
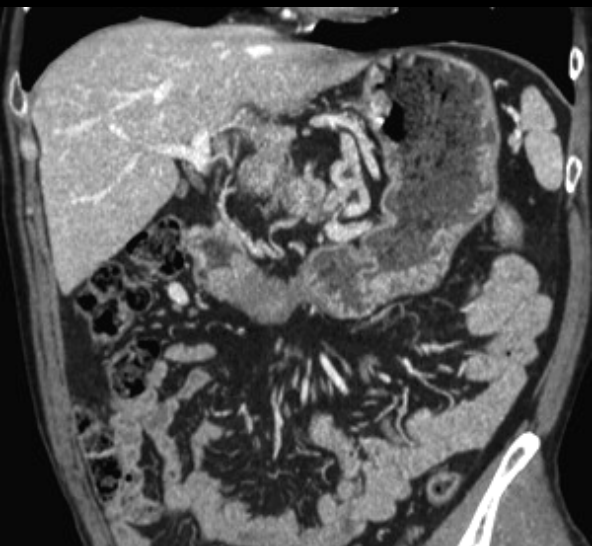microscopie optique pas de différence avec les GIST
immunohistochimie: **pas d'expression du C-kit ou CD 117 (≠ GIST)** ; actine et desmine +.



prolifération de cellules fusiformes, fasciculées musculaires lisses
(≠ GIST: précurseurs: cellules de Cajal: motricité autonome) ,
traitement par Glivec® = imatinib anti tyrosine kinase .

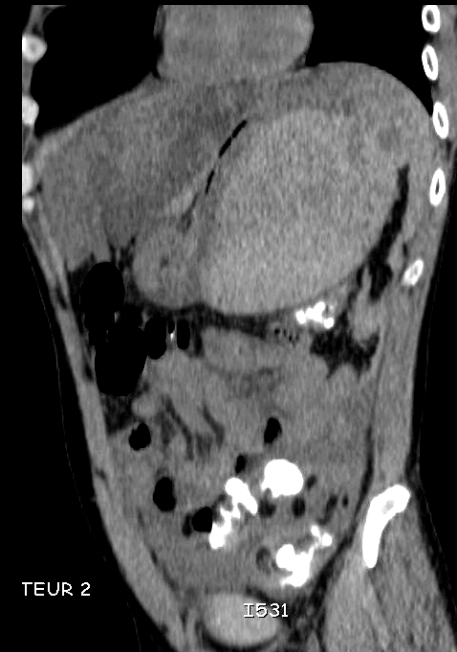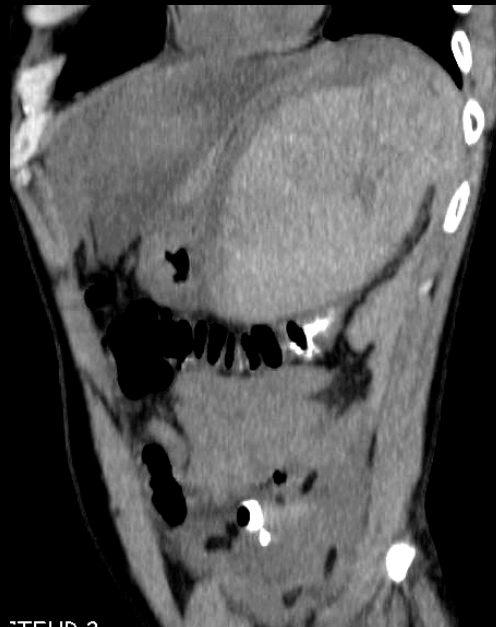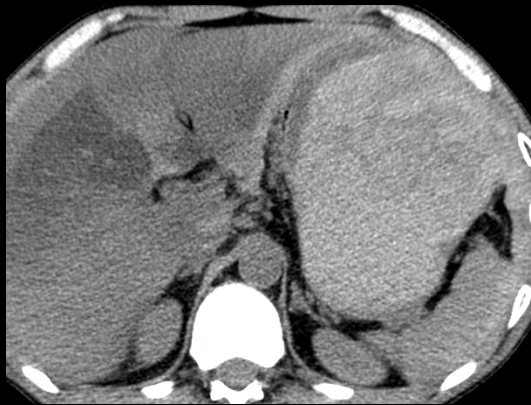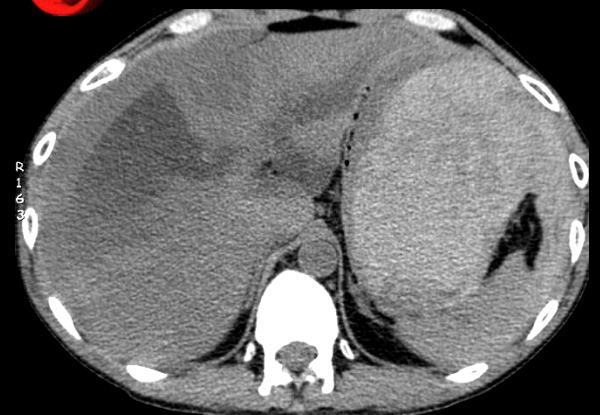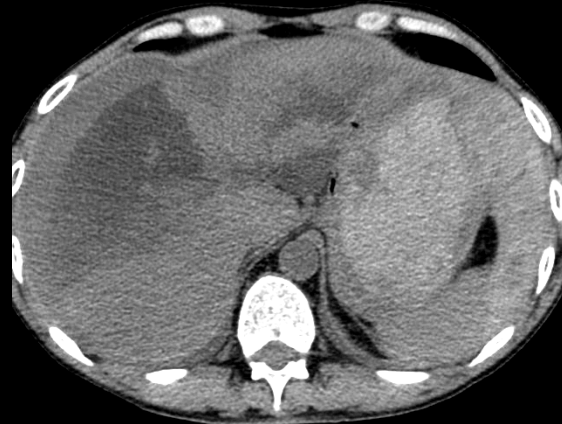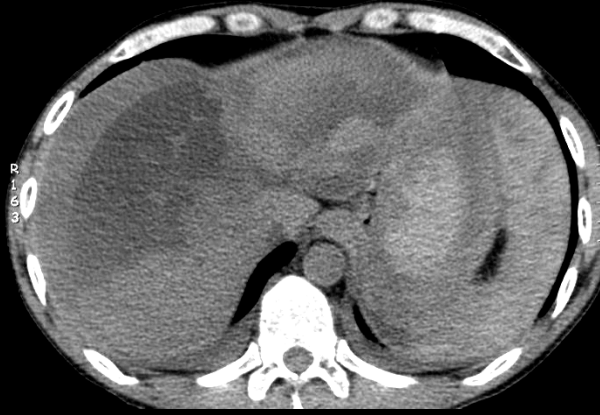
homme , 54 ans , baisse de l'état général ; masse palpable

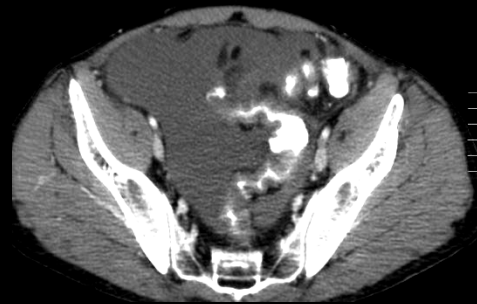
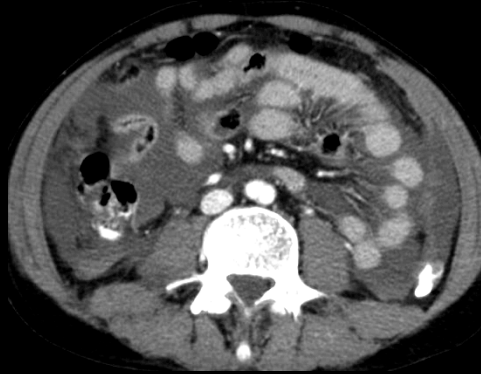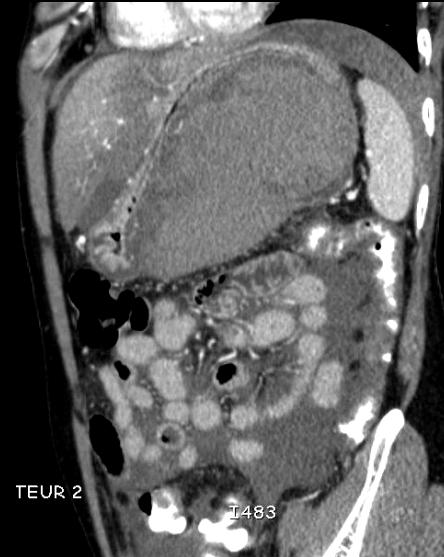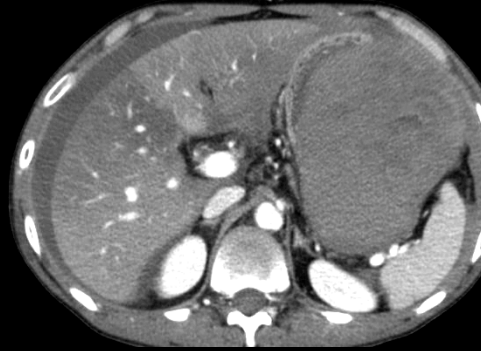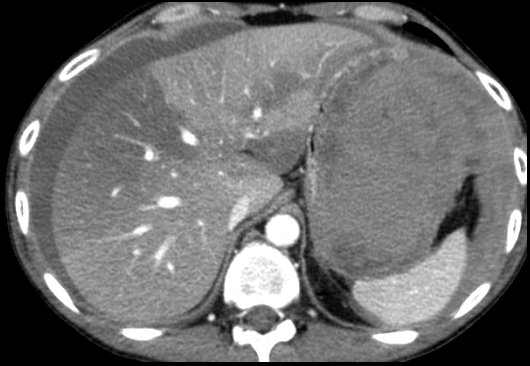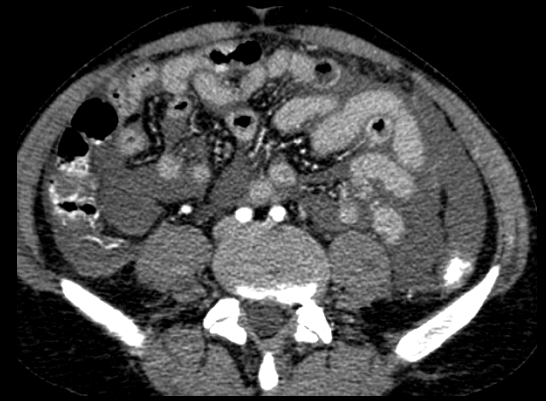
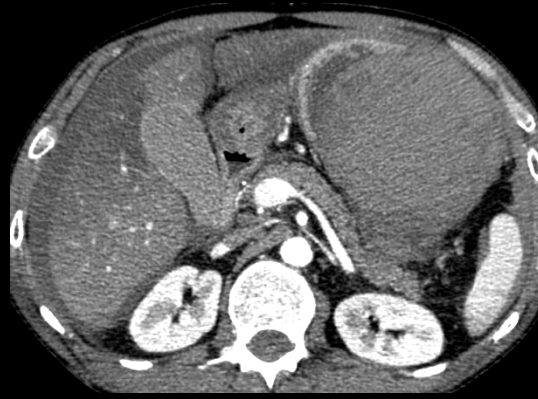




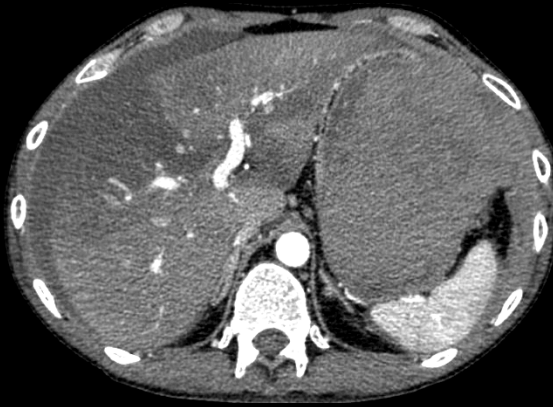GIST (C kit +) à développement exogastrique ; point de départ sur la région angulaire et la petite courbure antrale ; hypervascularisation +++ ; nécrose avec kystisation +++

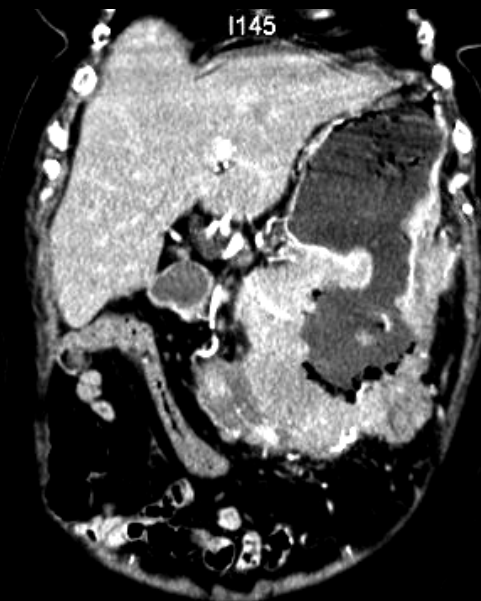
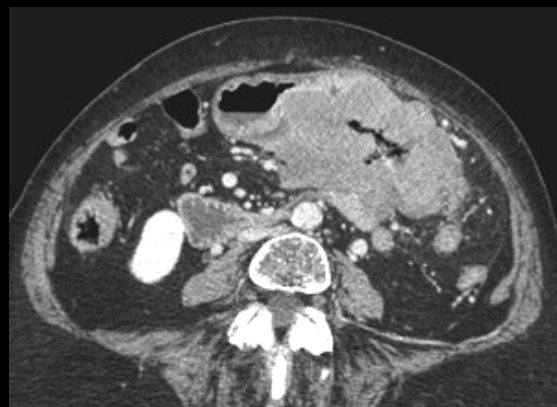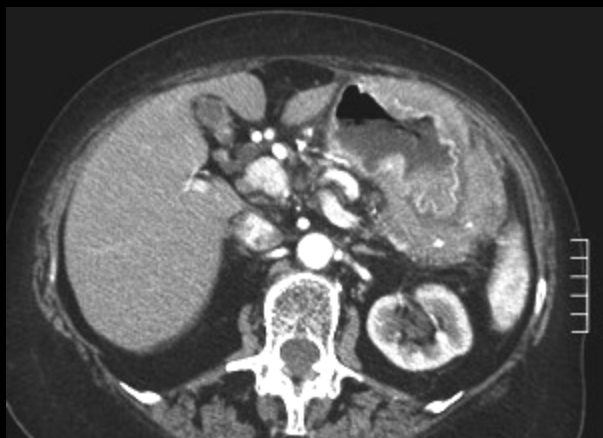homme 34 ans , **ancien toxicomane** actuellement sous Subutex, syndrome douloureux épigastrique depuis 3 jours récemment acutisé avec **déglobulisation : Hb 5g/l** ; diagnostics probabilistes



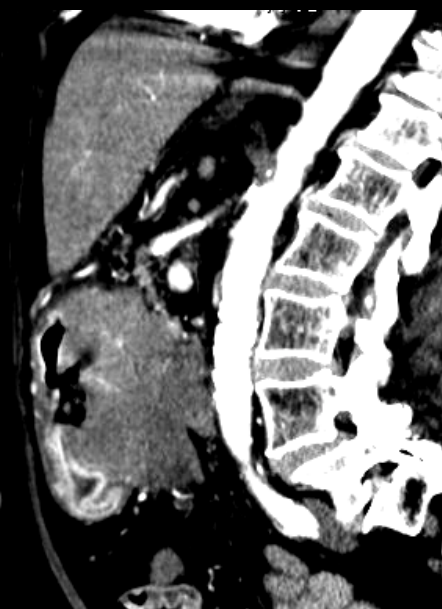
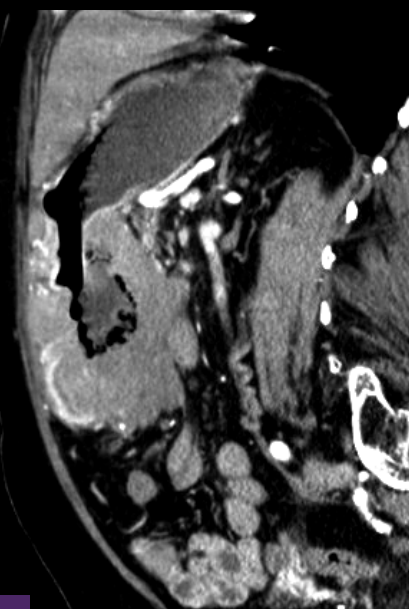
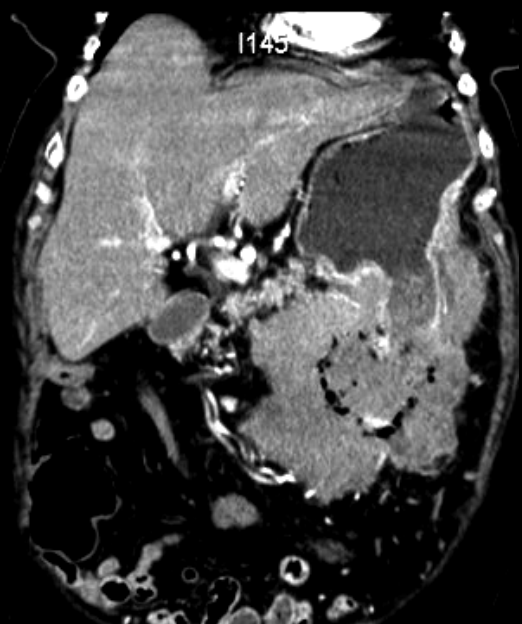


hématome "spontané", sous-séreux, de la grande courbure gastrique, sans lésion vasculaire patente. Probable petit anévrisme mycotique (infectieux)

femme 75 ans inappétence , amaigrissement asthénie anémie



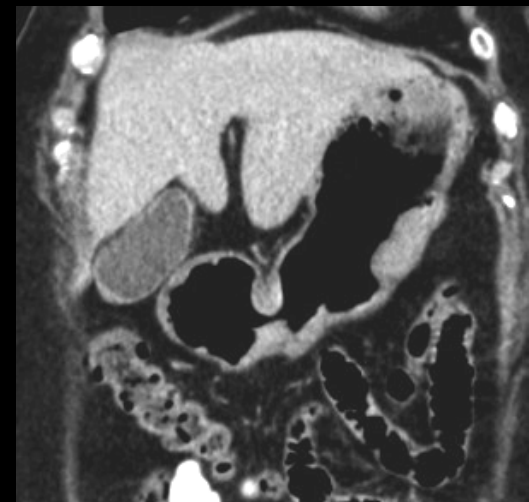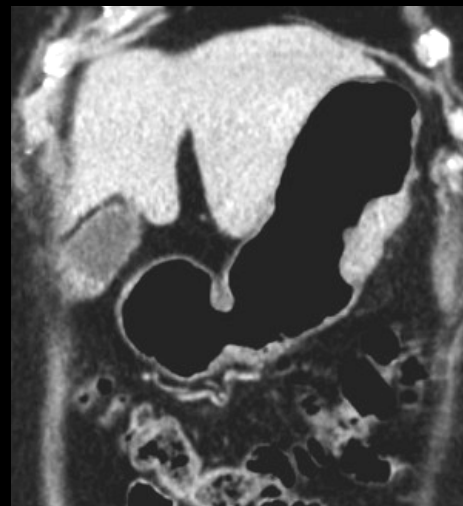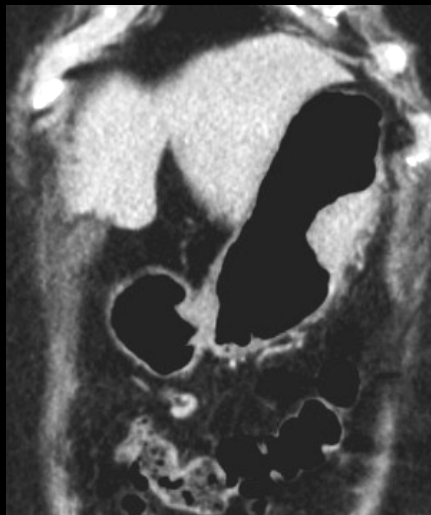
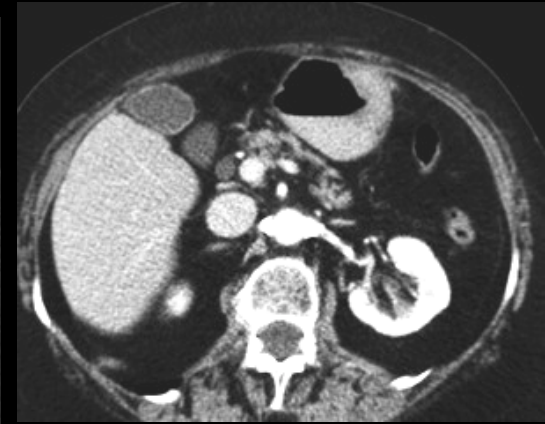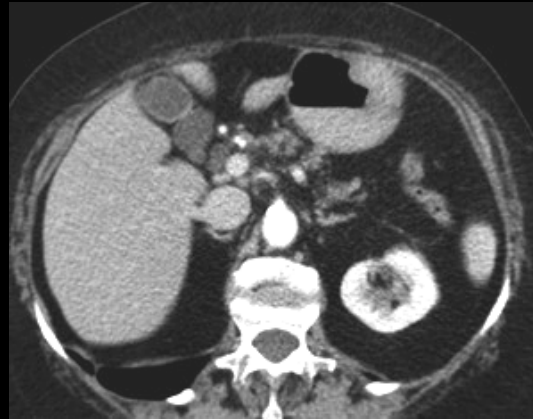
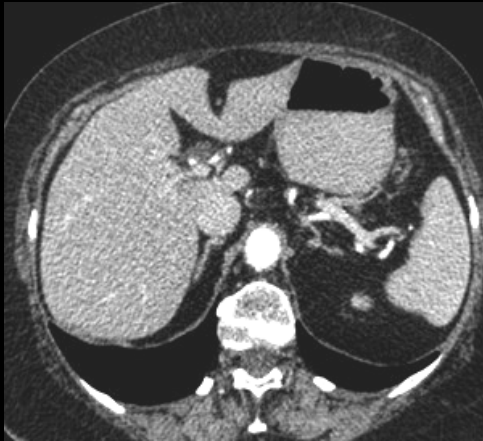13 04 2010



LMNH B diffus grandes cellules



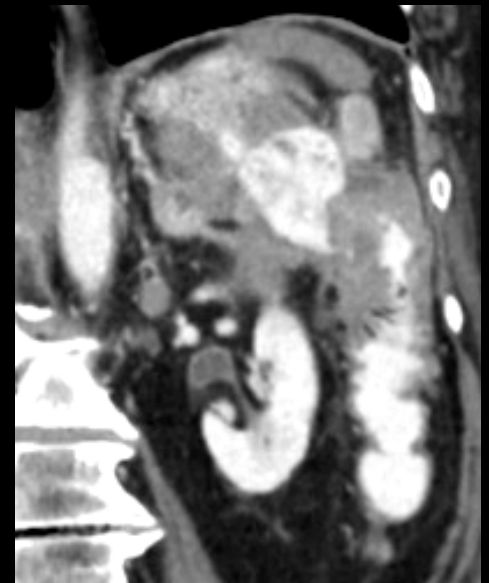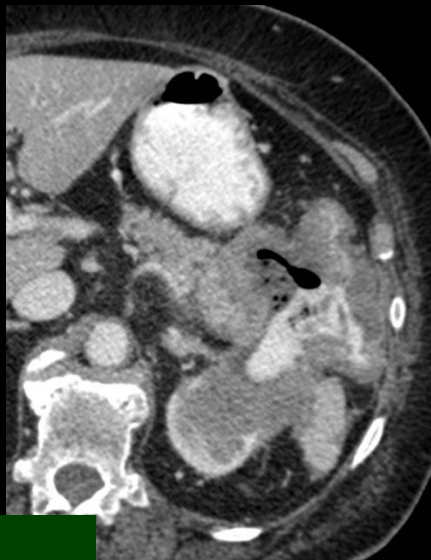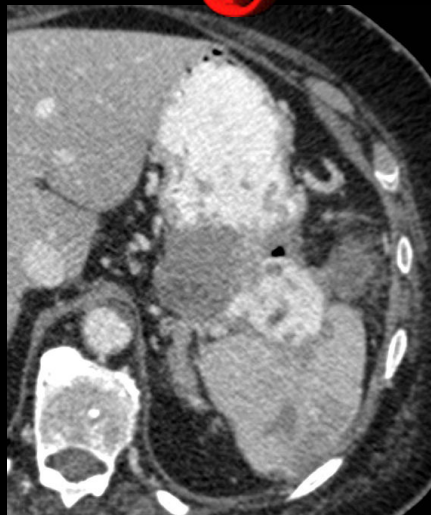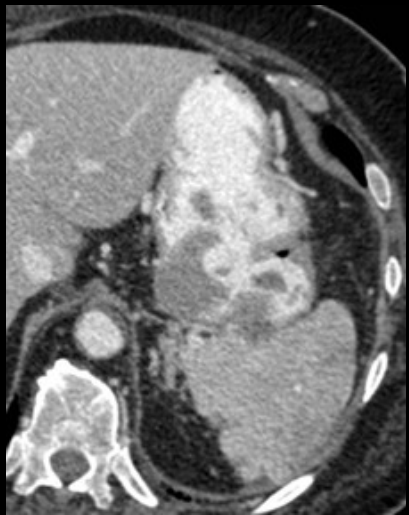même patiente , le 10 11 2008 , soit 15 mois auparavant



LMNH du MALT gastrique

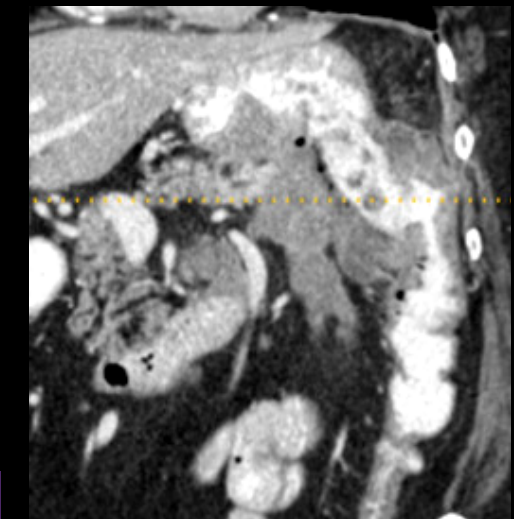
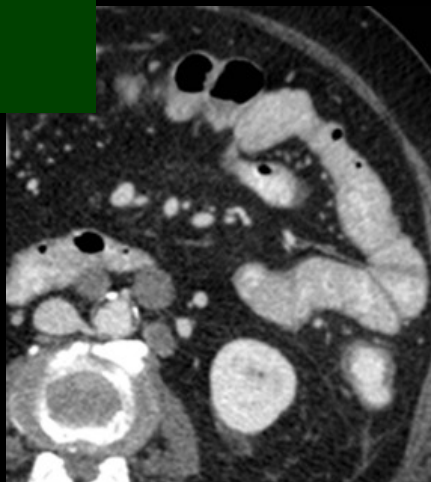
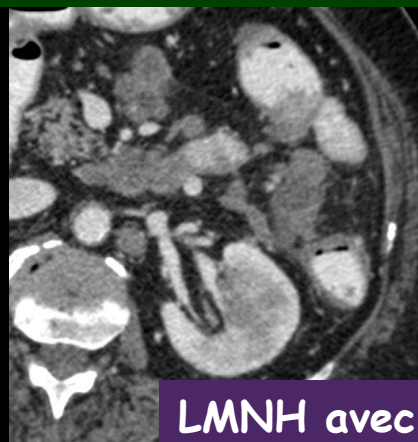
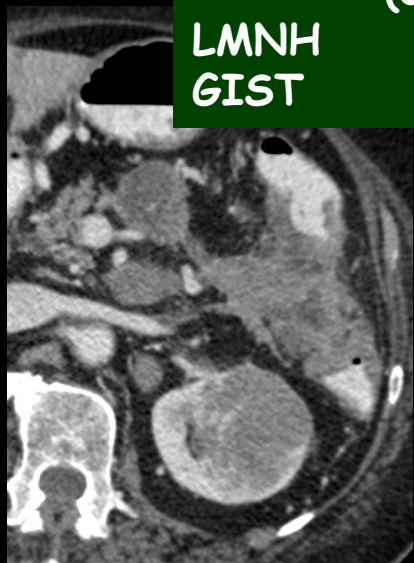
homme 71 ans , baisse de l'état général ; vomissements fécaloïdes .diagnostics probables



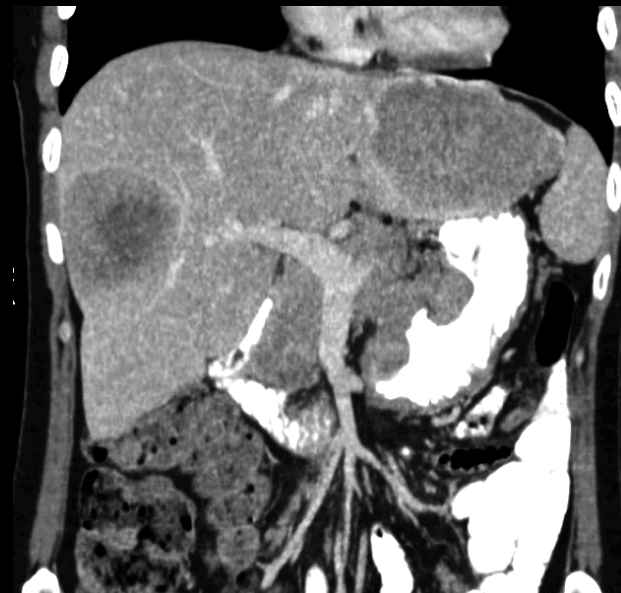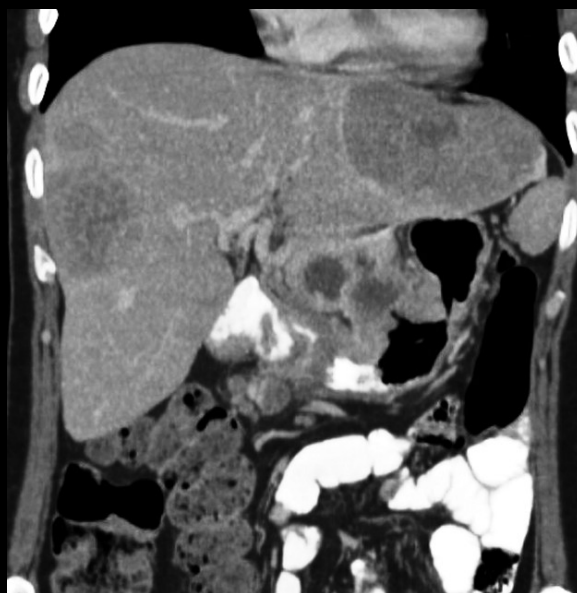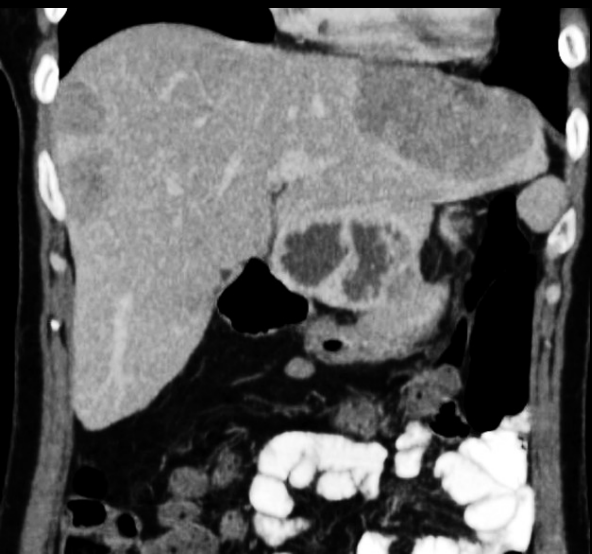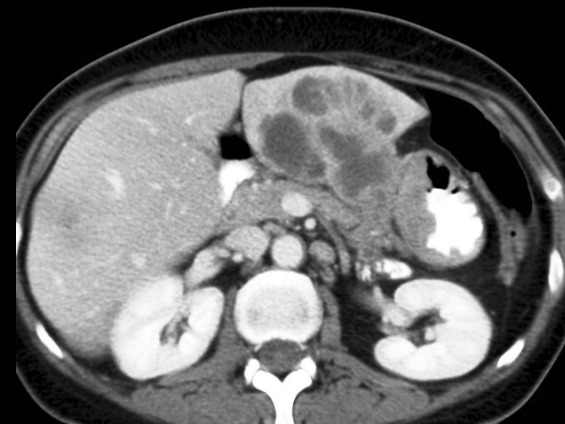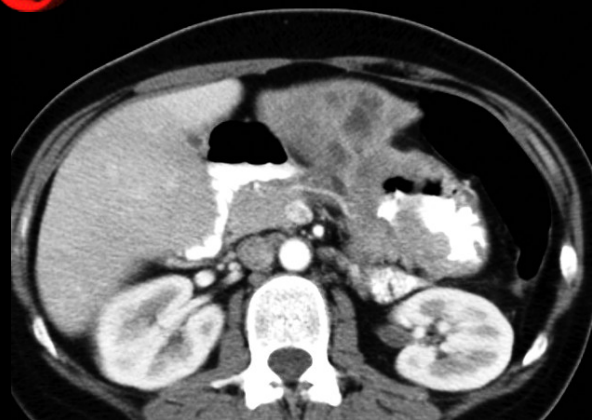
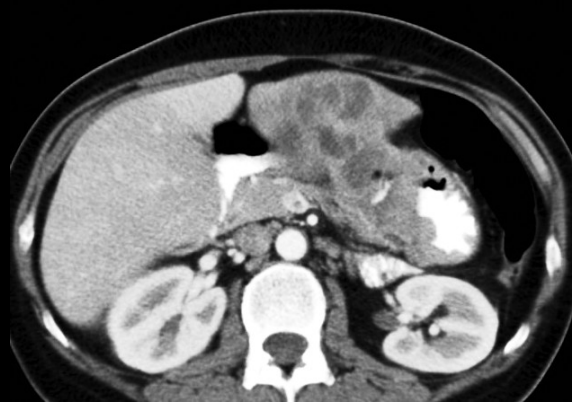
adénocarcinome lieberkuhnien
(colique G ou gastrique)

LMNH
GIST



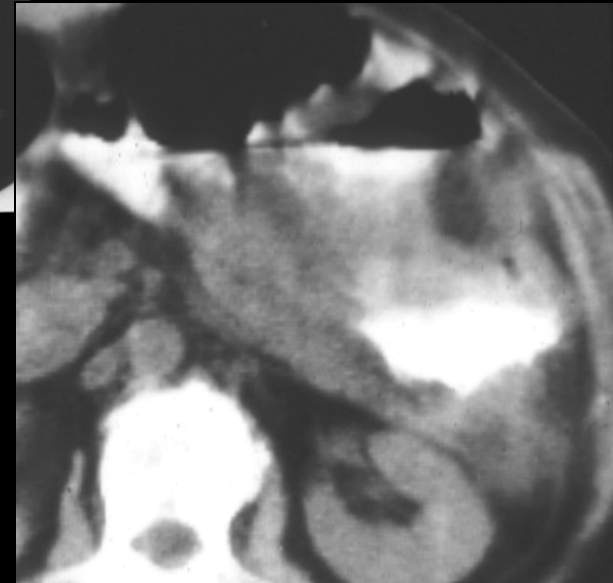
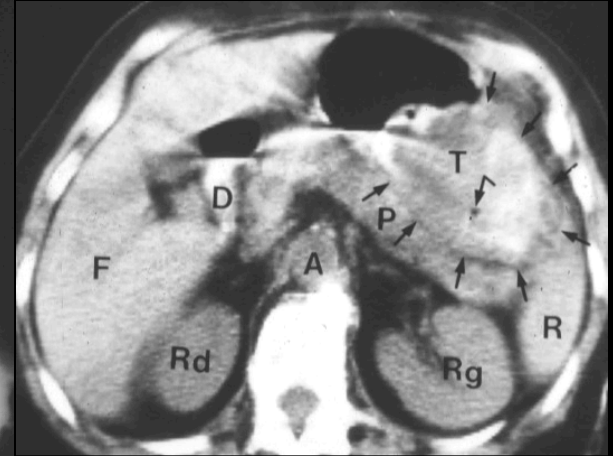
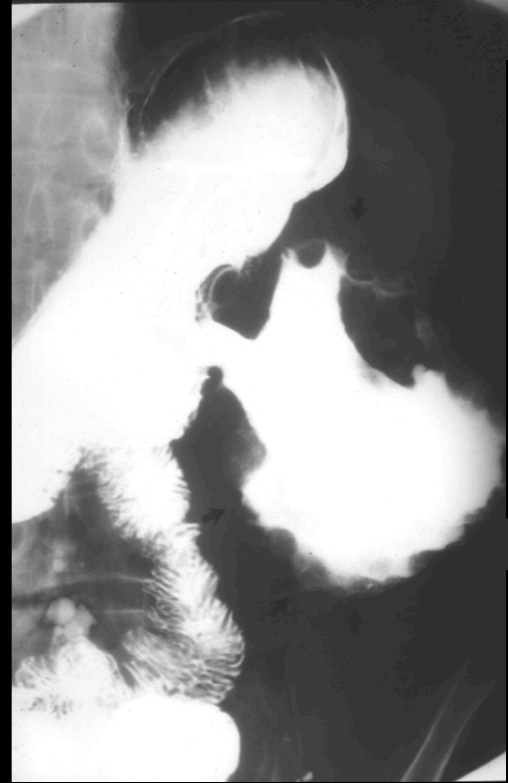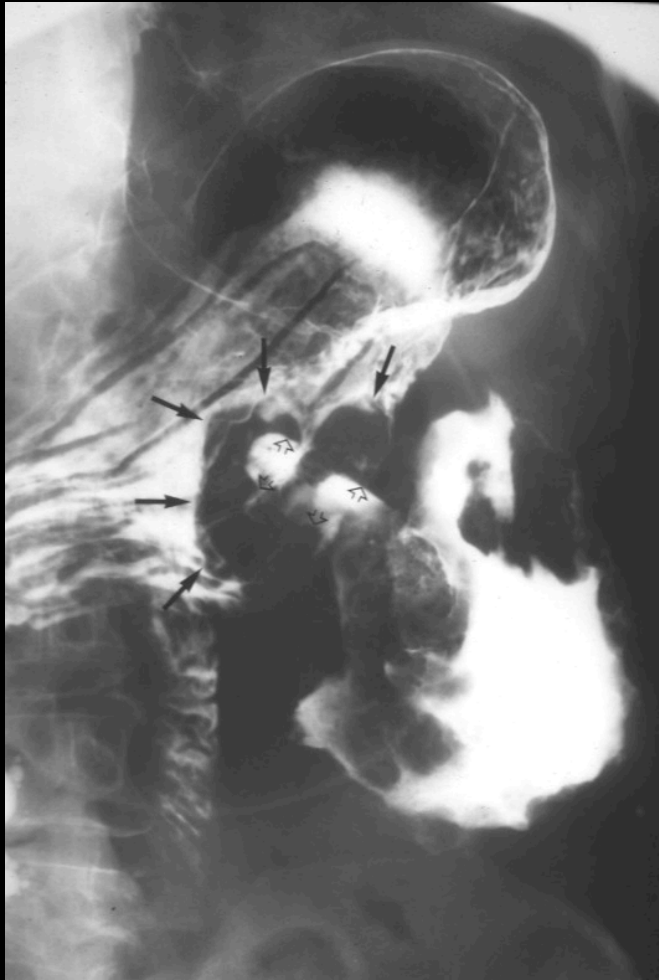LMNH avec fistule gastro-colique

femme 49 ans , baisse de l'état général ; asthénie , anorexia ...



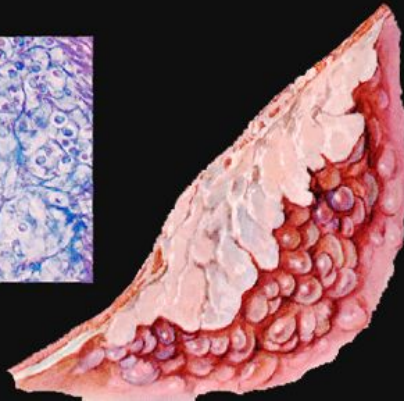
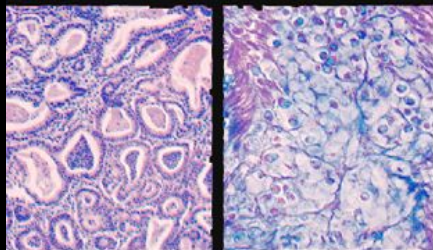
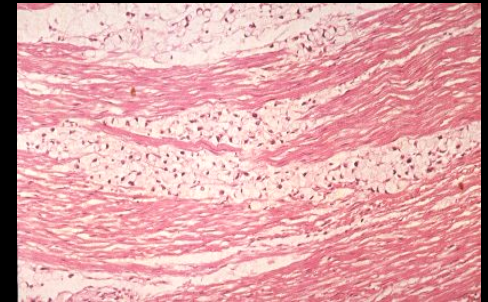
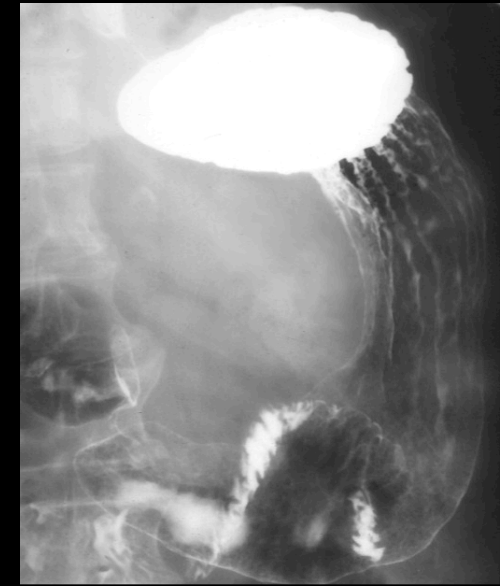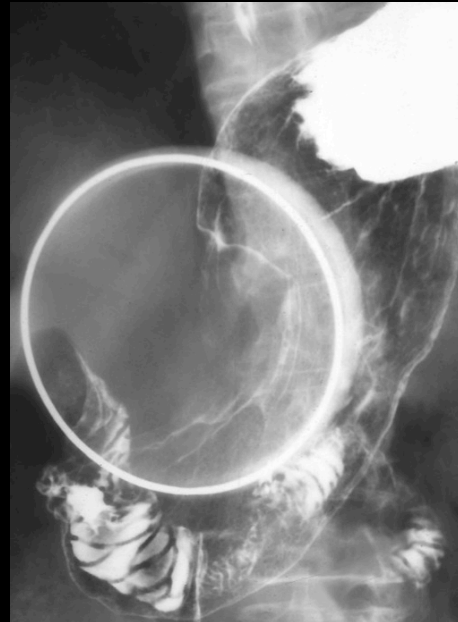
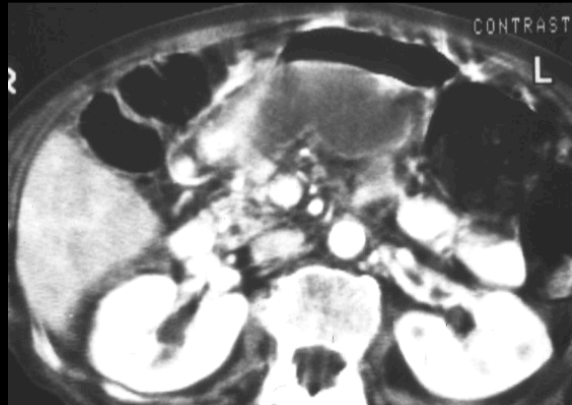
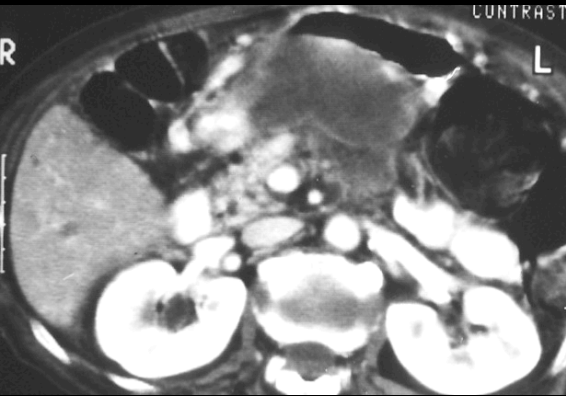
adénocarcinome lieberkuhnien gastrique métastatique

femme 78 ans , baisse de l'état général ; anémie

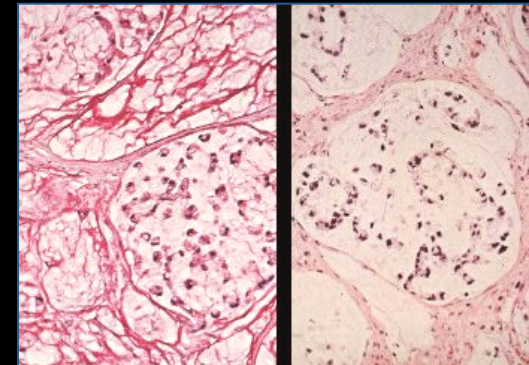



adénocarcinome bourgeonnant à développement exoluminal

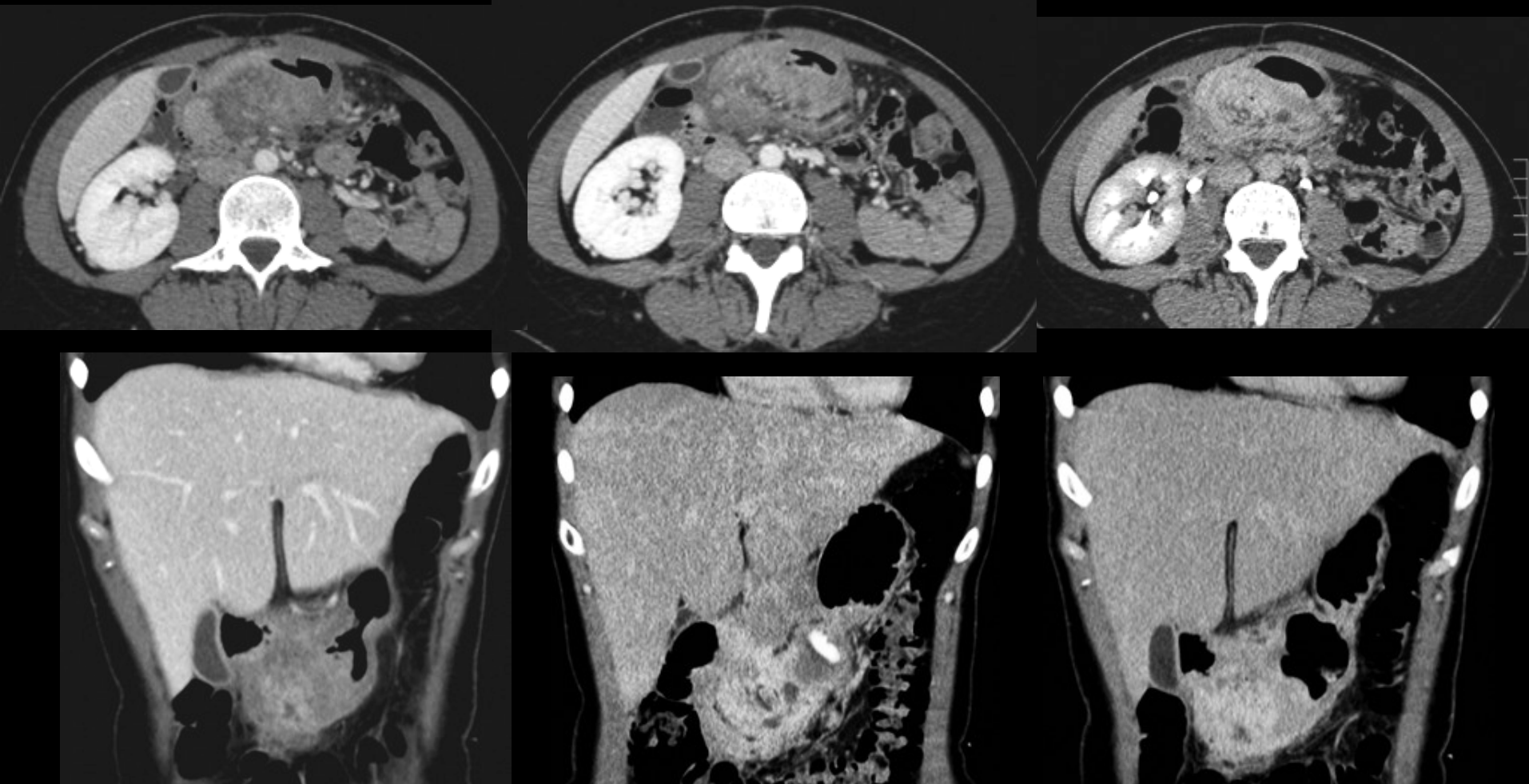
homme 62 ans , baisse de l'état général ;
anémie



adénocarcinome
mucineux (mucoïde)

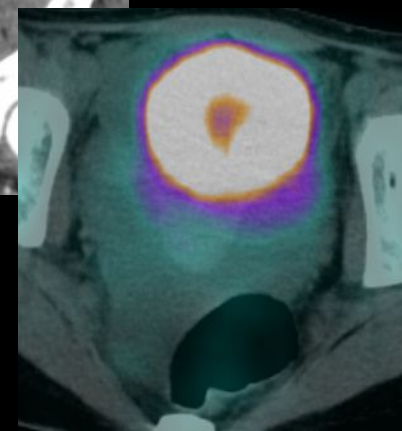
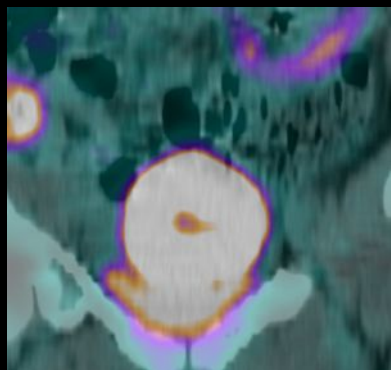
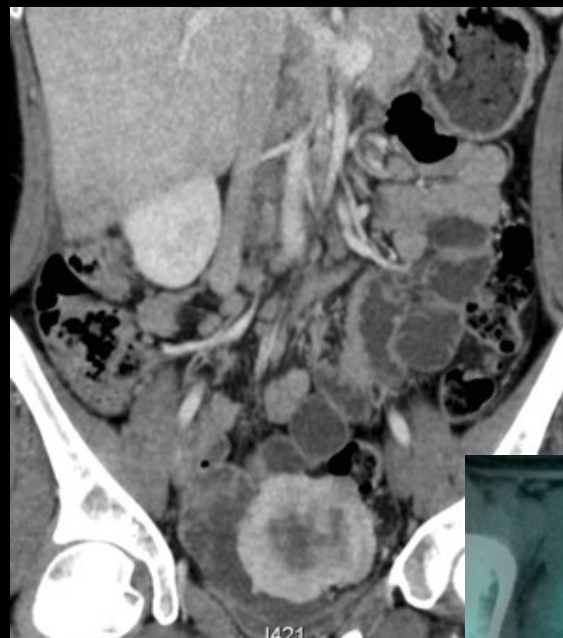
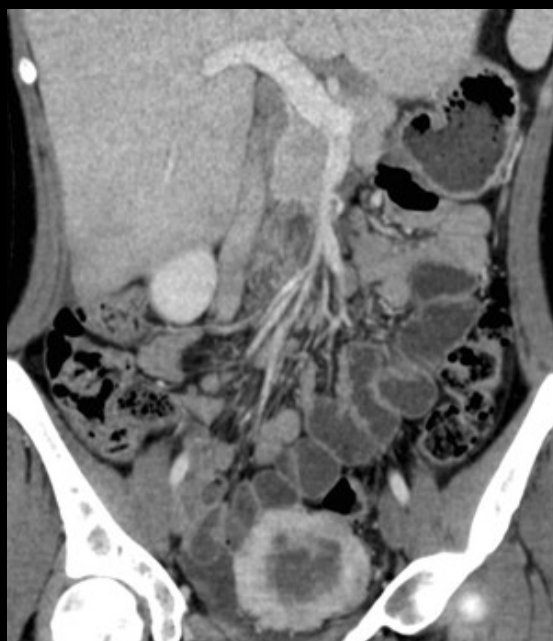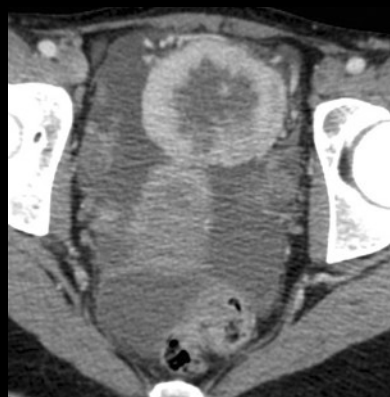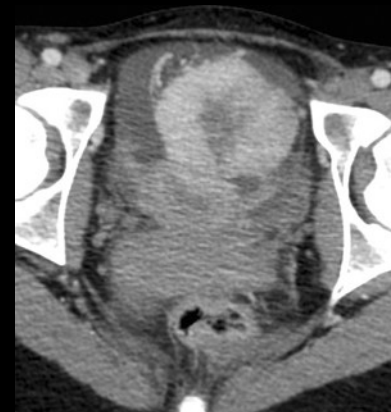
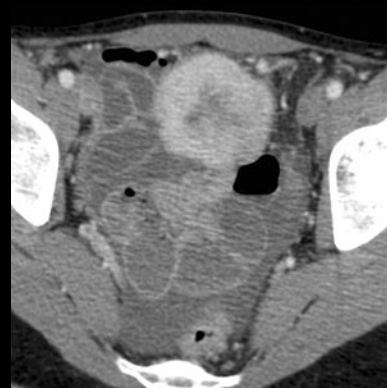
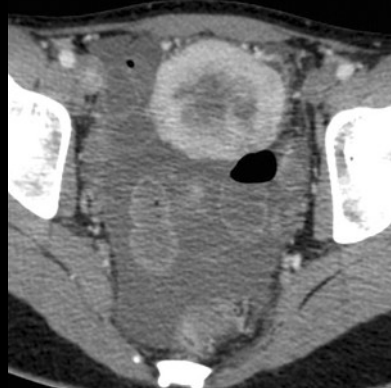
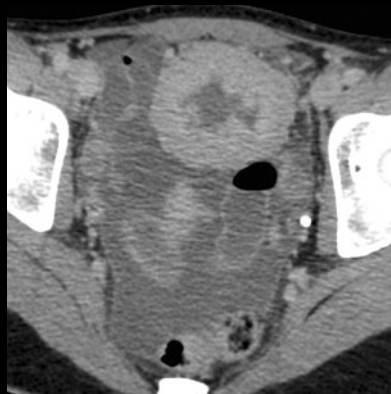


jeune femme **24 ans**, douleurs ulcéreuses depuis 6 mois résistantes aux traitements ; endoscopies et biopsies sans argument en faveur d'un processus tumoral épithélial. Quel diagnostic évoquer sur des arguments  sémiologiques et épidémiologiques



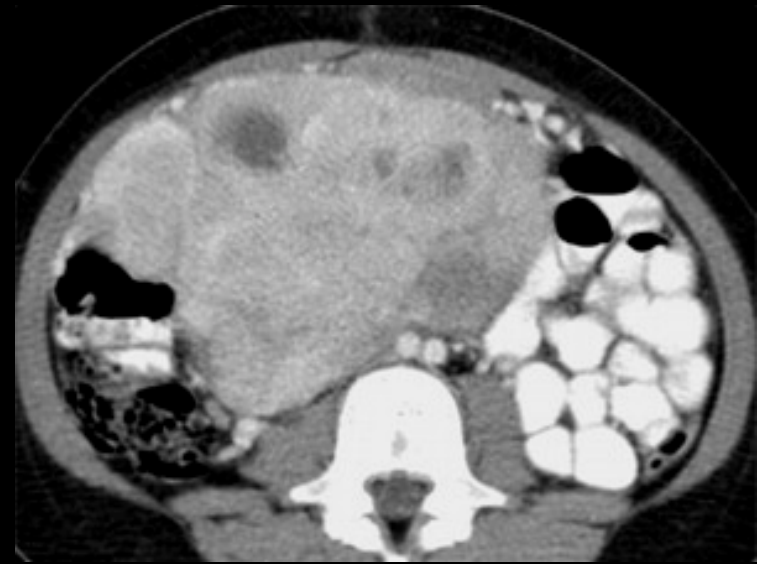
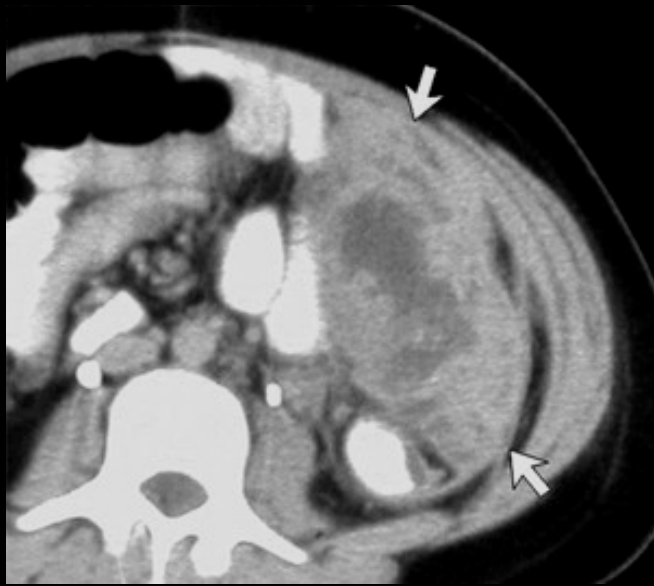Pancréas ectopique de la paroi antrale avec pancréatite : sujet jeune ; rehaussement massif sur les clichés tardifs lié à l'importance du contingent collagène, diagnostic sur la pièce d'exérèse ! Structures canales visibles dans la "masse"

jeune fille 20 ans, douleurs hypogastriques, asthénie



*pseudo tumeur inflammatoire ou tumeur
myofibroblastique du grand omentum
sujet jeune, rehaussement +++*

2 exemples de la même maladie ; les sujets sont (très) jeunes (adolescents) !!!

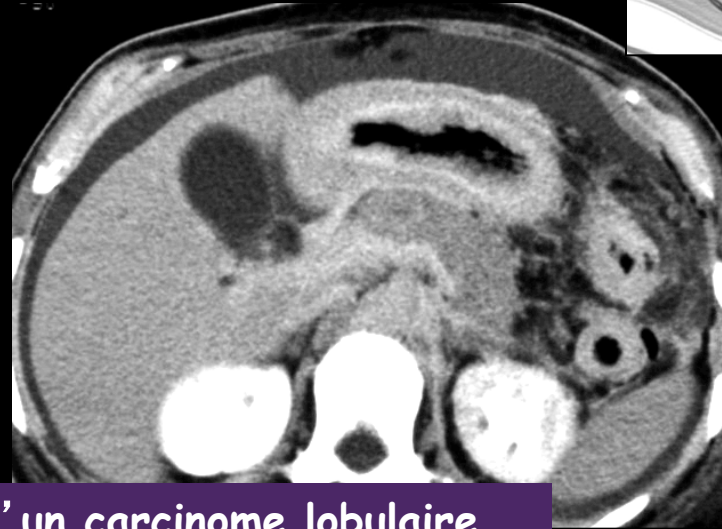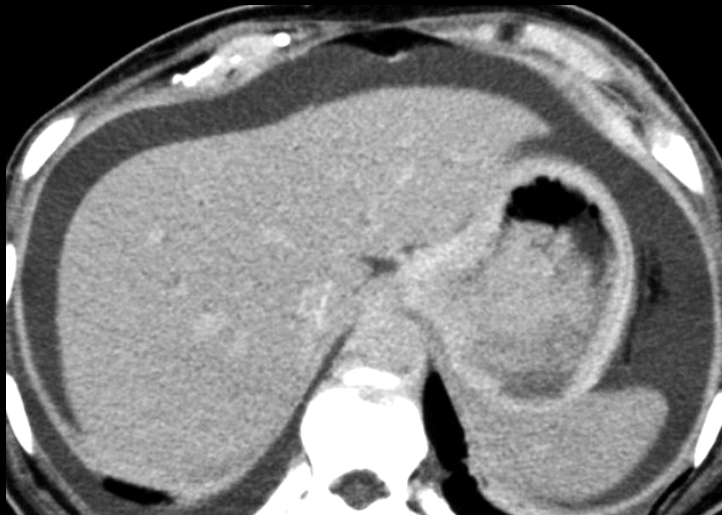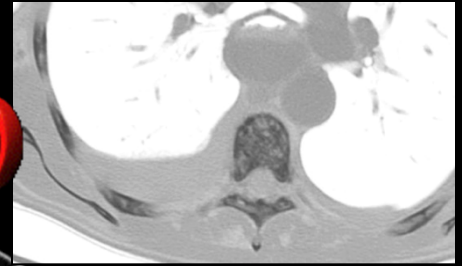


pseudo tumeurs inflammatoires ou tumeurs myofibroblastiques

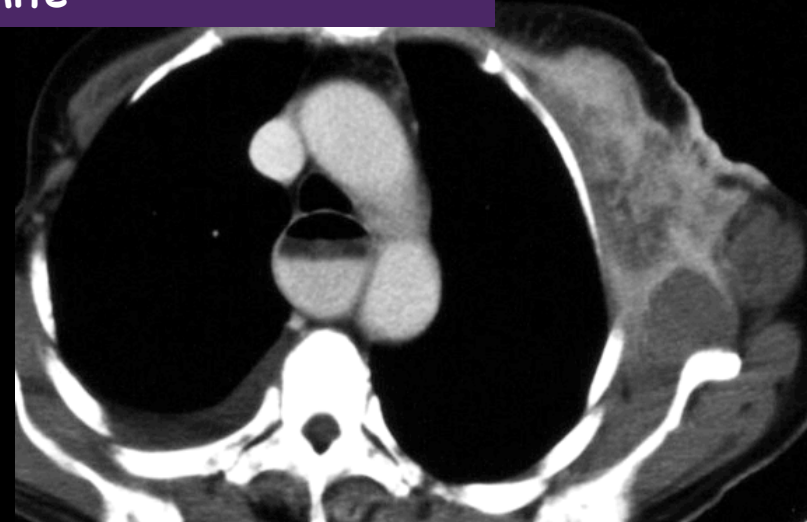
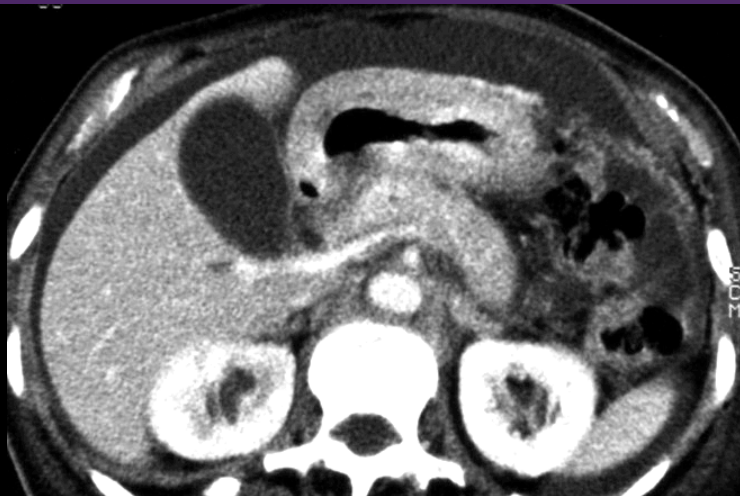sujets jeunes , rehaussement tardif progressif +++

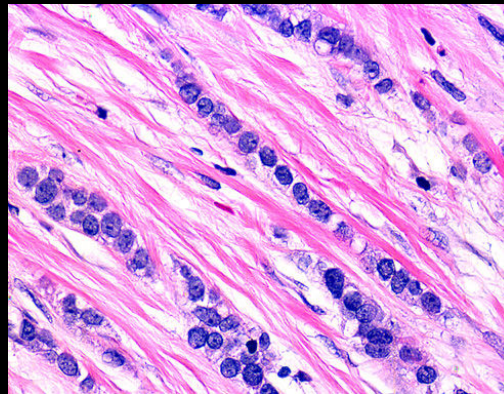
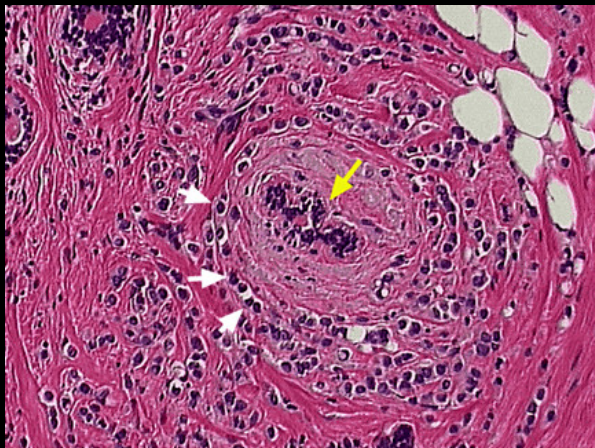
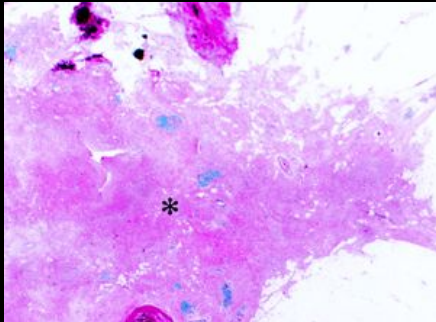
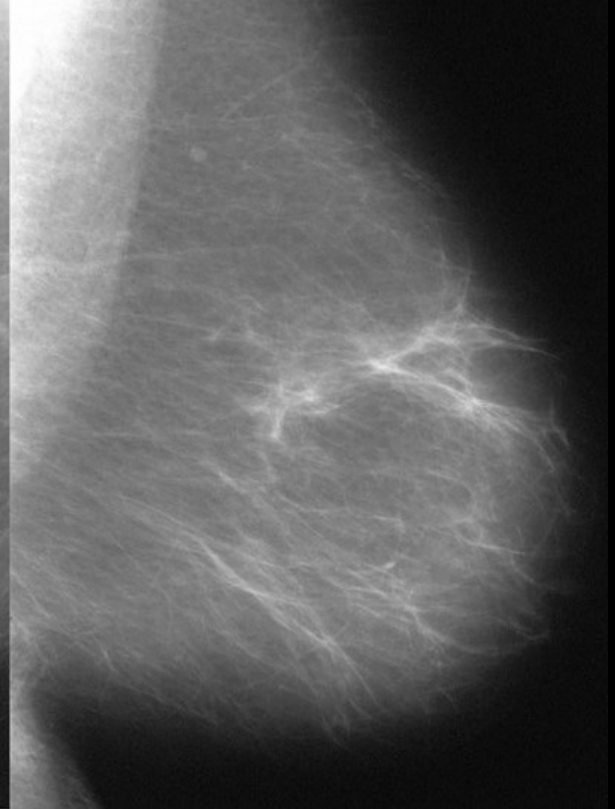
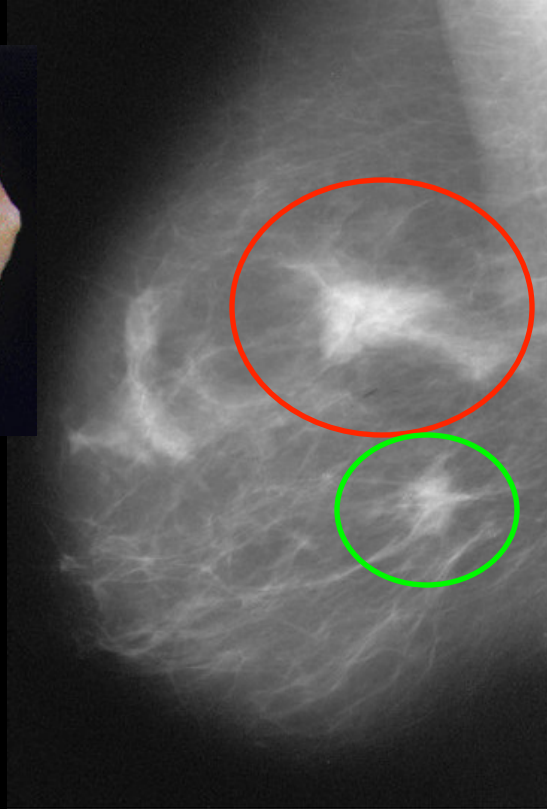
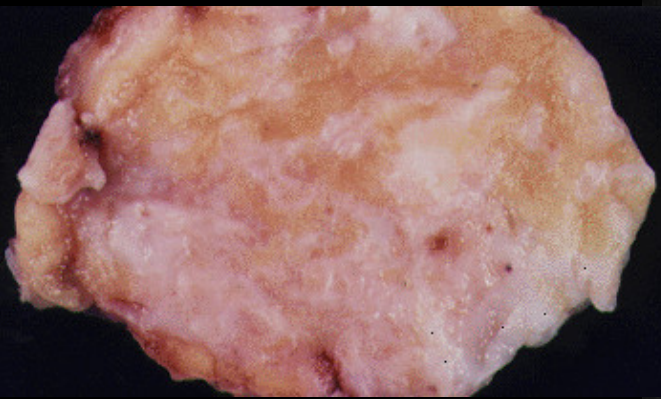
Pickhardt PJ , Bhalla S . Usual non neoplastic
peritoneal and subperitoneal conditions CT findings
RadioGraphics 2005 ; 25 , 719-730

femme 66 ans; baisse de l'état général, amaigrissement
dysphagie, vomissements, **ascite**. diagnostic de nature de
l'atteinte gastrique

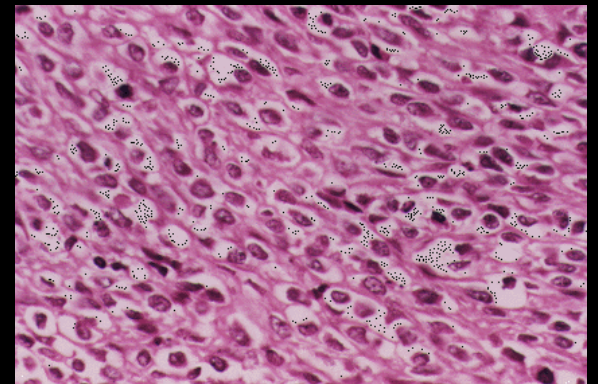


métastase hématogène gastrique d'un carcinome lobulaire infiltrant du sein gauche ; 'pseudo linite'





forme typique ; cellules
"en file indienne" entre
les fibres collagènes



type solide ; LMNH like

les carcinomes lobulaires infiltrants du sein

-5 à 10 % des carcinomes mammaires

-**femmes ménopausées +++**

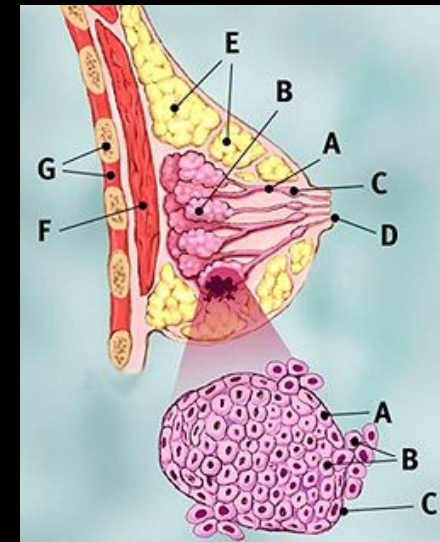
-en augmentation de fréquence (rôle des traitements substitutifs de la ménopause : X 2 à 3 l'incidence)

-**diagnostic difficile en mammographie** (faux négatifs jusqu'à 46% ; en moyenne 8 à 19 %) **et en IRM**

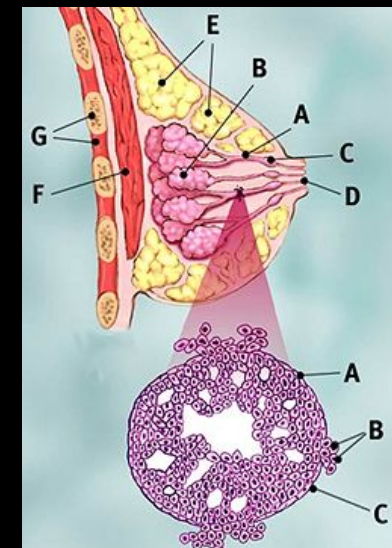
-25% de faux négatifs en cytologie

-**souvent bilatéraux** (6 à 47%),

-**métastases fréquentes** : **péritoine** (implants de surface sur les séreuses) , **rétropéritoine** (engainement des uretères) , méninges , **estomac et tractus digestif (+++)** , moelle osseuse , tractus génital (métorragies).

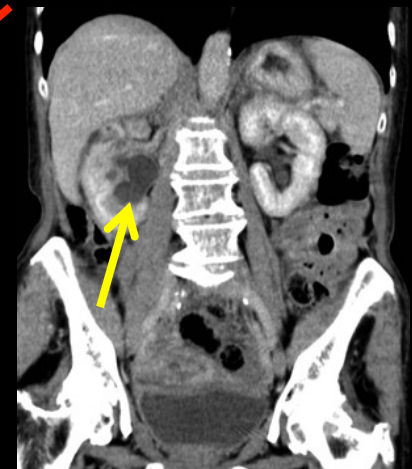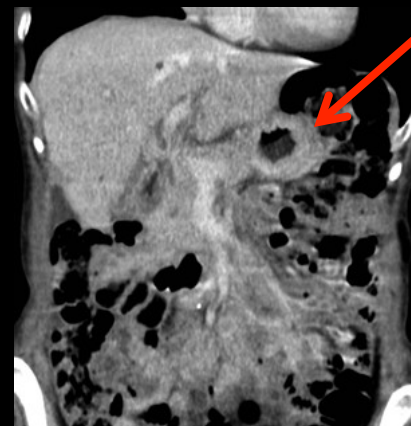
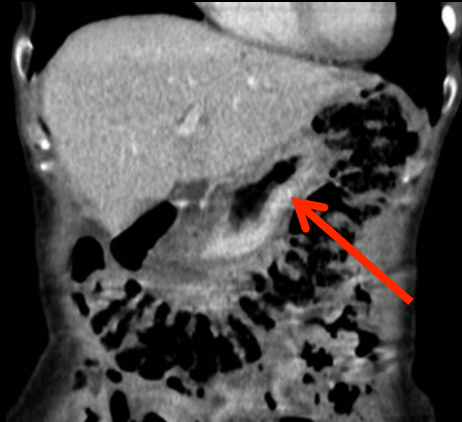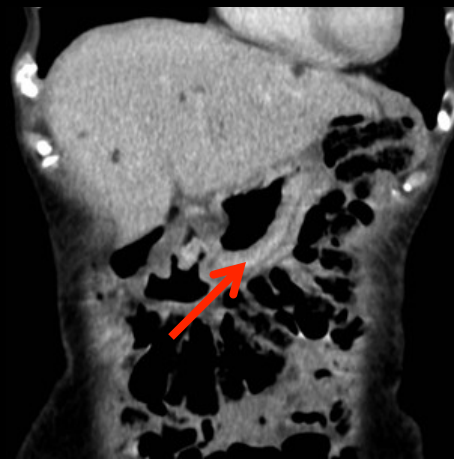
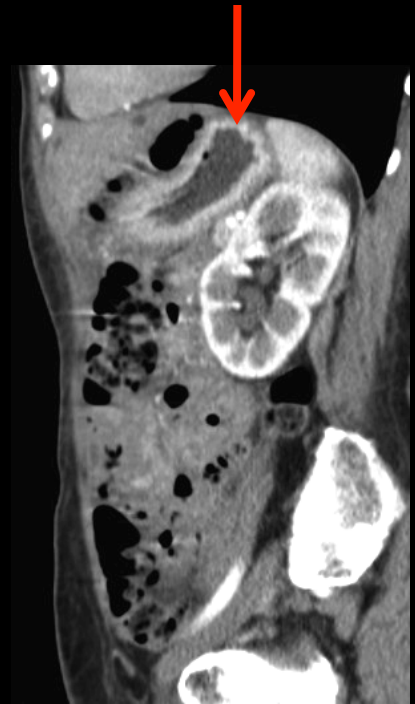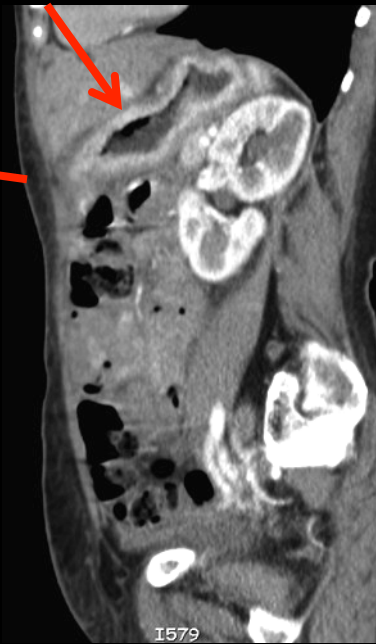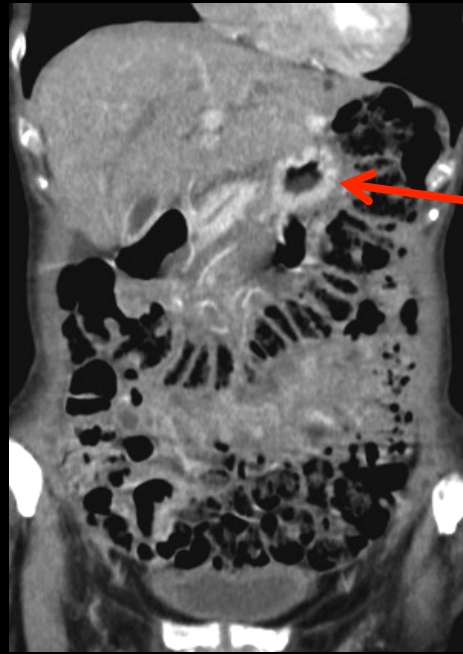
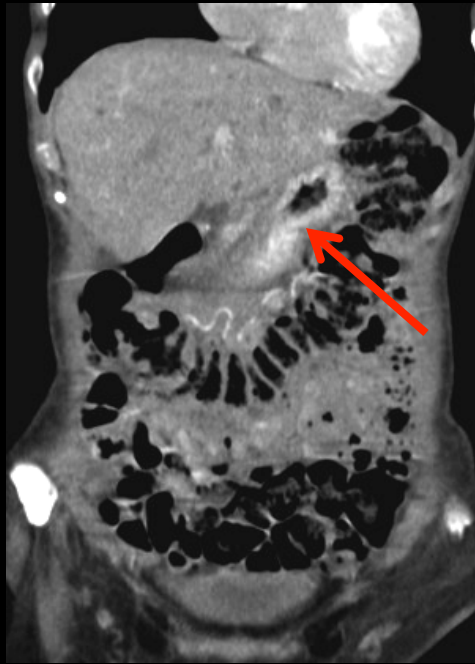


carcinome lobulaire infiltrant



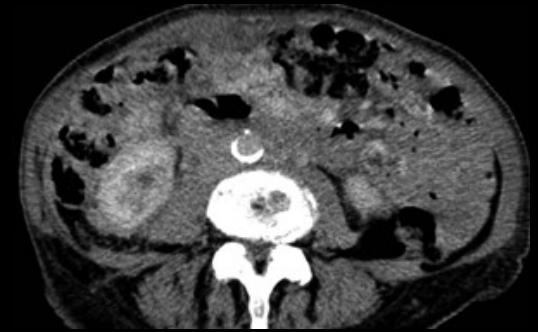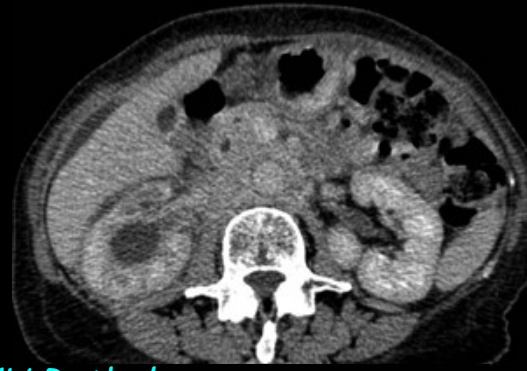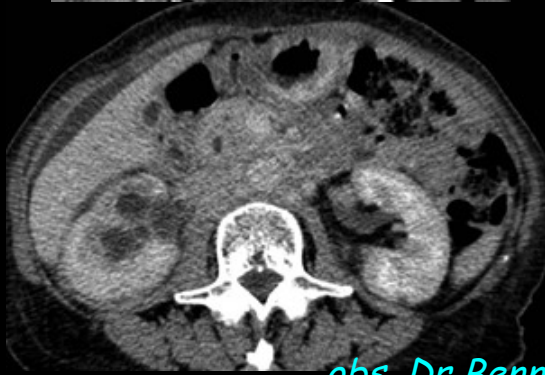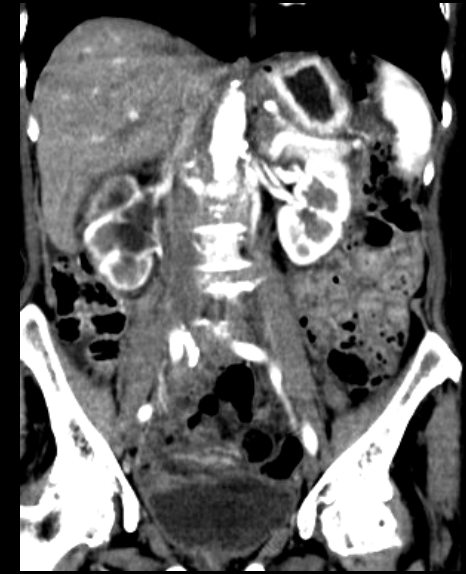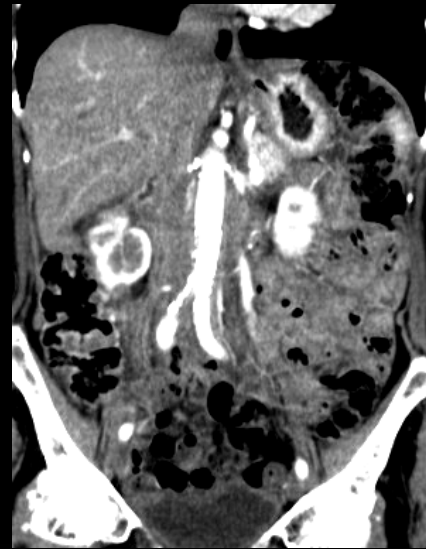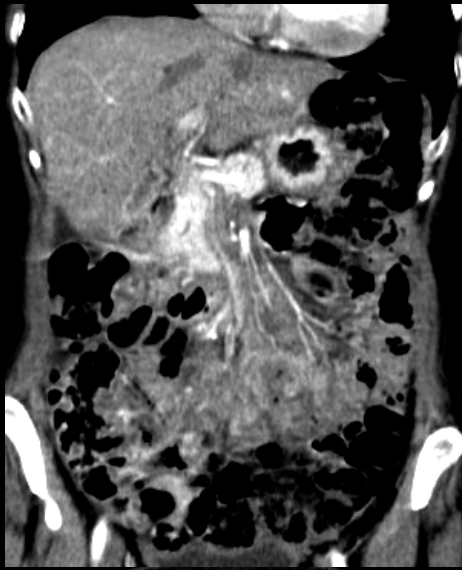
carcinome canalaire infiltrant

femme 79 ans; dyspepsie sans atteinte de l'état général
: **antécédent de carcinome mammaire traité**

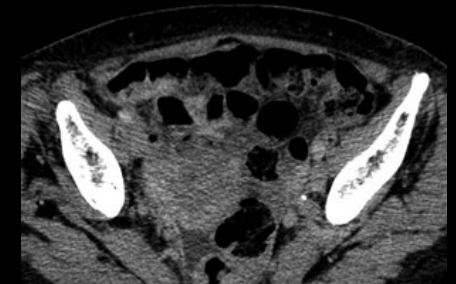
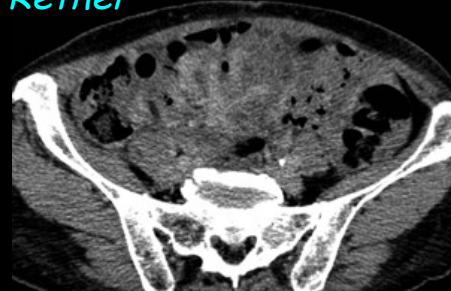
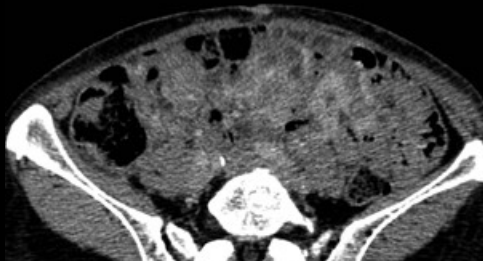
obs. Dr Bennis CH Rethel



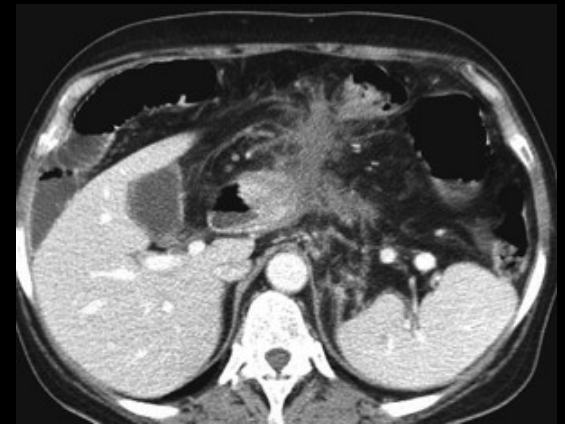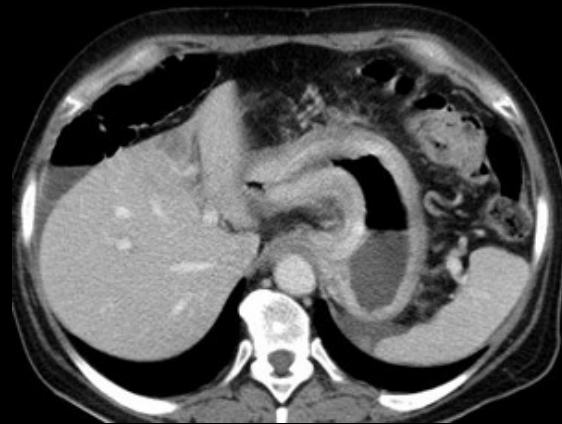
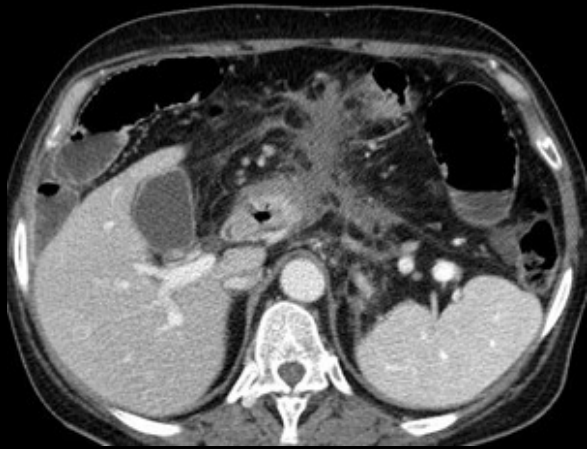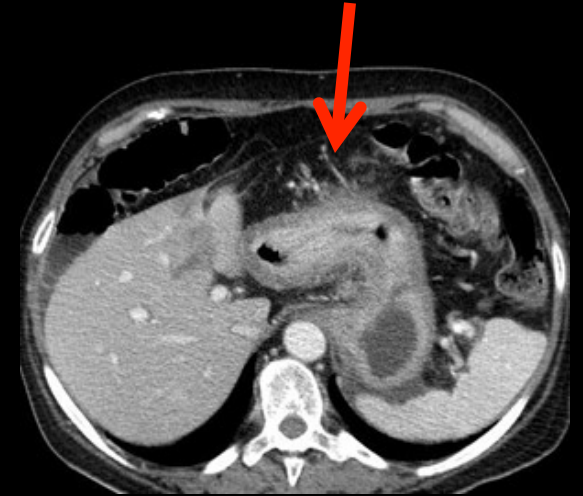
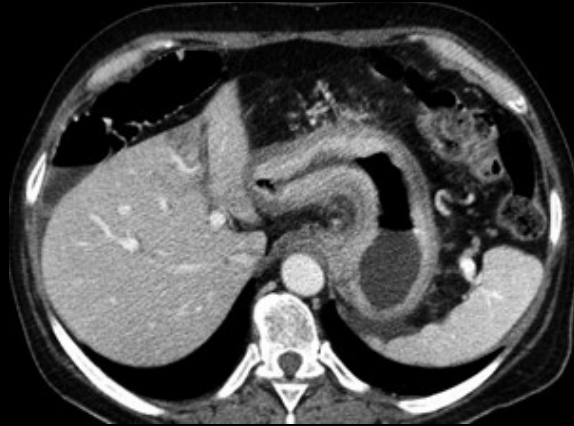


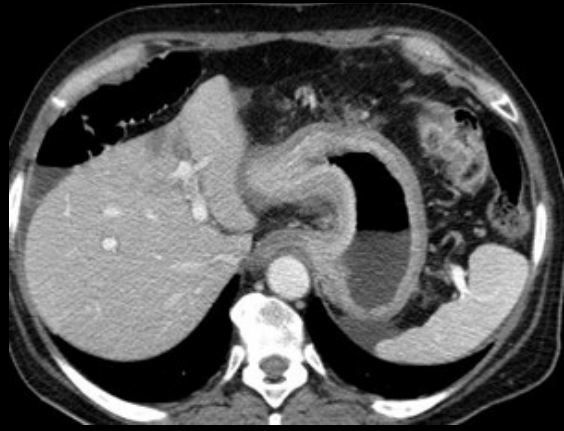obs. Dr Bennis CH Rethel

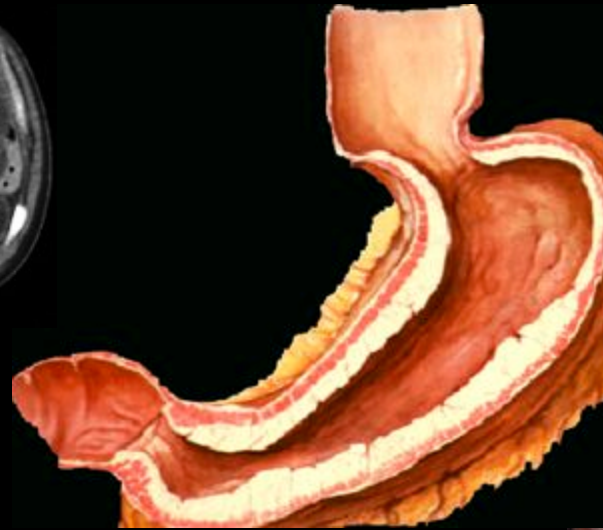
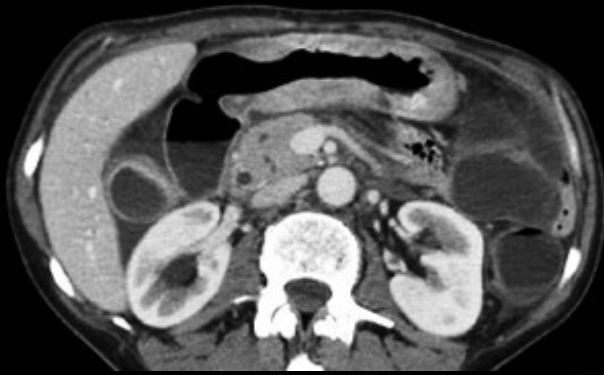

carcinome lobulaire infiltrant du sein ; métastases hémotogènes gastriques (pseudo linite) , péritonéales , rétropéritonéales (urétérohydronéphrose droite)

jeune femme 29 ans, amaigrissement, fatigue

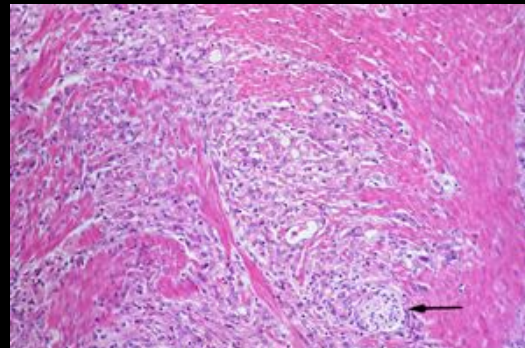
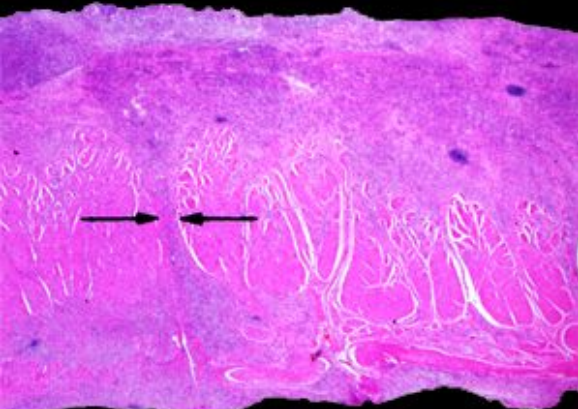
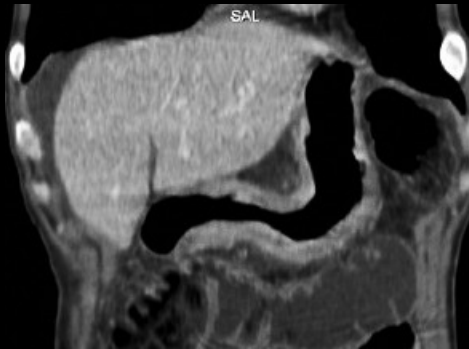
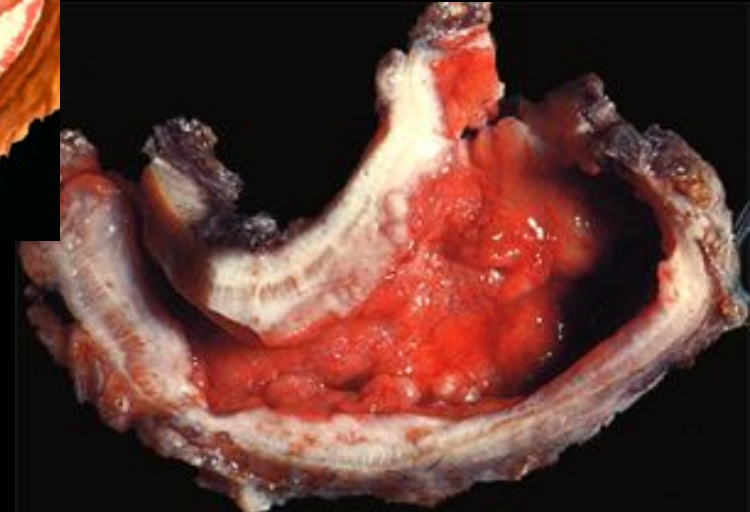

linite plastique de l'estomac ; extension
au ligament gastro-colique et au colon
transverse



leather bottle like stomach

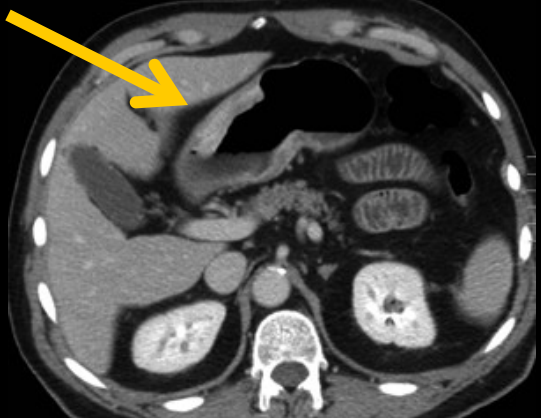
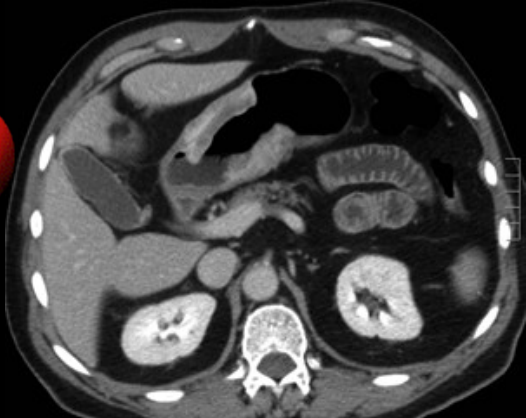
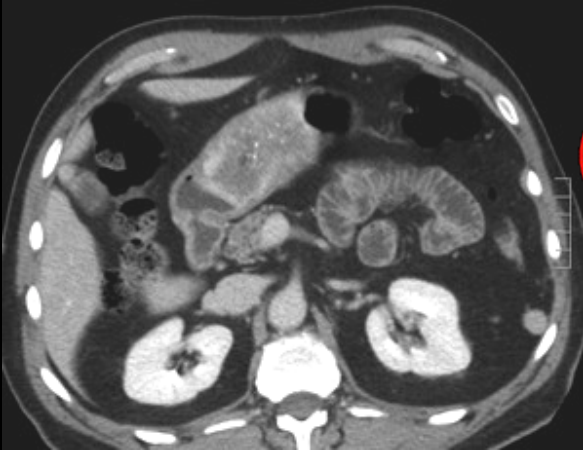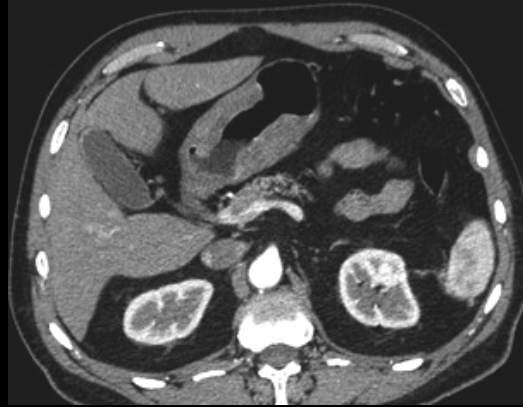
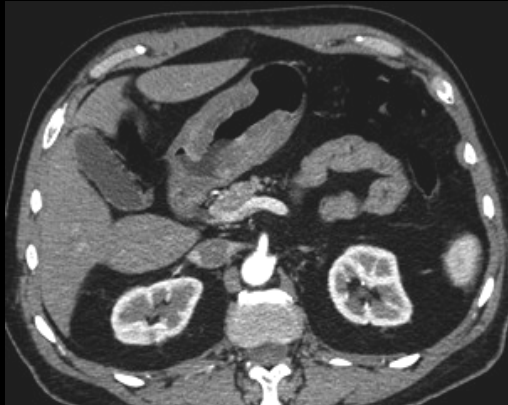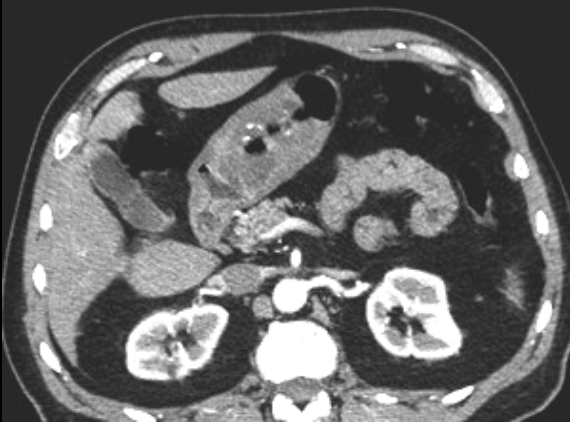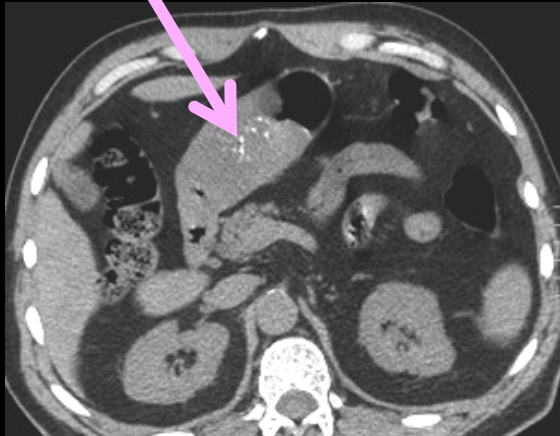
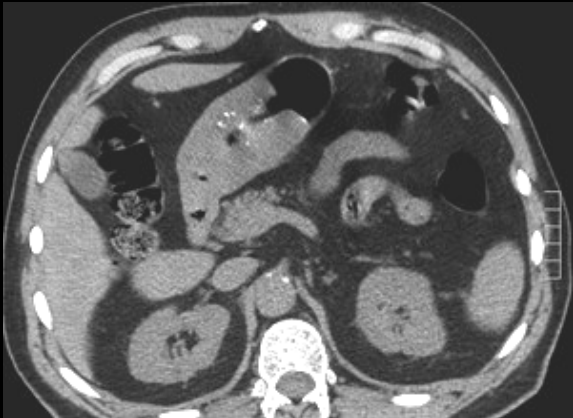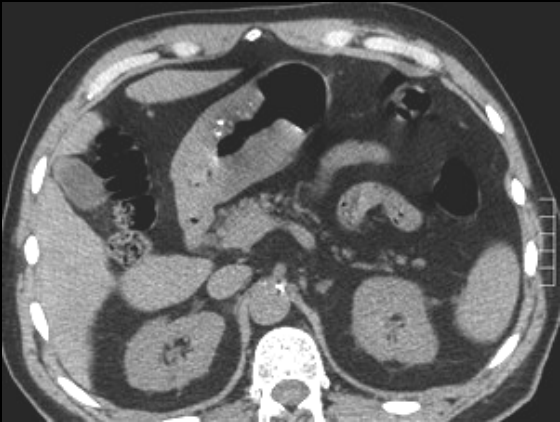estomac "en tuyau de plomb", traversé "en trombe" par la baryte ...

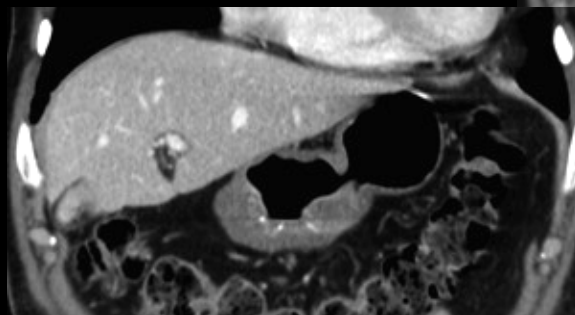
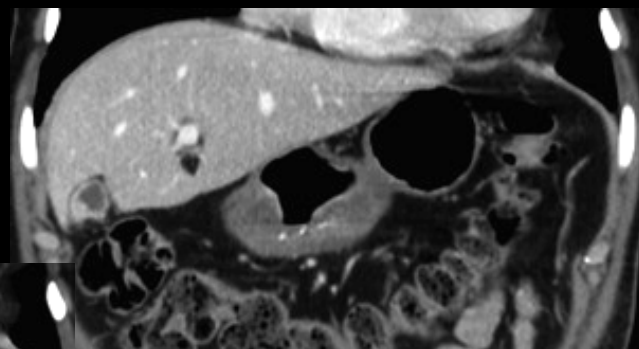
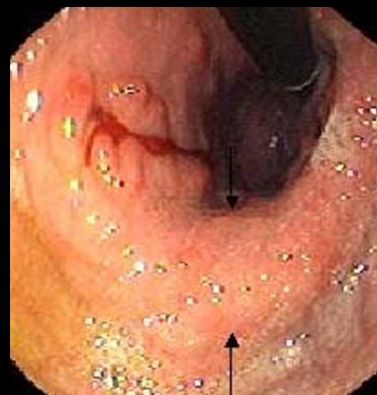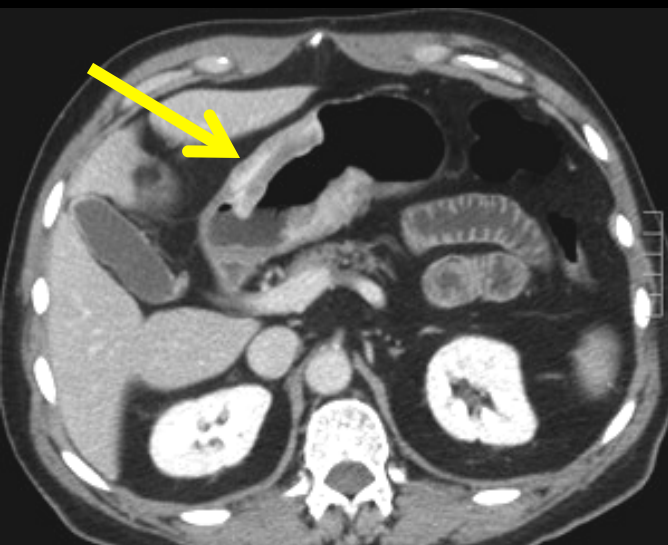
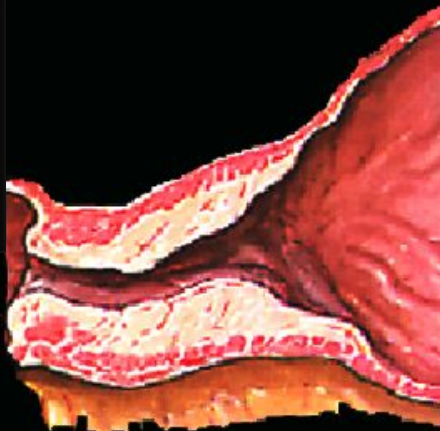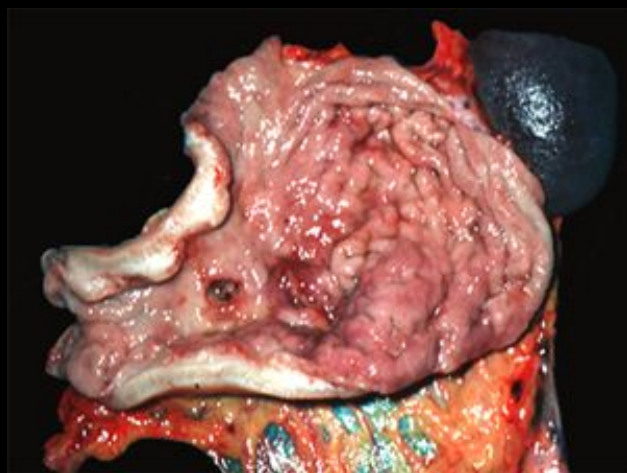


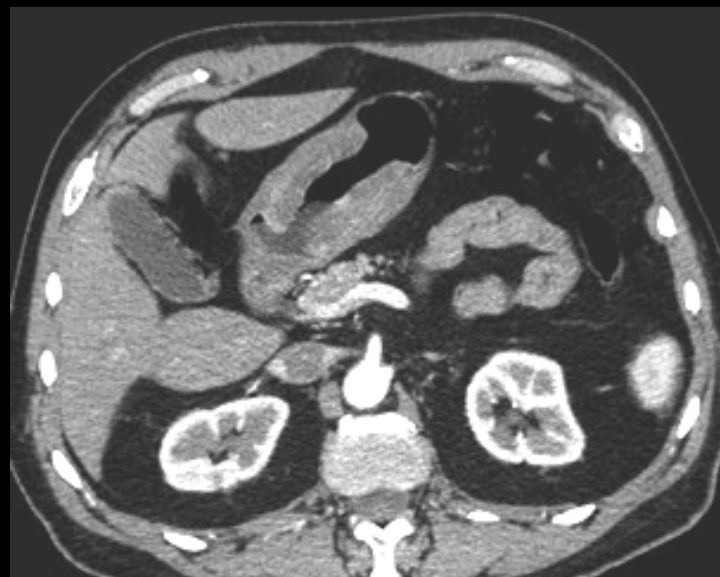linite plastique de l'estomac ... ≠ lignite



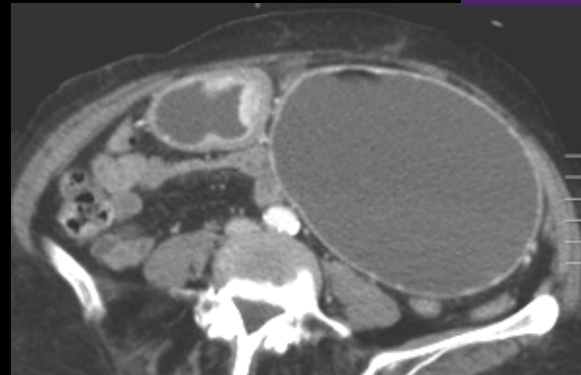
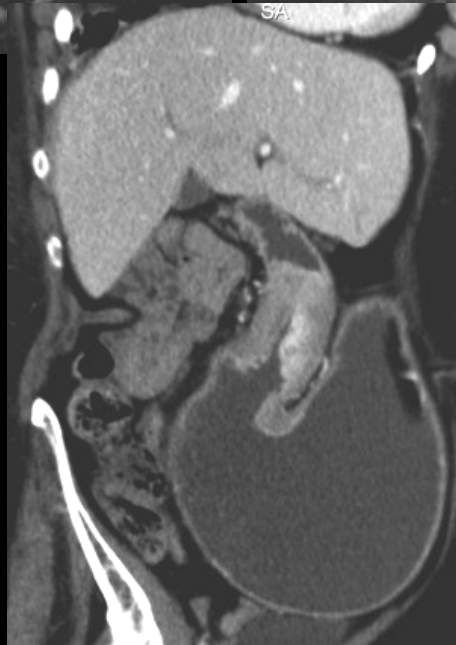
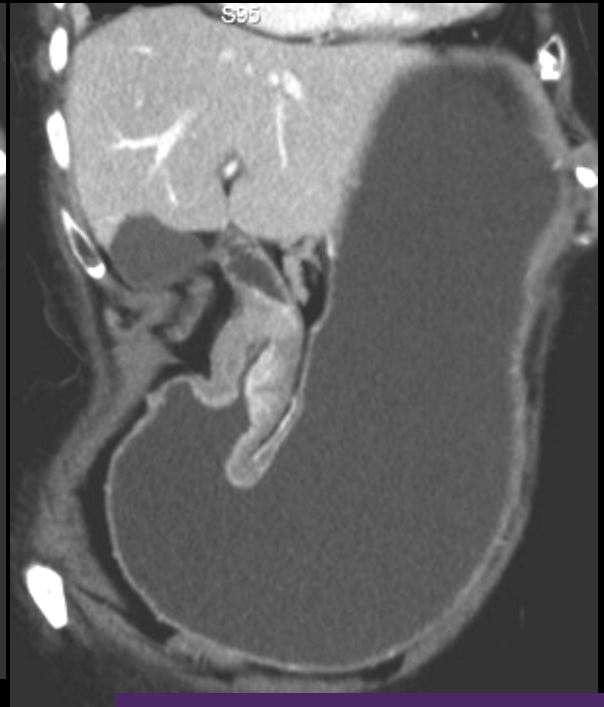
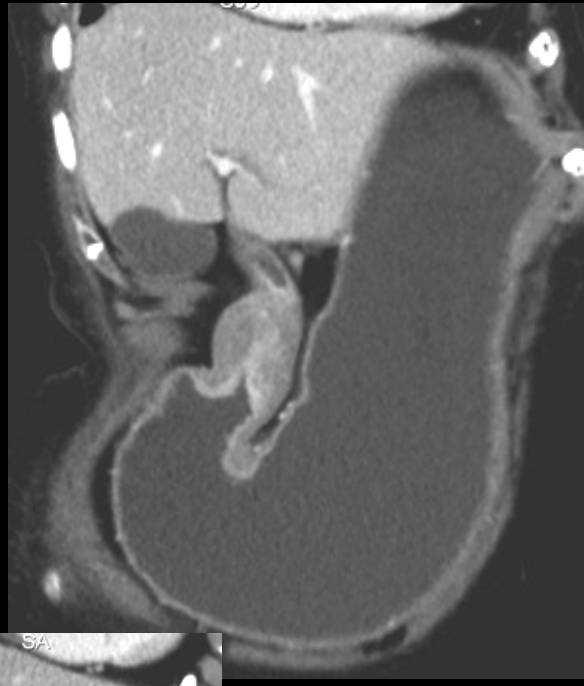
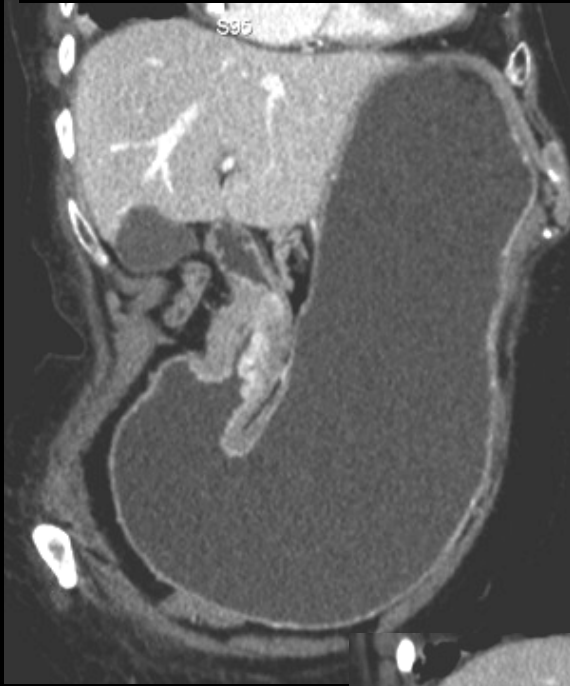
homme 71 ans ,baisse de l'état général ,anémie





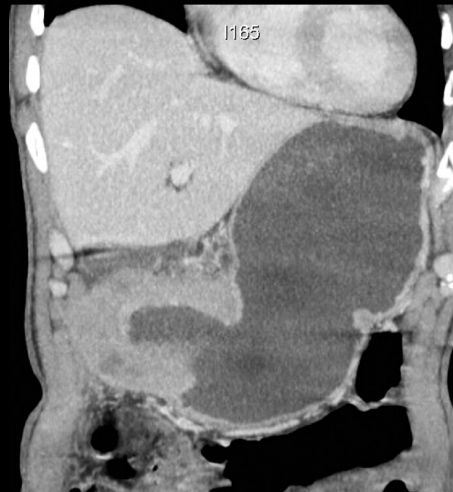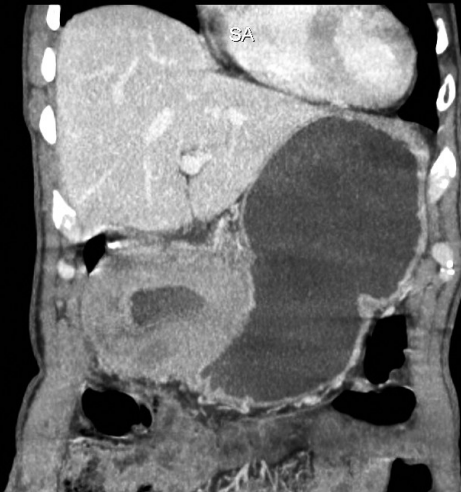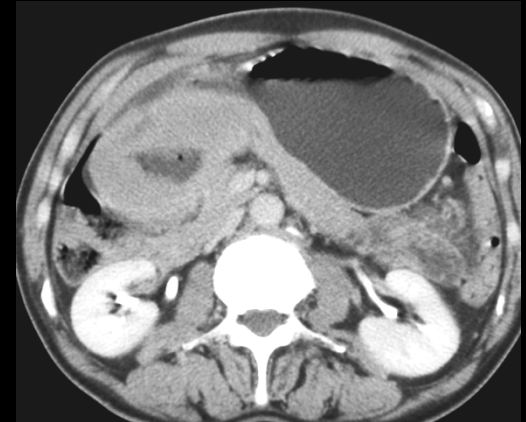
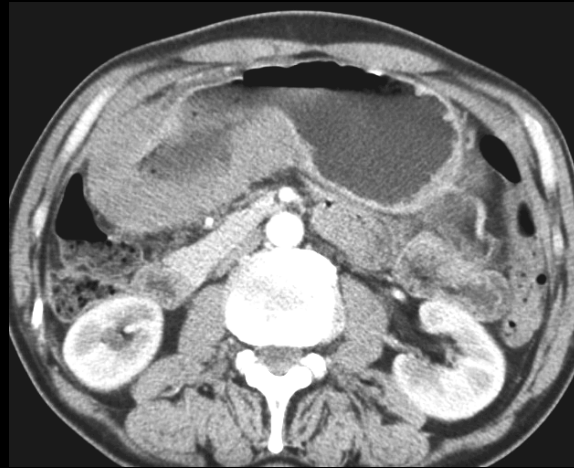
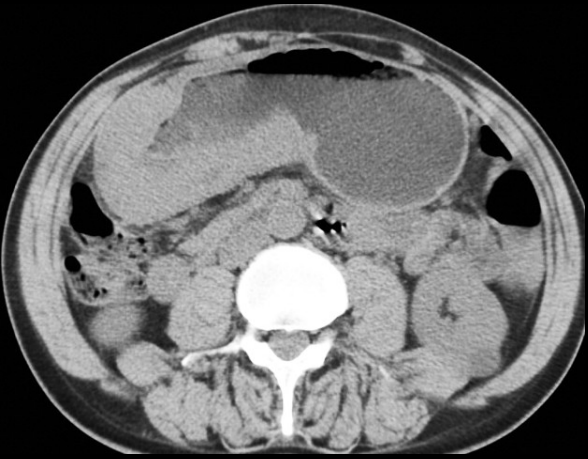**adénocarcinome antral
à cellules dissociées**

Femme 74 ans ,antécédent d'adénocarcinome lobulaire infiltrant du sein



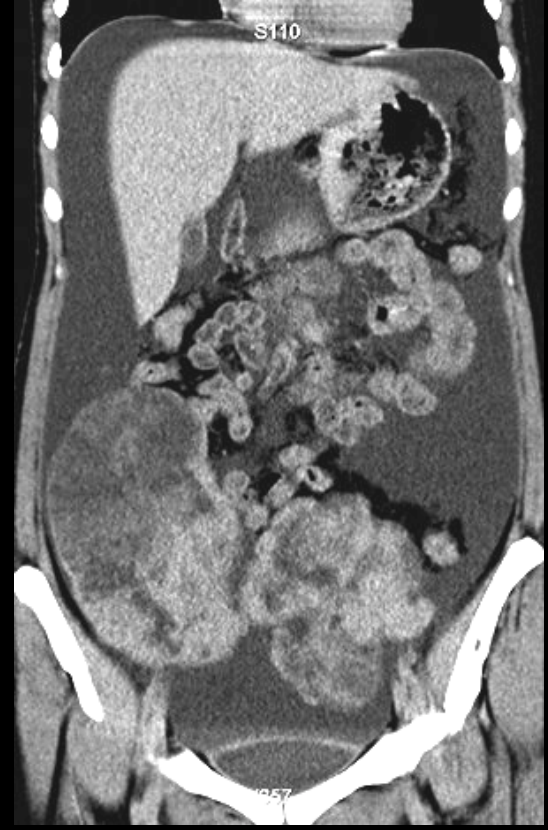
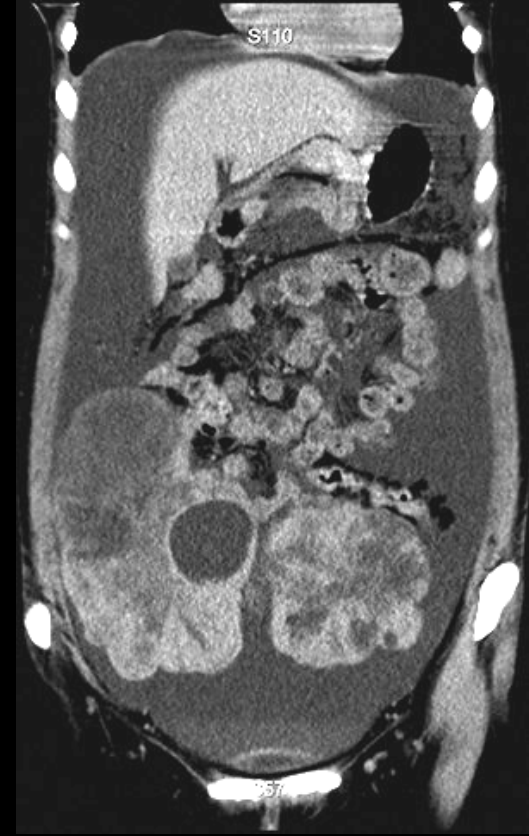
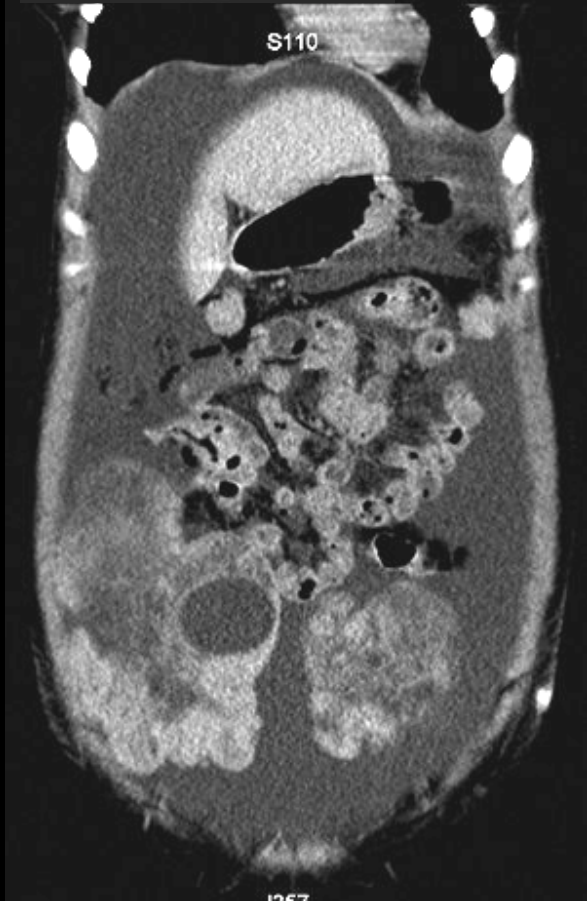
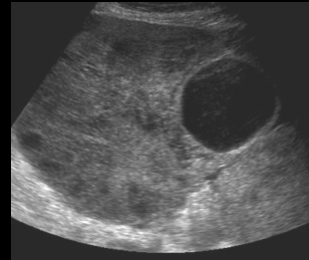
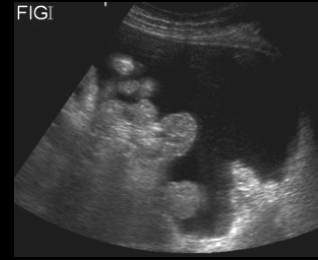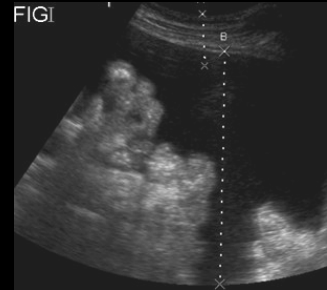
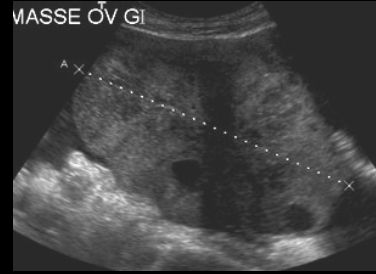
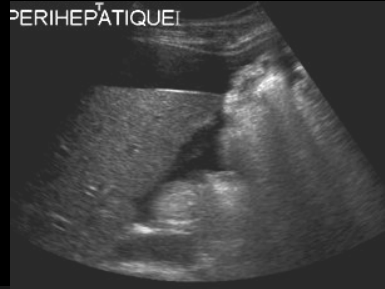
métastase antrale de
l'adénocarcinome
lobulaire infiltrant du
sein

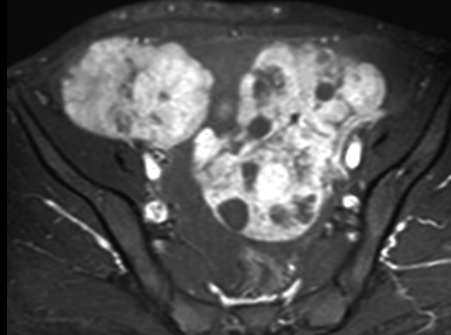
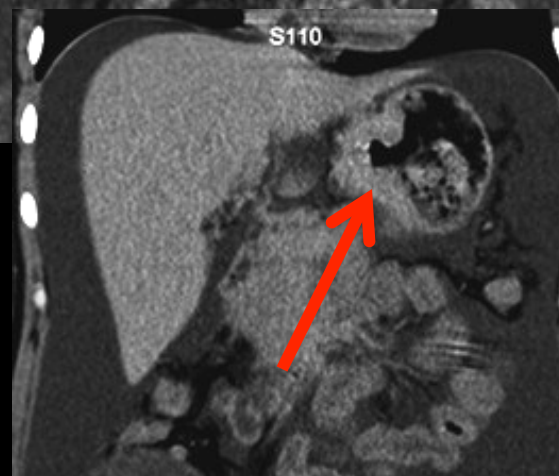
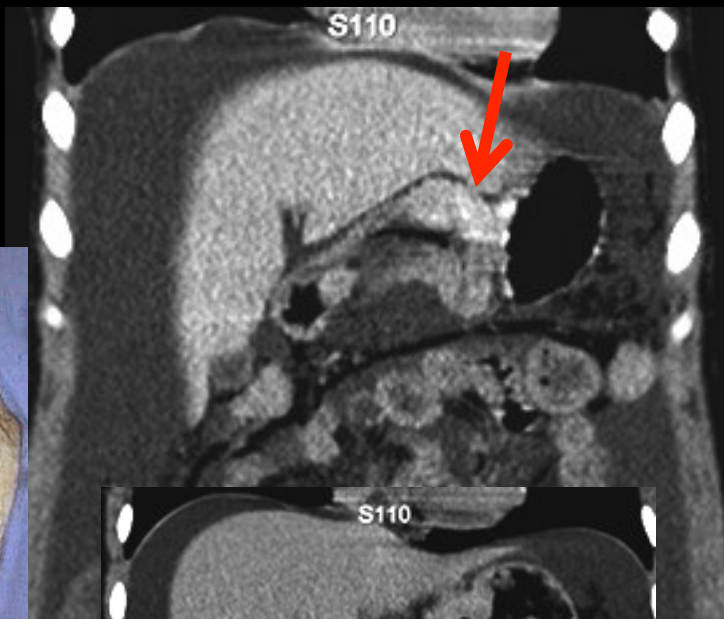
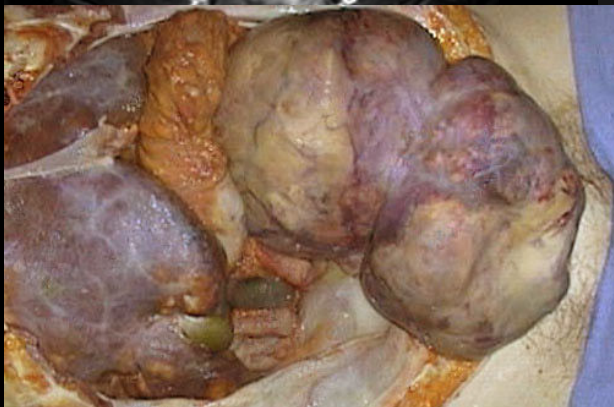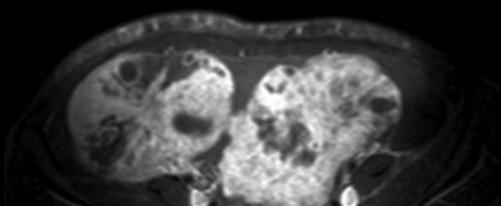
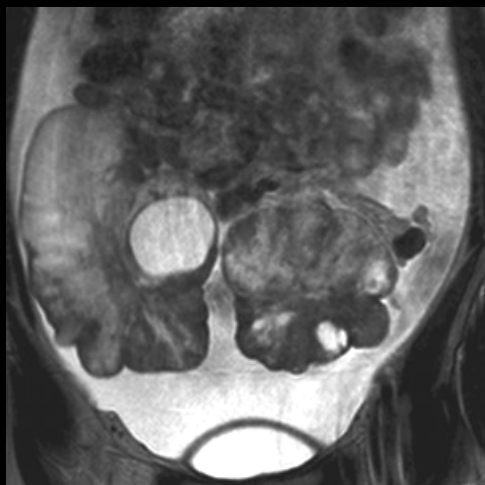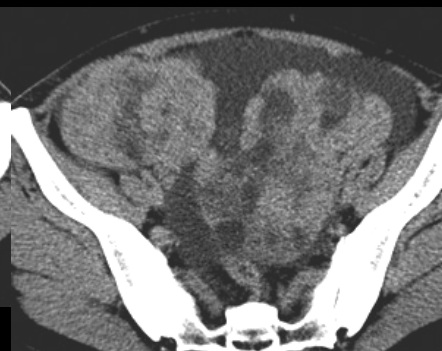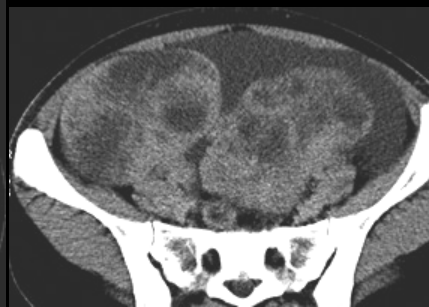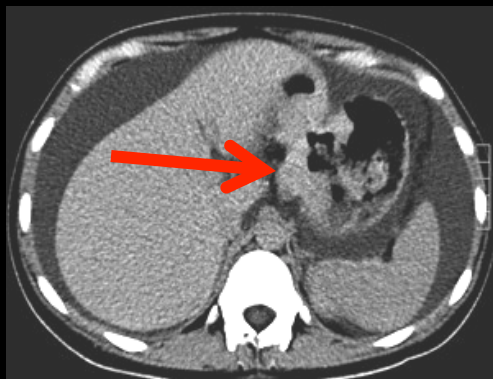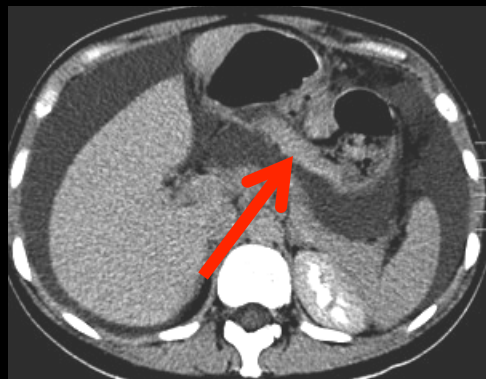
homme 63 ans ,baisse de l'état général ; sd inflammatoire ; anémie .



LMNH gastrique ; faible rehaussement , y compris sur les acquisitions tardives

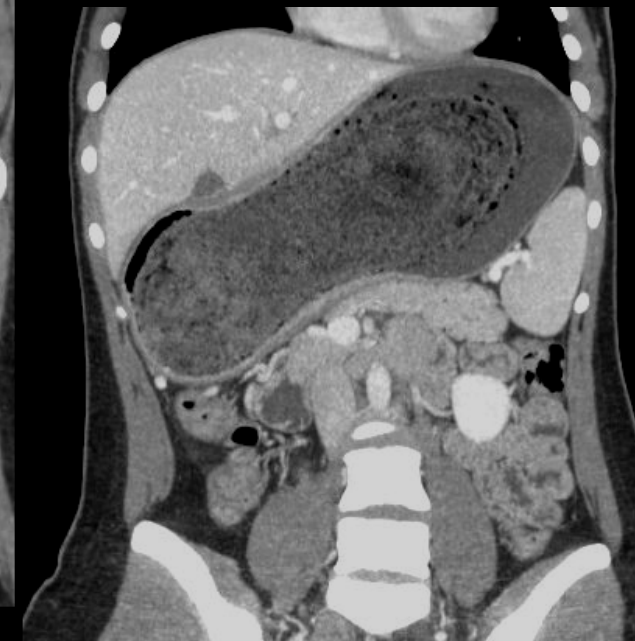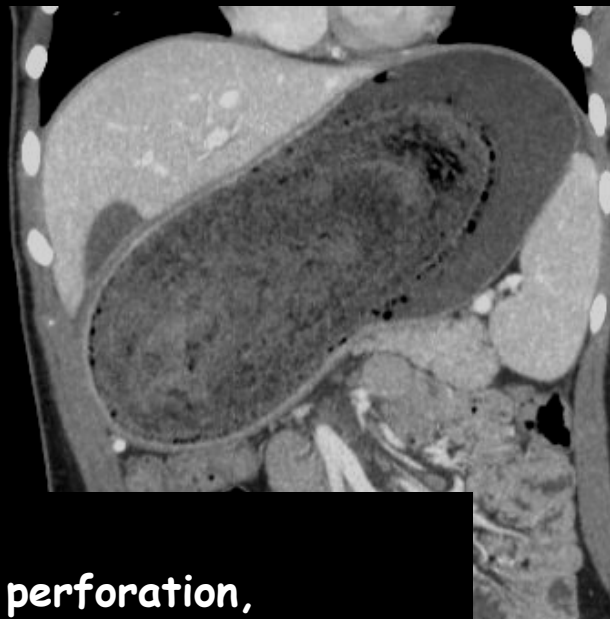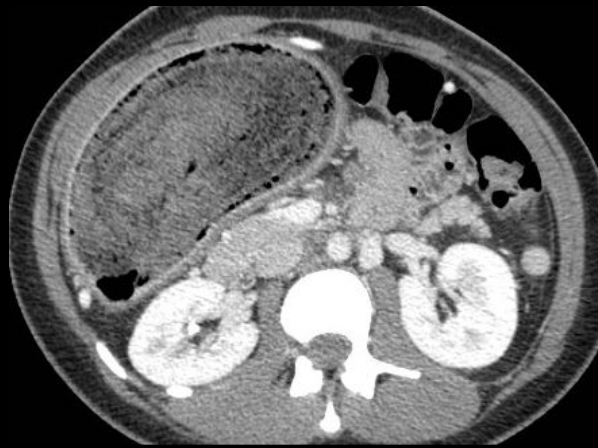
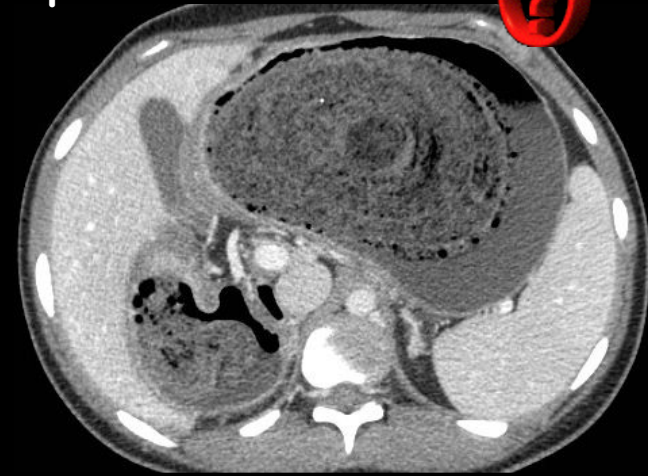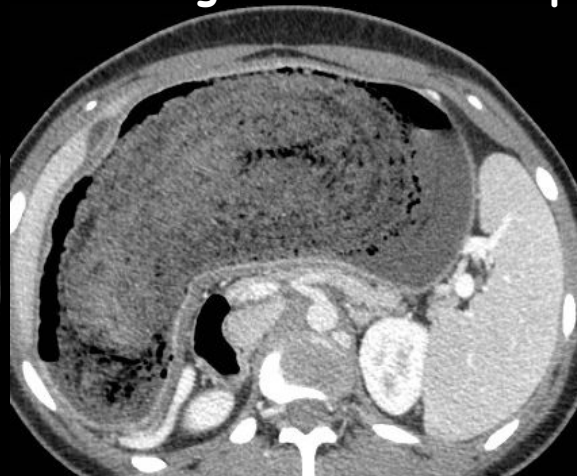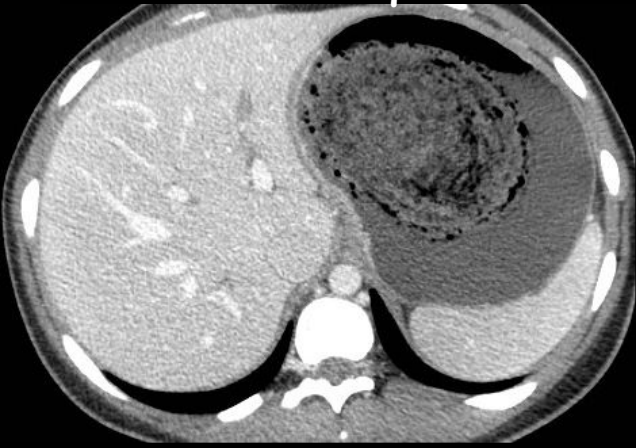jeune femme 28 ans, fatigue, abdomen augmenté de volume ; diagnostic





' métastases ovariennes
d'une linite
gastrique .Tumeur de
Krückenberg vraie.

L'histoire clinique se déduit des images ! Donnez les principaux éléments



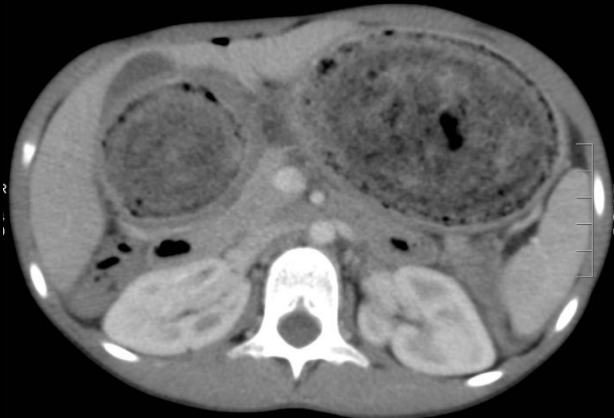
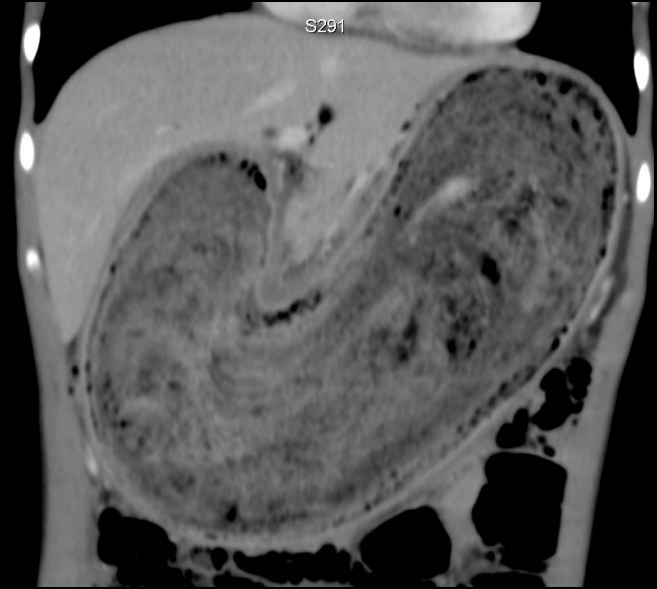
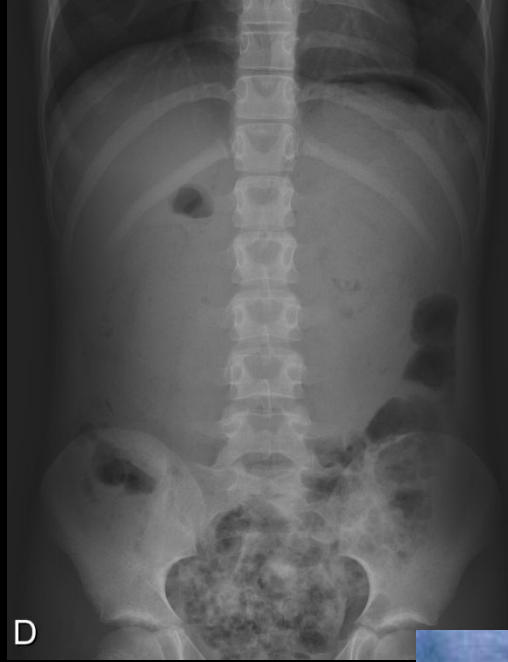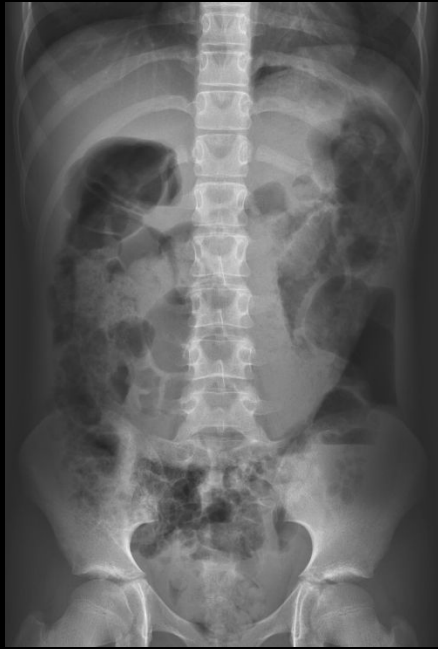
Trichotillomanie

Ulcérations 10%, saignements, perforation, péritonite Compression VBP (ictère), CPP (pancréatite)

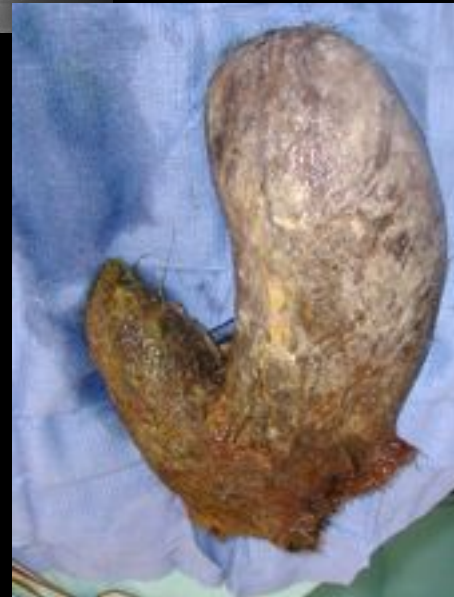Extension dans l'intestin grêle (Rapunzel), intussusception, perforation, occlusion

trichophytobézoard

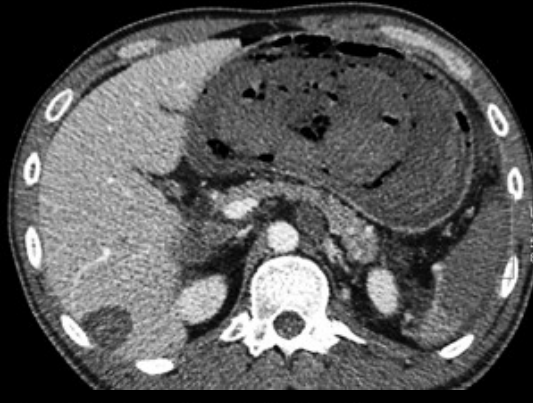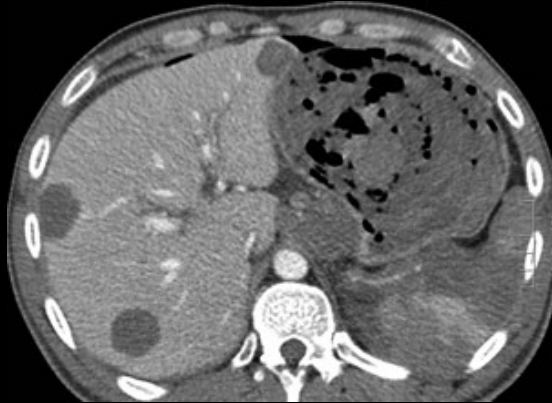
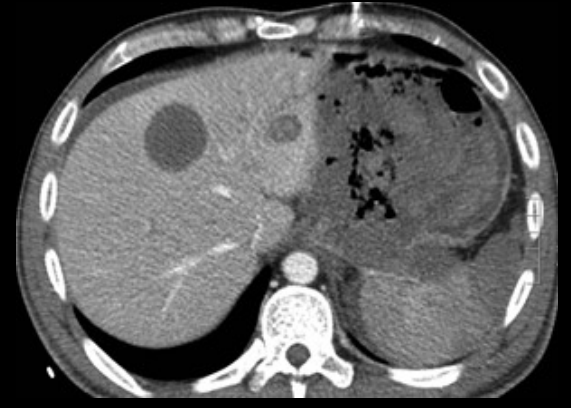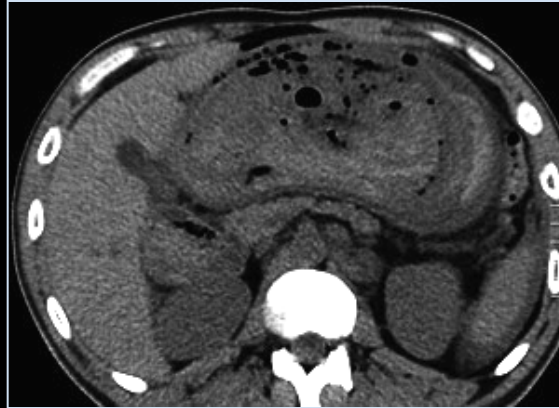
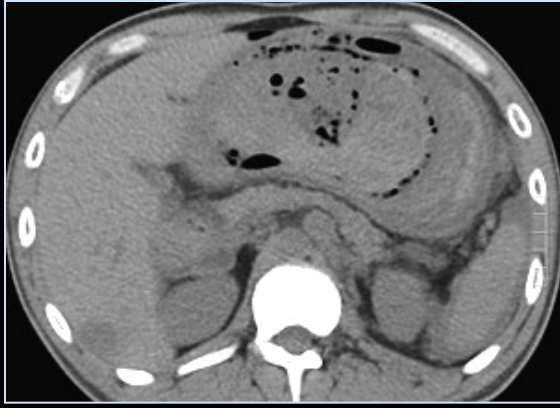
Enfant 11 ans baisse de l'EG ,vomissements, masse abdominale



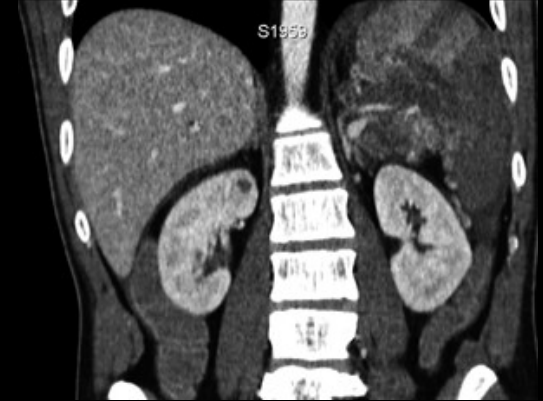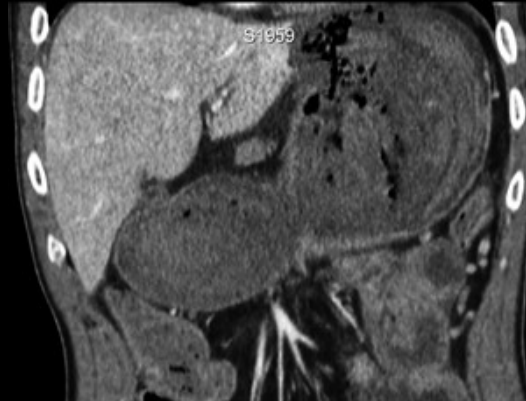
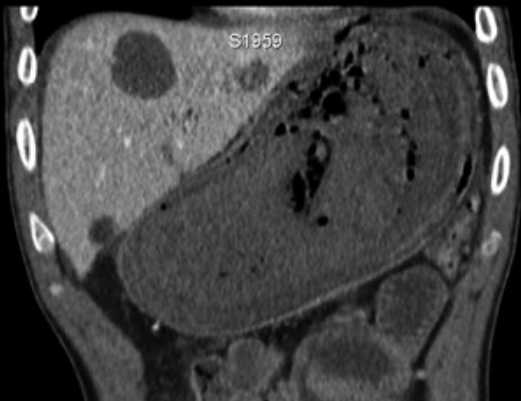
trichophytobézoard

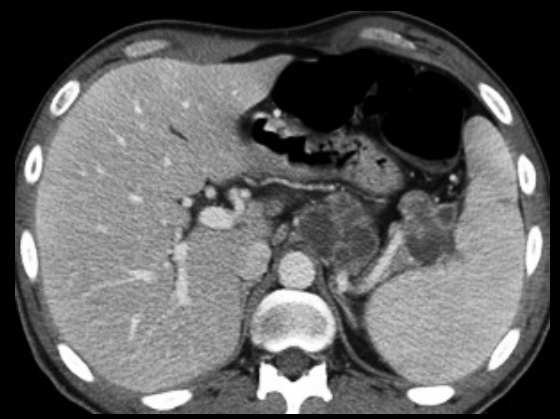
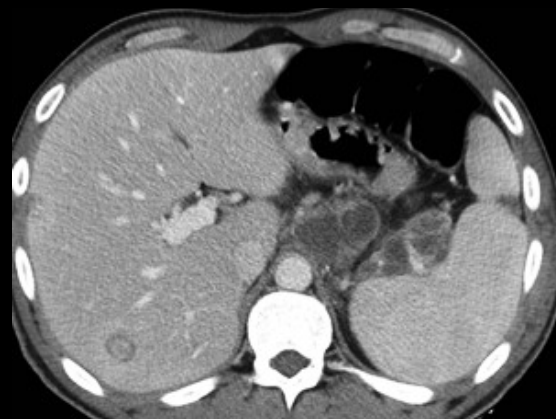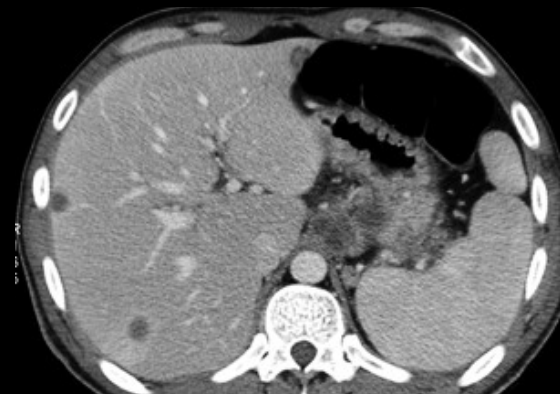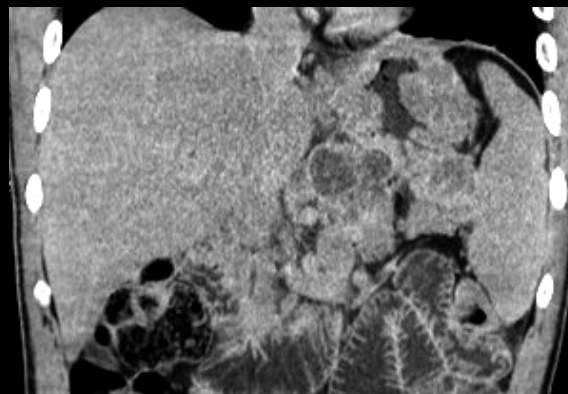
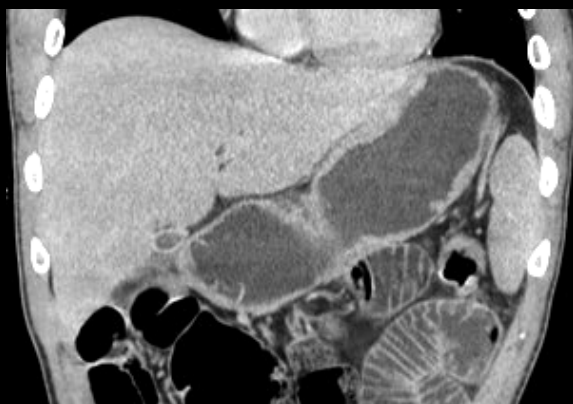
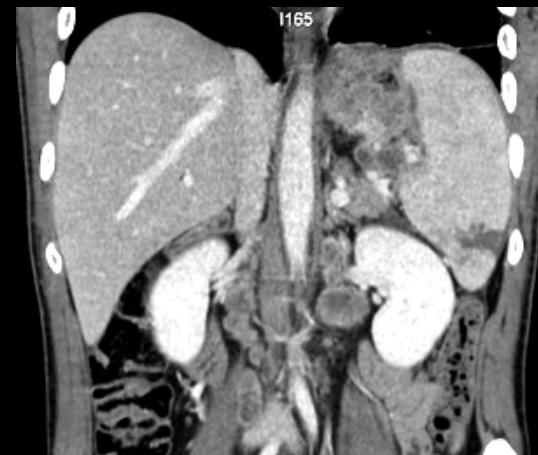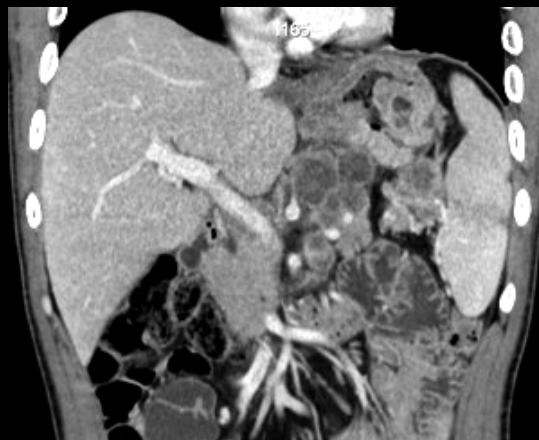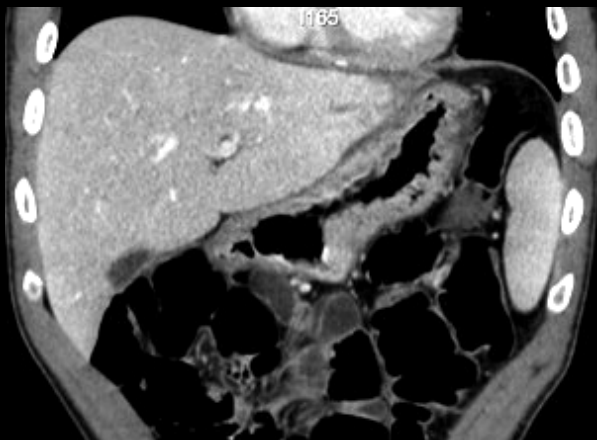


homme 30 ans , cheveux courts ! , douleurs épigastriques aiguës , choc septique



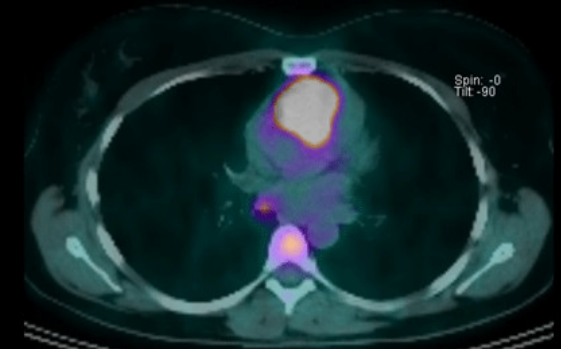
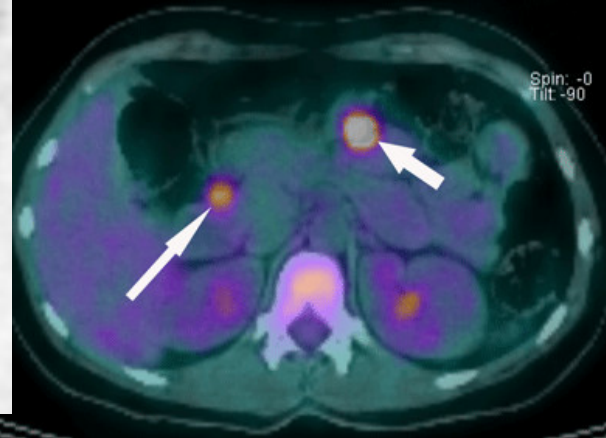
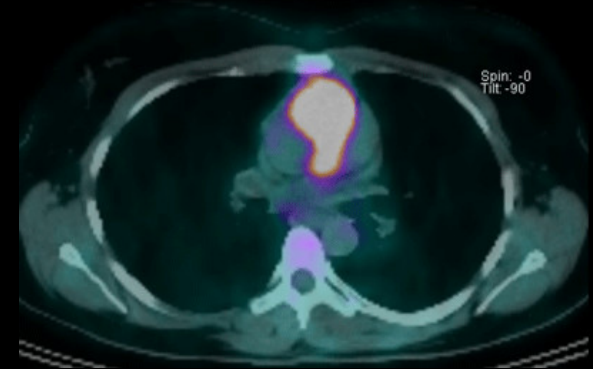
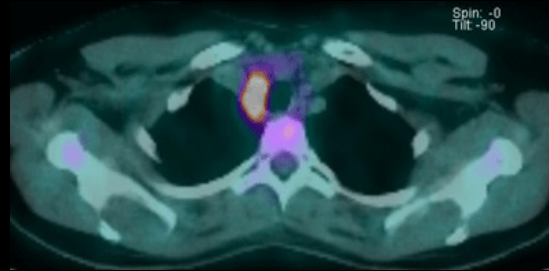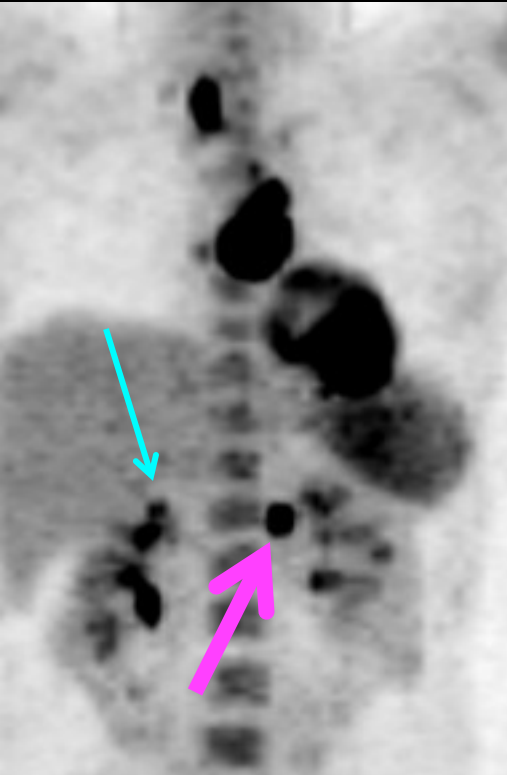
infarctus transmural
gastrique avec
perforation ;
métastases hépatiques,
infarctus splénique :
Origine des lésions
gastriques





Le patient (30 ans) était porteur d'un **adénocarcinome gastrique peu différencié** d'emblée métastatique (foie, ADP+++); la nécrose gastrique est **survenue après 8 jours de chimiothérapie**, entraînant le décès.

jeune femme 32 ans , HTA sévère , résistante aux traitements , bien supportée , élévation majeure de la noradrénaline (>5000 ui/ml) et à un moindre degré de la dopamine . Scinti MIBG +

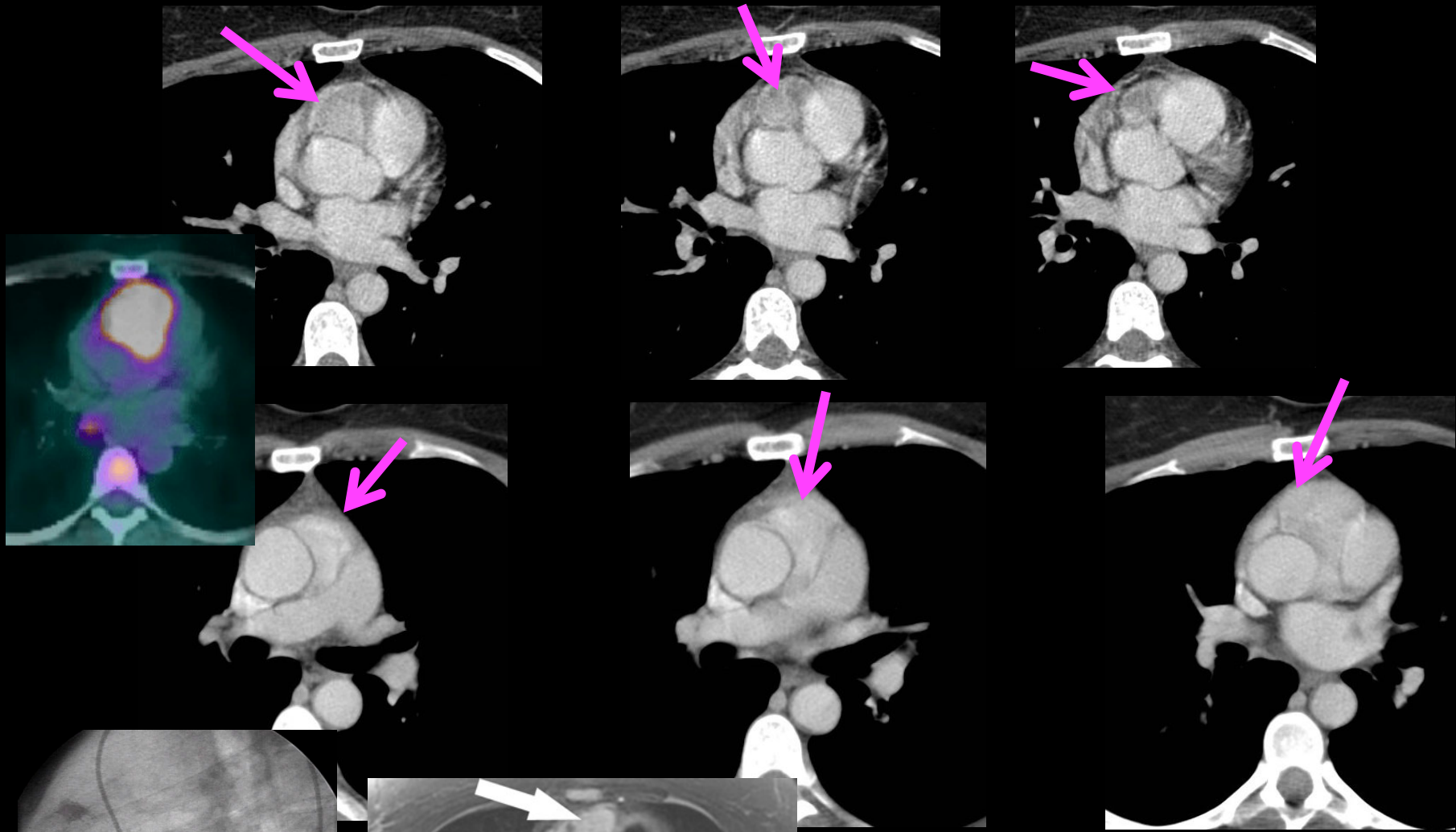


Quel est votre diagnostic



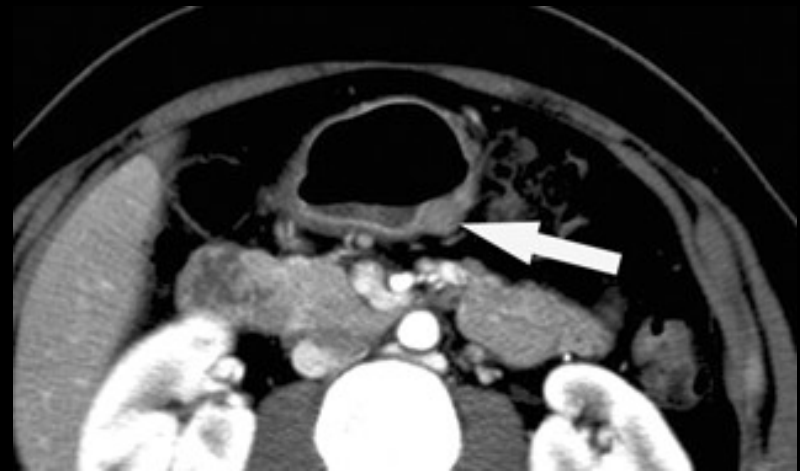
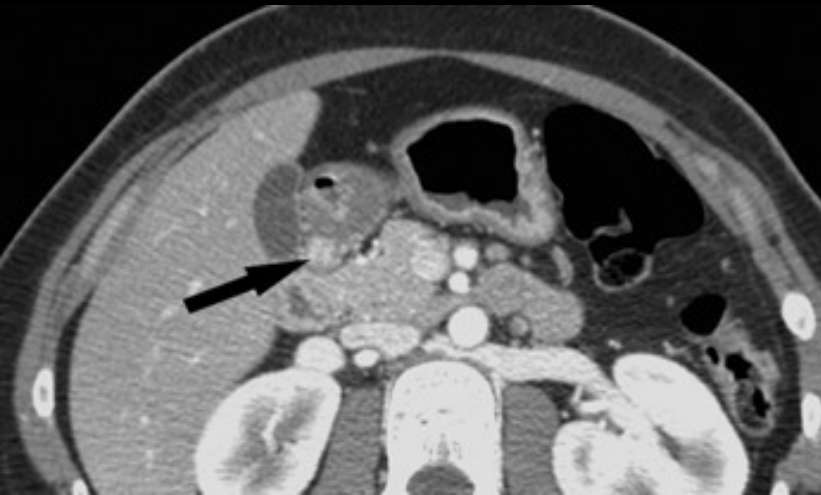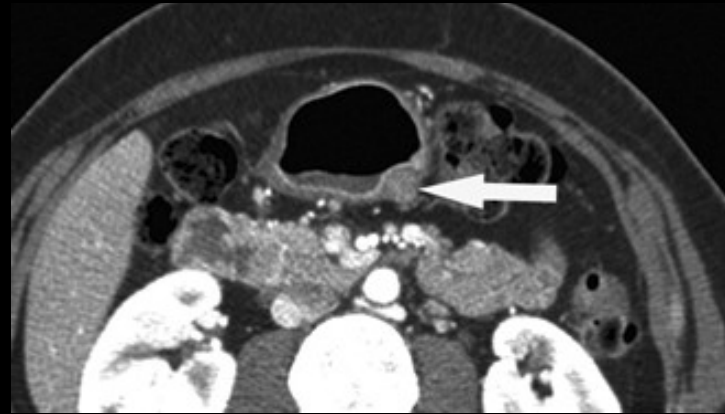
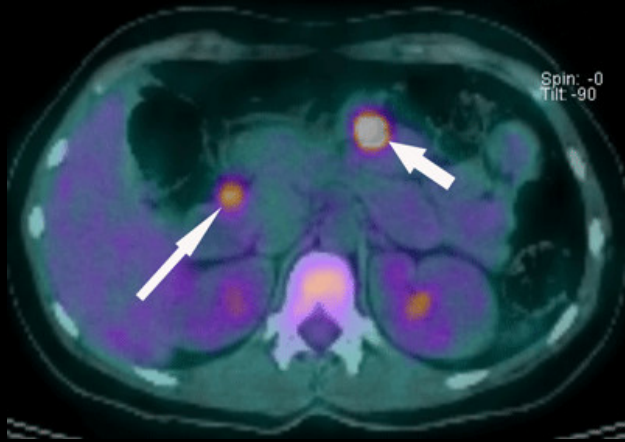
Quelle est la nature histologique des lésions abdominales





paragangliome cardiaque

**autre localisation
carotidienne**



2 GIST , une gastrique et une duodénale ,opérées
Nouvelle GIST gastrique 18 mois après

Triade de Carney : paragangliomes ,
hamartochondromes pulmonaires, GIST digestives

La triade de Carney associe au moins 2 des 3 éléments suivants :

- paragangliomes (généralement vagues, surrénaliens ou para surrénaliens),
- tumeurs stromales gastro-intestinales et
- (ostéo)chondromes pulmonaires .

La fréquence respective des 3 types de lésions est de **97 % pour les tumeurs stromales digestives**, **83 % pour les chondromes pulmonaires** , **53 % pour les paragangliomes** .

La triade est complète dans 33% des cas ; la mortalité est de 20% des cas.

décrite en 1977 et **79 cas étaient rapportés en 2003**.L'apparition des différentes lésions peut s'étaler sur 4 décennies et, d'une façon générale les différents composants se révèlent de façon métachrone.

Ce sont surtout de jeunes femmes (SR 10/1)qui sont atteintes; on a décrit dans les familles des anomalies de type maladie de Hirschprung , ce qui impliquerait l'atteinte de dérivés de la plaque neurale

Le diagnostic peut faire appel à différentes méthodes d'imagerie :

CT , IRM ,

scintigraphie au MIBG ,

et maintenant PET CT au 18 FDG et PET CT à la 18F DOPA

take home message



- les grosses masses tumorales gastriques font évoquer GIST, léiomyosarcome , LMNH mais il ne faut pas oublier les **adénocarcinomes gastriques** qui dans les formes colloïdes et mucineuses peuvent , comme au niveau colique , se présenter sous formes “expansives” et se fistuliser
- la biopsie s’impose donc toujours , en particulier pour ne pas méconnaître un LMNH dans lequel les perspectives thérapeutiques sont réelles
- la **linite gastrique** vraie est une tumeur de la femme jeune ; une linite chez une femme ménopausée est une métastase de carcinome lobulaire infiltrant du (ou des) sein(s)
- l’exploration de l’**ensemble de la cavité abdomino pelvienne** et du **thorax** s’impose donc , malgré le “terrorisme anti radiations ionisantes” ...
- la pathologie tumorale gastrique réserve parfois des surprises et le radiologue a sa place dans les discussions car il voit au delà de l’épithélium ! tout ce que l’endoscopiste ne voit pas ou si peu...

