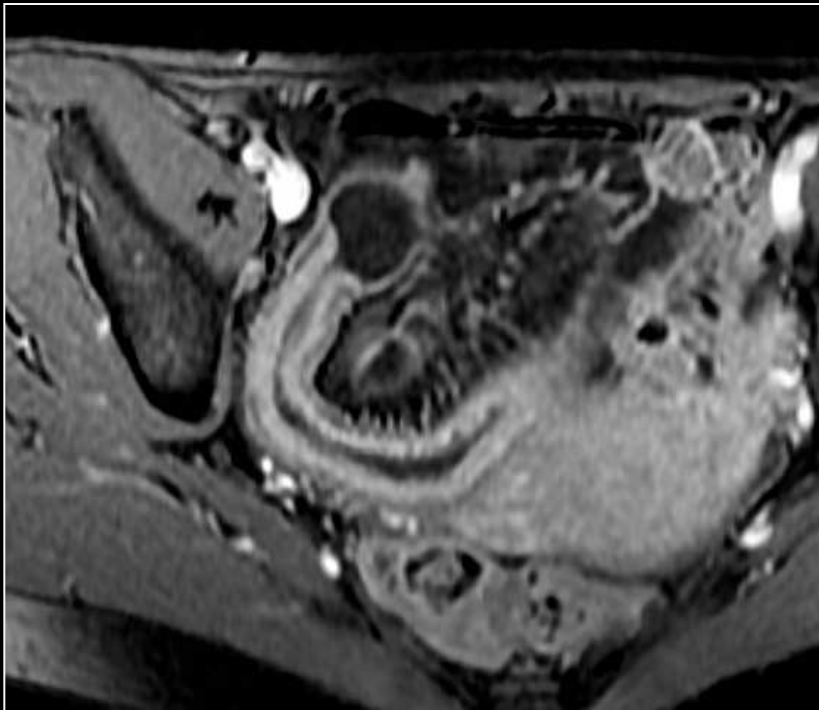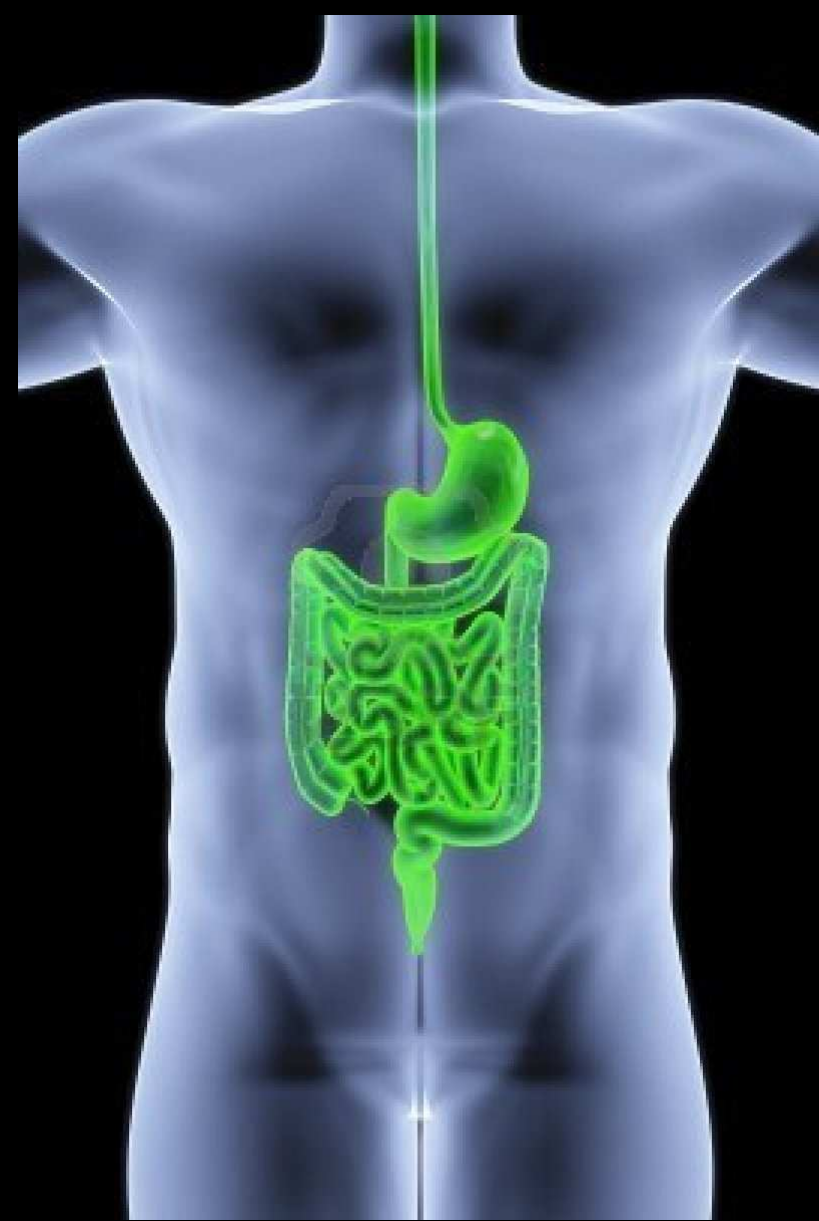


IMAGERIE DE L'INTESTIN GRÊLE



DU abdomen janvier 2012

F.JAUSSET

1. Généralités : anatomie et méthodes d'exploration

2. Pathologie tumorale du grêle

A- tumeurs bénignes

B- tumeurs malignes

3. Maladie de Crohn

4. Maladie caeliaque

5. Diverticules

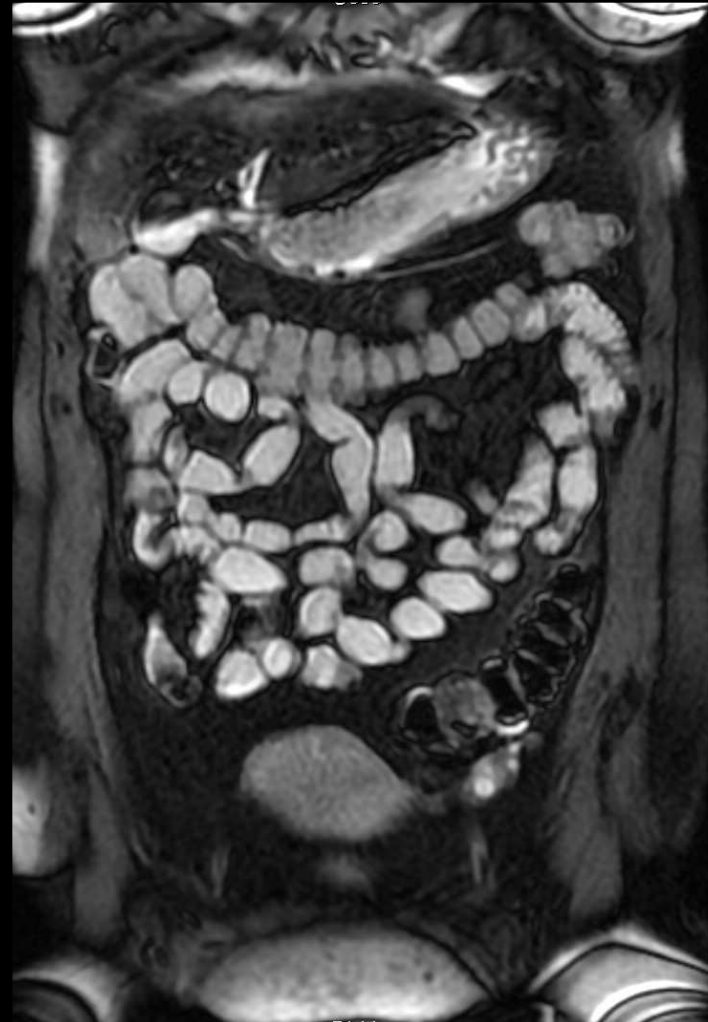6. Occlusions

7. Ischémies artérielle et veineuse, vascularites

8. Autres

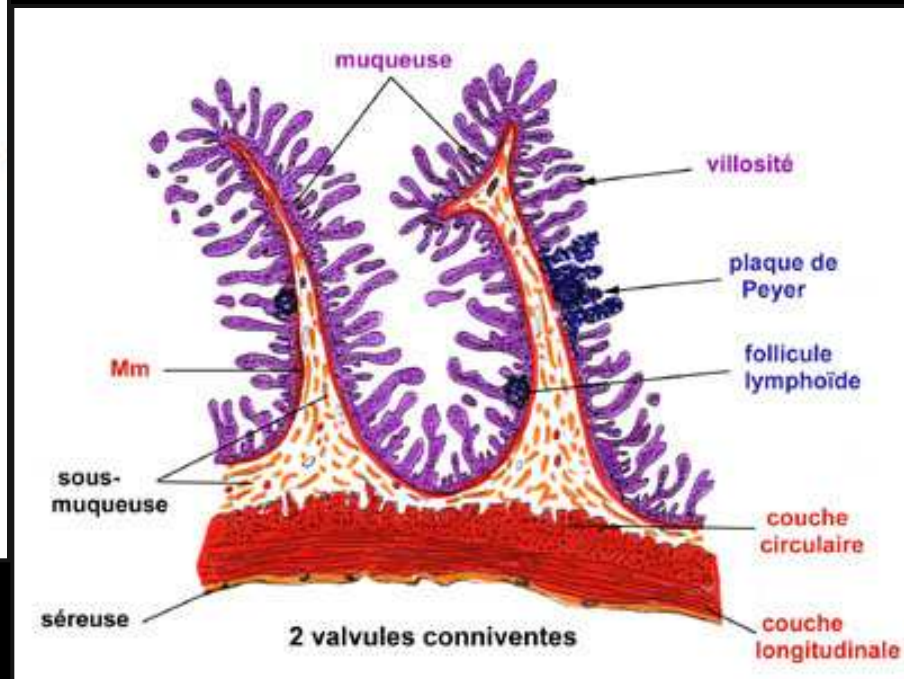
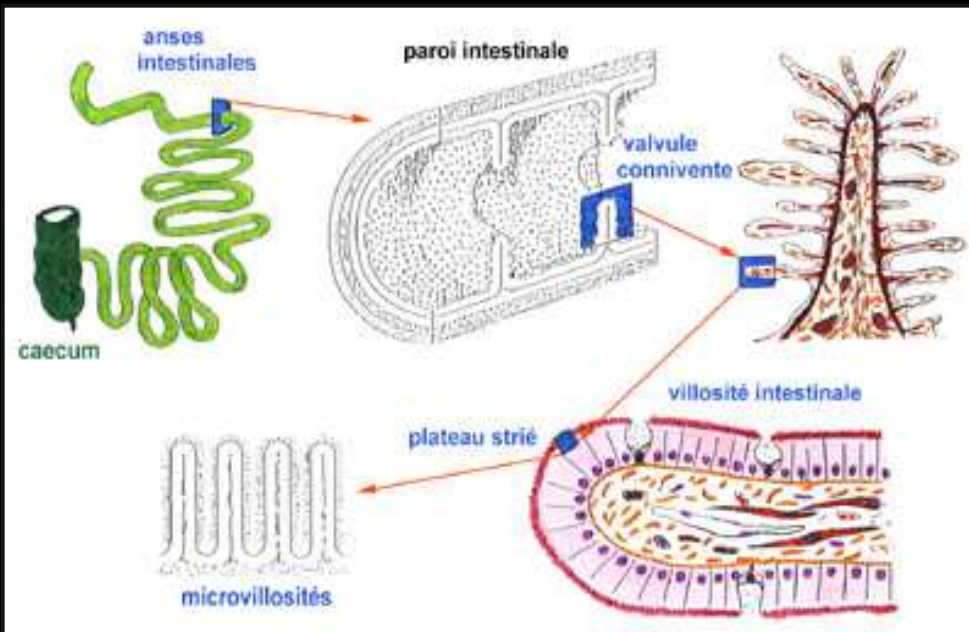
Généralités

- Débute au pylore et se termine à la valvule de Bauhin.
- Comprend deux parties: le **Duodénum** et le **jéjuno-iléon**.
- Segment digestif le plus long, 6-7 m, soit 14,5 m² de surface muqueuse (contre 4,2 m² pour le colon), et 56,8 m² en comptant les millions de villosités jéjuno-iléales.

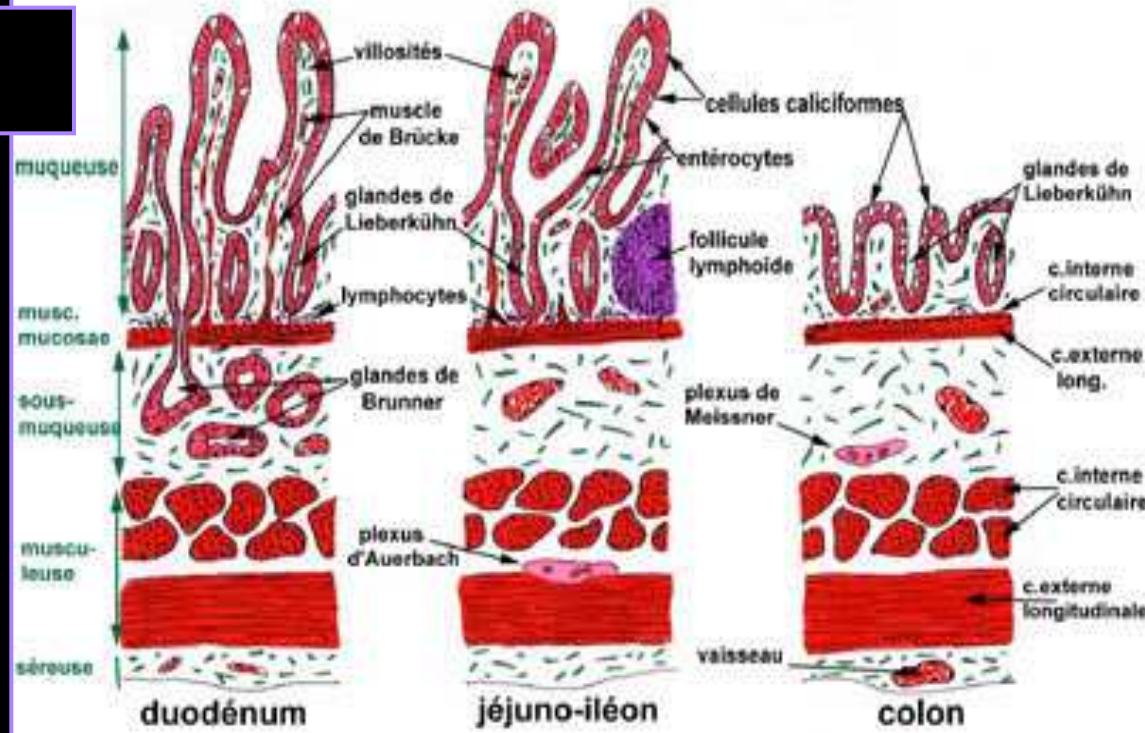


Histologie

- Le jéuno-iléon histologique commence dès l'ampoule de Vater avec l'apparition des premières **valvules conniventes**.
- Les valvules sont longues et fines dans le jéjunum et courtes et épaisses dans l'iléon.
- A la surface des valvules, se trouvent les **villosités intestinales** (0.5-1mm).
- Et à la surface des villosités, se trouve des micro-villosités.



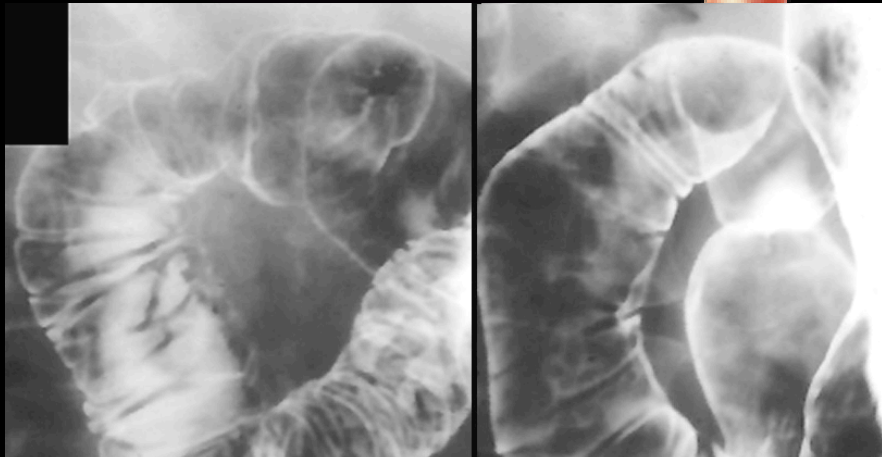
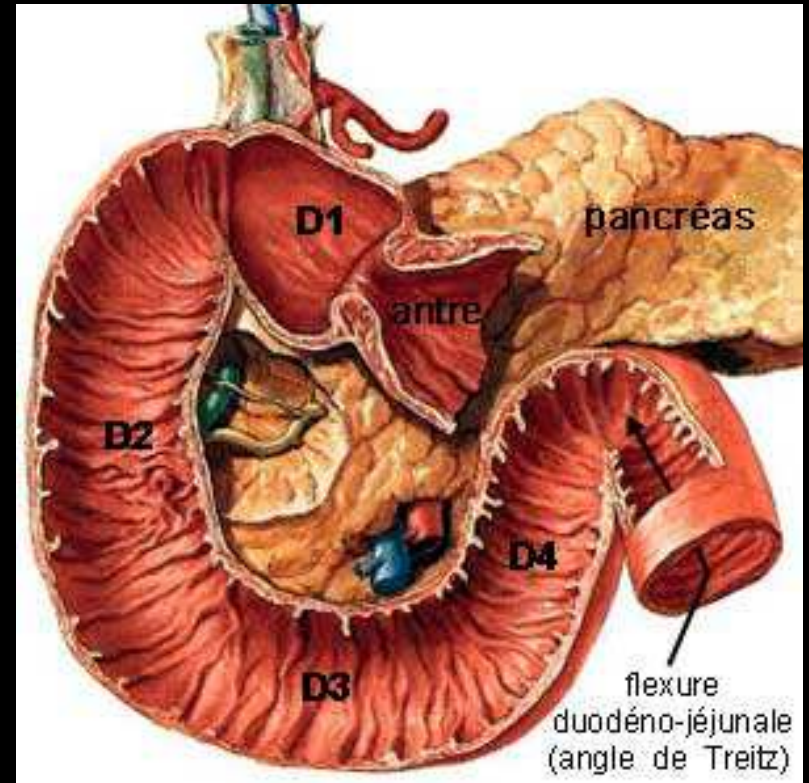
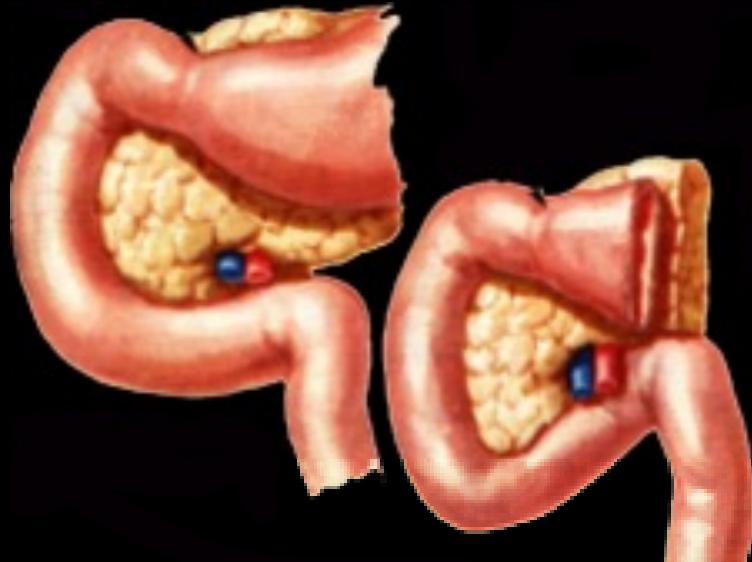
Histologie



- La **muqueuse**: 3 couches
 - Les villosités.
 - Les glandes de Lieberkühn.
 - La couche lymphoïde.
- La **muscularis mucosae**
- La **sous muqueuse**
 - Contient les glandes de Brunner dans le duodénum.
 - Se soulève avec la muqueuse et la musculature muqueuse pour former les valvules conniventes dans le jéjunum.
- La **musculaire** et la **séreuse** restent rectilignes
- Les **formations lymphoïdes** sont de plus en plus nombreuses au sein du chorion : tissu lymphoïde diffus et follicules lymphoïdes.
- Les **plaques de Peyer** sont localisées dans la sous muqueuse de l' iléon terminal (de 1 à 10 cm de longueur).

Anatomie

le duodénum est la partie initiale du grêle



• D1 à D4

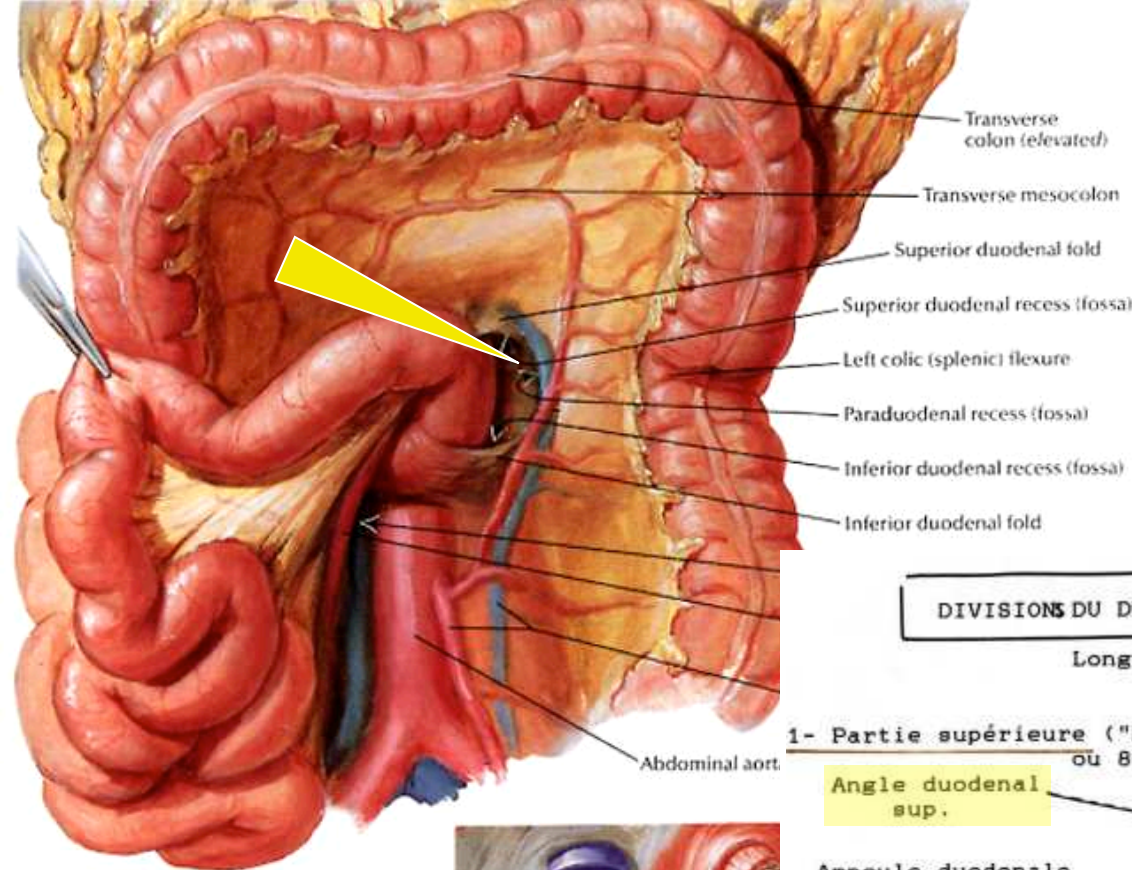
• 30cm dont 5cm pour D1 et 10cm pour D2

• 2 portions dilatées: bulbe duodéal et poche bilio-pancréatique

Duodénum

Angle duodéno-jéjunal

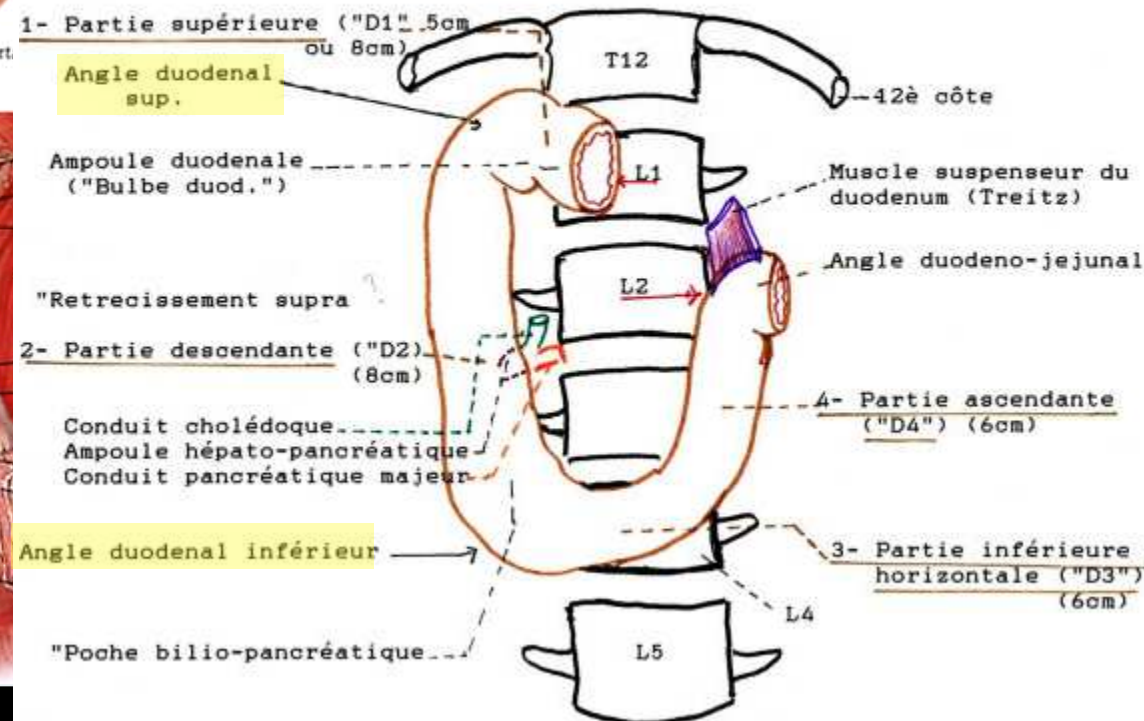
Muscle suspenseur du duodénum



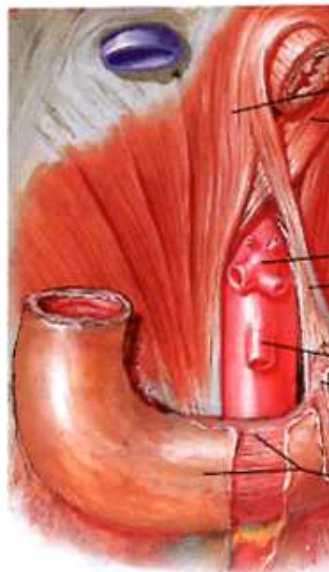Abdominal aort

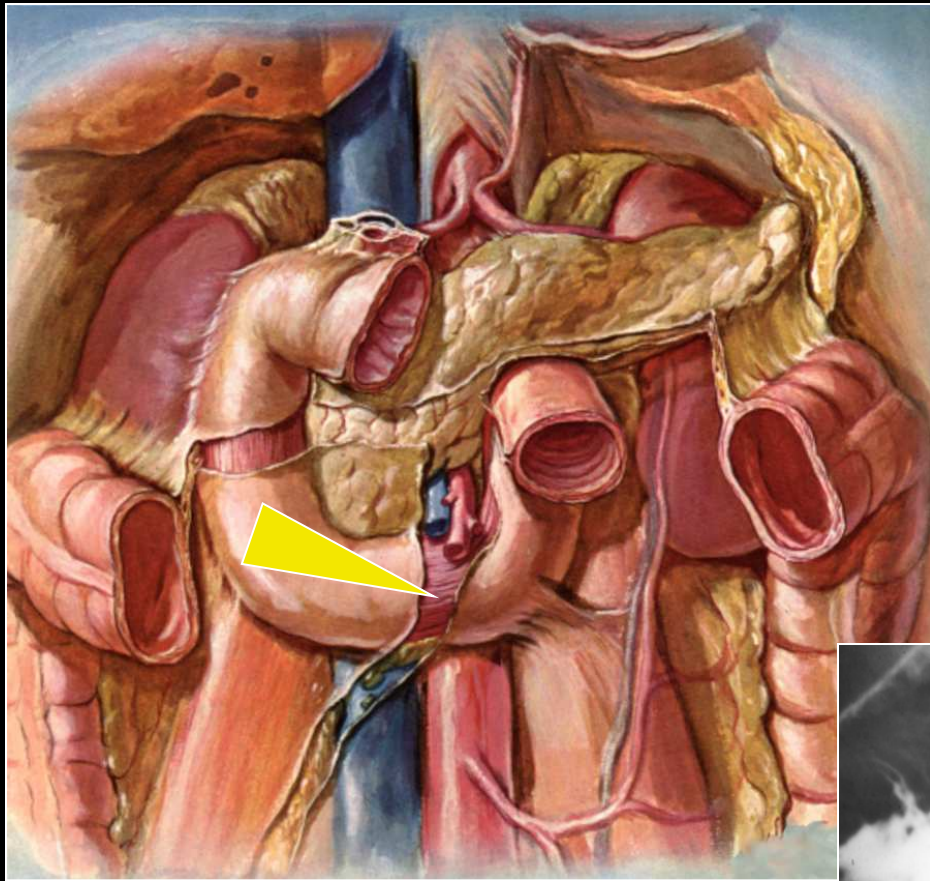
DIVISIONS DU DUODENUM BALISAGE SQUELETTIQUE

Longueur : "12 doigts" ou 25cm

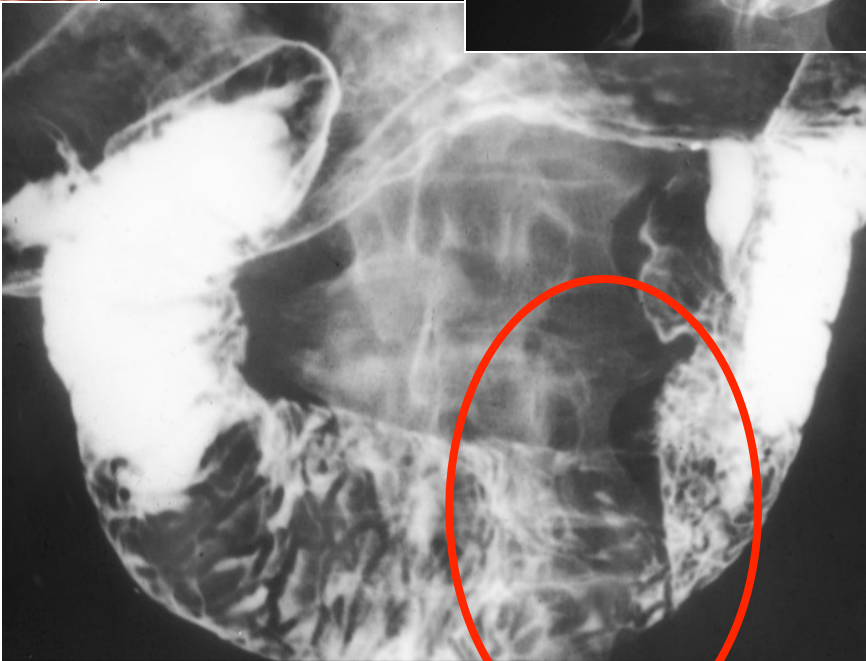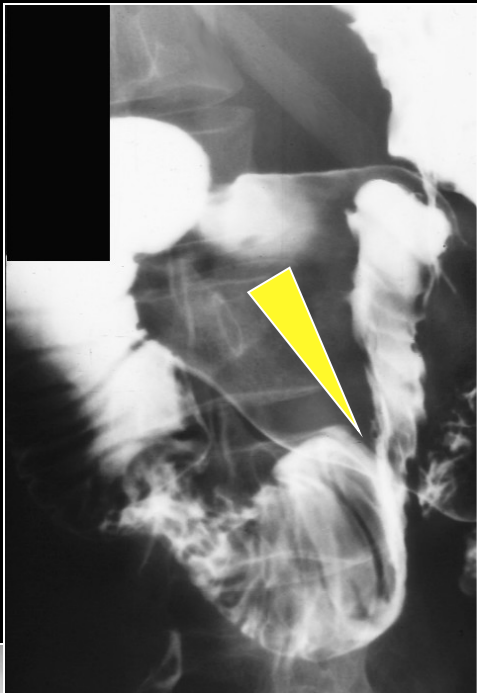


Exposure of suspensory muscle of duodenum (ligament of Treitz)



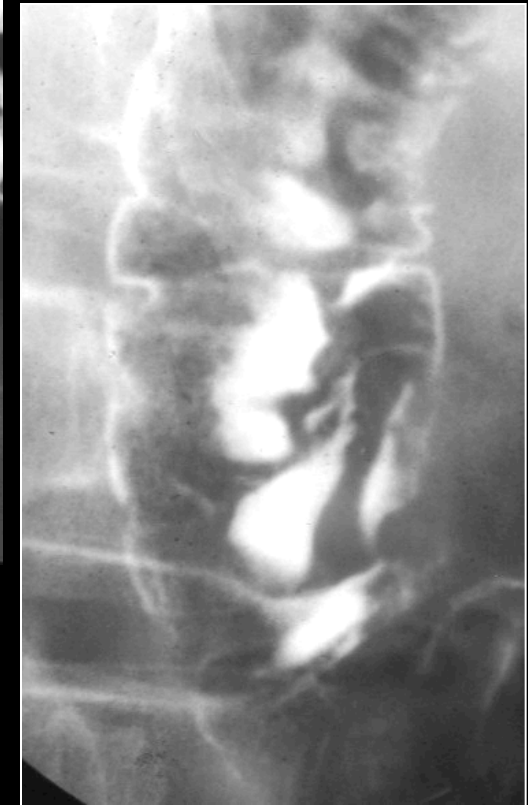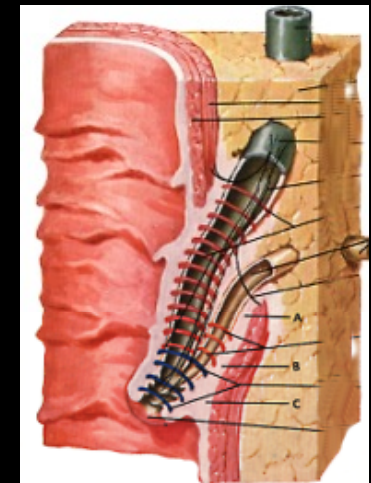
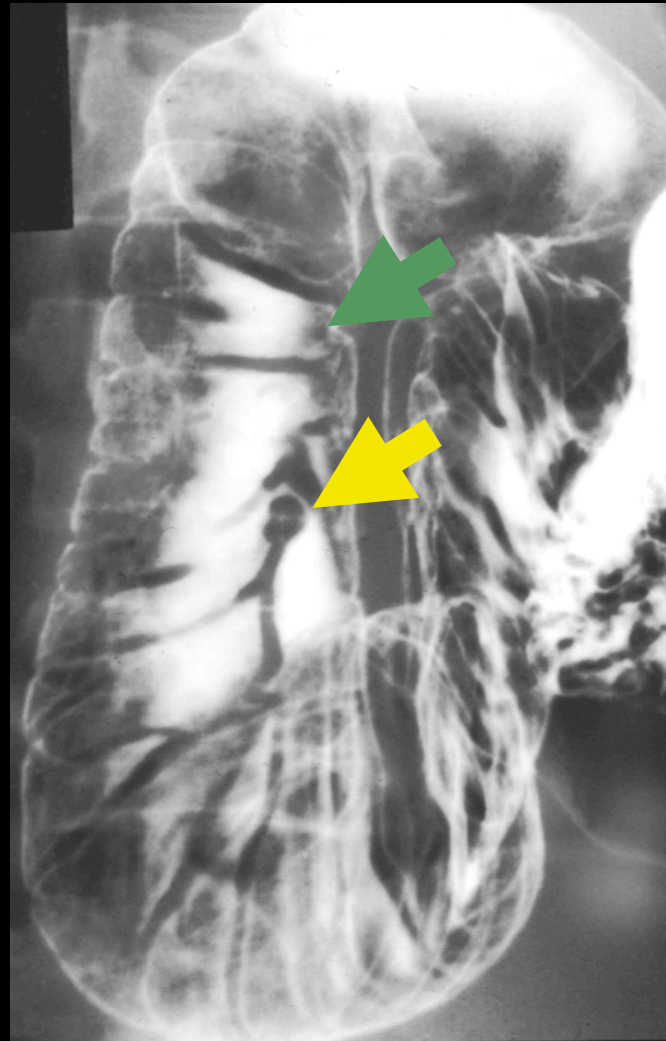
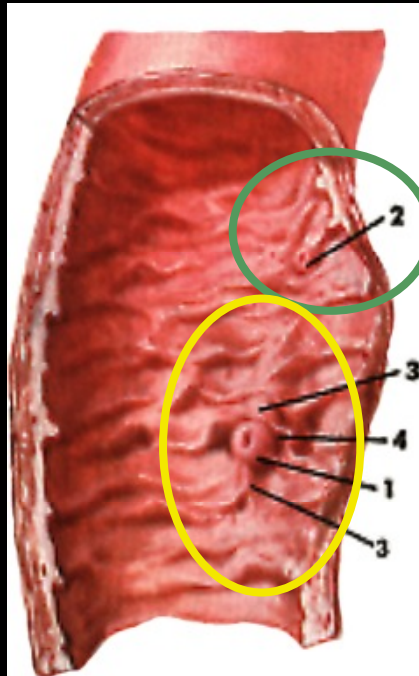


Duodénum



la racine du mésentère

Duodénum



grande et petite papilles

PAPILLE MINEURE : C. pancréatique accessoire

PAPILLE MAJEURE: cavité commune (A de Vater), terminaison du CPP et du cholédoque

Jéjunum et iléon



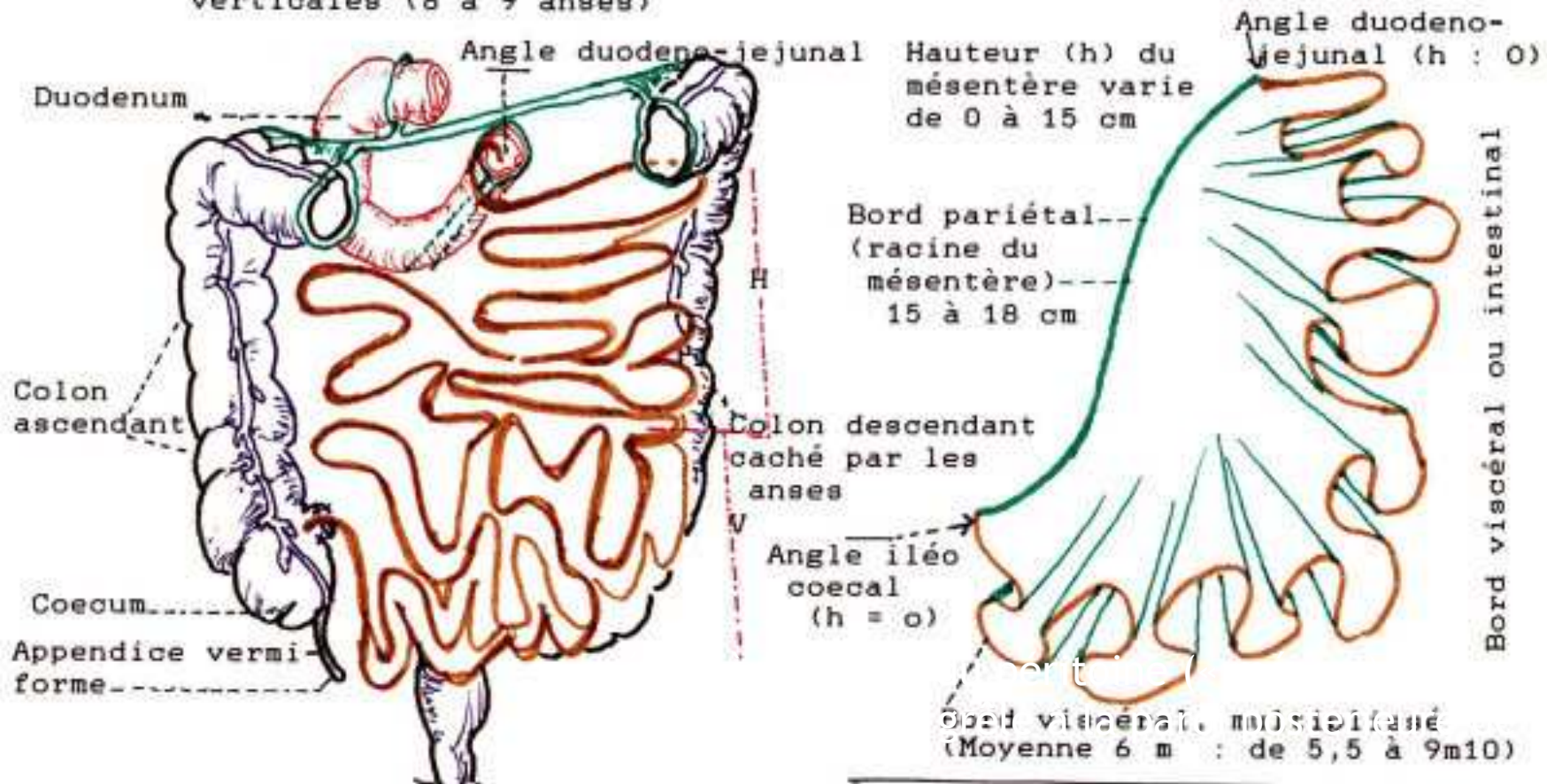
LE JEJUNUM & L'ILEON

avec 14 à 16 anses

- * H : anses jéjunales, horizontales (6 à 7 anses)
- * V : anses iléales, verticales (8 à 9 anses)

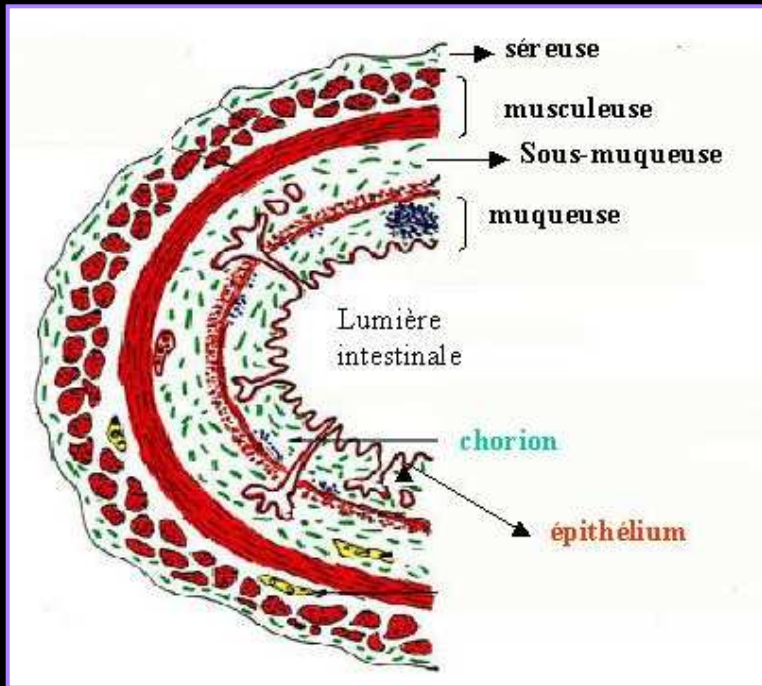
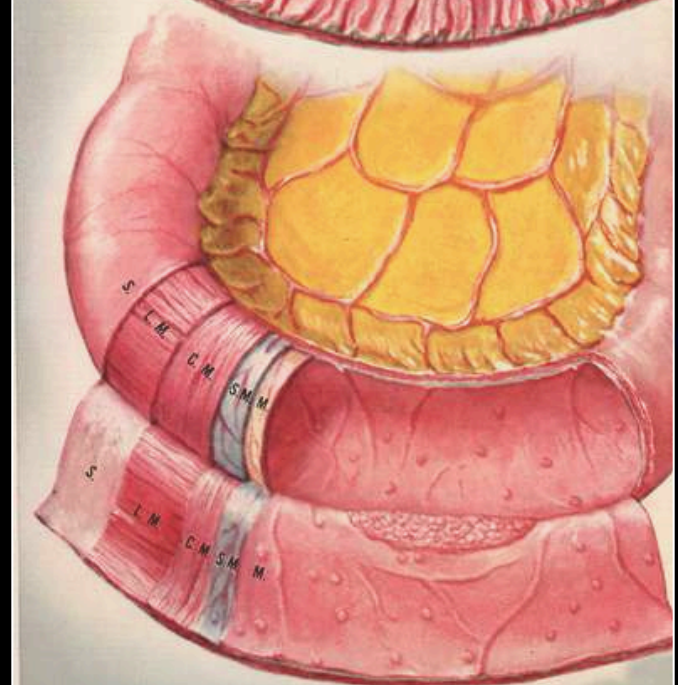
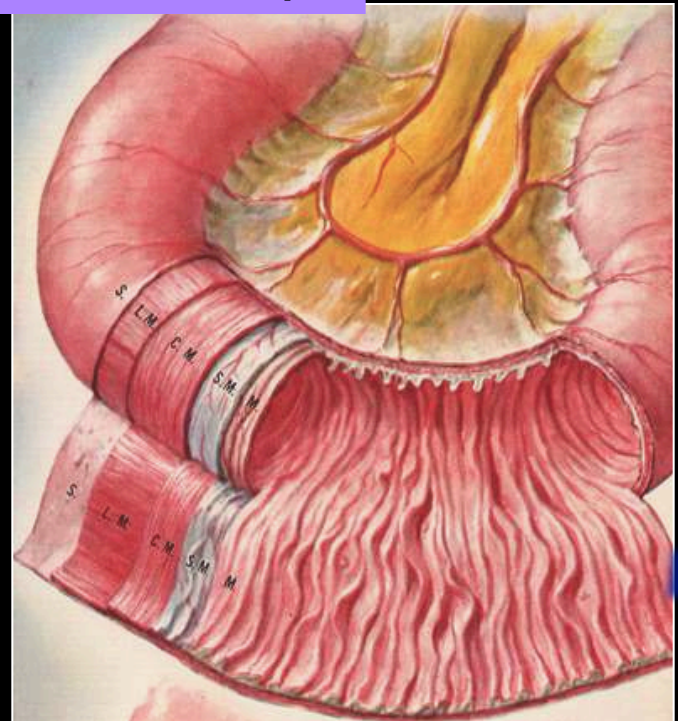
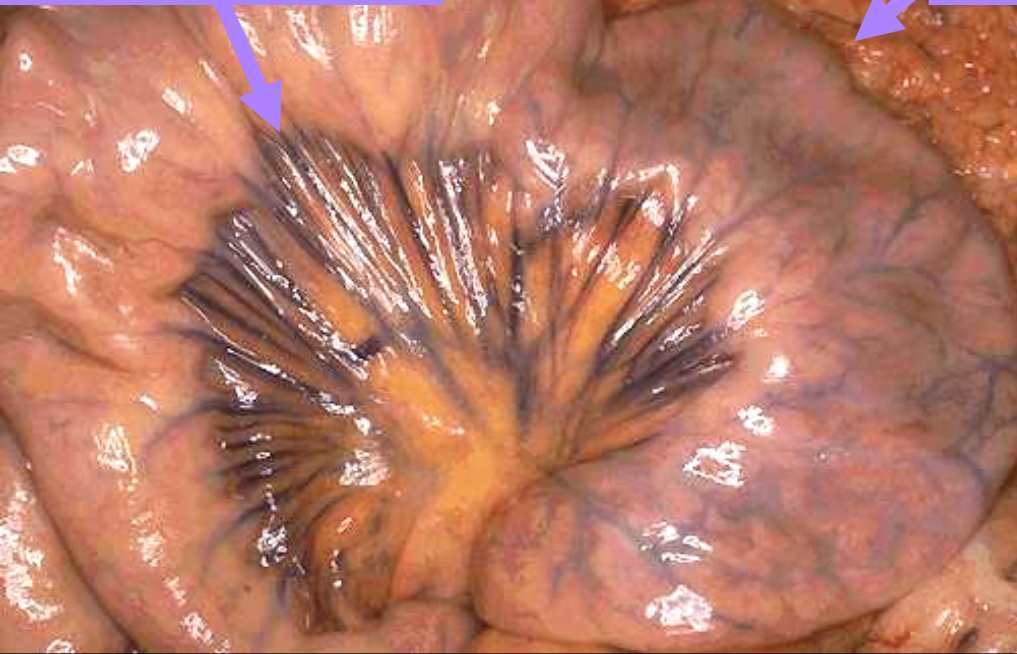
LE MESENTERE

: 2 bords : viscéral ou intestinal et pariétal ou racine du mésentère



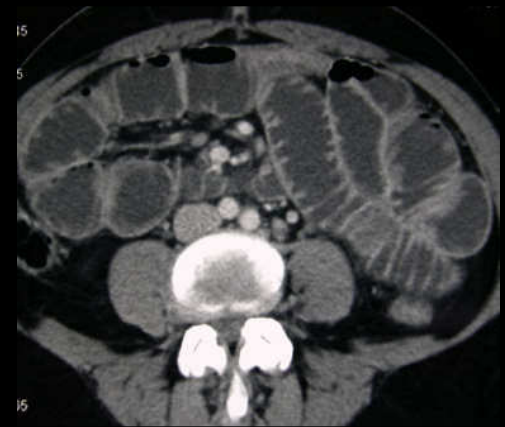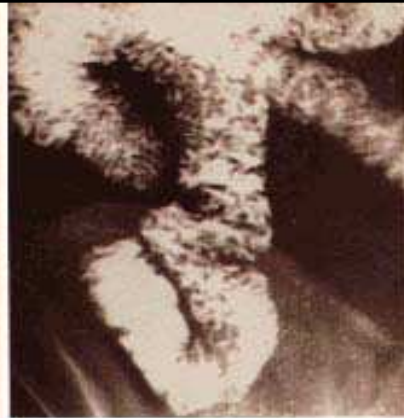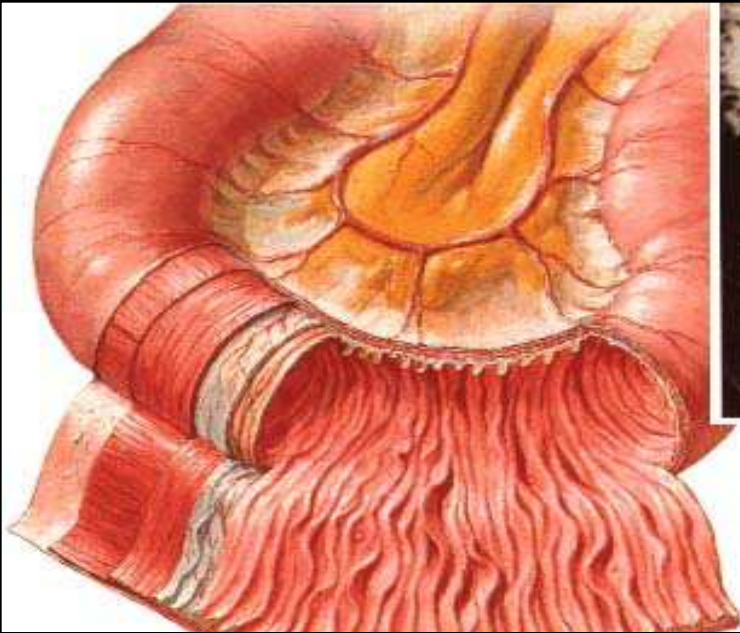
Bord mésentérique

Bord anti-mésentérique

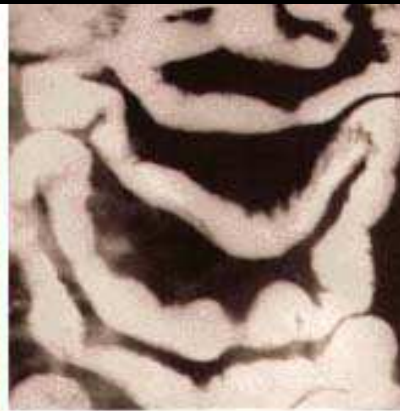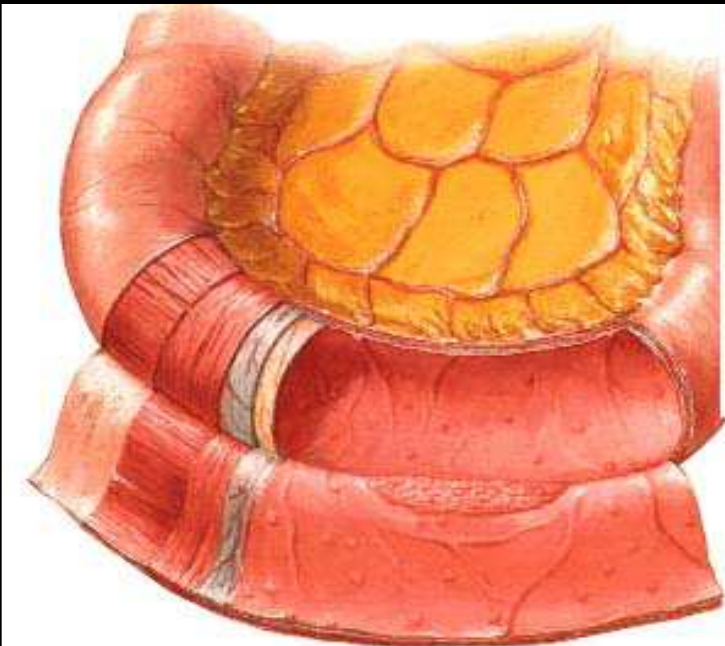


10.5555

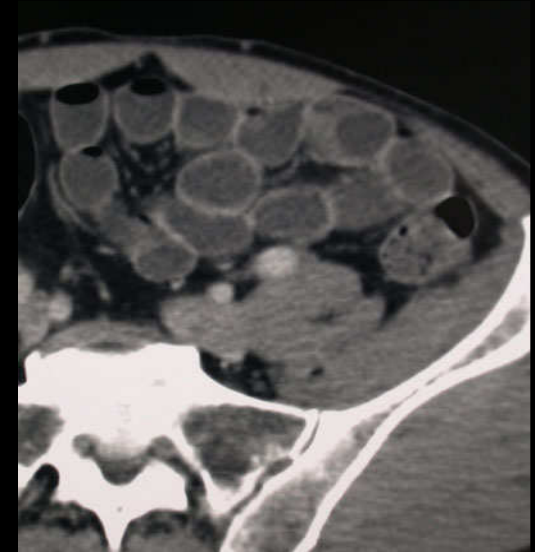
1001



10.5.05

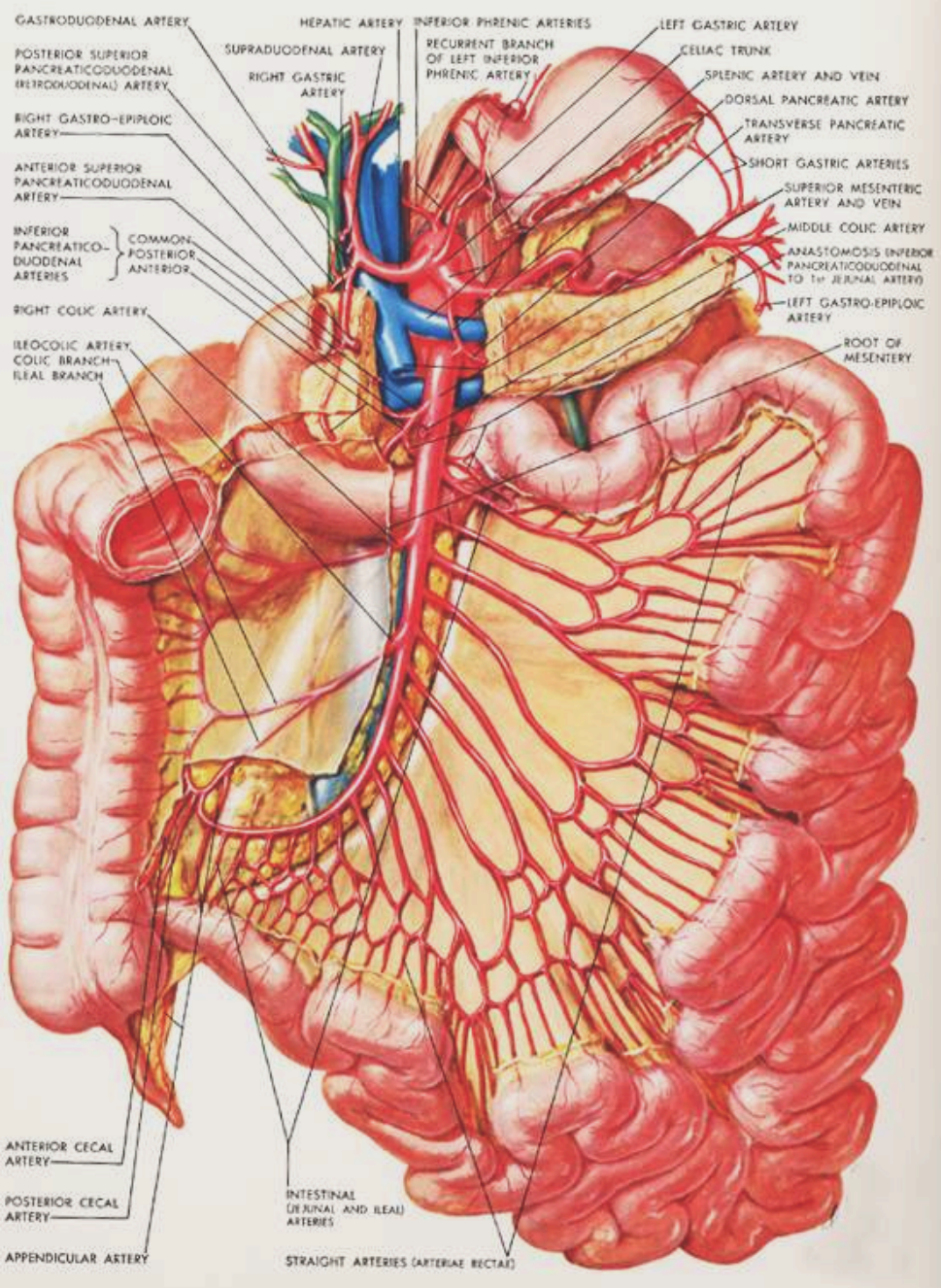


Transit du Grêle

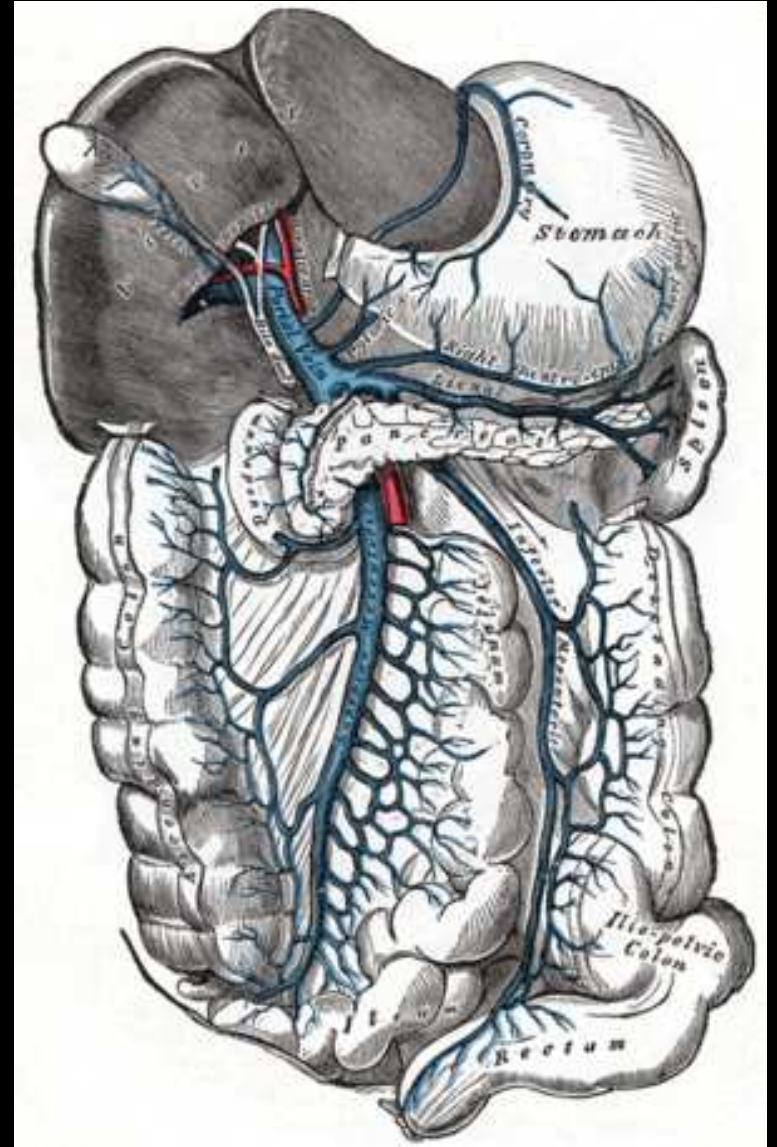


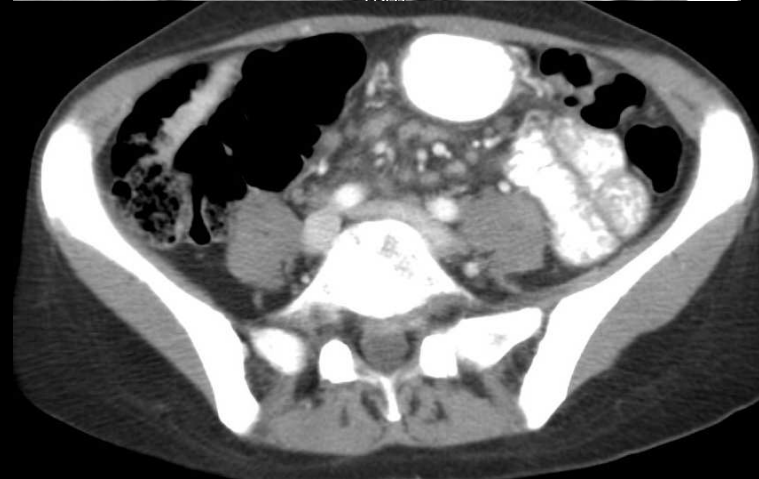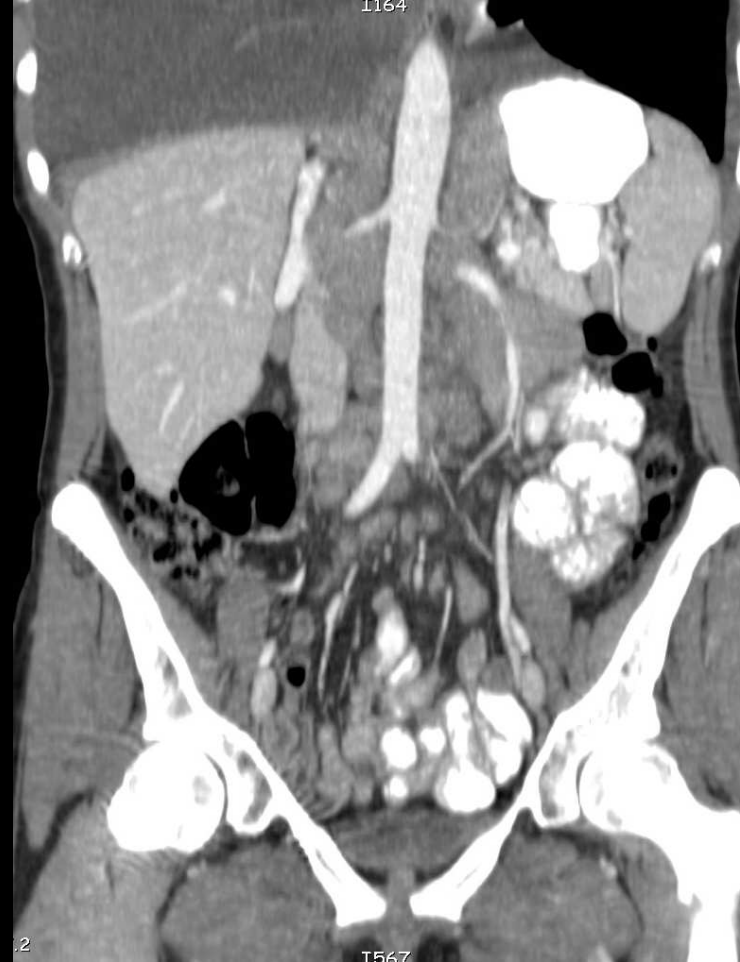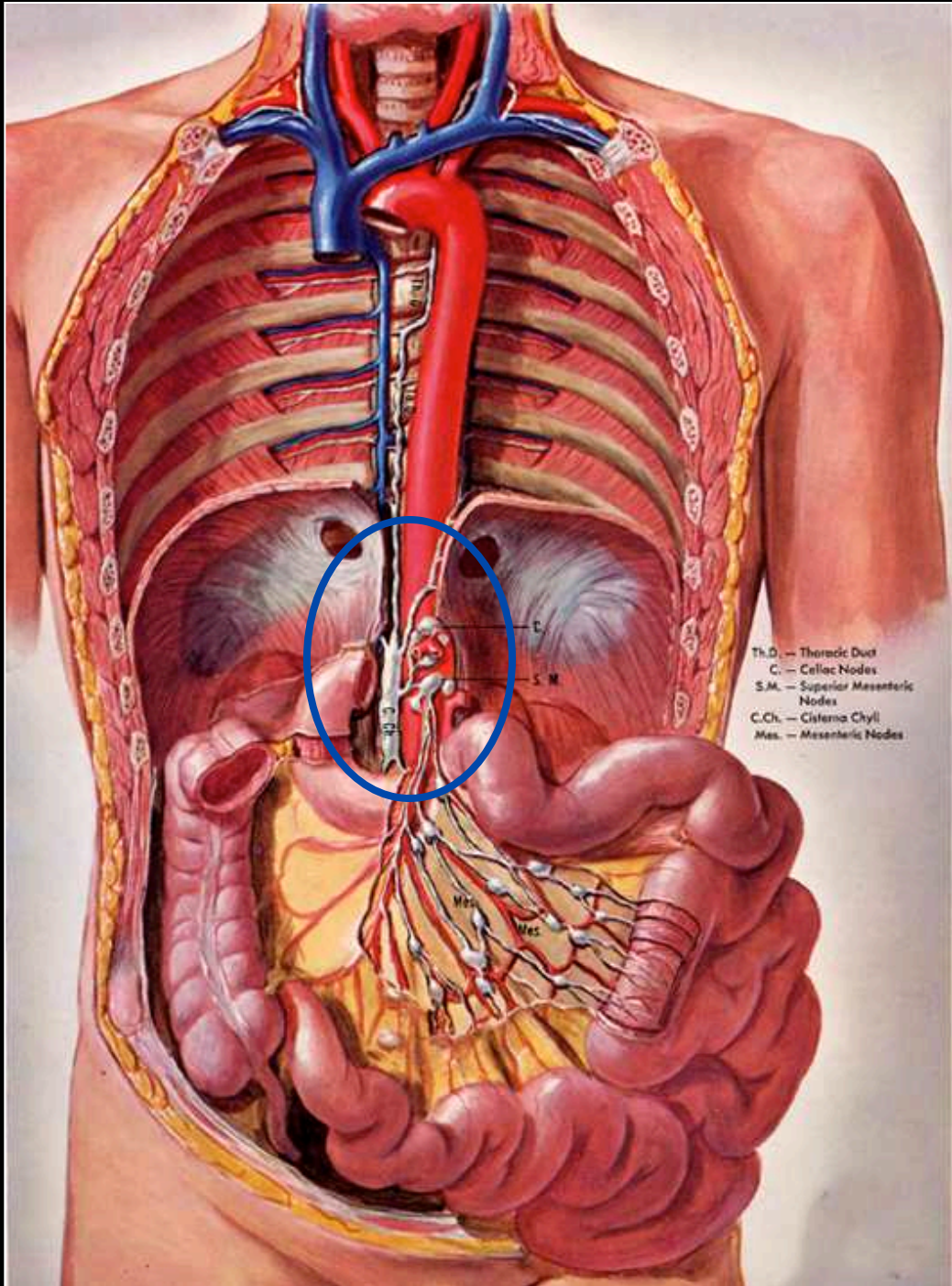
Entero scanner

10.5.05



L'artère mésentérique supérieure irrigue la totalité de l'intestin grêle jusqu'au tiers moyen du côlon transverse.



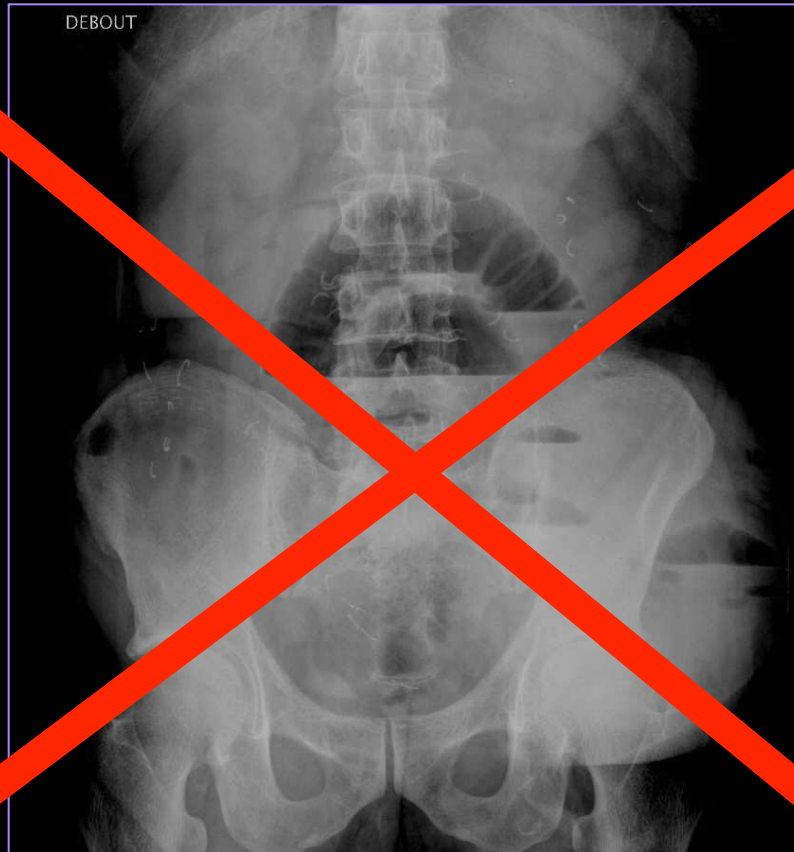


Méthodes d'exploration

- **Intestin grêle** : segment digestif long , difficilement accessible
- Explorations morphologiques limitées
 - ASP (décubitus, debout, décu lat gauche) : peu sensible, peu spécifique!
 - **Transit du grêle** avec entéroclyse (méthylcellulose)
 - **Scanner conventionnel** : anses collabées
 - **Endoscopie** : visualisation incomplète de l'ensemble du grêle
- Avant: transit du grêle, TDM.
 - Saignement ... Gastro colo normale ... Transit du grêle ... Chirurgie !
- Actuellement:
 - « Nouveautés » radiologiques: **Entéro-scanner et Entéro-IRM** (+/- entéroclyse).
 - « Nouveautés » endoscopiques: **Entéroscopie totale à double ballon, vidéo capsule.**

Techniques d'imagerie du grêle

1- ASP



Techniques d'imagerie du grêle

2- Opacifications du grêle

par ingestion (« follow-through »)
par entéroclyse

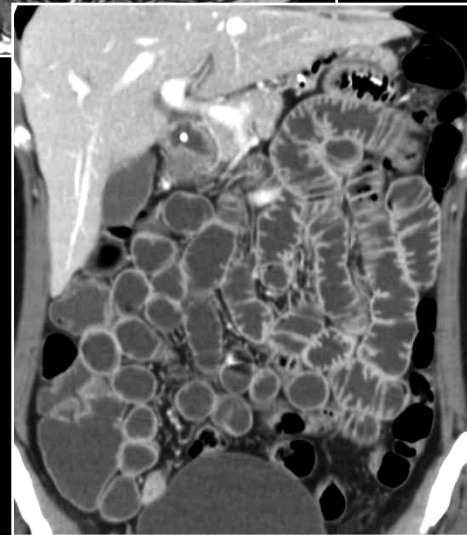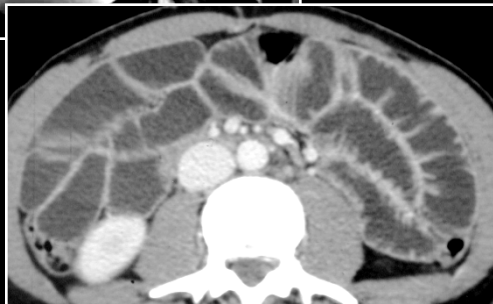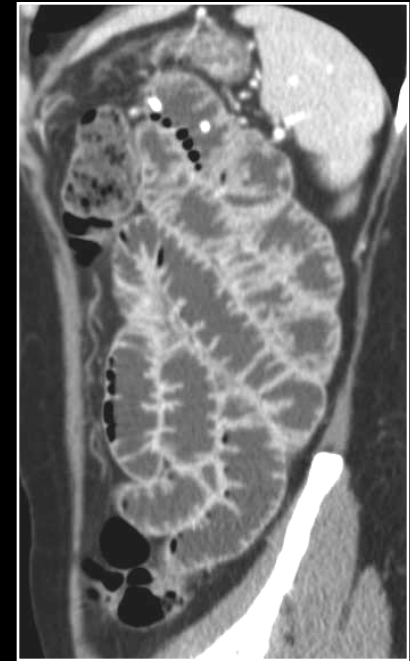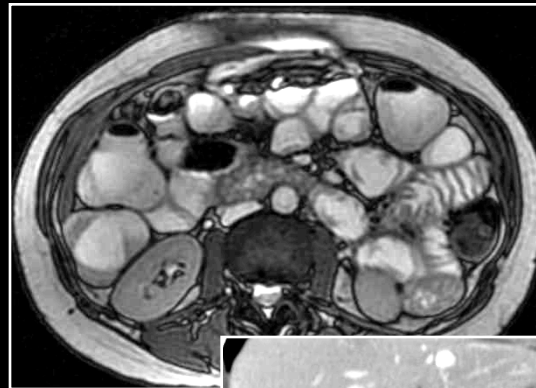
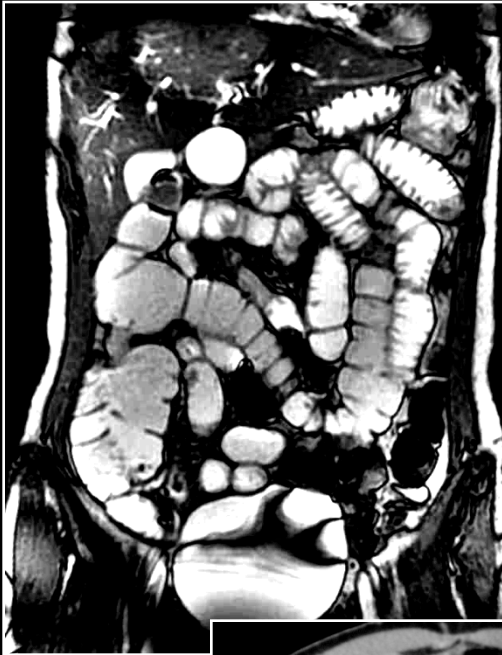SAUF

- Bilan post-opératoire: fistule?
- Bilan pré-opératoire pour évaluer la longueur du grêle

Techniques d'imagerie du grêle

3- Imagerie en coupes

- distension optimale de la lumière:
entéro-US, entéro-CT, entéro-IRM
- examen soigneux du mésentère et de ses vaisseaux +++



Entéroscanner

```
graph TD; A[Entéroscanner] --> B[A l'eau]; A --> C[Opaque (hydrosolubles)]; B --> D[Avec sonde]; B --> E[Sans sonde];
```

The diagram is a hierarchical flowchart. At the top is a box labeled 'Entéroscanner'. Two arrows point down from this box to 'A l'eau' and 'Opaque (hydrosolubles)'. From 'A l'eau', two arrows point down to 'Avec sonde' and 'Sans sonde'.

A l'eau

**Opaque
(hydrosolubles)**

Avec sonde

Sans sonde

Entéroscanner : réalisation pratique

Avec mise en place d'une sonde naso-gastrique:

- Patient à *jeûn* depuis 8 heures, VVP
- Sonde fine (Guerbet Biosphère médical) **au delà de l'angle de Treitz**, sous scopie.
- Spasfon® 40 mg 1 à 3 ampoules IV après pose de la sonde et 20 minutes avant l'acquisition.
- Réplétion du grêle par entéroclyseur (Guerbet) 1.5 à 2l à 200 ml/min : **eau** (\pm mannitol 20%) sur la table du scanner.
- Faire l'acquisition scanographique pendant la fin de la réplétion
- Délai : **80s après IV** dans les cas habituels (y compris hémorragies digestives) ; **40 s** si on soupçonne une tumeur hypervascularisée : **carcinoïde +++ , T stromales +++.**

Entéroscanner : réalisation pratique

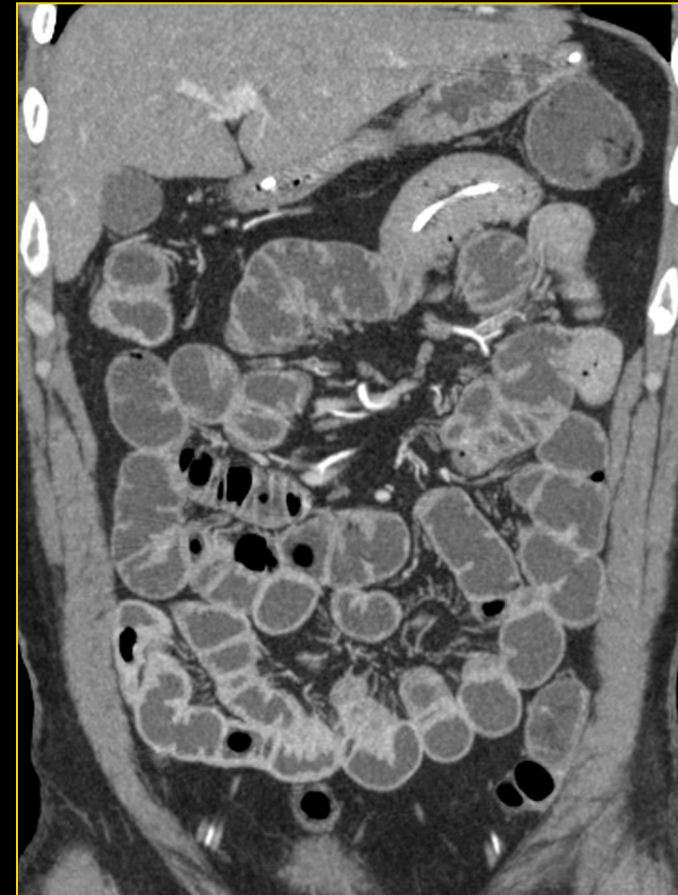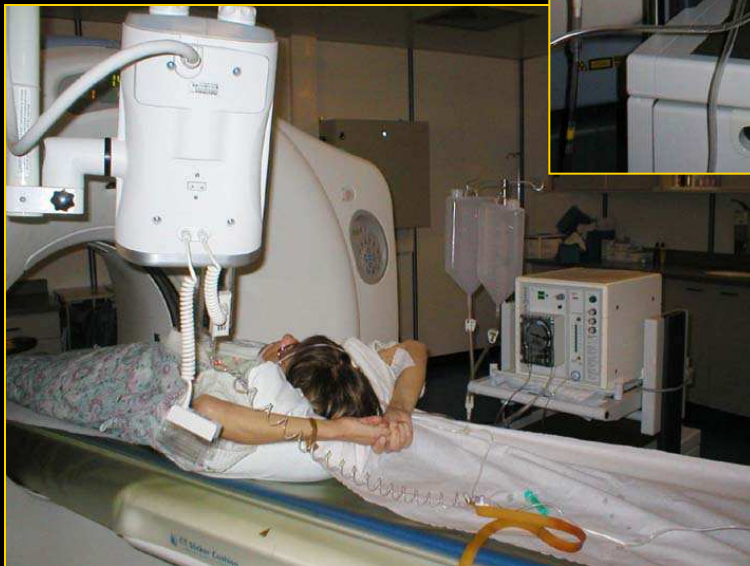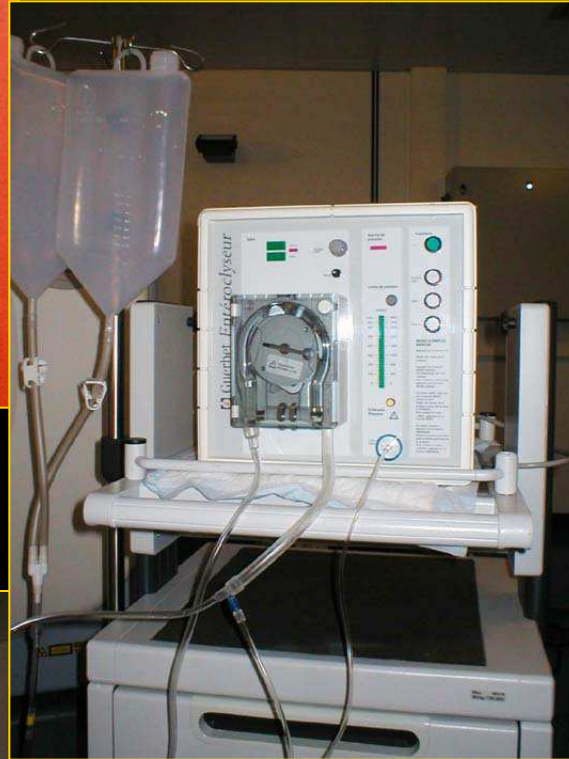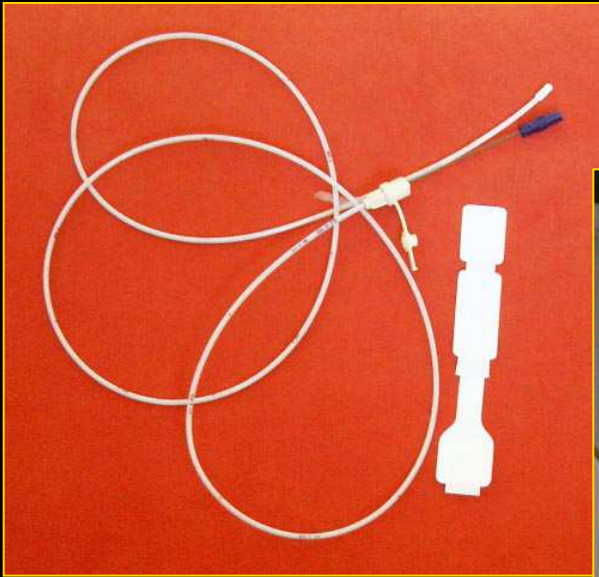
Sans sonde d'entéroclyse (Maladie de Crohn +++)

- Ingestion lente P.Os de 2l d'eau dont 20% de mannitol, 1 verre de 150cc toutes les 15 minutes
Ou
- 1L de PEG en 2 x 500ml à boire 60 et 30 minutes avant +++
- Spasfon 1 à 3 ampoules 20 minutes avant

EntéroCT opaque

- (Suspicion collection péritonéales, diverticules, fistules, réa..)
- + 30 ml de Telebrix gastro dans 1l de PEG + Spasfon IV

Entéroscanner : réalisation pratique



Qualité de l'entéroscanner



Mannitol

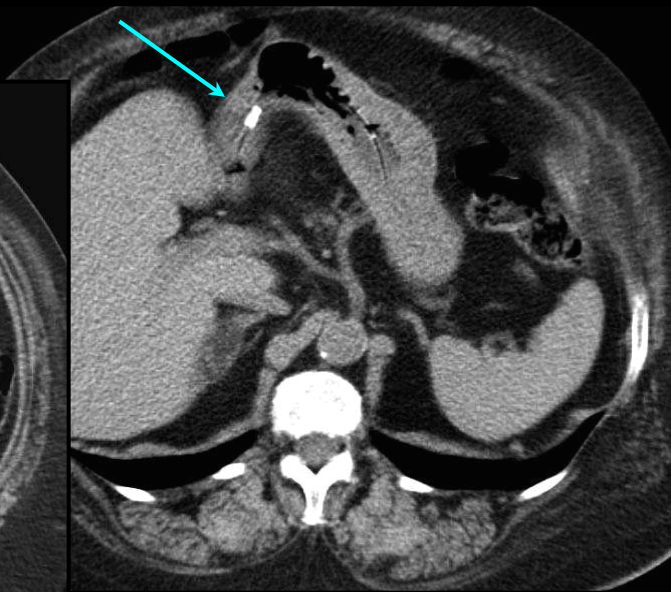
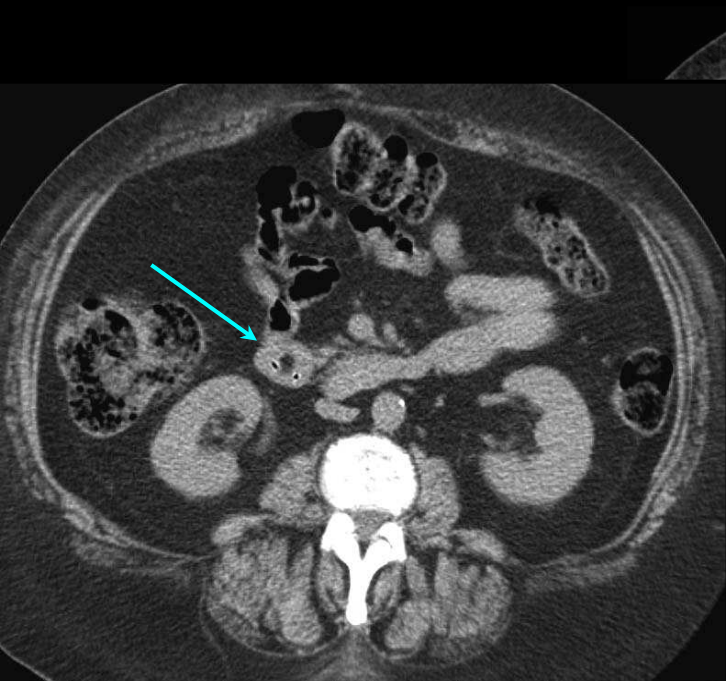
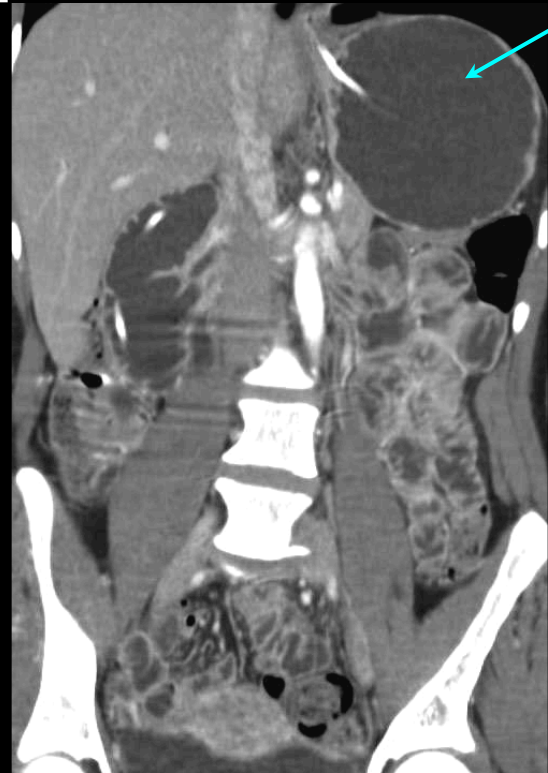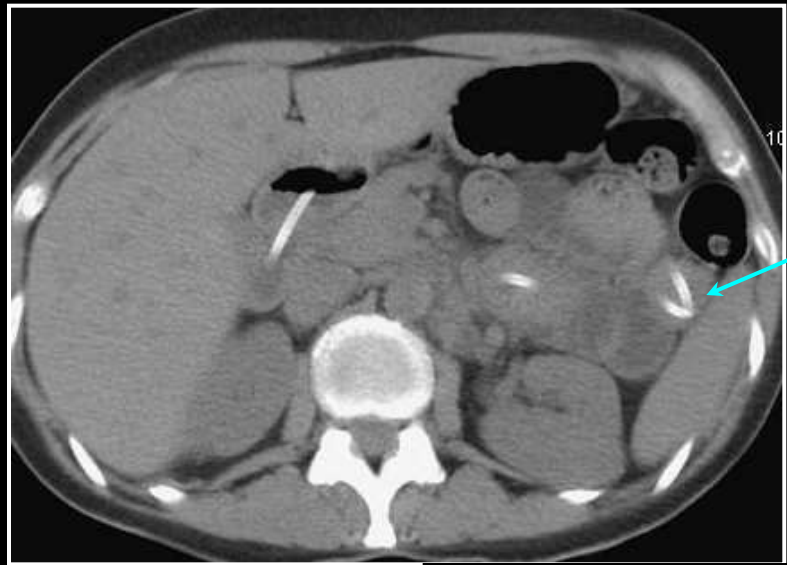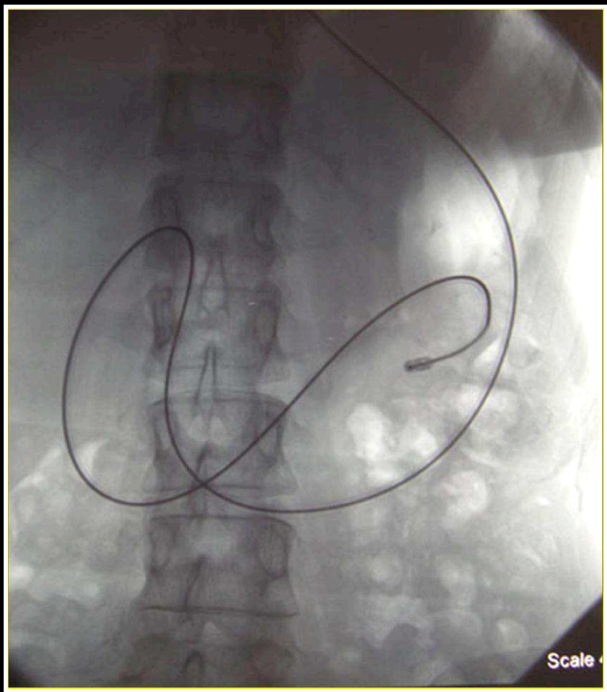
Hypotonie intestinale?

Débit d'infusion

Jeûne avec autorisation eau

IMPORTANT

- Performance diagnostique pour des **lésions transmurales et extra murales** tumorales et inflammatoires.
- Poser la **sonde d'entéroclyse** de façon optimale
- Utiliser un agent opacifiant **neutre** (eau, mannitol, PEG)
- Réaliser des **MPR obliques** dans l'axe des anses intestinales afin de s'affranchir des faux positifs
- Prendre le **temps d'interprétation** nécessaire pour éviter les faux négatifs.




Entéroscanner: indications

- Suspicion de tumeur du grêle
- Saignement digestif chronique
- Anémie chronique ferriprive
- Maladie de Crohn (sans sonde)
- Diverticulose du grêle
- Suivi polypose
- Malabsorption (en complément Biopsies)

Apports de l'entéroscanner

Excellente résolution spatiale

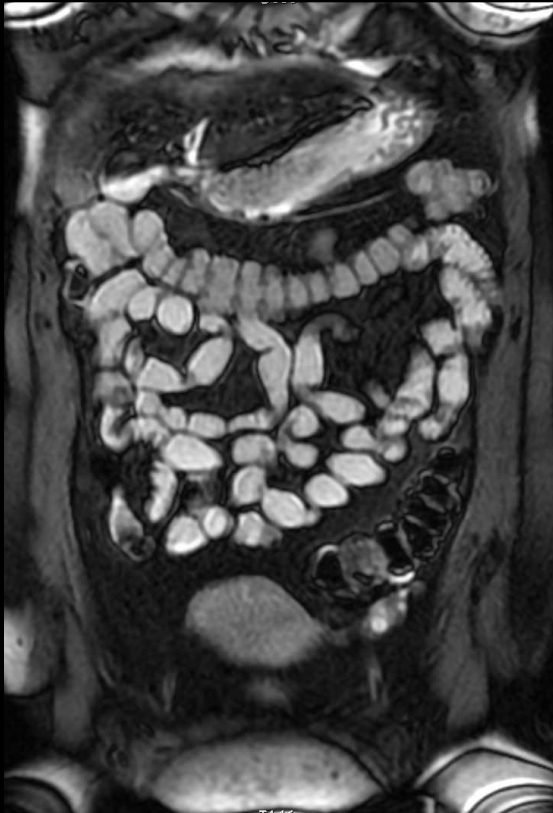

- Etude endoluminale
- Etude de la paroi
- Etude exoluminale

Inconvénient majeur = **IRRADIANT**

L'entéro-IRM

-Résolution spatiale en cste amélioration < scanner



Difficultés :

Artéfacts respiratoires

Péristaltisme des anses+++++

Distension globale et suffisante des anses

L'entéro-IRM

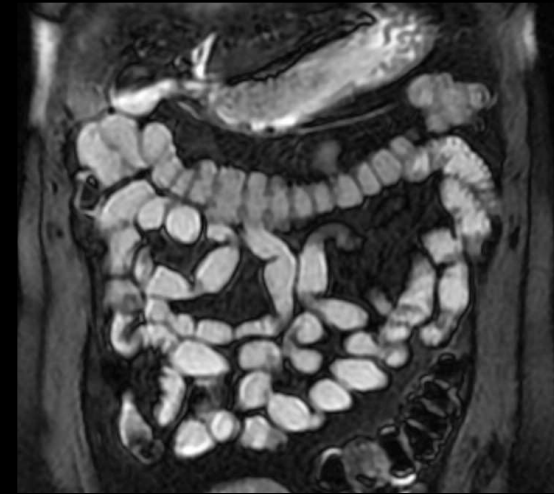- **Avec entéroclyse**
 - Irradiant (positionnement de la sonde)
- **Sans entéroclyse**
 - Non invasif
 - Non Irradiant
 - Efficacité suffisante sur distension
 - Vécu du patient plus acceptable
 - ex plus accessible à la communauté radiologique

Entéro-IRM : Réalisation pratique

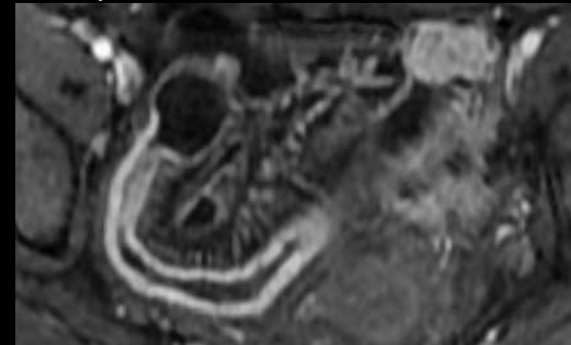
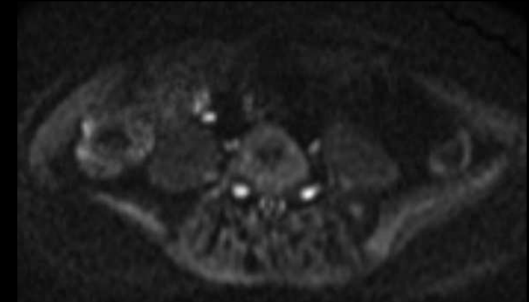Préparation du patient

- coloPEG* dans 1 litre d'eau froide (mannitol dilué à 5%, 1l)
- Commencer à faire boire le patient 45 minutes à 1/2 heure avant le début de l'examen, le dernier 1/4 de litre devant être absorbé dans le dernier 1/4 d'heure avant l'examen (ceci afin d'assurer un bon remplissage du jéjunum)(un verre d'eau toutes les 5 min)
- Perfuser le patient (prévoir une injection de 15 cc de Gadolinium à 2 cc/sec)

Séquences



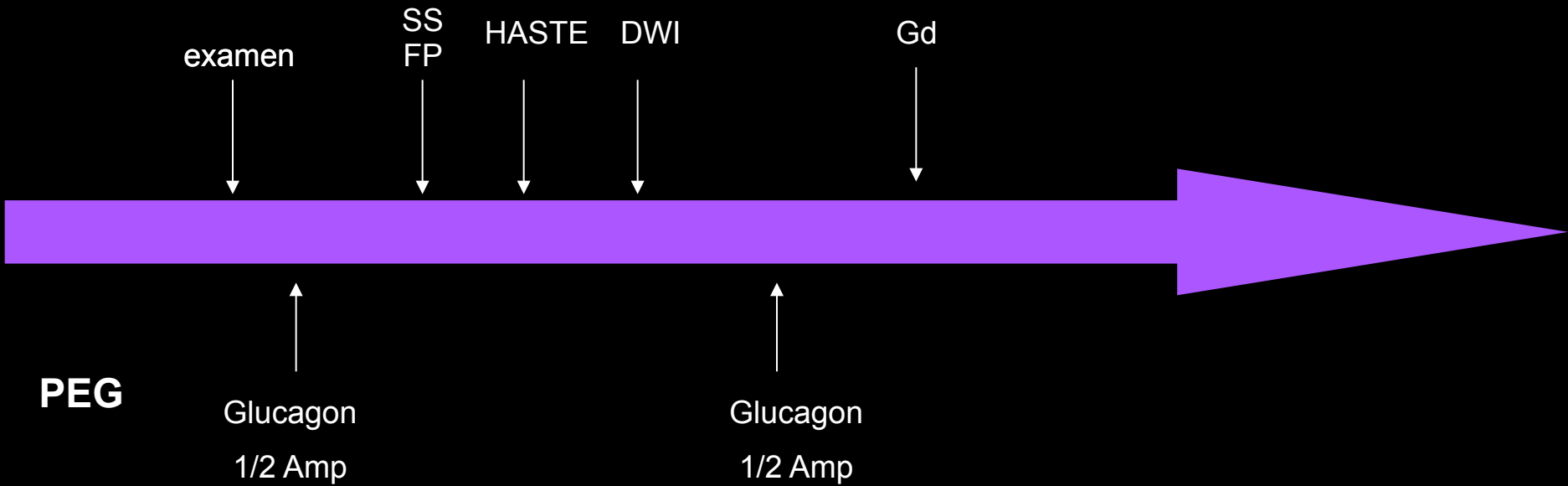
- **SS-FSE (TSE) T2, HASTE**
 - plan axial et plan frontal
- A l'état d'équilibre (**SS-FP**) : 2D Fiesta, Balanced FFE, True FISP
 - Plan frontal et plan axial
 - Avec saturation de graisse
- **SS DWI EPI** , plan axial avec trigger respiratoire
 - Nbre de b dépend du système utilisé
- **EG T1 3D après injection** chélate de gadolinium (très sensible artéfacts mvts)
- **EG T1 2D plan axial et frontal**



Spasmolytiques

lisses du tractus gastro intestinal

- IV
- **Contre indications :**
 - Phéochromocytome
 - allergie au lactose
- ½ amp en début d'examen, puis ½ amp juste avant la séquence en T1 avec injection
- Effet flash dès la 1^{ère} min et dure pdt 5 à 20 min



Limites de l'entéro IRM



distension



- Mouvement des anses ++++
- Reproductibilité médiocre

Apports / Limites de l'entéro-IRM

-
- Mobilité des anses
 - Distension moins optimale en raison de la réabsorption
 - Reproductibilité moins bonne

Entéro-IRM : Indications

MICI = principale indication de l'entéro-IRM +++

3 situations :

- **Diagnostic initial** = bilan lésionnel exhaustif : extension, sévérité et activité inflammatoire + détection des complications ;
- **Avant une intervention** = cartographie précise (longueur de l'atteinte, atteinte plurisegmentaire, fistule?)
- Lors d'une **poussée** inflammatoire (maladie connue)

Quelques mots de l'échographie...

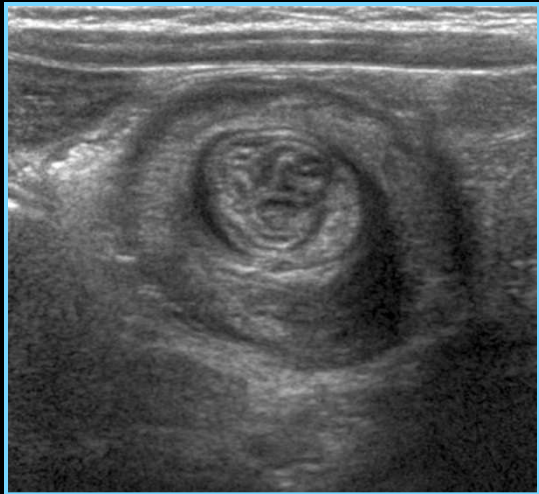
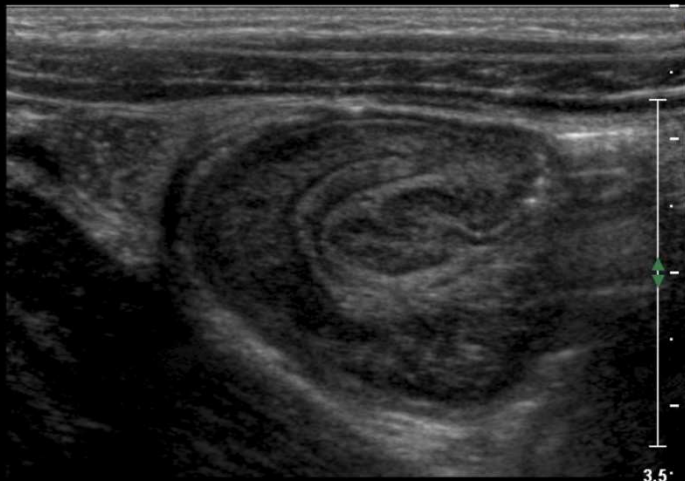


Image typique **en cocarde**, avec un centre écho-gène et une zone périphérique hypoécho-gène,
= coupe transversale d'un **boudin d'invagination intestinale aiguë** chez un nourrisson.

CI 2014
RV

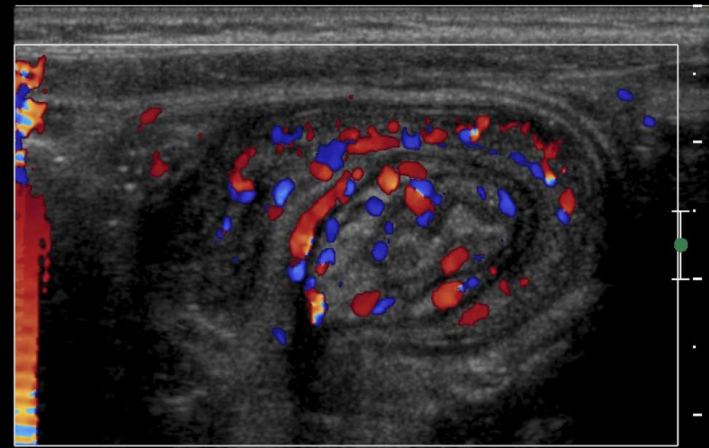
2D
57%
C 67
P Bas
Rés



3.5

3

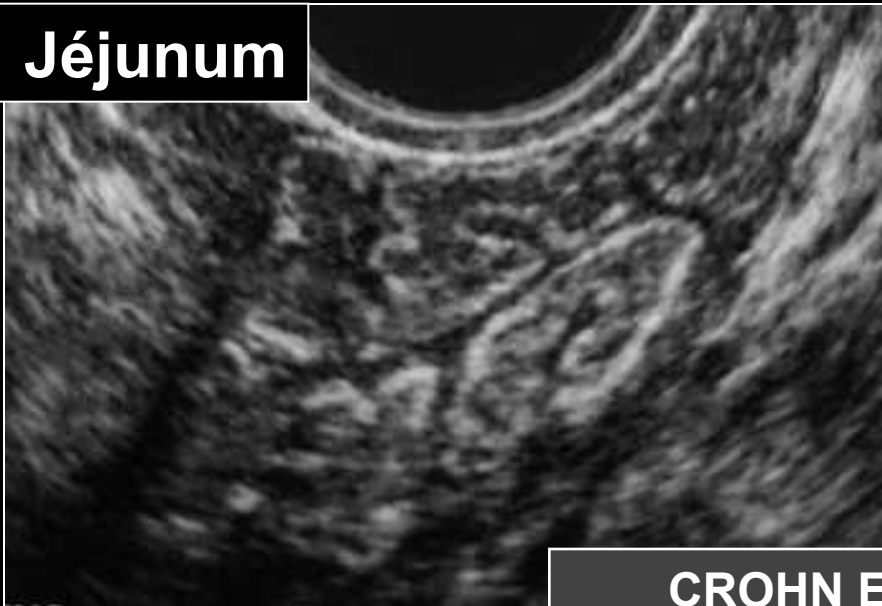2D
74%
C 65
P Moy
Rés
Coul
80%
700Hz
FP 38Hz
Bas



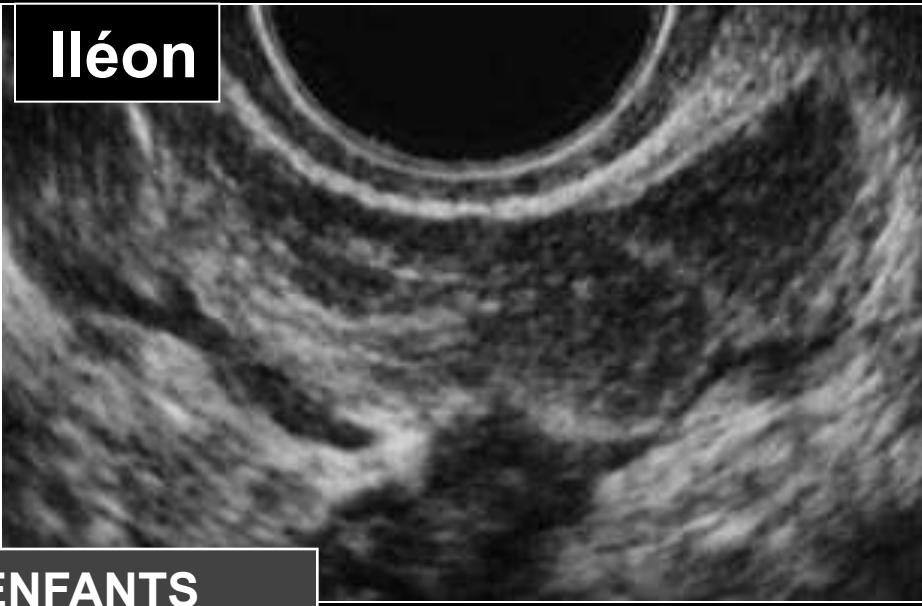-4.7
cm/

3.5

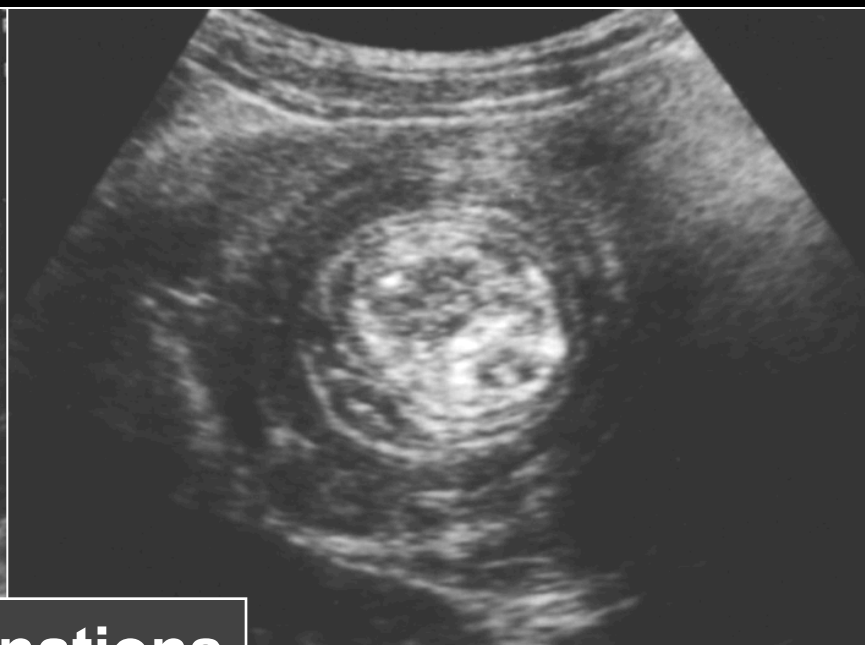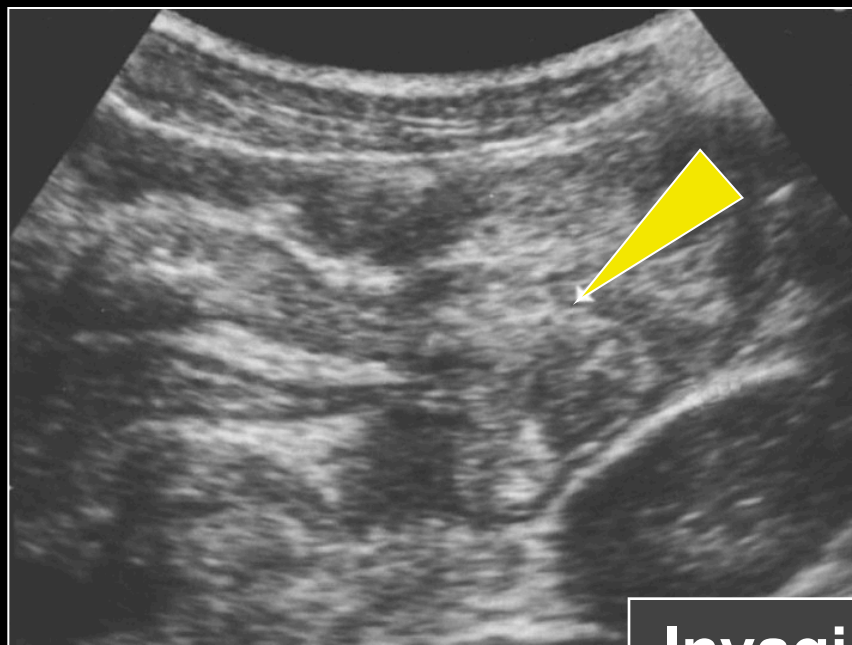
Jéjunum



Iléon



CROHN ENFANTS



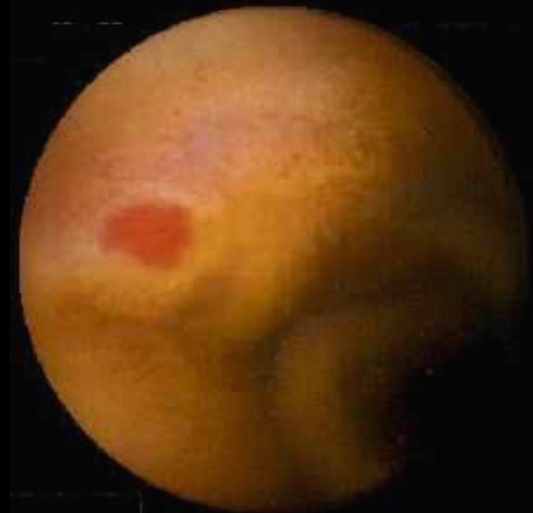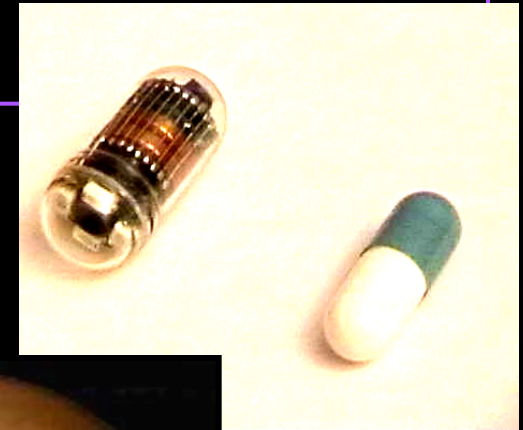

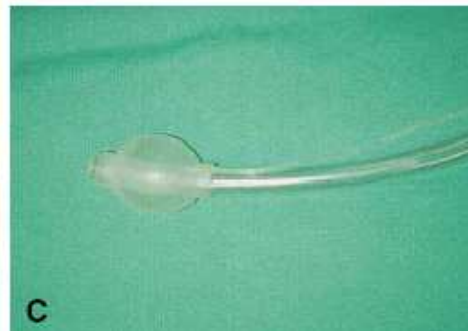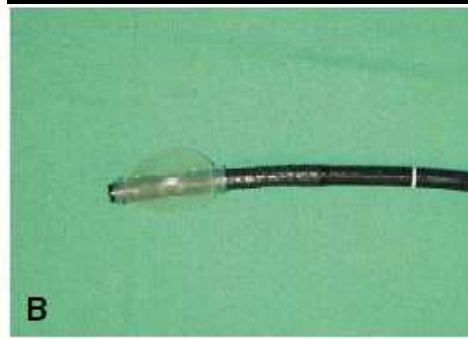Invaginations

Techniques d'imagerie du grêle

4- Endoscopies

- duodéoscopie
- entéroscopie poussée
- iléoscopie distale
- entéroscopie à double ballonnet
- vidéocapsule endoscopique

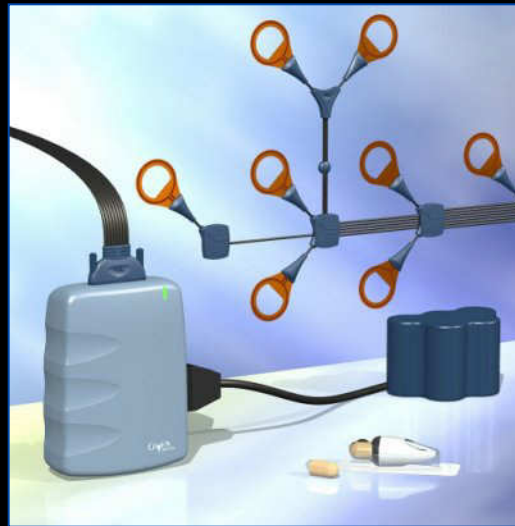
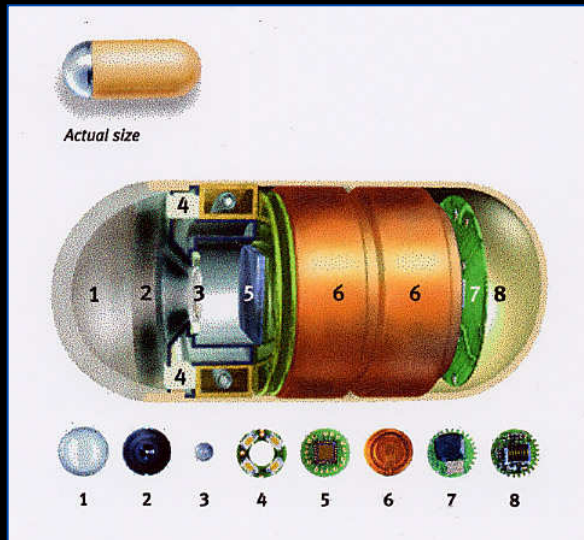BIOPSIES +++



Capsule VidéoEndoscopique : Réalisation pratique

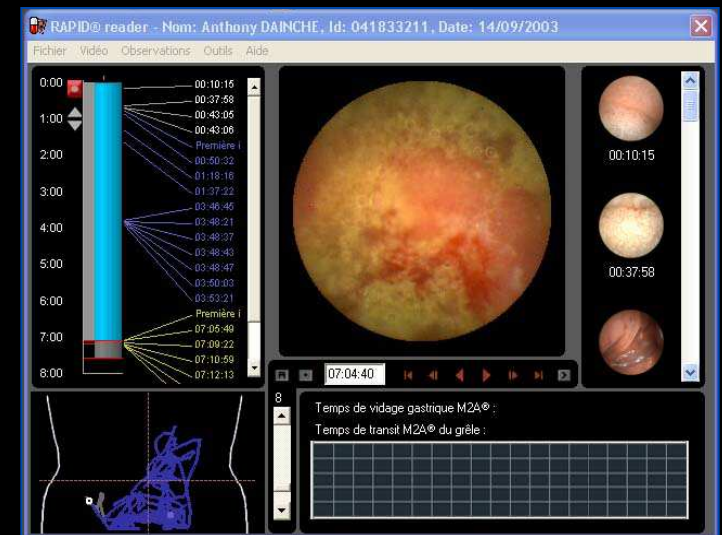
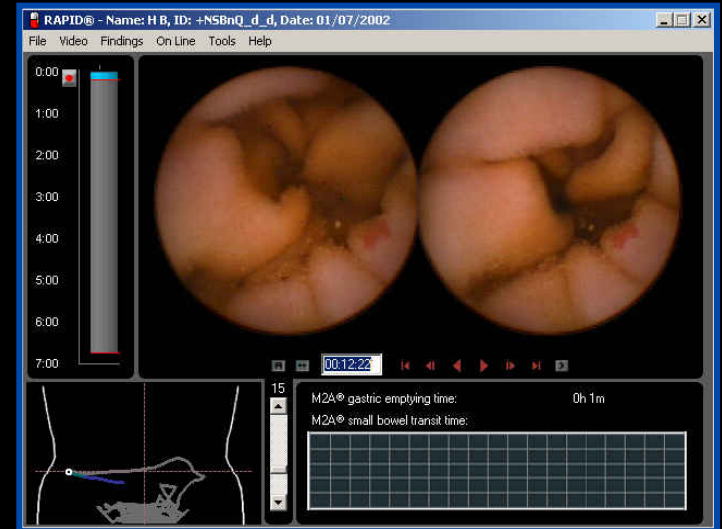
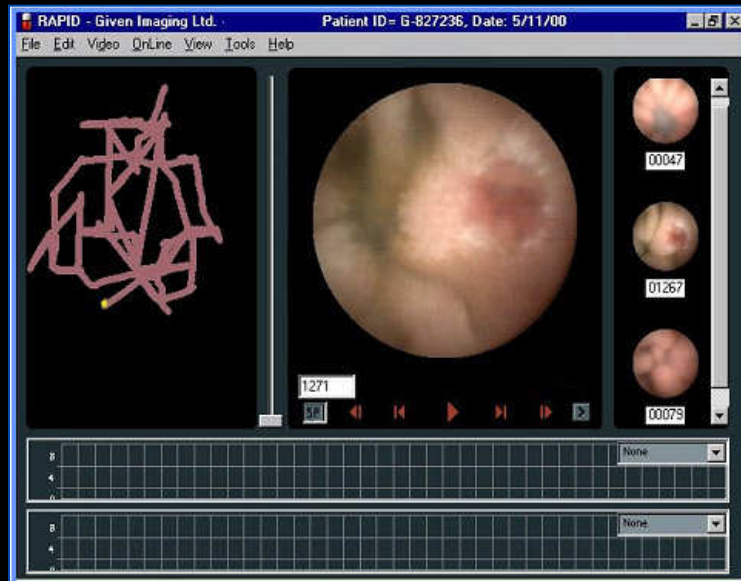
Préparation patient

- A jeun depuis la veille
- Prise de boisson est autorisée 2h après l'ingestion et alimentation légère après 4h
- La capsule est en généralement expulsée en 24 à 48 heures par les voies naturelles



Lecture des images

- 30 à 40 mn
- Améliorations
 - Double écran
 - Détecteur de sang rouge



Contre-indication : sténose digestive

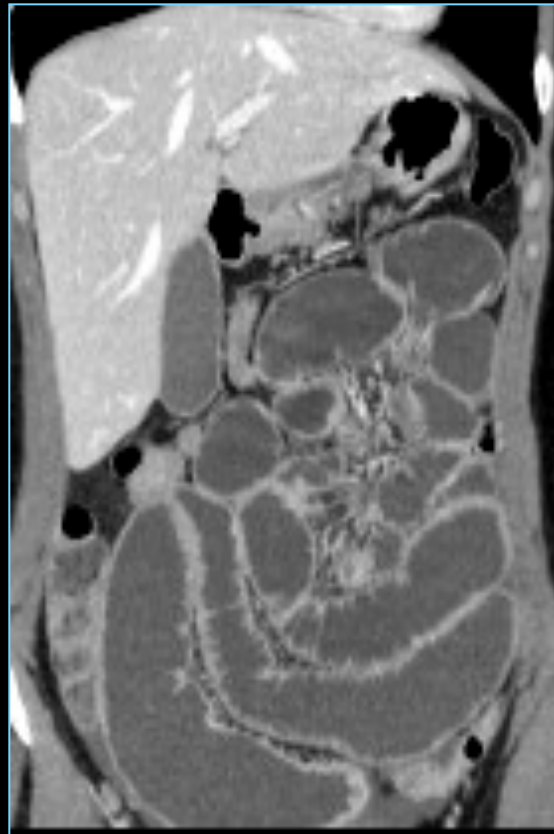
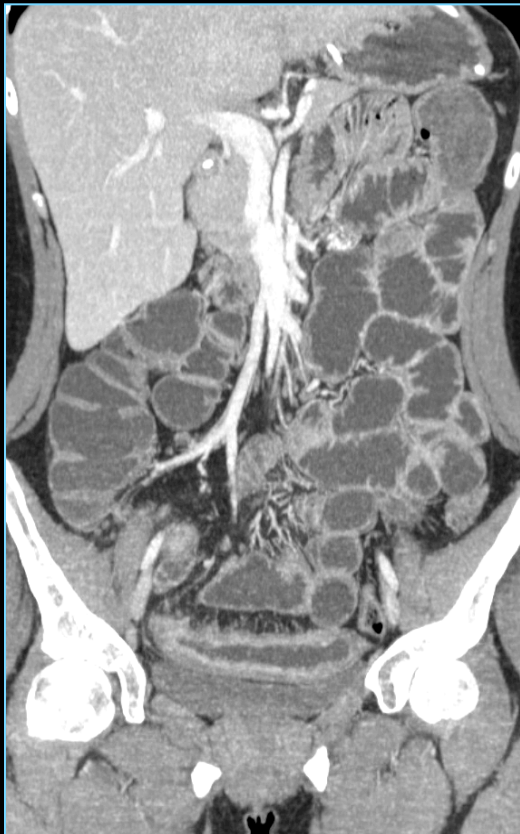Femme 35 ans Maladie de Crohn

EntéroTDM avant mise en place de la capsule : Atteinte inflammatoire de la dernière anse

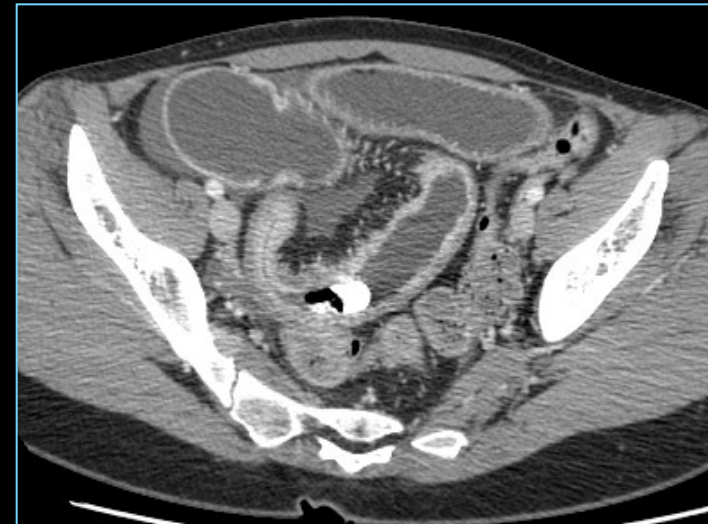EntéroTDM après mise en place de la capsule :
Syndrome occlusif grêle en amont de la capsule dont la progression s'est arrêtée dans la dernière anse atteinte par la maladie de Crohn

Limites CVE !!

Sténose digestive



TDM après CVE



Capsule VidéoEndoscopique : Indications

- **Saignements digestifs obscurs+++++**
(gastroscopie et coloscopie Normales)
- Polyposes
- AINS
- En cours d' évaluation : maladie de Crohn

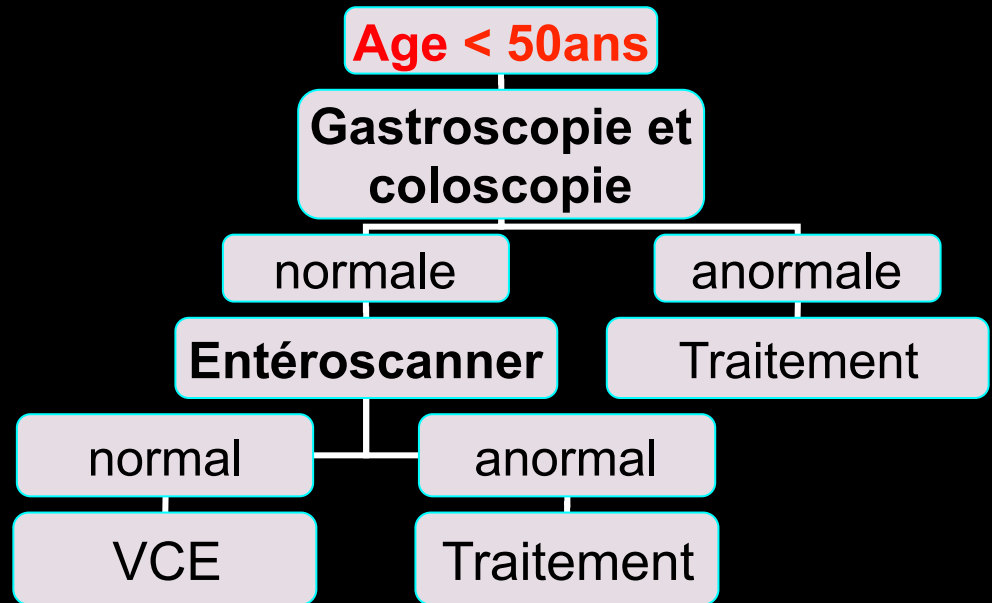
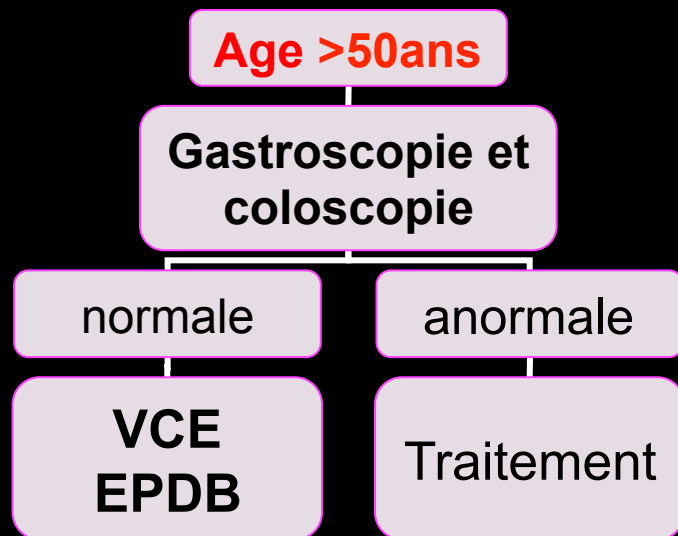
Capsule VidéoEndoscopique : Apports

- **Étude endoluminale exclusive**
 - Étude muqueuse
 - Malformations artério-veineuses
 - Ulcères
 - Diverticules
- **Individualisation lésions tumorales de petite taille**
 - Polypes
 - Lipomes
- **Attention faux positifs :**
 - pseudo invaginations
 - invaginations fonctionnelles

DISCUSSION

Saignements digestifs chroniques

- Sensibilité et spécificité faibles du scanner
- Causes les plus fréquentes:
 1. Angiodysplasies après 50 ans
 2. Ulcérations secondaires aux AINS
 3. Tumeurs



Au total

- L'exploration du grêle est indissociable de celle du mésentère et de ses différents composants
- Elle doit donc commencer par un scanner correctement injecté et réalisé avec des coupes suffisamment fines pour permettre des **reformations multiplanaires** : **occlusion**, **ischémie mésentérique**, **hernie pariétale...**
- Les indications de **l'entéro-CT** sont essentiellement les **lésions endoluminales et hypervascularisées** en tenant compte de l'irradiation délivrée (mise en place de la sonde + acquisitions scanographiques).
- **L'entéro-IRM** doit donc être préférée pour les explorations itératives de la **maladie de Crohn +++**
- L'entéro-scanner et l'entéro-IRM ne sont **jamais** réalisés dans les tableaux **d'urgence digestive**

1. Généralités : anatomie et méthodes d'exploration

2. Pathologie tumorale du grêle

A- tumeurs bénignes :

Lipome/ Polype/ Angiome

B- tumeurs malignes

3. Maladie de Crohn

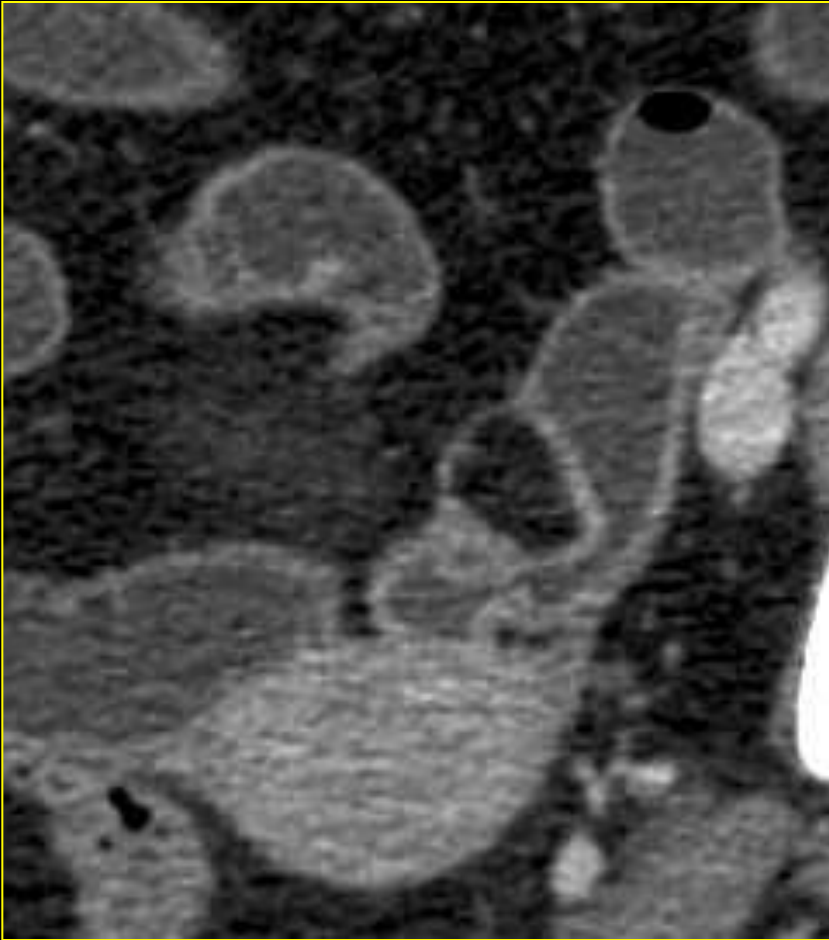
4. Maladie coeliaque

5. Diverticule

6. Occlusions

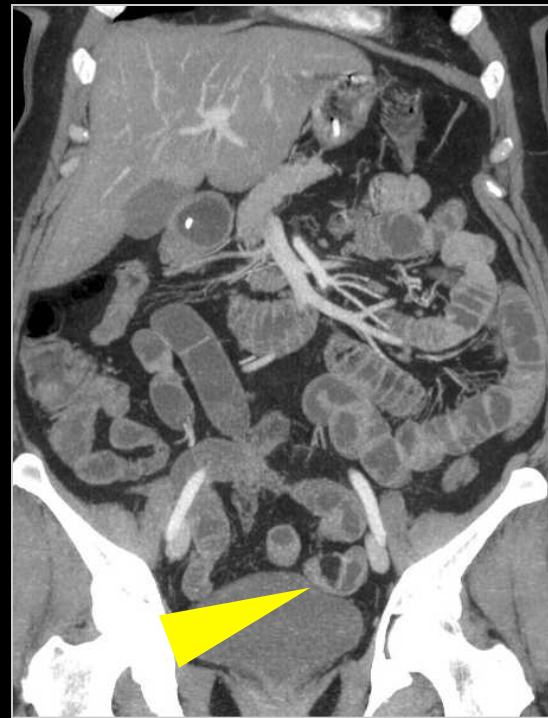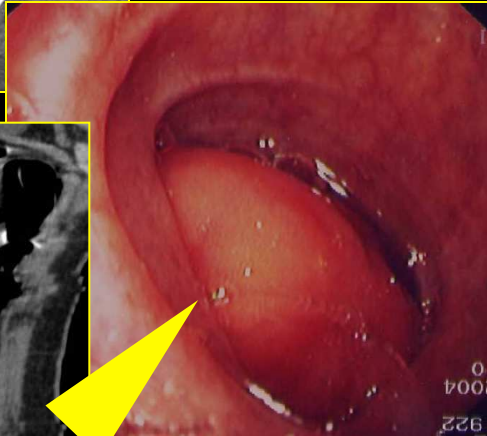
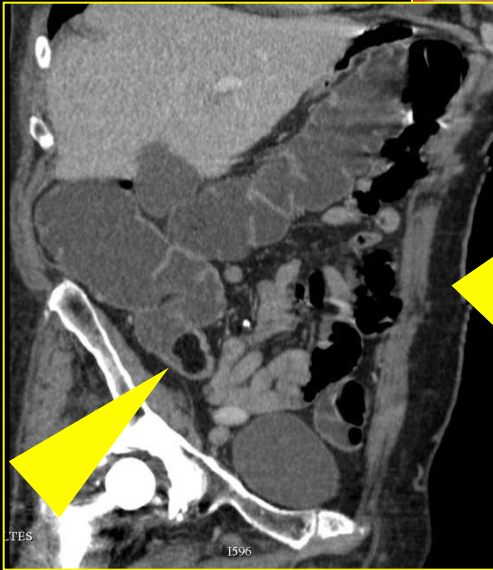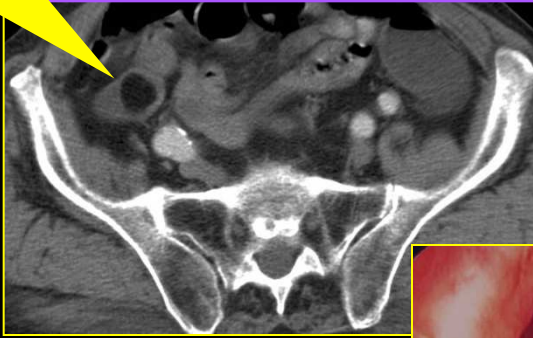
7. Ischémies artérielle et veineuse, vascularites

8. Autres

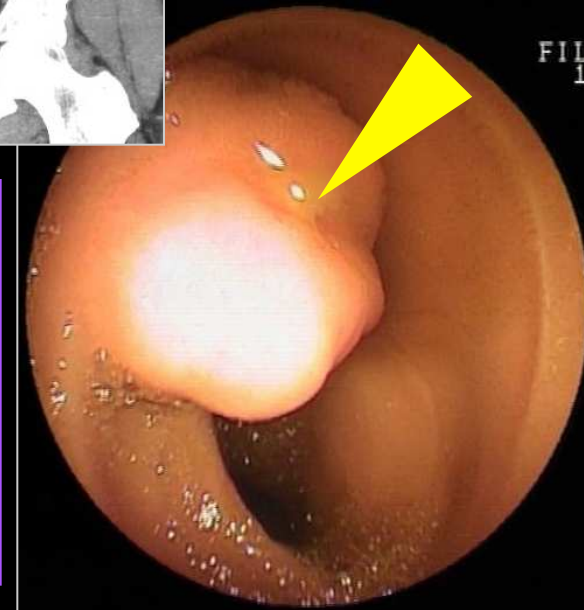
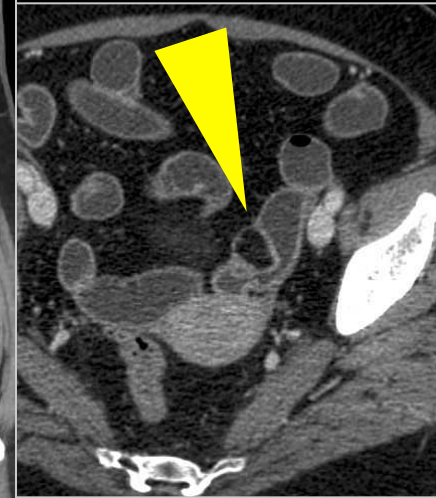


- Facilement identifiable par son caractère **gras**
- Masse ovoïde ou pédiculée.
- Souvent de découverte fortuite, il peut être compliqué d' **invagination**, ou d'ulcération responsable d' **anémie** chronique ferriprive.
- Il siège de manière préférentielle sur **l' iléon**.

Bénin



Lipome

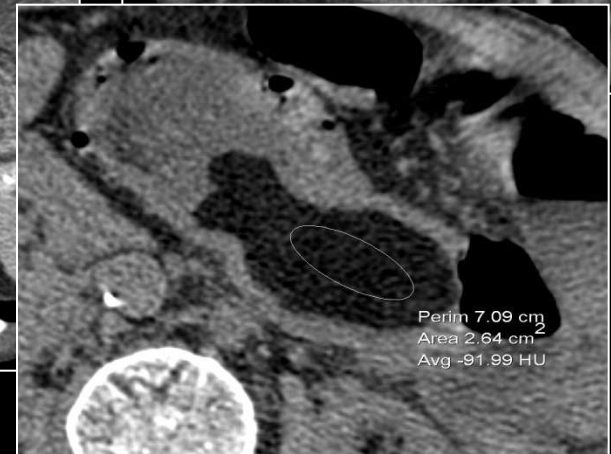
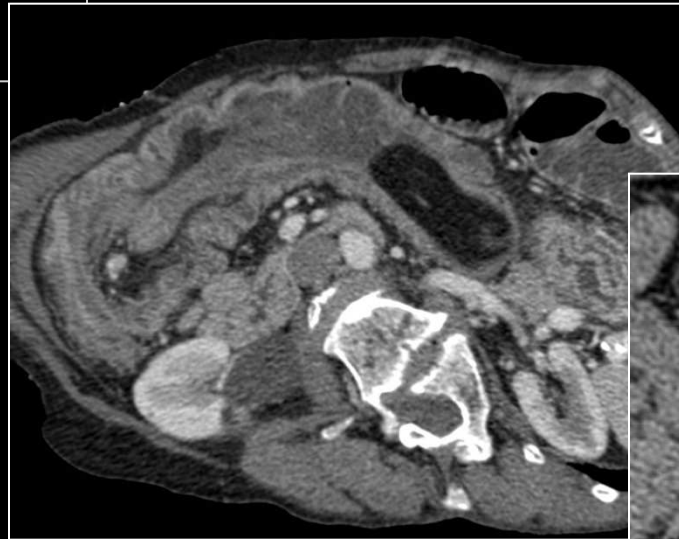
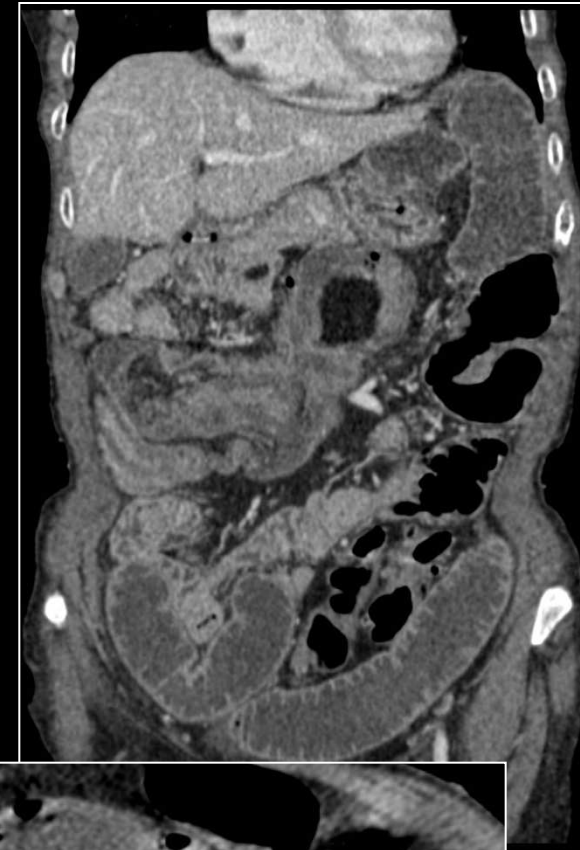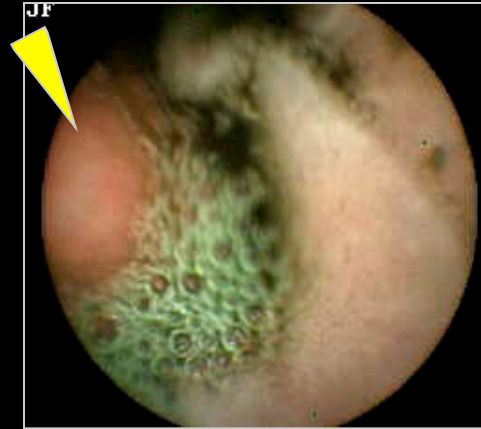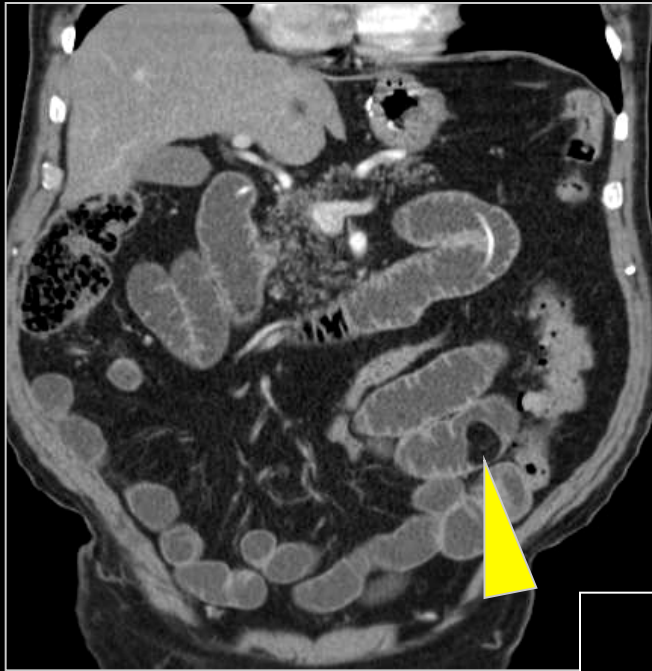


Mots Clés:

1. Graisse
2. Iléon
3. Ulcération
4. Invagination

Bénin

Lipome



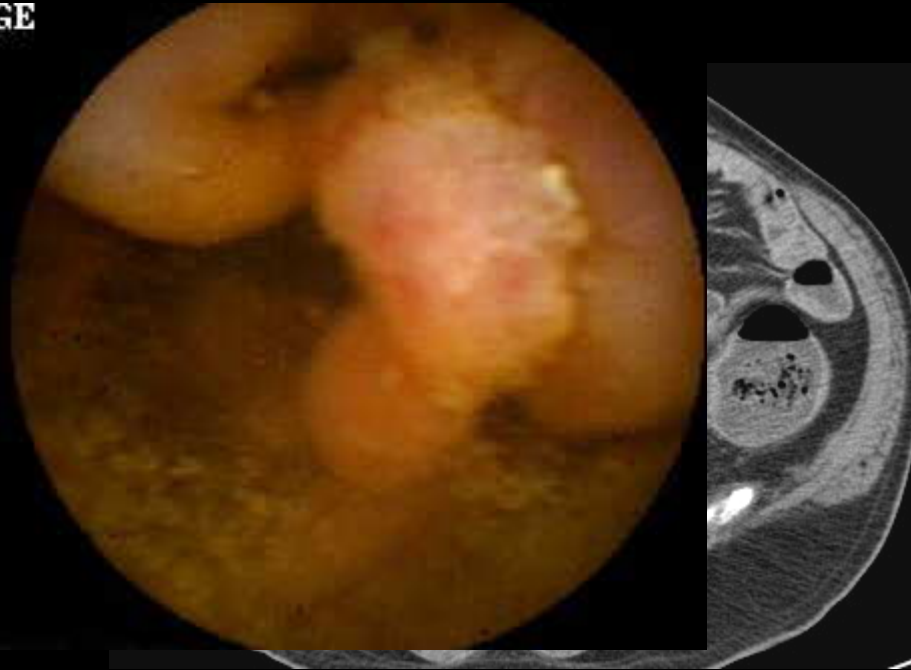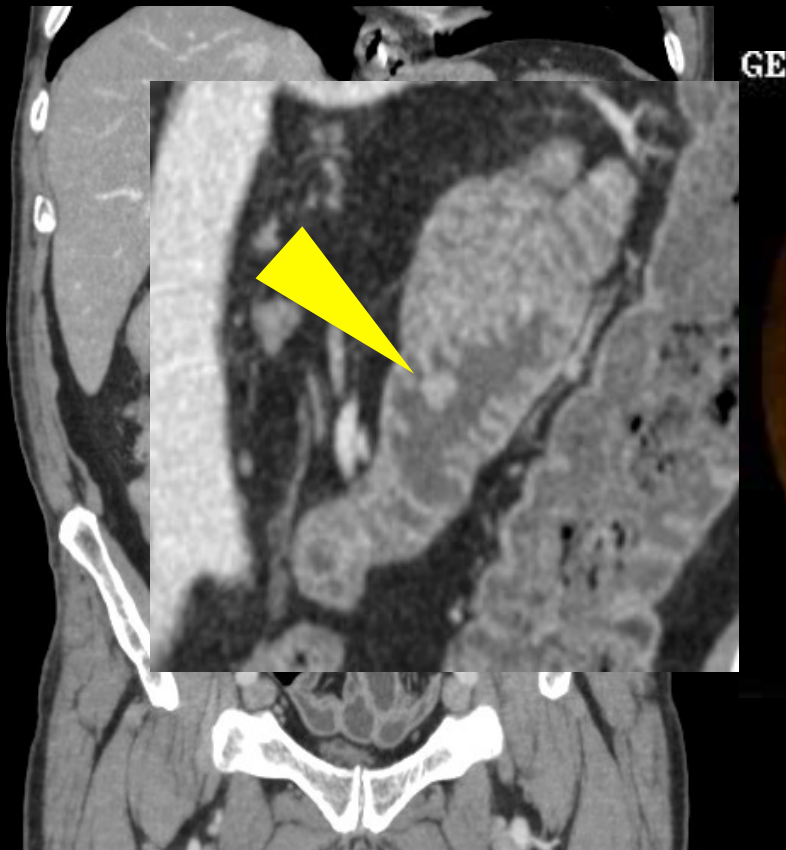
Mots Clés:

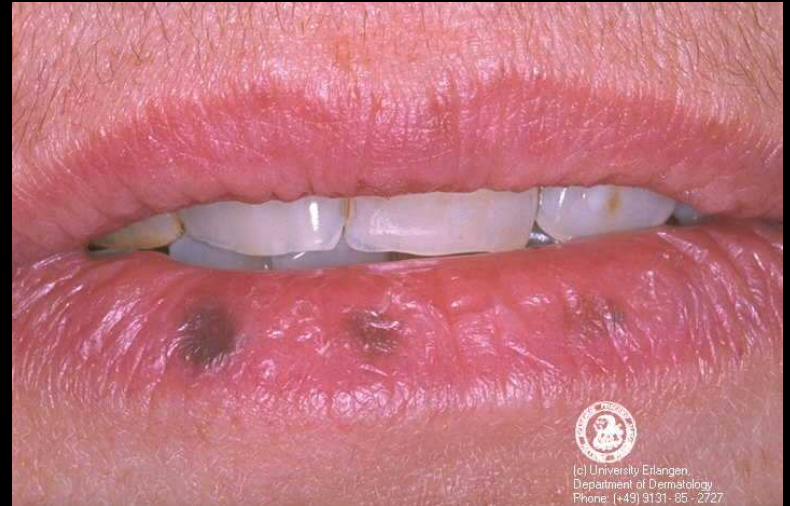1. Graisse
2. Iléon
3. Ulcération
4. Invagination

Bénin

Polype Adénomateux

- De petite taille, difficilement individualisable.
- Se présente comme une tumeur endoluminale arrondie sessile ou pédiculée, **prise de contraste précoce**.
- De découverte fortuite ou lors d'une complication, **saignement** ou **invagination**

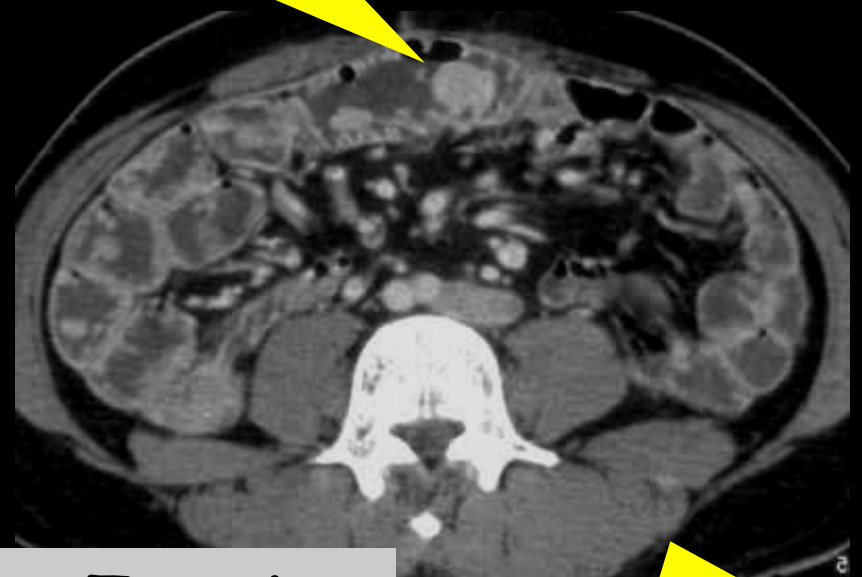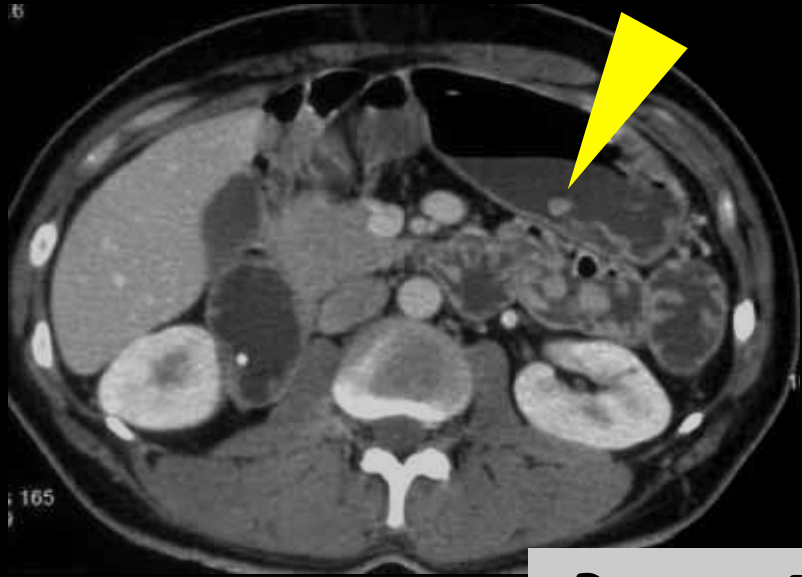




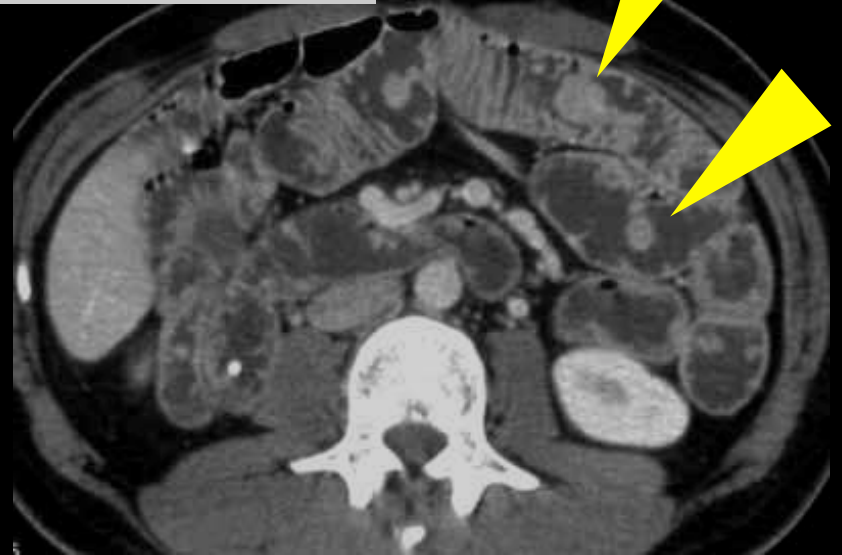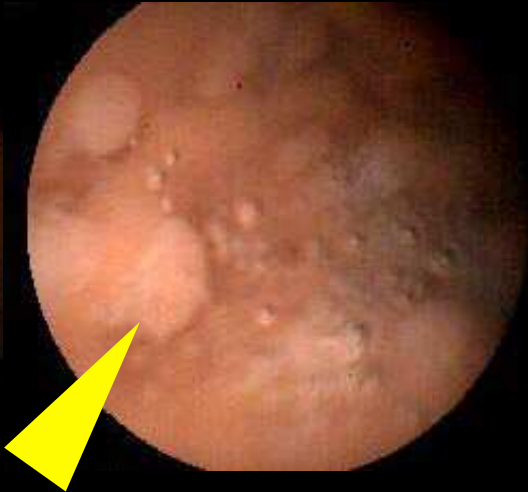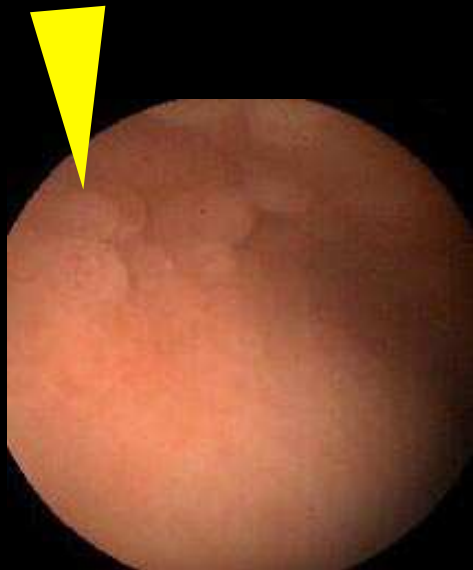- Maladie de **Peutz-Jeghers-Touraine**.
- Maladie rare de fréquence $< 1/50.000$.
- **Polypose hamartomateuse familiale**, de transmission autosomique dominante, touchant l'ensemble du tube digestif, comportant des polypes souvent de grande taille.
- Expose à un **risque accru de tumeurs** gastro intestinales et gynécologiques (grêle, pancréas, colon, ovaire, testicule)

Bénin

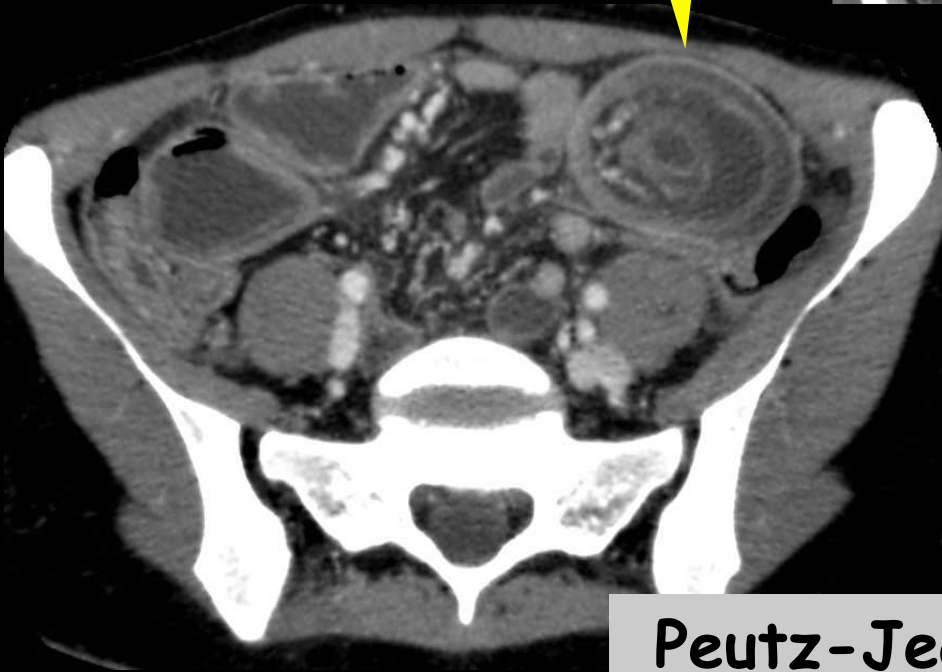
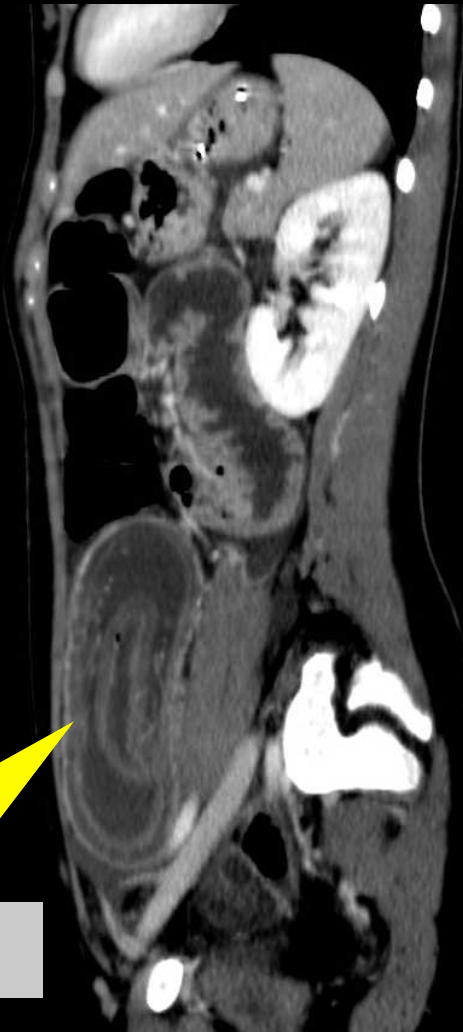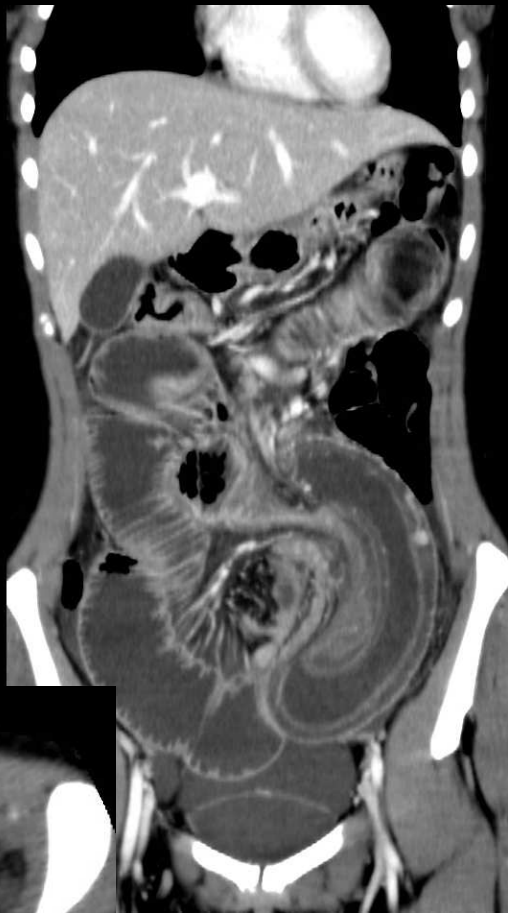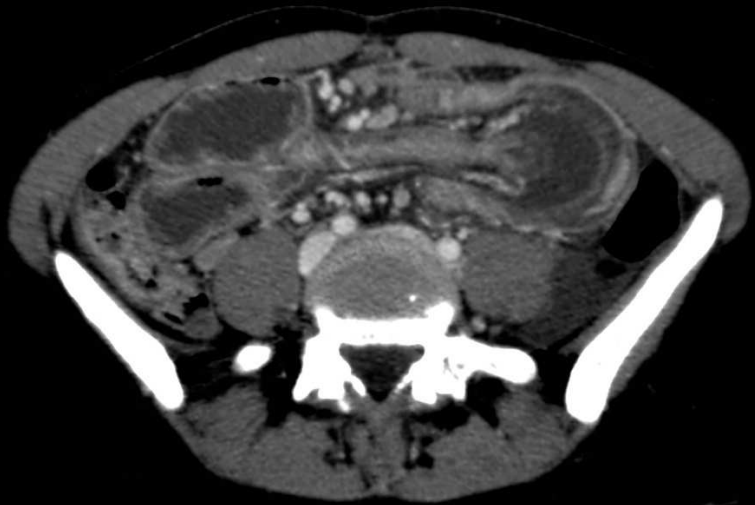Polype Hamartomateux



Peutz-Jeghers-Touraine



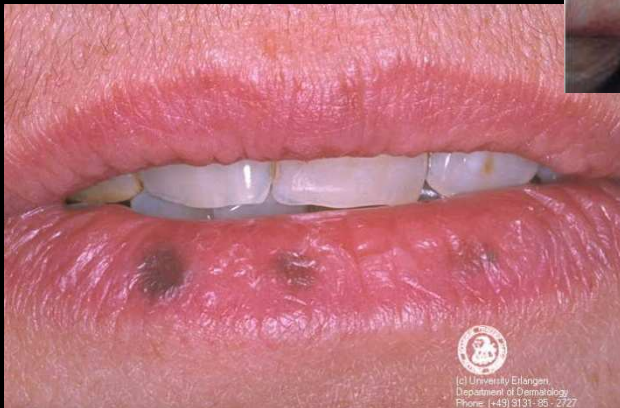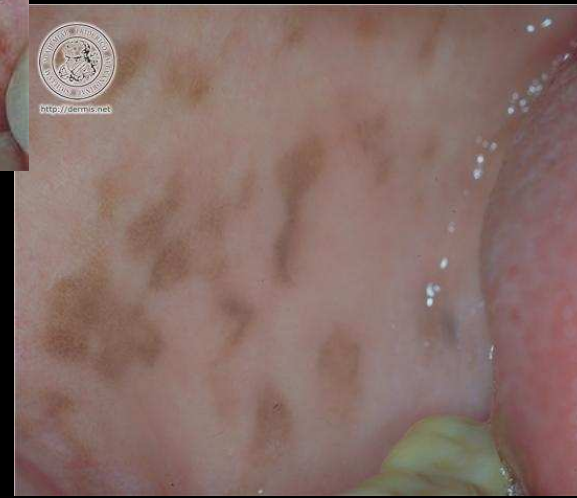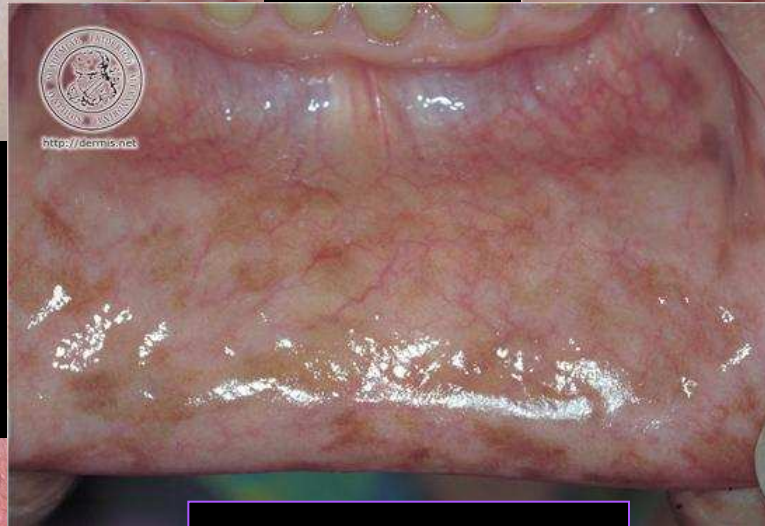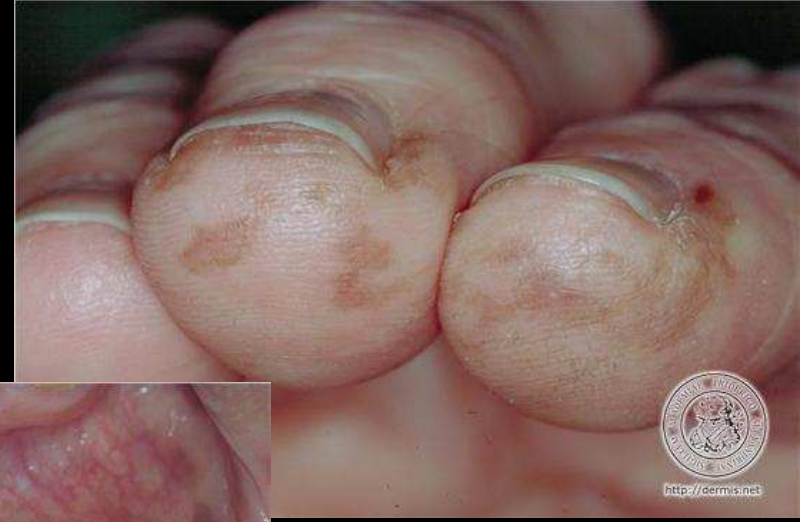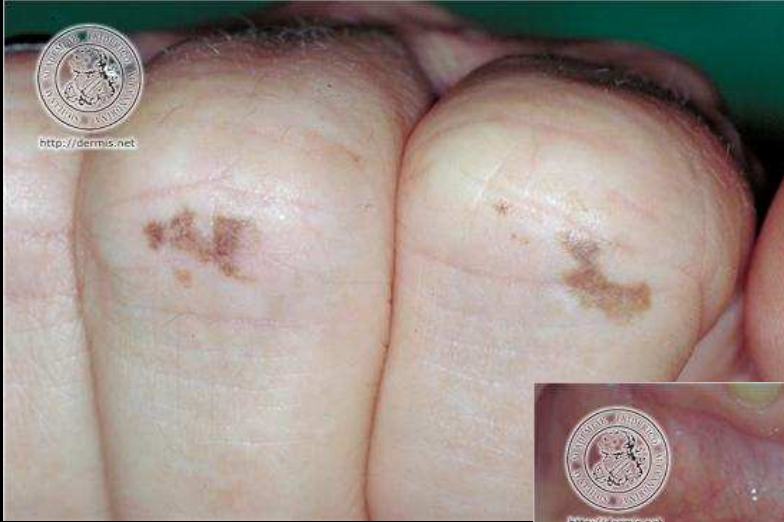IIA sur polypose connue chez une patiente de 21 ans



Peutz-Jeghers-Touraine

Bénin

Polype Hamartomateux

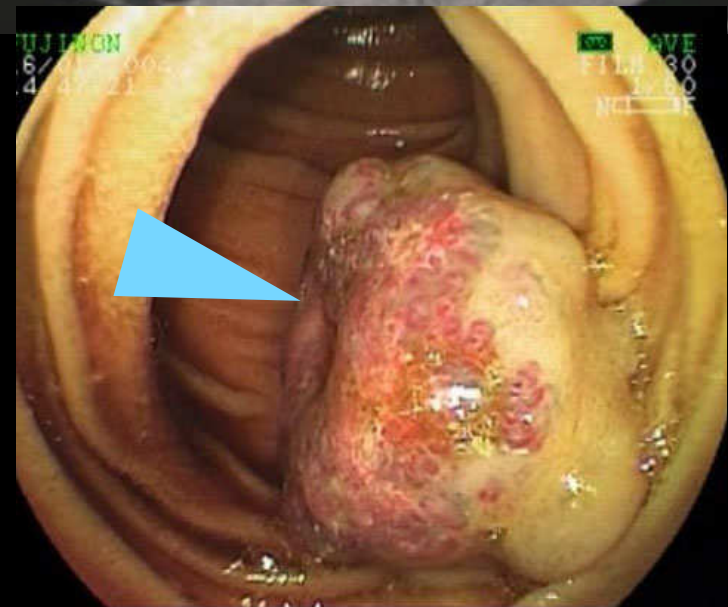
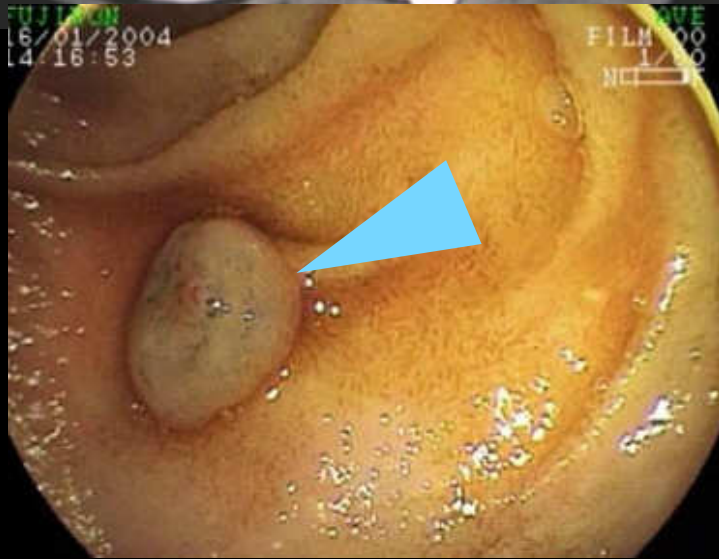
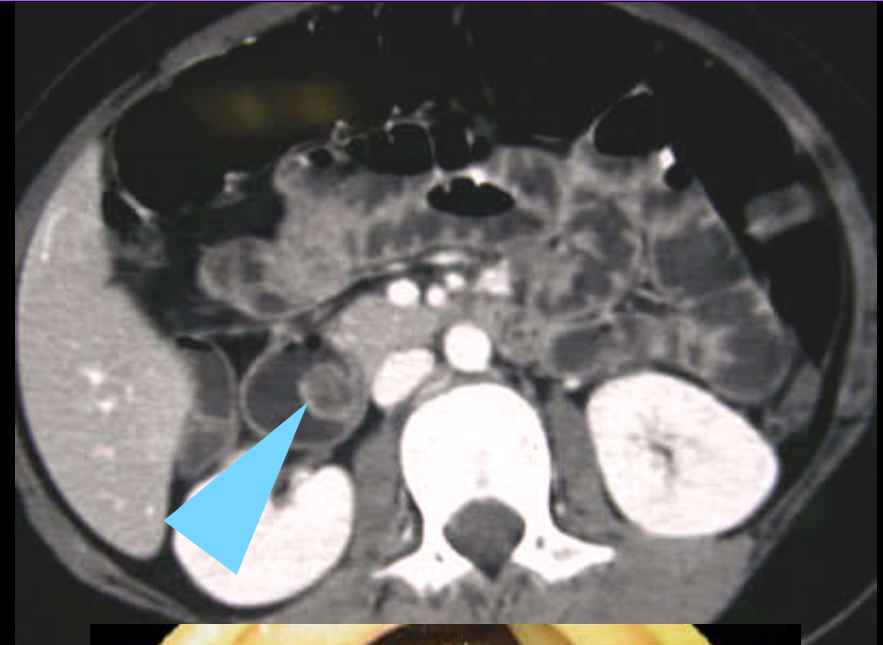
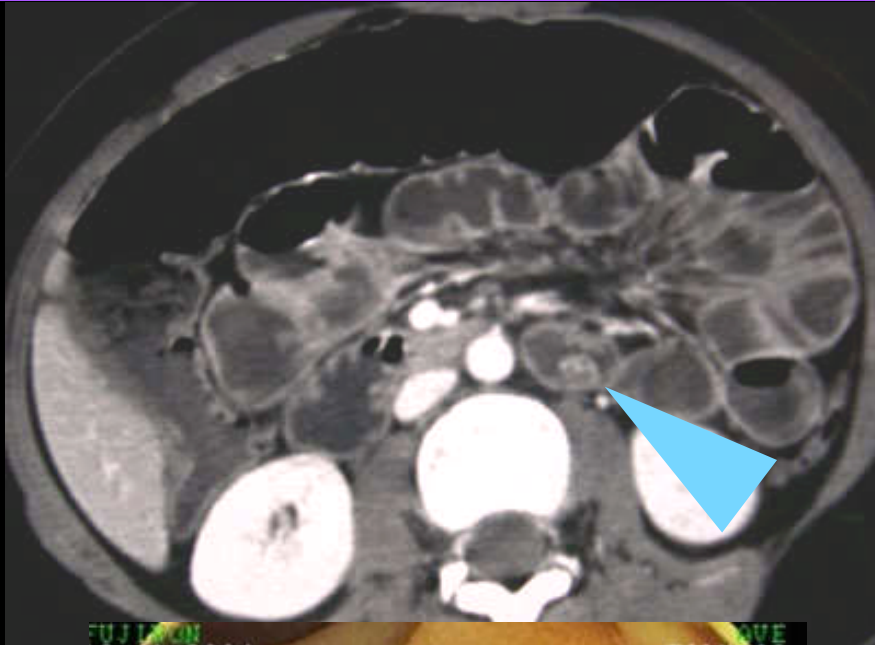

Mots Clés:

1. Polypose
2. Lentiginose
3. Cancer

- Siègent préférentiellement dans le **jéjunum**.
- Tumeur **rare** généralement révélée par de petits saignements.
- De forme plane sessile ou pédiculée, il peut exceptionnellement contenir des **phlébolithes** calcifiés
- Peut entrer dans le cadre d'une atteinte génétique: maladie de **Rendu Osler**, Turner et phacomatoses, sclérose tubéreuse de Bourneville.

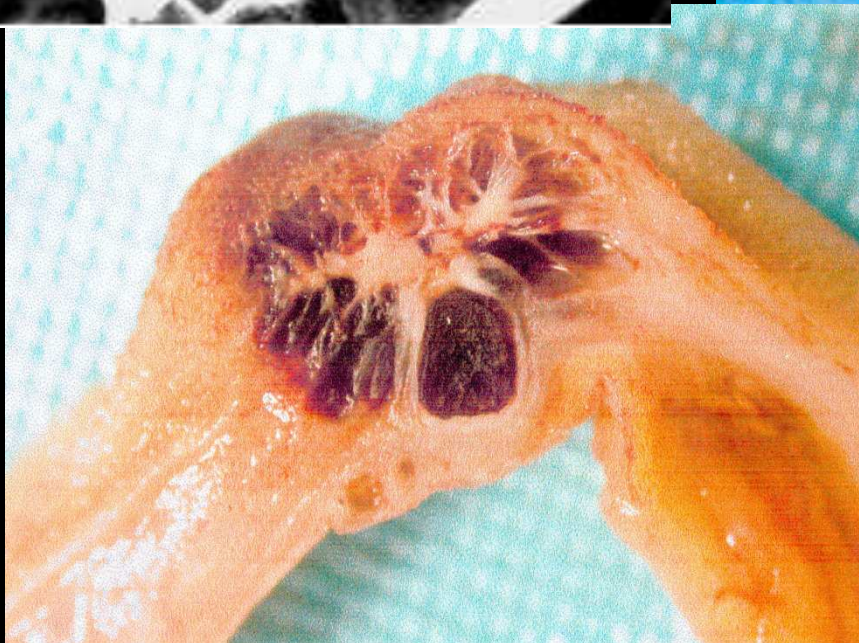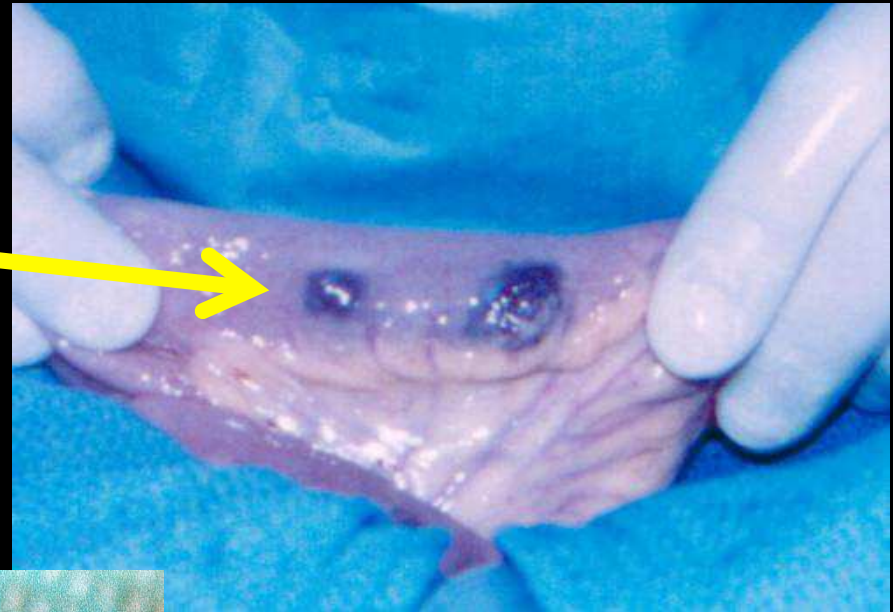
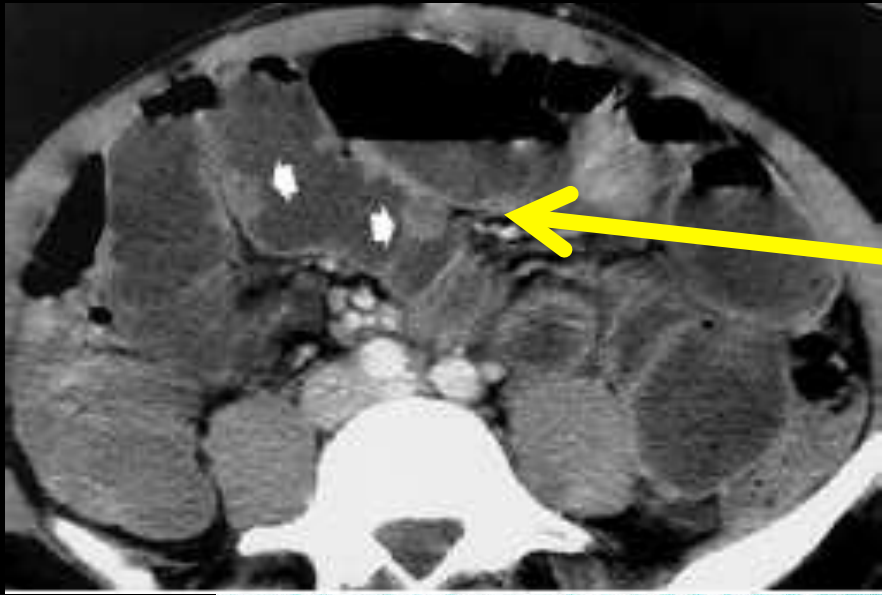
Bénin



Angiomes

Bénin

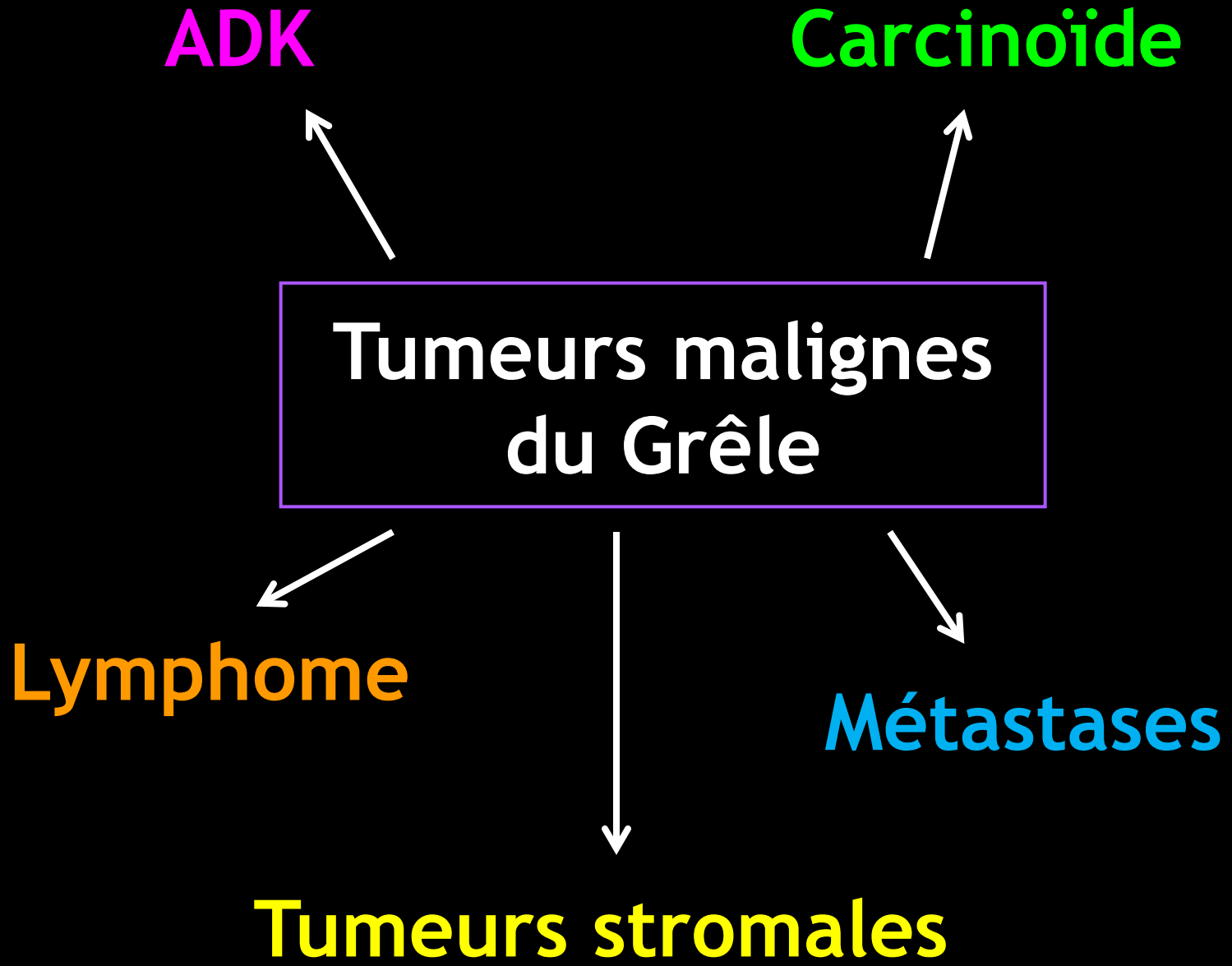
Angiomes



Mots Clés:

1. Angiomatose
2. Calcification
3. Rendu Osler

1. Généralités : anatomie et méthodes d'exploration
2. Pathologie tumorale du grêle
 - A- tumeurs bénignes
 - B- tumeurs malignes**
3. Maladie de Crohn
4. Maladie Coeliaque
5. Diverticules
6. Occlusions
7. Ischémies artérielle et veineuse, vascularite
8. Autres



ADK

Carcinoïde

**Tumeurs malignes
du Grêle**

Lymphome

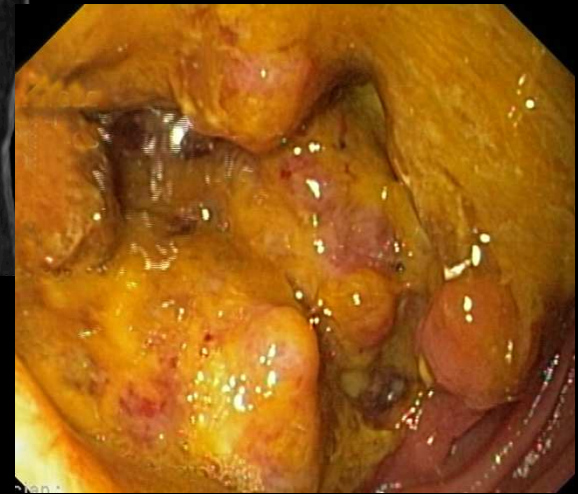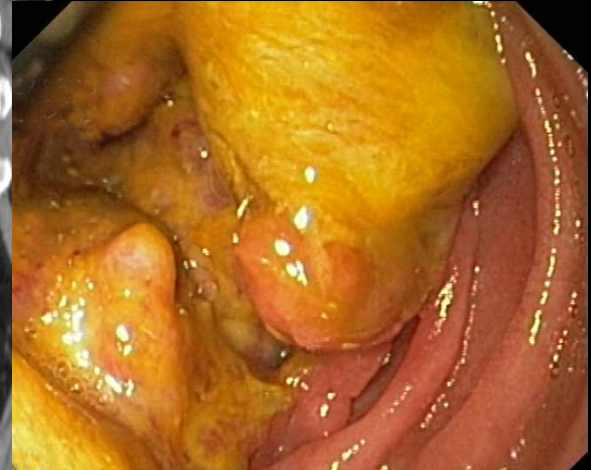
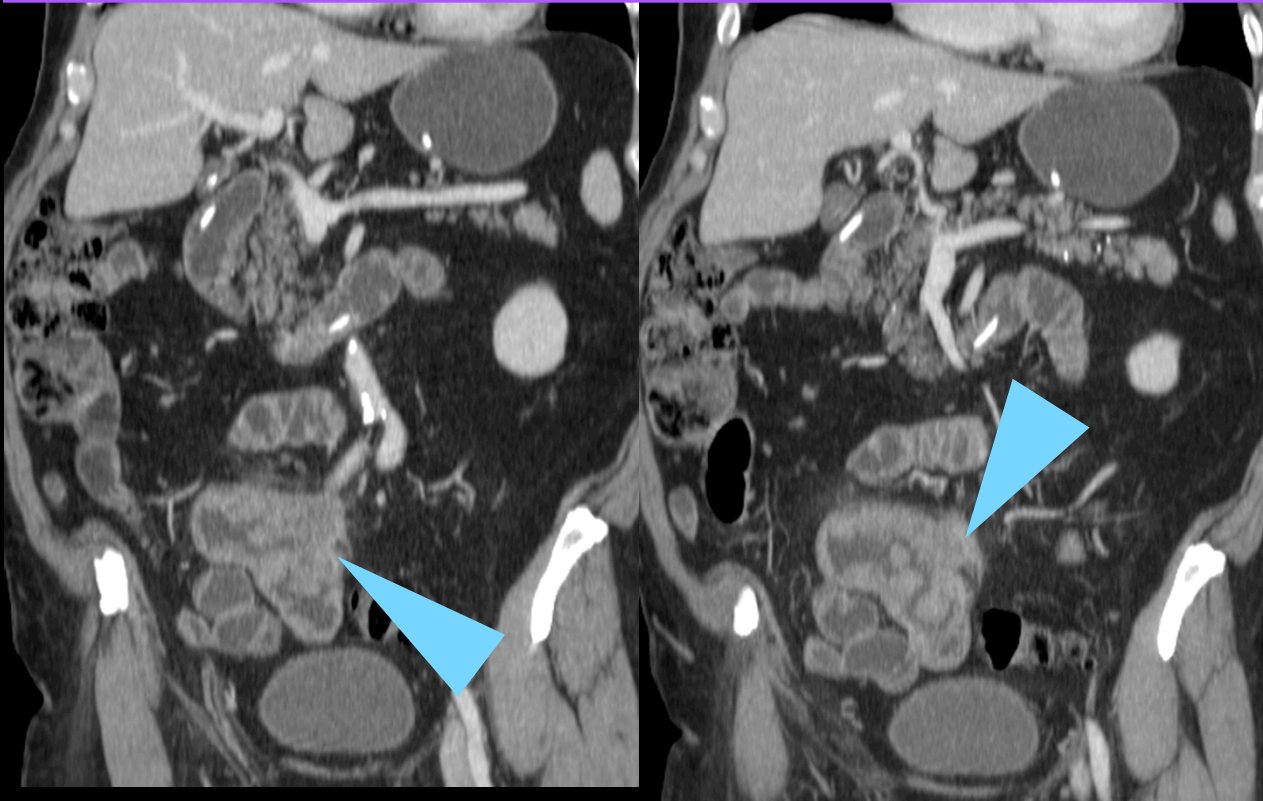
Métastases

Tumeurs stromales

- Tumeur maligne primitive **la plus fréquente** de l'intestin grêle (40%)
- Peuvent être associés à la **maladie caéliquie**, à la **polypose**, à la **maladie de Crohn**
- Atteinte préférentielle **duodénale ou jéjunale proximale**.
- Présence d'ulcération dans 40% des cas (saignement).

Malin

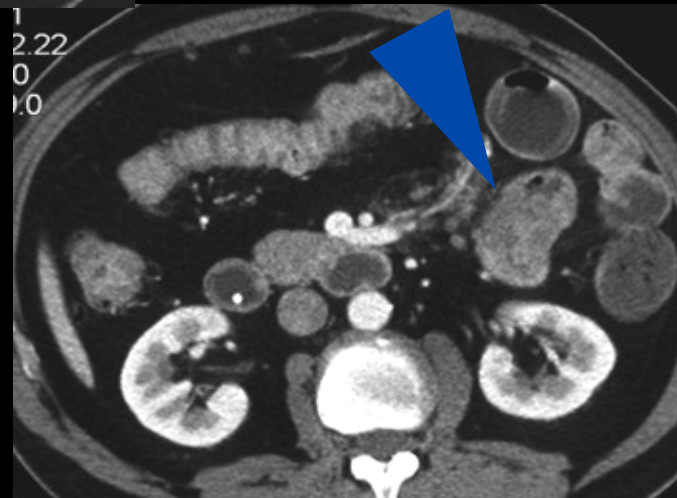
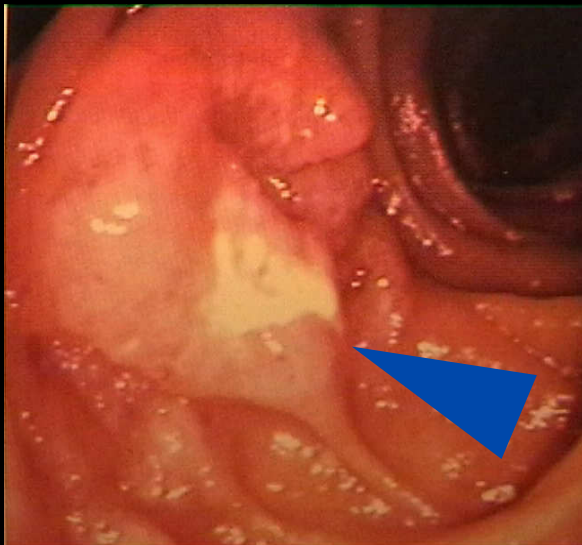
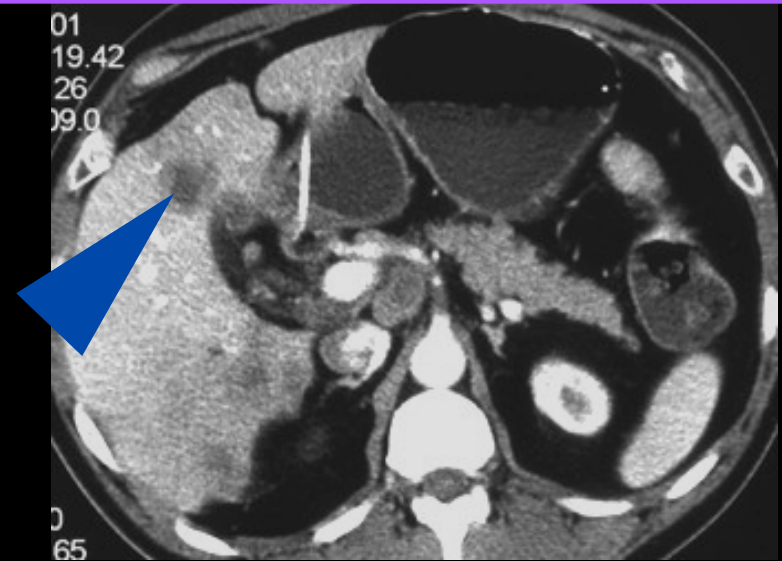
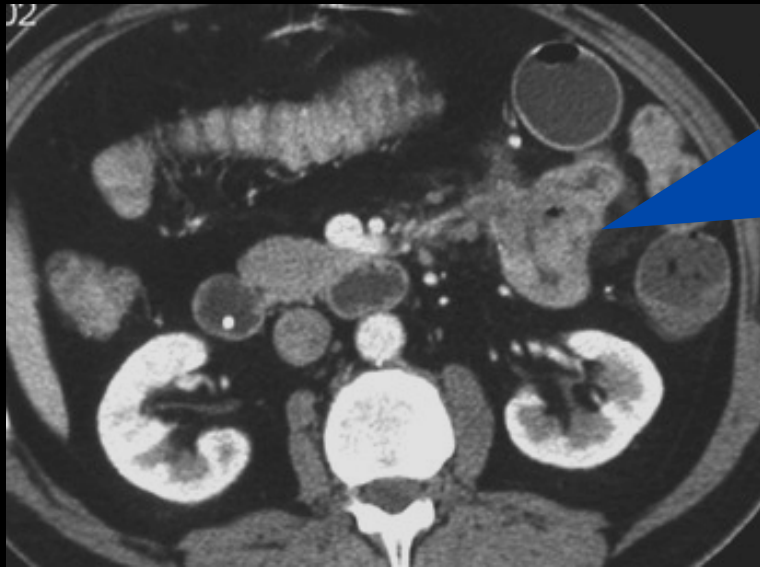
Adénocarcinome



- Epaissement pariétal +/- **circonférentiel**, infiltrant, **irrégulier**, asymétrique rigide, rapidement **sténosant**
- Rehaussement progressif
- Extension loco régionale (mésentère) ou à distance (Foie, péritoine +++).

Malin

Adénocarcinome

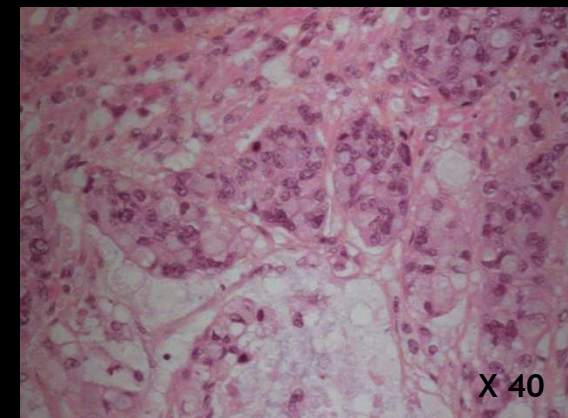
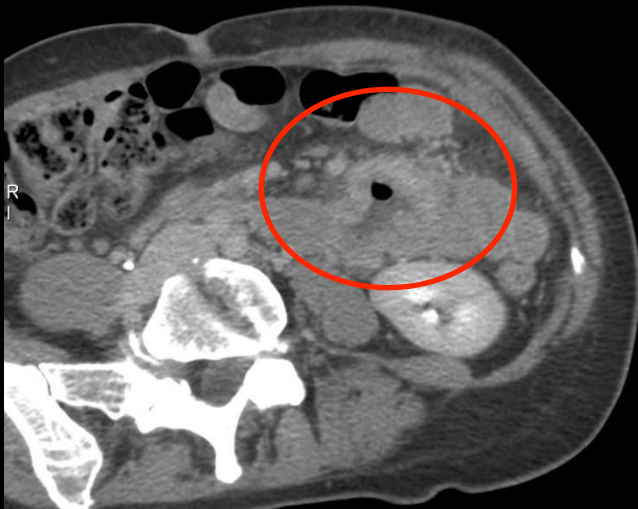
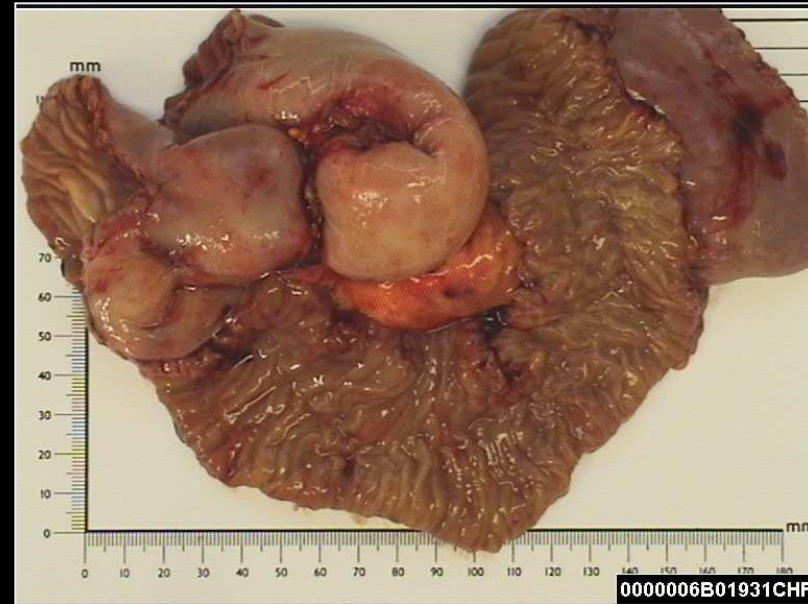
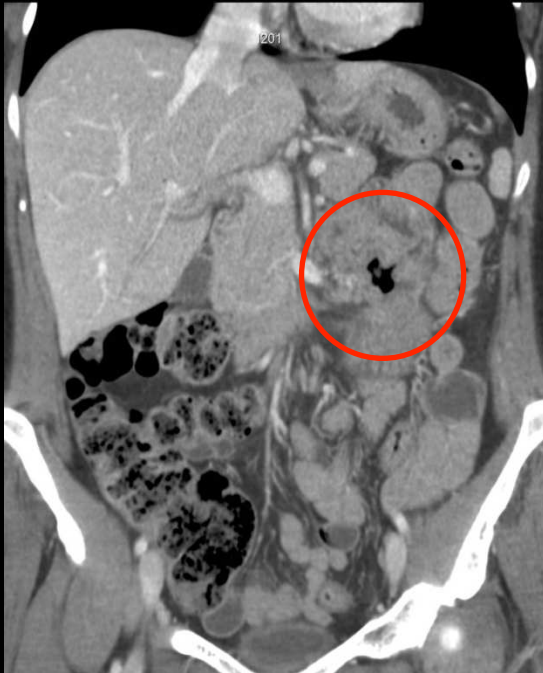
Mots Clés:

1. Sténosant
2. Circonférentiel
3. Proximal
4. Métastases

Malin

Adénocarcinome



Adénocarcinome mucineux de l'intestin grêle

Malin

Carcinoïde

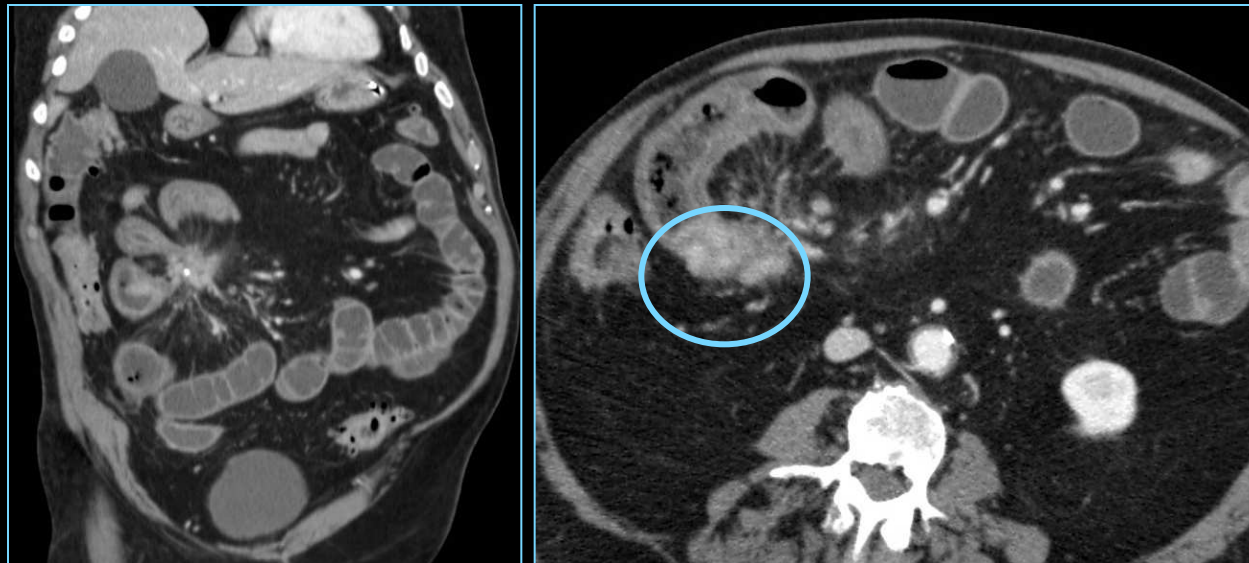
- **Deuxième tumeur maligne primitive** du grêle. (25%)
- Localisation le plus souvent **appendiculaire** (pouvant mimer une appendicite), ou **Iléale**.
- **Multicentrique** dans 30% des cas.
- Clinique: Douleurs abdominales, syndrome occlusif, rectorragies, syndrome carcinoïde (10%)
- **Syndrome carcinoïde** : Masse tumorale importante, métastases, **sécrétion de sérotonine**
 - Diarrhée
 - Flush
 - Cardiopathie (fibrose du myocarde, insuffisance cardiaque D à débit conservé)
 - Bronchospasme

Crise Aigue : Flush, HTA rebelle ou hypoTA persistante, tachycardie.
- Biologie: dosage sanguin de la sérotonine et dans les urines des 24 h de l'acide 5-hydroxy-indol-acétique (5-HIAA).

Malin

Carcinoïde

- Extension métastatique fréquente, **hépatique**, hyper vasculaire avec centre fibreux donnant une image en cocarde. **Ganglionnaire+++**
- Anatomie pathologique: Tumeur appartenant aux **tumeurs endocrines** = issue des cellules entérochromaffines, développement initialement **sous muqueux** puis infiltrant la partie interne de la musculuse
- Traitement chirurgical en première intention
- Pronostic: 54% de survie à 5 ans de moyenne, < 20% en cas de métastases, et 75 % si la résection totale est possible.

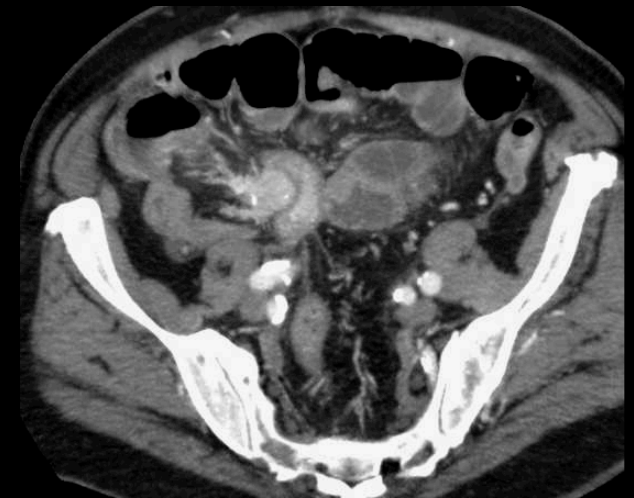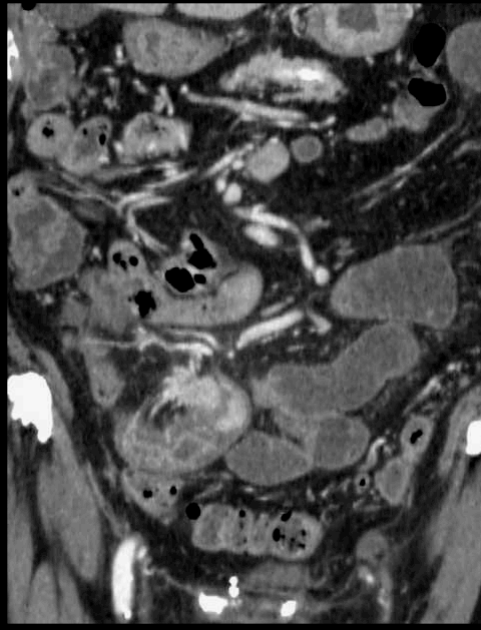
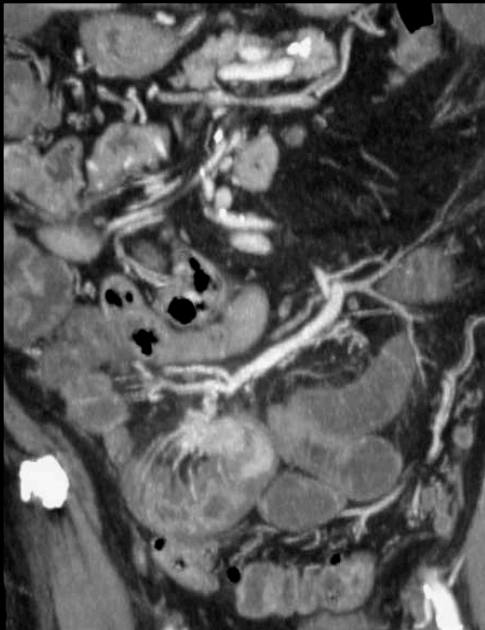


Malin

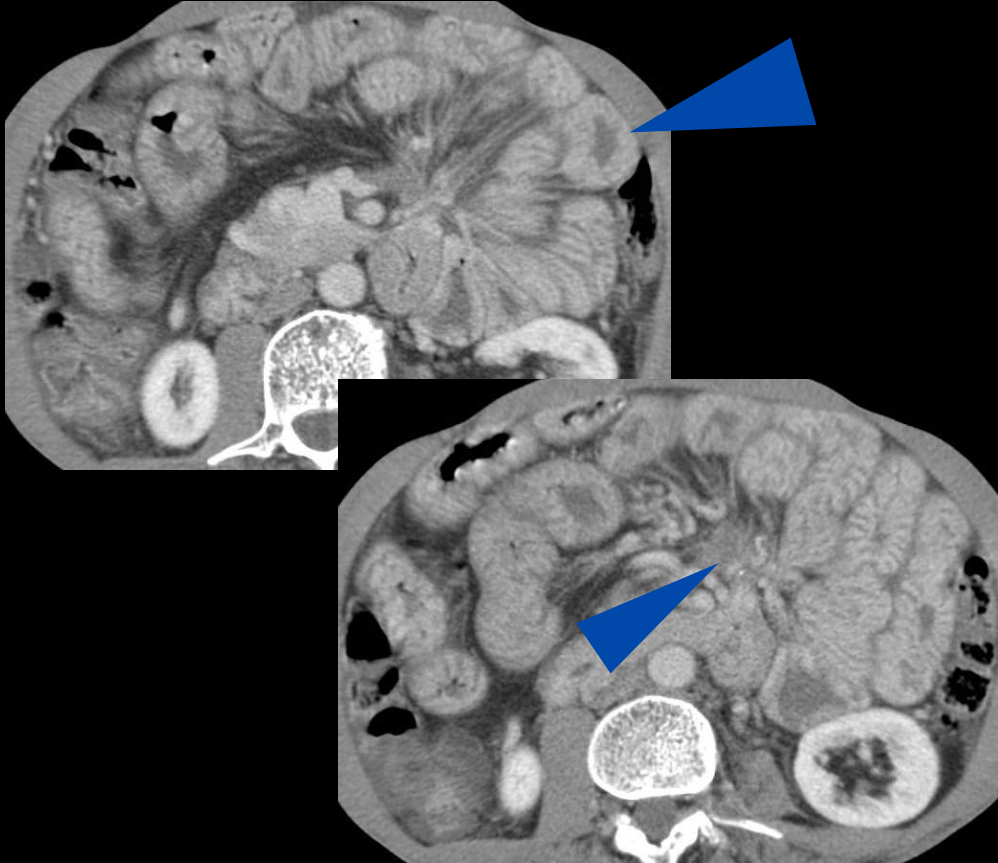
Carcinoïde

Imagerie:

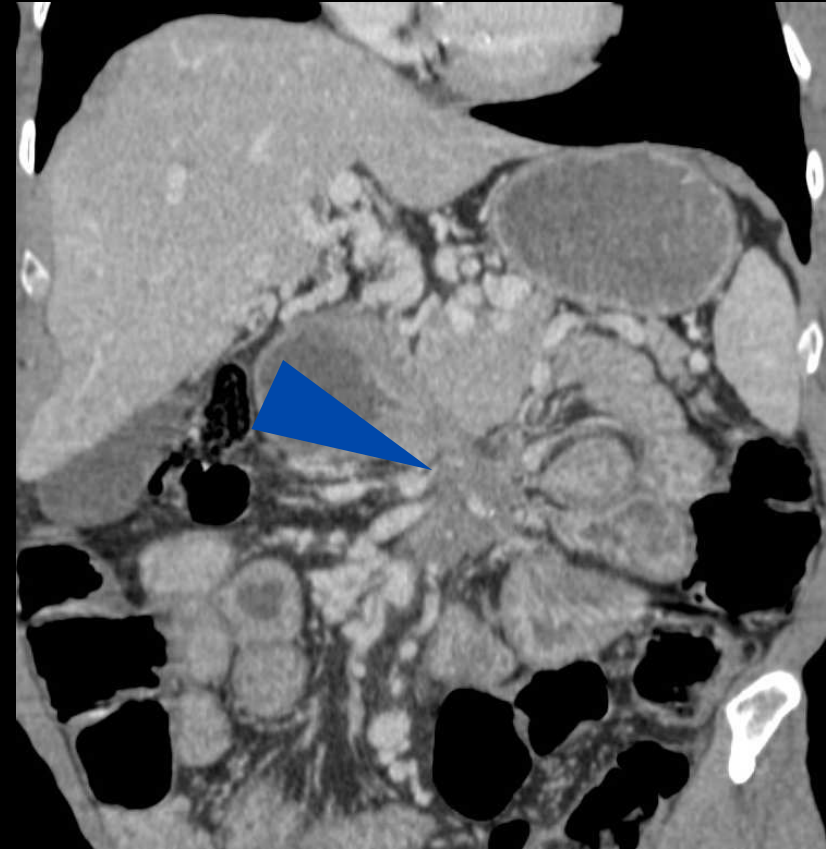- Tumeur de petite taille, **hyper vasculaire**, prise de contraste précoce.
- **Masse mésentérique rétractile** spiculée, avec disposition radiaire des anses grêles, sclérose vasculaire locorégionale secondaire à la **production de sérotonine**.
- La propagation des éléments tumoraux à l'intérieur du mésentère s'accompagne d'une **fibrose** majeure dite desmoplastique responsable du **caractère rétractile** de la masse mésentérique et du blocage des lymphatiques (ascite dans les formes évoluées).
- **Calcifications** de la masse mésentérique > 70% des cas.



Malin



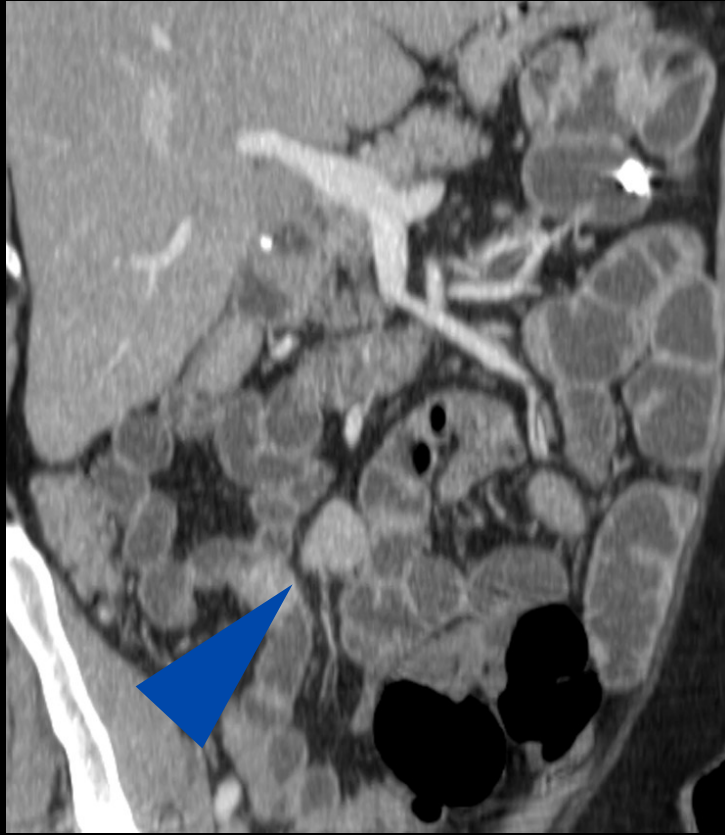Carcinoïde



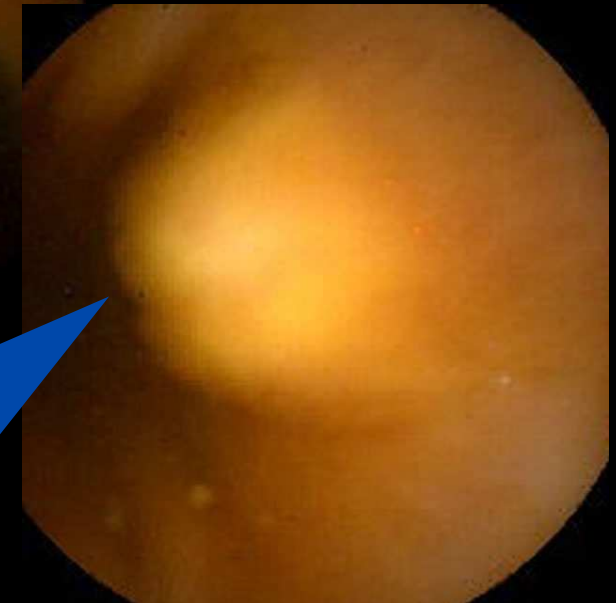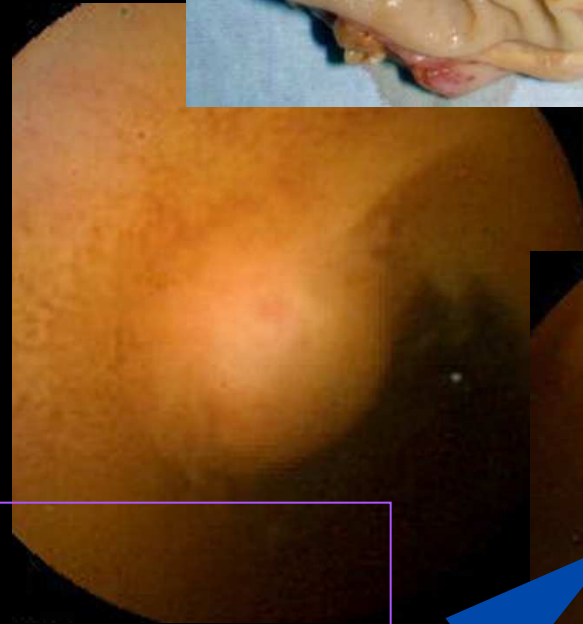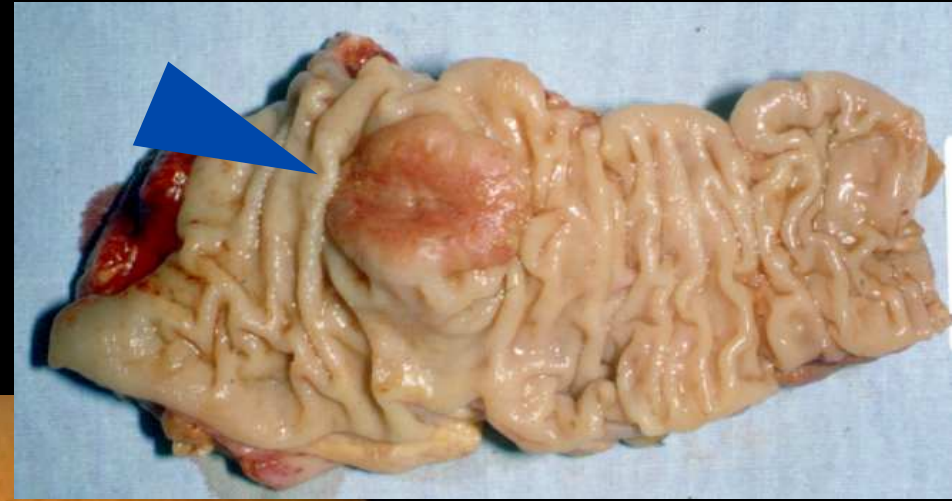Mots Clés:

1. Mésentérite rétractile

Malin

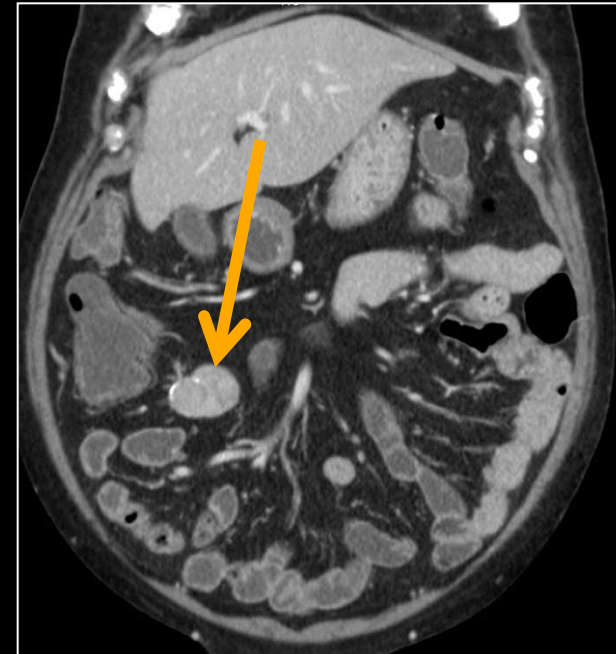
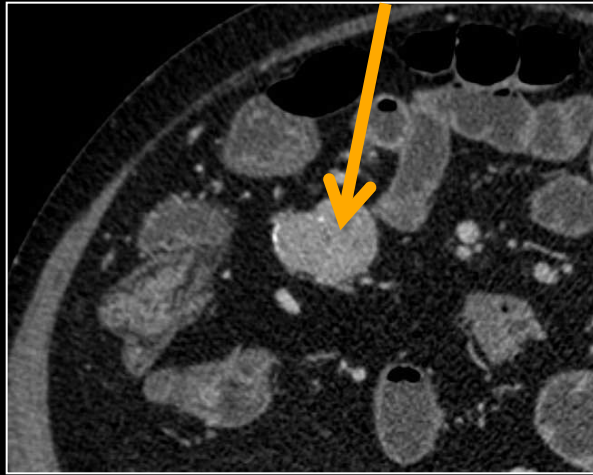
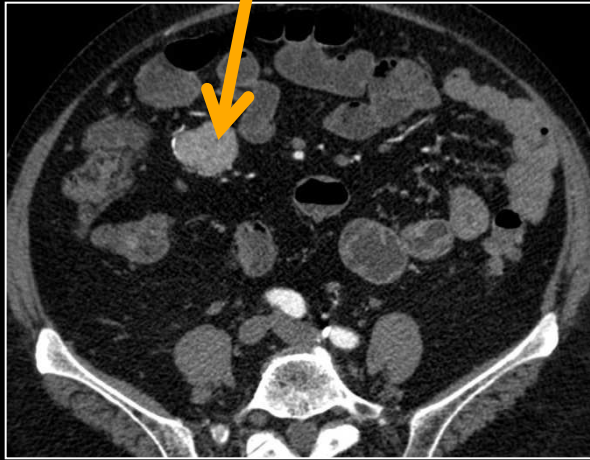
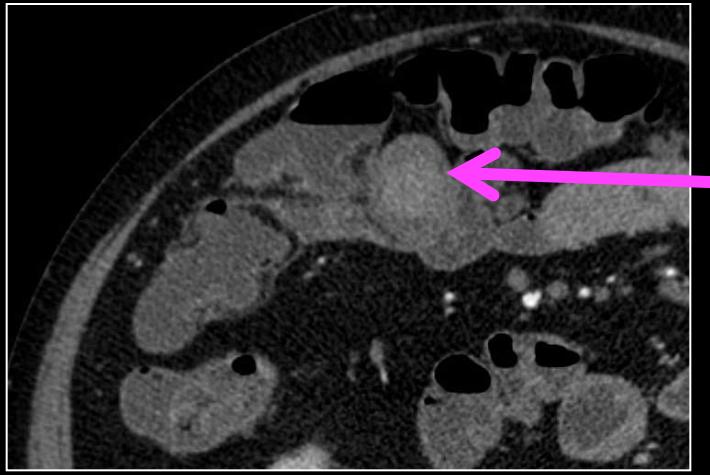
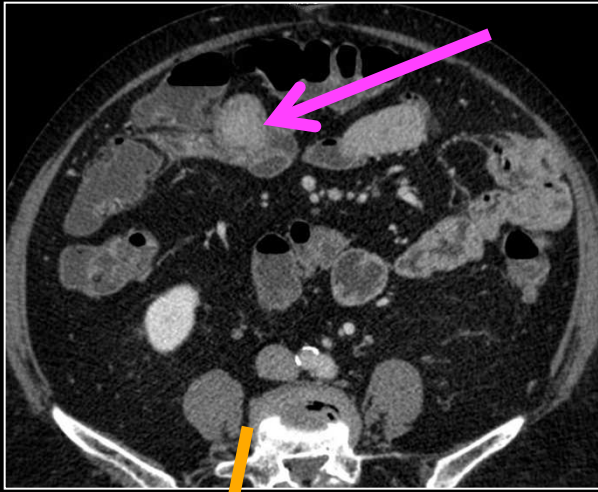


Carcinoïde



Mots Clés:

1. Hyper vasculaire
2. Masse ganglionnaire mésentérique avec attraction des vaisseaux



-Tumeur carcinoïde iléale
-Adénopathie mésentérique
hypervasculaire partiellement calcifiée

Malin

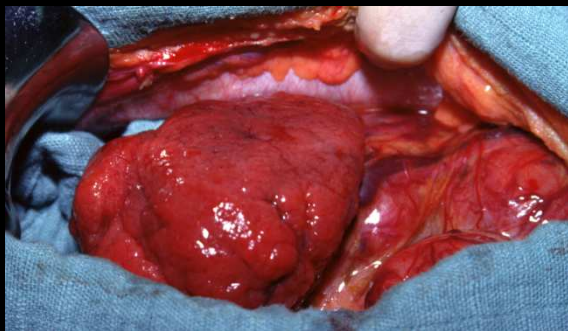
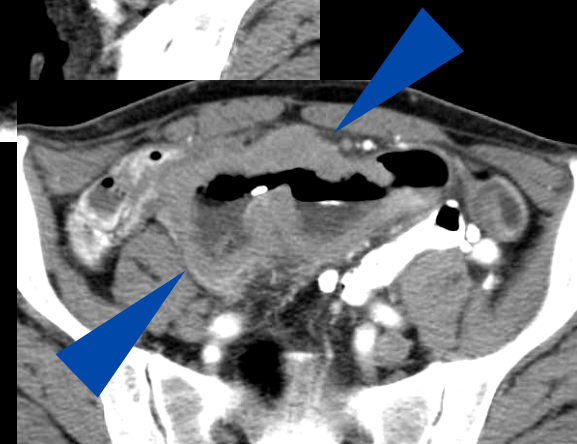
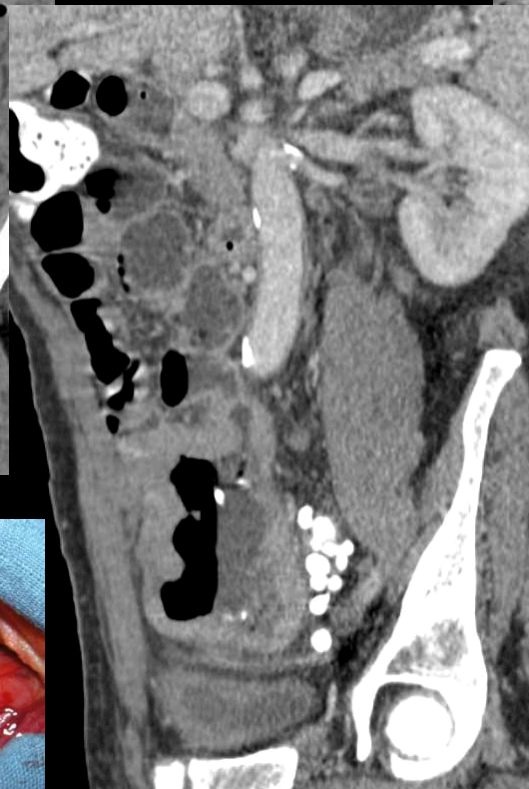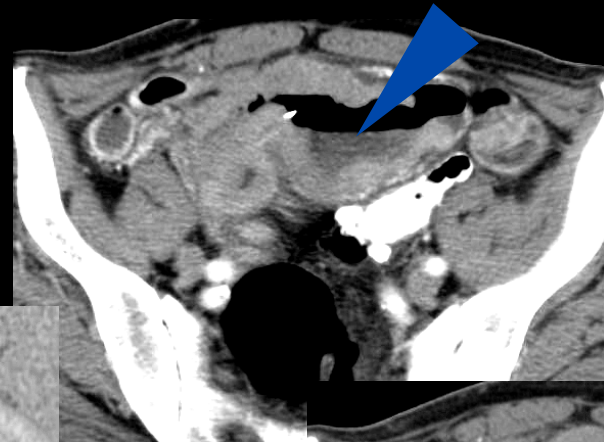
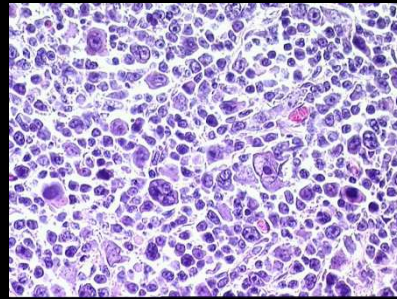
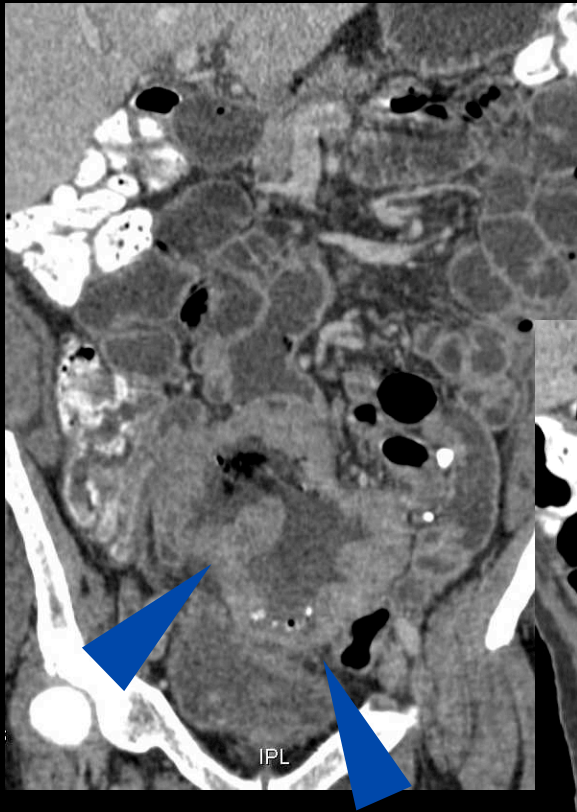
Lymphome

- Troisième tumeur maligne la plus fréquente (10 - 15 %)
- Primitif ou secondaire
- Second site d'atteinte lymphomateuse avec 20 à 30 % d'atteinte digestive.
- Prédominance iléale.
- Masse tumorale non sténosante
- De densité homogène sans de prise de contraste significative.
- Quatre formes:
 - Multi nodulaire
 - Masse unique de taille variable, non obstructive.
 - Infiltrante avec épaissement de la paroi. Infiltration de la musculuse avec inhibition du péristaltisme aboutissant à une dilatation pseudo anévrismale du grêle (50%).
 - Masse exophytique.
- Présence d'adénopathies multiples non compressives associées.

- **Lymphome de MALT** (mucosa associated lymphoid tissue) ou lymphome méditerranéen.
- Atteint préférentiellement les **adultes jeunes** et correspond à une infiltration de l'intestin grêle par une population mixte de cellules sécrétant une chaîne lourde alpha d'immunoglobuline non associée à une chaîne légère.
- Il s'agit d'une prolifération **lymphoïde B** dont l'origine est la zone marginale des follicules lymphoïdes associés aux muqueuses
- Cette prolifération traduirait l'élimination d'un antigène bactérien, **Campylobacter jejuni** pour le MALT intestinal.

Malin

Lymphome B



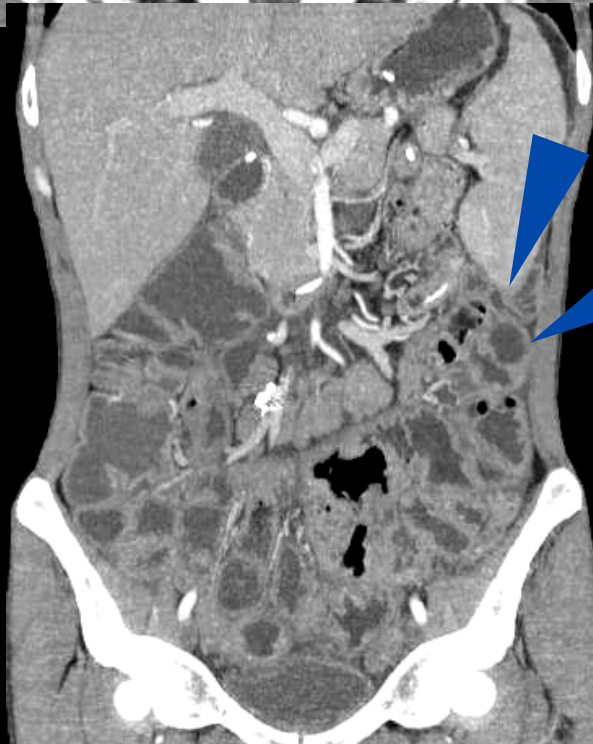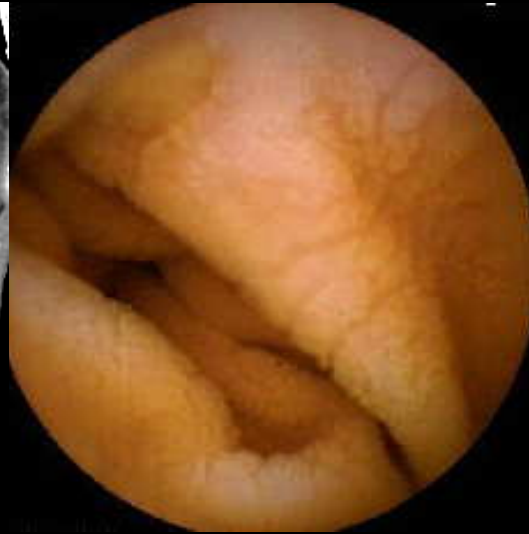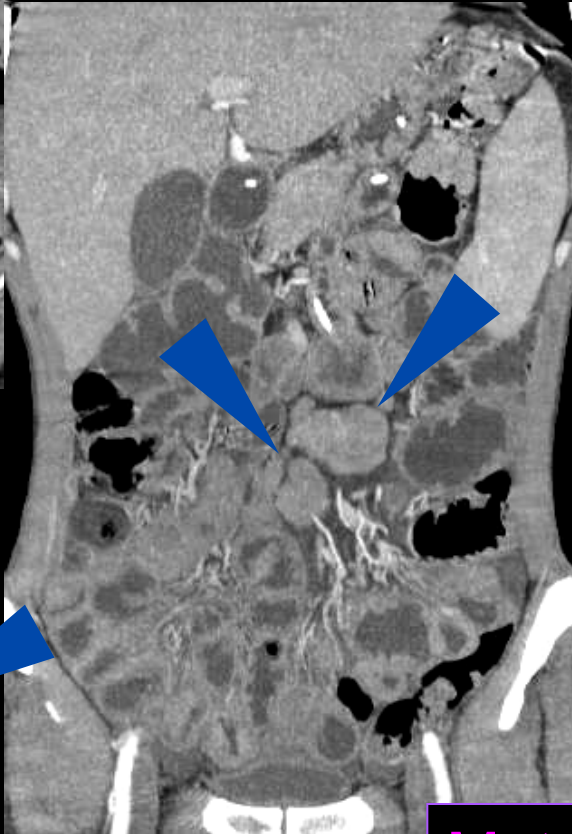
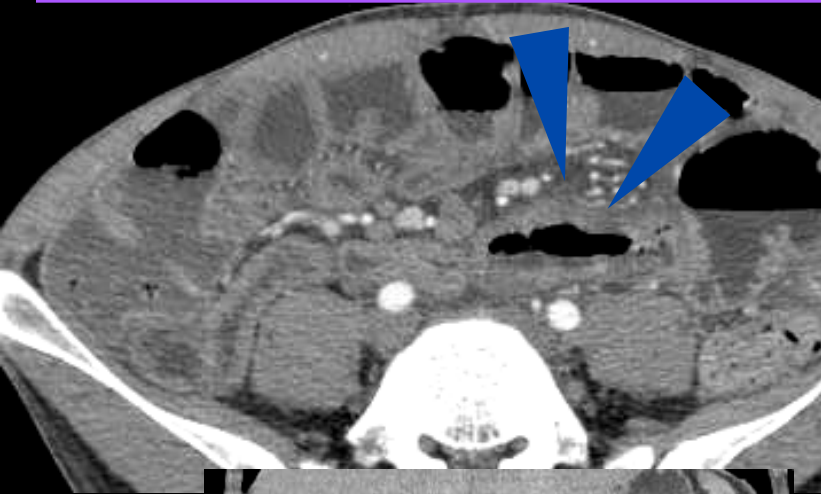
Mots Clés:

1. Pseudo anévrismal
2. Non sténosant
3. Peu rehaussé

- Complication de la **maladie coeliaque**.
- Forme disséminée micro nodulaire, ou **pseudo anévrysmale** à un moindre degré, associée à des adénopathies.
- Mauvais pronostic.
- Possible **sprue réfractaire**, avec hémorragie digestive, ou des perforations de très mauvais pronostic, pouvant nécessiter une intervention chirurgicale urgente.
- Le scanner montre l'atteinte lymphomateuse, et la maladie causale avec **atrophie des valvules conniventes** jéjunales associée à une jéjunisation de l'iléon.

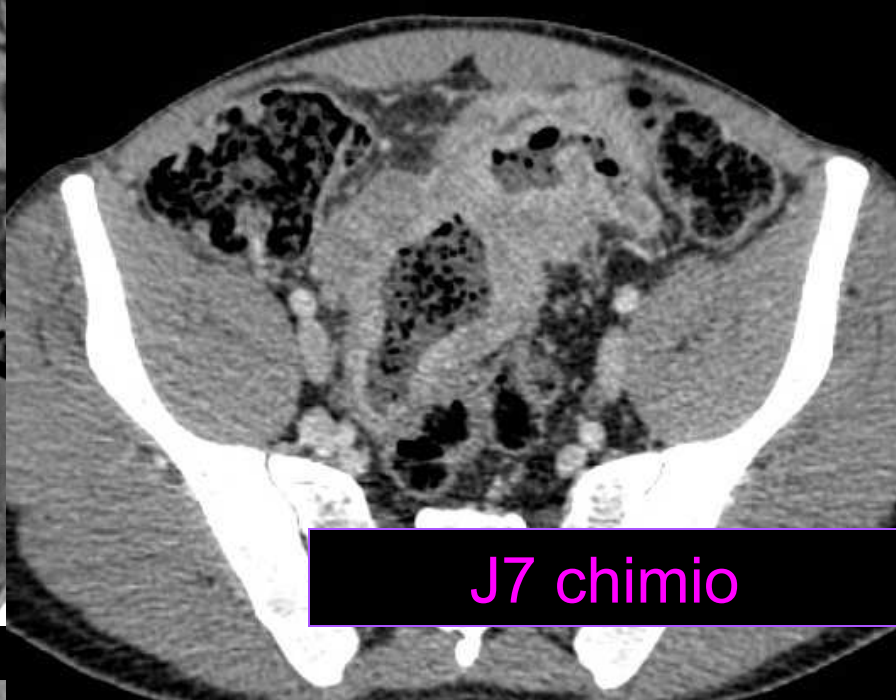
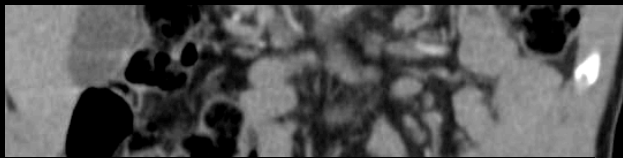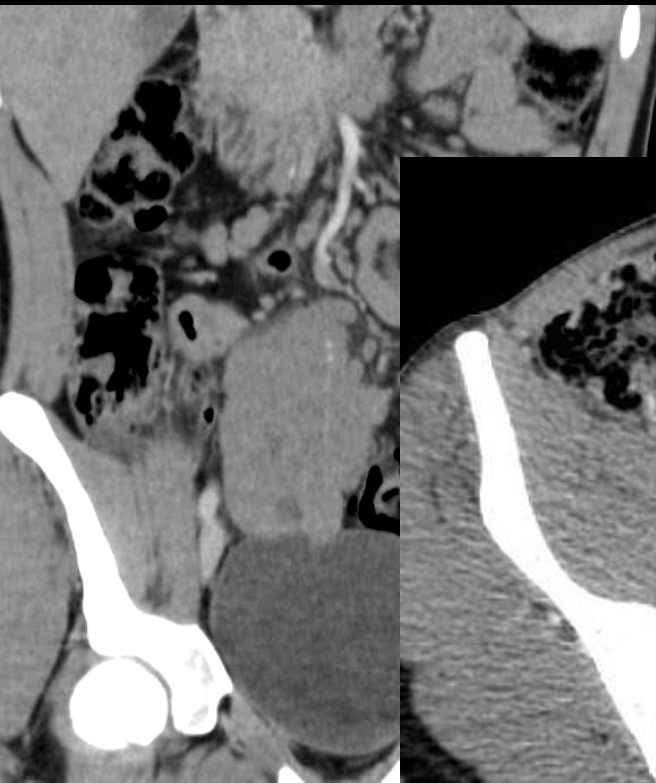
Malin

Lymphome T



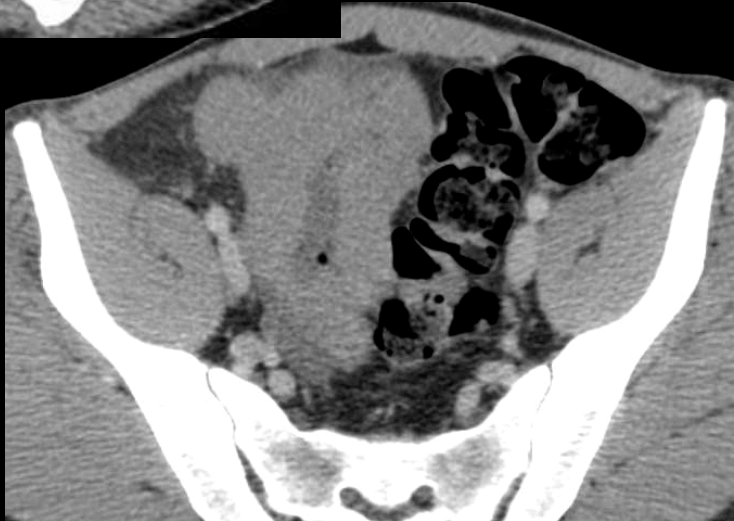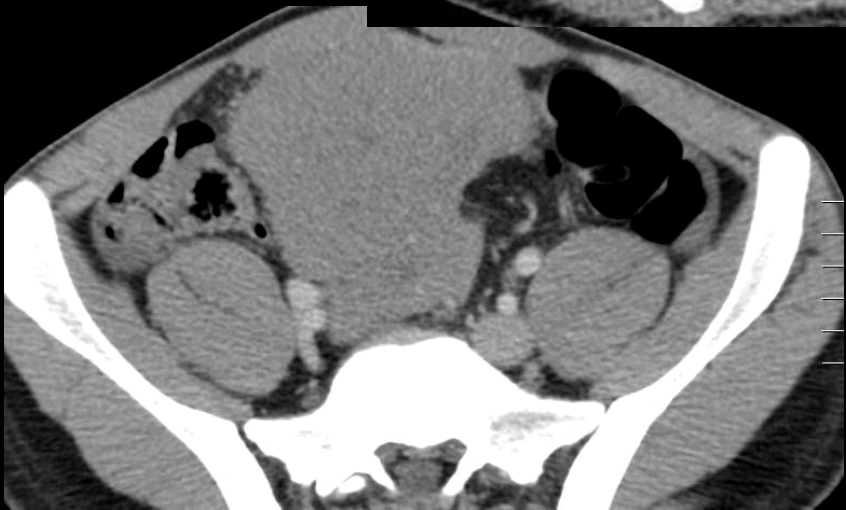Mots Clés:

1. Pseudo anévrismal
2. Adénopathies
3. Maladie Coeliaque



Lymphome de Burkitt

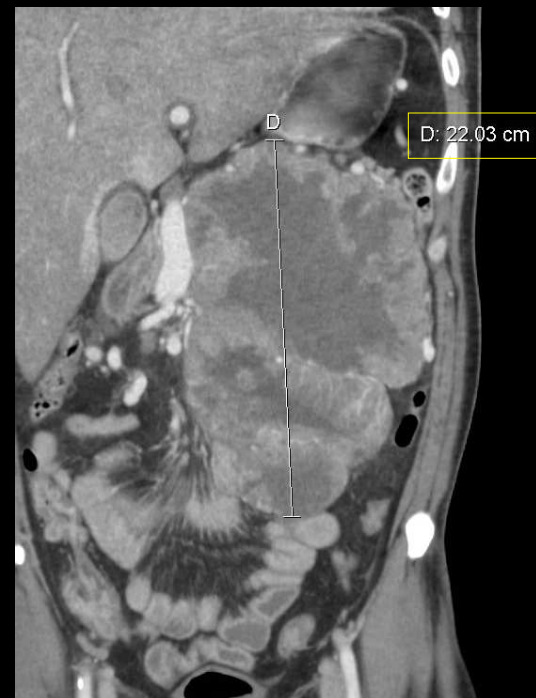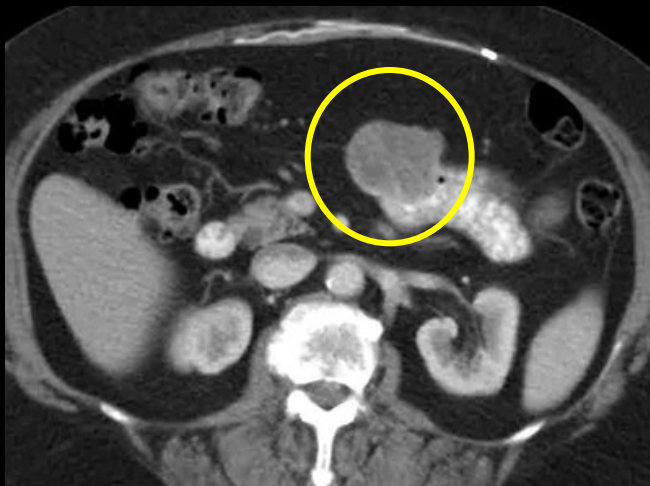J7 chimio



- Tumeurs mésenchymateuses ou conjonctives.
- La cellule d'origine est soit nerveuse (schwannome, neurofibrome), musculaire lisse (léiomyome), ou cellules **interstitielles de Cajal (GIST)**.
- Ces tumeurs sont bénignes mais à caractère **potentiellement malin** (GIST, leiomyosarcome)
- Elles prennent toutes le contraste au **temps artériel**.
- De développement endo ou **exoluminal** ces tumeurs peuvent passer inaperçues en endoscopie ou vidéo capsule.
- Lorsqu'elles atteignent de grande taille, elles présentent des plages de nécrose et des calcifications.

- **GIST** : Gastro Intestinal Stromal Tumor.
- Tumeur conjonctive gastro intestinale, à **cellules fusiformes**, expriment le **CD117+ (C-Kit) + 95%**.
- Développé à partir des cellules pace maker de l'intestin (cellules de Cajal = automatisme des fibres lisses gastro-intestinales).
- C-kit: protéine trans-membranaire à activité tyrosine kinase
- Également CD 34+ (70%), Vimentine + (100%)
- Atteinte préférentielle de l'estomac (60%) puis du **grêle** (20 à 30 %).
- D'autres tumeurs comme les métastases de mélanome, les angiosarcomes et les sarcomes d'Ewing expriment le CD 117+, mais ne sont pas à cellules fusiformes.

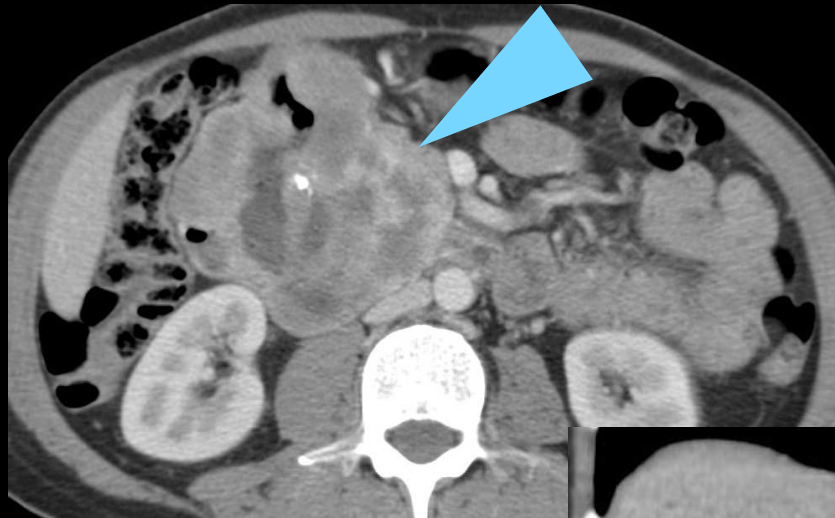- Tumeurs **potentiellement malignes**
- Facteurs Pronostiques:
 - Proximal (estomac) < Distal (Grêle)
 - Benin < 2cm ; Border ligne 2-5 cm ; Malin > 5cm
 - Aspect irrégulier, plages nécrotico-hémorragiques, adénopathies, métastases
 - **Index mitotique**



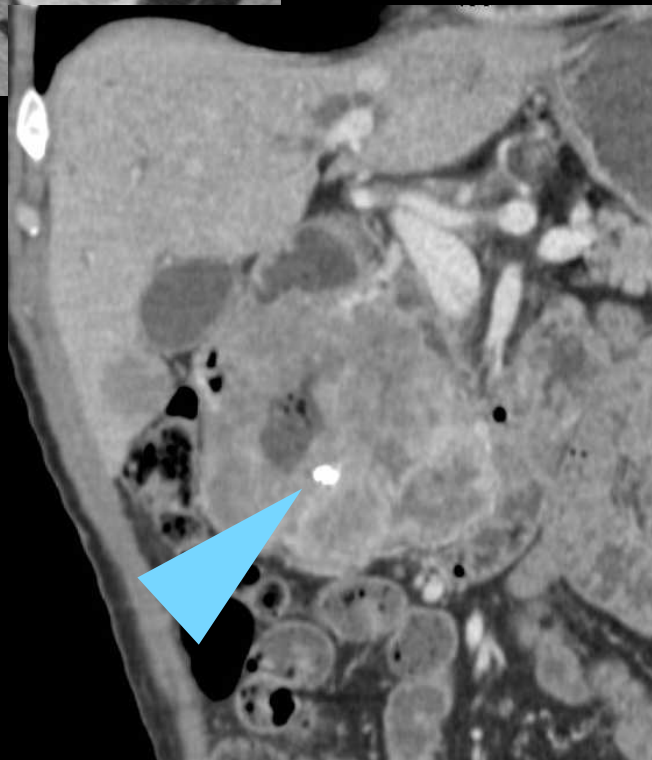
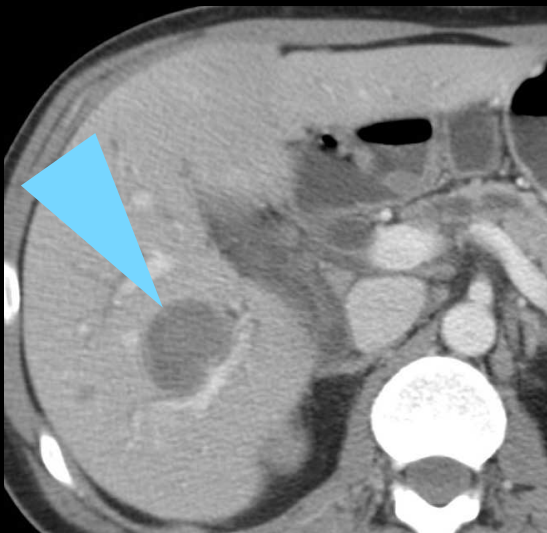
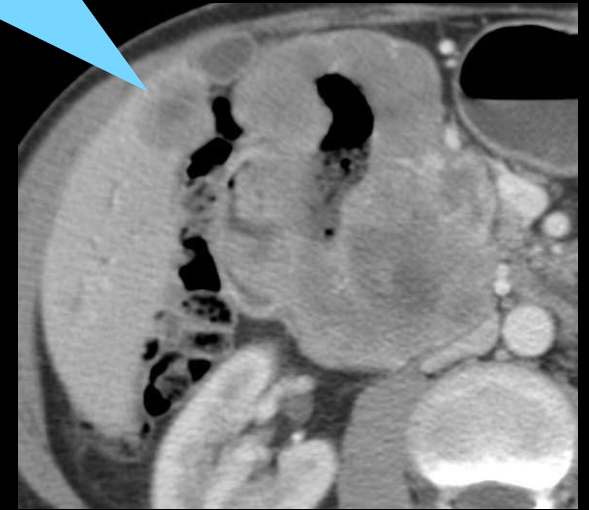
- Traitement par **chirurgie** avec exérèse large pour tumeur non métastatique.
- Tumeurs radio et Chimio résistantes
- Aujourd' hui: le **STI 571 (Glivec)**
 - Initialement utilisé dans la LMC, correspond à un inhibiteur de la Tyrosine Kinase.
 - AMM en France pour les tumeurs stromales **métastatiques ou non opérables à C-Kit +** depuis juin 2002
 - De 30% de patient en vie à 1 an on passe grâce au glivec à **90% de survie à 1 an**
 - 18% de résistances secondaires

Malin

Tumeurs Conjonctives



GIST



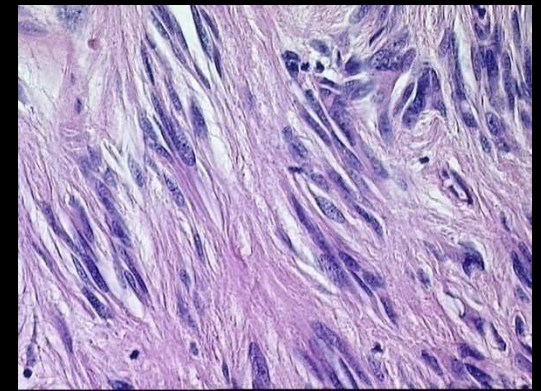
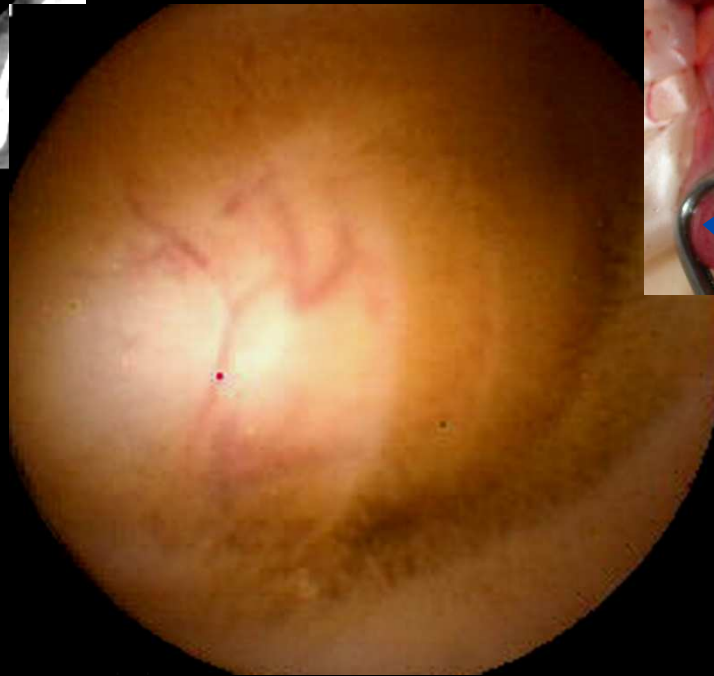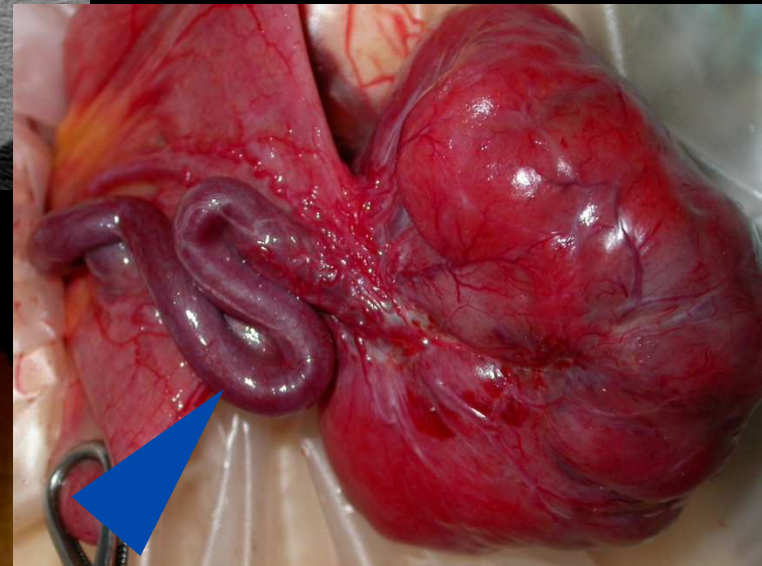
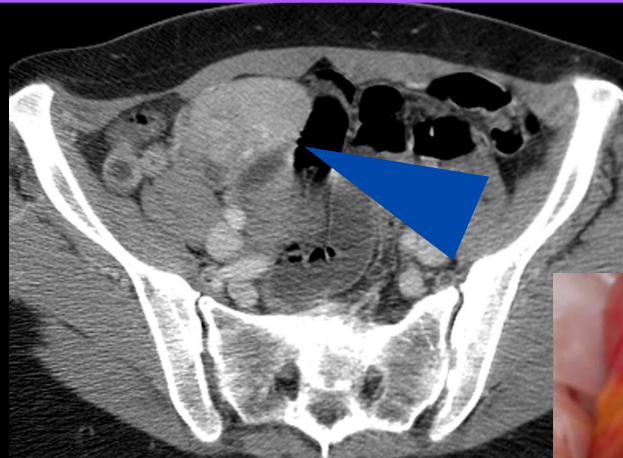
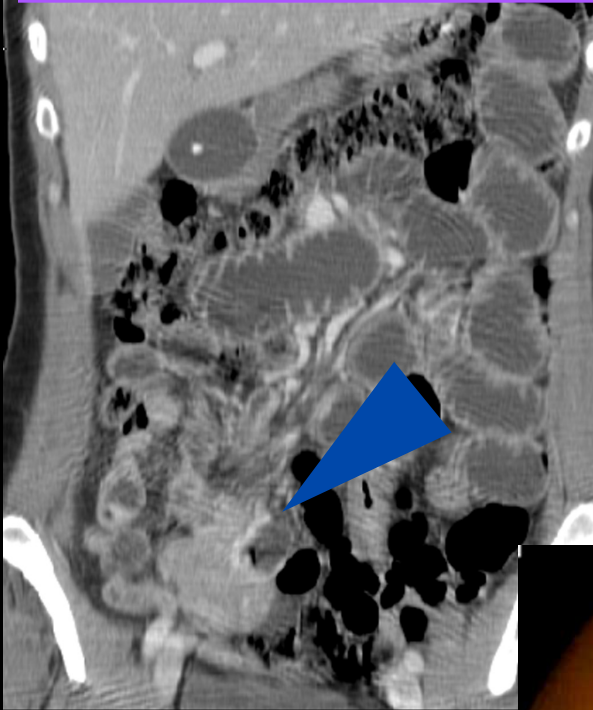
Mots Clés:

1. Hypervasculaire
2. Calcification
3. CD117 + (C-kit)
4. Glivec

Malin

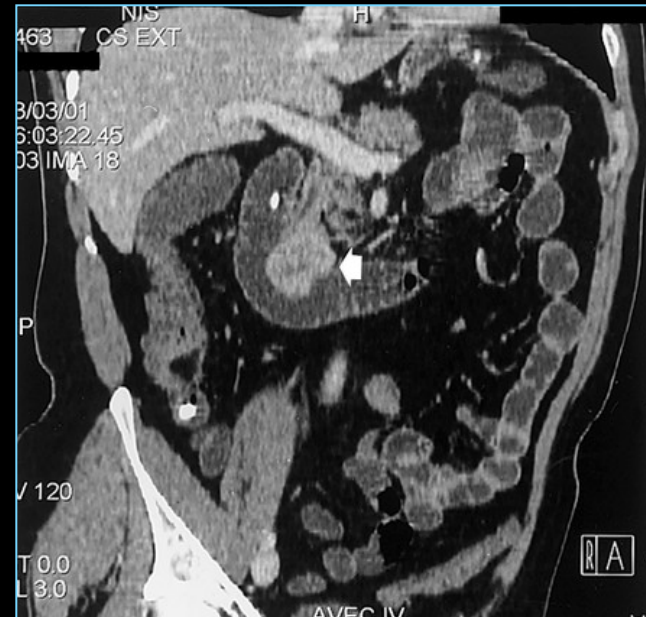Tumeurs Conjonctives

GIST



- Tumeur bénigne la plus fréquente.
- Tumeurs conjonctives à **cellules fusiformes issues du muscle lisse**.
- N'expriment pas le CD 117.
- Origine :
 - Musculaire muqueuse → Intra luminale
 - Couche longitudinale externe de la musculature → Extra luminale
- Potentiellement malignes (risque >> si > 5cm)
- **Métastase péritonéale ++**

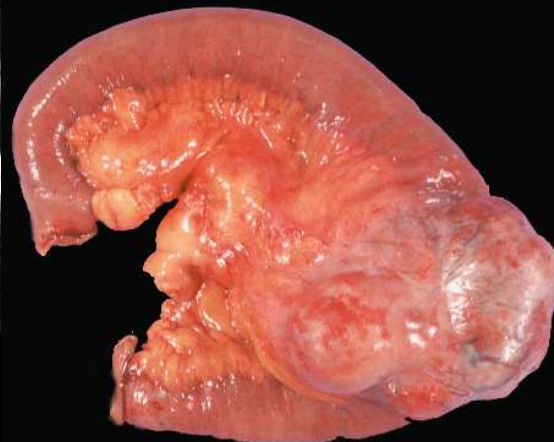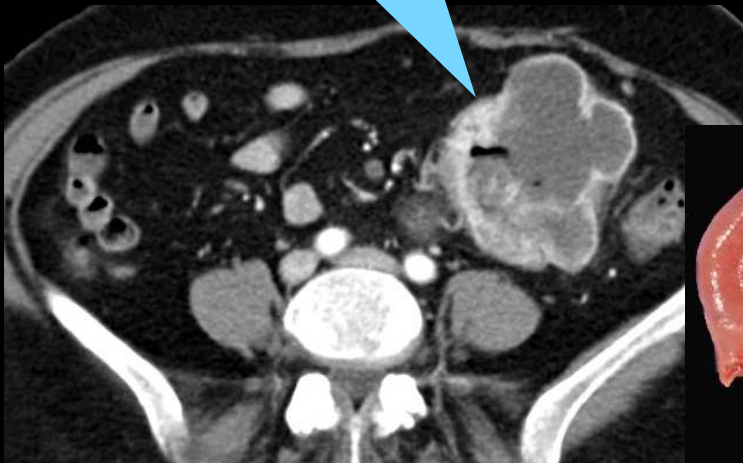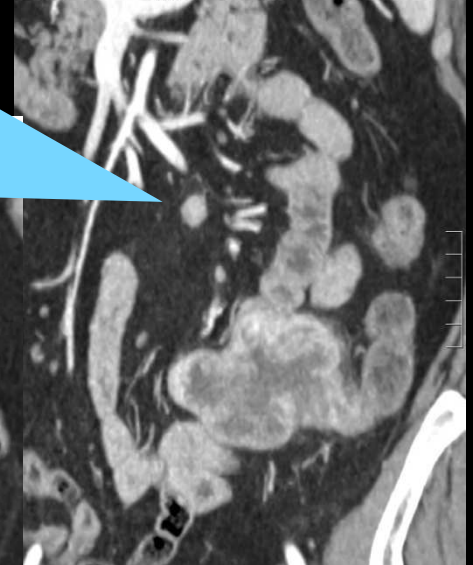
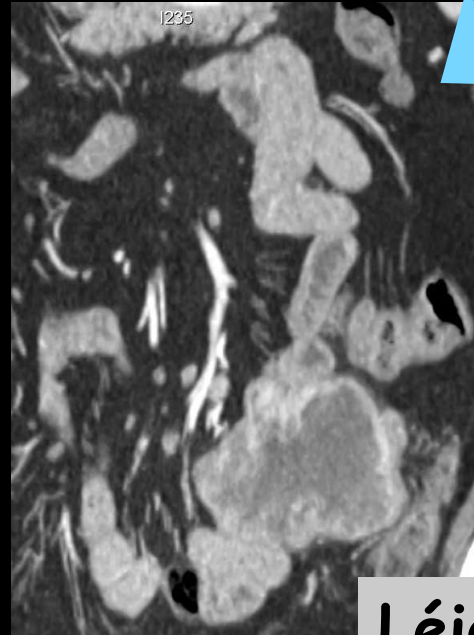
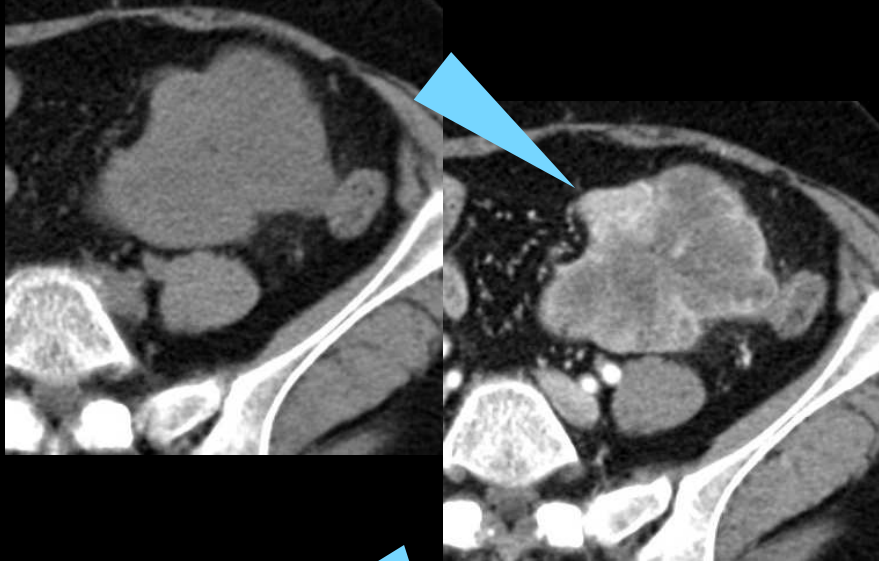- Radio:
 - **Prise de contraste précoce.**
 - Plages nécrotico hémorragiques si grande taille.
 - Parfois calcifications centrales.
 - Absence d'adénopathie (# lymphome)



Léiomyome duodénal
Radiology 2004;233: 338-344

Malin

Tumeurs Conjonctives



Léiomyosarcome

Mots Clés:

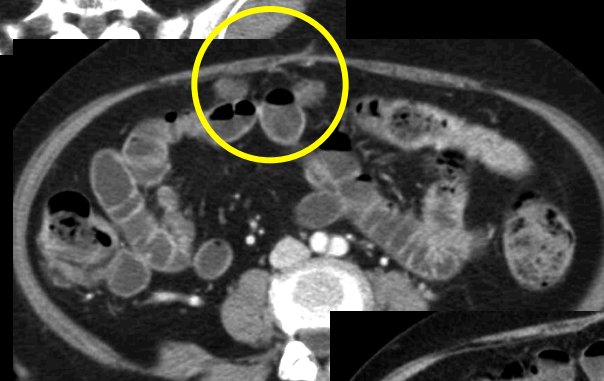
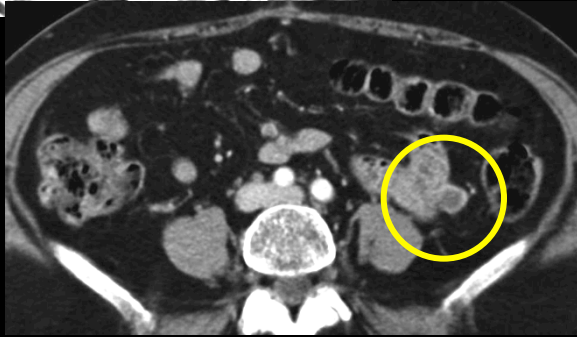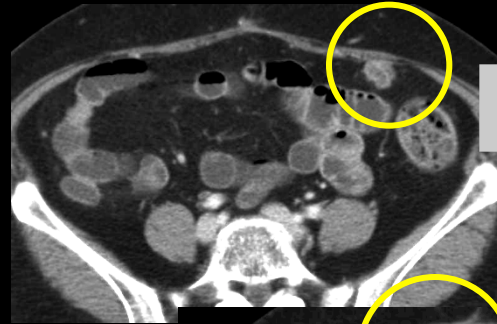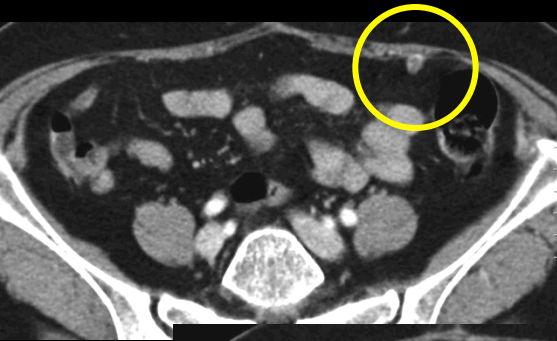1. Hypervasculaire
2. CD117 –
3. Métastases

Malin

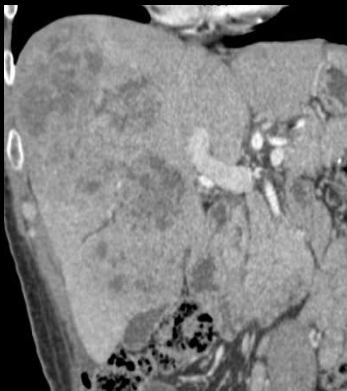
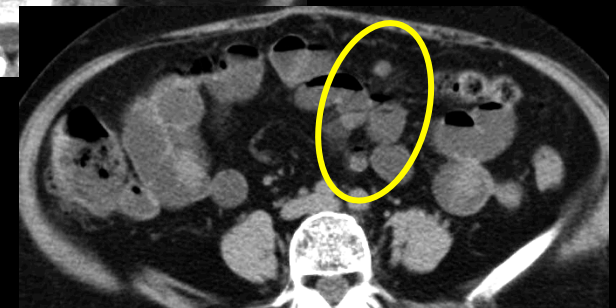
Tumeurs Conjonctives

Léiomyosarcome

CONTRÔLE A 10 MOIS



CONTRÔLE A 6 MOIS



Mots Clés:

1. Hypervasculaire
2. CD117 –
3. Métastases

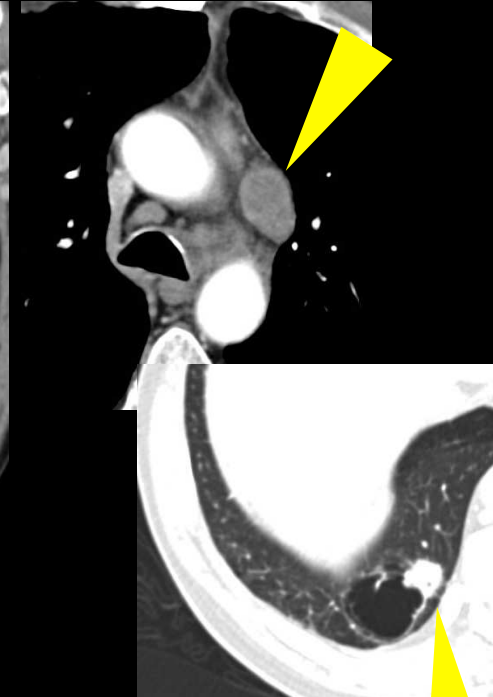
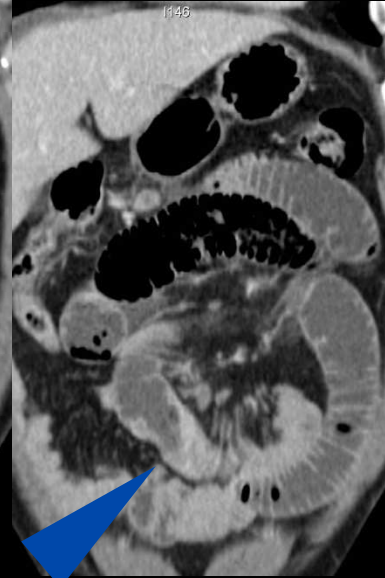
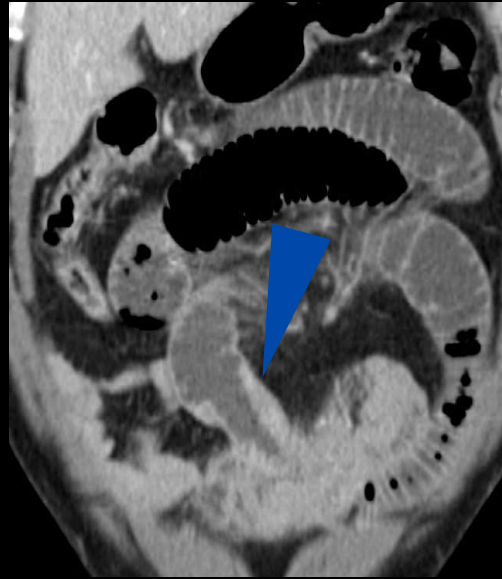
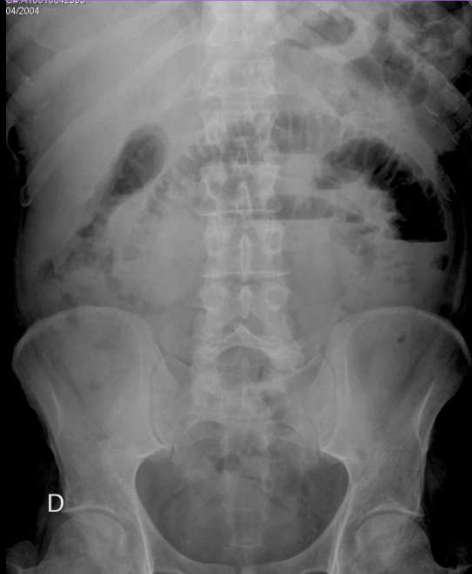...Résumé!

- Tumeur endo ou exo luminale à prise de contraste précoce, en volutes
- Difficilement différenciables les unes des autres
- Critères de malignité: taille > 5 cm, adénopathies, métastases, plages de nécroses, contour irréguliers.
- Traitement = chirurgie.
- Si tumeur inextirpable ou métastatique, une chance pour le patient: GIST (CD117 +) → Glivec
- Une analyse histologique est nécessaire.

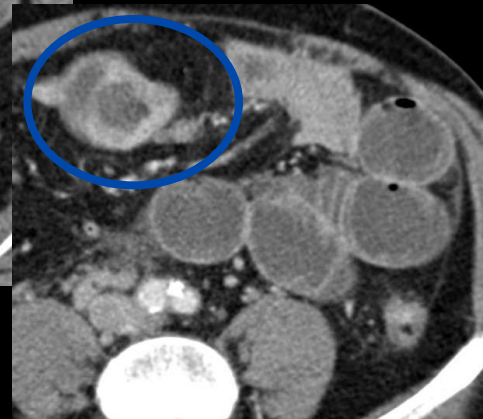
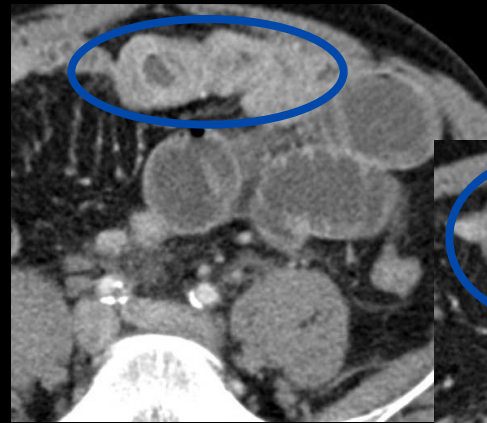
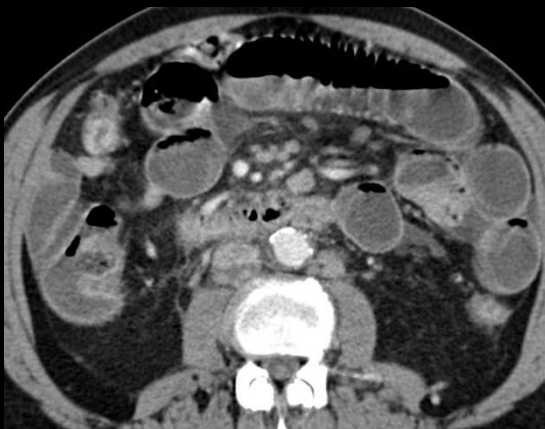- Deux types
 - Dissémination **hématogène**, nodule sous muqueux, sur le bord mésentérique. (**mélanome** et carcinomes bronchiques à petites cellules++++)
 - Forme infiltrante correspondant à une carcinose péritonéale, avec **envahissement de contiguïté**. Épaississement pariétal irrégulier, avec atteinte du péritoine pariétal (colon, pancréas, estomac, ovaire)
- Épaississement **segmentaire souvent multifocal**.

Malin

Métastases



Poumon

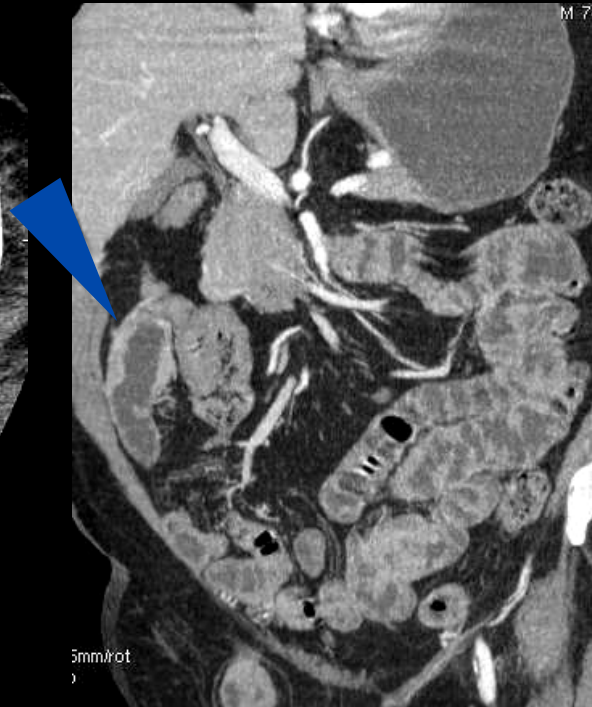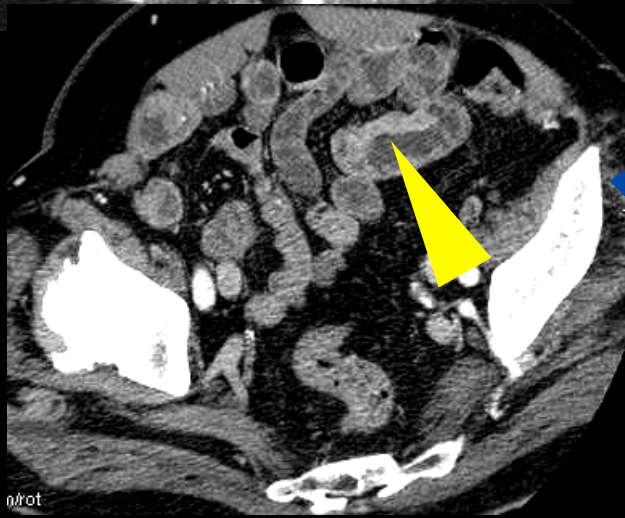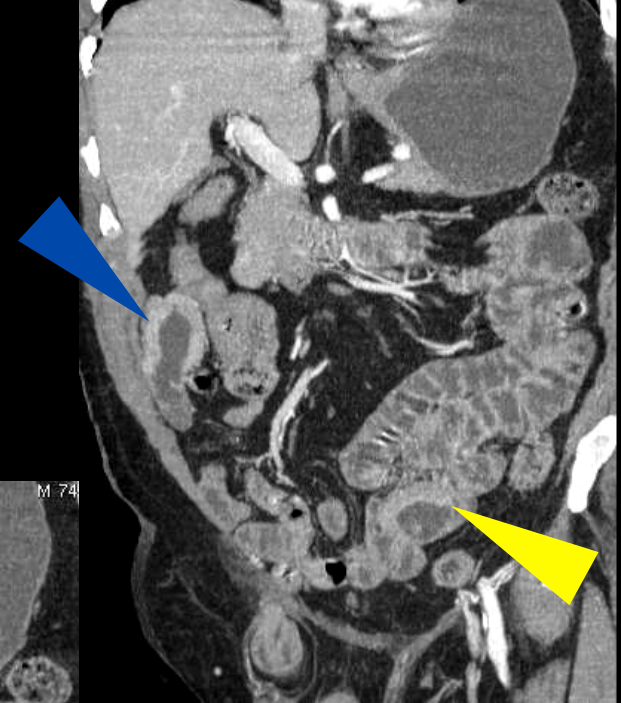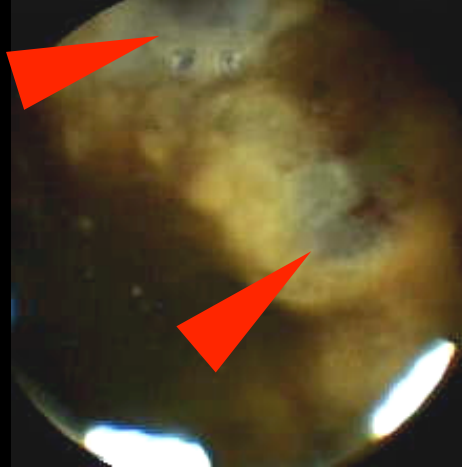
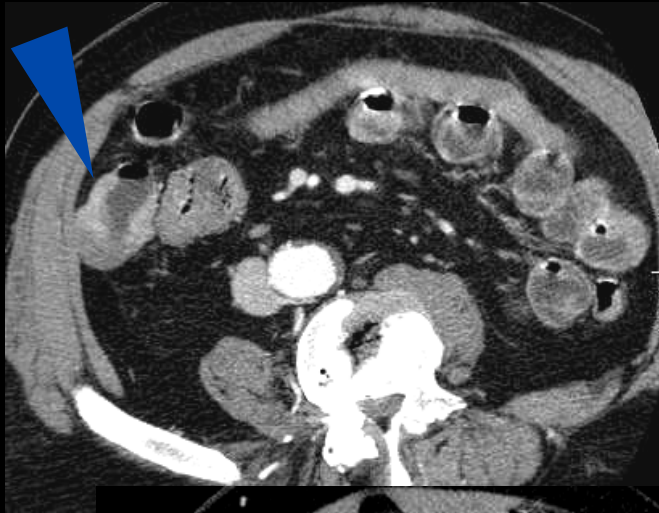


Mots Clés:

1. Sténosant
2. Multifocal
3. Primitif ?

Malin

Métastases



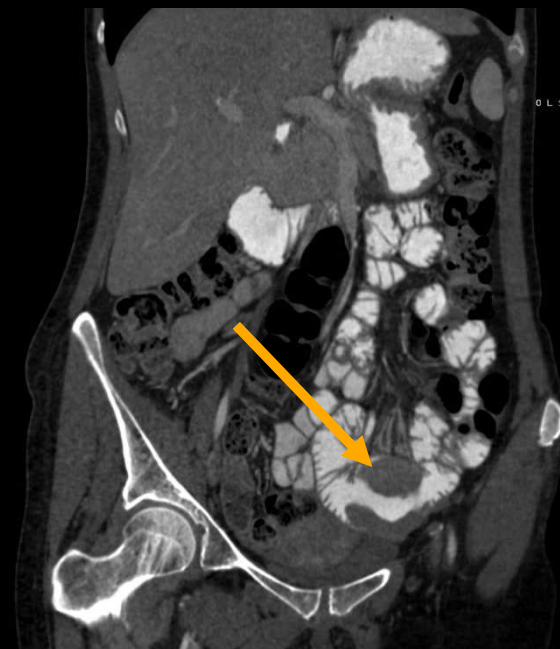
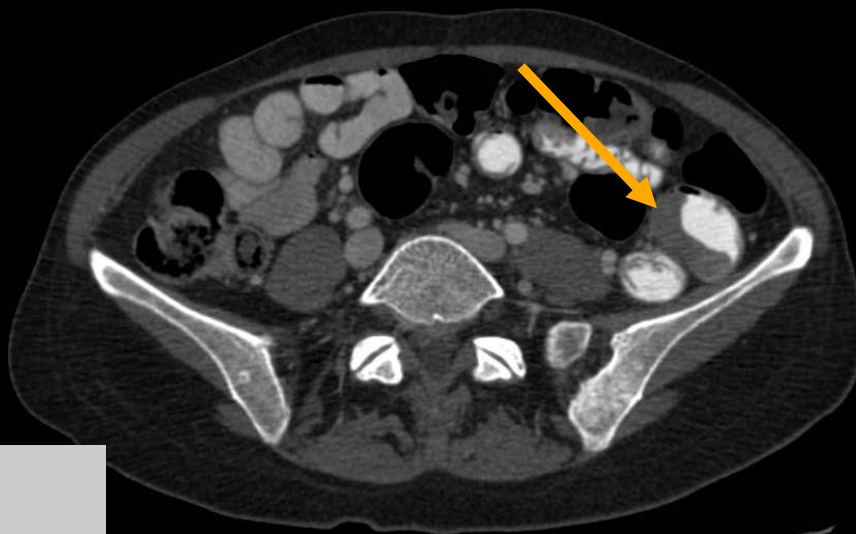
Mélanome

Mots Clés:

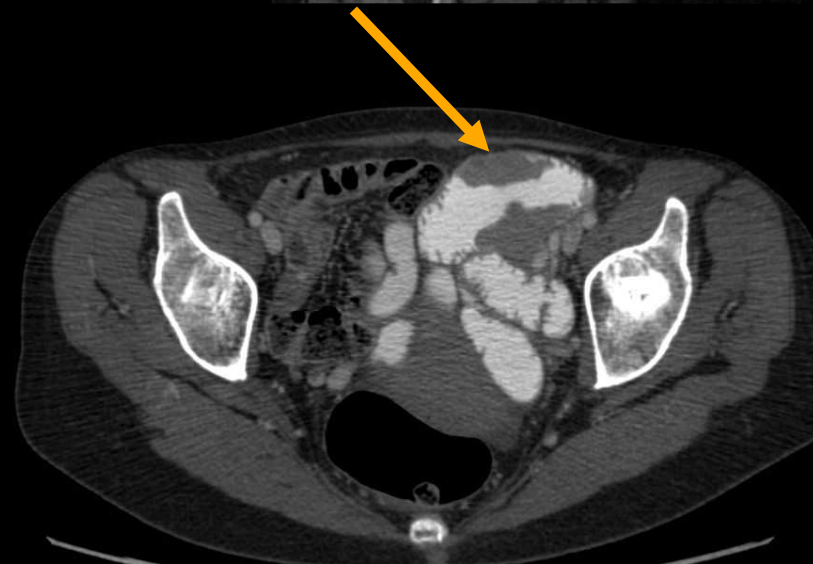
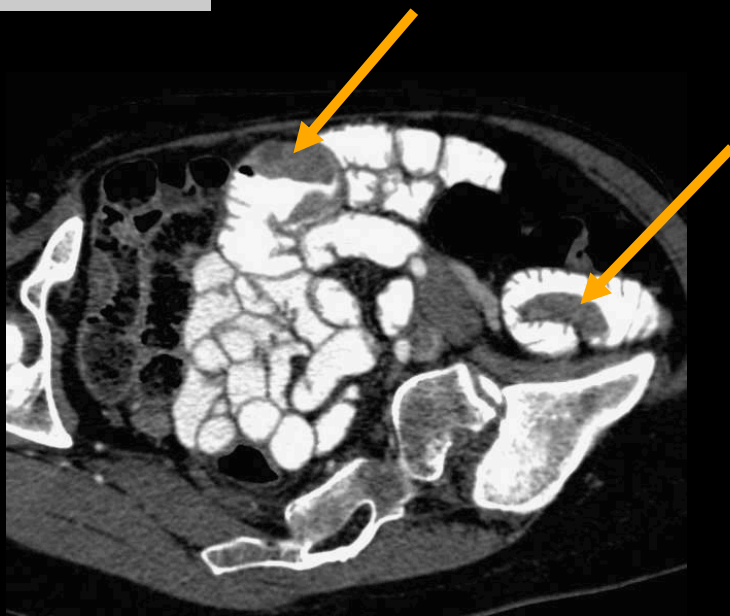
1. Sténosant
2. Multifocal
3. Primitif ?

Malin

Métastases



Sein



Localisation

	Duodénum	Jéjunum	Iléon	Indifférent
Lipome			★	
Polype				★
Angiome		★		
Tumeurs conjonctives				★
Adénocarcinome	★	★		
Carcinoïde			★	
Lymphome			★	
Métastase				★

...Ce qu' il faut retenir

- **Lipome:** graisse
- **Polype:** Invagination, Peutz-Jeghers
- **Angiome:** calcifications, Rendu Osler
- **Tumeur Conjonctives:** Hypervasculaires, Critères de malignité.
- **Adénocarcinome:** Proximal, Sténosant.
- **Carcinoïde:** Hypervasculaires, Petite taille, Mésentérite rétractile.
- **Lymphome:** Iléon, Pseudo anévrysmal.
- **Métastases:** Multi focales, Sténosant, Primitif ?

1. Généralités : anatomie et méthodes d'exploration
2. Pathologie tumorale du grêle
 - A- tumeurs bénignes
 - B- tumeurs malignes
3. **Maladie de Crohn**
4. Maladie coeliaque
5. Diverticules
6. Occlusions
7. Ischémies artérielle et veineuse, vascularites
8. Autres