

Explorations hépatiques

Lésions focales

- Pb fréquent
- Découverte fortuite : échographie , anomalies bilan bio
- Données de l' imagerie :**

Conditionnent la stratégie thérapeutique :

- Lésion bénigne ne nécessitant aucun contrôle
- Biopsie
- Attitude chirurgicale d' emblée

**Responsabilité du radiologue dans la stratégie
diagnostique et thérapeutique**

Objectifs de l'imagerie

Savoir identifier certaines lésions

Éliminer les lésions bénignes

- Kystes péribiliaires
- Complexes de Von Meyenburg
- Angiome
- Hyperplasie nodulaire focale
- Plage de stéatose

- Métastase
- CCK
- CHC
- CHC fibrolamellaire

- Lésions parasitaires

- Adénome

-
- Hémangioendothéliome épithélioïde
 - Pseudo tumeur inflammatoire
 - Granulomes à éosinophiles
 - Lymphome.....

Etapes du diagnostic

Contexte global

Parenchyme hép

Vaisseaux

Elts sémiol. LFH

Première étape : Connaissance du contexte

Connaissances
macroscopiques

Contexte ++++

Hépatopathie sous jacente
Contexte +++ (age, sexe patient, atcd)
Infectieux, néoplasique, inflammatoire
Mode de découverte : fortuite, ou non
Prise de contraceptifs oraux
Bilan biologique hépatique
Lieu de résidence habituelle
Voyages pays d'endémie

Sémiologie radiol.

Avoir connaissance des données
apportées par les autres examens
d'imagerie ant.

ECHOGRAPHIE, SCANNER

La réponse est

dans le contexte, dans le thorax

Étapes du diagnostic

Contexte global

Parenchyme hép

Vaisseaux

Éts sémiol. LFH

Deuxième étape :

Evaluation foie et vaisseaux sous jacents

- **Hépatopathie sous jacente ?**

- Cirrhose (origine virale, alcoolique.

Nodule de régénération
Nodule dysplasique
CHC

- **Aspect des vaisseaux ?**

- Veines sus hépatiques

- Tronc porte

- Artère hépatique

Hyperplasies nodulaires
régénératives (HNR)
HNF like
Maladie de Rendu Osler

Examens d'imagerie : TDM

Contexte global

Parenchyme hép

Vaisseaux

Elts sémiol. LFH

- Technique
 - Sans injection
 - Après injection
 - Phase artérielle
 - Phase portale
 - Phase de post équilibre précoce

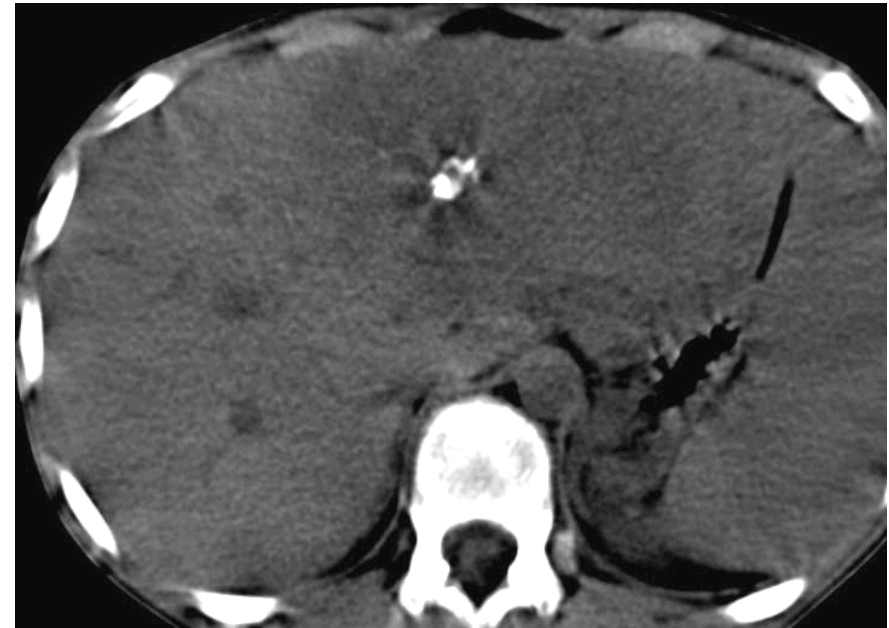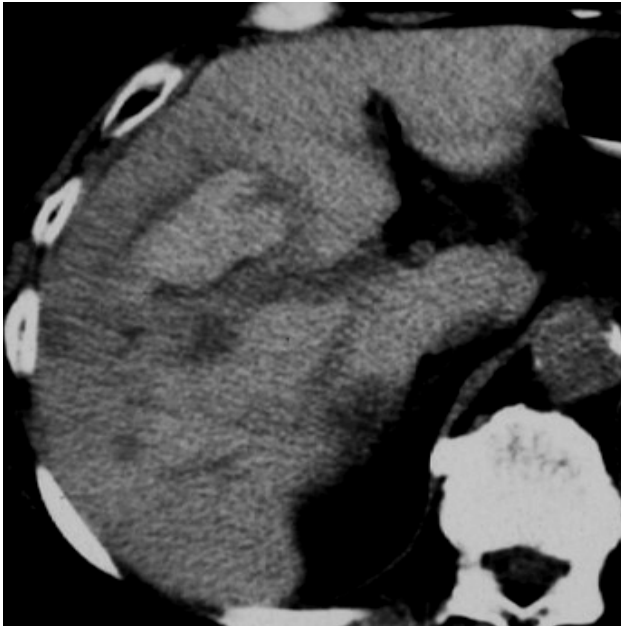
Examens d'imagerie : TDM

Sans injection

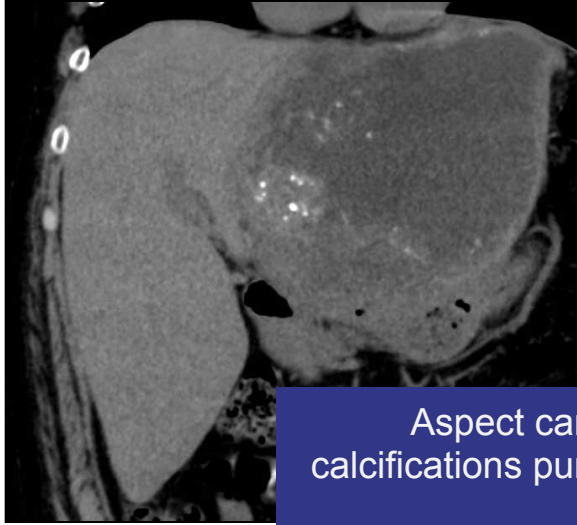
Hyperdensité spontanée

Hémorragie

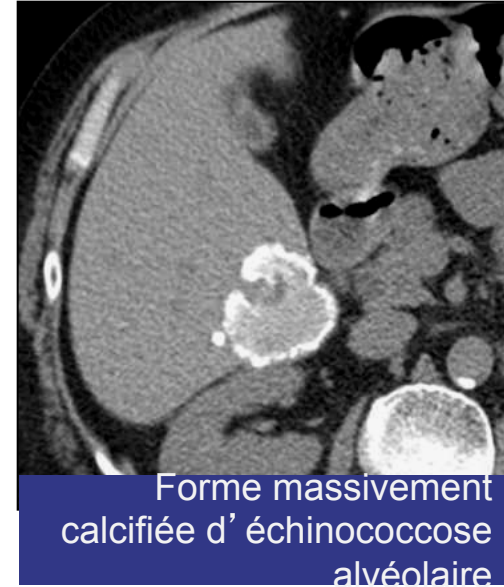Calcifications



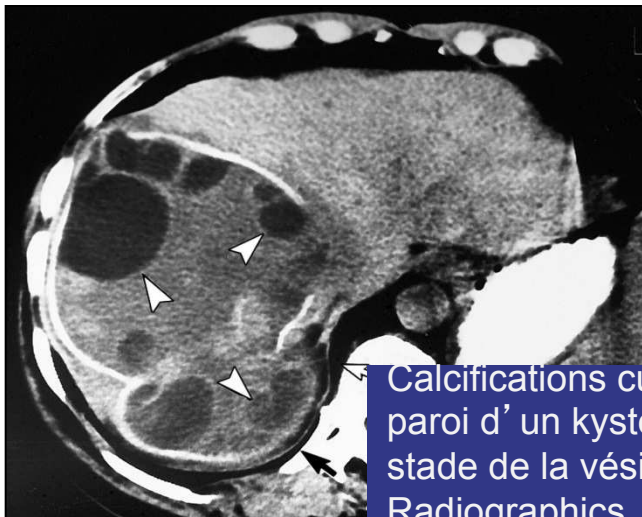Calcifications



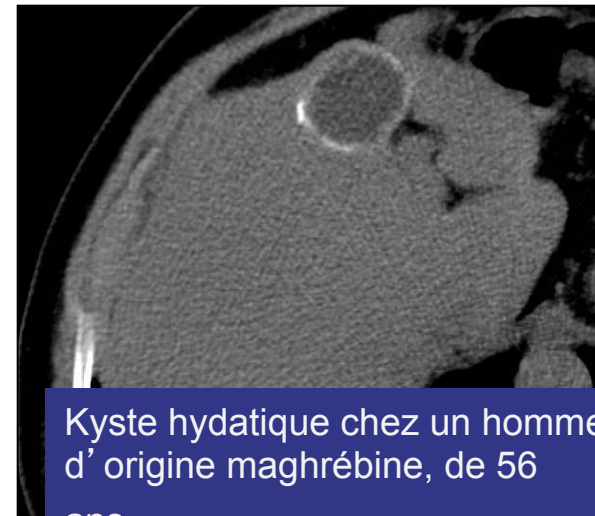Aspect caractéristique de calcifications punctiformes « en semis »



Forme massivement calcifiée d'échinococcose alvéolaire



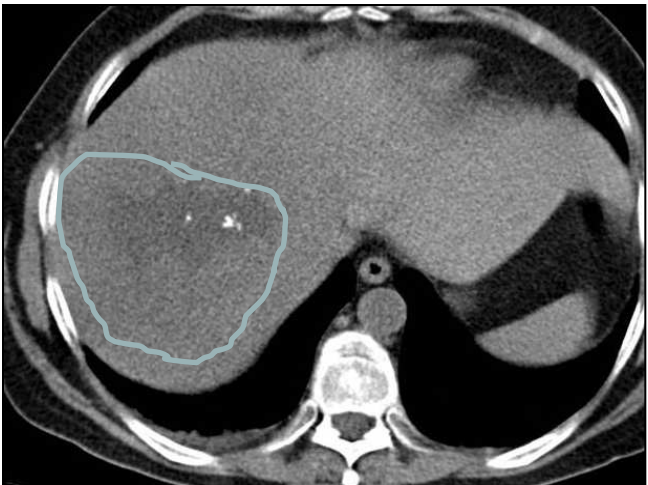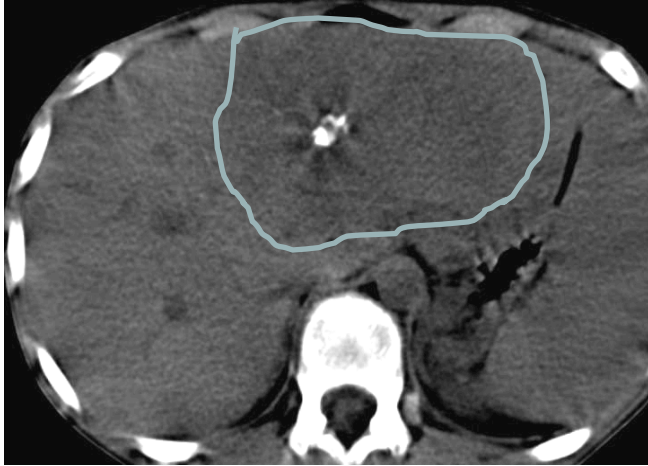
Calcifications curvilignes de la paroi d'un kyste hydatique au stade de la vésiculation, Radiographics. 2000;20 : 795-817.



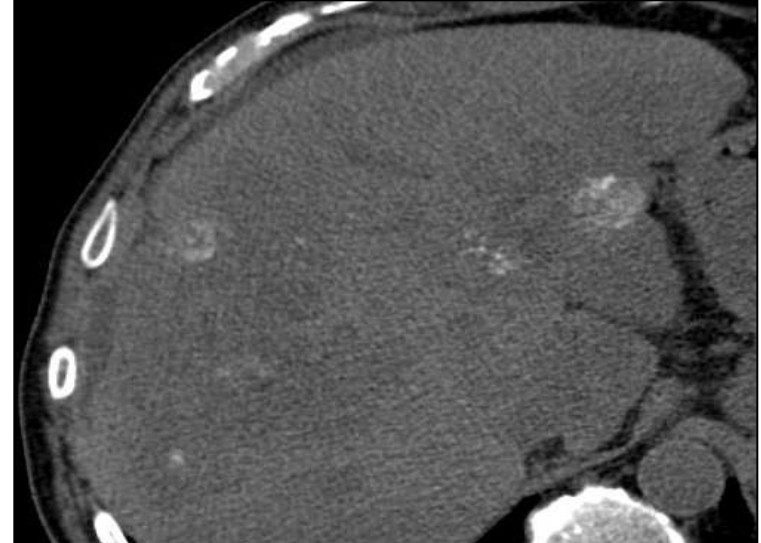
Kyste hydatique chez un homme d'origine maghrébine, de 56 ans.

Calcifications

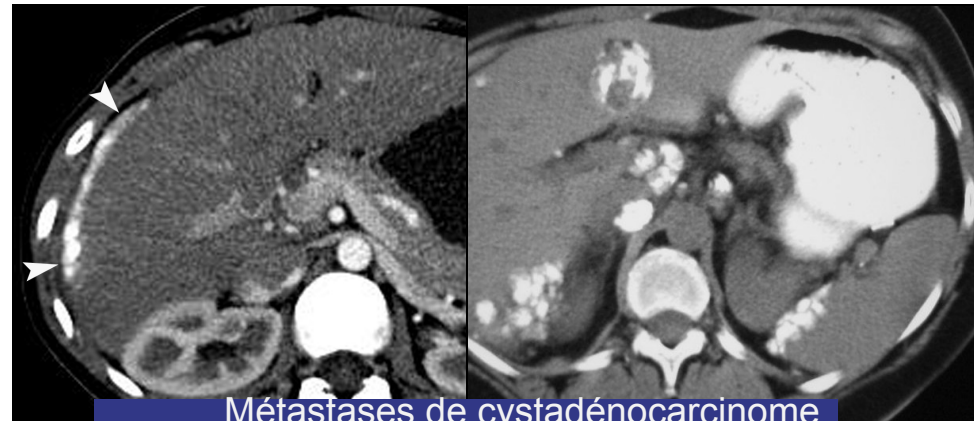Carcinome fibro lamellaire



Calcifications psammomateuses



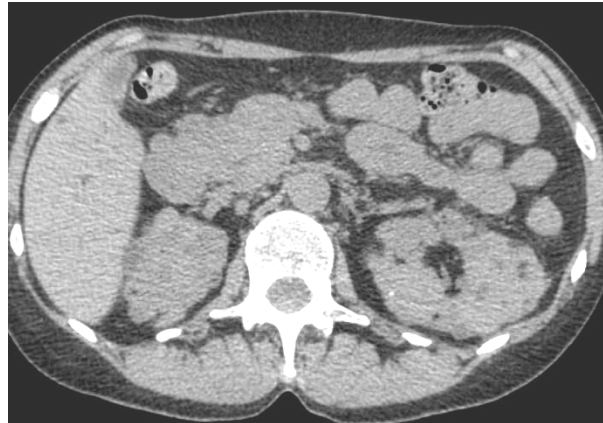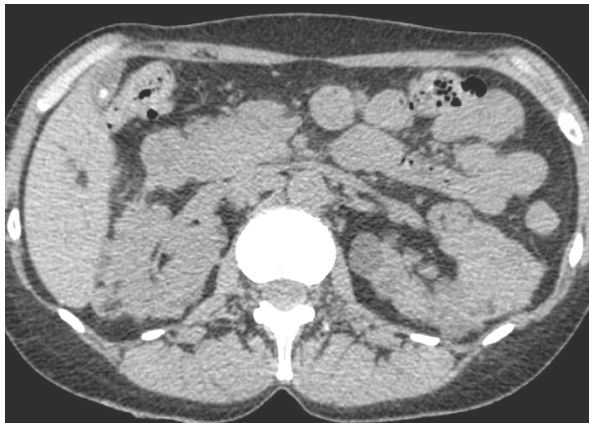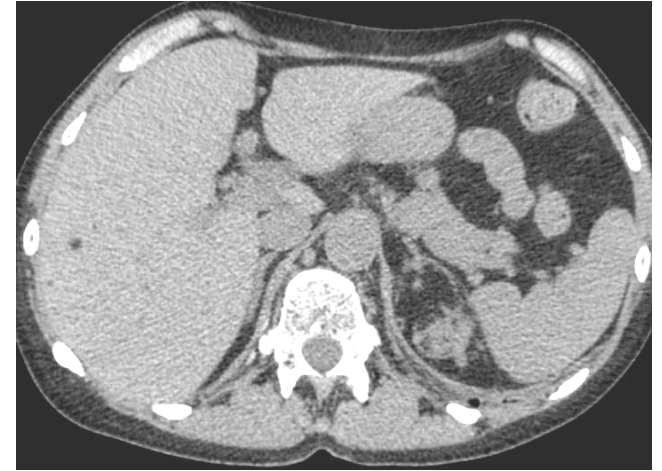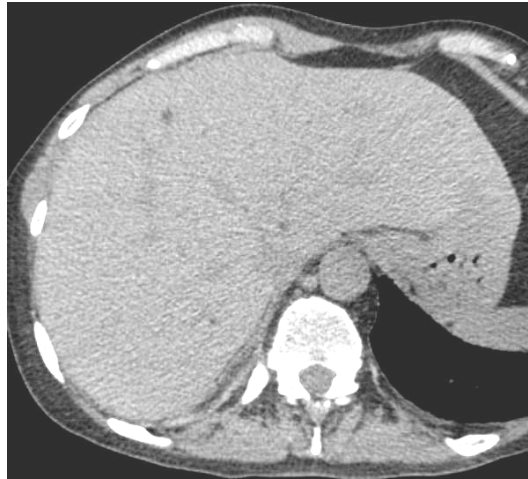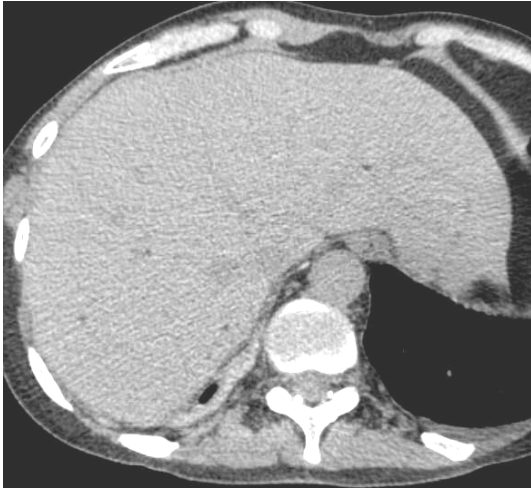Métastases d' adénocarcinome colique



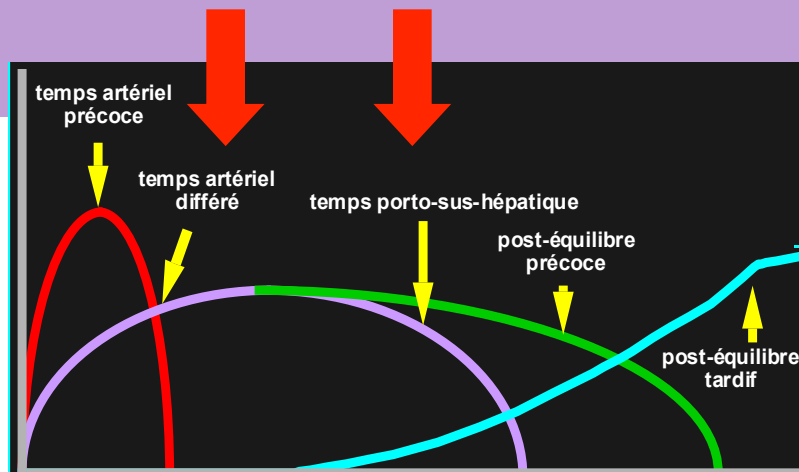
Métastases de cystadénocarcinome ovarien

Sans injection

Hypodensité spontanée, avec densités négatives



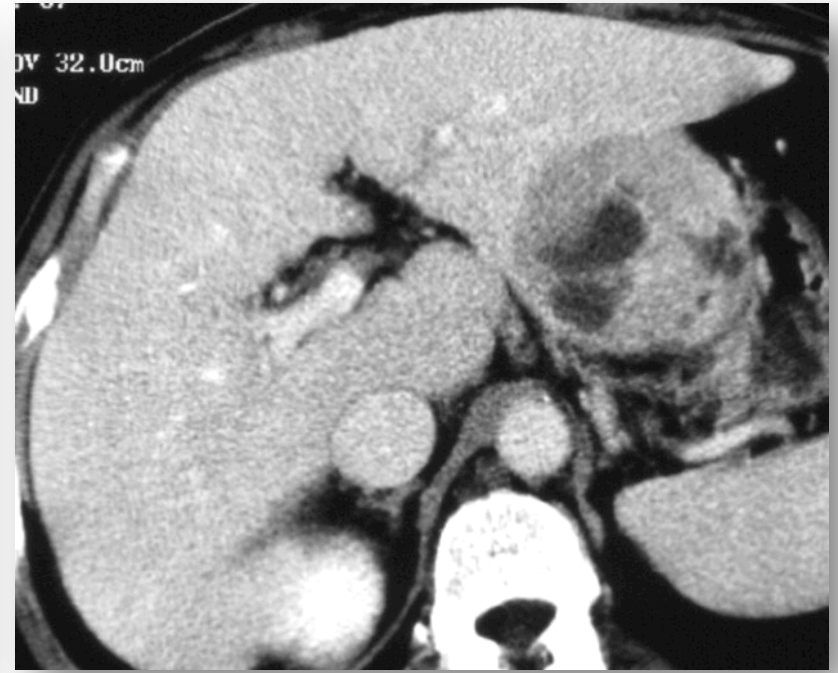
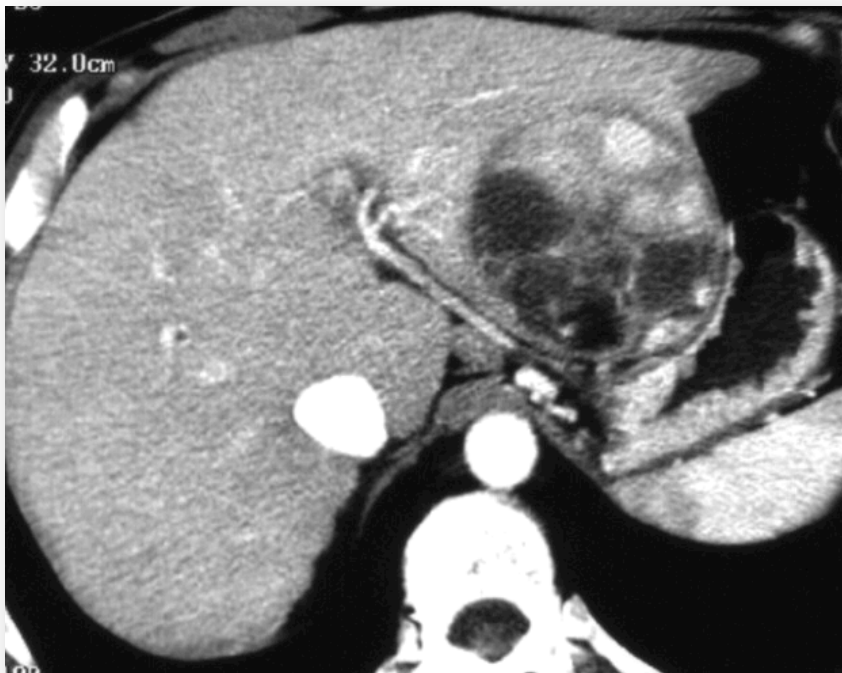Sémiologie TDM



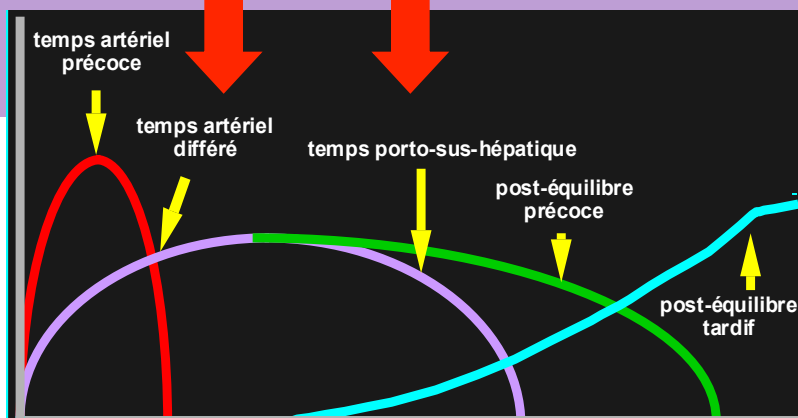
Après injection

Phase artérielle

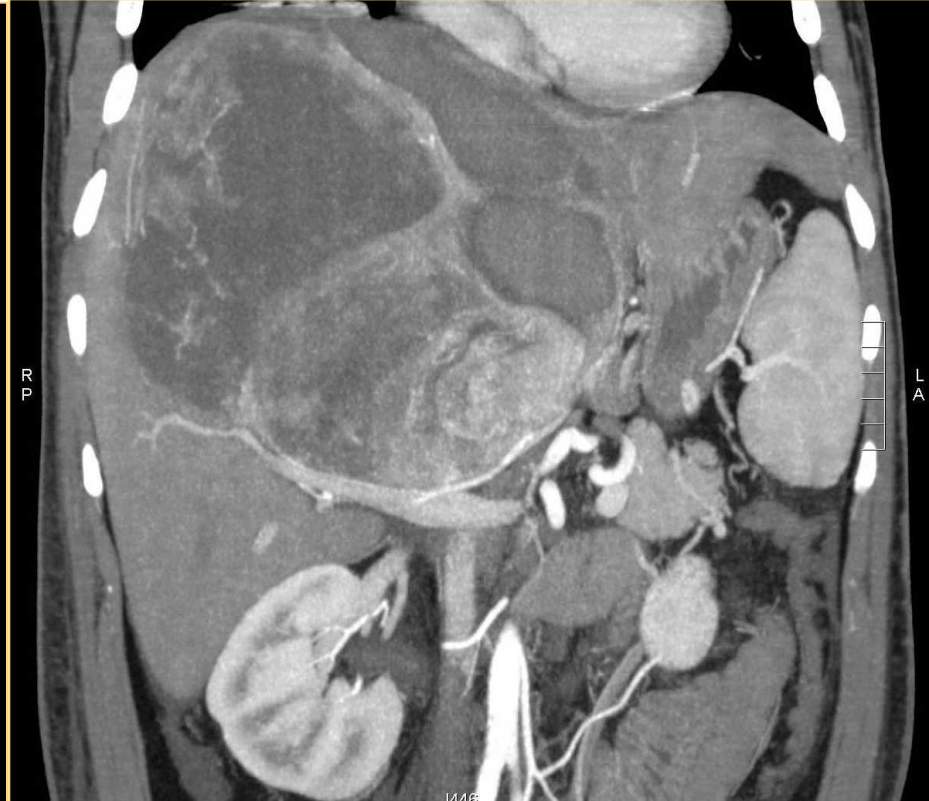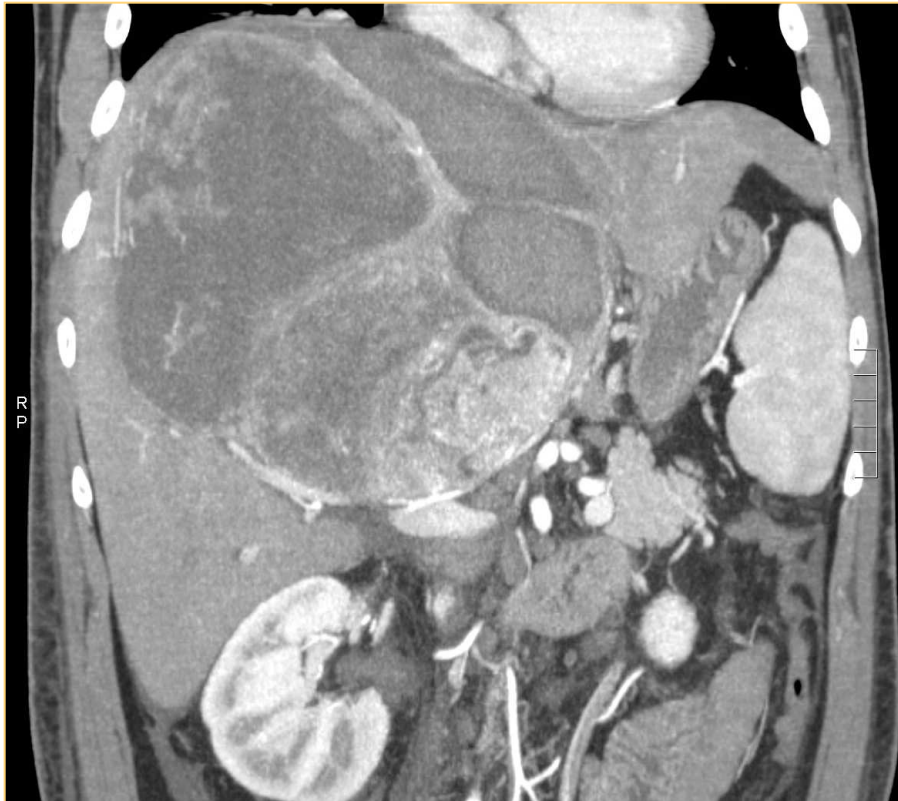Phase portale



Sémiologie TDM



Après injection



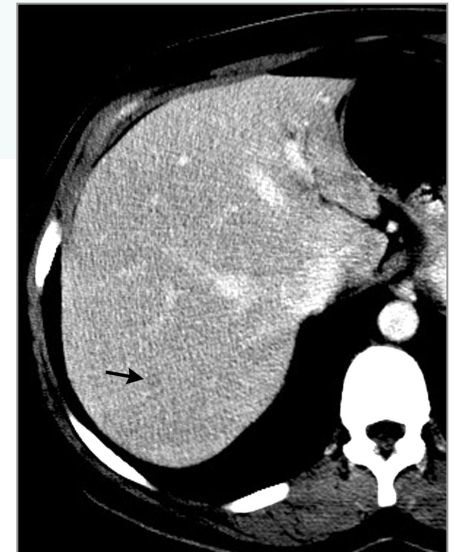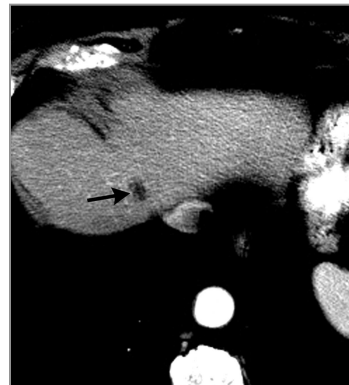
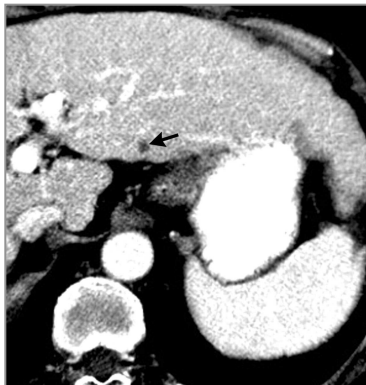Limites du scanner

Lésion de petite taille

Prise de contraste difficilement individualisable

-Hypodensité scanographique phase portale

- + Liquide (bile, pus...)
- + Graisse
- + Lacs sanguins
- + Fibrose +++++++
- + Lymphome
- + Infiltrat granulomateux ou éosinophile

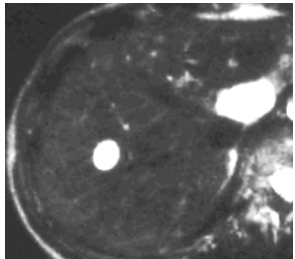


Apport de la pondération T2 : 2 caractéristiques indispensables

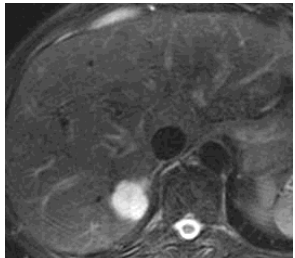
1-Lésion solide ? Lésion liquidienne?



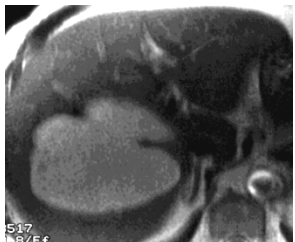
Hypersignal T2 liquidien



1. Angiome

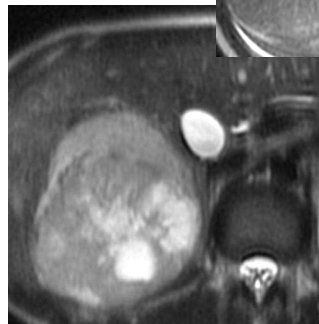
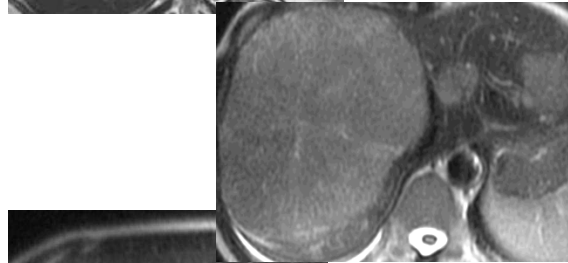
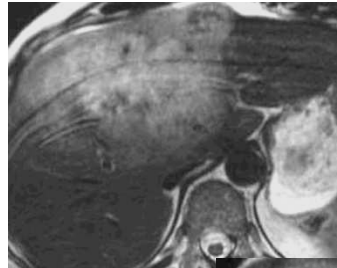


2. Lésion liquidienne



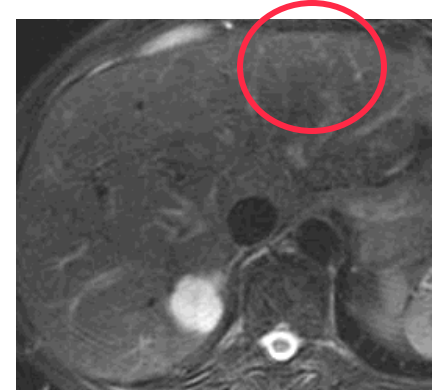
3. Lipome

Hypersignal T2 modéré



Nature tissulaire

Isosignal T2

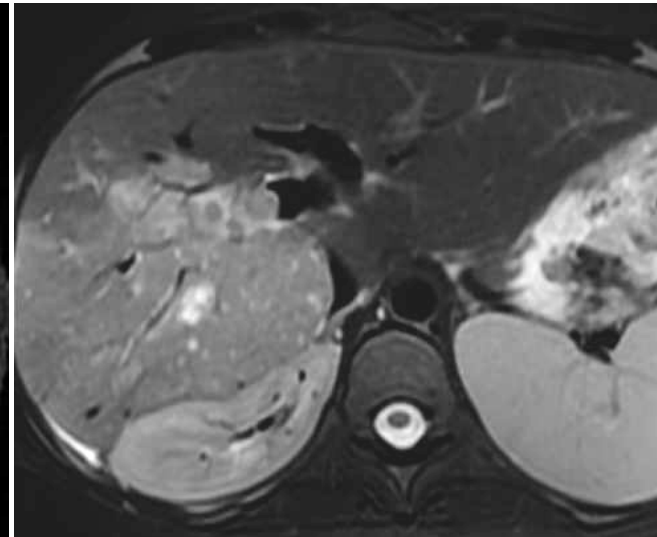
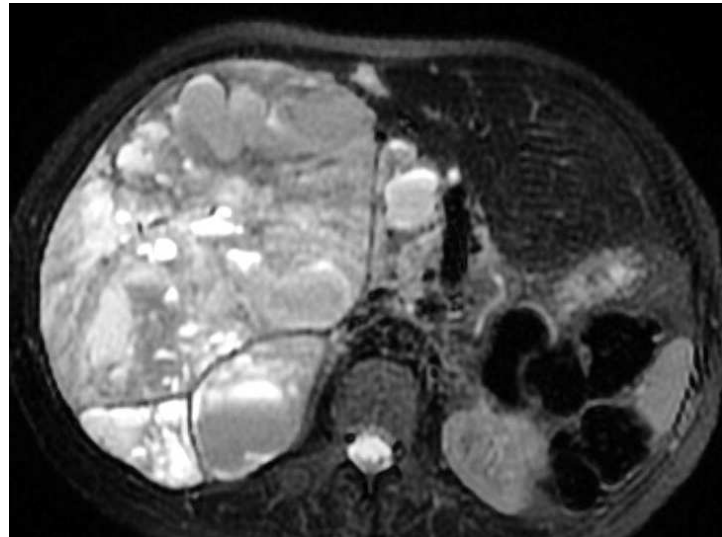
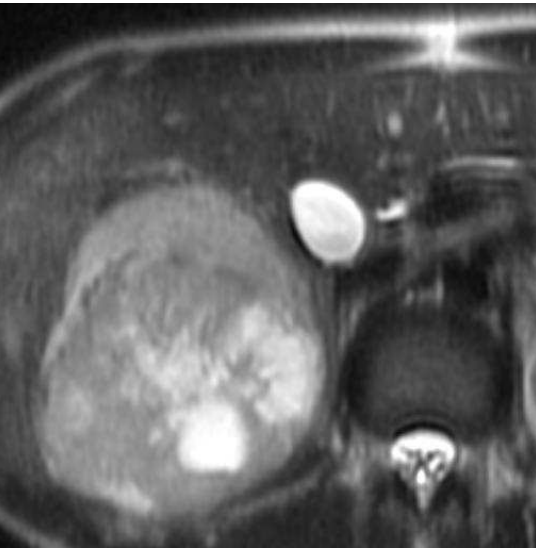
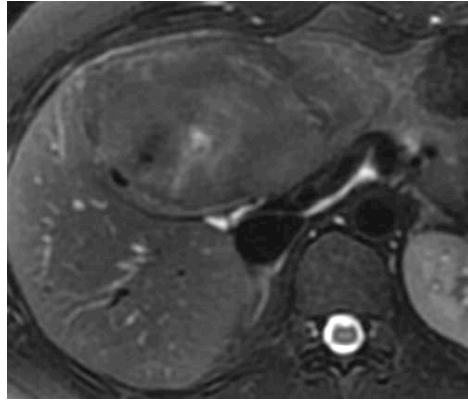


Nature hépatocytaire

Sémiologie IRM

Apport de la pondération T2

2-Lésion homogène ? Différents contingents tissulaires ?



Elt péjoratif : hétérogénéité

Sémiologie IRM

Apport de la pondération EG T1 Avant Injection



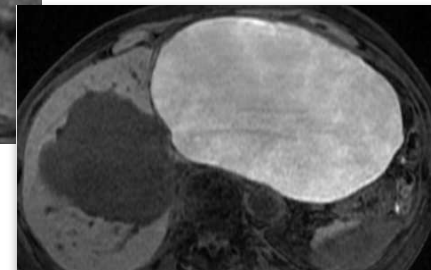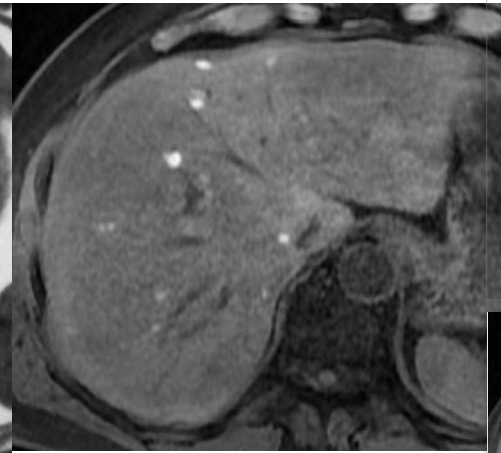
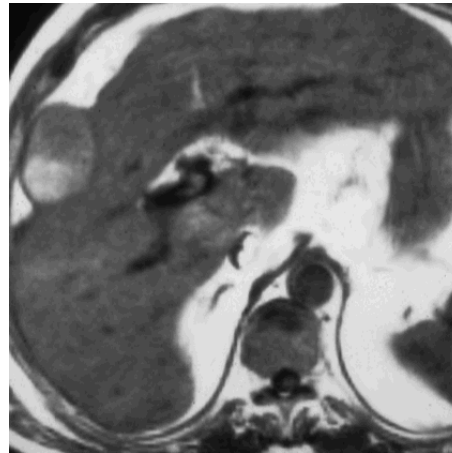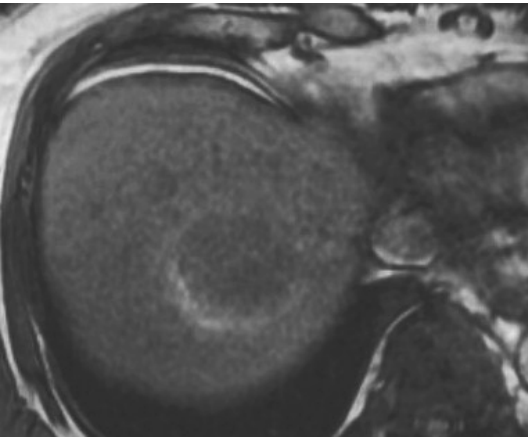
Mucine

Hémorragie

Graisse

Mélanine

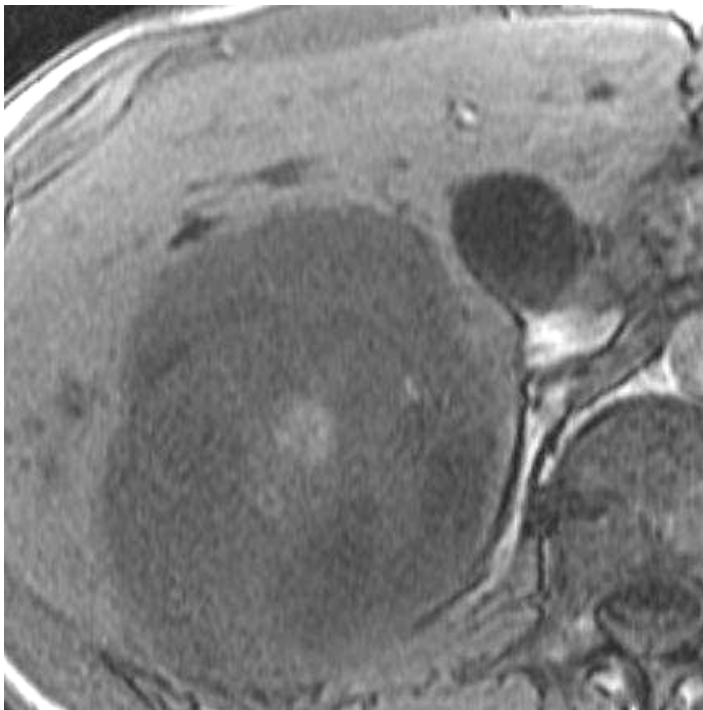
✘ Impossible d'afficher l'image. Votre ordinateur manque peut-être de mémoire pour ouvrir l'image ou l'image est endommagée. Redémarrez l'ordinateur, puis ouvrez à nouveau le fichier. Si le x rouge est toujours affiché, vous devrez peut-être supprimer l'image avant de la réinsérer.



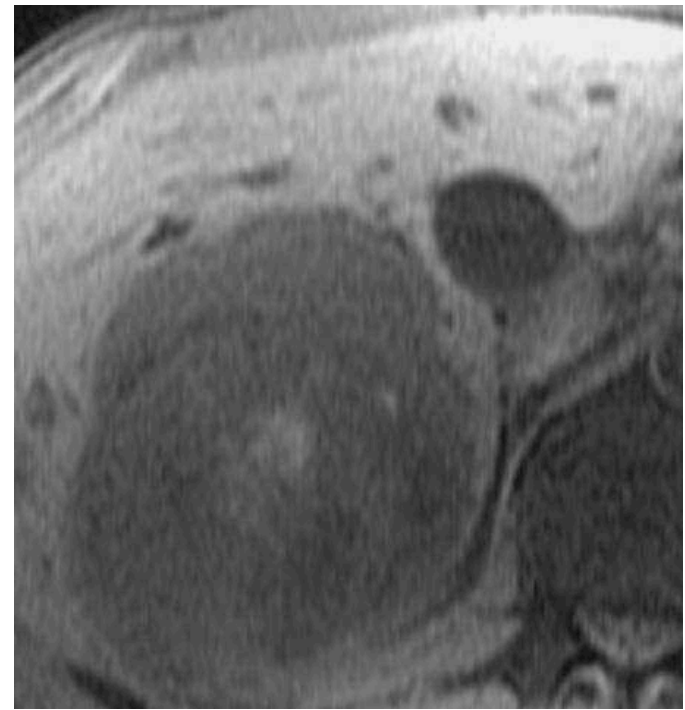
**Kyste biliaire
hémorragique**

Apport de la pondération EG **T1 Avant Injection**

hypersignal T1 : même séquence avec saturation de graisse



EG T1 sans fat sat



EG T1 avec fat sat

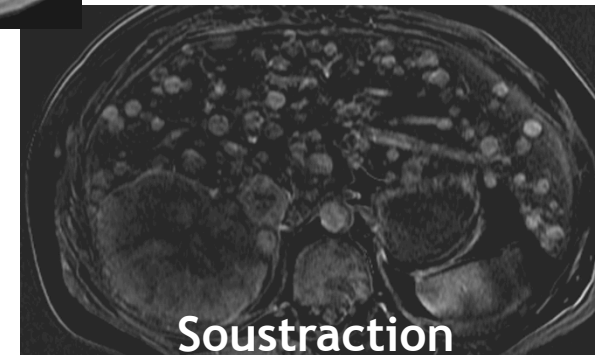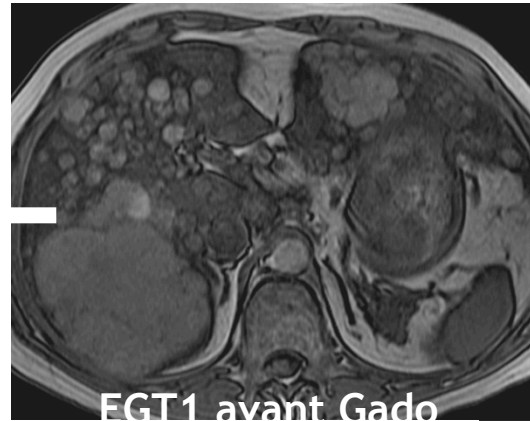
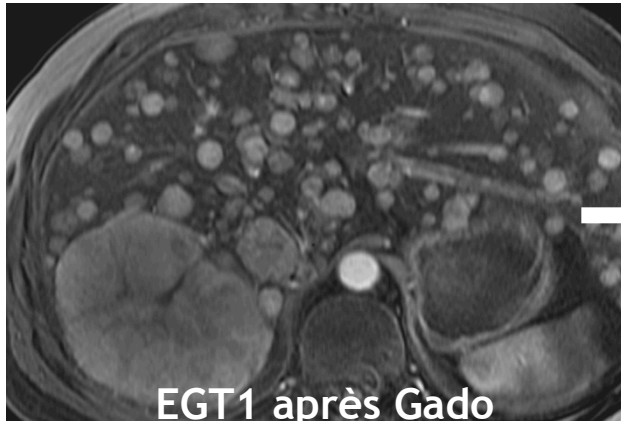Tumeur hémorragique : elt péjoratif

Sémiologie IRM

Si hypersignal T1 persistant après saturation graisse

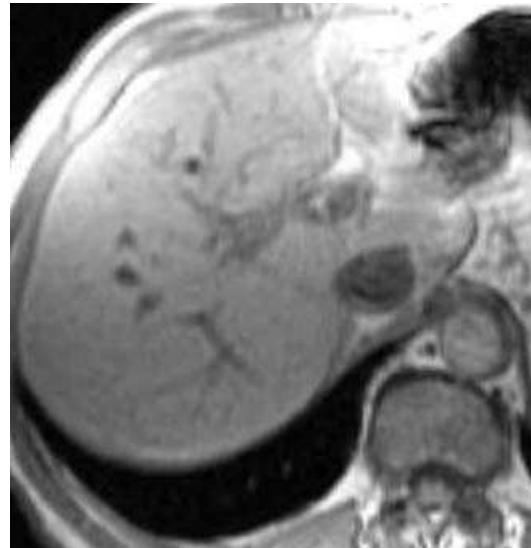
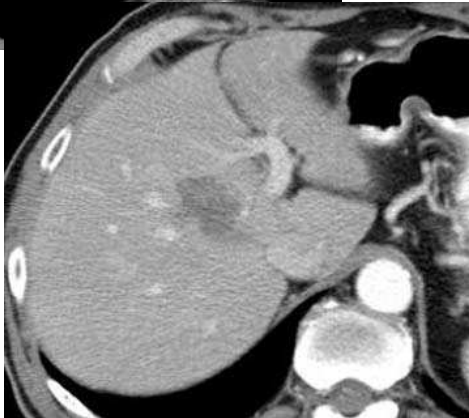
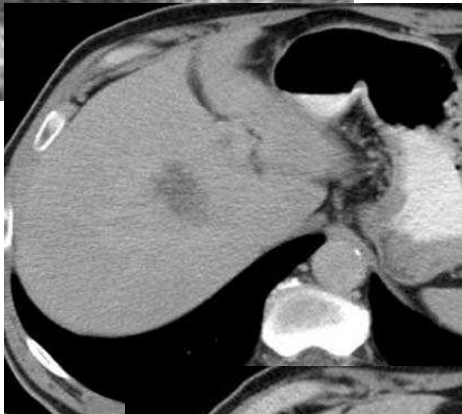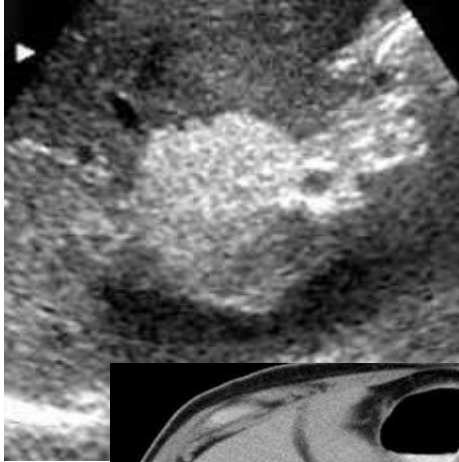
Attention après injection !!!

Soustraire images APRES gado - images AVANT gado

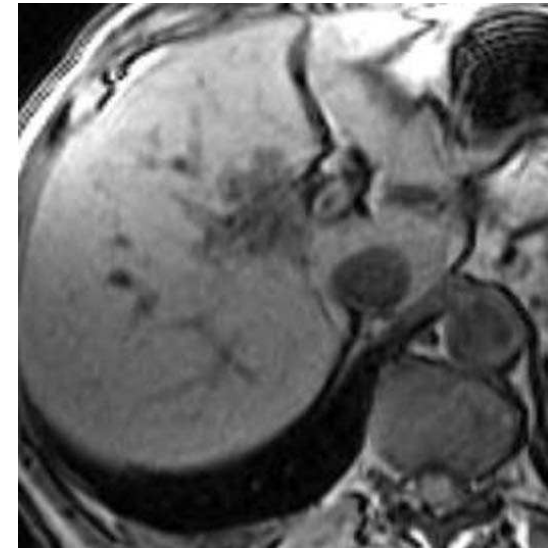


Sémiologie IRM

Séquence **Double Écho**



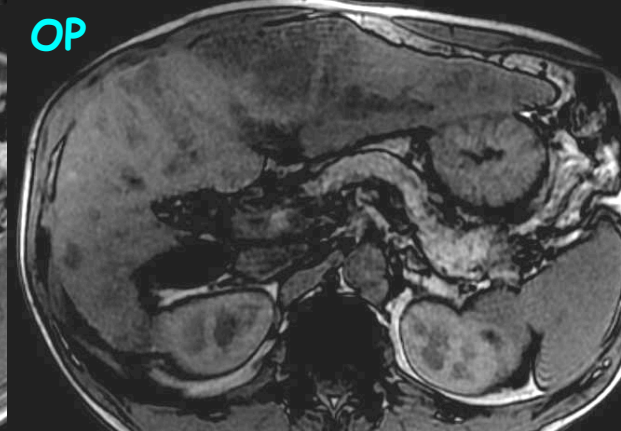
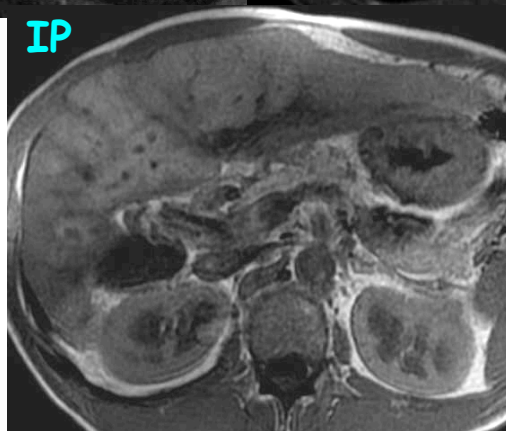
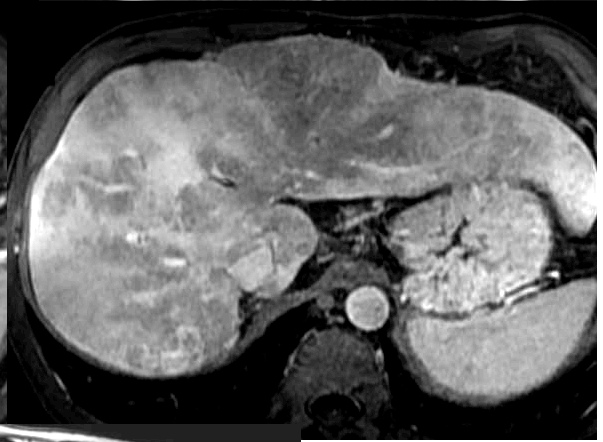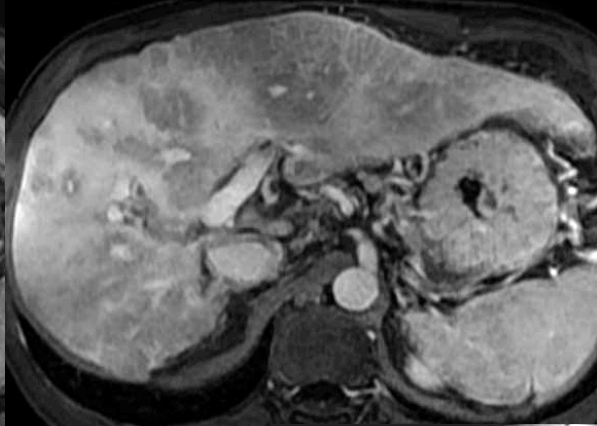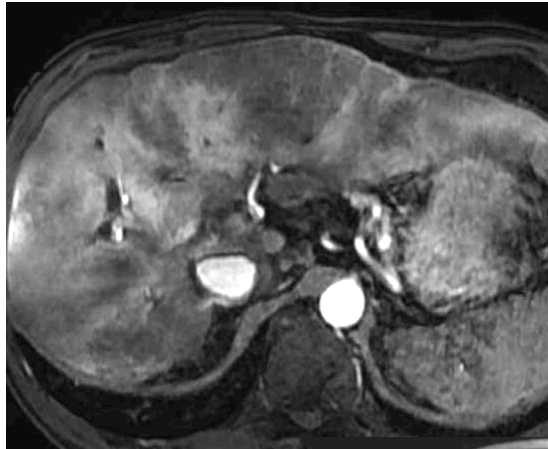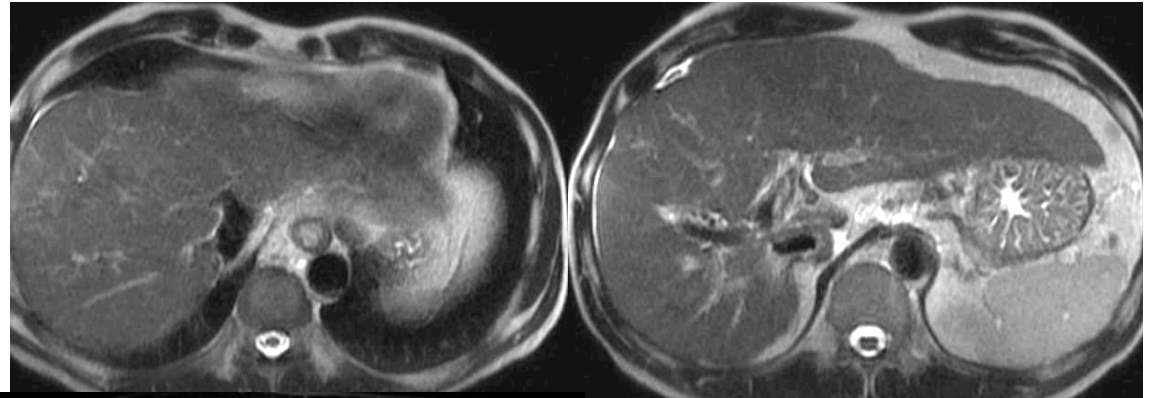
In Phase (TE 4.2)



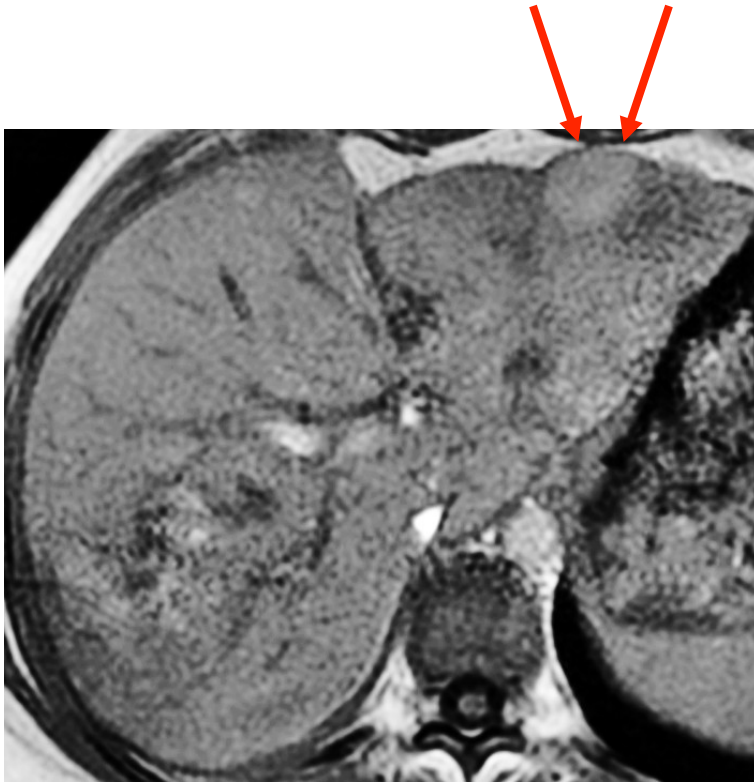
Out of Phase (TE 2.1)

Sémiologie IRM

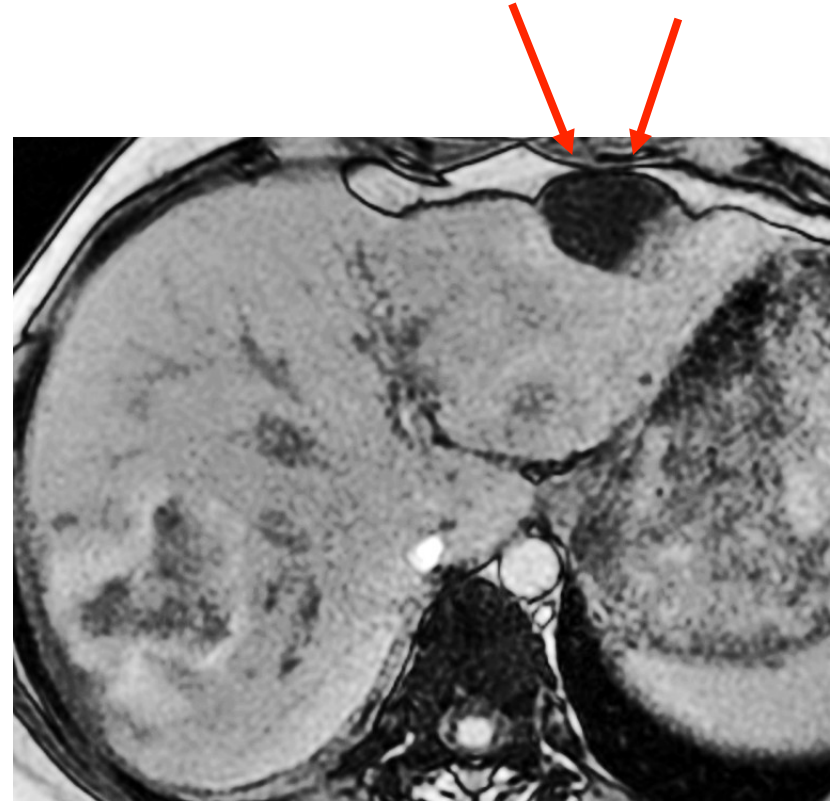
Séquence Double Écho



Sémiologie IRM



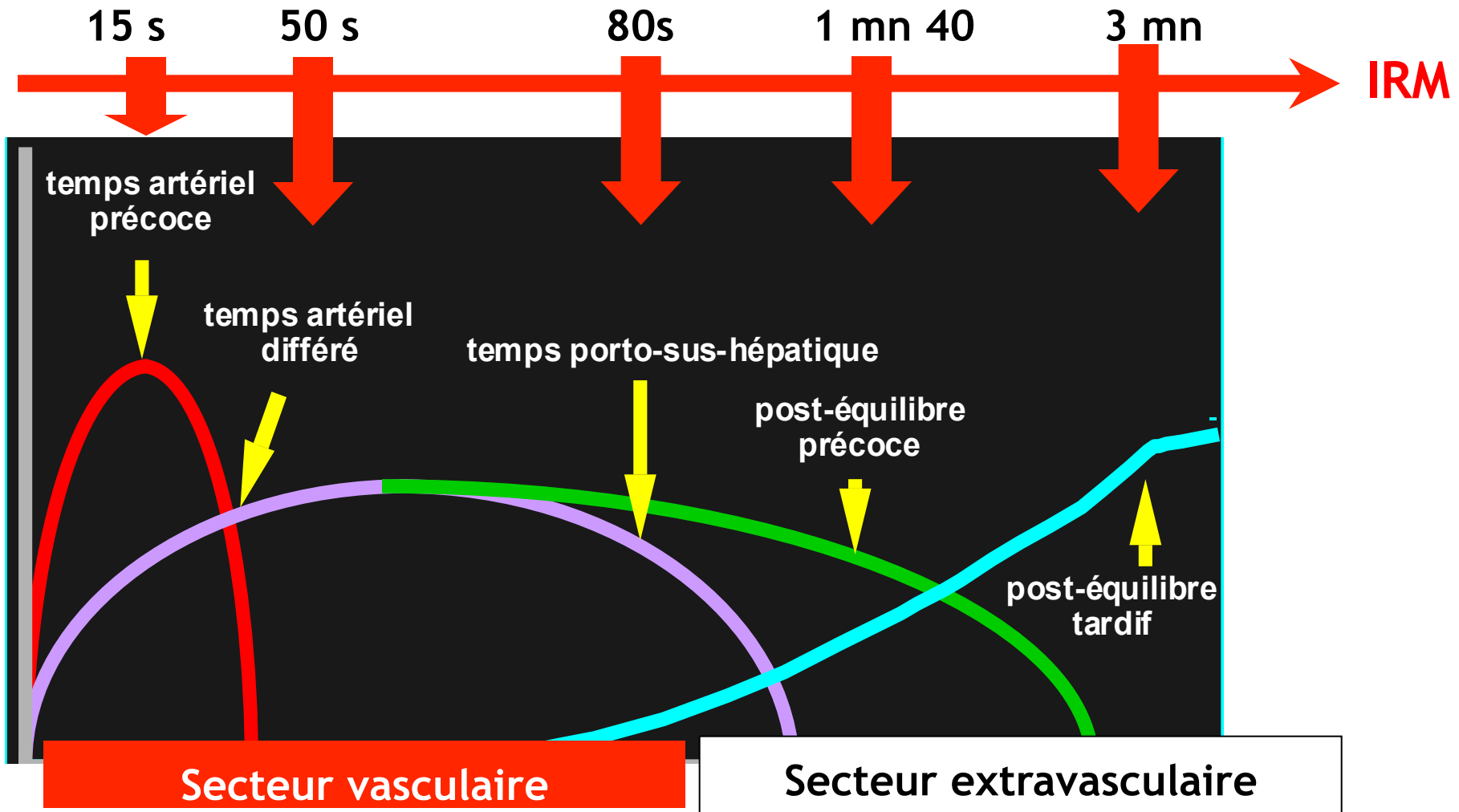
In Phase



Out of Phase

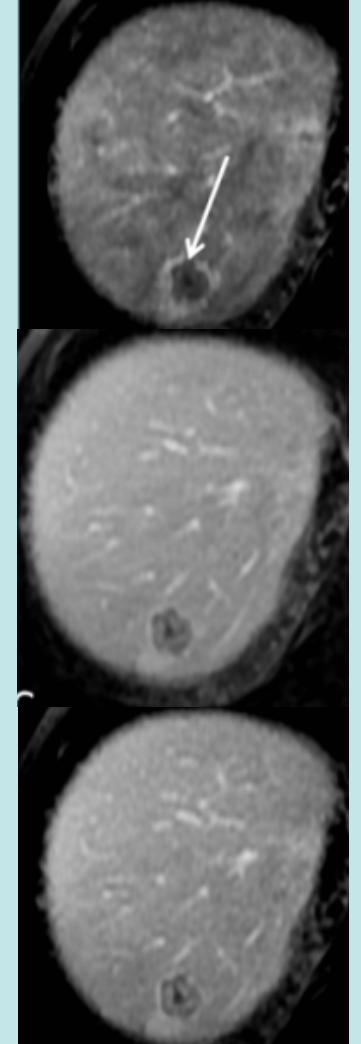
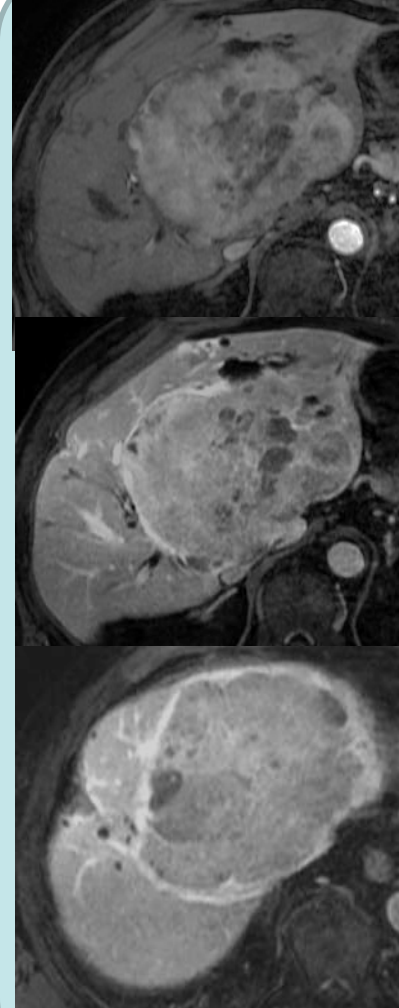
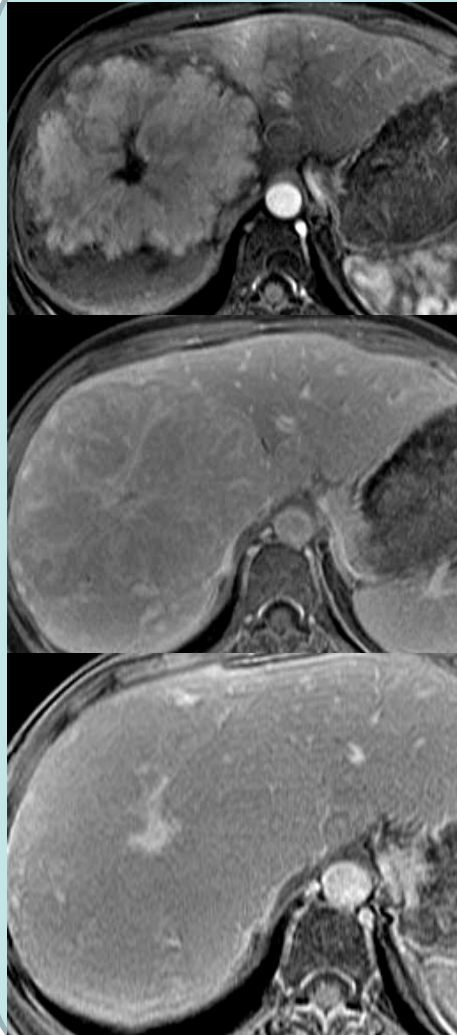
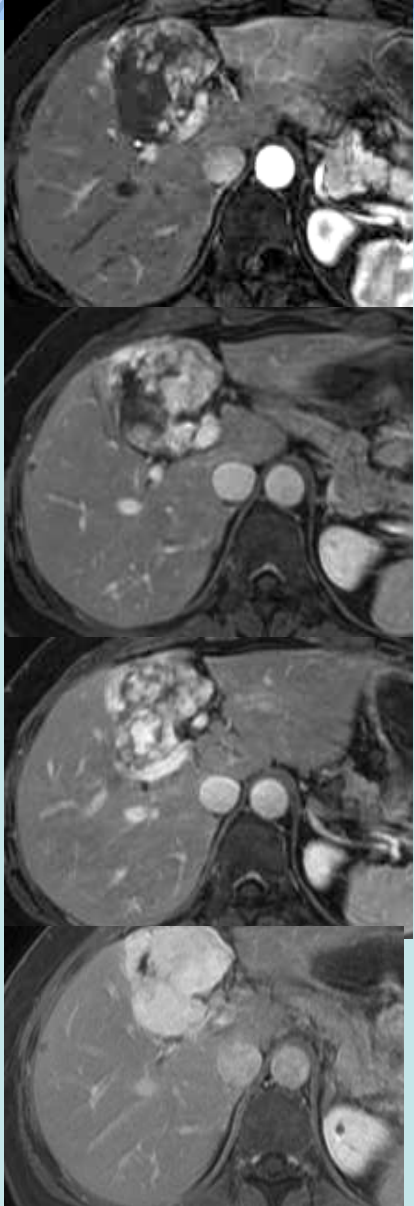
Sémiologie IRM

Apport de la séquence EG T1 après injection

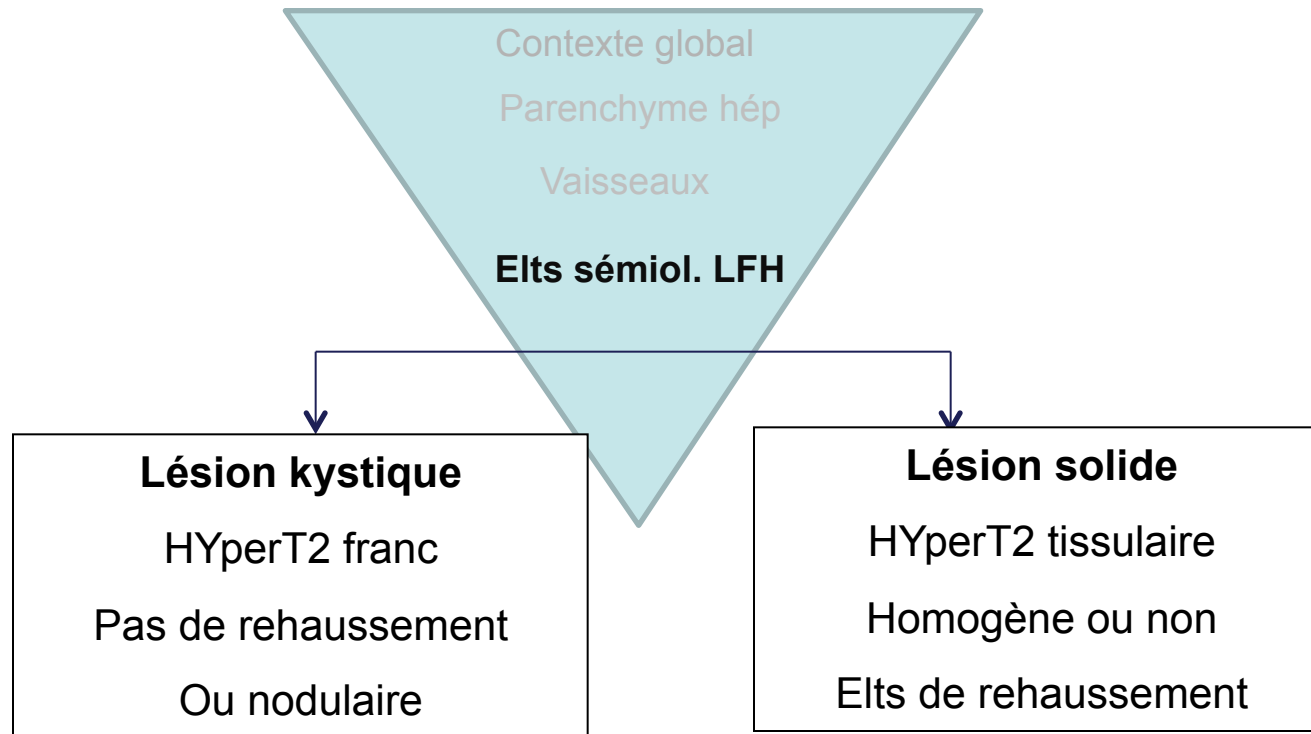


Sémiologie IRM

Apport de la séquence EG T1 après injection



Sémiologie IRM



Savoir reconnaître une lésion hépatique solide

- **Sémiologie typique lésion bénigne**

- HNF
- Angiome

Pas de surveillance
Pas de biopsie

- **Sémiologie typique lésion maligne**

- Métastase CCR
- CCK
- Métastase endocrine
- CHC sur foie sain
- CHC fibro lamellaire



Adénome



Biopsie
Chir.d' emblée
Avis RCP