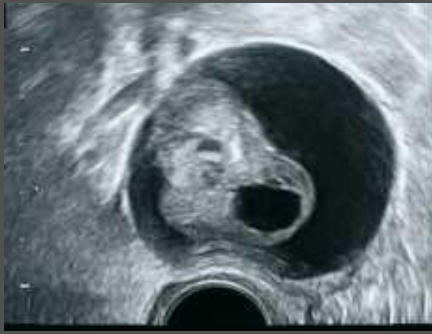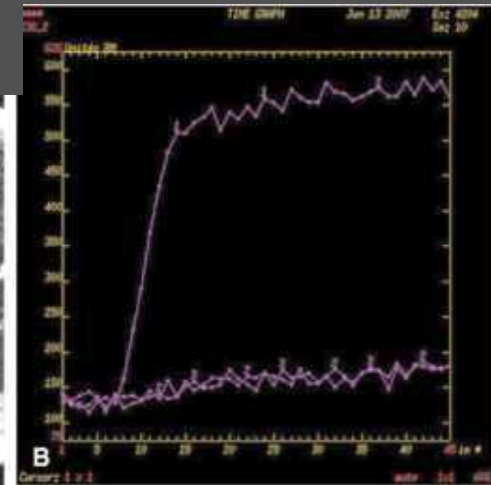
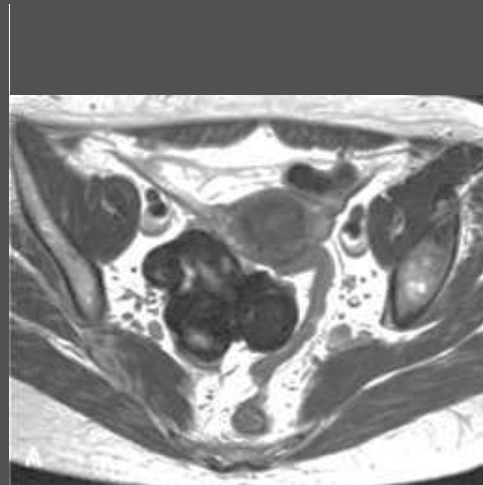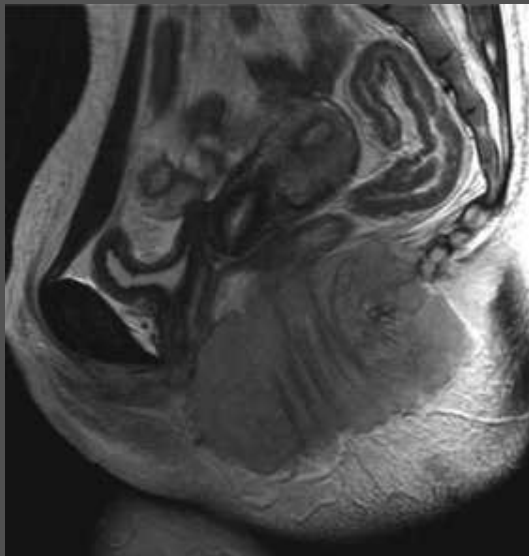




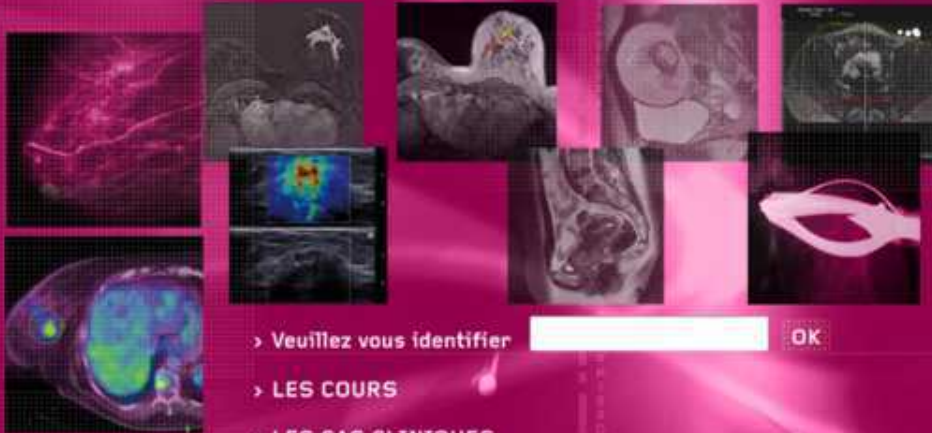IRM PELVIENNE POUR LES NULS



IMAGERIE DE LA FEMME

Direction scientifique Isabelle Thomassin-Naggara et Cédric de Bazelaire



- > Veuillez vous identifier
- > LES COURS
- > LES CAS CLINIQUES

- > Aide
- > Crédits
- > Quitter

SFR

JFR 2011 LE RADIOLOGUE ET SON PATIENT
Diagnostique • Diagnostique • Traitement



IRM du cancer du col utérin
EMC [34-620-A-10]
A. Thille / F. Kridelka

Ovaire normal, variations physiologiques et pathologies fonctionnelles de l'ovaire
EMC [34-600-A-10]
M. Bazot J. Nassar S. Jonard N. Rocourt Y. Robert

Imagerie de l'endomètre
EMC [34-605-B-10]
Marc Bazot, Frank Boudghène, Serge Sananes, Yann Robert, Sylvaine Launay

Epithelial ovarian tumors: value of dynamic contrast-enhanced MR imaging and correlation with tumor angiogenesis.
Thomassin-Naggara I, Bazot M, Darai E, Callard P, Thomassin J, Cuenod CA.
Radiology. 2008 Jul;248(1):148-59. Epub 2008 May 5



Plan

I. Technique

- Technique écho
- Protocoles IRM

II. Le normal

III. Pathologies

- Kyste ou tumeur ovarienne
- Cancer de l'endomètre
- Cancer du col

Plan

I. Technique

- Technique écho
- Protocoles IRM

II. Le normal

III. Pathologies

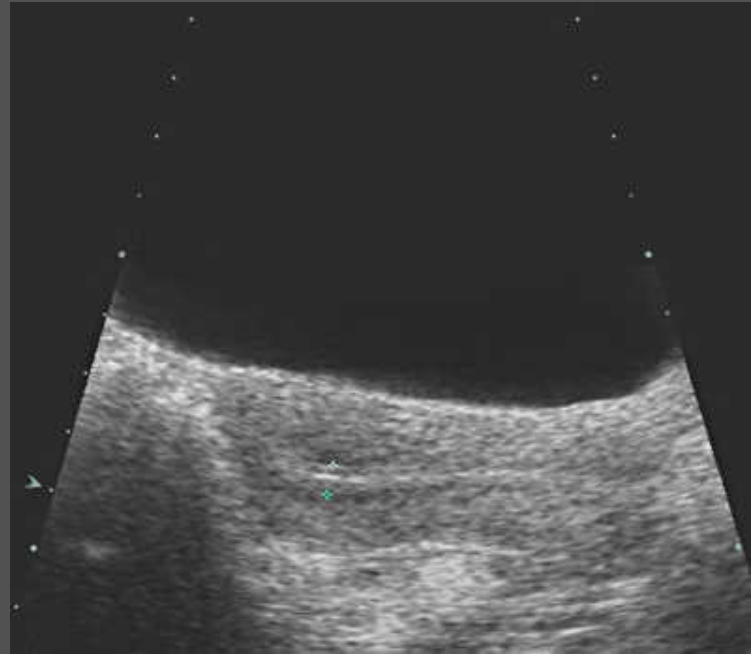
- Kyste ou tumeur ovarienne
- Cancer de l'endomètre
- Cancer du col

Technique écho

1 : voie sus-pubienne : TOUJOURS

Vessie pleine

- Voir les ovaires extra-pelviens
- Position de l'utérus
- Cloison vésico-vaginale
- Cul de sac de Douglas

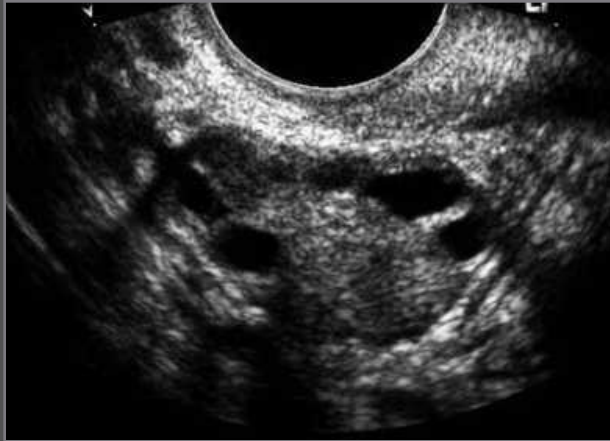

Technique écho

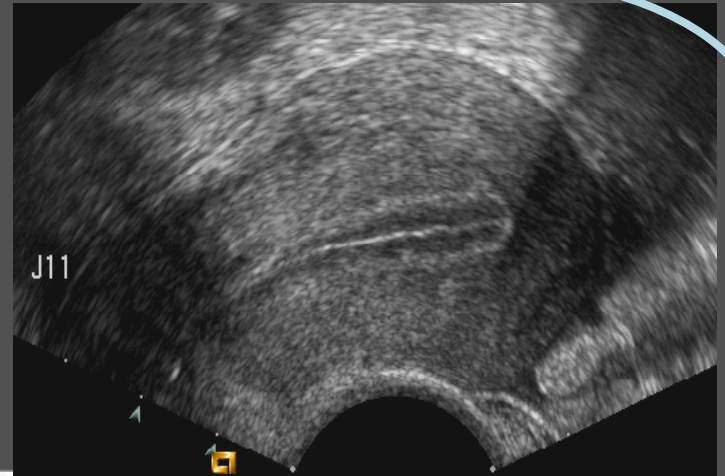
2 : voie endovaginale : TOUJOURS aussi
(sauf virginité, post-op récent)

- Vessie vide
- Utérus en axial sag frontal
- Ovaires
- Masse : localiser = MOBILISER (par rapport à ovaire)
- Cul de sac de Douglas (endométriose)

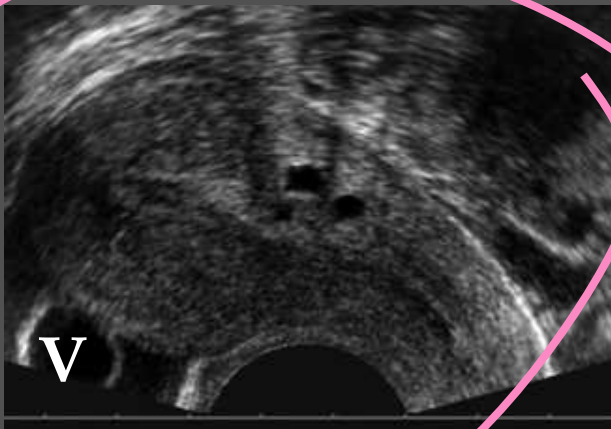Sonde : quelle orientation?



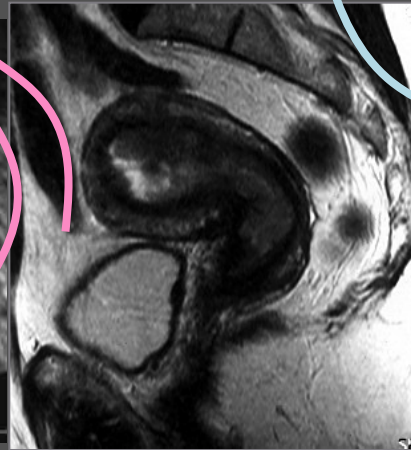
Celle des gynéco ...



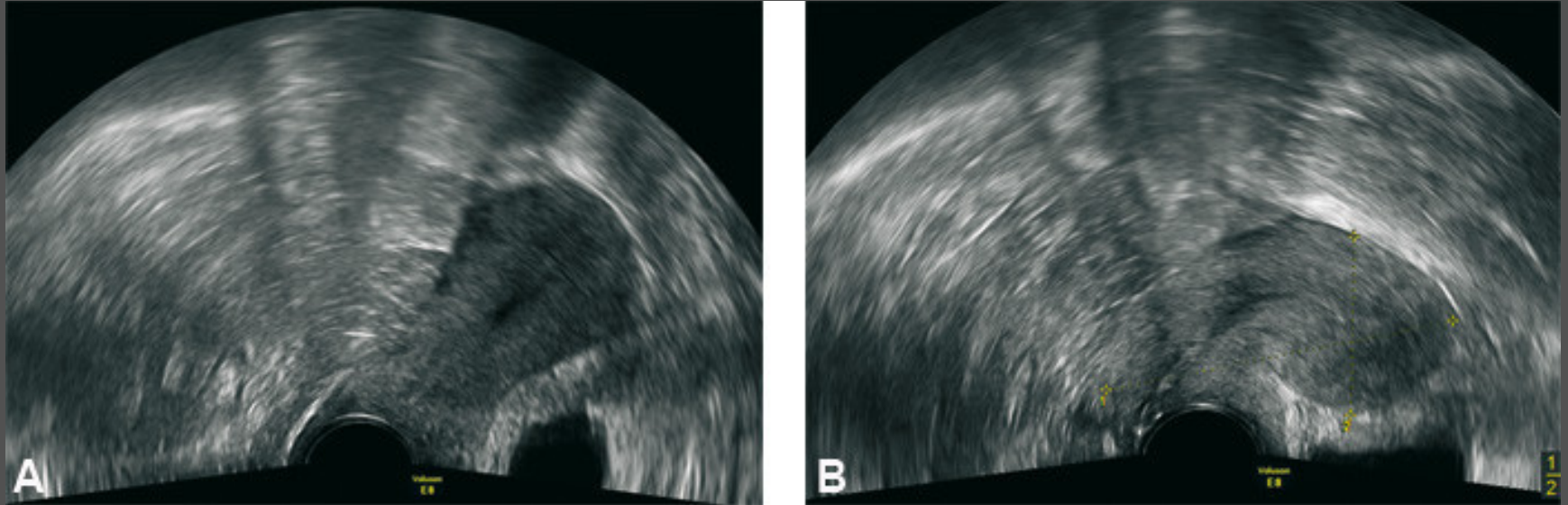
Ou dans l'autre sens ...



Celle qui ressemble à l'IRM...

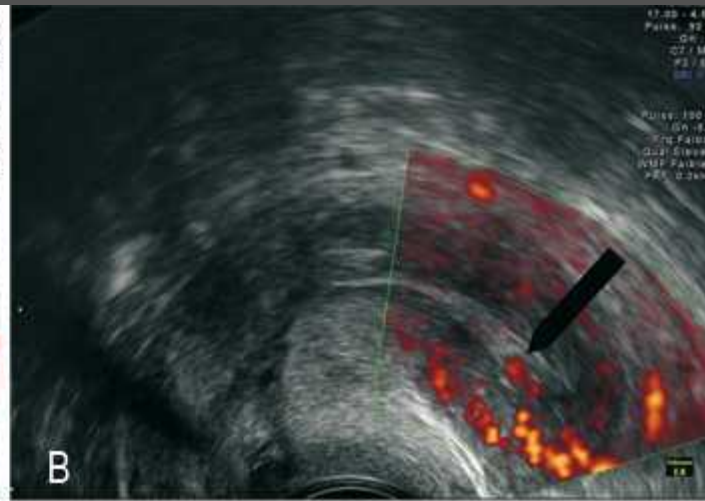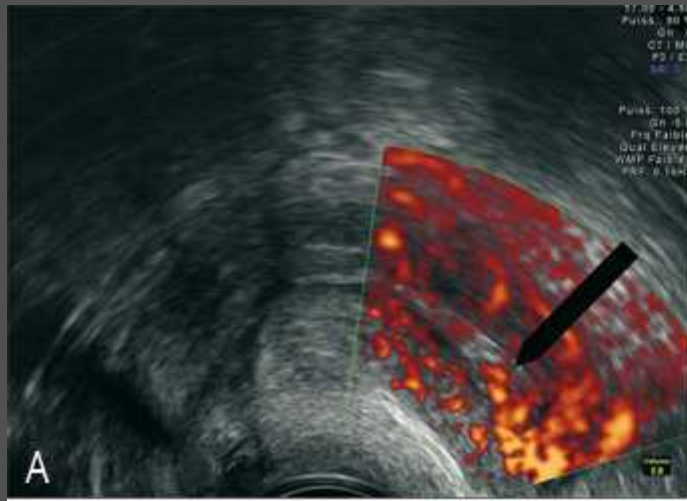


Intérêt du palper abdominal

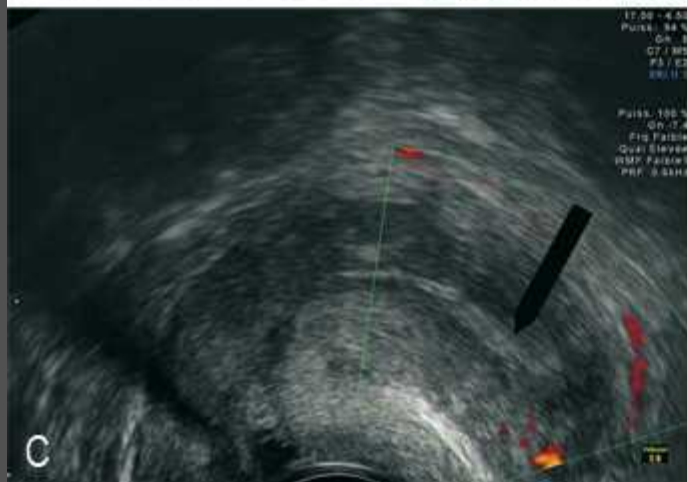


- Pour explorer un utérus intermédiaire ou rétroversé
- Pour localiser une masse (ovarienne ou extra-ovarienne?)
- Pour comprimer un kyste (faux kyste péritonéal)

Doppler indispensable



Petit polype muqueux endométrial



Intérêt du pré-réglage doppler avec PRF basse

Protocoles IRM

Tout symptôme pelvien **Echographie !**

IRM = deuxième intention

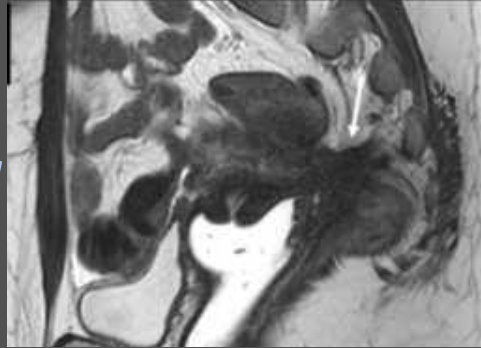
- Pour caractériser une lésion si écho insuffisante (endomètre, ovaire)
- Pour faire le bilan d'extension d'une tumeur (utérus)
- Pour le bilan pré-op de myomes
- Pour la recherche d'endométriose

Protocoles IRM : général

- Patiente à jeun (> 3 h)
- Antenne Phased Array
- Patiente en décubitus (procubitus recommandé en cas de claustrophobie)
- Contention abdominale par sangle élastique
- Antipéristaltiques avant examen
- Vessie semi-pleine
- Bandes de pré-saturation de la graisse sous-cutanée antérieure et postérieure

Opacification vaginale ?

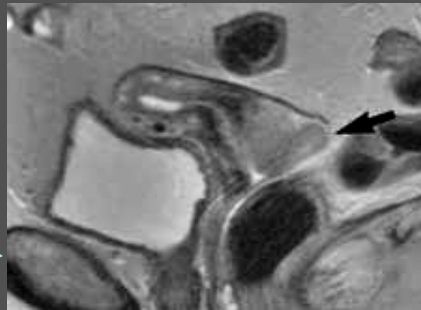
Endométriose



Déplisser le cul de sac postérieur

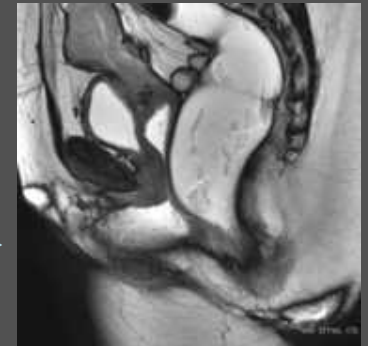Oui

Cancer du col



Extension au vagin

Déféco



Malformation utérine

Mieux voir élytrocèle

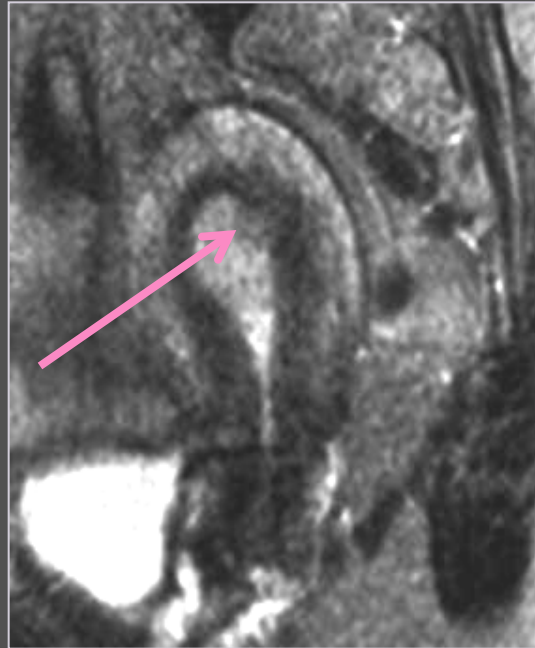
Opacification vaginale ?

Non

Endomètre (K ou bénin)

Myomes

Ovaire



Protocole de base exploration pelvienne

-Ax T2 FSE/TSE jusqu' aux hiles rénaux +++ **sans saturation de graisse**
-5mm

- Bilan d' extension ganglionnaire ++
- Rechercher une malfo rénale
- Voir le pédicule ovarien
- Recherche une dilatation pyélo-calicielle

(ou alors Ax T2 FSE pelvis, et Ax T2 SSFSE sur abdomen)

- SagT2 (+ Fr T2 si pathologie tubaire)**
- Ax T1 avec et sans FS (EG, rapides)
- Diffusion si cancer
- Si besoin : T1 Gado, diff, dynamiques

Plan

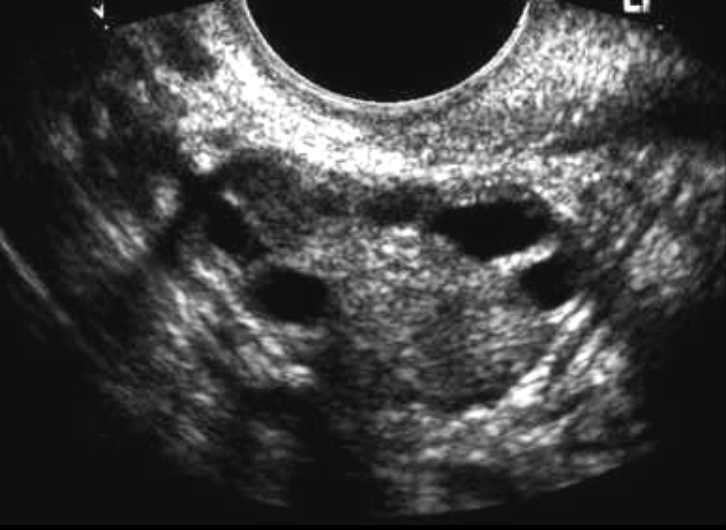
I. Technique

- Technique écho
- Protocoles IRM

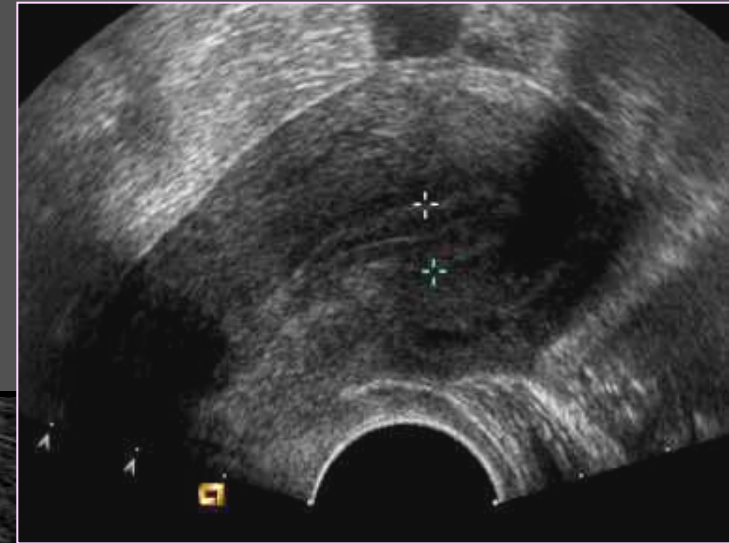II. Le normal

III. Pathologies

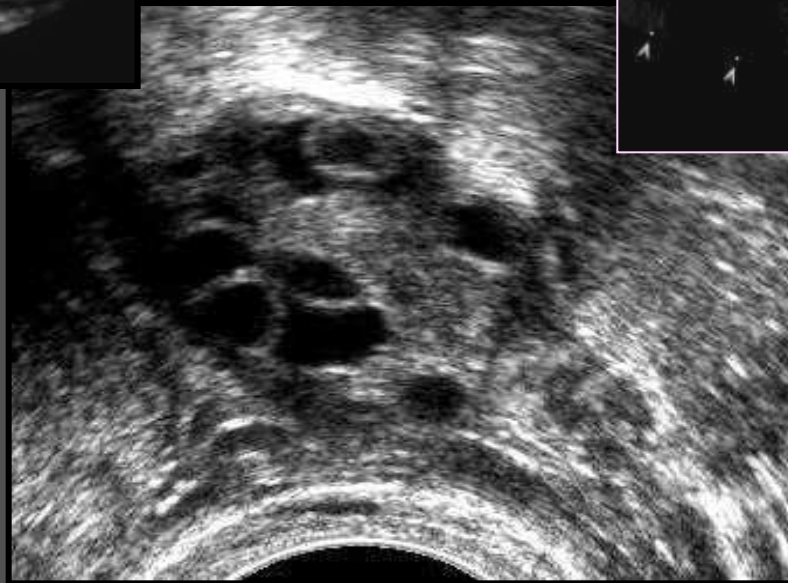
- Kyste ou tumeur ovarienne
- Cancer de l'endomètre
- Cancer du col



Ovaire normal



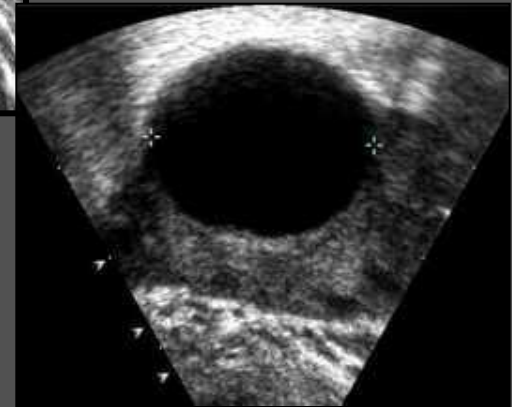
Phase folliculaire



5 à 10 petits follicules par ovaire

**A partir de J8
Phénomène de recrutement**

< 3cm : pas kyste !!



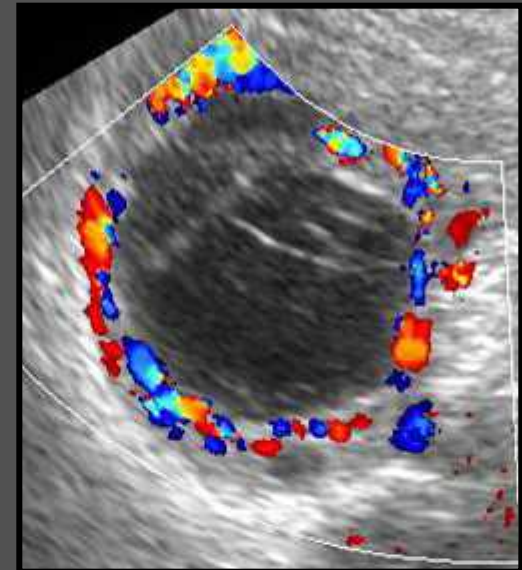
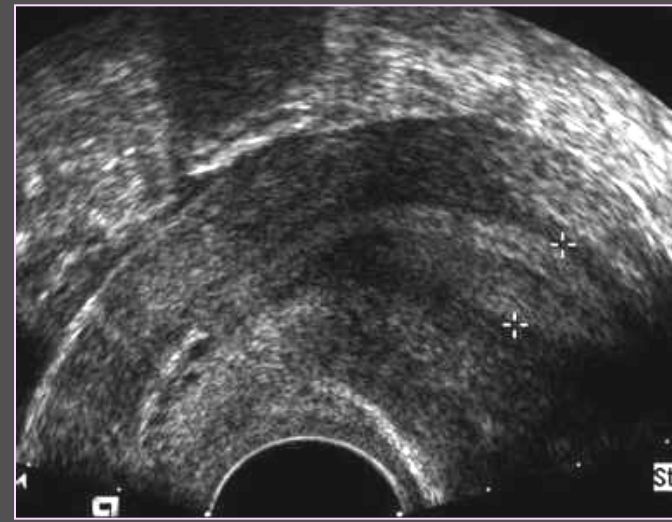Follicule dominant

Phase lutéale

Épaississement de la paroi du follicule
(lutéïnisation des cellules)
formation de caillots dans la cavité centrale

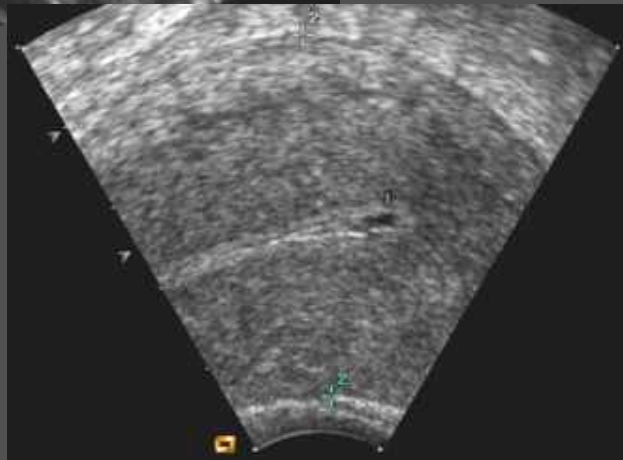
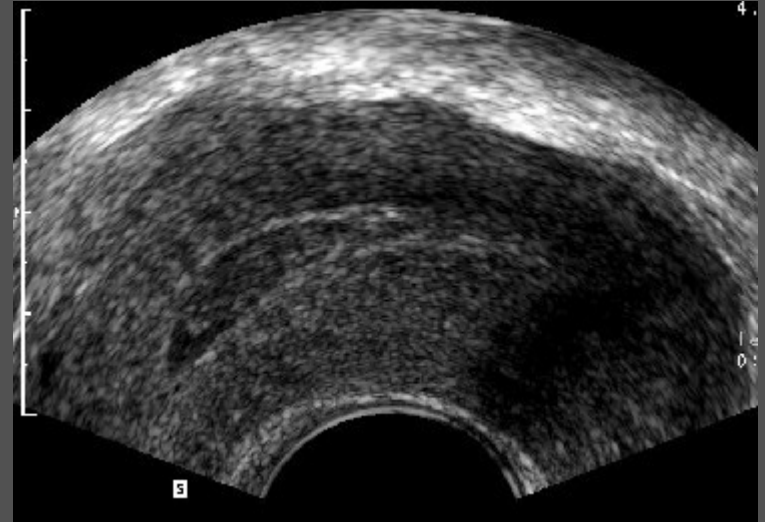
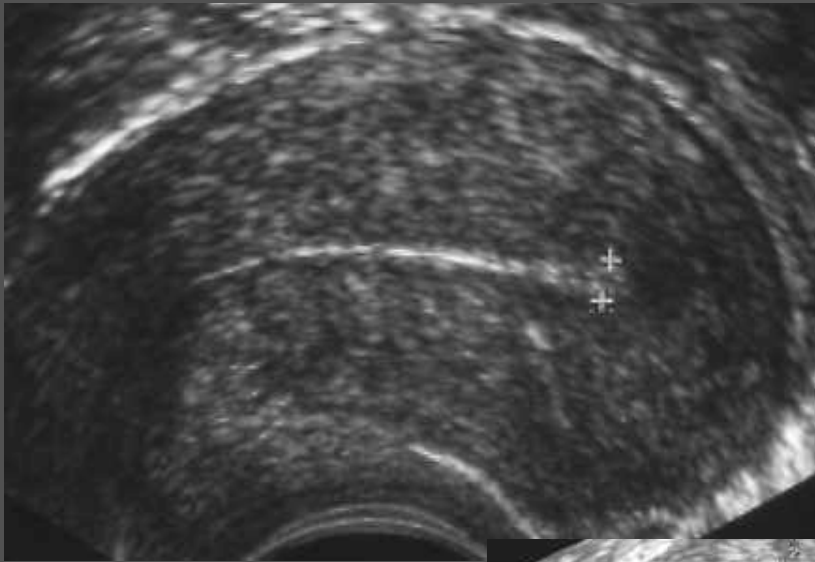
CORPS JAUNE
< 3 cm

EN ECHO: image liquidienne à bords épais, aux contours géométriques contenant parfois de fins échos.
Parfois, le corps jaune n'est pas visualisé.



Endomètre normal

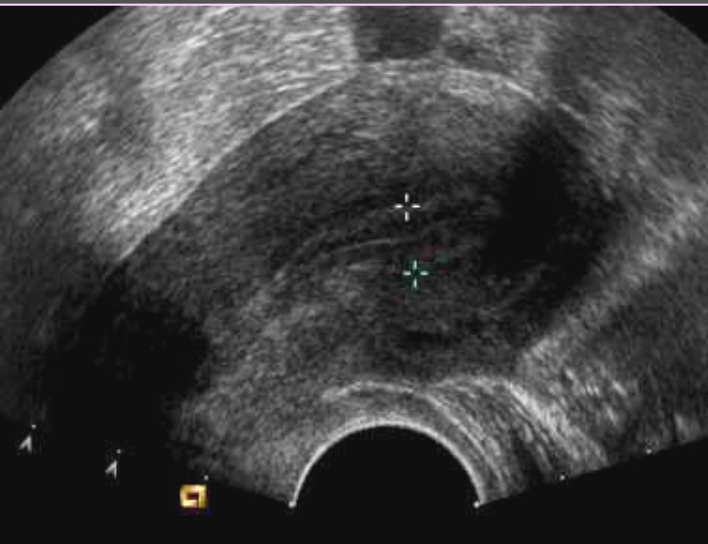Phase menstruelle



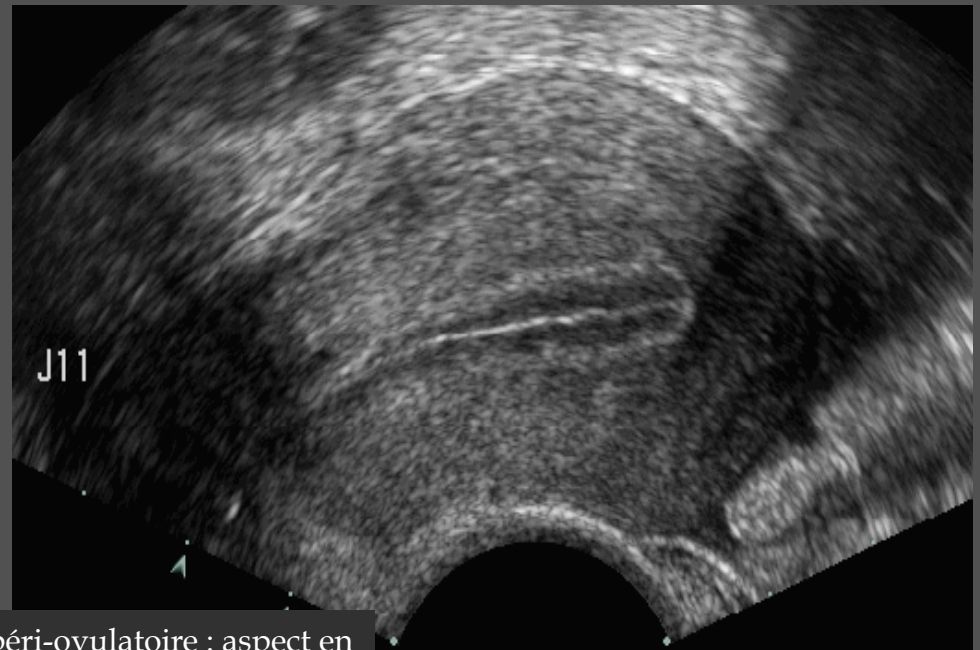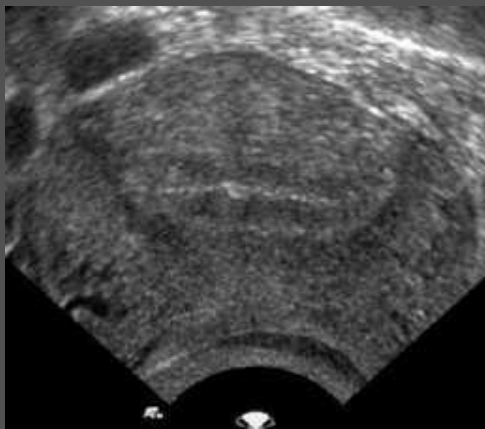
Variable :
Muqueuse fine
Ligne de vacuité
Hématométrie
Caillot

Endomètre normal

Phase proliférative



- Hypoéchogène
- Apparition progressive d' une ligne hyperéchogène en périphérie

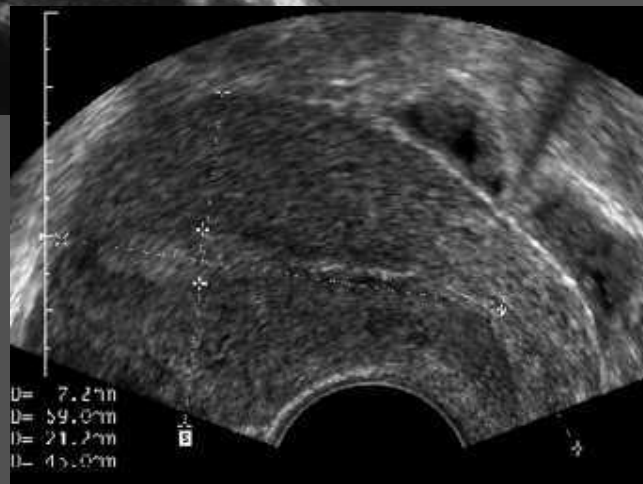
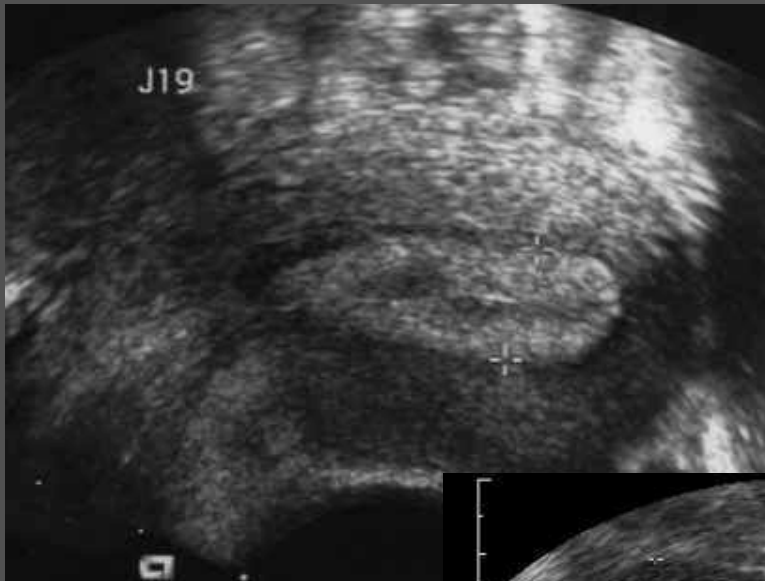

Phase péri-ovulatoire : aspect en « grain de café »

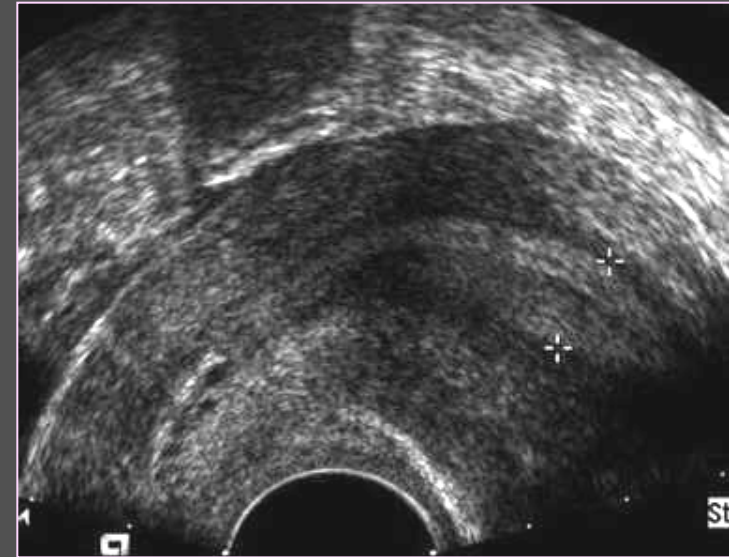
Endomètre normal

Phase sécrétoire

•Hyperéchogène

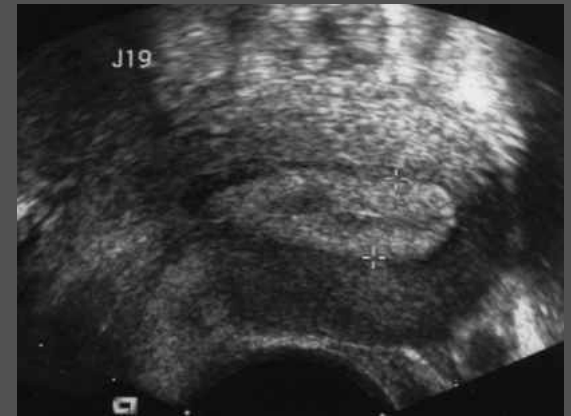


D= 7.27m
D= 59.07m
D= 21.27m
D= 45.07m



Endomètre normal

Limites légales



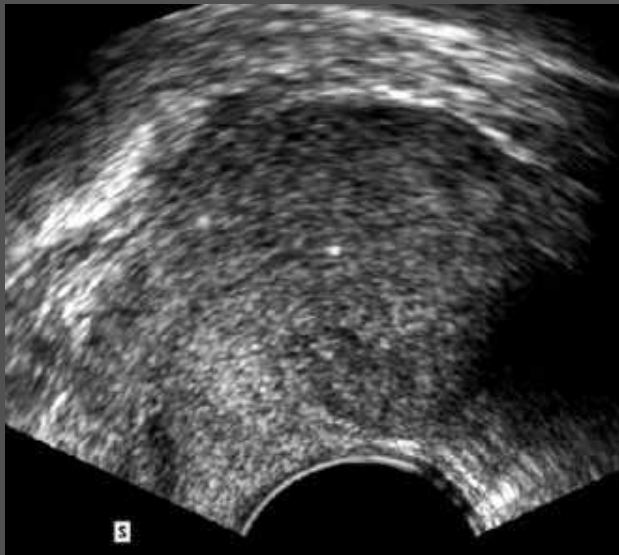
Femme en PAG : 14 mm

Femme ménopausée (THS ou non) : 5mm

Endomètre

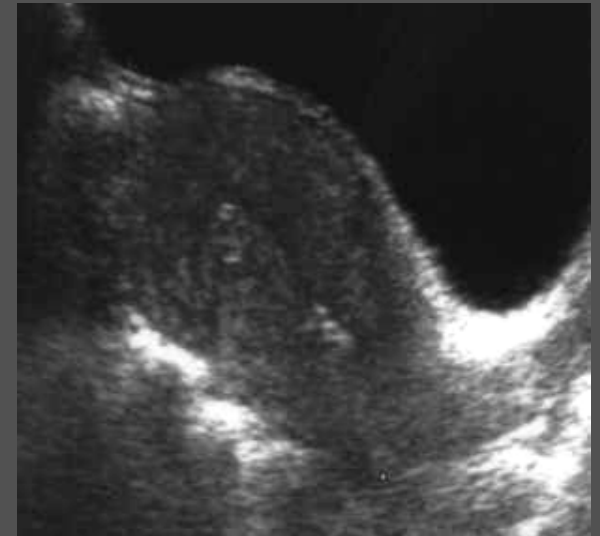
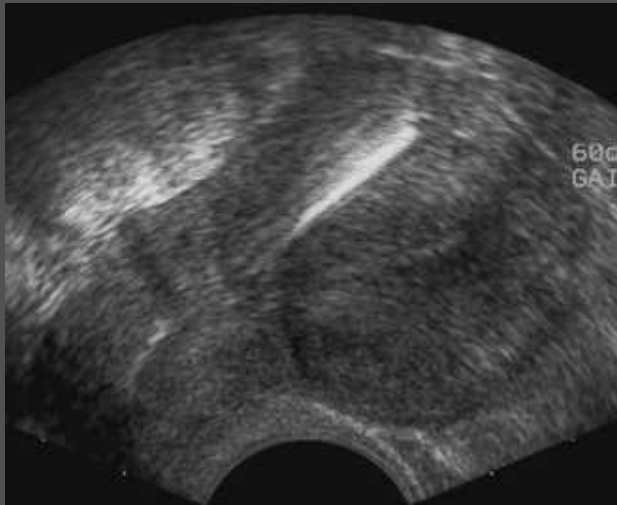
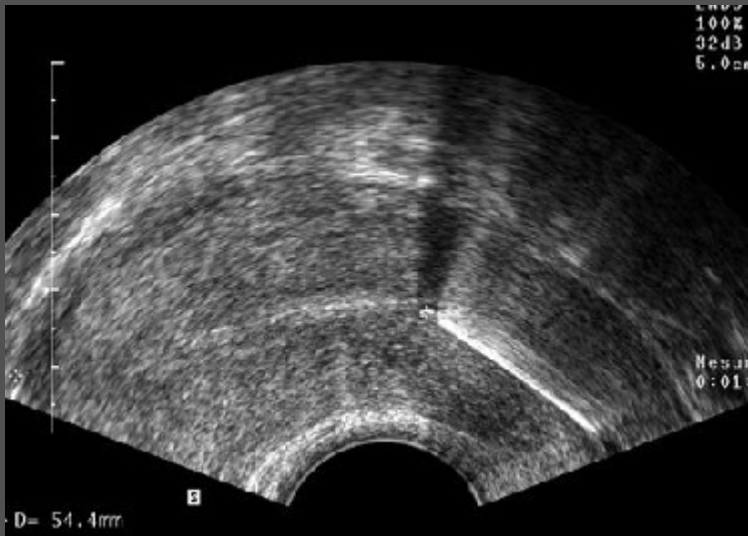
- Ménopause
- CO
- Stérilet à la progestérone

Atrophie



DIU

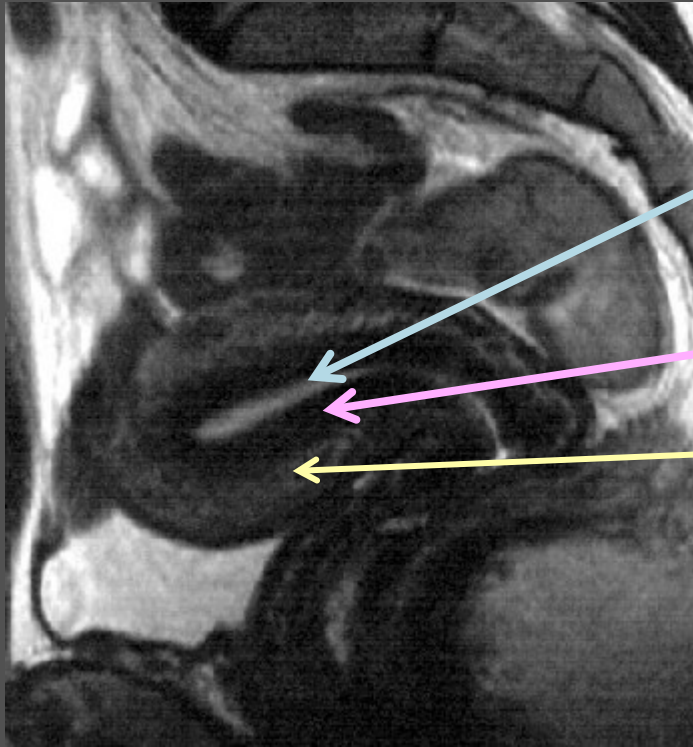
Doit être à moins de 2cm du fond utérin



Stérilets à progestérone
(Mirena) parfois mal visibles

... et pas dans le myomètre

Utérus en IRM



Blanc: endomètre

Noir : zone jonctionnelle = myomètre interne

Gris : myomètre externe

Plan

I. Technique

- Technique écho
- Protocoles IRM

II. Le normal

III. Pathologies

- Kyste ou tumeur ovarienne
- Cancer de l'endomètre
- Cancer du col
- Endométriose

I. Kyste ou tumeur de l'ovaire

= bilan d' une masse pelvienne

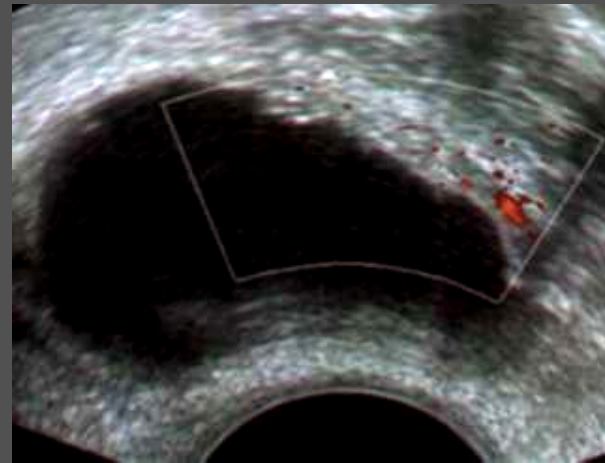
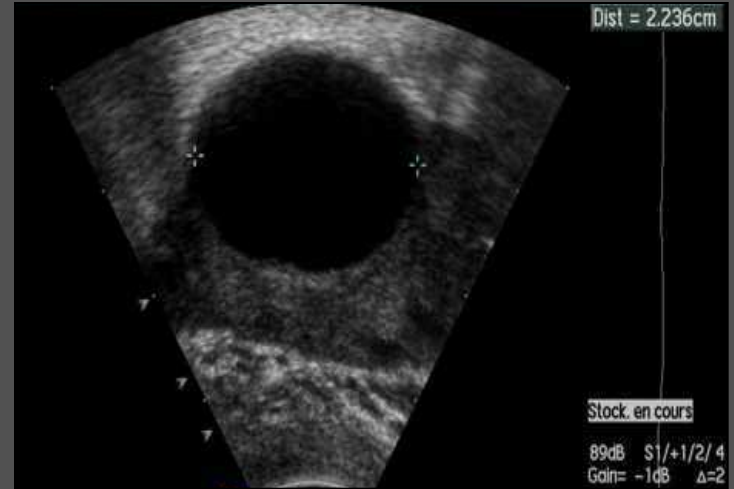
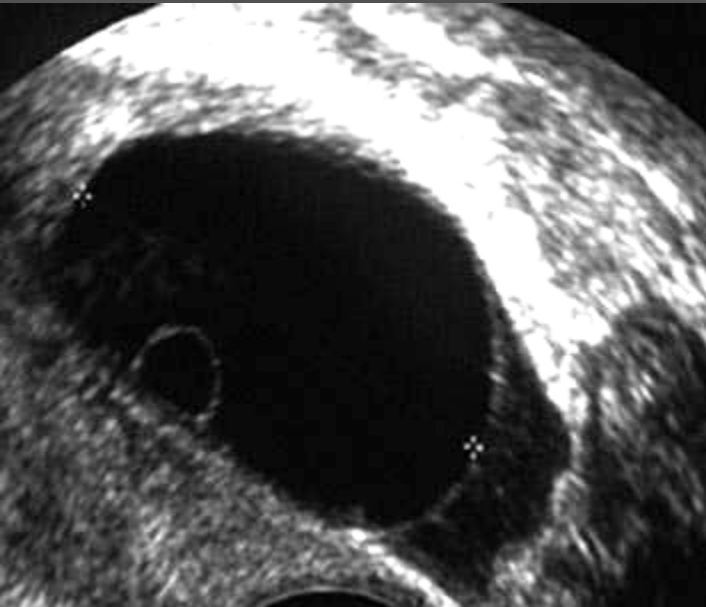
D' abord... échographie !



... Ceux que l' écho sait reconnaître

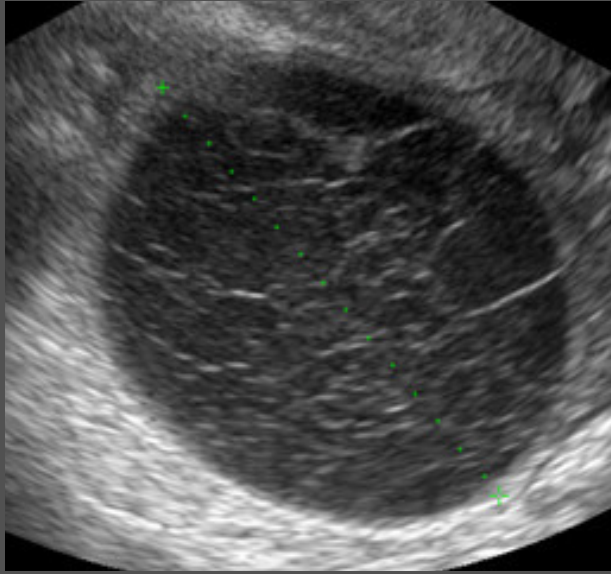
Kyste folliculaire

- 3 cm
- Paroi fine, renforcement , pas de doppler...

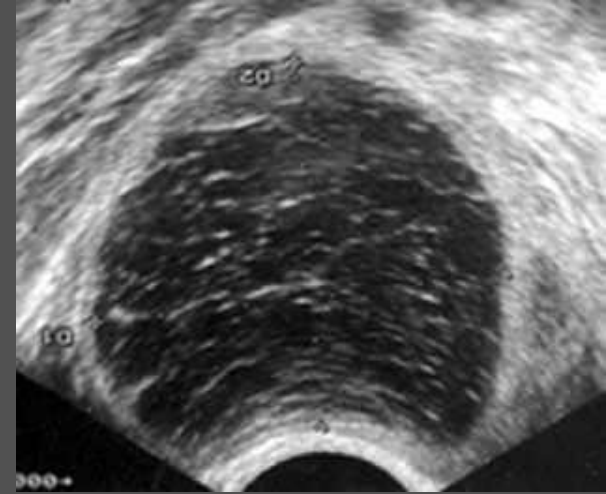


... pas d'IRM

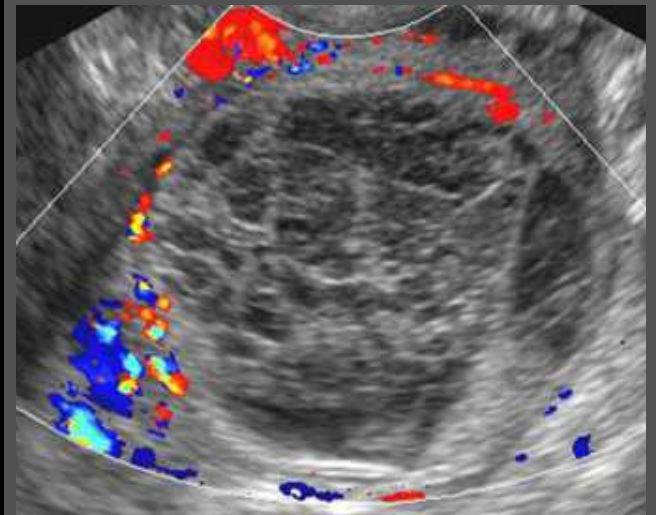
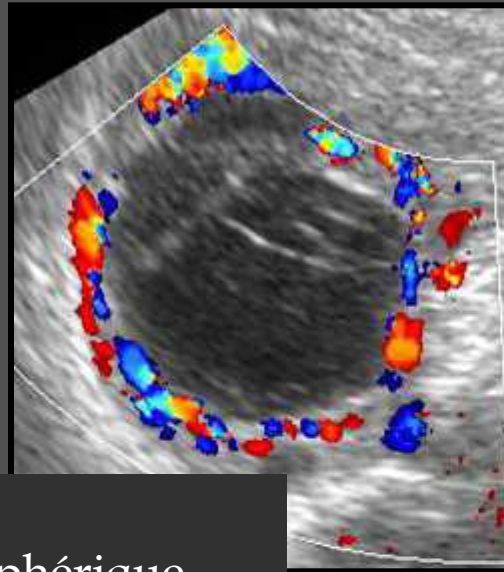
Kyste lutéal hémorragique



= (Corps jaune hémorragique)



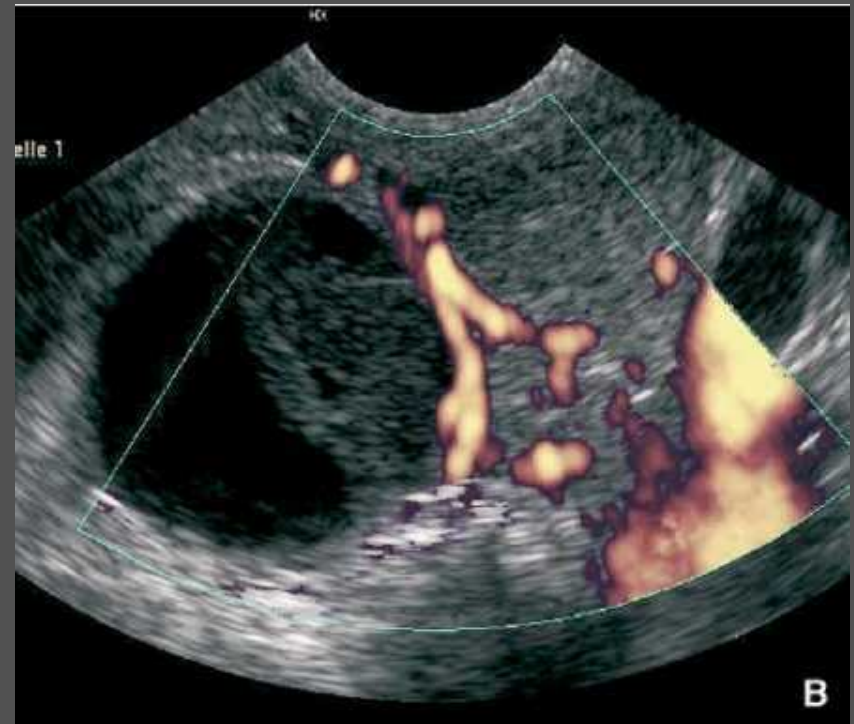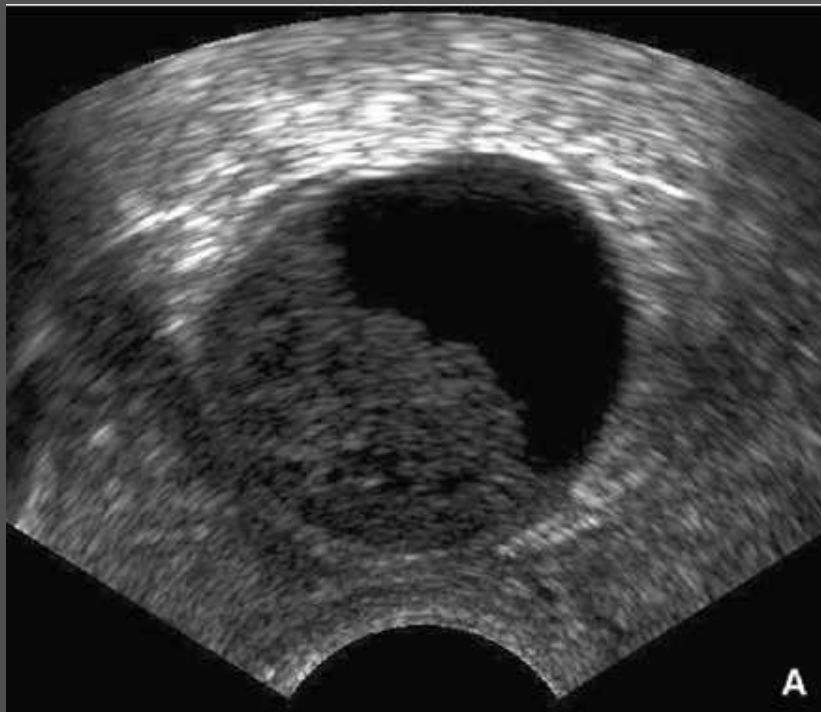J21



- Aspect en nid d'abeille
- Couronne hypervasculaire périphérique
- Contenu mobile (palper abdominal ++)

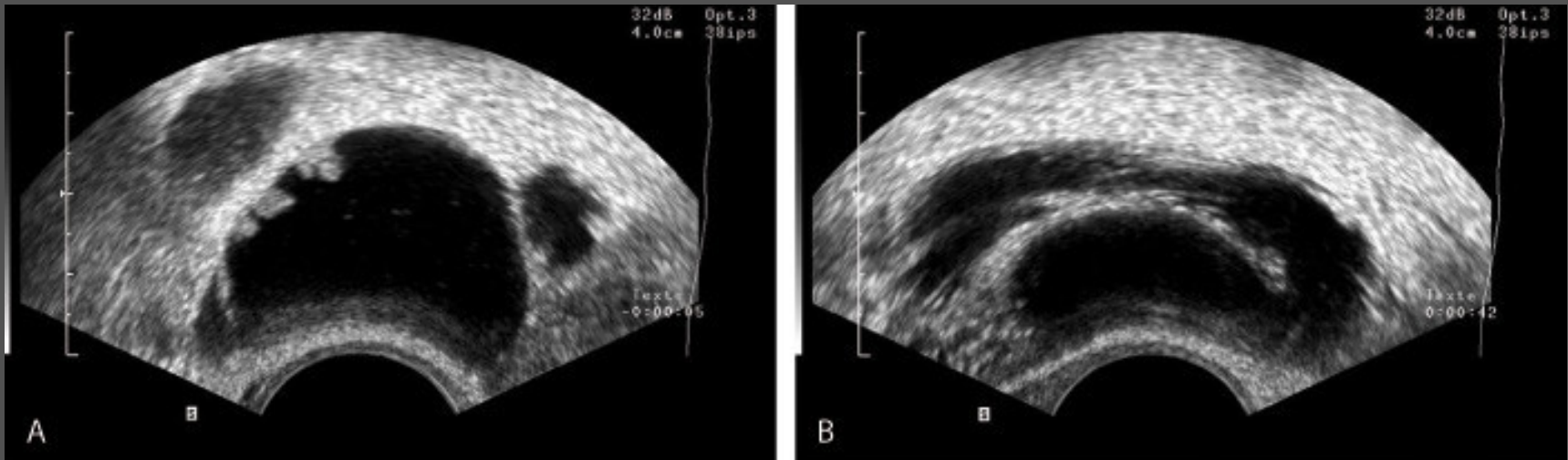
... pas d'IRM

Kyste lutéal hémorragique



Aucune
vascularisation

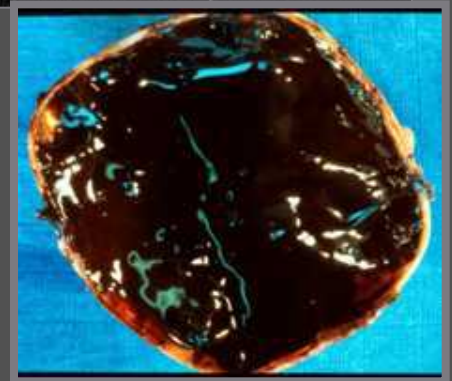
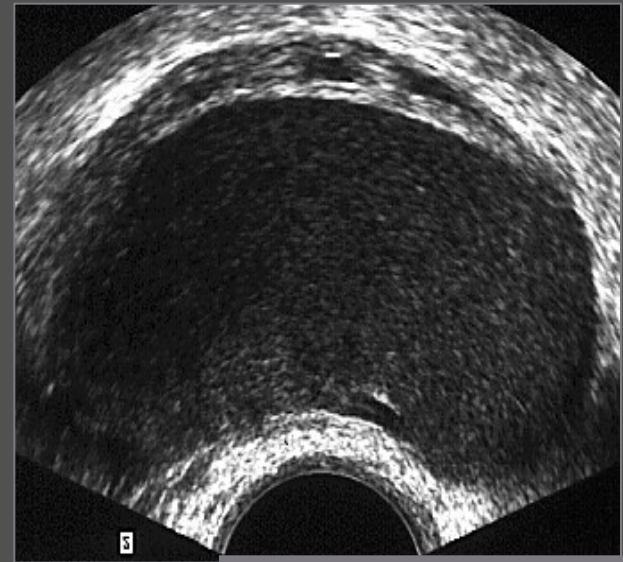
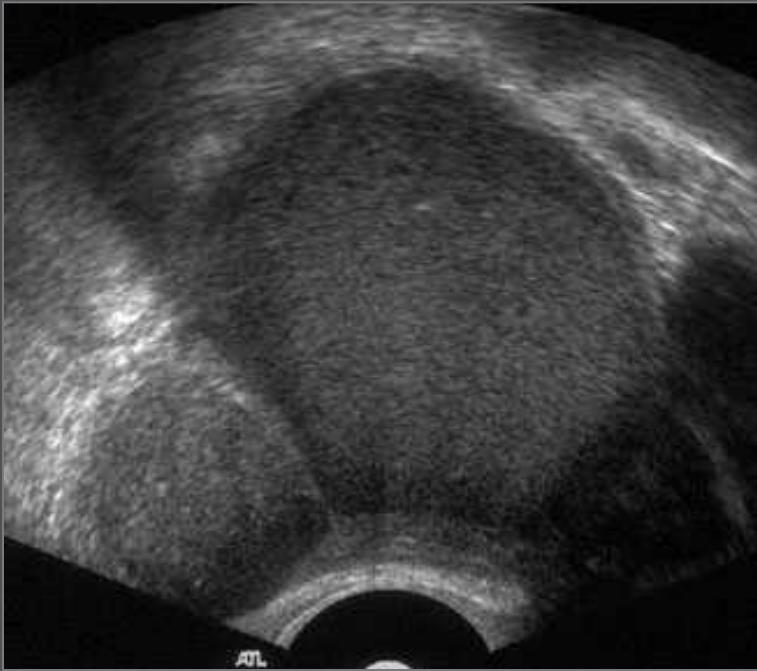
Hydrosalpinx



-Franges tubaires
-Aspect tubulé

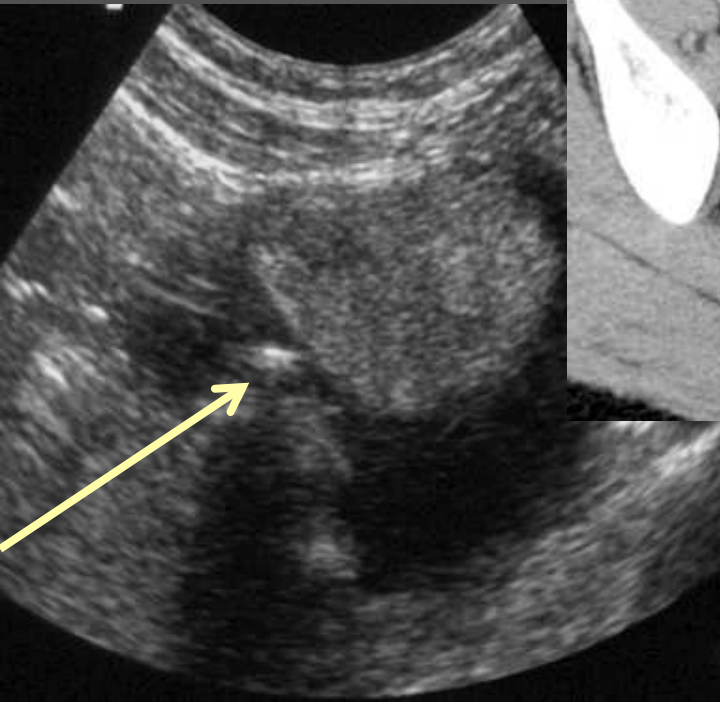
- Tourner la sonde pour chercher l'aspect serpiginéux
- Cherche un ovaire normal distinct

Endométriose

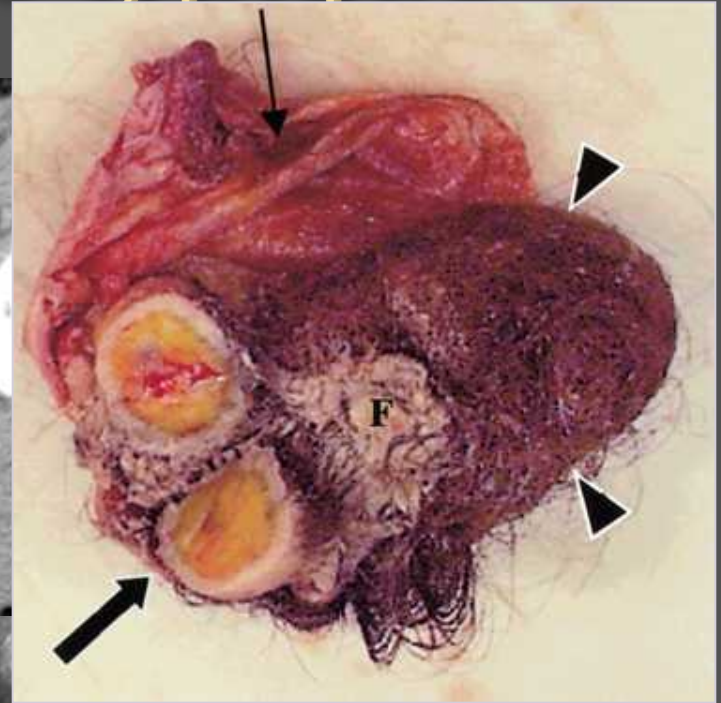
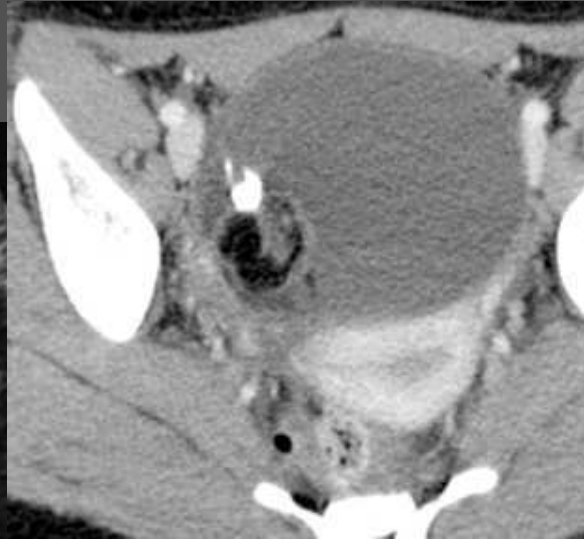


Fin piqueté échogène homogène
Contenu non mobile (\neq kyste péritonéal)
Pas de doppler

Kyste dermoïde typique

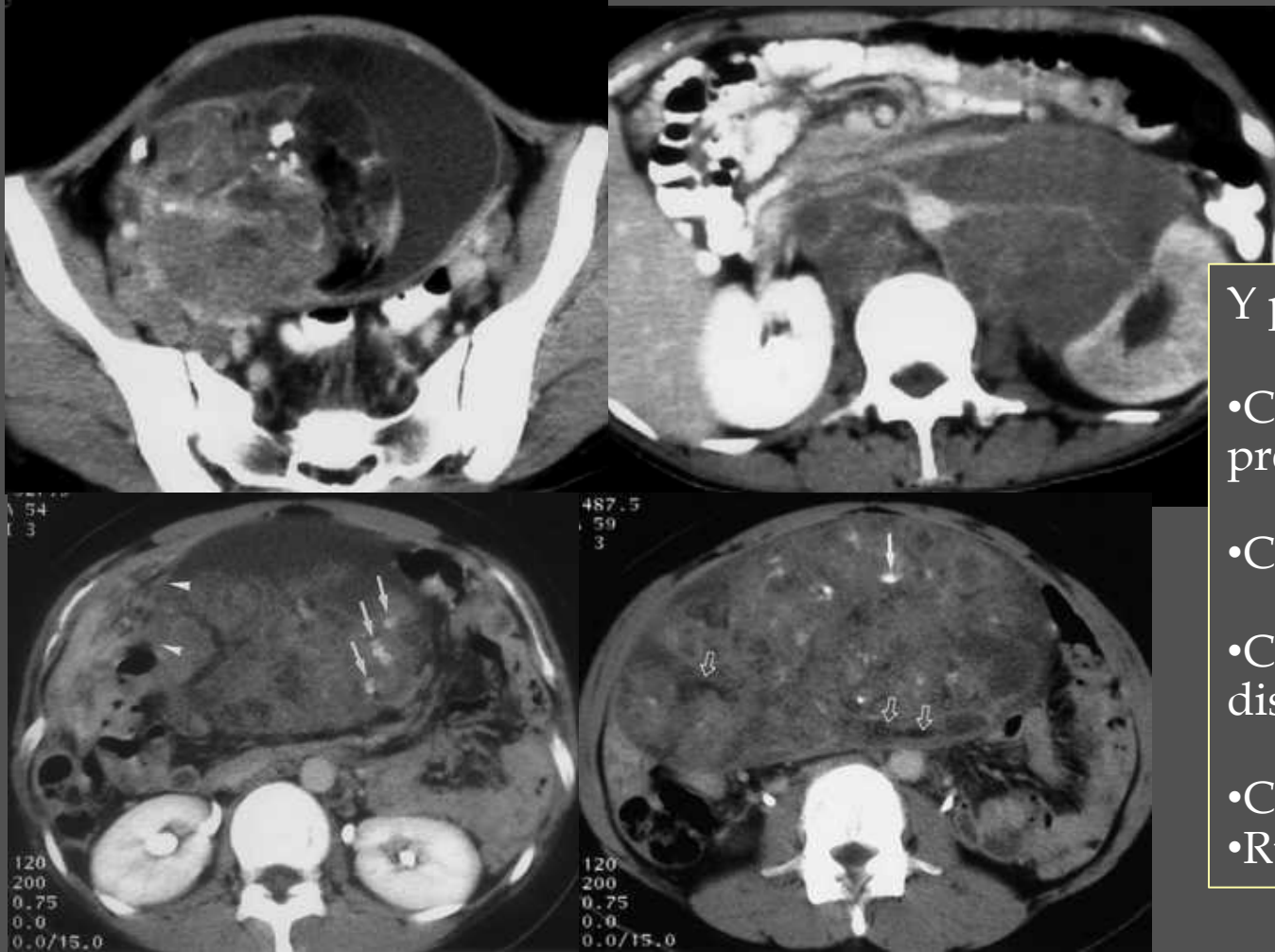

Kyste avec liquide + zones solides + zones hyperatténuantes (Rokitansky)



Graisse (95%)
Protubérance de Rokitansky
Phanères
Calcifications
Niveau liquide-graisse

NB : **tératome immature**
Rare (1% des tératomes)

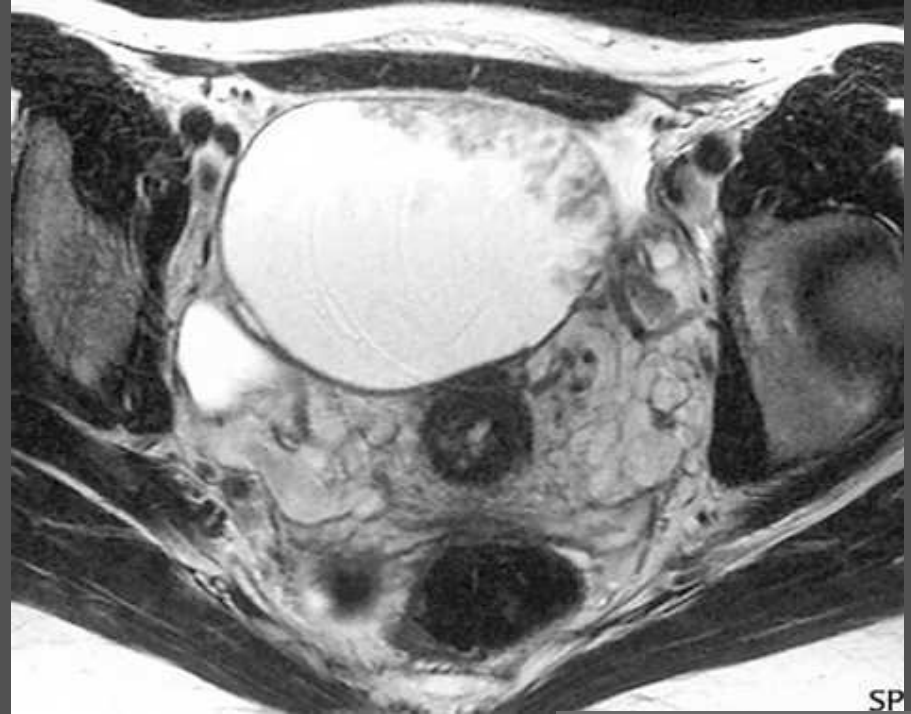
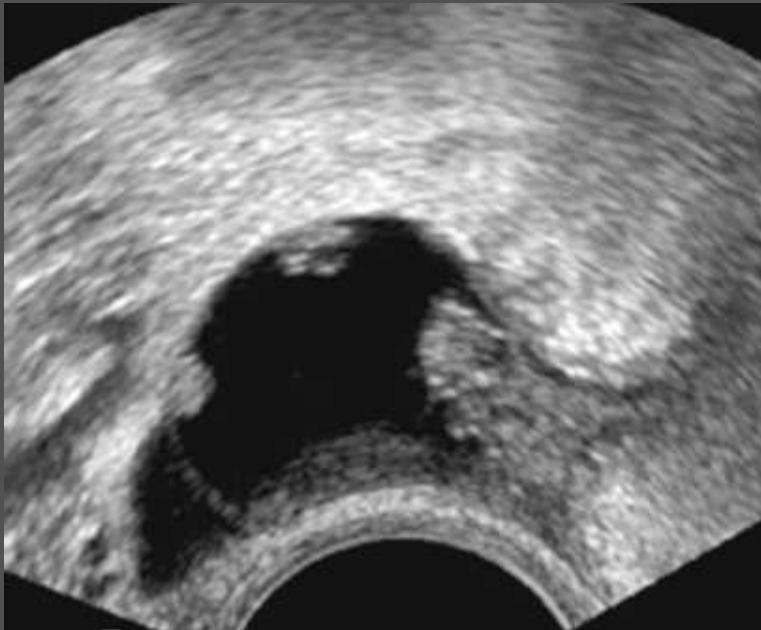


Y penser quand :

- Composante solide prédominante
- Capsule mal limitée
- Calcifications disséminées
- Croissance rapide
- Rupture capsulaire

Cystadénomes séreux

Bénins / borderline / malins
Uni ou pauci loculaires
+ cloisons, végétations : ... malignité



Cystadénome séreux
borderline



Cystadénome séreux bénin
végétant

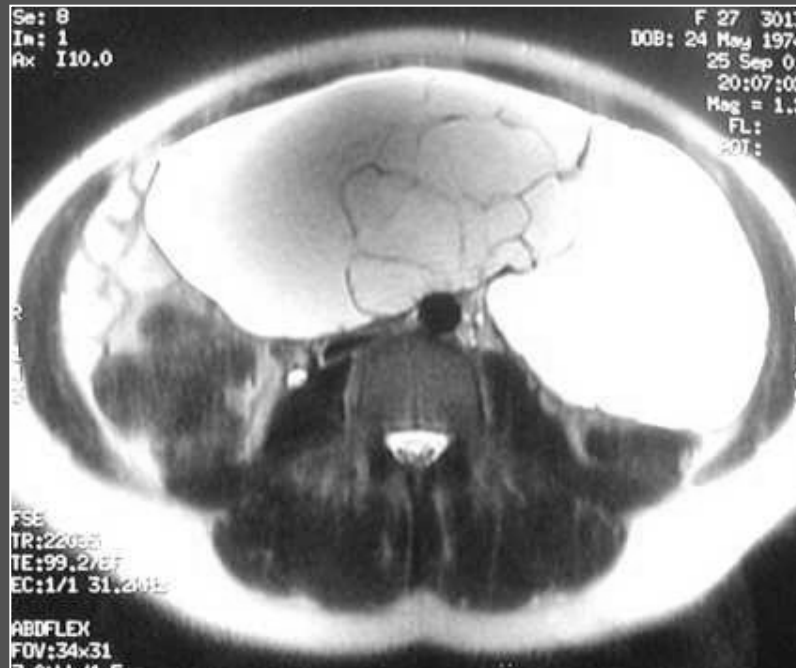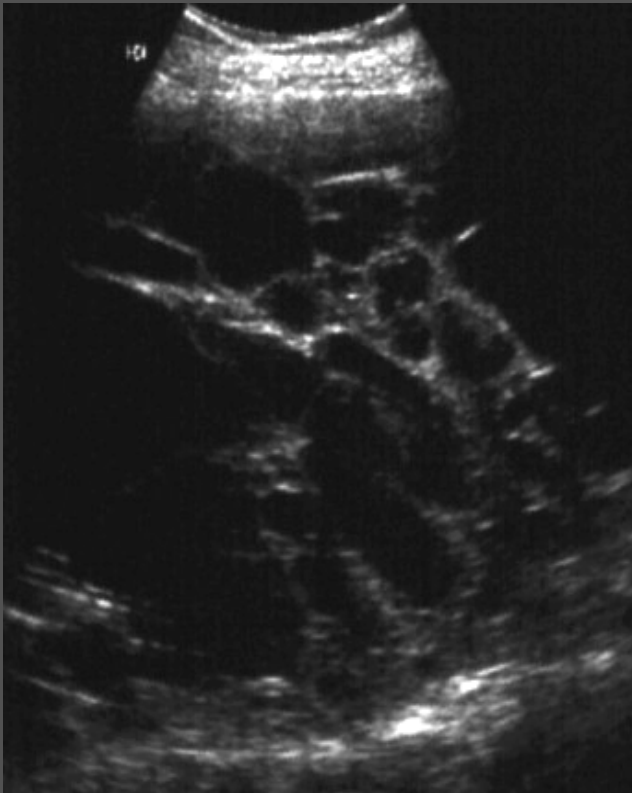Cystadénomes mucineux

Bénins / borderline / malins

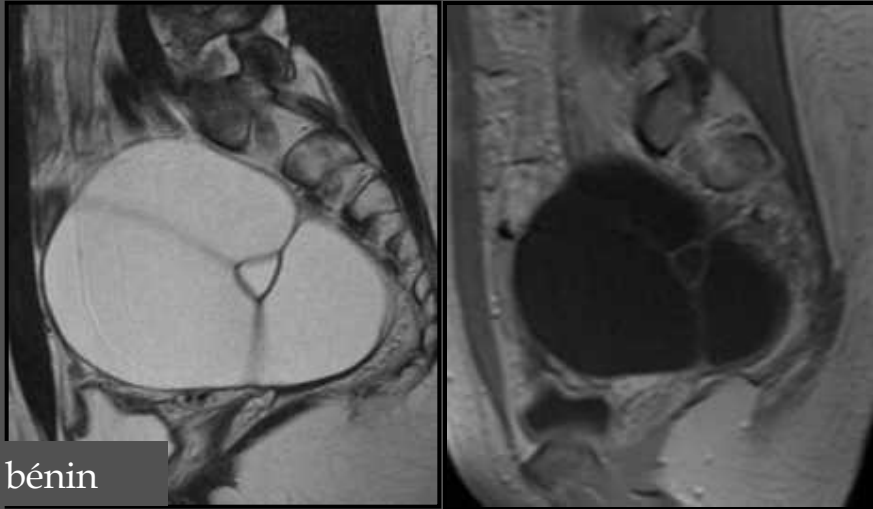
Multiloculaires +++

+ cloisons, végétations : ... malignité

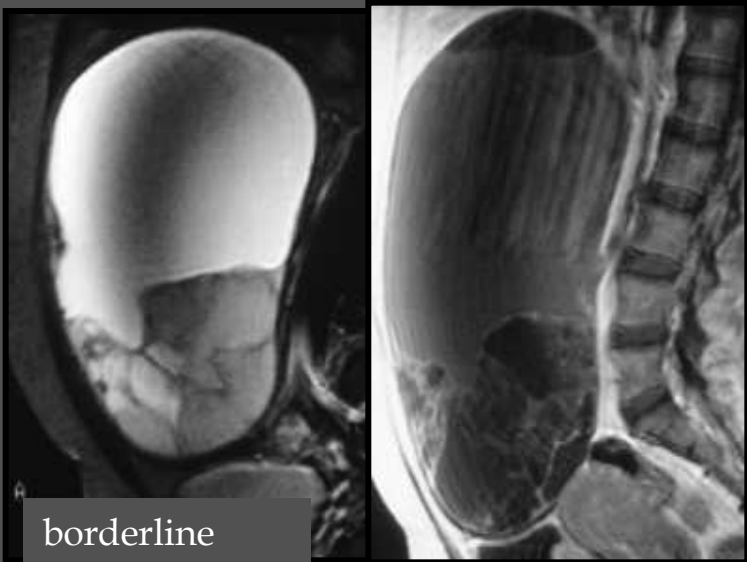
Peuvent être volumineux (30cm)



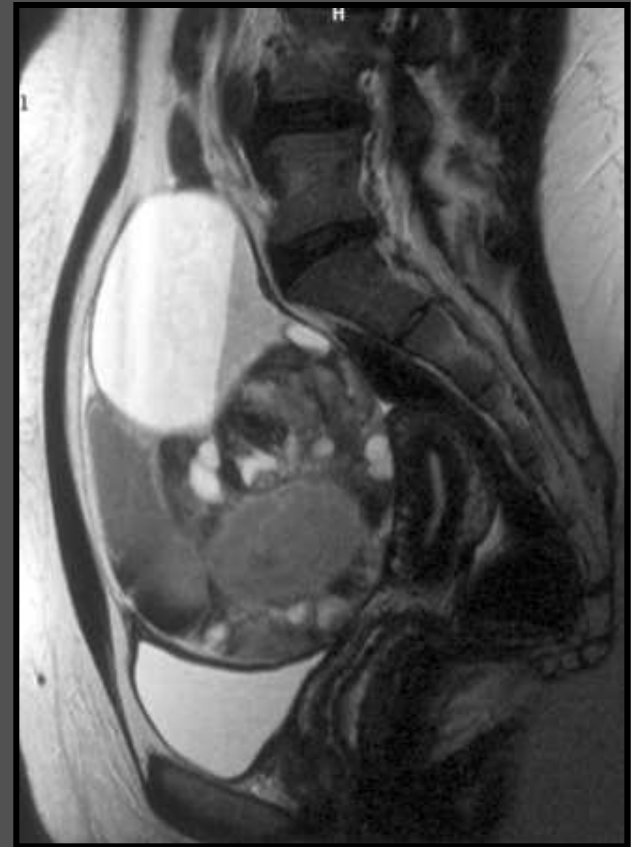
Cystadénomes mucineux



bénin



borderline



Cystadénocarcinome

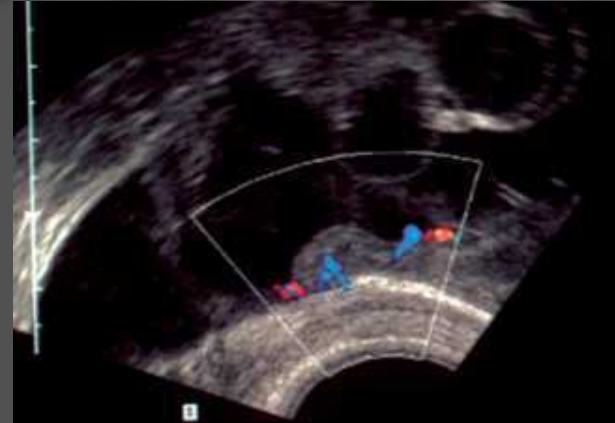
Autres DD

Kyste péritonéal (mobile au palper)

Kyste para-tubaire

I. Kyste ou tumeur de l'ovaire

D'abord... échographie !



... Si carcinome typique : scanner



... Quand l'écho ne suffit pas : IRM

Exploration d'une lésion ovarienne

-Ax T2 FSE/TSE jusqu' aux hiles rénaux +++**sans saturation de graisse**

- Bilan d' extension ganglionnaire ++
- Rechercher une malfo rénale
- Voir le pédicule ovarien
- Recherche une dilatation pyélo-calicielle

-**SagT2**

-Ax T1 avec et sans FS

-Si besoin : T1 Gado, diff, dynamiques

... 4 étapes

1 : lésion ovarienne ou extra-ovarienne?

-Sur le T2

-Soit voit ova

-Soit signe du
à côté de la l

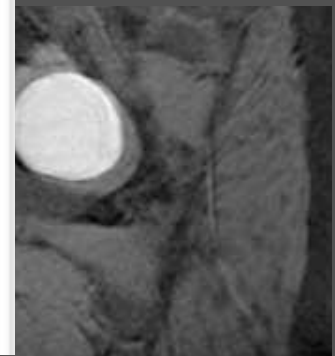-Soit ne voit p

Masses d'origine extra-ovarienne		
Liquidienne		Tissulaire
Uniloculée	Multiloculée	
Située sur la ligne médiane : → Kyste de l'ouraque → Kyste du canal de Gardner	→ Lymphangiome kystique	→ Myome utérin → Masses extra-gynécologiques
Située en para-médian : → Kyste para-tubaire → Pseudo-kyste péritonéal → Kyste radulaire		



ovarienne

ovarien

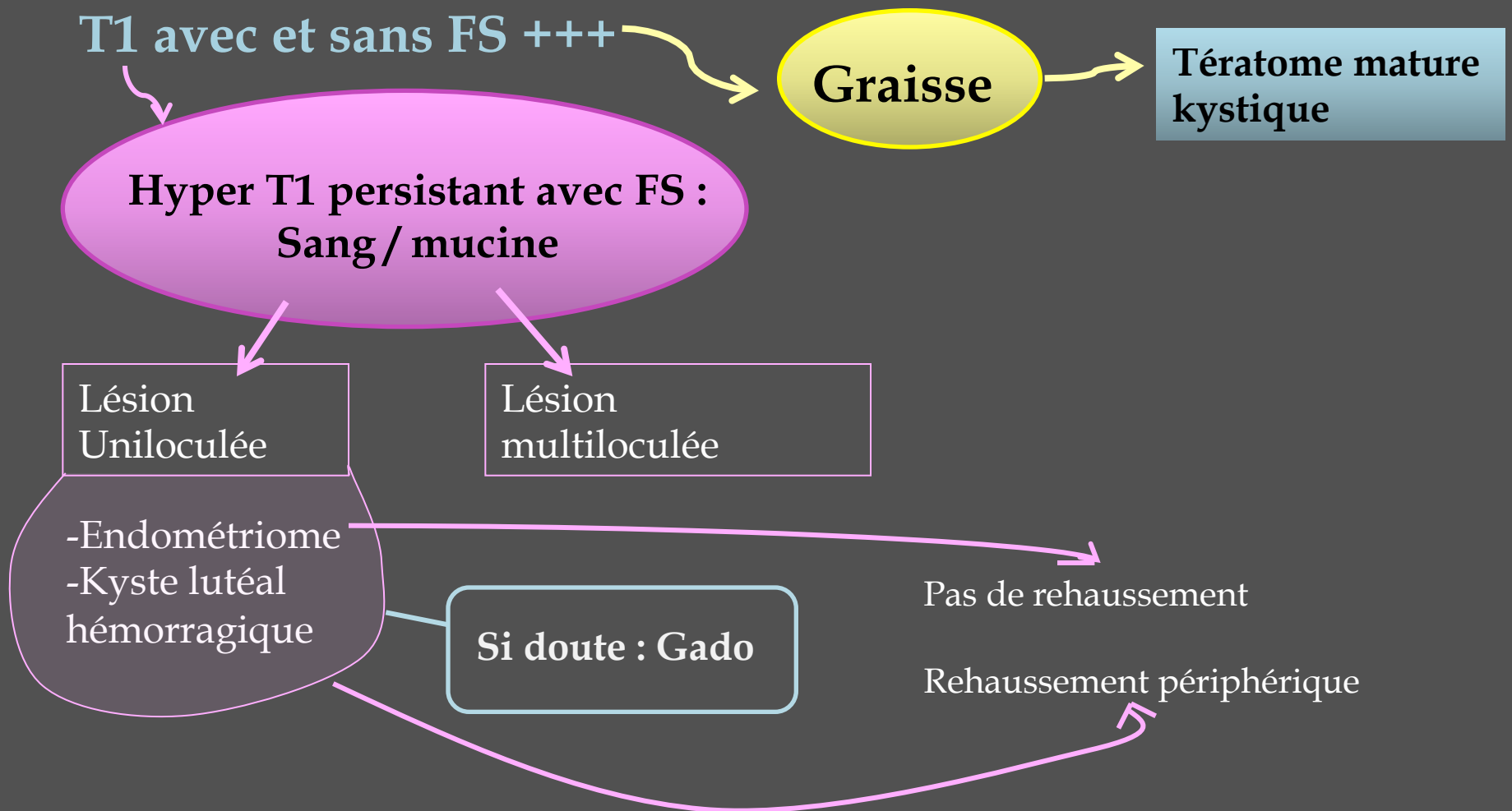


Lésion ovarienne

Tableau 1 - Gamme des masses pelviennes d'origine ovarienne ou extra-ovarienne.

Masses d'origine ovarienne		
Sans portion tissulaire		Avec portion tissulaire
Uniloculée/Pauciloculée	Multiloculée	
Origine fonctionnelle : → Kyste fonctionnel → Kyste lutéal hémorragique	Origine fonctionnelle : → Aucune	Origine fonctionnelle : → Aucune
Origine organique : → Endométriome → Tumeurs épithéliales : Cystadénome séreux bénin	Origine organique : → Tumeurs épithéliales : Cystadénome mucineux → Tumeurs germinales : Struma ovarii	Origine organique : → Tumeurs épithéliales : Tumeur séreuse et mucineuse borderline et maligne Tumeurs mucineuses → Tumeurs germinales : Kyste dermoïde Tératome immature → Tumeurs du stroma/cordons sexuels : Fibrome ovarien Tumeur stromale sclérosante Tumeur de la Granulosa Tumeur de Sertoli-Leydig → Métastases ovariennes

2 : chercher du sang ou de la graisse

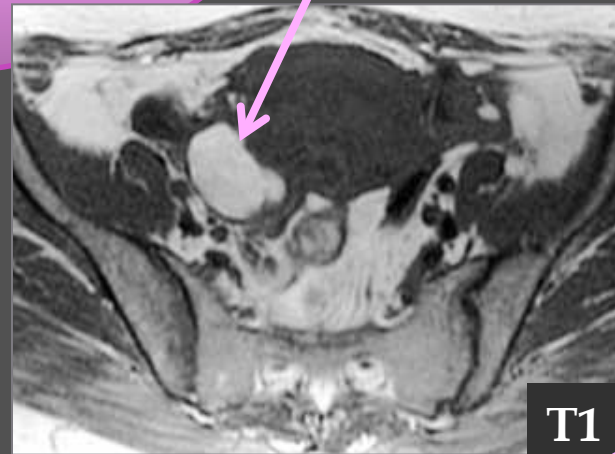


endométriose

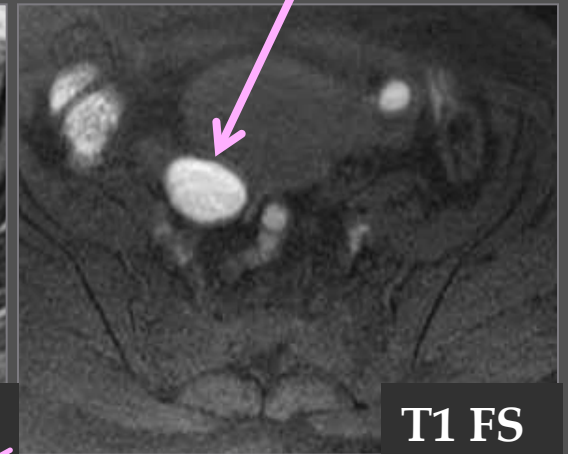
Hyper T1 persistant avec FS :
Sang / mucine

Lésion
Uniloculée

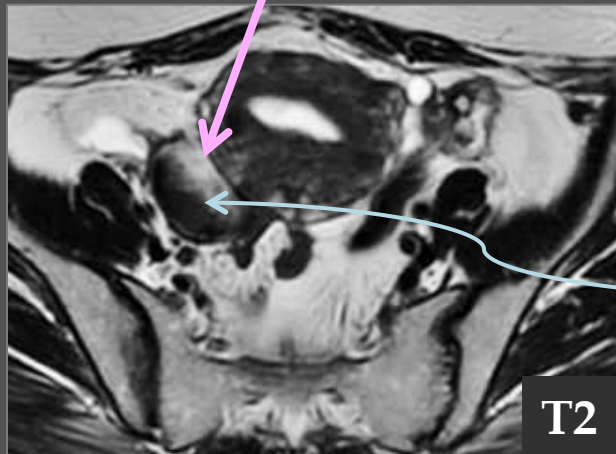
-Endométriose
-Kyste lutéal
hémorragique



T1



T1 FS



T2

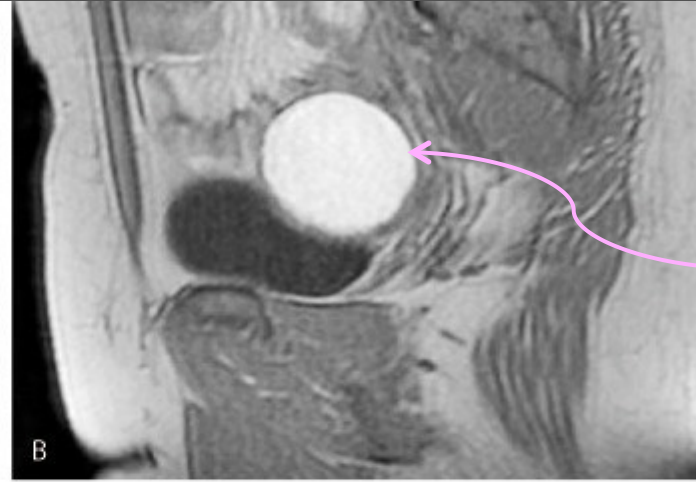
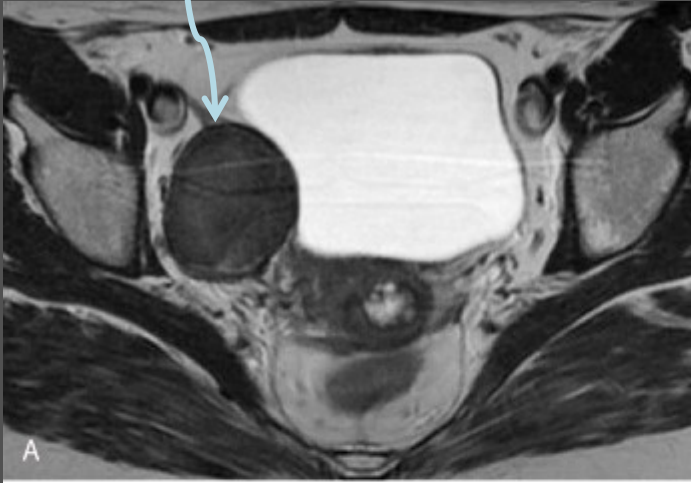
+ hyper que la
graisse

Hypo T2 = shading

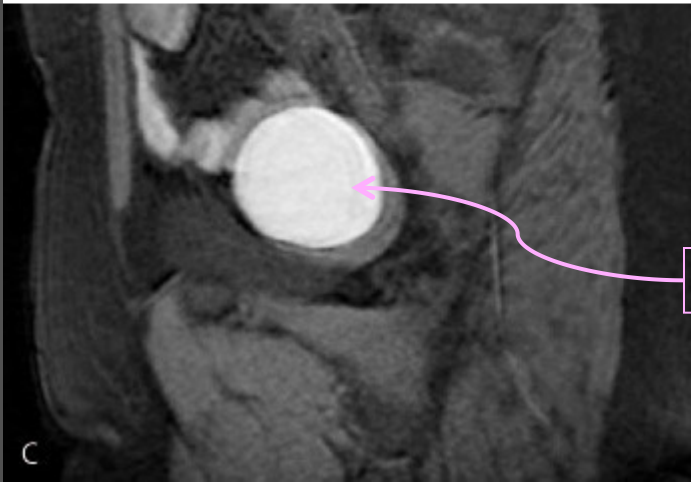


endométriose

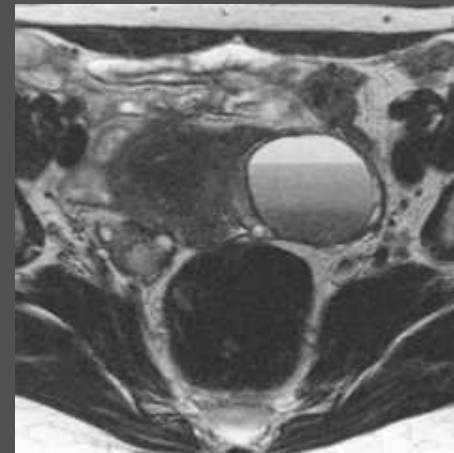
Hypo T2 = shading



+ hyper que la graisse



Hyper T1 FS



2 : chercher du sang ou de la graisse

T1 avec et sans FS +++

Graisse

Tératome mature kystique

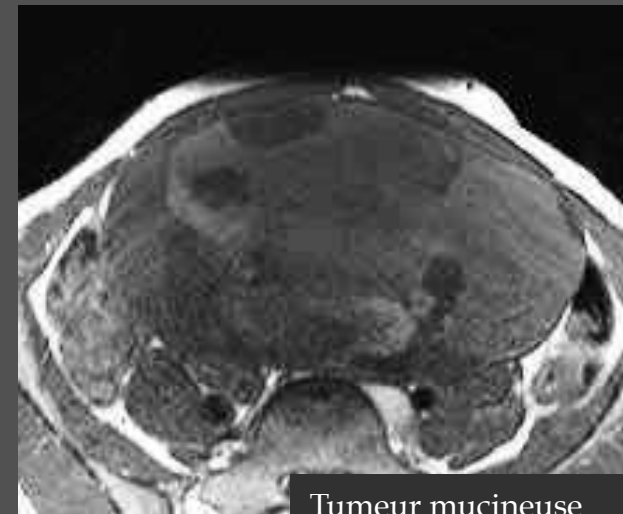
Hyper T1 persistant avec FS :
Sang / mucine

Lésion
Uniloculée

- Endométriome
- Kyste lutéal hémorragique

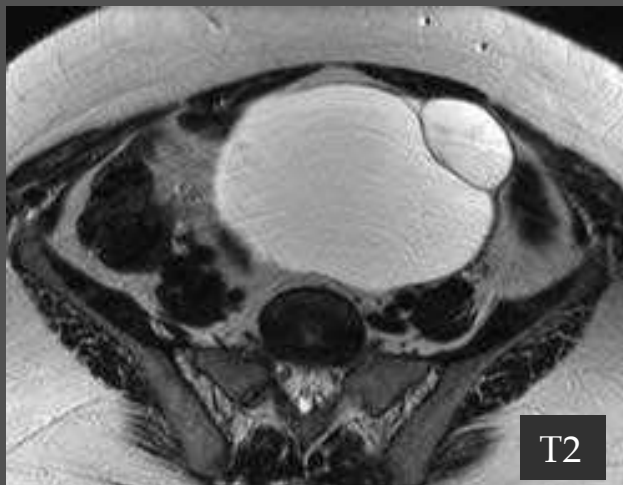
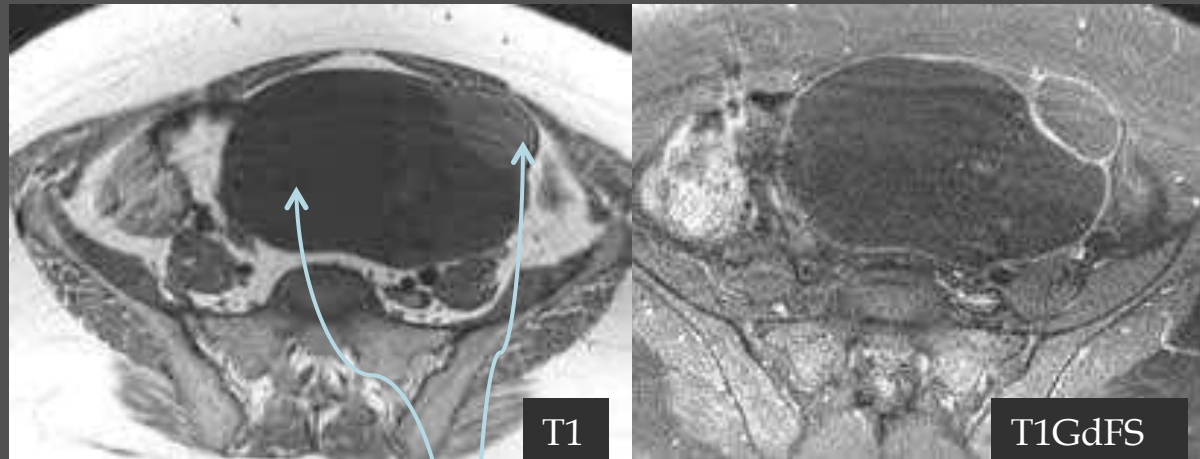
Lésion
multiloculée

- Tumeurs mucineuses
- Tumeurs de la granulosa
- Goitre ovarien



Tumeur mucineuse

Tumeurs mucineuses

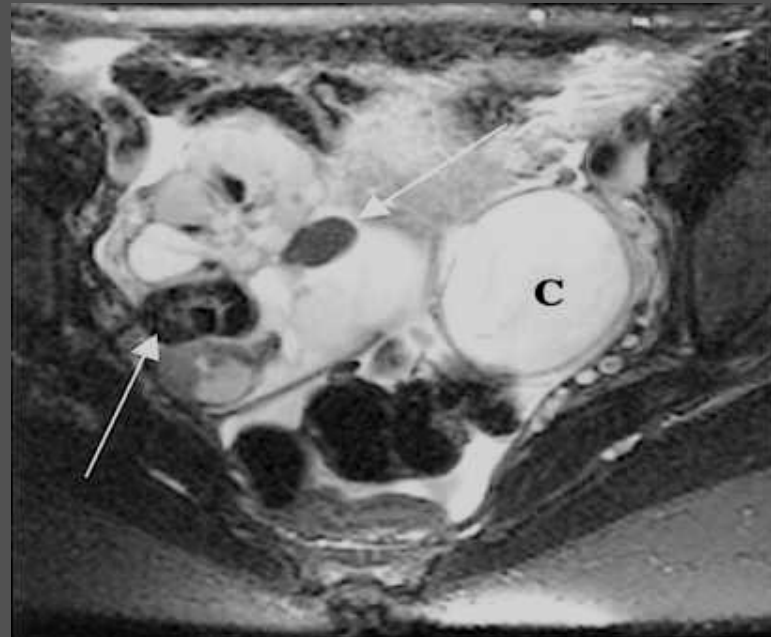
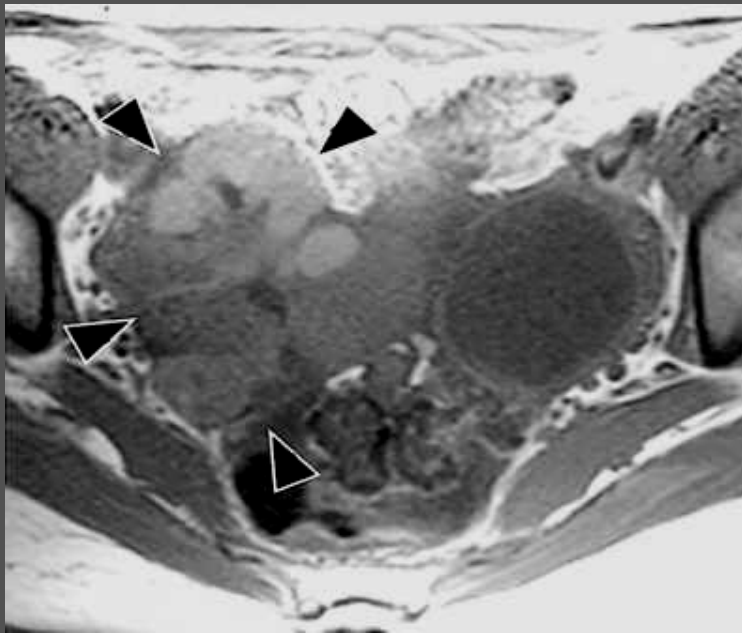


Loci de signaux différents

Cystadénome mucineux

Goitre ovarien = struma ovarii

Rare ++
Multiloculé
Hyper T1 , Hypo T2 : substance colloïde



Hypersignal T1

Tableau 2 - Gamme des masses pelviennes présentant un hypersignal T1.

Origine ovarienne			Origine extra-ovarienne
Masse uniloculée		Masse multiloculée	→ Hématosalpinx → Pseudo-kyste péritonéale hémorragique
Persistance de l'hypersignal T1 après saturation de graisse		Annulation de l'hypersignal T1 après saturation de graisse	
→ Endométriose Hypersignal T1 > graisse Shading en T2, pas de réhaussement de la paroi	→ Kyste lutéal hémorragique Hypersignal T1 < graisse Rehaussement annulaire après inj	→ Kyste dermoïde	
		→ Tumeurs mucineuses (primatives et secondaires) → Tumeur de la Granulosa → Goitre ovarien (hyposignal T2) Hyposignal T2 franc → Absès tubo-ovarien Contexte d'infection	

1 : lésion ovarienne ou extra-ovarienne?

2 : chercher du sang ou de la graisse

3 : chercher une portion tissulaire

3 : chercher une portion tissulaire

Tissu = prise de contraste

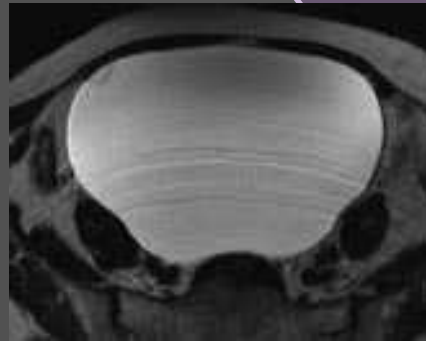Caractérisation tissulaire en IRM pelvienne

Liquides purs

Hypersignal T2 franc = liquidien
Hyposignal T1
Pas de prise de contraste

- Kyste
- Cystadénome séreux
- PK péritonéal
- Hydrosalpinx

...



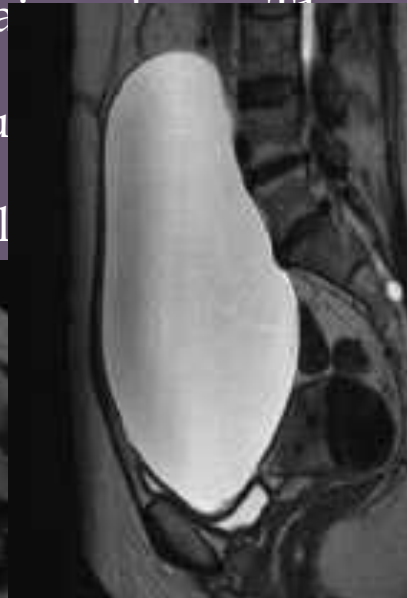Liquides impurs

Sang : hyper T1 FS

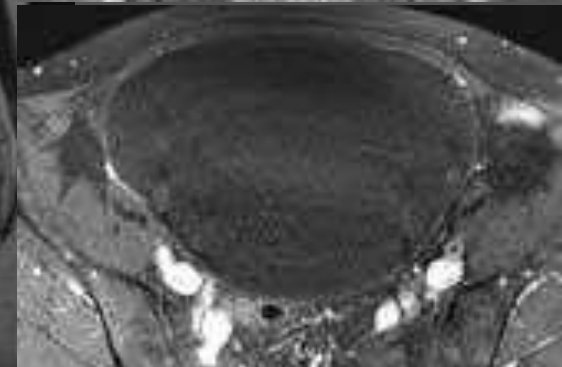
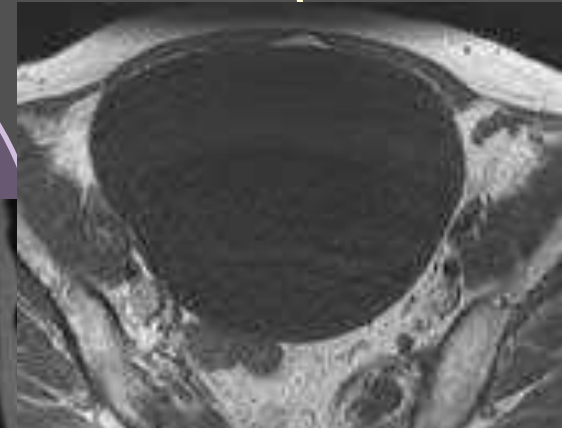
Gras

Mu

Col



Tissus



Cystadénome séreux

Caractérisation tissulaire en IRM pelvienne

Tableau 1 - Caractérisation tissulaire en IRM pelvienne.

	T2	T1	T1 FS	T1 gado	DWI	PWI	
LIQUIDES	Liquide pur	Hyper	Hypo	Hypo	Pas de PDC	Pas hyper b ₁₀₀₀	-
	Mucine	Iso ou Hyper	Iso ou hyper	Hyper	Pas de PDC	Isob1000	-
	Sang	Iso ou Hyper	Hyper	Hyper	Pas de PDC	NA	-
	Liquide endométriosique	Shading	Hyper (> graisse)	Hyper	Pas de PDC	NA	-
	Graisse	Iso	Hyper	Hypo	Pas de PDC	NA	-
	Colloïde	Hypo	Iso	Iso ou hyper	Pas de PDC	NA	-
	Myxoïde	Hyper (> urine)	Hypo	Hypo	Pas de PDC	Hyper b1000	-
SOLIDES	Fibrose	Hypo	Hypo	Hypo	PDC faible	Pas hyper b1000	Courbe type 1
	Tumoral malin	Iso	Hypo	Hypo	PDC	Hyper b1000	Courbe type 2 ou 3
	Tissu myomateux	Hypo Hyper (si œdème ou kystique)	Hypo Hyper (si graisse ou nécrobiose)	Hypo Hyper (si nécrobiose)	PDC // myomètre PDC longue et prolongée si hypercellularité	Pas hyper b1000 ADC bas et Hyper b1000 (suspecter leiomyosarcome)	-

* L'appréciation des signaux se fait comparativement à celui du myomètre externe.

PDC = Prise de contraste.

NA = Non applicable.

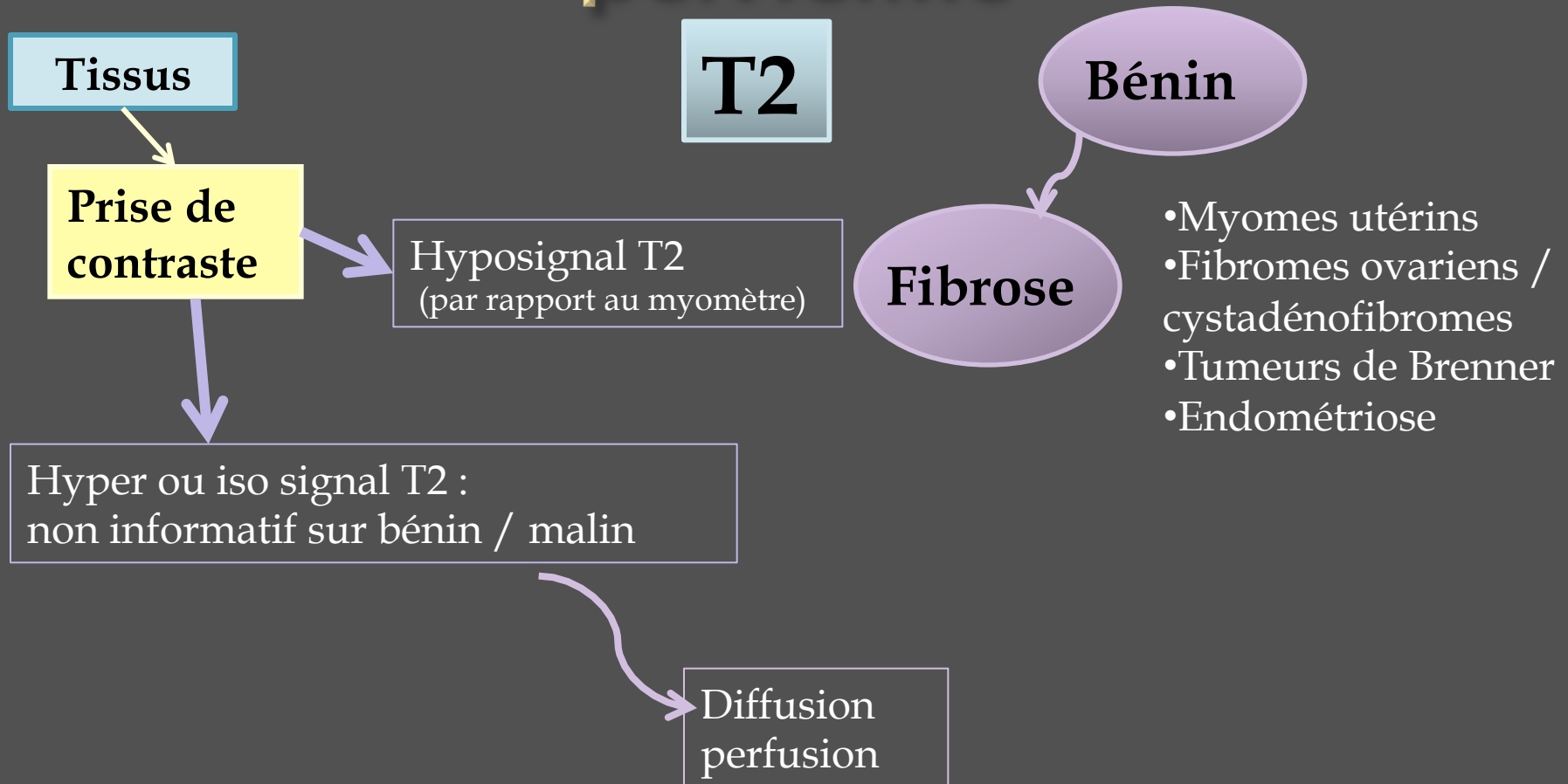
4 : caractériser la portion tissulaire

Tissu = prise de contraste

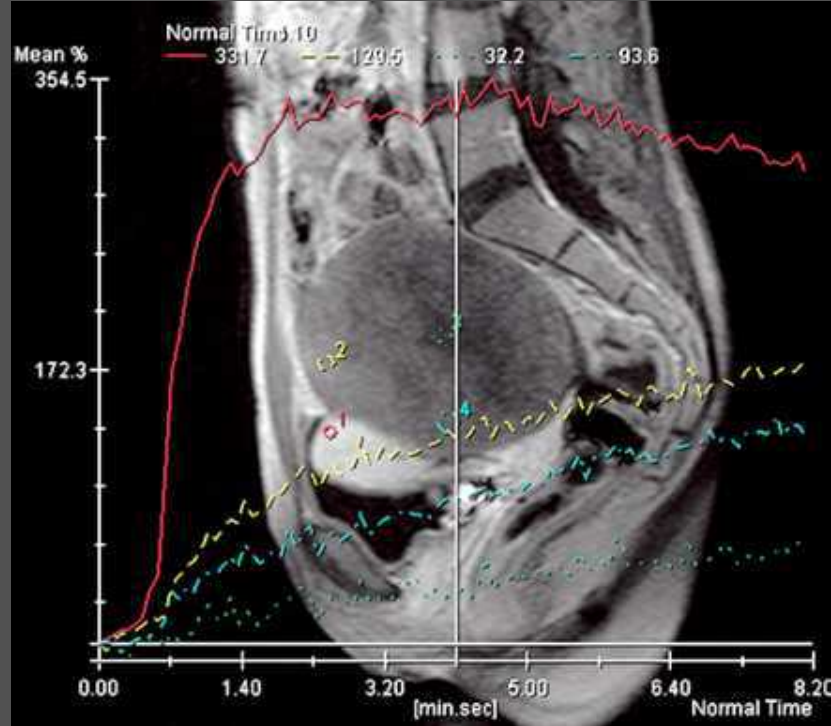
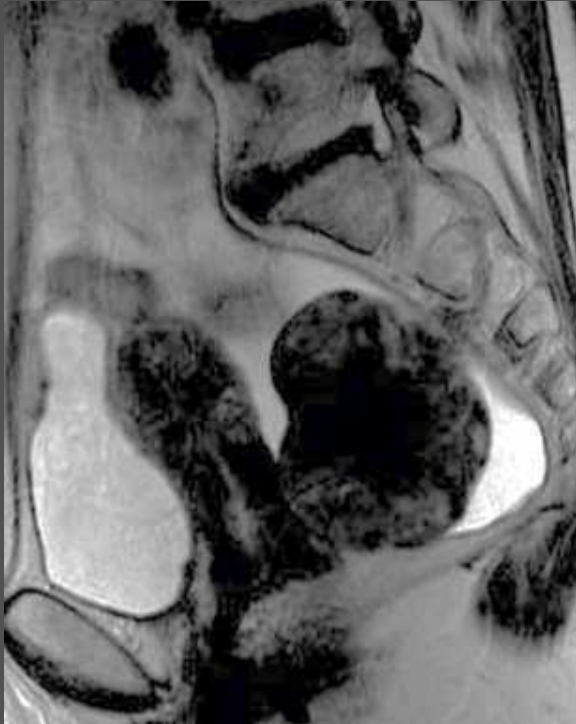

T2

Caractérisation tissulaire en IRM pelvienne



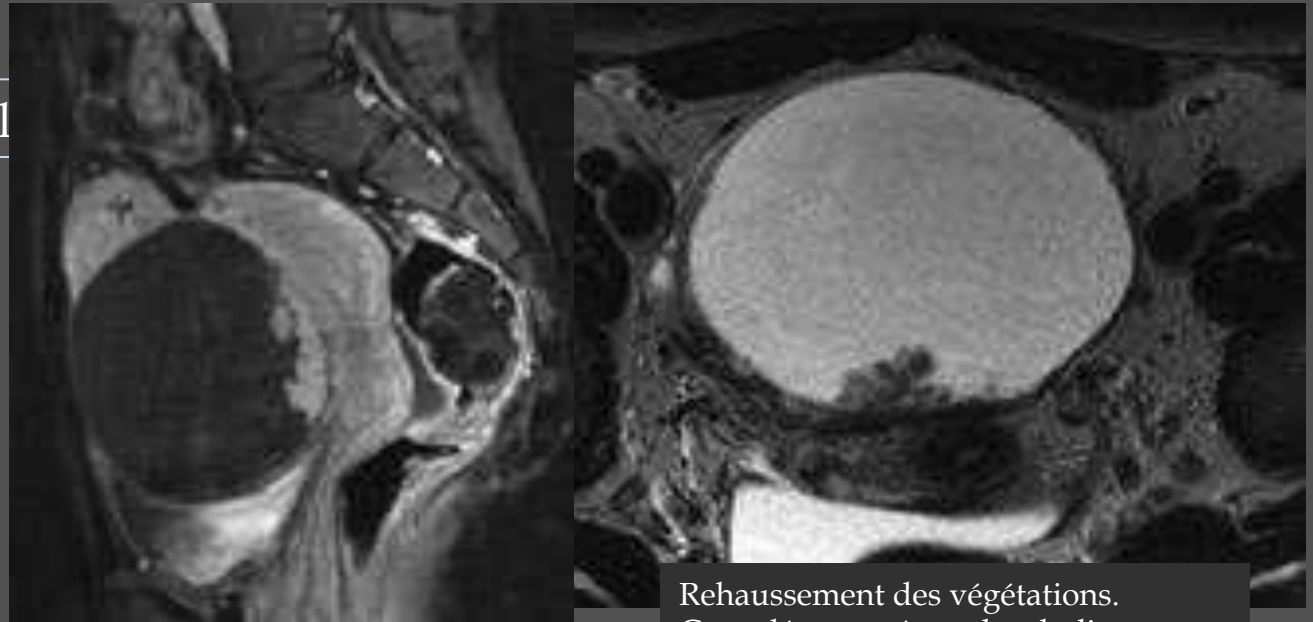Fibrose



4 : caractériser la portion tissulaire

Hyper ou iso signal T2 :

- Aspect lésionnel



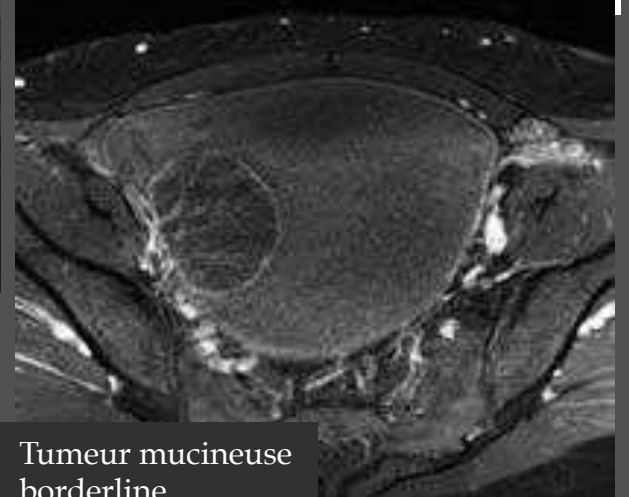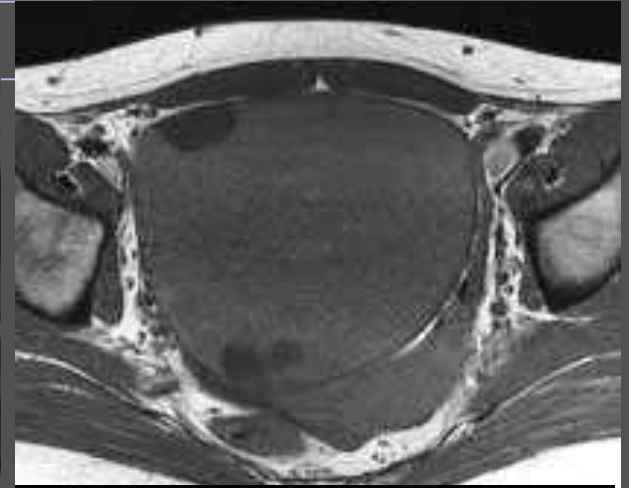
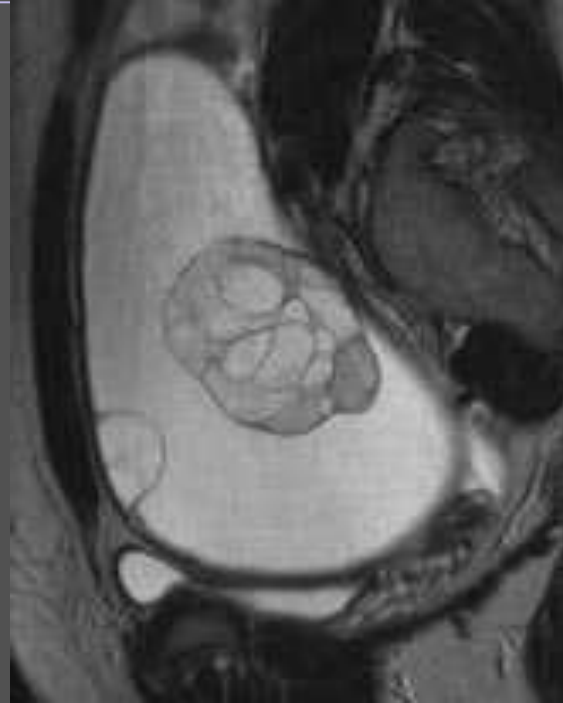Rehaussement des végétations.
Cystadénome séreux borderline

- Cloisons irrégulières
- Végétations
- Portion solide

4 : caractériser la portion tissulaire

Hyper ou iso signal T2 :

- Aspect lésionnel

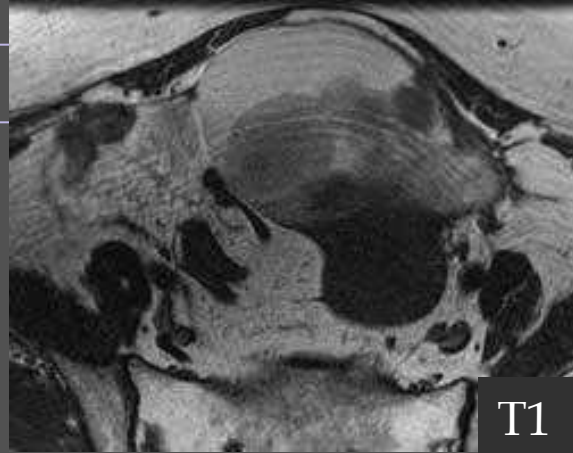

Tumeur mucineuse
borderline

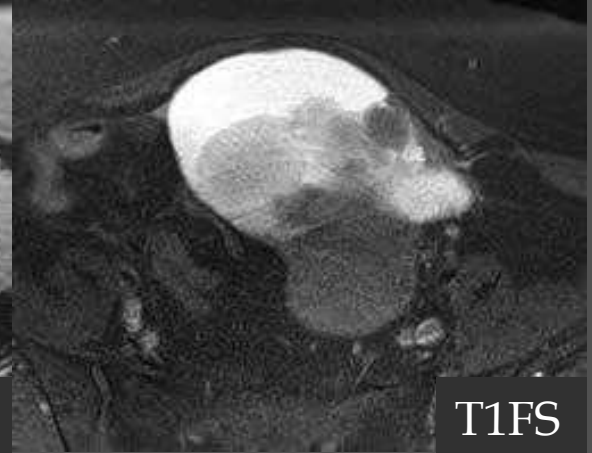
4 : caractériser la portion tissulaire

Hyper ou iso signal T2 :

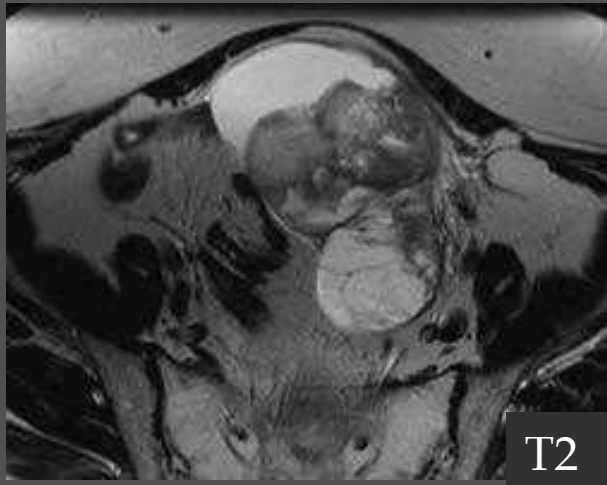
- Aspect lésionnel



T1

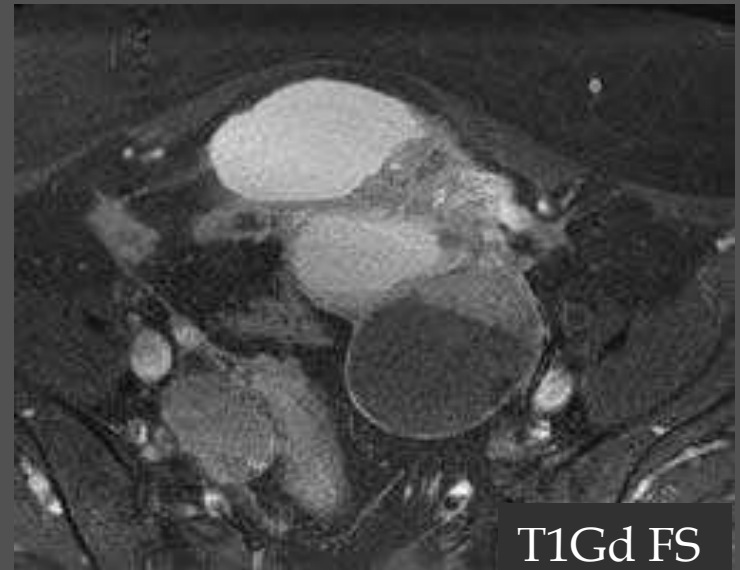


T1FS



T2

Cystadénocarcinome
séreux



T1Gd FS

- Séquences complémentaires : diffusion, perfusion

4 : caractériser la portion tissulaire

Diffusion

Tumeurs (col, endomètre, ovaire) : hypersignal, chute de l'ADC

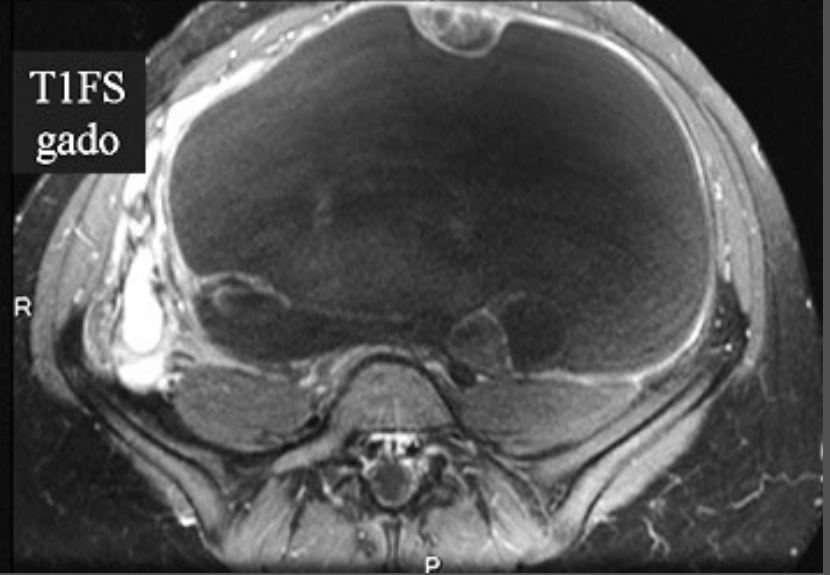
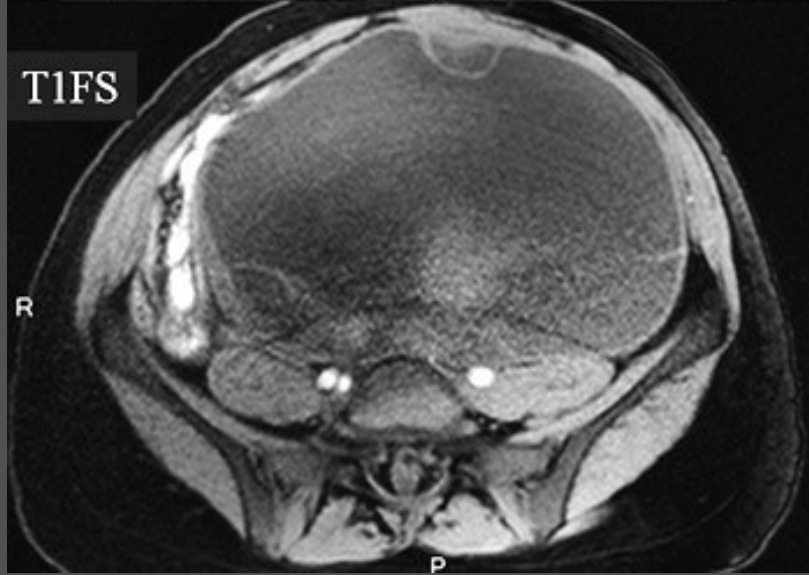
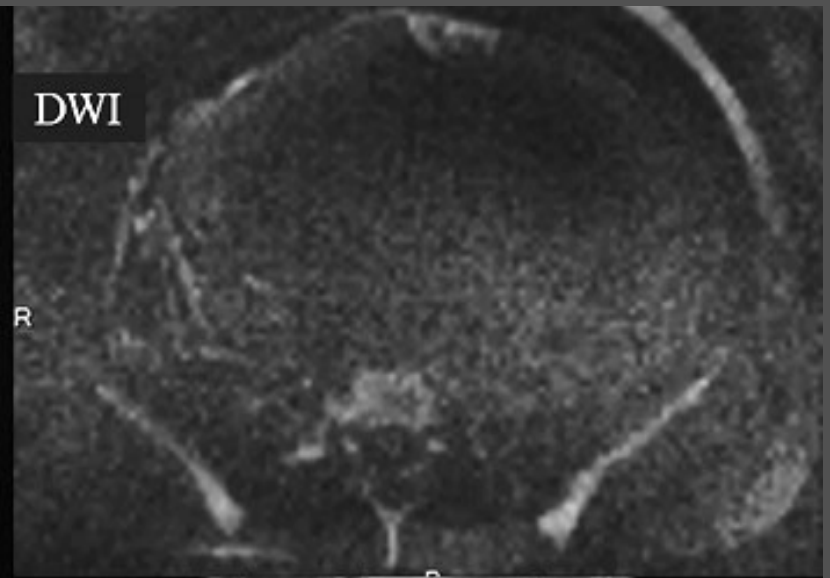
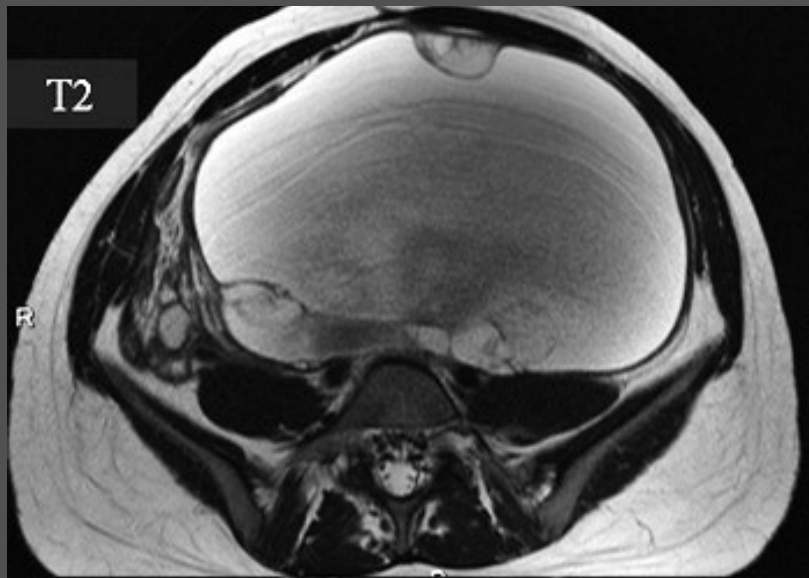
Pas d'hypersignal : bénin

Hypersignal : sait pas

Ex : fibromes = très cellulaires, hypersignal



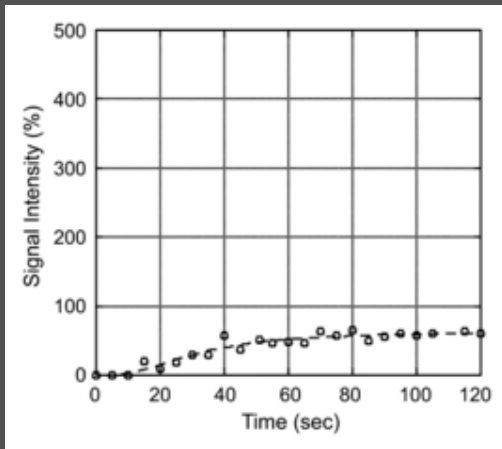
Vérifier l'absence d'hyper **T1** spontané, perturbe la diffusion



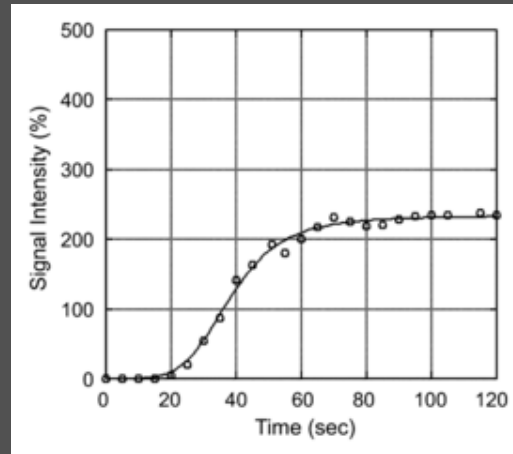
Tumeur mucineuse borderline

4 : caractériser la portion tissulaire

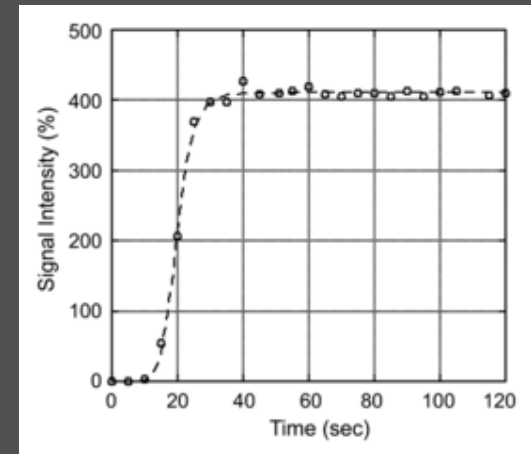
Perfusion = dynamiques



1 : bénin

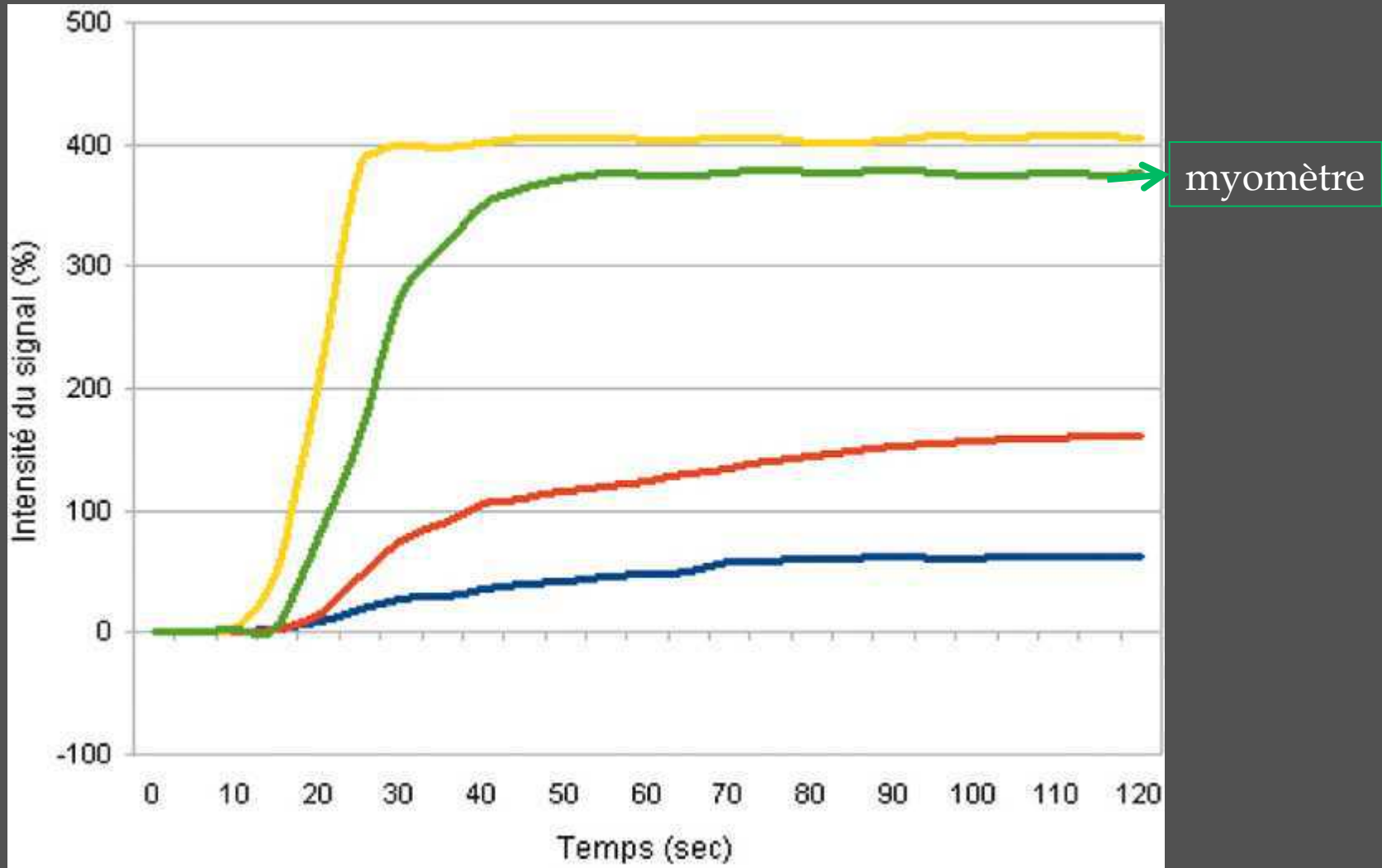


2 : borderline



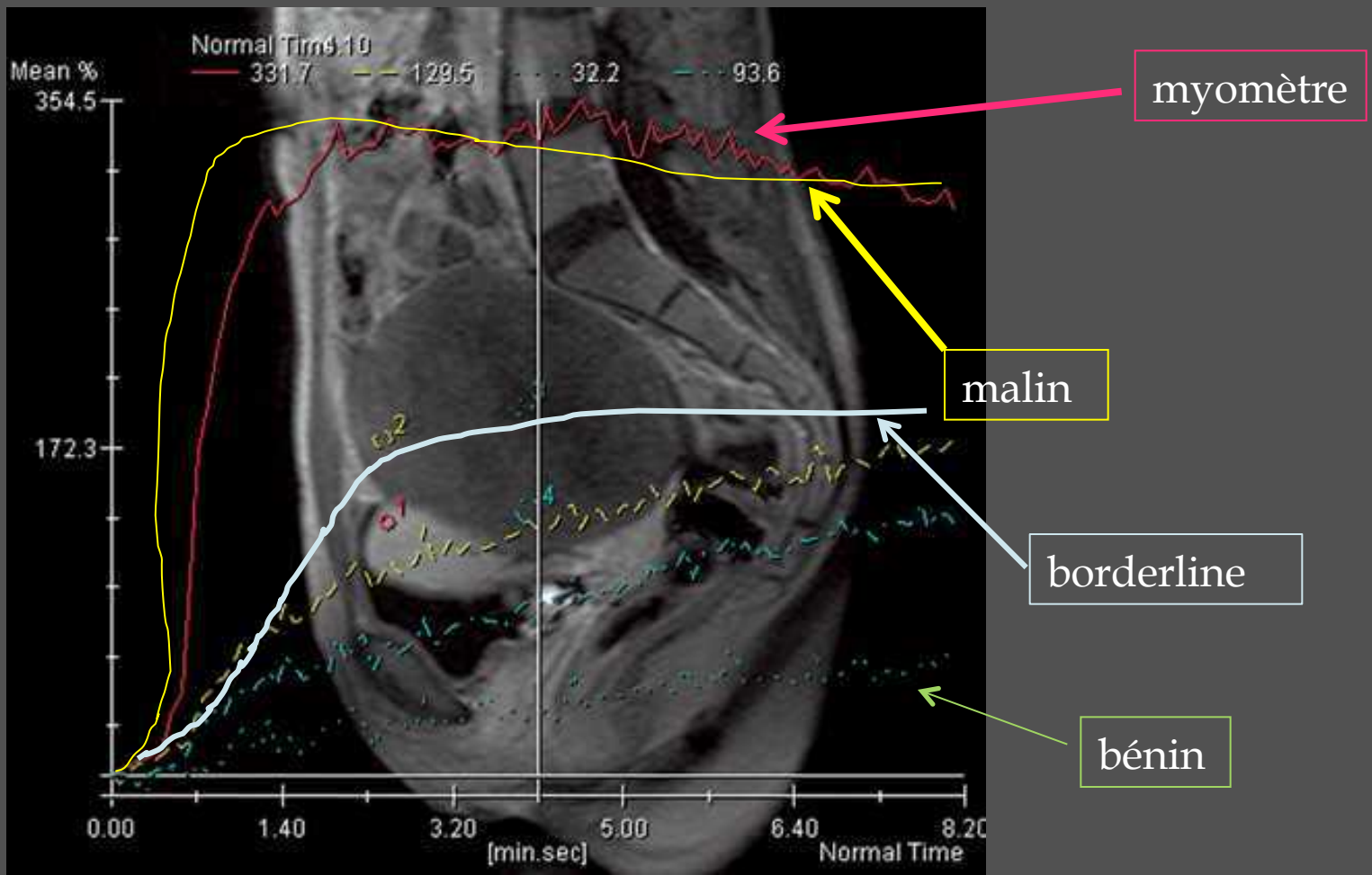
3 : malin

Perfusion = dynamiques

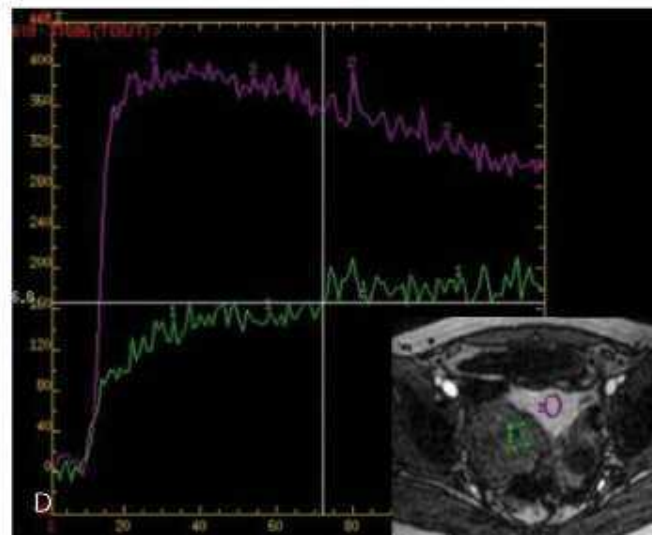
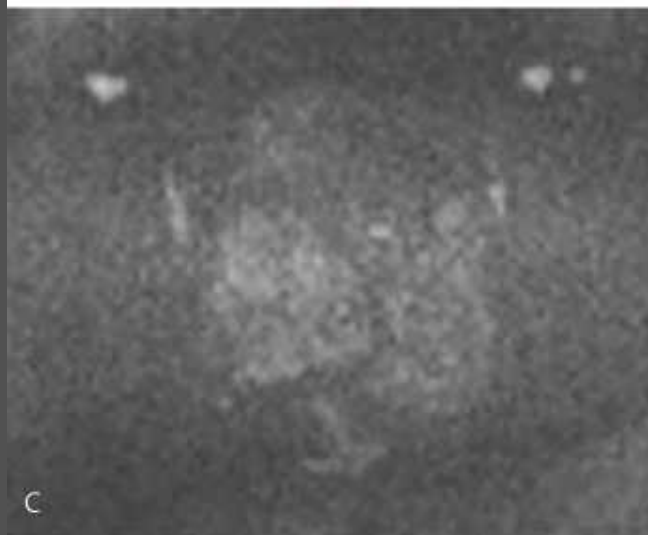
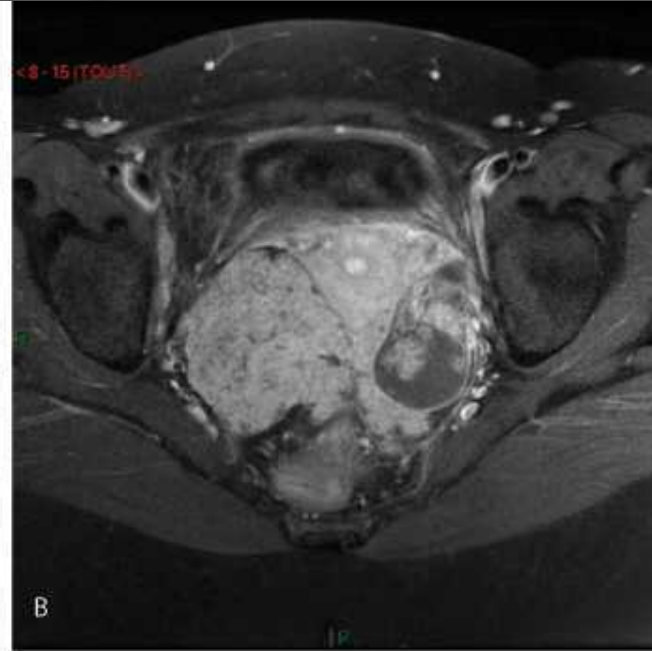
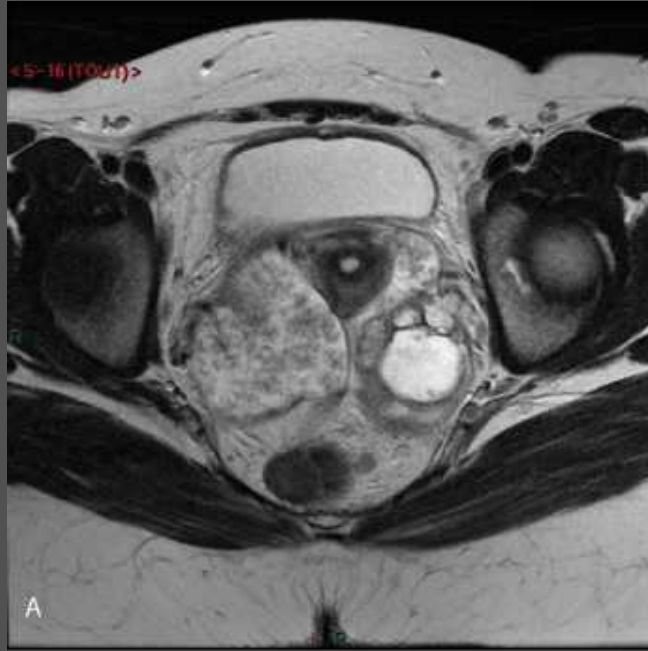

4 : caractériser la portion tissulaire

Perfusion = dynamiques



4 : caractériser la portion tissulaire



cystadénome
séreux type
borderline

Plan

I. Technique

- Technique écho
- Protocoles IRM

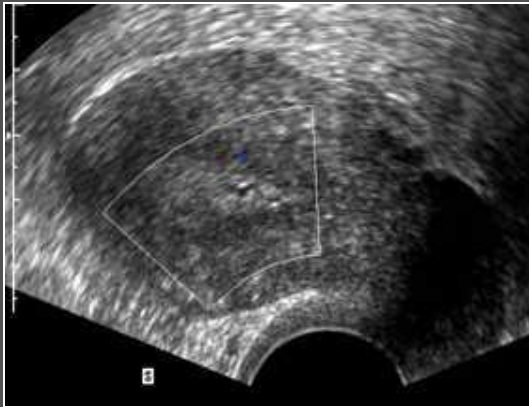
II. Le normal

III. Pathologies

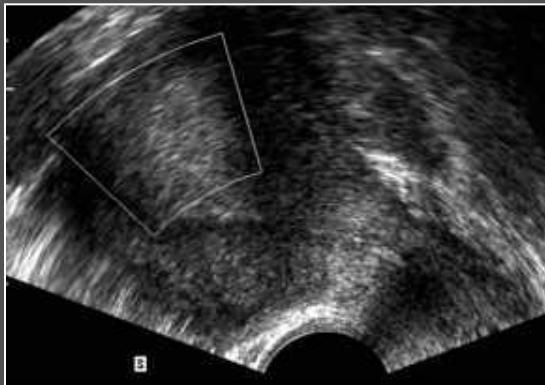- Kyste ou tumeur ovarienne
- Cancer de l'endomètre
- Cancer du col

Extension d'un cancer de l'endomètre

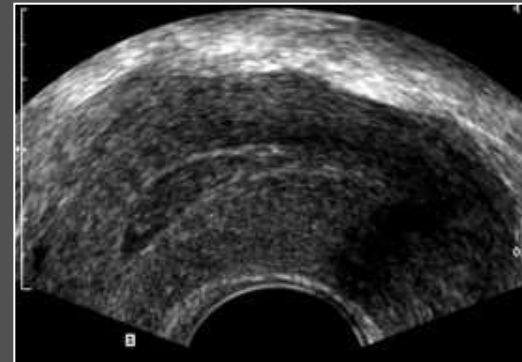
Métrorragies post-ménopausiques +++



Echo : épaissement localisé ou diffus >5mm



Rétention
liquidienne



FIGO

Tableau 2 - Classification FIGO des cancers de l'endomètre [1].

Stade I : Lésion limitée au corps utérin

IA: Infiltration < 50 % épaisseur myomètre.

IB: Infiltration > 50 % épaisseur myomètre.

Stade II : Extension au col utérin. Infiltration du stroma cervical sans extension au-delà de l'utérus.

Stade III :

IIIA: Atteinte séreuse, et/ou annexe.

IIIB : Extension au vagin, aux paramètres.

IIIC : Métastase ganglionnaire pelvienne (IIIC1) ou lombo-aortique (IIIC2).

Stade IV :

IVA: Atteinte muqueuse de la vessie ou du rectum.

IVB : Métastase abdominale et/ou à distance et/ou N+ inguinal.

Bilan d'extension IRM

Ce qu'attend le chirurgien :

1. profondeur d'extension au myomètre
2. atteinte de la séreuse, du col
3. extension extra-utérine (paramètres, vessie, rectum, péritoine)
4. aspect des ovaires
5. état des ganglions (inguinaux, pelviens, présacrés et lombo-aortiques, jusqu'à la veine rénale gauche dont la position pré- ou rétro-aortique doit être précisée)
6. état des cavités rénales.

Protocole IRM

-3 plans T2

-Ax T2 jusqu' aux hiles rénaux +++ **sans saturation de graisse**

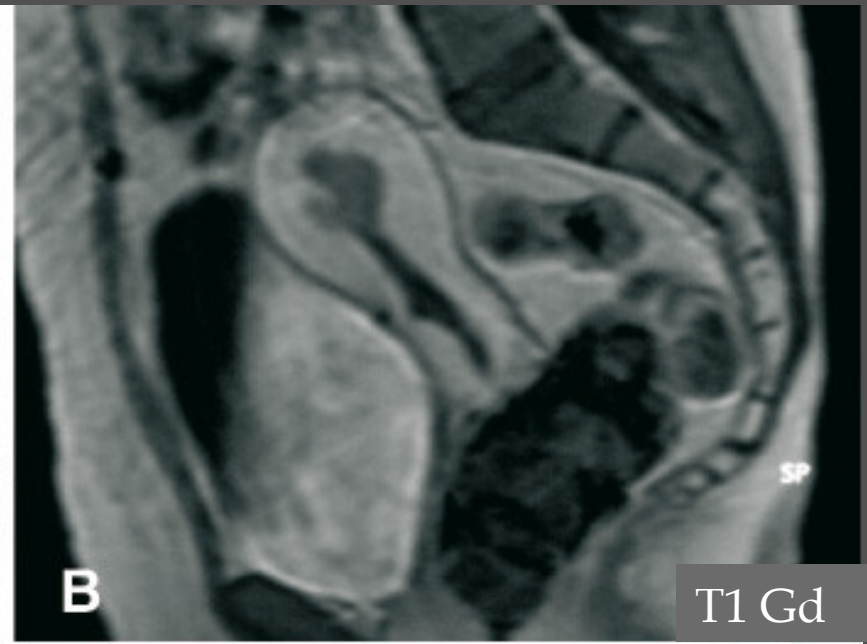
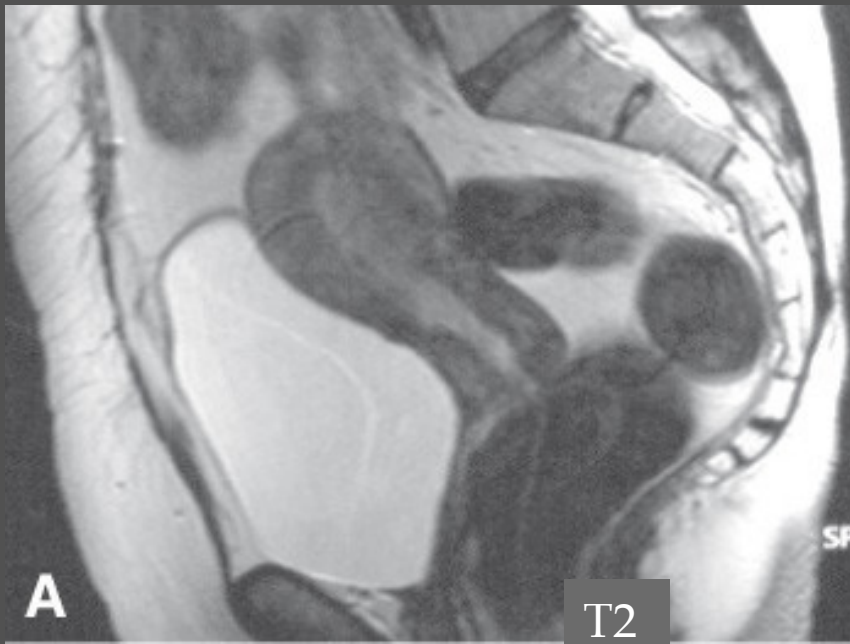
-5mm

- Bilan d' extension ganglionnaire ++
- Recherche une dilatation pyélo-calicielle

-T1 Gado dynamique / ou **tardif à 2min30**

-Diffusion

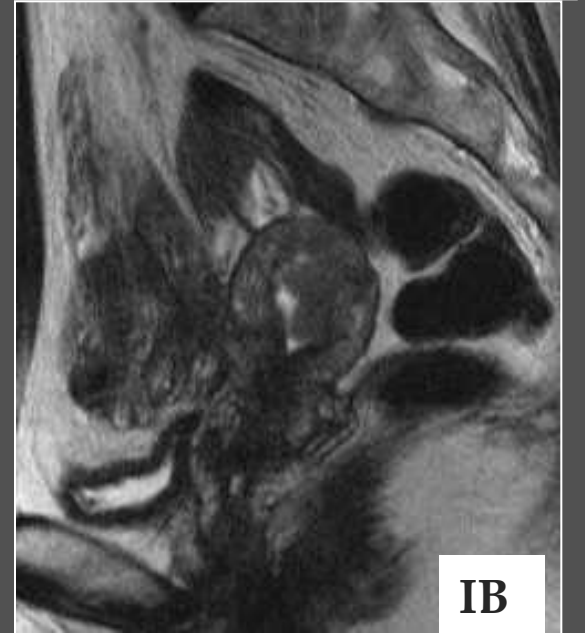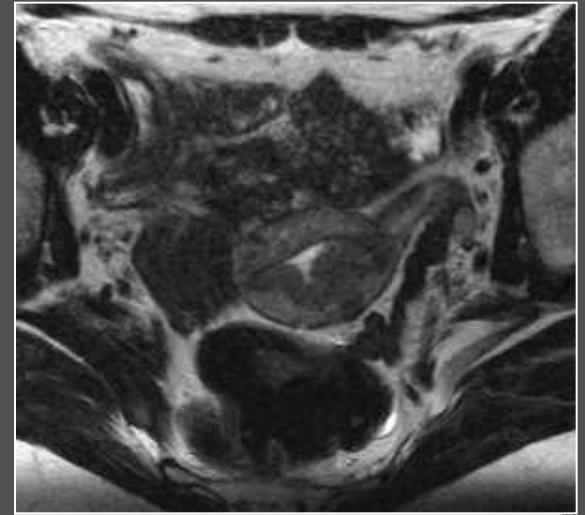
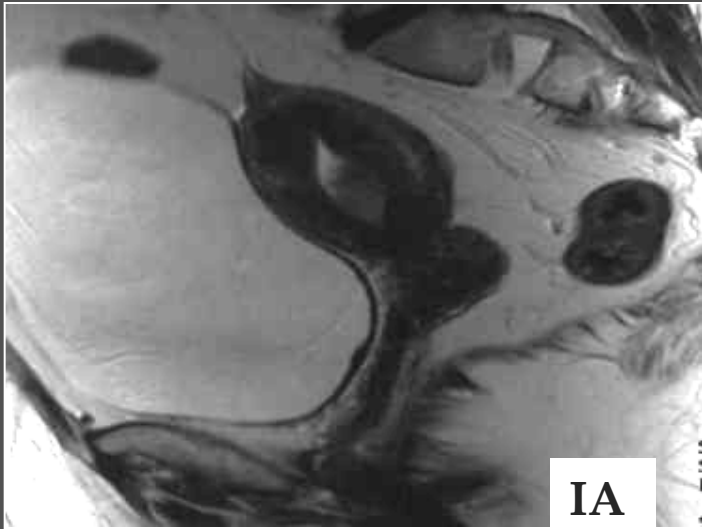
Protocole IRM



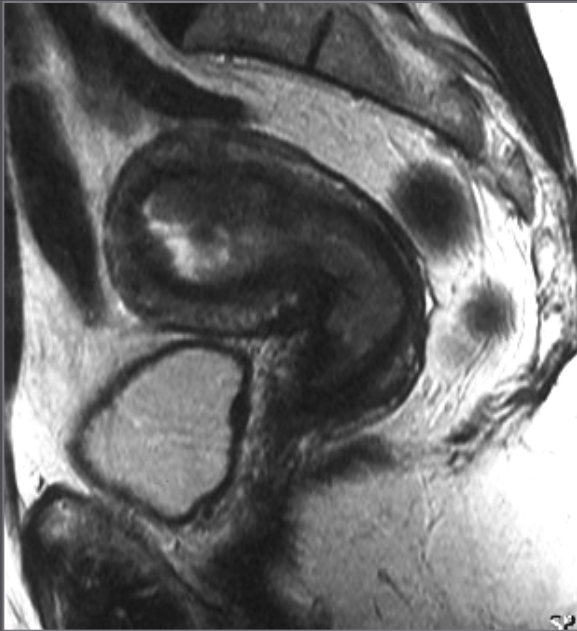
Extension < 50 % du myomètre = stade IA

Envahissement du myomètre

- ⇒ Interruption de la ZJ
- ⇒ Irrégularités Endomètre-Myomètre
- ⇒ Hypersignal tumoral intra-myométrial



Extension au col (II)



Plan

I. Technique

- Technique écho
- Protocoles IRM

II. Le normal

III. Pathologies

- Kyste ou tumeur ovarienne
- Cancer de l'endomètre
- Cancer du col

Extension d'un cancer du col

-Gel intra-vaginal ++

-2 ou 3 plans T2 sur pelvis dont Ax T2 perpendiculaire au col

-Ax T2 sur abdomen

-Option : Fr T2 parallèle au col (paramètres)

-T1 Gado dynamiques ++++++++ : rehaussement précoce du cancer

-T1 Gado tardives

-(Diffusion)

Contraste optimal col/ tumeur : 30 -60 s



Tumeur : hyper T2 / rapport au col
Rehaussement précoce
Lavage tardif

FIGO

Clinique ...

Tableau 1 - Classification FIGO des cancers du col utérin [1].

Stade 0 : Carcinome in situ

Stade I : limité au col

IA : Micro-invasif (défini sur pièce de conisation ou d'hystérectomie)

IA1 : invasion < 3 mm en profondeur et < 7 mm en surface

IA2 : > 3 mm et < 5 mm profondeur et < 7 mm en surface

IB : Invasif : > 5 mm profondeur ou > 7 mm en surface

IB1 : diamètre col < 4 cm mesuré par IRM

IB2 : diamètre col > 4 cm

Stade II : Extension vaginale ou paramétriale limitée

IIA : Atteinte vaginale isolée mais limitée aux 2/3 supérieurs

IIA1 : Lésion visible < 4 cm

IIA2 : Lésion visible > 4 cm

IIB : Atteinte paramétriale mais sans fixation à la paroi pelvienne

Atteinte proximale

Atteinte distale

Stade III : Extension vaginale ou paramétriale étendue

IIIA : Atteinte isolée 1/3 inférieur du vagin

IIIB : Paramètres fixés à la paroi pelvienne ou hydronéphrose ou rein muet

Stade IV : Extension aux organes pelviens ou métastases

IVA : Atteinte muqueuse de la vessie (> à œdème bulleux) et/ou du rectum

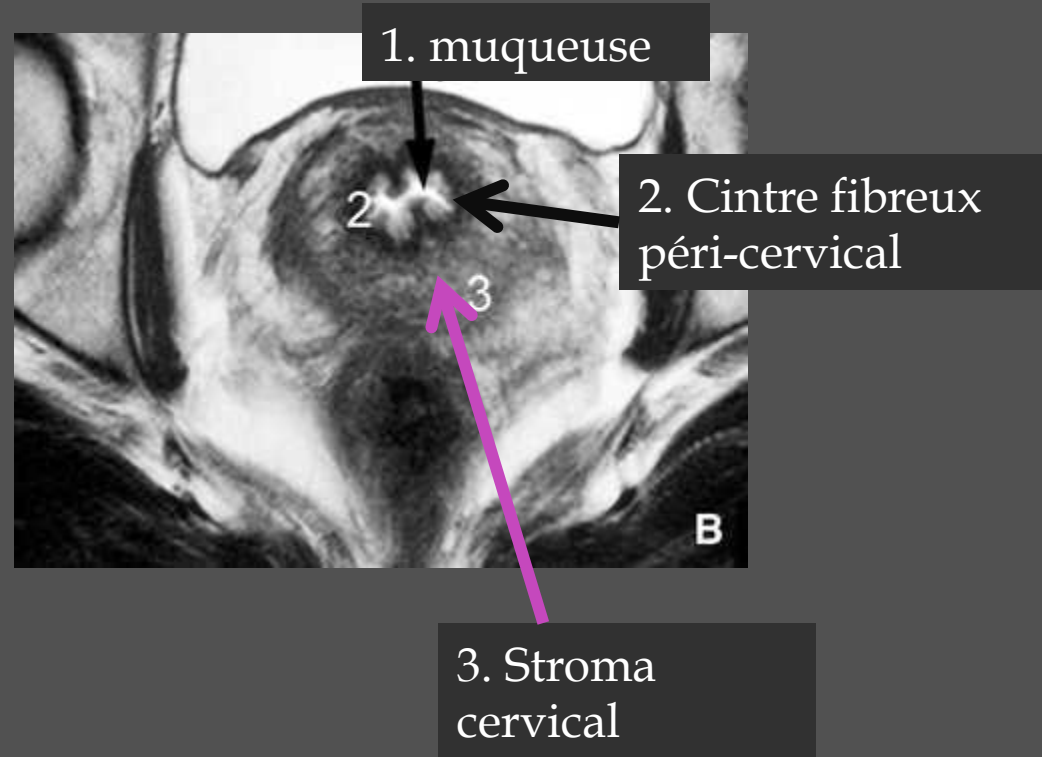
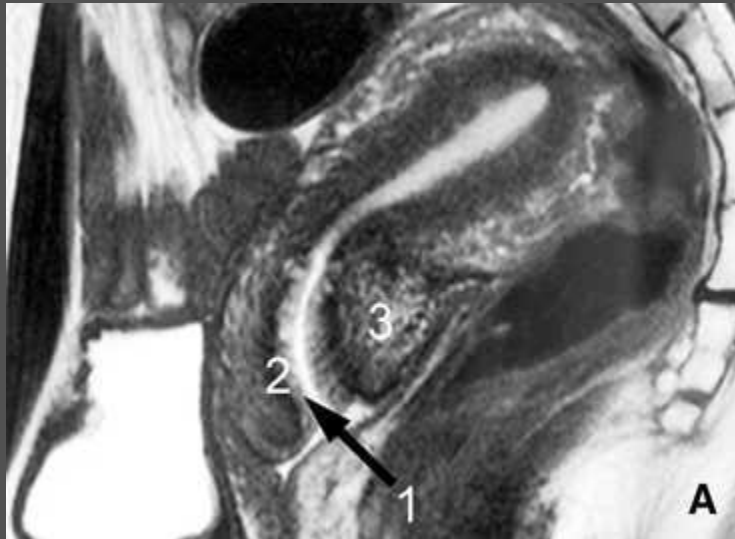
IVB : Métastases à distance

Bilan d'extension IRM

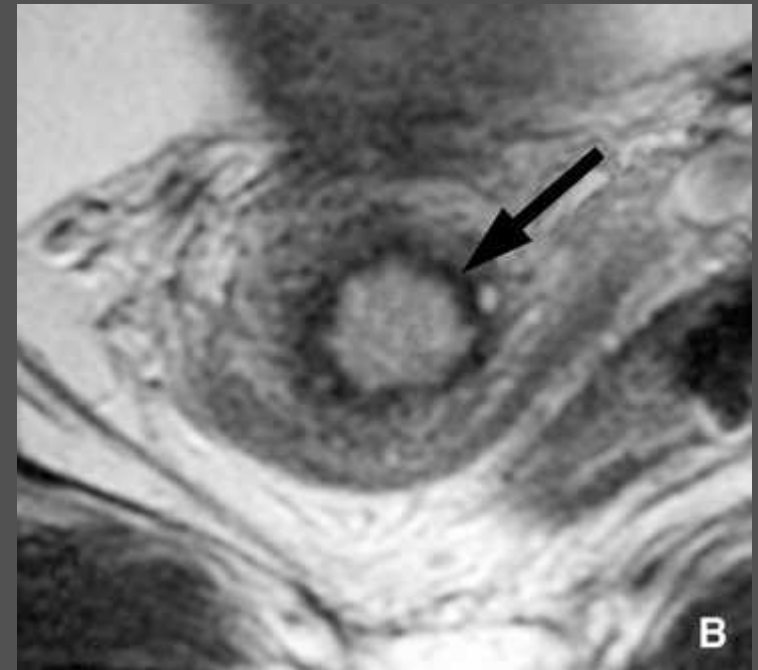
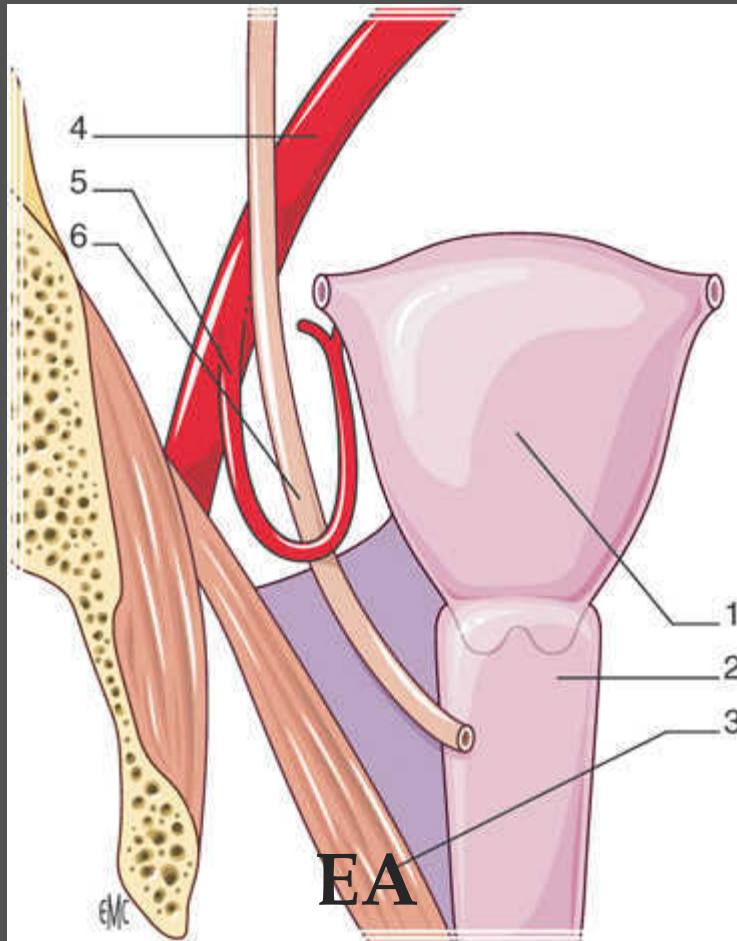
Ce qu'attend le chirurgien :

1. taille tumorale (le plus grand diamètre prime)
2. extension à l'isthme ou au corps utérin notamment pour les patientes en âge de procréer
3. extension vaginale, paramétriale et/ou extra-utérine (vessie, rectum, péritoine)
4. aspect des ovaires
5. état des ganglions : inguinaux, pelviens, présacrés et lombo-aortiques jusqu'à la veine rénale gauche dont la position pré- ou rétro-aortique doit être précisée
6. état des cavités rénales.

Le col normal en IRM

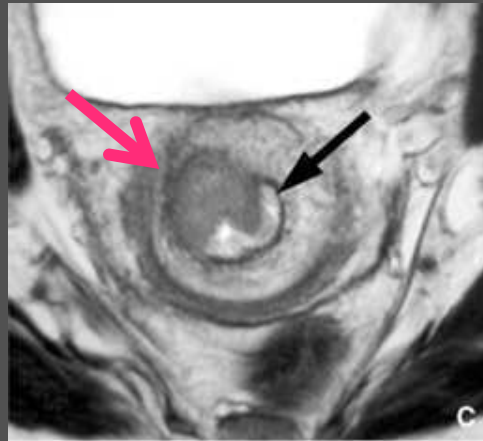
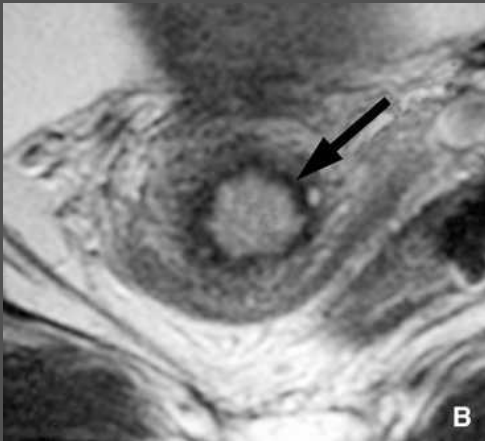


Paramètres

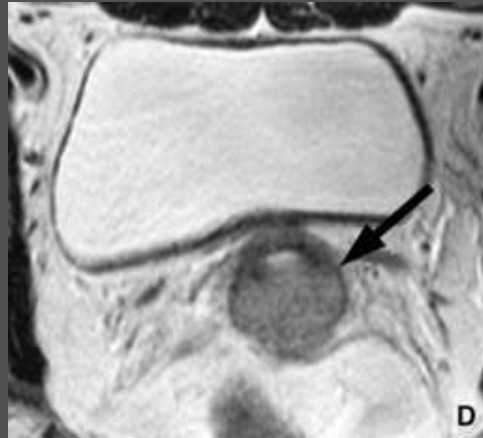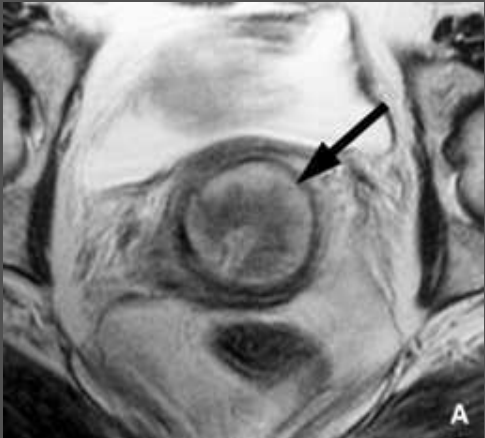


Extension aux paramètres

1. Rupture du cintre fibreux péri-cervical



- Rupture focale
- Pas de signe direct d'extension aux paramètres

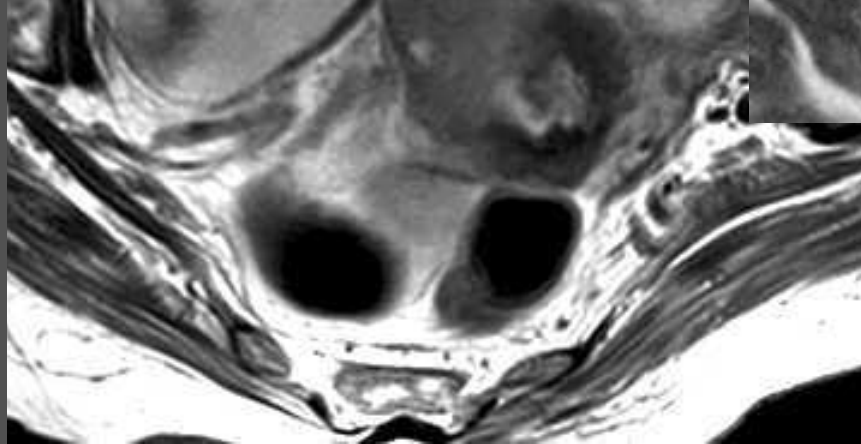
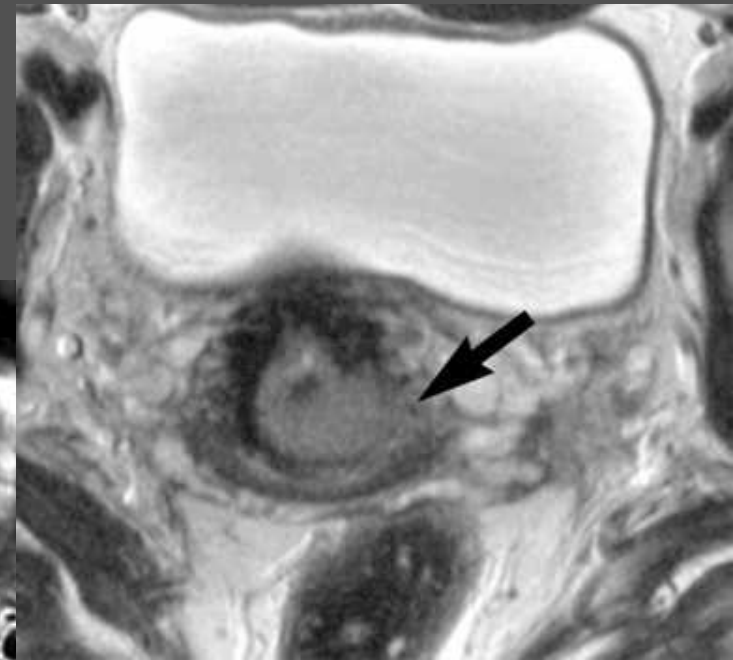
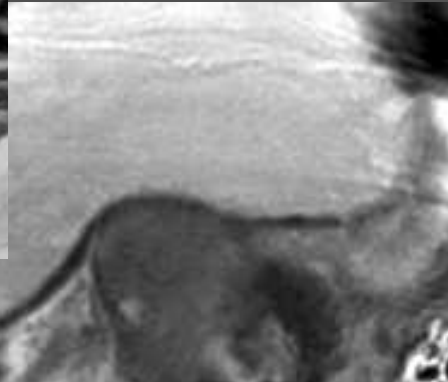
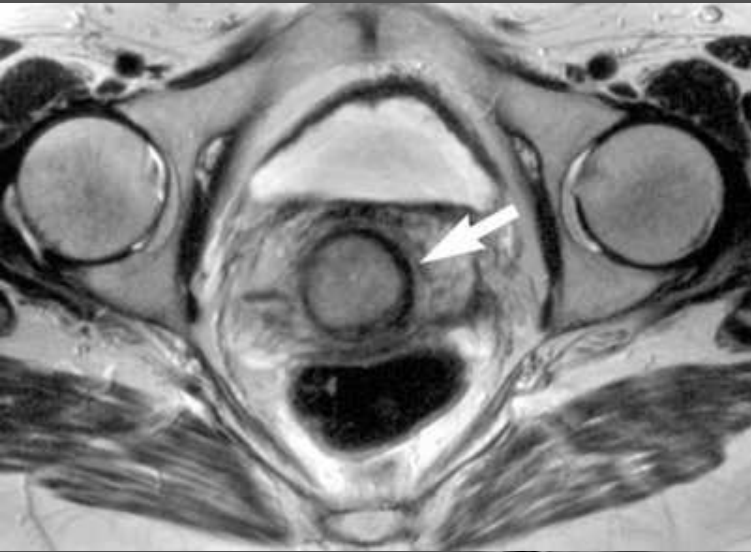

Atteinte diffuse

Respect du cintre

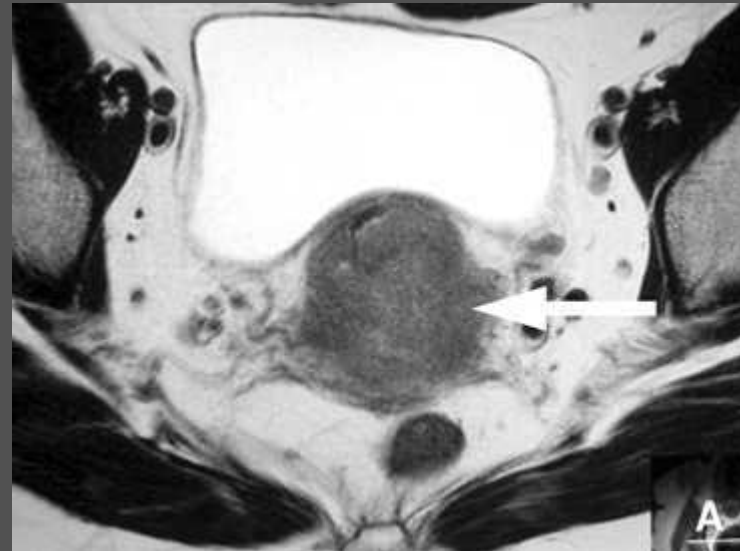
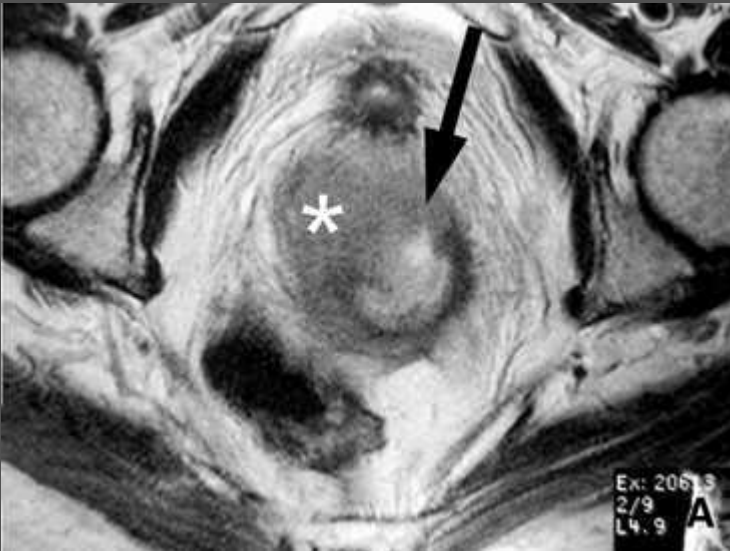Extension aux paramètres

1. Rupture du cintre fibreux péri-cervical

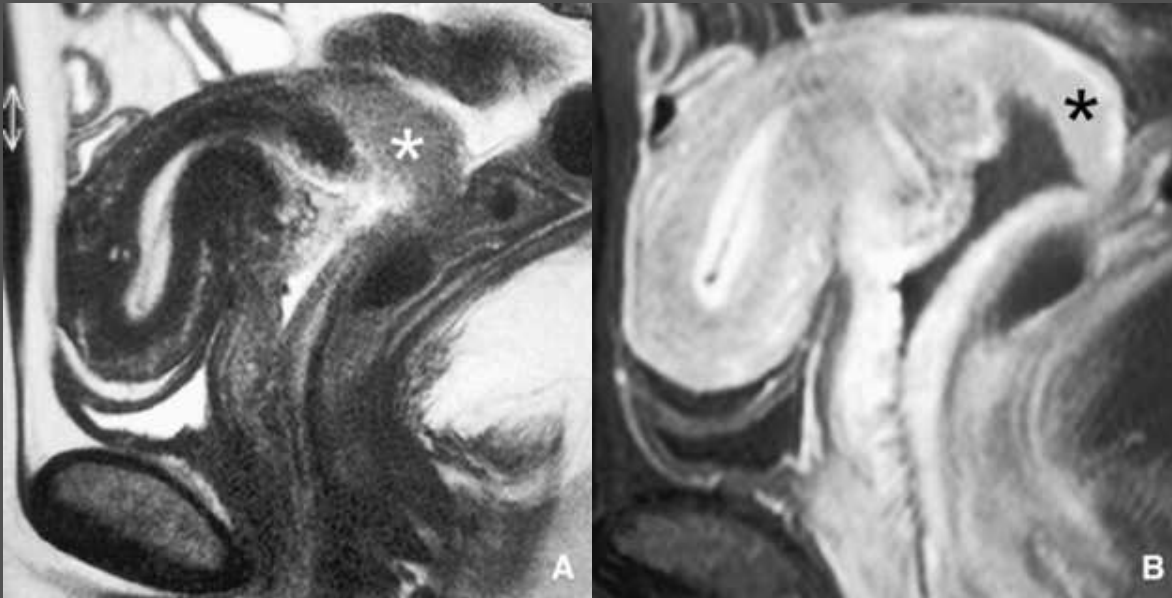


Extension aux paramètres

2. Extension directe aux paramètres



Invasion du vagin

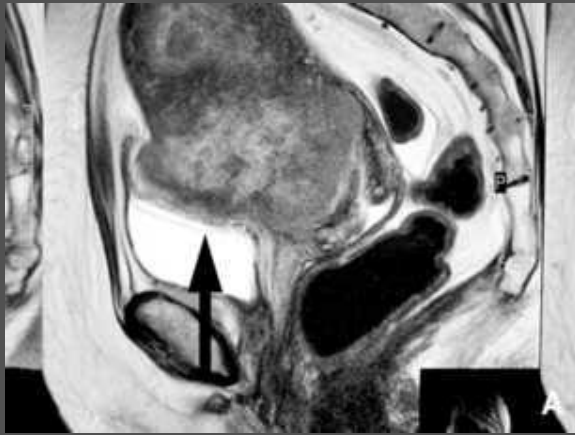

Extension de la tumeur au fornix vaginal postérieur et au fond vaginal

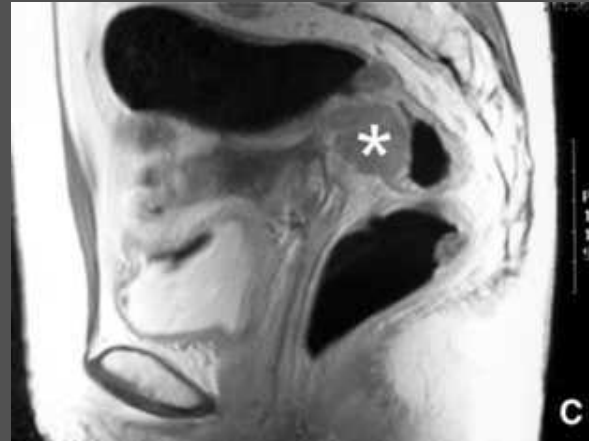
2/3 sup

1/3 inf

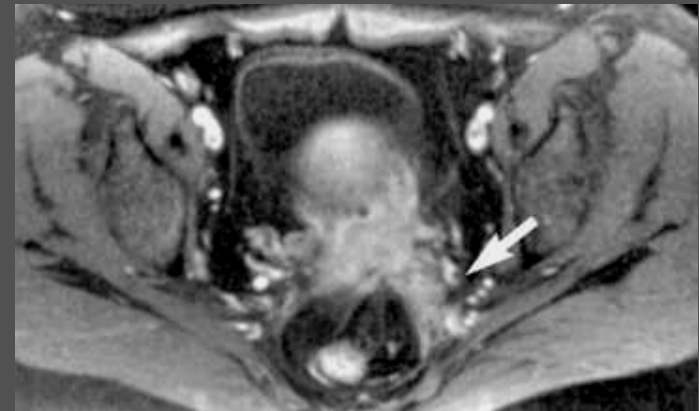
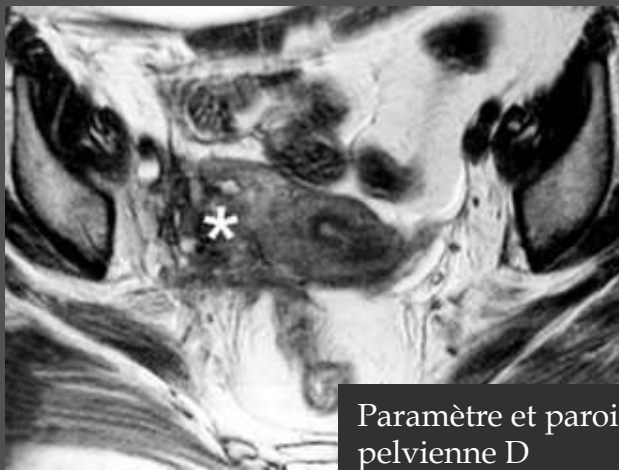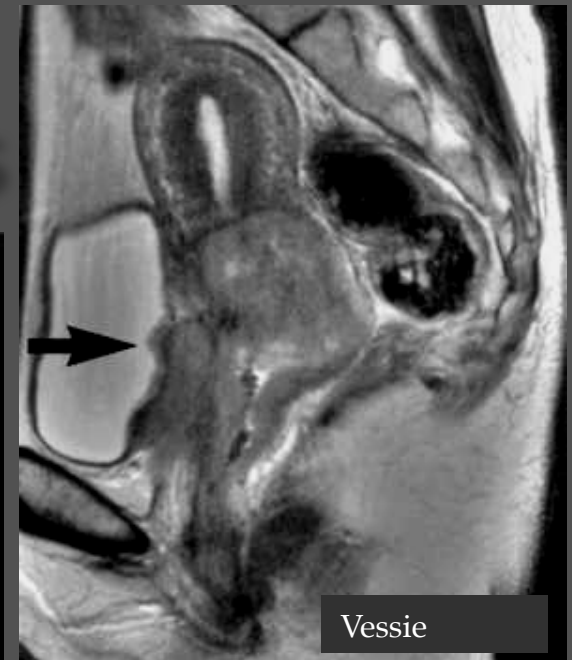Extension aux organes



Vessie : interruption du liseré graisseux; hypersignal tumoral dans la paroi



Sigmoïde



(Paroi = EA, obturateurs internes, et piriformes)



Résumé

Caractérisation d' une masse pelvienne :

- écho d' abord
- Puis IRM en 4 points :

- 1 Ovaire / Extra-ovarien
- 2 Graisse / Sang
- 3 Tissu
- 4 Quel tissu?

- Ax T2
- T1 avec et sans FS
- Gado, diff , perf

Bilan d' extension des tumeurs utérines :

- Col :
 - Ax T2 perpendiculaire au col
 - Dynamiques +++**

- Endomètre :
 - **Tardif à 2min30**

