

IRM Hépatique

Valérie CROISE-LAURENT

Buts de l'imagerie : **qu'attendent de nous les cliniciens ?**

 *Proposer la bonne attitude à adopter*

✓ **Simple surveillance**

Savoir reconnaître les lésions bénignes

✓ **Proposer une biopsie**

Lésions atypiques

Lésions malignes : anatomopathologie avant de débiter
traitement chimiothérapeutique

✓ **Avis chirurgical d'emblée**

Adénomes

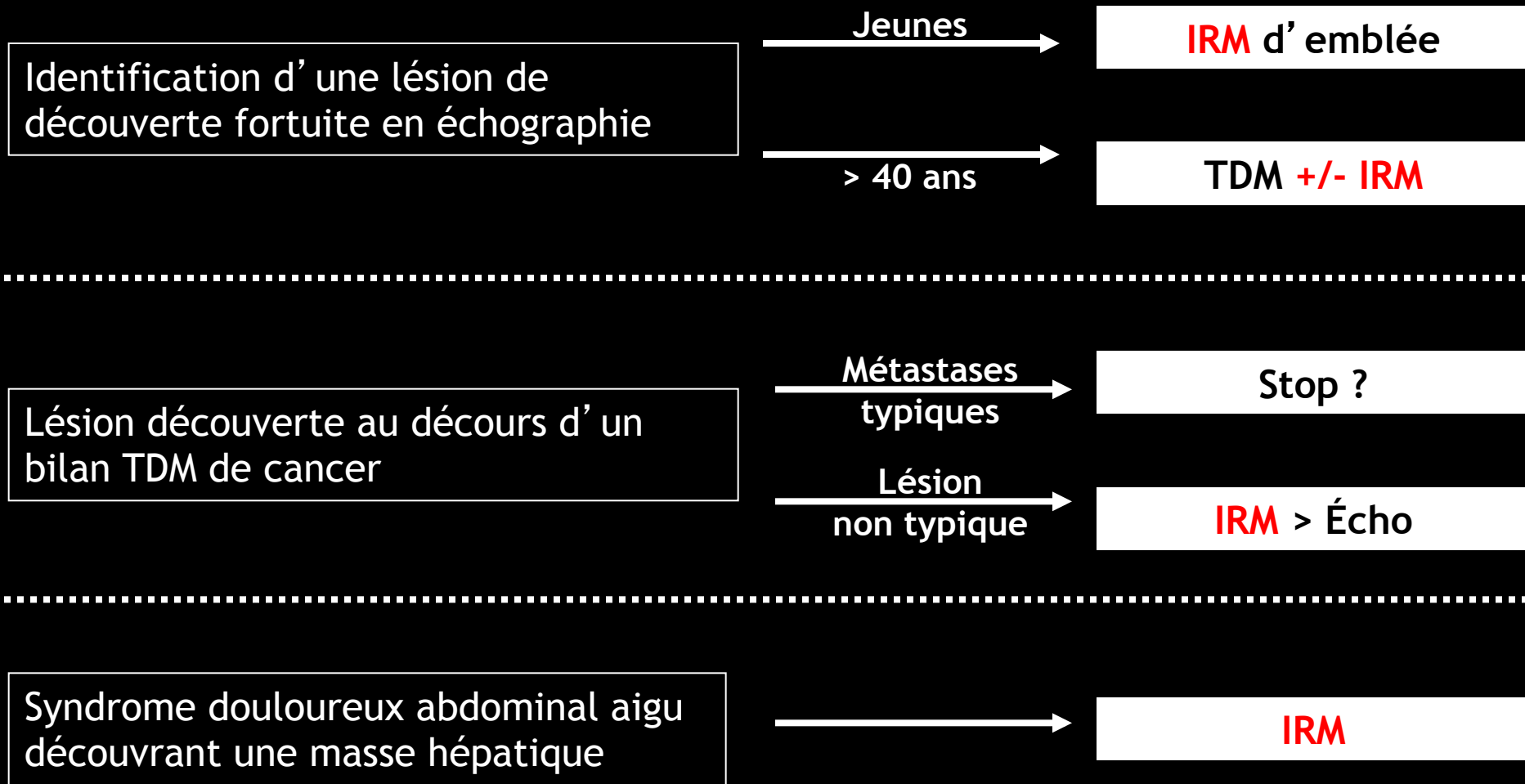
Métastases

CHC

1. Indications actuelles de l'IRM hépatique
2. Protocole d'exploration
3. Étapes de l'analyse sémiologique
4. Conduite à tenir devant une lésion solide
5. Conduite à tenir devant une lésion en hypersignal T2 liquidien
6. Surcharge en graisse et en fer
7. Cirrhose, nodules et CHC
8. Place par rapport aux autres techniques
9. « Take home messages »

1. Indications actuelles de l'IRM hépatique
2. Protocole d'exploration
3. Étapes de l'analyse sémiologique
4. Conduite à tenir devant une lésion solide
5. Conduite à tenir devant une lésion en hypersignal T2 liquidien
6. Cirrhose, nodules et CHC
7. Quantification en IRM : Surcharge en graisse et en fer
8. Place par rapport aux autres techniques
9. « Take home messages »

1- Caractérisation d'une lésion focale précédemment retrouvée



2- **Détection** (et caractérisation) de lésions hépatiques

Surveillance longitudinale
des cirrhoses




IRM > TDM et écho
Dépistage de CHC

Bilan pré-opératoire des
métastases hépatiques



IRM (diffusion+++)
Numération et
localisation précise
des métastases

3- Confirmation d'une lésion de diagnostic supposé en TDM ou écho



- Angiomes géants ou trop petits, de cinétiques trop lente ou trop rapide...
- Lésions kystiques
- HNF supposées dont on ne voit pas la cicatrice centrale
- Petites lésions en général

ETC...

4 - Hépatopathies diffuses

Stéatose diffuse ou nodulaire

Surveillance de cirrhose

NASH

Hémochromatoses

Budd Chiari

...

1. Indications actuelles de l'IRM hépatique
2. Protocole d'exploration
3. Étapes de l'analyse sémiologique
4. Conduite à tenir devant une lésion solide
5. Conduite à tenir devant une lésion en hypersignal T2 liquidien
6. Surcharge en graisse et en fer
7. Cirrhose, nodules et CHC
8. Place par rapport aux autres techniques
9. « Take home messages »

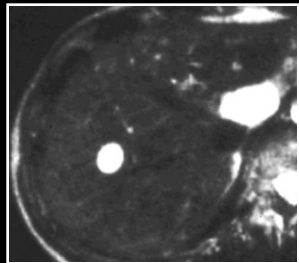
1. Indications actuelles de l'IRM hépatique
2. **Protocole d'exploration**
3. Étapes de l'analyse sémiologique
4. Conduite à tenir devant une lésion solide
5. Conduite à tenir devant une lésion en hypersignal T2 liquidien
6. Surcharge en graisse et en fer
7. Cirrhose, nodules et CHC
8. Place par rapport aux autres techniques
9. « Take home messages »

- ✓ Séquences en pondération **T2**
 - ✓ Trigger respiratoire / Apnée
 - ✓ Avec Saturation de graisse
- ✓ Séquences en pondération **T1 : EGT1**
 - ✓ Apnée
 - ✓ Sans saturation de graisse
 - ✓ Avec saturation de graisse
- ✓ Séquences en pondération **T1 Double écho**
 - ✓ In phase, Out of phase
- ✓ Séquences dynamiques après injection : **EGT1 Gado**
 - ✓ Apnée, avec saturation de graisse
 - ✓ 3D EG T1 : acquisition dynamique 3 phases
 - ✓ 2D EG T1 tardives (2 plans)
- ✓ Séquence de **diffusion**
- ✓ Séquences de type **cholangioMR**

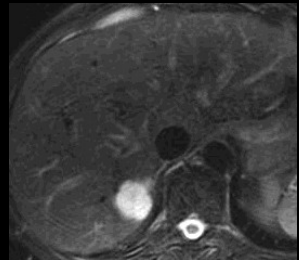
Apport de la pondération T2

Sensibilité MAIS AUCUNE SPECIFICITE

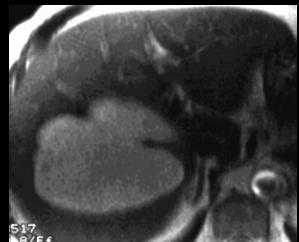
Hypersignal T2 liquidien



1. Angiome

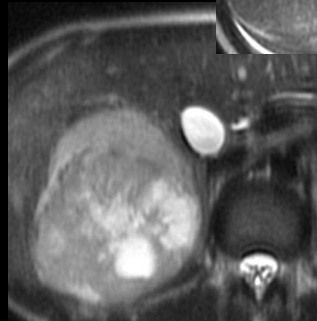
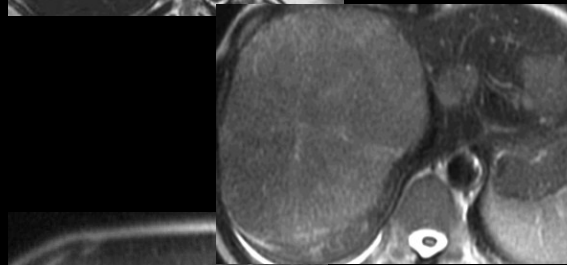
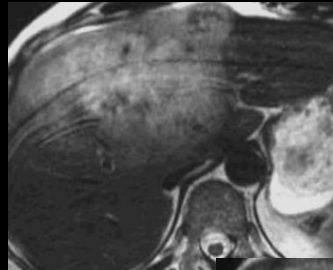


2. Lésion
liquidienne



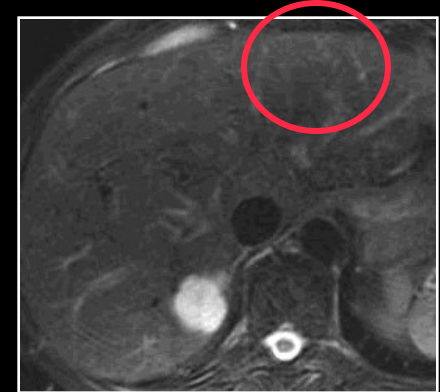3. Lipome

Hypersignal T2 modéré



Nature
tissulaire

Isosignal T2

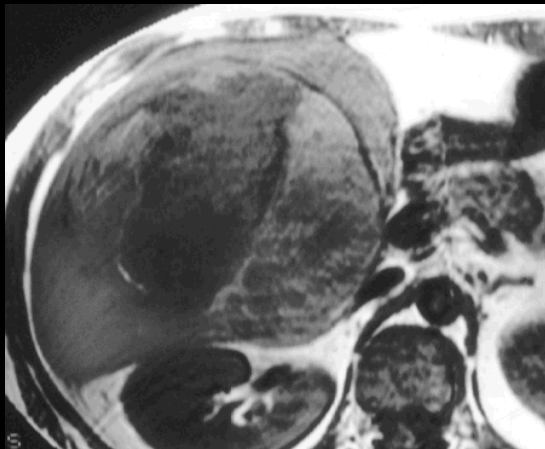

Nature
hépatocytaire

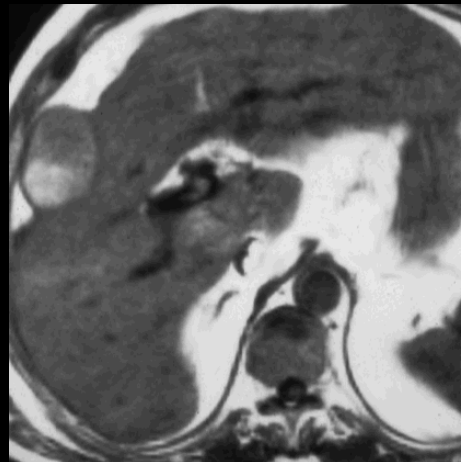Apport de la pondération EG T1 Avant Injection

Lésions en hyposignal/foie
Hypersignal T1 spontané

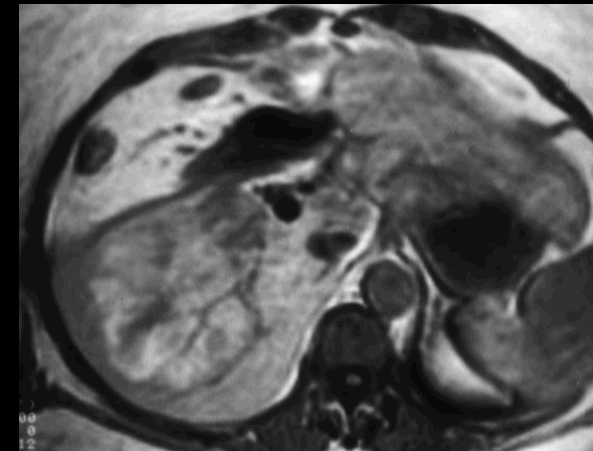
Hémorragie



Graisse

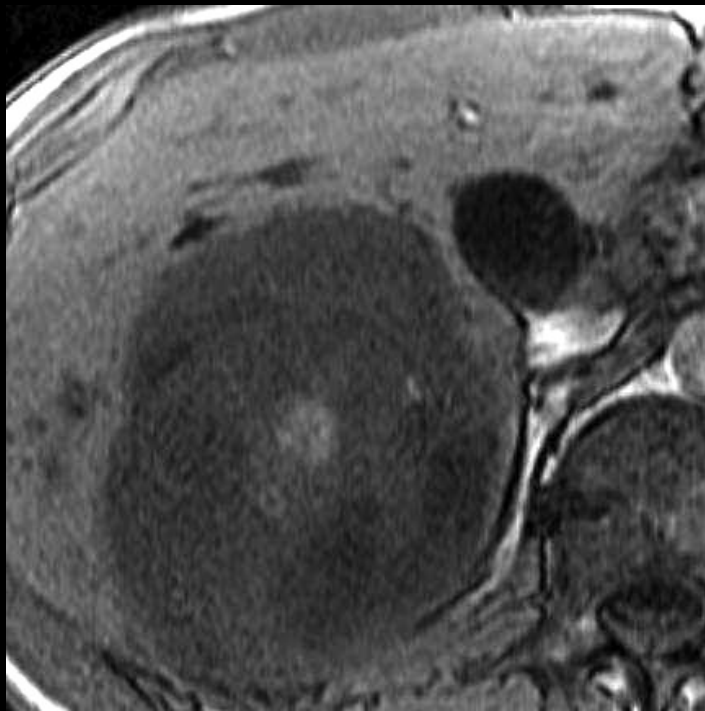


Mélanine

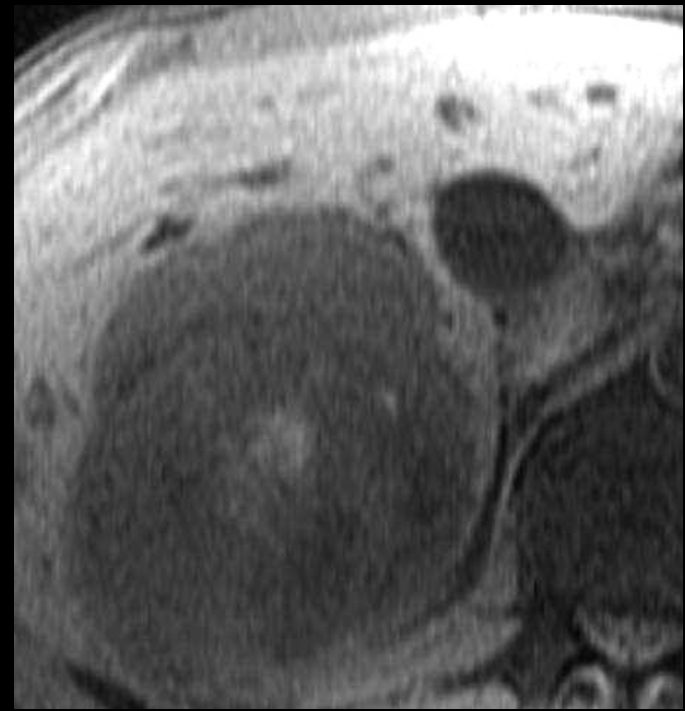


Apport de la pondération EG T1 Avant Injection

Si hypersignal T1 : même séquence avec saturation de graisse



EG T1 sans fat sat



EG T1 avec fat sat



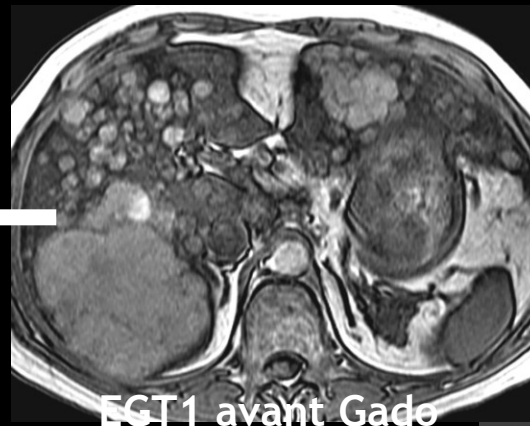
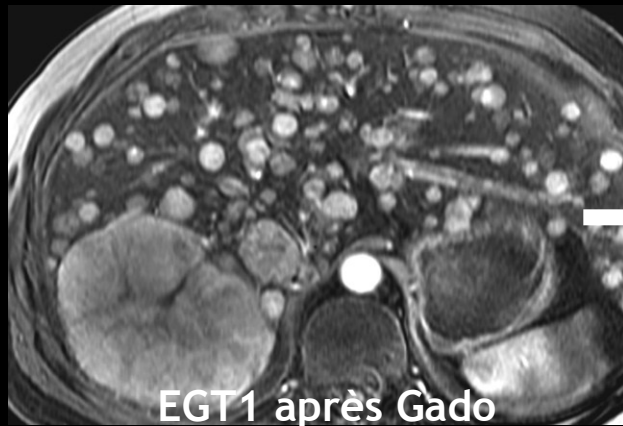Tumeur hémorragique

Apport de la pondération EG T1 Avant Injection

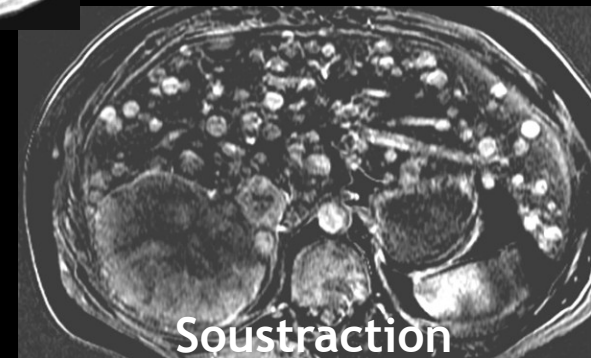Si hypersignal T1 persistant après saturation graisse

Attention après injection !!!

Soustraire images APRES gado - images AVANT gado



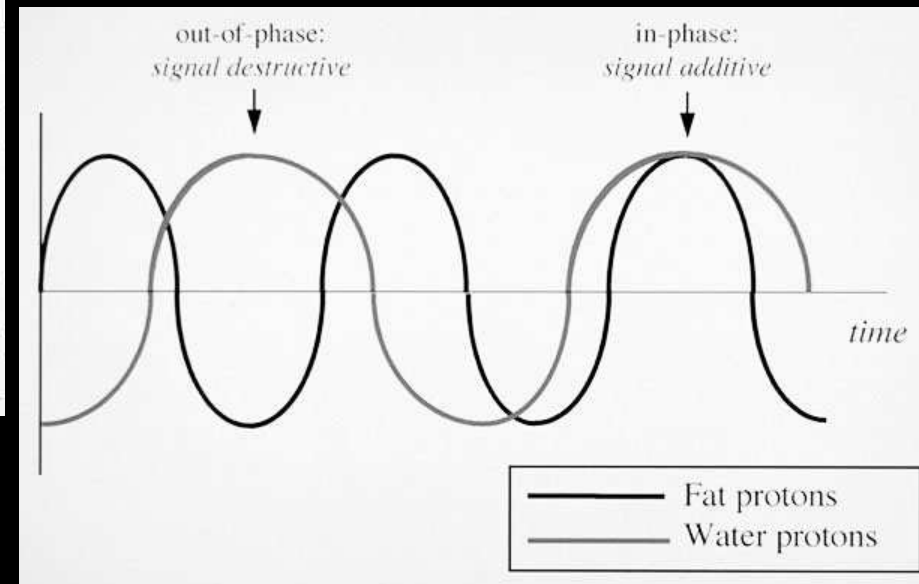
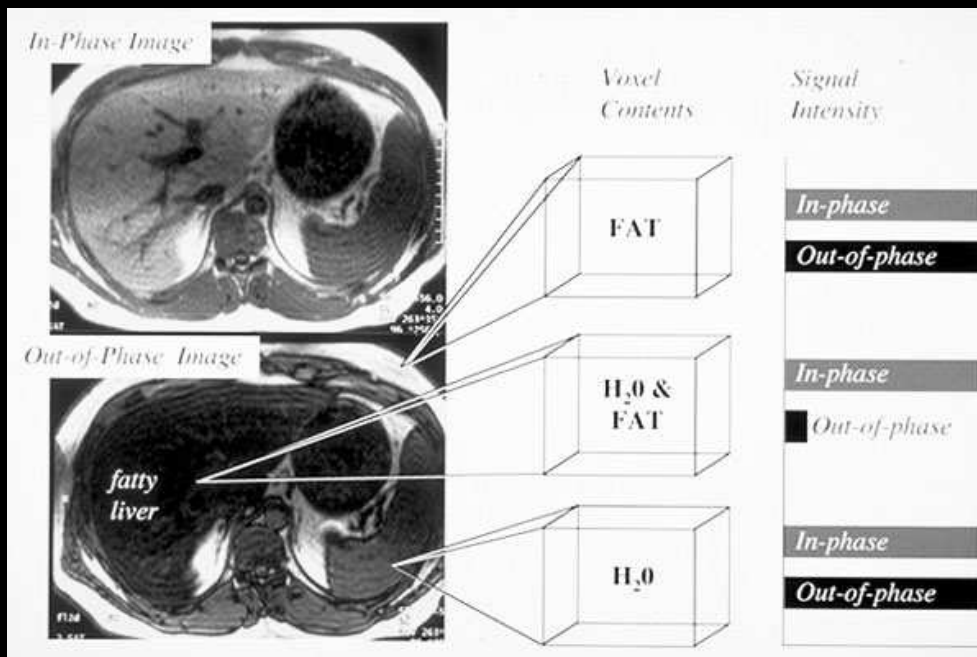
=



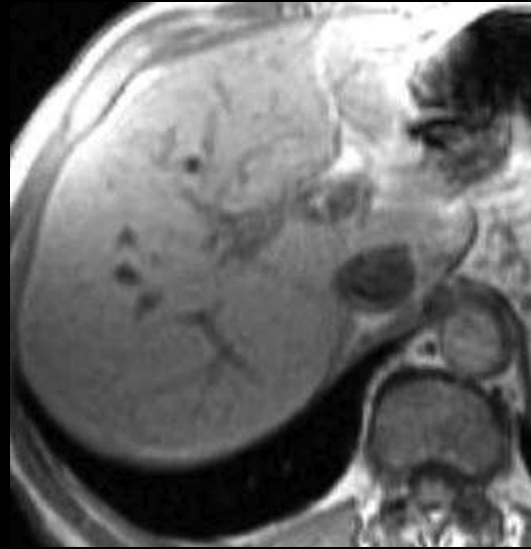
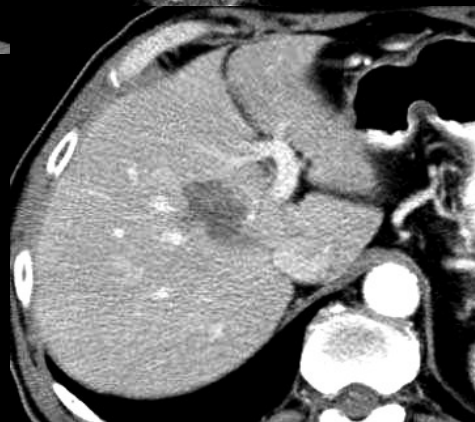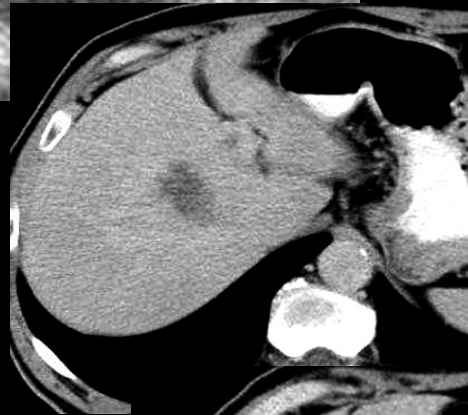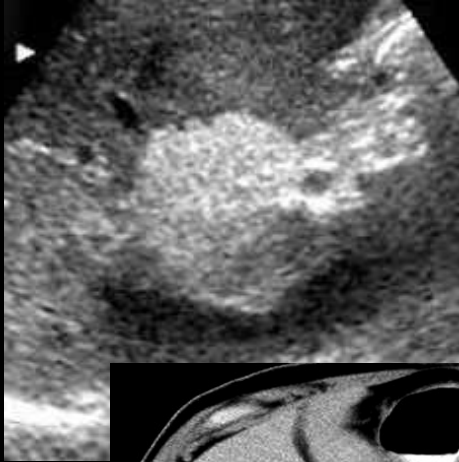
Apport de la séquence **Double Écho**

Séquence Double Echo

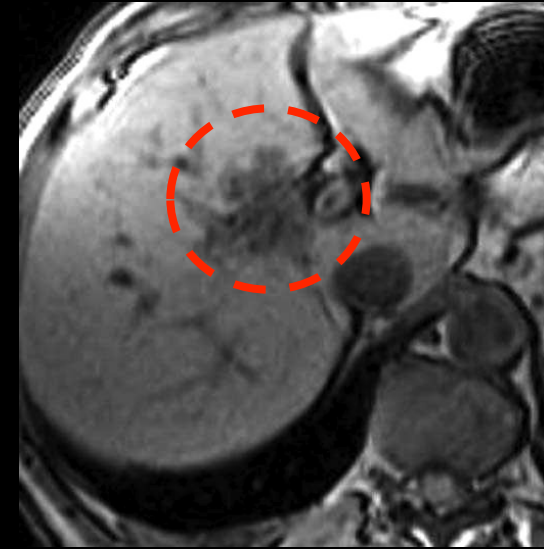In Phase (TE à 4.2 ms) / Out of Phase (2.1 ms)



Apport de la séquence **Double Écho**



In Phase (TE 4.2)



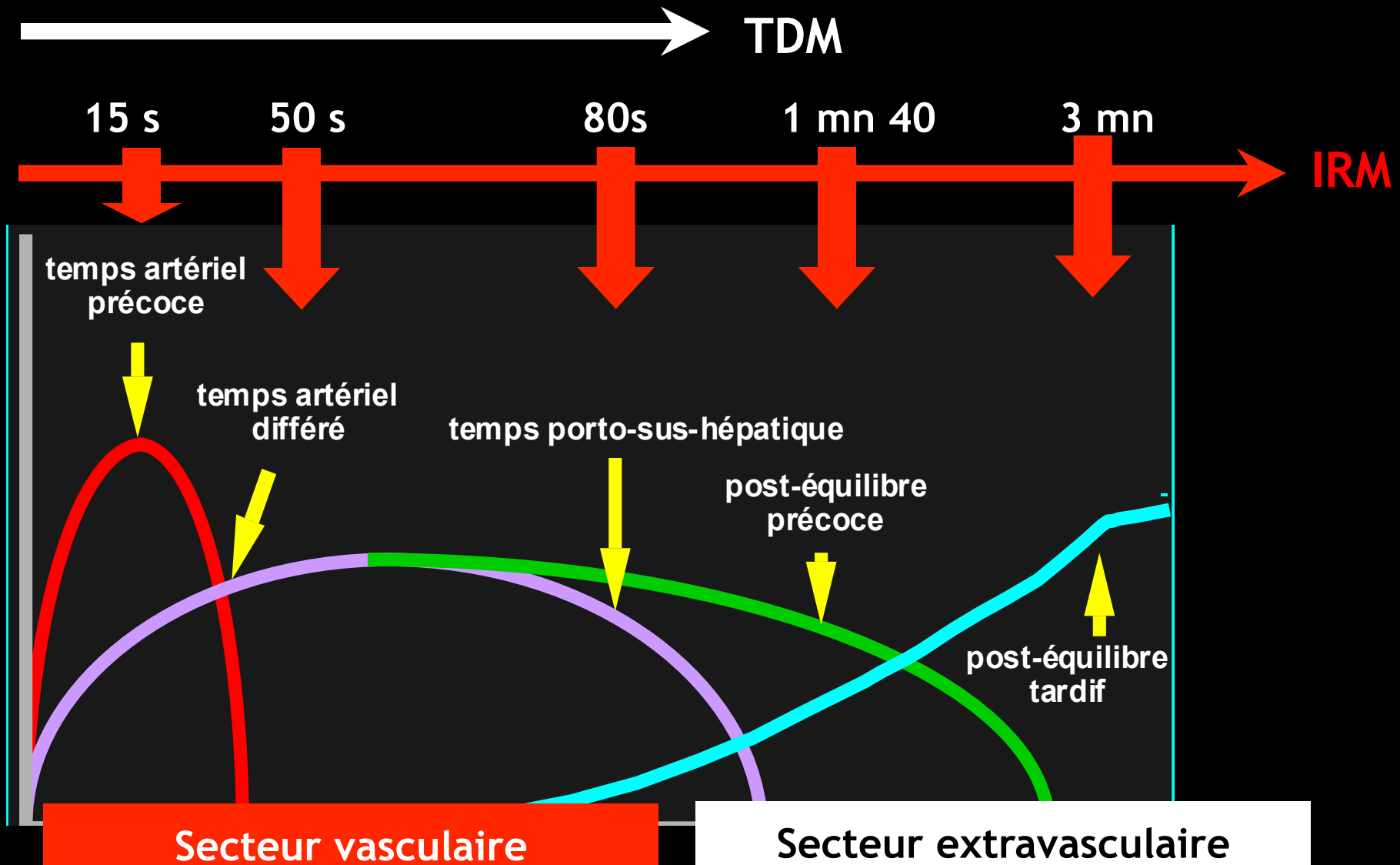
Out of Phase (TE 2.1)

Applications cliniques :

- ✓ Stéatose focale ou diffuse
- ✓ Adénome



Apport de la séquence EG T1 après injection



Apport de la séquence EG T1 après injection

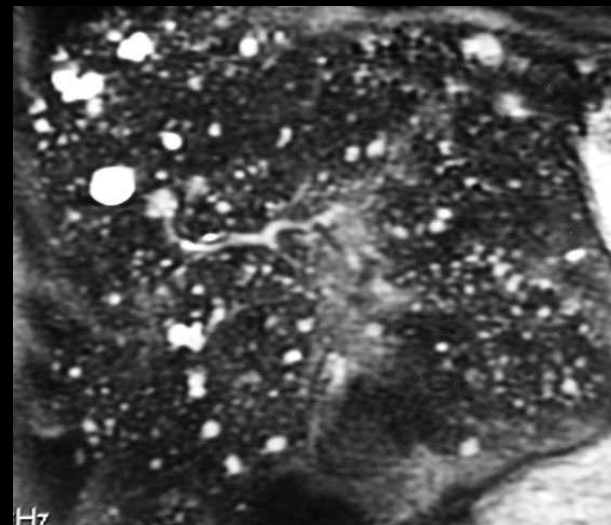
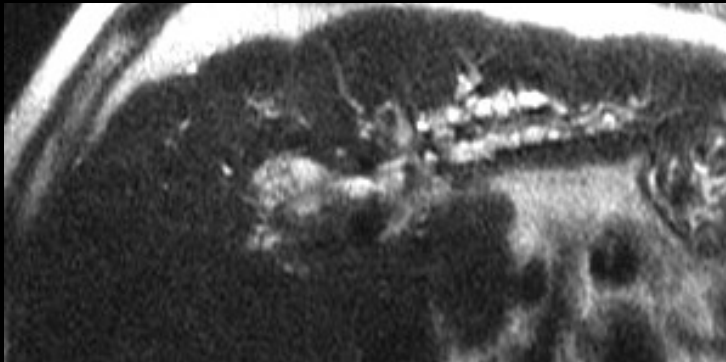
4 cas de figure...

- ✓ Analyse du temps artériel différé
 - ✓ Rehaussement homogène de l'ensemble de la lésion
 - ✓ Rehaussement peu intense et hétérogène ...
 - ✓ Rehaussement uniquement périphérique (en couronne ou en liseré)
 - ✓ Rehaussement en mottes ...
 - ✓ Pas de rehaussement
- ✓ Analyse du temps portal, sus hépatique
 - ✓ Wash out de la lésion
 - ✓ Remplissage progressif
 - ✓ Aucun rehaussement
- ✓ Analyse du temps tardif
 - ✓ Remplissage quasi complet de la lésion
 - ✓ Aucun rehaussement



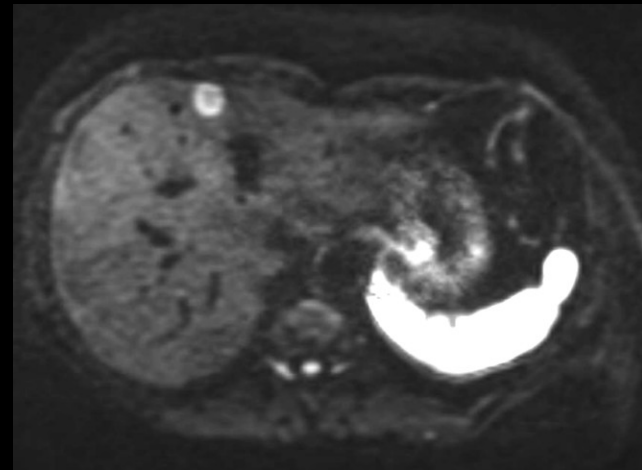
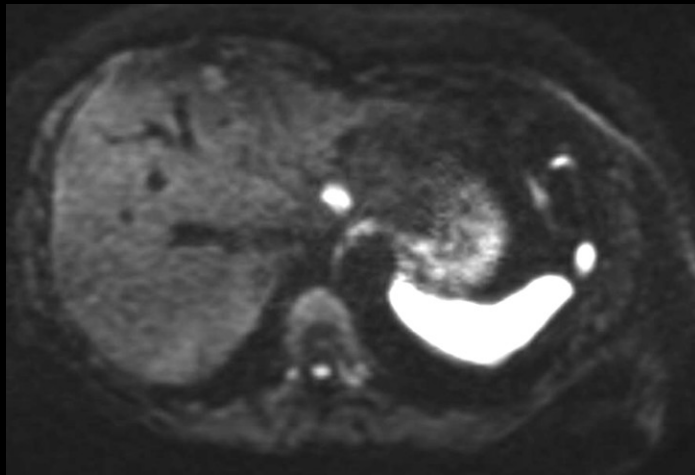
Apport des séquences de **cholangio MR**

- ✓ Lésions **kystiques**
- ✓ **Communication** avec l'arbre biliaire
- ✓ Étude des **VBIH**



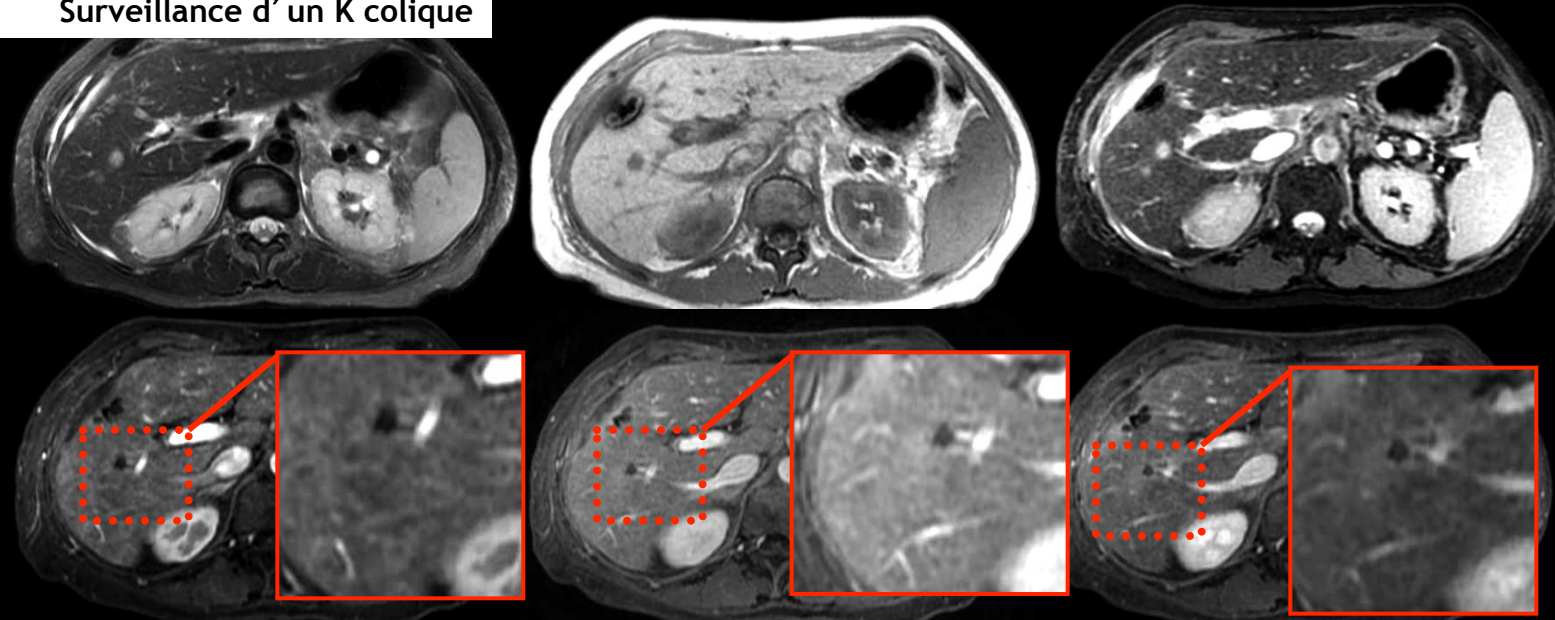
Apport des séquences pondérées en **diffusion**

- ✓ Amélioration de la détection des petites lésions tissulaires
- ✓ Séquence devenue indispensable lors du bilan pré opératoire des métastases et du CHC



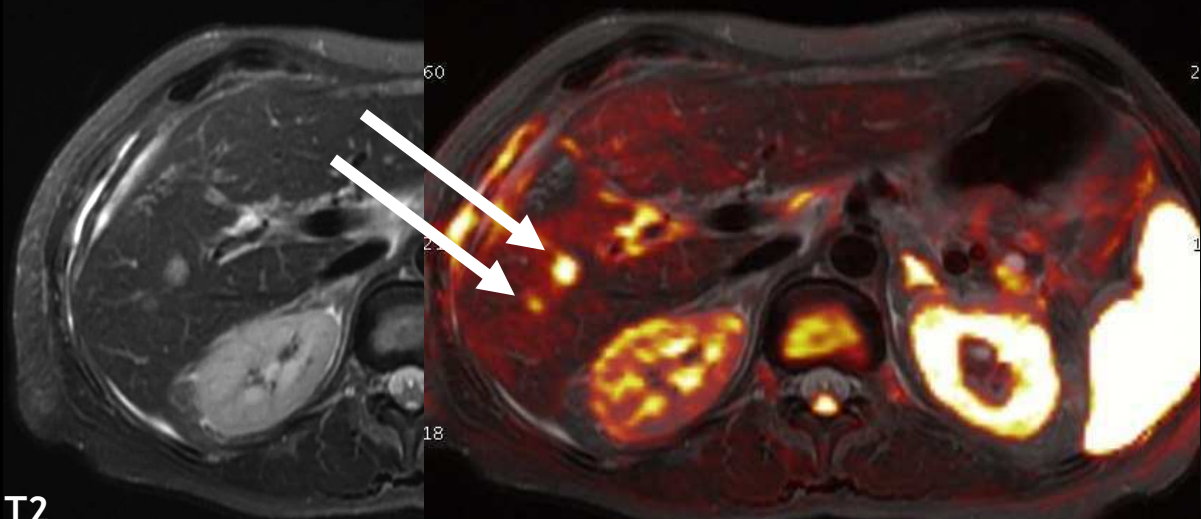
Apport des séquences pondérées en **diffusion**

Surveillance d'un K colique



Séquences morphologiques (T2, T1, Fiesta)

Acquisitions dynamiques après Gado (LAVA)

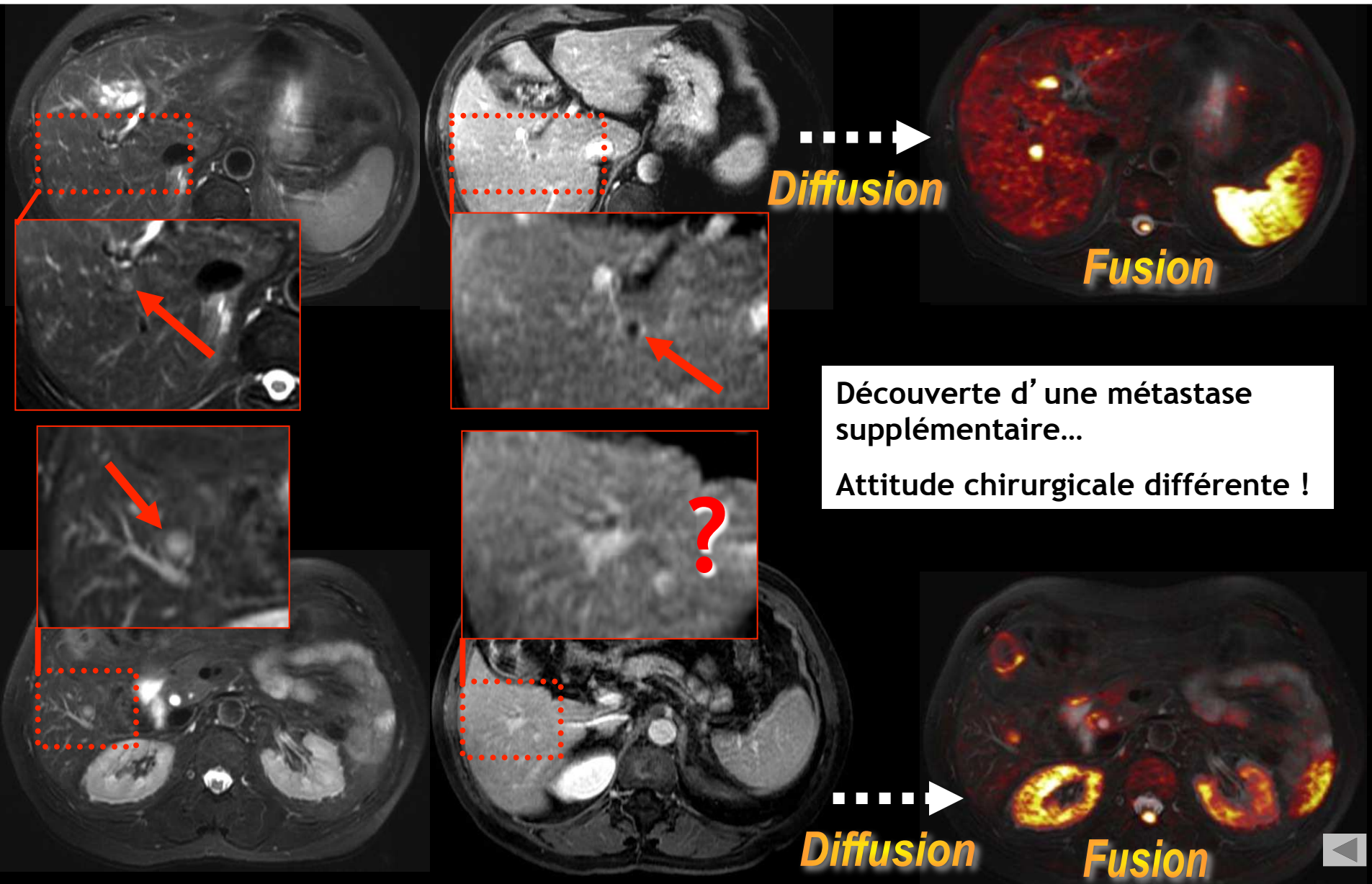


Il y a en fait 2 lésions contiguës du VI...
Comme le laissait supposer le T2; mais pas les séquences injectées !

T2

Diffusion

Apport des séquences pondérées en **diffusion**



1. Indications actuelles de l'IRM hépatique
2. Protocole d'exploration
3. Étapes de l'analyse sémiologique
4. Conduite à tenir devant une lésion solide
5. Conduite à tenir devant une lésion en hypersignal T2 liquidien
6. Surcharge en graisse et en fer
7. Cirrhose, nodules et CHC
8. Place par rapport aux autres techniques
9. « Take home messages »

1. Indications actuelles de l'IRM hépatique
2. Protocole d'exploration
3. Étapes de l'analyse sémiologique
4. Conduite à tenir devant une lésion solide
5. Conduite à tenir devant une lésion en hypersignal T2 liquidien
6. Surcharge en graisse et en fer
7. Cirrhose, nodules et CHC
8. Place par rapport aux autres techniques
9. « Take home messages »

- Hépatopathie sous jacente ?
- Contexte +++ (age, sexe patient, atcd)
 - Infectieux, néoplasique, inflammatoire
- Mode de découverte : fortuite, ou non
- Données apportées par les autres examens
 - Echographie, échographie avec contraste
 - Scanner : phénomènes hémorragiques, calcifications
- Prise de contraceptifs oraux
- Bilan biologique hépatique
- Lieu de résidence habituelle
- Voyages pays d'endémie

Analyser l'ensemble des séquences ++++

OBJECTIFS de l'IRM : identifier certaines lésions

Éliminer les lésions bénignes

- Kystes péri-biliaires
- Complexes de Von Meyenburg
- Angiome
- Hyperplasie nodulaire focale
- Plage de stéatose

- Lésions parasitaires

- Métastase
- CHC
- CCK
- Adénome

- CHC fibrolamellaire

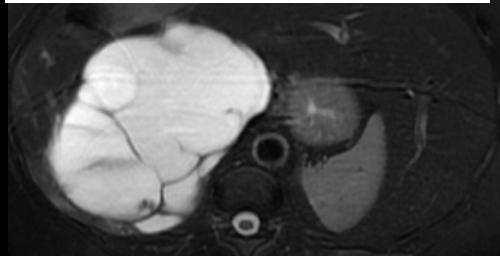
-
- Hémangioendothéliome épithélioïde
 - Pseudo tumeur inflammatoire
 - Granulomes à éosinophiles

IRM hépatique : Étapes de l'analyse sémiologique

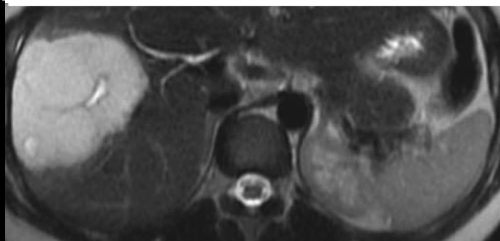
1- Signal T2

Franc = Liquidien

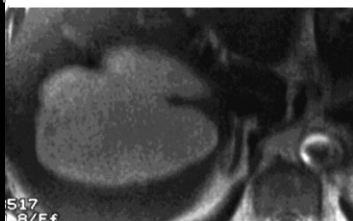
Lésion kystique



Angiome

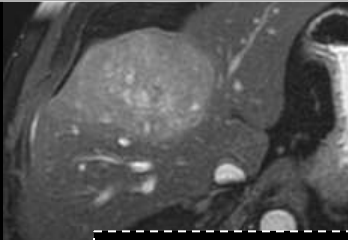


Lipome



Modéré = Tissulaire

Lésions « cellulaires »



Métastases

CHC

CCK

Adénome

C fibrolamellaire

Hémangioendothéliome

épithélioïde

Pseudo tumeur inf

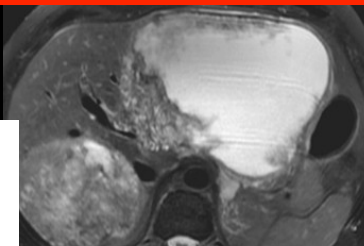
Granulomes à Eosino

Angiosarcome

Mixte : liquidien + tissulaire

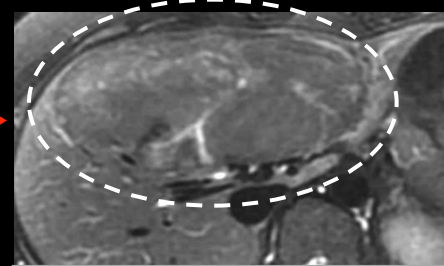
Echinococcose

Alvéolaire

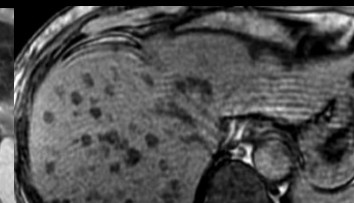
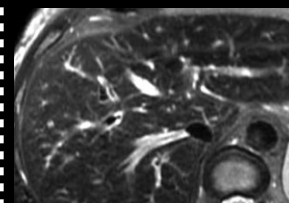


Isosignal / foie

Lésions hépatocytaires bénignes



HNF



Stéatose, diffuse ou focale

Nodules de régénération

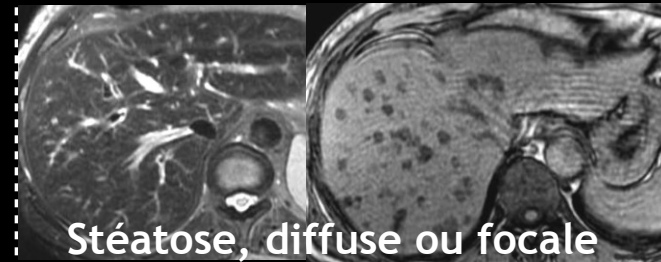
IRM hépatique : Étapes de l'analyse sémiologique

1- Signal T2

Franc = Liquidien

Modéré = Tissulaire

Isosignal / foie



Stéatose, diffuse ou focale

IP/OP

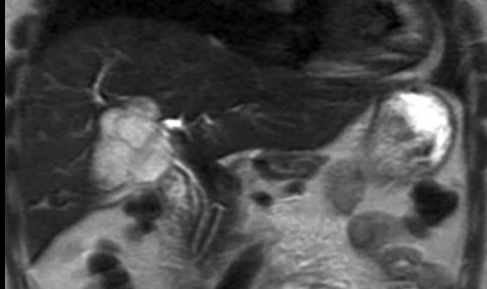
Chute du signal

Stéatose : STOP

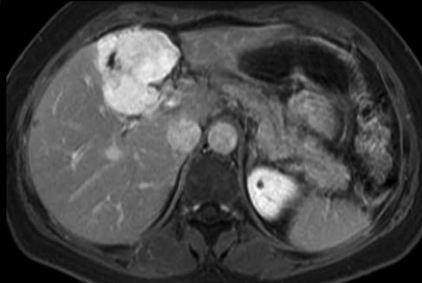
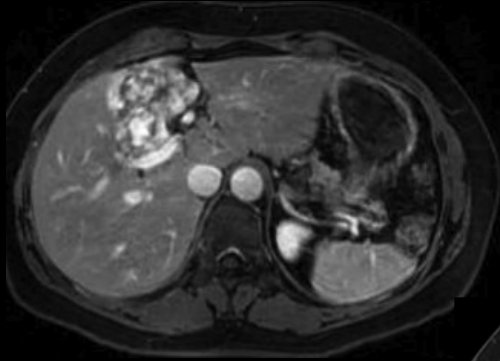
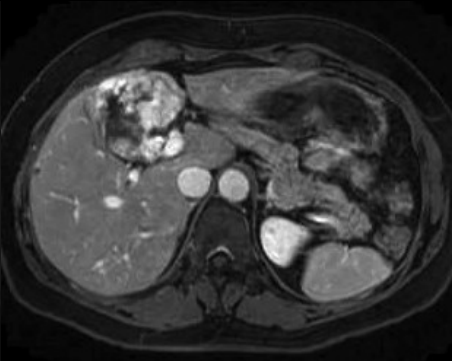
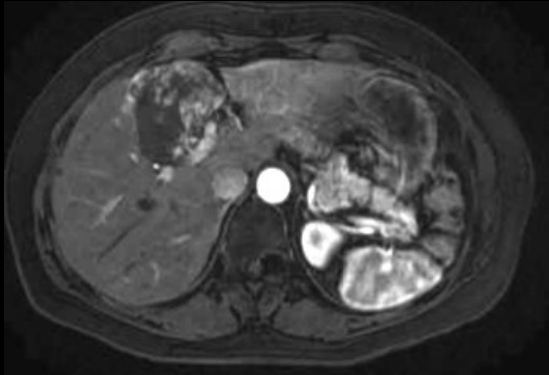
Dans tous les autres cas :
Injection de Gado avec
acquisitions *dynamiques*
et tardives

Injection dynamique de Gado

Lésions en hyper signal T2 franc dit liquidien



Prise de contraste périphérique centripète en mottes et remplissage tardif



→ **ANGIOME**

Remplissage tardif, ici à 15 min

IRM hépatique : Étapes de l'analyse sémiologique

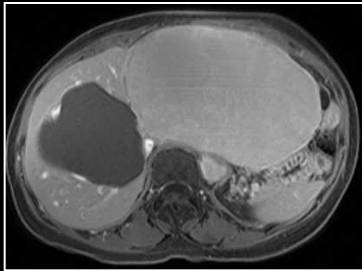Injection dynamique de Gado

Lésions en hyper signal
T2 franc dit liquidien

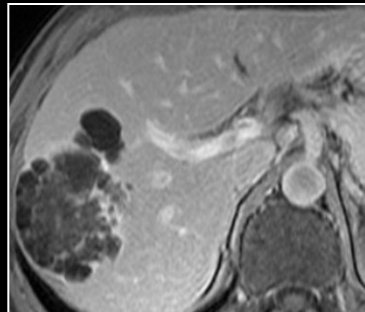
Pas de prise de
contraste centro
lésionnelle

**LESIONS
KYSTIQUES**

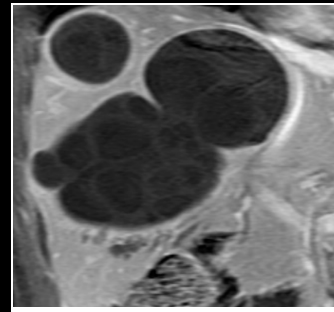
Métastases kystiques
(rectum++)



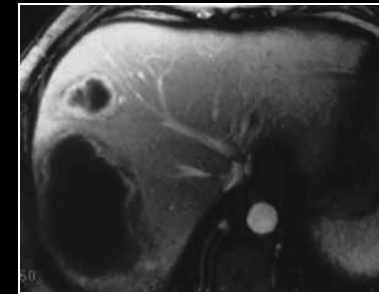
Kyste biliaire



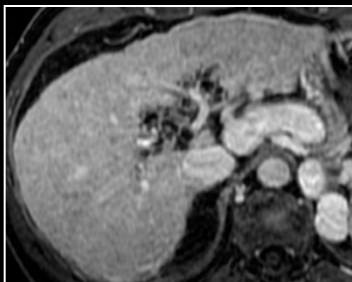
Cystadénocarcinome



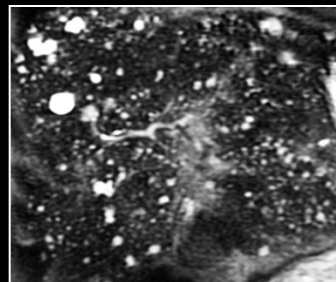
Kyste hydatique



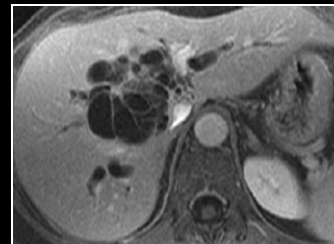
Abcès amibien



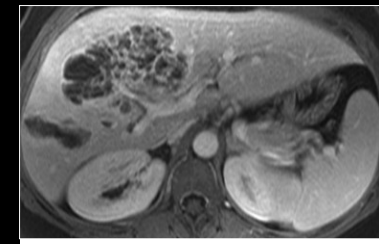
Kystes péri biliaires



Hamartomes



Cystadénome

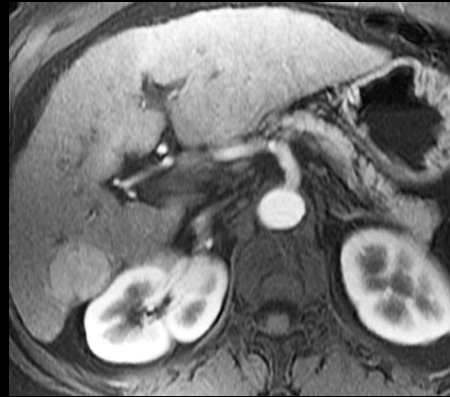

Abcès à pyogènes

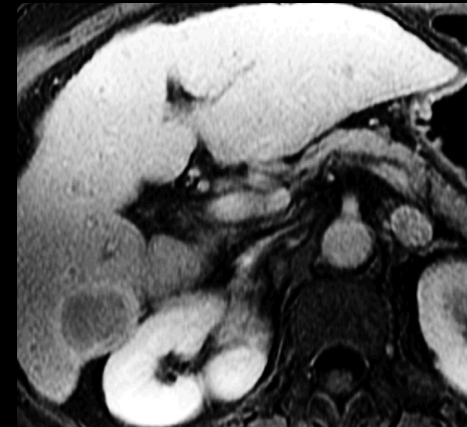Injection dynamique de Gado

Lésions en hyper signal T2 modéré
« tissulaire » ou Isosignal T2

Rehaussement
précoce massif de
toute la lésion



Avec Wash-out sur
acquisition portale
ou tardive



CHC

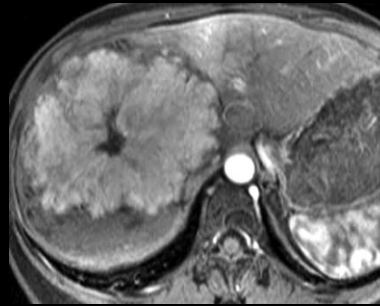Ou fibro
lamellaire

IRM hépatique : Étapes de l'analyse sémiologique

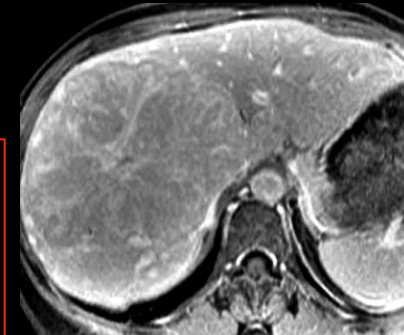
Injection dynamique de Gado

Lésions en hyper signal T2
« tissulaire » ou Isosignal T2

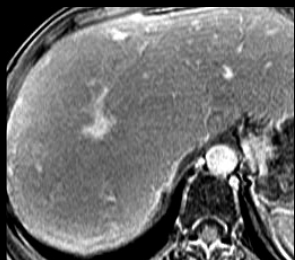
Rehaussement
précoce massif de
toute la lésion



Avec
homogénéisation
sur l'acquisition
portale ou tardive



Cicatrice fibreuse
centrale (tps tardifs +++)



HNF

Sinon...

Adénome

IRM hépatique : Étapes de l'analyse sémiologique

Injection dynamique de Gado

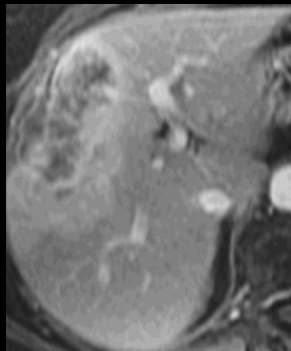
Lésions en hyper signal T2
« tissulaire » ou Isosignal T2

Rehaussement
périphérique précoce

Faire acquisitions
tardives

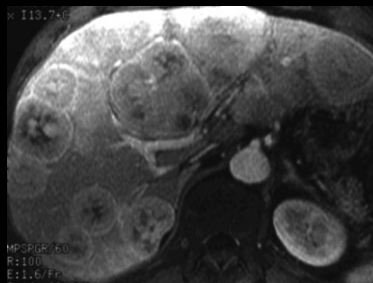
Mise en évidence du
contingent fibreux +++

Rétraction capsulaire
Dilatation segmentaire
des voies biliaires



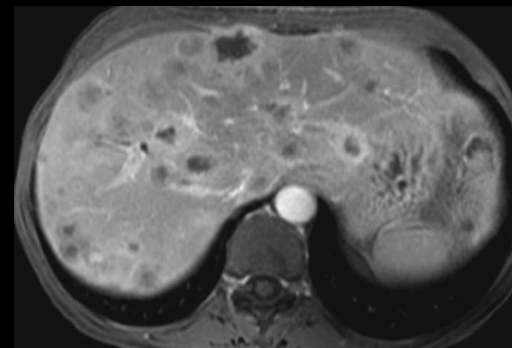
Cholangiocarcinome

Lésions multiples
hypervasculaires



Métastases T endocrine

Contexte néoplasique
Lésions multiples



**Métastases K colo rectal /
pancréas**

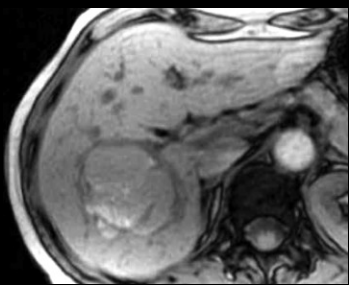
Et le signal T1 spontané ?

Si Hypersignal T1 spontané :

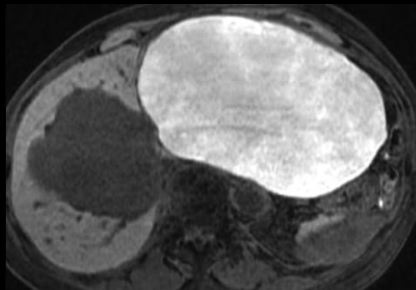
Lésion kystique

Contingent protéique élevé

Contingent hématique



Cystadénome



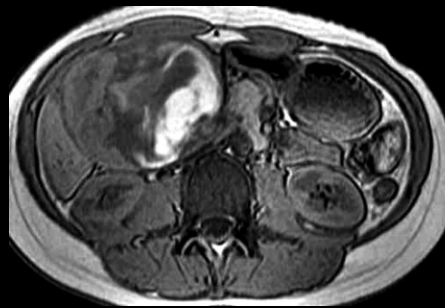Kyste hémorragique

La majorité des lésions kystiques ou solides est en hypo T1

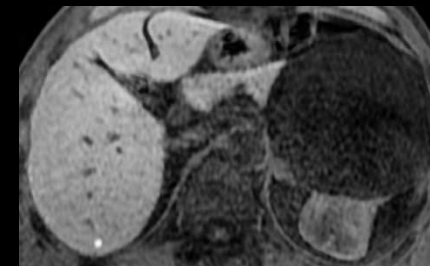
Lésion tissulaire

Contingent hématique

Mélanine



CHC ou Adénome

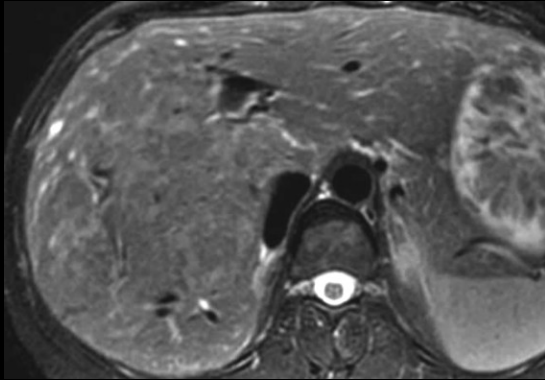


Méta mélanome

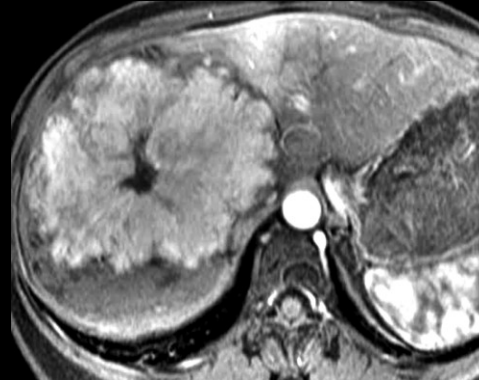1. Indications actuelles de l'IRM hépatique
2. Protocole d'exploration
3. Étapes de l'analyse sémiologique
4. **Conduite à tenir devant une lésion solide**
5. Conduite à tenir devant une lésion en hypersignal T2 liquidien
6. Surcharge en graisse et en fer
7. Cirrhose, nodules et CHC
8. Place par rapport aux autres techniques
9. « Take home messages »

- Lésion hépatique
 - Hypersignal T2 modéré dit « tissulaire » ou lésion en isosignal T2

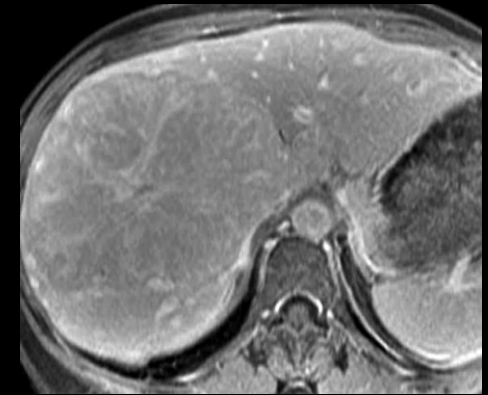
Tumeurs hépatocytaires bénignes



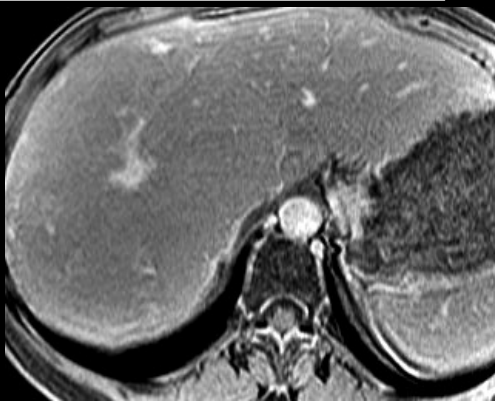
Je regarde le T2 :
isosignal T2



Rehaussement précoce
massif de toute la lésion



Je regarde le comportement
portal : homogénéisation

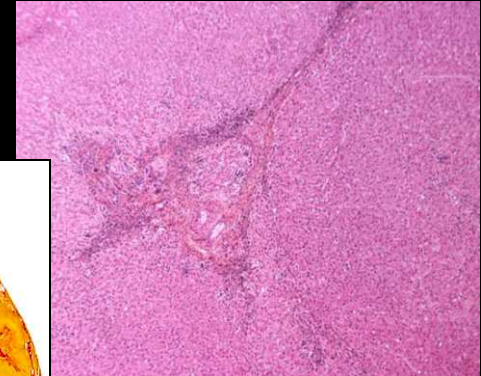
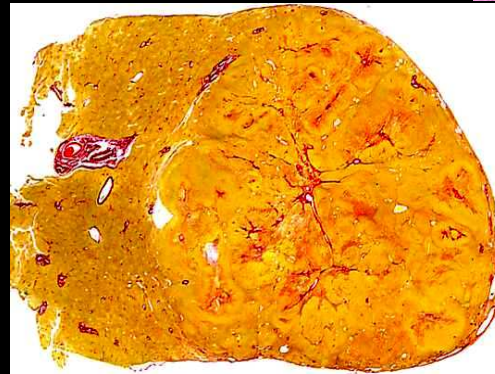
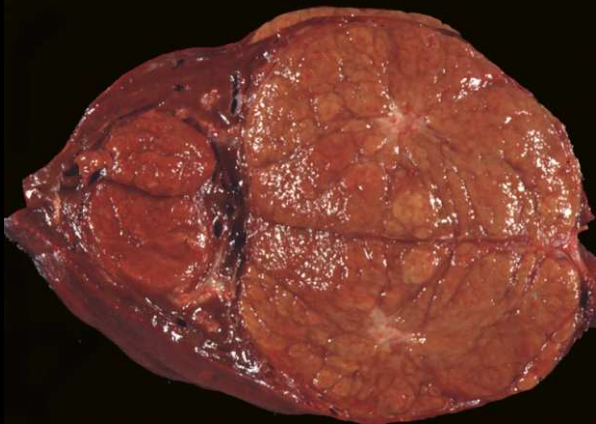
Je n'oublie pas l'acquisition tardive :
cicatrice fibreuse centrale

**Hyperplasie
nodulaire et
focale**

Tumeurs hépatocytaires bénignes

HNF



Macroscopie

Hépatocytes sains
Cicatrice centrale
Vascularisation artérielle
Foie sain
Cicatrice centrale fibreuse :
rehaussement tardif

Eléments sémiologiques typiques

Isosignal T2
Cicatrice centrale : hypersignal T2
Prise de contraste massive et homogène au
temps artériel
Homogénéisation /parenchyme hépatique
sain sur les acquisitions suivantes
Temps tardif : prise de contraste de la
cicatrice centrale

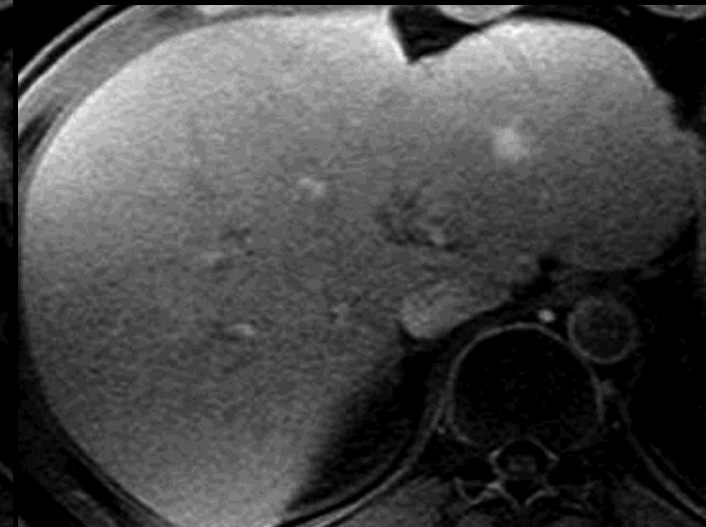
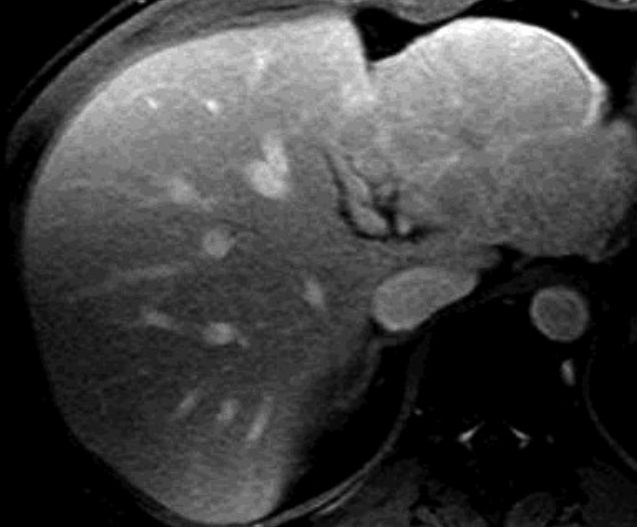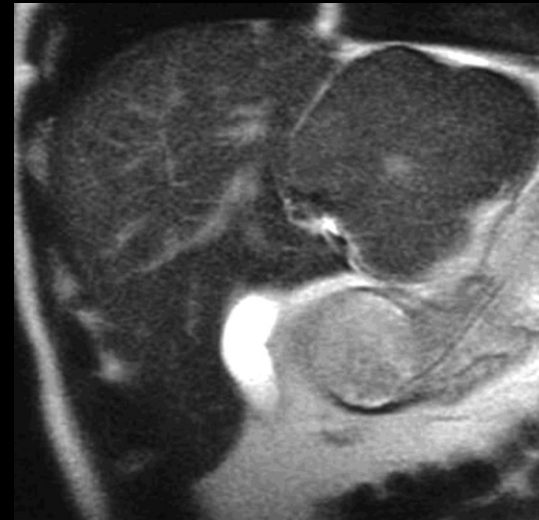Tumeurs hépatocytaires bénignes

HNF

Apports de l'IRM

Séquence tardive

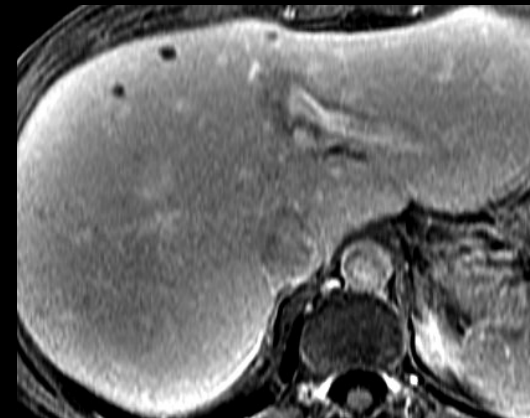
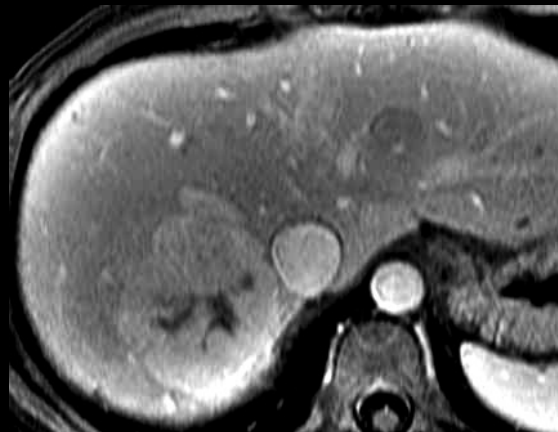
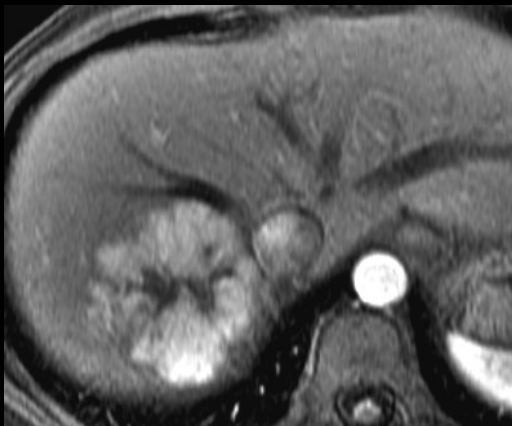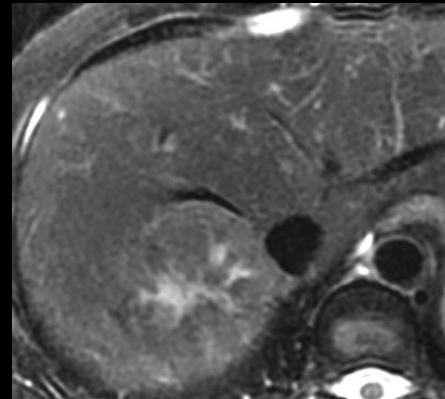
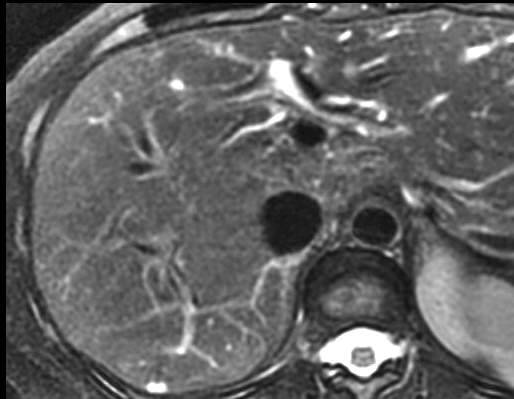Séquence ultratardive



Mise en évidence de la cicatrice fibreuse centrale, seul élément fort permettant de faire la différence avec un adénome

Tumeurs hépatocytaires bénignes

HNF

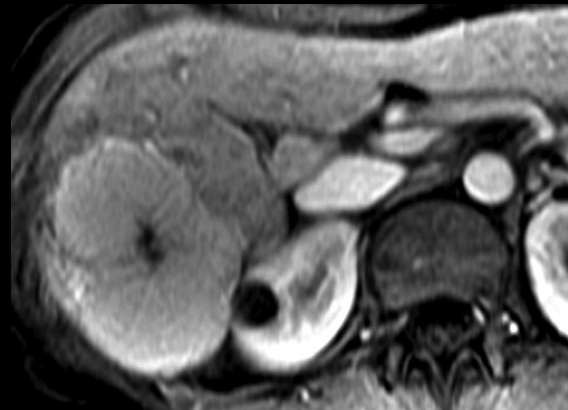
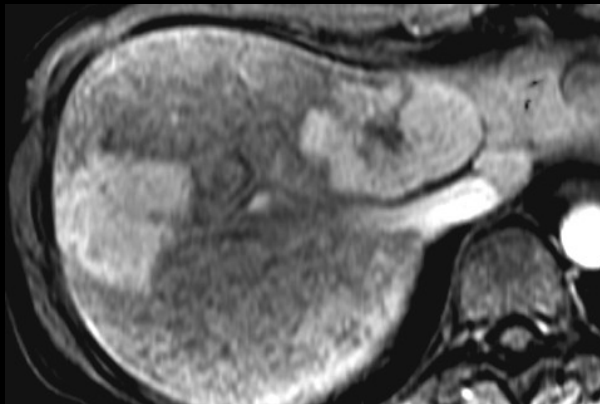
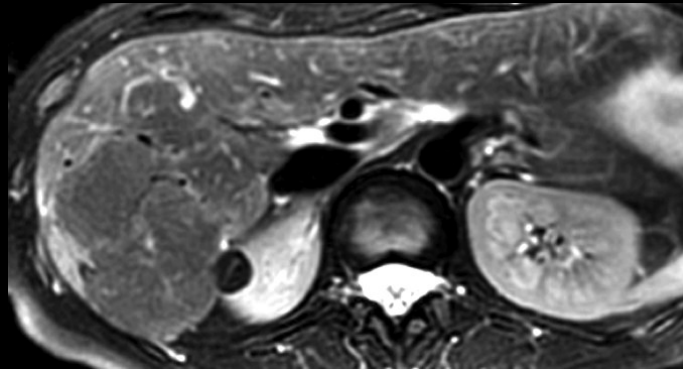
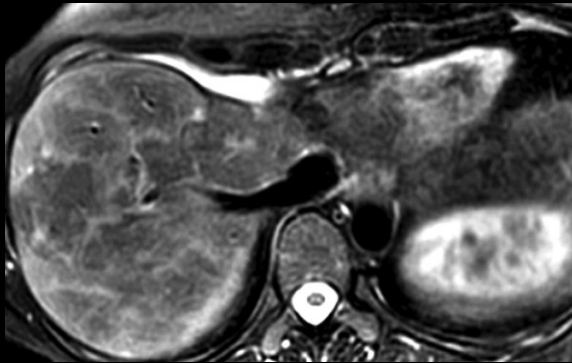


Tumeurs hépatocytaires bénignes

HNF

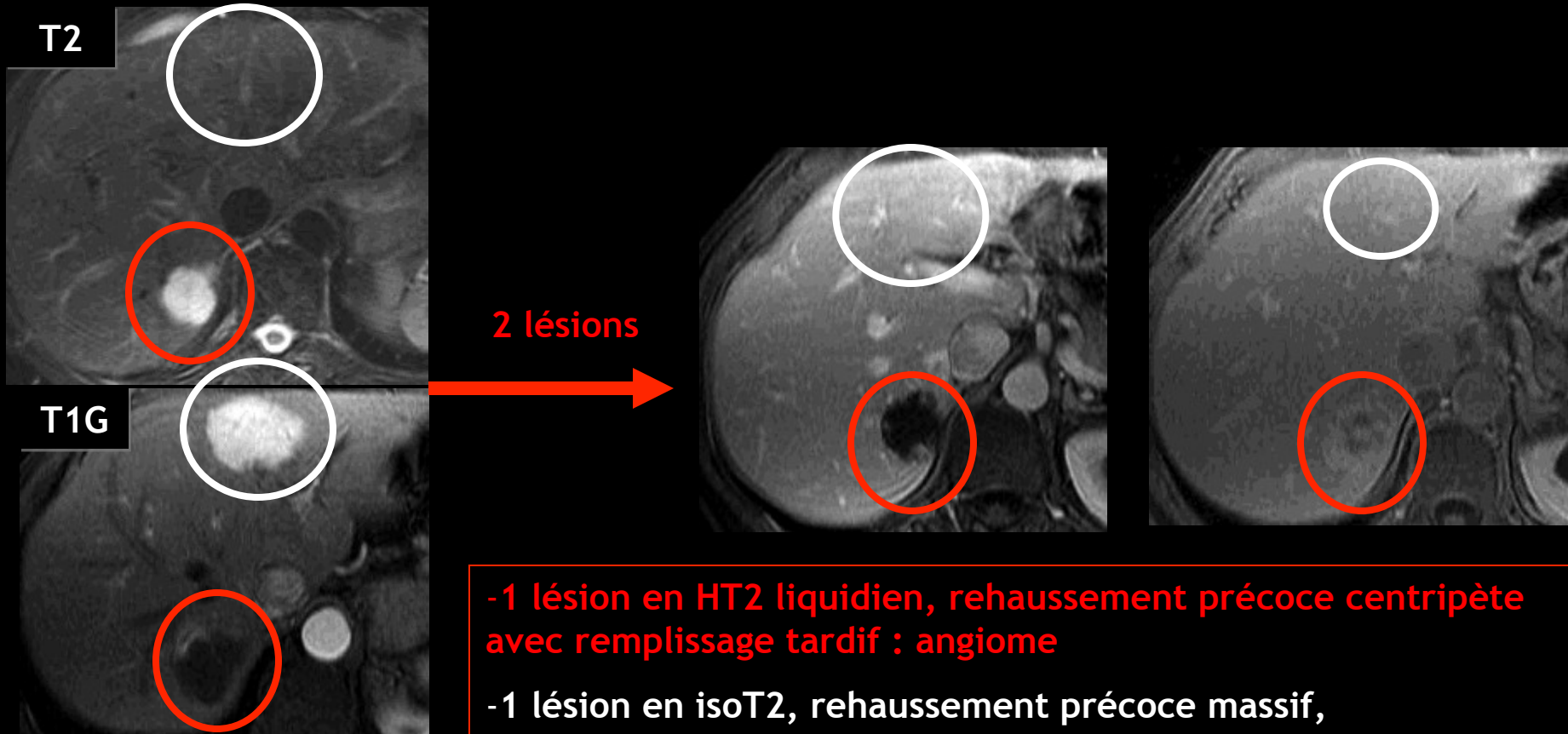
Souvent multiples +++++

Association avec angiomes dans 20% des cas



Tumeurs hépatocytaires bénignes

HNF



2 lésions

-1 lésion en HT2 liquidien, rehaussement précoce centripète avec remplissage tardif : angiome

-1 lésion en isoT2, rehaussement précoce massif, homogénéisée au temps portal, cicatrice fibreuse centrale

Tumeurs hépatocytaires bénignes

HNF

Difficultés diagnostiques

Taille :

Petite taille : pas de cicatrice

Grande taille

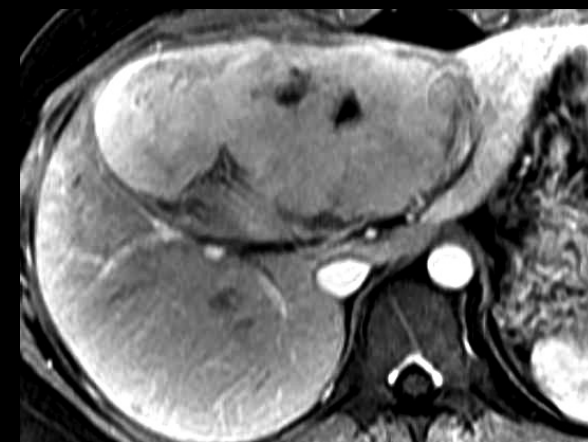
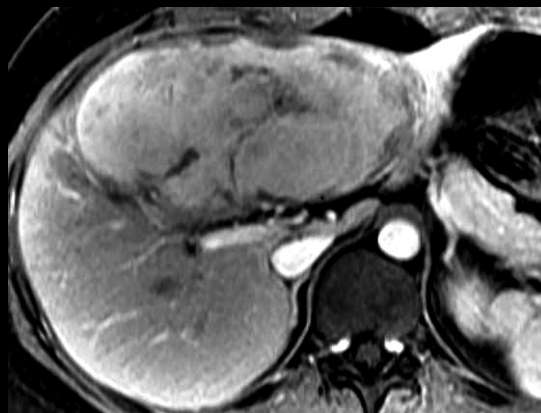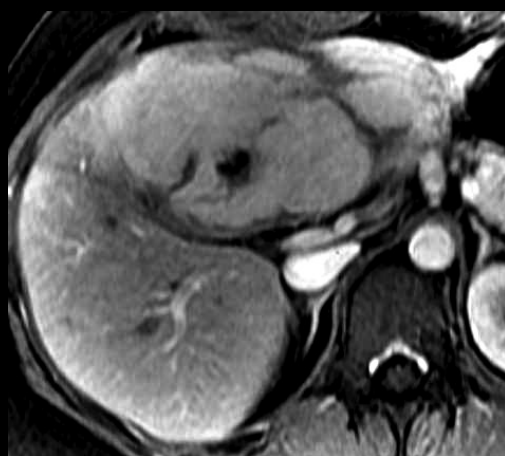
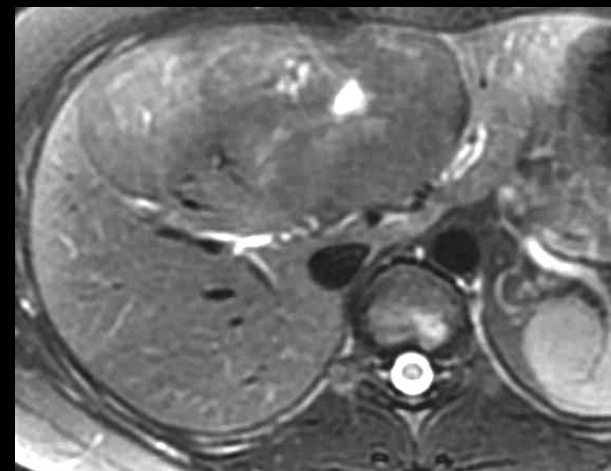
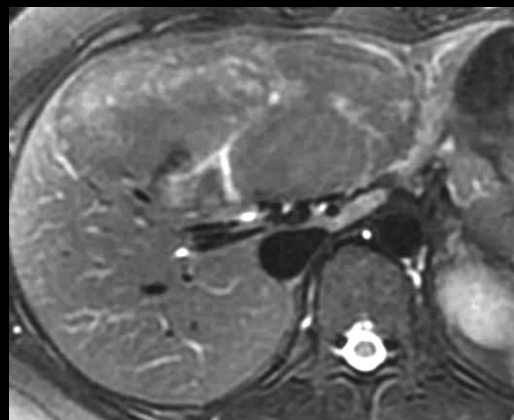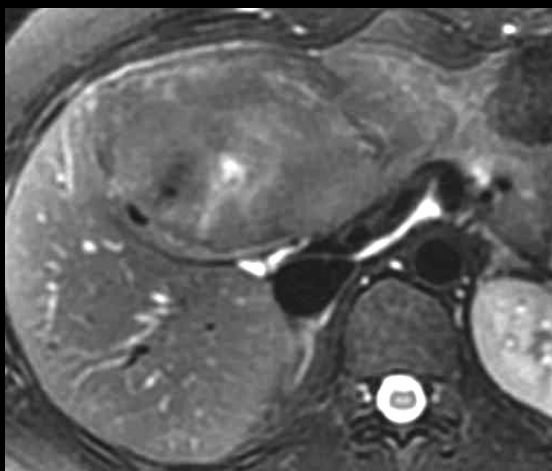Cicatrices parfois excentrées

Topographie :

Pédiculée , appendue à un segment

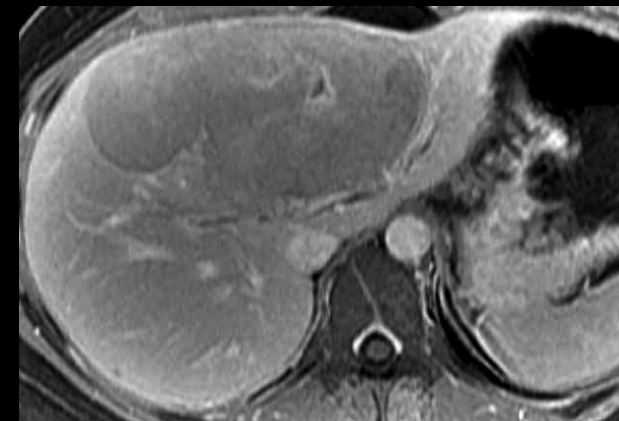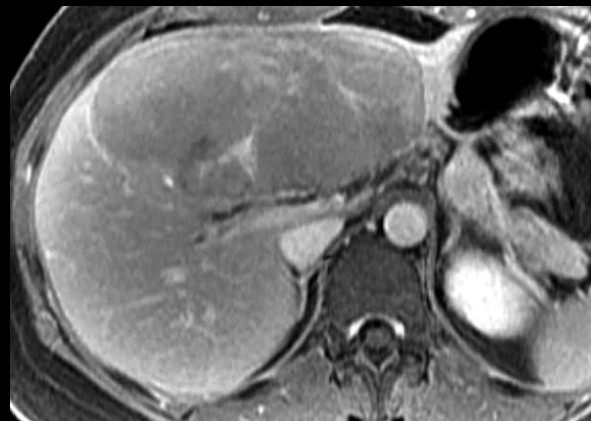
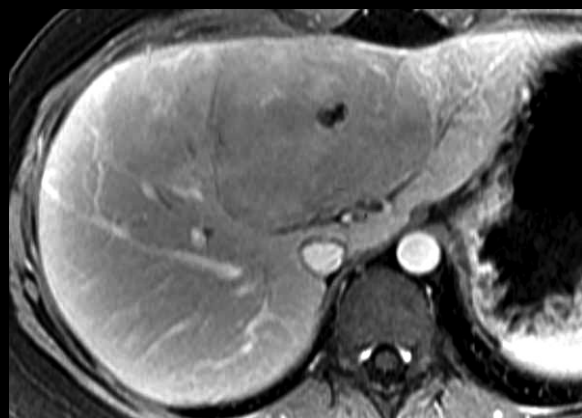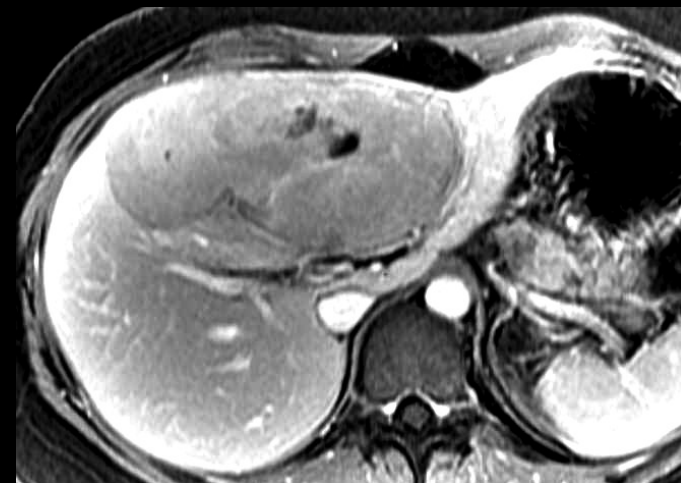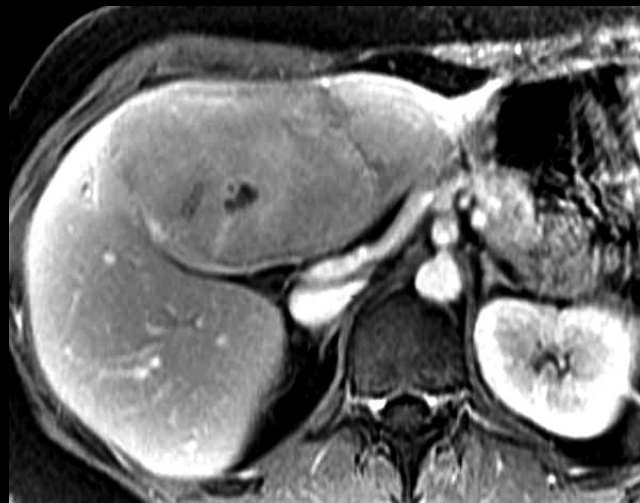
Tumeurs hépatocytaires bénignes

HNF



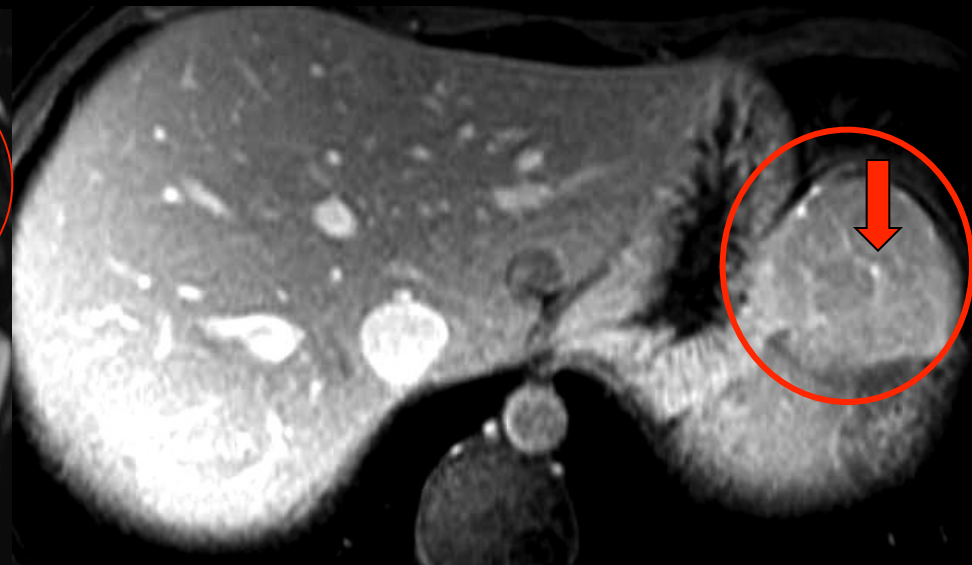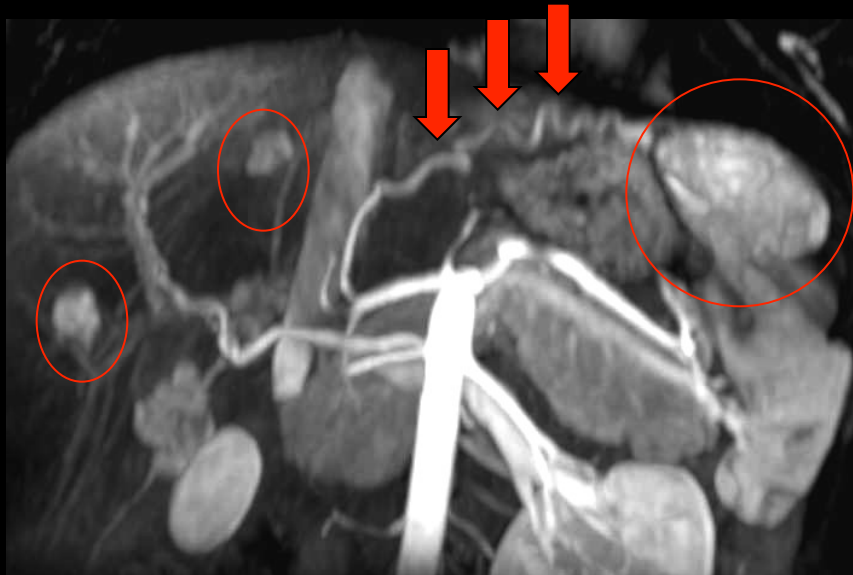
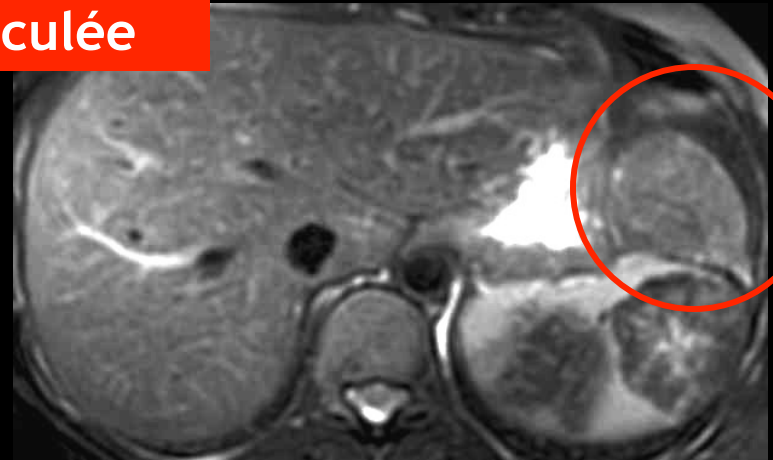
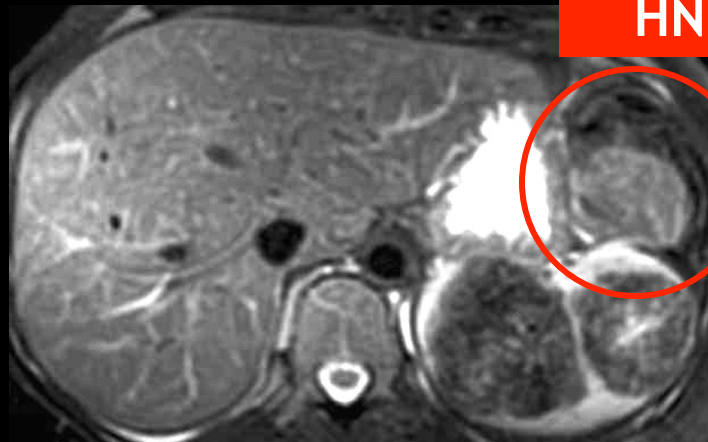Tumeurs hépatocytaires bénignes

HNF



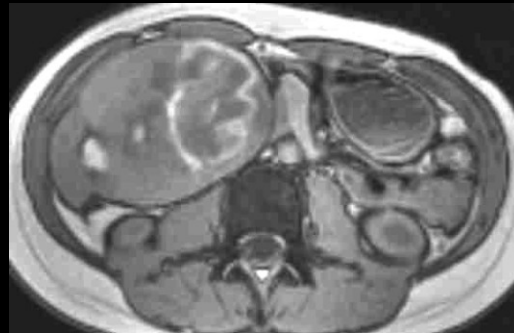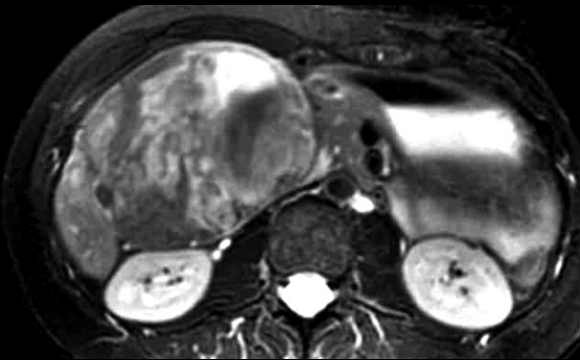
Tumeurs hépatocytaires bénignes

HNF pédiculée

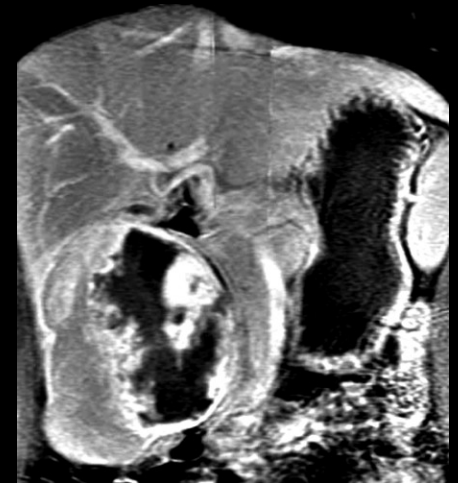
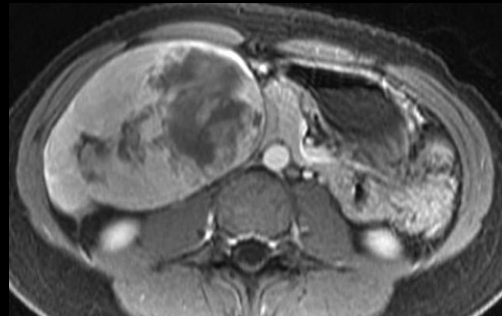
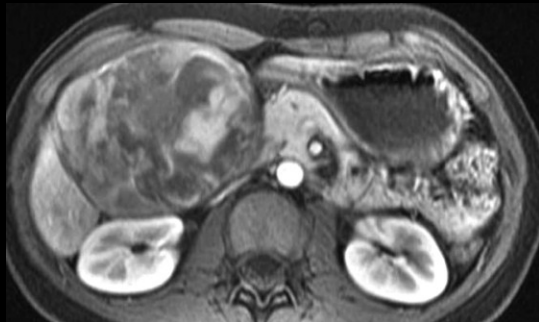
Tumeurs hépatocytaires bénignes

Contexte : Femme jeune, Douleurs brutales et intenses de l' hypochondre D
Echographie : masse hépatique



Lésion en HT2 tissulaire hétérogène
HT1 : hémorragique
Rehaussement hétérogène
Pas de wash out



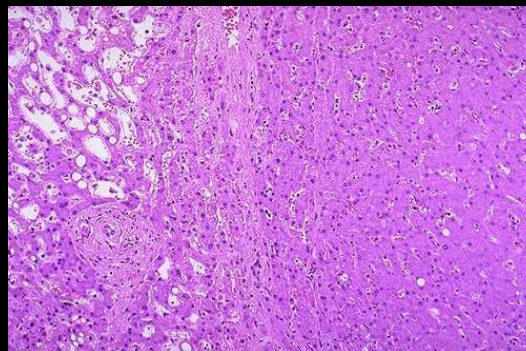
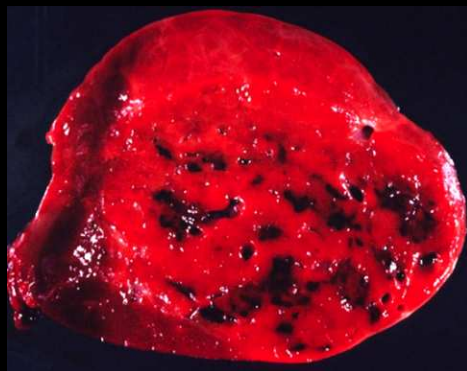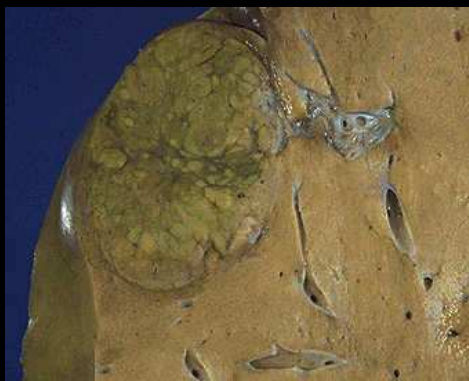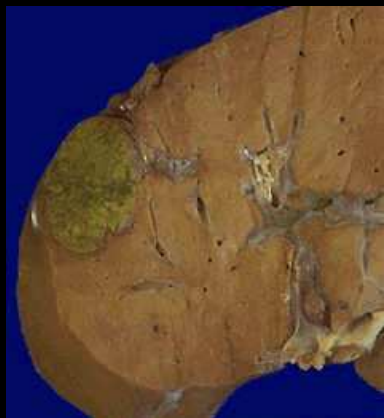
Lésion hépatique hémorragique
du sujet jeune

CHC

Adénome

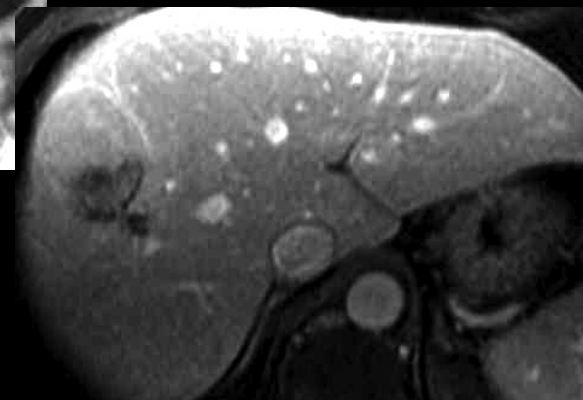
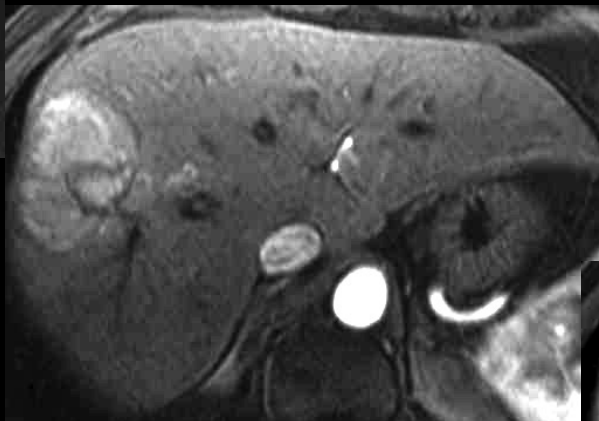
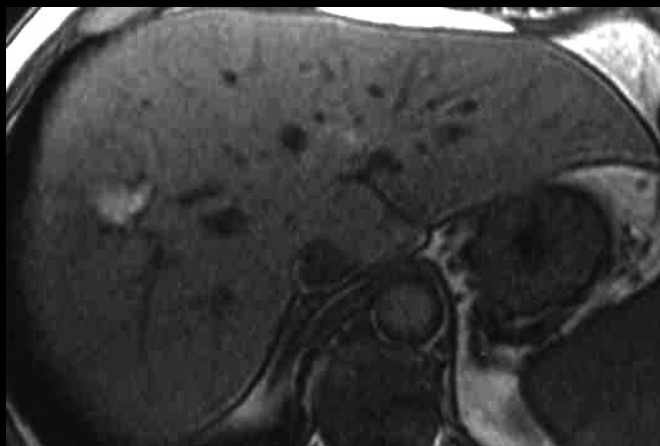
Tumeurs hépatocytaires bénignes

Adénome



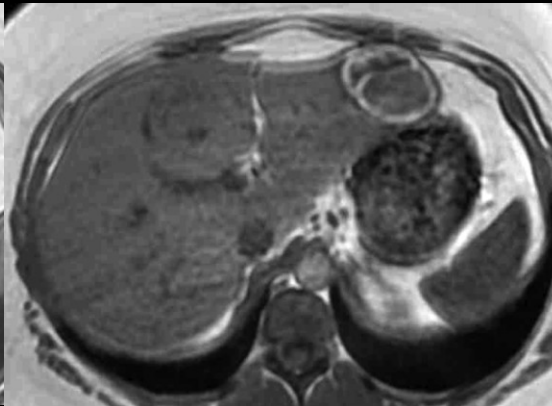
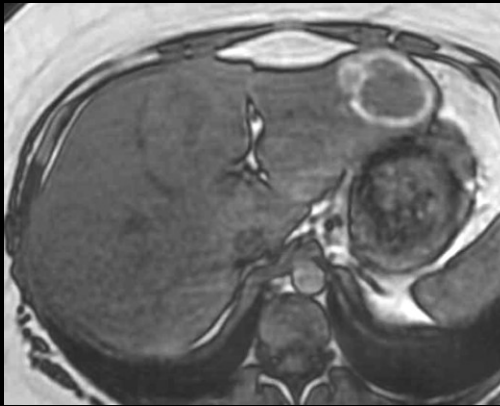
Tumeurs hépatocytaires bénignes

Adénome

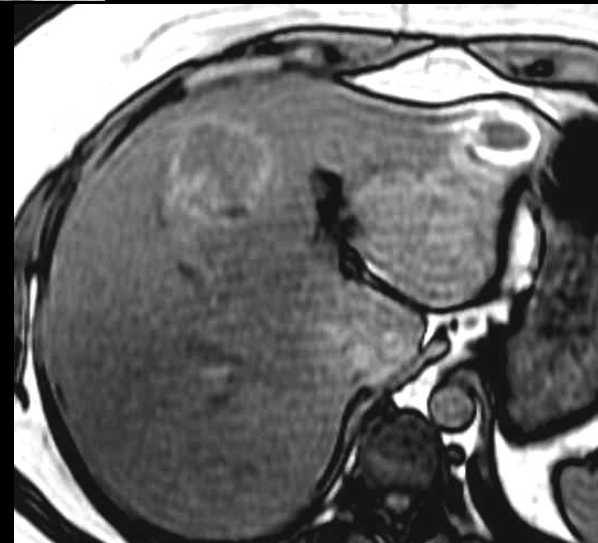

Tumeurs hépatocytaires bénignes

Adénome hémorragique



Evolution à 3 mois



Tumeurs hépatocytaires bénignes

Adénome:

- Prolifération bénigne d'hépatocytes bien différenciés (caractère monoclonal)
- Hépatocytes de l'adénome plus volumineux que les hépatocytes normaux (contenu: graisse ou glycogène)
- Plus fréquente chez la femme que chez l'homme (9/1)
- Prise de COP ds 85% des cas
- Mode révélation: asymptomatique> douleurs abdominales chroniques> douleur abdominale aiguë
- Biologie: souvent perturbation du bilan hépatique (cholestase anictérique, cytolyse)
- Caractère unique: 80% des cas (adénomatoses: au moins 10 nodules)
- Adénome homogène quand < 3 cm mais souvent hétérogène au-delà (nécrose, hémorragie)
- Parenchyme adjacent homogène ou stéatosique

4 types d' adénome:

-Adénome hépatocellulaire avec mutation HNF-1:

- 35%
- lésions stéatosiques +++
- femmes 95%
- association à l' HNF

-Adénome hépatocellulaire avec mutation bêta-caténine:

- 10%
- tumeur peu inflammatoire et peu stéatosique
- souvent unique,
- hommes 40%
- dégénérescence CHC

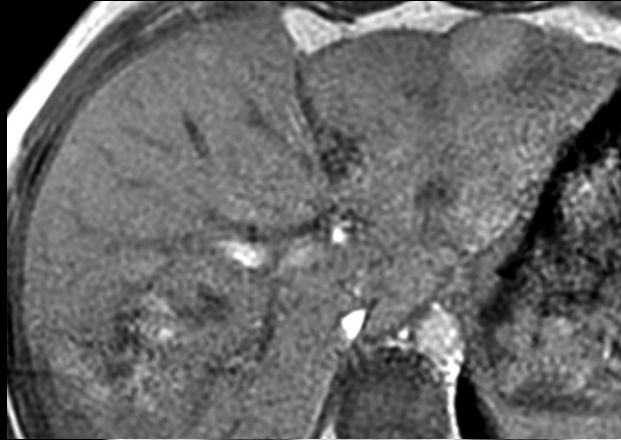
-Adénome télangiectasique ou inflammatoire: (ancien HNF télangiectasique):

- 50%
- infiltrat inflammatoire et dilatation des sinusoides
- femmes 90%
- svt très volumineuses
- IMC > 25 50%
- sd inflammatoire 90%, stéatose foie sain 40%, complications hémorragiques (35%)> CHC (10%)

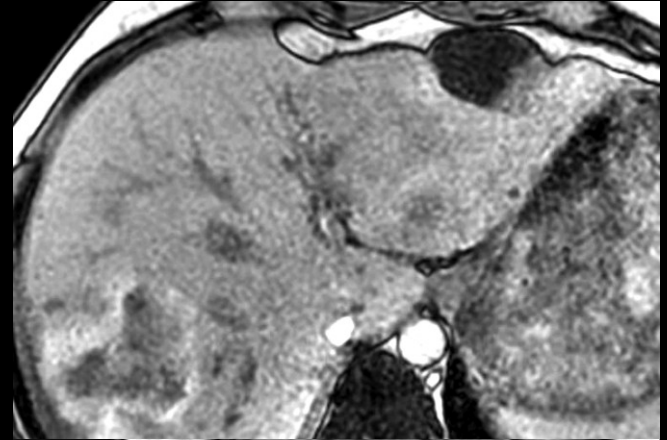- Adénome hépatocellulaire sans mutation HNF-1 α ou mutation β -caténine et sans surexpression des protéines inflammatoires: 5%

IRM hépatique : CAT devant une lésion solide

Adénome



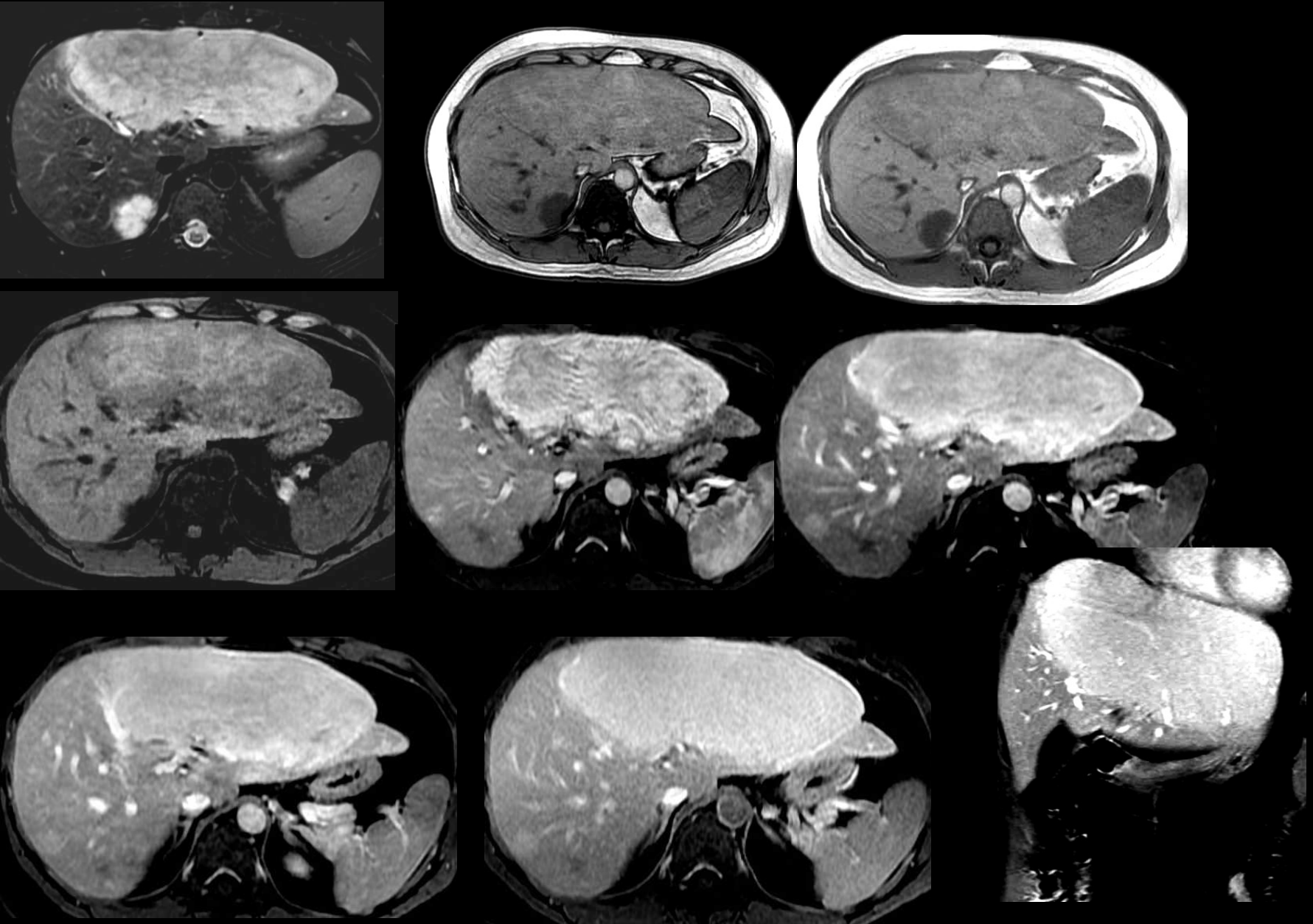
In Phase



Out of Phase

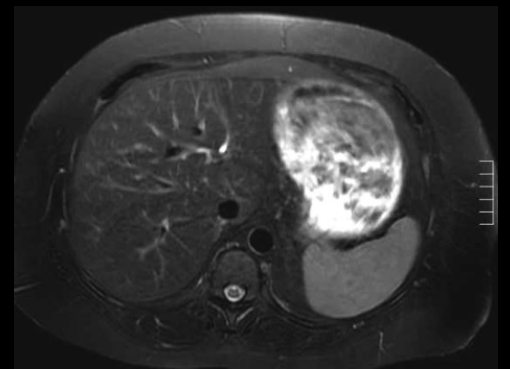
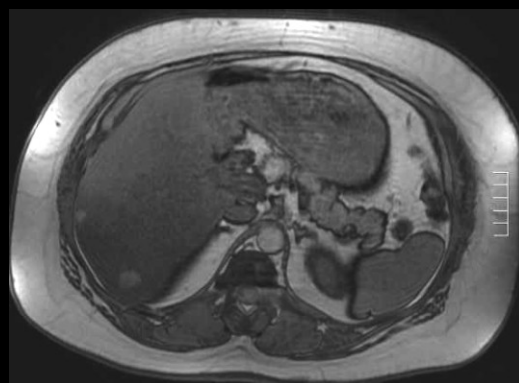
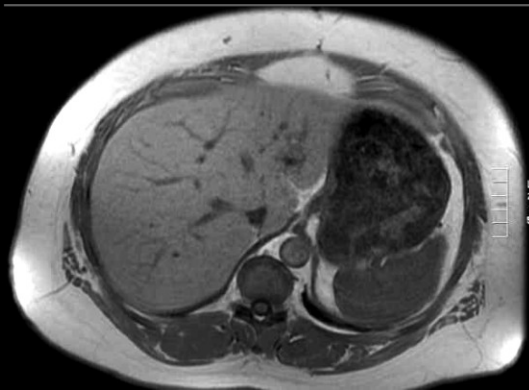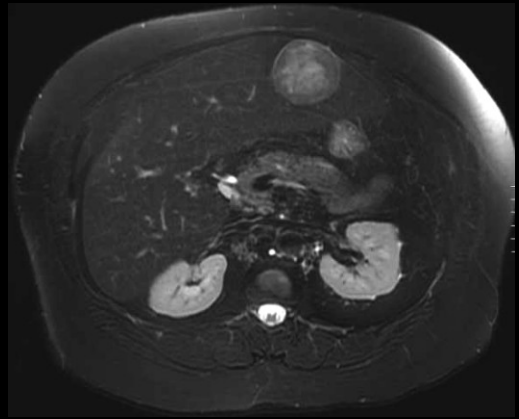
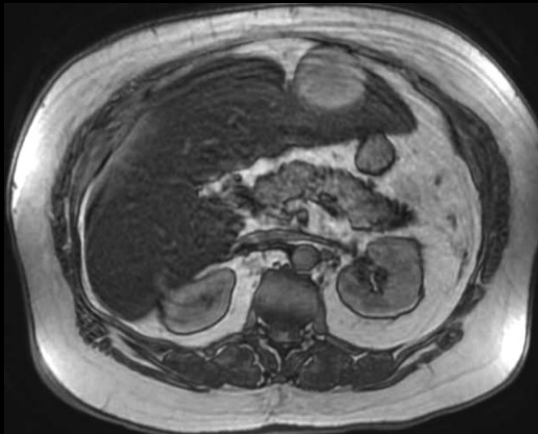
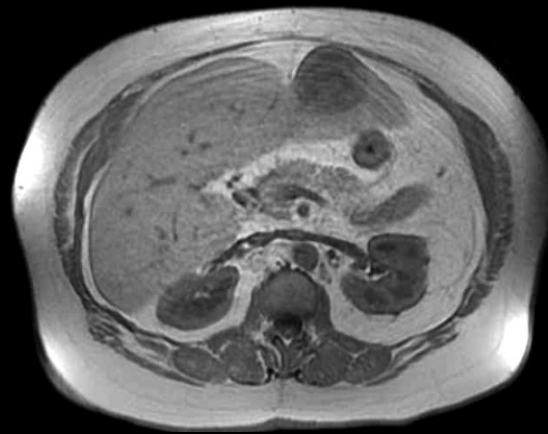
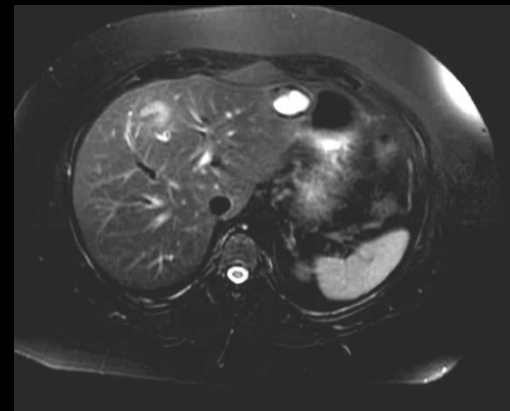
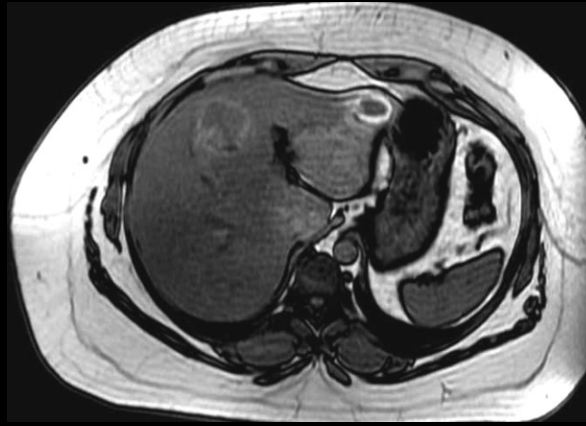
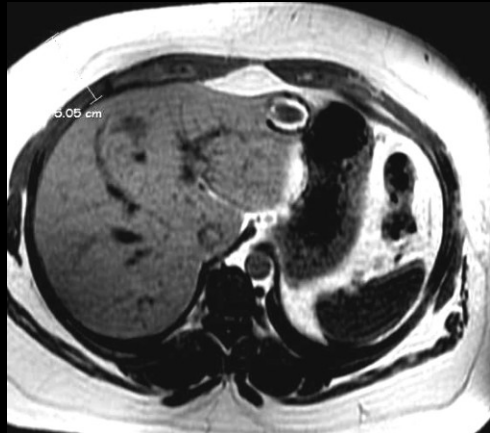Adénome avec mutation HNF-1 : femme, lésion stéatosique

IRM hépatique : CAT devant une lésion solide



Adénome inflammatoire (pélotique) : femme, lésion volumineuse

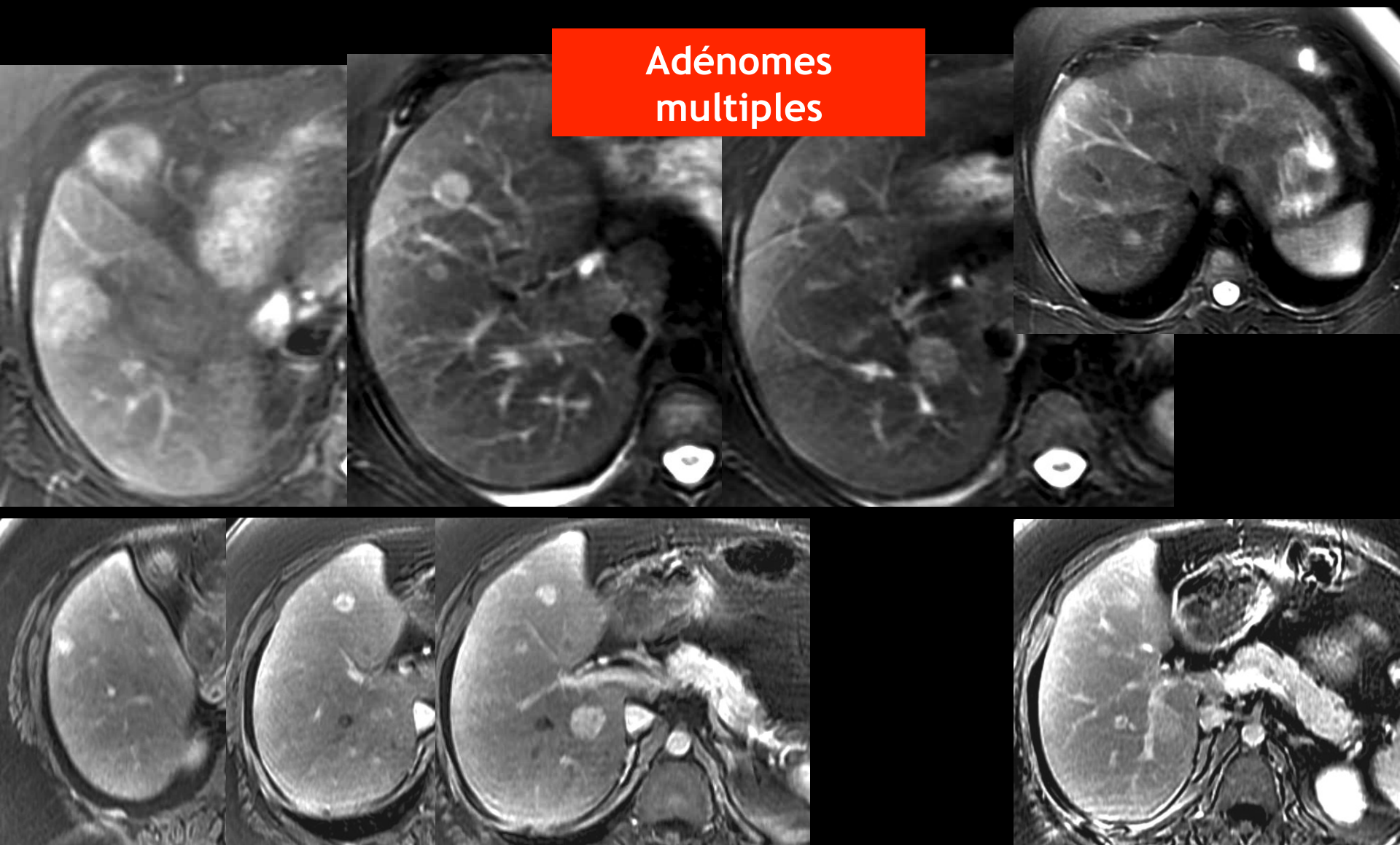
Adénome inflammatoire (pélotique) : femme, IMC > 25



IRM hépatique : CAT devant une lésion solide

Difficultés diagnostiques

Adénomes multiples



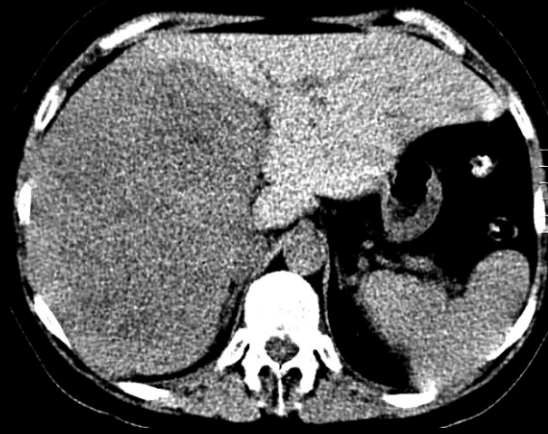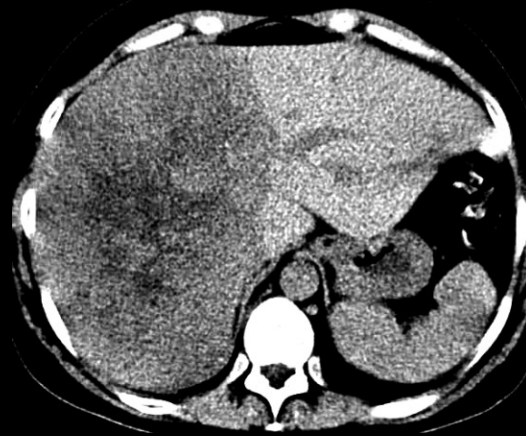
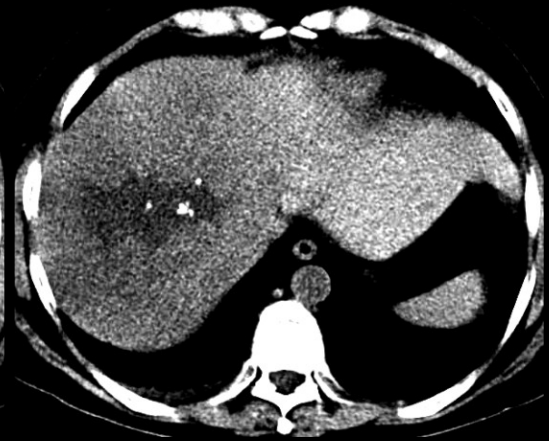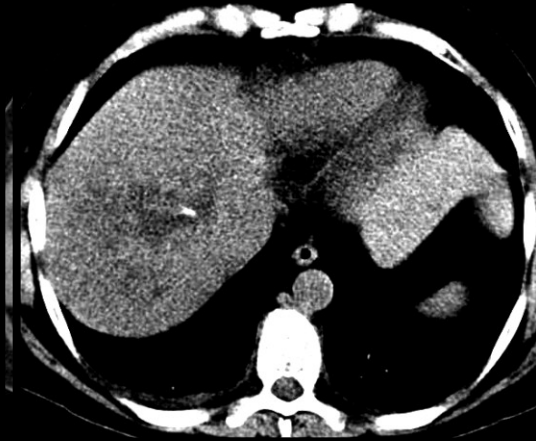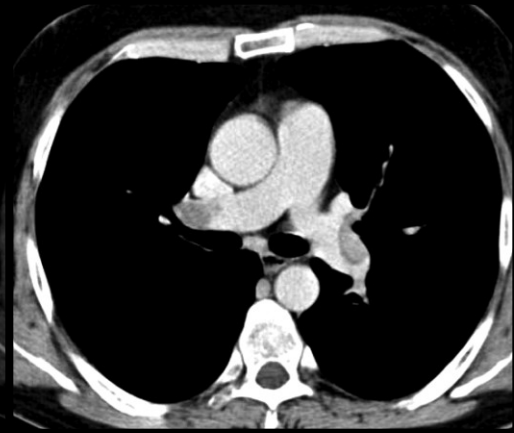
Autres tumeurs tissulaires plus rares sur foie sain

- CHC
- Carcinome fibro lamellaire
- Hémangioendothéliome épithélioïde
- Pseudo tumeur inflammatoire

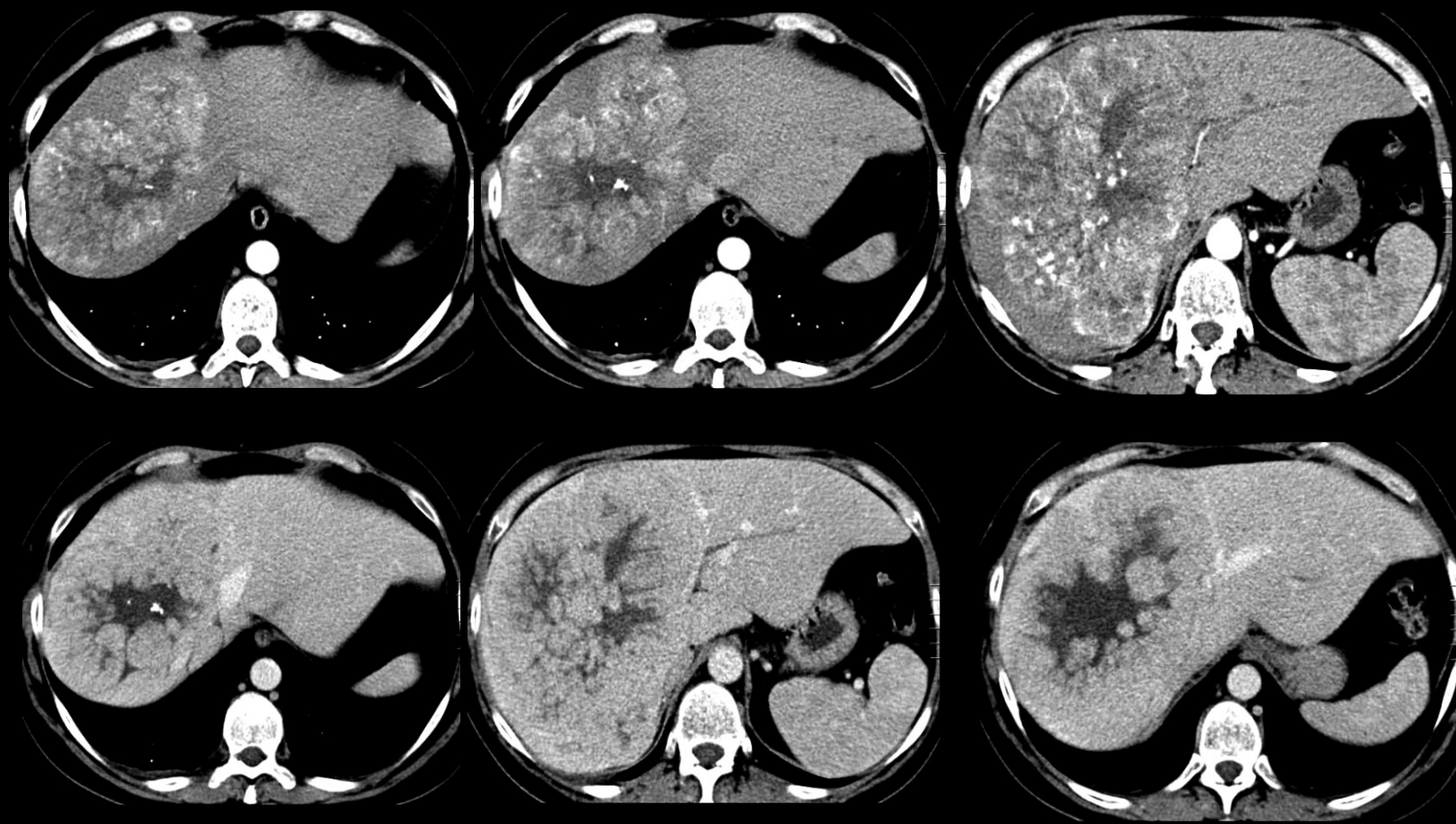
Homme, 38 ans

IRM hépatique : CAT devant une lésion solide

Douleurs thoraciques aiguës



IRM hépatique : CAT devant une lésion solide

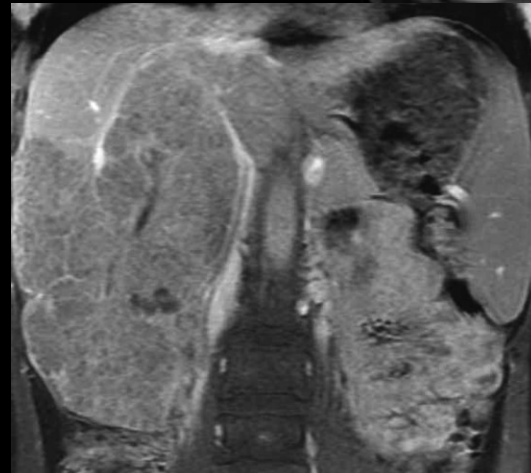
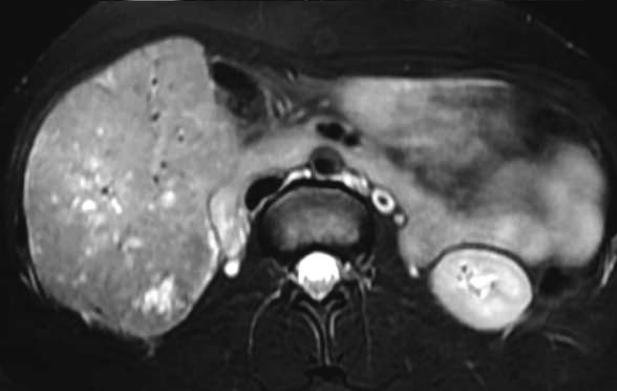
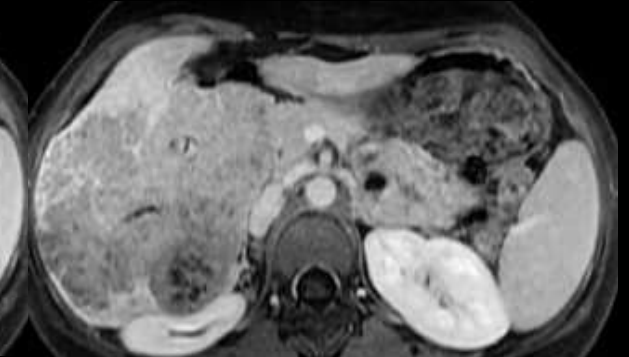
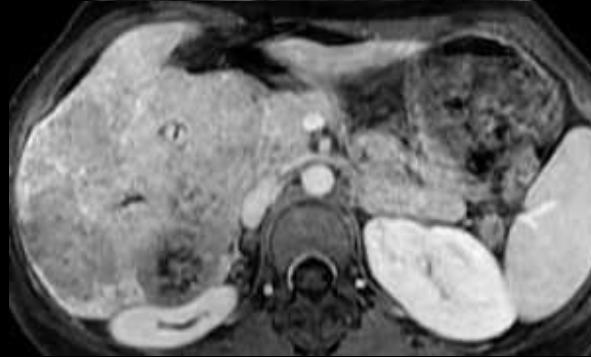
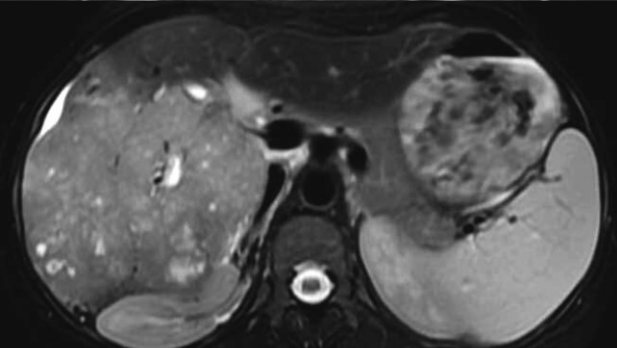
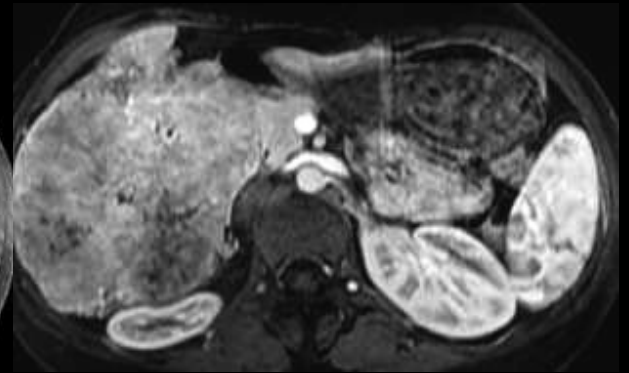
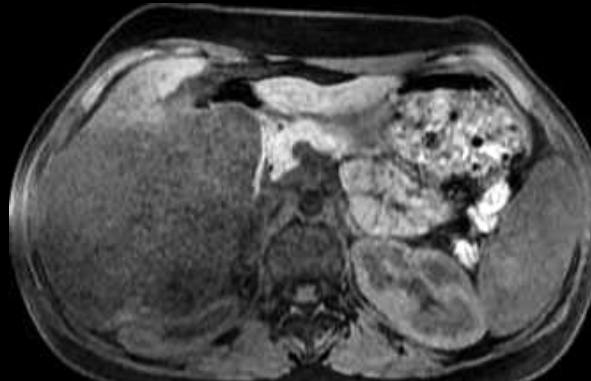
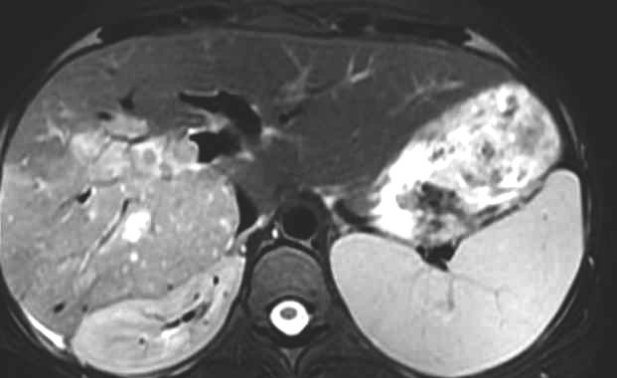


Femme, 27 ans

IRM hépatique : CAT devant une lésion solide

Origine turque-ATCD Hépatite B guérie

Douleurs abdominales



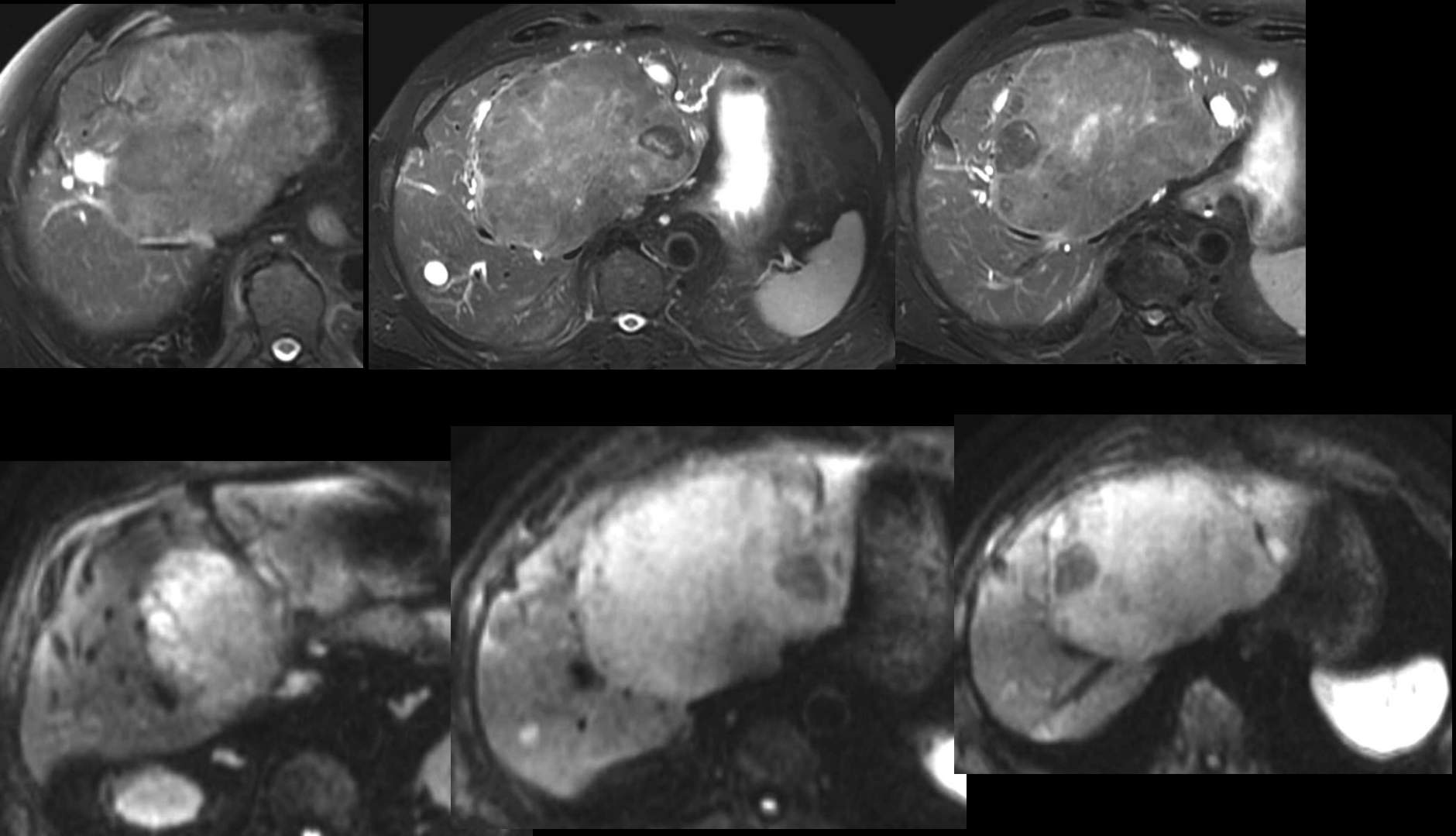
T2 FS

Homme, 80 ans

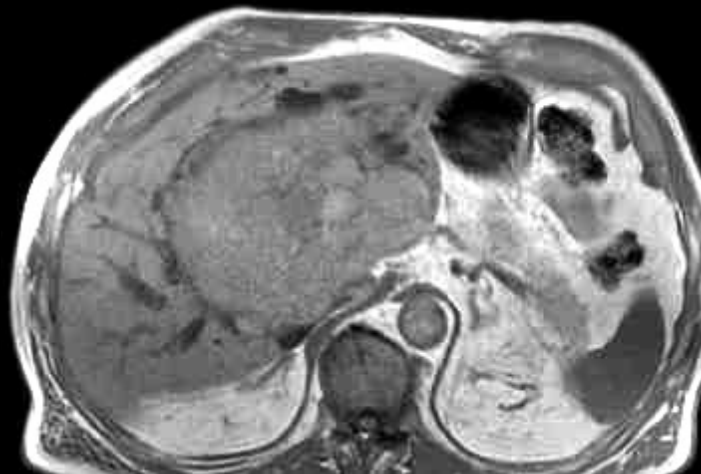
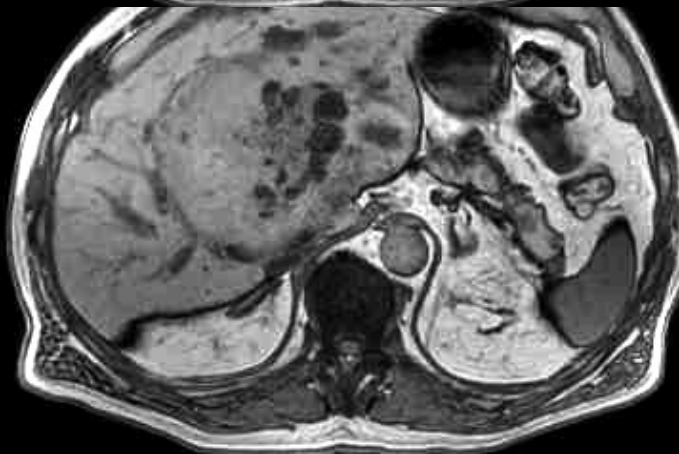
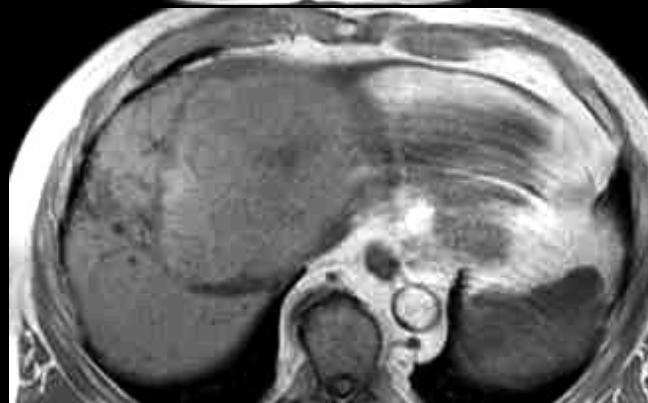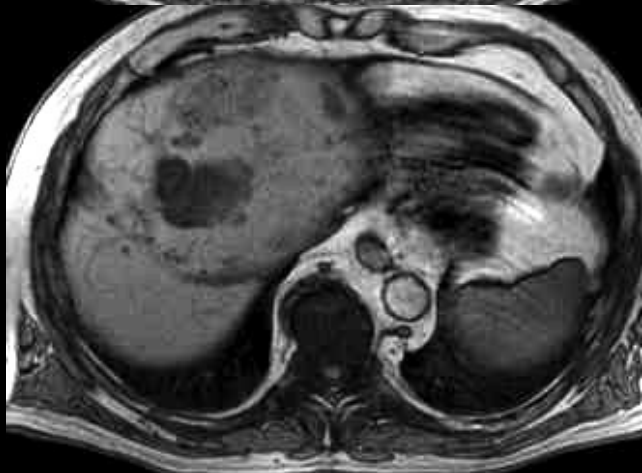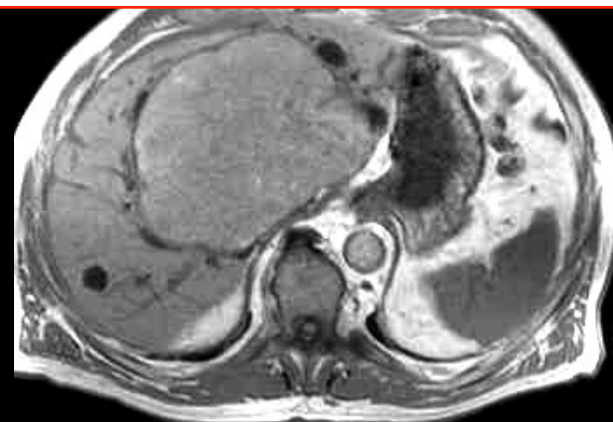
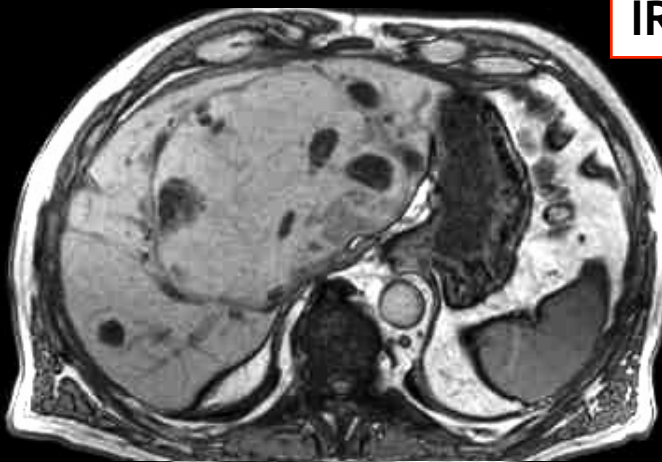
IRM hépatique : CAT devant une lésion solide

Bilan d'ADK rénal droit

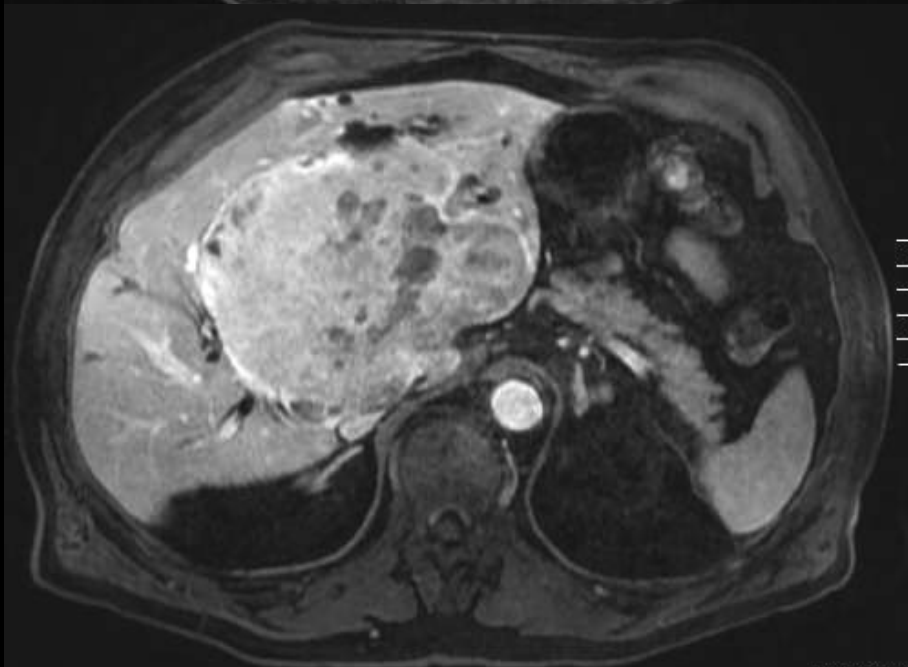
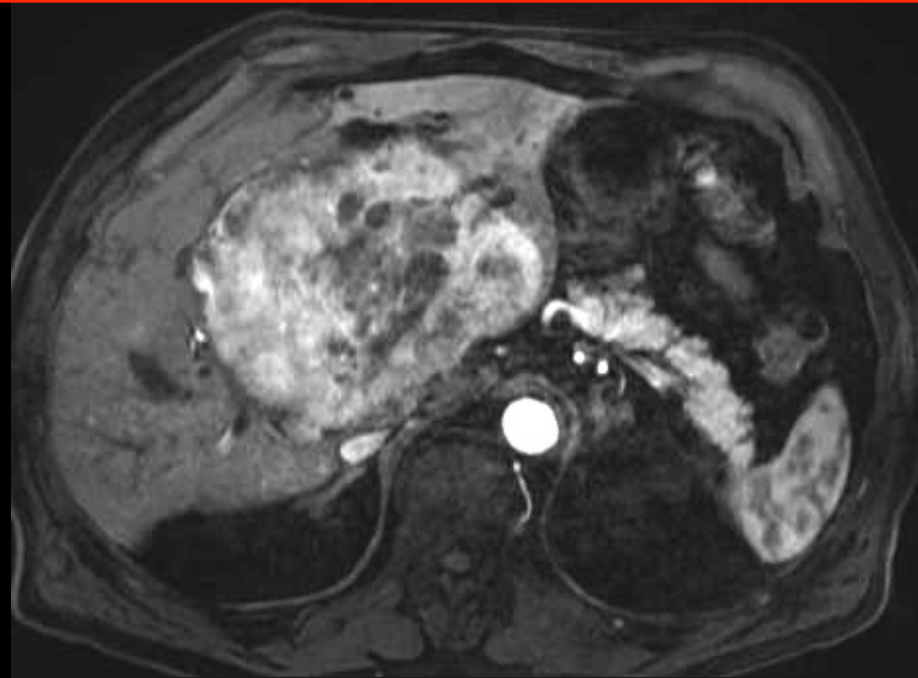
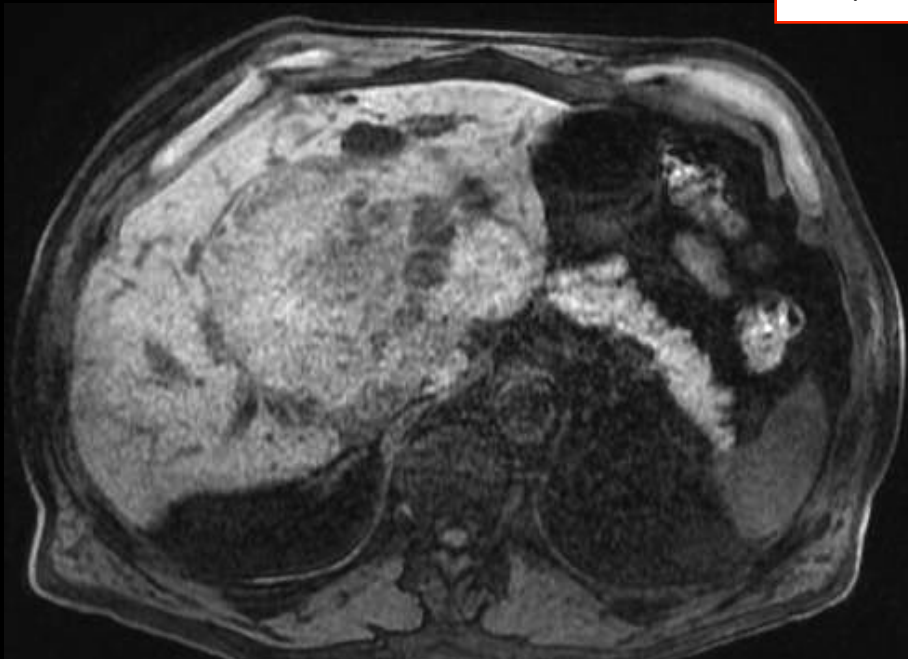
Découverte lésion hépatique sur TDM



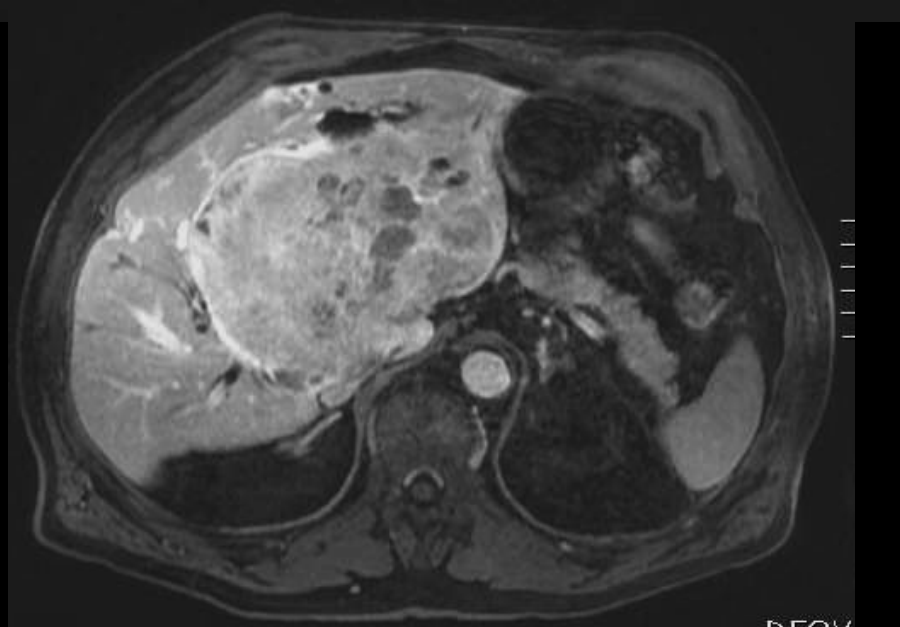
IRM hépatique : CAT devant une lésion solide



IRM hépatique : CAT devant une lésion solide

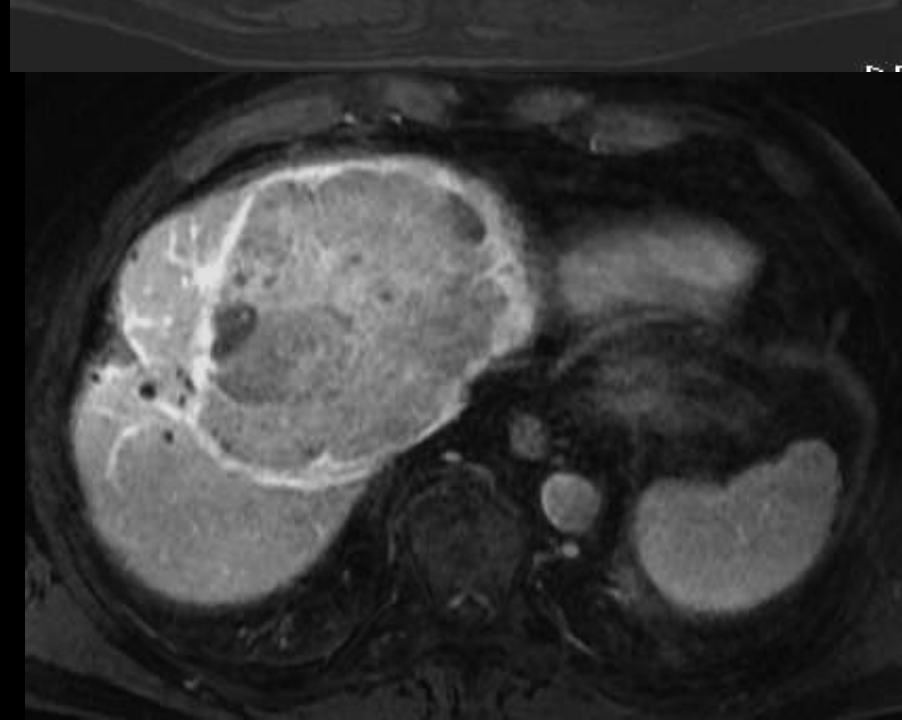
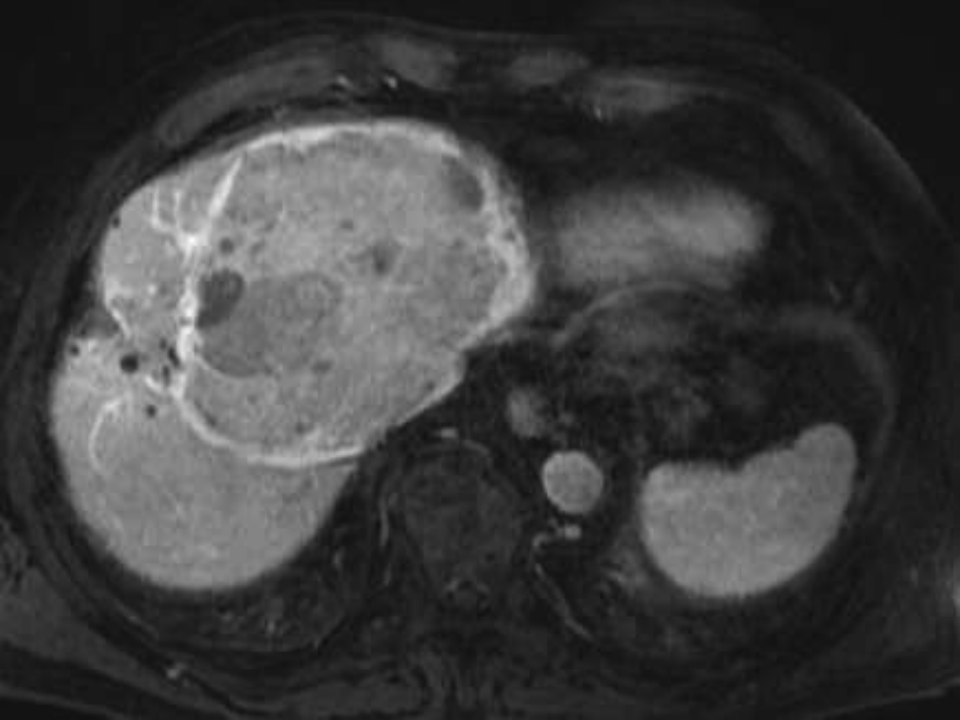
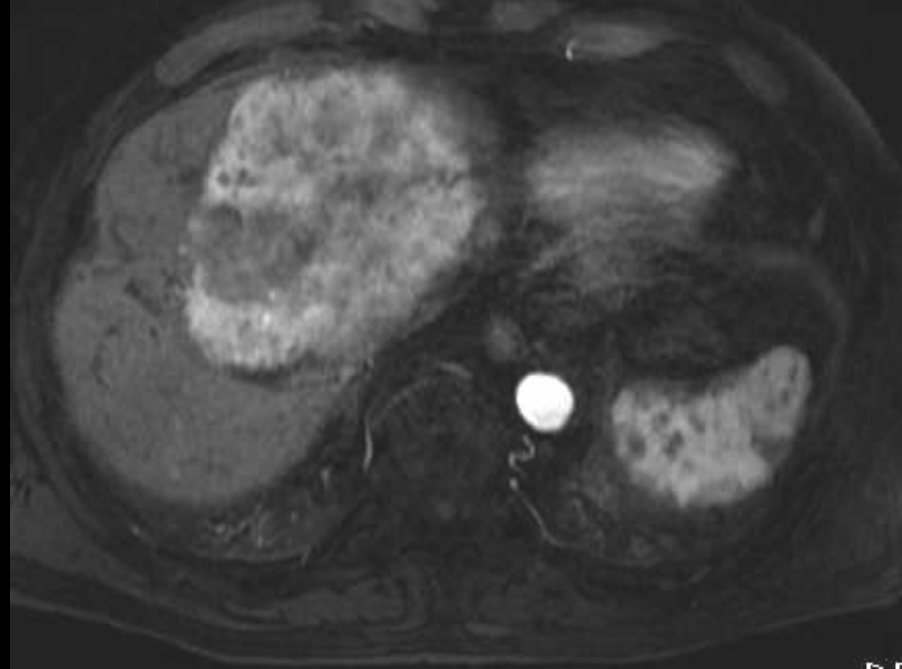
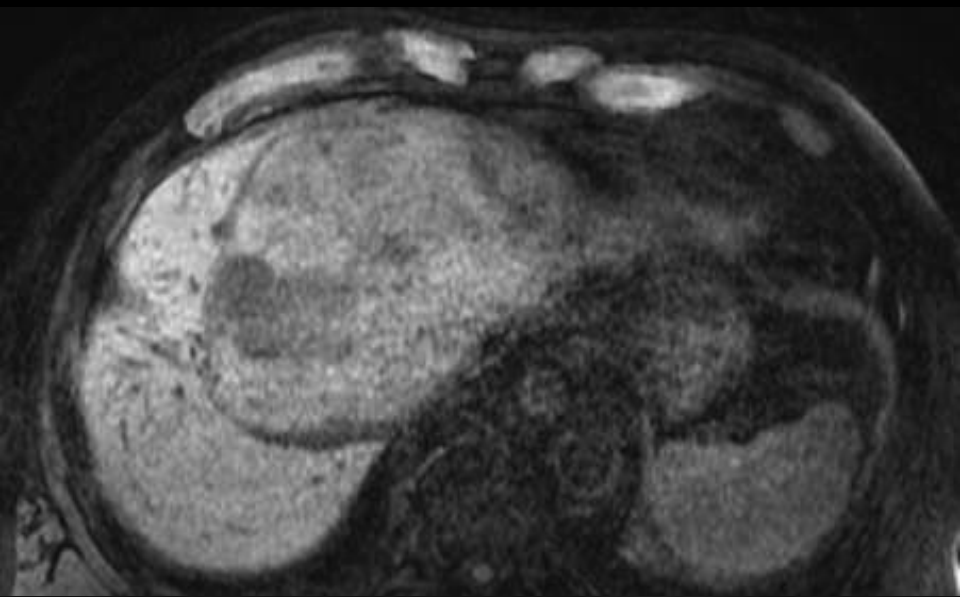


DEQV



DEQV

IRM hépatique : CAT devant une lésion solide



Tumeurs malignes

Prise de contraste périphérique en couronne

Lisé : Néangiogénèse

- Désorganisée , anarchique

cercle de vie d'une tumeur, facteurs de croissance

A retenir : Comportement au cours du temps

Rehaussement progressif dans le temps : fibrose

Prise de contraste périphérique

Lésions tissulaires malignes

Métastases

Colon

Pancréas

Neuroendocrines

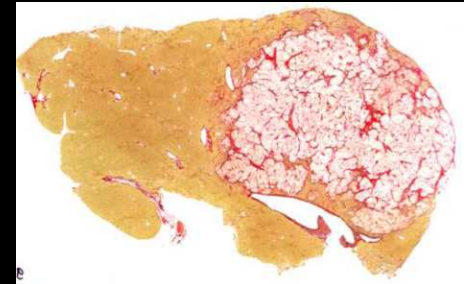Cholangiocarcinome intrahépatique

Hémangioendothéliome épithélioïde

Apport de l'IRM :

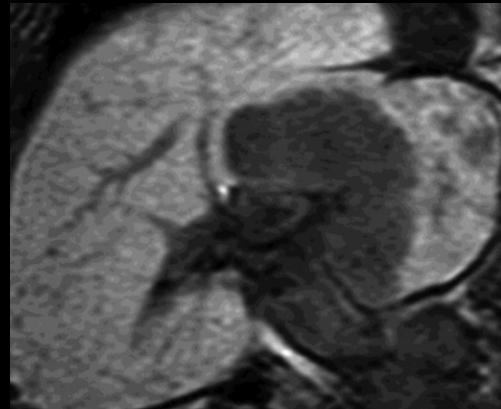
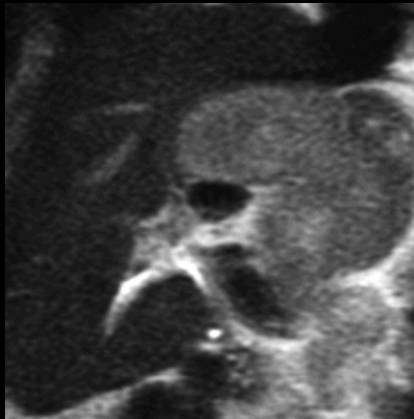
Signal en pondération T2

Séquences Tardives +++



Prise de contraste périphérique

Lésions tissulaires malignes



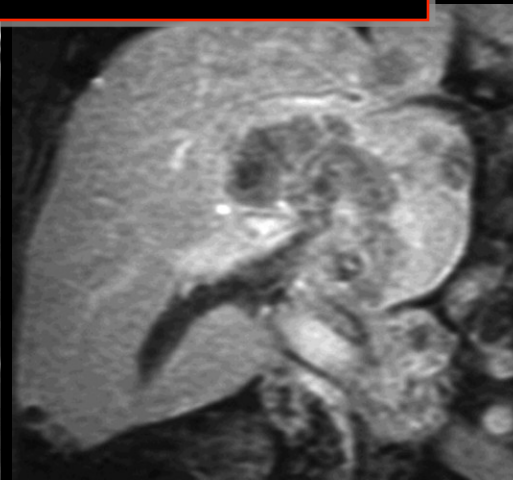
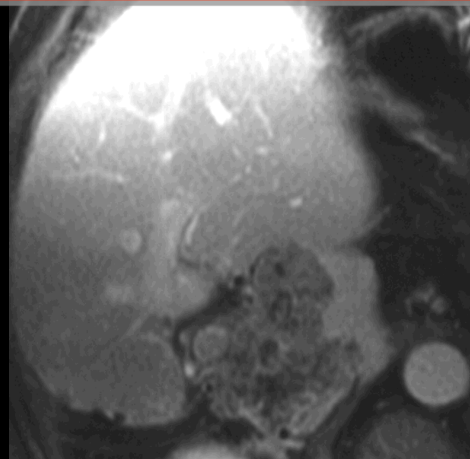
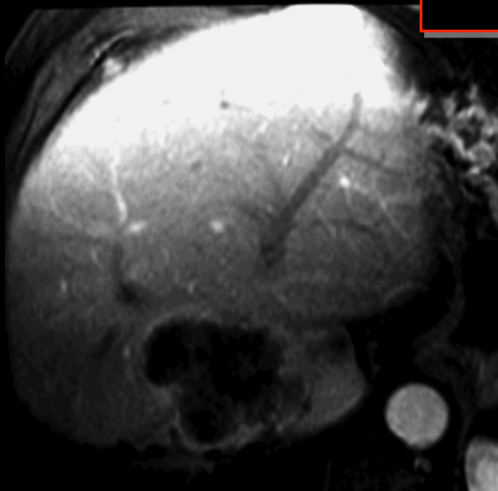Lésion HT2 tissulaire

Rehaussement périphérique en liseré

Rehaussement progressif, tardif et hétérogène de toute la lésion

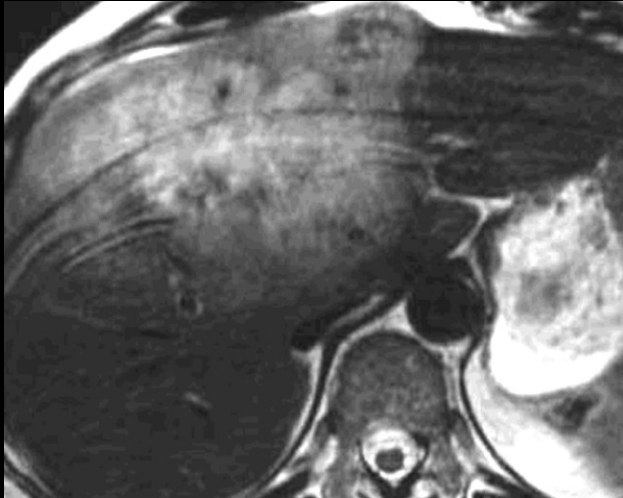
Pas de dilatation biliaire ni de rétraction

Métastases cancer colo-rectal

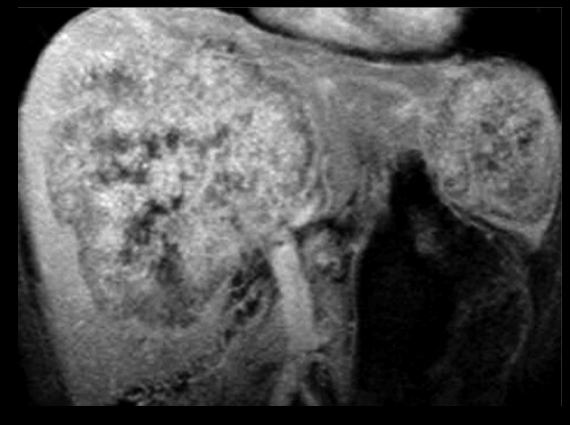
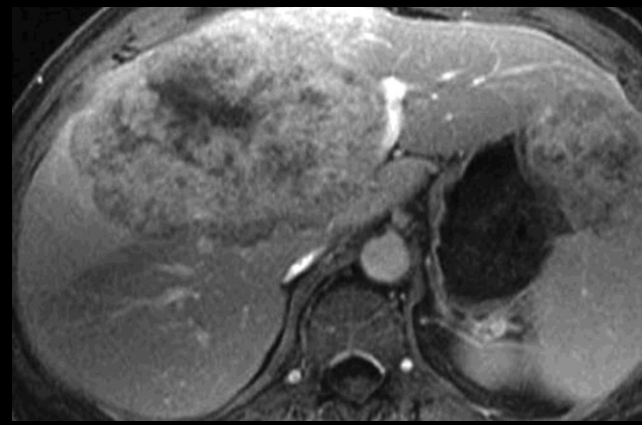
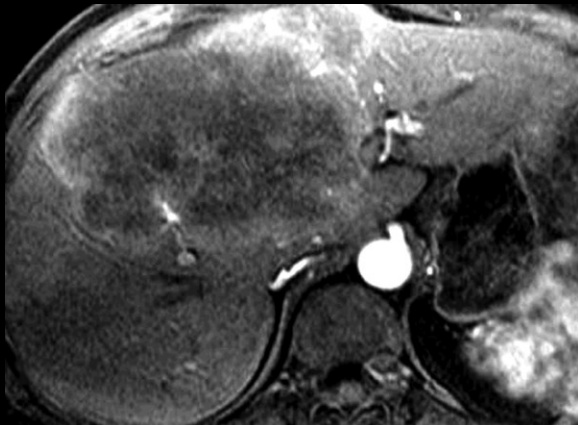


Prise de contraste périphérique

Lésions tissulaires malignes

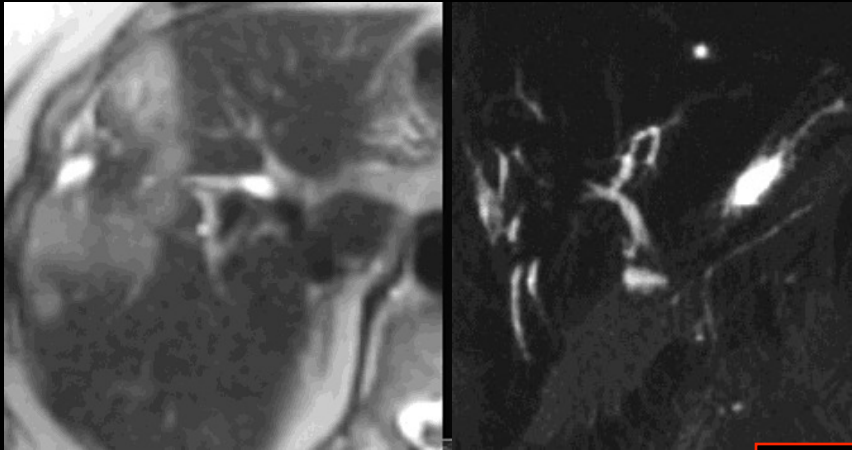


Métastases cancer colo-rectal



Prise de contraste périphérique

Lésions tissulaires malignes



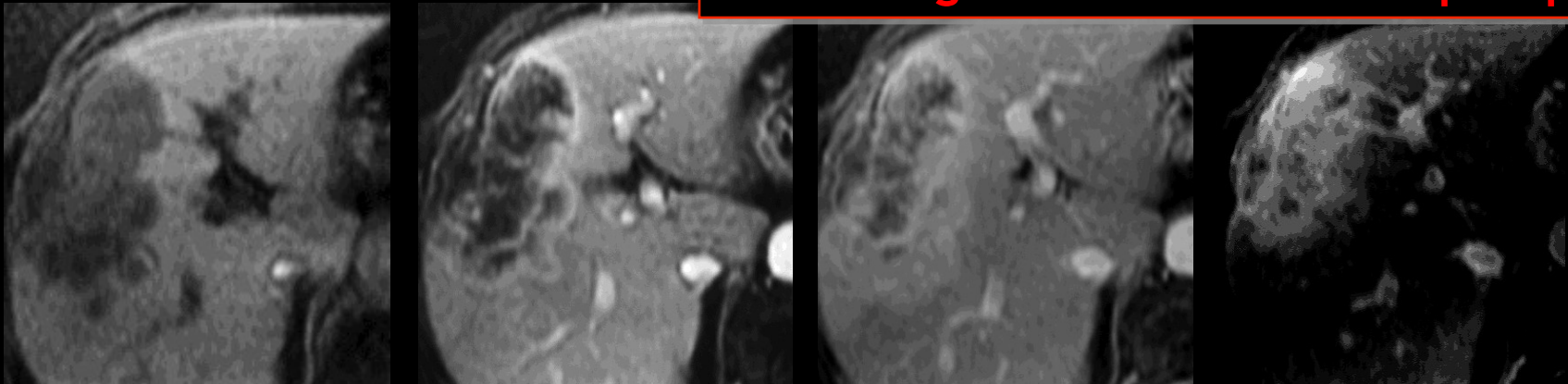
Lésion HT2 tissulaire

Rehaussement périphérique en liseré

Rehaussement progressif, tardif et hétérogène de toute la lésion

Dilatation biliaire segmentaire et rétraction capsulaire

Cholangiocarcinome intra hépatique



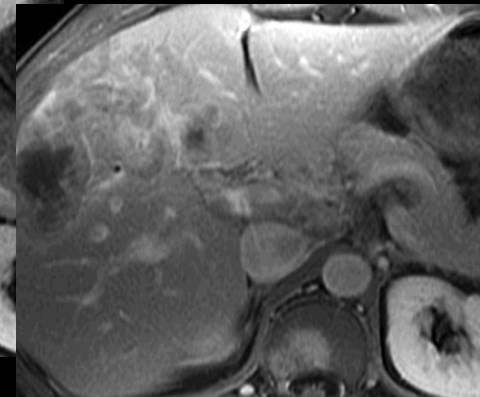
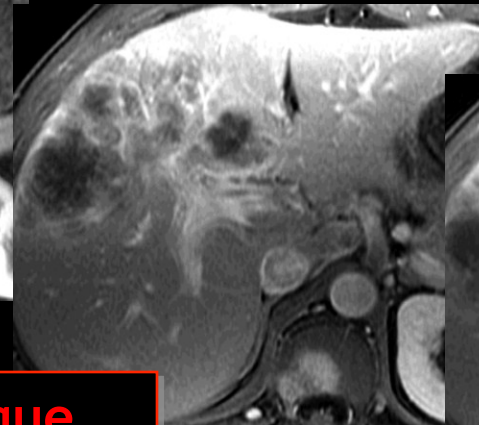
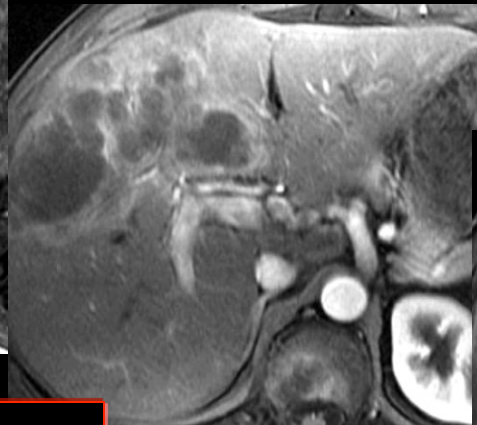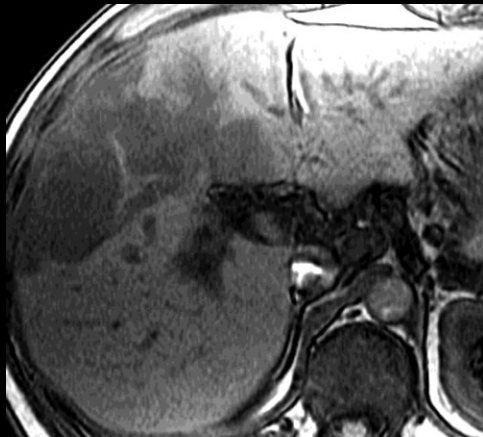
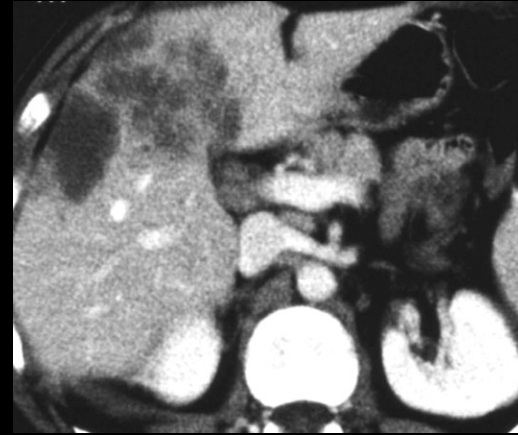
Mais parfois des surprises !!! Méta K Colo-rectal ...Biopsies +++

IRM hépatique : CAT devant une lésion solide

Prise de contraste périphérique

Lésions tissulaires malignes

Homme 39 ans, douleurs abdominales de l'hypochondre droit
Fièvre 39°
ATCD récent (J8) exérèse d'une dent de sagesse



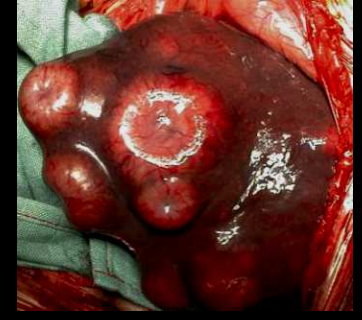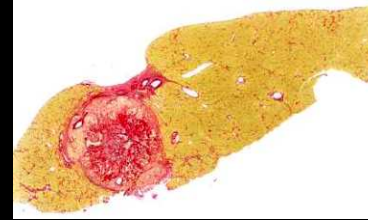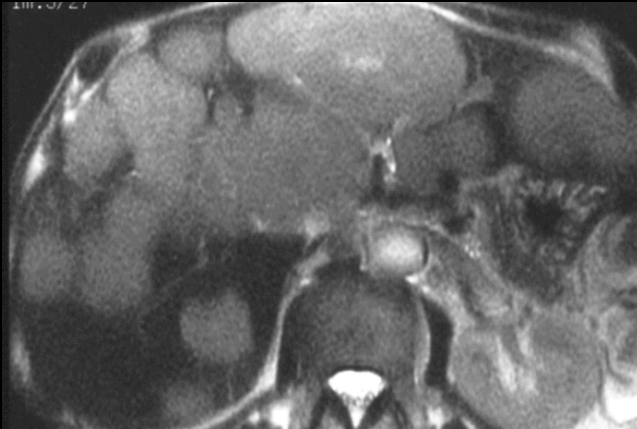
Manque le T2...

Cholangiocarcinome intra hépatique

IRM hépatique : CAT devant une lésion solide

Prise de contraste périphérique

Lésions tissulaires malignes

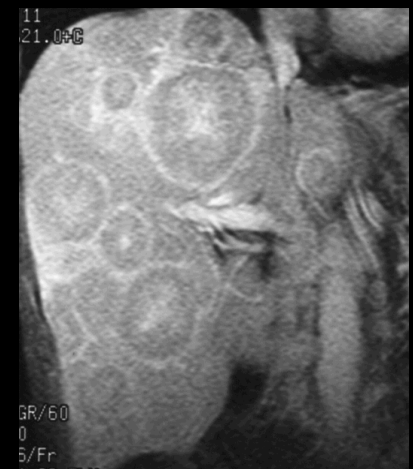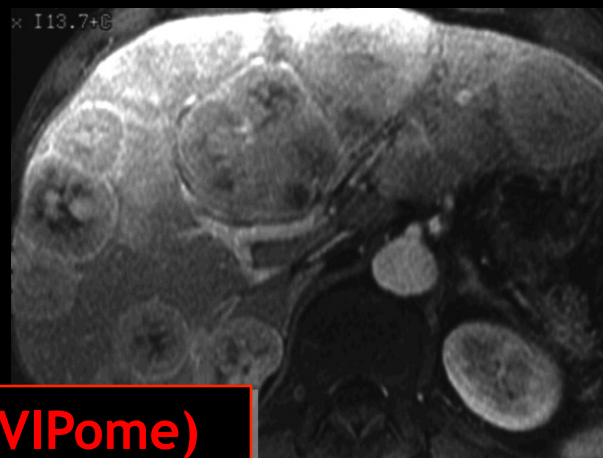
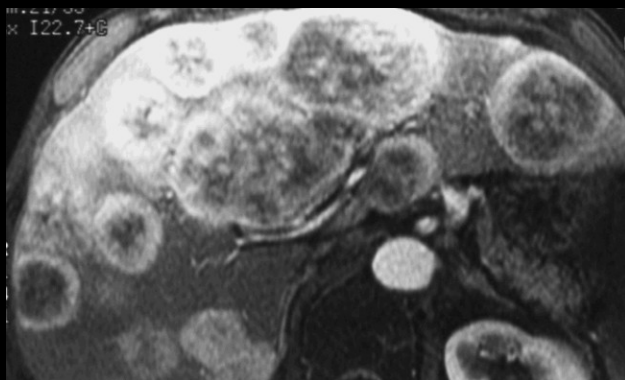


Lésions multiples

Hyper T2 tissulaires

Forte hypervascularisation périphérique

Rehaussement fibreux tardif



Métastases K endocrine (VIPome)

Prise de contraste périphérique

Lésions tissulaires malignes

EN PRATIQUE :

- Lésion
 - Hypersignal T2 tissulaire
 - Prise de contraste périphérique sur les acquisitions précoces
 - Rehaussement progressif sur les acquisitions au cours du temps

3 possibilités :

- ✓ Métastase colique , estomac
- ✓ Cholangiocarcinome intrahépatique
- ✓ Métastases de tumeur neuro-endocrine

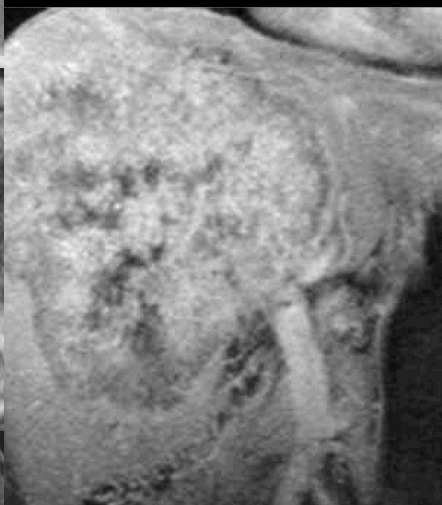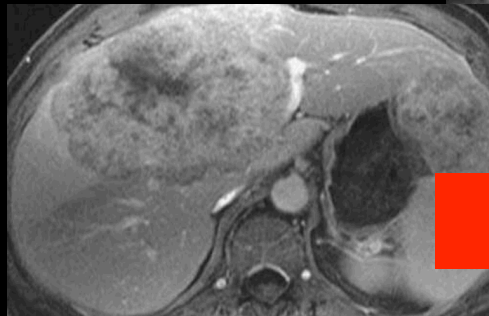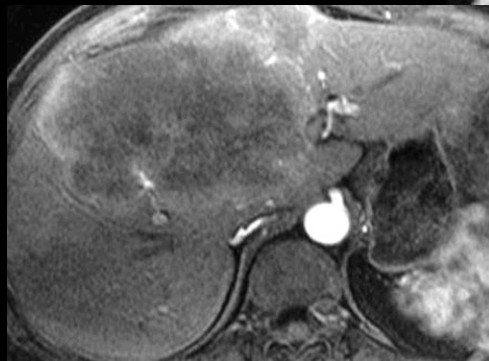


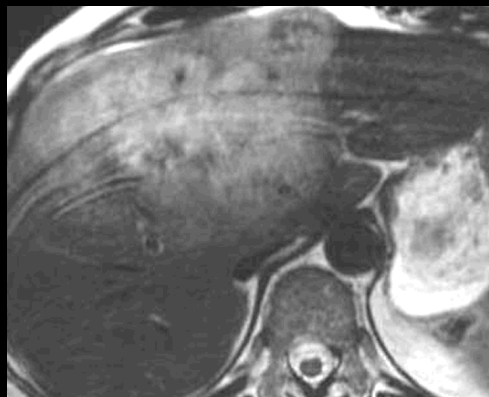Biopsie

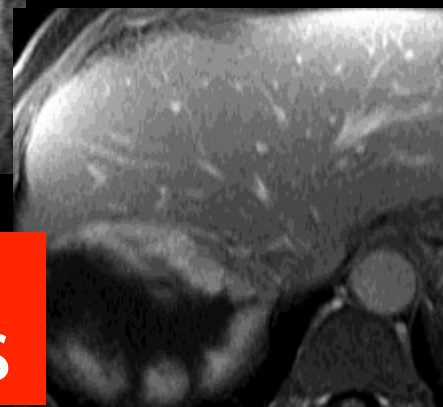
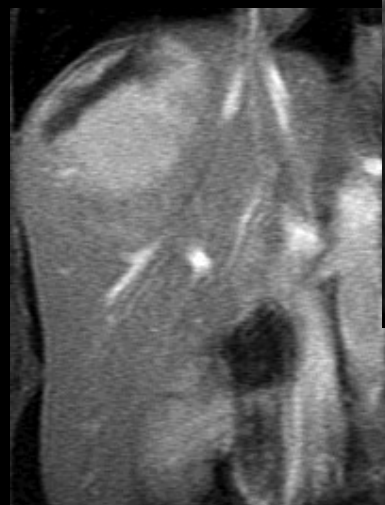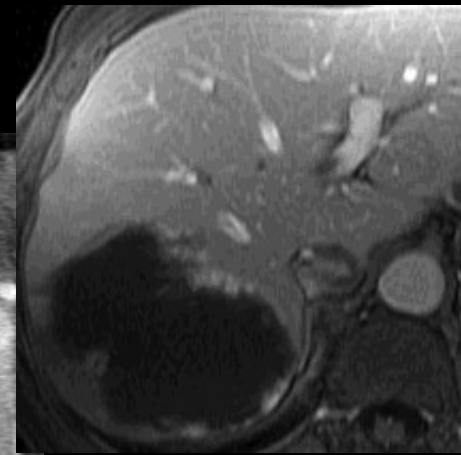
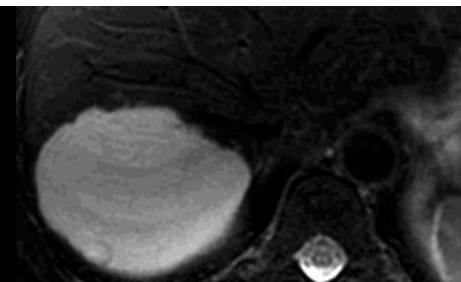
Prise de contraste périphérique

Attention !

Prise de contraste périphérique



FIBROSE



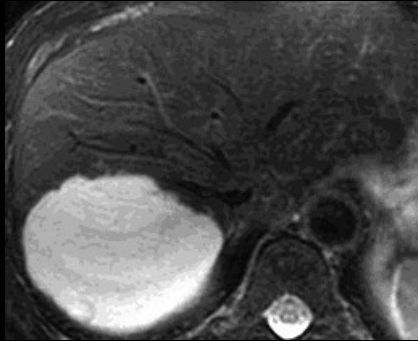
LACS
VASCULAIRES

1. Indications actuelles de l'IRM hépatique
2. Protocole d'exploration
3. Étapes de l'analyse sémiologique
4. Conduite à tenir devant une lésion solide
5. Conduite à tenir devant une lésion en hypersignal T2 liquidien
6. Surcharge en graisse et en fer
7. Cirrhose, nodules et CHC
8. Place par rapport aux autres techniques
9. « Take home messages »

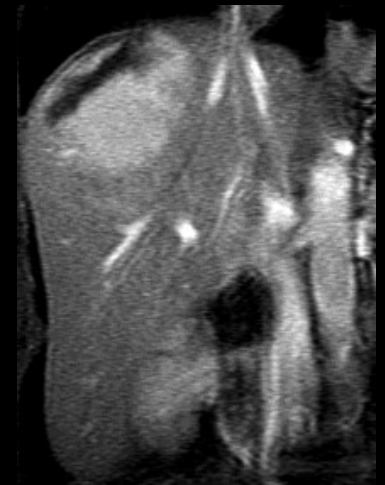
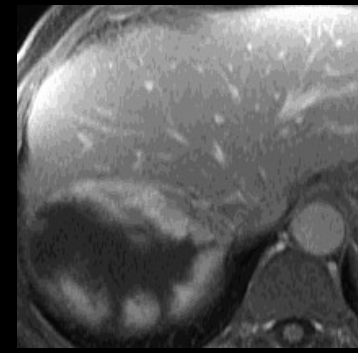
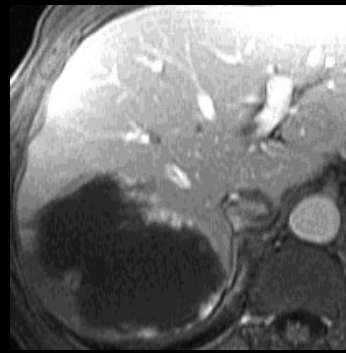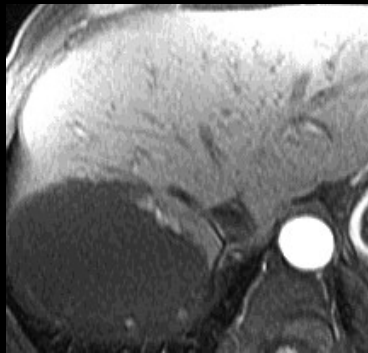
- Lésions se présentant en hypersignal T2 franc et massif , de type « liquidien »
 - Angiomes
 - Lésions kystiques

IRM hépatique : CAT devant une lésion en hypersignal T2 franc

Prise de contraste périphérique



Angiome géant



Apport de l'IRM :

Pondération T2 : Hypersignal liquidien

Cinétique de rehaussement : MOTTES

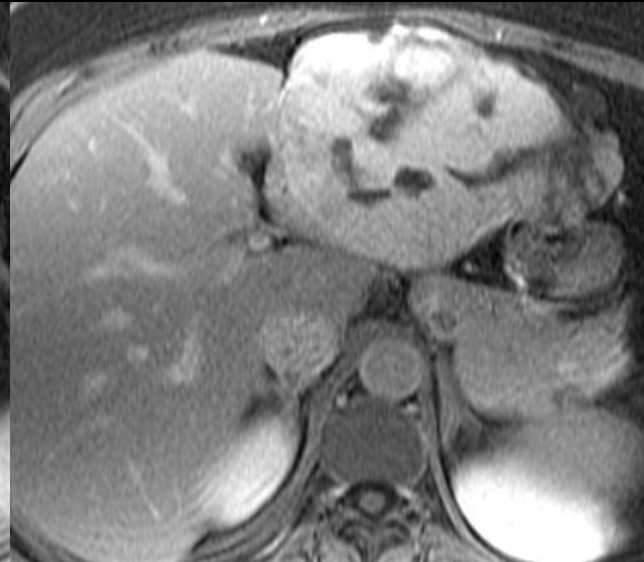
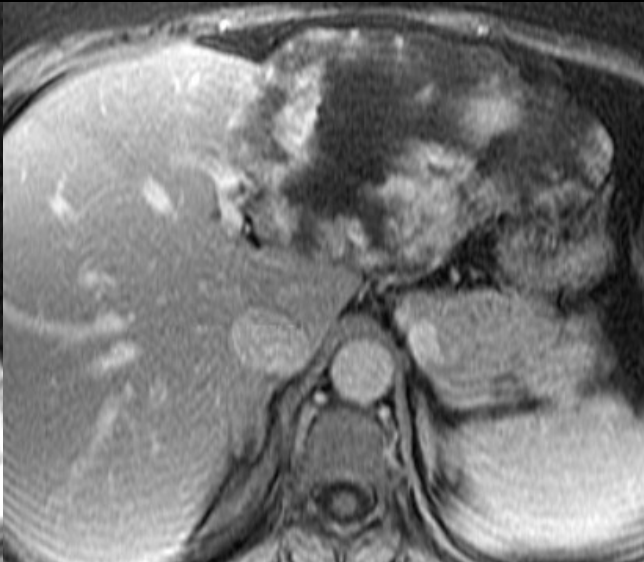
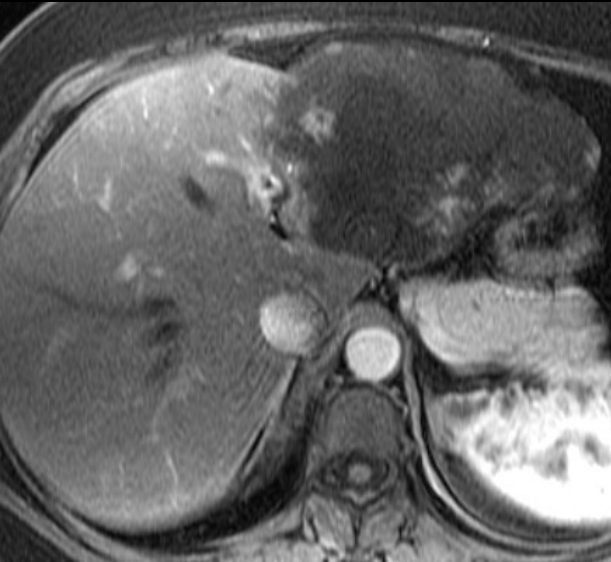
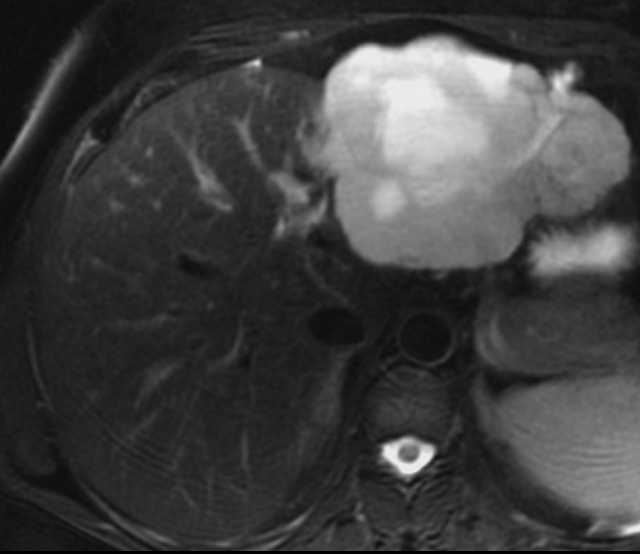
Séquences TARDIVES +++

IRM hépatique : CAT devant une lésion en hypersignal T2 franc

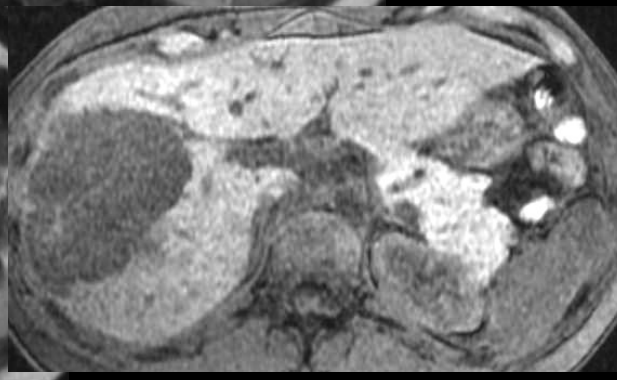
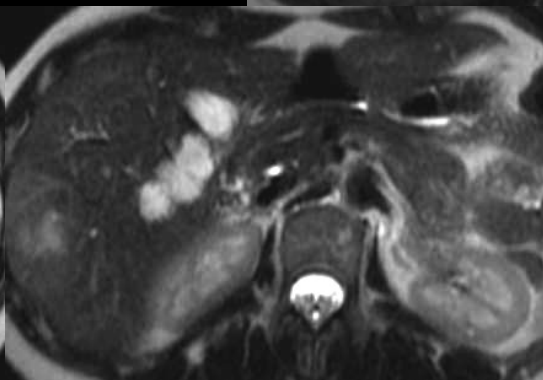
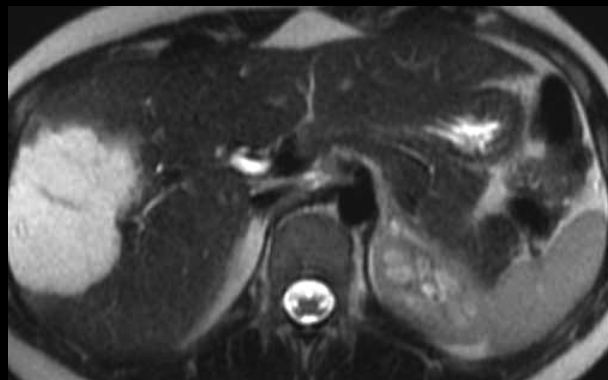
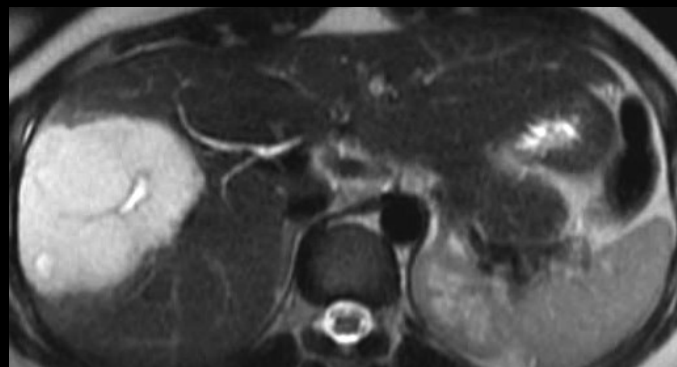
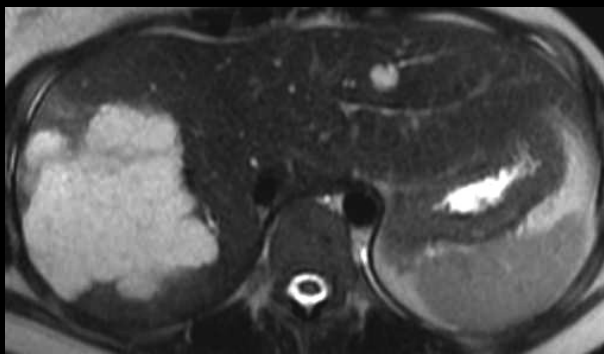
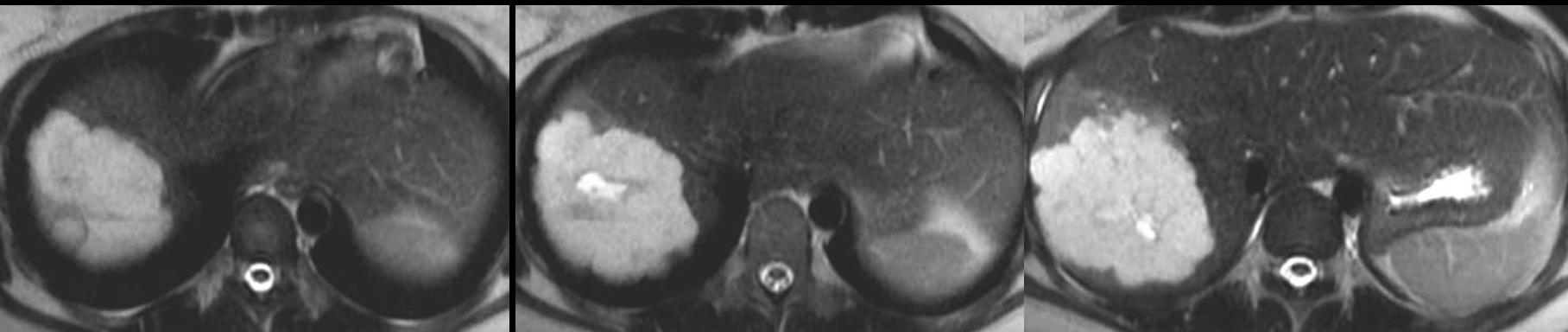
Prise de contraste périphérique

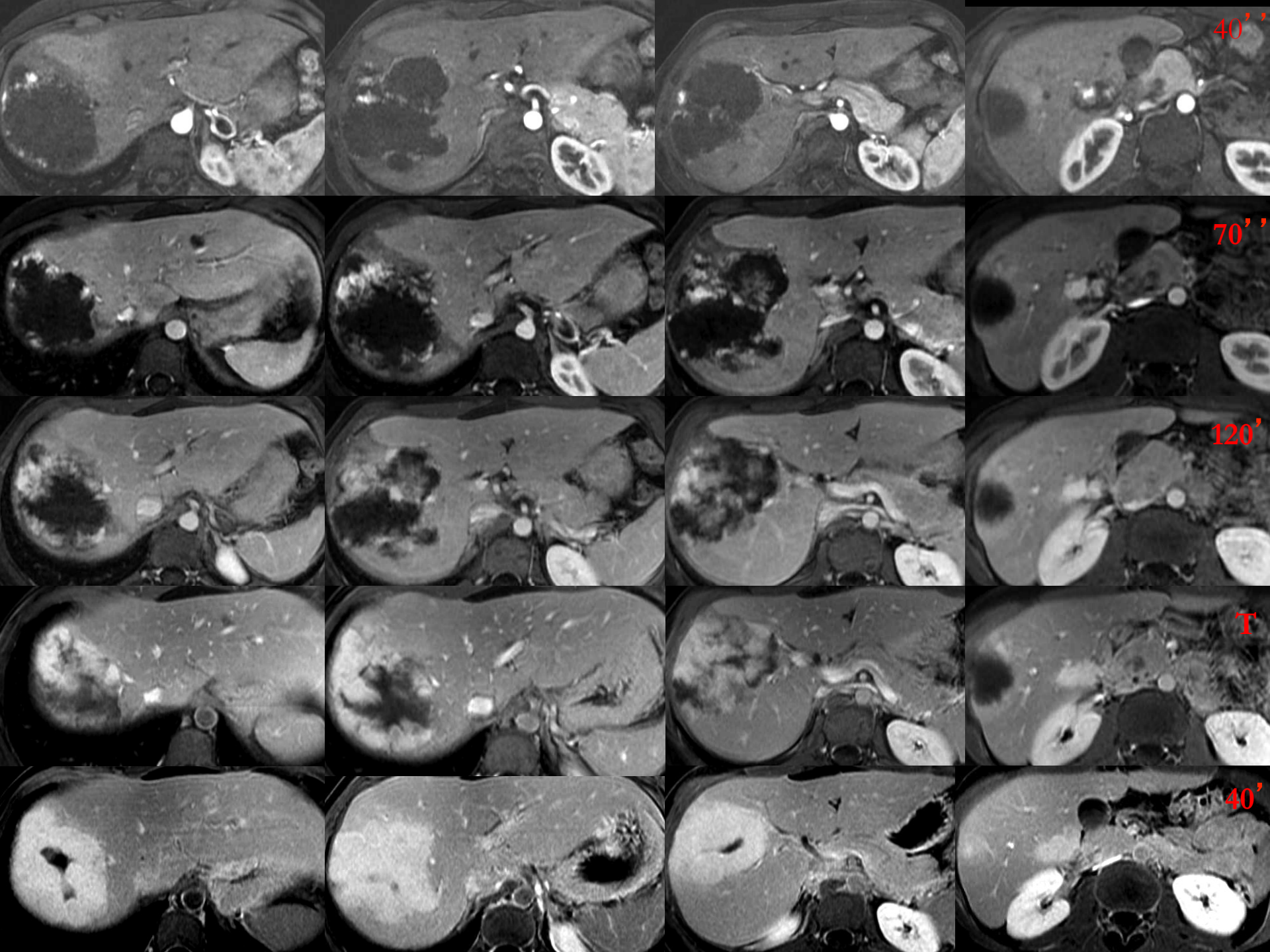
Difficultés diagnostiques

Angiome géant



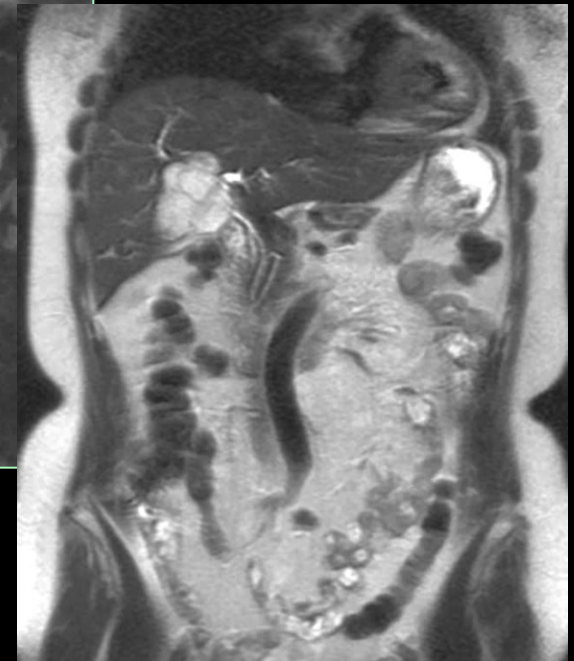
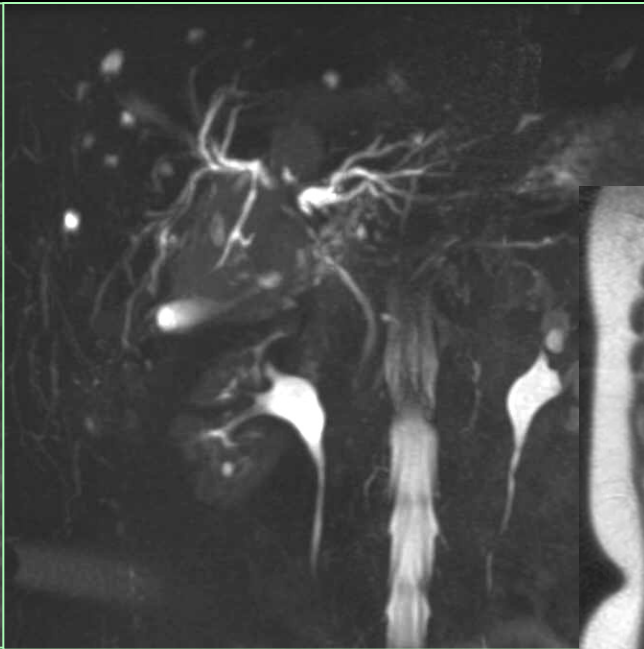
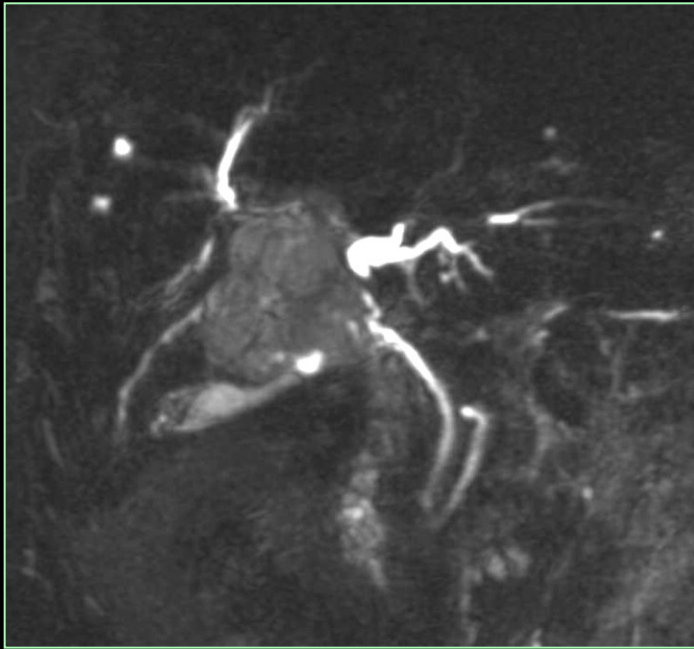
IRM hépatique : CAT devant une lésion en hypersignal T2 franc





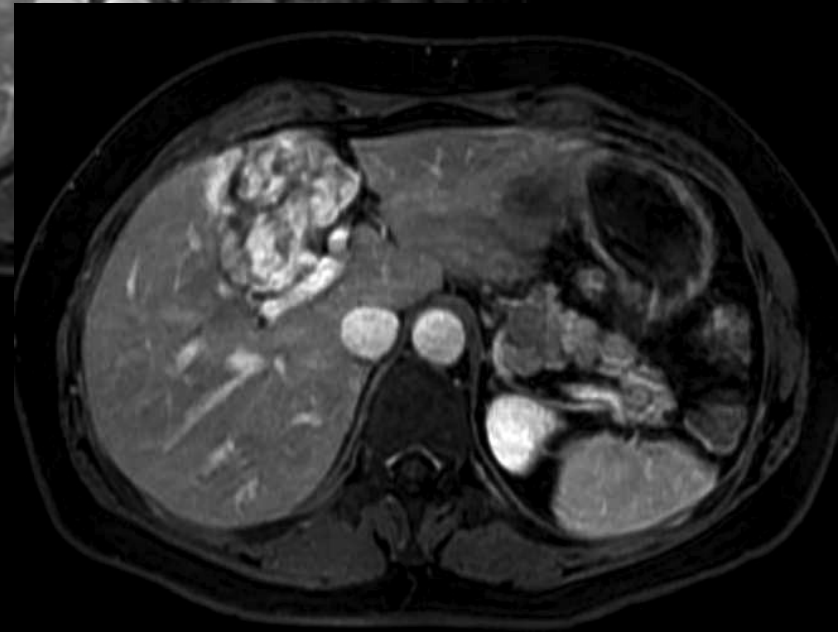
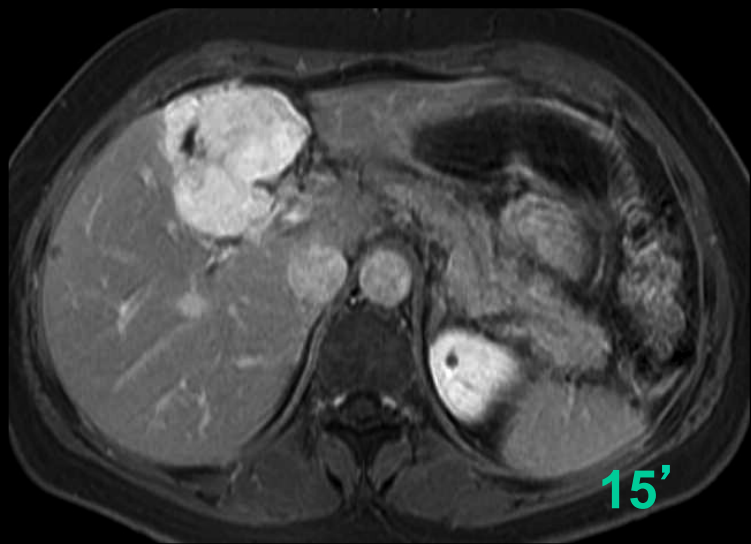
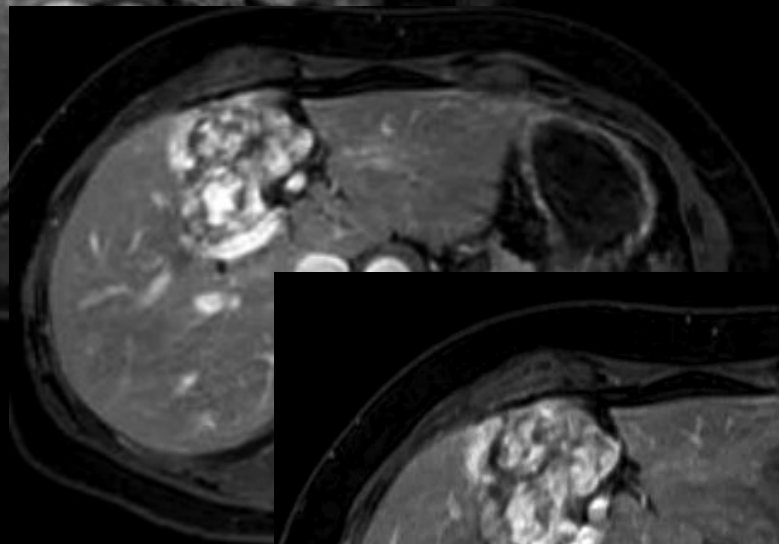
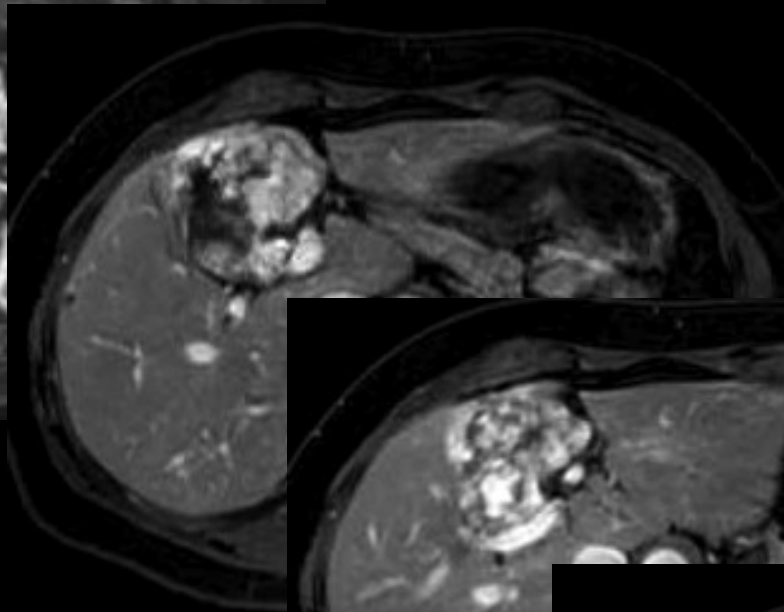
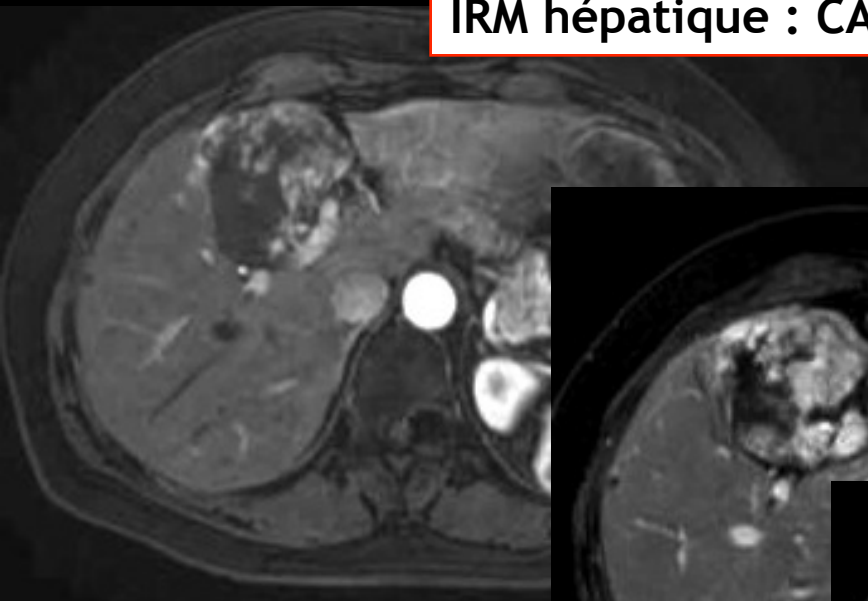
IRM hépatique : CAT devant une lésion en hypersignal T2 franc

Mme K, 59 ans



IRM hépatique : CAT devant une lésion en hypersignal T2 franc

Séquences
3D EG T1



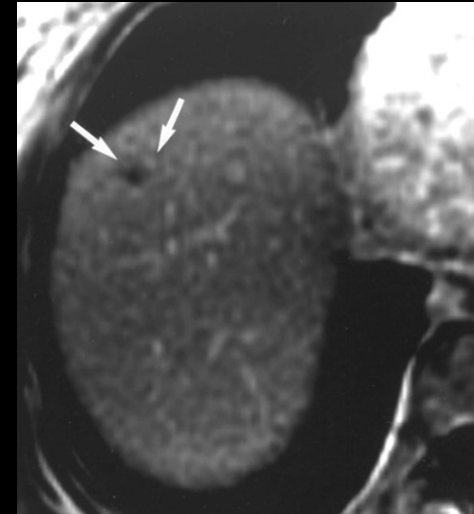
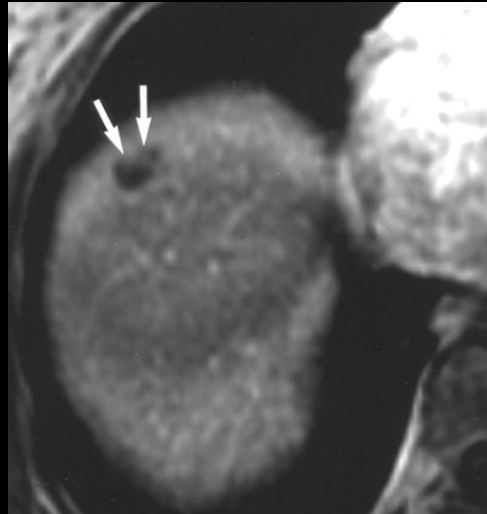
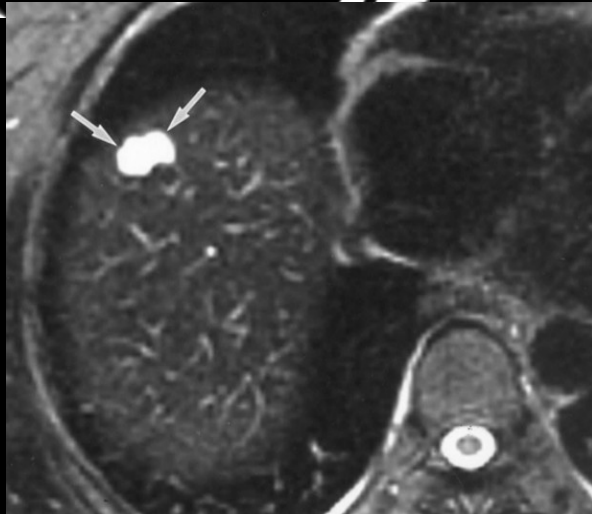
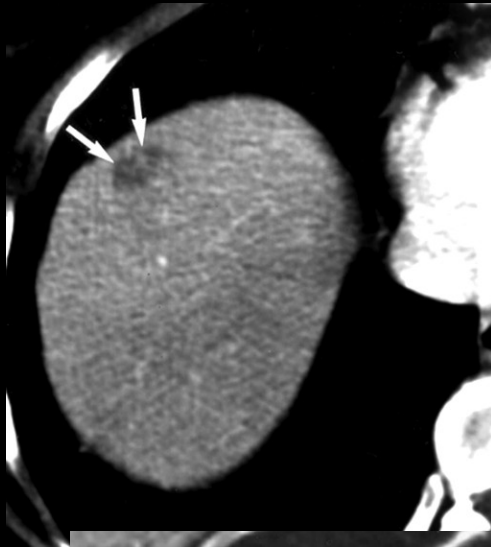
IRM hépatique : CAT devant une lésion en hypersignal T2 franc

Prise de contraste périphérique

Homme 56 ans, surveillance post chirurgicale d'un K sigmoïdien

Difficultés diagnostiques

Contextes néoplasiques



IRM hépatique : CAT devant une lésion en hypersignal T2 franc

Prise de contraste périphérique

Homme 64 ans, tumeur oesophagienne T2 NO Mx

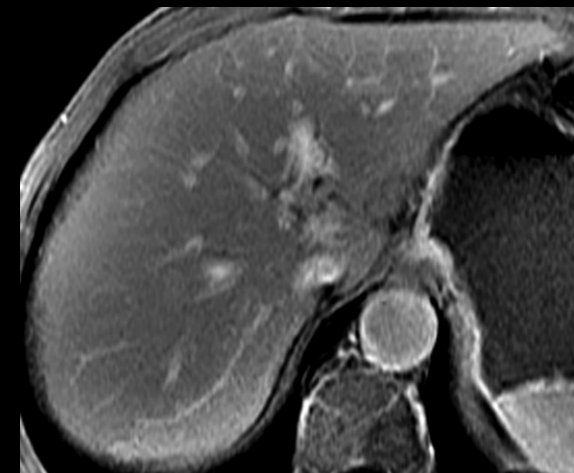
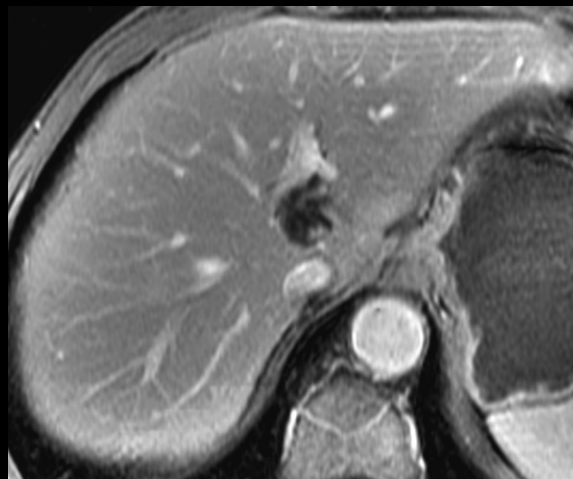
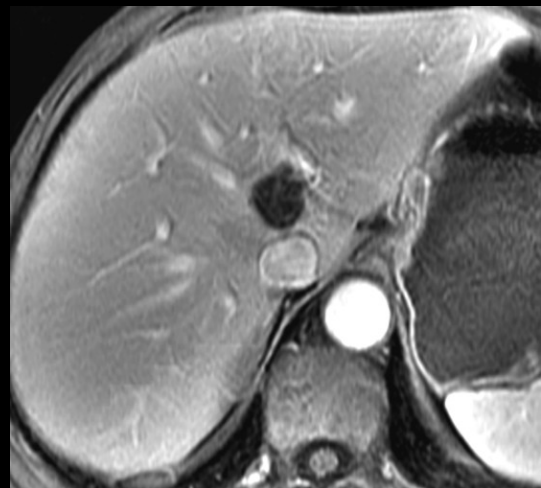
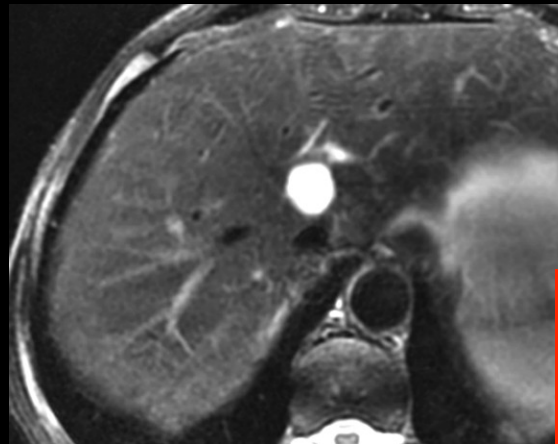
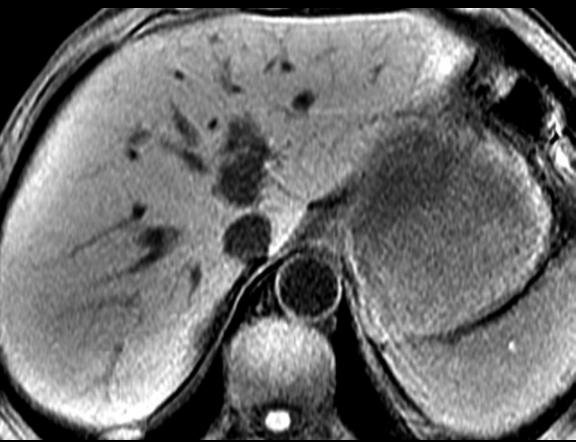Bilan d'extension TDM : Lésion hépatique hypodense mesurant 1.5 cm , avec prise de contraste périphérique

Difficultés diagnostiques

De l'intérêt de réaliser toutes les séquences IRM de caractérisation...

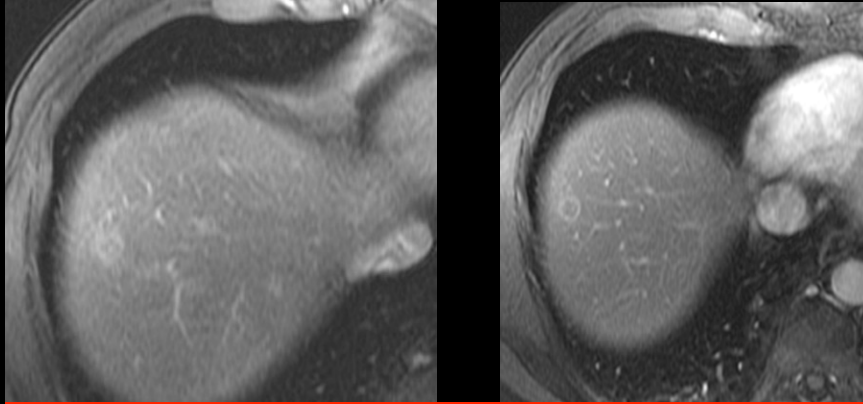
Angiome

Contexte néoplasique



IRM hépatique : CAT devant une lésion en hypersignal T2 franc

Prise de contraste périphérique

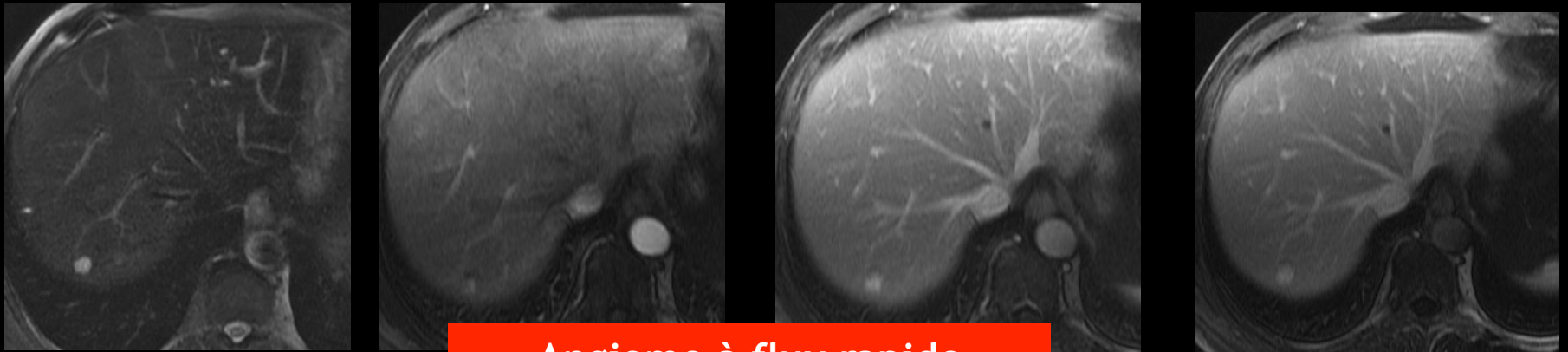


Métastases Adénocarcinome pulmonaire

Difficultés diagnostiques

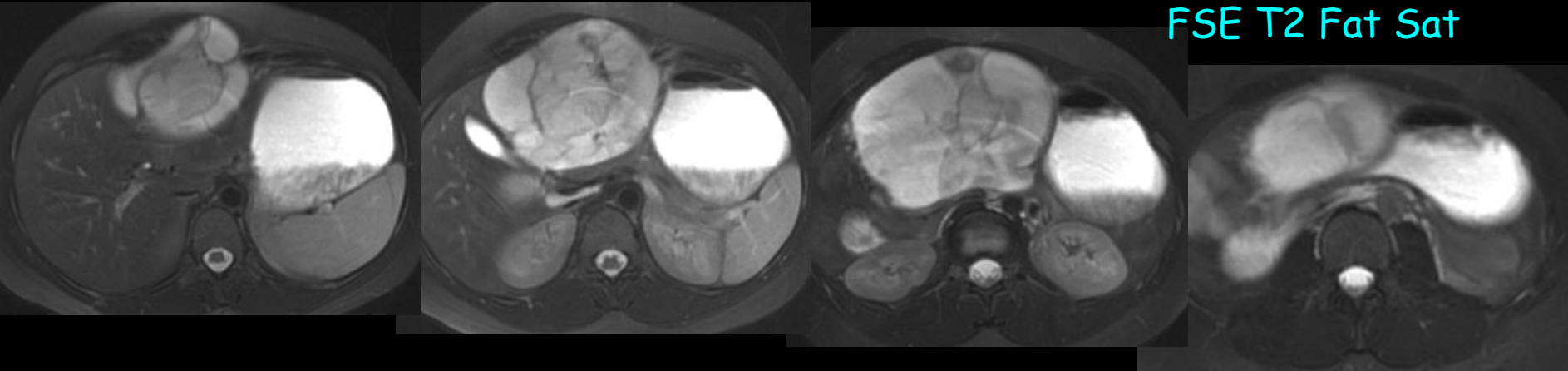
Petits angiomes à flux rapide

Bien souvent, seul le T2 permet de trancher !



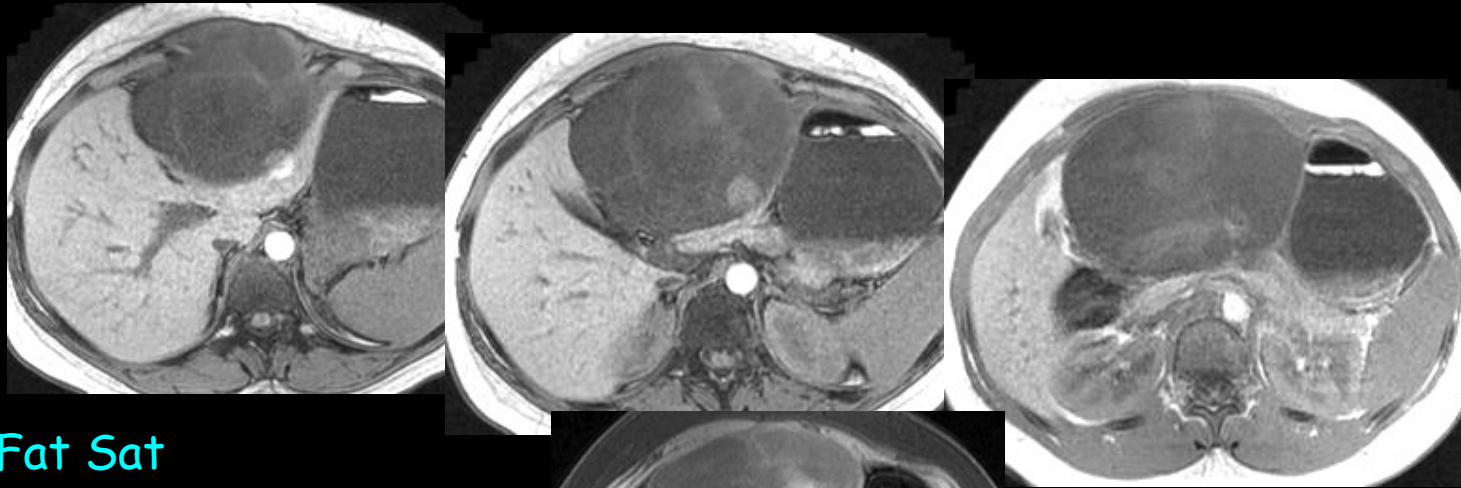Angiome à flux rapide

IRM hépatique : CAT devant une lésion en hypersignal T2 franc



FSE T2 Fat Sat

Hyper T2 franc



EG T1 sans Fat Sat

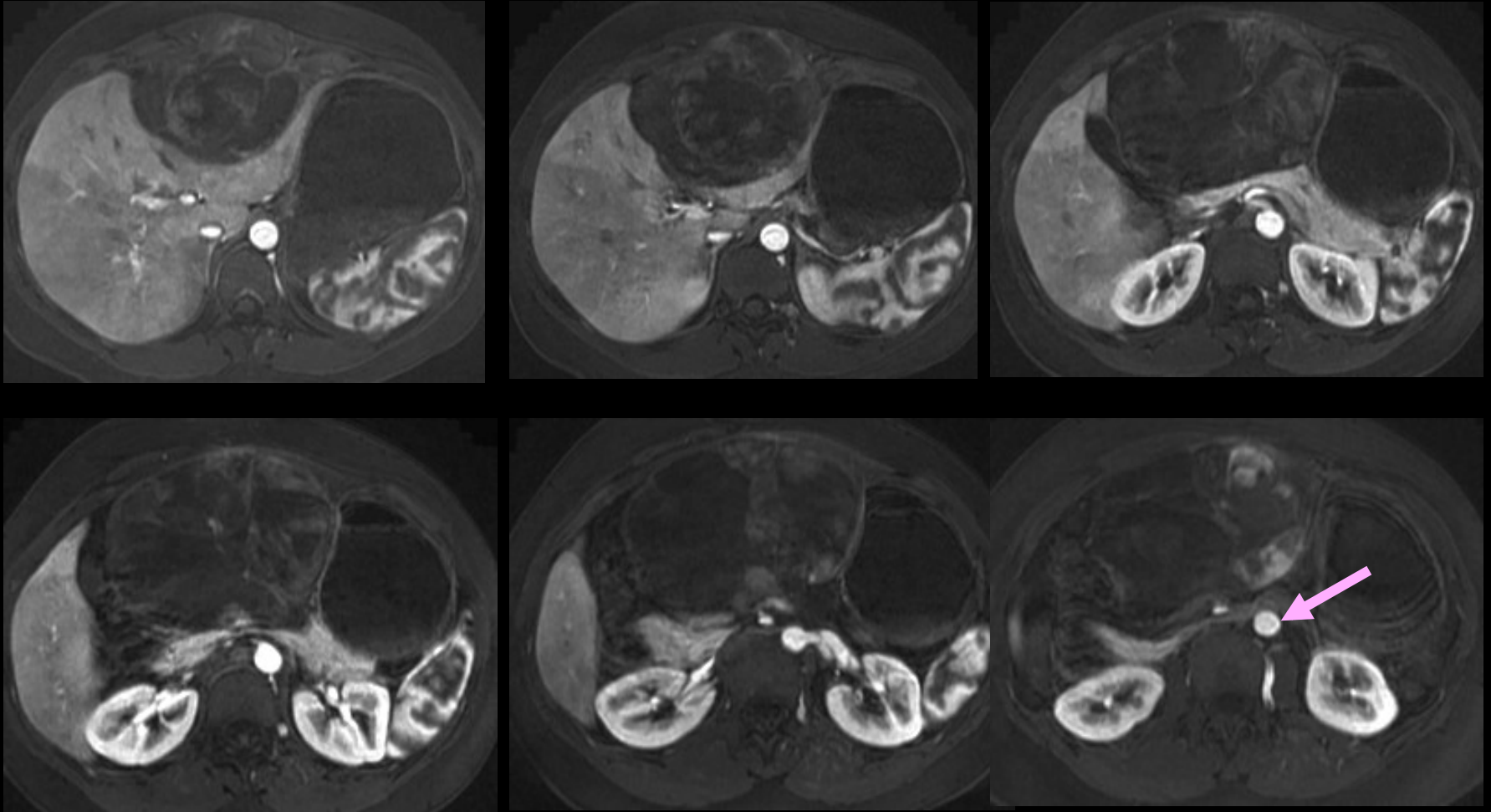
EG T1 avec Fat Sat

Jeune femme 25 ans

Douleurs abdominales

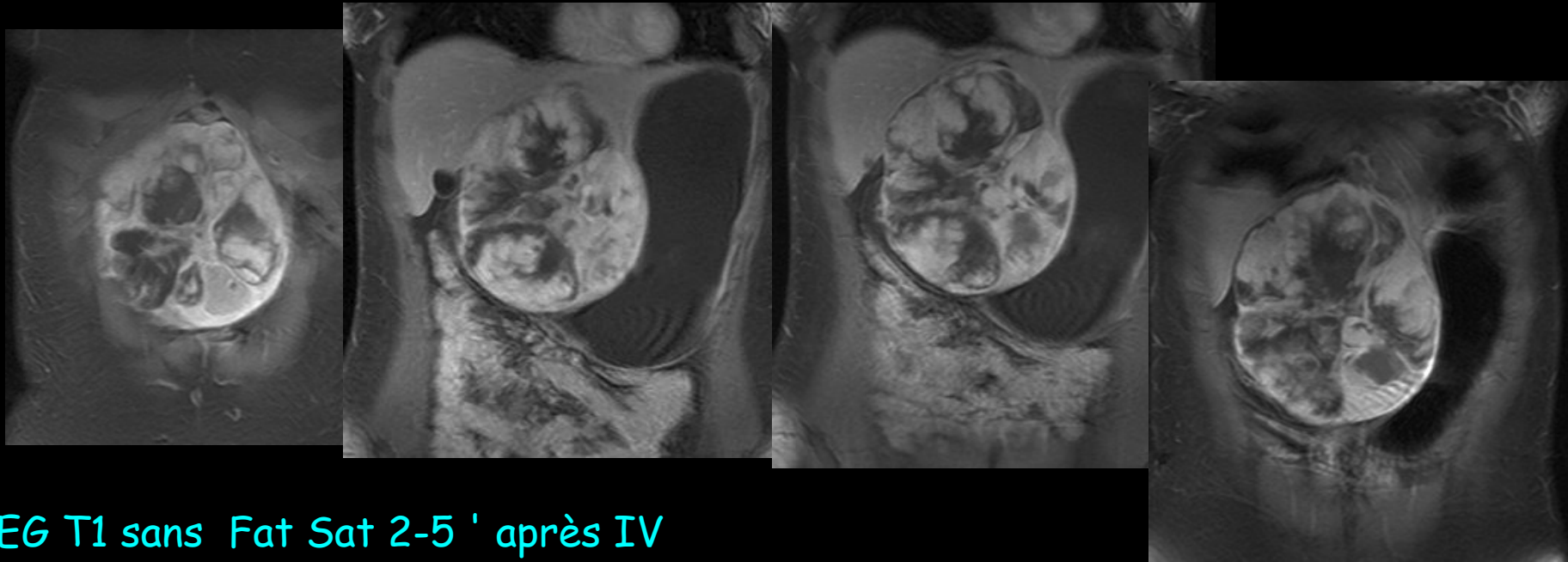
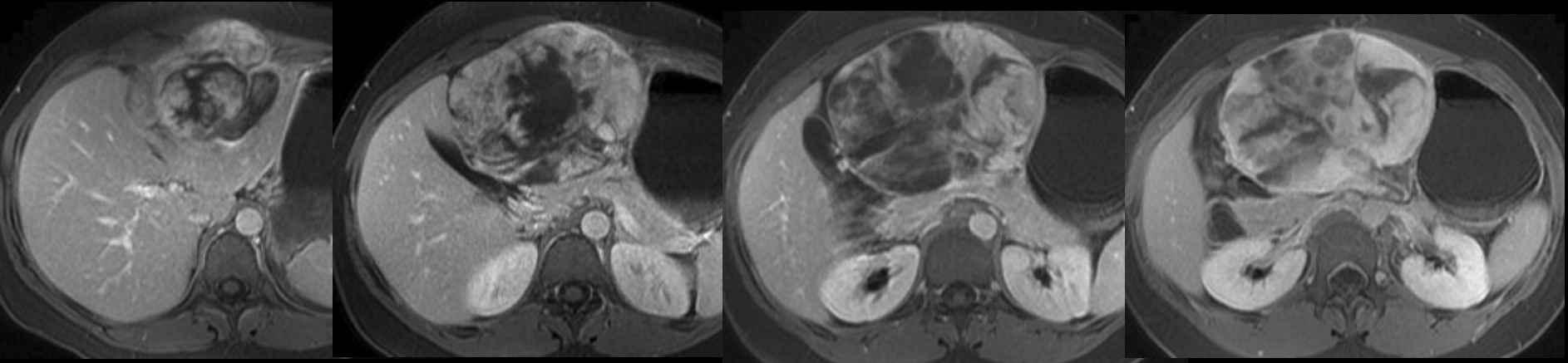
Masse hépatique foie gauche à l'échographie

IRM hépatique : CAT devant une lésion en hypersignal T2 franc



EG T1 1^{er} passage 45 "

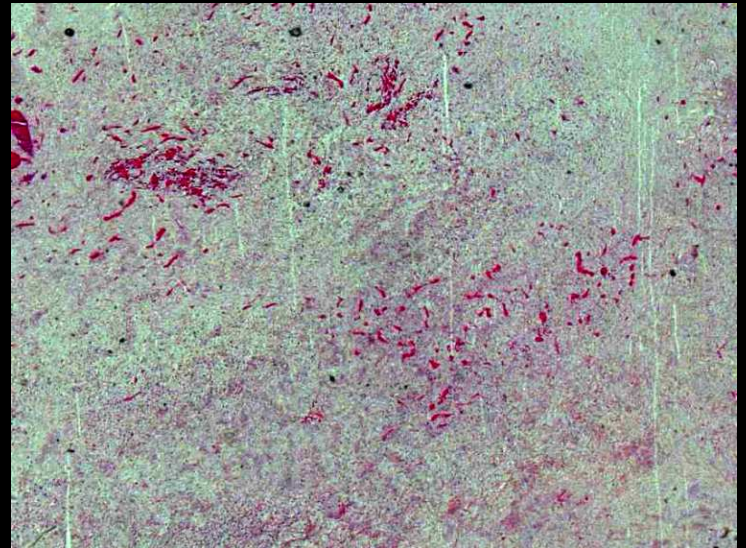
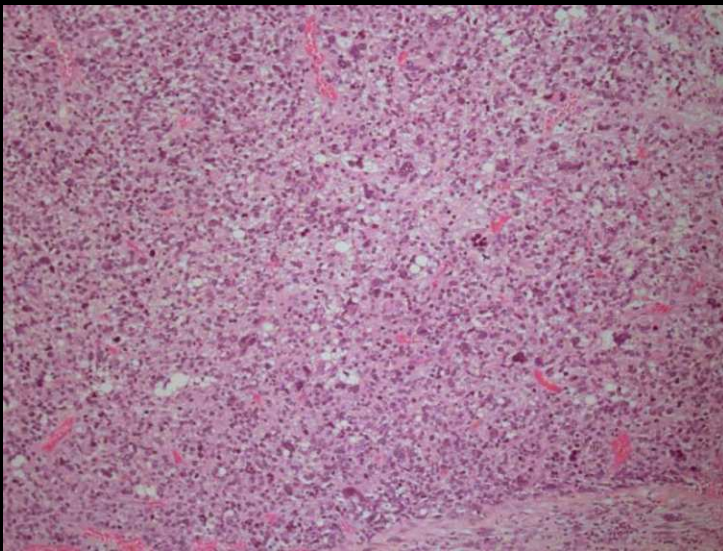
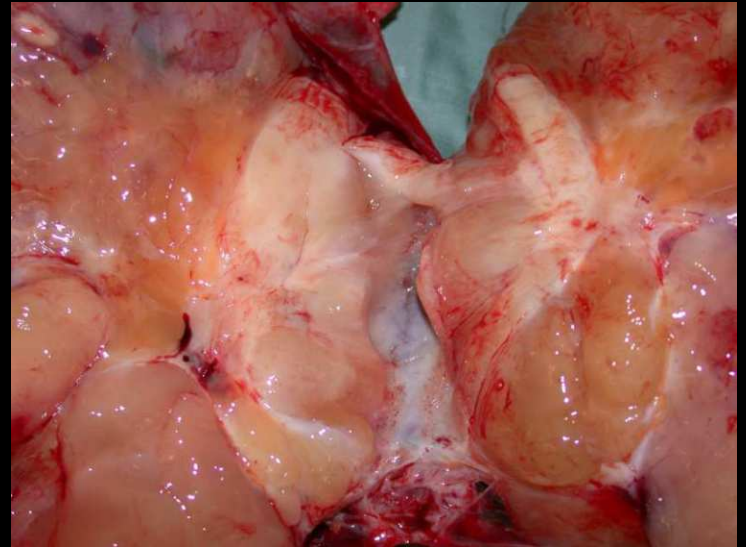
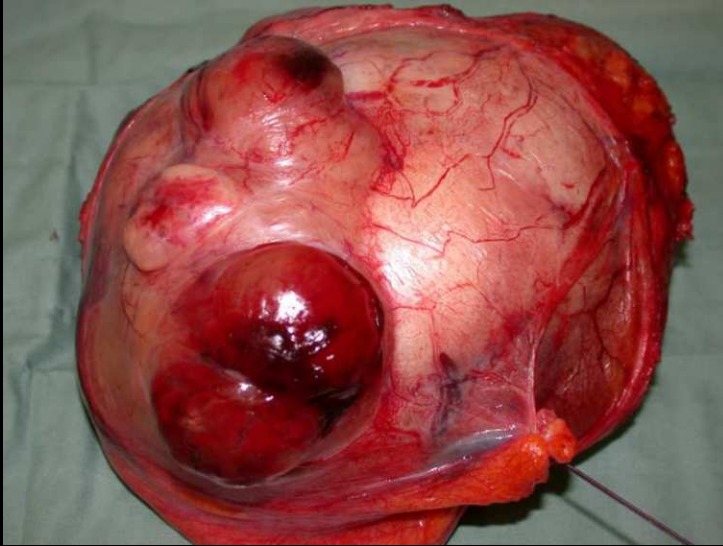
IRM hépatique : CAT devant une lésion en hypersignal T2 franc



EG T1 sans Fat Sat 2-5 ' après IV

PDC progressive et centripète

Anatomopathologie



Sarcome myxoïde peu différencié du ligament rond du foie

Unique ?
(ou peu nombreuses)

Petites et
multiples ?

Analyse de la
sémiologie :
cloisons, portions
charnues,
rehaussement,
signal T1...

Anomalies de
développement

Lésions kystiques multiples : Anomalies de développement

Kyste Biliaire
Polykystose hépatique
Hamartomes biliaires
Kystes péribilaires



Pas de
communication
avec l'arbre
biliaire

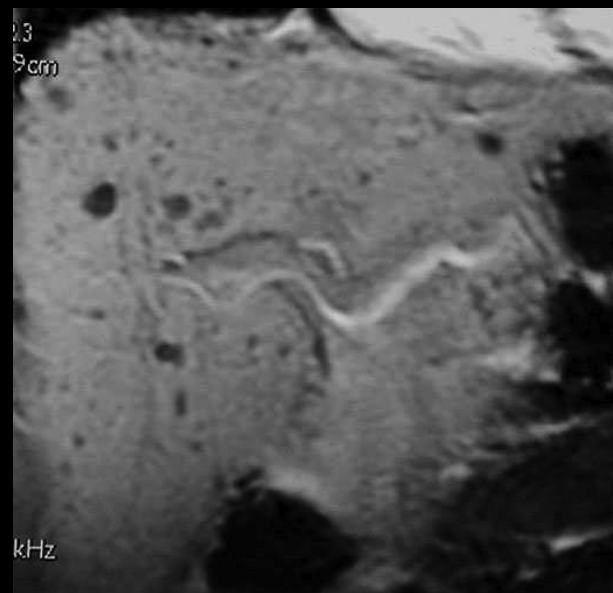
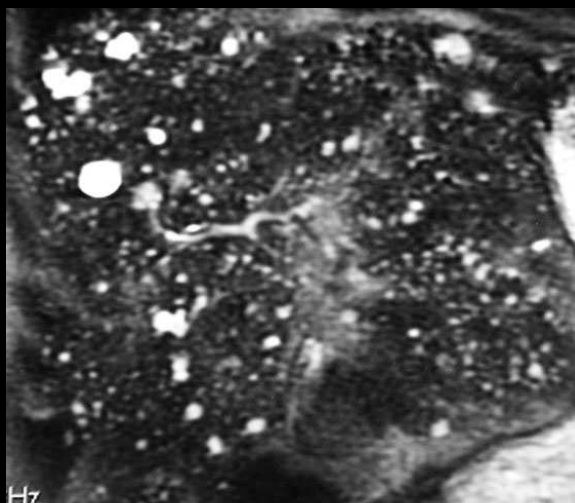
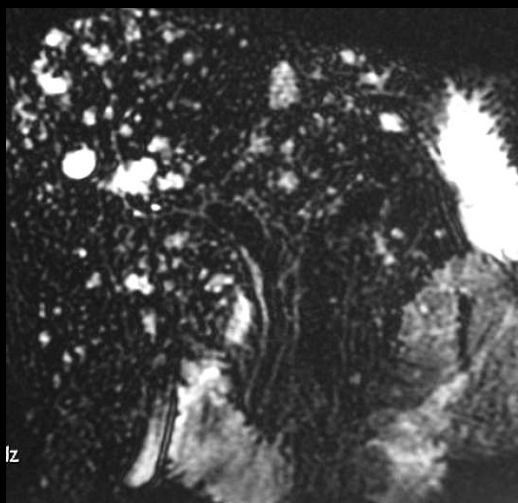
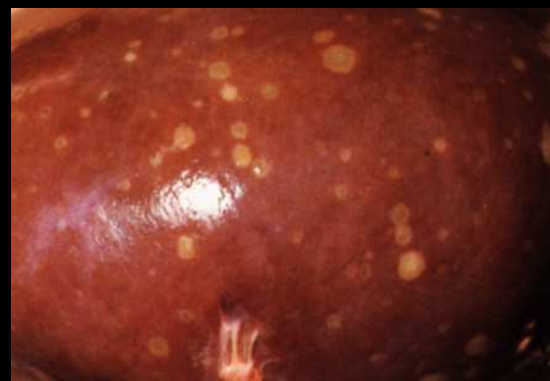
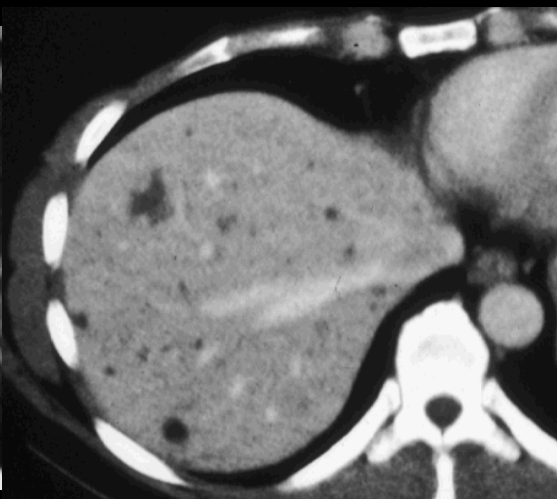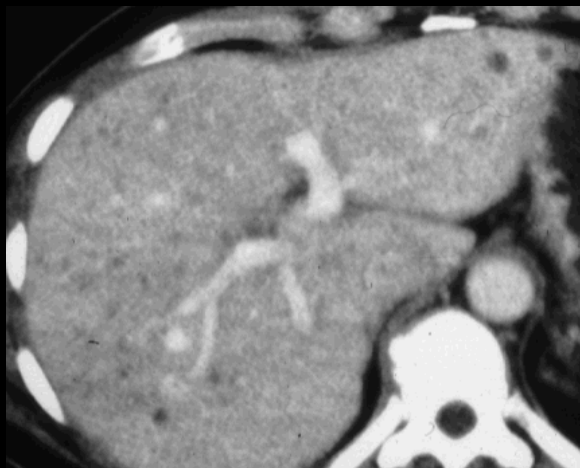Maladie de Caroli



Communication
avec l'arbre
biliaire

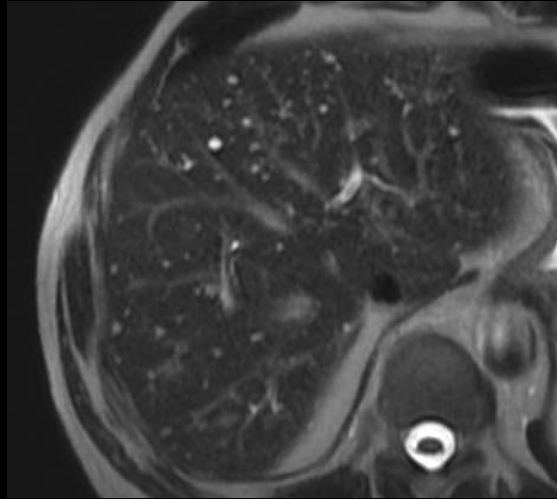
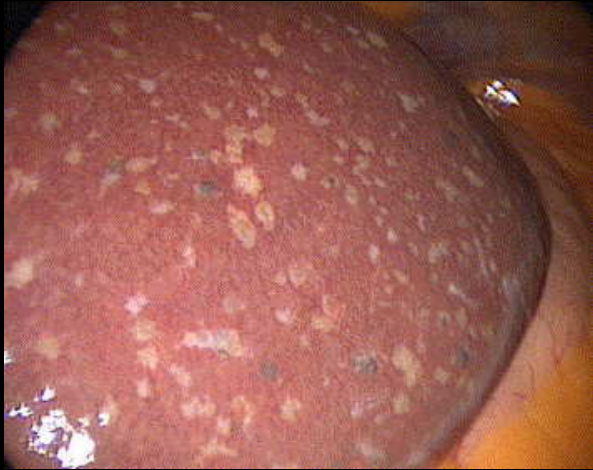IRM hépatique : CAT devant une lésion kystique

Lésions kystiques multiples : **Hamartomes biliaires (complexes de Von Meyenburg)**



SS-FSE Te eff. long

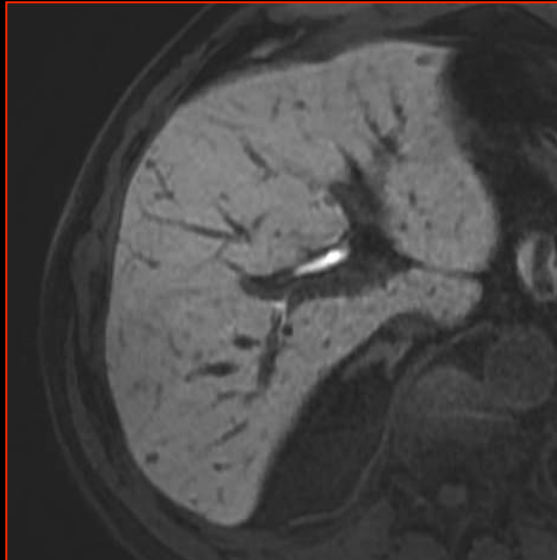
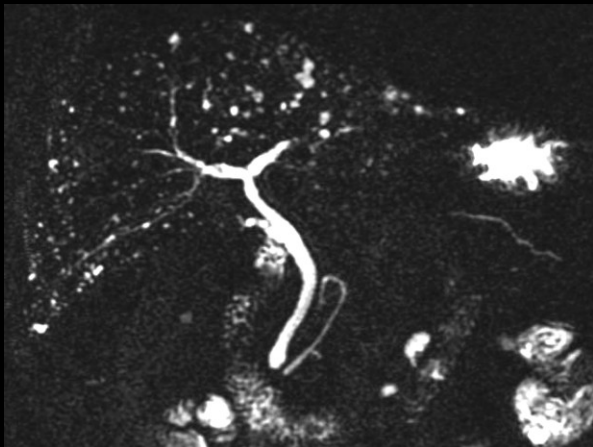
Lésions kystiques multiples : **Hamartomes biliaires (complexes de Von Meyenburg)**



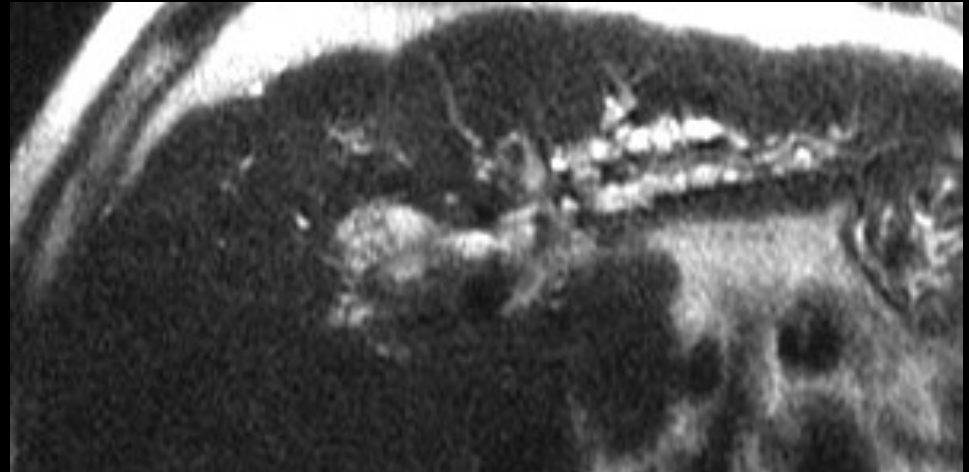
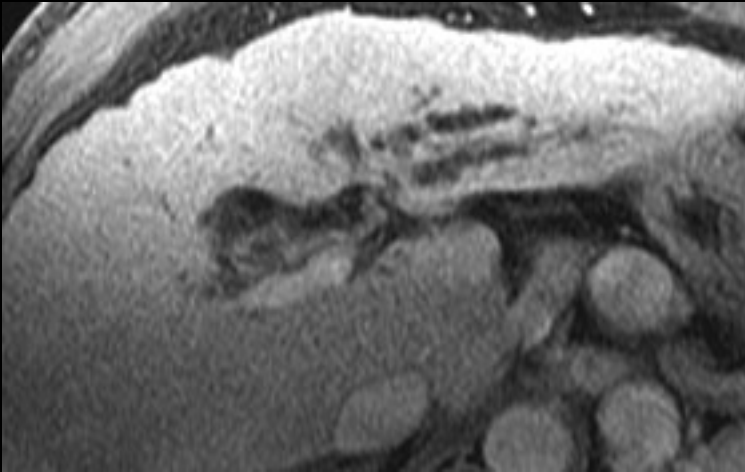
Lésions bénignes avec prolifération de canaux biliaires dilatés entourés par un tissu de fibrocollagène

Origine plutôt dysembryoplasique, par malformation de la *plaque ductale* des canaux biliaires interlobulaires au sein des ramifications portales périphériques les plus fines

La dégénérescence en cholangiocarcinome a été décrite exceptionnellement et ne semble pas justifier un geste d'exérèse



Lésions kystiques multiples : **Kystes péri biliaires**



Terrain : cirrhose +++

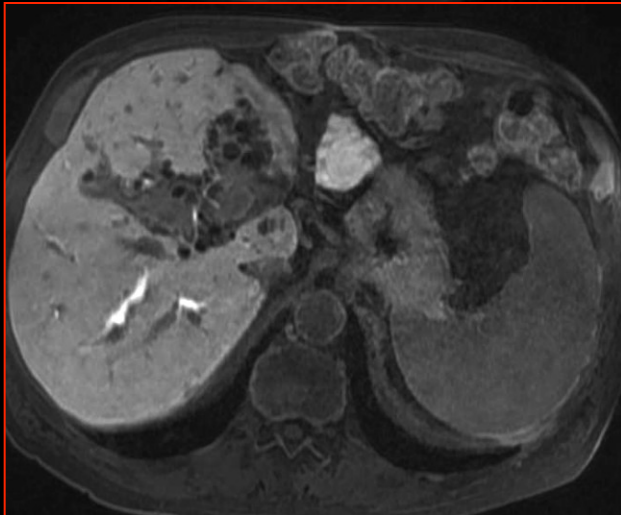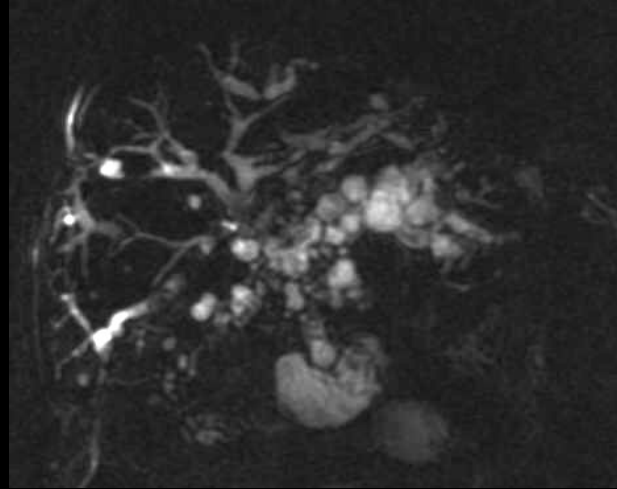
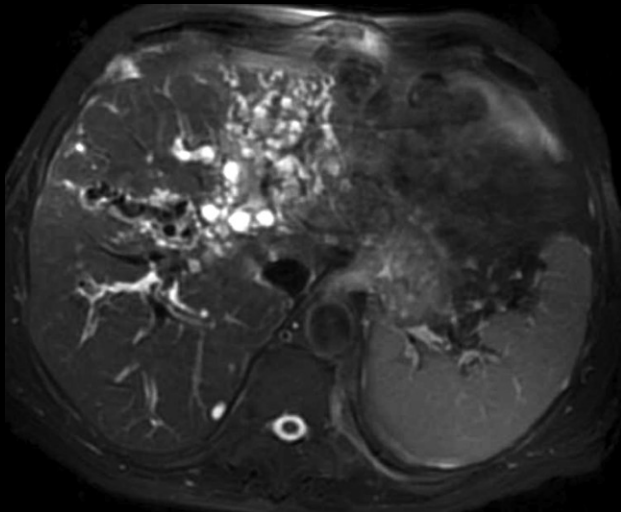
Diagnostic différentiel :

- dilatation des VBH sur cholangiocarcinome
- oedeme péri portal
- complexes de Von Meyenburg
- maladie de Caroli

Aspect en chapelet

De part et d'autre de la veine porte , non communiquants avec l'arbre biliaire

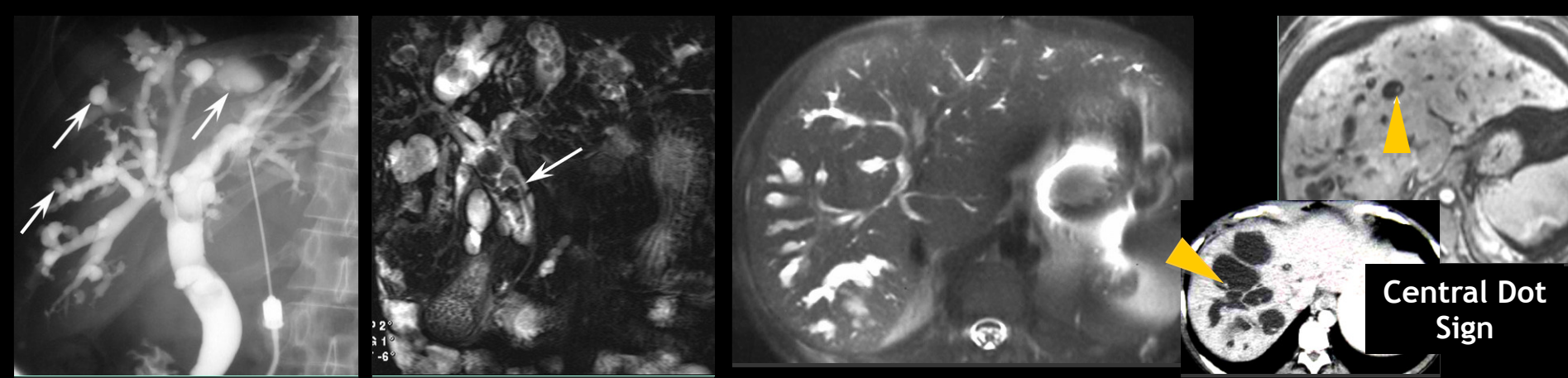
Lésions kystiques multiples : **Kystes péri biliaires**



Teslascan :

Pas de communication avec
l'arbre biliaire

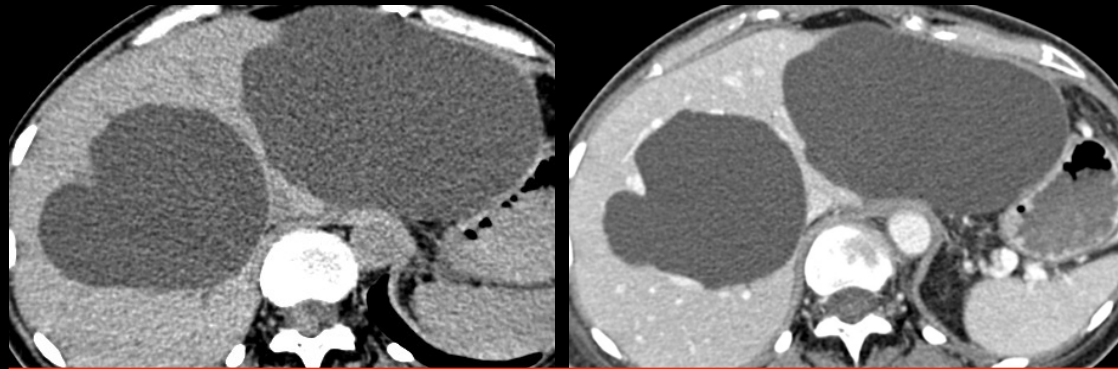
Lésions kystiques multiples : **Maladie de Caroli**



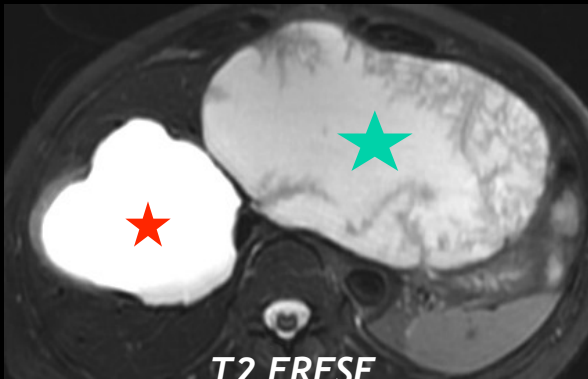
- **dilatations segmentaires multifocales des voies biliaires intra hépatiques** localisées ou diffuses.
- Stade V de la classification Todani
- Teslascan : communique avec l'arbre biliaire
- Clinique : Cholestase, calculs, cholangite, abcès hépatique et hypertension portale
- Congénitale : autosomique récessif entraînant une fermeture incomplète de la plaque ductale

- 2 entités :
 - Maladie de Caroli « simple » : dilatation simple des VBIH sans fibrose se traduisant par des poussées d'angiocholites aiguës sans HTP (+ adultes)
 - Maladie de Caroli associée à une fibrose péri portale : HTP, cirrhose, risque de cholangiocarcinome 7% (+ enfants)

Lésions kystiques uniques ou peu nombreuses



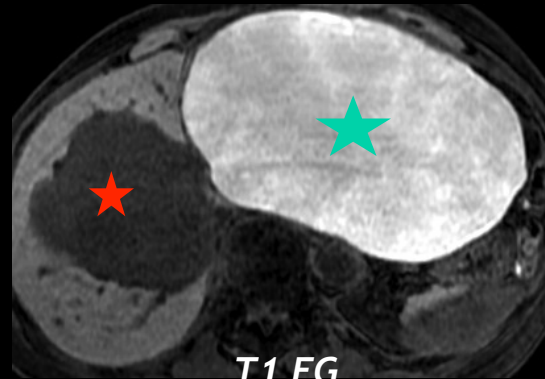
TDM : 2 lésions kystiques, pas de prise de contraste ni de portion charnue, densités similaires



T2 FRFSE

Liquidien pur

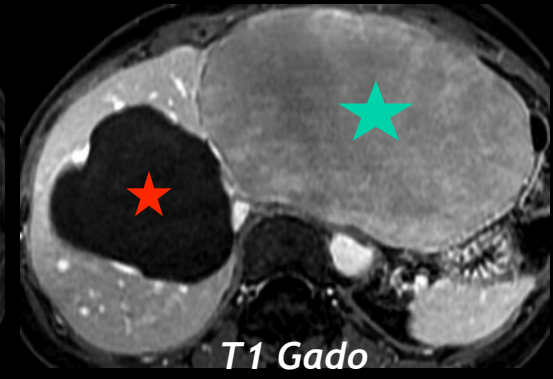
Liquidien + matériel endokystique



T1 EG

Liquidien pur

Hyper T1 : sang



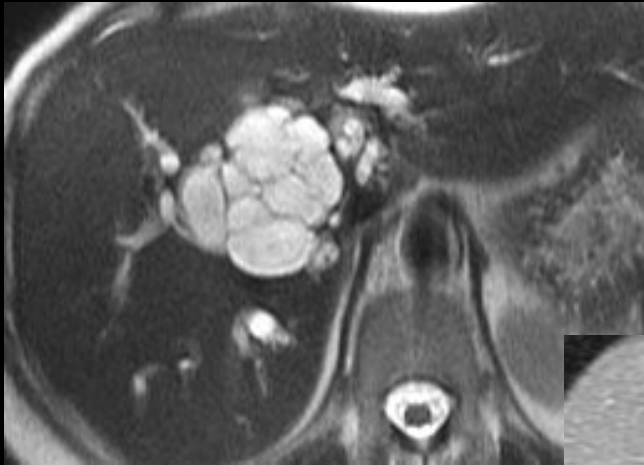
T1 Gado

Liquidien pur

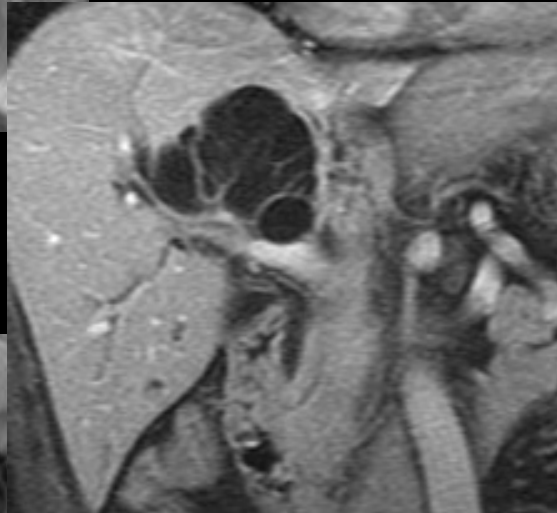
Pas de portion charnue

Kyste biliaire hémorragique

Lésions kystiques uniques ou peu nombreuses



Pas d'orientation clinique



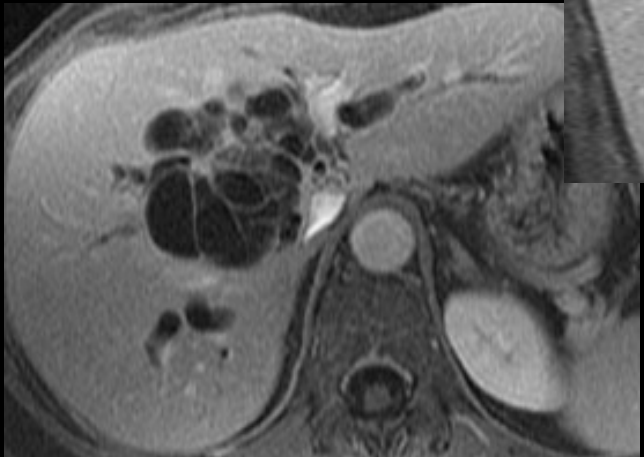Lésion kystique unique
multiloculaire

Foie droit +++

Femme d'âge moyen +++

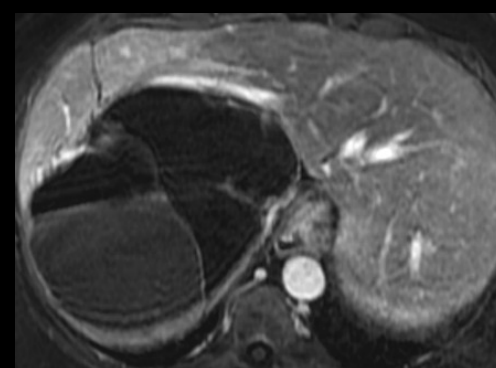
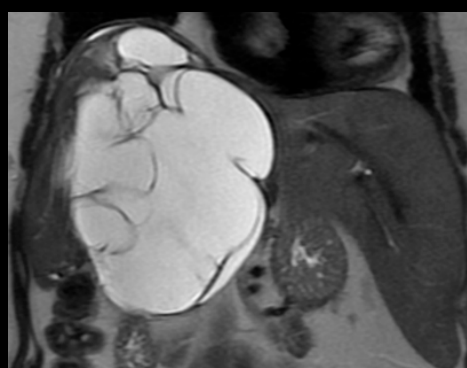
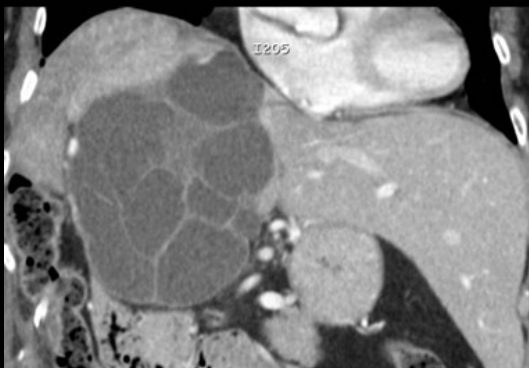
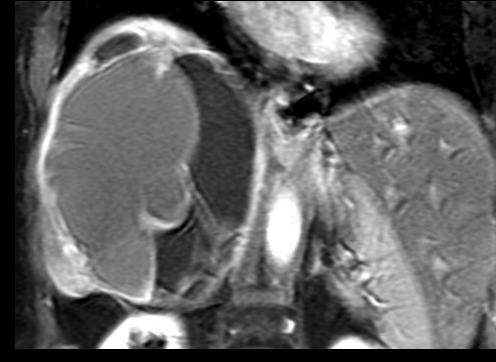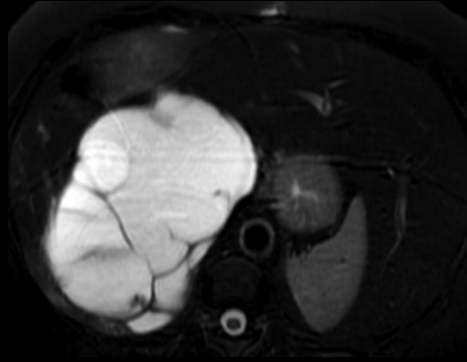
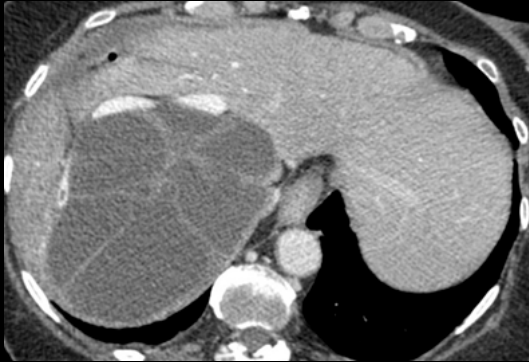Contenu mucineux > sereux

Dégénérescence possible en
cystadénocarcinome



Cystadénome biliaire

Lésions kystiques uniques ou peu nombreuses



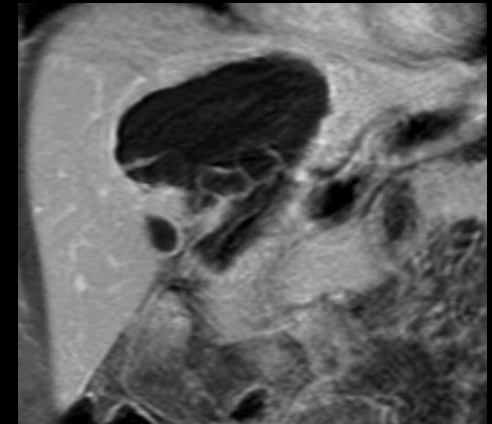
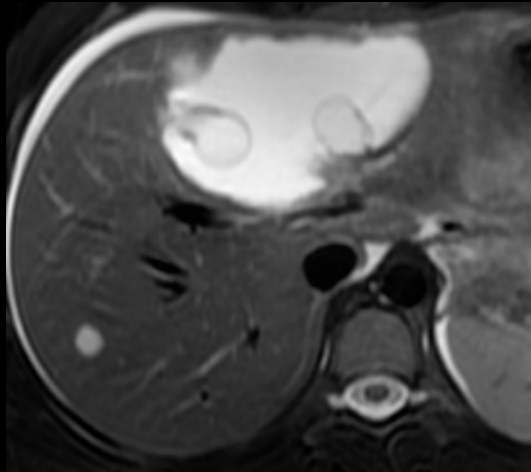
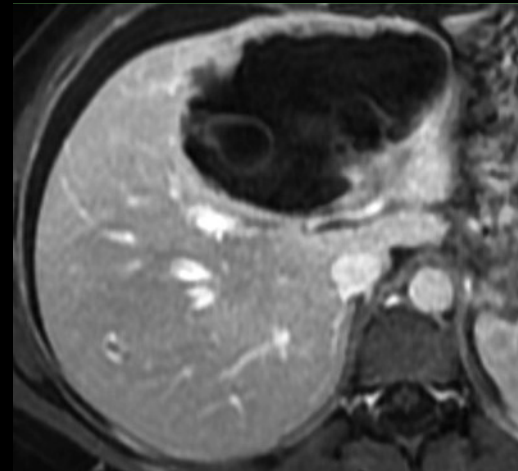
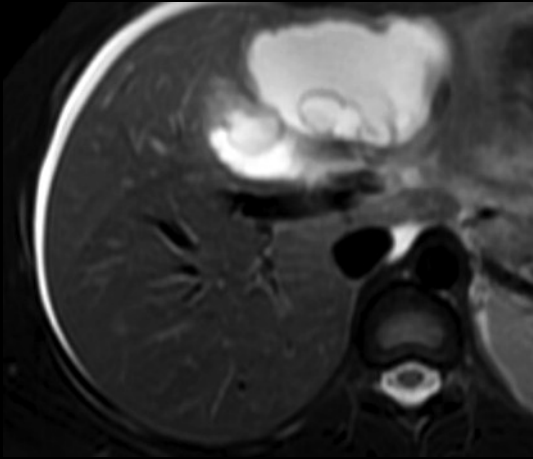
Lésion kystique multiloculée du foie droit

Contingent partiellement mucineux en T1

Pas de portion tissulaire

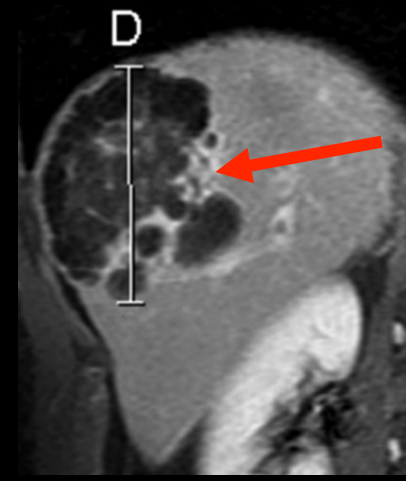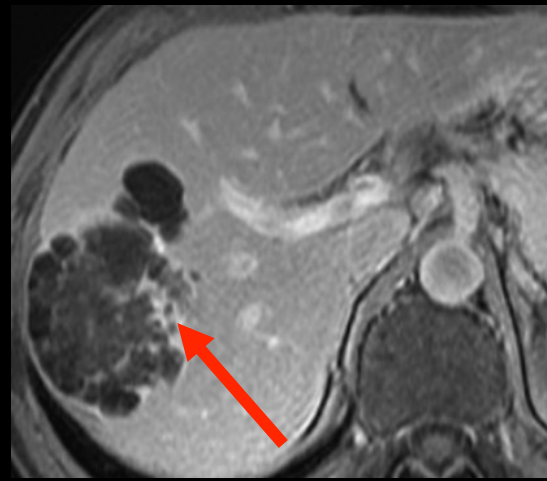
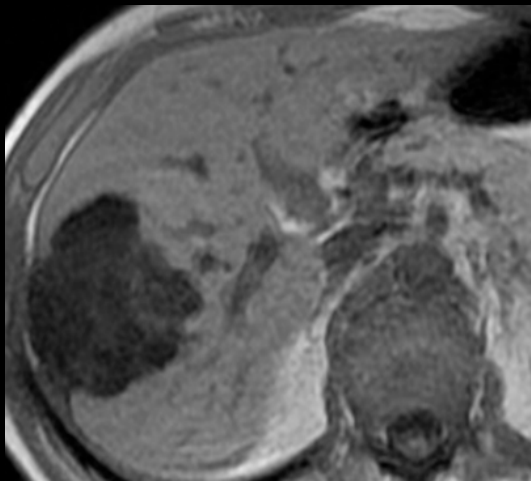
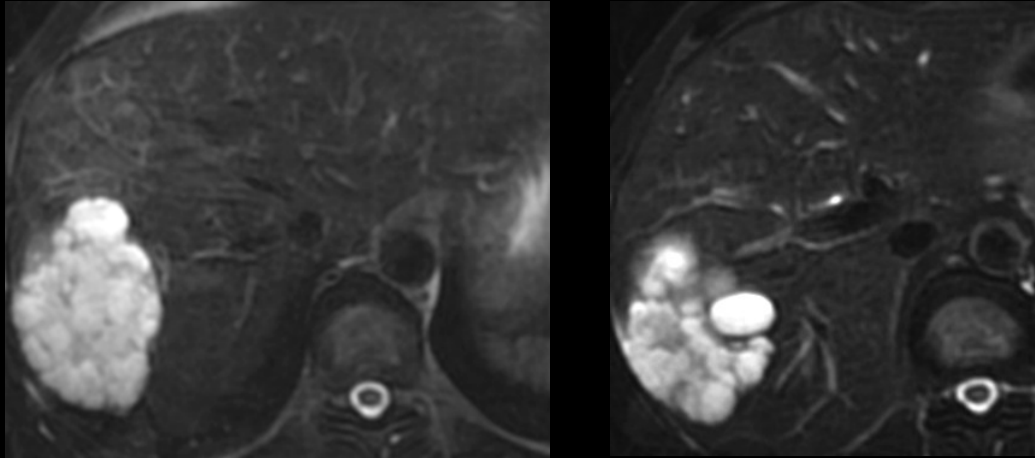
Cystadénome biliaire

Lésions kystiques uniques ou peu nombreuses



Cystadénome biliaire

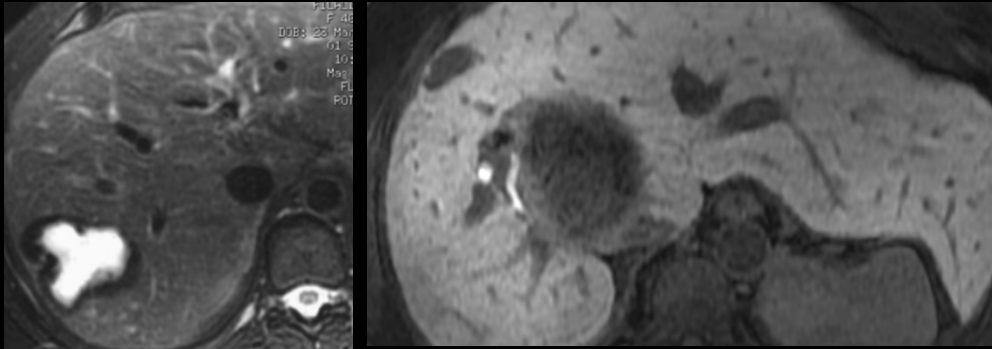
Lésions kystiques uniques ou peu nombreuses



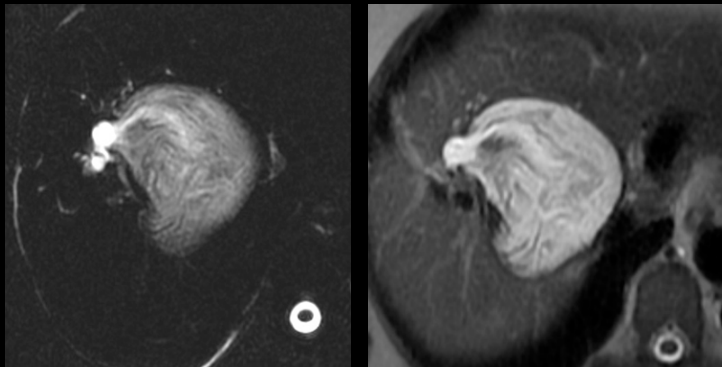
Portion charnue rehaussée

Cystadénocarcinome
biliaire

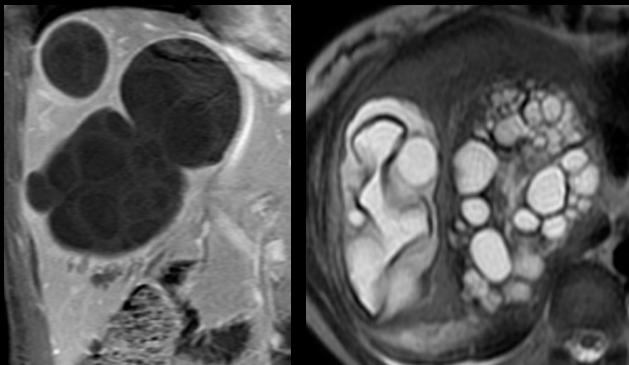
Lésions kystiques uniques ou peu nombreuses



Notion de séjour en Amérique du Sud / Bassin méditerranéen

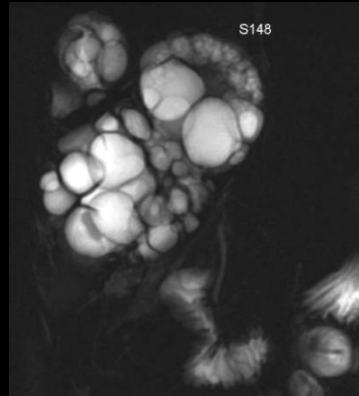
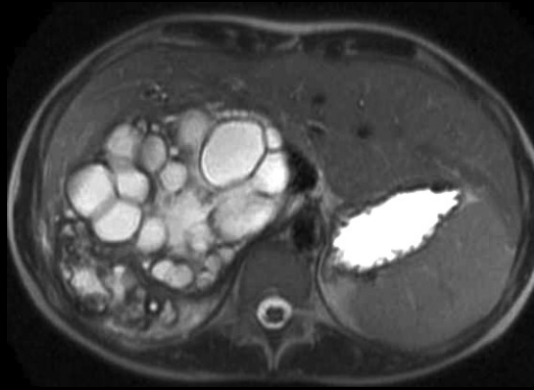


Lésion kystique avec parois épaisses
Membranes flottantes
Vésicules endokystiques
Classifications pariétales



Kyste hydatique

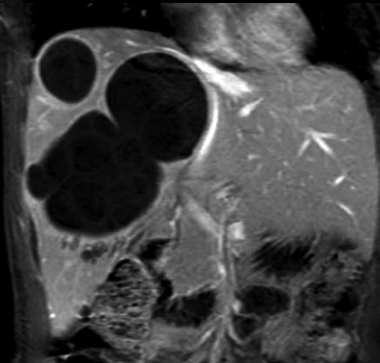
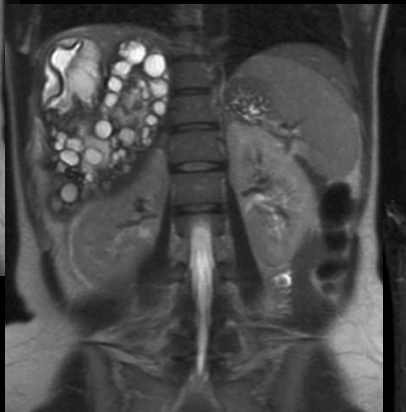
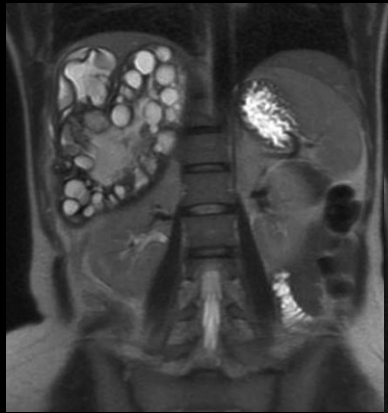Lésions kystiques uniques ou peu nombreuses



Notion de séjour en Amérique du Sud / Bassin méditerranéen

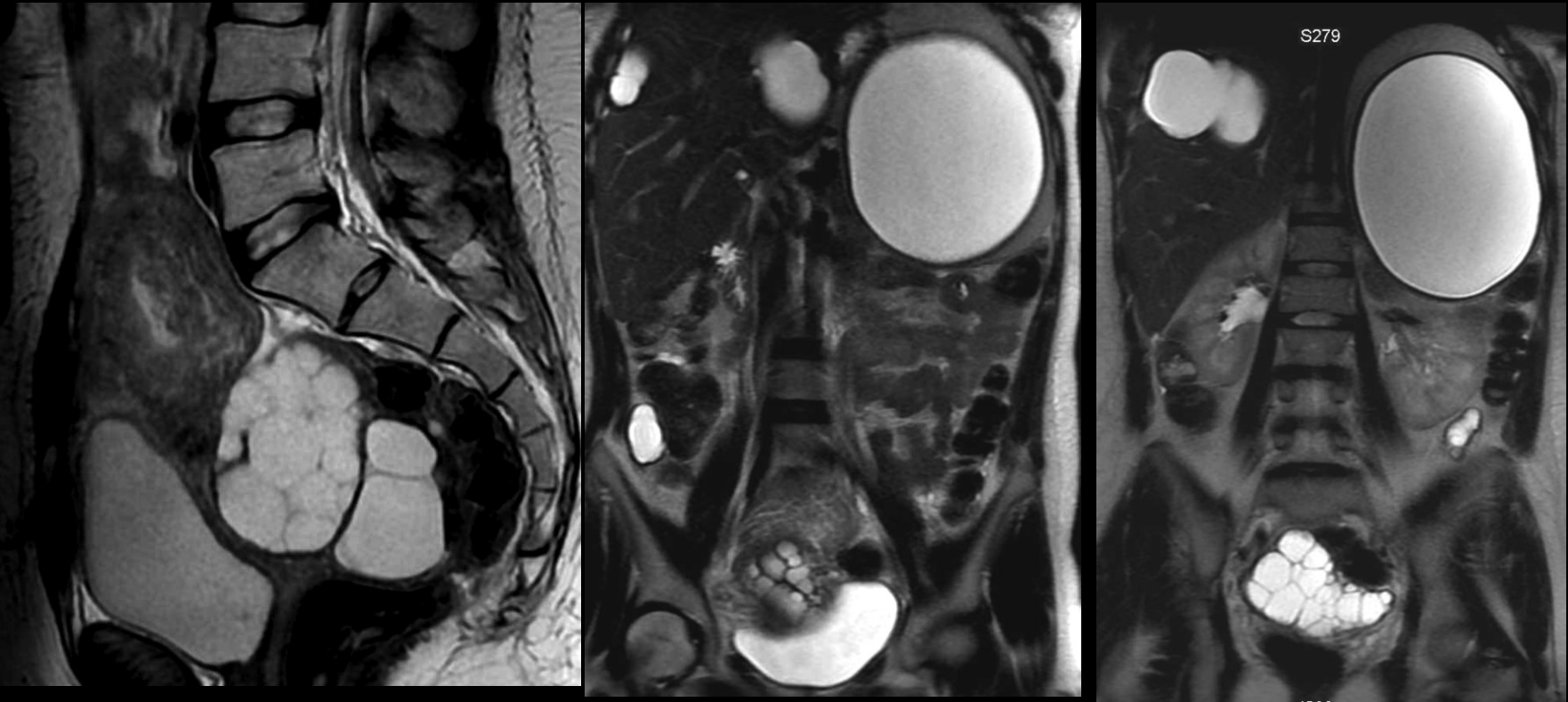
Classification de GHARBI :

- 1 : image liquidienne pure
- 2 : décollement total ou parcellaire des membranes
- 3 : vésicules endocavitaires
- 4 : lésion focale solide
- 5 : lésion calcifiée

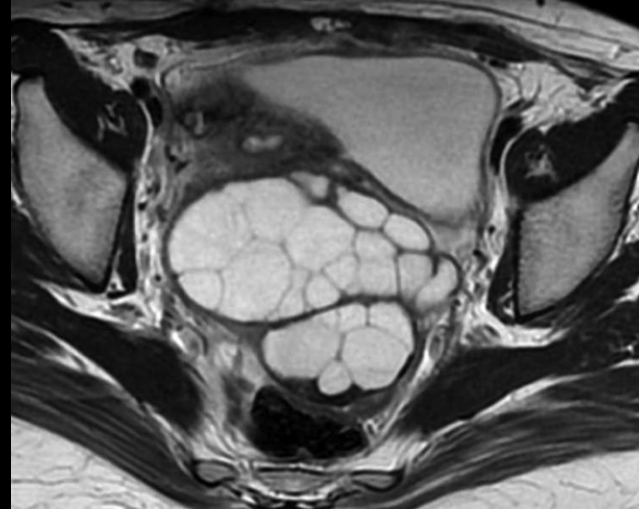
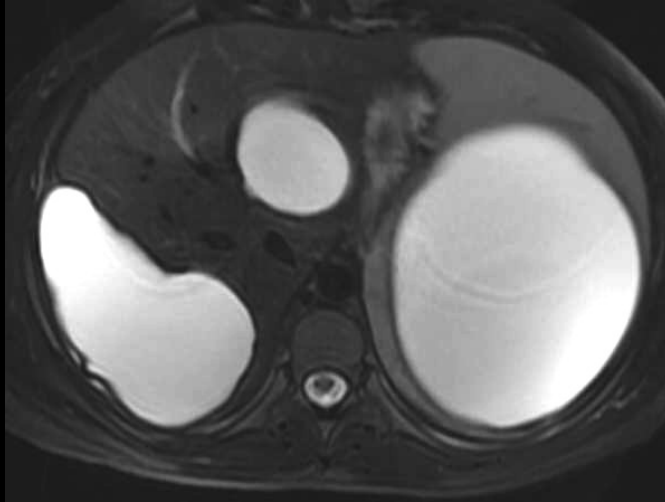


Kyste hydatique

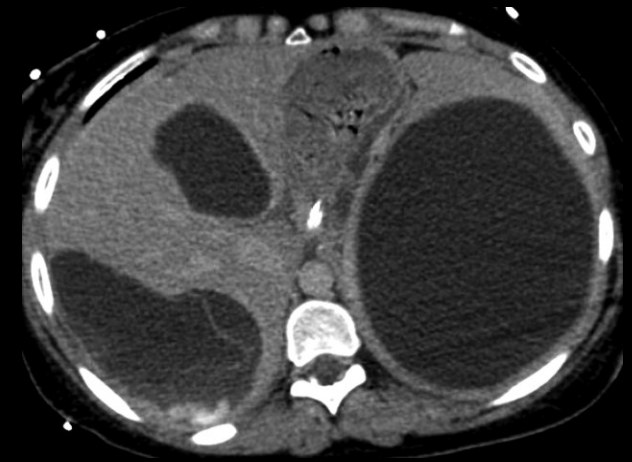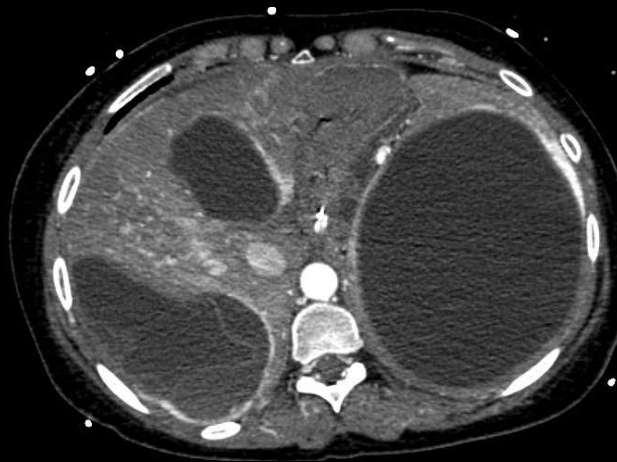
Lésions kystiques uniques ou peu nombreuses



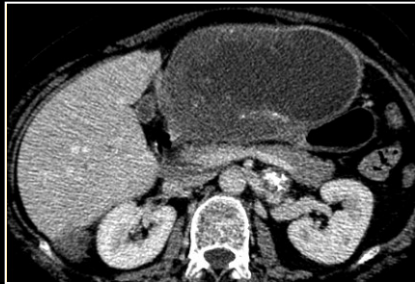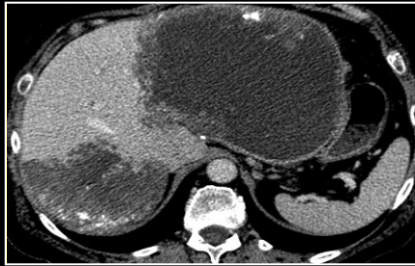Lésions kystiques uniques ou peu nombreuses



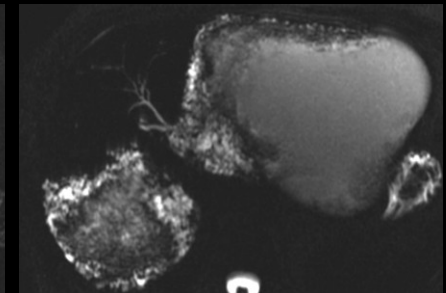
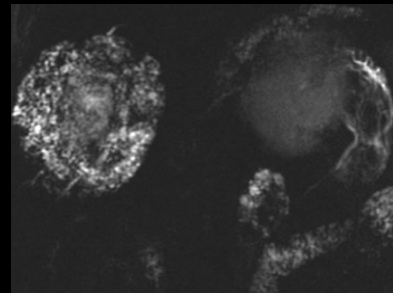
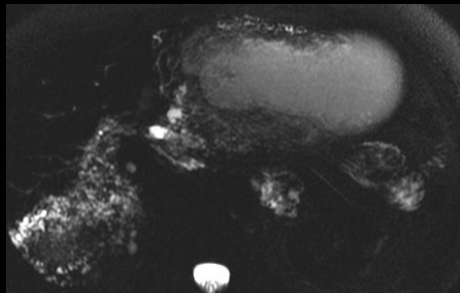
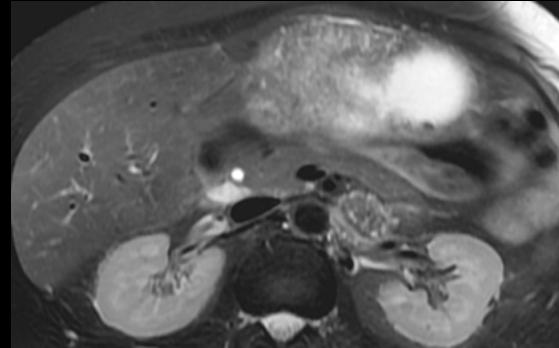
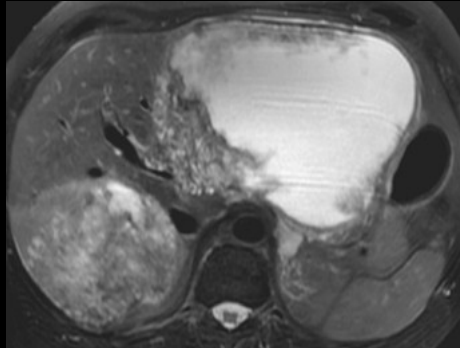
Evolution 15 jours plus
tard après mise en place
du traitement par
Albendazole



Lésions kystiques uniques ou peu nombreuses

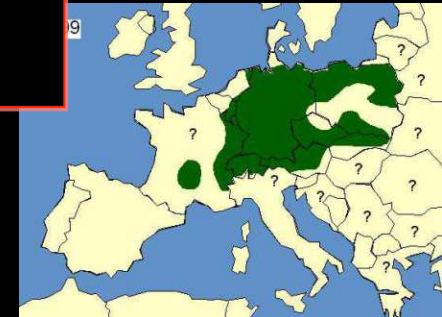


Vosgien...

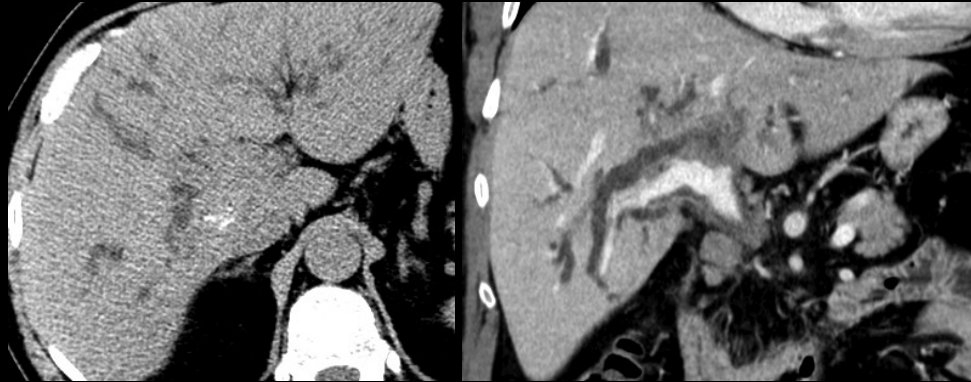


- Lésion principalement kystique
- Multi micro vésiculaire en « mie de pain »
- Conglomérats microkystiques
- Pas de rétraction capsulaire
- Lésion identique retropéritonéale

**Échinococcose
alvéolaire**



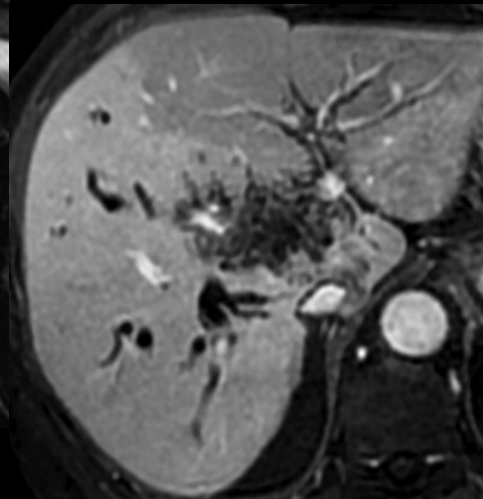
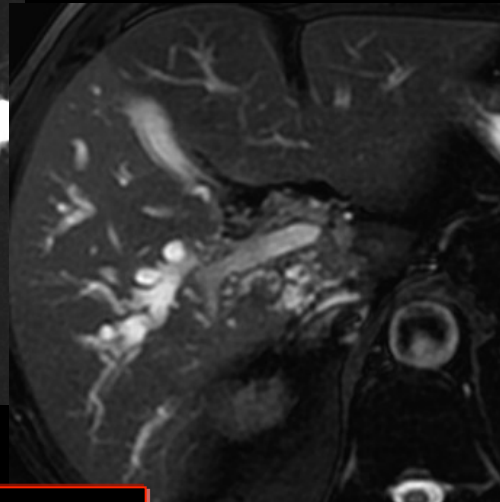
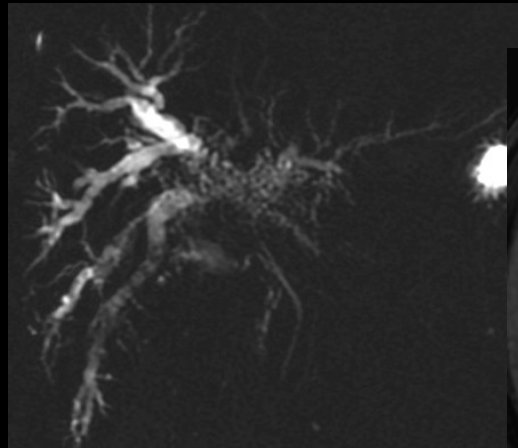
Lésions kystiques uniques ou peu nombreuses



Trame fibreuse

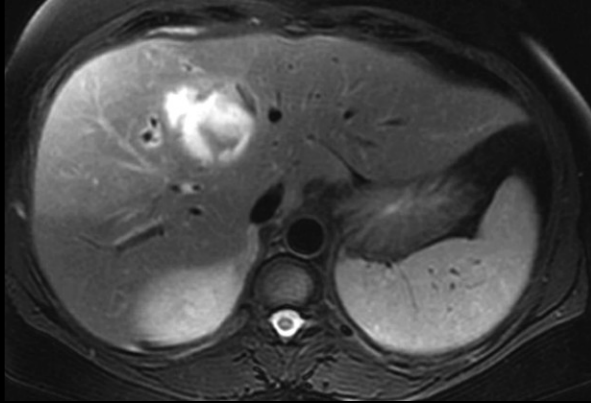
Aspect pseudo tumoral : diagnostic différentiel du CCK (mais calcification et structure microvésiculaire)

Traquer la calcification !

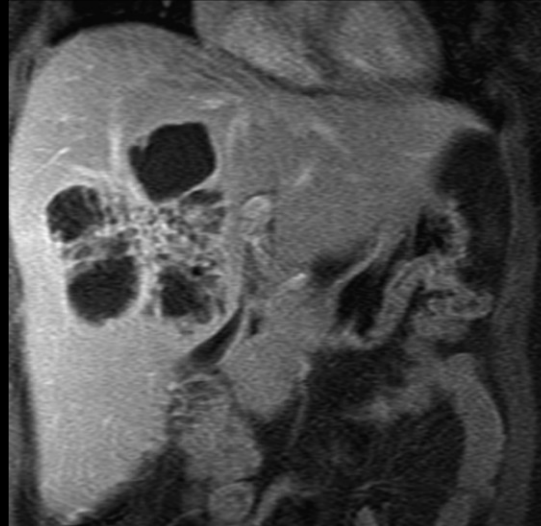
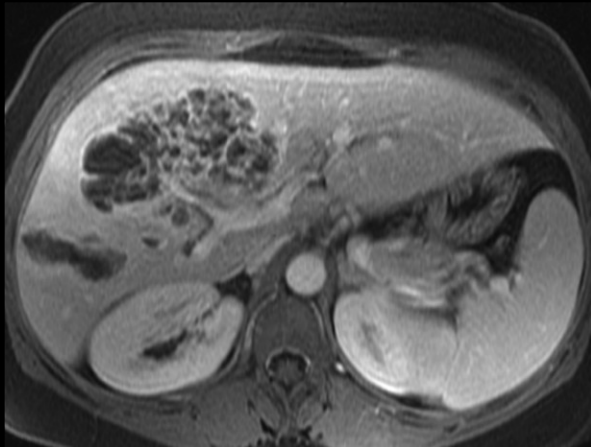


**Échinococcose
alvéolaire**

Lésions kystiques uniques ou peu nombreuses



Contexte infectieux



Lésion liquidienne
Conglomérats de lésions
kystiques de taille variable

Abcès à pyogènes

1. Indications actuelles de l'IRM hépatique
2. Protocole d'exploration
3. Étapes de l'analyse sémiologique
4. Conduite à tenir devant une lésion solide
5. Conduite à tenir devant une lésion en hypersignal T2 liquidien
6. **Surcharge en graisse et en fer**
7. Cirrhose, nodules et CHC
8. Place par rapport aux autres techniques
9. « Take home messages »

Surcharge hépatique en graisse et en fer

**Stéatose
Hémochromatose**

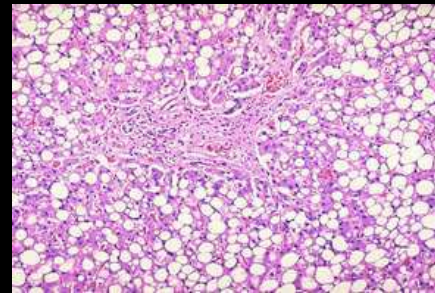
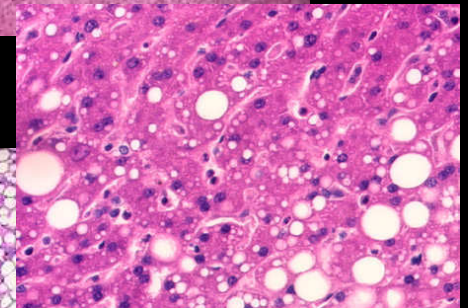
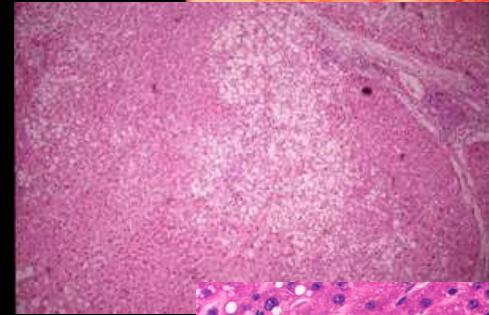
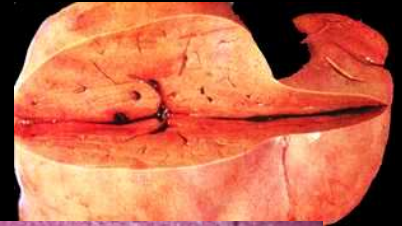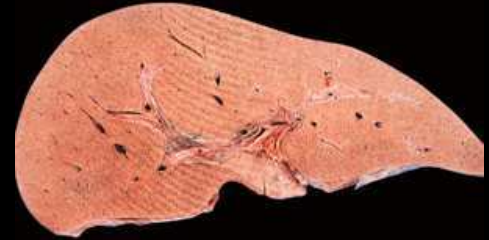
Surcharge hépatique en graisse et en fer

- cause la plus fréquente de perturbations du "bilan biologique hépatique"(ASAT,ALAT,GGT) et donc de consultation en hépatologie

-importance de la stéatose hépatique non alcoolique ou nutritionnelle , première étape avant :

-**NAFLD** (non alcoholic fatty liver disease)
(surpoids ,diabétiques non insulino-requérants, dyslipidémies ...alimentation riche en sucres rapides,médicaments ,by-pass jejeuno-intestinal..) |
-**NASH** (lorsqu'elle s'accompagne d'une inflammation, de nécrose et /ou fibrose)
-risque de cirrhose(cryptogénétique) accru dans les NASH(aussi élevé qu'avec VHC !!!); et de lésions adénomateuses à risque (adénomes télangiectasiques)

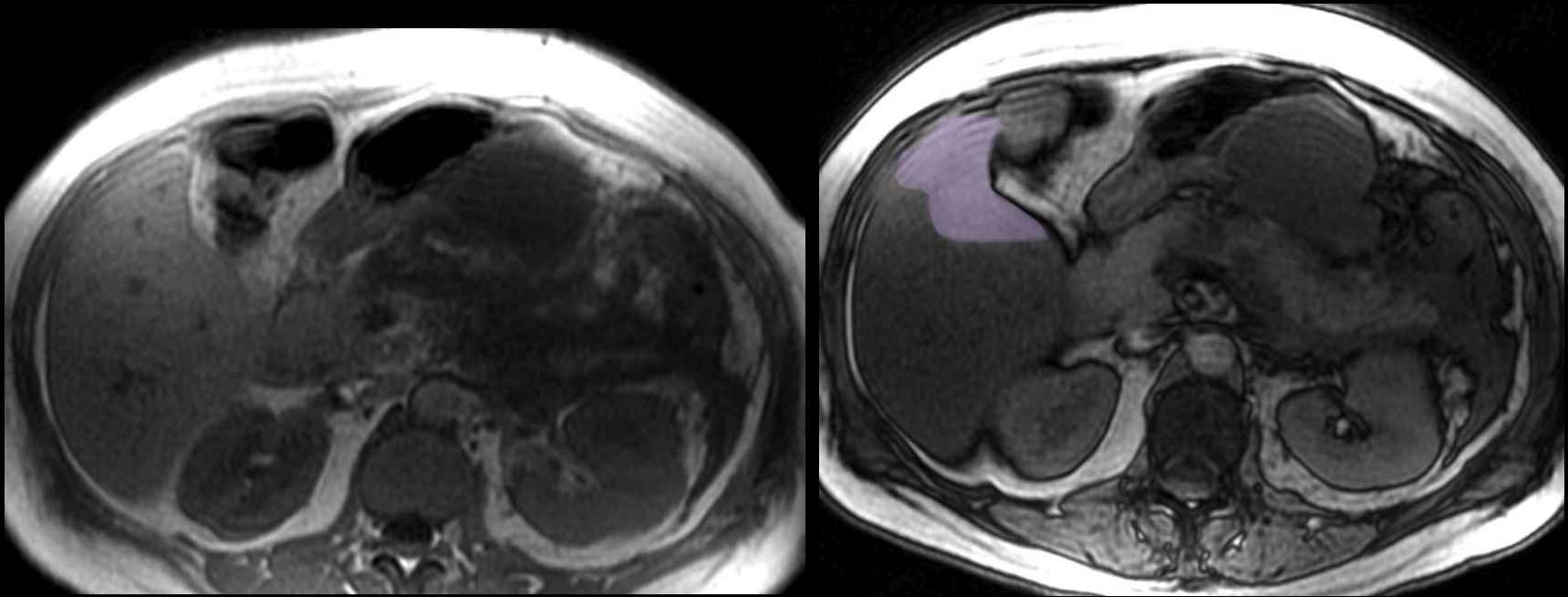
-stéatose et chirurgie hépatique en particulier transplantation ++



Surcharge hépatique en graisse et en fer

- **Stéatose diffuse**
 - hétérogène : **zones d'épargne hépatique (ilôts de foie sain)**
 - Diagnostic d'une plage d'épargne hépatique
 - Intensité similaire en opposition de phase et en In phase
 - Pas d'effet de masse sur structures avoisinantes
 - Conservation gradient d'intensité entre parenchyme sain après inj.
 - Physiopathologie
 - Vasculaire : double apport portal mésentérique riche en AG (TD) et splénique
 - Csq
 - Zones qui perçoivent bcp apport portal d'origine mésentérique : stéatose majorée
 - Si thrombose porte : moins d'apport porte
 - Existence de variations anatomiques entraînant une diminution de l'apport portal
 - » Partie antérieure du IV
 - » Partie postérieure du IV et antérieure du I
 - » Fossette vésiculaire

Surcharge hépatique en graisse

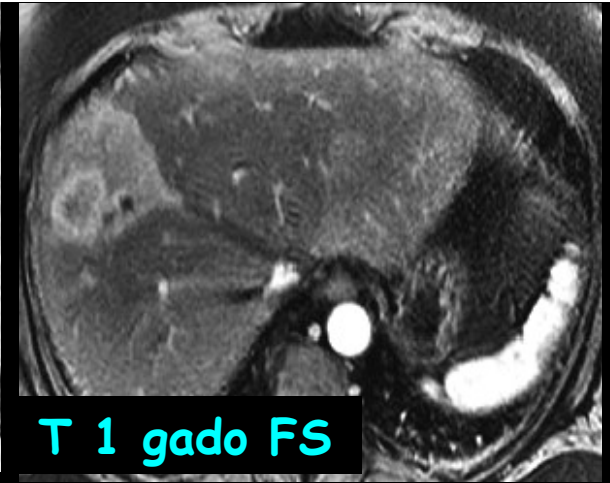
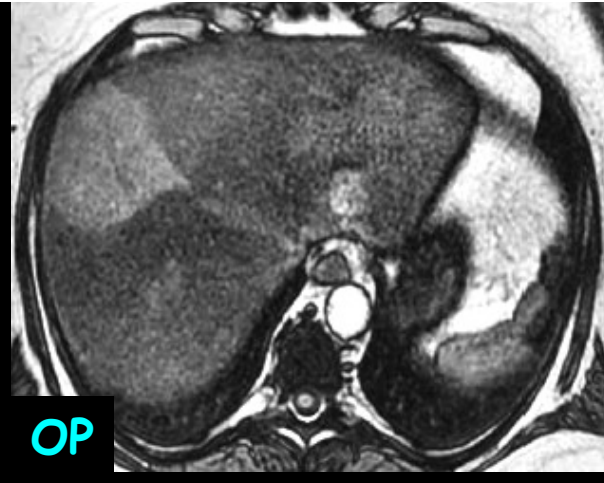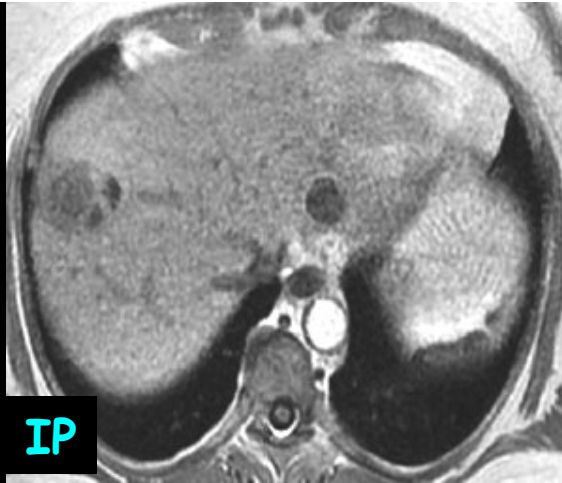


Stéatose diffuse

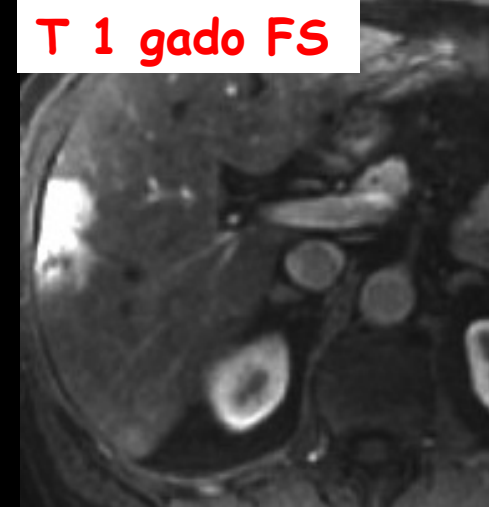
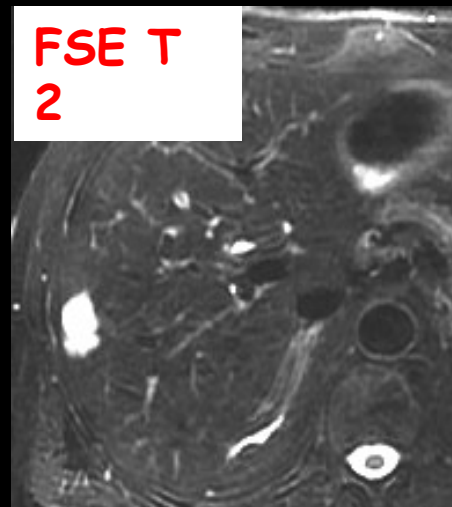
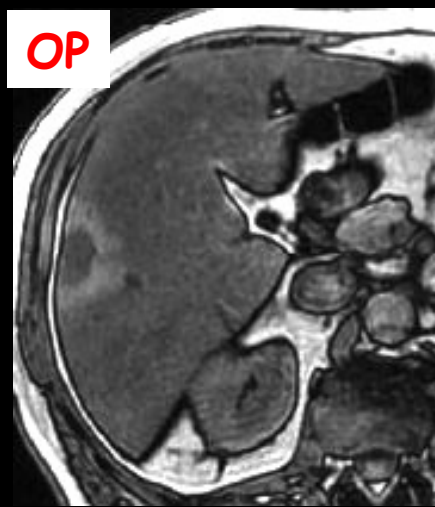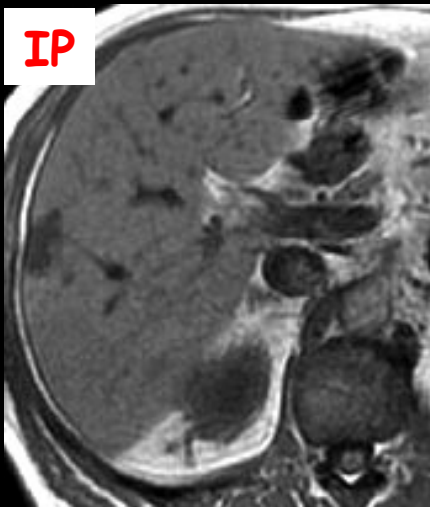Stéatose inhomogène : zone d'épargne hépatique , ici fossette vésiculaire

Fossette vésiculaire vascularisée préférentiellement par les branches du réseau artériel cystique

Surcharge hépatique en graisse



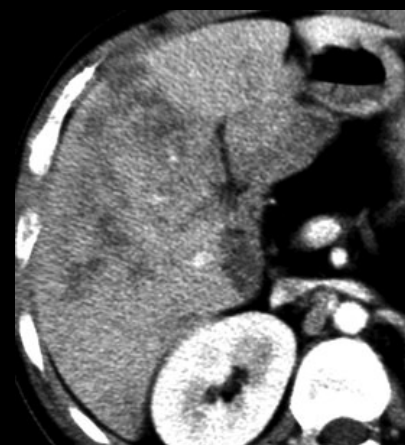
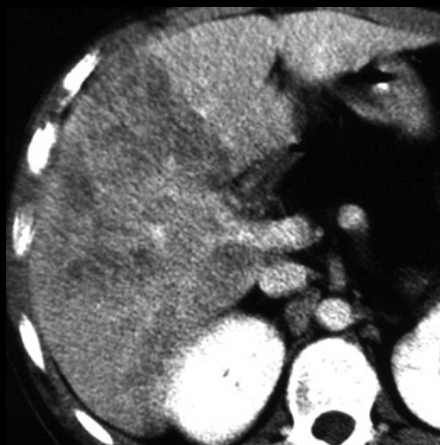
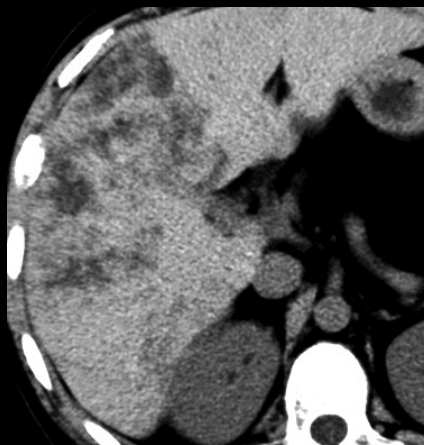zone de parenchyme sain d'une métastase hépatique d'ADK colo rectal (csq thrombose porte distale)



zone de parenchyme sain autour d'un hémangiome

- Stéatose focale
- Critères diagnostiques
 - Diminution signal en OP
 - Absence d'effet de masse sur les structures avoisinantes
 - Conservation du gradient d'intensité ap injection de chélate de gadolinium

CT

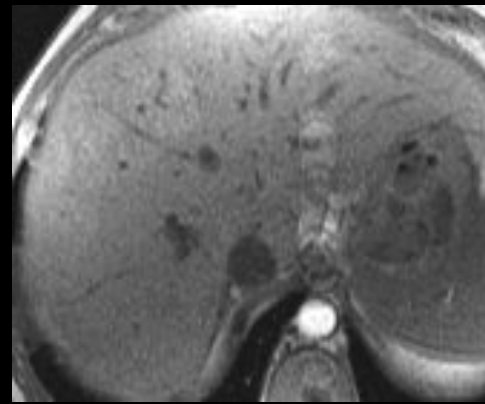
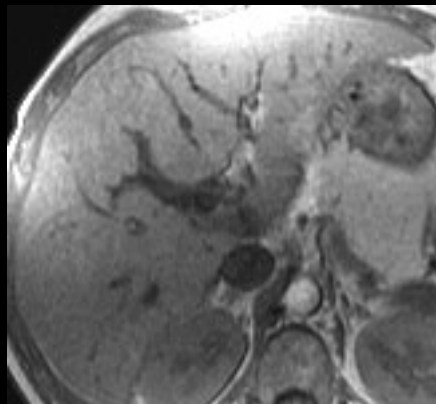
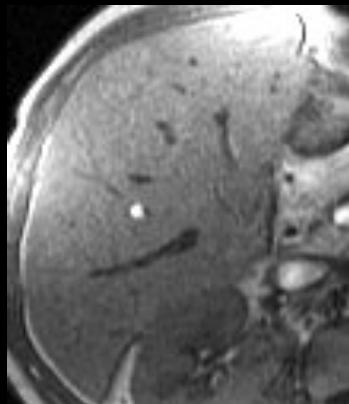


CT 50 ''

T1 EG

In Phase

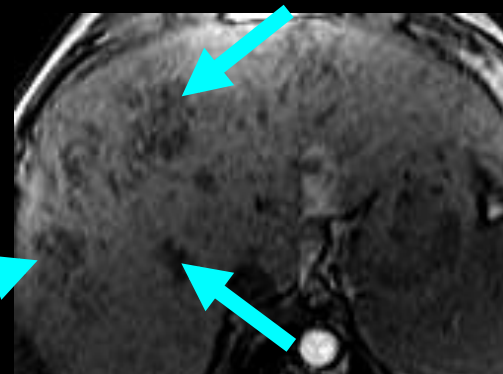
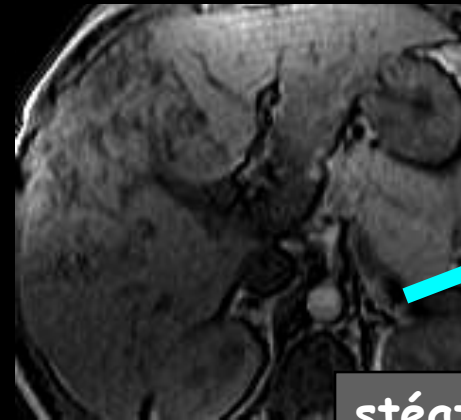
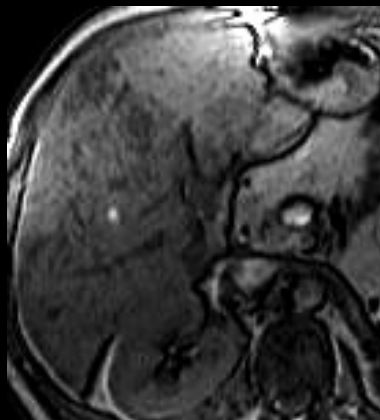
TE 4.4 ms



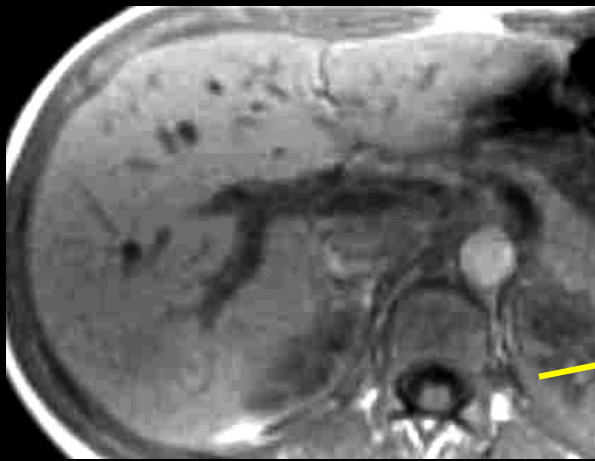T1 EG

Out of Phase

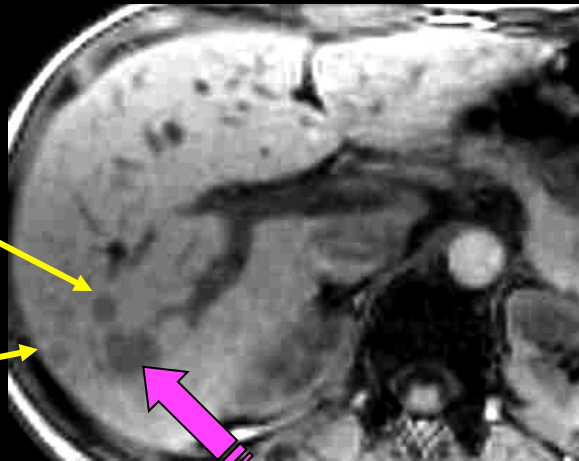
TE 2.2 ms



stéatose focale nodulaire

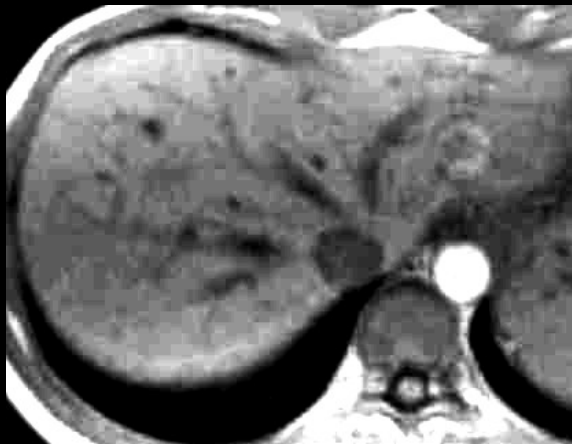


T1 in phase IP

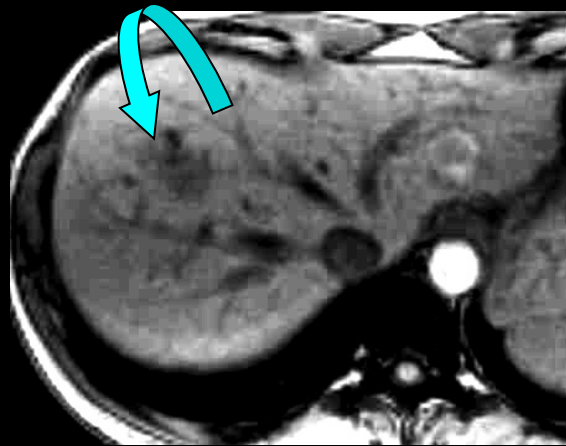

T1 out of phase OP

Stéatoses séquences T1 IP-OP



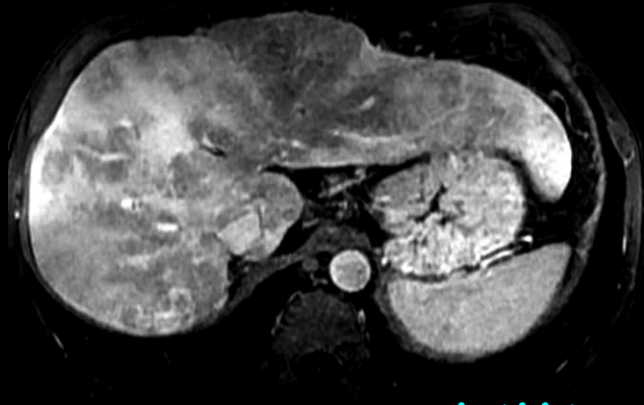
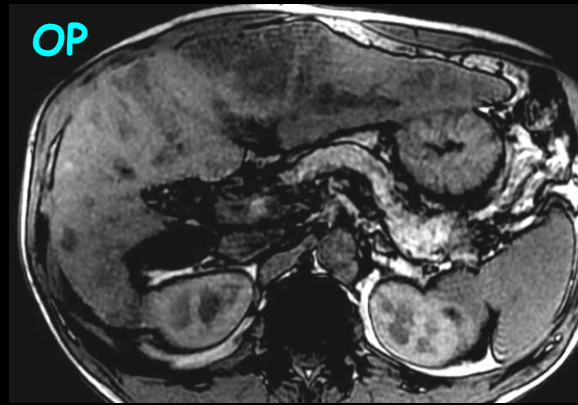
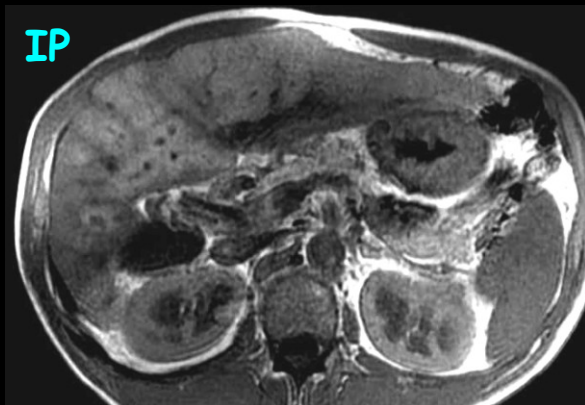
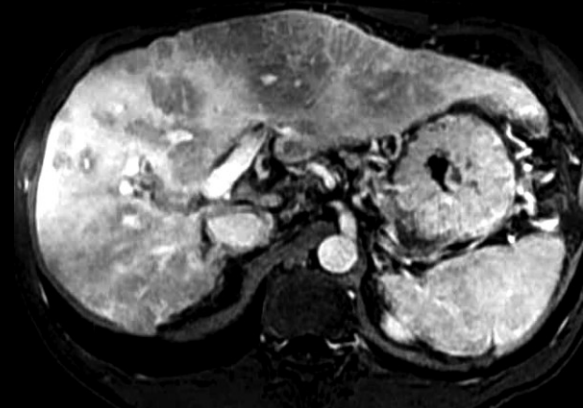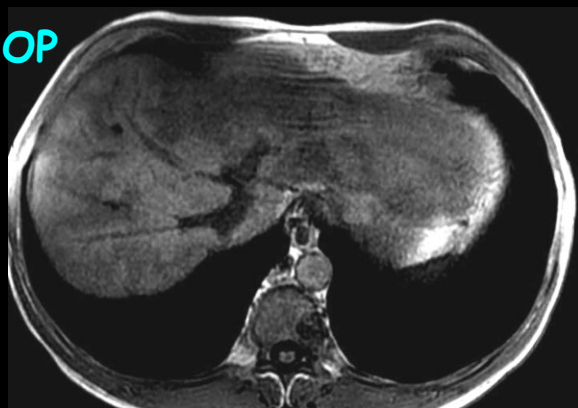
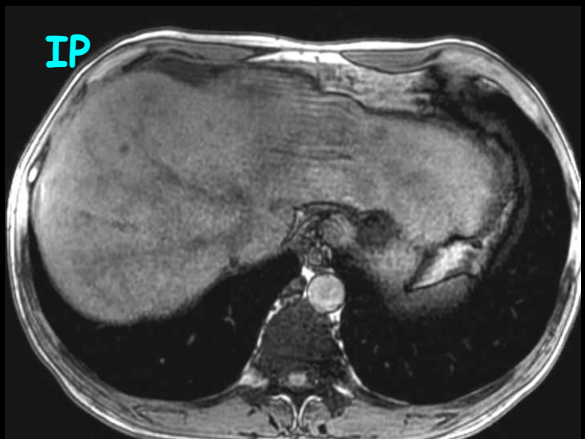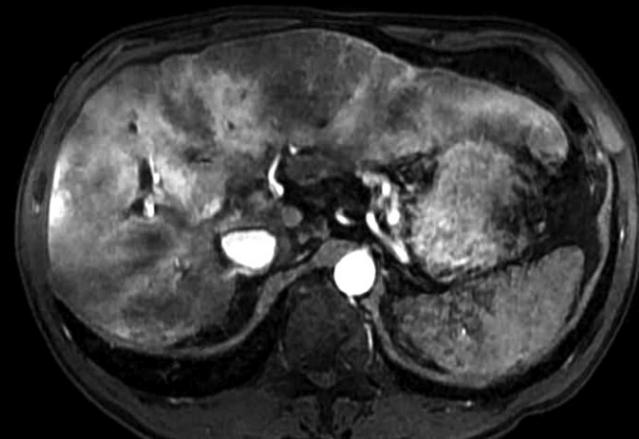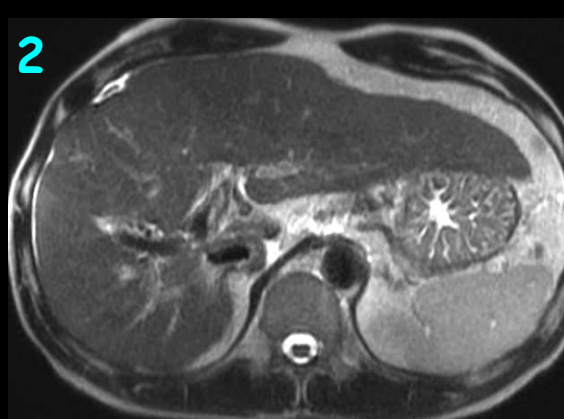
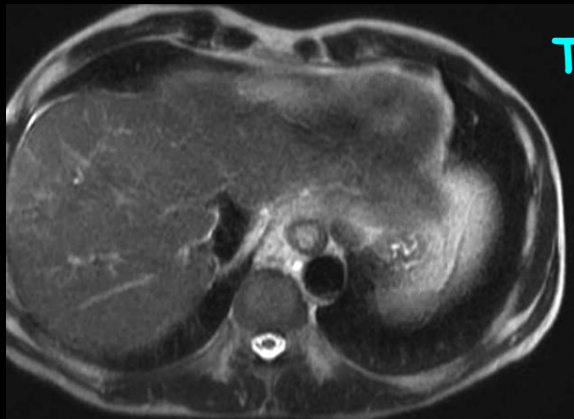
T1 in phase IP



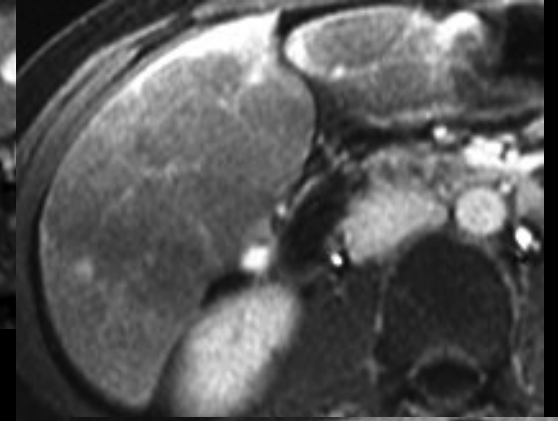
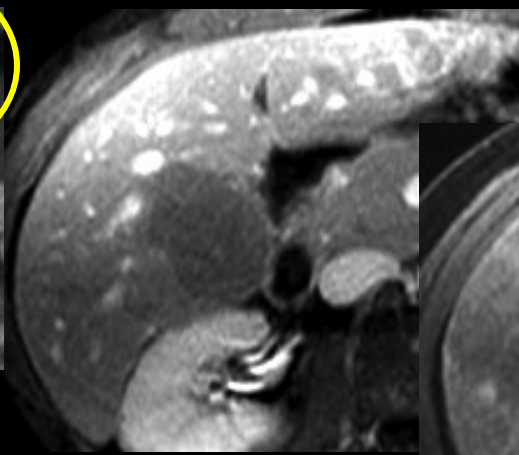
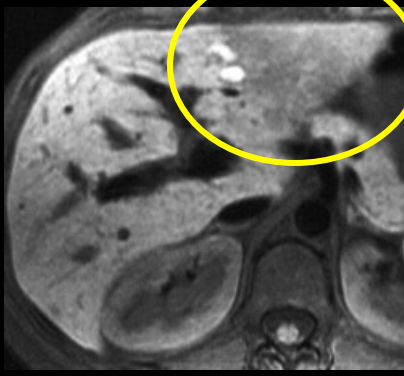
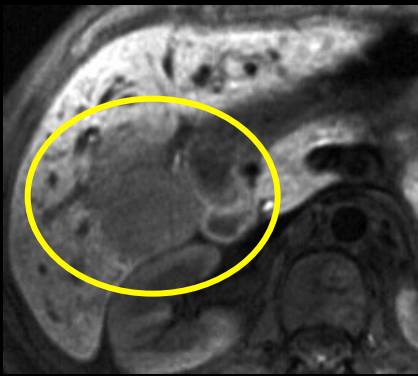
T1 out of phase OP

homme, 50 ans

cirrhose et stéatose périvasculaire



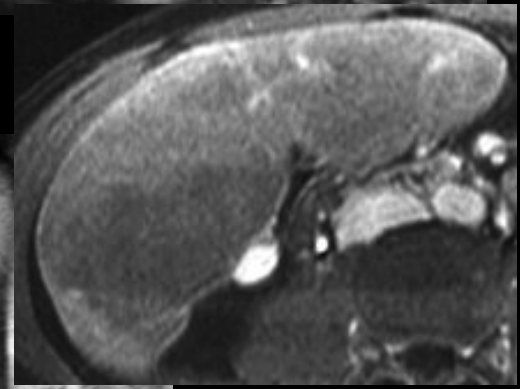
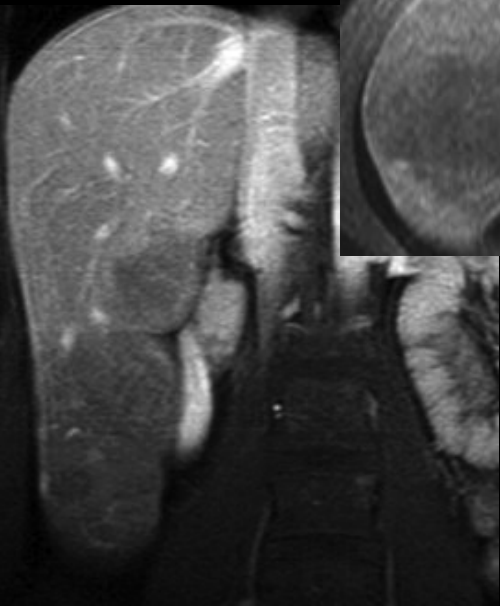
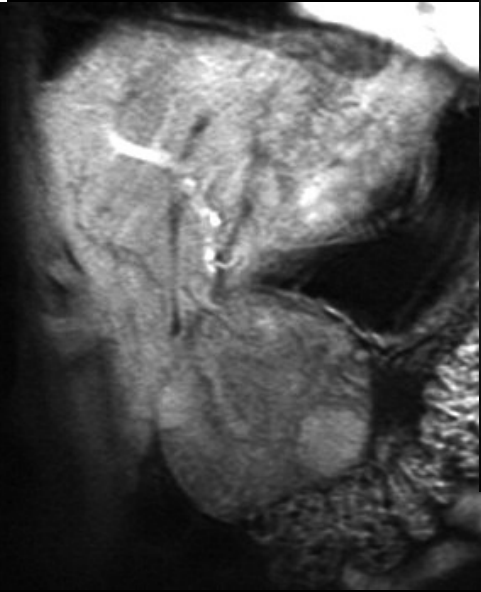
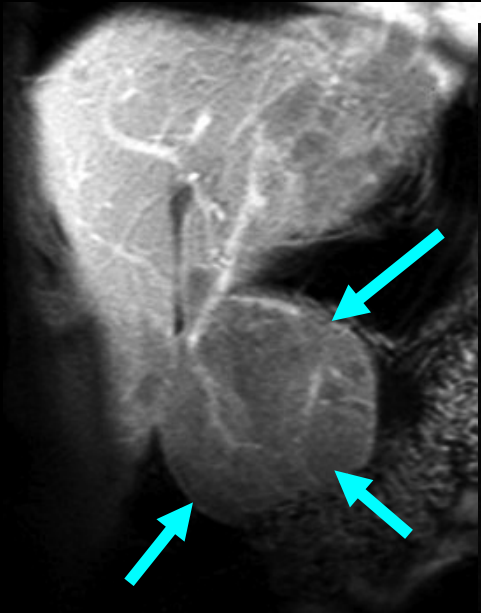LAVA



out of phase OP

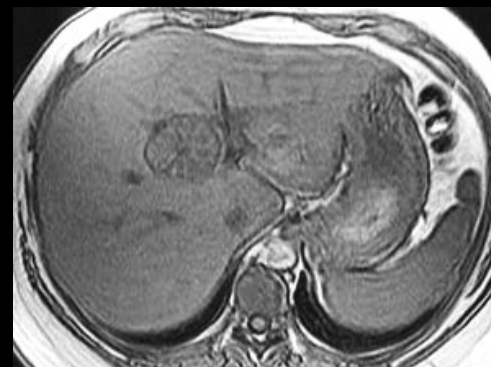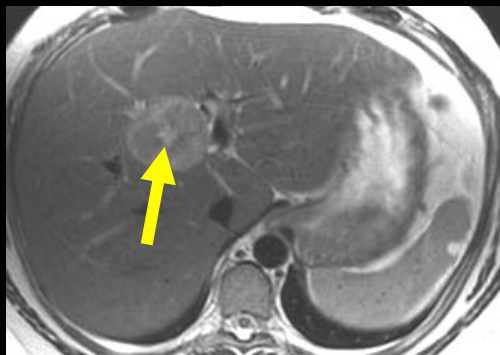
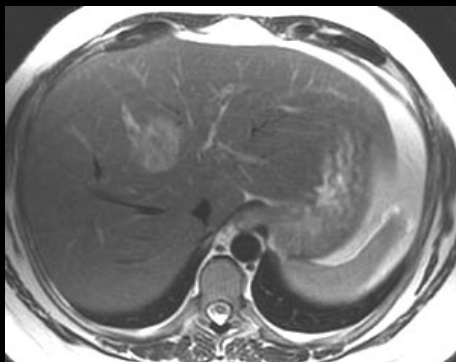
T1 90 sec

maladie de Hodgkin et stéatose sur
pseudo cirrhose post chimiothérapie

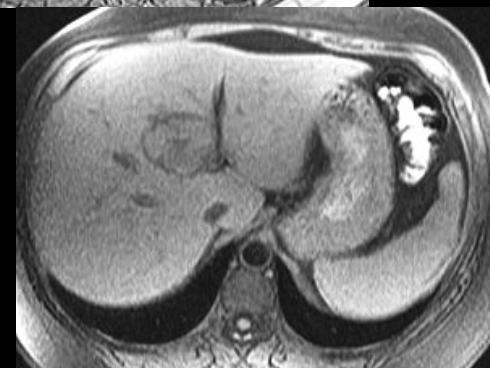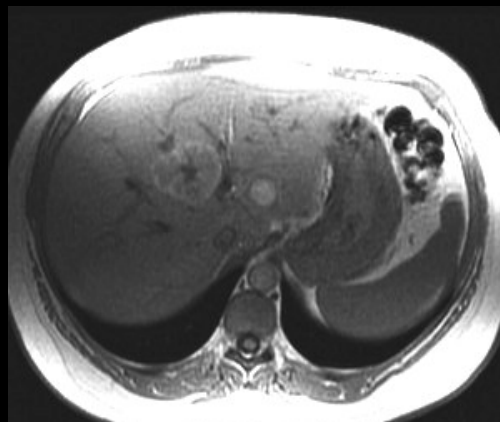

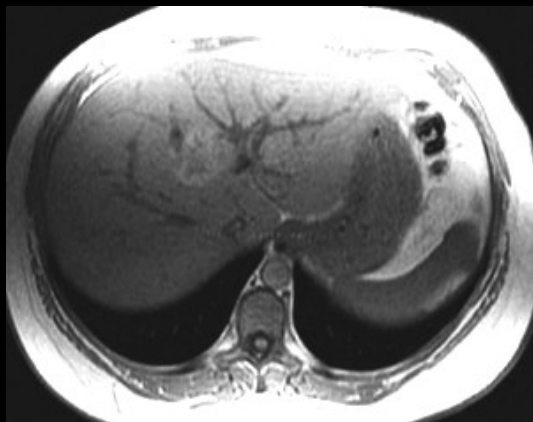
T1 7'

FSE T2

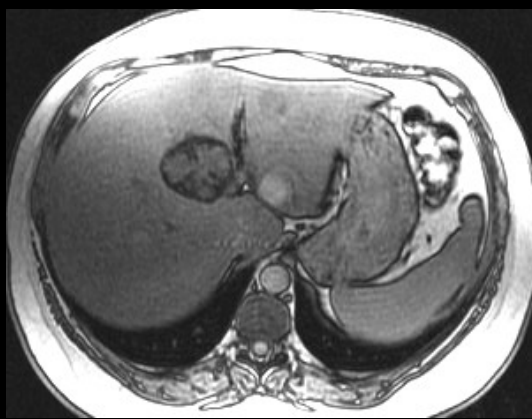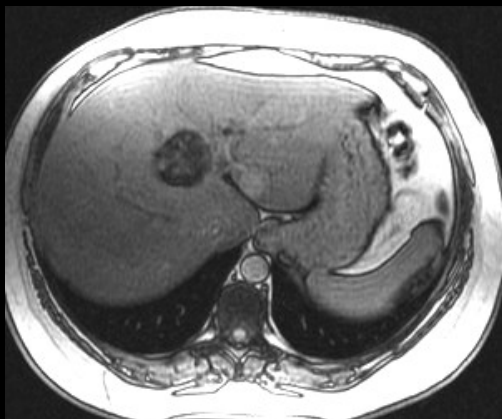


T1



T1 fat sat

T1 in phase



stéatose intra lésionnelle
" fatty metamorphosis" d'une HNF

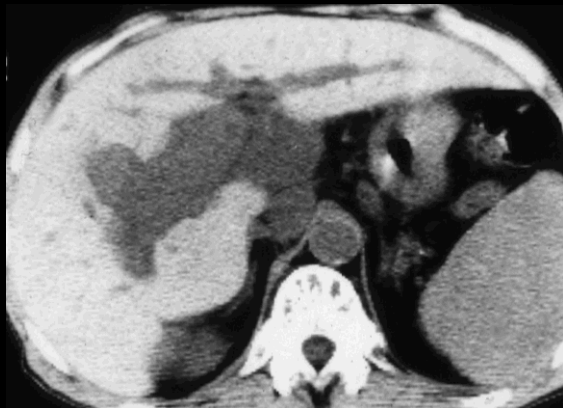
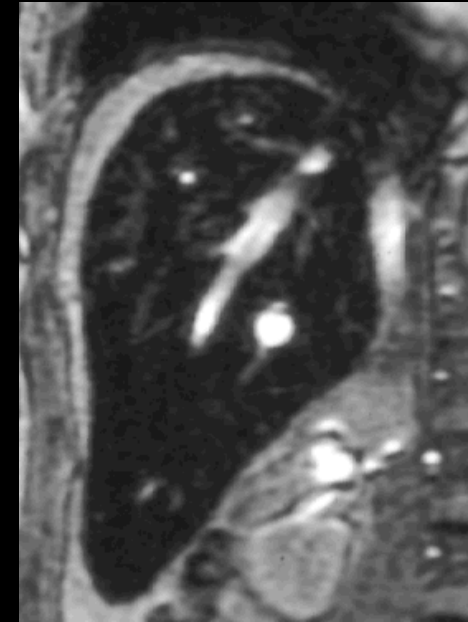
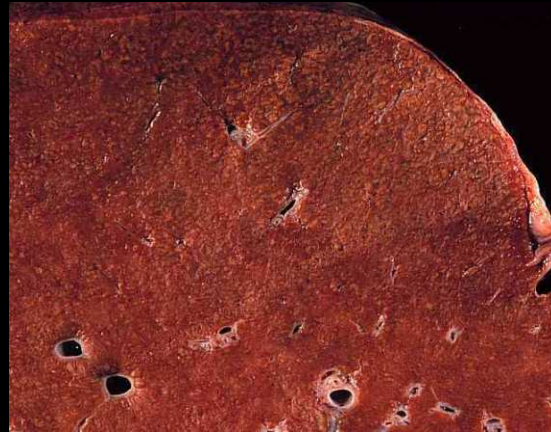
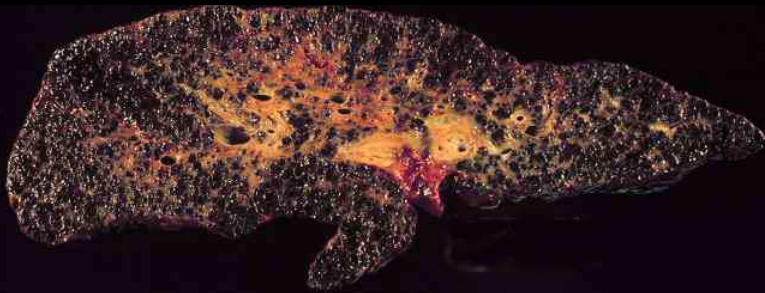T1 out of phase

Hémochromatose

Maladie de surcharge : en fer
Hémochromatose primitive ou secondaire

- Imagerie IRM
 - Hyposignal T2 très important du parenchyme hépatique
 - Augmentation signal en opposition de phase
 - Evaluation quantitative de la surcharge
 - Recherche de nodules+++
 - En faveur d'une origine primitive , la rate apparaît normale

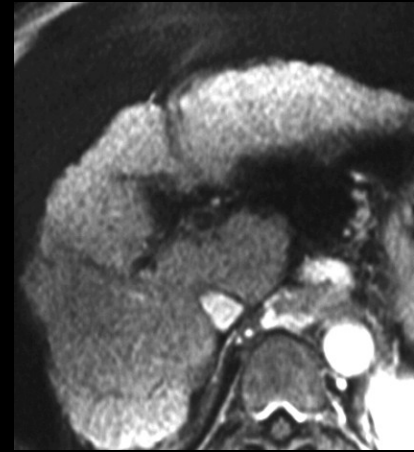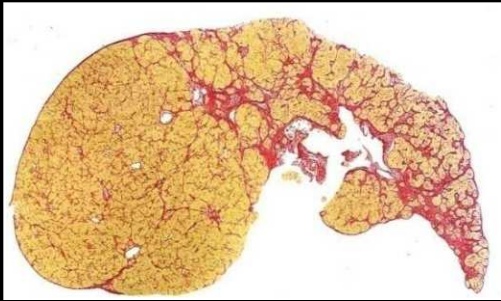
Hémochromatose



Apport de l'IRM :
Calcul Charge Hépatique en Fer
<http://radio.univ-rennes1.fr>

1. Indications actuelles de l'IRM hépatique
2. Protocole d'exploration
3. Étapes de l'analyse sémiologique
4. Conduite à tenir devant une lésion solide
5. Conduite à tenir devant une lésion en hypersignal T2 liquidien
6. Surcharge en graisse et en fer
7. Cirrhose, nodules et CHC
8. Place par rapport aux autres techniques
9. « Take home messages »

Cirrhoses



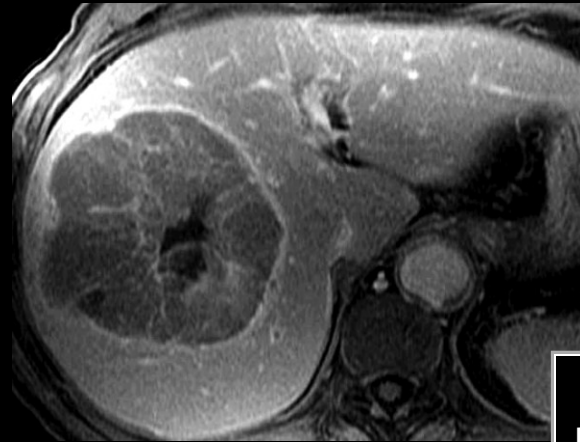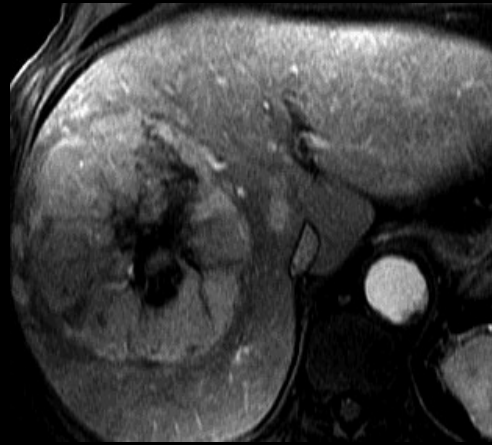
Problématique :

Mise en évidence
du CHC

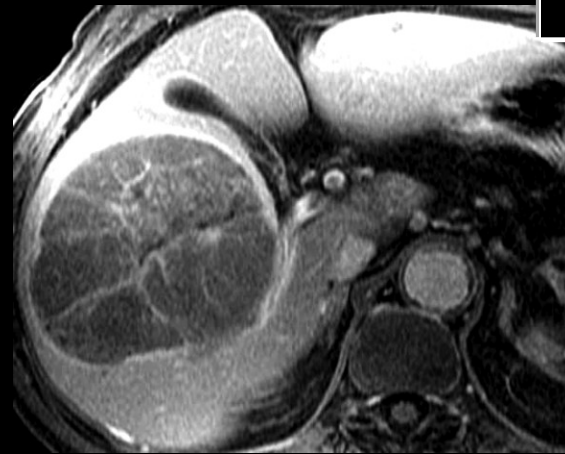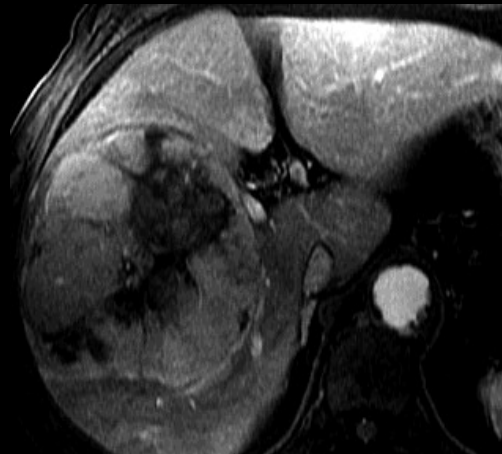
Caractérisation
d'un nodule

Cirrhose, nodules et CHC

CHC

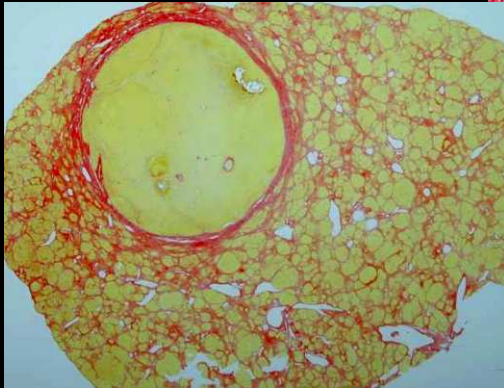
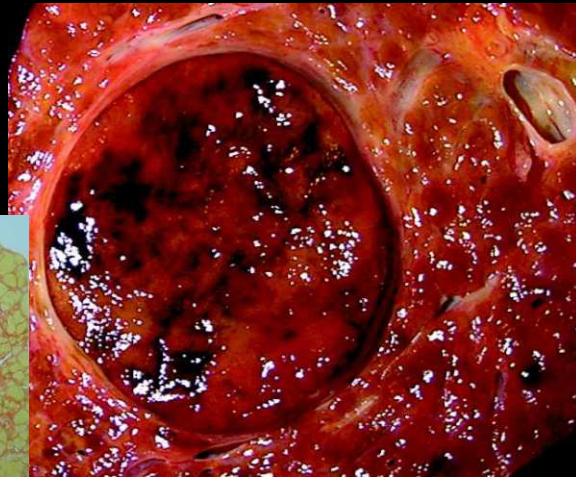
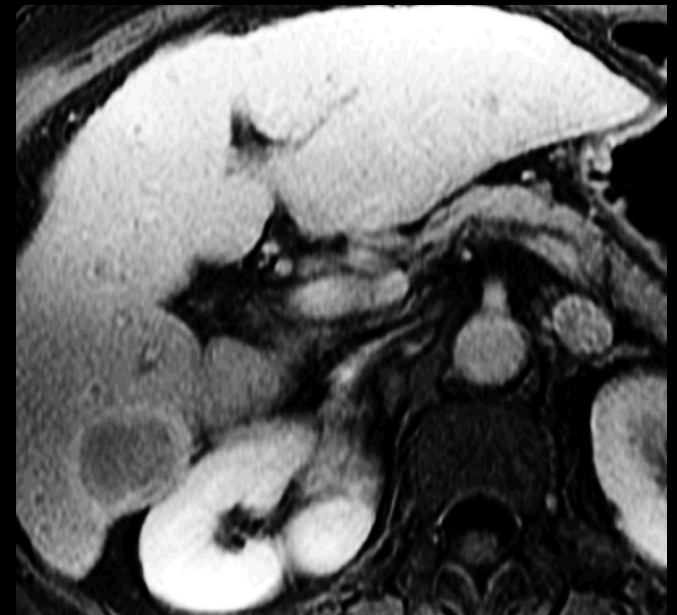
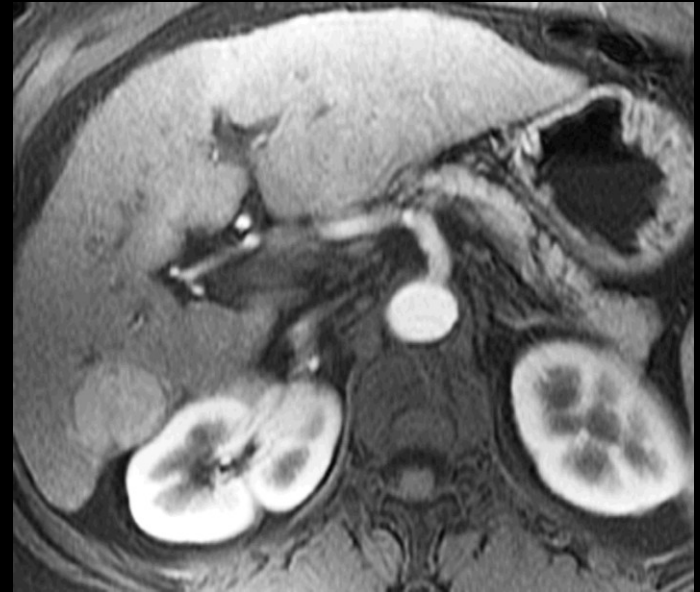**Lésion hypervasculaire
Rehaussement complet hétérogène
Wash out**



CHC

Hypersignal T2 modéré
Rehaussement phase artérielle
Wash out phase portale ou tardif

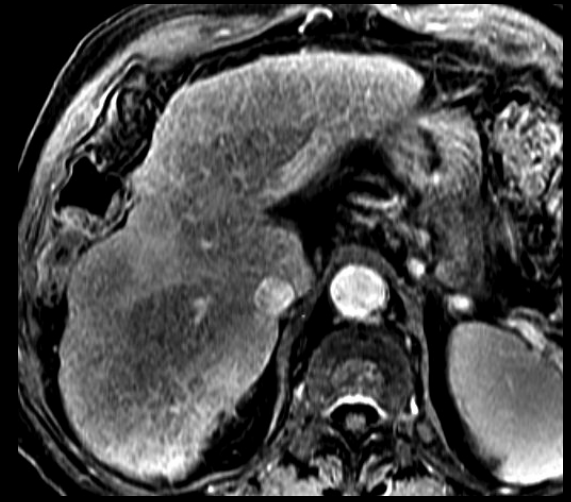
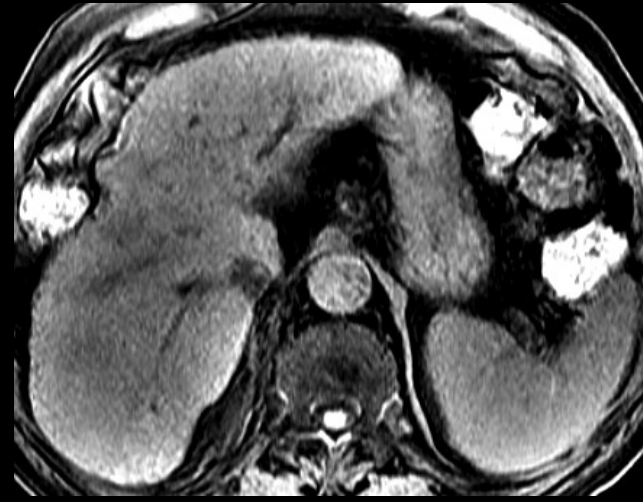
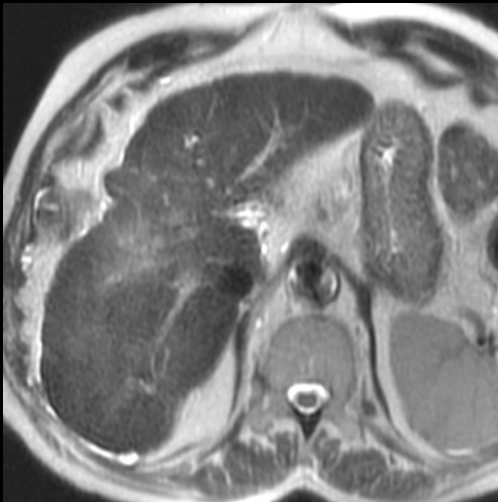
CHC : difficultés diagnostiques

Plages de fibrose confluyente

Troubles de perfusion hépatique

Nodules de régénération : rehaussement artériel (lésions bénignes)



En pratique : nodule sur cirrhose

Nodule de régénération

- IsoT1/IsoT2 60%
- HyperT1/HypoT2 16%
- HypoT1/IsoT2 14%
- HypoT1/HypoT2 8%
- HypoT1/IsoT2 2%
- Absence de rehaussement
- Jamais hyper T2

Nodule dysplasique

- HyperT1/Hypo/Iso T2 ++
- HypoT1/HypoT2
- Rehaussement portal
- 15 à 28% des foies explantés
- Bas et haut grade
- Dvp CHC en 4 mois

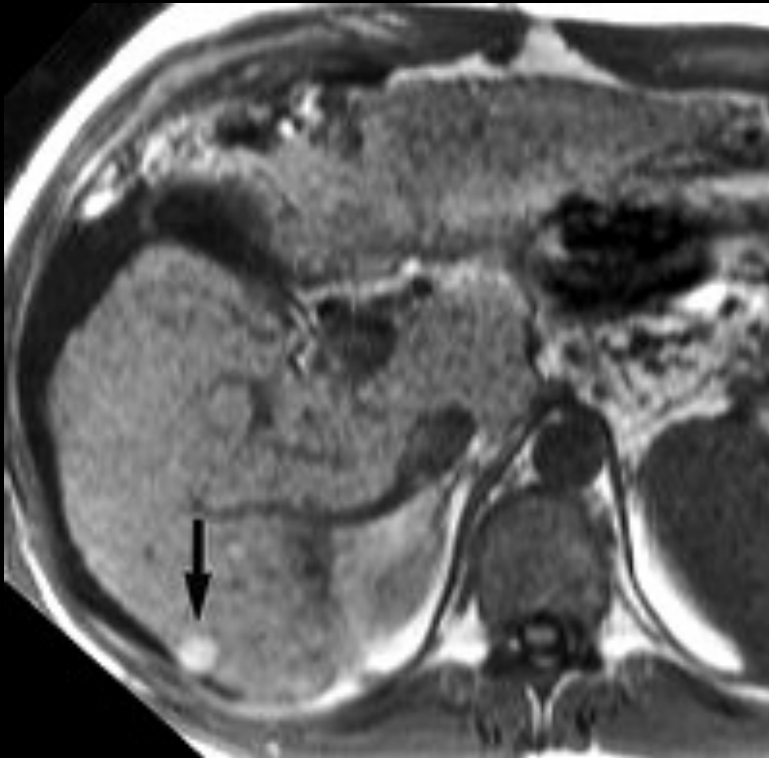
Nodule dysplasique+ petit foyer de CHC

- HyperT2 dans hypoT2
- Rehaussement artériel du nodule

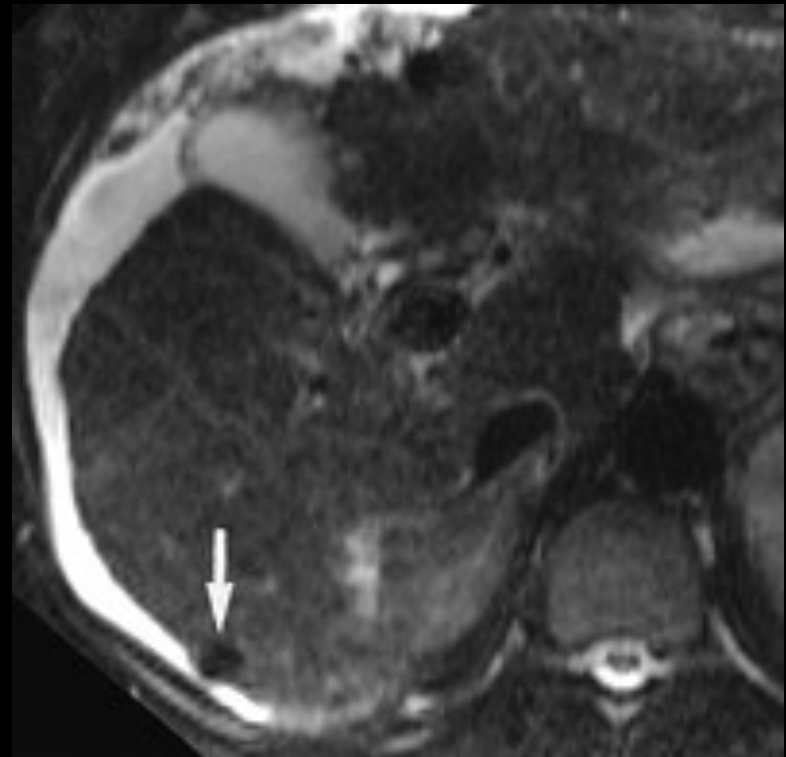
En fait, soit CHC typique / soit Nodule hypervasculaire et alphaFP >200 / soit...surveillance

CHC : difficultés diagnostiques

Hyper T1



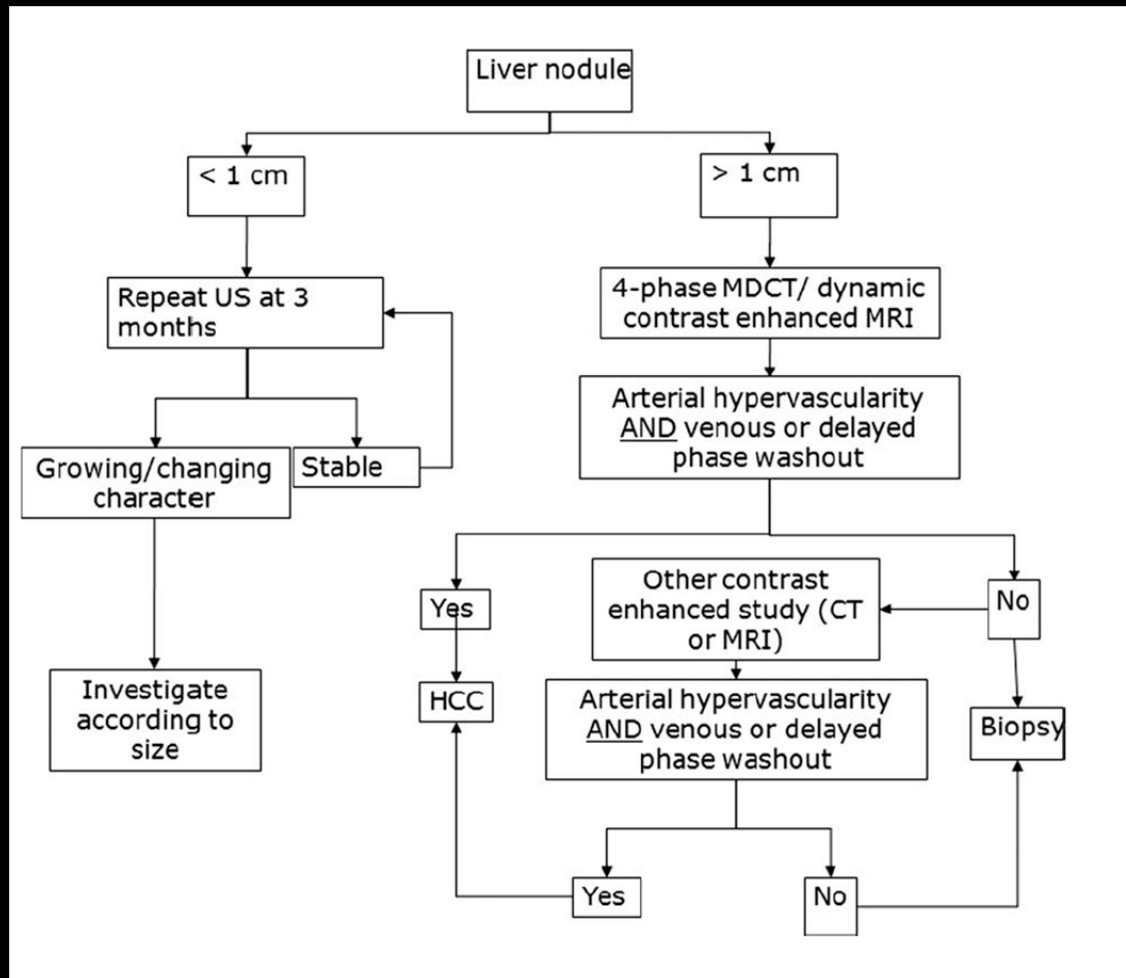
Hypo T2



Nodule dysplasique

Cirrhose, nodules et CHC

**Critères de Barcelone réactualisés en 2005, puis en 2010
American Association for the study of liver diseases (AASLD)
Affirmation du diagnostic de CHC si**



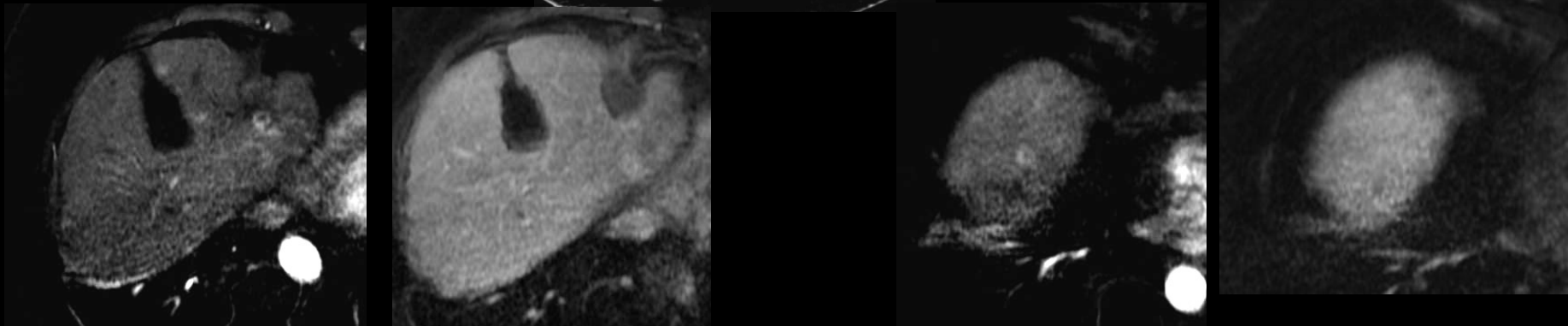
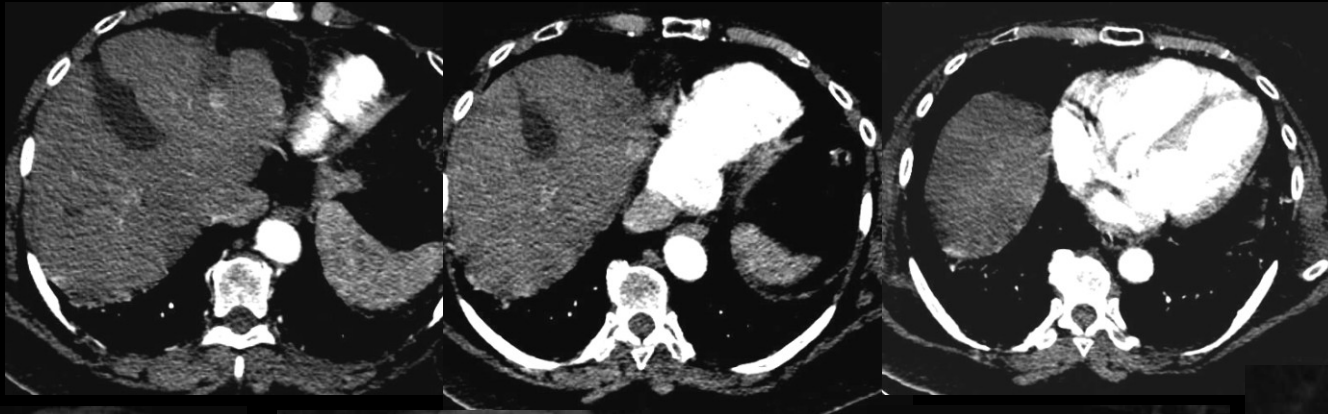Cirrhose, nodules et CHC

- IRM : examen le plus performant pour la caractérisation des nodules sur cirrhose
 - Limites :
 - Décompensation oedémato ascitique (FSE T2 très artéfacté)
 - Surveillance difficile : méthodes d'imagerie différentes, même méthode mais avec systèmes ou protocoles différents
- En cas de CHC formel (critères AASLD) , le bilan d'extension local devra être réalisé par l'IRM ++++
- Détection nbre de lésions, taille de chaque lésion, topographie de chaque lésion et critères de gravité : bourgeons tumoraux endovasculaires
- Attitude thérapeutique décidée en réunion de concertation pluridisciplinaire

Cirrhose, nodules et CHC

- Suivi des patients traités

- IRM > scanner
- Zone de coagulation :
 - hyper T1, hypoT2, pas de rehaussement
- Surveillance stricte : premier examen 4 à 8 semaines après le traitement puis ts les trois mois pdt 1 an et demi, puis tous les 6 mois
- -Critère radiologique réévolution :
 - prise de contraste périphérique à la phase artérielle +++++
 - Aucun intérêt des critères RECIST (EASL)



1. Indications actuelles de l'IRM hépatique
2. Protocole d'exploration
3. Étapes de l'analyse sémiologique
4. Conduite à tenir devant une lésion solide
5. Conduite à tenir devant une lésion en hypersignal T2 liquidien
6. Surcharge en graisse et en fer
7. Cirrhose, nodules et CHC
8. Place par rapport aux autres techniques
9. « Take home messages »

1. Indications actuelles de l'IRM hépatique
2. Protocole d'exploration
3. Étapes de l'analyse sémiologique
4. Conduite à tenir devant une lésion solide
5. Conduite à tenir devant une lésion en hypersignal T2 liquidien
6. Surcharge en graisse et en fer
7. Cirrhose, nodules et CHC
8. Place par rapport aux autres techniques
9. « Take home messages »

Place par rapport aux autres techniques

Caractérisation lésionnelle : IRM+++ > écho de contraste

Écho de contraste : alternative crédible en cas de CI à l'IRM

Détection des petites métastases : IRM +++++

Intérêt du CT : mise en évidence des calcifications

Lésion focale découverte fortuitement en échographie : IRM

Ne pas empiler les examens

1. Indications actuelles de l'IRM hépatique
2. Protocole d'exploration
3. Étapes de l'analyse sémiologique
4. Conduite à tenir devant une lésion solide
5. Conduite à tenir devant une lésion en hypersignal T2 liquidien
6. Surcharge en graisse et en fer
7. Cirrhose, nodules et CHC
8. Place par rapport aux autres techniques
9. « Take home messages »

1. Indications actuelles de l'IRM hépatique
2. Protocole d'exploration
3. Étapes de l'analyse sémiologique
4. Conduite à tenir devant une lésion solide
5. Conduite à tenir devant une lésion en hypersignal T2 liquidien
6. Surcharge en graisse et en fer
7. Cirrhose, nodules et CHC
8. Place par rapport aux autres techniques
9. « Take home messages »

IRM hépatique : « take home messages »

- ✓ Un bon T2 est essentiel
- ✓ Bien analyser le type de prise de contraste et le corrélérer au signal T2
- ✓ Toujours rechercher une hépatopathie sous jacente
- ✓ Toujours interpréter (« lire ») en fonction du contexte :
 - Contexte infectieux
 - Contexte néoplasique
 - Découverte fortuite
 - Femme jeune
 - Séjour en pays tropical
 - Cirrhose
- ✓ S' aider des dosages biologiques : alpha FP, sérologies...
- ✓ Connaître le catalogue et ne pas rater les lésions suivantes
 - Angiome / HNF / kystes péribiliaires/hamartomes biliaires
 - CHC / CCK / méta/lésions parasitaires
- ✓ Si la sémiologie ne permet pas de trancher : RCP tumeurs primitives hépatiques