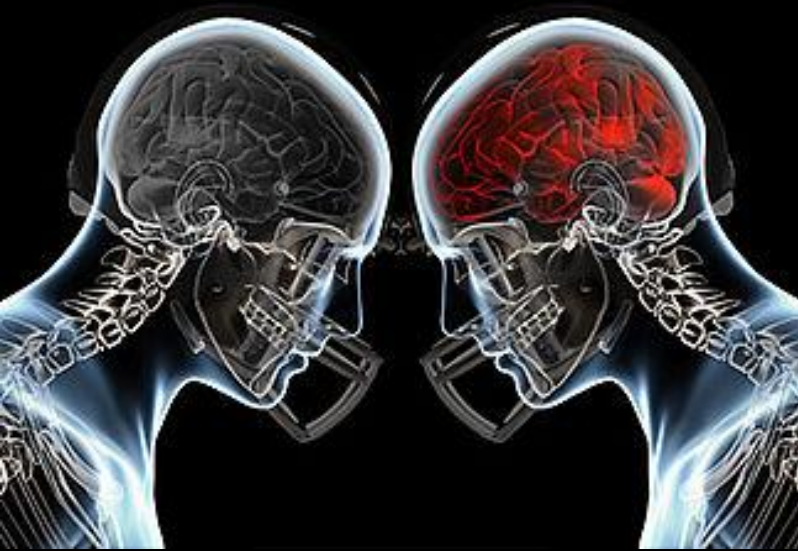



Imagerie du traumatisé cranio-encéphalique et médullaire



Dr Rémi Duprès



Chez quel(s) patient(s) réaliseriez vous un scanner et si oui, dans quel délai ?

• Homme de 50 ans, chute d'un arbre avec traumatisme crânien – GCS = 3

OUI

Sans délai

• Femme de 70 ans, chute de sa hauteur avec traumatisme crânien – pas de signe de focalisation neurologique; contexte de prise de Kardegic

OUI

6h- 8h

• Homme de 80 ans, chutes itératives, la dernière il y a 1 semaine – syndrome confusionnel sans focalisation ; pas de prise de TAC ou AAP

OUI

DQP

• Fillette de 18 mois, chute d'un toboggan d'une aire de jeu, moins réactive selon les parents mais pas de signe neurologique de focalisation

OUI

Sans délai

• Jeune homme de 22 ans, coups de poing reçu au visage au cours d'une rixe, vomissements initiaux – scanner réalisé en urgence normal – devient confus

OUI

Sans délai

• Homme de 50 ans sous mono-anti-agrégation plaquettaire, avec TC léger, sans signe neurologique

NON

- Incidence annuelle = 281/100 000 habitants
- H/F = 2/1
- AVP et rixes ++ (15-30 ans)
- Chutes (< 5 ans, > 70 ans)
- Evolution :
 - 90% : aucune conséquence
 - 5 – 8% : séquelles majeures
 - 1% : séquelles sévères (état pauci-relationnel)
 - 3% : épilepsie post-traumatique



**Stratégie
diagnostique**

Recommandation de la SFMU 2022

Traumatisme crânien léger (score de Glasgow de 13 à 15)

**PRISE EN CHARGE DES PATIENTS PRESENTANT UN
TRAUMATISME CRÂNIEN LEGER DE L'ADULTE - SFMU 2022**

RECOMMANDATIONS DE PRATIQUES PROFESSIONNELLES

De la Société Française de Médecine d'Urgence (SFMU)

En association avec la Société Française d'Anesthésie et Réanimation (SFAR)

Avec la participation

- de la Société Française de Biologie Clinique (SFBC),

- de la Société Française de Radiologie (SFR),

- et de la Société Française de Médecine Physique et Réadaptation (SOFMER)

Stratégie diagnostique

Recommandation de la SFMU 2022

Traumatisme crânien léger (score de Glasgow de 13 à 15)

Définition :

- Le Traumatisme Crânien Léger (TCL) est la résultante d'un transfert d'énergie mécanique reçue par la tête sous l'effet de forces physiques externes
- Cette définition inclut ainsi, les chocs au niveau de la tête, les impacts d'objets au niveau du crâne et les mouvements d'accélération/décélération (i.e. « coup du lapin » par exemple) sans traumatisme direct au niveau du crâne
- Il a pour conséquence une perturbation physiologique du fonctionnement cérébral

Stratégie diagnostique

Recommandation de la SFMU 2022

Traumatisme crânien léger (score de Glasgow de 13 à 15)

- Critères d'identification clinique :

Perturbation du fonctionnement cérébral définissant le traumatisme crânien léger selon l'OMS	
1.	Une ou plusieurs des manifestations suivantes :
	- confusion ou désorientation
	- perte de conscience pendant 30 minutes ou moins
	- amnésie post-traumatique pendant moins de 24 heures
	- et/ou autres anomalies neurologiques transitoires telles que signes focaux, crise d'épilepsie et lésion intracrânienne ne nécessitant pas d'intervention chirurgicale
2.	Score de 13 à 15 sur l'échelle de coma de Glasgow 30 minutes après la blessure ou plus tard lors de la présentation aux soins

Tableau 1 : Critères et Définition Traumatisme Crânien Léger (selon OMS 2004) [1]

- Ces manifestations ne doivent pas être dues à des toxiques (drogues, alcool, médicaments, anesthésiants...), à d'autres blessures (ex : état de choc), à d'autres problèmes (traumatisme psychologique, barrière de la langue ou conditions médicales co-existantes) ou à une blessure crânio-cérébrale pénétrante

Stratégie diagnostique

Recommandation de la SFMU 2022

Traumatisme crânien léger (score de Glasgow de 13 à 15)

- Évaluation pré-hospitalière : Lors d'un appel en régulation médicale, quels sont les patients avec traumatisme crânien léger pouvant ne pas être orientés de façon systématique vers une structure des urgences pour une évaluation ?

R1 - Les experts proposent que les patients victimes d'un traumatisme crânien léger, pour lesquels la régulation médicale est sollicitée, ne soient pas orientés de façon systématique vers une structure des urgences s'ils peuvent être surveillés par une tierce personne **en l'absence :**

- De trouble de coagulation préexistant (dont un traitement par anticoagulant) ;
- D'âge > 65 ans ET de traitement par agent(s) antiplaquettaire(s) ;
- D'intoxication (médicamenteuse, alcool, autre...) ;
- De symptômes en dehors de céphalées (vomissement, perte de connaissance, amnésie > 30 min, convulsion, déficit focalisé, altération de la vigilance) ;
- De signe de traumatisme (hématome en lunettes, embarrure, signes de fracture de la base du crâne, hématome mastoïdien).

Stratégie diagnostique

Recommandation de la SFMU 2022

Traumatisme crânien léger (score de Glasgow de 13 à 15)

Dans le cas d'un patient de moins de 65 ans sous monothérapie antiplaquettaire ayant subi un traumatisme crânien mineur et asymptomatique, sans plaie, n'ayant pas d'autre facteur de risque de saignement (anticoagulation, éthyliste chronique, antécédent d'hémorragie intracrânienne), les experts proposent la possibilité d'une surveillance simple à domicile de l'apparition de symptômes, si elle est réalisable par une tierce personne dans de bonnes conditions. En effet, des études récentes et une méta-analyse retrouvent une incidence modérément augmentée d'hémorragie intracrânienne sous antiagrégation plaquettaire, sans augmentation du risque d'évolution nécessitant un acte neurochirurgical ou de décès, et questionnent le bénéfice-risque d'une imagerie systématique [8, 9].

Stratégie diagnostique

Adulte

Recommandation de la SFMU 2012 + 2022

Traumatisme crânien léger (score de Glasgow de 13 à 15)

- « L'examen recommandé dans la détection des lésions cérébrales aiguës lors des traumatismes crâniens est le scanner cérébral »
- Les radiographies de crâne standard ne doivent plus être utilisées dans la prise en charge des traumatismes crâniens sauf chez l'enfant suspect de maltraitance. Elles seraient alors réalisées dans le cadre d'un bilan radiologique du squelette »
- L'indication et le délai de réalisation du scanner dépendent du mécanisme du TCL et de l'évaluation clinique initiale »

Facteurs de risque devant faire réaliser un scanner cérébral

R2.1 - Les experts proposent de stratifier le risque d'aggravation clinique ou de lésion intracrânienne selon la classification suivante :

- Risque élevé :
 - Éléments anamnestiques :
 - Troubles de l'hémostase : anticoagulants, bithérapie antiplaquettaire ou maladie hémorragique congénitale (hémophilie, maladie de Willebrand...)
 - Éléments cliniques :
 - Signes cliniques évoquant une fracture de la voûte du crâne ou de la base du crâne (*Tableau 2*)
 - Score de Glasgow inférieur à 15 à 2 heures du traumatisme sans intoxication
 - Plus d'un épisode de vomissements
 - Convulsions post-traumatiques
 - Déficit neurologique focalisé
- Risque intermédiaire :
 - Éléments anamnestiques :
 - Âge supérieur ou égal à 65 ans avec mono-antiagrégation plaquettaire
 - Score de Glasgow inférieur à 15 à 2 heures du traumatisme avec intoxication
 - Traumatisme avec une cinétique élevée (*Tableau 3*)
 - Éléments cliniques :
 - Amnésie des faits survenus plus de 30 min avant le traumatisme

La seule modification apportée aux précédentes recommandations de 2012 concerne la modulation de la place des antiagrégants

Une monothérapie par aspirine ou clopidogrel n'est plus considérée comme un facteur de risque de lésion hémorragique intracrânienne

Tableau 2 : Signes cliniques évocateurs d'une fracture de la base ou de la voûte crânienne

Base du crâne	Otorrhée ou rhinorrhée, ecchymose mastoïdienne, ecchymose périorbitaire, hémotympan ou saignement extériorisé par le conduit auditif
Voûte du crâne	Discontinuité palpable de la voûte, suspicion d'embarrure ouverte ou fermée du crâne

Tableau 3 : Éléments anamnestiques évocateurs d'un traumatisme à cinétique élevée

Occupant éjecté du véhicule,	Piéton et cycliste renversé et sans casque
Véhicule retourné	Chute d'une hauteur supérieure à 5 marches ou supérieur à 2 m

Stratégie diagnostique

Recommandation de la SFMU 2022

Traumatisme crânien léger (score de Glasgow de 13 à 15)

Quel est le délai optimal de réalisation de la TDM cérébrale pour exclure une lésion intracrânienne ?

R2.1 - Les experts proposent de stratifier le risque d'aggravation clinique ou de lésion intracrânienne selon la classification suivante :

- Risque élevé :
 - Éléments anamnestiques :
 - Troubles de l'hémostase : anticoagulants, bithérapie antiplaquettaire ou maladie hémorragique congénitale (hémophilie, maladie de Willebrand...)
 - Éléments cliniques :
 - Signes cliniques évoquant une fracture de la voûte du crâne ou de la base du crâne (*Tableau 2*)
 - Score de Glasgow inférieur à 15 à 2 heures du traumatisme sans intoxication
 - Plus d'un épisode de vomissements
 - Convulsions post-traumatiques
 - Déficit neurologique focalisé
- Risque intermédiaire :
 - Éléments anamnestiques :
 - Âge supérieur ou égal à 65 ans avec mono-antiagrégation plaquettaire
 - Score de Glasgow inférieur à 15 à 2 heures du traumatisme avec intoxication
 - Traumatisme avec une cinétique élevée (*Tableau 3*)
 - Éléments cliniques :
 - Amnésie des faits survenus plus de 30 min avant le traumatisme

« Idéalement dans l'heure suivant l'admission en structures des urgences »

« Au plus tard dans les huit heures »

Stratégie diagnostique

Recommandation de la SFMU 2022

Traumatisme crânien léger (score de Glasgow de 13 à 15)

Parmi les patients présentant une lésion intracrânienne sur la TDM initiale, quels sont ceux qui doivent bénéficier d'une imagerie cérébrale de contrôle dans les 48 premières heures ?

R2.5 - Les experts proposent de ne pas réaliser d'imagerie de contrôle aux patients présentant une lésion intracrânienne sur la TDM initiale, en dehors des situations suivantes :

- aggravation neurologique ;
- patient âgé de plus de 65 ans ;
- troubles de l'hémostase, en dehors de la prise d'aspirine seule.

« Les données de la littérature sont contradictoires concernant la surveillance et la nécessité d'une imagerie de contrôle pour la mise en évidence d'une lésion hémorragique retardée justifiant d'une prise en charge neurochirurgicale, ou pour la surveillance d'un patient présentant une lésion hémorragique sur l'imagerie initiale »

**Stratégie
diagnostique**

Recommandation de la SFAR 2016

Traumatismes crâniens modéré et grave

Actualisation des recommandations – Prise en charge des traumatisés crâniens graves à la phase précoce (24 premières heures)

R1.3 - Il faut évaluer la gravité initiale des traumatisés crâniens sur des critères cliniques et radiologiques (tomodensitométrie).

(GRADE 1+) Accord FORT

Argumentaire :

Un scanner cérébral et du rachis cervical doit être réalisé systématiquement et sans délai, chez tout traumatisé crânien grave (GCS \leq 8), ou modéré (GCS 9-13).

Des signes cliniques ou situations particulières ont été identifiés comme à risque chez les patients victimes d'un traumatisme crânien léger (GCS 14-15), qui doivent conduire à la réalisation d'un scanner : signes de fracture de la base du crâne (rhinorrhée, otorrhée, hémotympan, hématome rétroauriculaire, hématome périorbitaire), signe d'embarrure, épilepsie post-traumatique, déficit neurologique focal, trouble de la coagulation, présence d'un traitement anticoagulant^{24,27-29}.

Stratégie diagnostique

Recommandation de la SFMU 2014

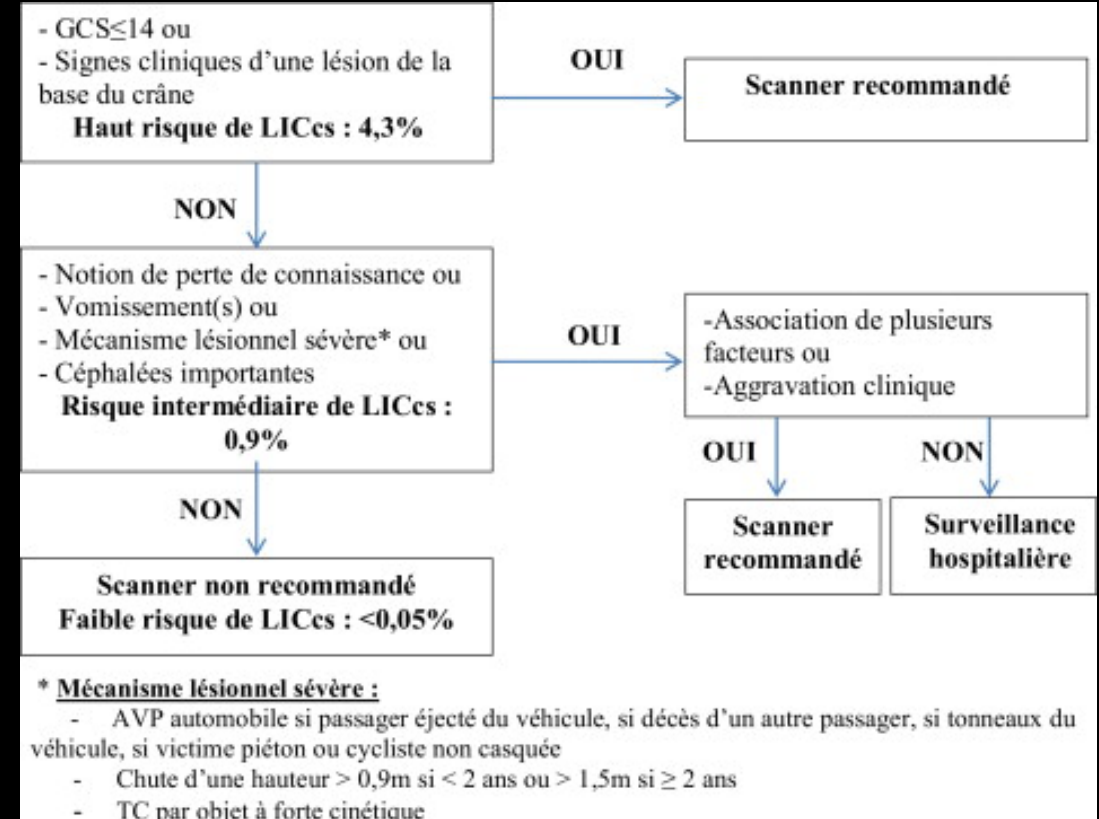
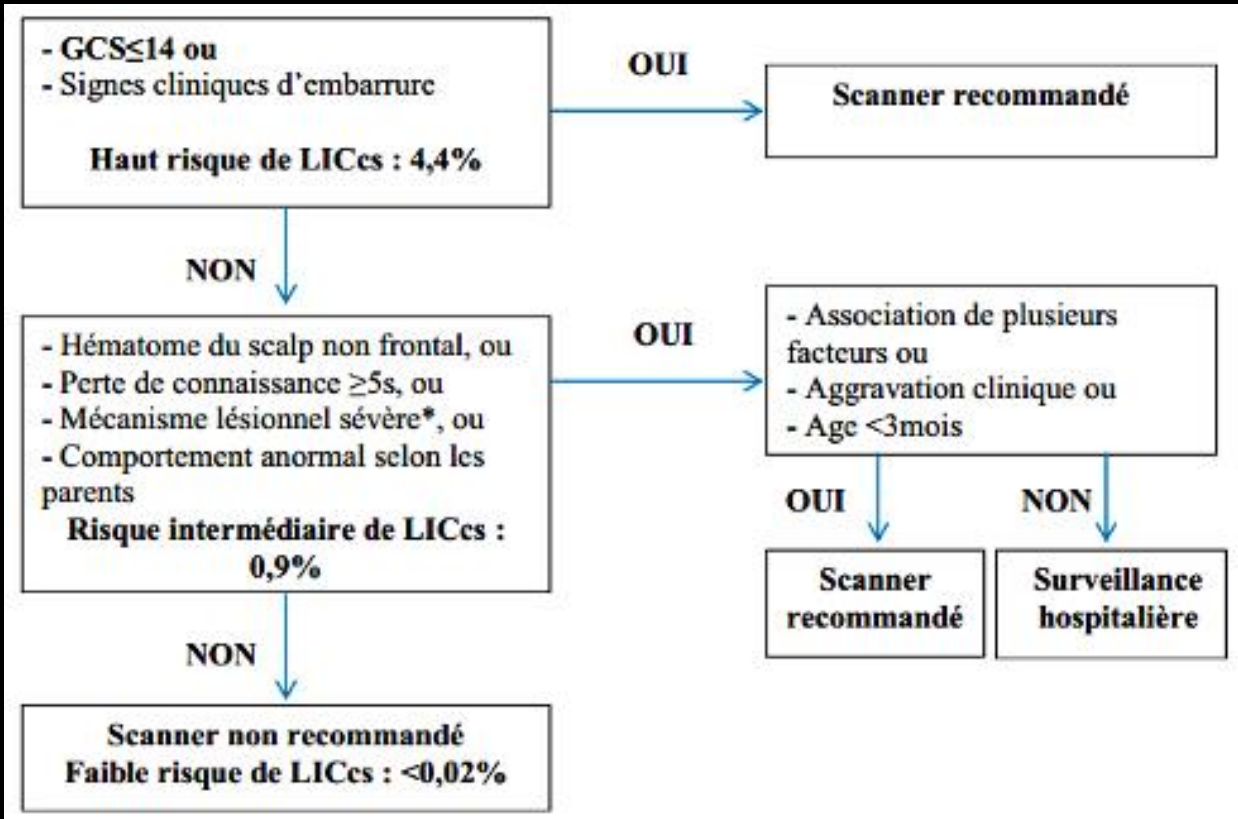
Traumatisme crânien léger (score de Glasgow de 13 à 15)

Actualisation des recommandations pour la prise en charge du traumatisme crânien léger chez l'enfant - Archives de Pédiatrie 2014; 21:790-796

Enfant

< 2 ans

> 2 ans



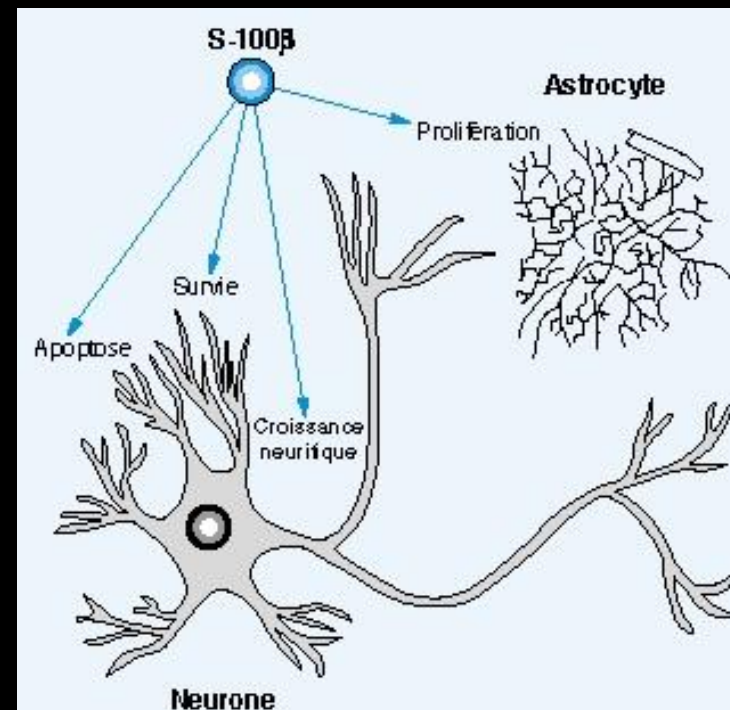
Stratégie diagnostique

Et la biologie ?

Protéine S-100B : les DDimères du cerveau ?

- Dosage plasmatique de la protéine S-100B
- Origine :
 - Des forces de décélération rapide peuvent conduire à des cisaillements axonaux et des lésions traumatiques sur les axones et les astrocytes
 - Des protéines seraient libérées dans le LCR, franchiraient la BHE et seraient retrouvées dans la circulation périphérique
- Concentration plasmatique courante : 0,02 à 0,1µg/L
- Demi-vie = 30 min
- **Si élevée dans le sérum dans les 1ères heures, témoin de lésions cérébrales**
- Les limites :
 - Patients avec des lésions extra crâniennes (S100B également retrouvé dans la peau, la graisse, la cartilage...)
 - Augmentation par surexpression génique, le plus souvent d'origine tumorale, neurologique (gliome, glioblastome, neurinome...) ou extra-cérébrale (mélanome malin), et par lyse cellulaire cérébrale (hémorragie intracrânienne, accident vasculaire cérébral...)

Level C recommendations. In mild TBI patients without significant extracranial injuries and a serum S-100B level less than 0.1 µg/L measured within 4 hours of injury, consideration can be given to not performing a CT.*
*This test has not yet received Food and Drug Administration approval for clinical use in the United States.



Stratégie diagnostique

Et la biologie ?

Protéine S-100B : les DDimères du cerveau ?

R2.2.1 - Les experts proposent de réaliser un dosage sanguin de la protéine S100B, lorsque celui-ci est disponible, dans les 3 h suivant le traumatisme crânien léger, chez les patients à risque intermédiaire (cf. R2.1) pour limiter le nombre de scanners cérébraux.

- **Risque intermédiaire :**
 - **Éléments anamnestiques :**
 - **Âge supérieur ou égal à 65 ans avec mono-antiagrégation plaquettaire**
 - **Score de Glasgow inférieur à 15 à 2 heures du traumatisme avec intoxication**
 - **Traumatisme avec une cinétique élevée (*Tableau 3*)**
 - **Éléments cliniques :**
 - **Amnésie des faits survenus plus de 30 min avant le traumatisme**

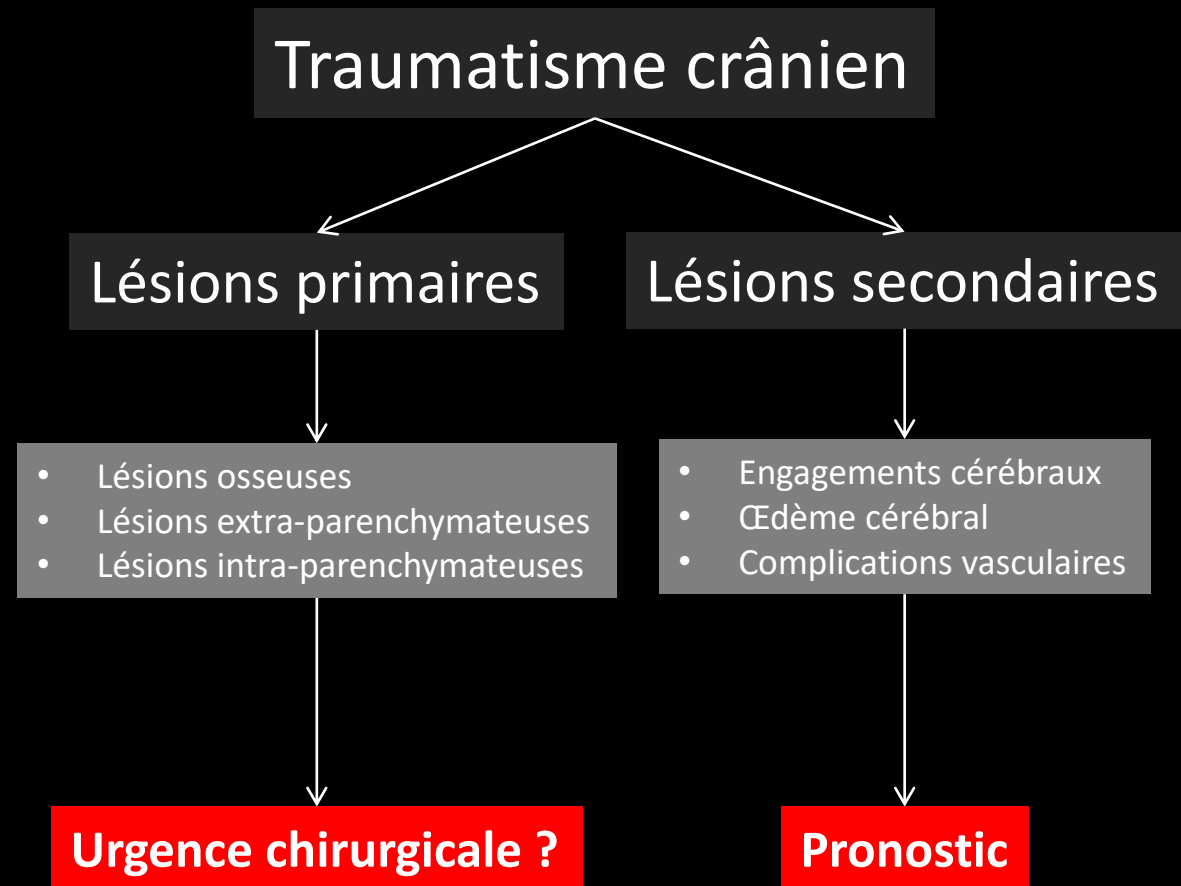
- Les lésions rencontrées peuvent être classées en lésions primaires et secondaires :

- Lésions primaires :

- *Inhérentes au traumatisme lui-même*
- Lésions osseuses
- Lésions extra-parenchymateuses
- Lésions intra-parenchymateuses

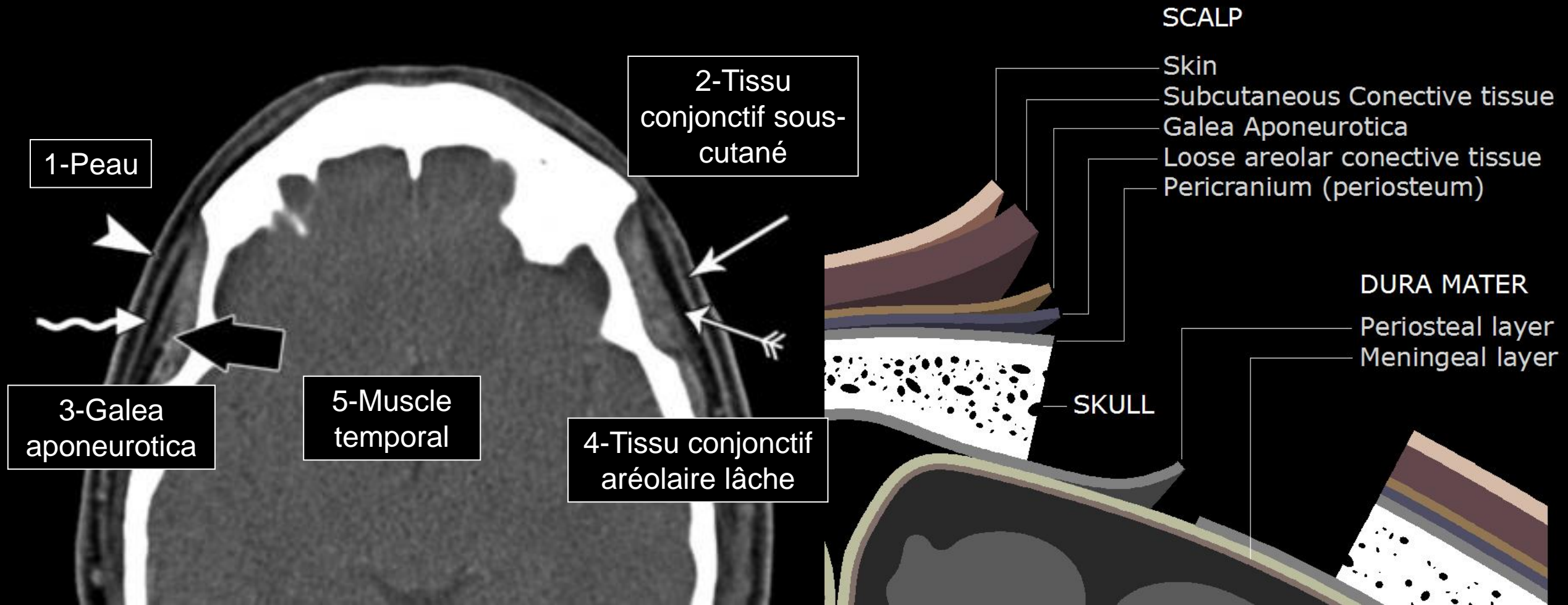
- Lésions secondaires :

- *Souvent plus dévastatrices que les atteintes primaires*
- Engagements cérébraux et leurs complications vasculaires
- Œdème cérébral
- Ischémie



Scalp

Rappel anatomique

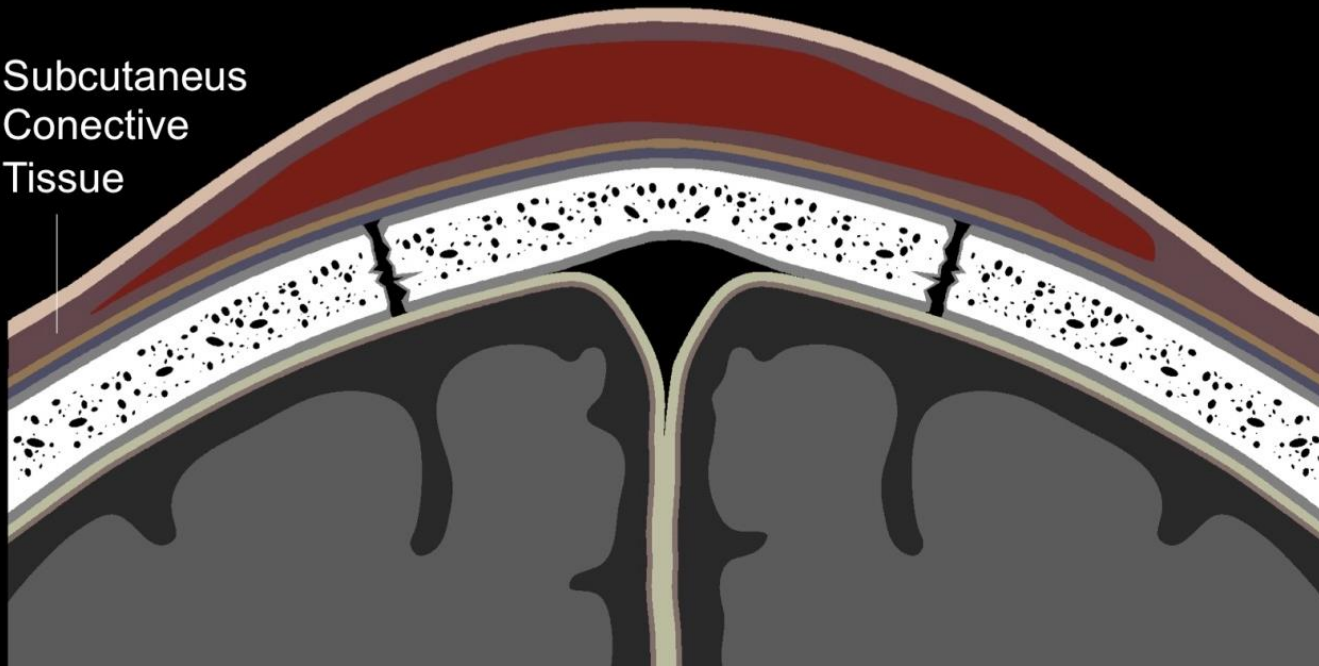


Scalp

Infiltration séro-hématique

- Collection séro-hématique **sous-cutanée**, extra-périostée
- S'étend à la ligne médiane et traverse les sutures
- Résorption spontanée en quelques jours

Subcutaneous
Connective
Tissue



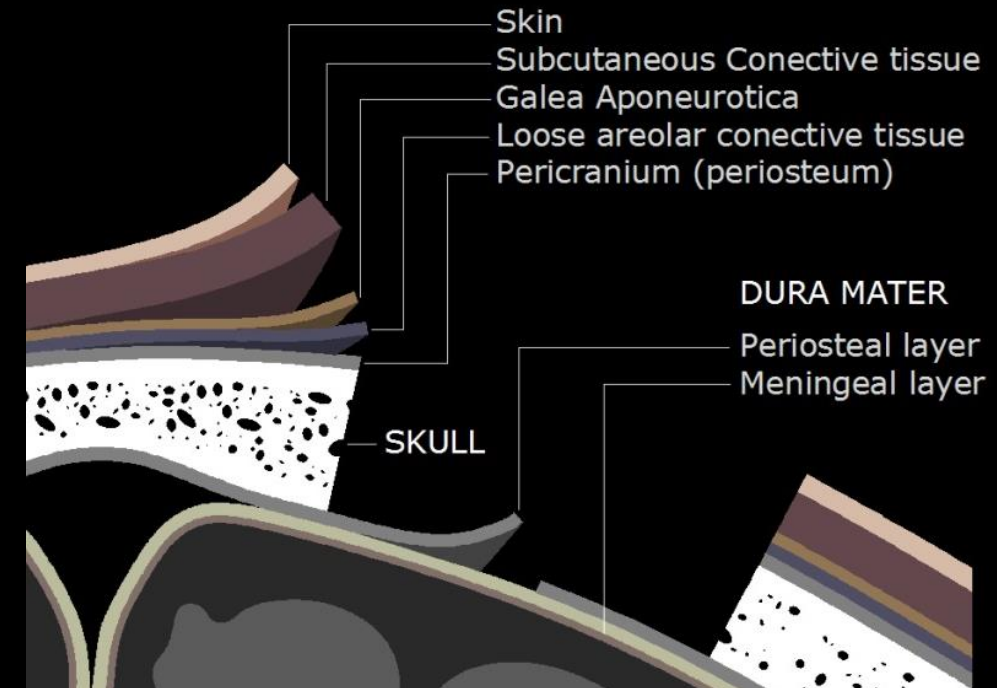
SCALP

Skin
Subcutaneous Connective tissue
Galea Aponeurotica
Loose areolar connective tissue
Pericranium (periosteum)

DURA MATER

Periosteal layer
Meningeal layer

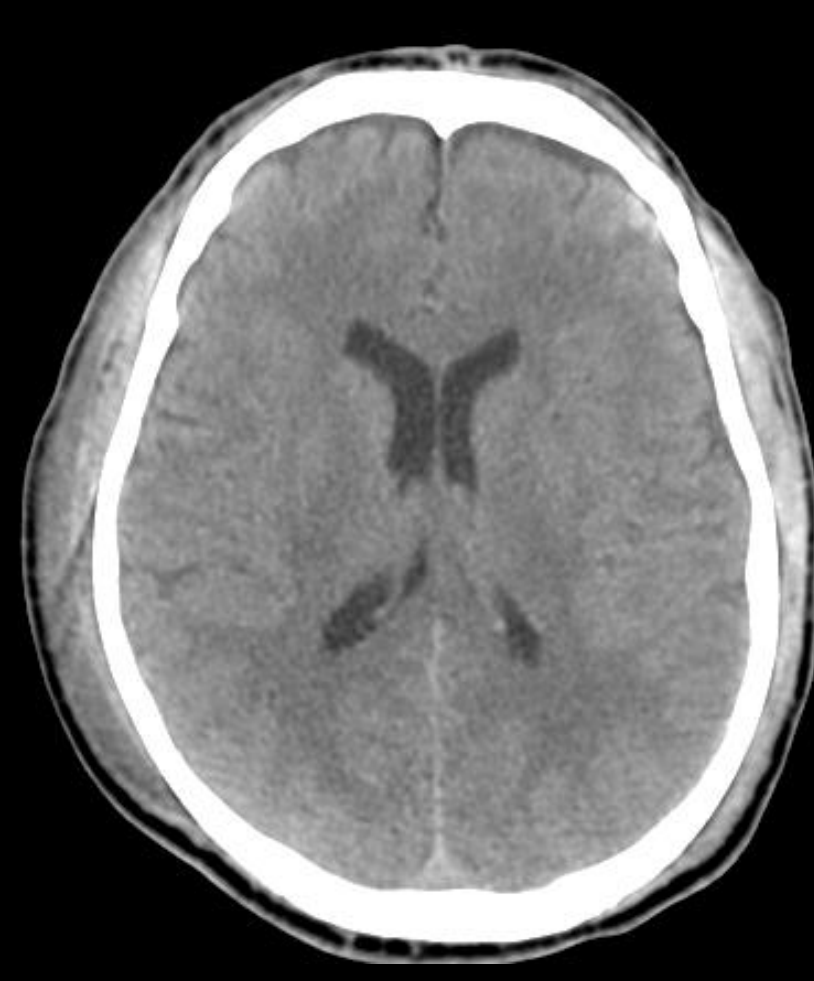
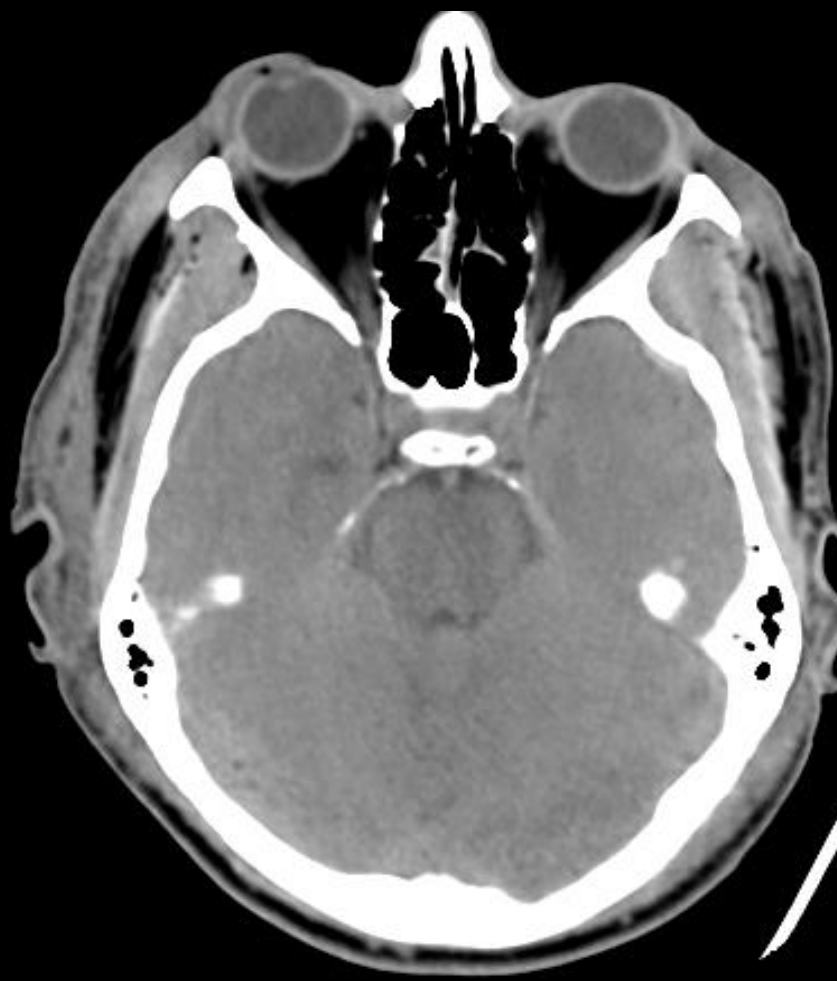
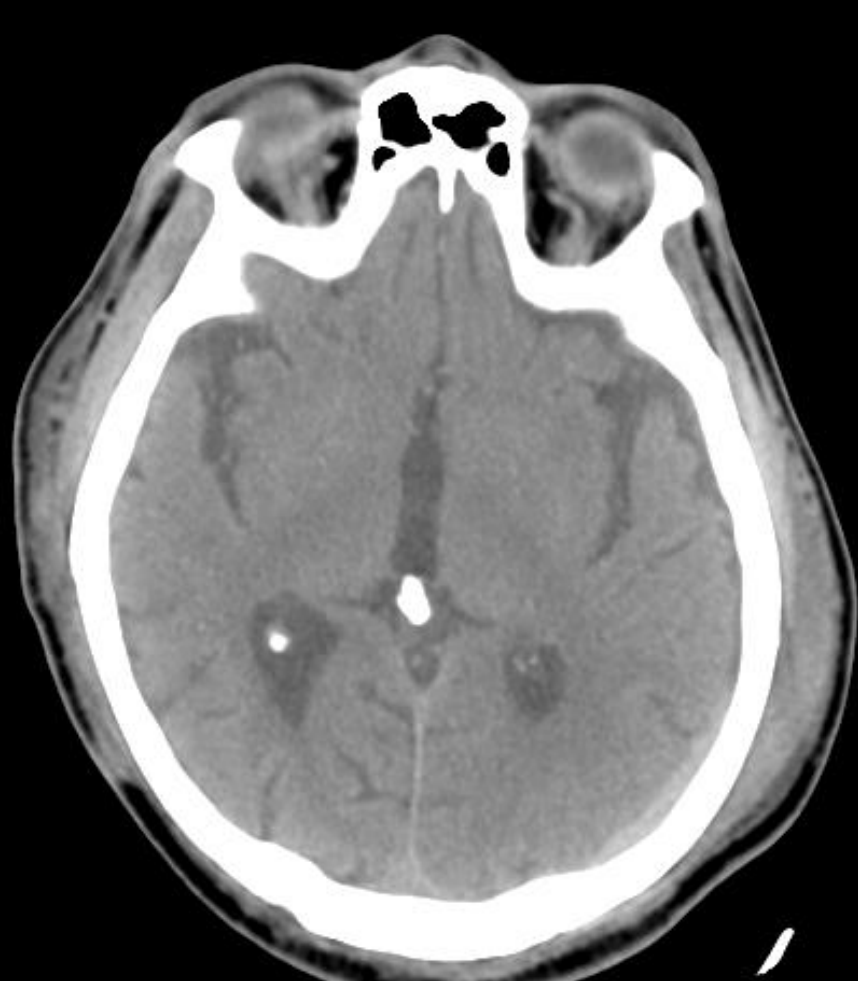SKULL



Scalp

Infiltration séro-hématique

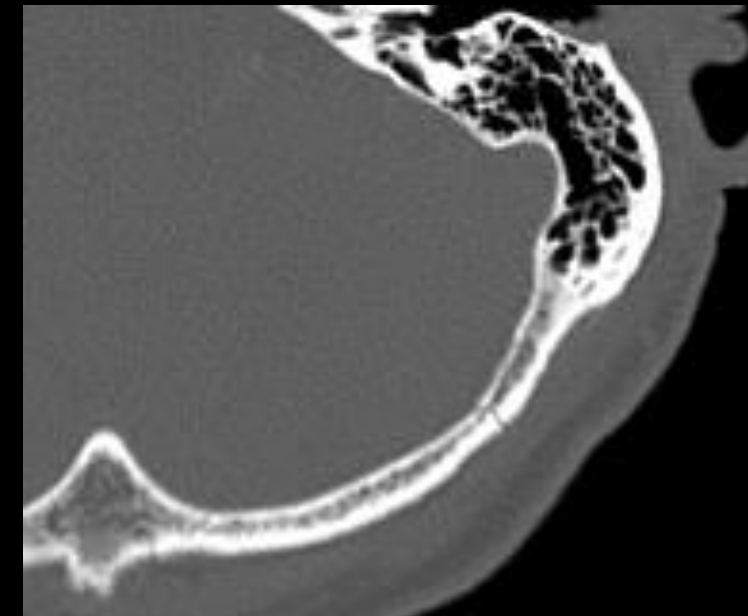
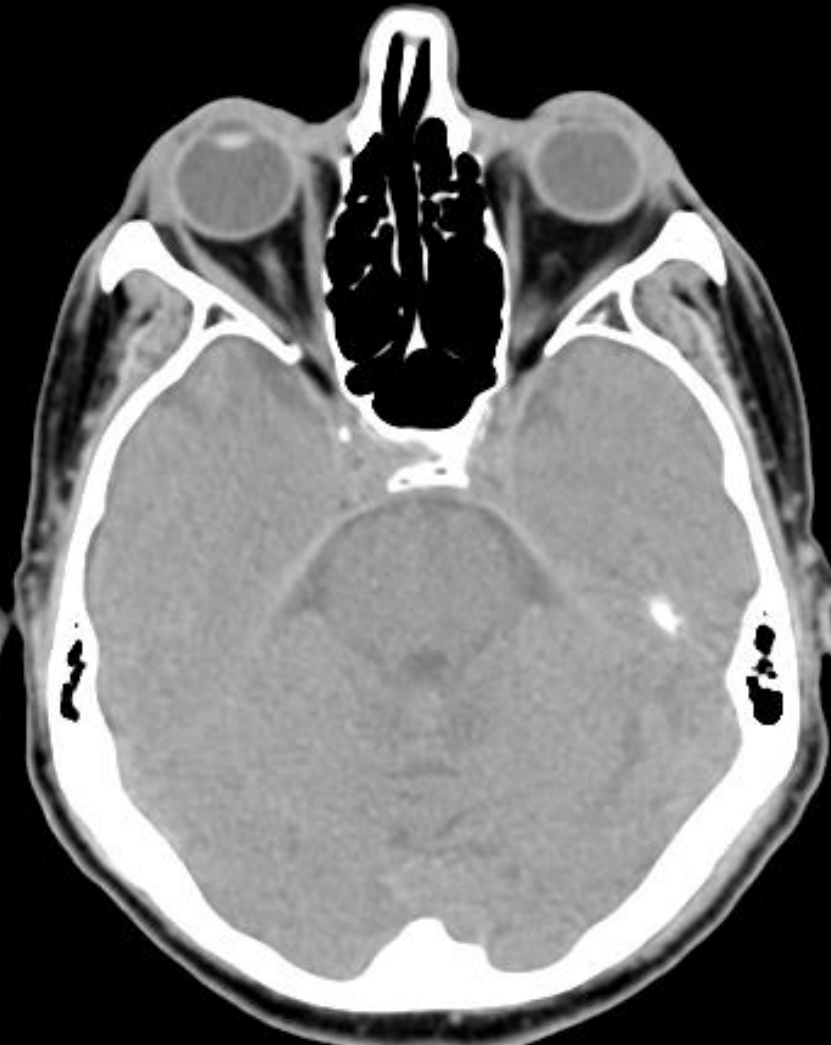
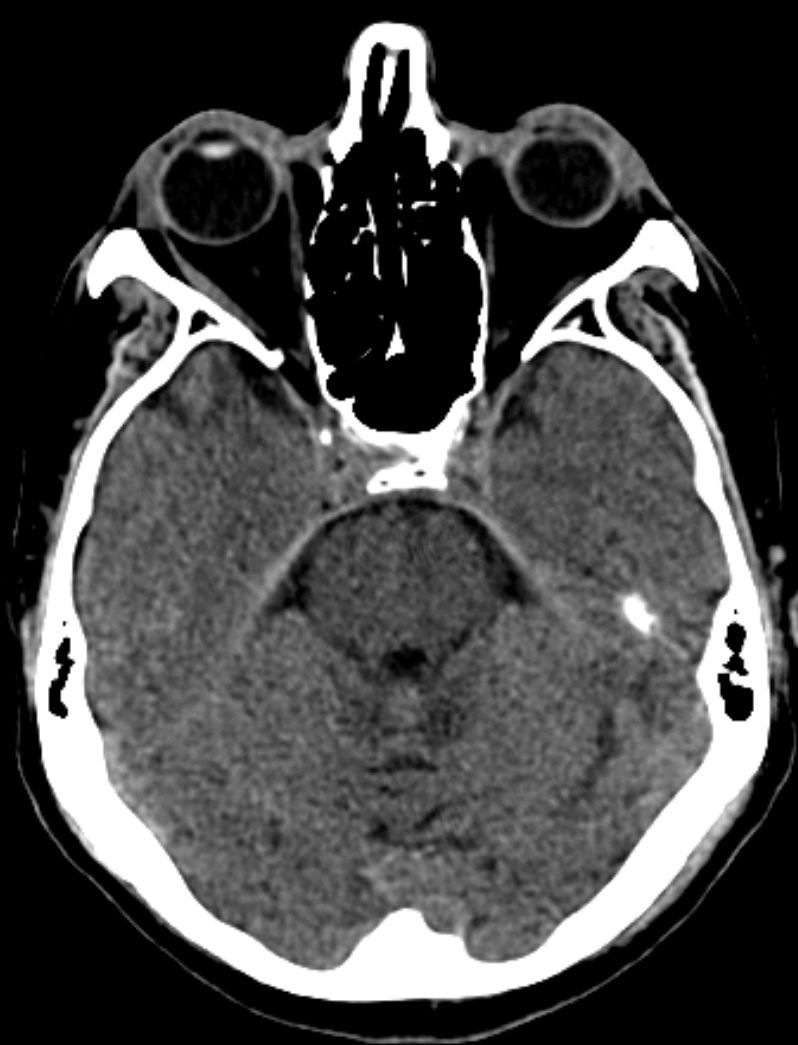Exemples



Scalp

Infiltration séro-hématique

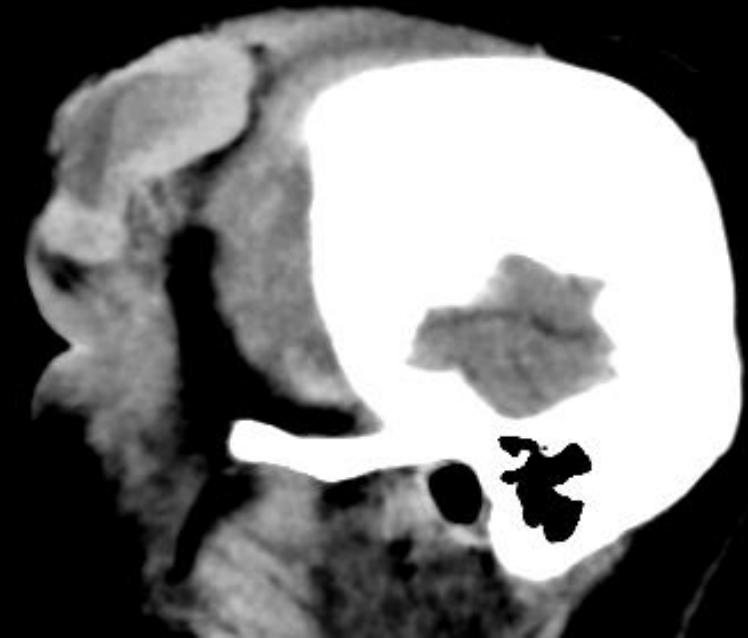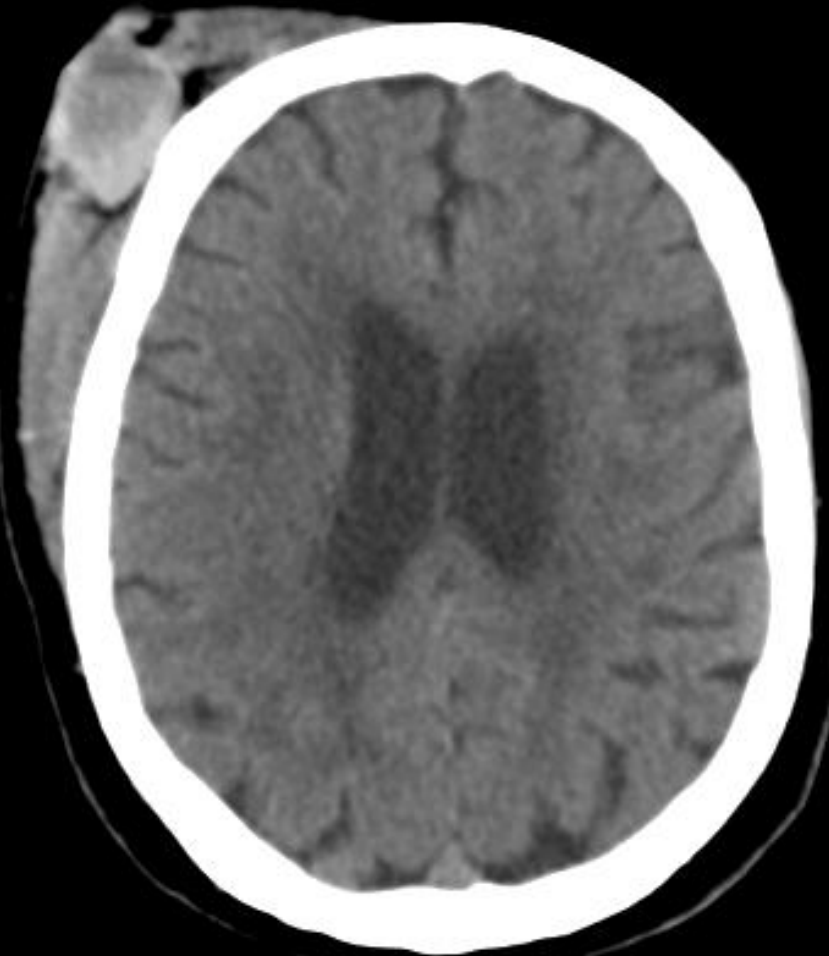
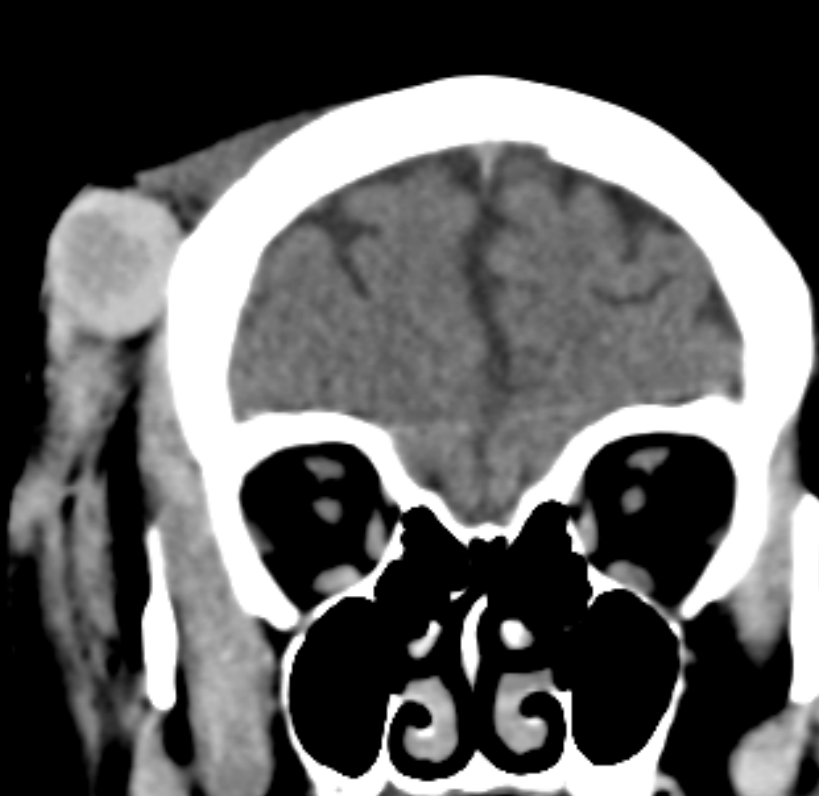Attention au fenêtrage de l'examen !



Scalp

Hématome du scalp

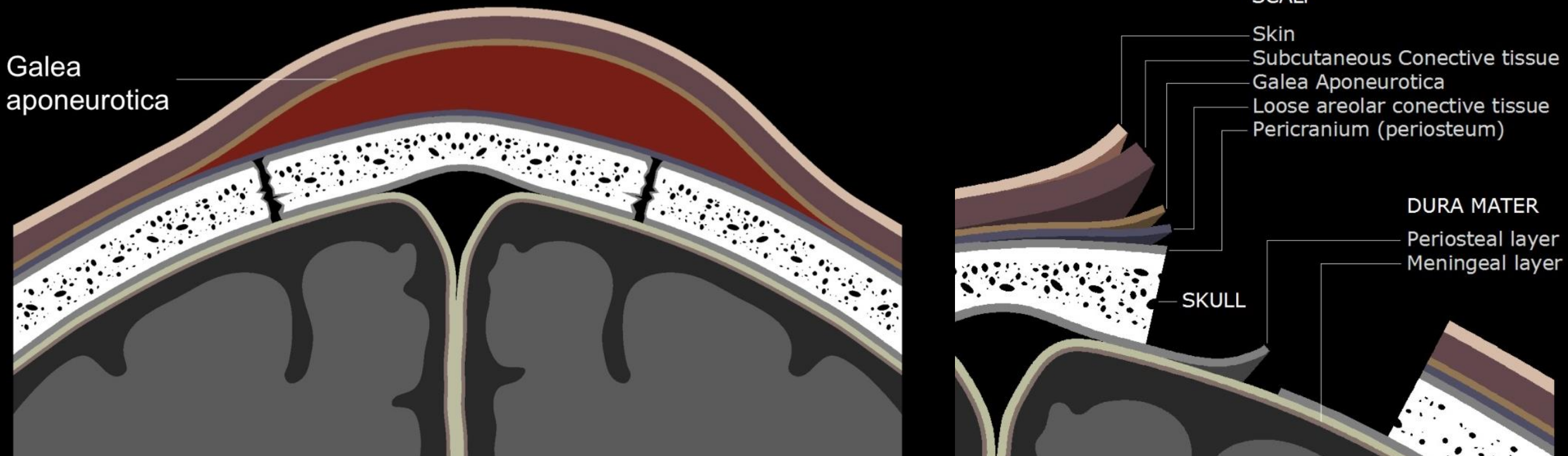
Attention aux patients sous anticoagulants !



Scalp

Hématome sous-galéal = subgaleal hematoma

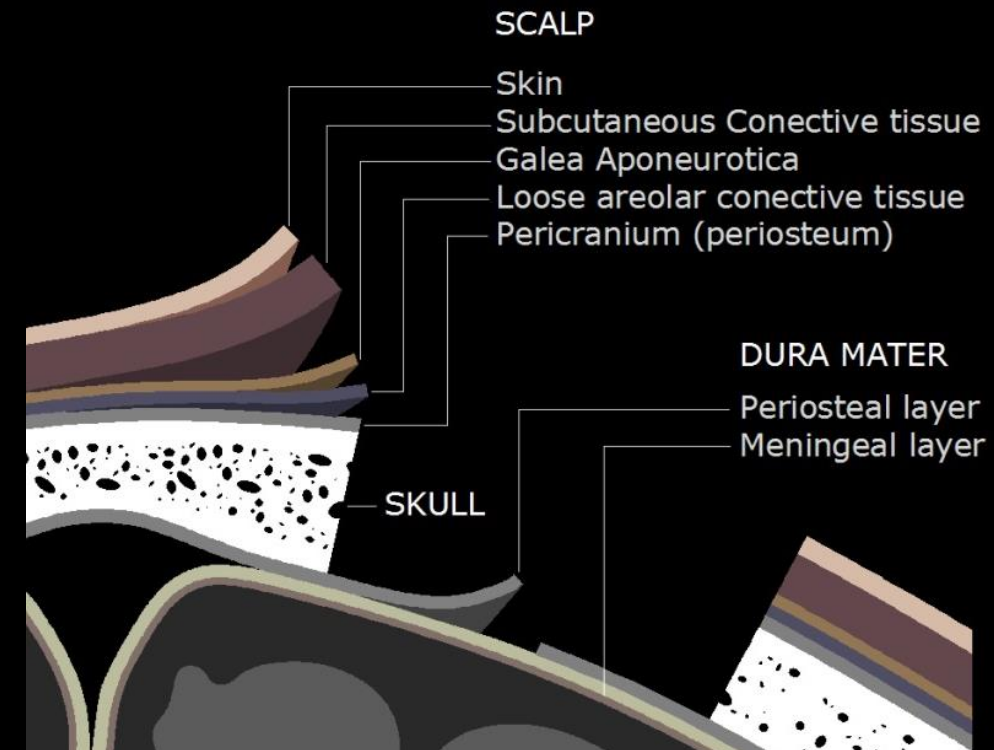
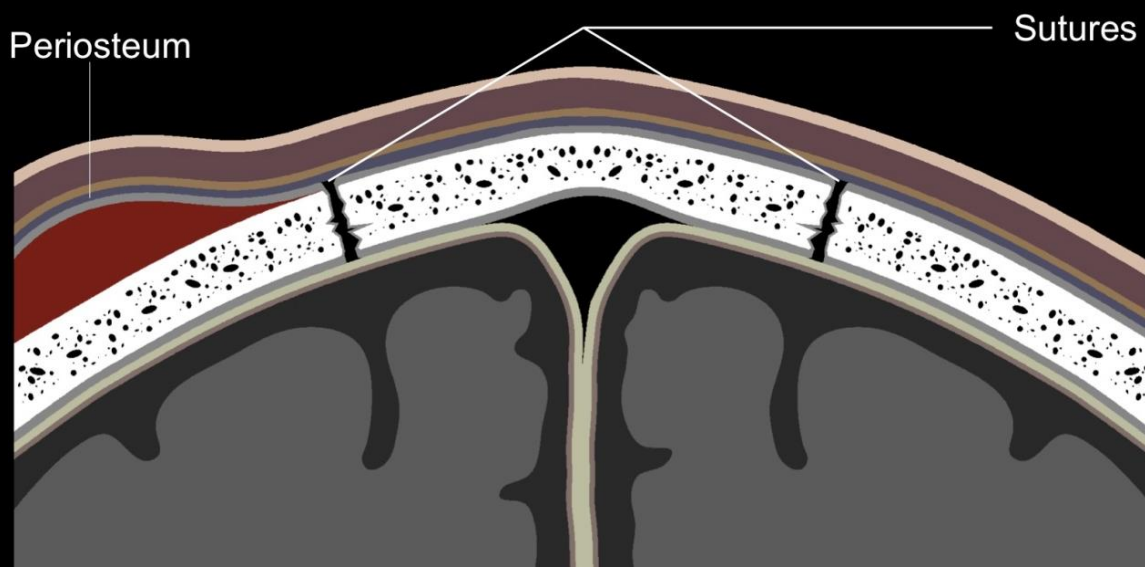
- Hématome situé **entre le périoste et l'aponévrose épicroânienne** (galea aponeurotica)
- S'étend à la ligne médiane et traverse les sutures
- Résorption spontanée en quelques jours



Scalp

Céphalématome = hématome sous-périosté

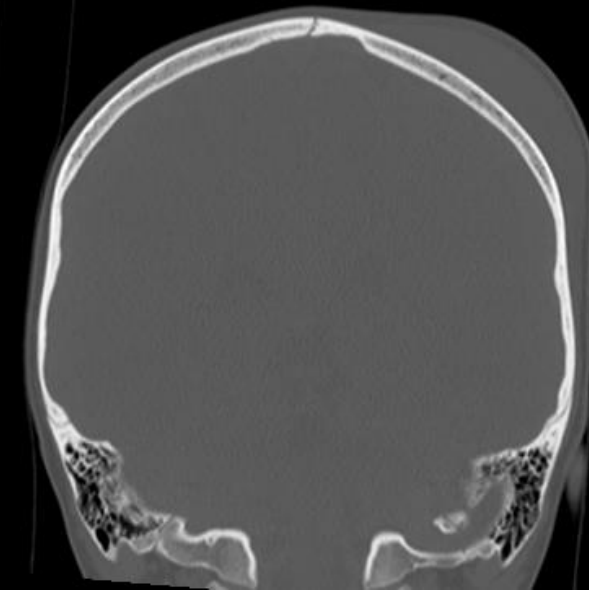
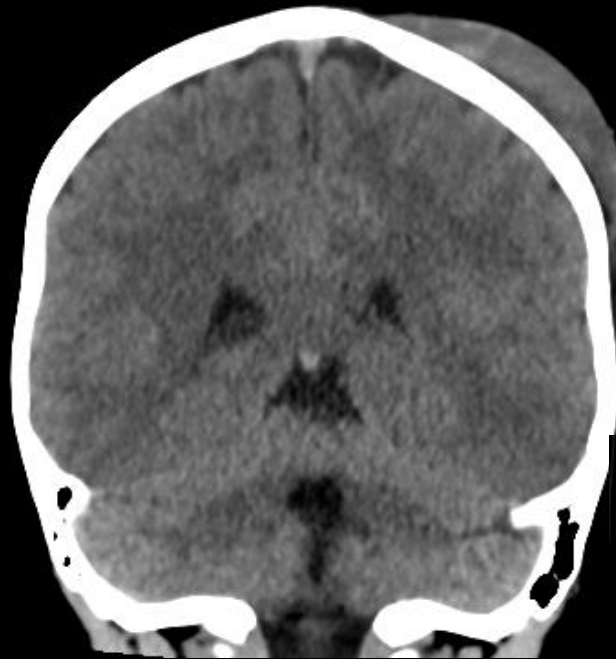
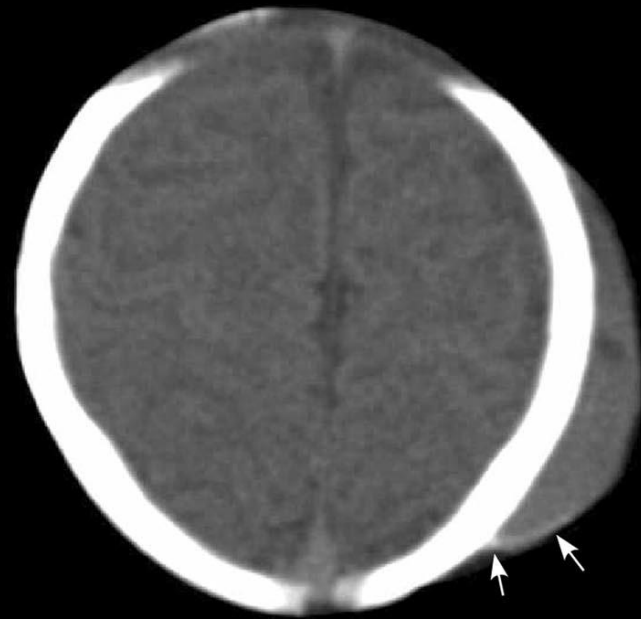
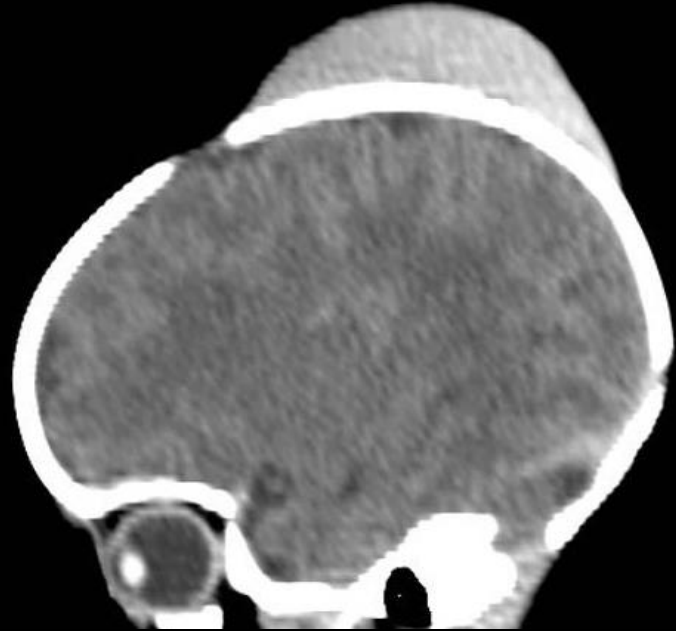
- Hématome **sous-périosté**, ne traversant pas les sutures
- Secondaire à la rupture de veines diploïques.
- Survient dans 1 à 2% des accouchements spontanés et dans 3 à 4% des accouchements assistés par forceps ou ventouses
- Peuvent être uni ou bilatéraux
- Peuvent se calcifier



Scalp

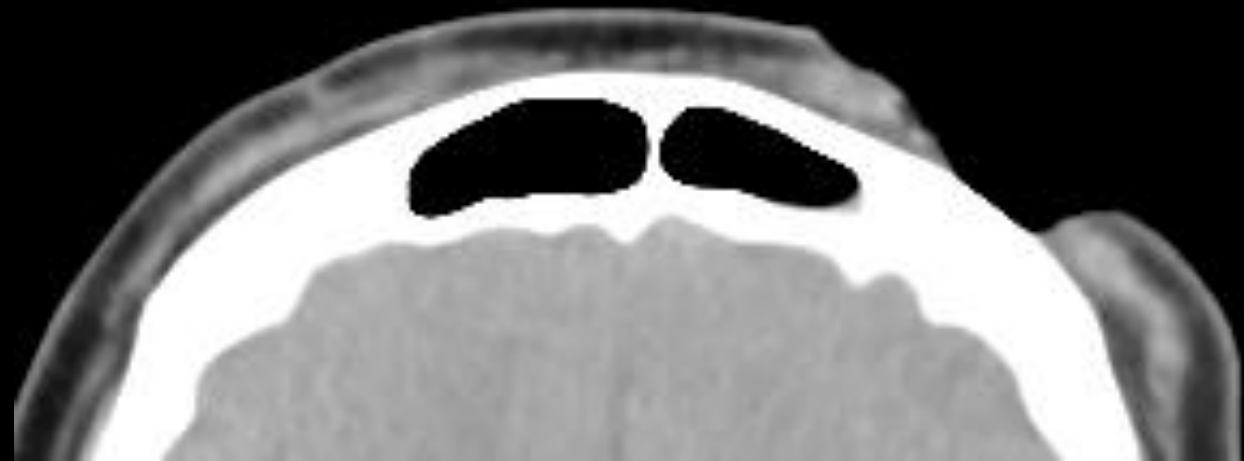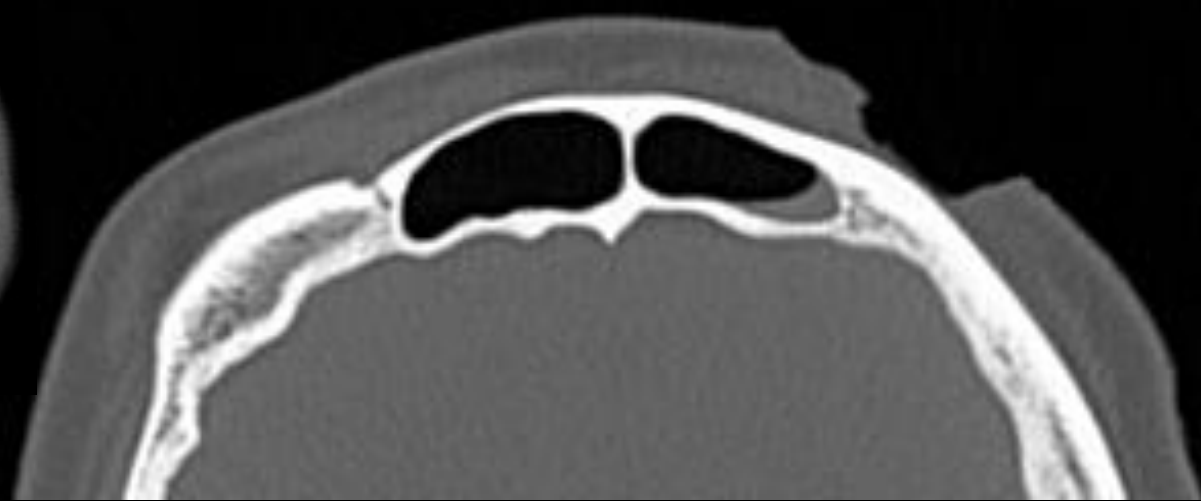
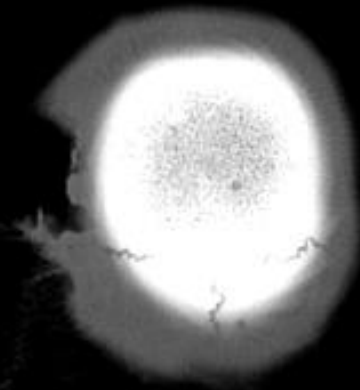
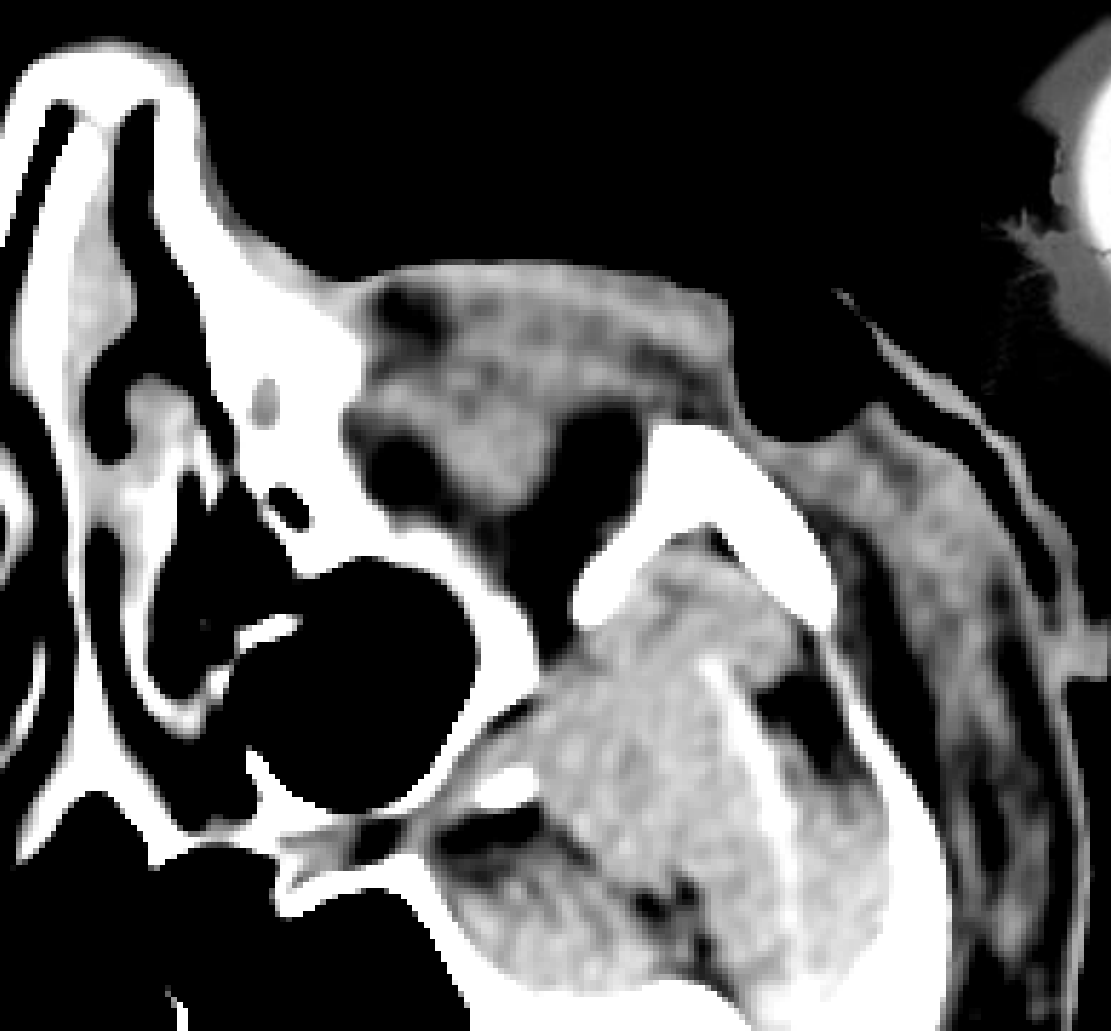
Céphalématome = hématome sous-périosté

Exemples



Scalp

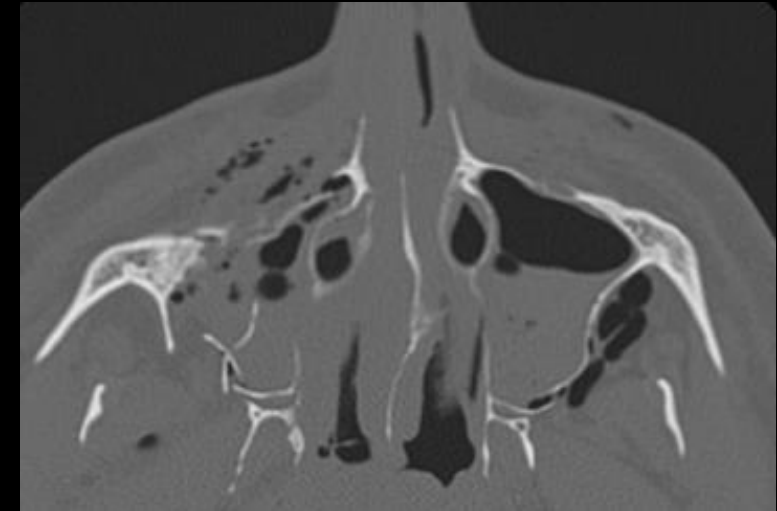
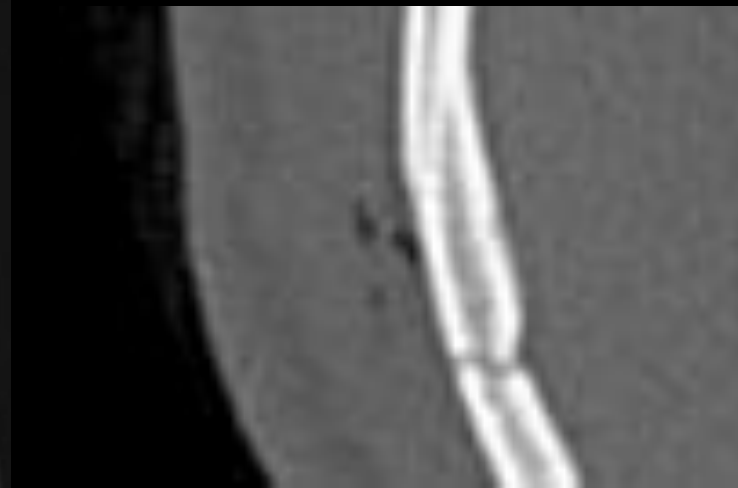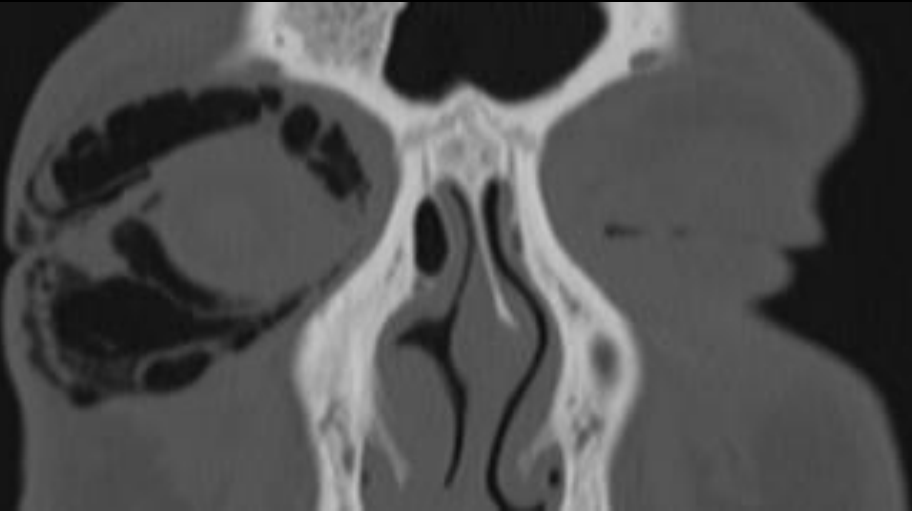
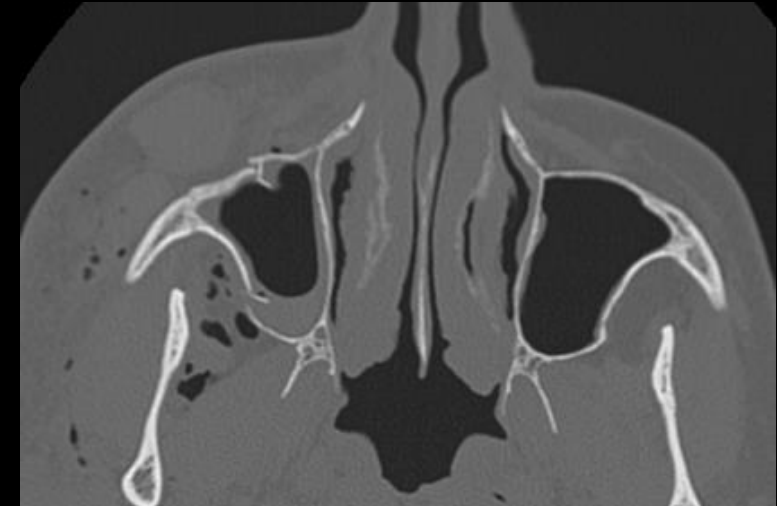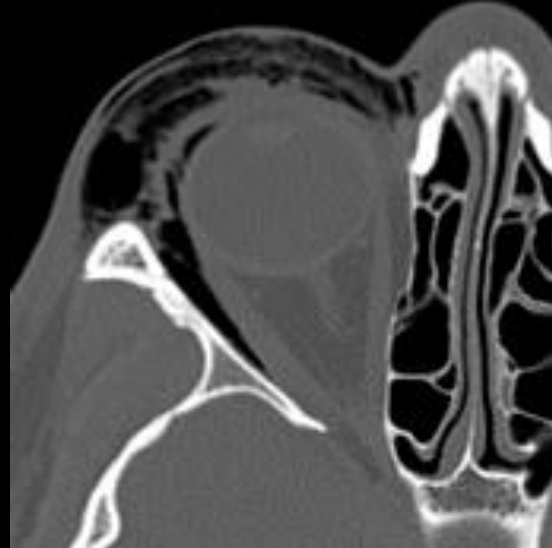
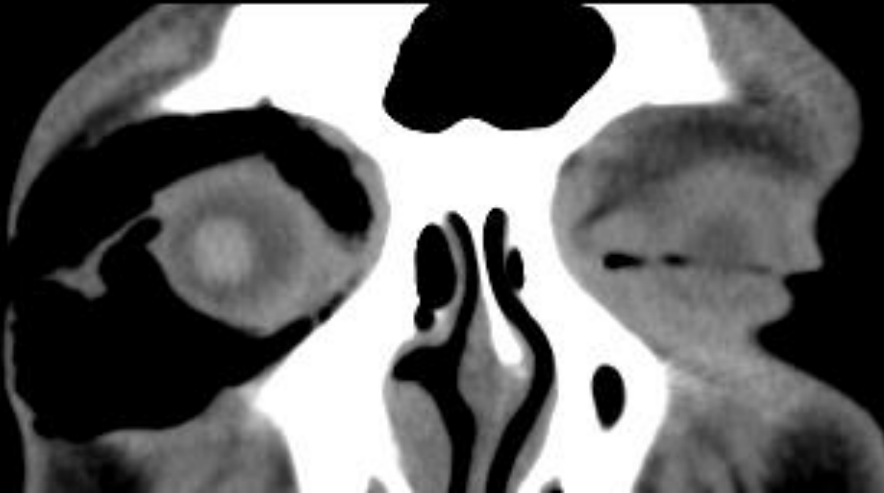
Lacérations et perte de substance cutanée



Scalp

Emphysème sous-cutané

Rechercher le trait de fracture !

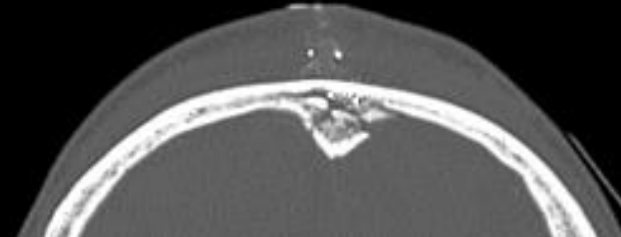
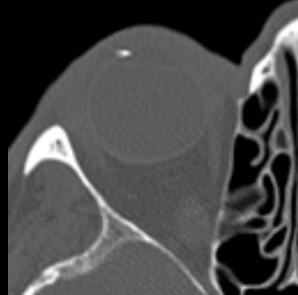
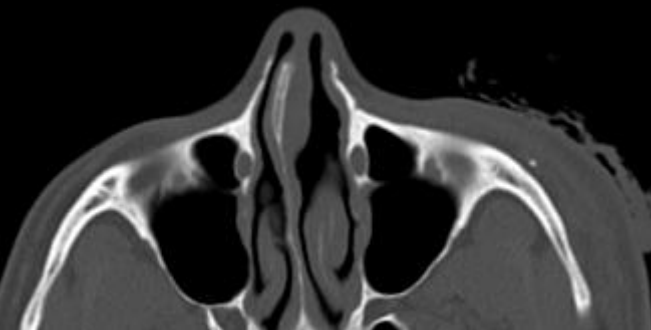
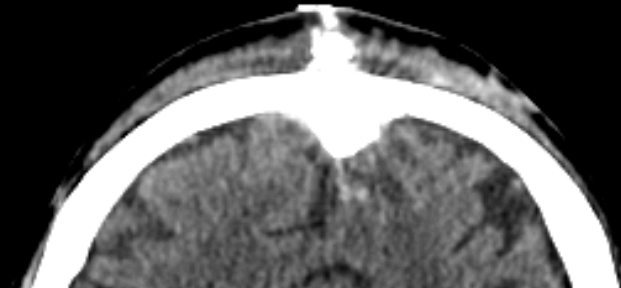
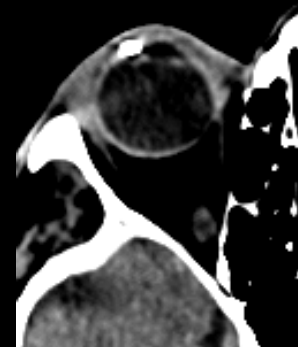
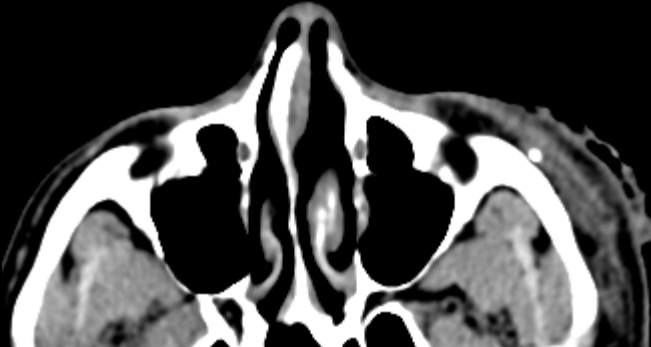
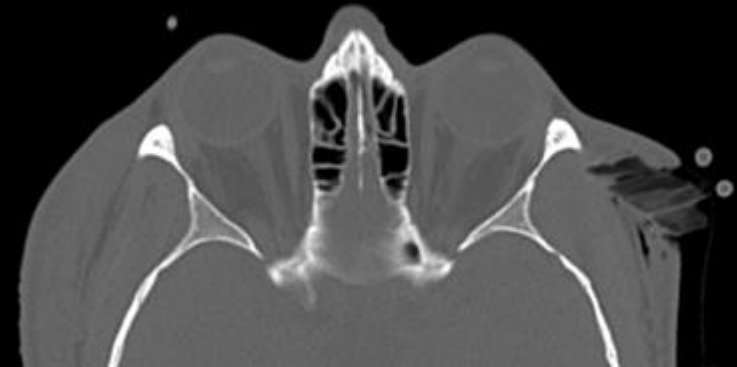
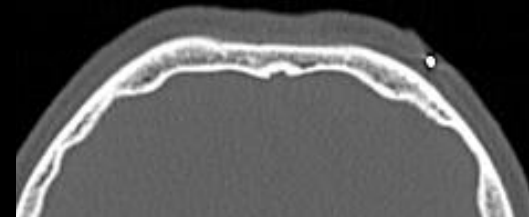
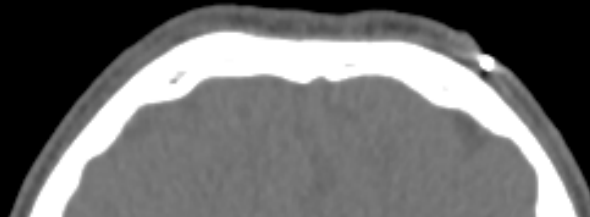
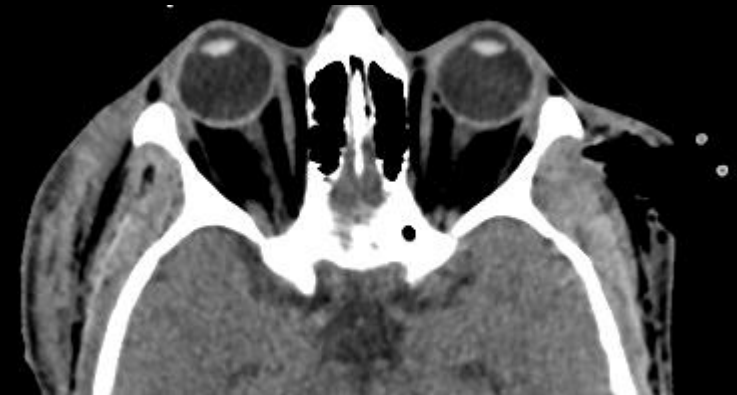


Scalp

Corps étranger



Fenêtrage !



Bout de bois

CE métalliques, gravillons ...

Cas particuliers des traumatismes ballistiques

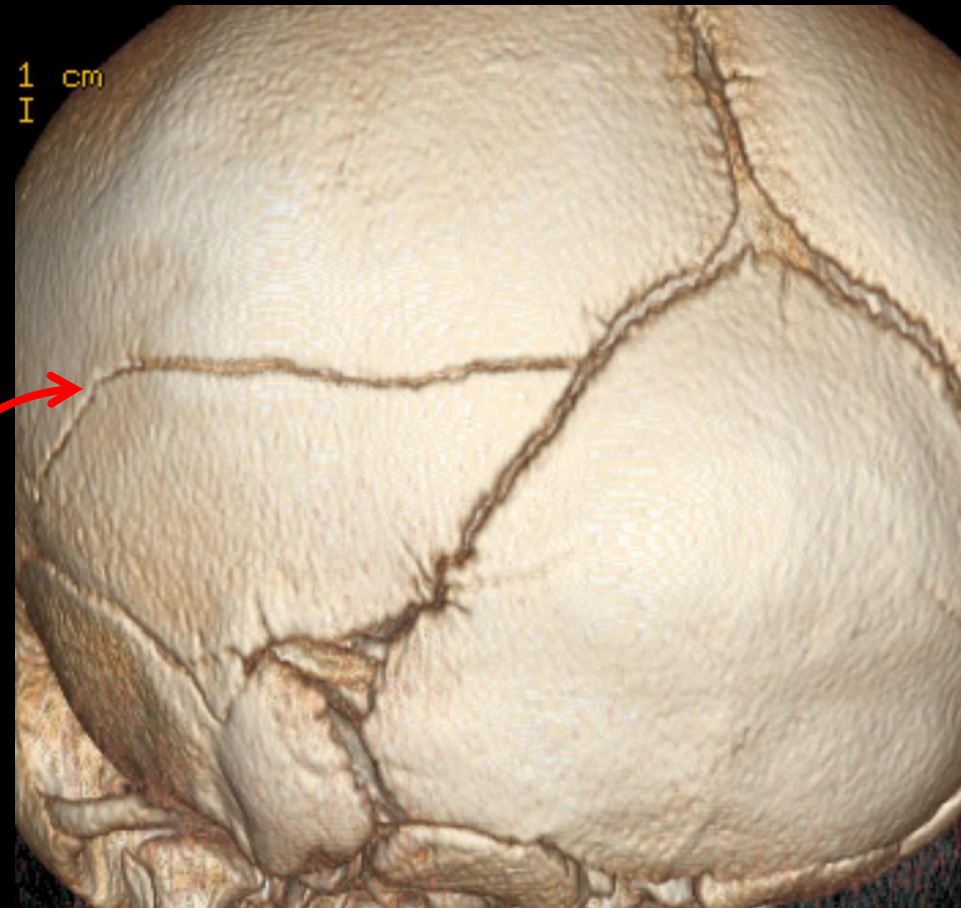
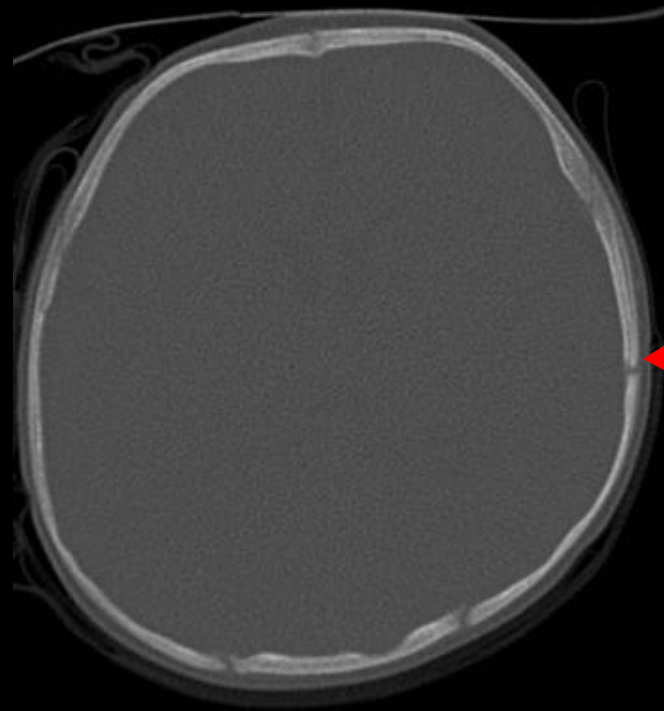
Voûte crânienne

Fracture linéaire

- Solution de continuité osseuse bien limitée intéressant les tables interne et externe de la voûte
- Pas de caractère de gravité propre
- Mauvais indicateur de lésion cérébrale sous-jacente
- 1/3 des lésions intracrâniennes graves sans fracture



Attention aux
sutures, notamment
chez l'enfant !

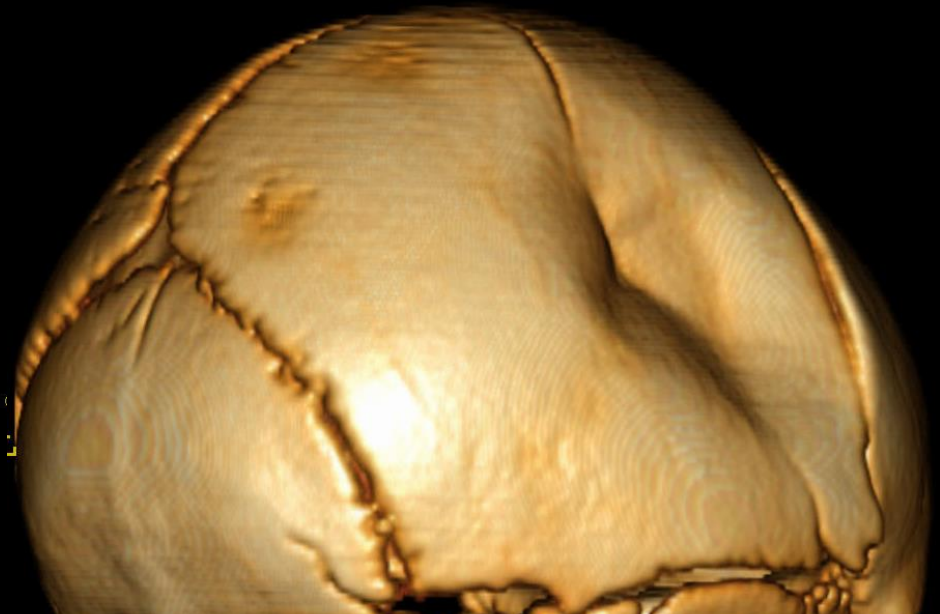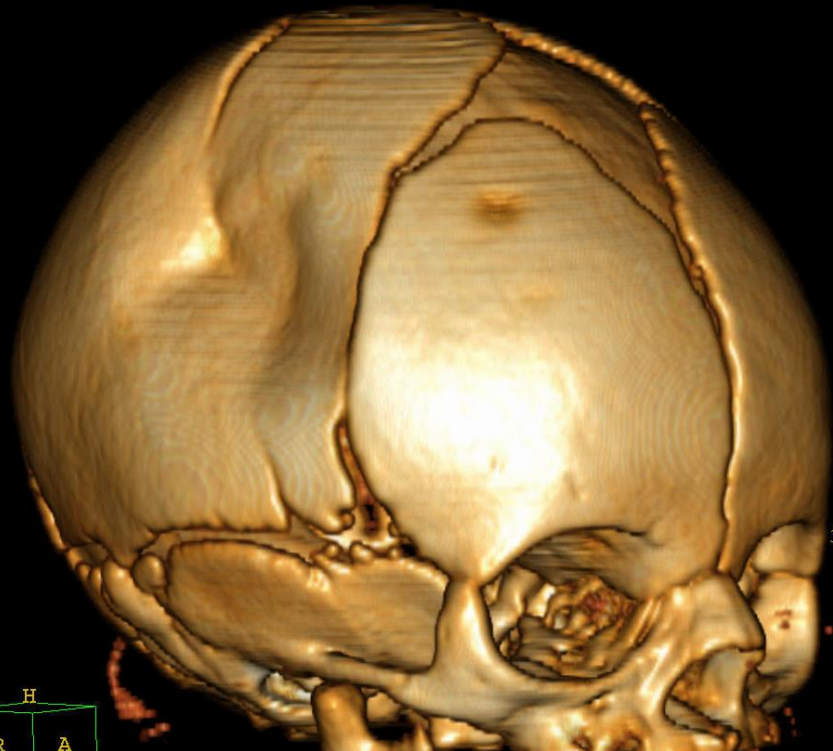
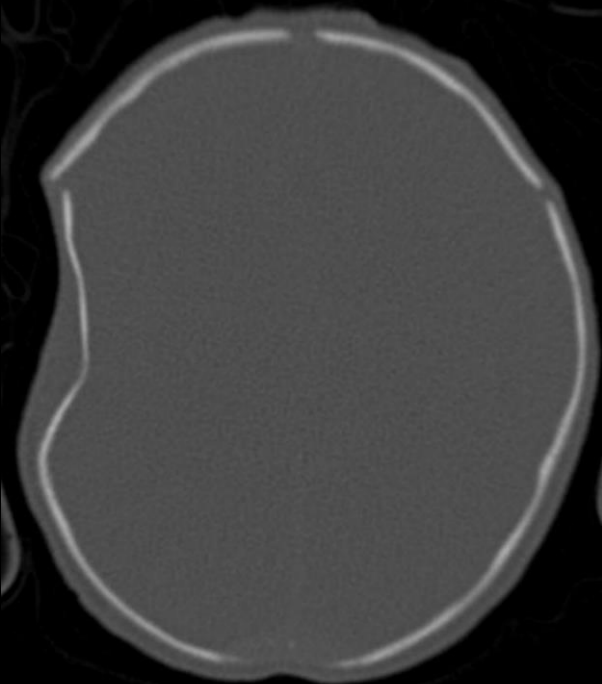


Voûte crânienne

Embarrure

Depressed skull fracture

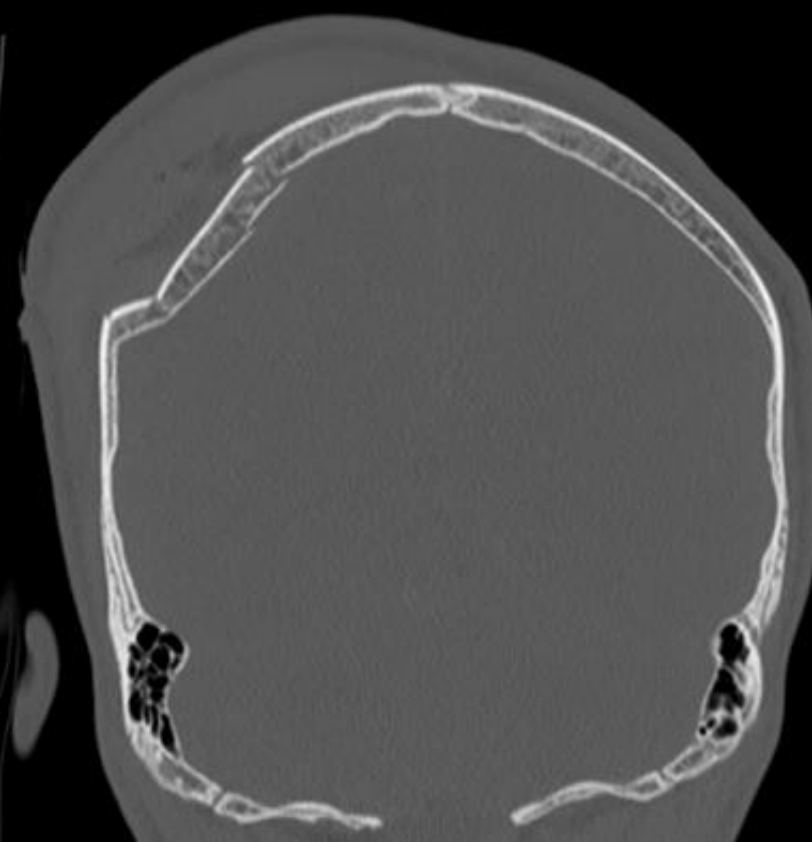
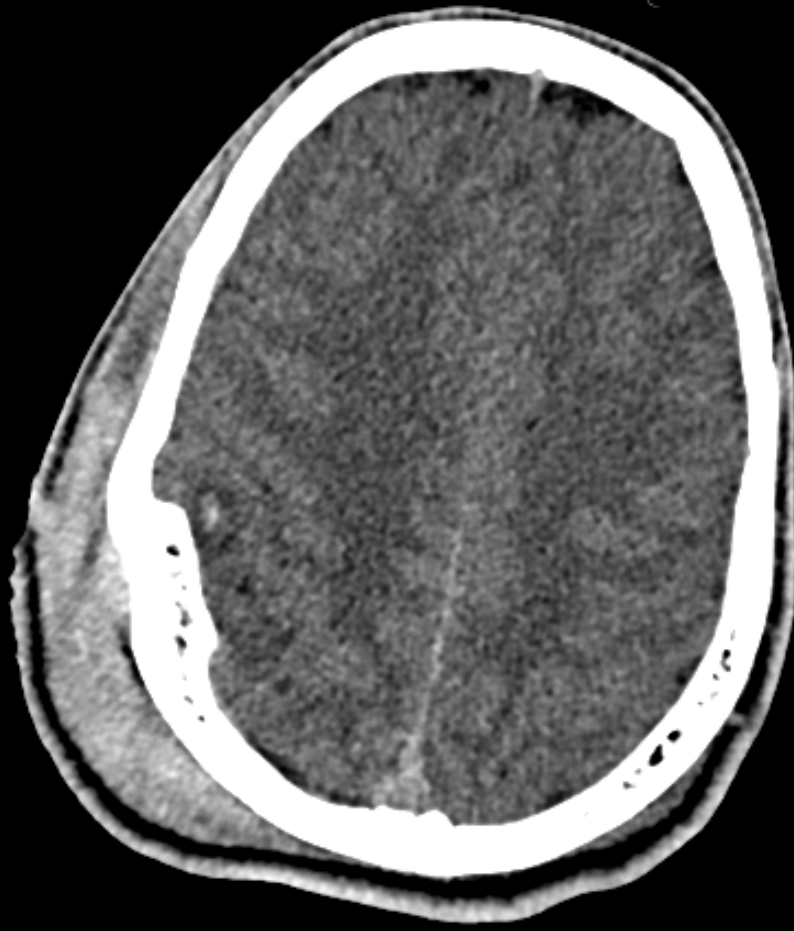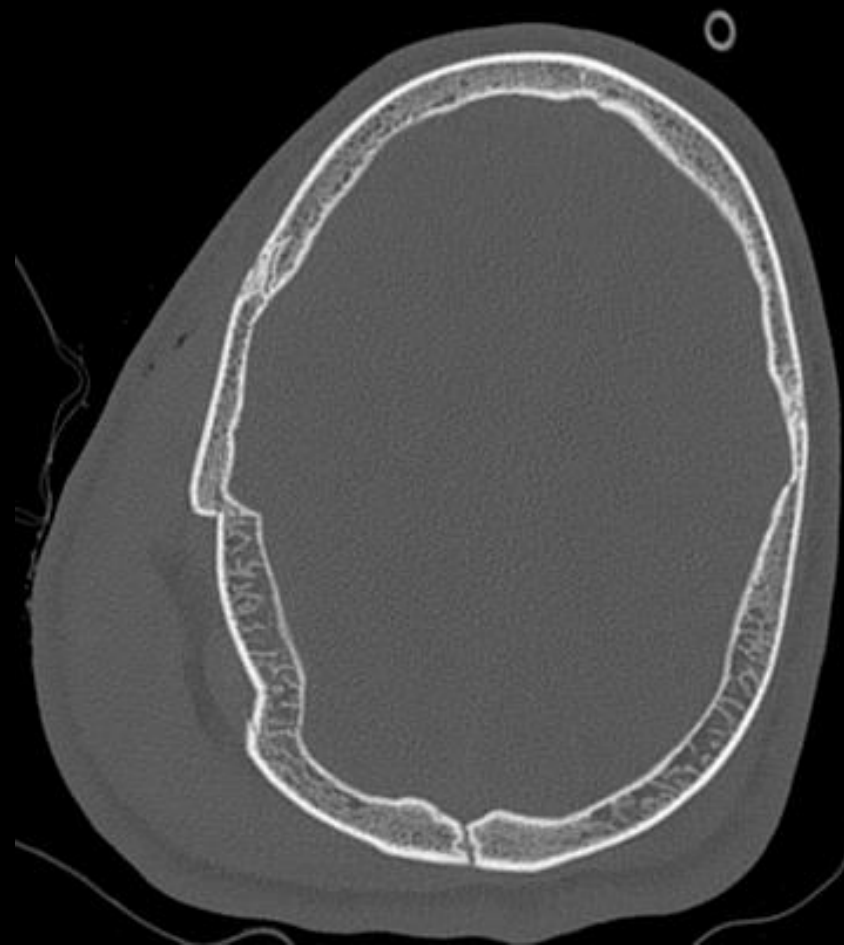
- Enfoncement de la voute crânienne
- Confluences des traits de fractures au point d'impact et extension centrifuge
- Souvent associée à des contusions corticales ou à des thromboses veineuses lorsqu'elle intéresse un sinus veineux



**Voûte
crânienne**

Embarrure

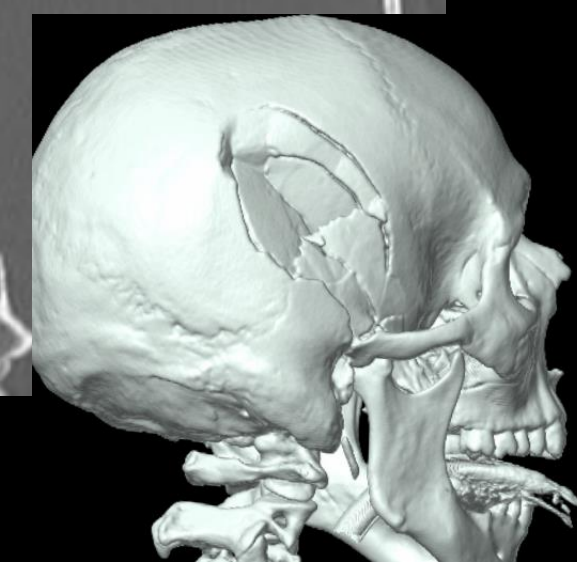
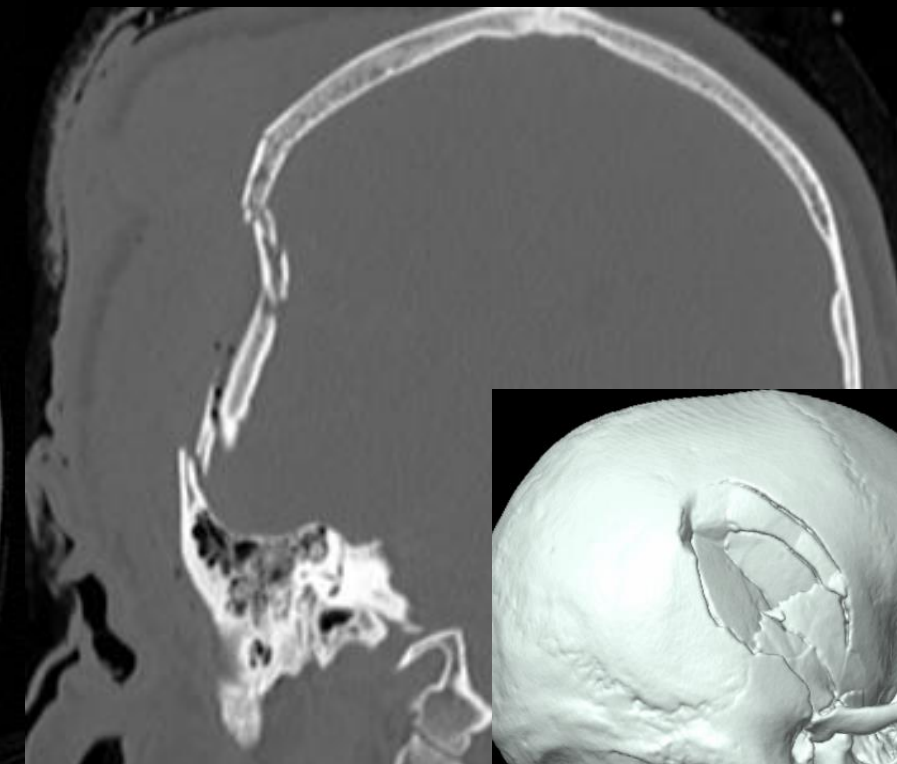
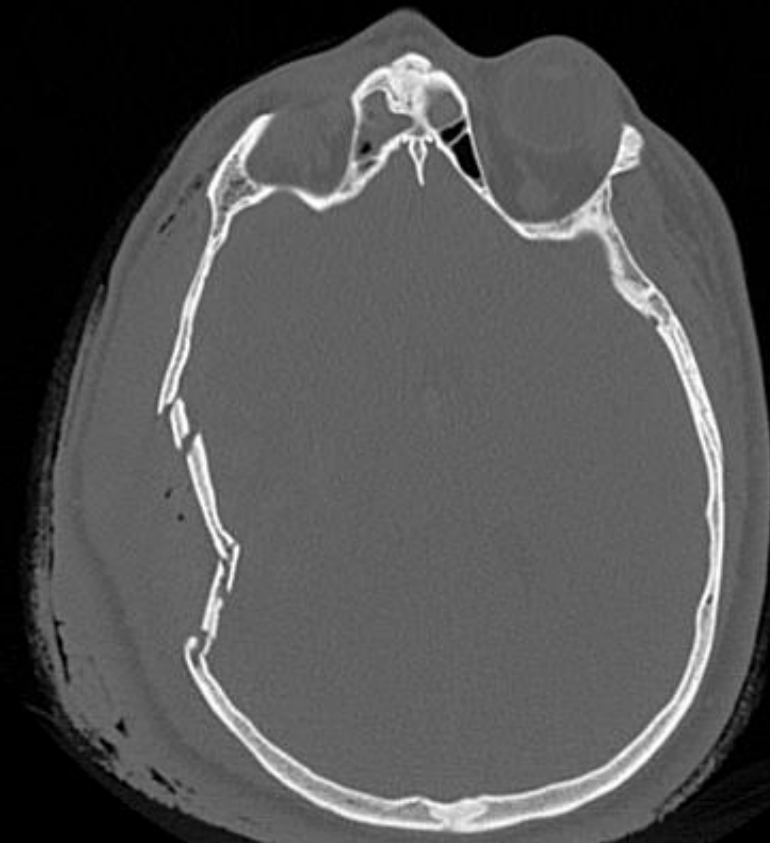
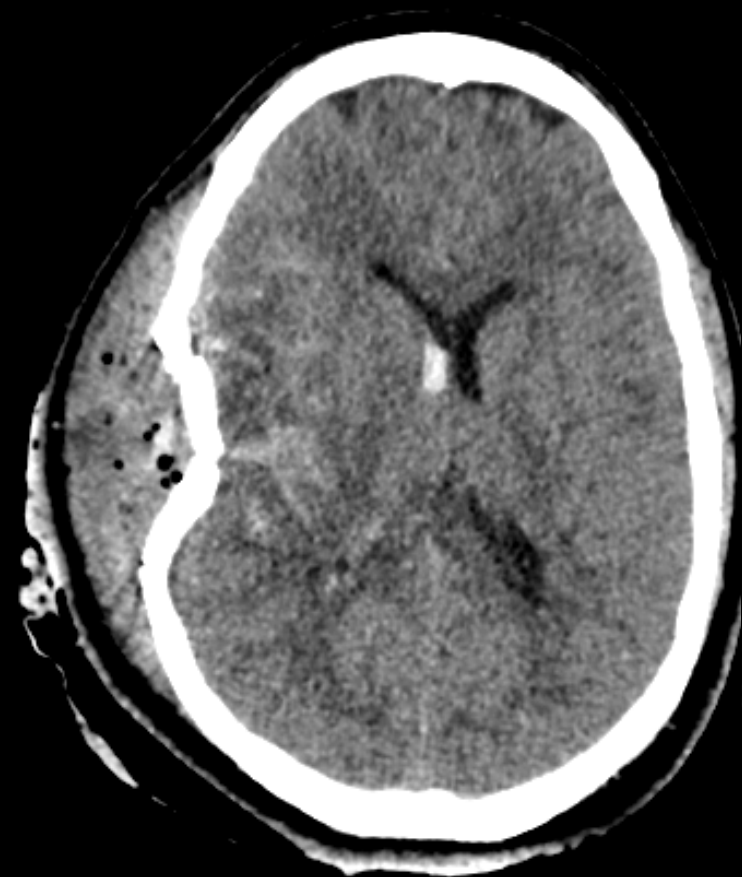
Exemple



**Voûte
crânienne**

Embarrure

Exemple

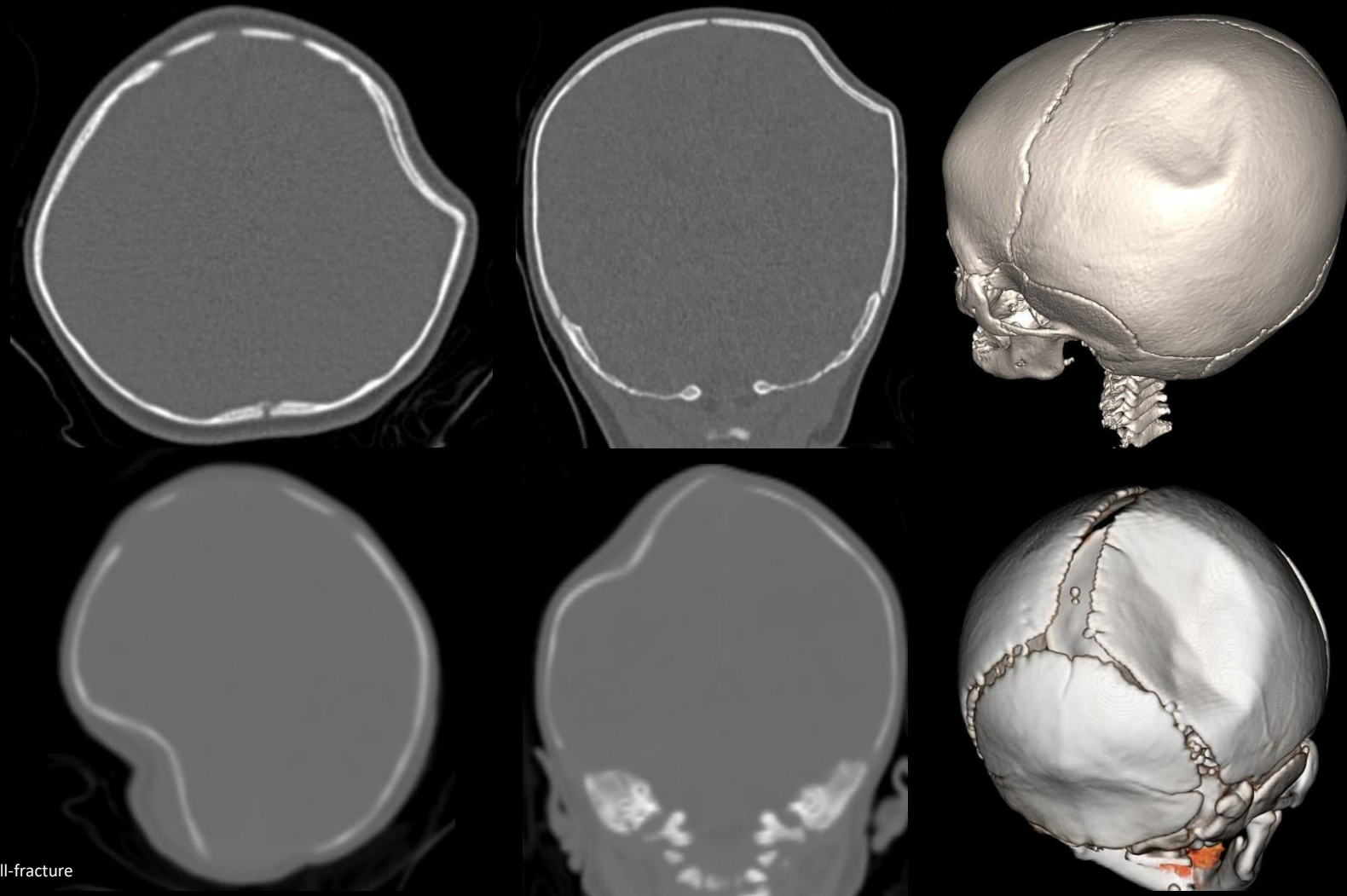


Voûte crânienne

Embarrure

Cas particulier de la fracture en « balle de ping pong »

- Dépression de la voûte crânienne sans trait de fracture visualisé
- Se rencontre chez le **nouveau-né** en raison des propriétés physiques osseuses à cet âge

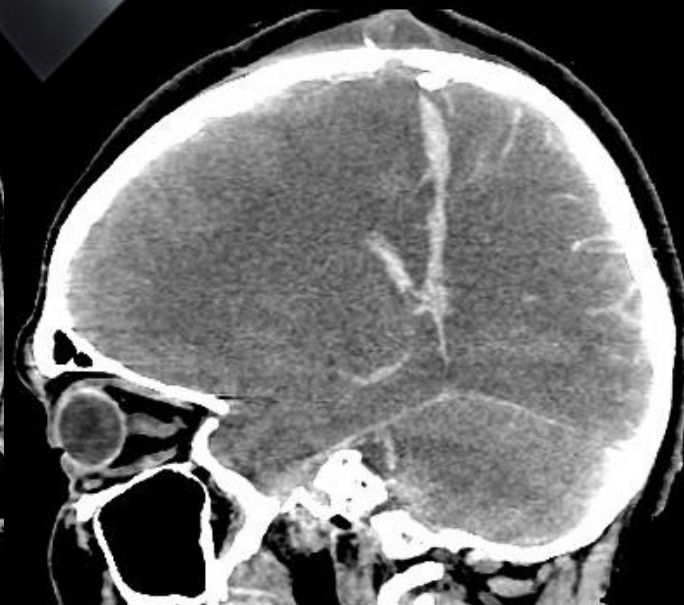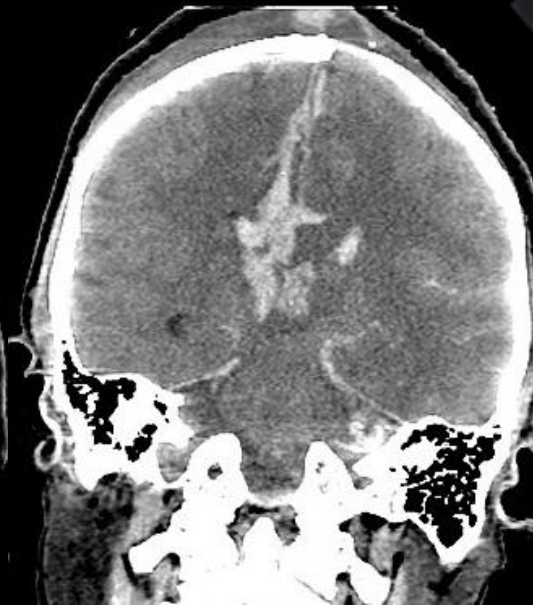

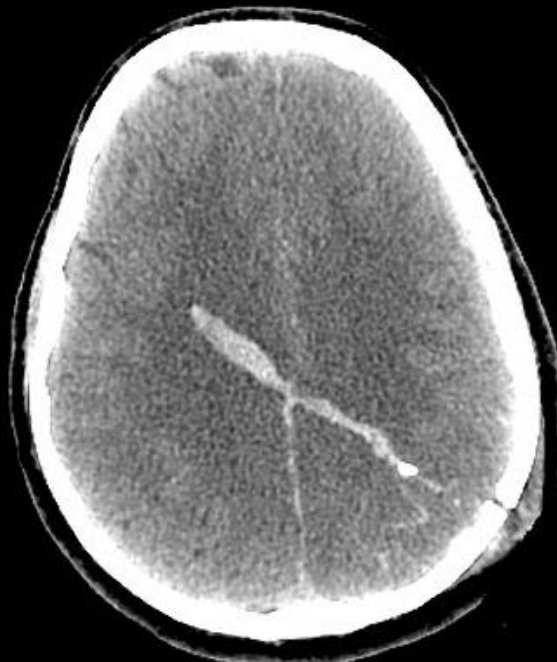
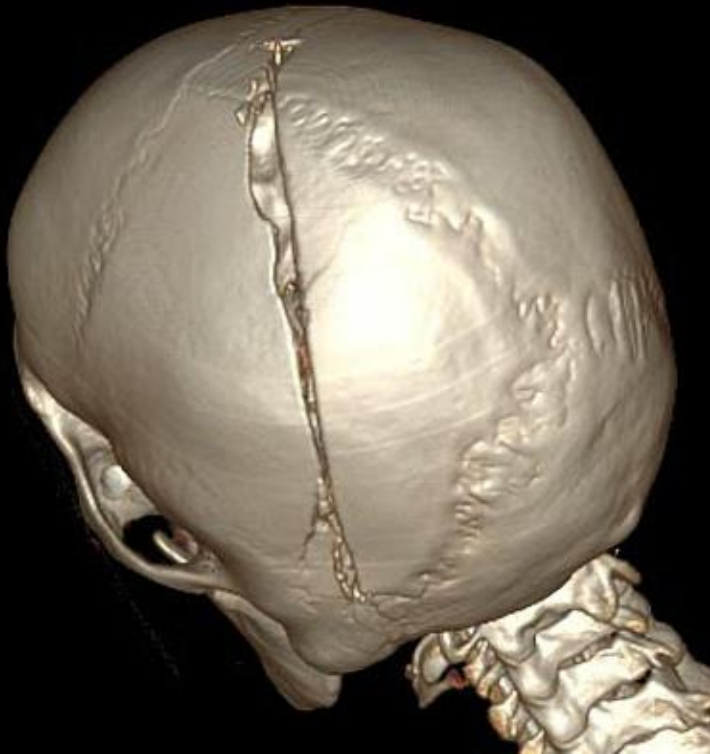Voûte crânienne

Embarrure

Cas particulier de la « fracture-a-la-signature » ou « signature fracture »

- Dérive des analyses forensiques
- La taille et la forme de la fracture permet d'évoquer l'arme utilisée
- Peut se rencontrer dans des traumatismes accidentels également



Voûte crânienne

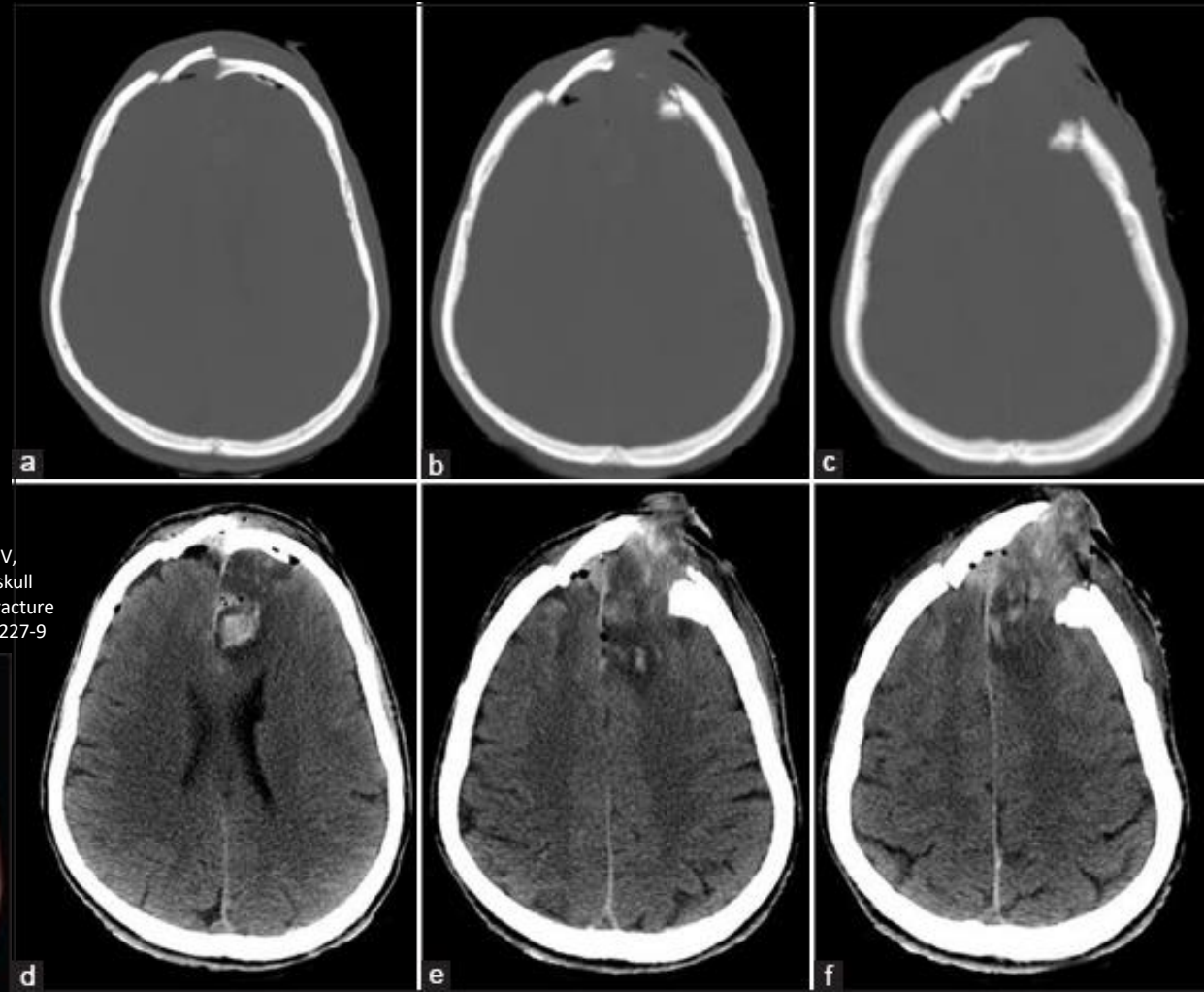
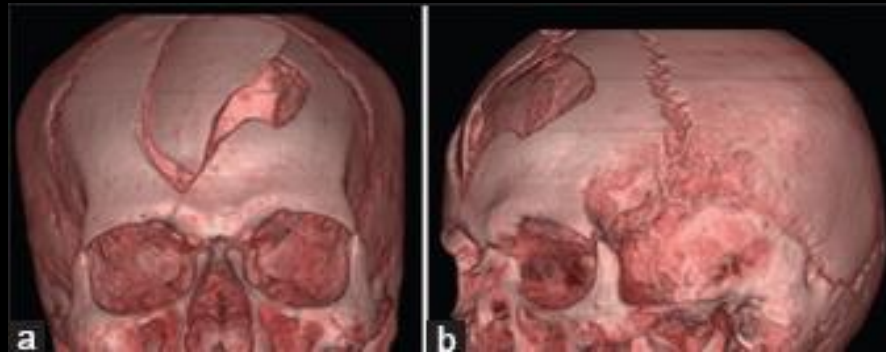
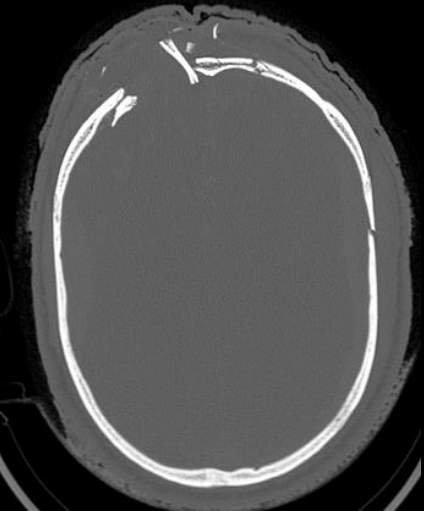
Fracture ouverte

Elevated skull fracture

- Fracture rare
- Causée le plus souvent par un objet tranchant (machette, hélice...)
- Fracture la calvaria, en soulevant et en faisant tourner le fragment



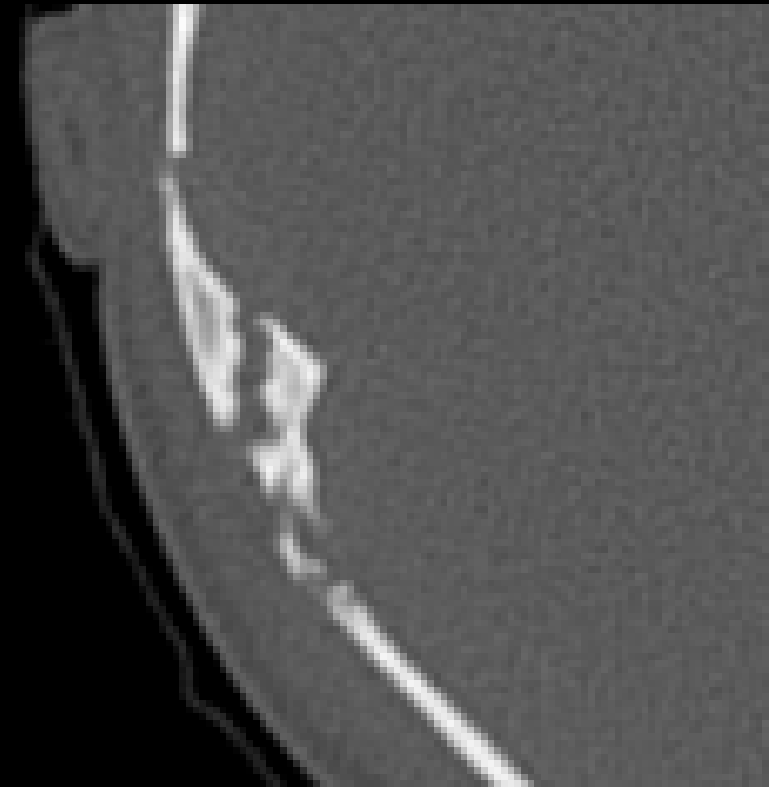
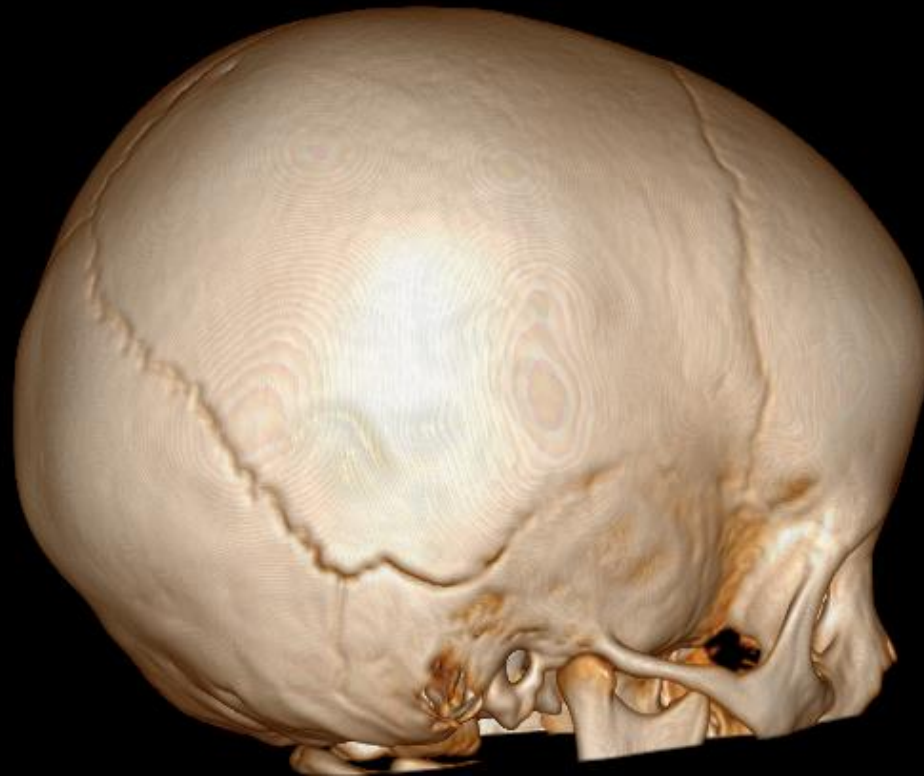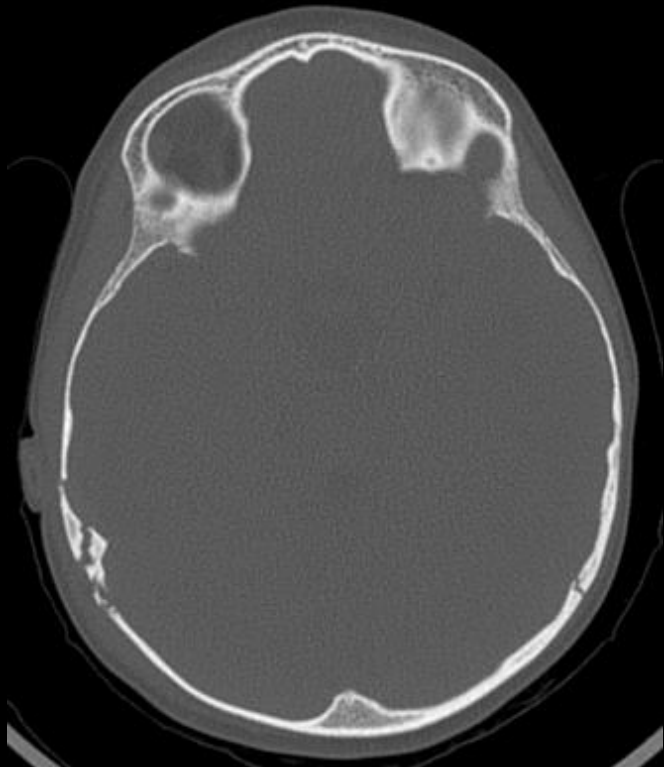
Agrawal A, Kumar S S, Reddy UV, Hegde KV, Subrahmanyam B V. Compound elevated skull fracture: Should we incorporate in skull fracture classification?. Int J Crit Illn Inj Sci 2015;5:227-9



Voûte crânienne

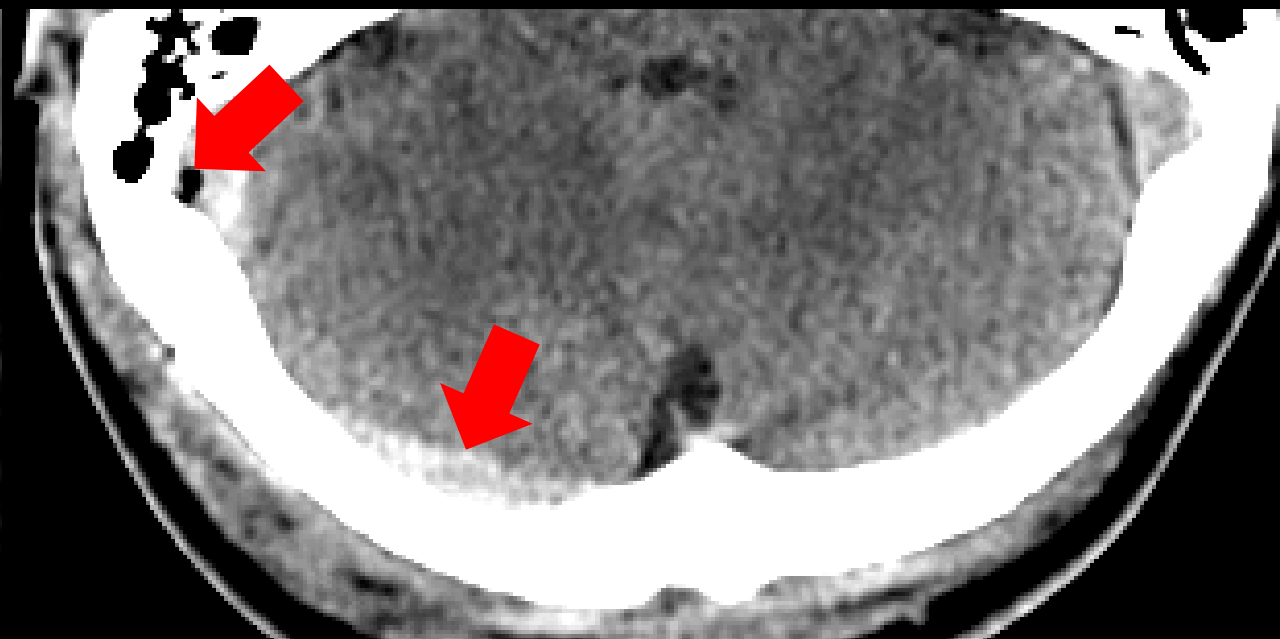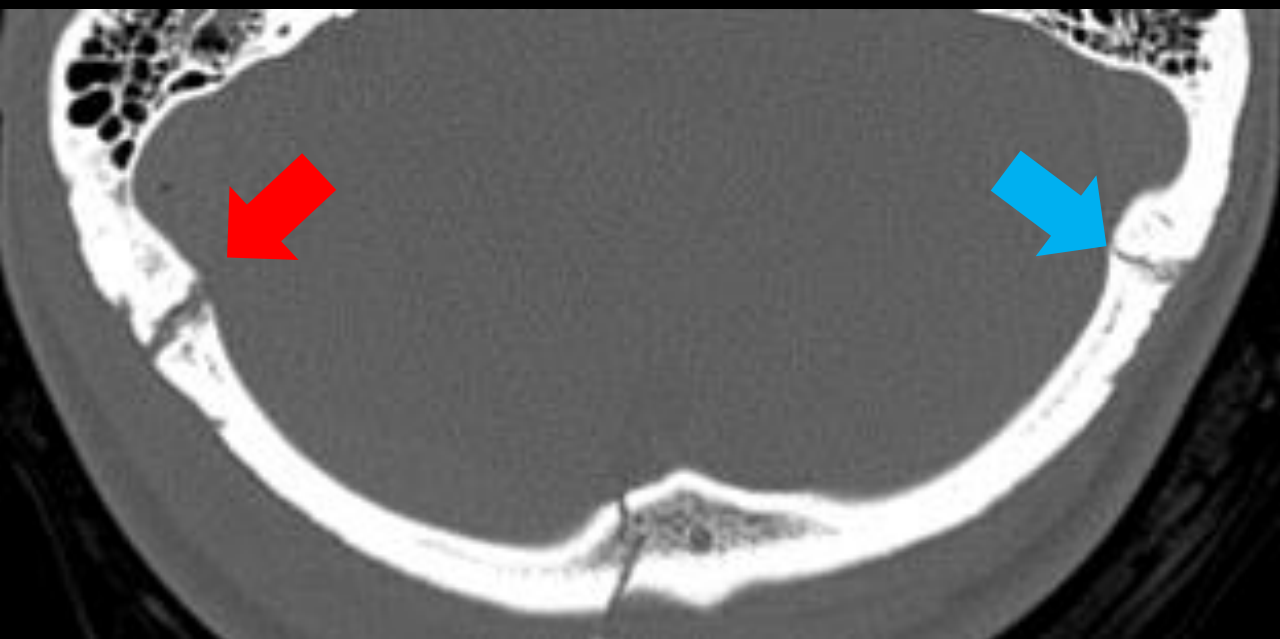
Fracture diastatique

- Ouvre les sutures ou les synchondroses
- Association avec une fracture linéaire de la voûte s'étendant à une suture adjacente



**Voûte
crânienne**

Fracture diastatique



Voûte crânienne

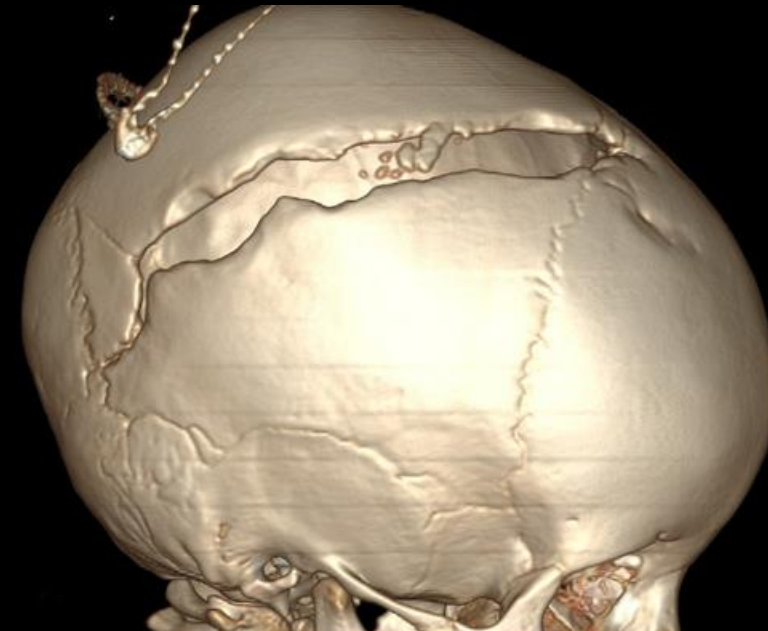
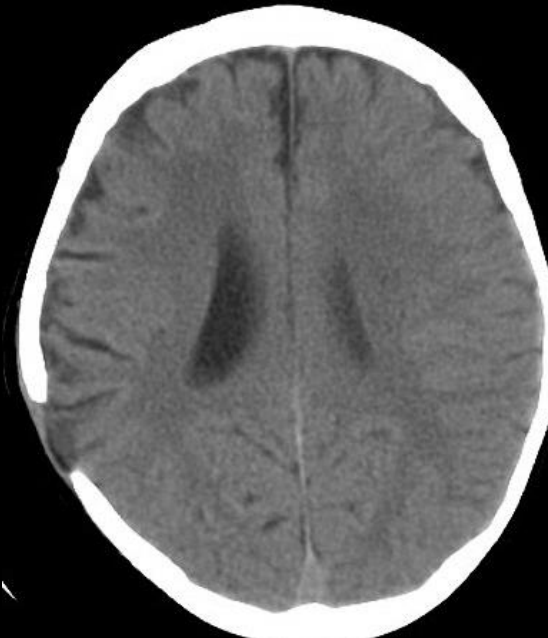
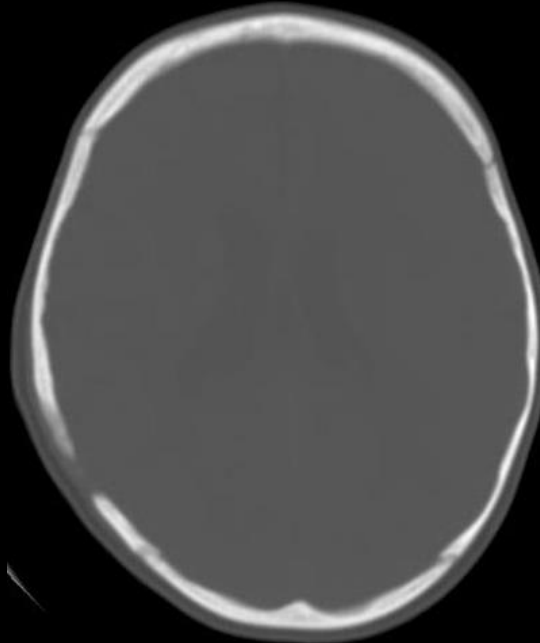
Fracture évolutive

« Growing » skull fracture

- Lorsque la dure-mère est rompue après une fracture, le LCS communiquant avec les espaces sous-cutanés va entraîner, avec les battements systoliques, une érosion progressive des bords fracturaires
- Rare; survient chez l'enfant avant 3 ans

Peuvent se rencontrer :

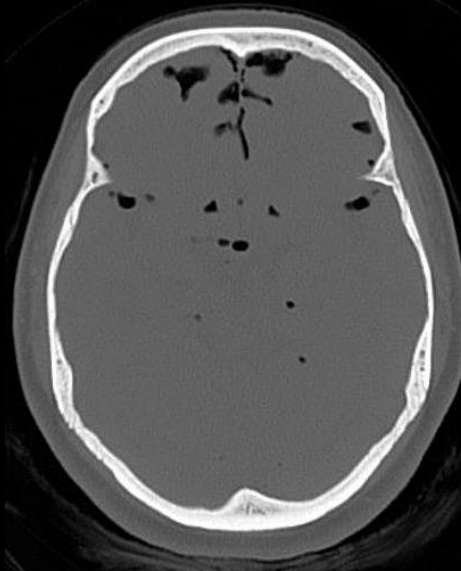
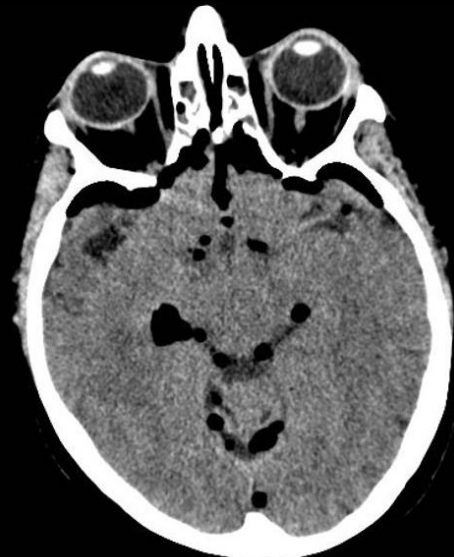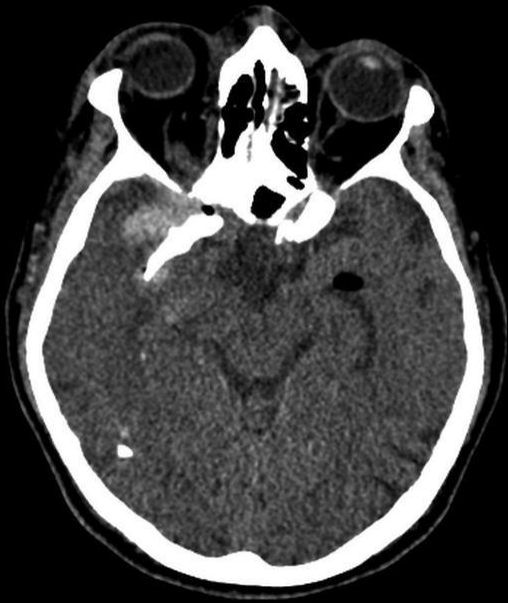- Bords mous du trait de fracture qui apparaît élargi
- Hernie parenchymateuse cérébrale
- Hydrocéphalie
- Dilatation ventriculaire passive unilatérale
- Cavité porencéphalique



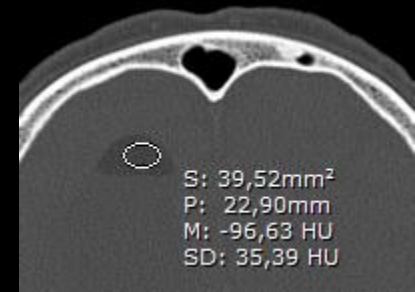
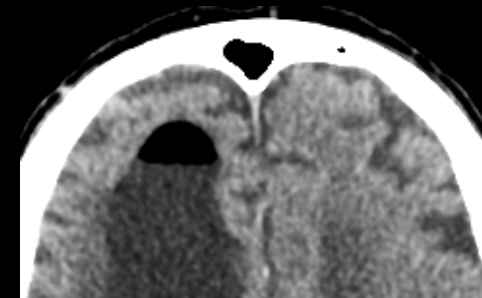
Voûte crânienne

Pneumencéphalie

- Traduit la présence d'une **brèche ostéo-méningée**
- Se rencontre dans 3% des fractures de la voûte et 8% des fractures des cavités sinusiennes
- Peut se rencontrer dans l'ensemble des compartiments intracrâniens (extra-dural, sous-dural, sous-arachnoïdien, intraventriculaire et intravasculaire)
- Densité de -1000UH en scanner



Attention à ne pas confondre air et graisse !
Faire varier le fenêtrage ou placer des ROI !

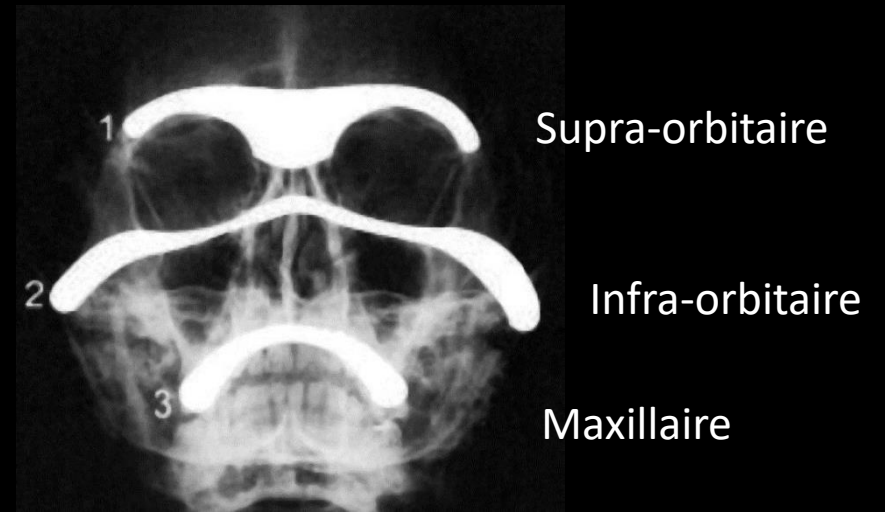
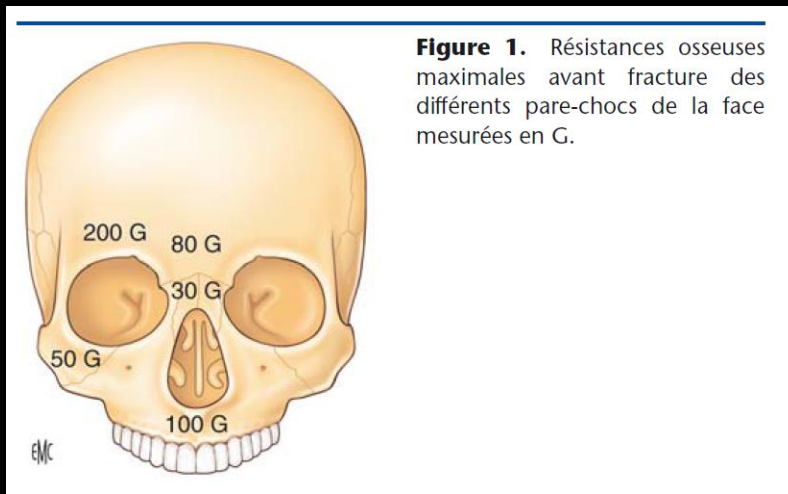
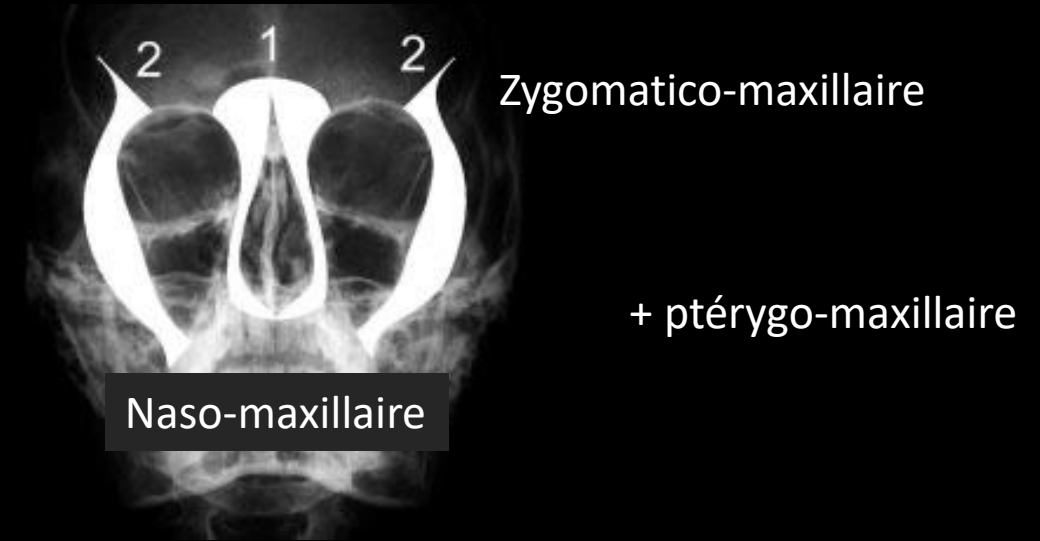


Kyste dermoïde rompu !

Massif facial

Biomécanique fracturaire

- Solidité assurée par :
 - 3 paires de piliers verticaux
 - 3 poutres horizontales
 - 2 plans frontaux (antérieur – ptérygoïdien postérieur)
- But : transmettre les forces de mastication des dents à la base du crâne
- MAIS beaucoup moins adaptés aux traumatismes à forte énergie cinétique : contraintes HORIZONTALES +++



Massif facial

Classifications multiples ...

Fractures centro-faciales

Fractures nasales/nasoseptales

Fractures Naso-Orbito-Ethmoidales

Fractures du sinus frontal/toit de l'orbite

Fractures du complexe Naso-Ethmoido-Maxillo-Fronto-Orbitaire (CNEMFO)

Fractures latéro-faciales

Fractures de l'os et de l'arcade zygomatique

Fractures du plancher et/ou de la paroi médiale de l'orbite

Lésions traumatiques du globe

Fractures horizontales ou occluso-faciales

Fractures de Lefort

Fractures mandibulaires

Fractures condyliennes

Fractures du ramus

Fractures de l'angle

Fractures de la branche horizontale

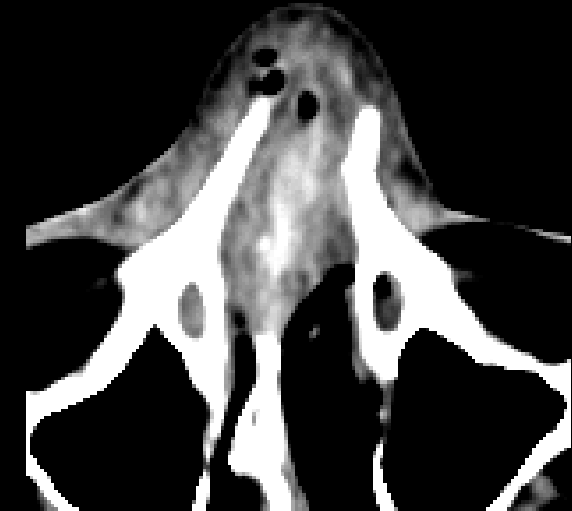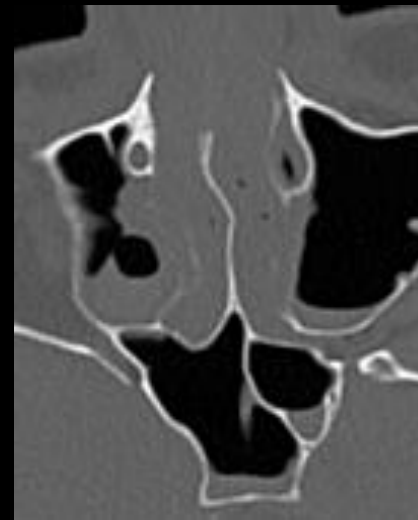
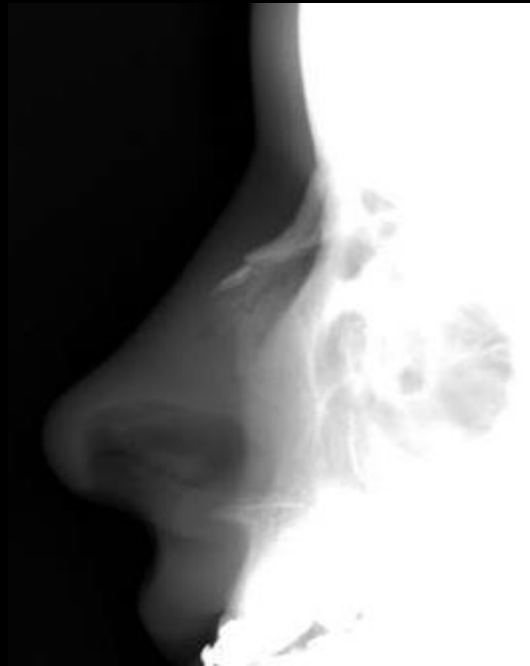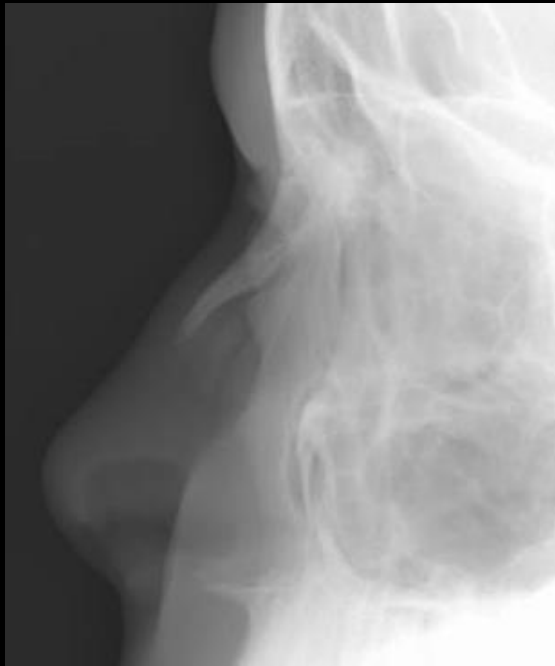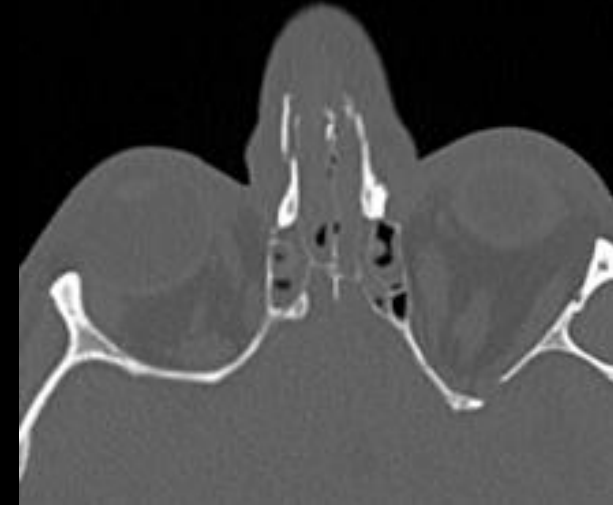
Fractures alvéolo-dentaires

Massif facial

Fractures centro-faciales

Fractures nasales/nasoseptales

- La plus fréquente (50%)
- Majoritairement du 1/3 distal du nez
- Diagnostic clinique +++
- Rx standard seulement sur demande spécifique (médico-légal ou pré-chirurgical)
- Attention à l'hématome de la cloison nasale !

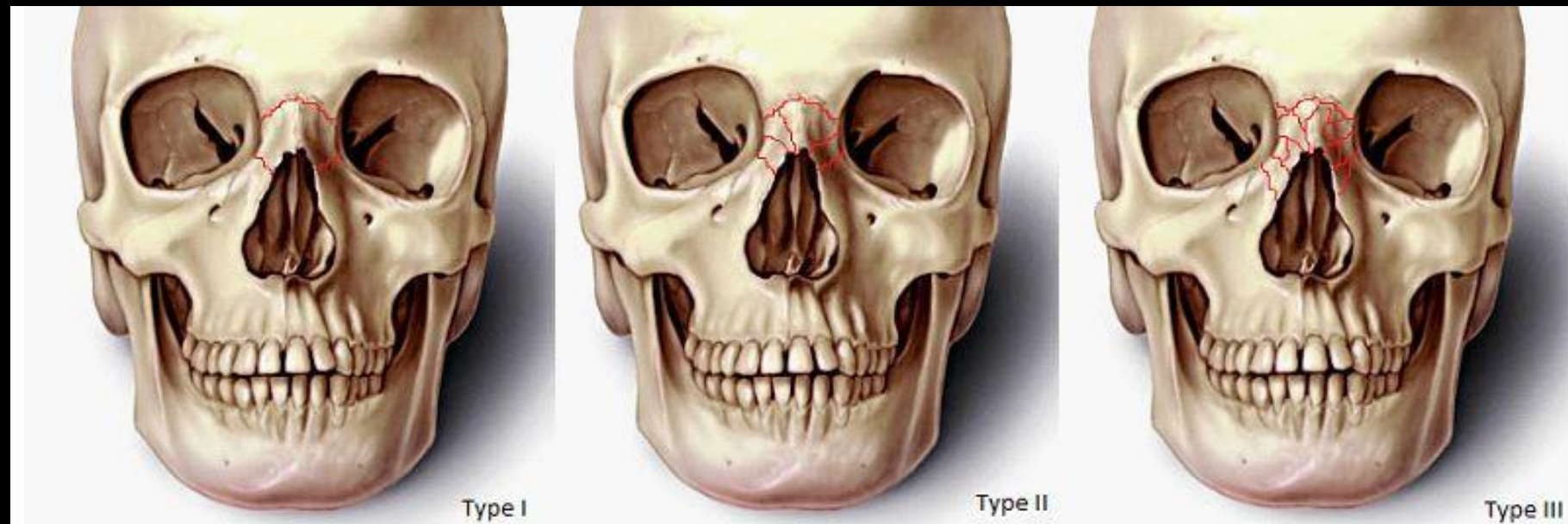


Massif facial

Fractures centro-faciales

Fractures Naso-Orbito-Ethmoidales

- Témoignent de choc plus violent que ceux des OPN
- Fractures impactées des OPN, des cellules éthmoïdales avec aspect de septum nasal en accordéon; hémosinus éthmoïdal
- Evaluer l'atteinte des canaux lacrymonasaux et fronto-nasaux (risques respectifs de dacryocystite-dacryocystocèle et de mucocèle frontale)

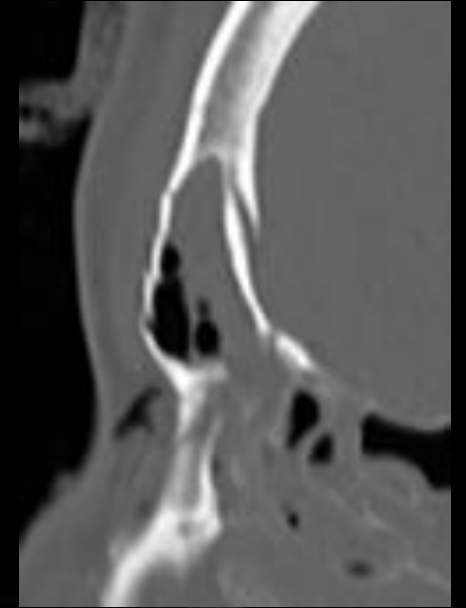
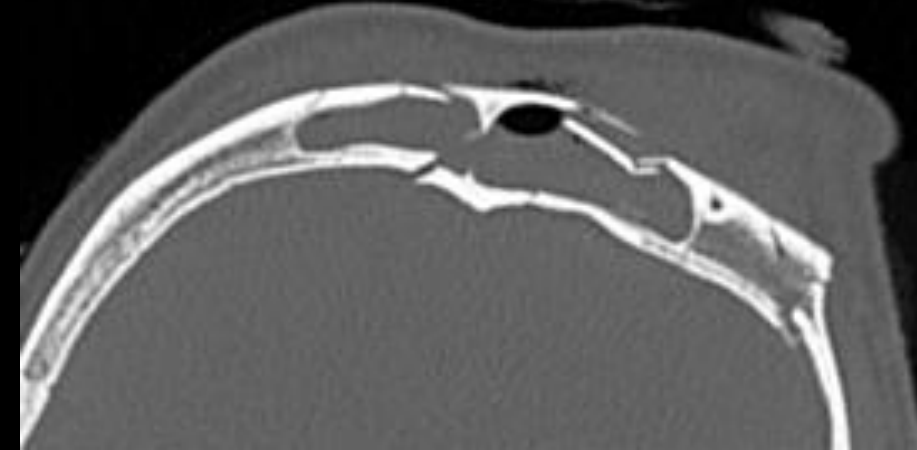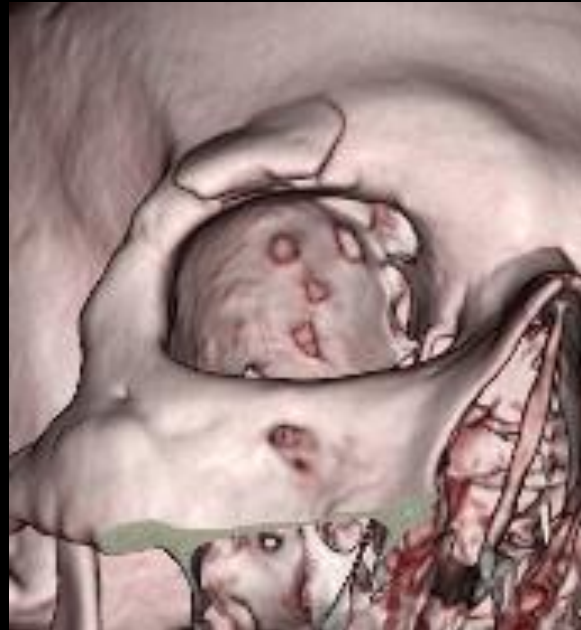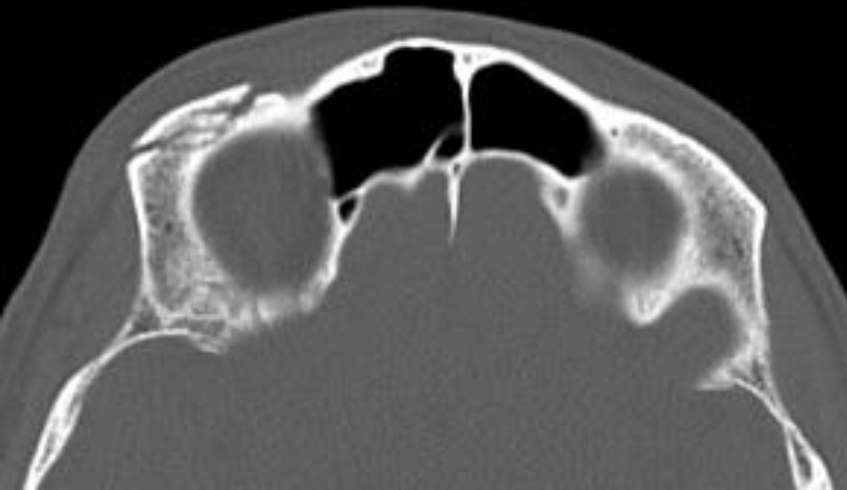


Massif facial

Fractures centro-faciales

Fractures du sinus frontal/toit de l'orbite

- Beaucoup plus rares : solidité → chocs à forte énergie cinétique
- Toit de l'orbite : 2%
- Paroi latérale et inféro-latérale plus fréquentes
- Fractures du sinus frontal : risque de brèche ostéo-méningée !

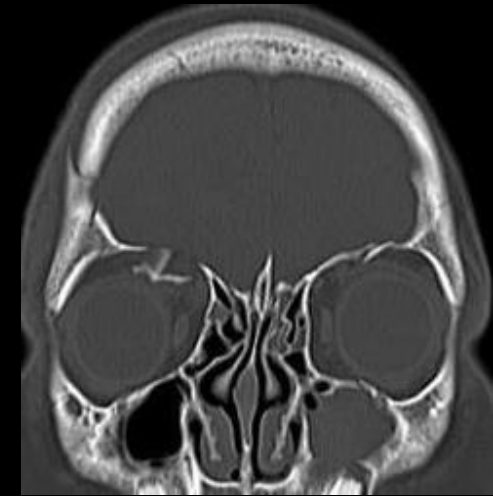
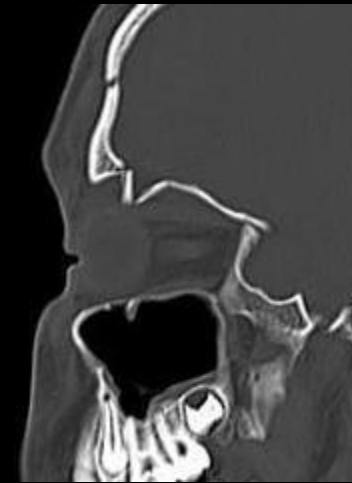
Massif facial

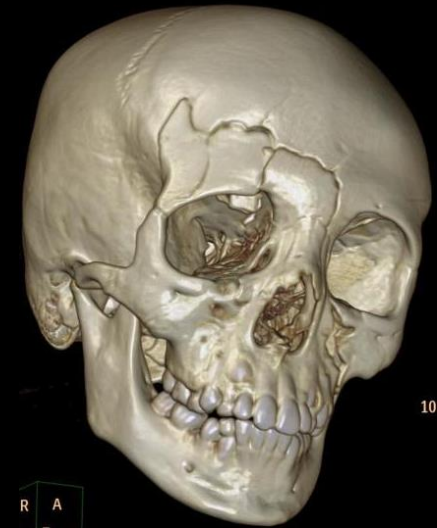Fractures centro-faciales

Fractures du sinus frontal/toit de l'orbite

- **Fracture « Blow in »** par atteinte du toit de l'orbite avec déplacement intra-orbitaire du fragment orbitaire :
 - Réduction du volume orbitaire responsable d'une exophtalmie
 - Atteintes oculaires dans 15 à 30% des cas
 - En cas d'irradiation postérieure, le nerf optique peut être atteint par :
 - Impaction fragmentaire directe
 - Hémorragie de la gaine optique
 - Ischémie secondaire à une hyperpression intra-orbitaire
 - Avulsion
- **Fracture « Blow up »** par atteinte du toit de l'orbite avec déplacement intracrânien du fragment orbitaire :
 - Augmentation du volume orbitaire
 - Fréquente association aux atteintes intracrâniennes



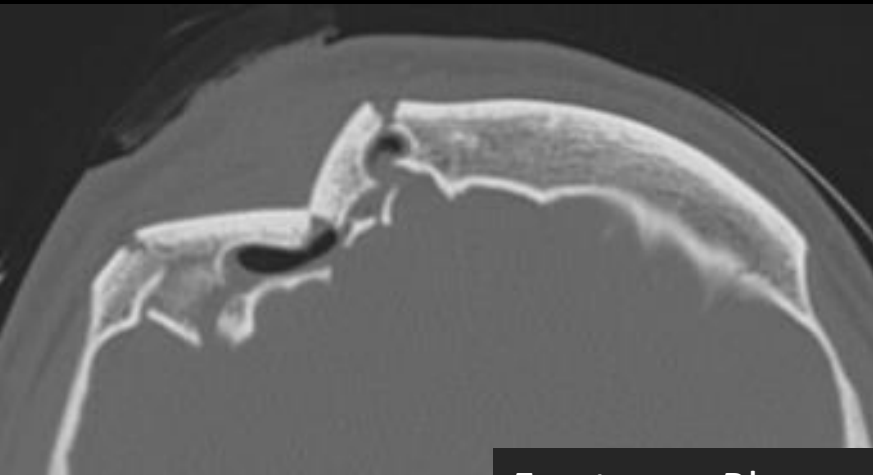
<https://radiopaedia.org/cases/orbital-roof-blow-in-fracture>



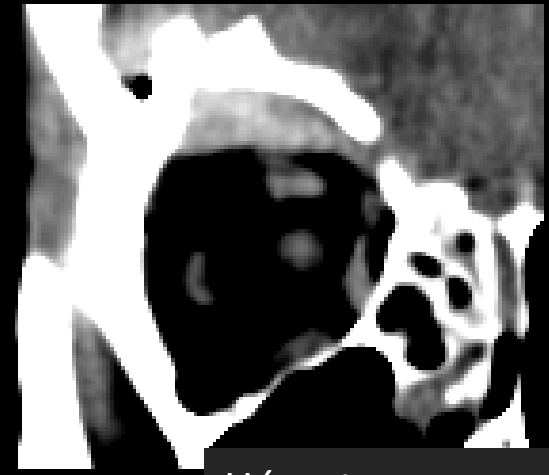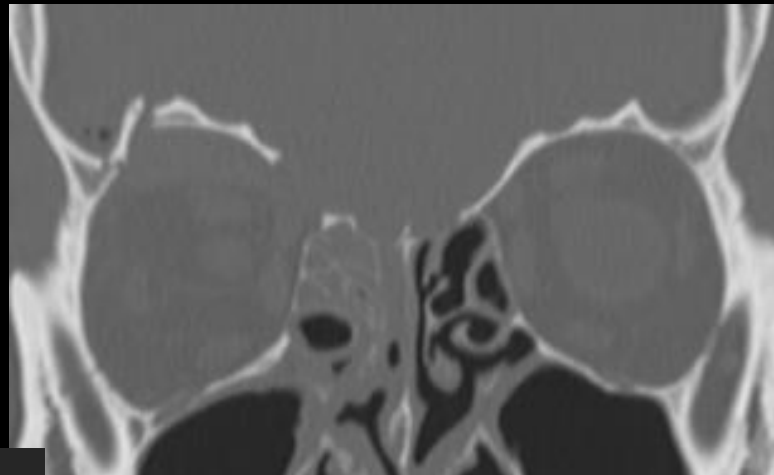
Massif facial

Fractures centro-faciales

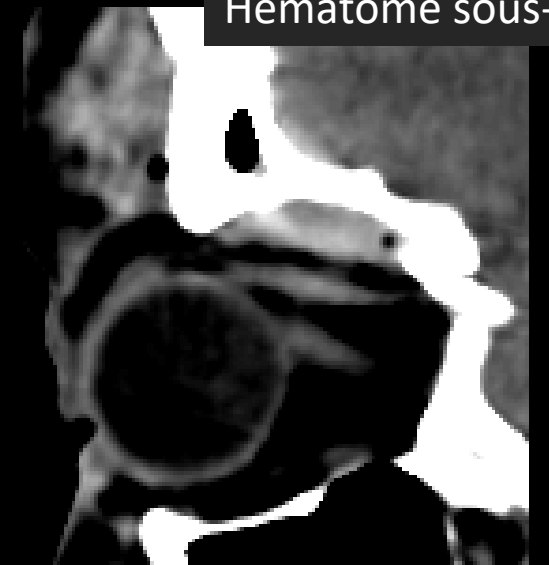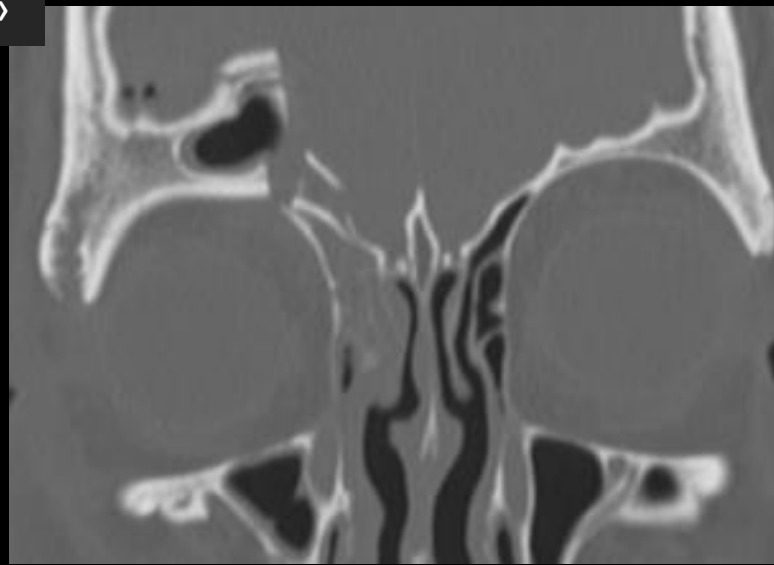
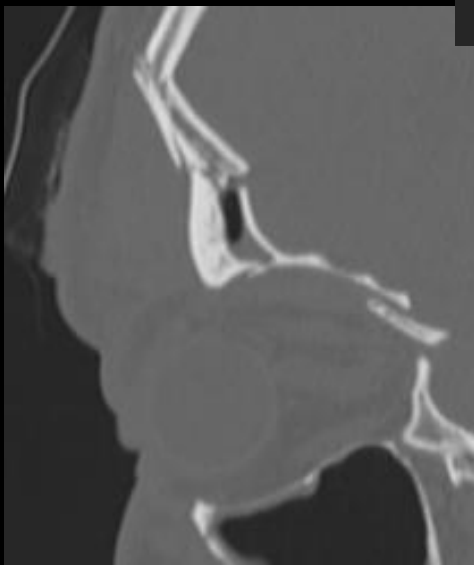
Fractures du sinus frontal/toit de l'orbite



Fracture « Blow up »



Hématome sous-périosté

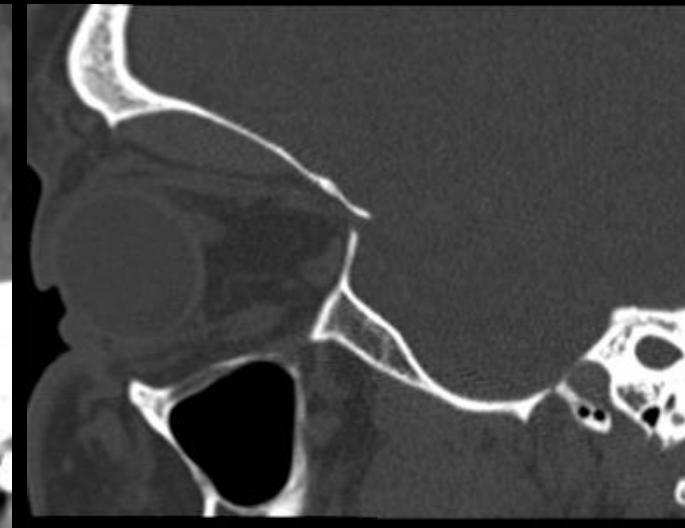
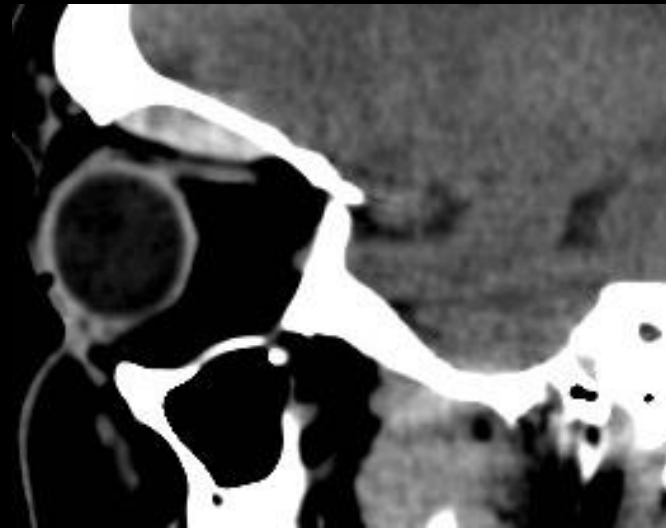
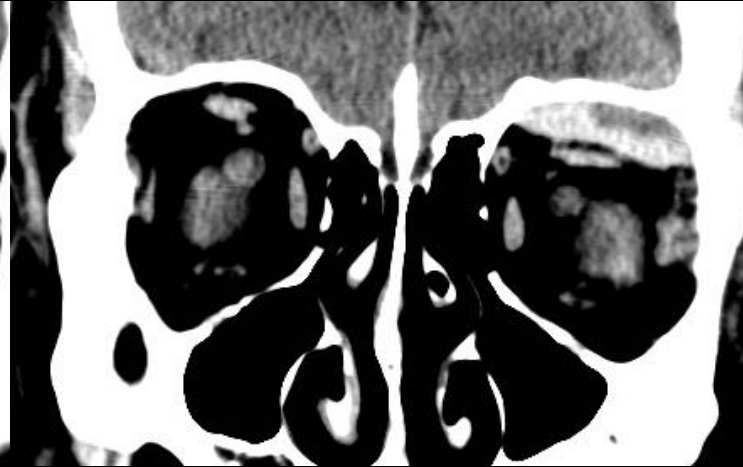
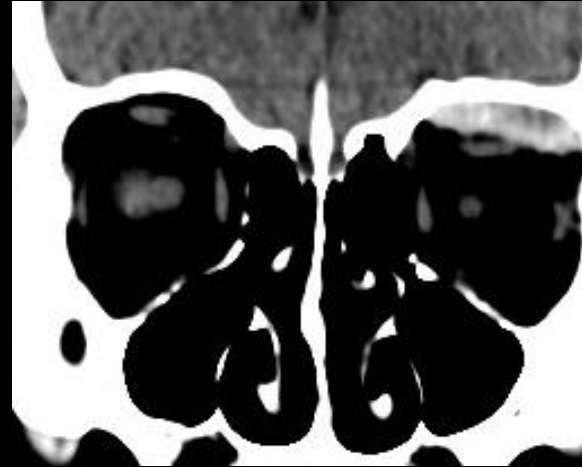
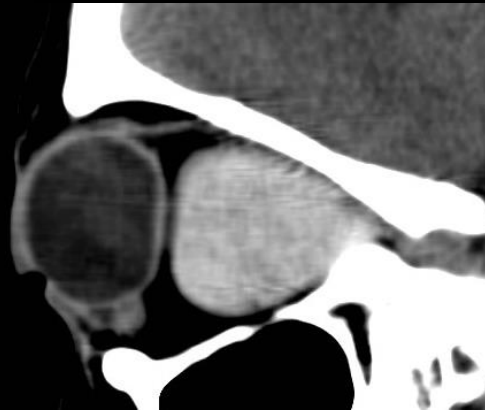
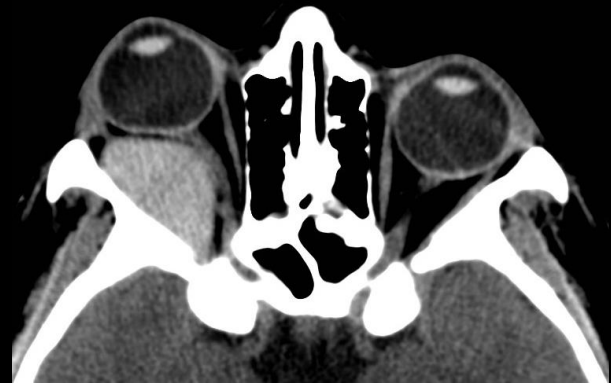
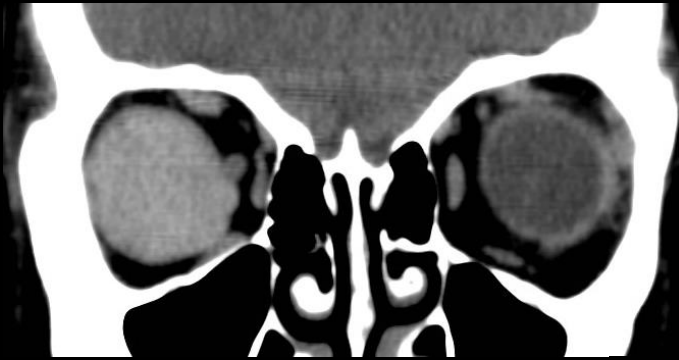


Massif facial

Fractures centro-faciales

Fractures du sinus frontal/toit de l'orbite

- **Hématome sous-périosté** (Espace sous-périosté = espace virtuel entre paroi osseuse et fascia de l'orbite)
- **Hématome intra-orbitaire**

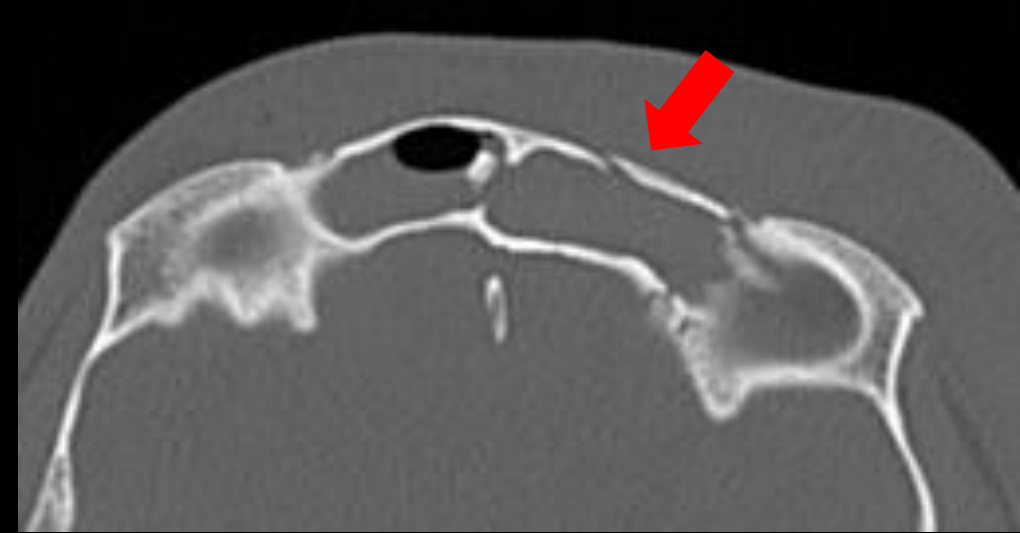
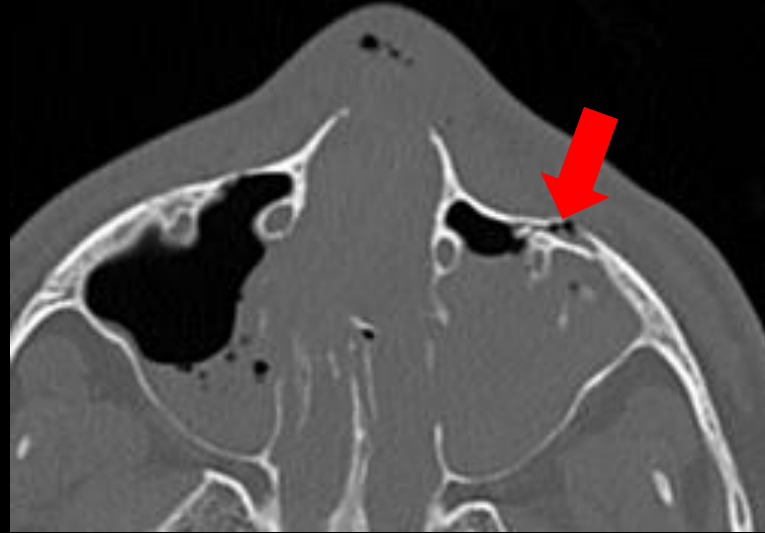
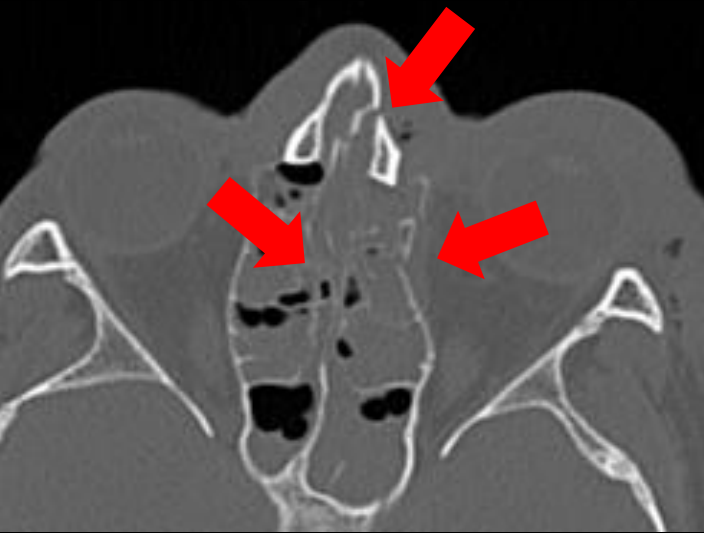


Massif facial

Fractures centro-faciales

Fractures du complexe Naso-Ethmoïdo-Maxillo-Fronto-Orbitaire (CNEMFO)

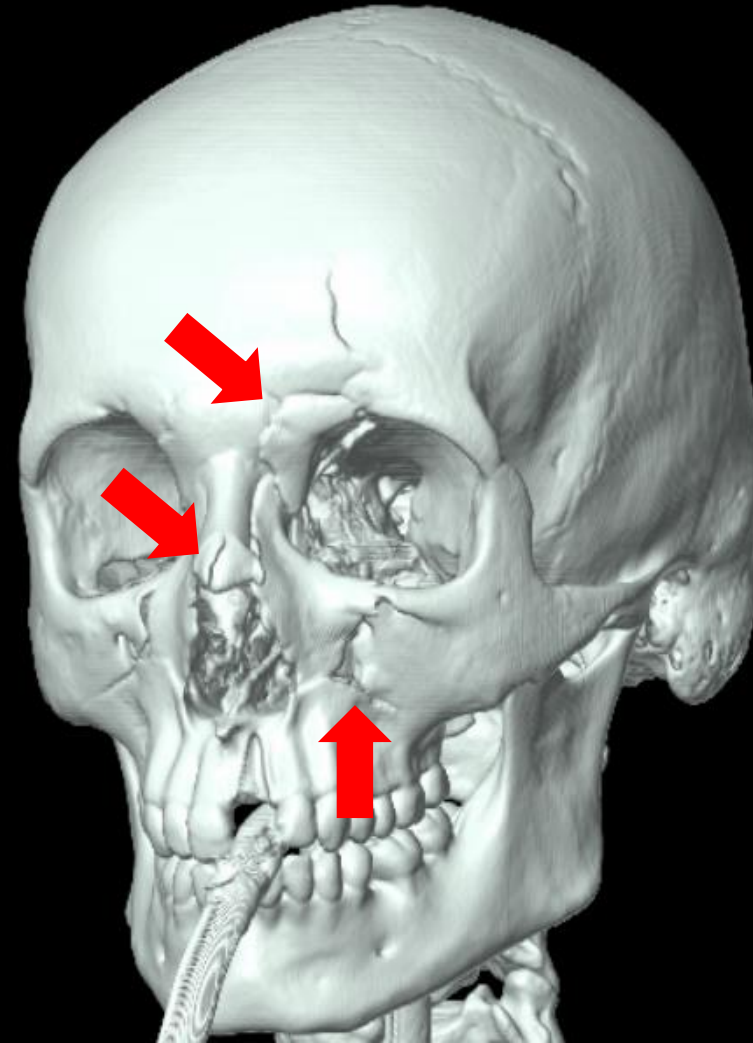
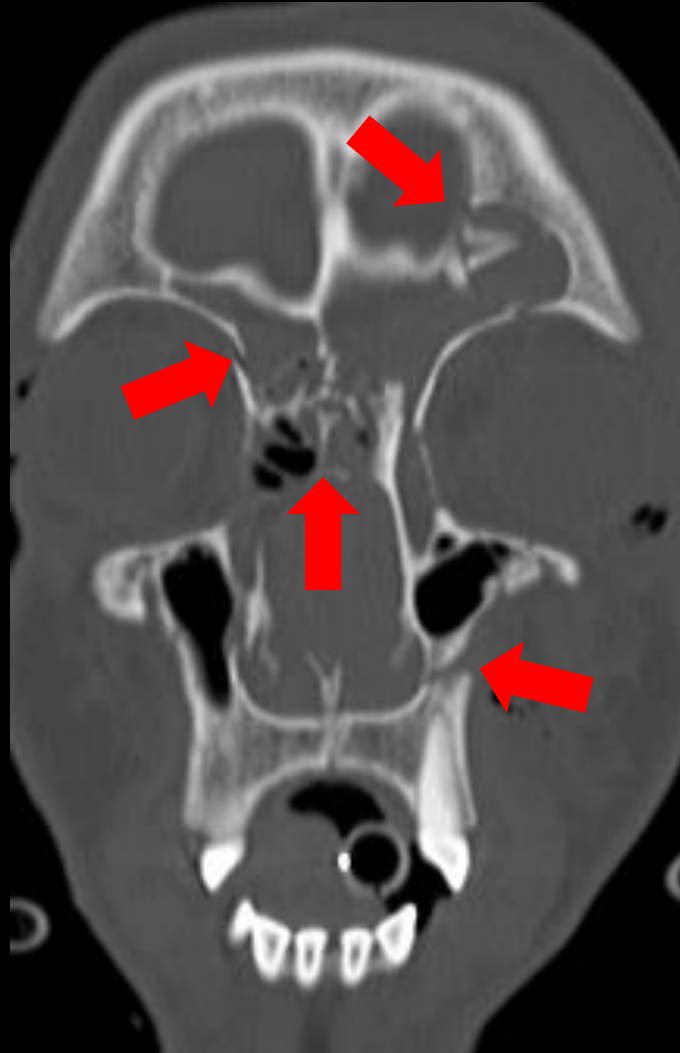
- CNEMFO = DONEF (Disjonction Orbito-Naso-Ethmoïdo-Frontale (ancienne))
- Association variable des lésions des OPN, de la région naso-orbito-éthmoïdale et de la région frontale
- Conséquence de chocs à haute cinétique, volontiers multifracturaires et associées à des lésions intracrâniennes
- Association fréquente à des fractures du trépied zygomatique ou des fractures de Lefort



Massif facial

Fractures centro-faciales

Fractures du complexe Naso-Ethmoïdo-Maxillo-Fronto-Orbitaire (CNEMFO)

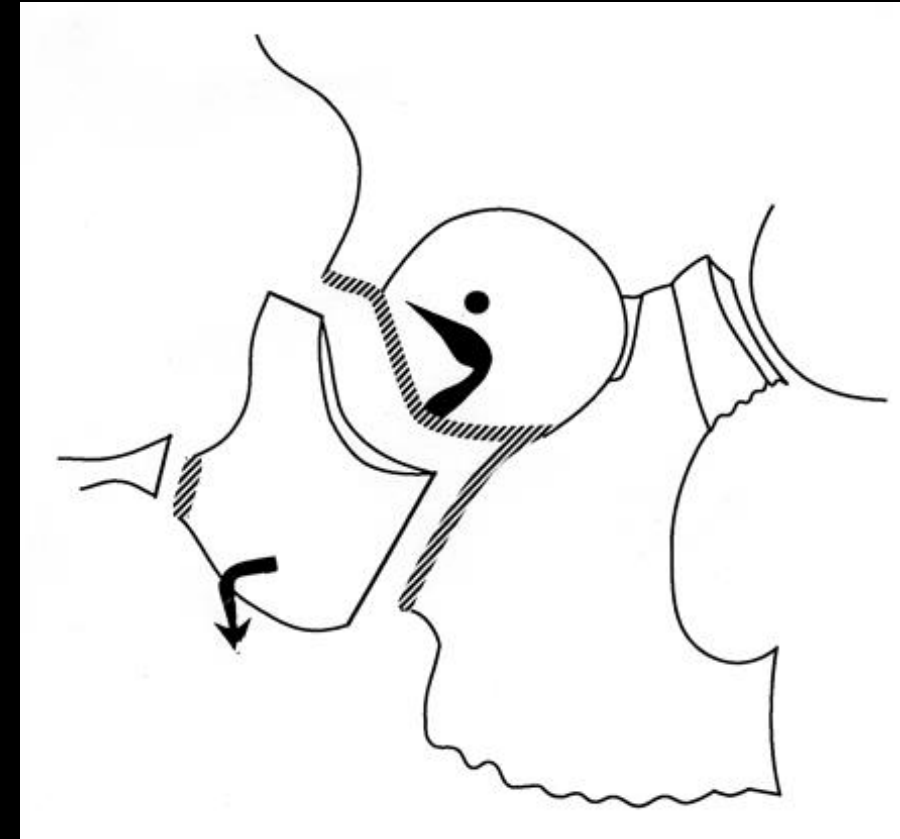
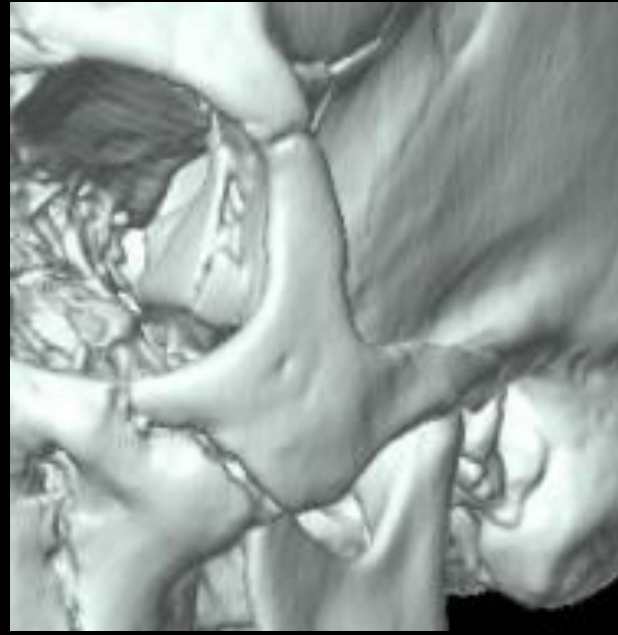
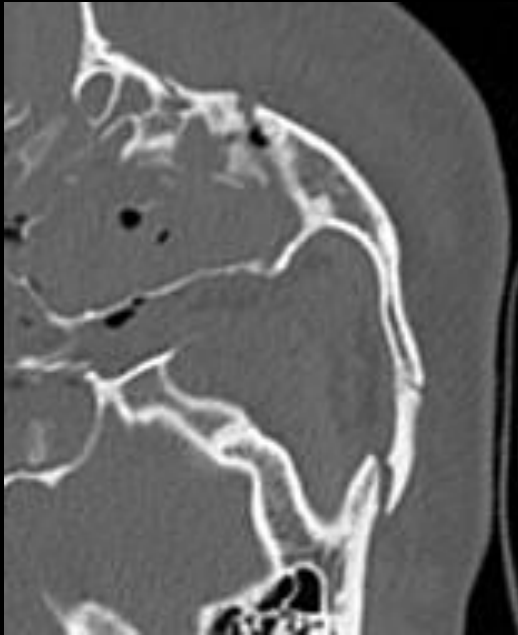

Massif facial

Fractures latéro-faciales

Fractures de l'os et de l'arcade zygomatique

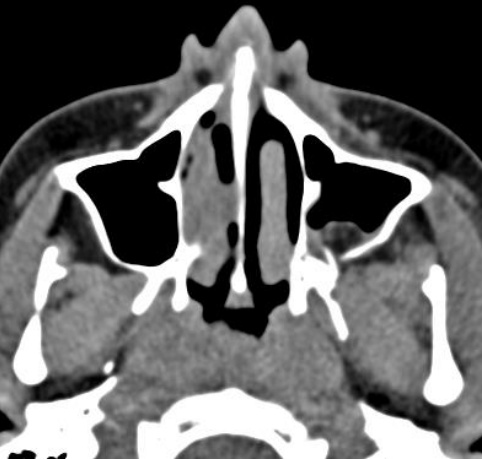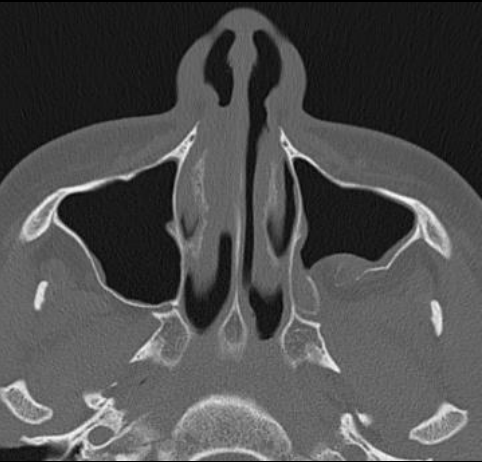- Du fait de la très grande solidité de l'os zygomatique, **plutôt des fractures des sutures que du corps de l'os en lui-même**
- Fracture fréquente (20-25%) (fracture isolée de l'arcade zygomatique rares : 11% des atteintes zygomatiques)
- Isolées ou associées à des fractures plus étendues (Lefort ou médio-faciales)



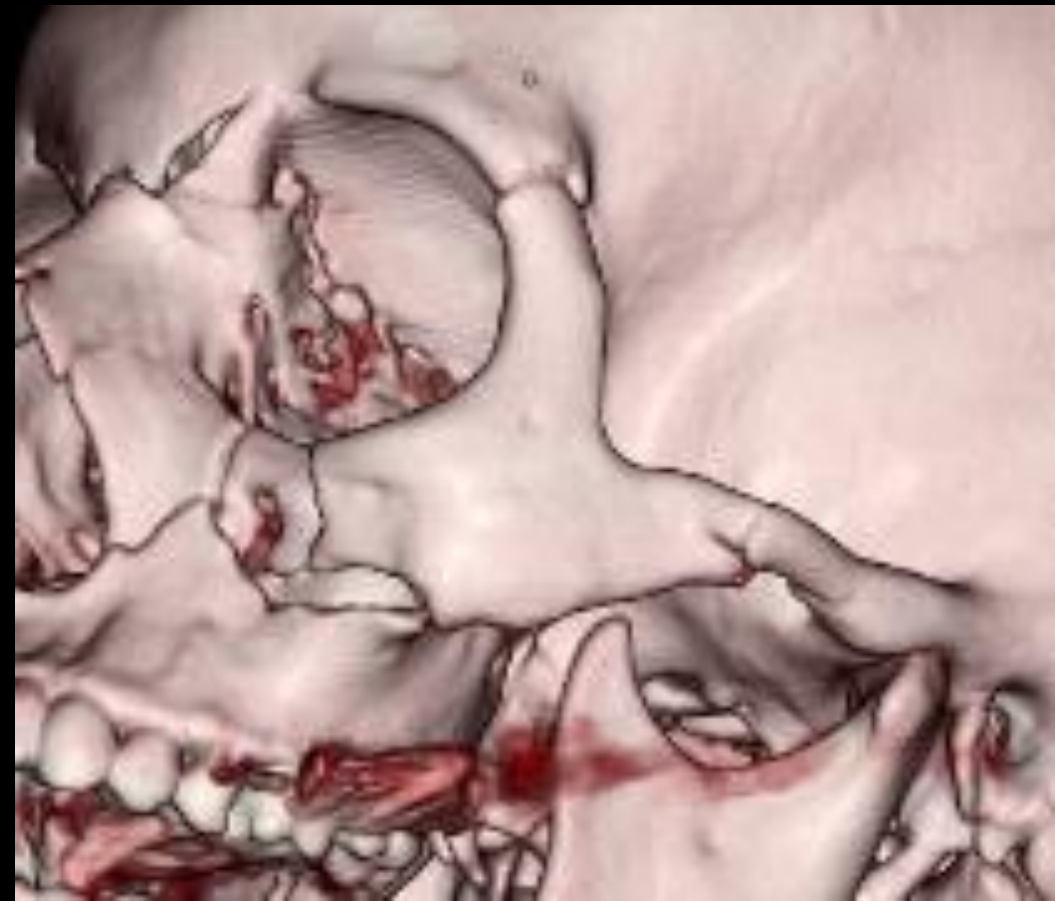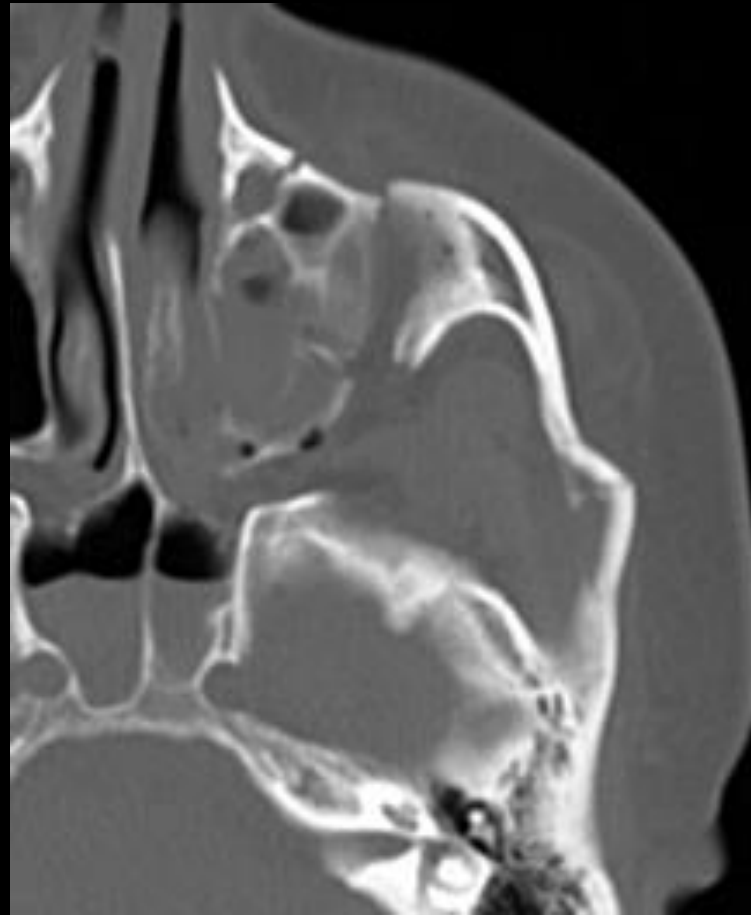
Massif facial

Fractures latéro-faciales

Fractures de l'os et de l'arcade zygomatique



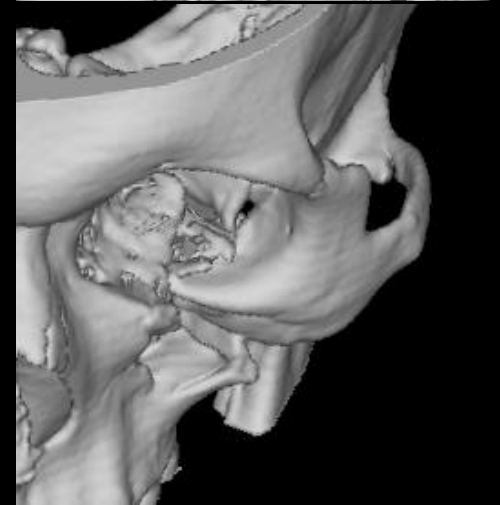
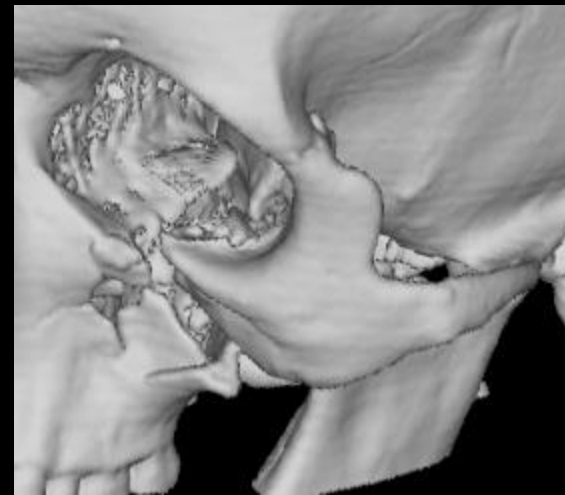
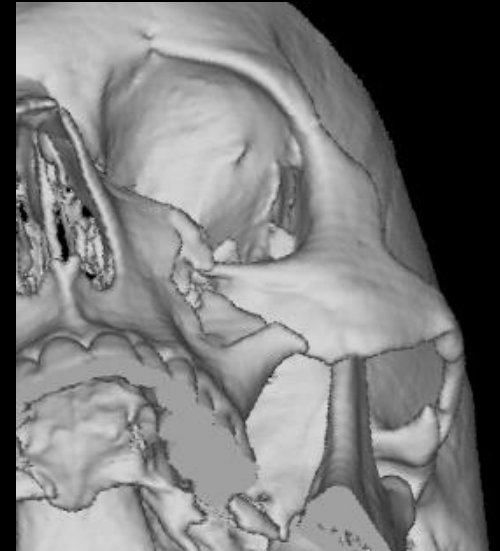
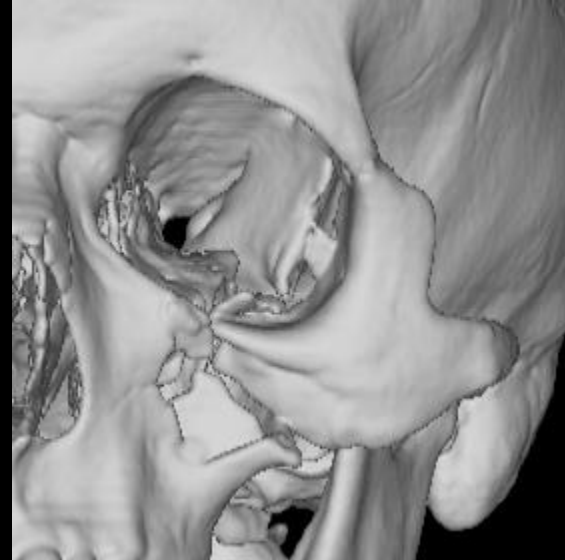
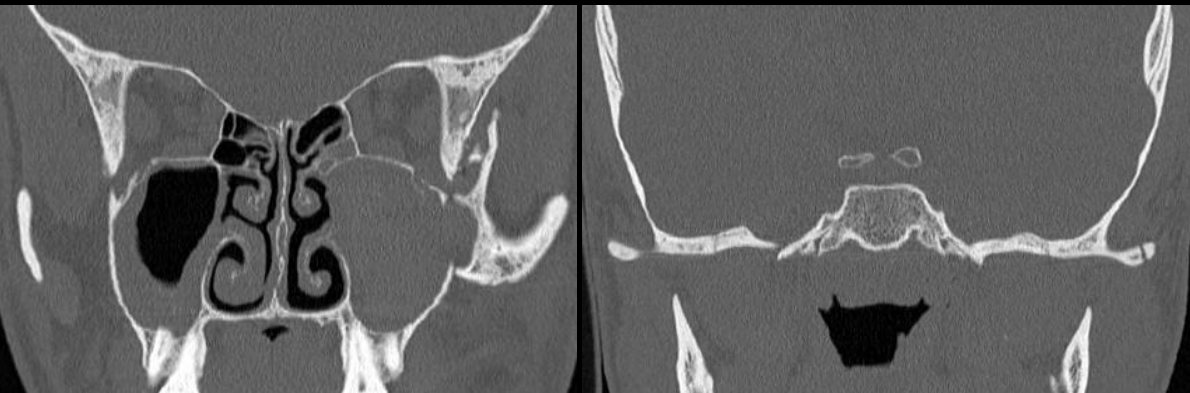
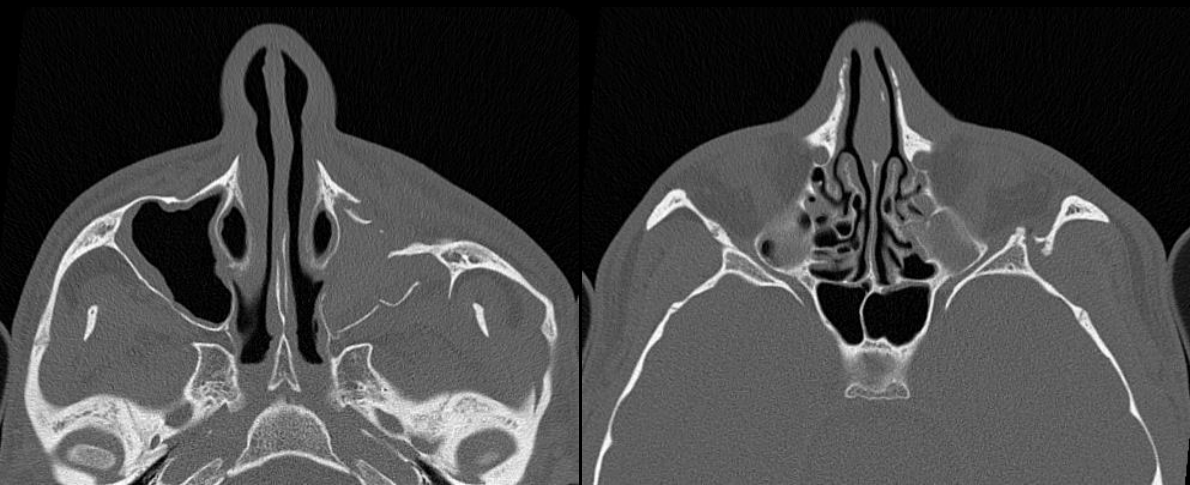
Incarcération de la boule de Bichat



Massif facial

Fractures latéro-faciales

Fractures de l'os et de l'arcade zygomatic

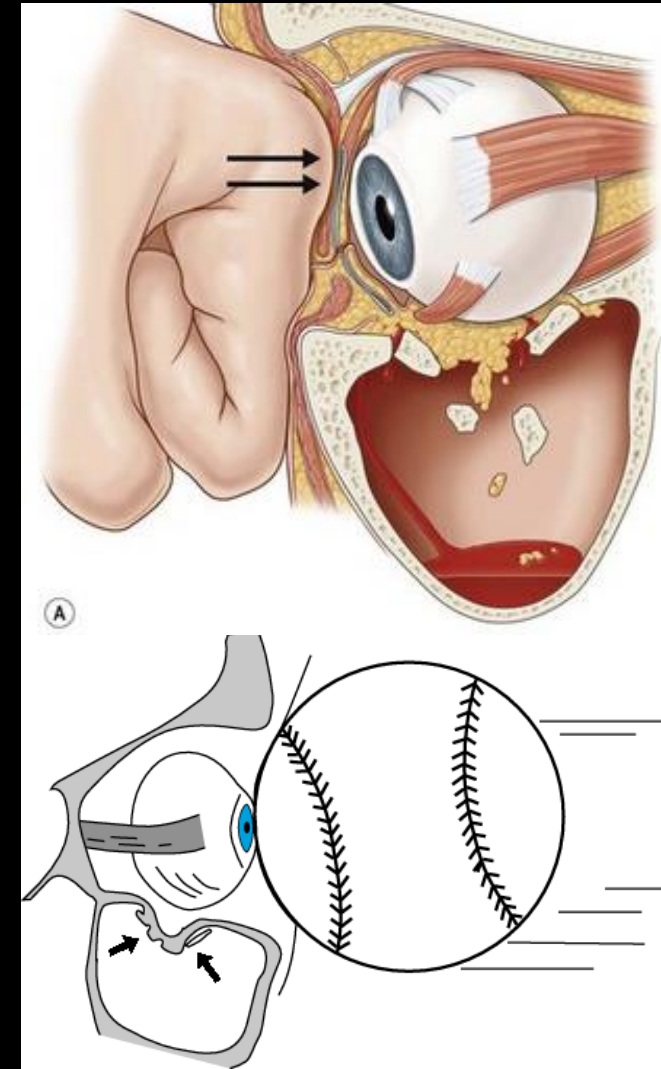


Massif facial

Fractures latéro-faciales

Fractures du plancher et/ou de la paroi médiale de l'orbite

- Fréquentes (10 à 15% des fractures du massif facial)
- Conséquence d'un **mécanisme de surpression et surviennent à la suite de l'impact de la face antérieure du globe par un objet de petite taille**
- Intéressent isolément les parois inférieure et parfois médiale de l'orbite (très mince et très fragiles)
- Irruption de structures intra-orbitaires dans les cavités aériques voisines
- Impact direct sur le globe oculaire
- Le globe recule et affronte des muscles et de la graisse (incompressible) et l'onde de choc se transmet vers les parois de l'orbite qui s'effondrent
- En 2ème position après les fractures maxillo-zygomatiques

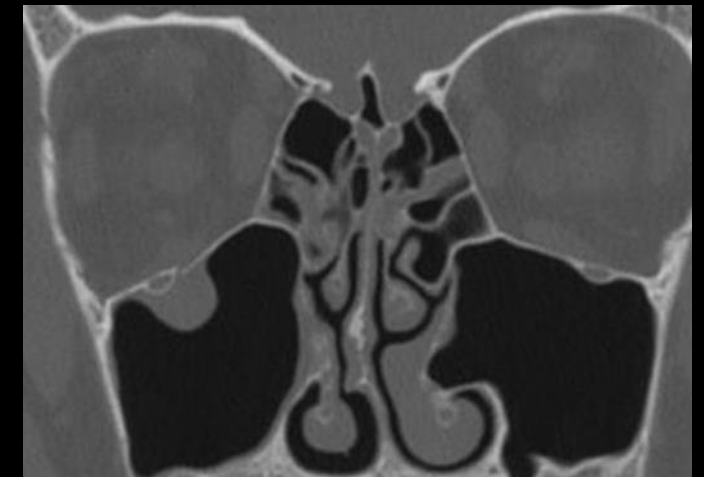
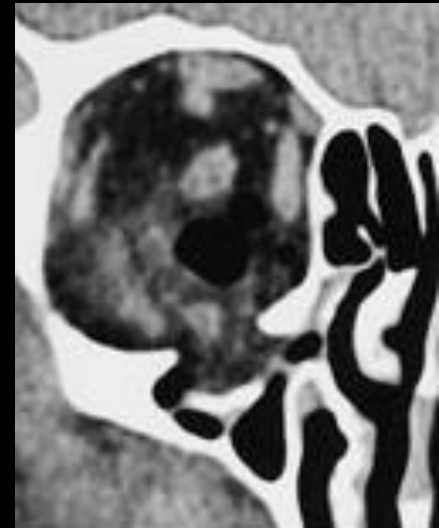
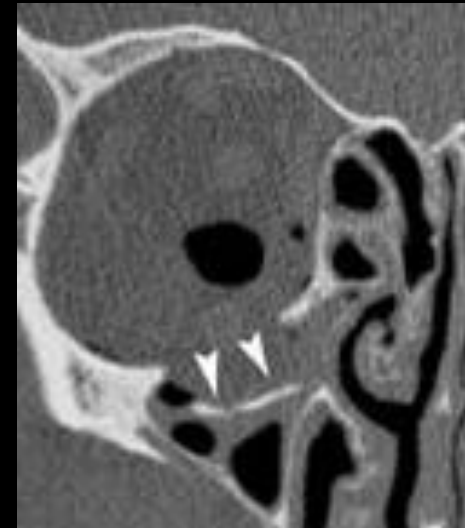

Massif facial

Fractures latéro-faciales

Fractures du plancher et/ou de la paroi médiale de l'orbite

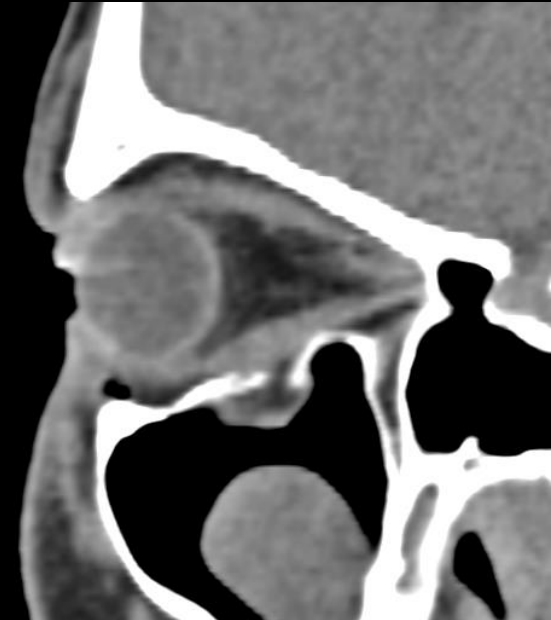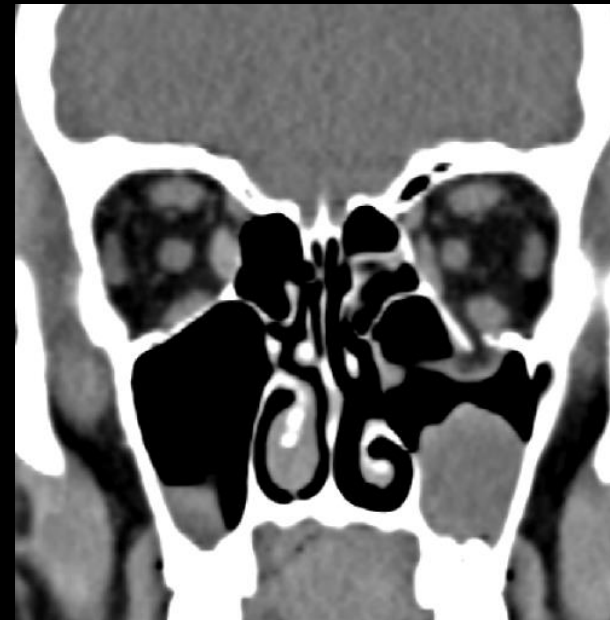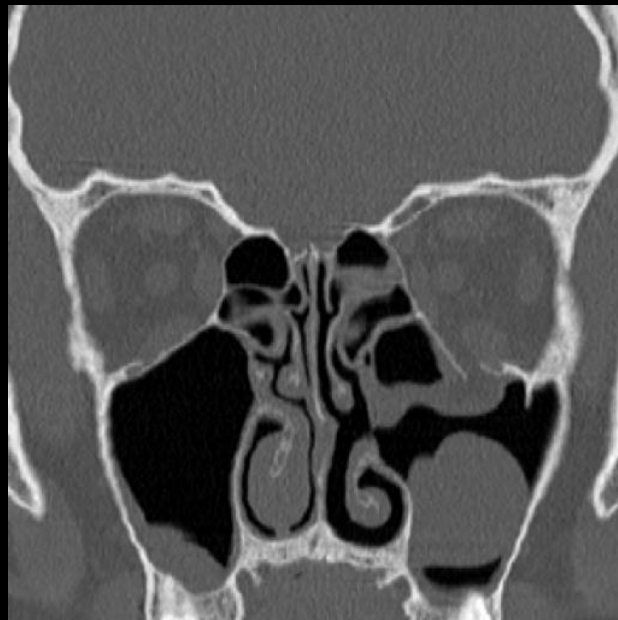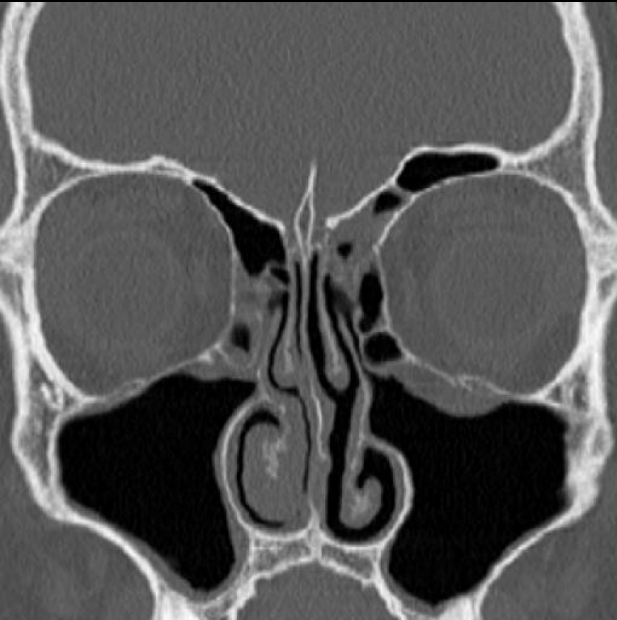
- Fracture du plancher = **fracture « blow out »**: la plus fréquente
- Deux formes :
 - **“Punched-out”** : fragments osseux du plancher font saillie dans le sinus maxillaire (se complique d'enophtalmie par augmentation de volume de l'orbite et chute du globe oculaire)
 - **“Trap-door”** : fragments osseux fracturés réintègrent pratiquement leur position initiale (une trappe), se complique d'incarcération du muscle droit inférieur
- Le bilan doit préciser :
 - La présence d'une hernie tissulaire, graisseuse ou musculaire, qui peut s'incarcérer sur le bord libre fracturaire et être responsable d'une diplopie (disparition de la forme ovale habituelle sur les coupes coronales du corps musculaire qui devient rond)
 - Une atteinte du foramen infra-orbitaire et de l'apex orbitaire



Massif facial

Fractures latéro-faciales

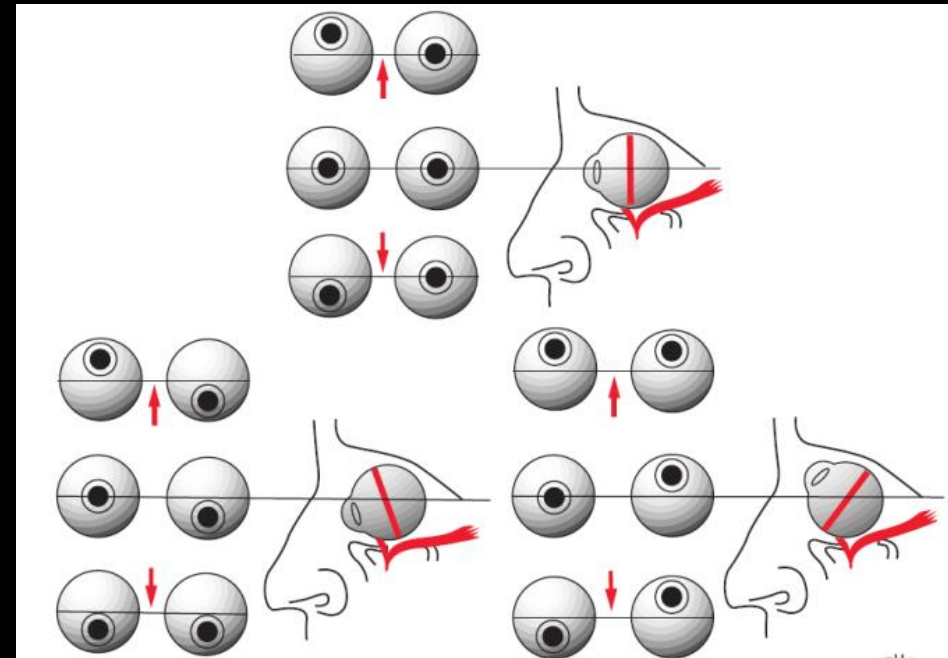
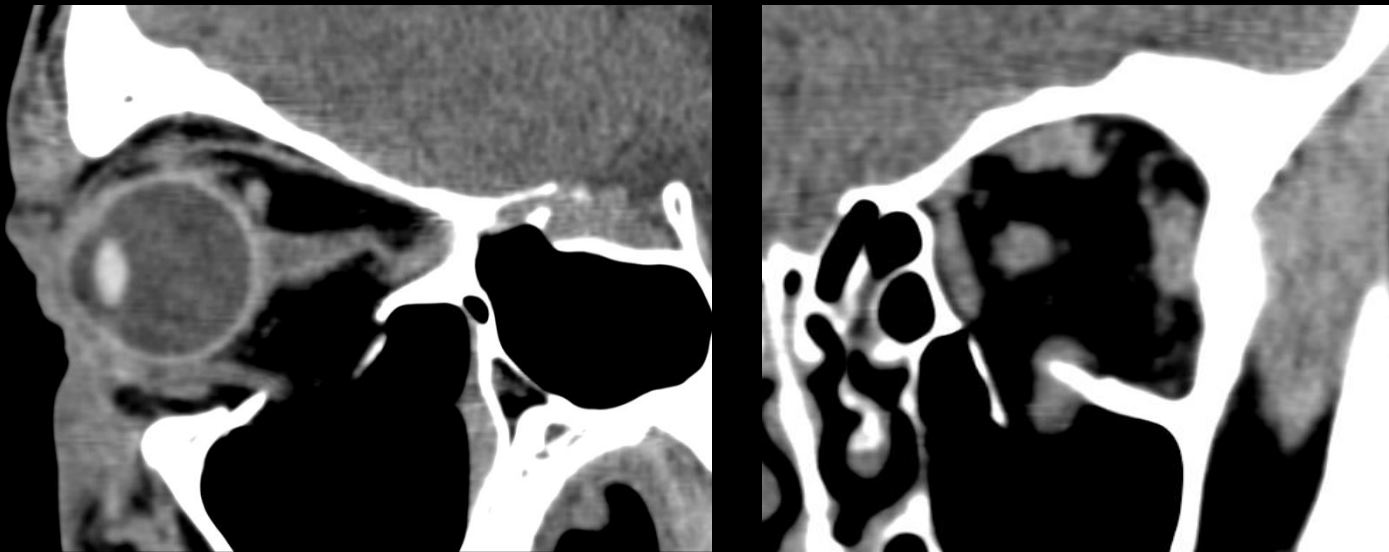
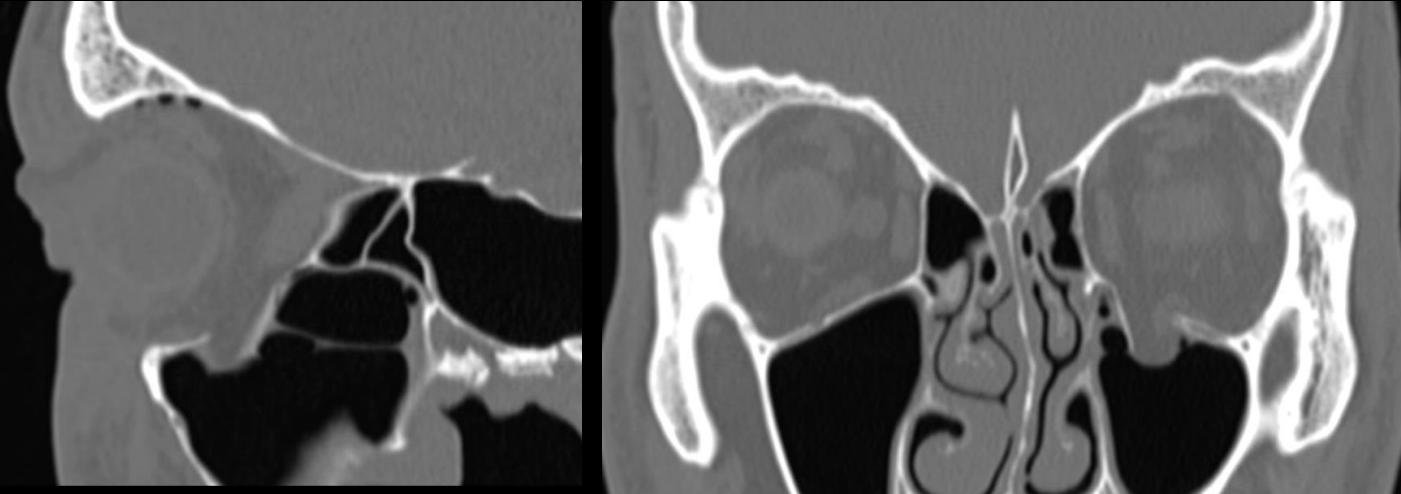
Fractures du plancher et/ou de la paroi médiale de l'orbite



Massif facial

Fractures latéro-faciales

Fractures du plancher et/ou de la paroi médiale de l'orbite

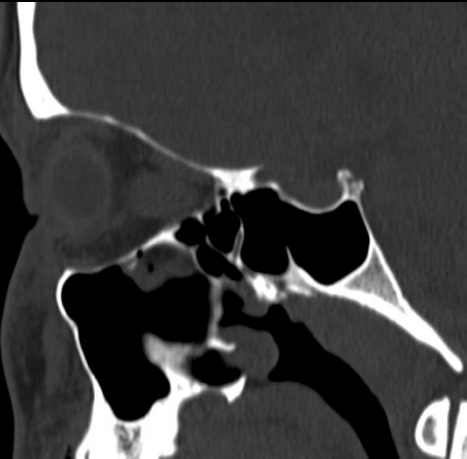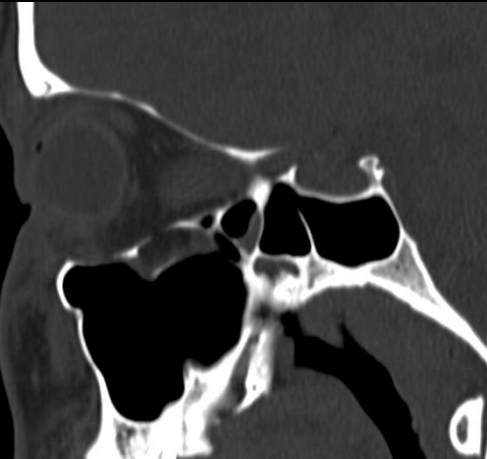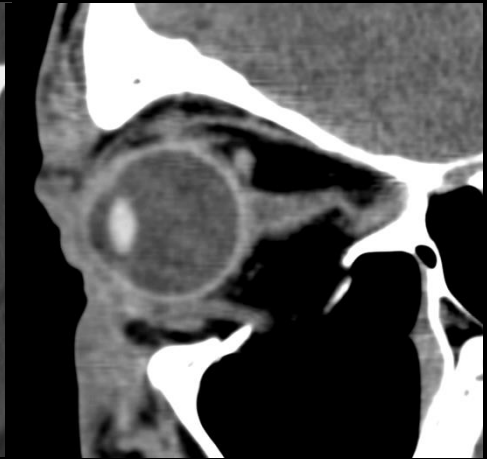
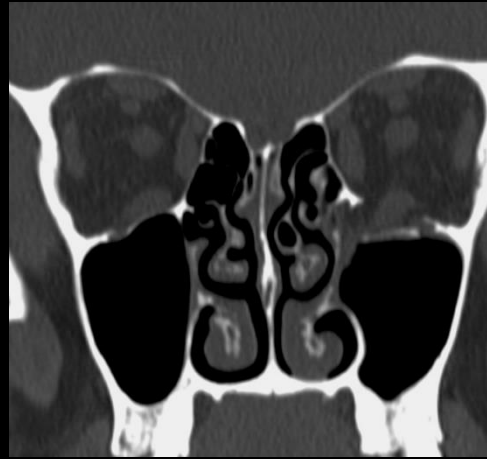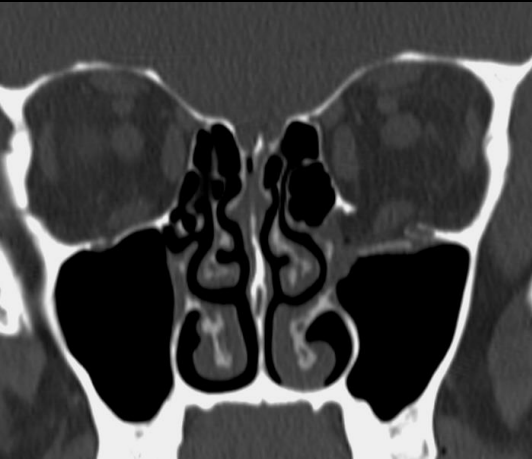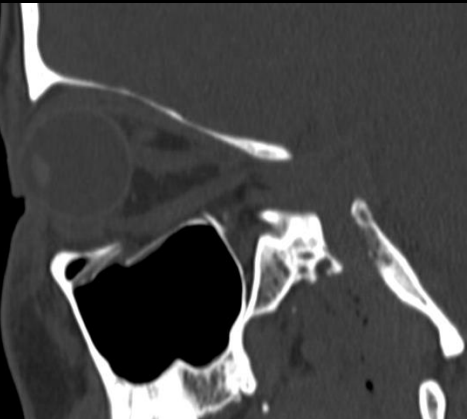
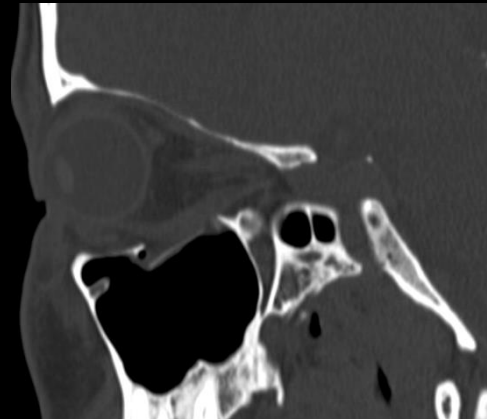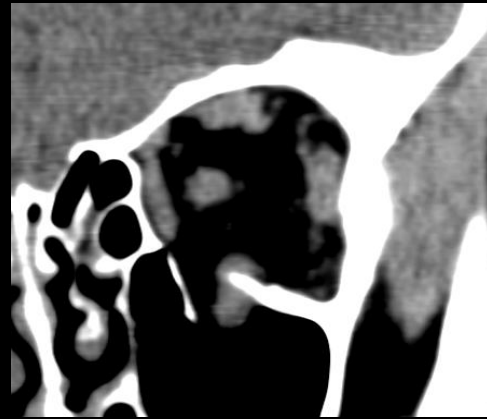
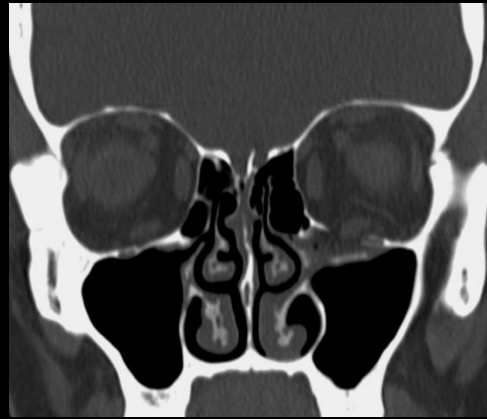
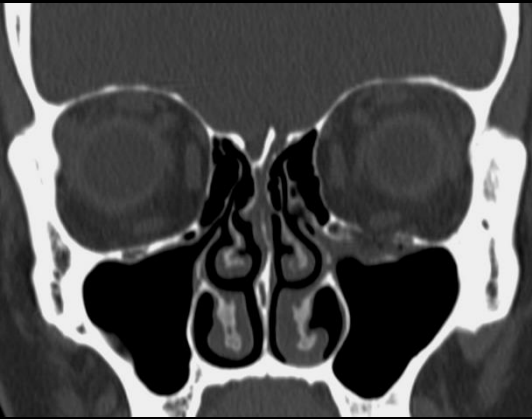


10 Niveau de l'incarcération en rapport avec l'équateur du globe.

Massif facial

Fractures latéro-faciales

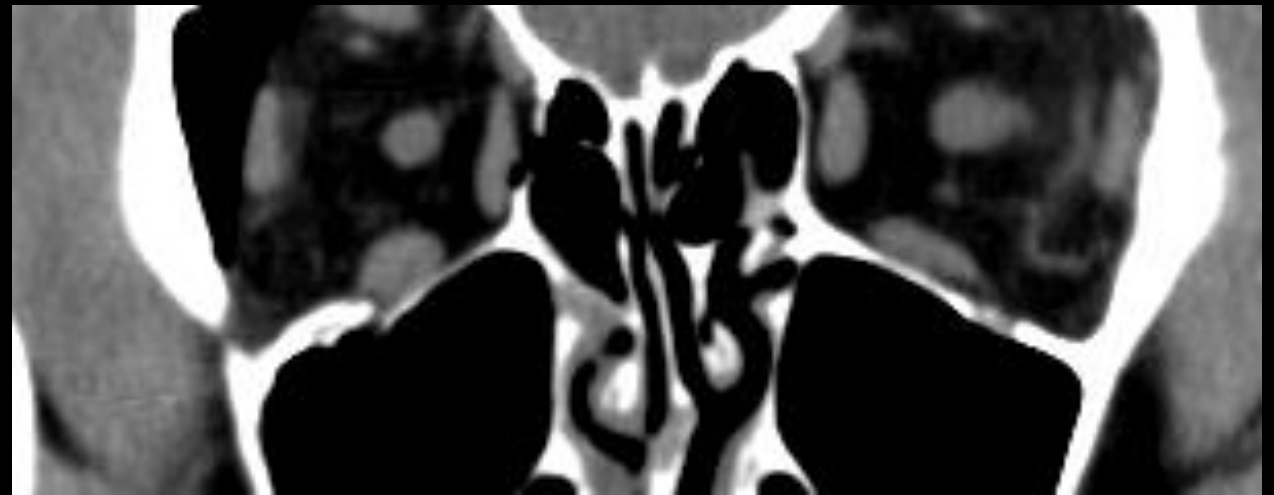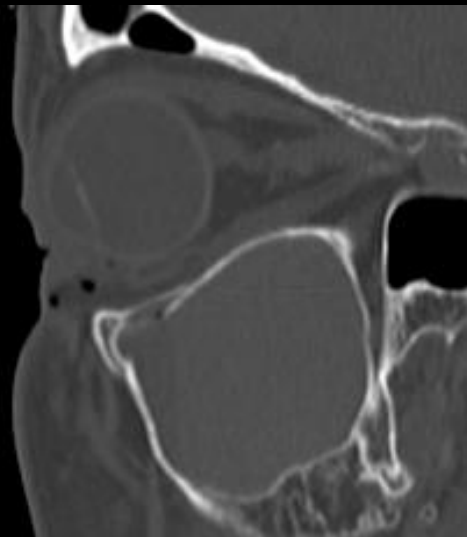
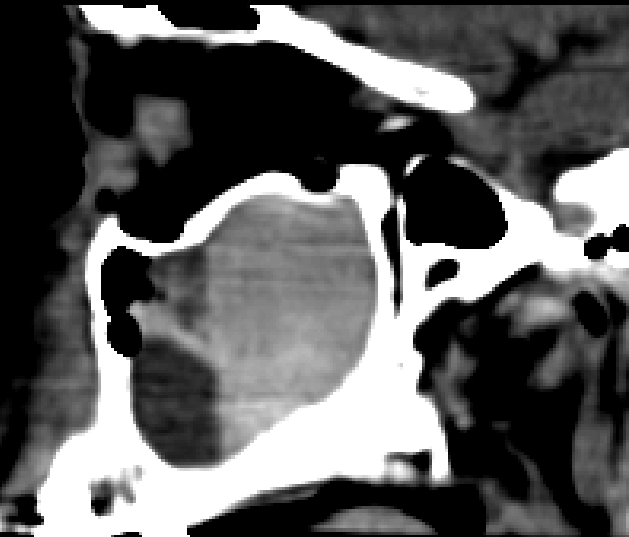
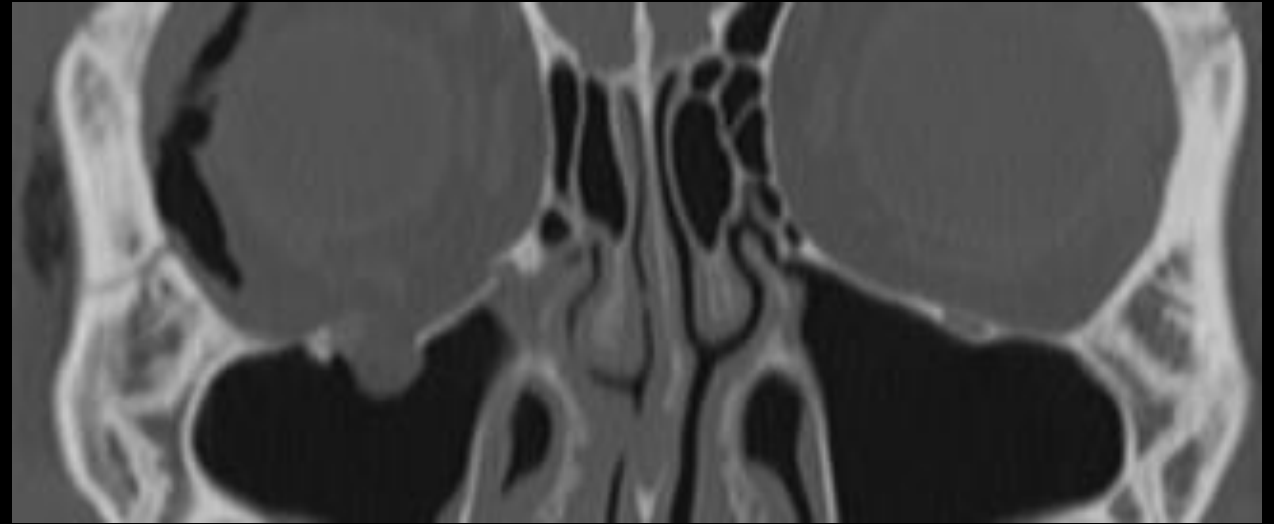
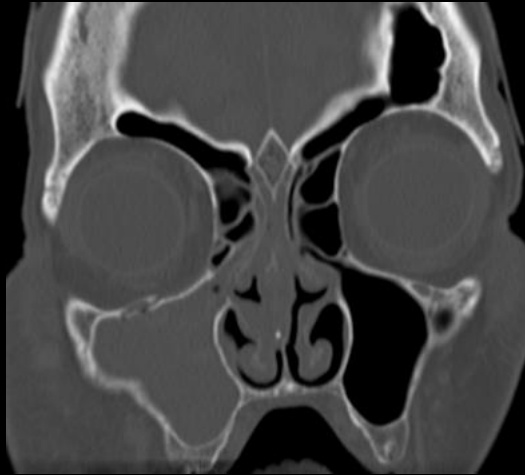
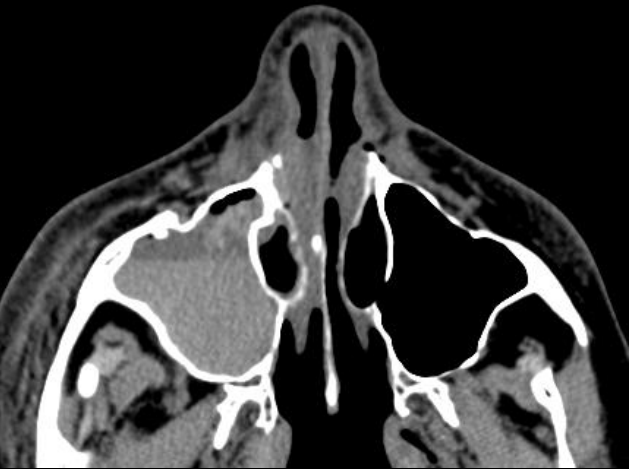
Fractures du plancher et/ou de la paroi médiale de l'orbite



Massif facial

Fractures latéro-faciales

Fractures du plancher et/ou de la paroi médiale de l'orbite

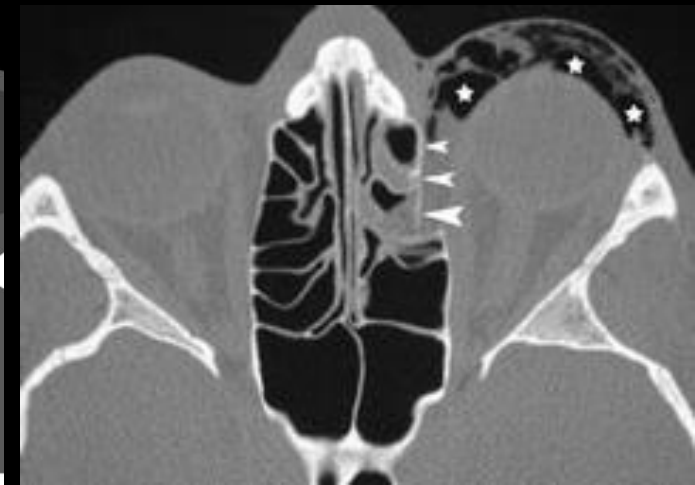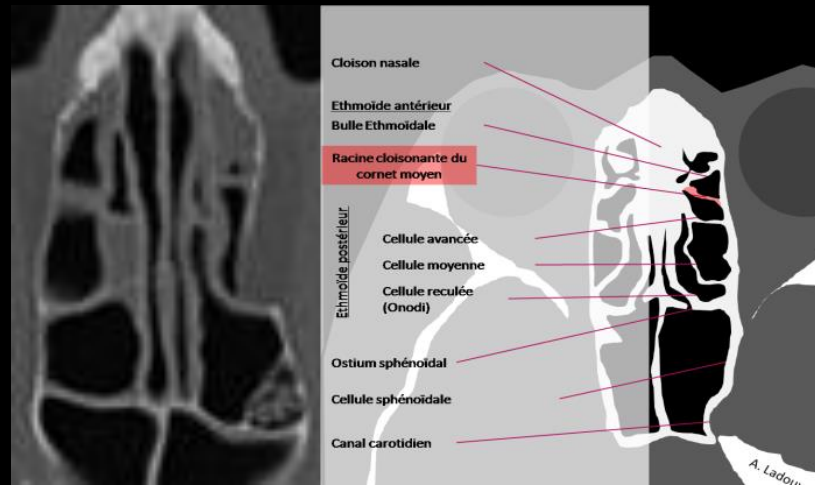

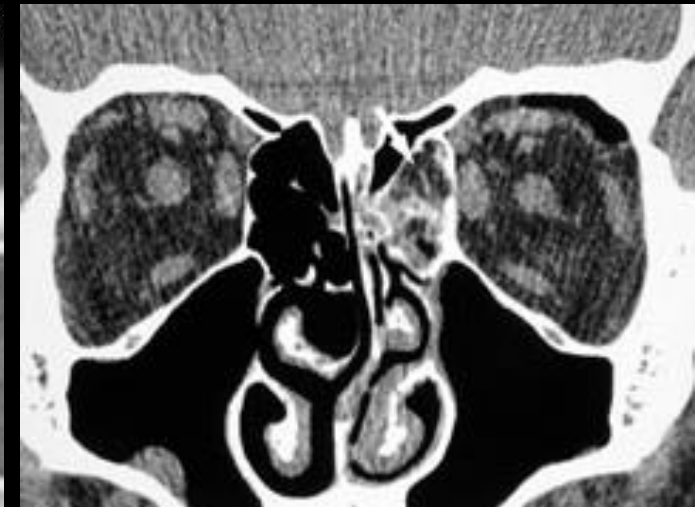
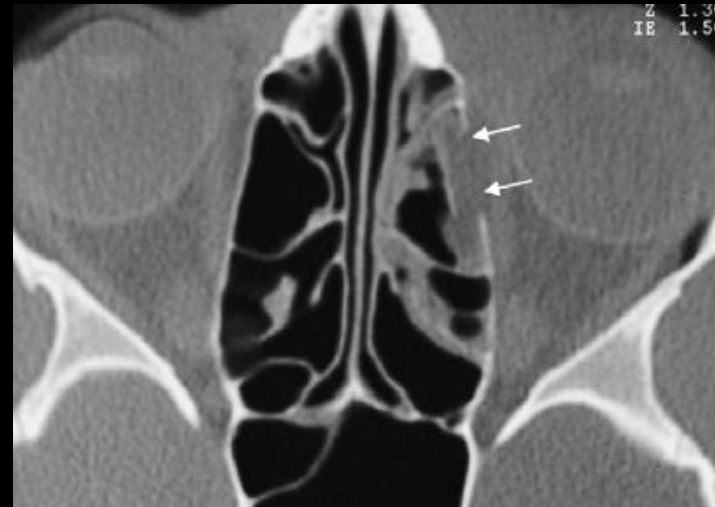Massif facial

Fractures latéro-faciales

Fractures du plancher et/ou de la paroi médiale de l'orbite

- Fracture de la paroi médiale : moins fréquente
- Associée à la fracture du plancher dans 50% des cas
- Touche la paroi latérale de la bulle
- Conséquences fonctionnelles moins graves
- Rarement responsable d'une incarceration du droit interne ou de la graisse orbitaire, enophtalmie et évolution plus facile vers l'infection
- **Diagnostic différentiel** : déhiscence congénitale de la lame papyracée

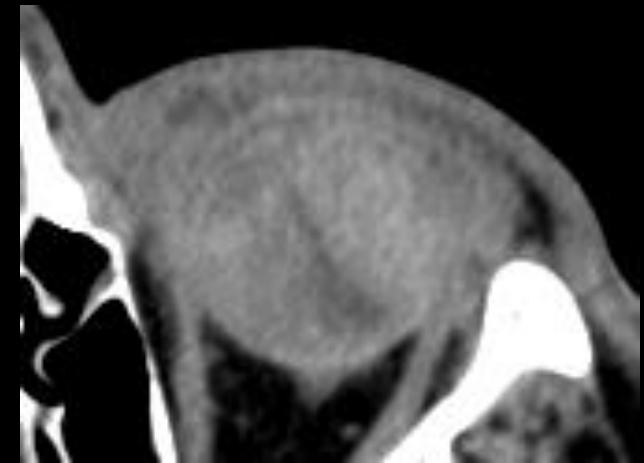
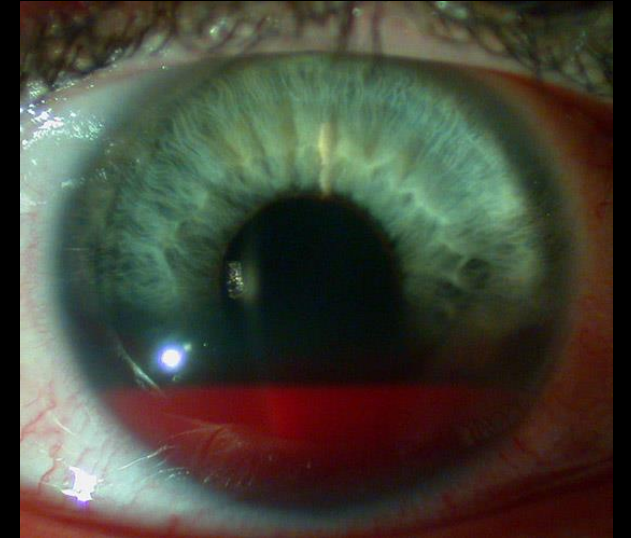


Massif facial

Lésions traumatiques du globe

Atteintes de la chambre antérieure

- **Lacération de la cornée** : diminution du volume de la chambre antérieure
- **Hémorragie de la chambre antérieure** :
 - Hyphéma clinique
 - Mécanisme direct (perforation) ou indirect (décélération)
 - Saignement le plus souvent de l'iris et/ou de l'angle irido-cornéen (fragile ++)
 - Aspect typique
 - Présence de sang en avant du cristallin
 - Hyperdensité spontanée de la CA

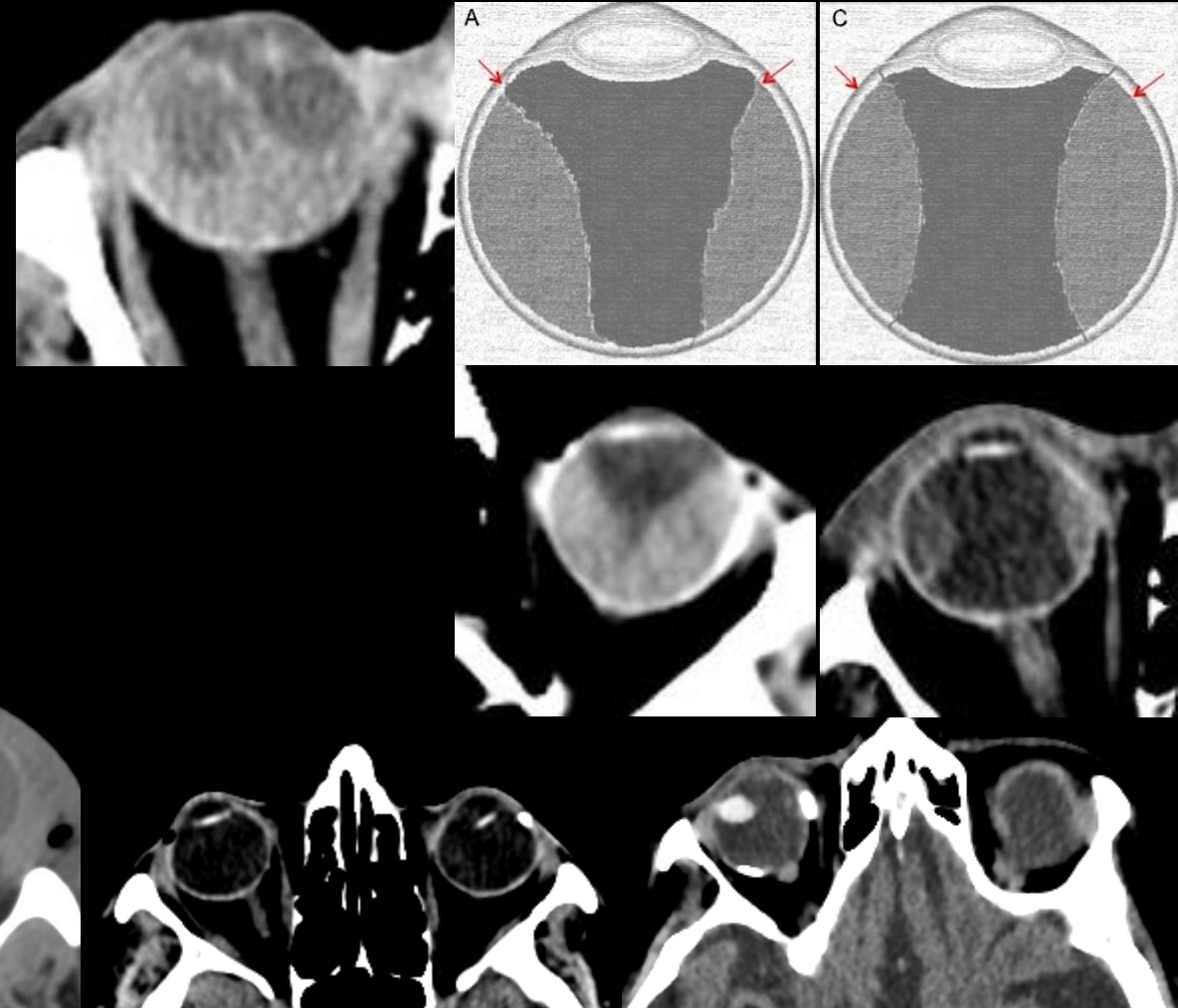


Massif facial

Lésions traumatiques du globe

Atteintes de la chambre postérieure

- **Hémorragies intra-vitréennes** : hyperdensité spontanée au sein de la chambre postérieure
- **Décollement de rétine** : ligne dense en forme de V; la pointe du V se trouvant en regard de la papille
- **Décollement de la choroïde** : aspect de lentille biconvexe (accumulation de liquide dans l'espace sous-arachnoïdien)
- **Luxation/subluxation cristallinienne**

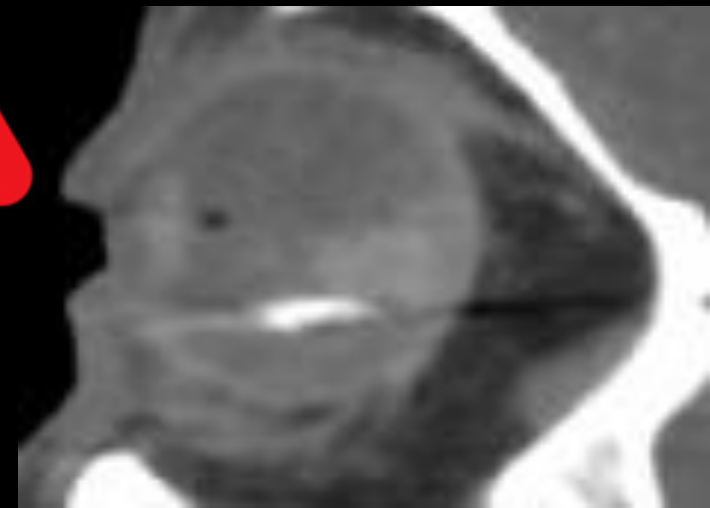
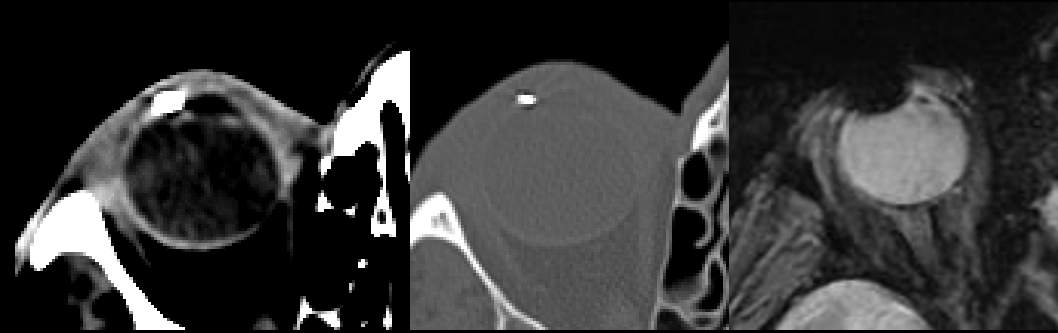


Massif facial

Lésions traumatiques du globe

Corps étranger

- **CE métallique** :
 - Fortement hyperdenses en TDM et générant des artefacts métalliques
 - CONTRE INDICATION ABSOLUE à l'IRM
- **CE minéraux** (verre sécurit, pierre) :
 - Faiblement denses, leur détection dépend de leur taille et de leur composition
 - Plus facilement vus si le verre est plombé ou recouvert de peinture contenant du métal
 - Le plus souvent seul un artefact est visible (EG T2)
- **CE en plastique** :
 - Très peu denses et parfois difficile à repérer
 - Mieux vus si recouverts de métal
- **CE végétaux** :
 - De diagnostic difficile, de densité variable selon leur stade de décomposition
 - Hypodenses au stade précoce car contiennent de l'air (une zone de pneumorbitie géométrique doit faire évoquer un CE végétal); iso- ou faiblement hyperdense au stade chronique
 - hyposignal par rapport à la graisse en T1 et en T2
- Injection de gadolinium et saturation de la graisse : recherche d'un granulome ou d'une cellulite associée à la périphérie du corps étranger

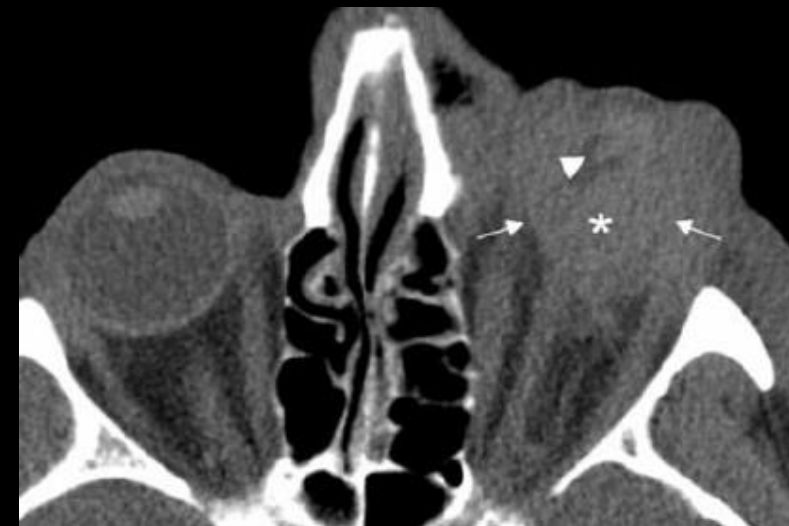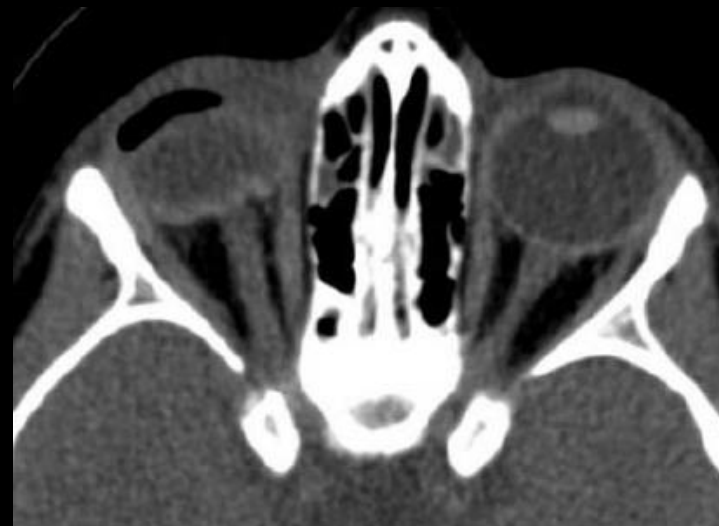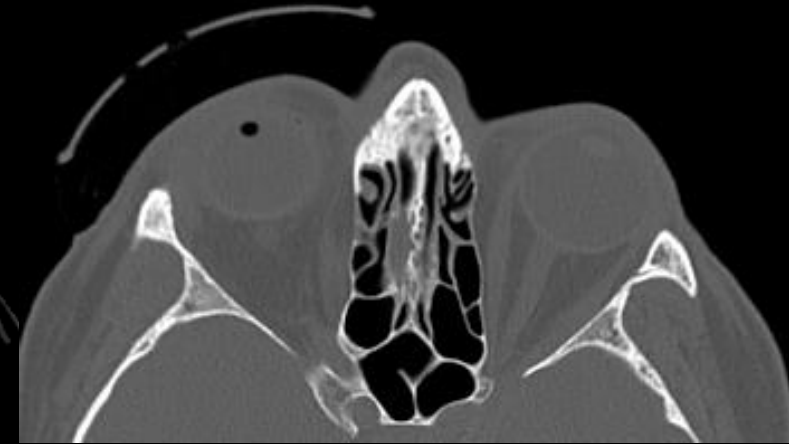
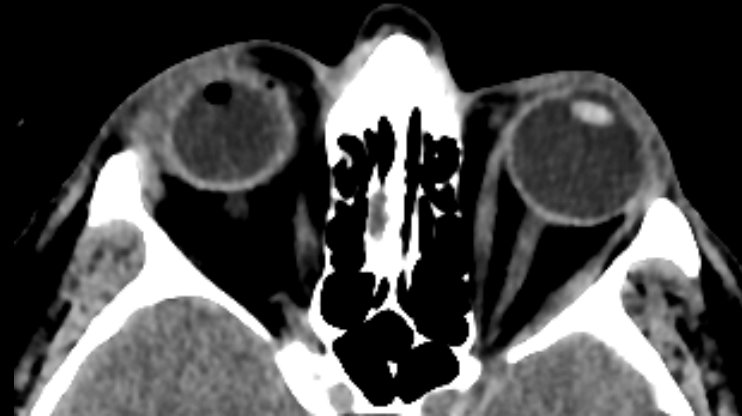


Massif facial

Lésions traumatiques du globe

Plaie pénétrante

- Signes directs :
 - Interruption sclérale (orifice d'entrée et/ou de sortie)
- Signes indirects :
 - Air intra oculaire
 - Perte sphéricité du globe
 - Hémorragie intra-vitréenne
 - Réduction chambre antérieure
 - Luxation cristallin



Massif facial

Fractures horizontales ou occluso-faciales

Classification de Lefort

- Méthode de lecture simplifiée :

1- Analyse des processus ptérygoïdes du sphénoïde :
Toujours fracturés quelque soit le stade de la fracture

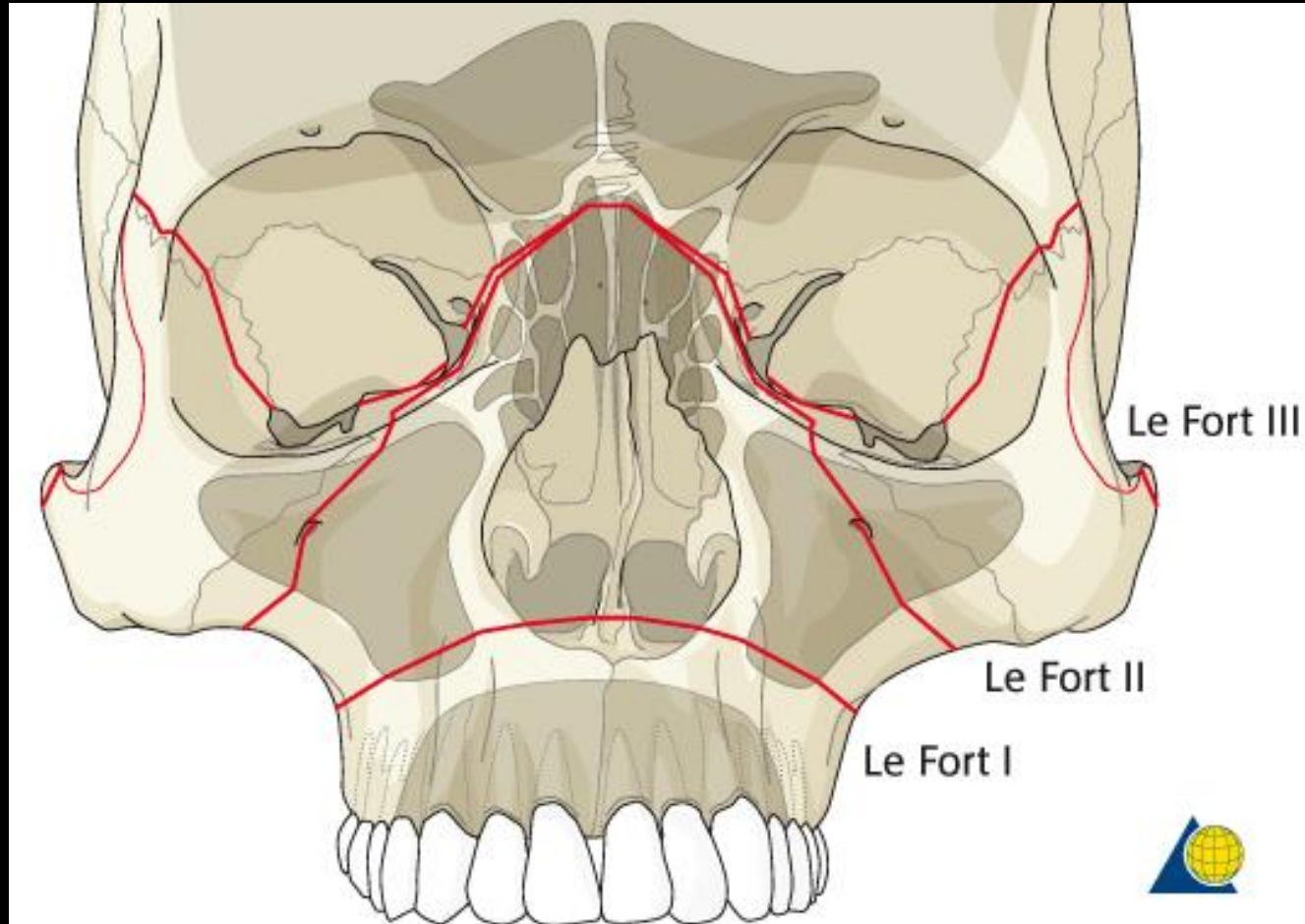
2- Recherche de la composante unique : Analyse des structures osseuses dont l'atteinte est propre à chaque type de fracture



Marge latérale de la fosse nasale

Rebord orbitaire inférieur

Arcade zygomatique



Massif facial

Fractures horizontales ou occluso-faciales

Lefort I

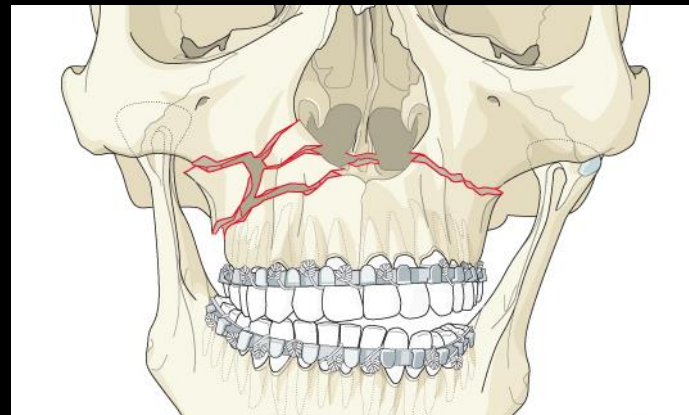
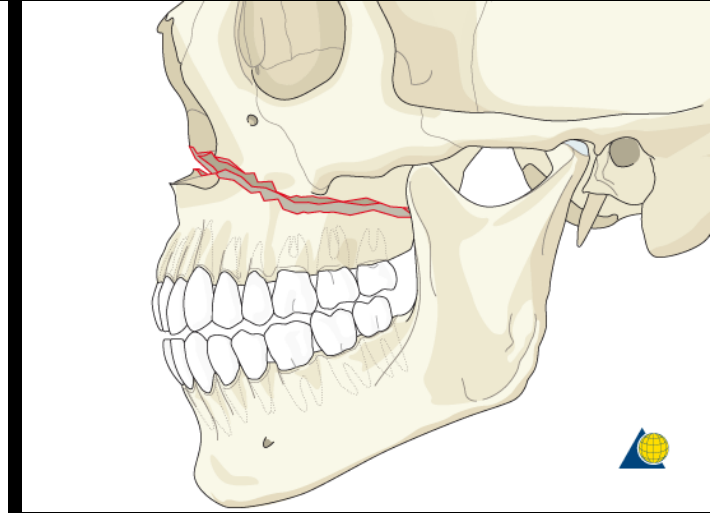
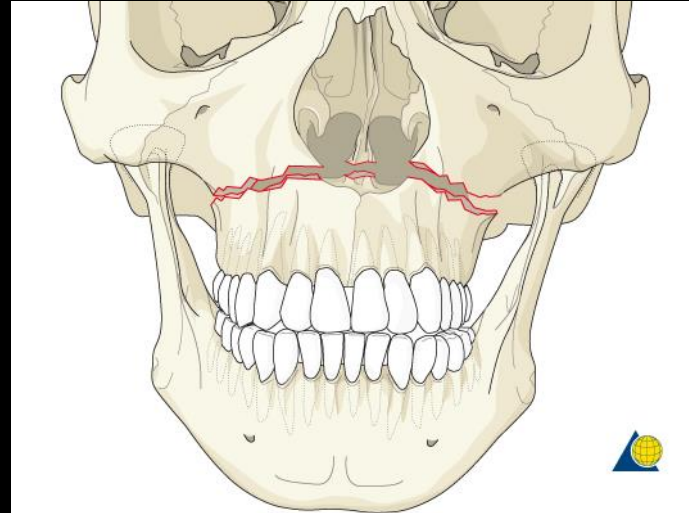
- La plus fréquente
- FRACTURE TRANSMAXILLAIRE : apparition d'un palais dur « flottant »
- Trait transversal passant par le maxillaire en avant et les processus ptérygoïdes en arrière.

METHODE DE LECTURE :

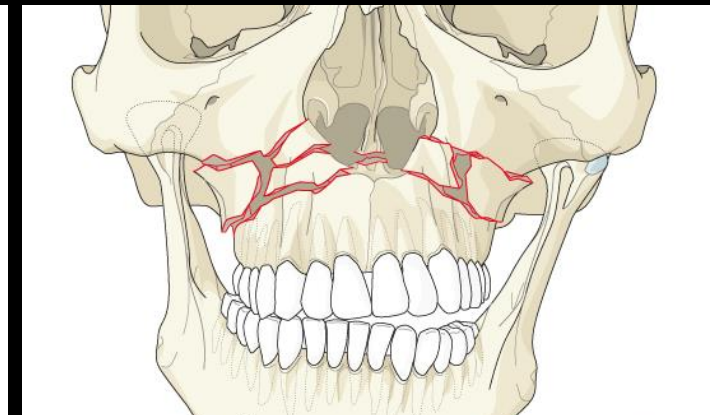
- Fracture des processus ptérygoïdes
- Fracture de la marge latérale de la fosse nasale

PIEGES :

Les fractures Lefort 1 sont des fractures Bilatérales des maxillaires
Si fracture unilatérale = Fracture sagittale du maxillaire



Comminution unilatérale

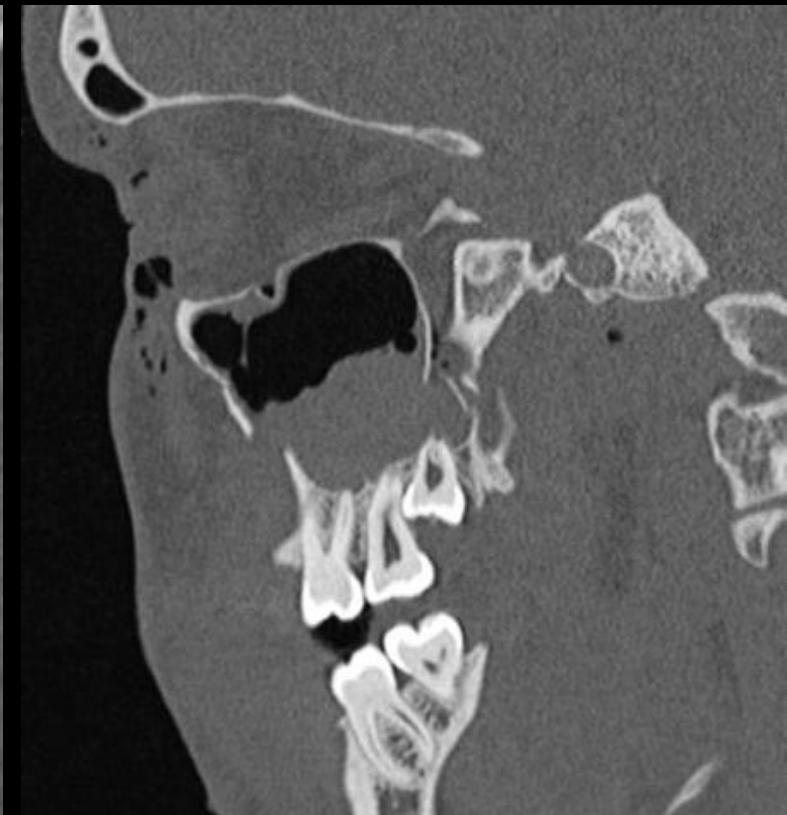
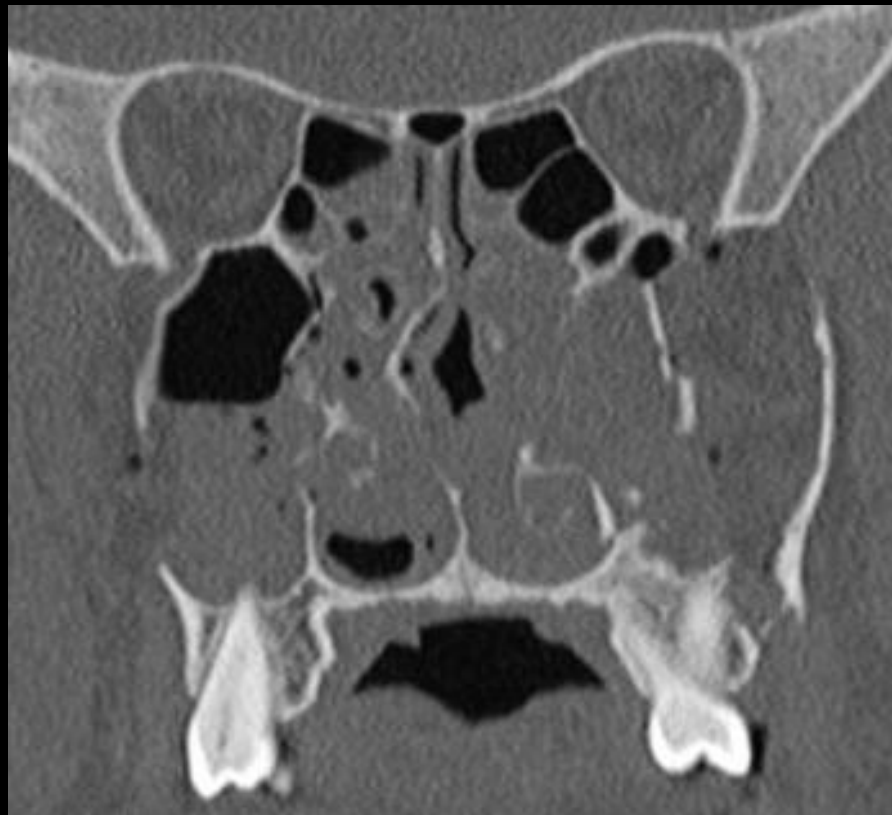
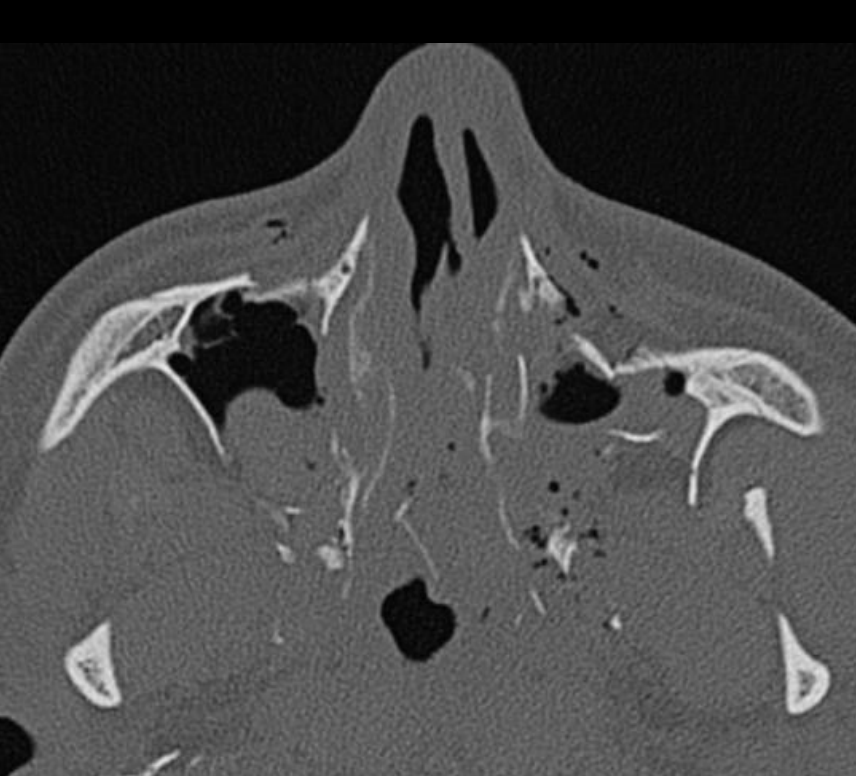Comminution bilatérale

Massif facial

Fractures horizontales ou occluso-faciales

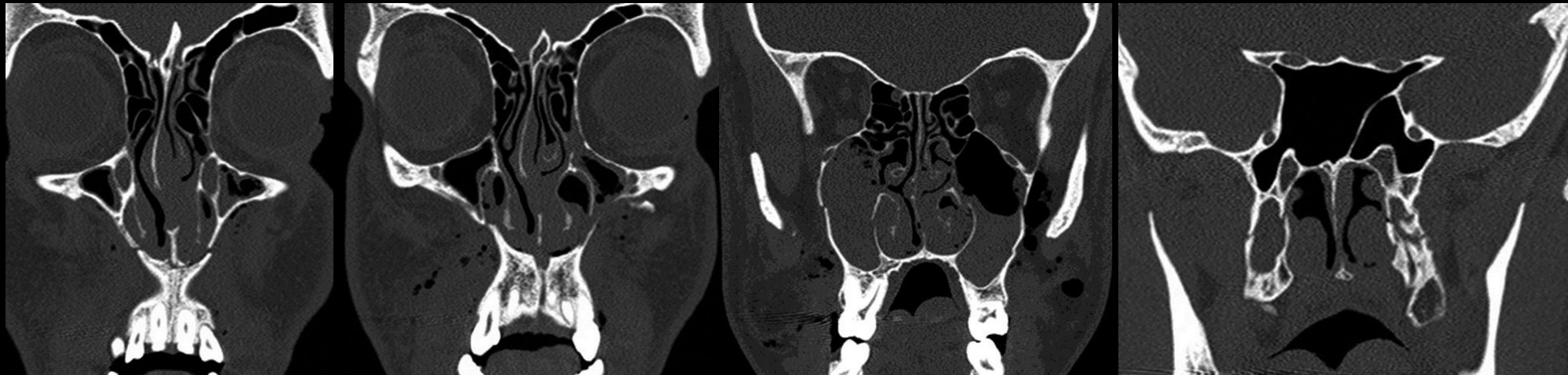Lefort I



Massif facial

Fractures horizontales ou occluso-faciales

Lefort I



Massif facial

Fractures horizontales ou occluso-faciales

Lefort II

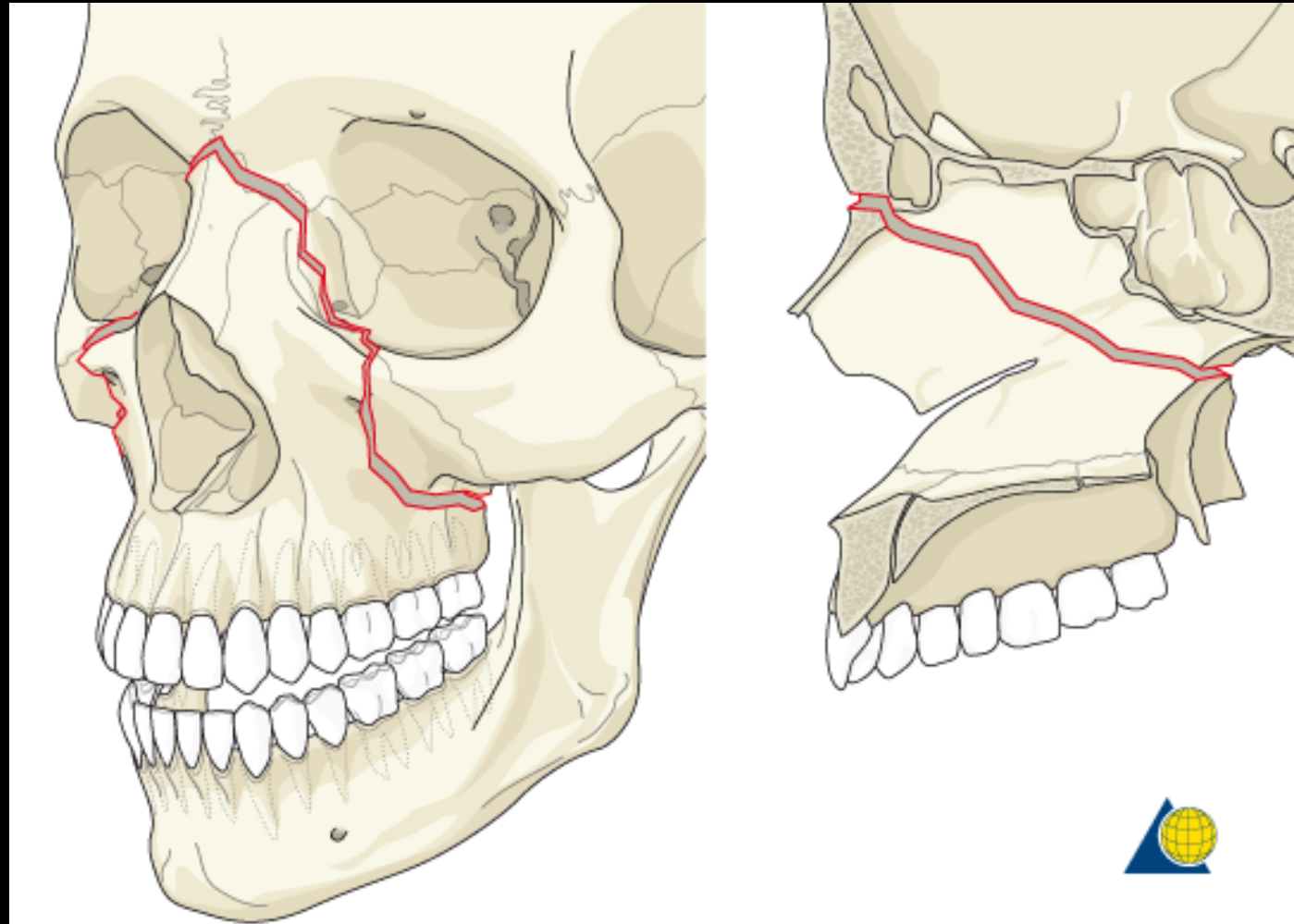
- Synonyme : fracture pyramidale
- Fracture séparation os maxillaires et nasaux en un seul bloc depuis les os zygomatiques
- Atteinte rebord inf, plancher et paroi latérale des orbites → sutures naso-frontales

METHODE DE LECTURE :

- Fracture des processus ptérygoïdes
- Fractures rebord orbitaire inférieur

PIEGES :

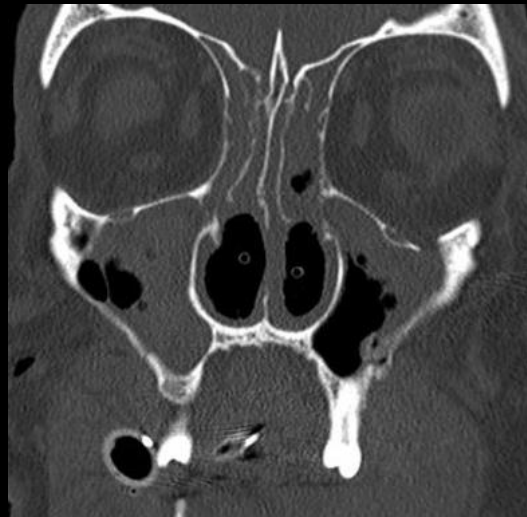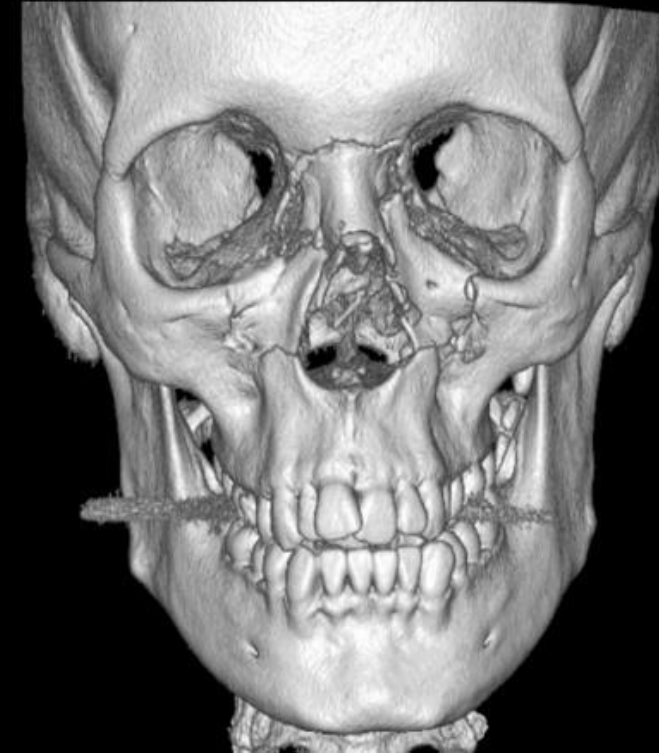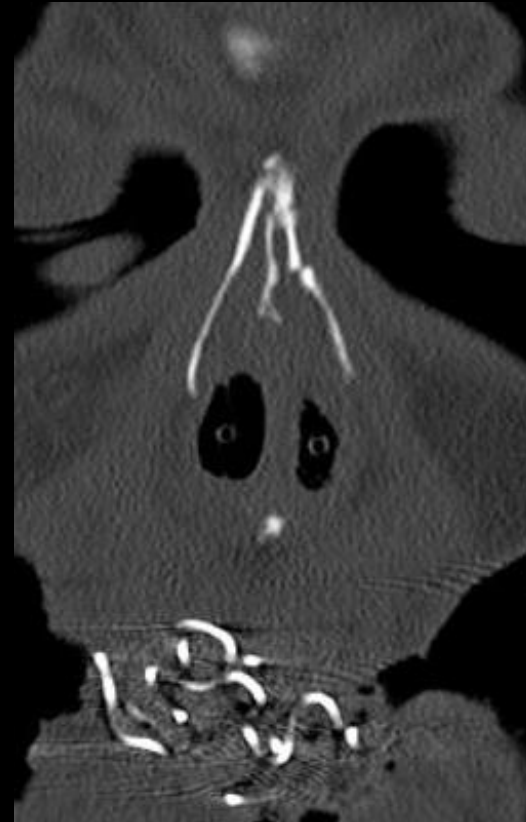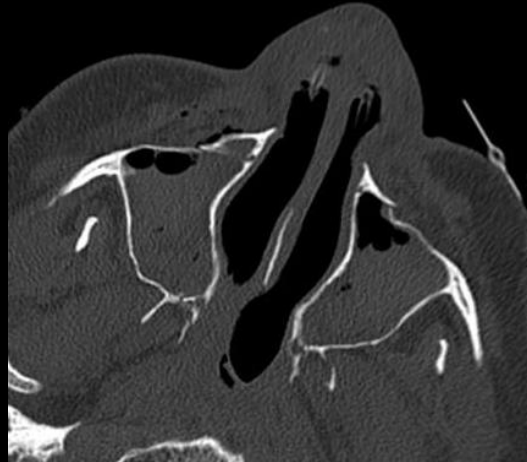
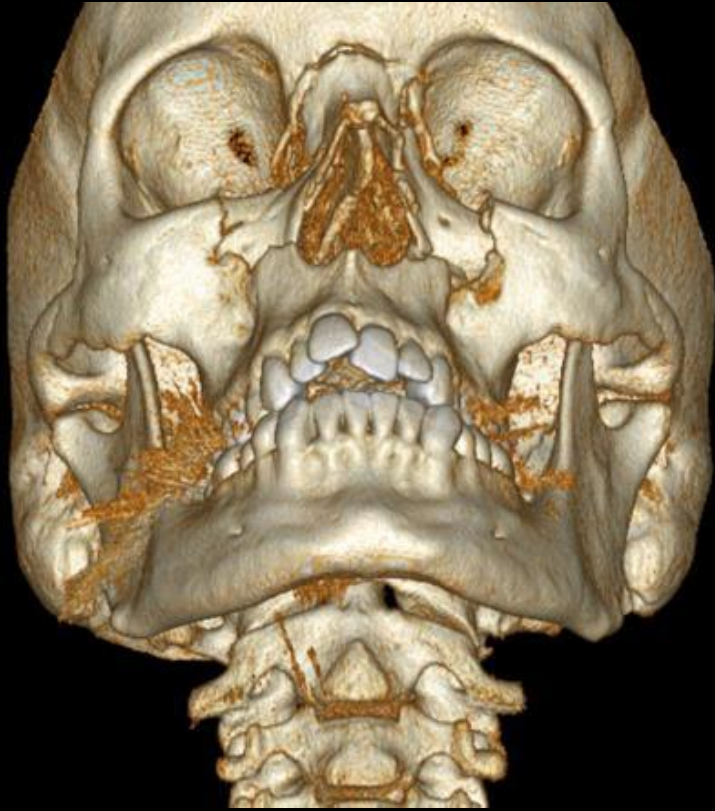
Diagnostic différentiel difficile avec une Fracture naso-orbito-ethmoïdale = extension antérieure idem, mais pas d'atteinte dans NOE des processus ptérygoïdes.



Massif facial

Fractures horizontales ou occluso-faciales

Lefort II



Massif facial

Fractures horizontales ou occluso-faciales

Lefort III

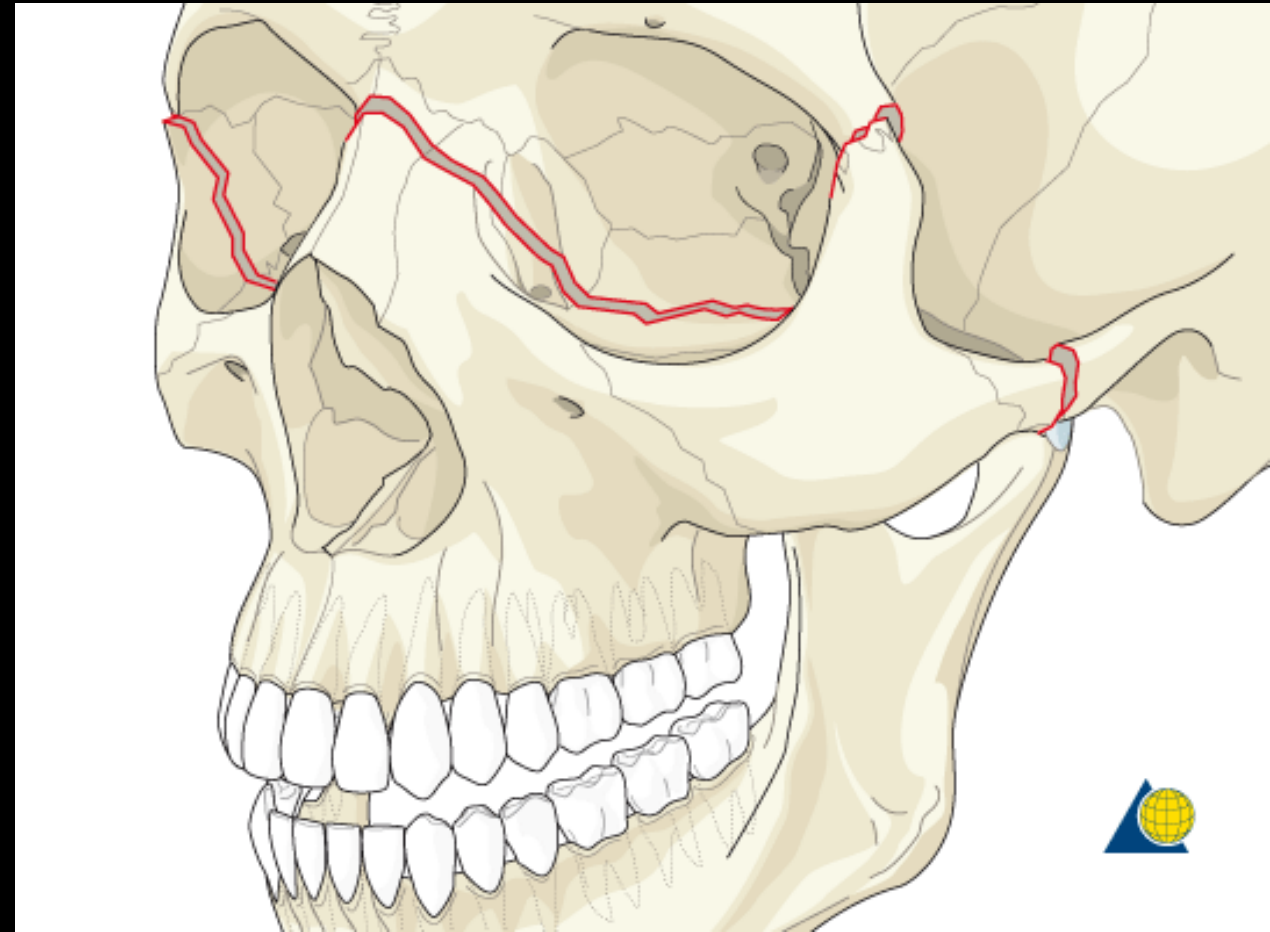
- Synonyme : disjonction cranio-faciale
- Face « flottante »
- Séparation en un seul bloc os zygomatique-maxillaire-ethmoïde-lacrymo-nasaux des os frontaux, temporaux et sphénoïdes

METHODE DE LECTURE :

- Fracture des processus ptérygoïdes
- Fractures arcades zygomatiques +/- fronto-zygomatiques

PIEGES :

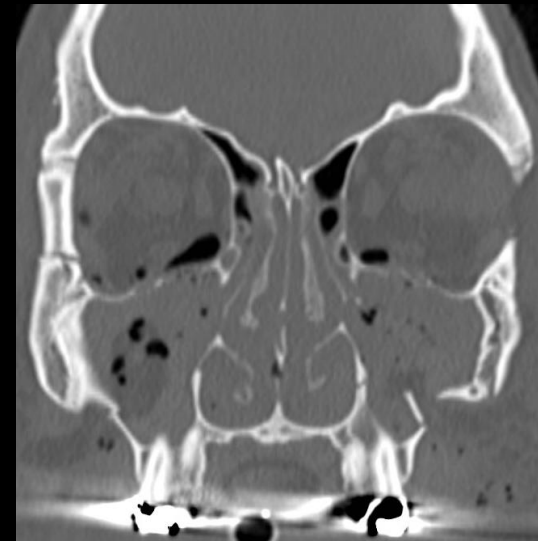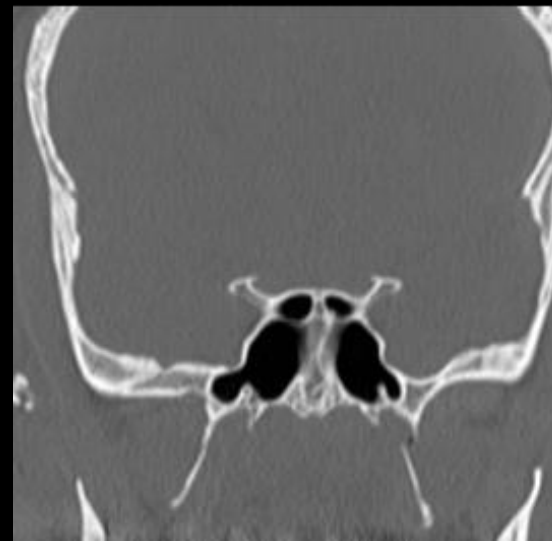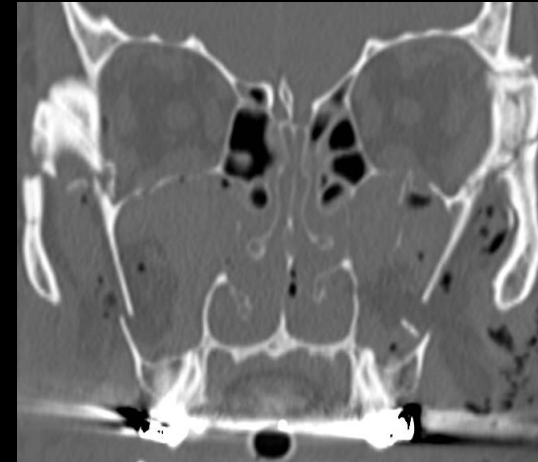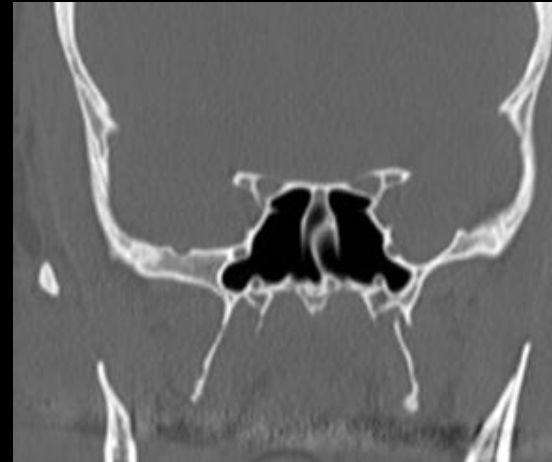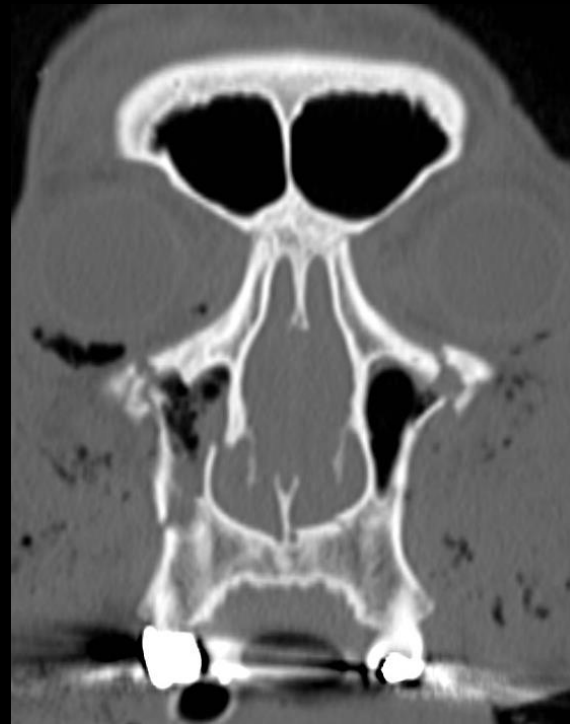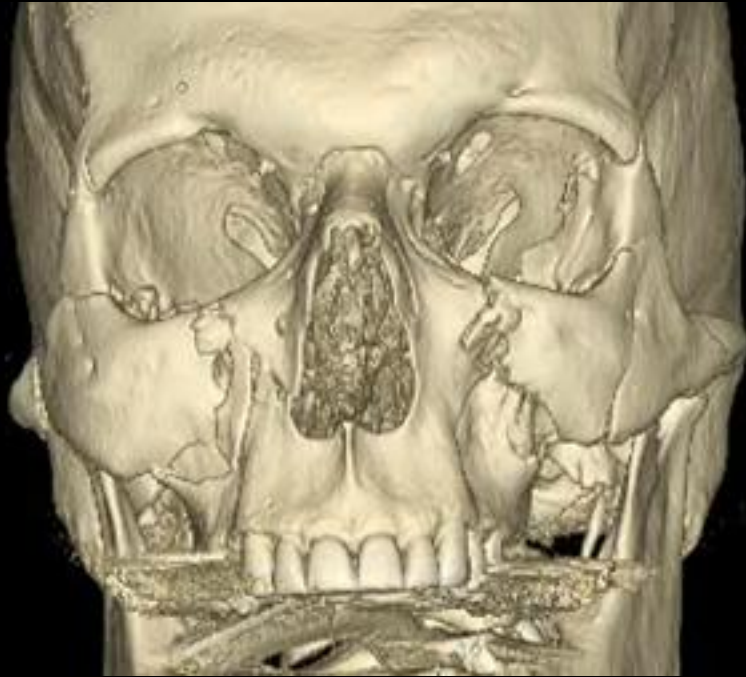- Disjonction des sutures naso-frontales dans les Lefort II et III
- Pas d'extension vers le bas du lefort III : rebord orbitaire inf intègre
- Extension latérale aux sutures zygomatico frontales



Massif facial

Fractures horizontales ou occluso-faciales

Lefort III



Massif facial

Association lésionnelle

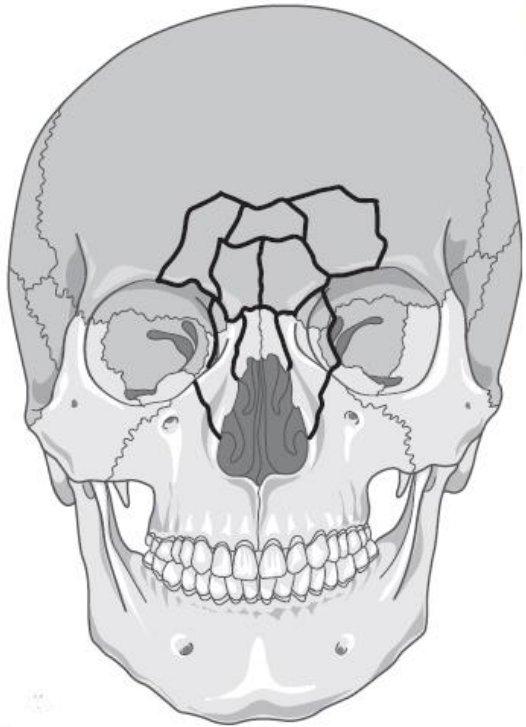


Figure 7 *Fractures centrales (CNEMFO).*

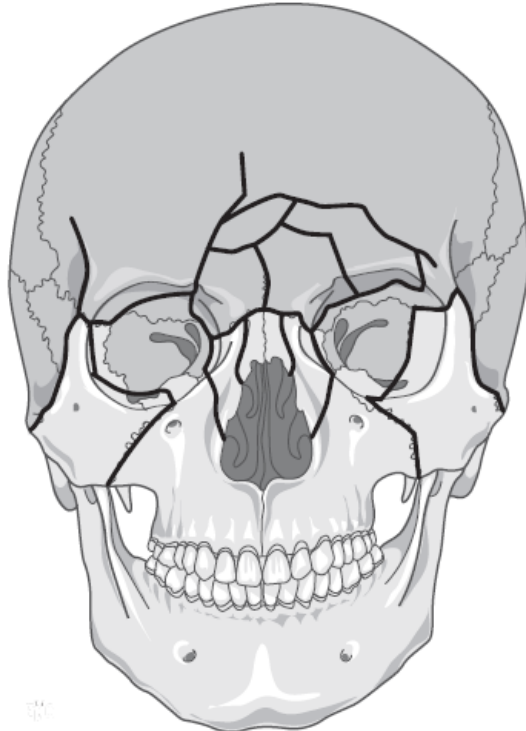


Figure 9 *Fractures étendues centrales et latérales.*

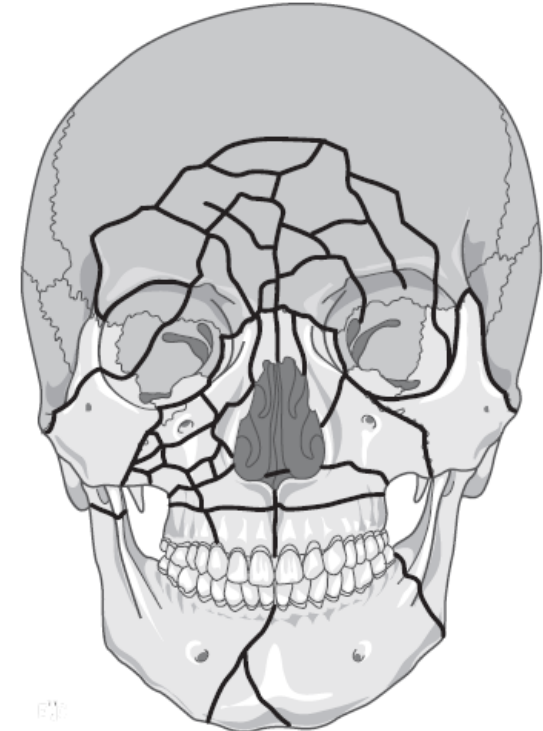
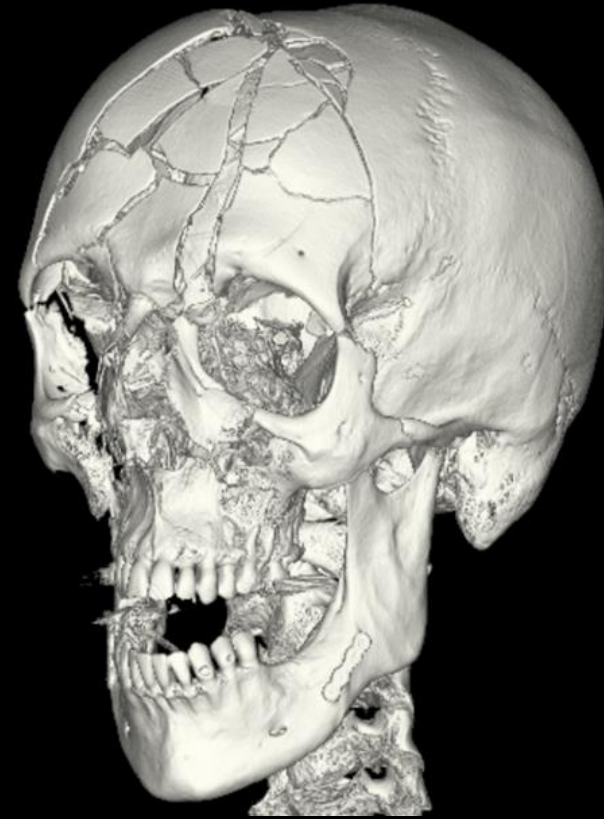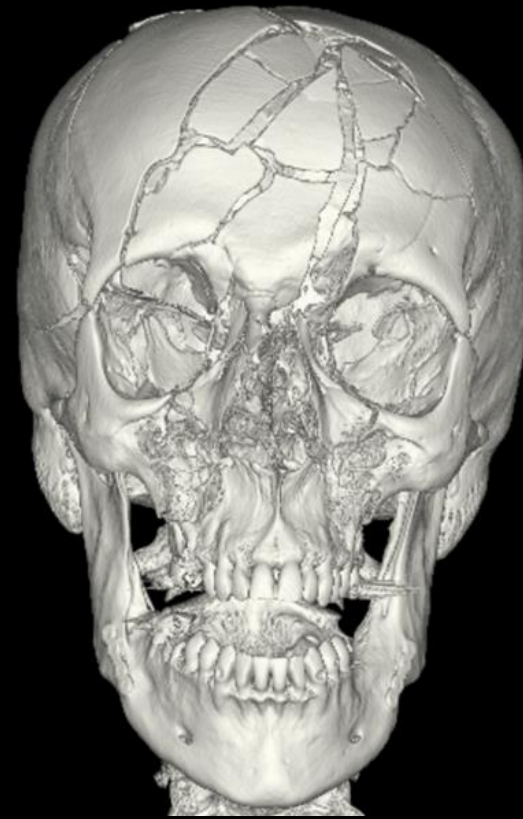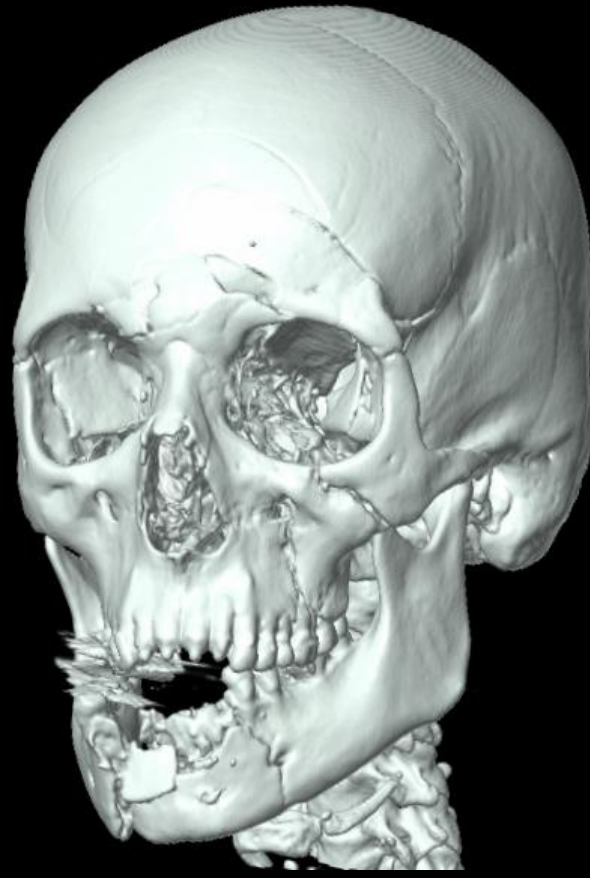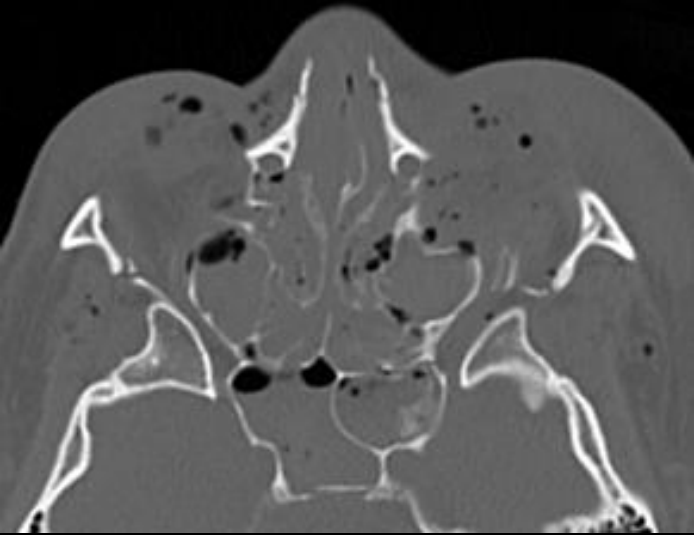
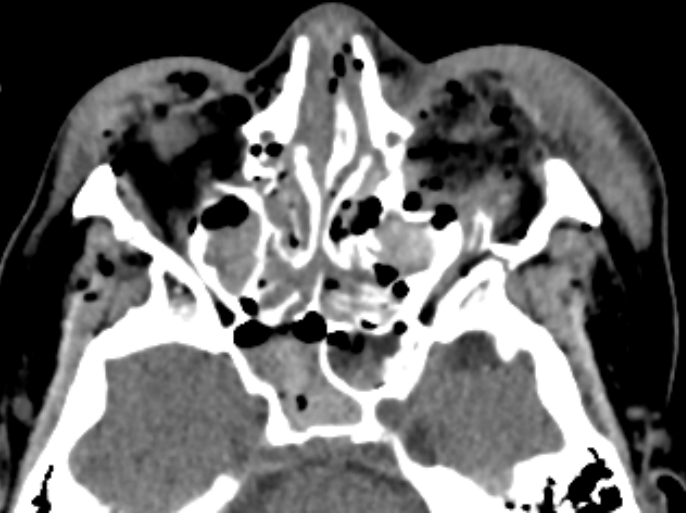


Figure 10 *Fractures panfaciales.*

Massif facial

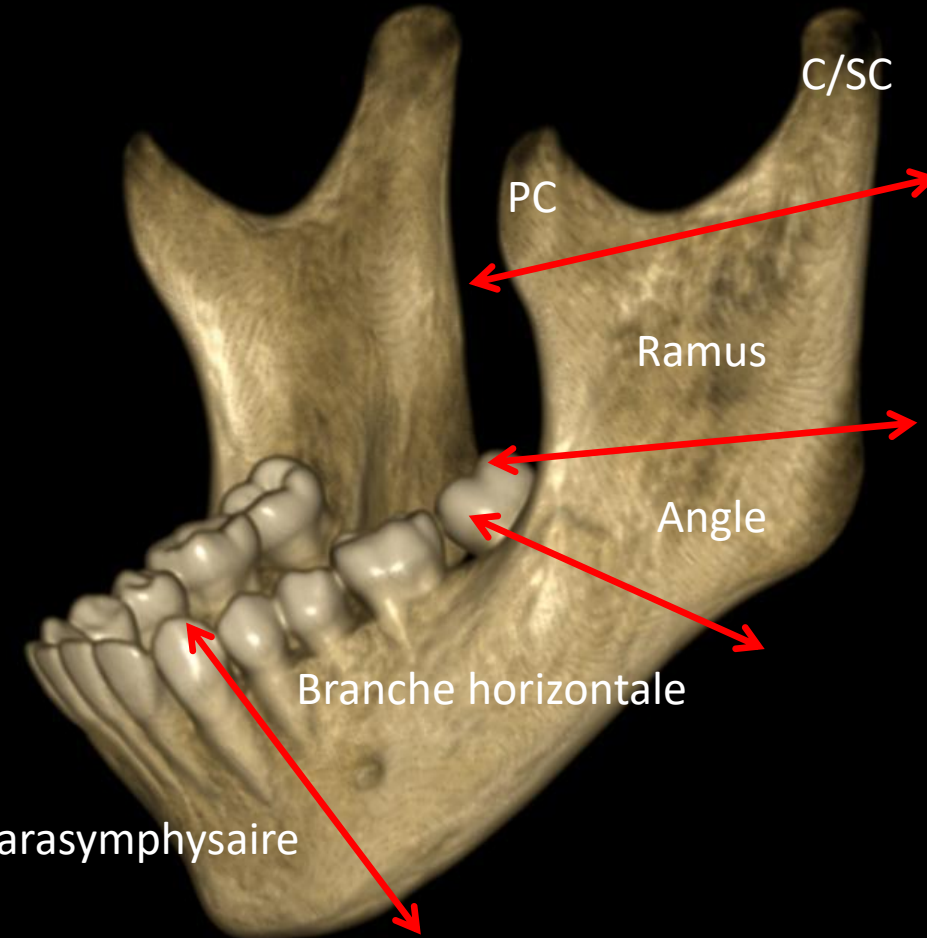
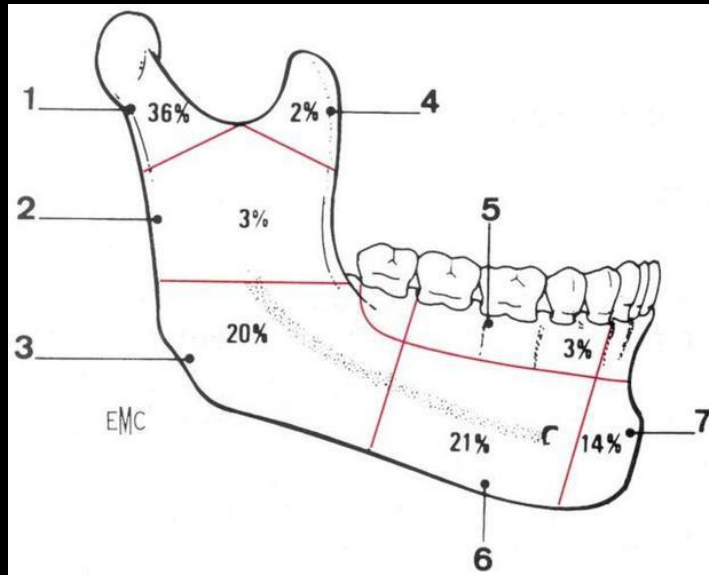
Association lésionnelle

Fracas facial



Mandibule

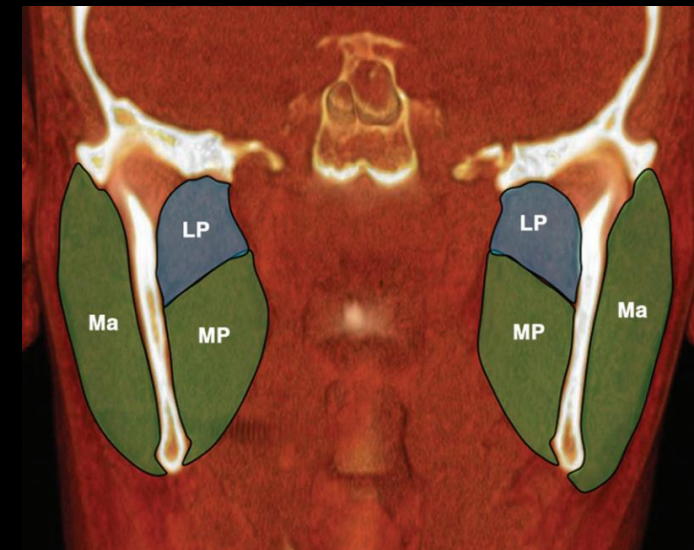
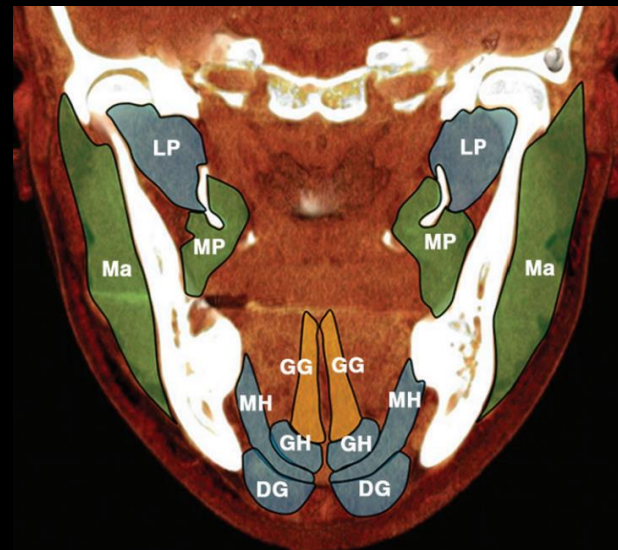
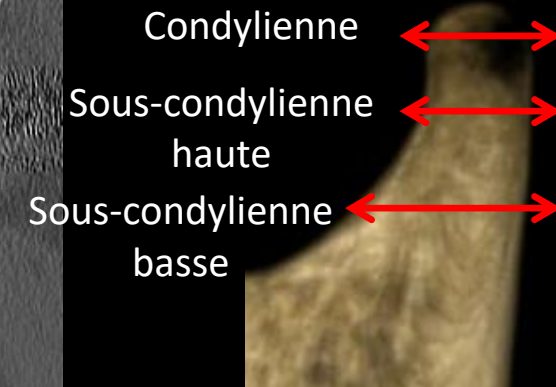
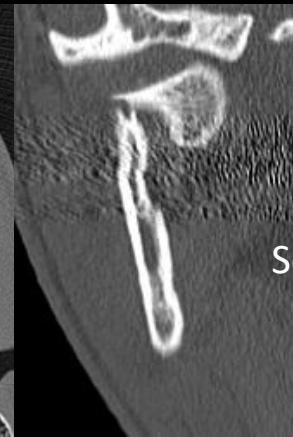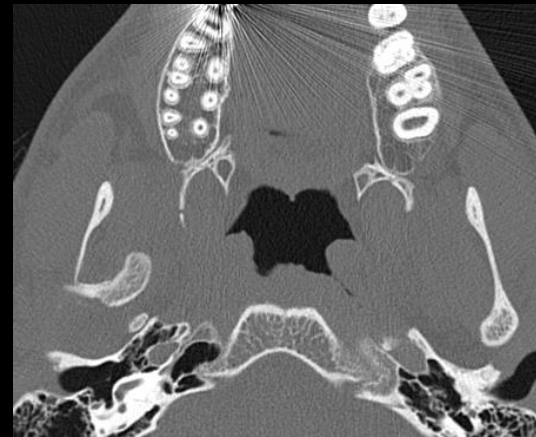- Seul os mobile de la face
- Atteinte très fréquente : **50% des traumatismes maxillo-faciaux**
- **Fréquence des formes bi- ou tri-focales**
- Importance du bilan précis et exhaustif : risque de complications fonctionnelles +++ : perte de l'articulé dentaire, dysfonctionnement, ankylose de l'ATM...



Mandibule

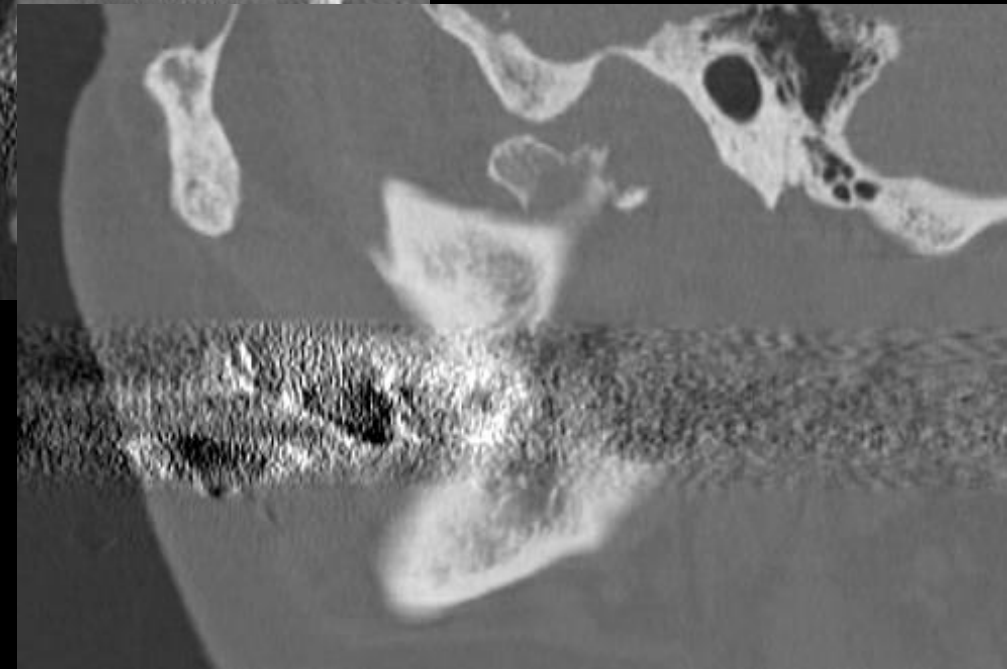
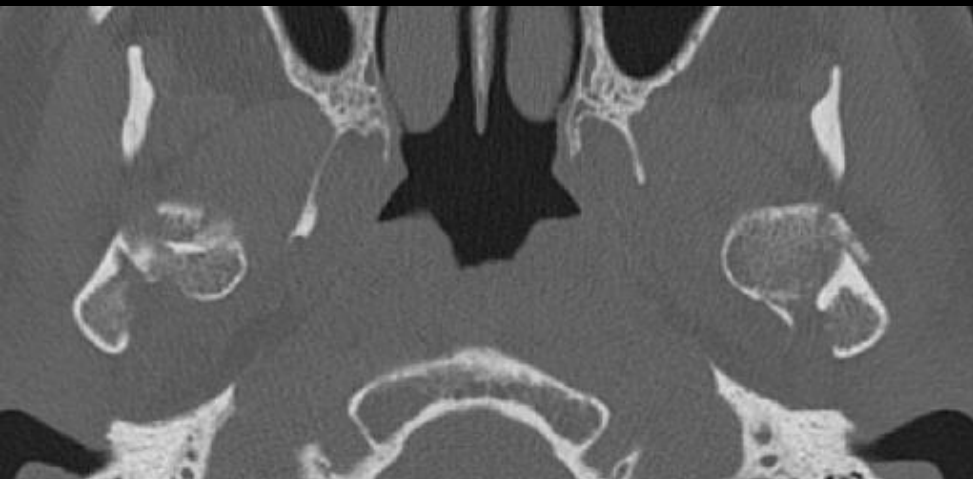
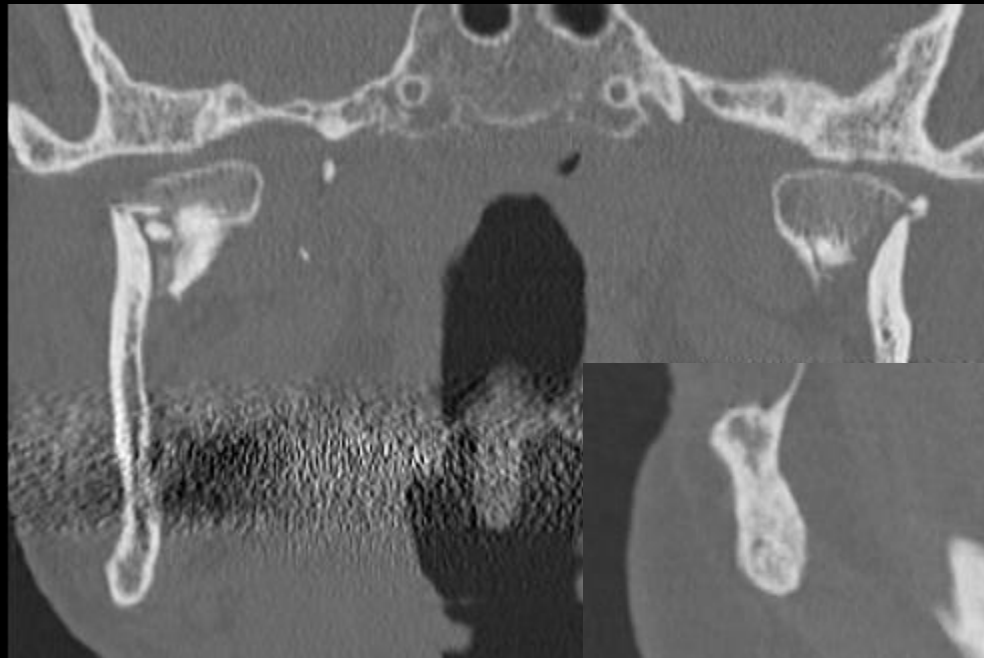
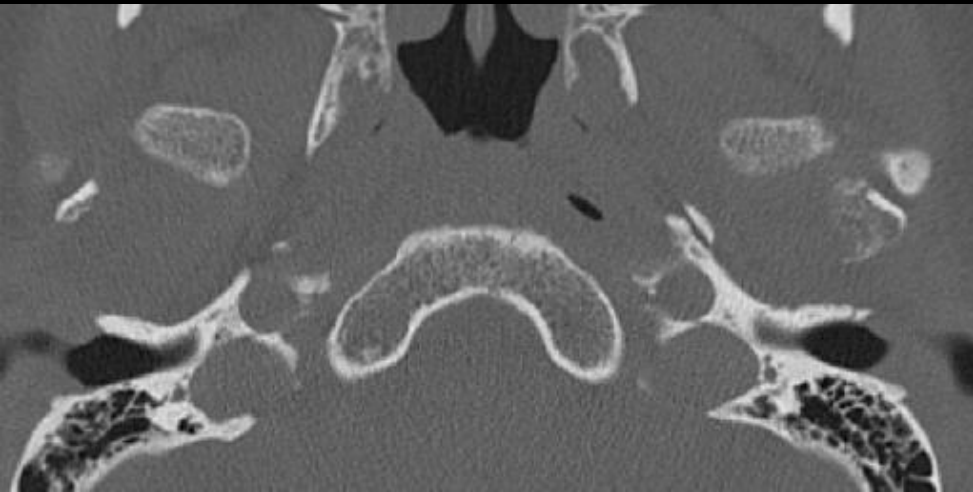Fractures de la région condylienne

- 25-40% des fractures mandibulaires
- Fractures intra-articulaires (condylienne et sous-condylienne haute) et extra-articulaires (sous-condylienne basse et base du col)
- Déplacements : luxation antéro-interne
- Une fracture du tympanal peut être associée
- Le décalage dentaire est d'autant moins important que la lésion est plus haut située; à l'inverse, plus elle est bas située, plus les troubles occlusaux sont marqués, par traction antéro-interne de la tête sous la traction des muscles ptérygoïdiens latéraux
- Fracture du processus coronoïde beaucoup plus rares (2%)



Mandibule

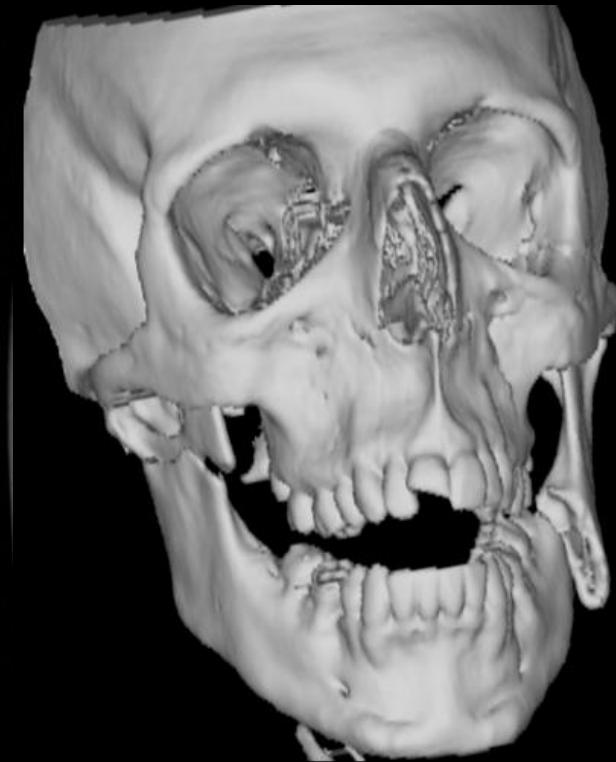
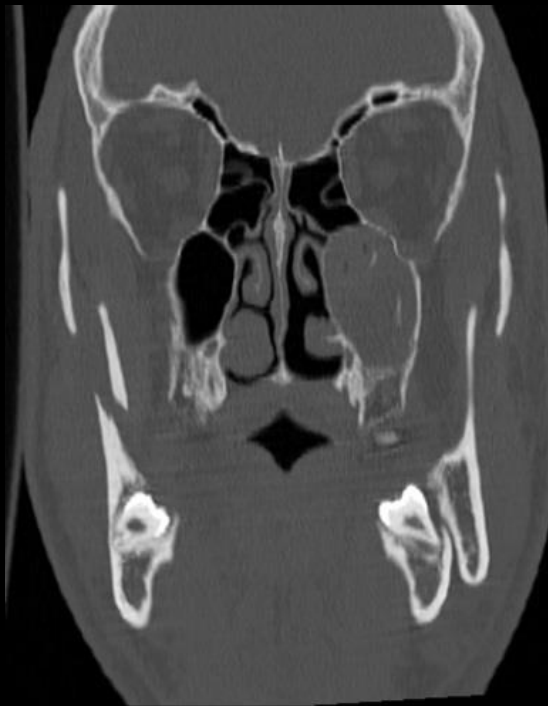
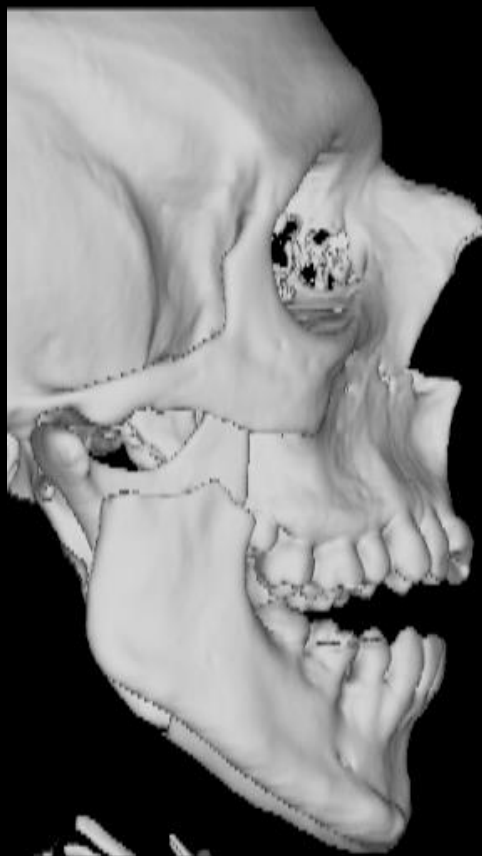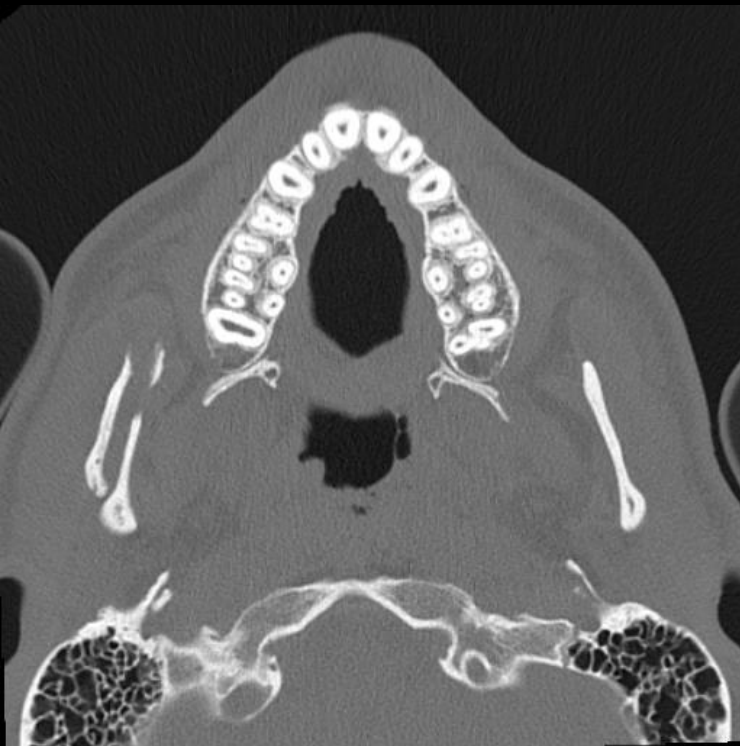
Fractures de la région condylienne



Mandibule

Fractures du ramus

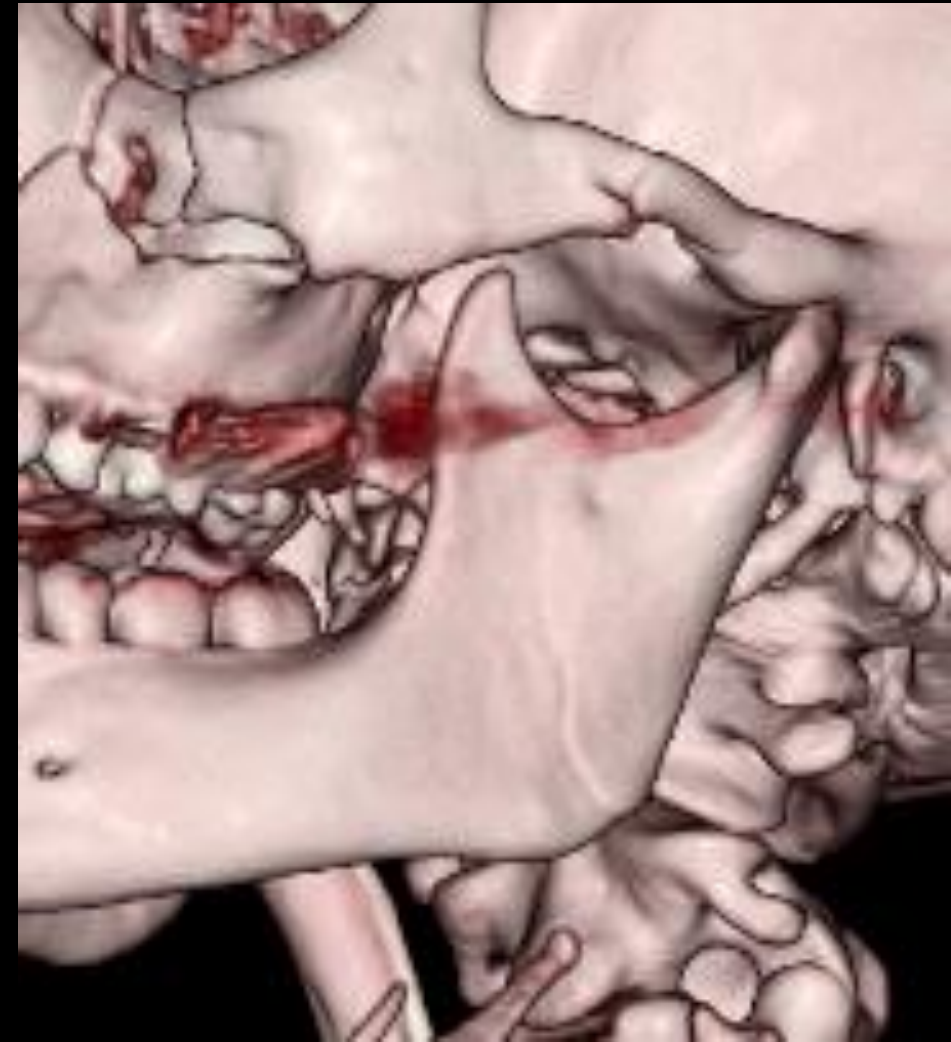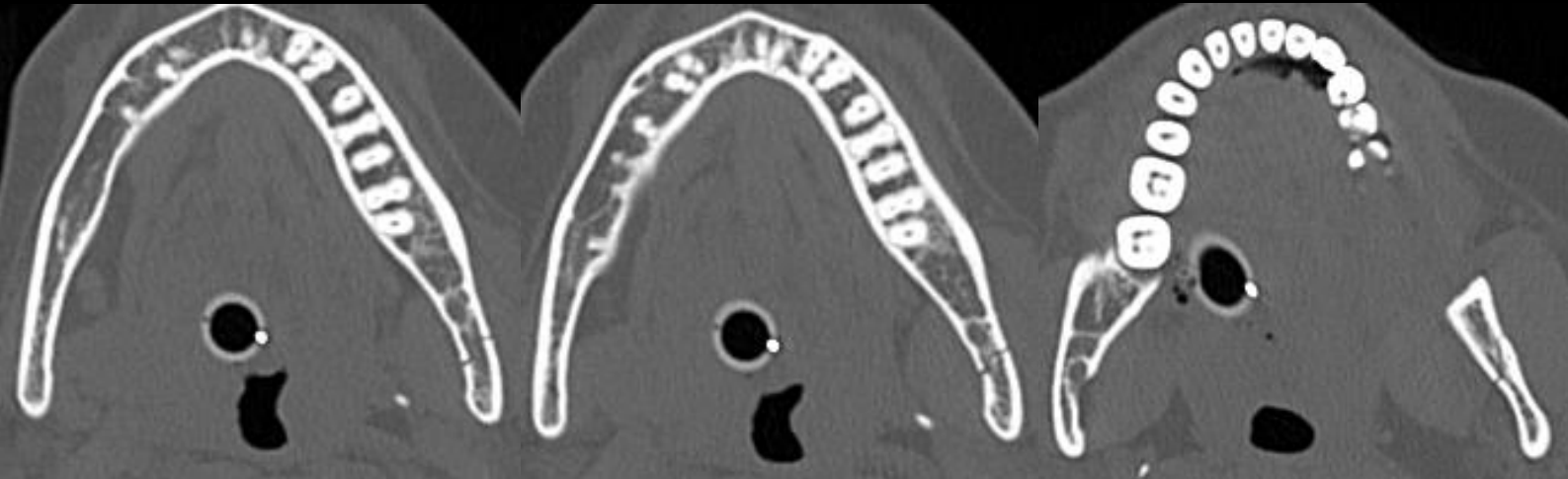- Plus résistant et plus rarement atteint



Mandibule

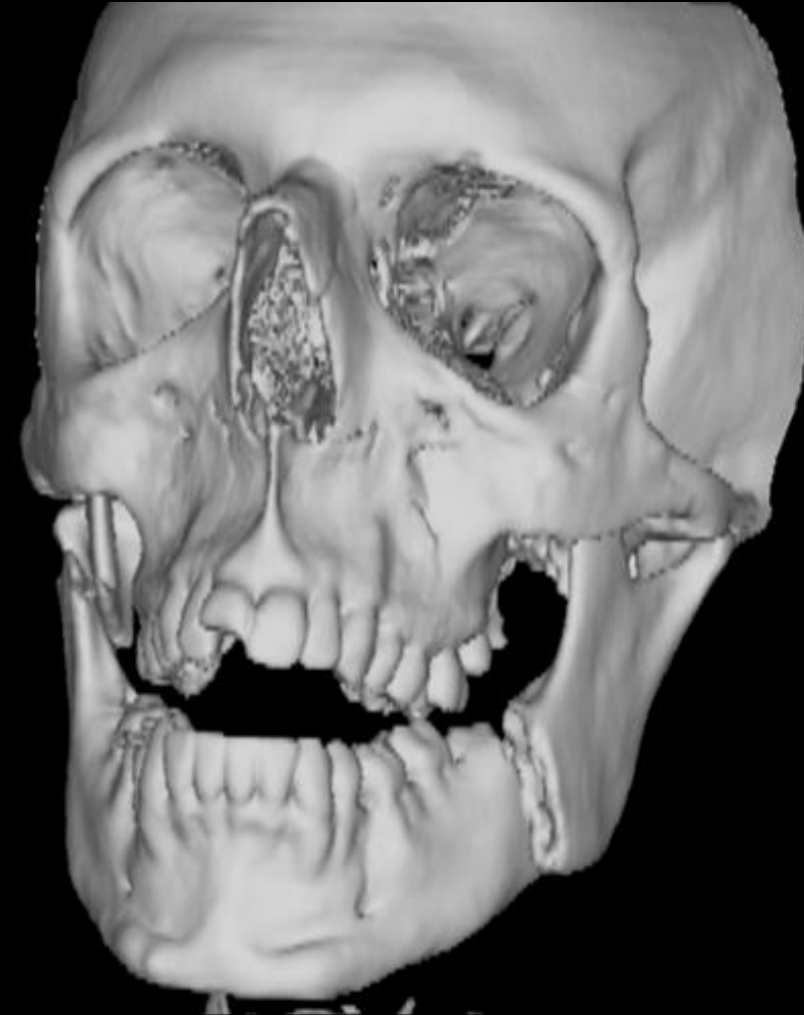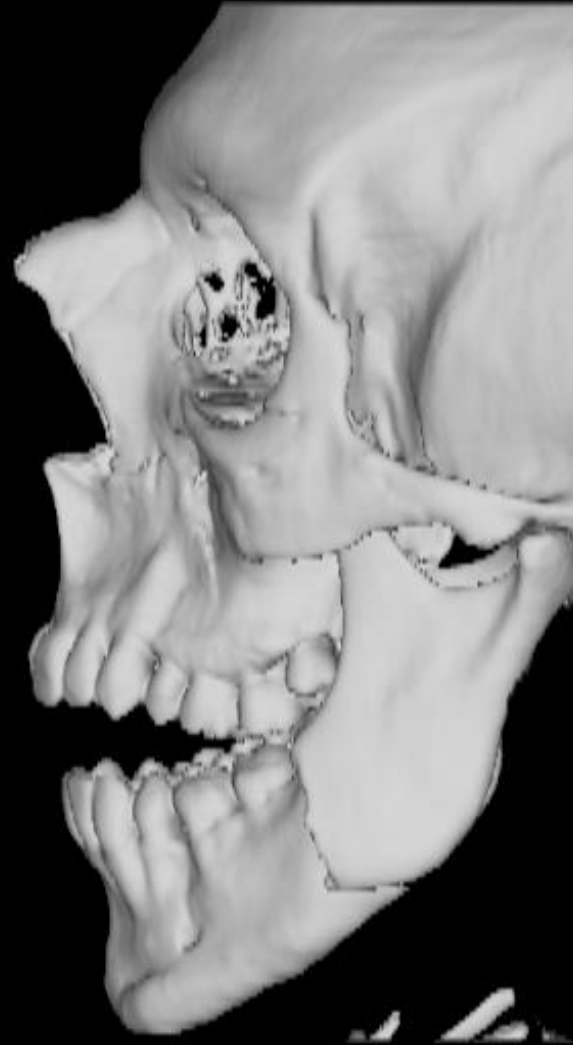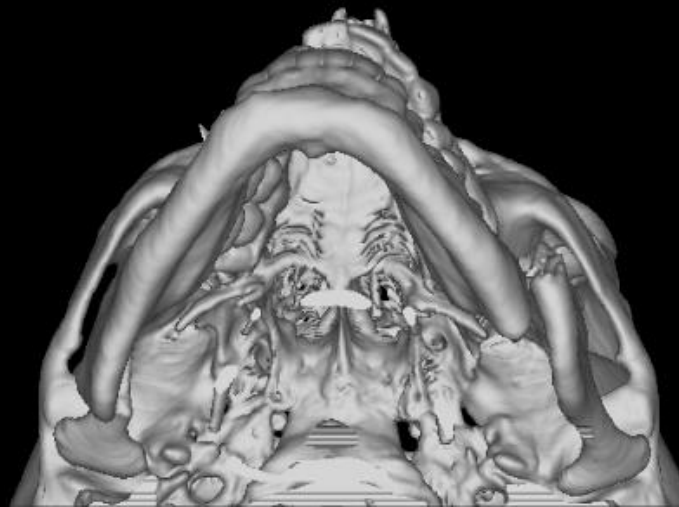
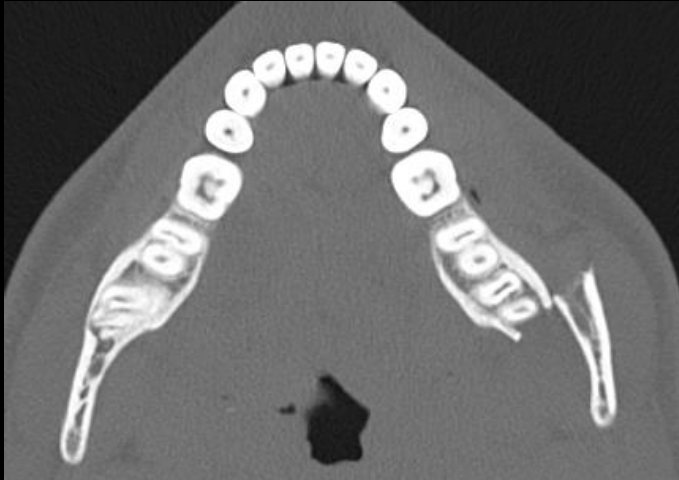Fractures de l'angle mandibulaire

- Fréquentes (10 à 30%)
- Souvent déplacées sous l'action des muscles masticateurs
- Isolées ou associées à des fractures de la portion dentée horizontale



Mandibule

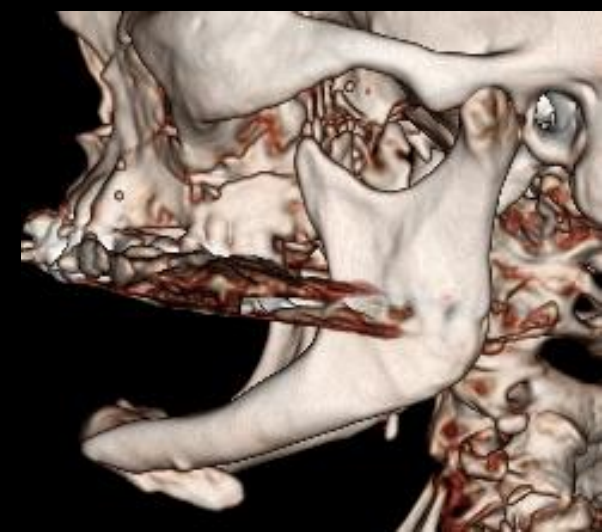
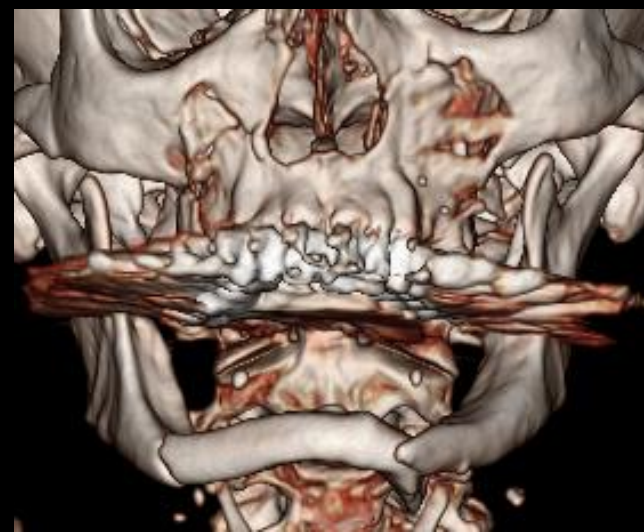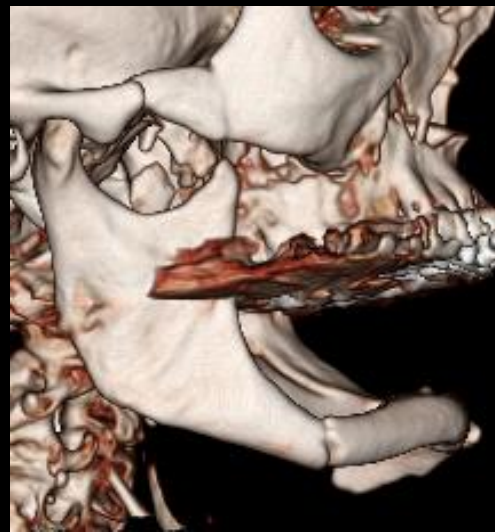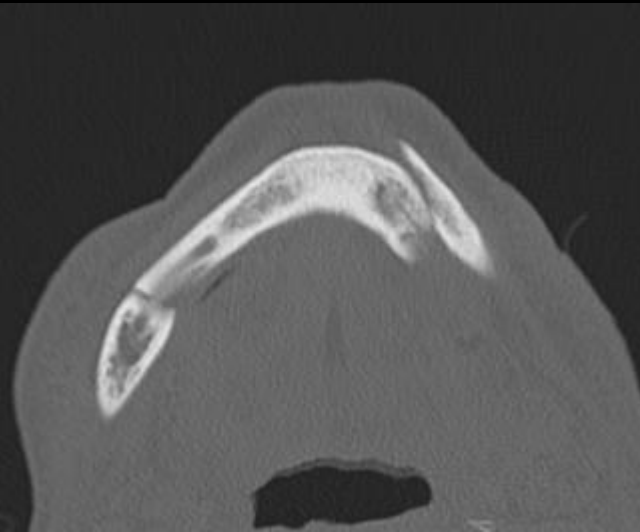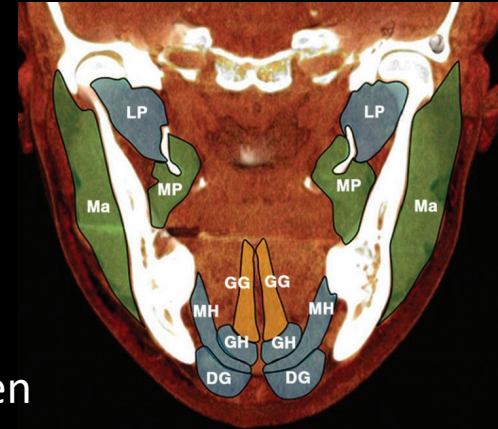
Fractures de l'angle mandibulaire



Mandibule

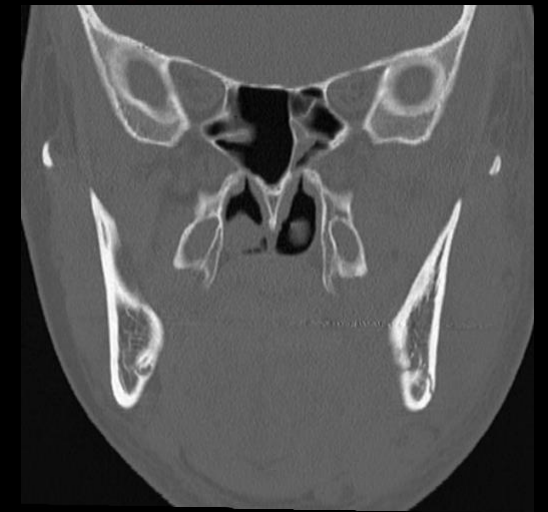
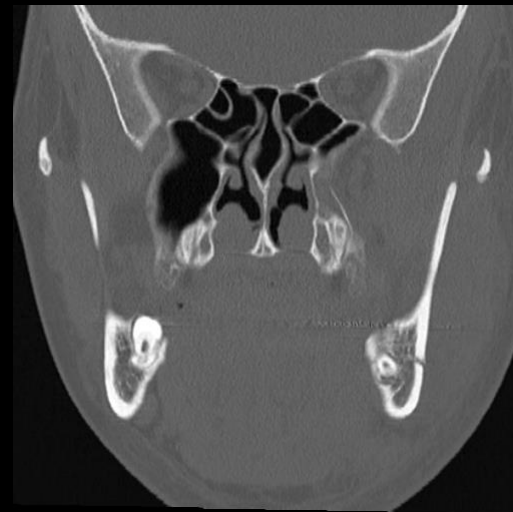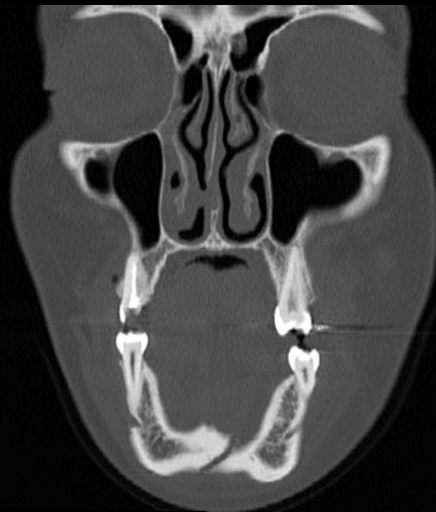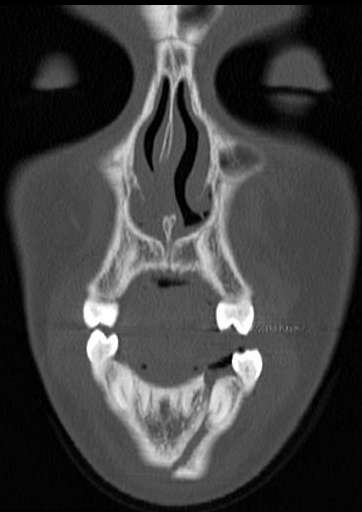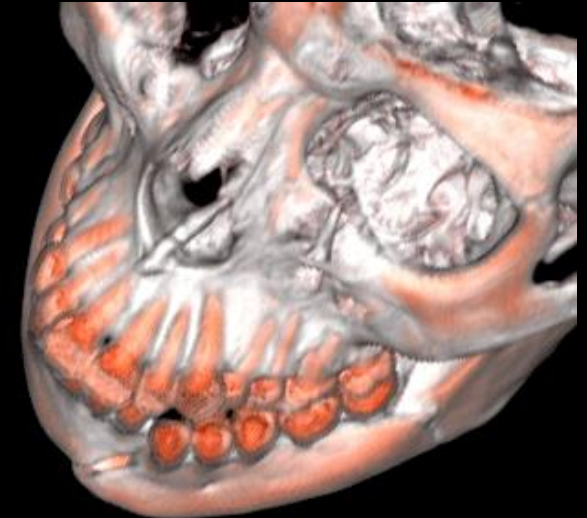
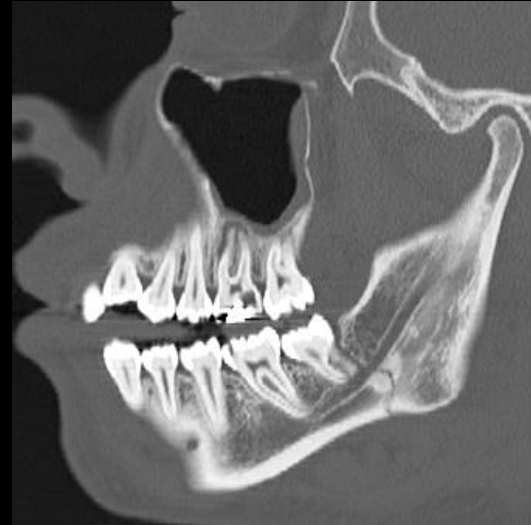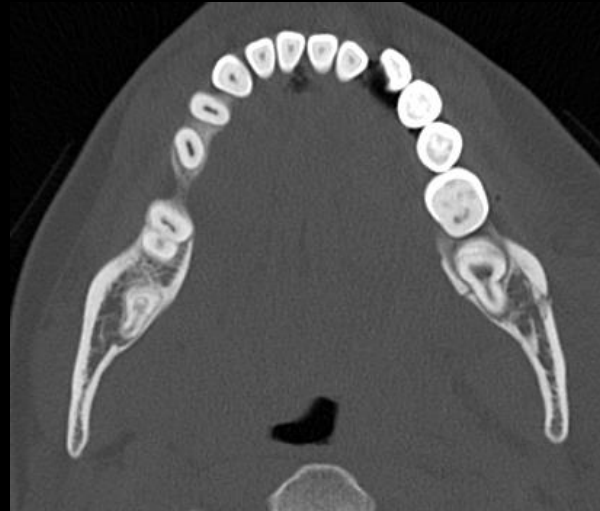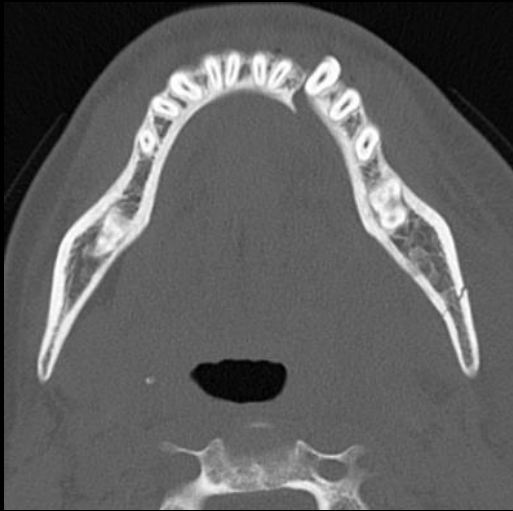Fractures de la branche horizontale

- Peuvent être simples ou parfois en vrille, volontiers étendues de la région parasymphysaire jusqu'à la portion dentée horizontale
- Les déplacements fracturaires sont fonction de la direction du trait de fracture :
 - Les fractures à trait oblique en bas et en avant sont stables
 - Les fractures à trait vertical ou oblique en bas et en arrière sont instables car, sous la traction musculaire, le fragment postérieur est ascensionné (muscle temporal, masséter et ptérygoïdien latéral), tandis que le fragment antérieur est abaissé (muscles mylo- et géniohyoïdien)



Mandibule

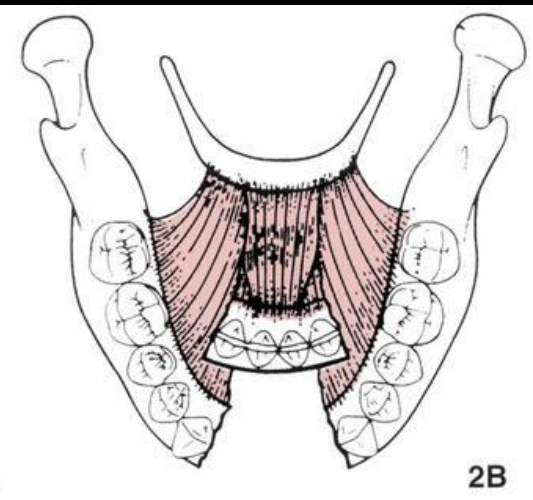
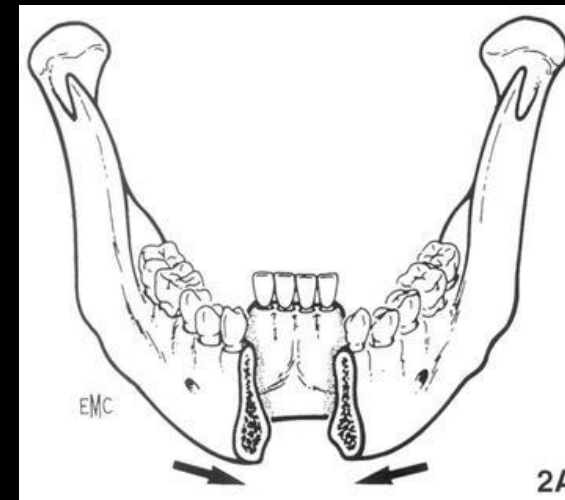
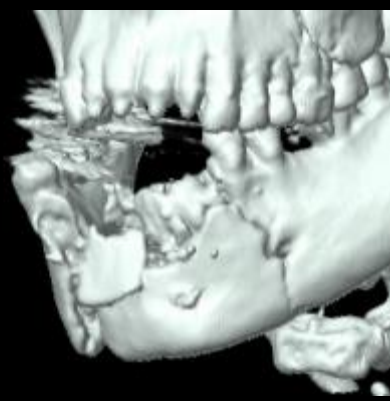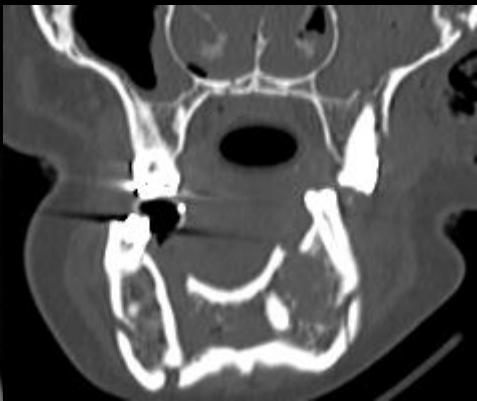
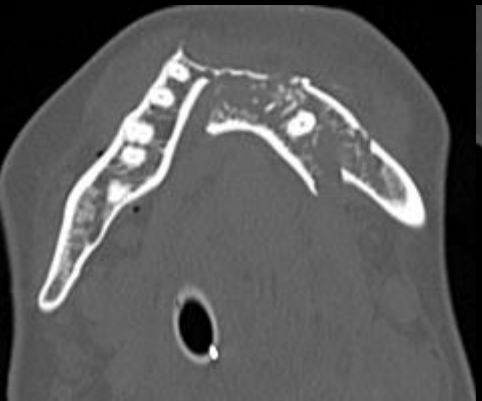
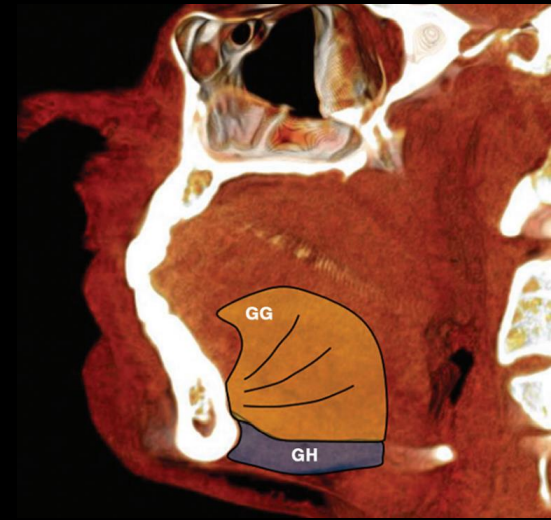
Fractures de la branche horizontale



Mandibule

Fractures symphysaire/symphysaire

- 10 à 25% des cas
- Mécanisme direct ou indirect avec trait de fracture vertical ou oblique
- **Hématome pelvi-buccal quasi-constant**
- Les déplacements fracturaires, plus marqués dans les fractures parasymphysaires, se font sous l'influence des tractions musculaires avec attraction inférieure du long fragment et supérieur du court fragment
- **Dans le cas des fractures bilatérales, le fragment détaché se déplace en bas et en arrière avec risque d'asphyxie**
- Association classique : **fracture symphysaire et fractures uni ou bilatérales condyliennes** (mécanisme de chute sur le menton)



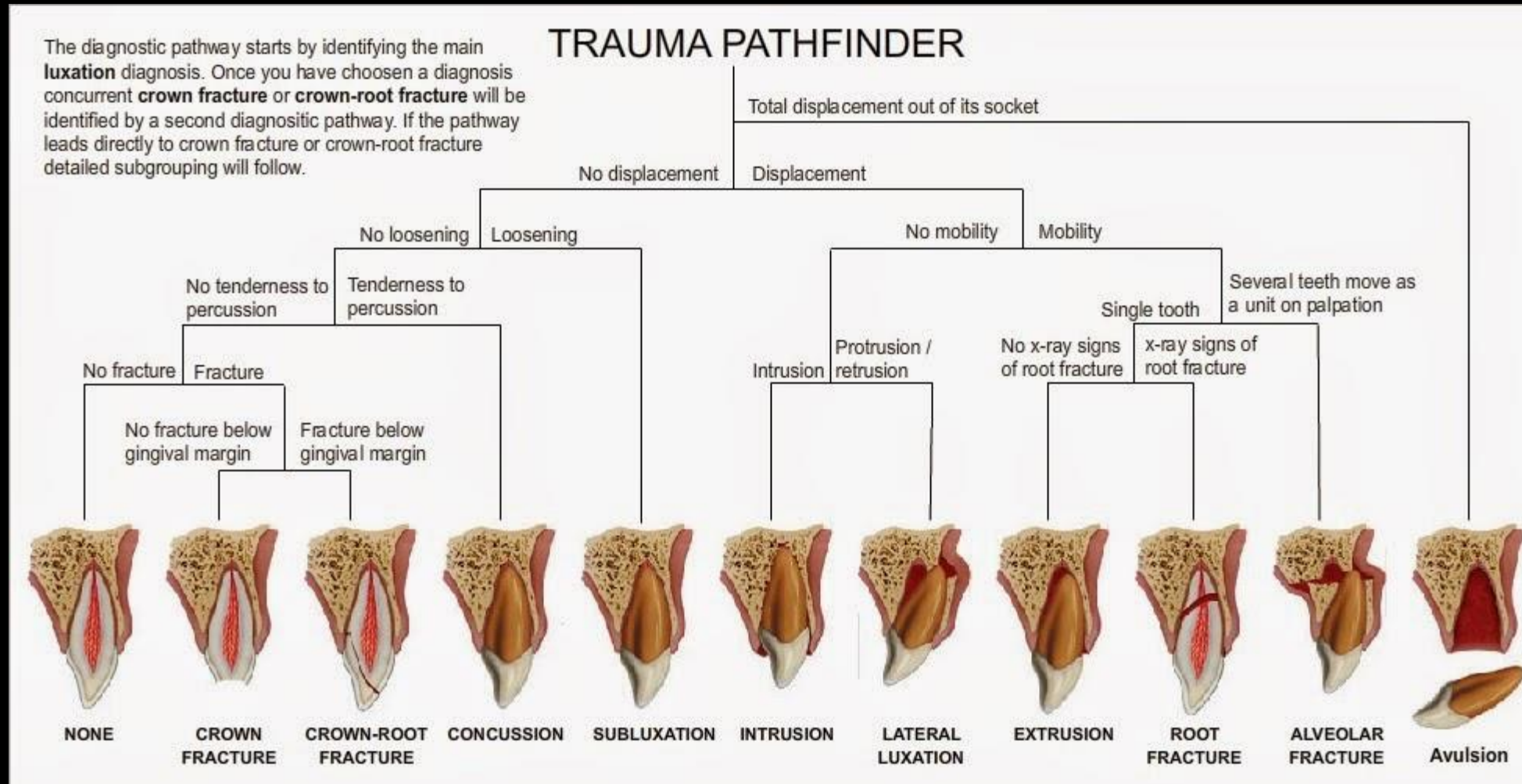
2A

2B

Mandibule





Traumatismes alvéolo-dentaires




- 4 entités :
 - Contusions
 - Luxations partielles
 - Luxations complètes
 - Fractures
- Isolées :
 - Par choc direct localisé ou intégrées dans des fractures plus étendues
 - Secondaires à des traitements endodontiques
- Trauma :
 - **prédominant sur le bloc incisif antérieur**



Mandibule

Traumatismes alvéolo-dentaires

Traumatisme		Diagnostic	Urgentiste	Odontologiste
Luxation partielle		- Liseré gingival sanguinolent ± Mobilité normale ou subnormale	- Abstention thérapeutique - Alimentation molle + Atb + AI + Ant - Pas appel de l'odontologiste	Consultation différée : - abstention thérapeutique ou contention souple + alimentation molle ± Atb + AI + Ant
Intrusion		Dent plus courte voire disparition complète de la couronne, impactée dans l'os alvéolaire	Appel de l'odontologiste ou prescription Atb + AI + Ant + adressé chez l'odontologiste le plus vite possible	Attente (dent immature) - Remise en place + contention souple - Suture des tissus mous
Extrusion		Déplacement de la dent hors de son alvéole - Impossibilité de fermer la bouche normalement	Appel de l'odontologiste ou prescription Atb + AI + Ant + adressé chez l'odontologiste le plus vite possible	- Remise en place de la dent sous AL + contention souple ± dévitalisation ou avulsion ± suture gingivales
Expulsion		- Alvéole vide Dent conservée ou non - Contrôle radiographique	- Toilette chirurgicale Prescription Atb + Ant + bains de bouche	- Réimplantation ou toilette chirurgicale

Traumatisme		Diagnostic	Urgentiste	Odontologiste
Fractures coronaires sans exposition pulpaire		- Petite perte de substance dentaire - ± sensible - ± irritant	- Abstention thérapeutique dans les cas mineurs - Appel de l'odontologiste	- Abstention thérapeutique ou meulage des bords irritants ou reconstitution partielle
Fractures coronaires avec exposition pulpaire		- Sensible ++ - Point rouge marquant l'exposition pulpaire	Appel de l'odontologiste	Coiffage pulpaire direct ou traitement endodontique
Fractures radiculaires		- Mobilité ± - Sensible ± - Radiographie	Appel de l'odontologiste	Remise en place + contention rigide ou élimination du fragment coronaire ou avulsion

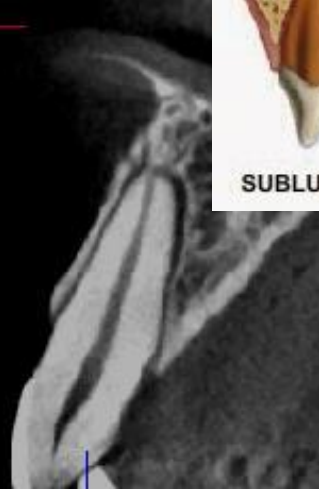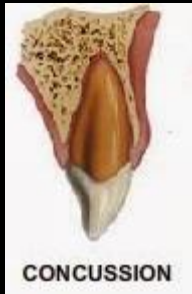Mandibule

Traumatismes alvéolo-dentaires

Fractures alvéolaires

Contusion

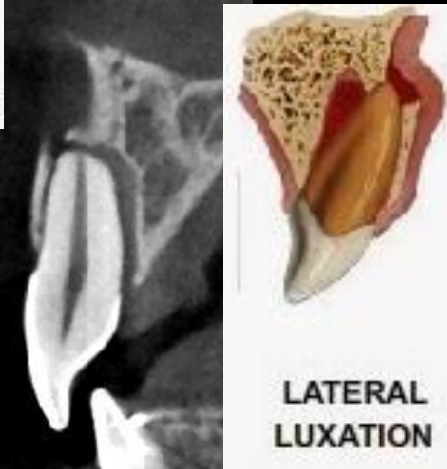
Sans mobilité dentaire ni anomalie radiologique



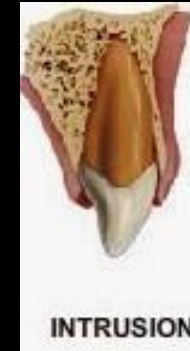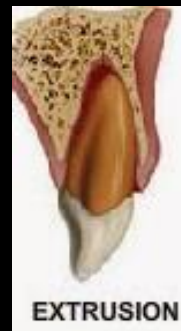Subluxation dans l'axe de la cavité alvéolaire :
élargissement du ligt alvéolo-dentaire et Fr. rebord alvéolo-dentaire

Subluxation

= Luxations partielles



Subluxation latérale

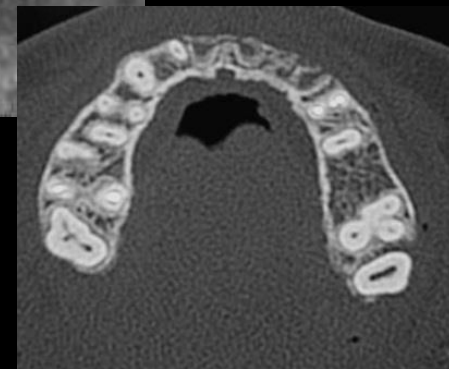
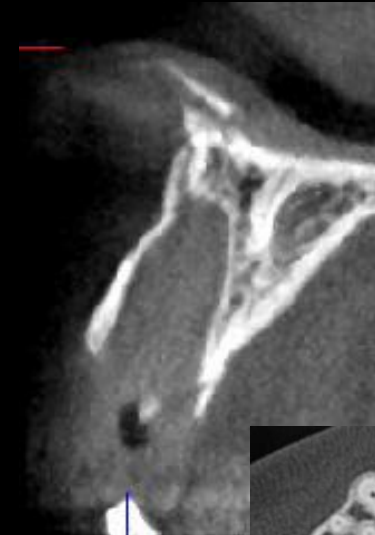

Ingression (= intrusion)
La dent est ± enfoncée dans l'alvéole

Extrusion
La dent est ± sortie de l'alvéole

Avulsion

= Luxations complètes



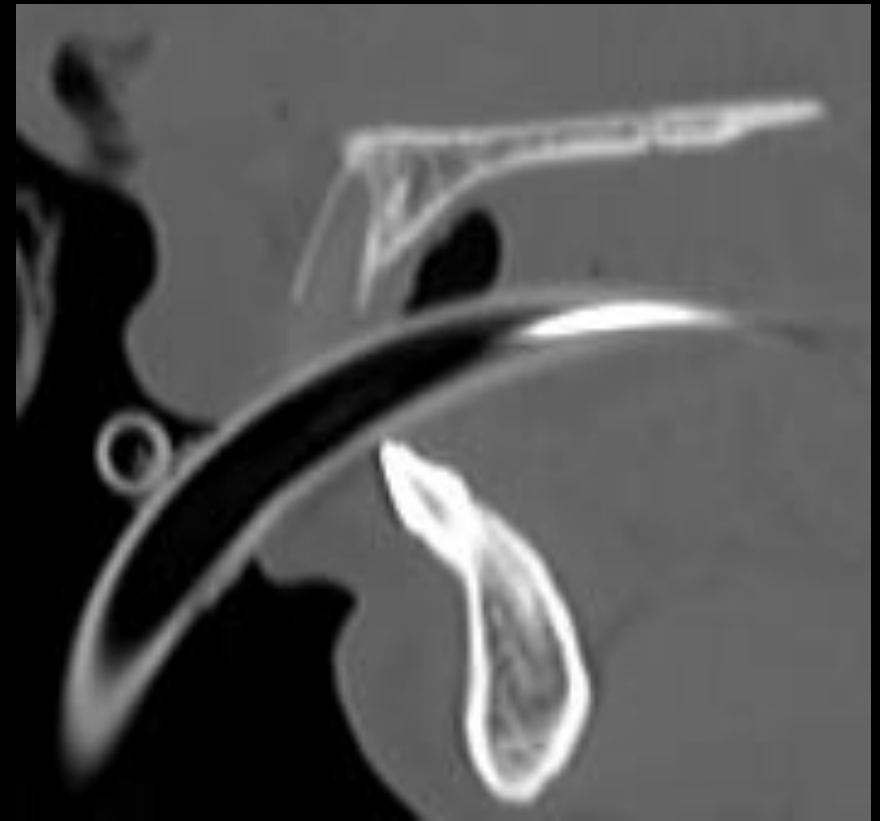
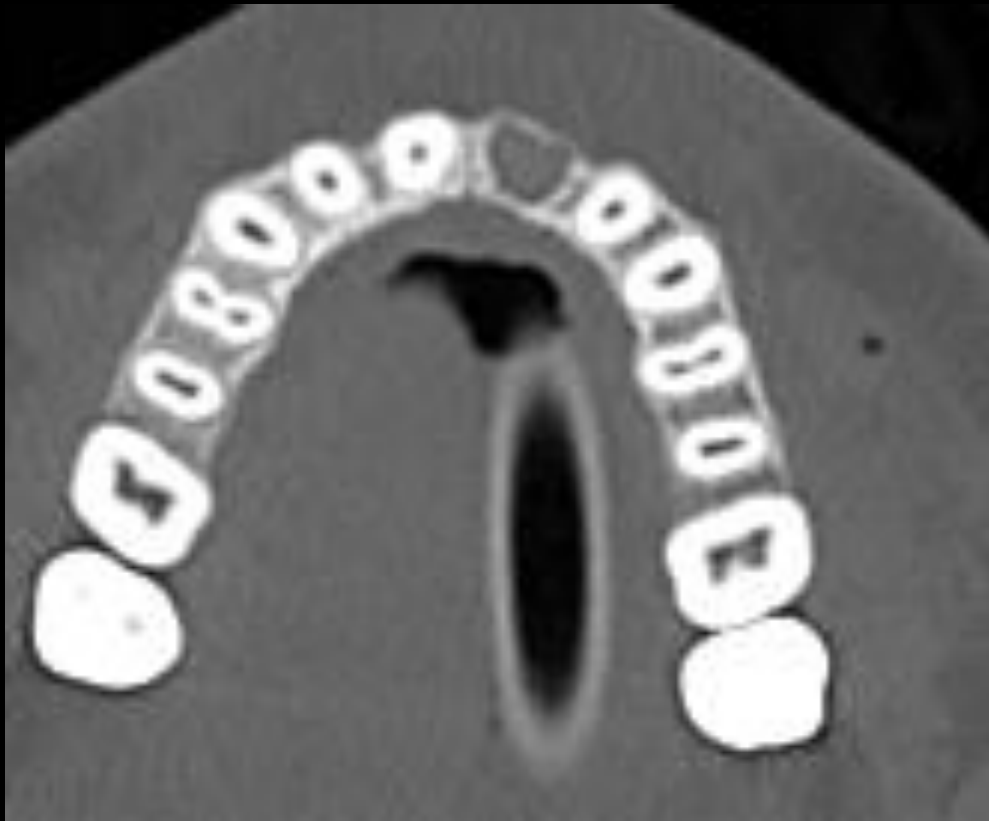
Mandibule

Traumatismes alvéolo-dentaires

Fractures alvéolaires



Avulsion : attention à la sonde d'intubation !

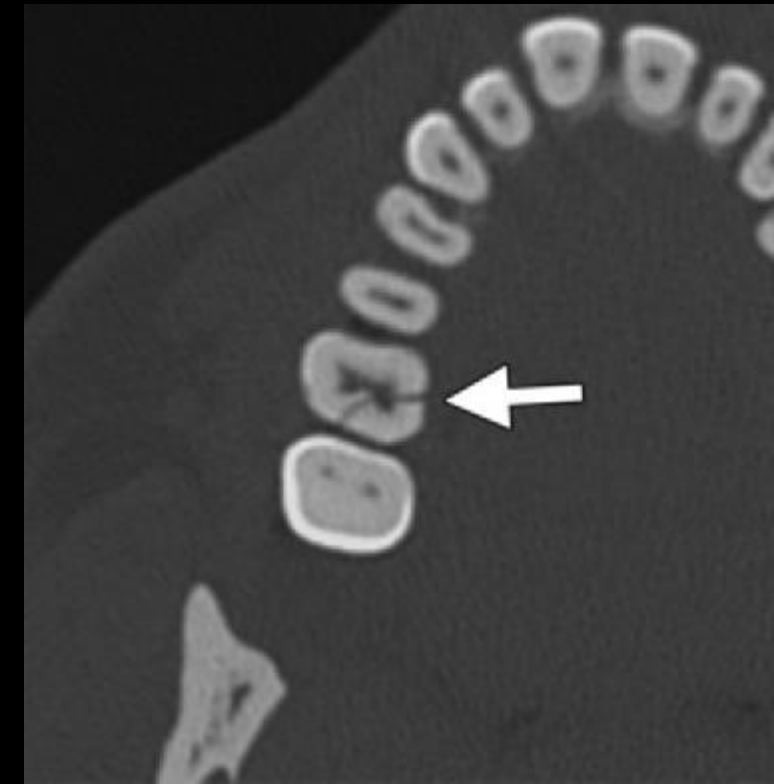
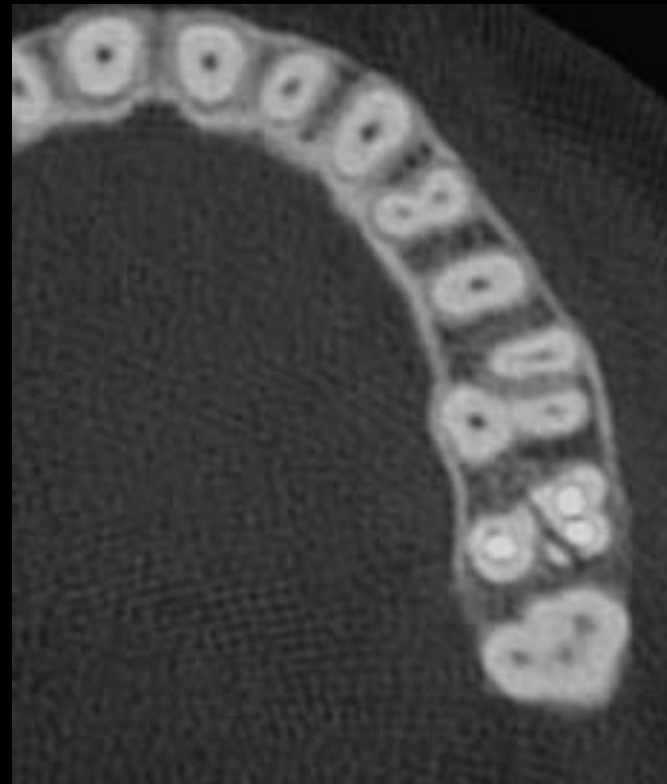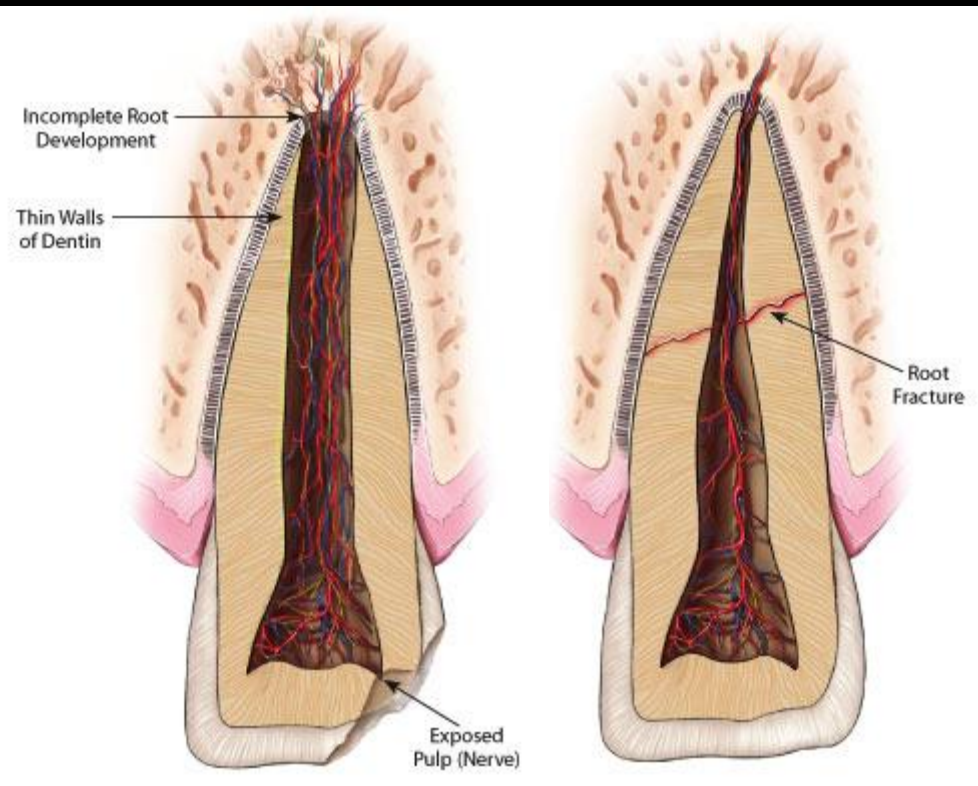


Mandibule

Traumatismes alvéolo-dentaires

Fractures dentaires

- Fracture coronaire / radiculaire

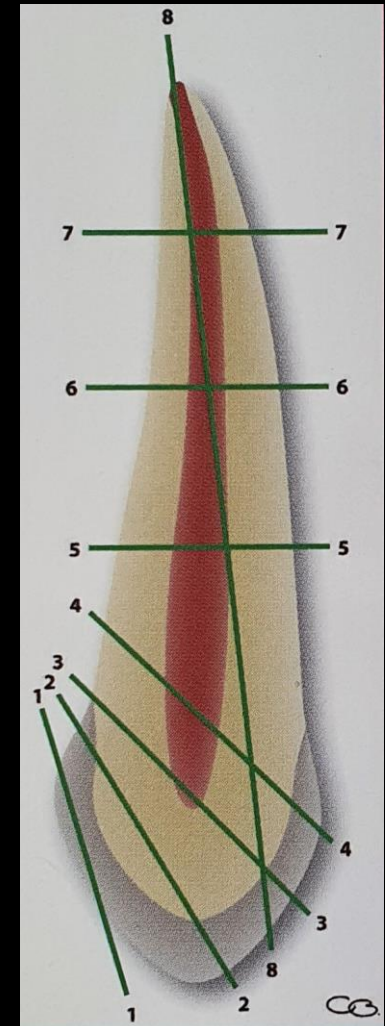


Mandibule

Traumatismes alvéolo-dentaires

Fractures dentaires

- Fractures coronaires :
 - 1- Fractures de l'émail
 - 2- Fractures coronaires simples = amélo-dentinaires (concernant l'émail et la dentine mais respectant la pulpe)
 - 3- Fractures corono-pulpaire
- Fractures corono-radiculaires
 - 4- Obliques
 - 8- Verticales
- Fractures radiculaire :
 - 5- Transversales ou horizontales du tiers occlusal
 - 6- Transversales ou horizontales du tiers moyen
 - 7- Transversales ou horizontales du tiers apical

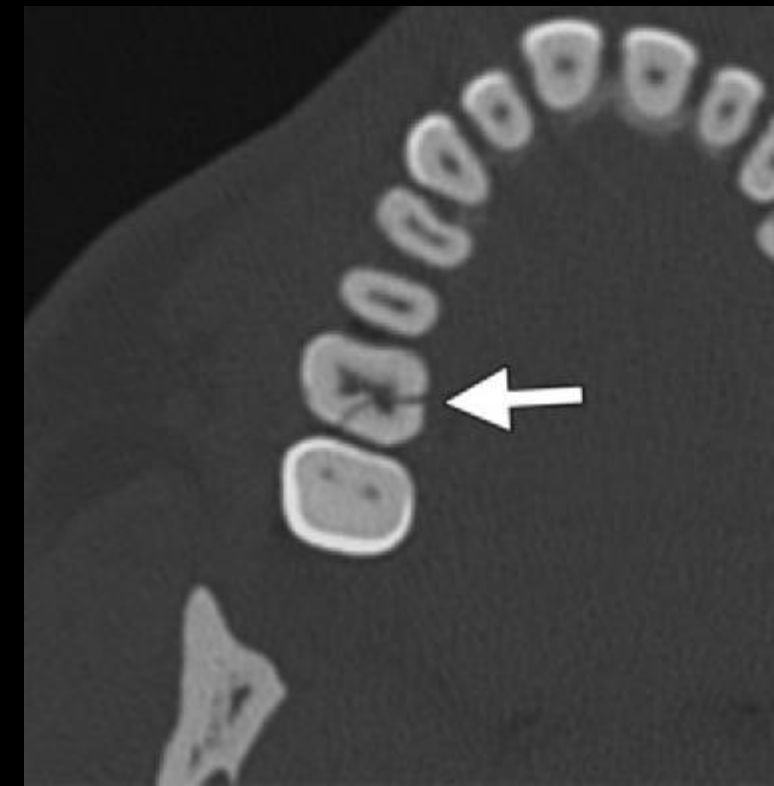
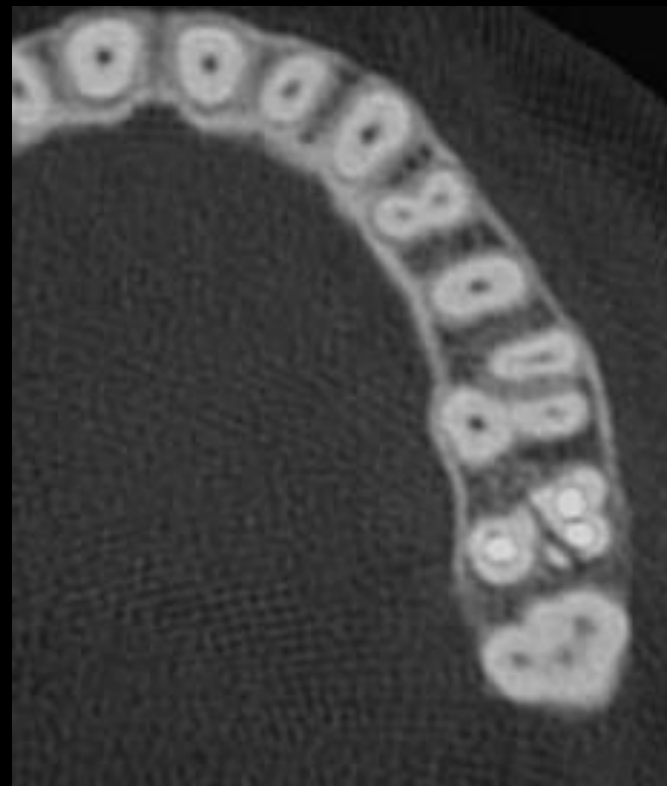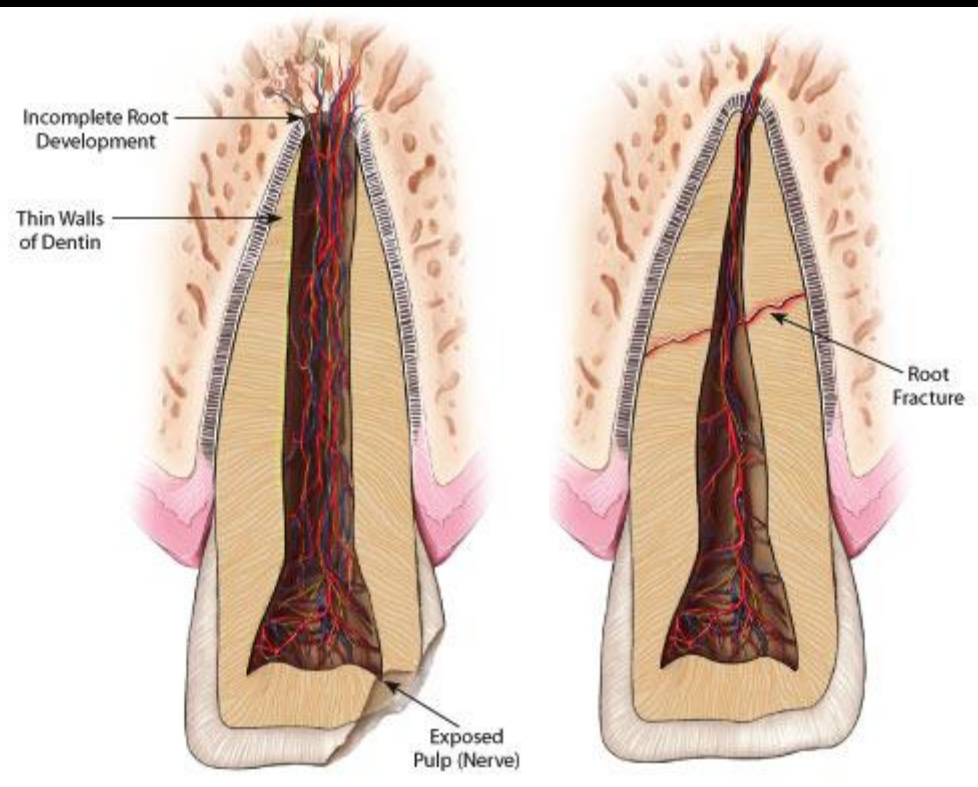


Mandibule

Traumatismes alvéolo-dentaires

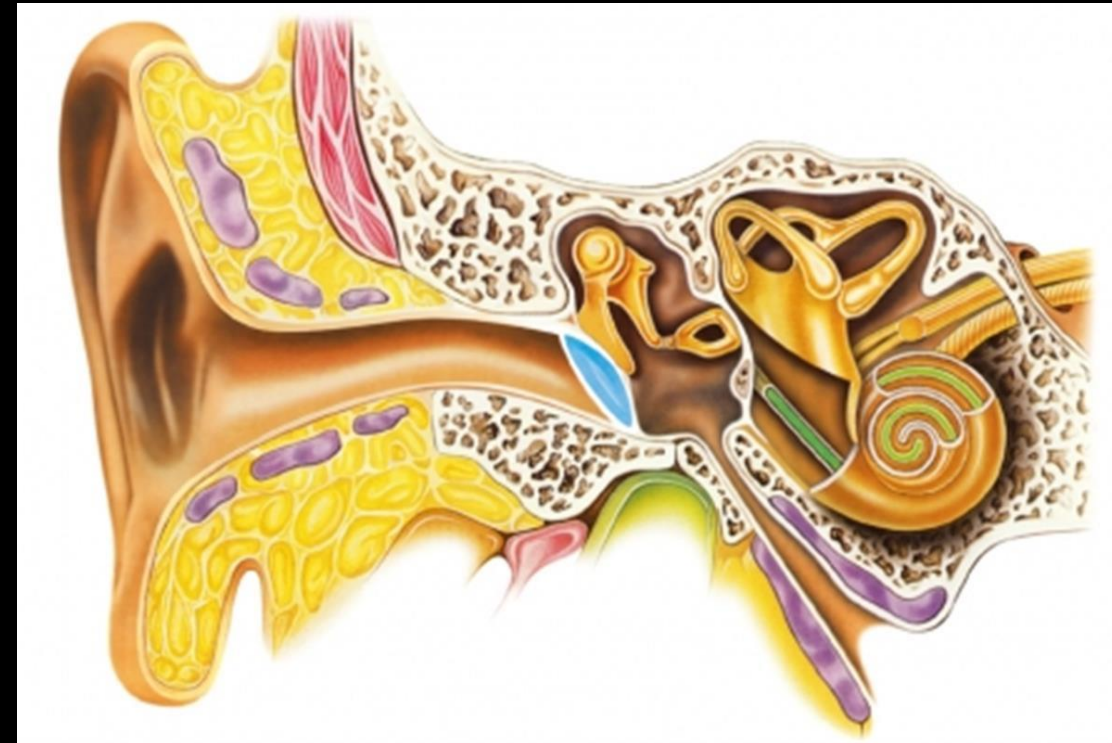Fractures dentaires

- Fracture coronaire / radiculaire
- Rechercher le fragment de dent au niveau de l'arbre trachéo-bronchique ou du tractus oeso-gastrique !



Rochers

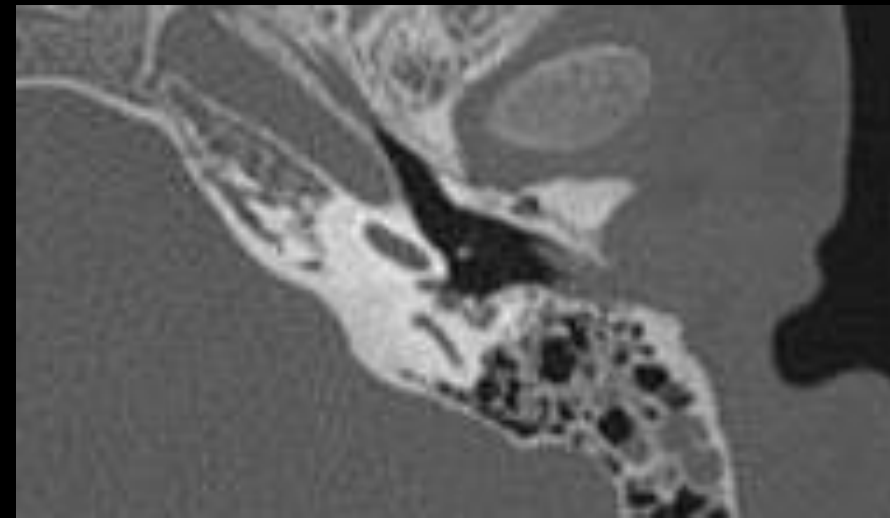
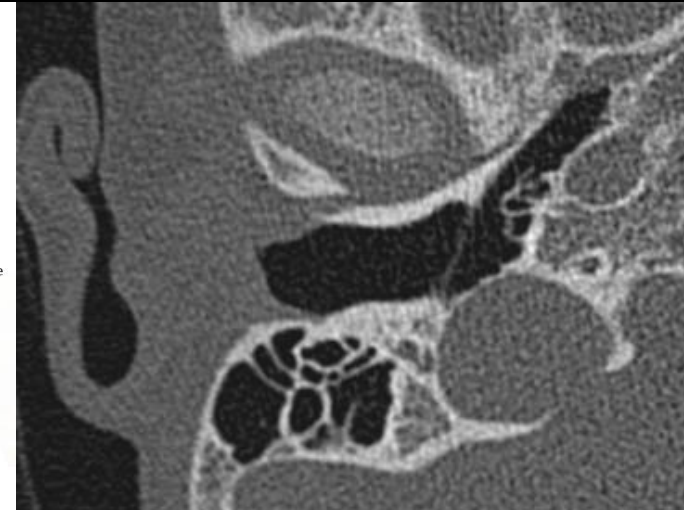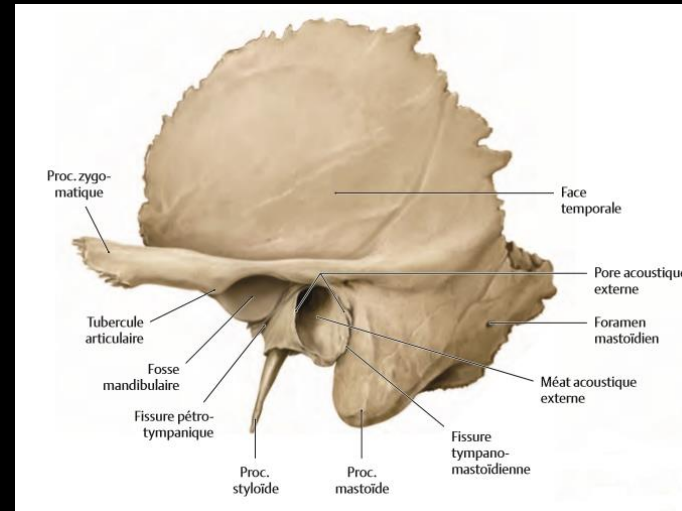
- Le rocher abrite des structures nobles :
- **Sensitives** :
 - Oreille moyenne : membrane tympanique et chaîne ossiculaire
 - Oreille interne : cochlée, vestibule et canaux semi-circulaires
- **Vasculaires** :
 - Artérielle : carotide interne intra-pétreuse
 - Veineuse : jugulaire interne, sinus sigmoïde et transverse
- **Nerveuses** :
 - Nerf facial VII
 - Nerf vestibulaire VIII
- **Rapports étroits avec la base du crâne, les méninges et les lobes temporaux**



Rochers

Fractures de l'oreille externe

- **Fréquence élevée** en raison de la faible épaisseur de la paroi antérieure de l'os tympanal, sa localisation externe et la proximité du condyle mandibulaire, solide dont le fréquent recul exerce une contrainte mécanique sur la fragile paroi adjacente
- **Atteinte des parois antérieure (3/4), postérieure ou du toit**
- Isolées dans seulement 4% des cas; le plus souvent associées à une atteinte de l'oreille moyenne



Rochers

Fractures de l'oreille moyenne

Classifications

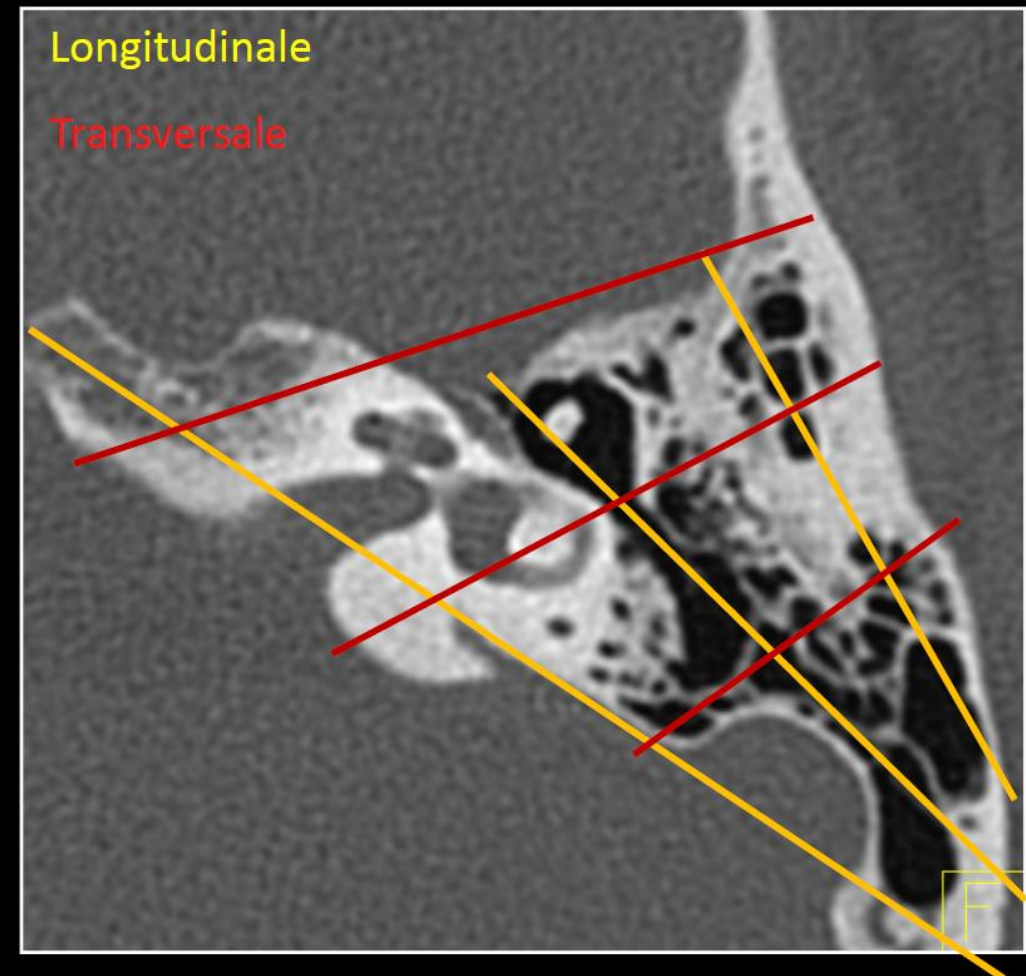
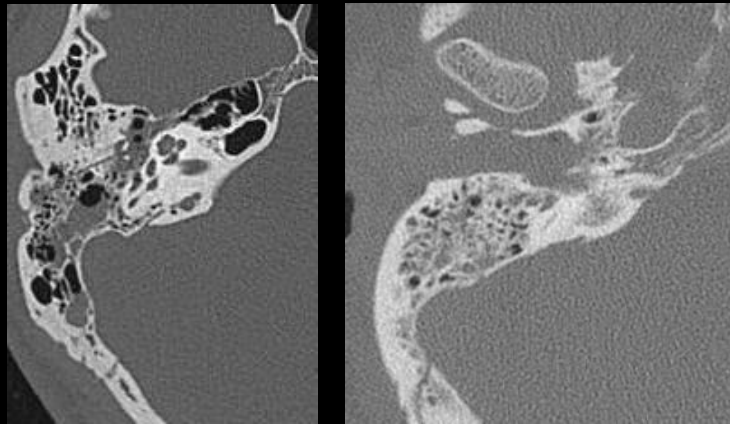
- Combinaison des classifications de :

- Ramadier et Causse (1937):

- Fractures longitudinales (70 à 90%), parallèles à l'axe du rocher par choc postérieur
- Fractures transversales (10 à 30%) perpendiculaires à l'axe du rocher par choc latéral

- Aubry et Pialoux (1965) :

- Fractures labyrinthiques pures
- Fractures tympano-labyrinthiques
- Fractures extra-labyrinthiques



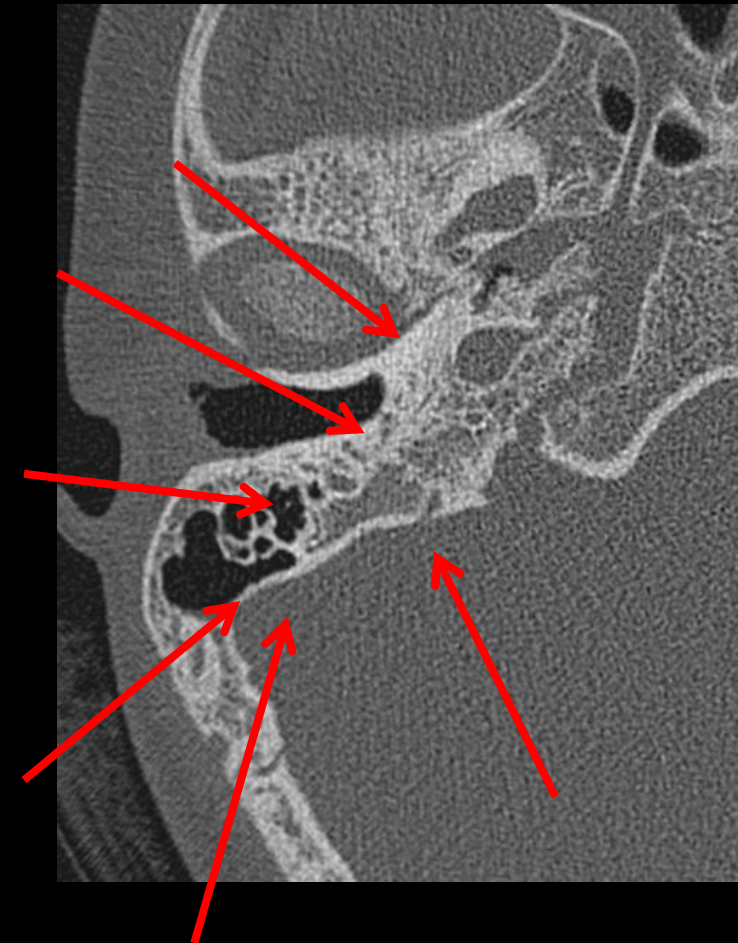Rochers

Fractures de l'oreille moyenne

Classifications

- Classification de Veillon :

- **Type A** (16%) : point d'entrée en avant du CAE
- **Type B** (27%) : point d'entrée par le toit du CAE; s'accompagne toujours d'une fracture du mur de l'attique
- **Type C** (40%) : point d'entrée en arrière du CAE, au niveau de la paroi latérale de l'antre
- **Type D** (6%) : point d'entrée par la fissure pétrosquameuse postérieure et supérieure; intéresse le sommet du V pétrosquameux, puis l'antre avant d'adopter l'orientation de la cavité tympanique
- **Type E** (6%) : point d'entrée au niveau de la partie postérieure du rocher (branche interne du V pétrosquameux) proche du sinus latéral
- **Type F** (5%) : point d'entrée par la base du crâne au niveau de l'écaille occipitale en abordant le rocher par sa face postérieure
- Attention, points d'entrées multiples possibles !

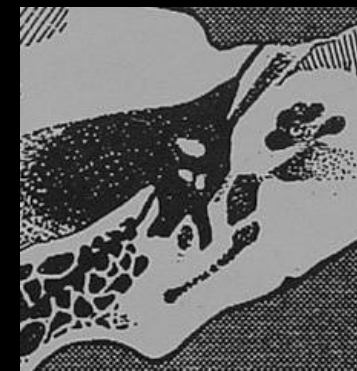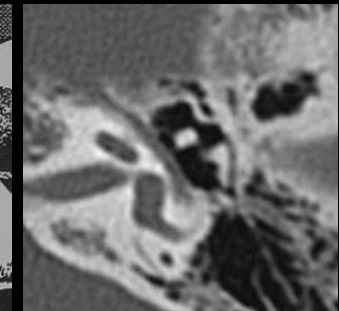
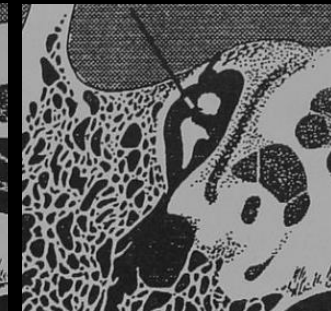

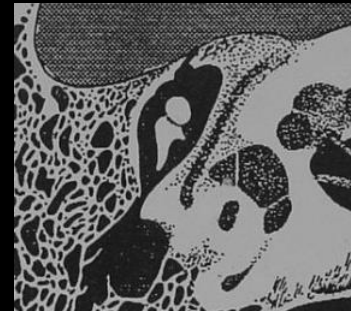
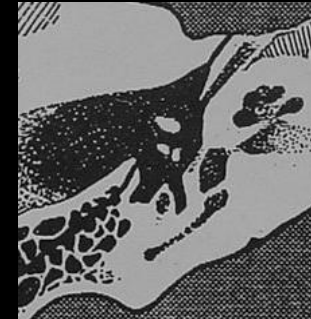Rochers

Fractures de l'oreille moyenne

Lésions traumatiques de la chaîne ossiculaire

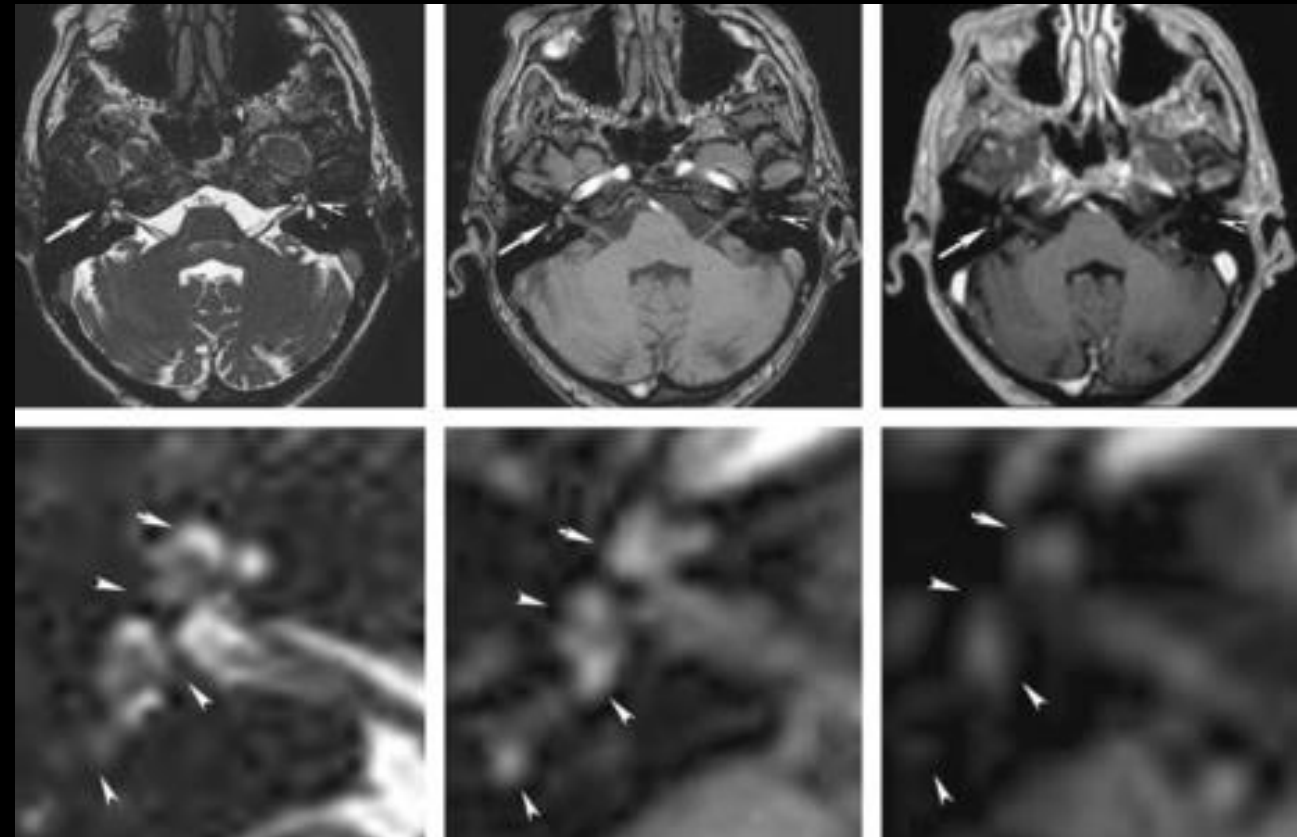
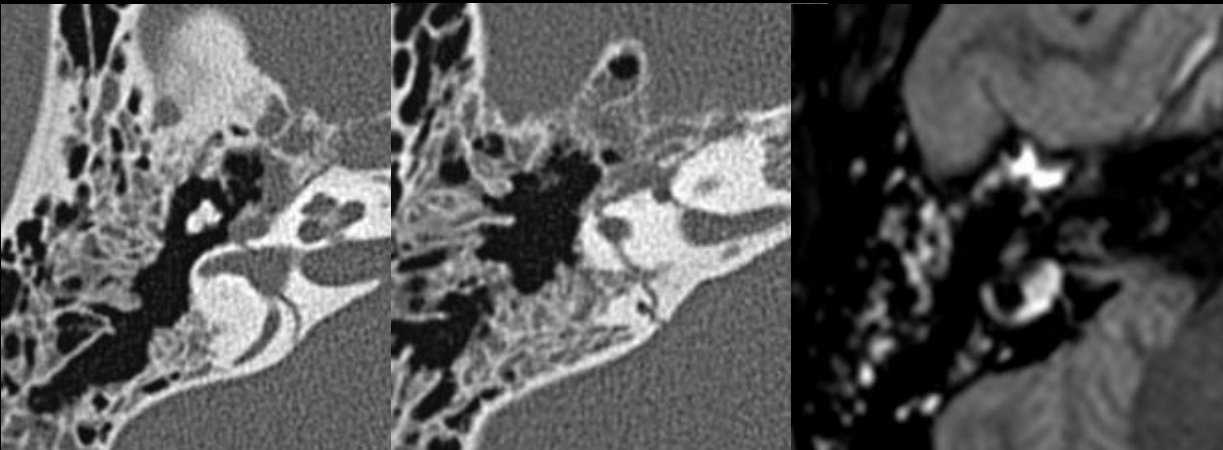
- L'enclume est l'osselet le plus instable car c'est celui le plus lourd, faiblement ancré entre le marteau et l'étrier
- Par ordre de fréquence :
 - **Luxation incudo-stapédienne** : séparation entre l'apophyse lenticulaire de l'enclume et la tête de l'étrier
 - **Luxation incudo-malléaire** : séparation entre l'enclume et le marteau
 - **Luxation de l'enclume** : perte des rapports de l'enclume avec le marteau et l'étrier
 - **Luxation du bloc incudo-malléaire** : désaxation en bloc sans séparation de l'ensemble fonctionnel incudo-malléaire
 - **Luxation stapédo-vestibulaire** : désinsertion de la platine stapédienne de la fenêtré ovale par rupture du ligament annulaire
 - **Fractures de l'étrier, de l'enclume, du marteau**



Rochers

Fractures de l'oreille interne

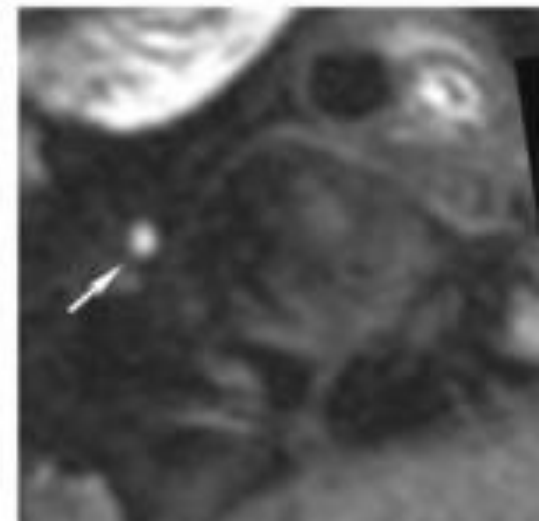
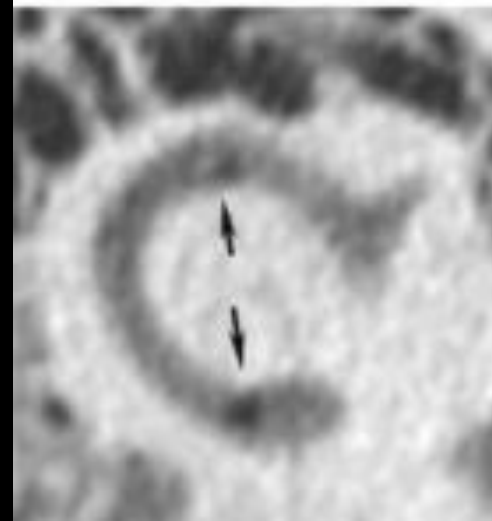
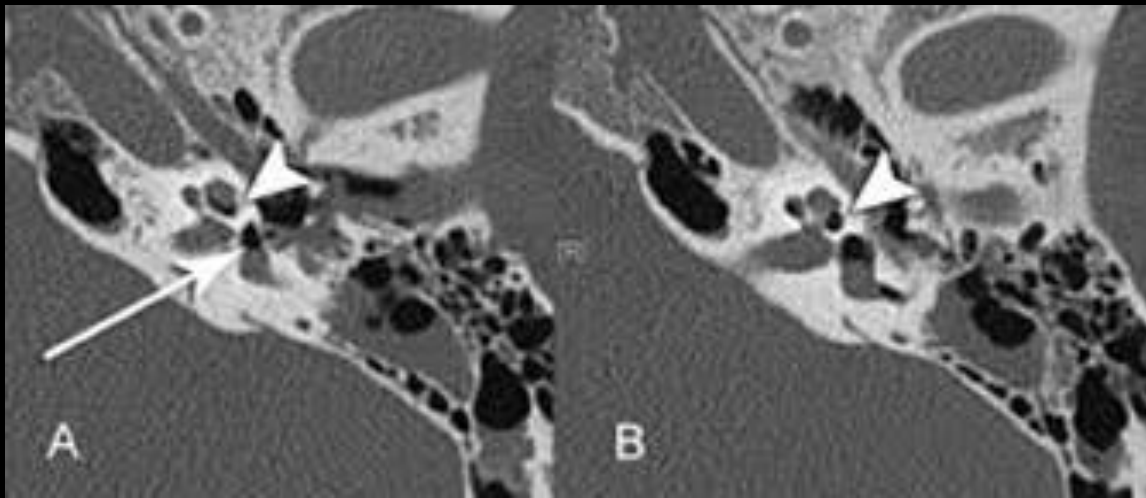
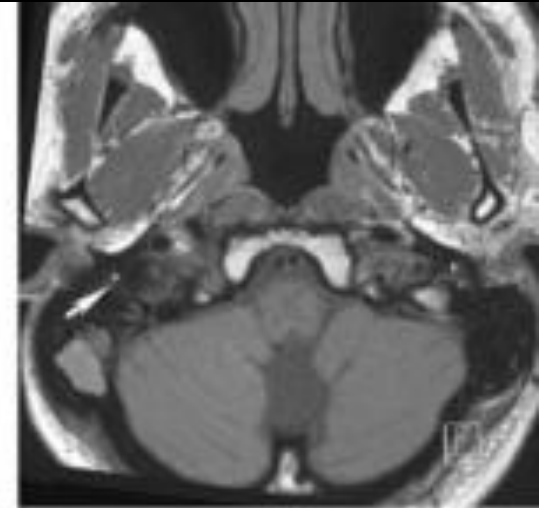
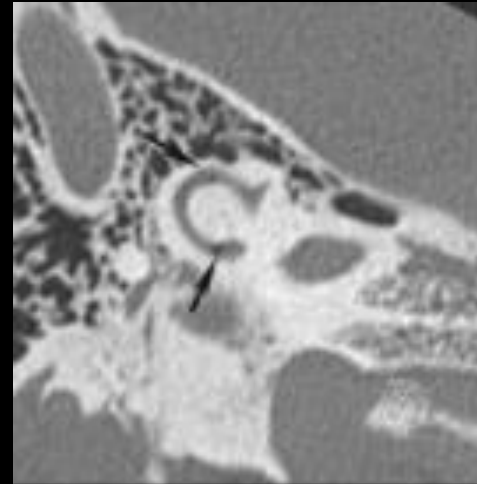
- Fracture labyrinthique :
 - **Hémolabyrinthe** (hémorragie labyrinthique) :
 - Non visible en scanner
 - Hypersignal T1 spontané, hypersignal FLAIR, sans rehaussement ni anomalie de signal en T2



Rochers

Fractures de l'oreille interne

- **Fistule péri-lymphatique** : communication anormale entre l'oreille interne et l'oreille moyenne
 - Par fracture tympano-labyrinthique, avec ou sans pneumolabyrinthe
 - Par traumatisme des fenêtres
 - Comblement liquidien du sinus tympani (hypotympan)
 - Subluxation stapédienne (impaction de l'étrier dans le vestibule à travers la fenêtre ovale)



Rochers

Complications /séquelles

• Surdit  de transmission :

- H motympan
- Perforation tympanique
- Atteinte de la chaine ossiculaire :
 - Luxation
 - Fracture
- A distance : cholest atome post-traumatique (classique mais rare)

• Surdit  de perception :

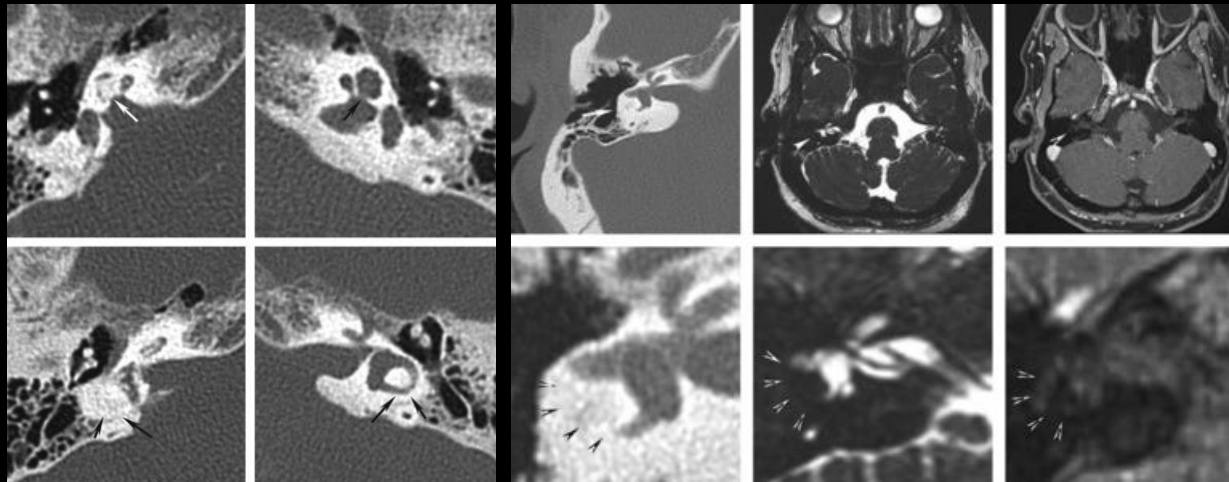
- Fracture labyrinthique
- Fistule p ri-lymphatique
- Labyrinthite ossifiante

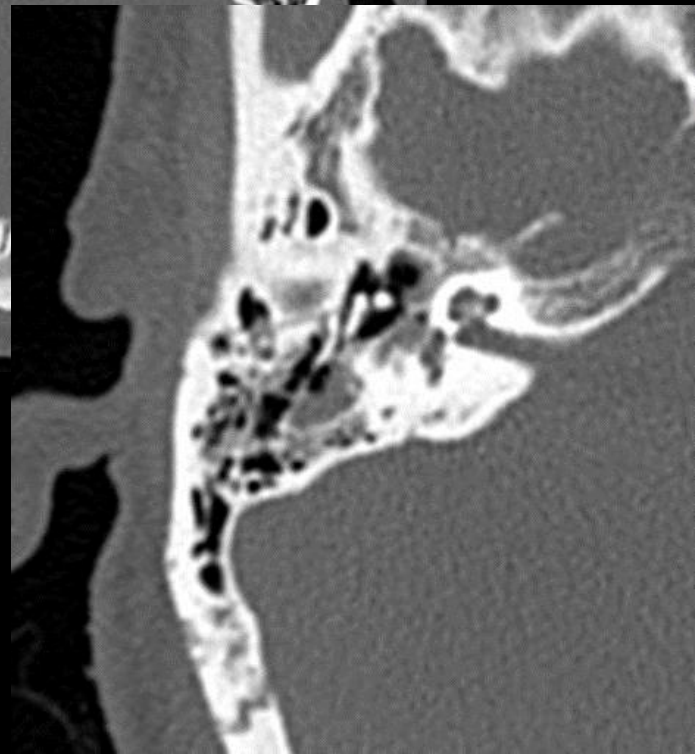
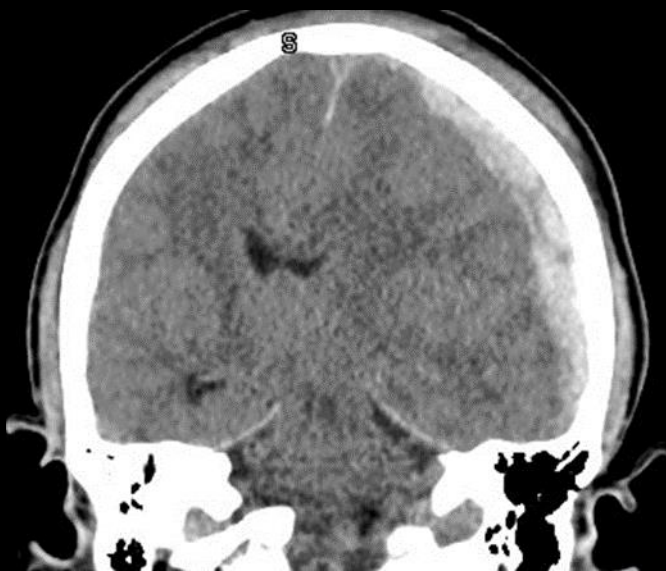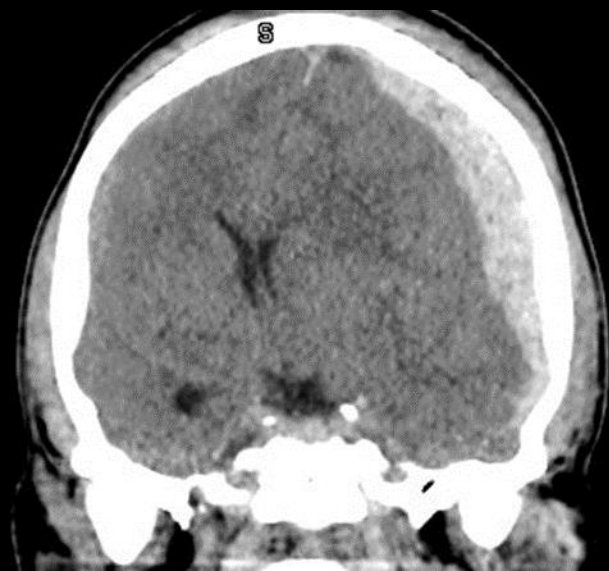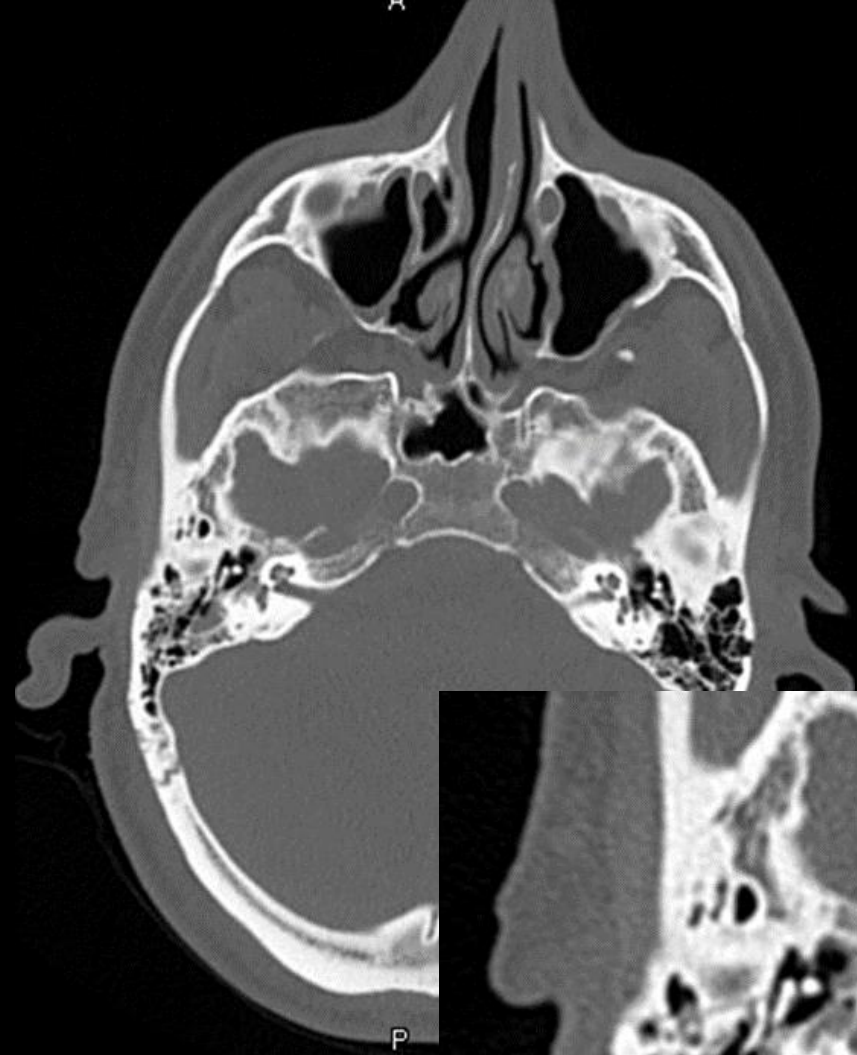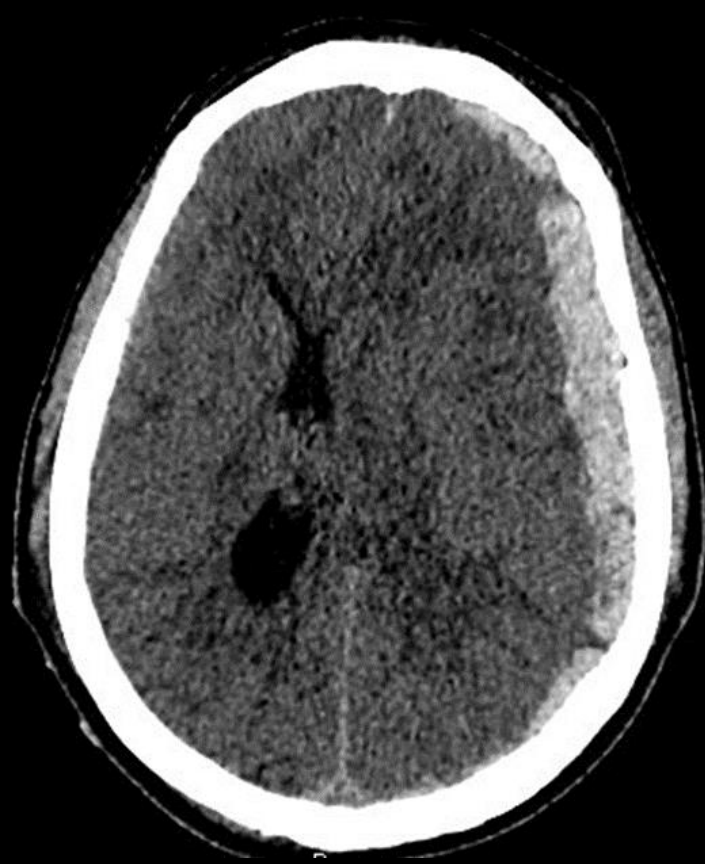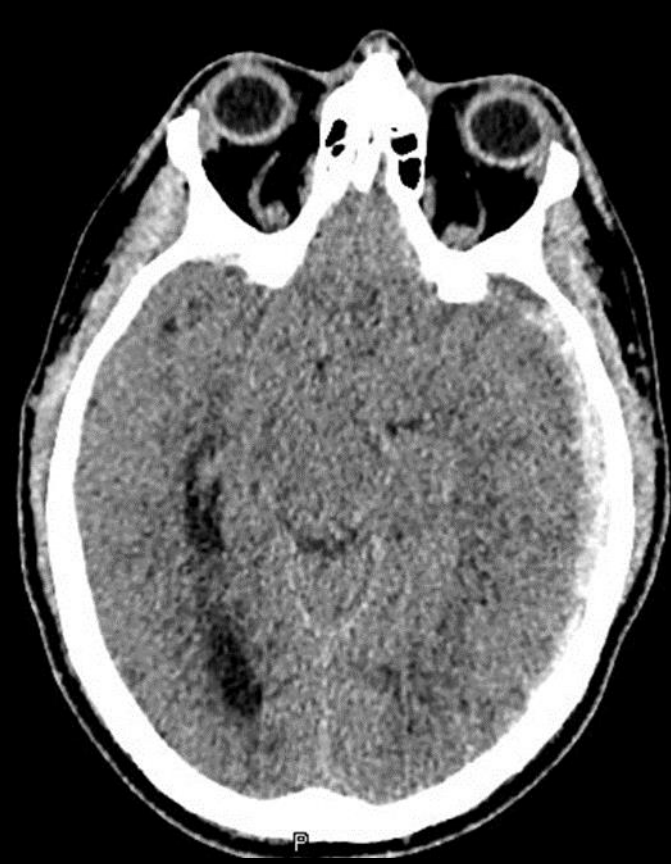• L sions vasculaires :

- Dissection carotidienne et risque d'AVC
- Thrombophl bite du sinus sigmo de

• Br ches de LCS

• Paralysie faciale





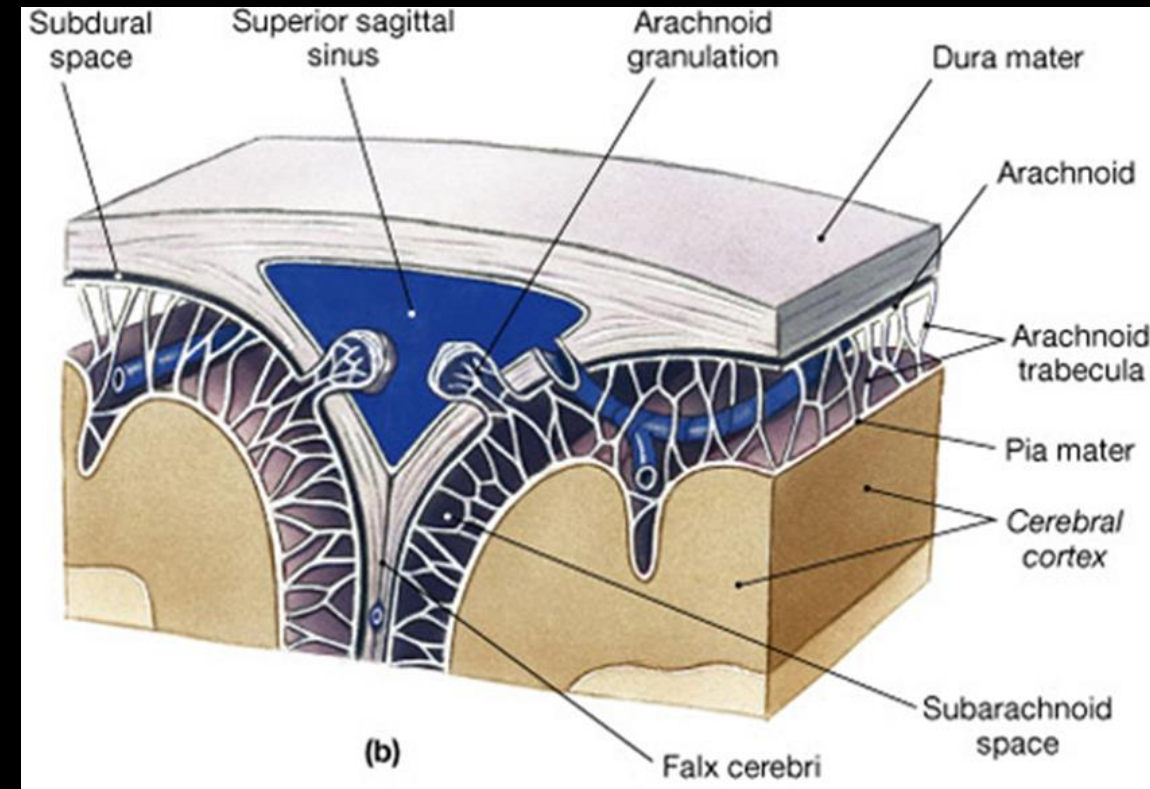
Homme de 27 ans
Chute en quad – GCS = 3

Espaces

3 méninges – 3 espaces

Rappel anatomique

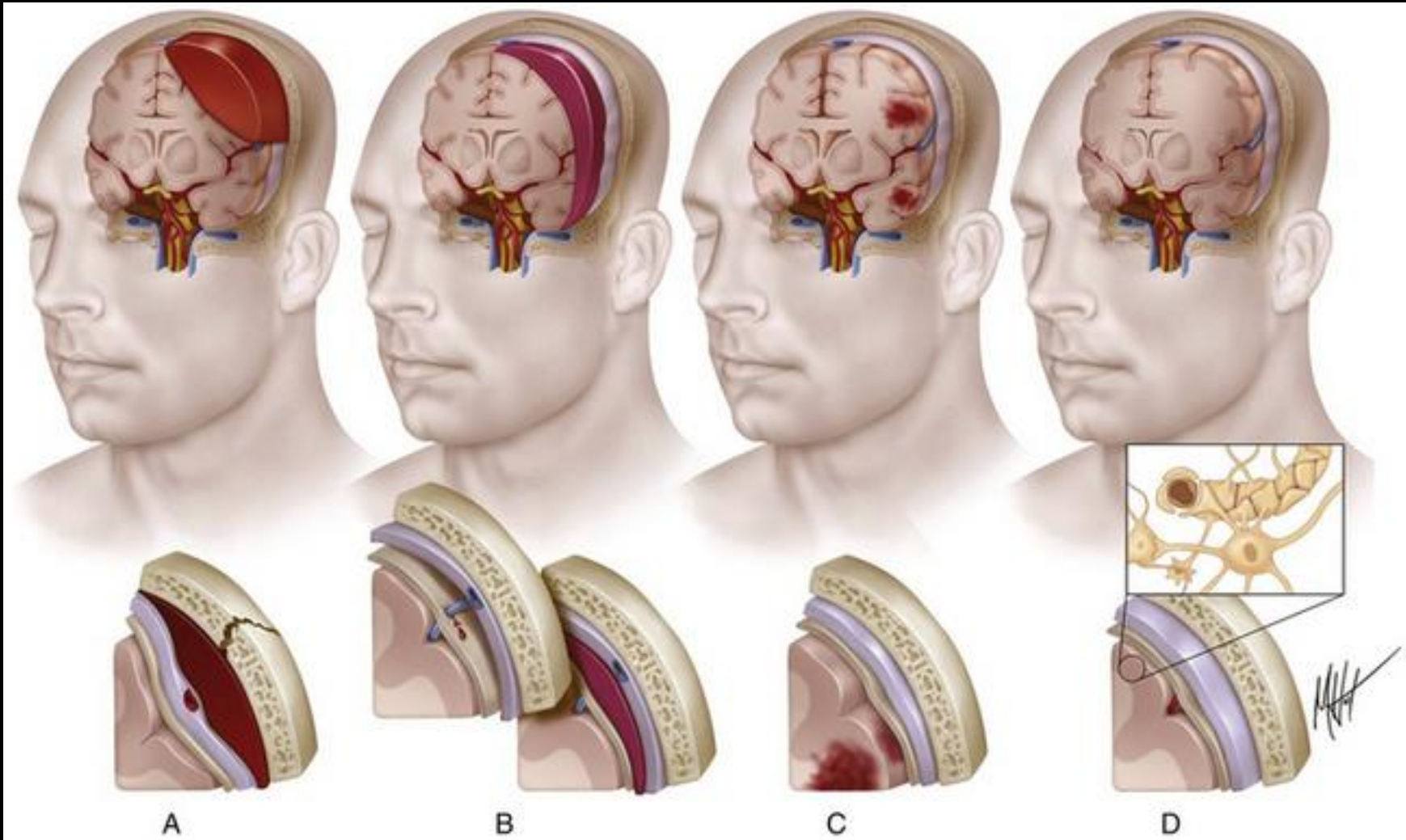
- Du dehors vers le dedans
- **Espace extra-dural** : entre la voûte crânienne et la dure-mère
 - Celle-ci présente 2 feuillets :
 - L'un externe qui tapisse la voûte crânienne, s'insinuant dans les sutures
 - L'autre interne, émettant des replis qui cloisonnent la cavité crânienne (tentorium et faux duréennes)
- **Espace sous-dural** : compris entre la dure-mère et l'arachnoïde
- **Espace sous-arachnoïdien** :
 - Contient le LCS
 - Limité en dehors par l'arachnoïde et en dedans par la pie-mère au contact de l'encéphale



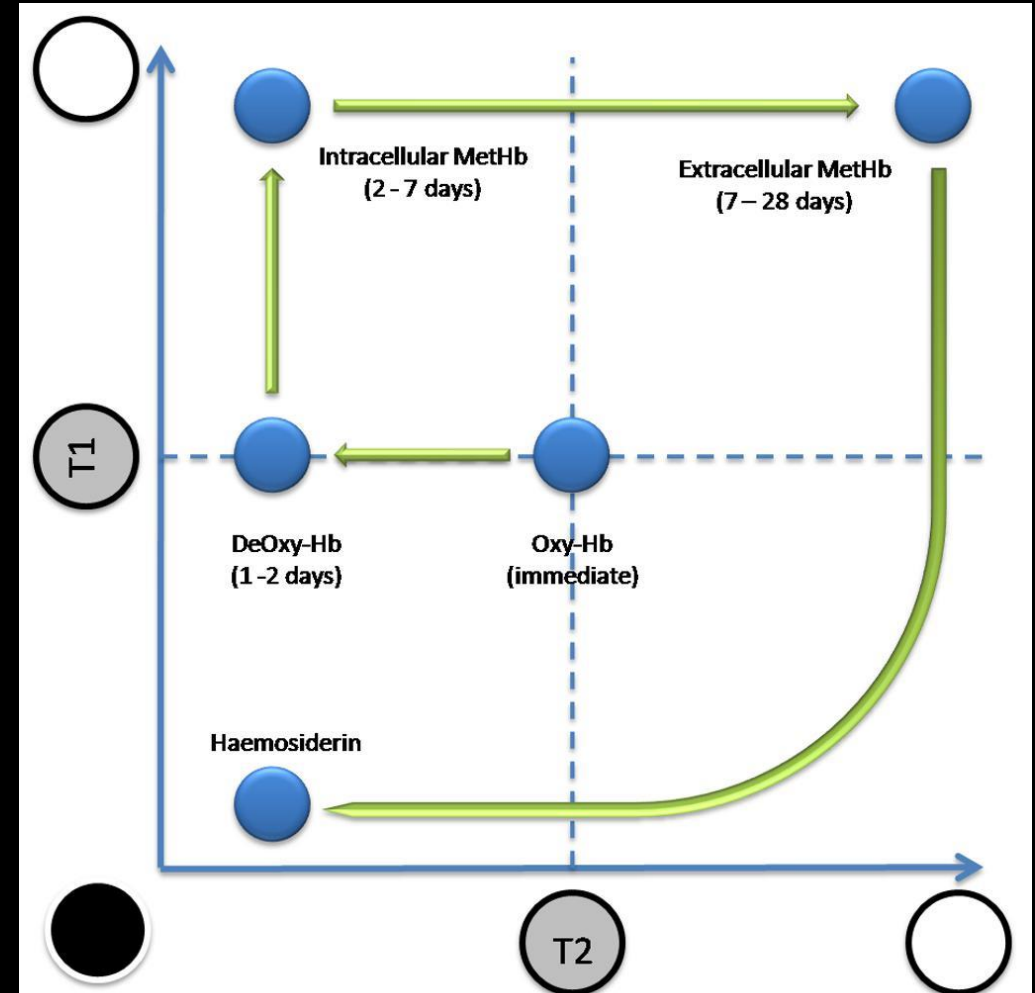
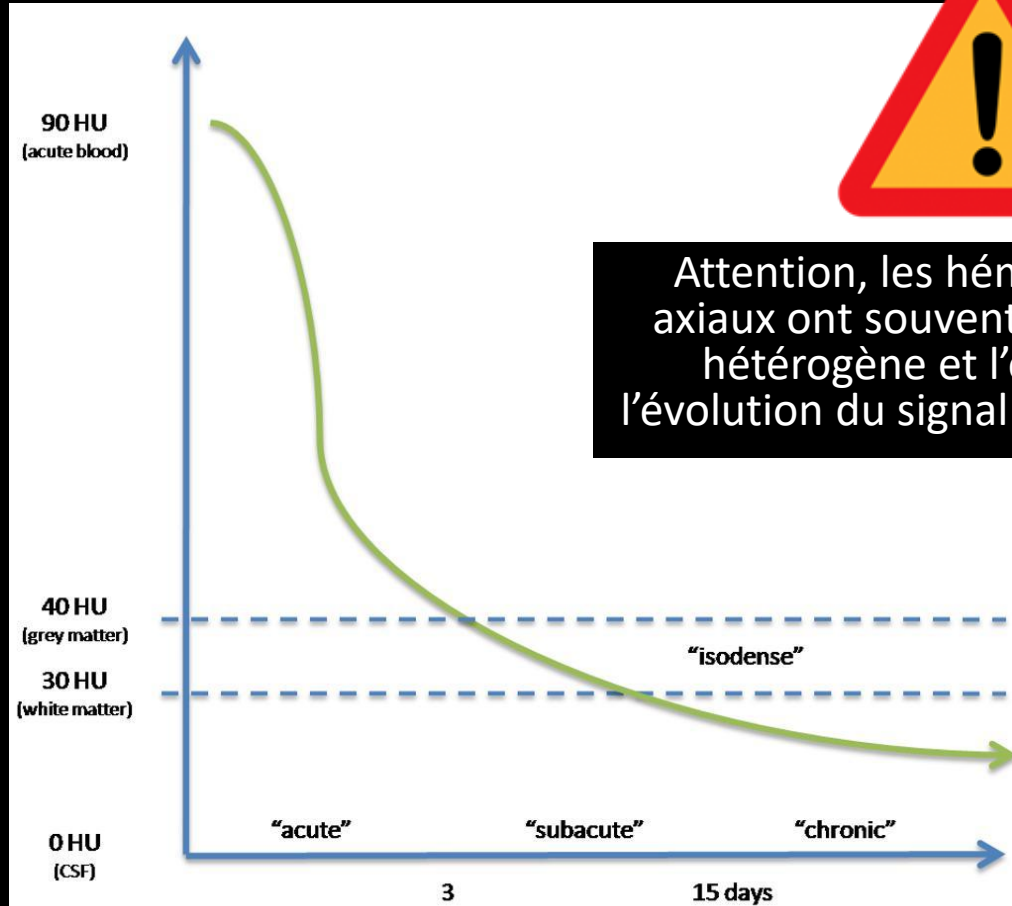
Espaces

3 méninges – 3 espaces

3 types d'hémorragies



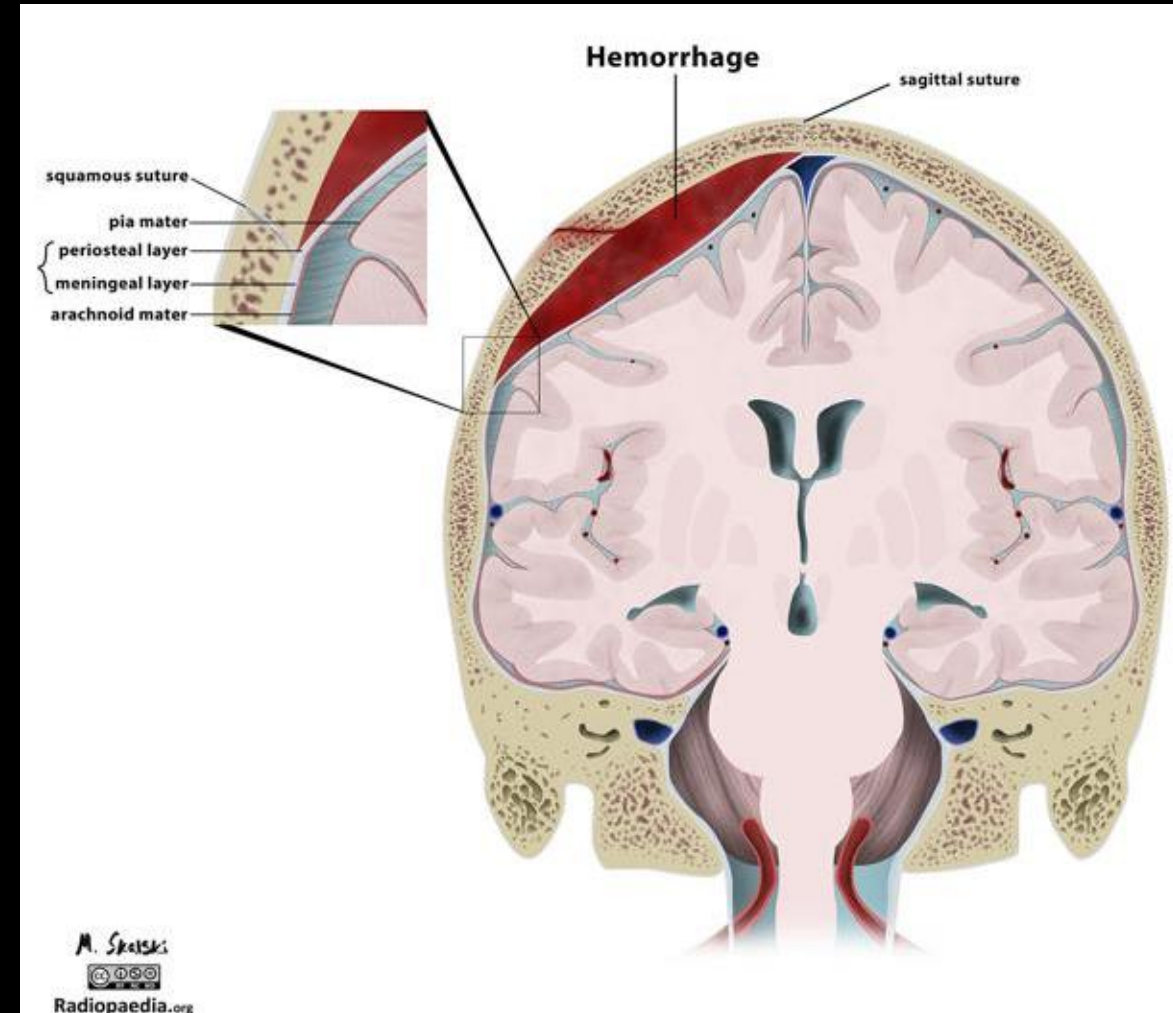
Evolution du signal hématisque



HED

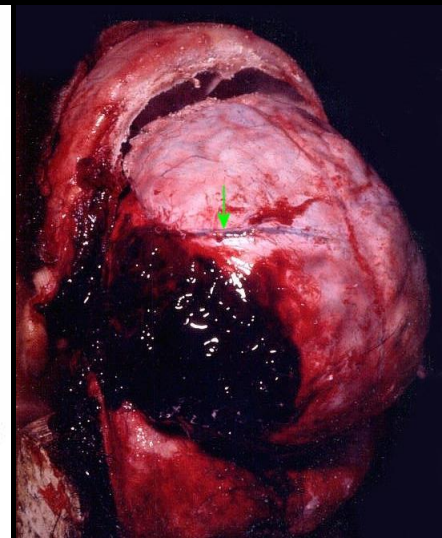
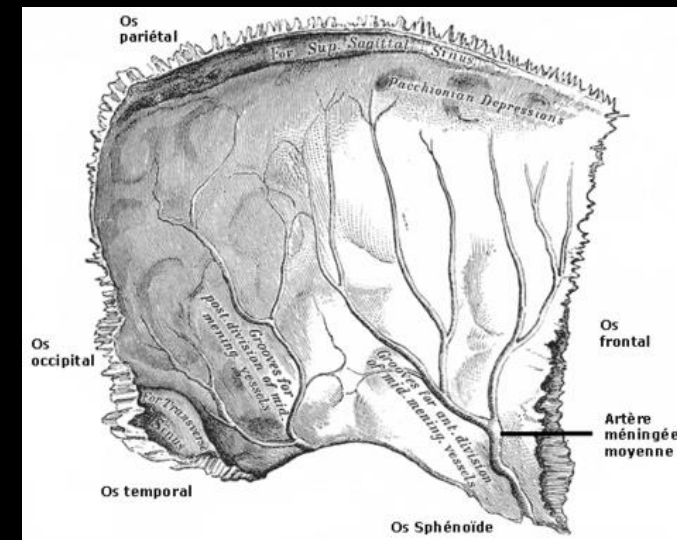
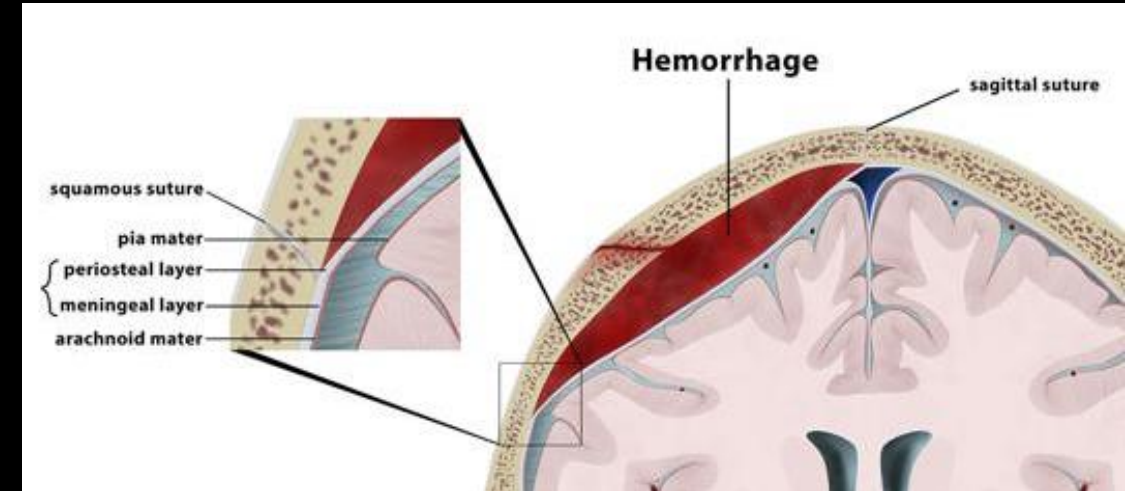
Hématome Extra-Dural

- Fréquence : retrouvés dans **1 à 4% des traumatismes crâniens** et responsables de **10% des décès**
- Clinique : classiquement, un **intervalle libre** de toute symptomatologie neurologique fait suite au traumatisme crânien avec perte de connaissance initiale puis, dans un délai pouvant aller jusqu'à 24h, s'installent rapidement des troubles de conscience pouvant aller jusqu'au coma avec signes d'engagement cérébral
- Etiologie : une **fracture** de la voûte crânienne responsable d'une **lacération de l'artère méningée moyenne ou d'un sinus veineux dural** est présente dans **85 à 95%**
- PEC chirurgicale en urgence si HED > 10mm



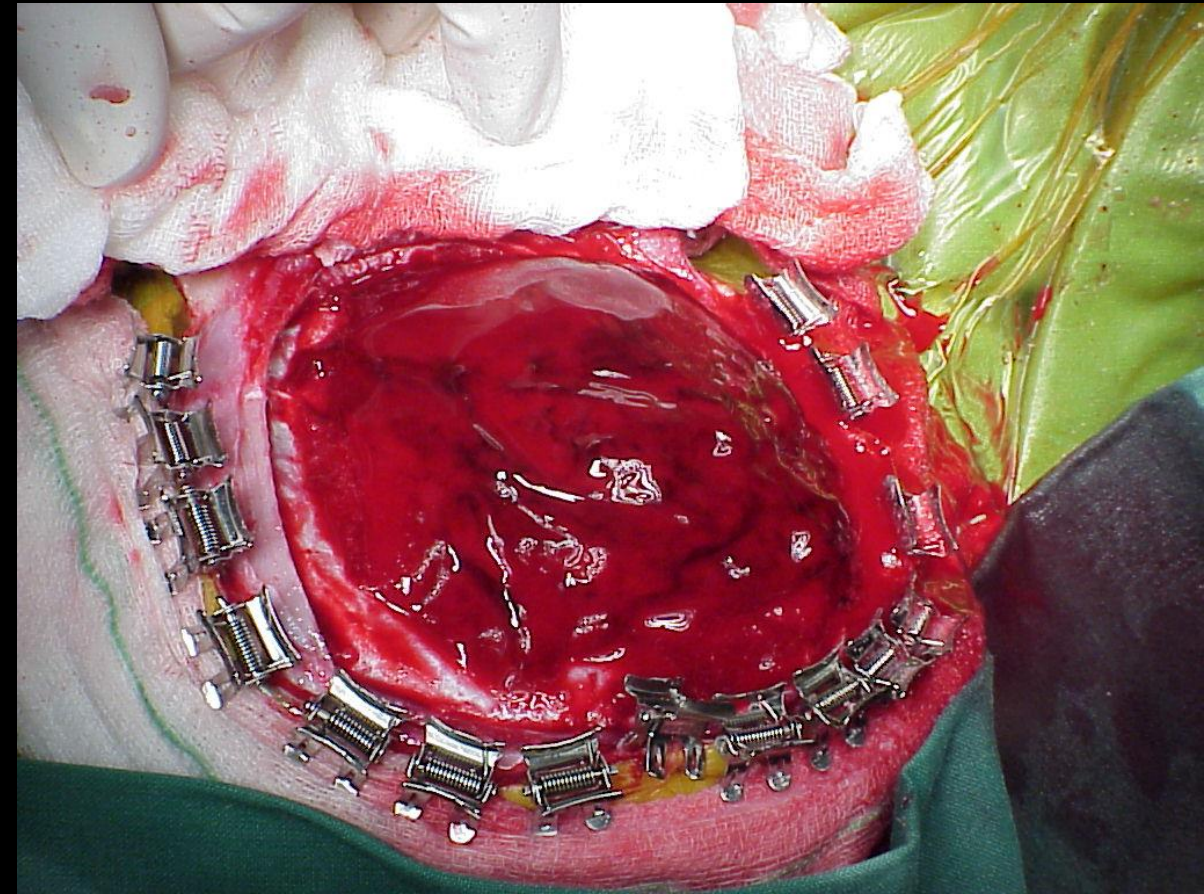
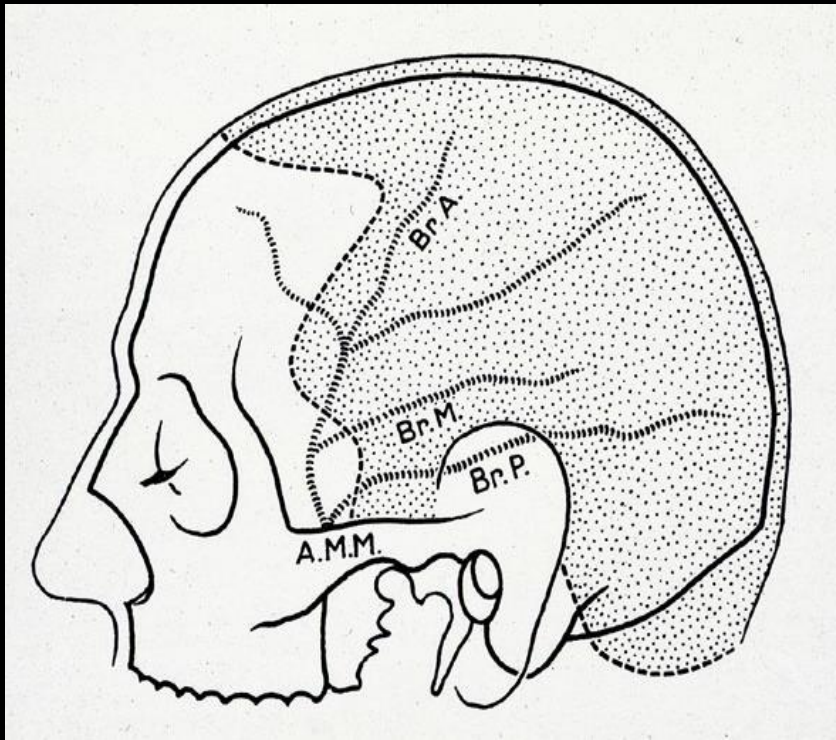
HED

- Localisation: les hématomes extra-duraux sont localisés dans l'espace épidual, entre la table interne de l'os et la dure-mère dont le feuillet externe s'insinue dans les sutures, cela explique leur caractère lenticulaire, la possibilité de franchissement des faux et tentes dure-mériennes ainsi que l'absence de franchissement des sutures
- Topographie : ils sont supra-tentoriels dans 95 % des cas et bilatéraux dans 5 % des cas
- La localisation temporo-pariétale due à une déchirure de l'artère méningée moyenne est la plus fréquente. Les localisations parasagittale, en fosses temporale ou cérébrale postérieure sont plus rares et souvent dues à des déchirures des sinus veineux



HED

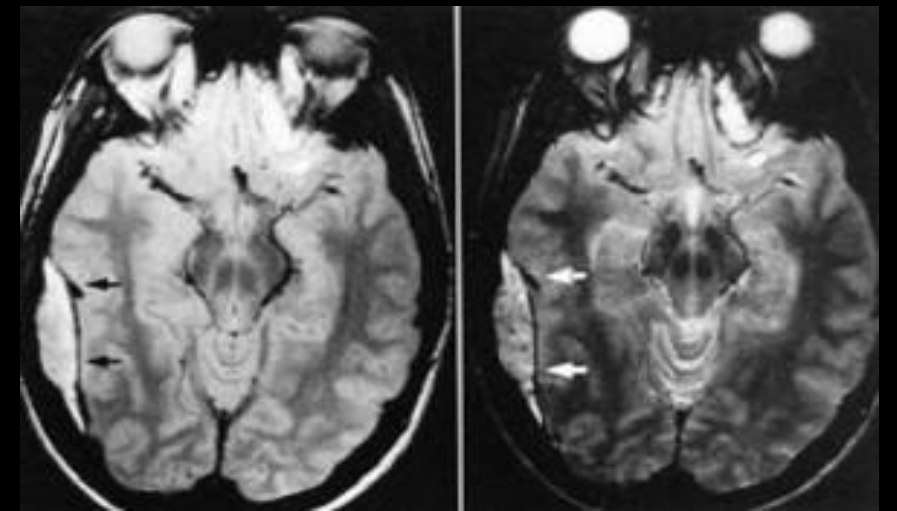
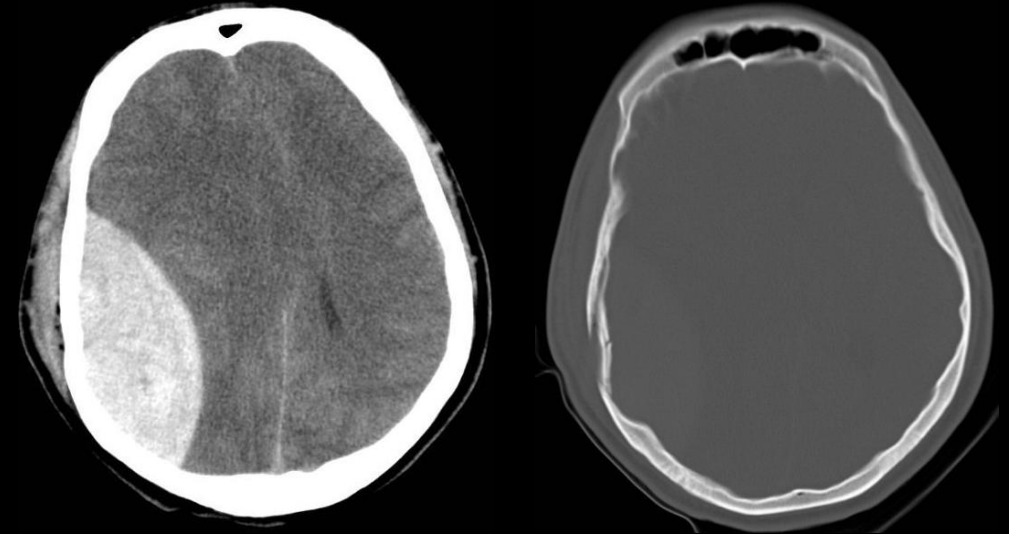
- Pourquoi dans la région temporo-pariétale ?
 - Ecaille temporale fine
 - Zone décollable de Gérard-Marchand
 - Sillons de l'artère méningée moyenne



HED

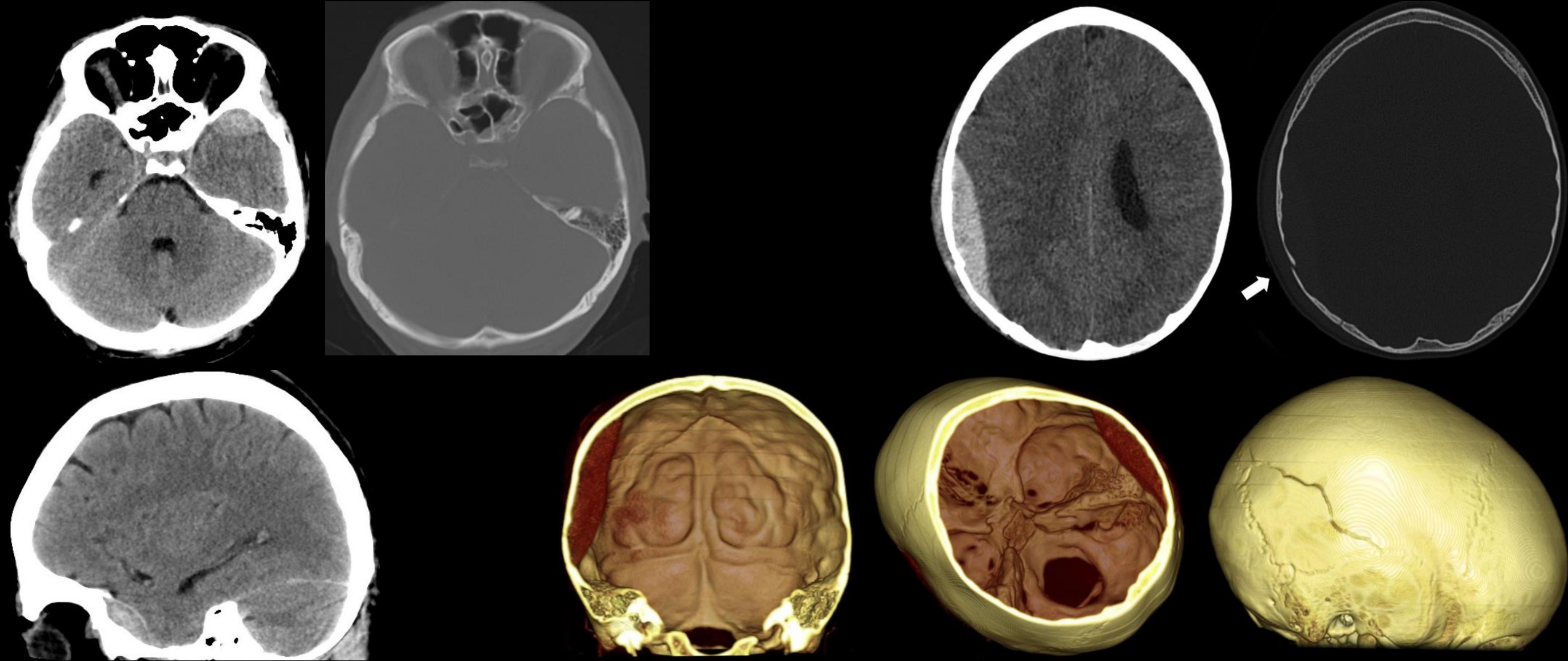
Aspect en imagerie

- En TDM, lors de la phase d'installation, l'hématome a une densité de 40 UH. Après coagulation, sa densité est de 60 ou 80 UH. La collection peut être hétérogène en cas de saignement continu, de traitement anticoagulant, de grande spoliation sanguine...avec des zones en général déclives mesurées à 80 UH et des zones moins denses à 30 UH
- En IRM, la dure-mère est visible sous forme d'une fine ligne de bas signal à toutes séquences. Le signal de l'HED varie avec le temps



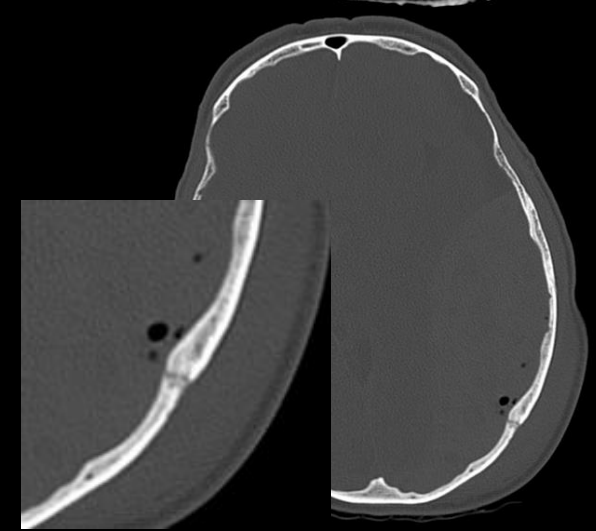
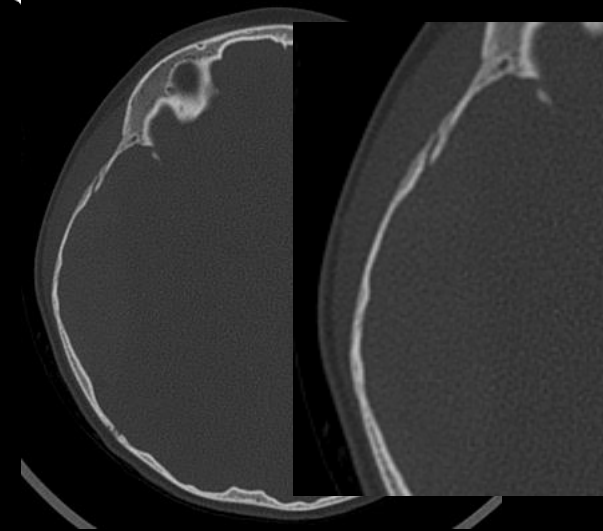
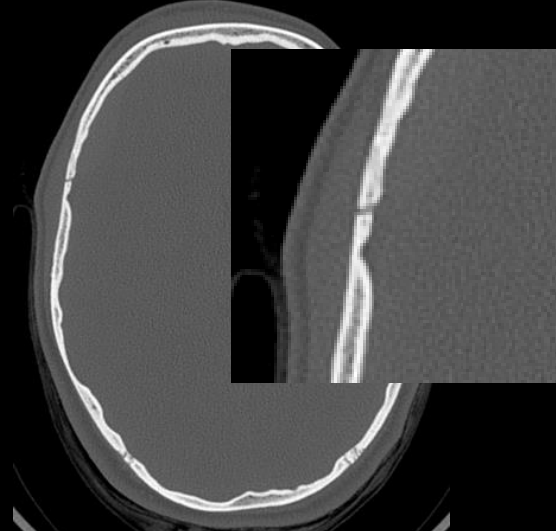
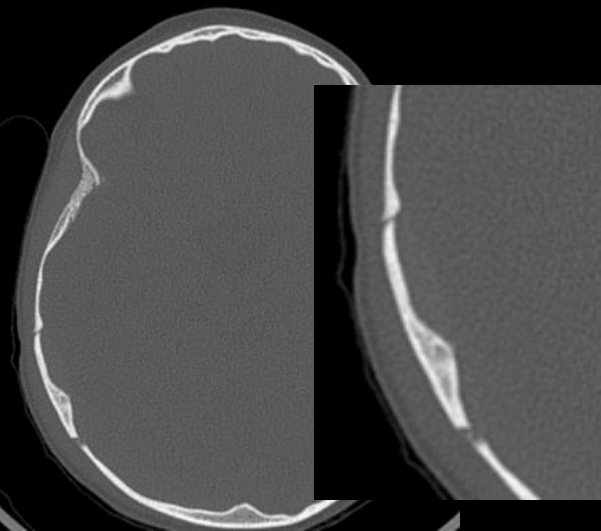
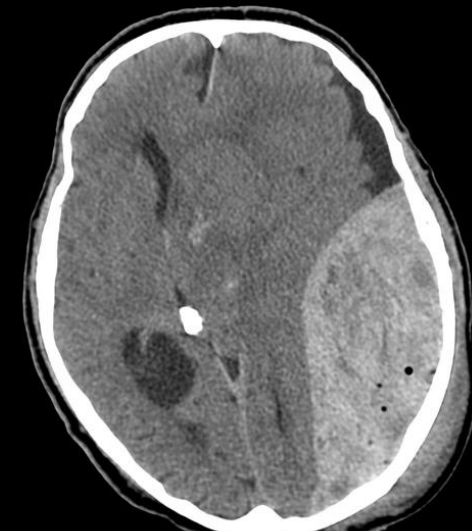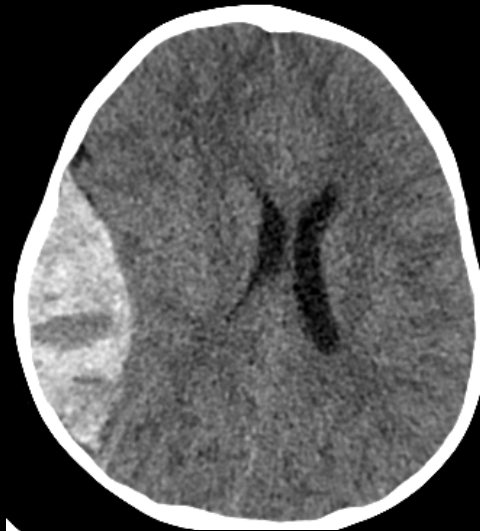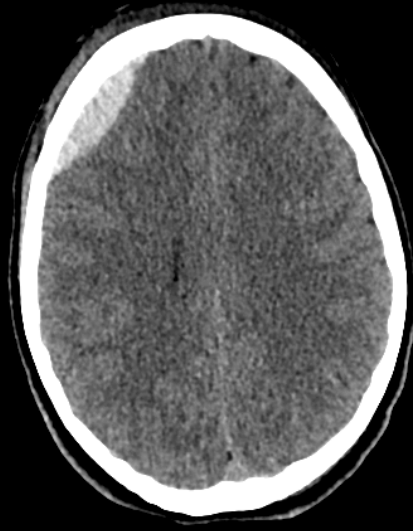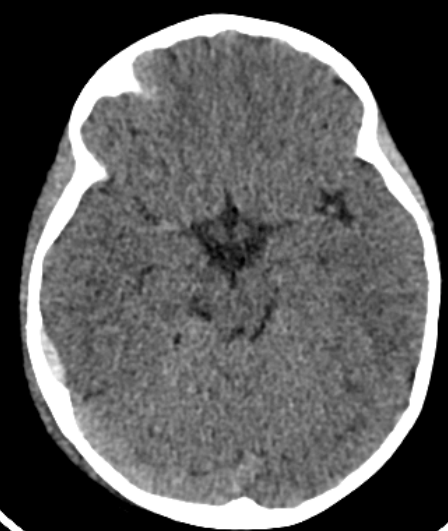
HED

Aspect en imagerie



HED

Aspect en imagerie

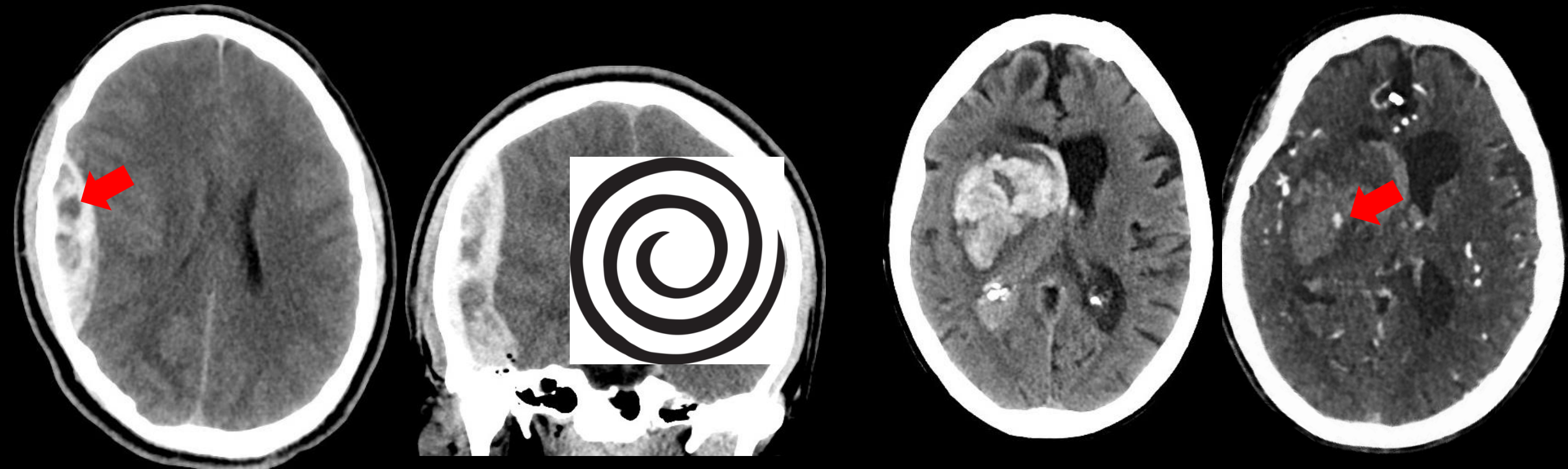


HED

Aspect en imagerie

Le « **Swirl sign** » (sur TDM sans injection) correspond à l'extravasation aigue de sang non coagulé (hypodense) au sein de l'hématome coagulé (hyperdense)

Le « **Spot sign** » (sur un angioscan) correspond à une extravasation de contraste au sein d'un hématome et correspond à un site d'hémorragie active, prédictif de la croissance future de l'hématome

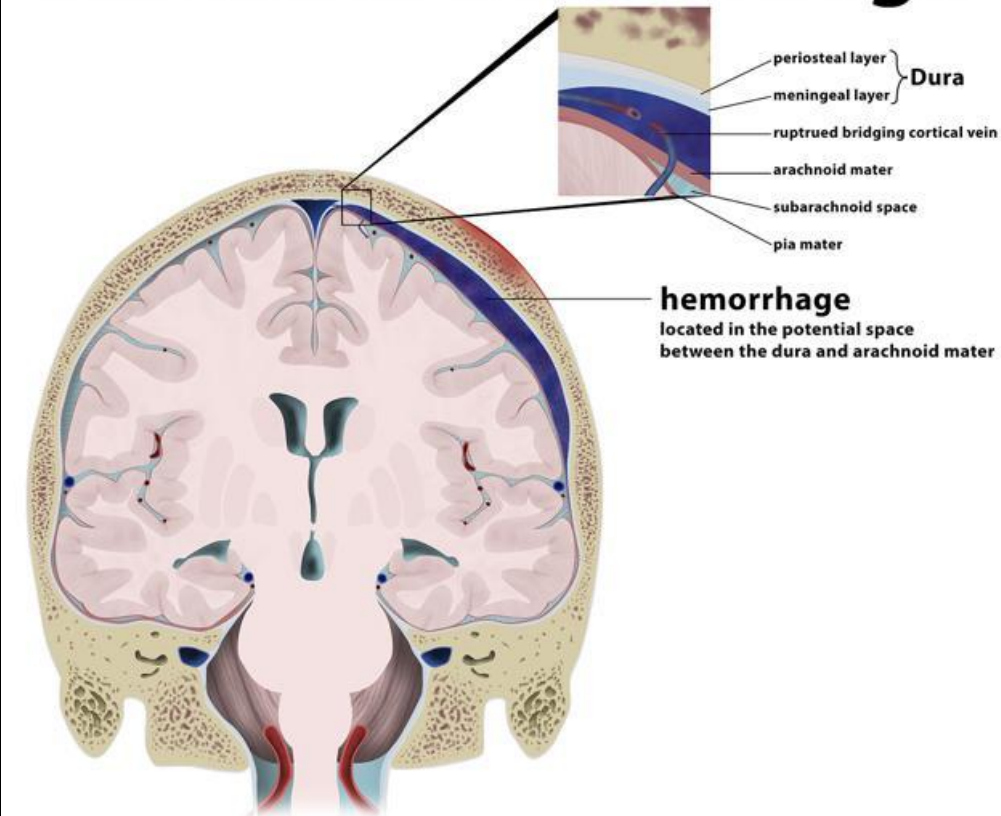


HSD

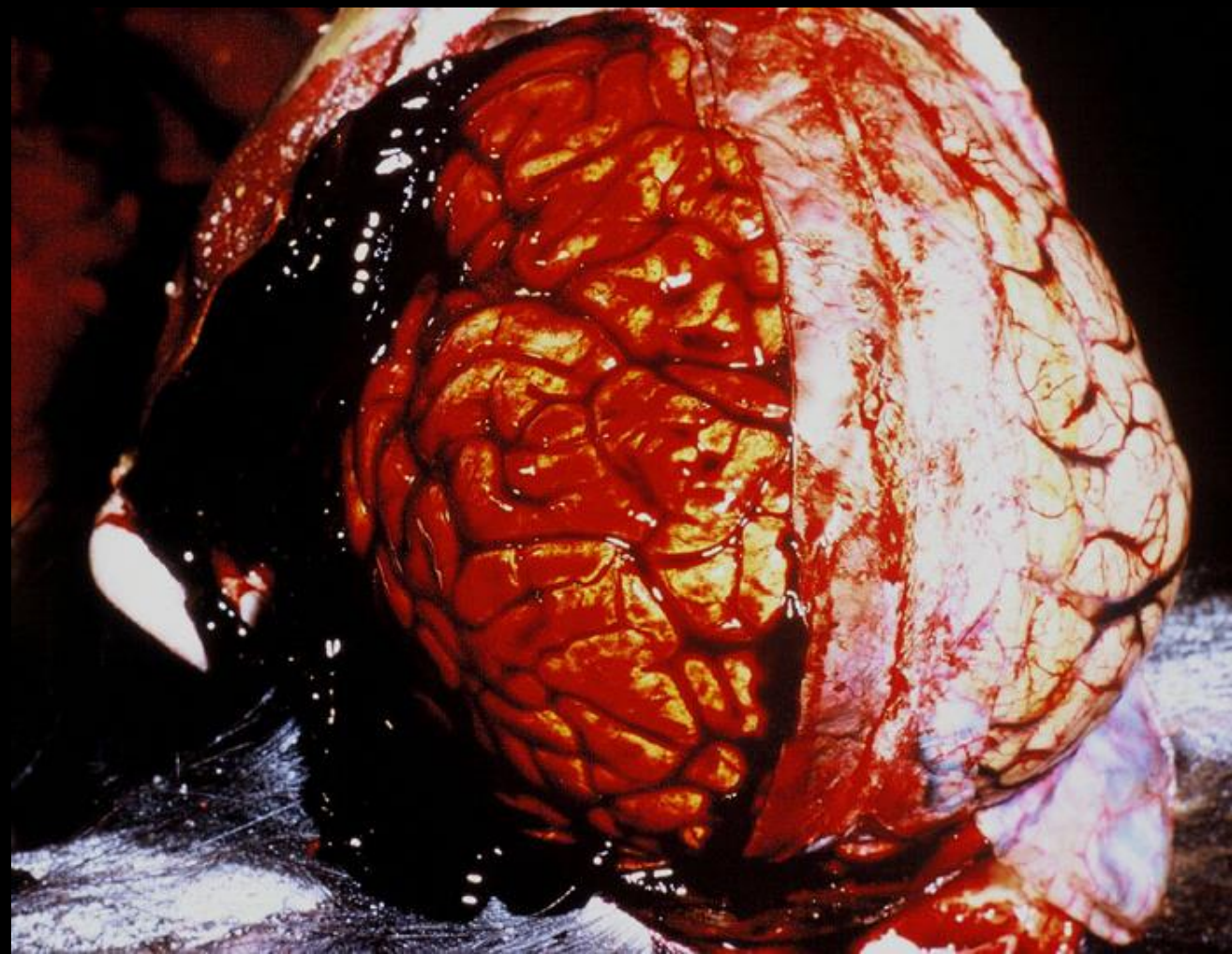
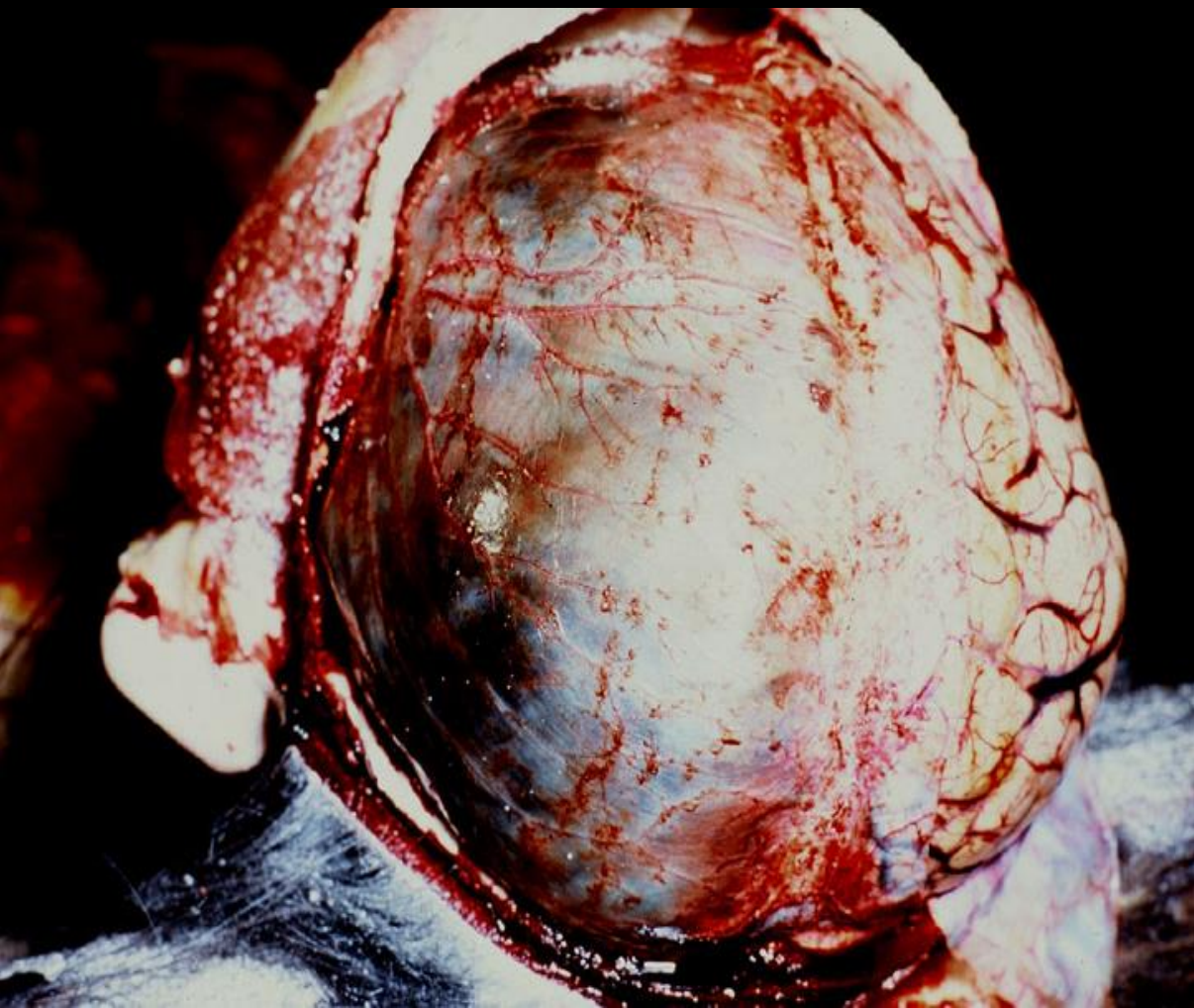
Hématome Sous-Dural

- Fréquence : les hématomes sous-duraux sont rencontrés dans **10 à 20 % des traumatismes crâniens**. Ils sont associés à une **mortalité comprise entre 50% et 85%** selon les séries (Wilberger at al. - 1991 - J Neurosurgery)
- Clinique : le score de Glasgow le plus souvent bas à l'admission (**coma d'emblée sans notion d'intervalle libre**). L'HSD est associé à une **fracture dans 1 à 2% des cas**
- Localisation: la collection hématique est localisée **dans l'espace sous-dural entre le feuillet interne de la dure-mère et l'arachnoïde avec franchissement des sutures**
- Topographie: sus-tentoriels dans 95% des cas ; bilatéraux dans 15 % des cas

Subdural hemorrhage

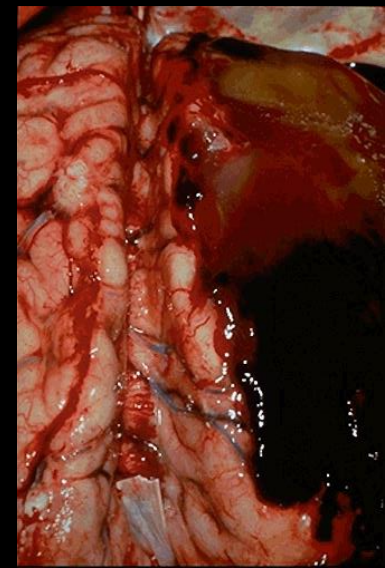
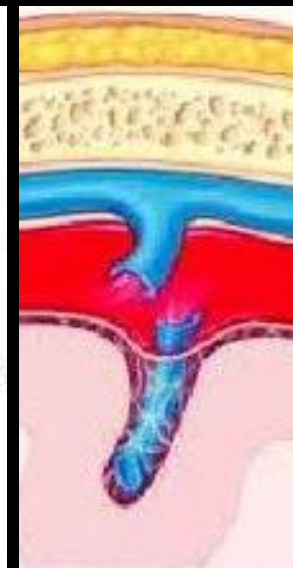
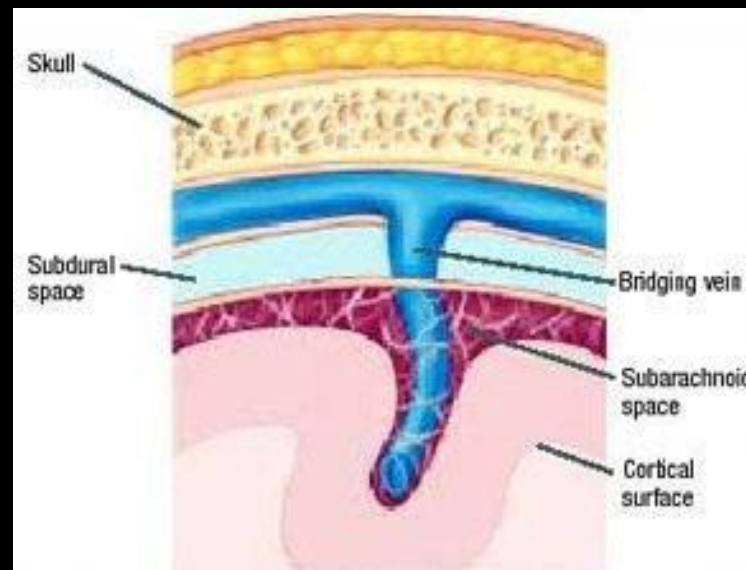
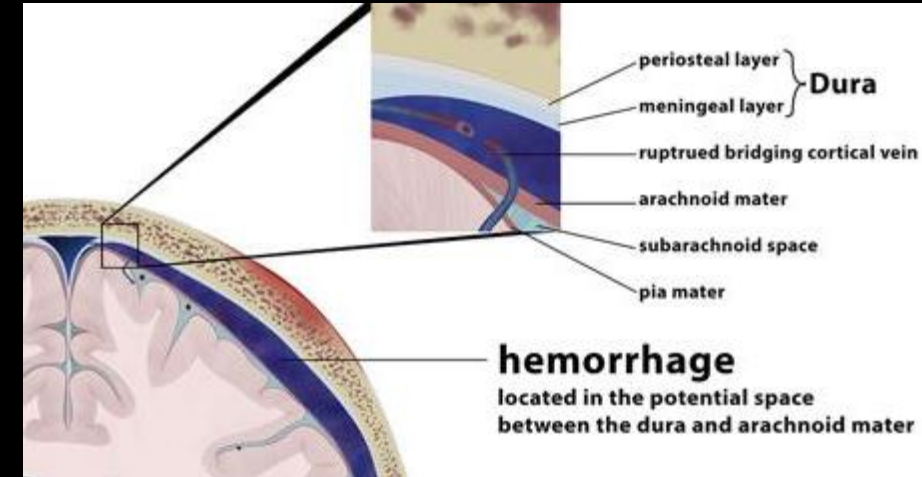


HSD



HSD

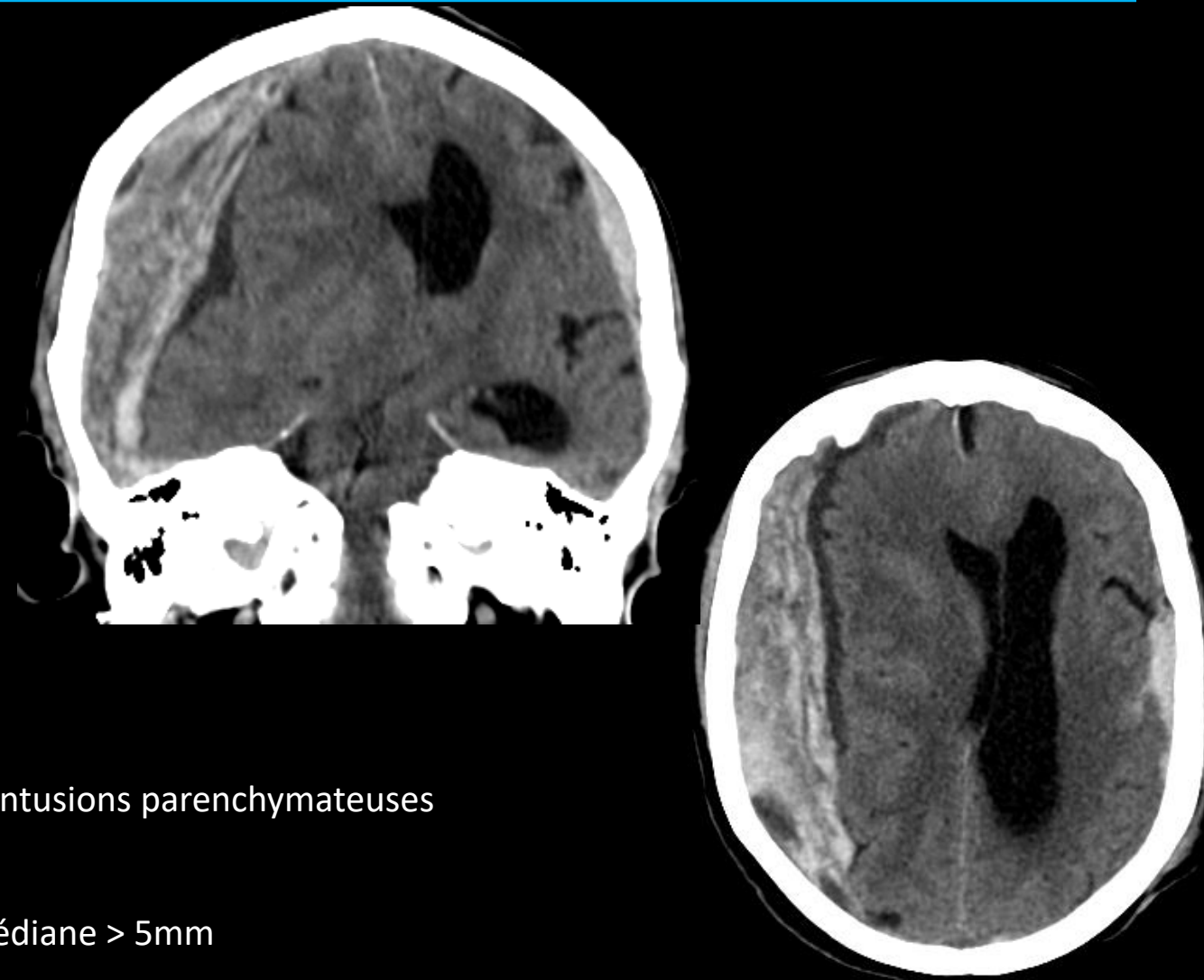
- Le saignement d'origine veineuse est secondaire au mouvement différentiel des différents constituants du cerveau, qui induisent la **lacération de veines corticales traversant les espaces méningés pour rejoindre un sinus dural adjacent**
- Le saignement **décolle le feuillet externe de l'arachnoïde et s'accumule dans l'espace sous-dural, entre la dure mère et l'arachnoïde**. L'anatomie de cet espace explique que le saignement **ne franchisse pas les tentes et faux dure-mériennes, alors qu'il enjambe les sutures**
- Il peut se produire conjointement une lacération du feuillet externe de l'arachnoïde résultant en un passage de LCR dans l'espace sous-dural avec collection sous-durale mêlant sang et liquide cérébro-spinal, entraînant une modification du signal IRM



HSD

Aspect en imagerie

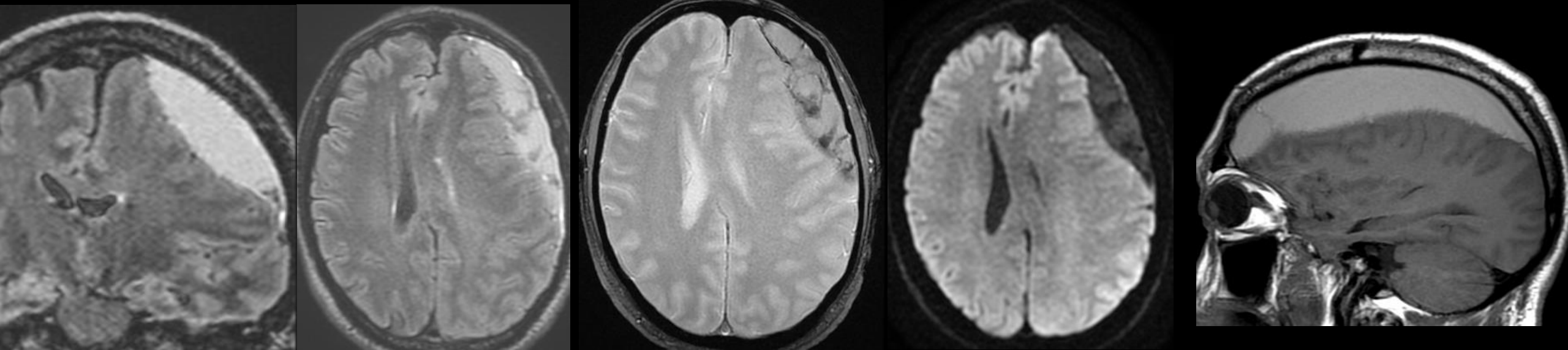
- Aspect caractéristique : collection
 - **en croissant**, étalée sur la convexité ou le long des structures dure-mériennes telles que la faux du cerveau ou la faux du cervelet
 - comprise entre l'arachnoïde et la dure-mère, **franchissant les sutures crâniennes**
- En TDM, il a un aspect de croissant (coupes axiales) situé contre la voûte, entre os et cerveau, donnant parfois un aspect "d'os épais". Il est **spontanément hyperdense jusqu'à 10 jours**, plus rarement iso ou hypodense (hématocrite bas, taux d'hémoglobine peu élevé, défaut de coagulation, rupture associée de l'arachnoïde avec envahissement de LCS). Après 10 jours, sa densité diminue et devient proche de celle du cerveau, sa détection peut alors être difficile, surtout s'il est bilatéral, mieux mis en évidence après injection de produit de contraste iodé IV rehaussant la leptoméninge qui le borde en dedans. Il devient hypodense en 2 à 3 semaines
- HSD souvent associé à des lésions axonales diffuses ou à des contusions parenchymateuses
- **Fracture rarement associée**
- PEC chirurgicale en urgence si HSD avec déviation de la ligne médiane > 5mm



HSD

Aspect en imagerie

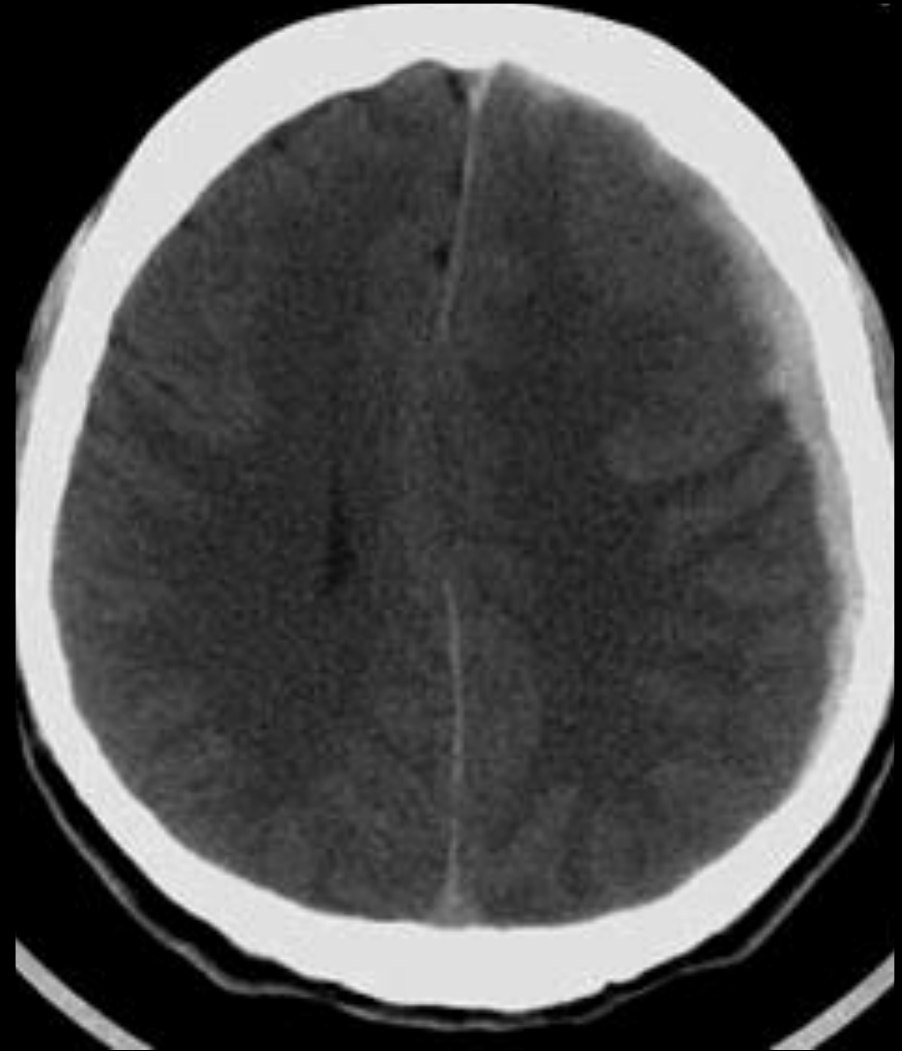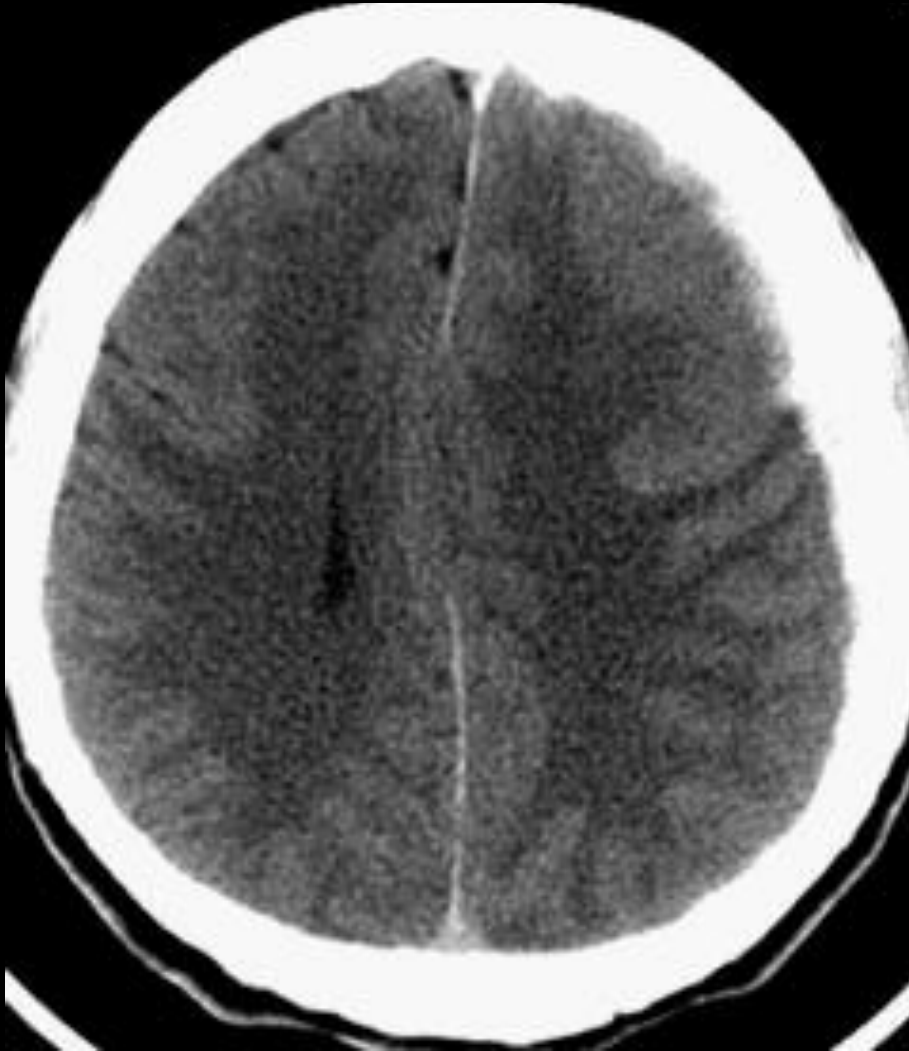- IRM : signal similaire à celui de toute hémorragie intracrânienne, à l'exception de l'hématome sous-dural chronique :
 - Iso/hypointense en T1 dans 30% des cas
 - Hypointense en T2, hyperintense en FLAIR
 - Des niveaux liquide-liquide peuvent être rencontrés en cas de saignements répétés
 - Classiquement, la néomembrane qui circonscrit l'HSD au stade chronique se rehausse après injection de produit de contraste



HSD

Aspect en imagerie

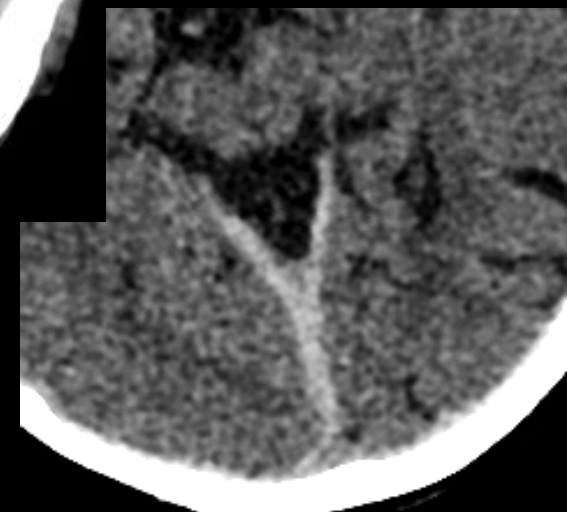
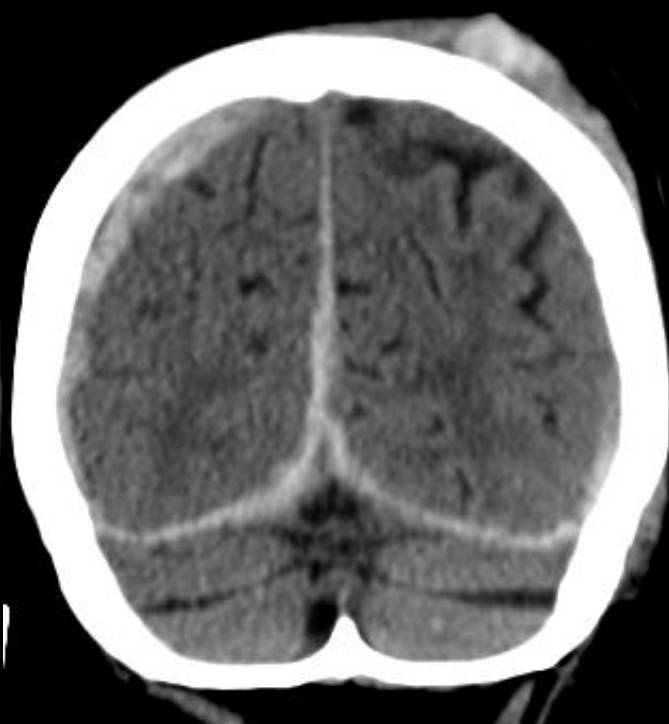
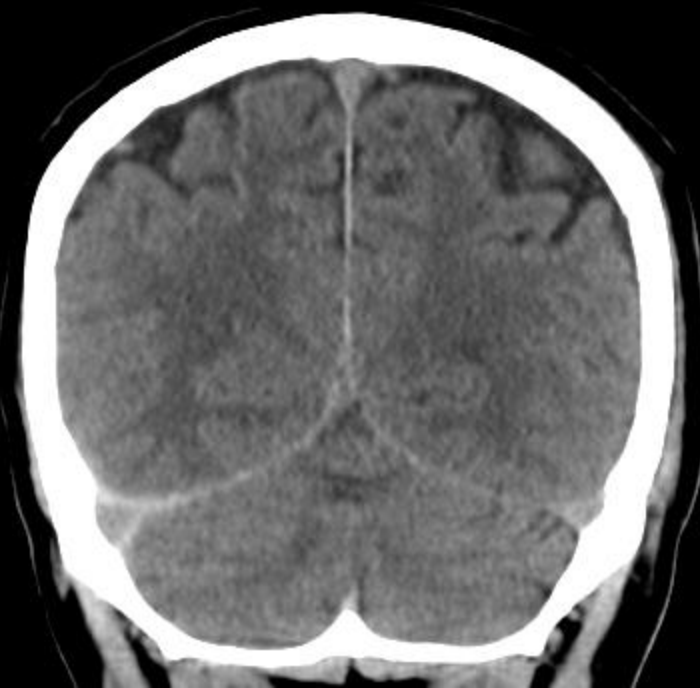
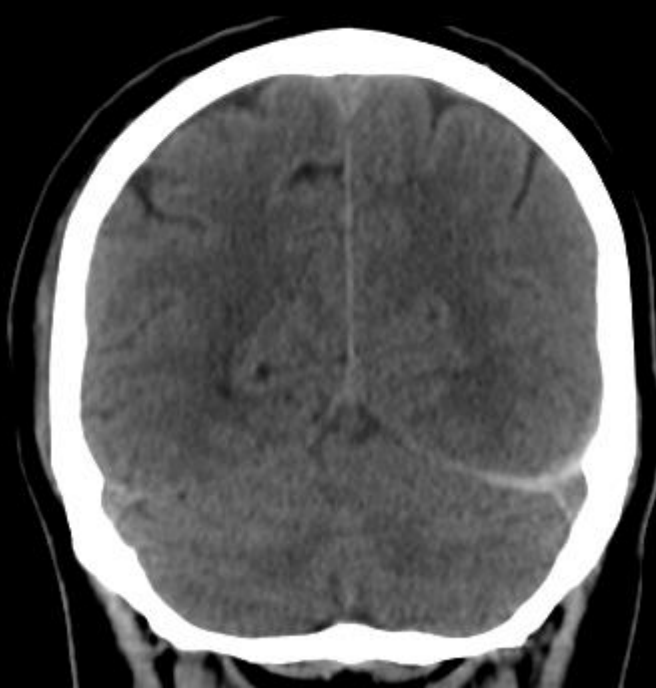
Importance du fenêtrage



HSD

Aspect en imagerie

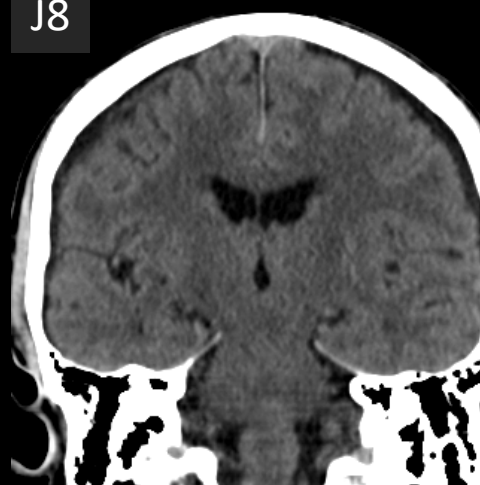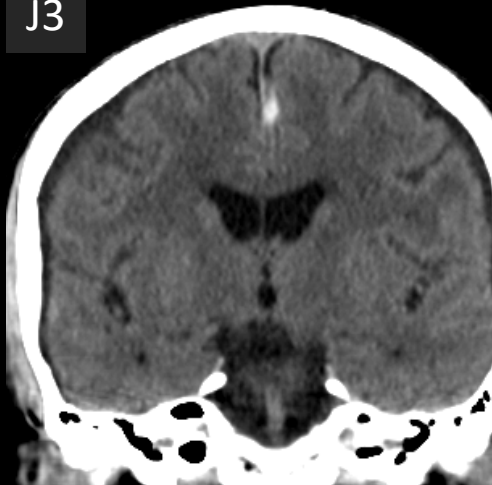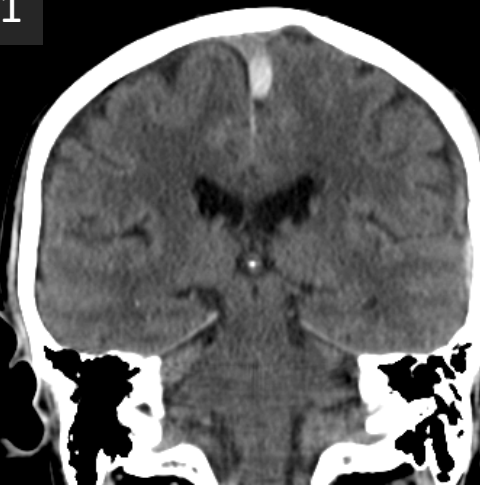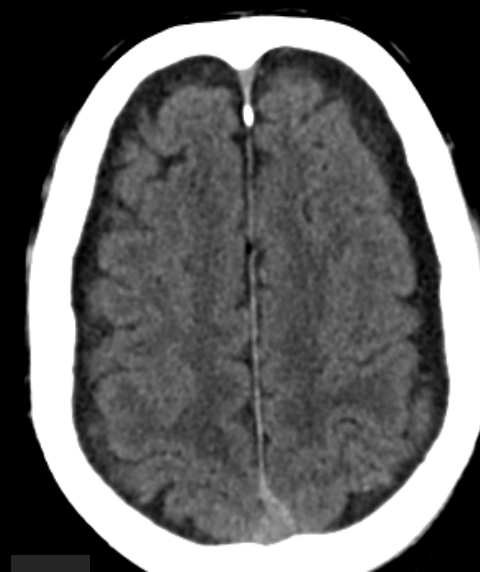
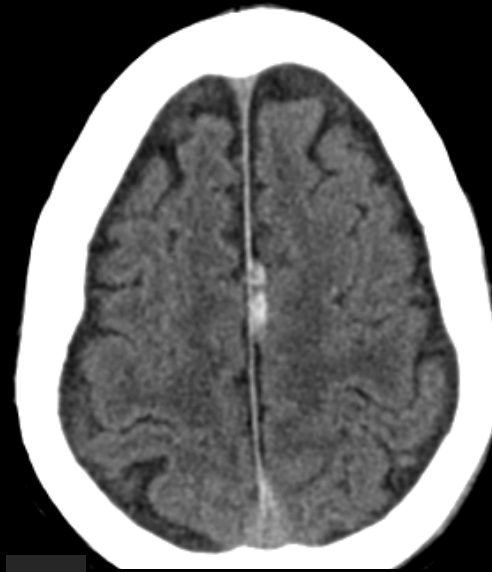
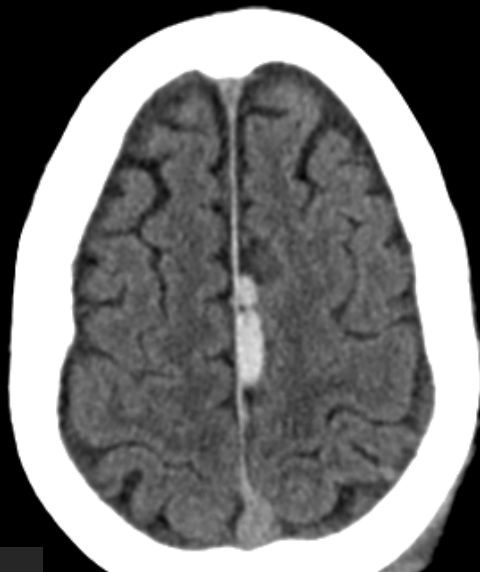
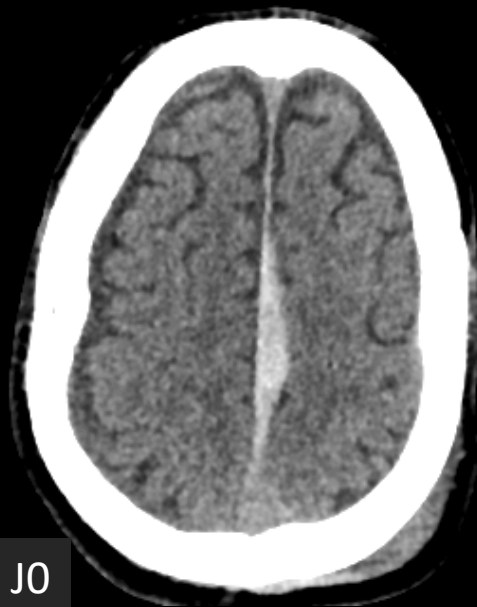
Extension aux berges de la tente du cervelet



HSD

Aspect en imagerie

Extension à la faux du cerveau



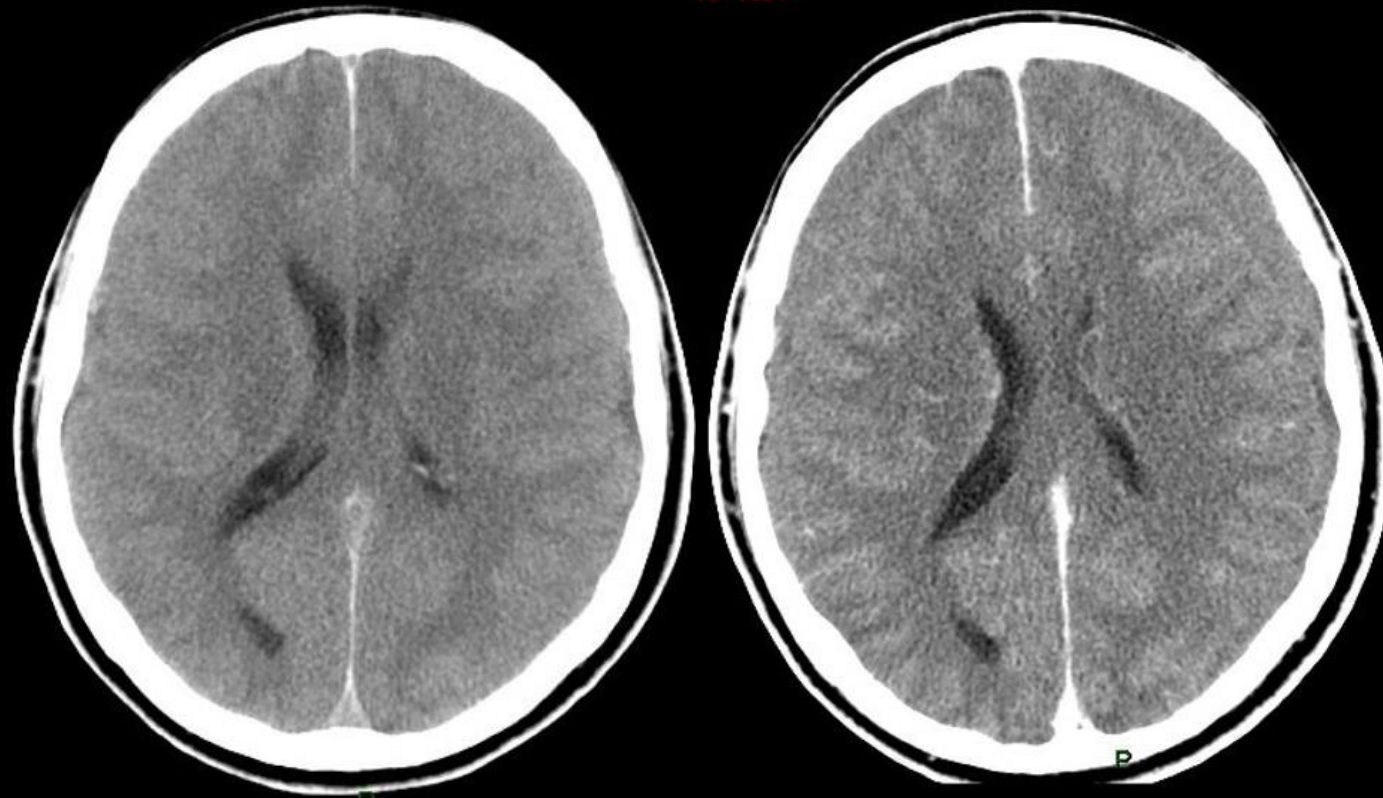
HSD

Datation en imagerie

HSD Hyperaigu

- Dans la 1^{ère} heure (rarement le cas en pratique quotidienne)
- TDM :
 - HSD isodense au cortex, avec aspect pouvant être hétérogène, dû à la combinaison de sérum et de sang non coagulé et en cours de coagulation
 - Œdème cérébral souvent associé, notamment chez sujet jeune
- IRM :
 - T1 : isointense au cortex
 - T2 : iso à hyperintense
 - FLAIR : hyperintense par rapport au LCS

Après IV, rehaussement leptoméningé

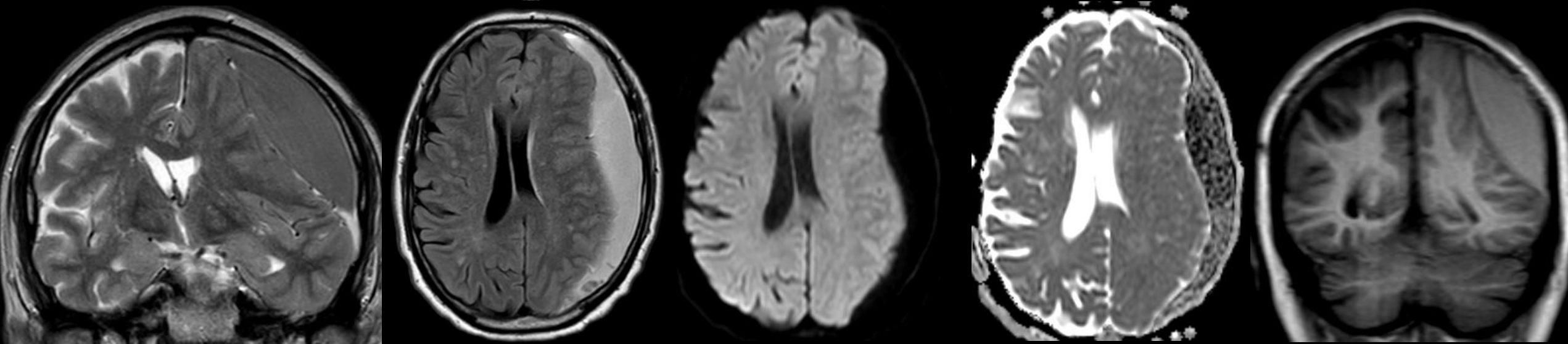
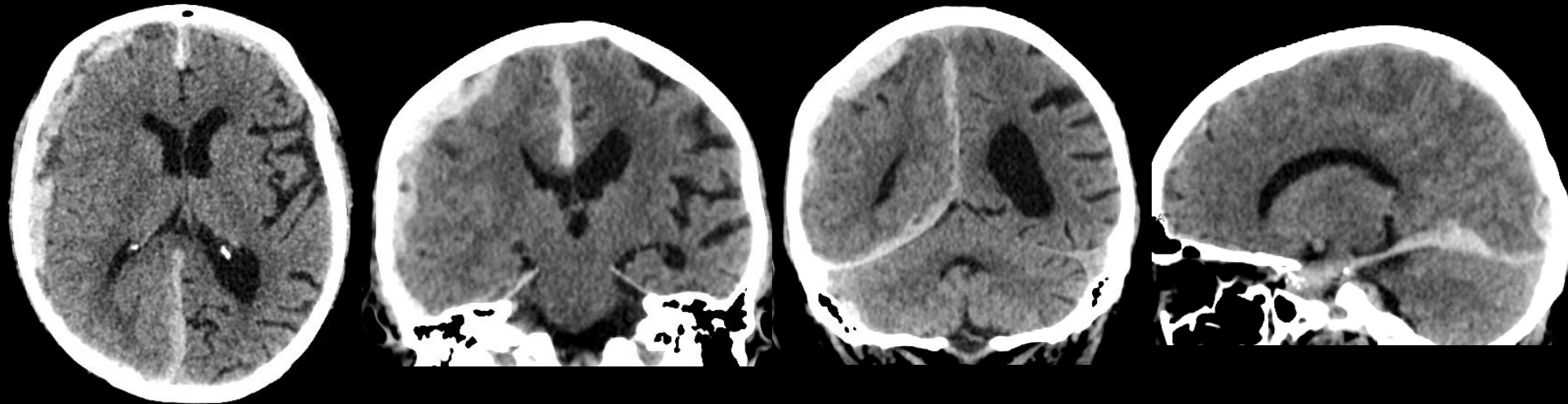


HSD

Datation en imagerie

HSD Aigu

- Cf description classique

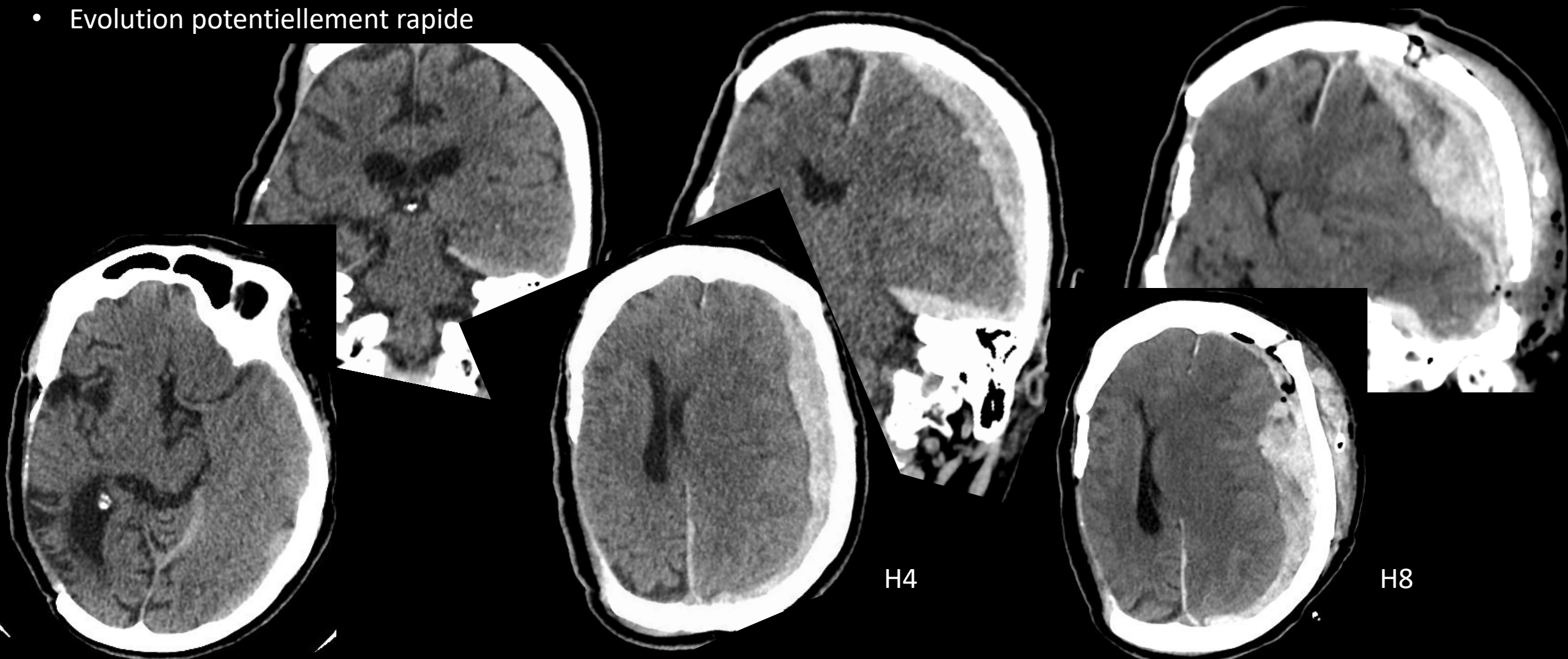

HSD

Datation en imagerie

HSD Aigu

- Evolution potentiellement rapide

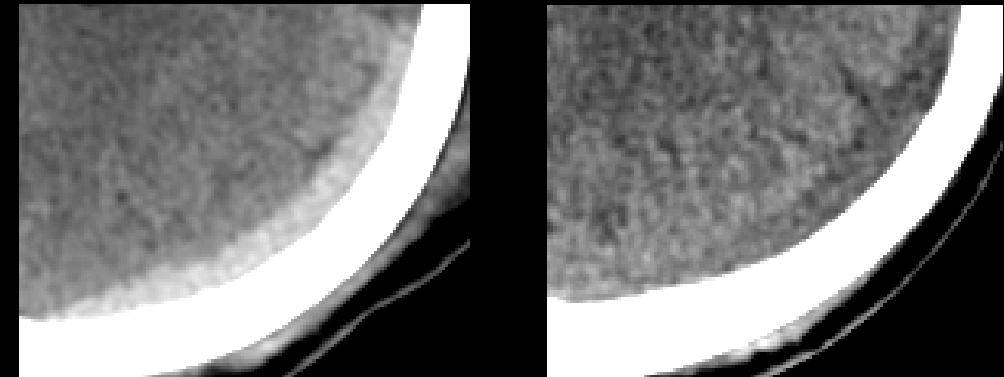
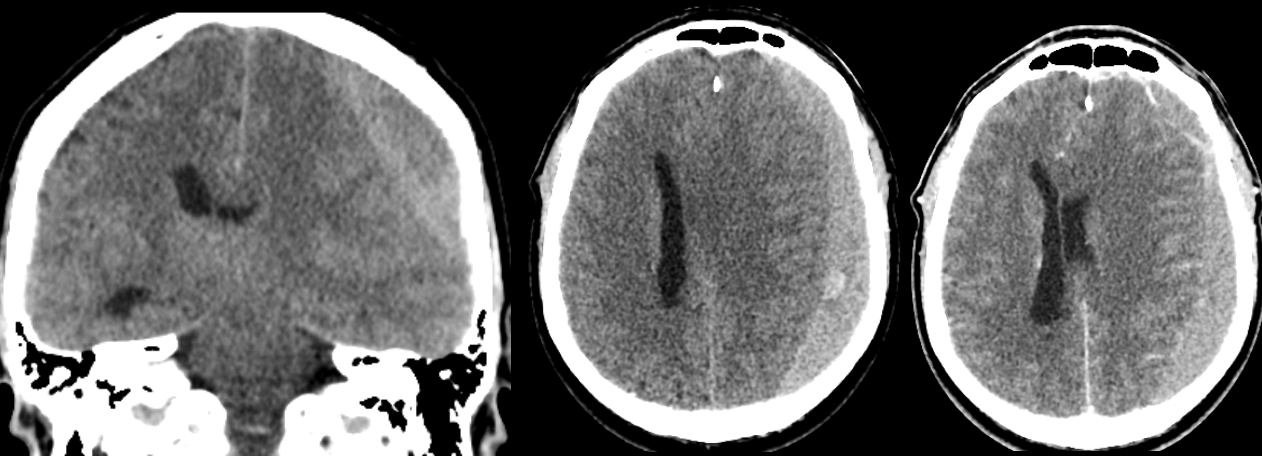
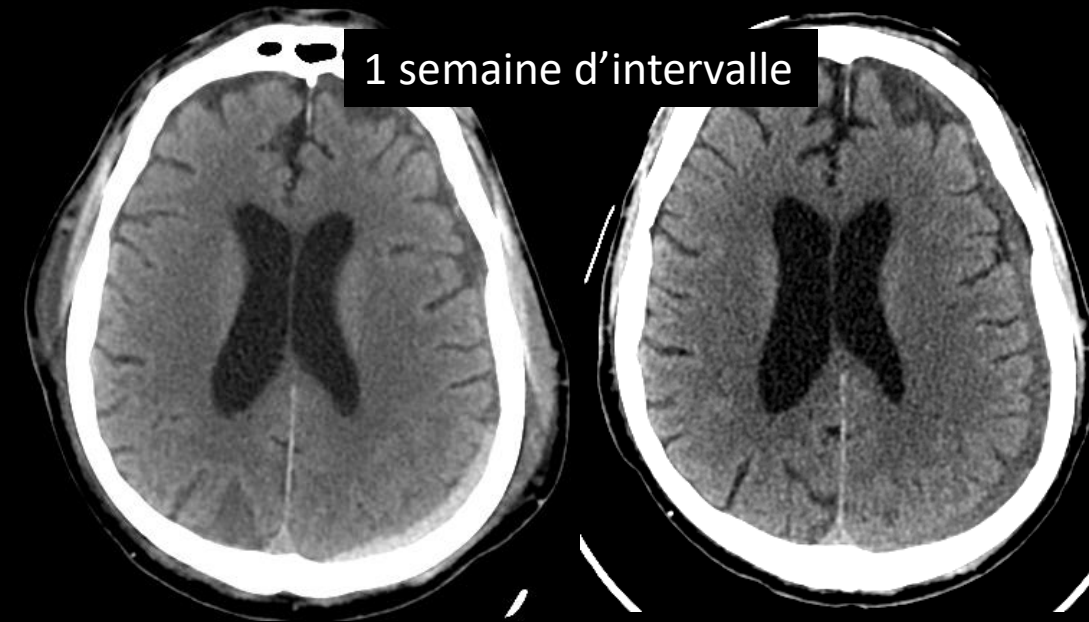


HSD

Datation en imagerie

HSD Subaigu

- TDM :
 - Diminution de la densité de l'hématome, dû à la dégradation des produits de l'hémoglobine
 - Devient **isodense** au cortex (35-40UH) vers 10-15j
- IRM :
 - T1 : **hyperintense** (Méthémoglobine)
 - T2 : **intensité variable, souvent hyperintense**
 - FLAIR : **hyperintense**

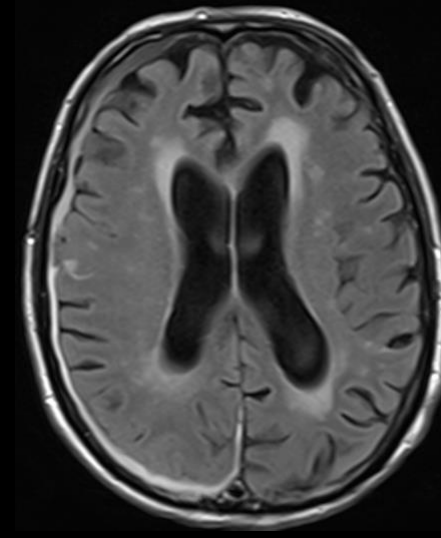
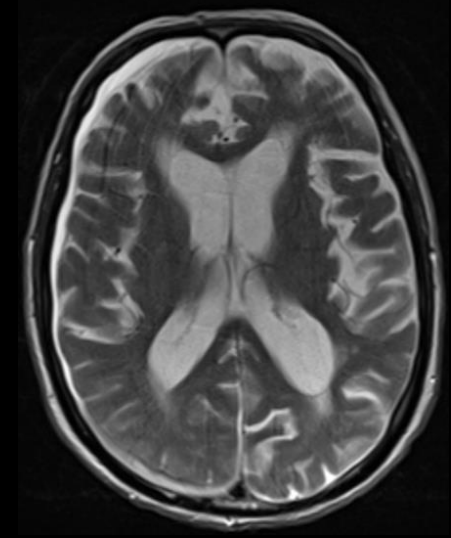
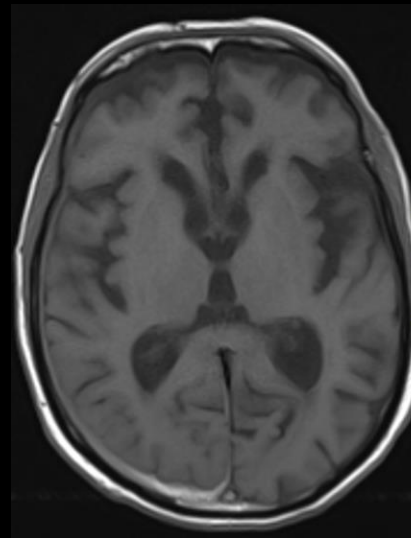
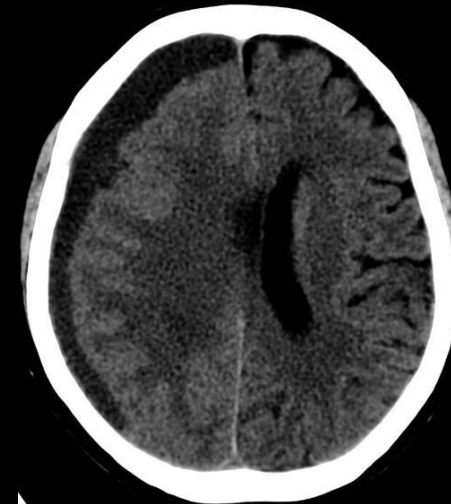
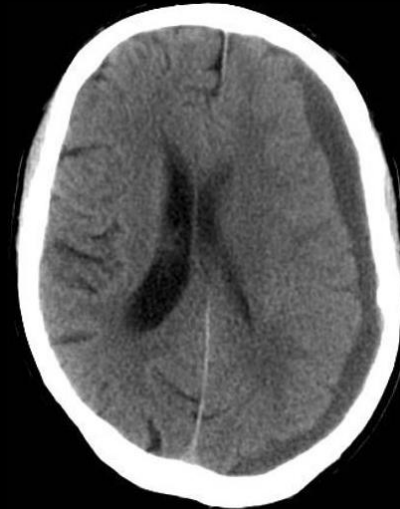

HSD

Datation en imagerie

HSD Chronique

- **Après au moins 3 semaines.** Est dû à l'évolution d'un HSD aigu ou à des hémorragies répétées. Il apparaît dans 50 % des cas sans traumatisme, mais en rapport avec un terrain éthylique, chez des patients sous traitement anticoagulant, après pose de shunts ventriculaires....
- En théorie :
 - TDM :
 - Poursuite de la diminution de densité de l'hématome, devenant **isodense au LCS** (0 UH)
 - IRM :
 - T1 : **iso-intense au LCS**
 - T2 : **iso-intense au LCS**
 - FLAIR : **Hyperintense au LCS**

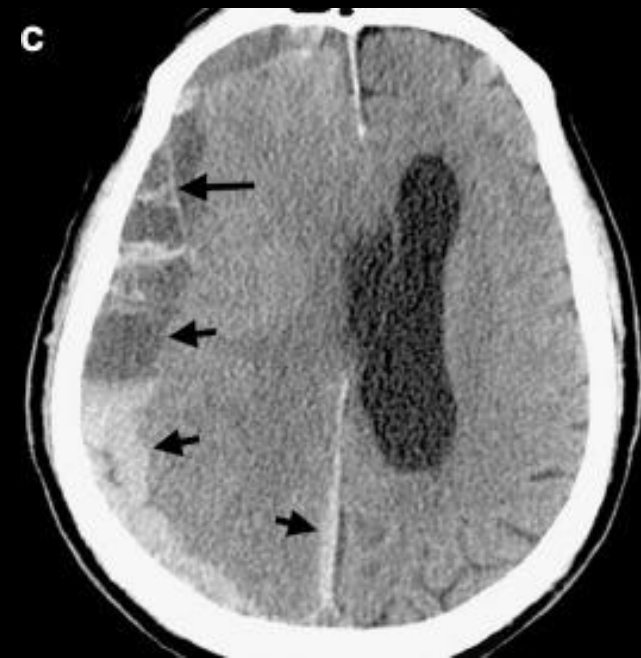
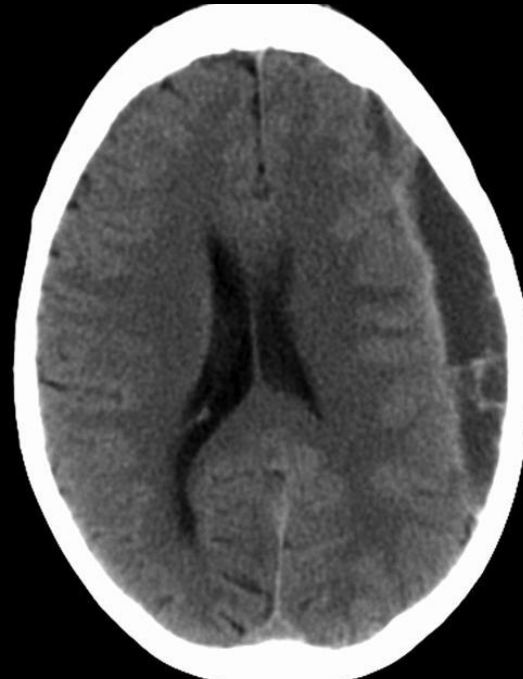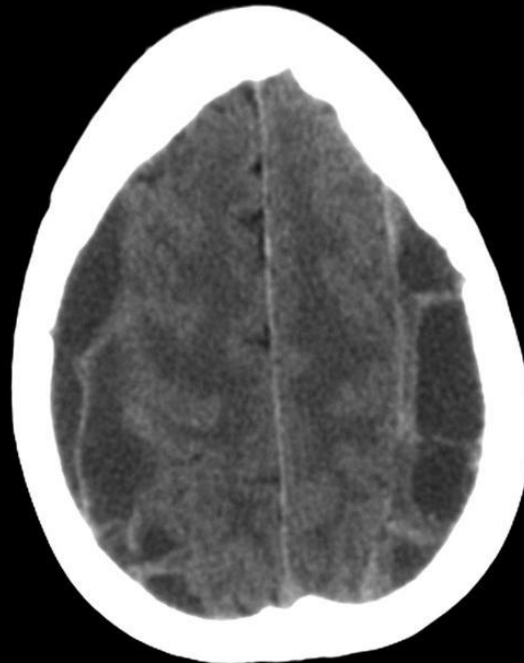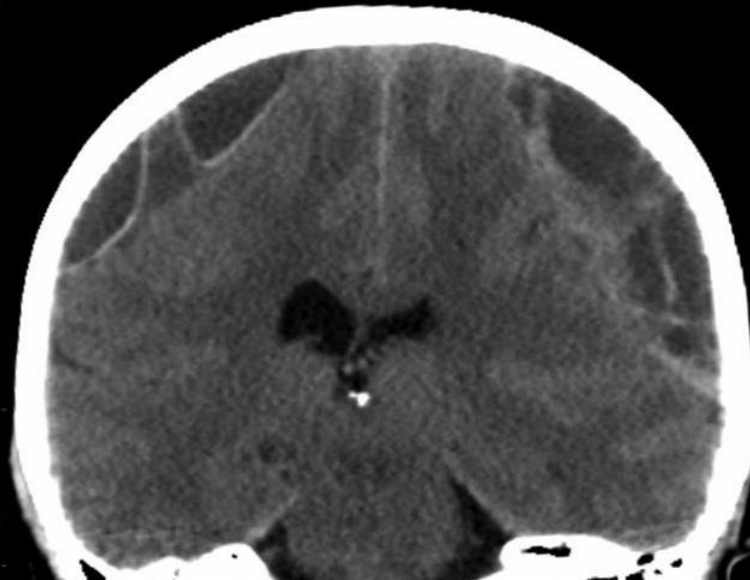


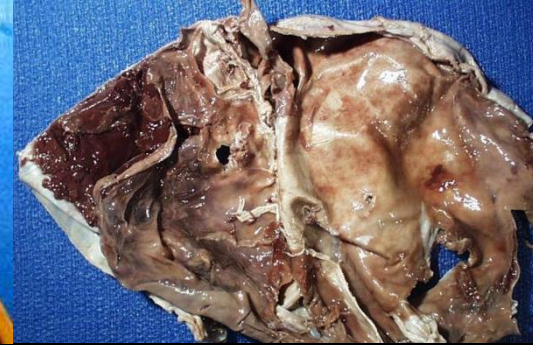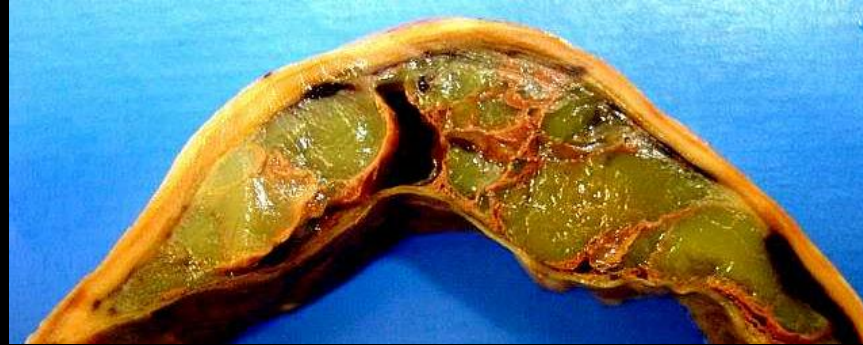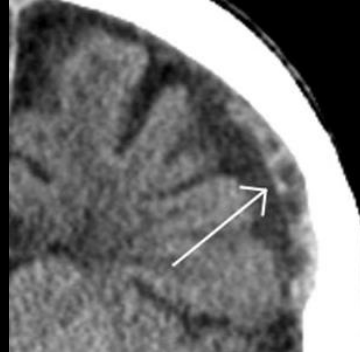HSD

Datation en imagerie

HSD Chronique

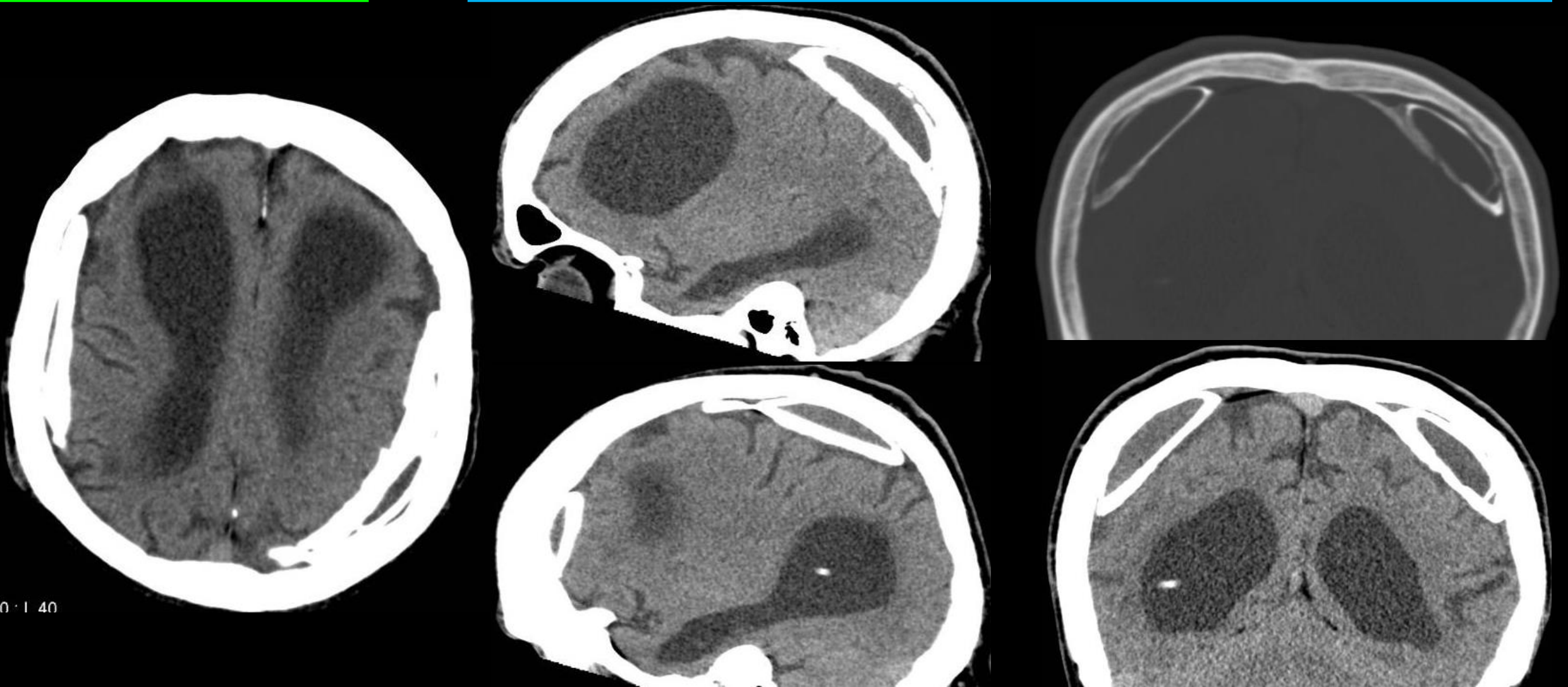
- En pratique : l'HSD n'est pas homogène, mais cloisonné par des membranes sous durales fibreuses qui se développent en 1 à 3 semaines et qui contiennent des collections hémorragiques d'âges différents. Il a donc des aspects très variés en imagerie, rarement en croissant, plus souvent en lentille biconvexe, contenant souvent des images de niveaux liquides



HSD

Datation en imagerie

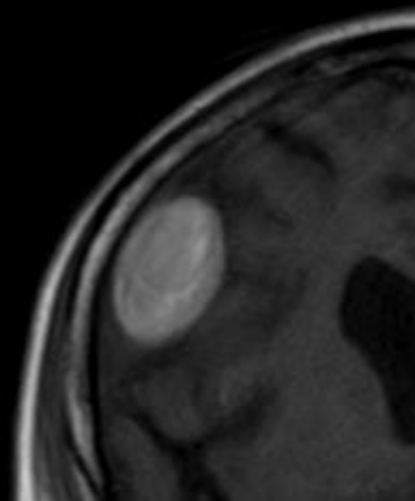
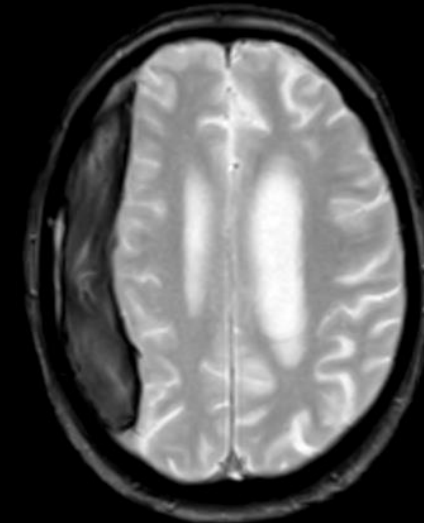
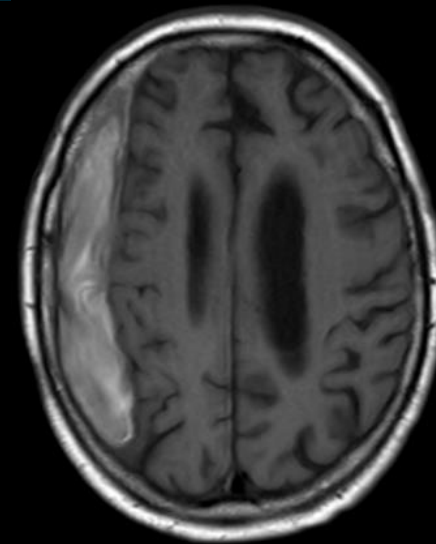
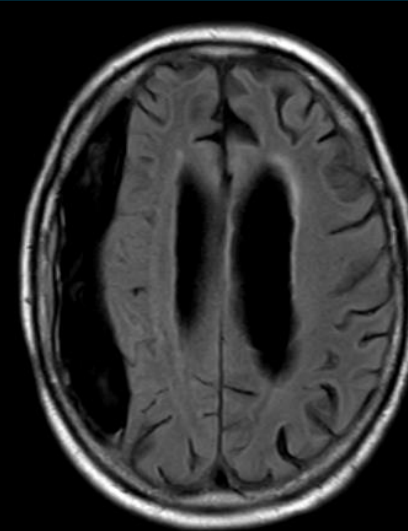
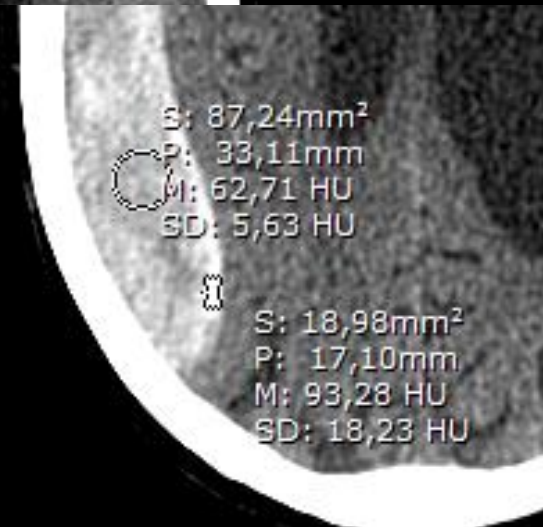
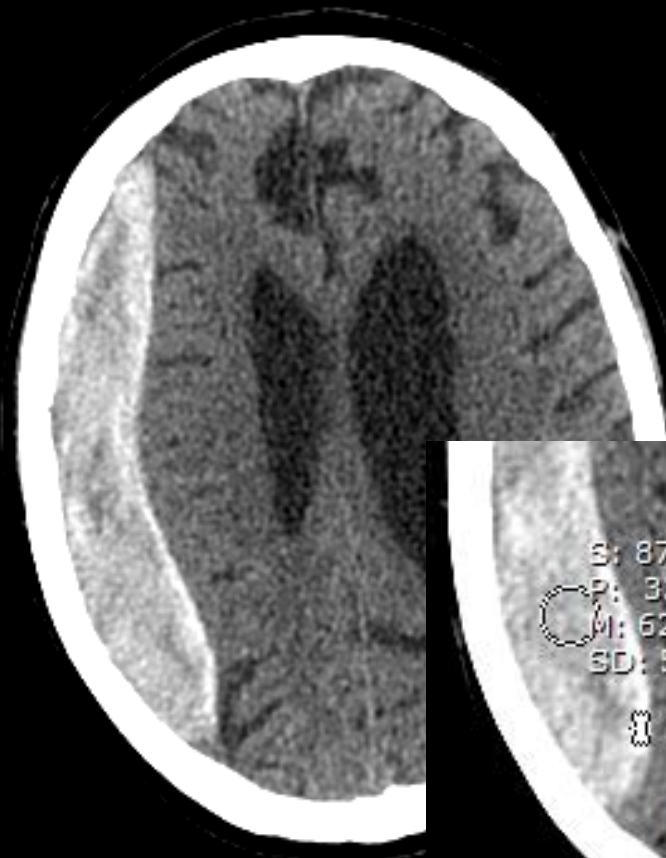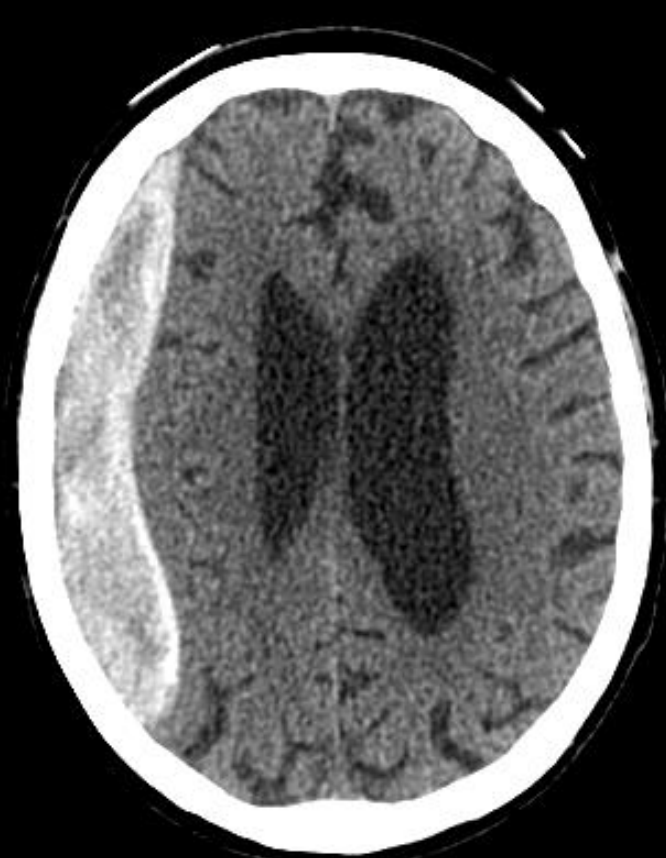Calcification d'un HSD chronique



HSD

Datation en imagerie

Ossification d'un HSD chronique



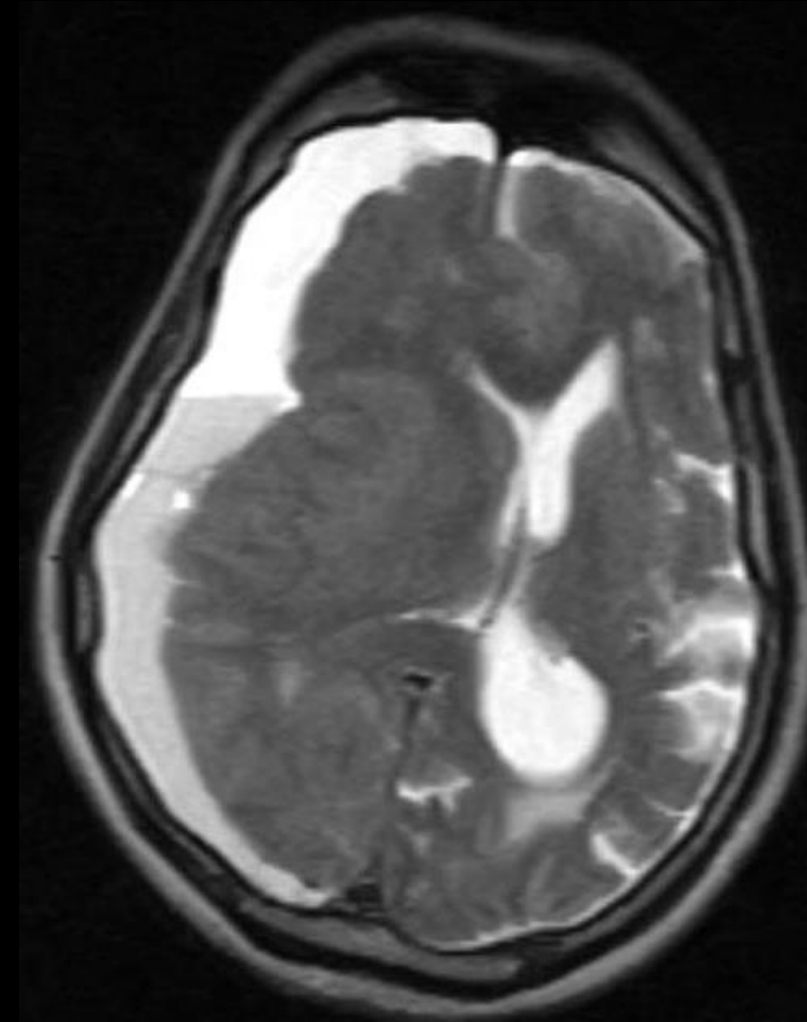
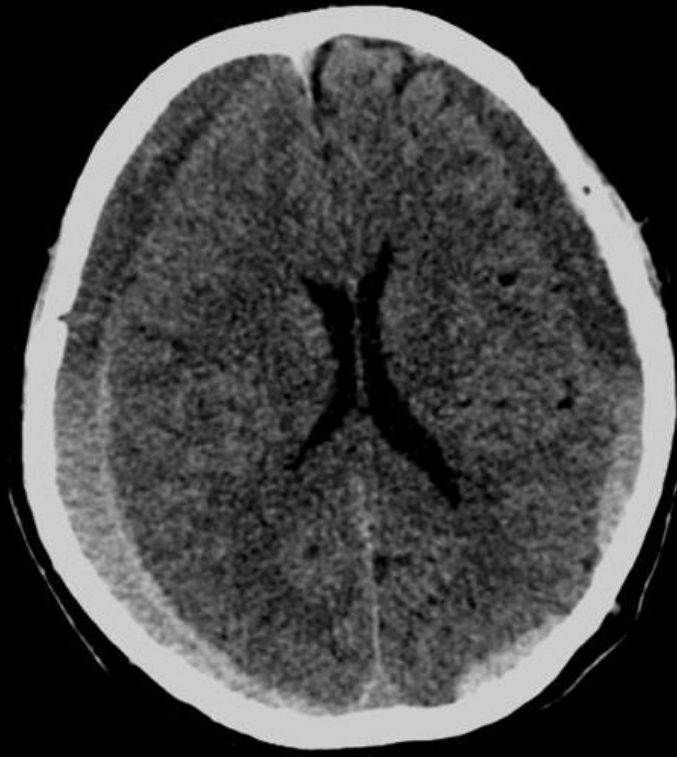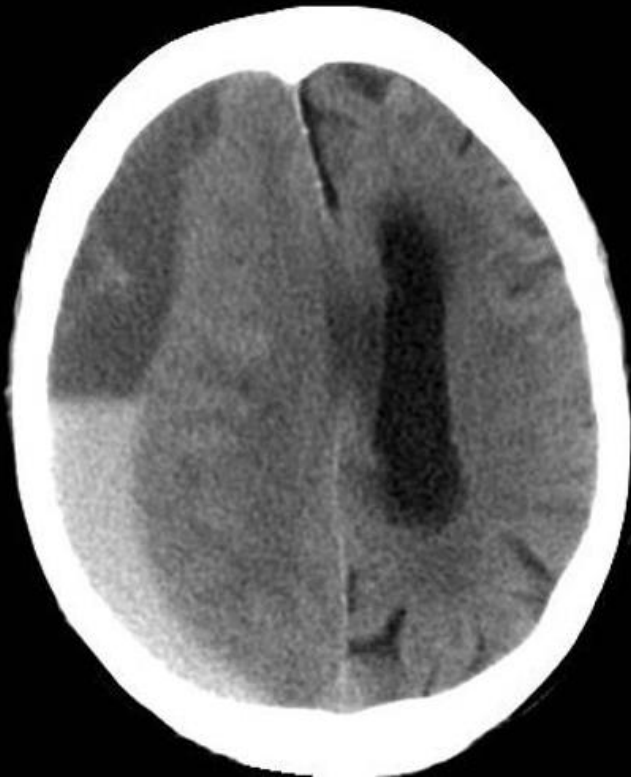Contrôle à 1 mois

HSD

Datation en imagerie

HSD Aigu sur Chronique

- Récidive hémorragique aigu sur hématome sous-dural chronique
- Collection hypodense avec niveau liquidien hyperdense décliné

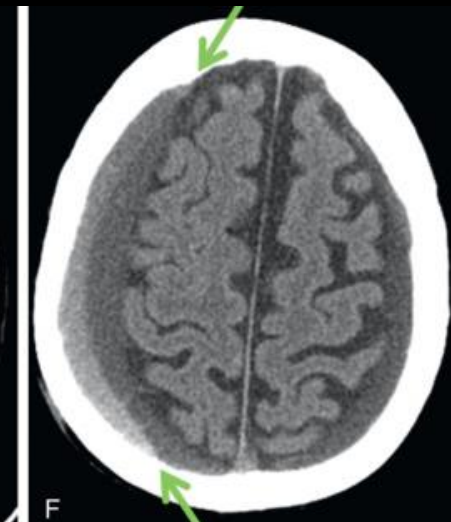
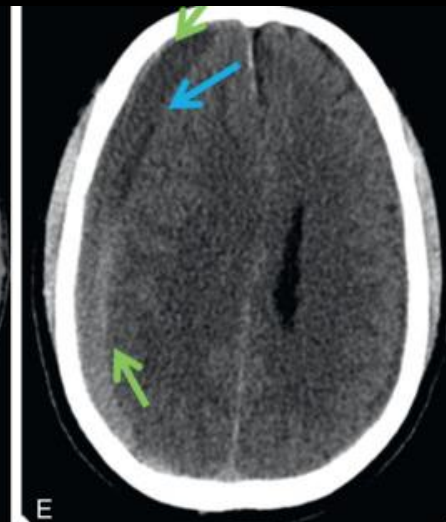
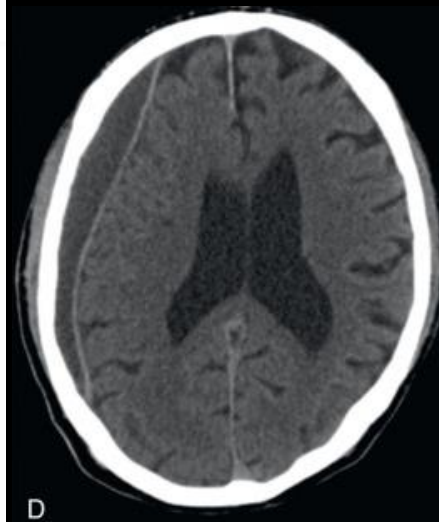
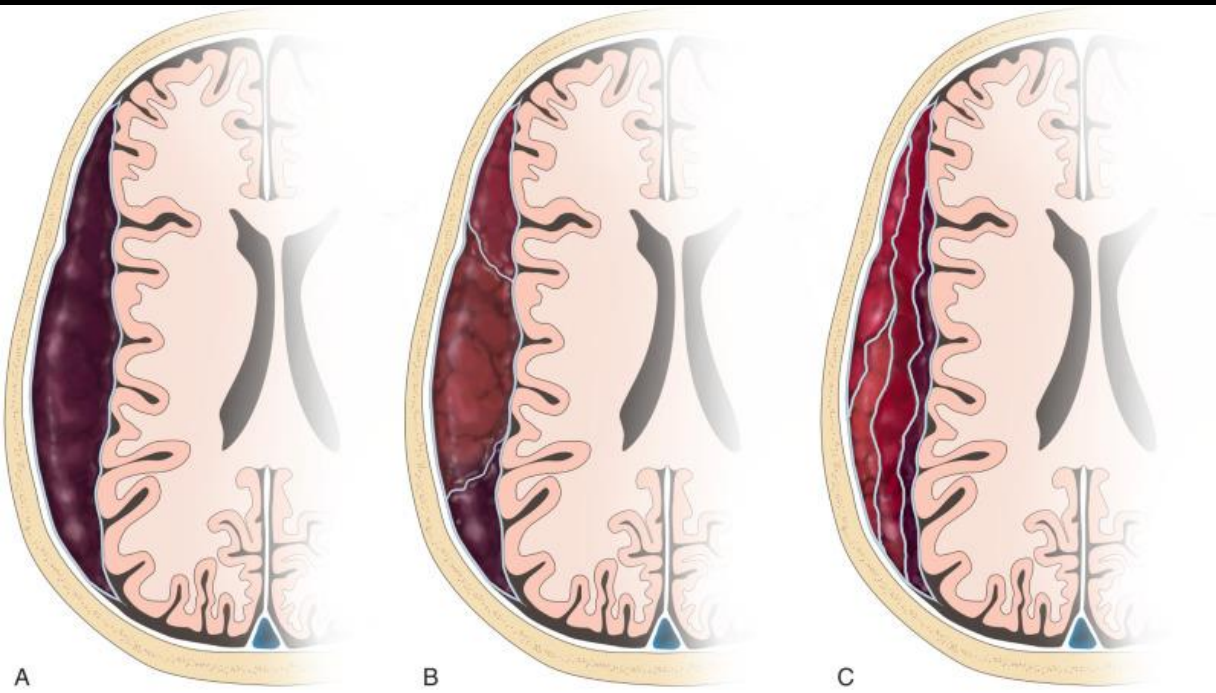
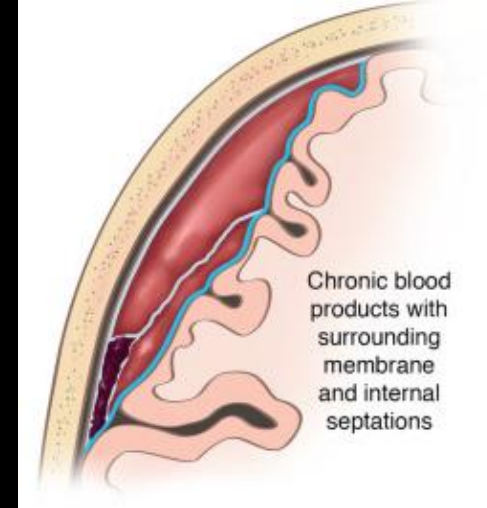


HSD

Datation en imagerie

HSD Aigu sur Chronique

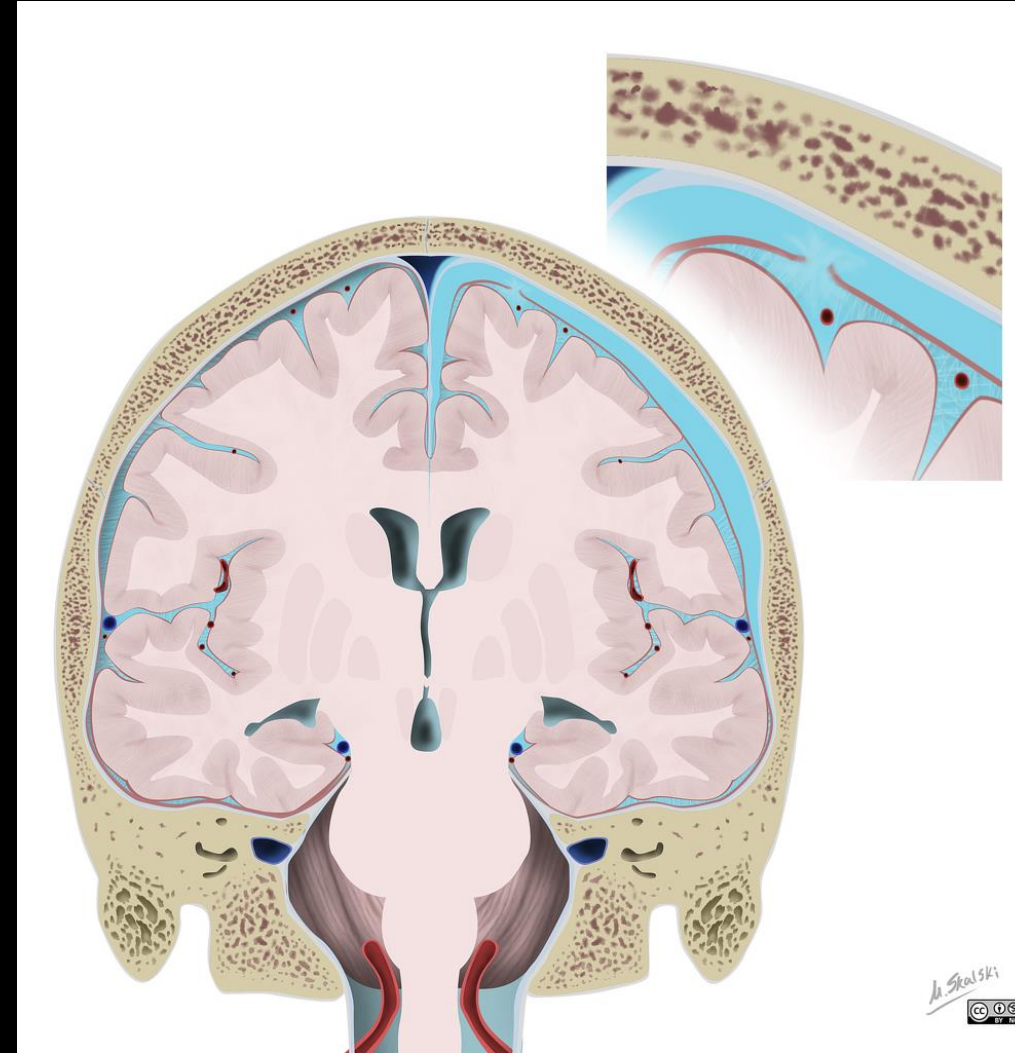
- En cas de néomembranes et de resaignements itératifs, aspect cloisonné par septation et densités différentes des contenus



HygromeSD

Définition

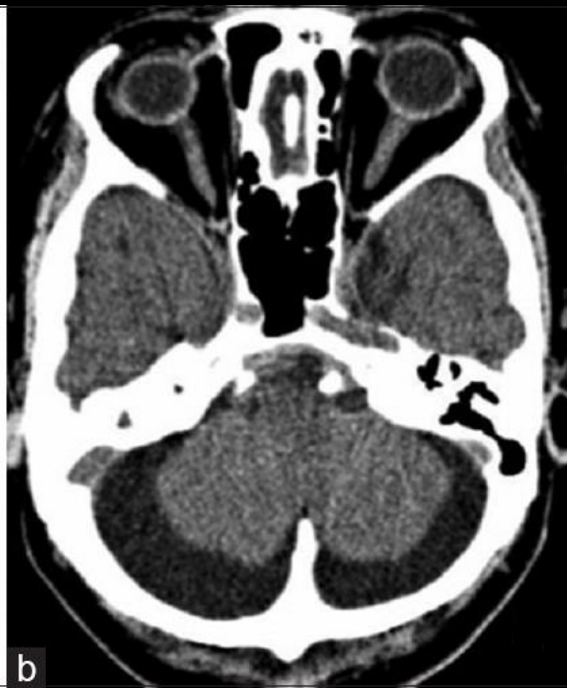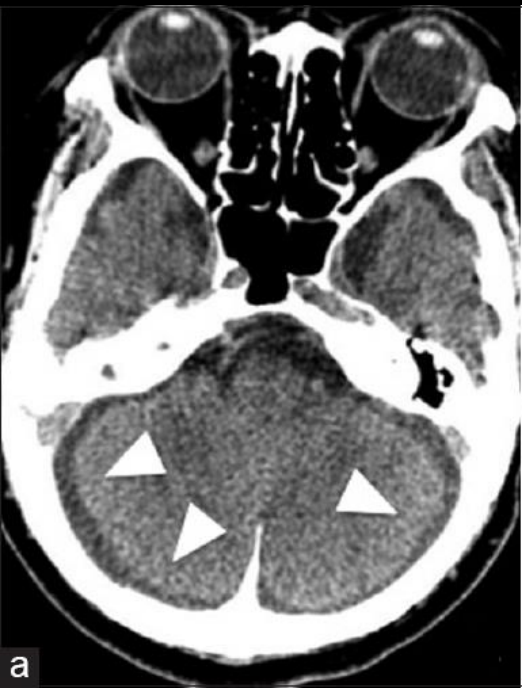
- Accumulation de liquide dans l'espace sous-dural; le plus souvent considéré comme un épiphénomène lors d'un traumatisme crânien
- Peut se rencontrer à tout âge mais préférentiellement chez le sujet âgé
- **Etiologies :**
 - Post-traumatique
 - Post-opératoire
 - Hypotension intracrânienne
 - idiopathique
- **Physiopathologie mal comprise :**
 - Explication la plus commune : brèche dans l'arachnoïde à l'origine d'un passage de LCS dans l'espace sous-dural avec phénomène de valve anti-retour
 - Phénomène de suffusion lors de la séparation de la couche cellulaire de la dure-mère avec accumulation de liquide



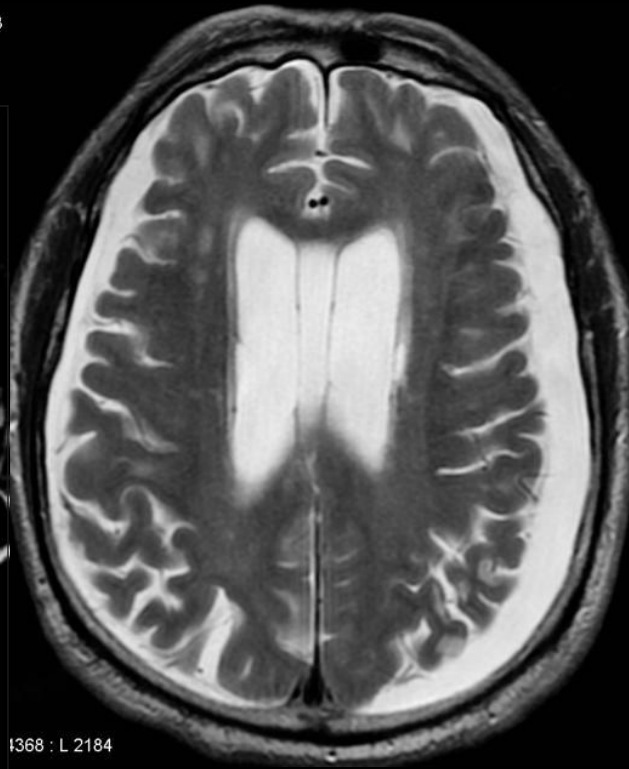
HygromeSD

Aspect en imagerie

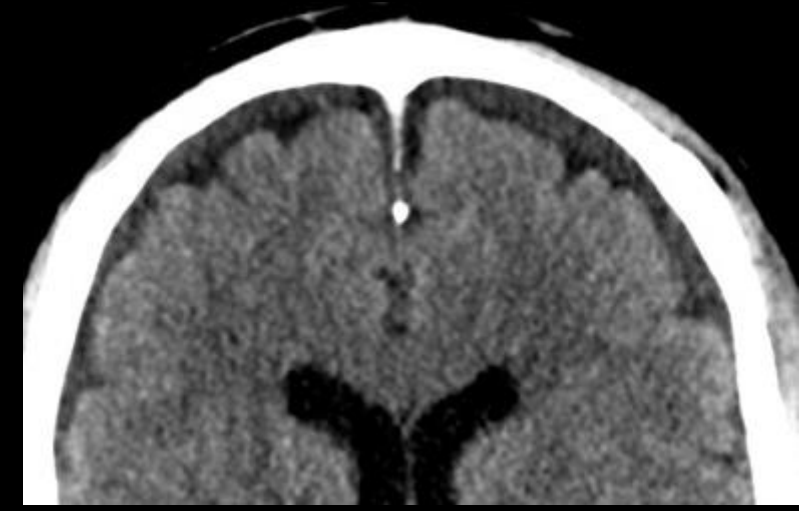
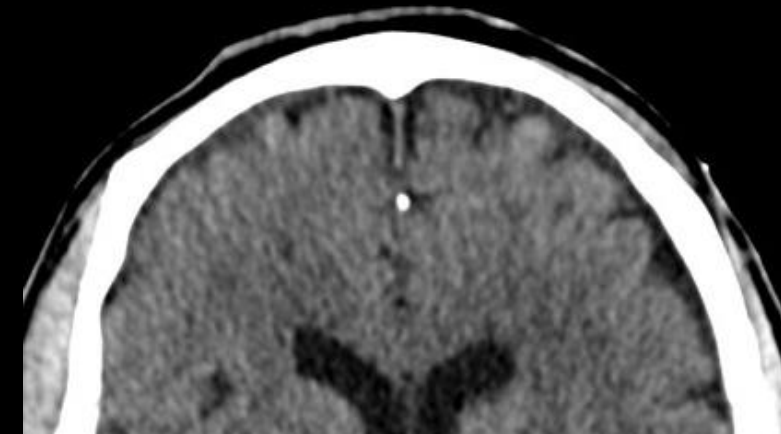
- Localisation préférentielle au niveau des convexités à l'étage sus-tentorial; occurrence possible en fosse postérieure mais plus rare
- Collection liquidienne d'intensité et de signal proche du LCS dans l'espace sous-dural



18



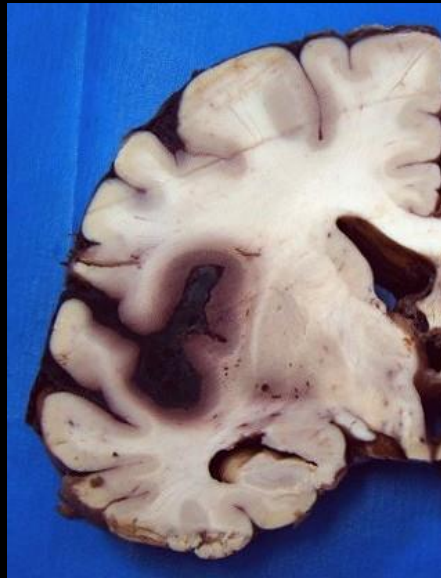
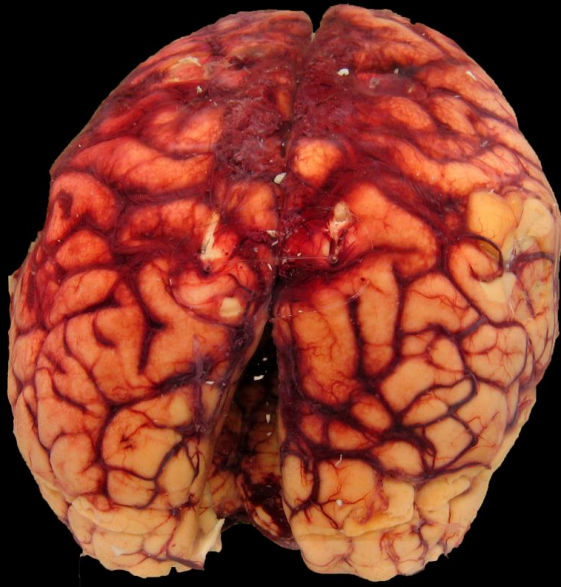
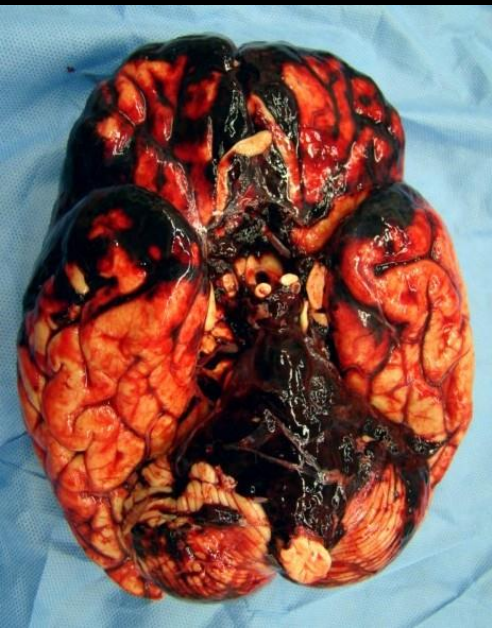
1368 : L 2184



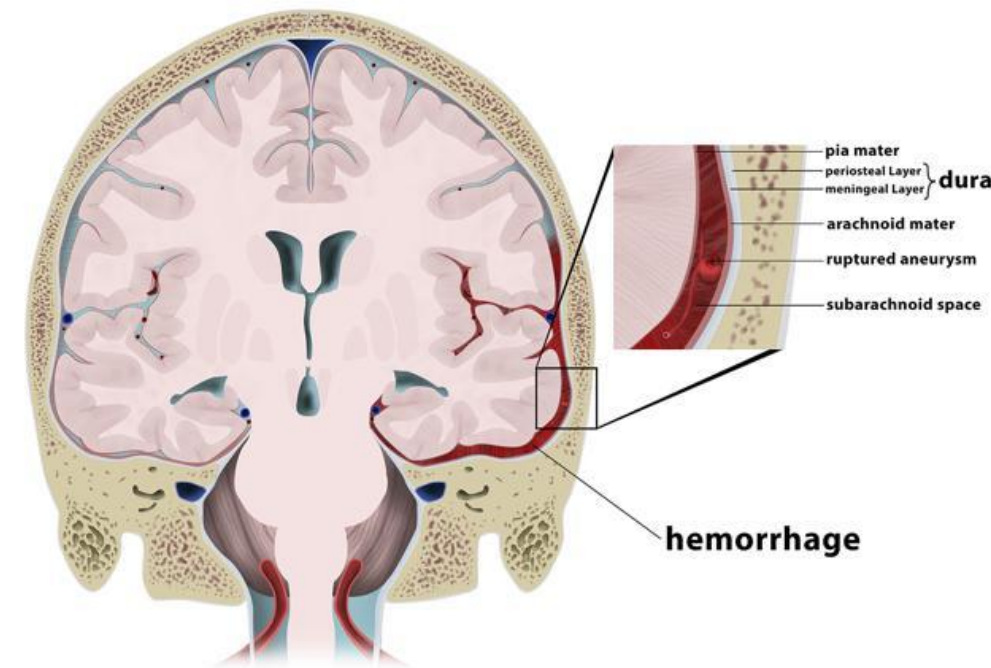
HSA

Hémorragie Sous-Arachnoïdienne

- Fréquente: 50-70% des traumatismes crâniens graves
- Les HSA sont souvent diffuses, d'origine veineuse
- Elles exposent à un risque principal : l'hydrocéphalie aiguë, ou plus souvent retardée par trouble de la résorption du LCS, au niveau des granulations de Pacchioni ou de l'orifice inférieur du quatrième ventricule en cas d'hémorragie intraventriculaire

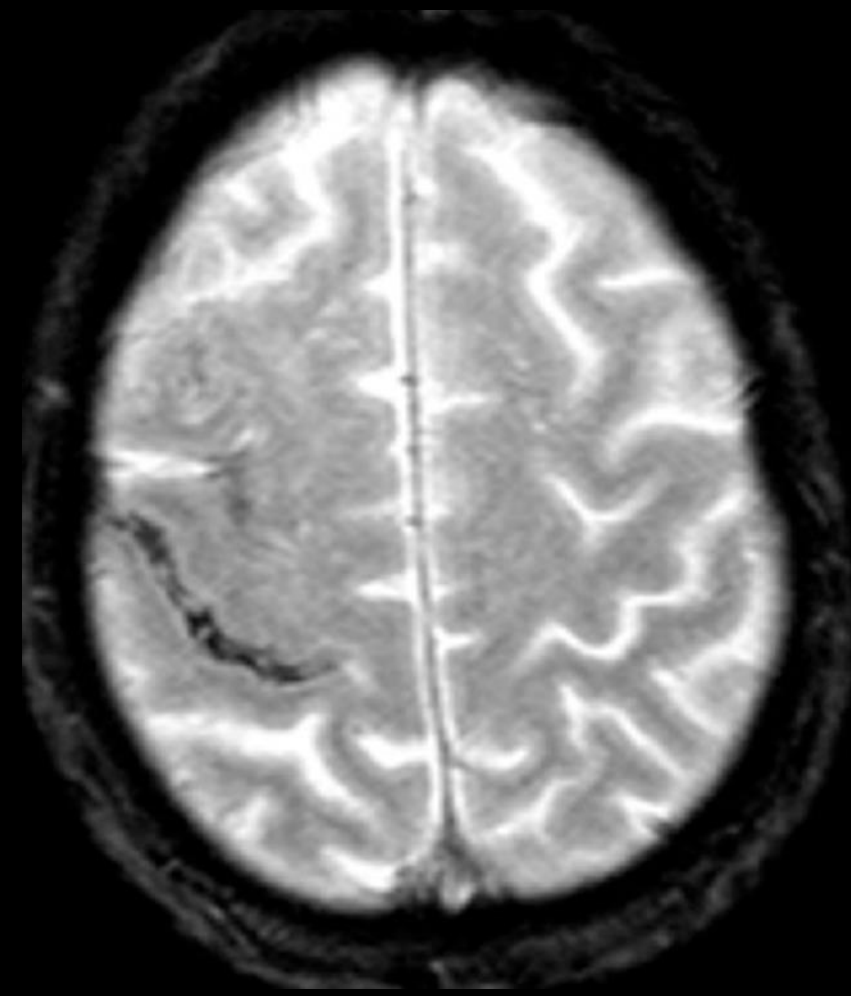
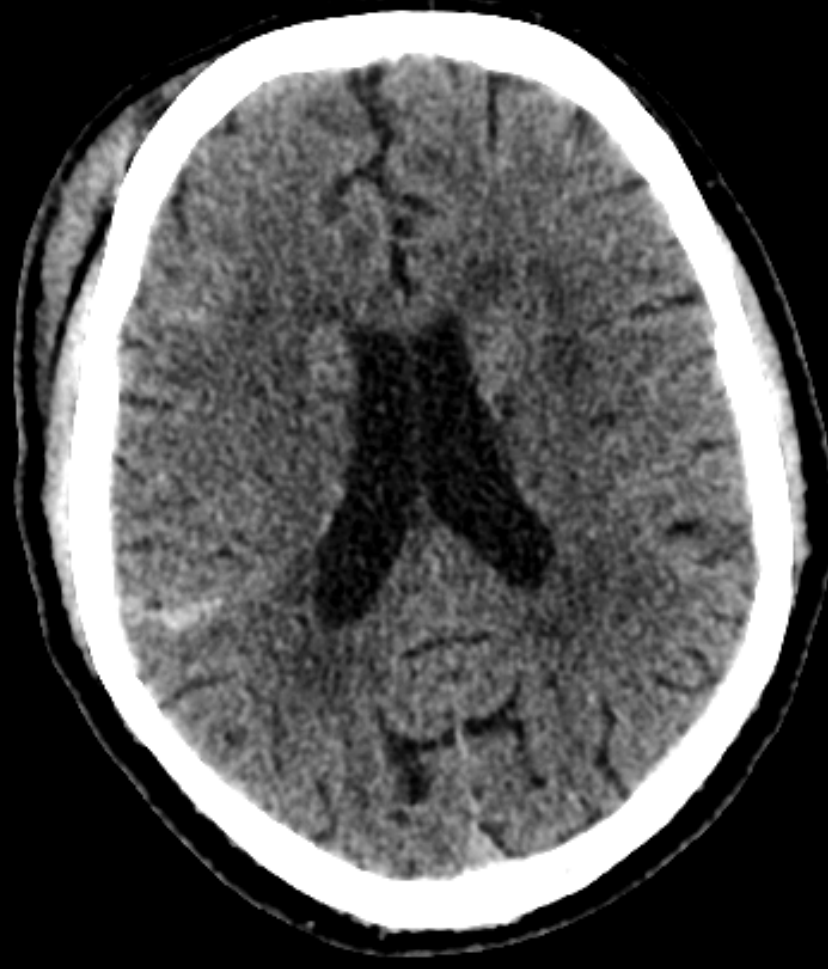
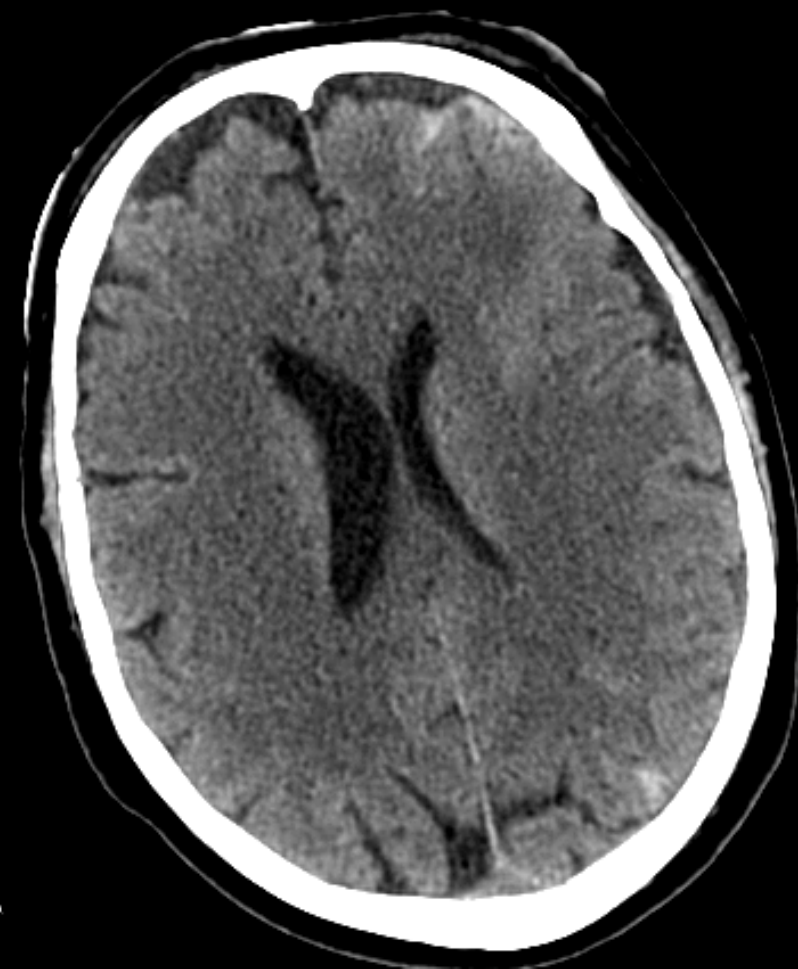
Subarachnoid Hemorrhage



HSA

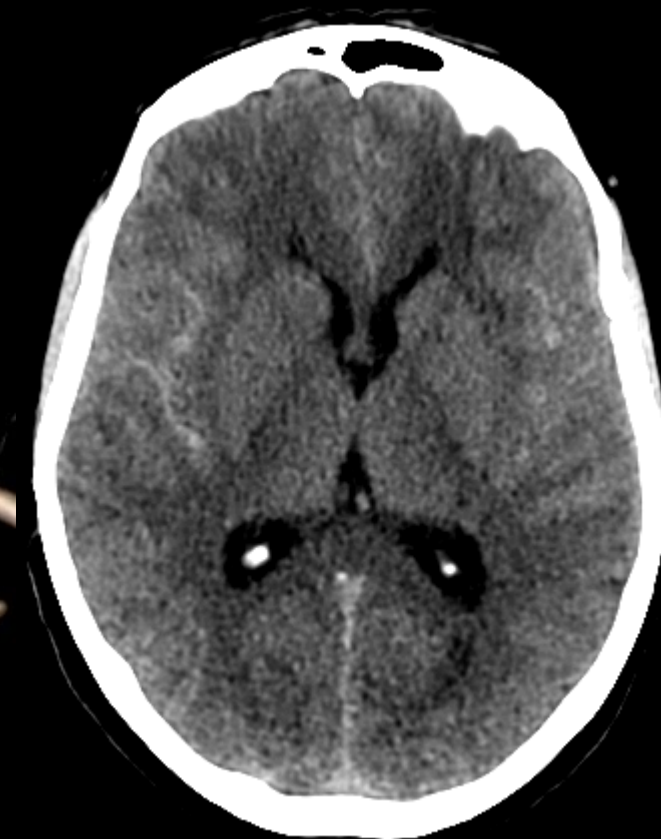
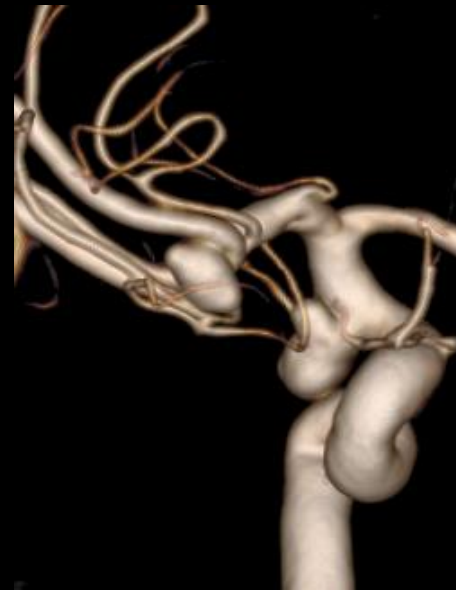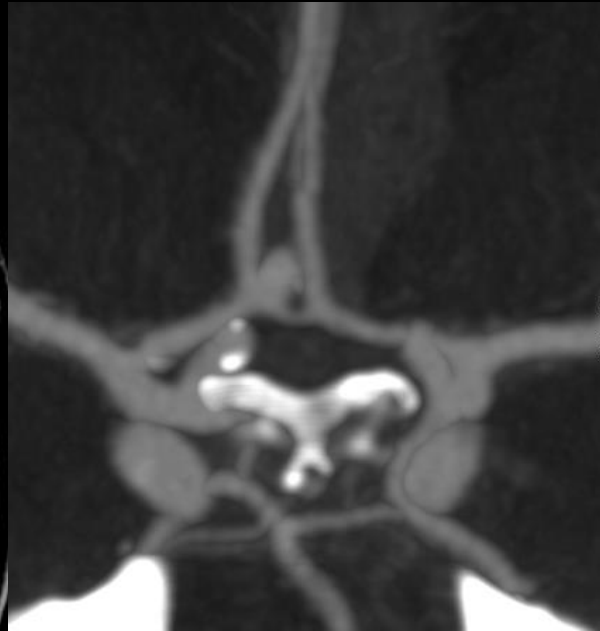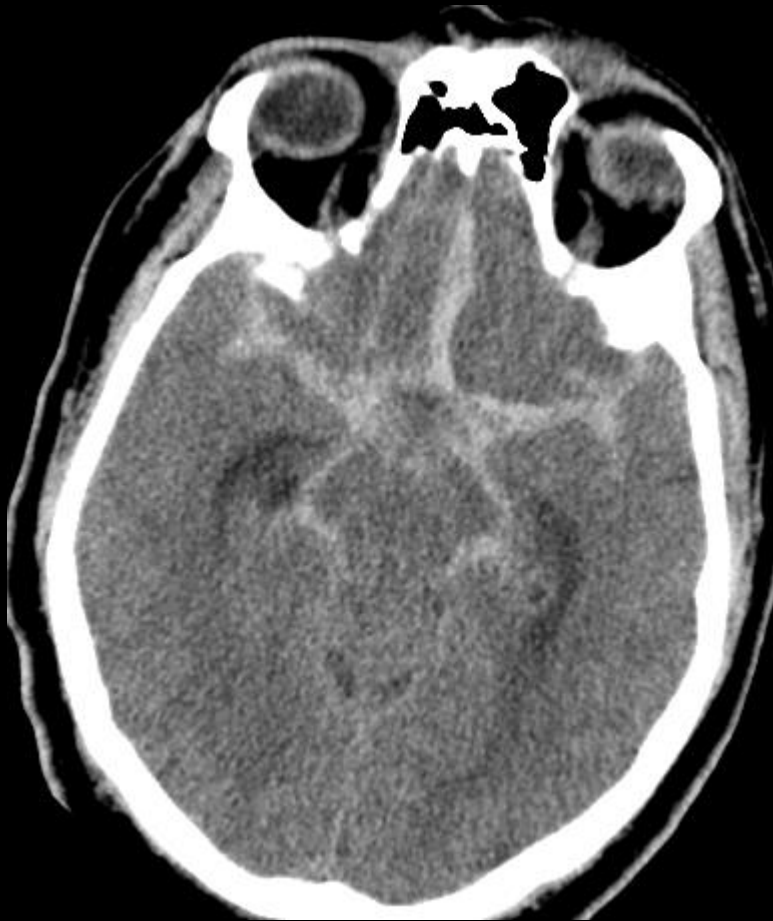Aspect en imagerie



HSA

Aspect en imagerie

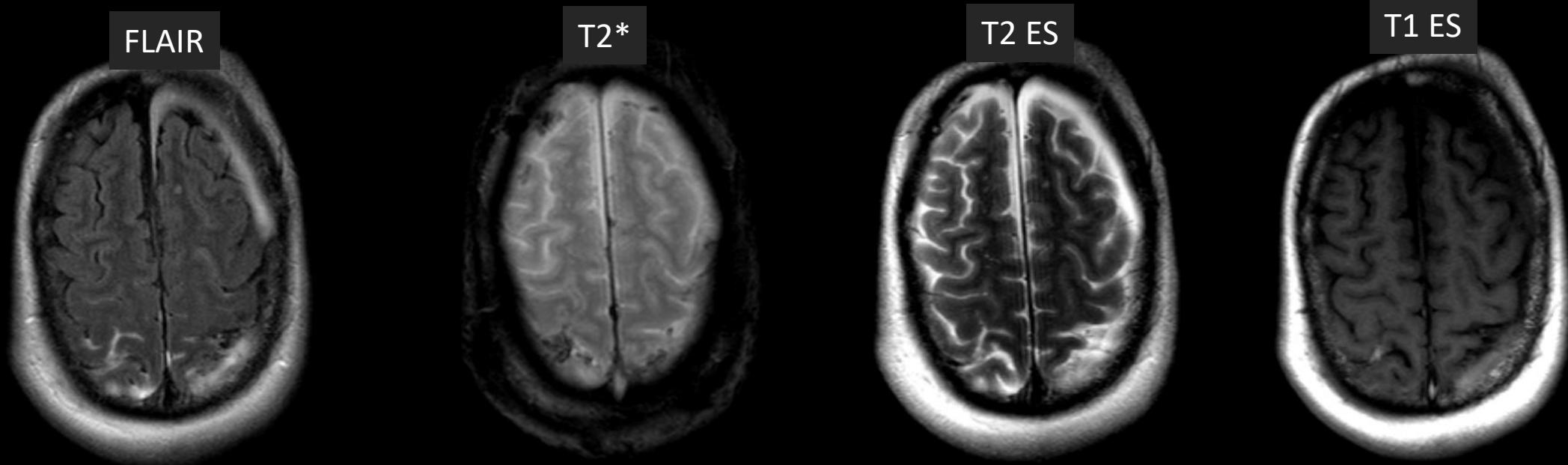
Vs rupture d'anévrisme



HSA

Aspect en imagerie

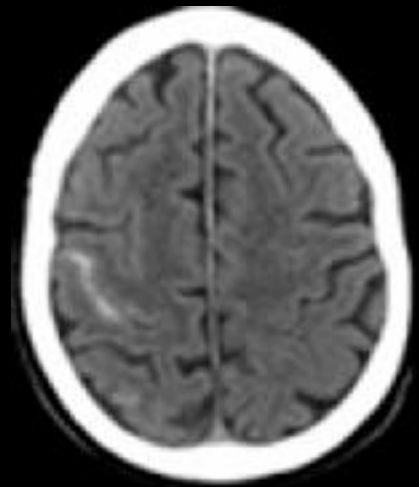
- FLAIR :
 - La forte pondération T2 de cette séquence et la saturation du signal de l'eau permettent de détecter de faibles quantité de sang dans le LCS des ventricules ou des espaces péri-axiaux sous la forme d'une hyperintensité des espaces sous-arachnoïdiens
 - Attention au faux positifs : éliminer les autres causes d'hyper signal FLAIR (artéfact de flux, hyperprotéinorachie, hyperventilation...)
- T2* : hypointensité des espaces sous-arachnoïdiens
- T1 ES : hyperintensité des espaces sous-arachnoïdiens



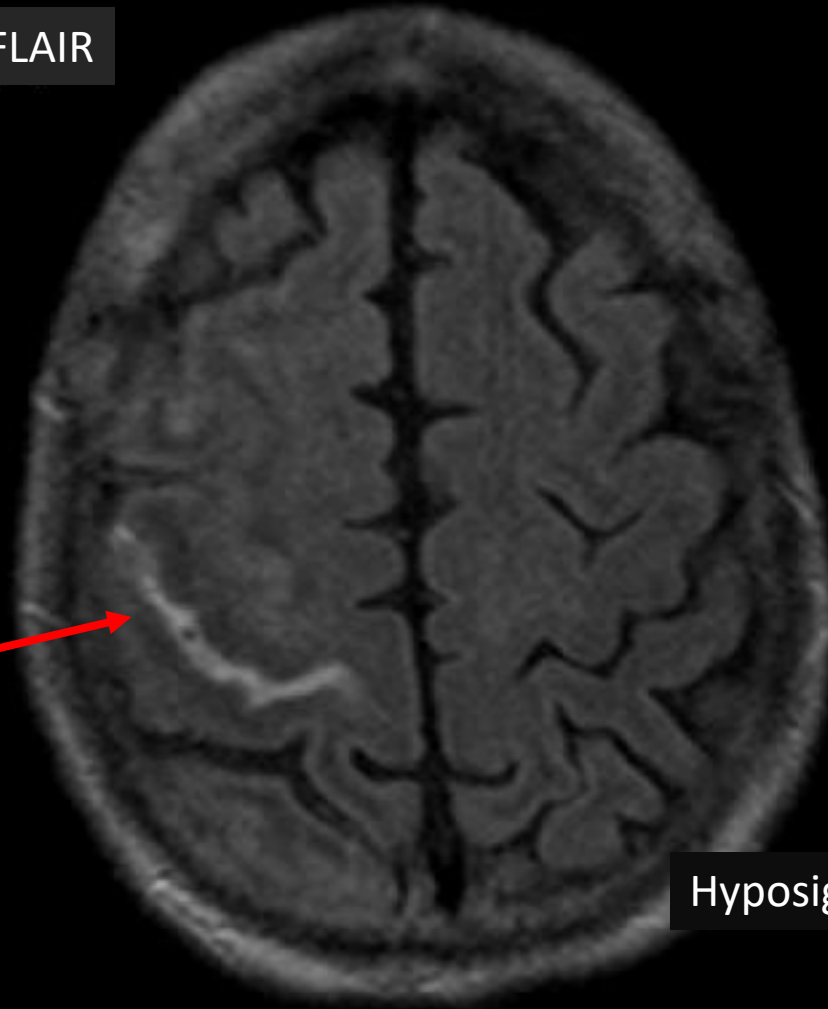HSA

Aspect en imagerie

HSA aigue vs HSA ancienne

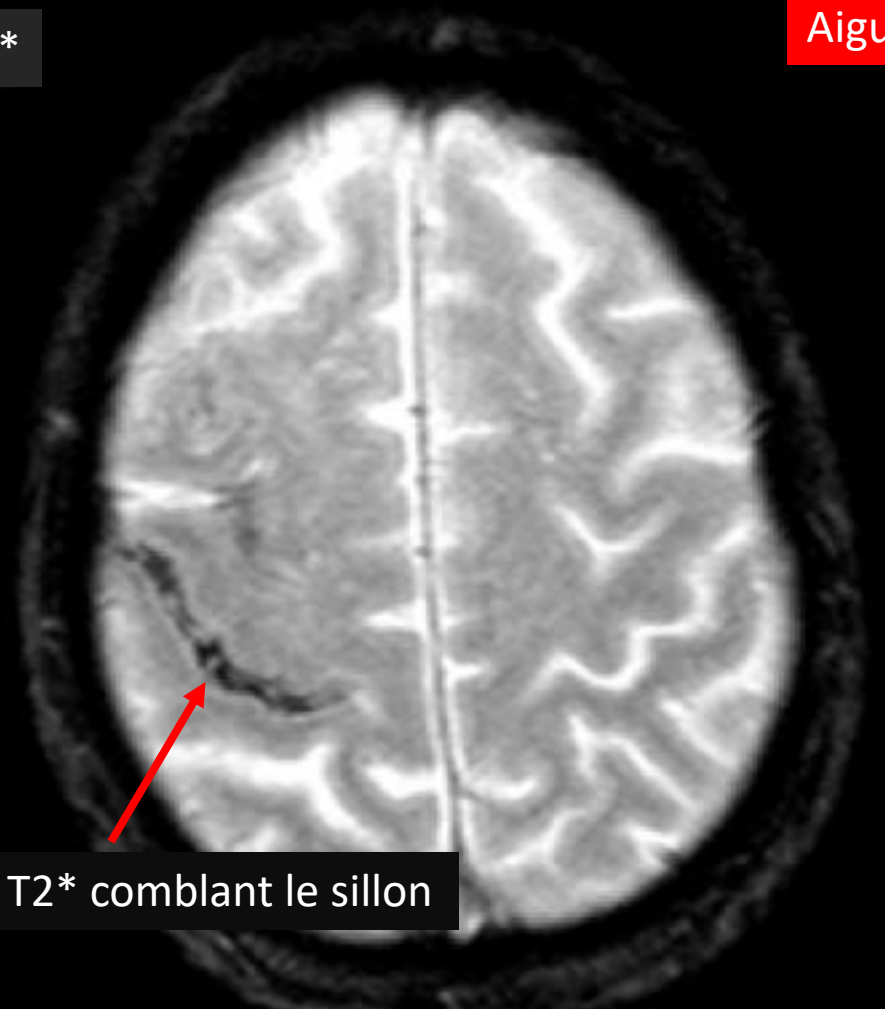

FLAIR



Hypersignal FLAIR

T2*



Aigue

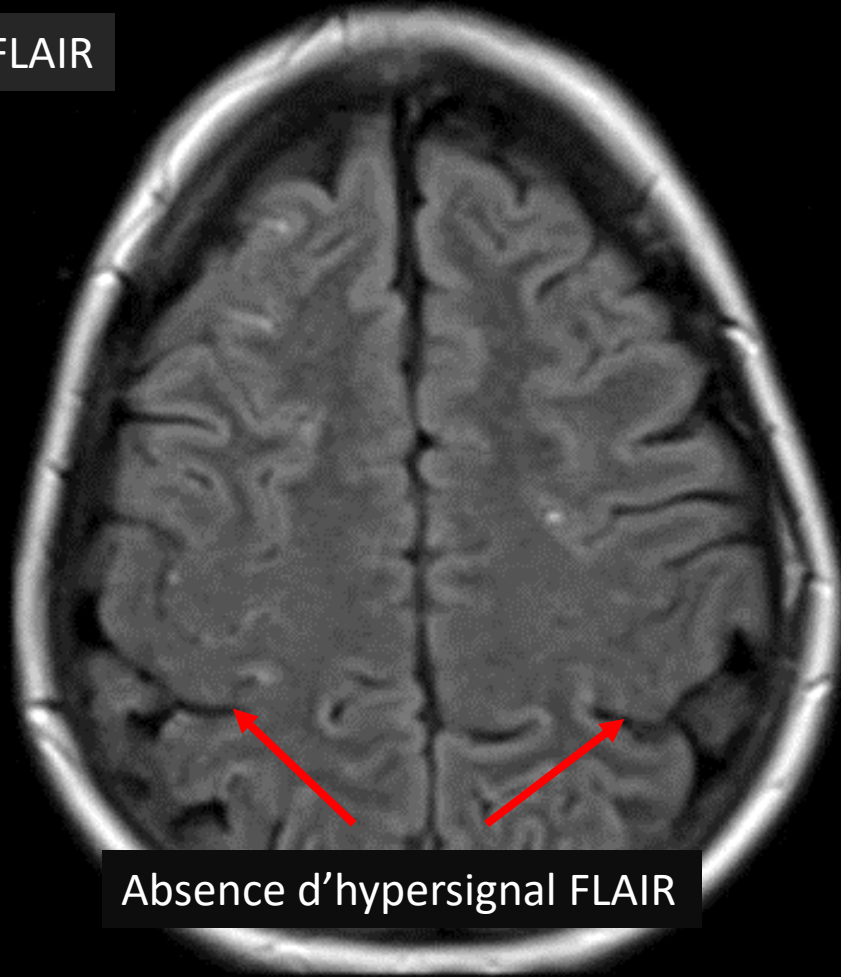
Hyposignal T2* comblant le sillon

HSA

Aspect en imagerie

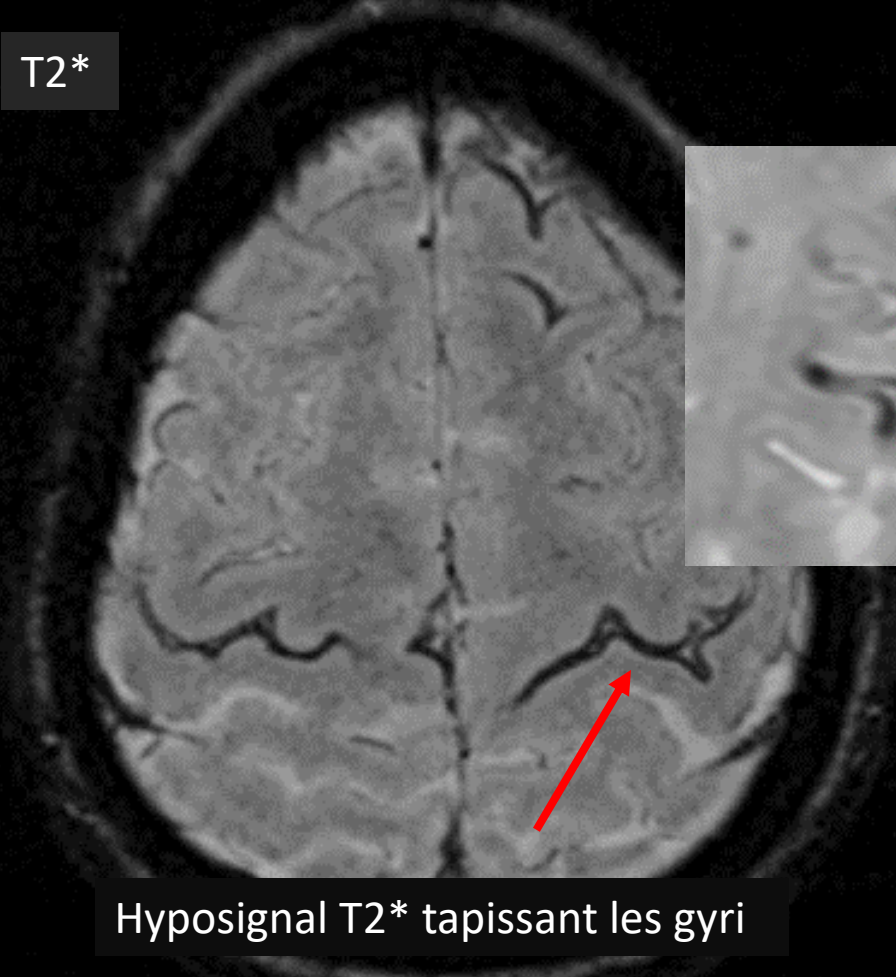
HSA aigue vs HSA ancienne

FLAIR



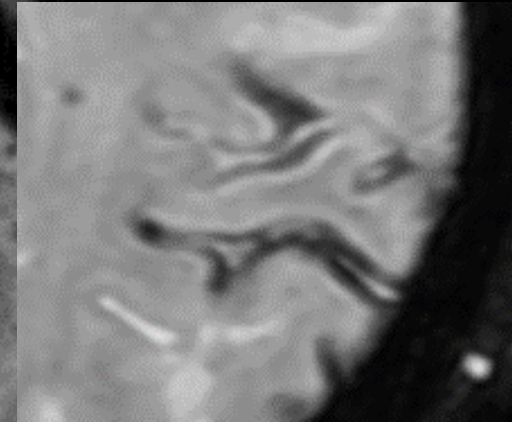
Absence d'hypersignal FLAIR

T2*



Hyposignal T2* tapissant les gyri

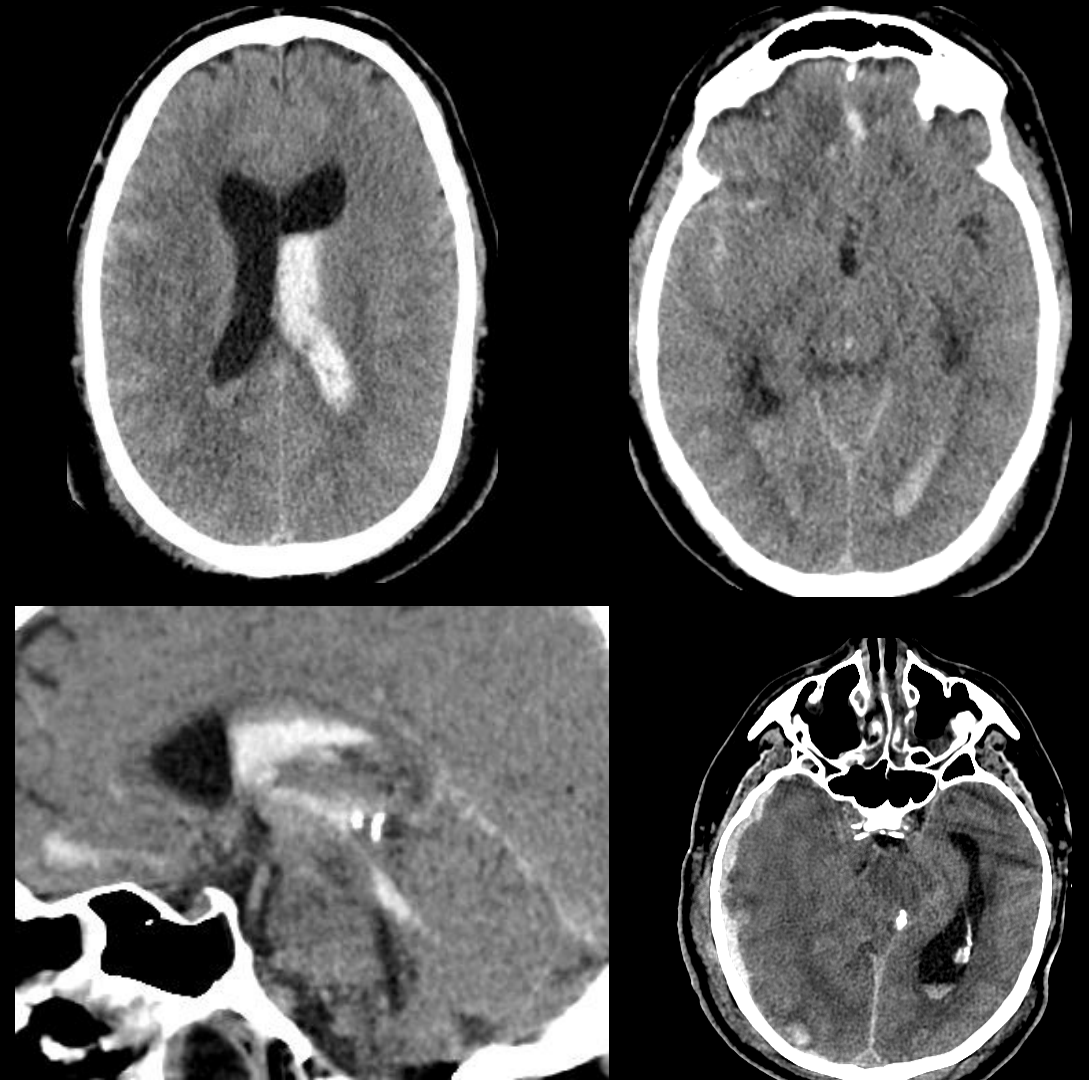
Ancienne



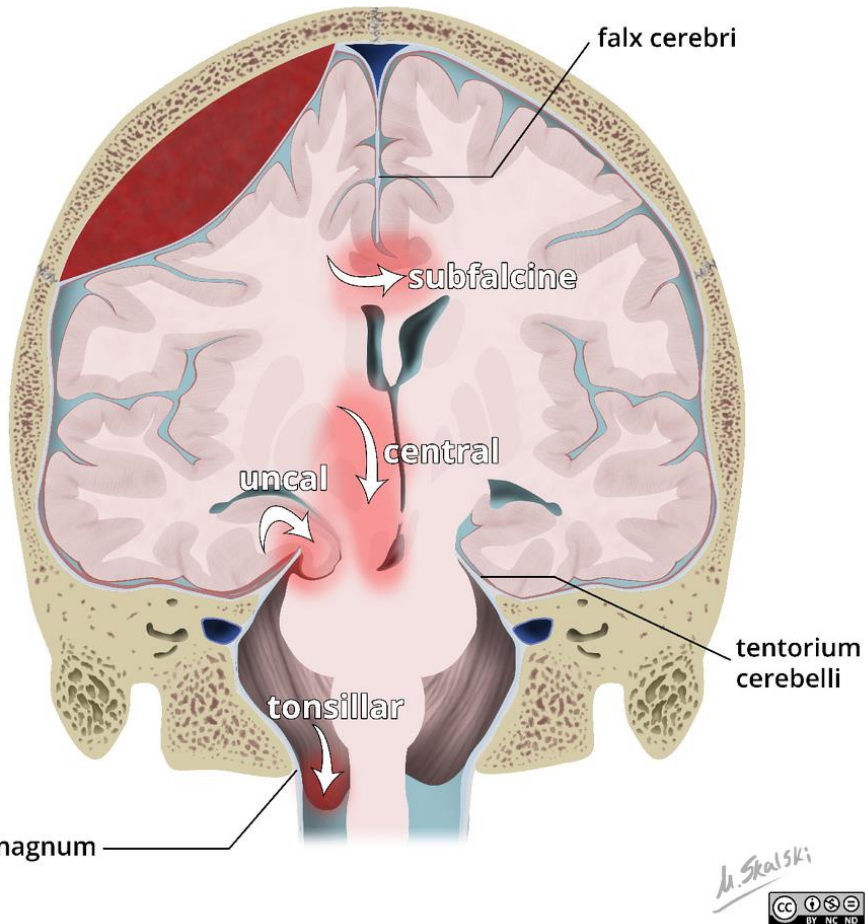
HIV

Hémorragie Intra-Ventriculaire

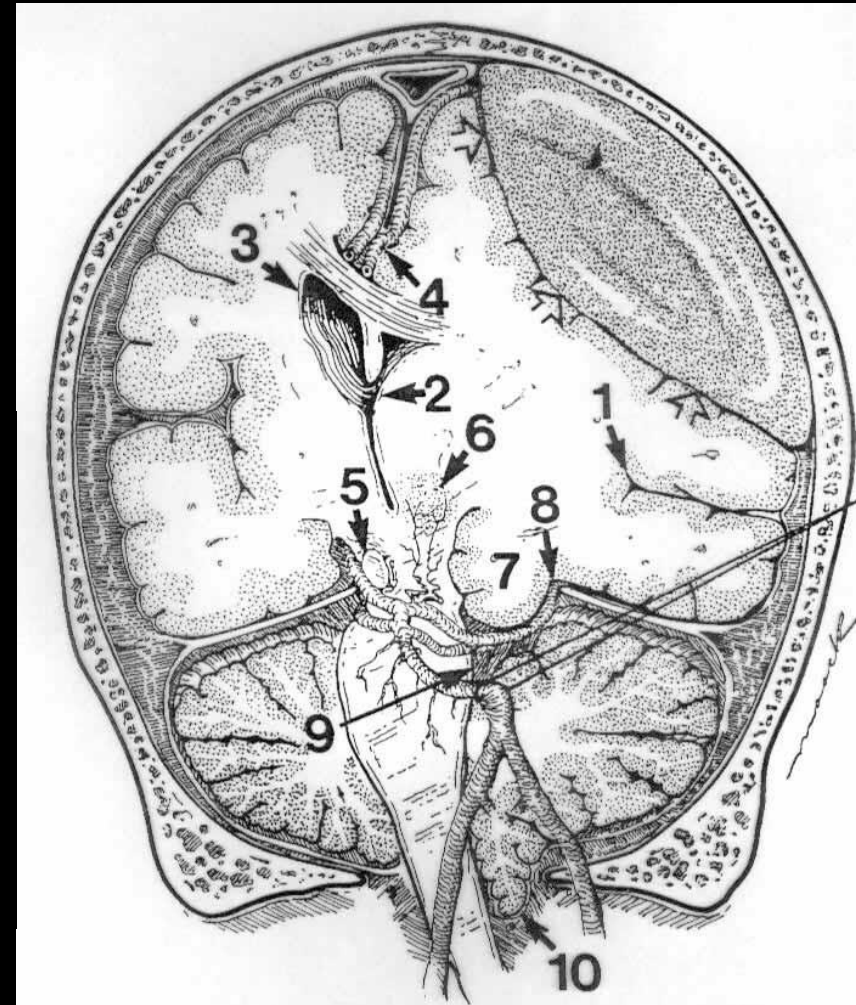
- Fréquence: les HIV sont retrouvées dans 1 à 5% des TC
- Physiopathologie: elles sont consécutives à la **rupture intraventriculaire d'une contusion hémorragique juxta-ventriculaire**, au **reflux dans les ventricules d'une hémorragie sous-arachnoïdienne**, ou à la **rupture d'une veine sous-épendymaire**
- Elles aggravent le pronostic puisqu'elles peuvent entraîner une **hydrocéphalie aiguë** par trouble de la circulation du liquide céphalorachidien



Engagements



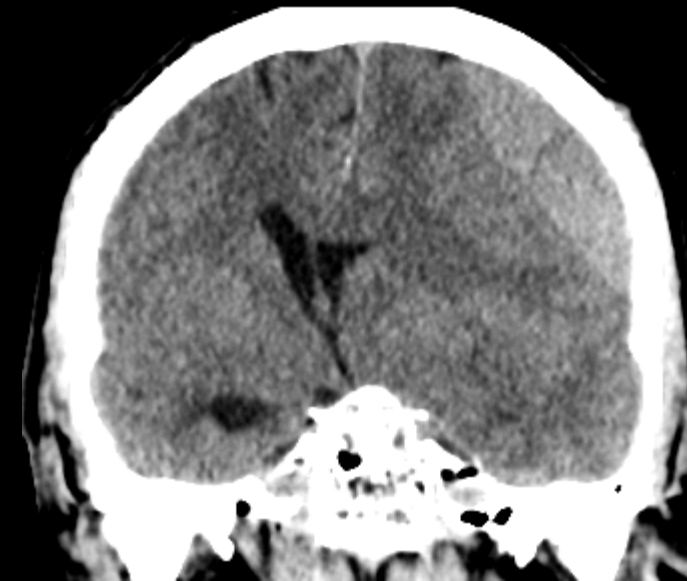
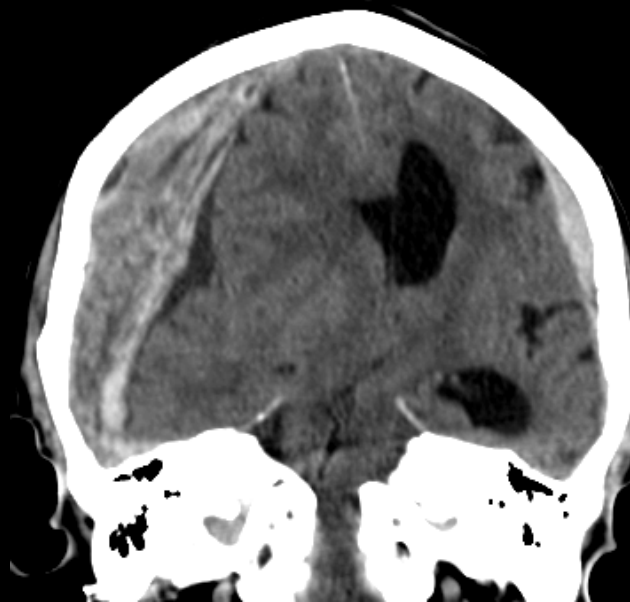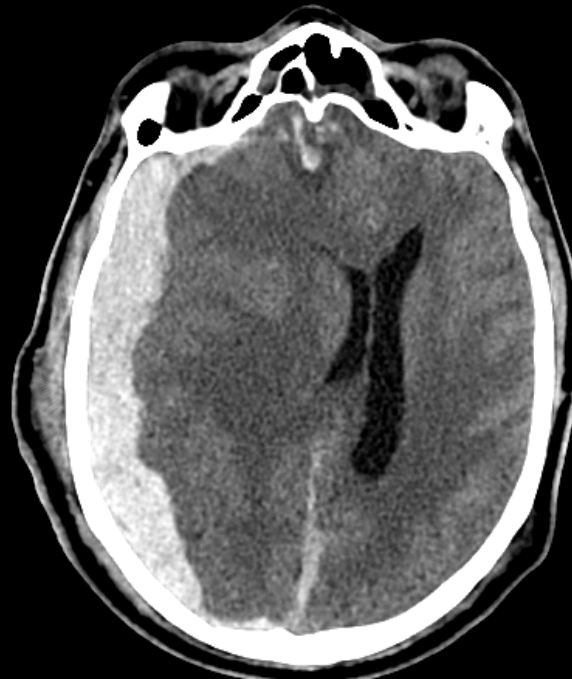
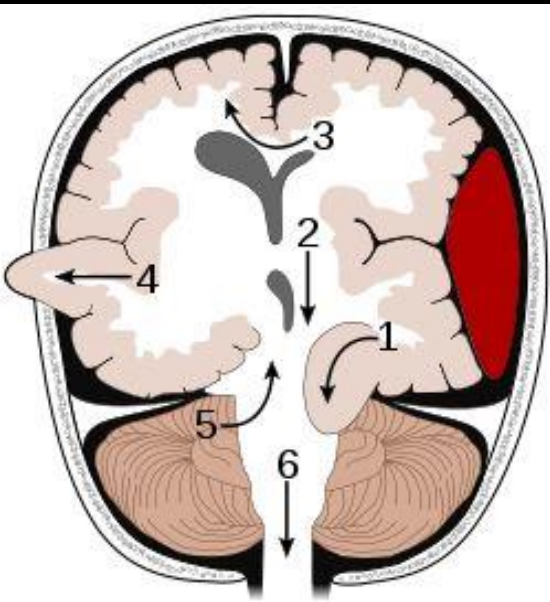
- 1- Effet de masse sur la vallée sylvienne
- 2- Engagement sous-falciforme
- 3- Trapping du VL (FIV bloqué)
- 4- Compression ACA (AVC)
- 5- Contusion mésencéphale
- 6- Hémorragie mésencéphalique de Duret
- 7- Engagement temporal interne (T5)
- 8- Compression ACP incisive
- 9- Signe de la citerne libre (ipsilatérale)
- 10- Engagement tonsillaire



Engagements

Engagement sous-falcoriel

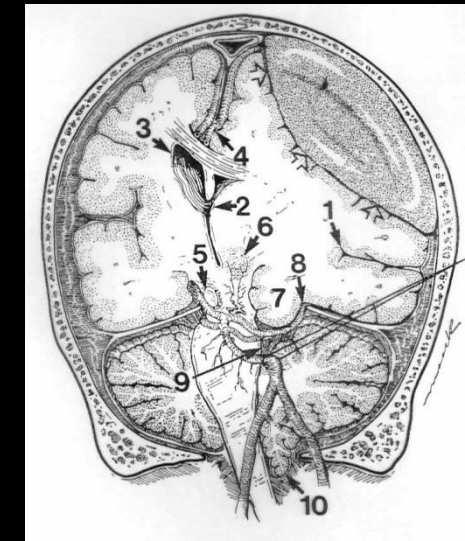
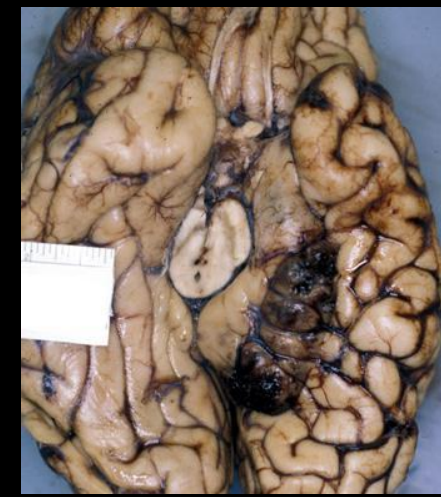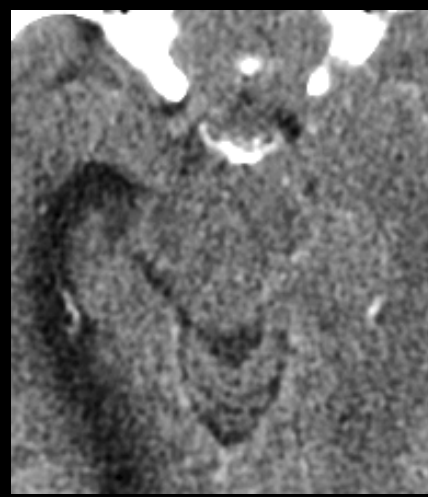
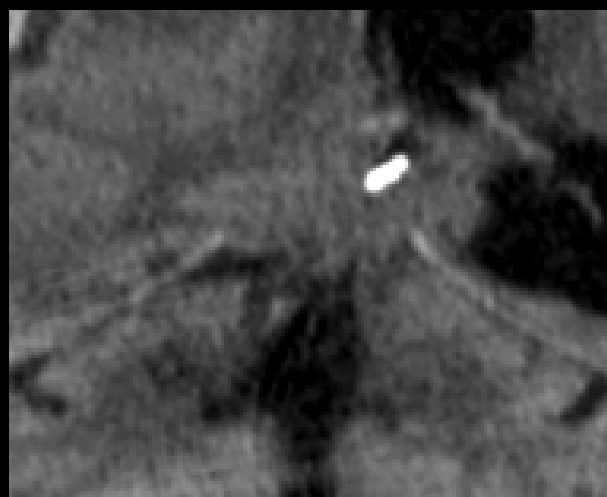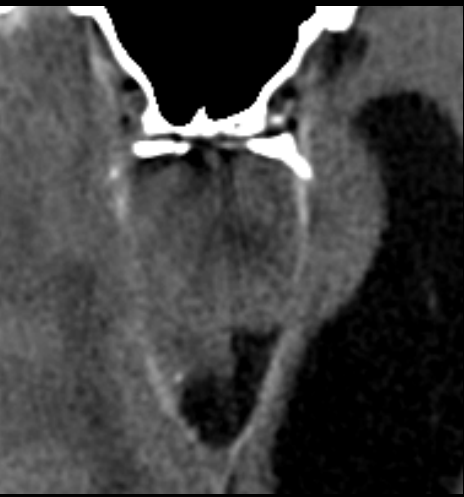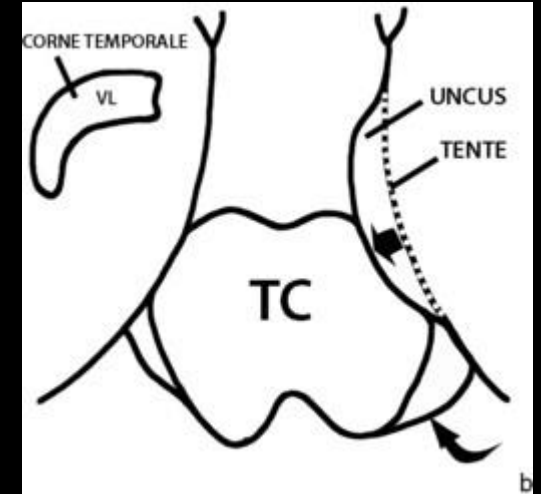
- Engagement du **gyrus cingulaire sous la partie inférieure du bord libre de la faux** puis engagement des ventricules latéraux avec compression des trous de Monro et dilatation du ventricule controlatéral
- Risque de compression des artères cérébrales antérieures et péri-calleuses



Engagements

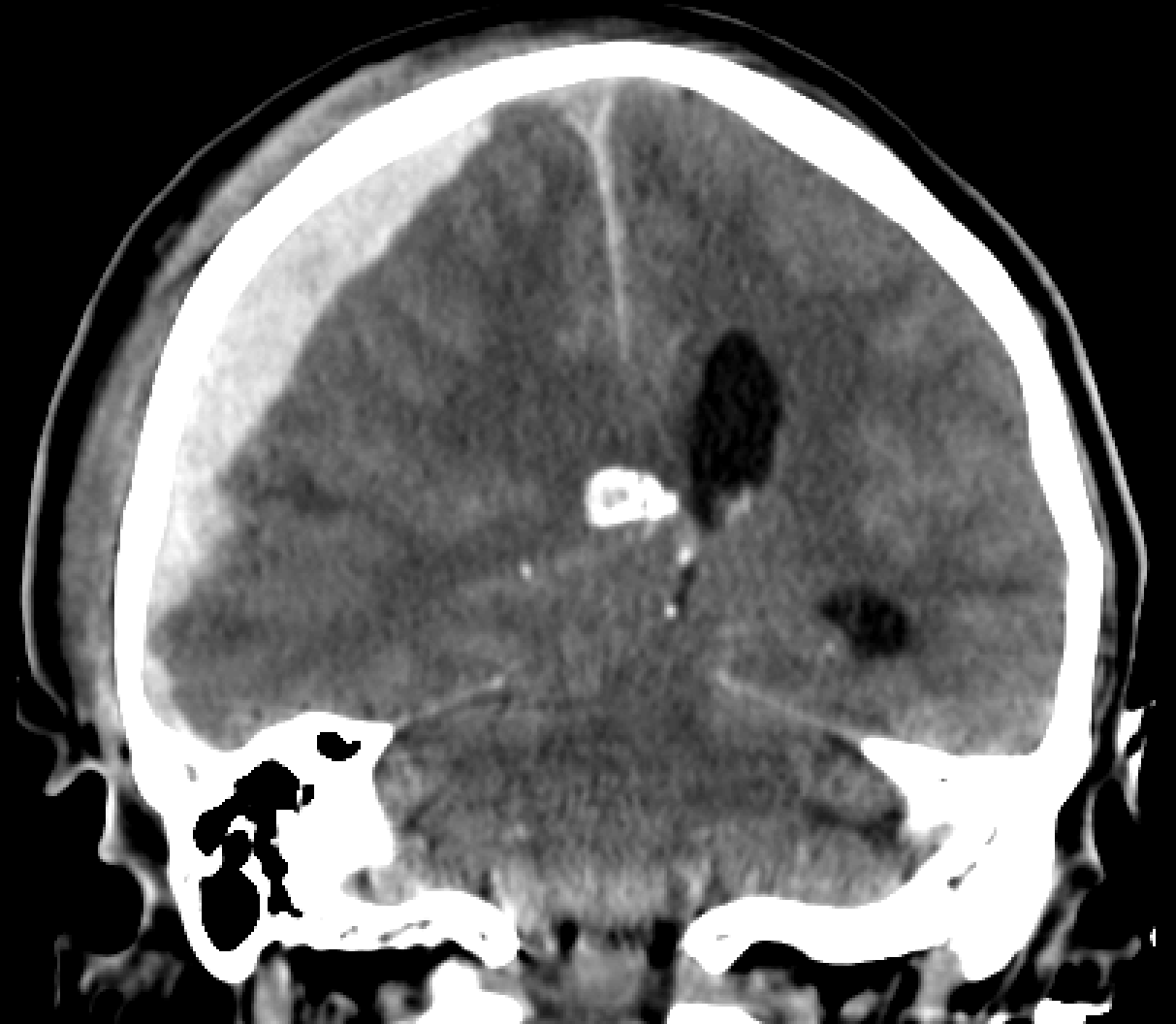
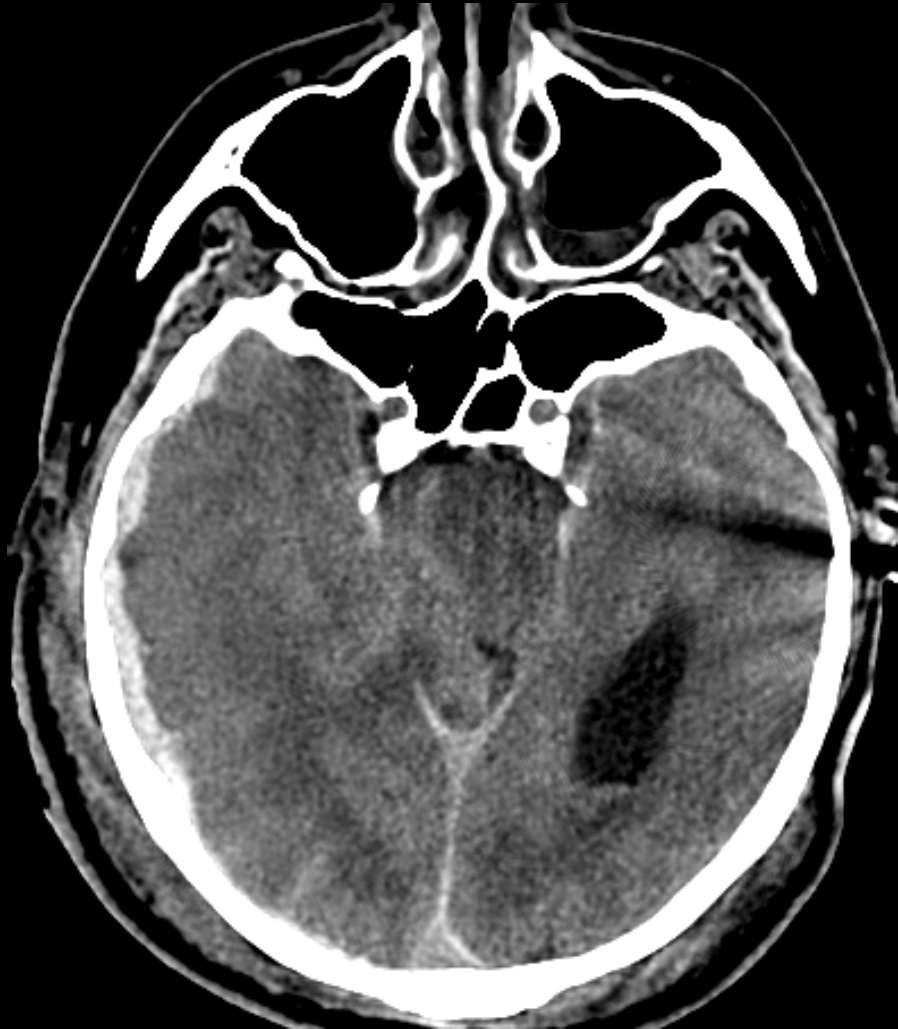Engagement temporal interne

- L'uncus (7) du lobe temporal se déplace médialement dans l'incisure de la tente du cervelet en comprimant le mésencéphale
- Effacement de la citerne suprasellaire avec élargissement paradoxal de la citerne ambiante homolatérale
- Risque de contusion du mésencéphale (hémorragie de Duret) (6)
- Compression contre la tente (8) de l'artère cérébrale postérieure et de l'artère choroïdienne antérieure d'où ischémie possible dans ces territoires
- Compression de la IIIe paire crânienne (9) et du tronc cérébral : Initialement, **mydriase homolatérale aréactive puis troubles de la vigilance**



Engagements

Engagement temporal interne

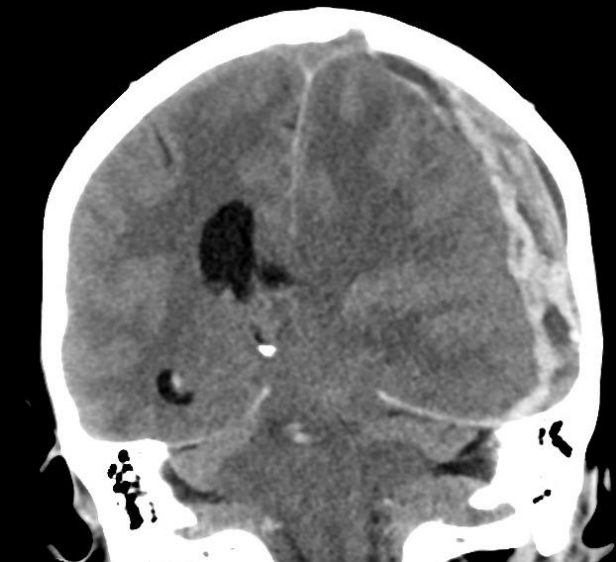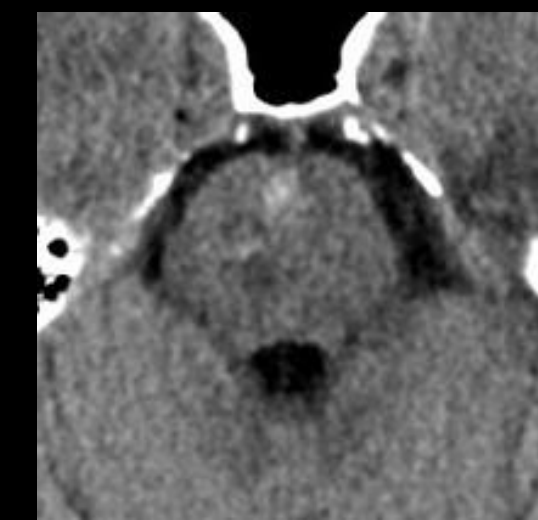
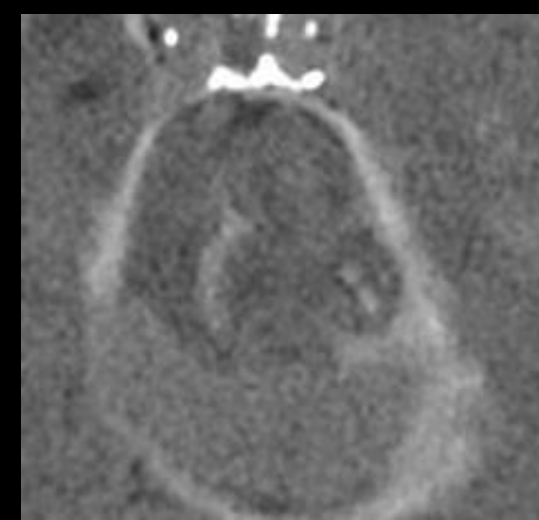
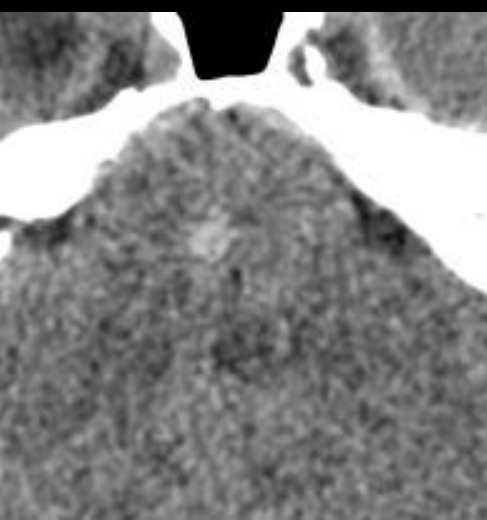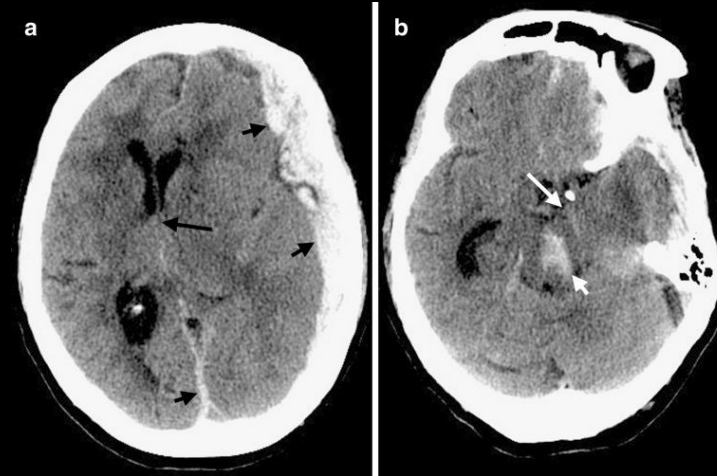
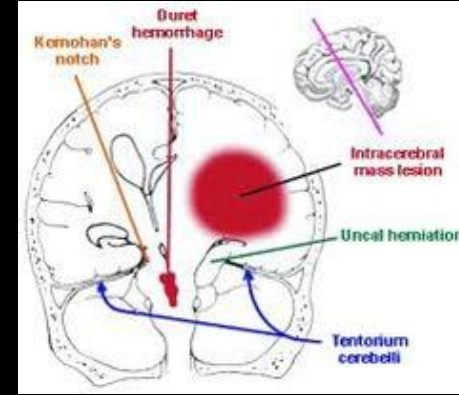


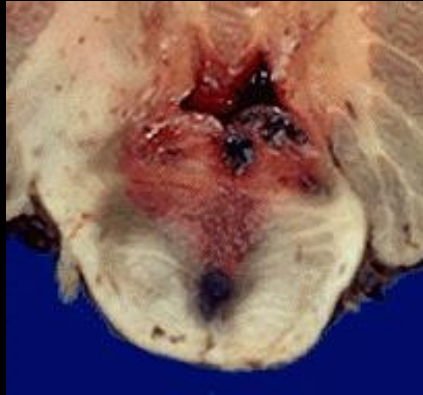Engagements

- Hémorragie au niveau de la **ligne médiane de la jonction ponto-mésencéphalique** due à une herniation temporale interne rapide
- Due à l'atteinte des perforantes du tronc basilaire ou des veines de drainage
- Pronostic très défavorable

Engagement temporal interne

Hémorragies de Duret

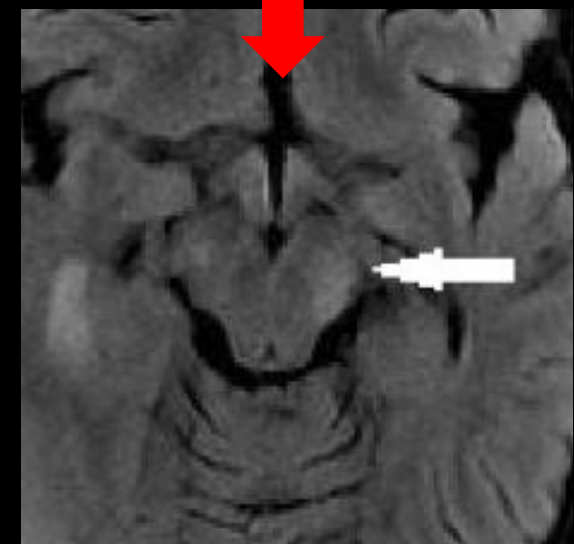
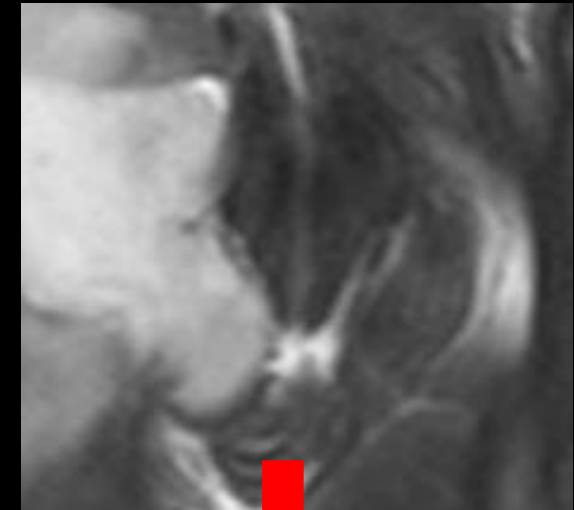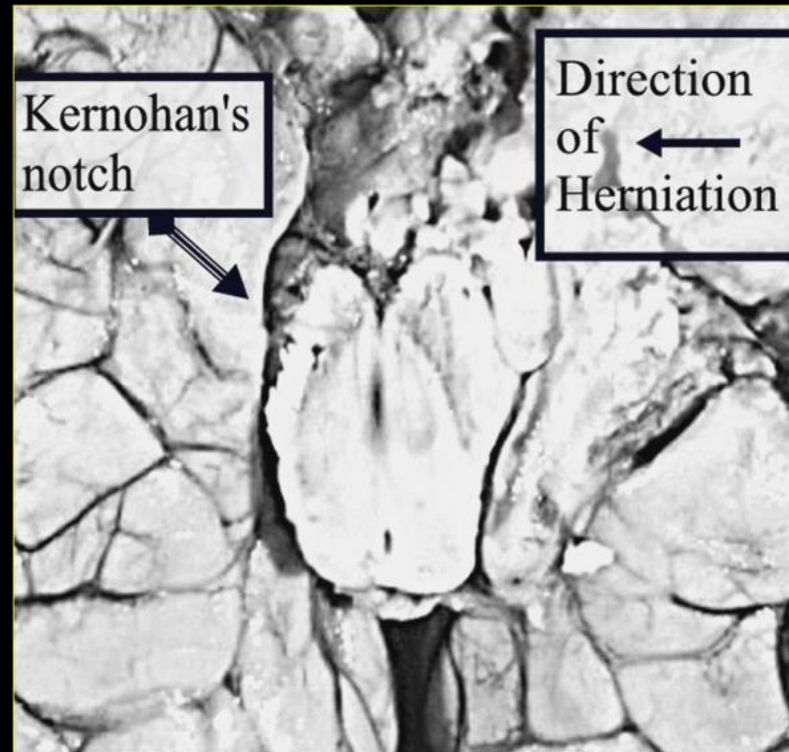
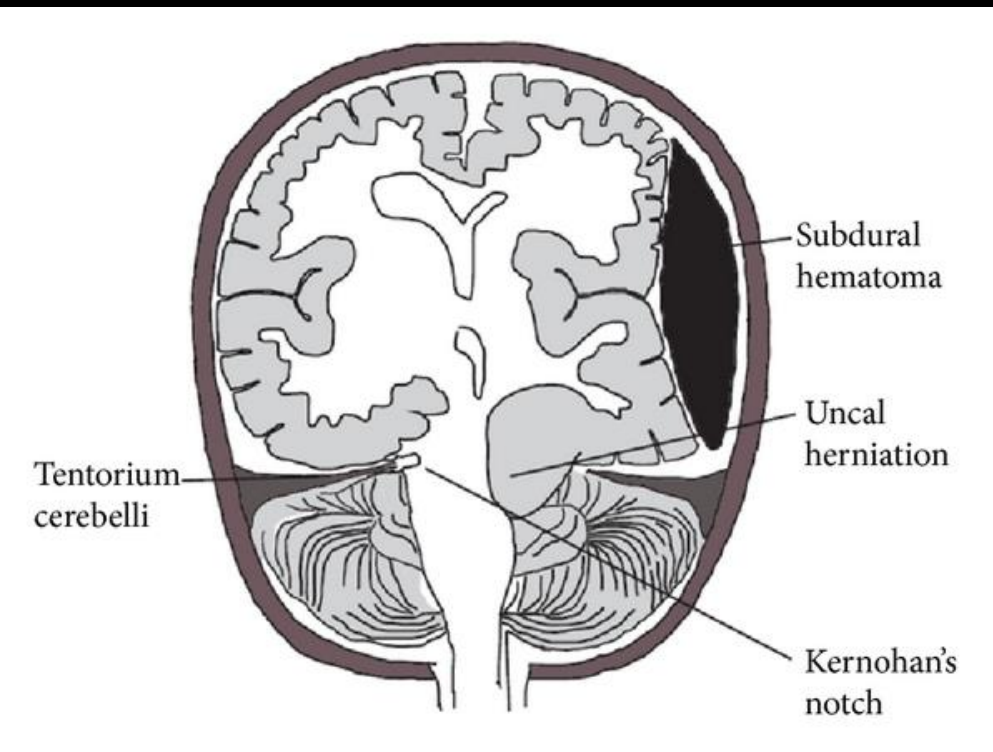


Engagements

Engagement temporal interne

Encoche de Kernohan

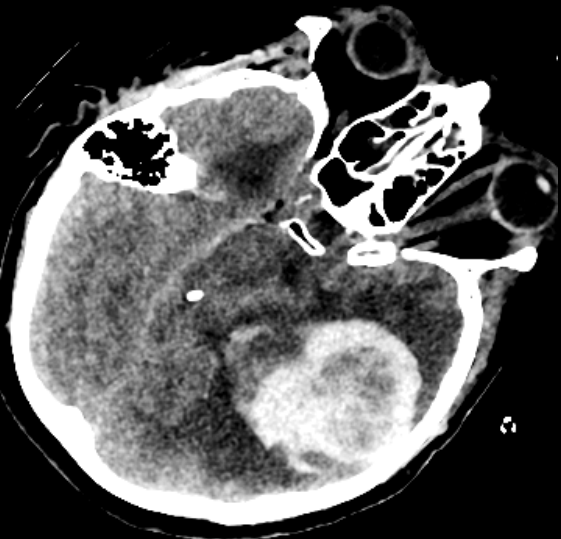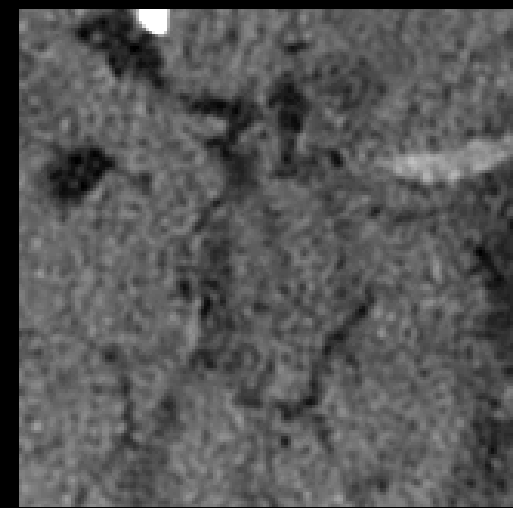
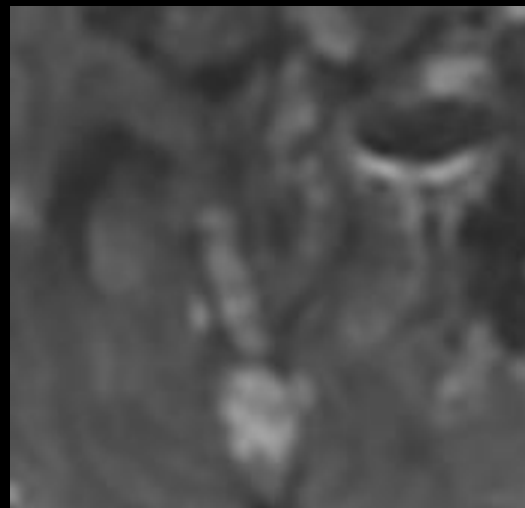
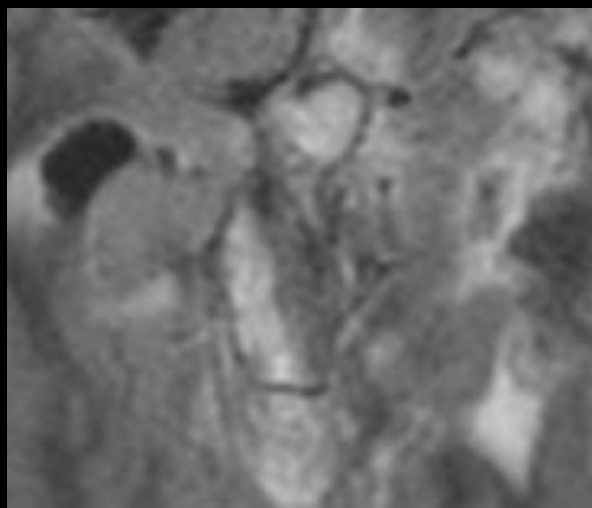
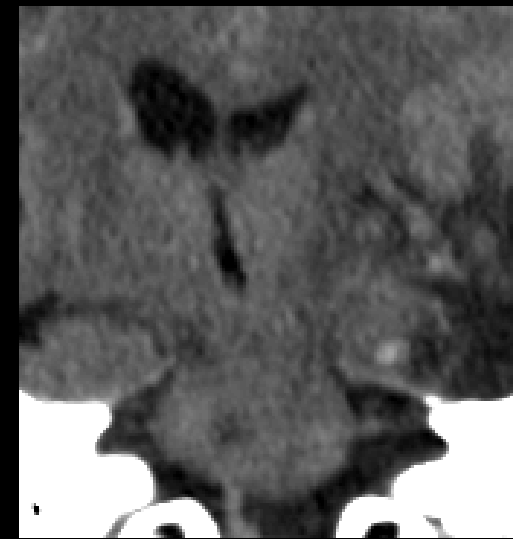
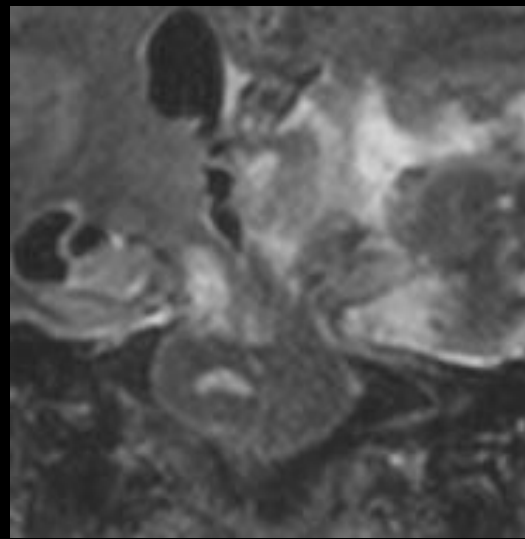
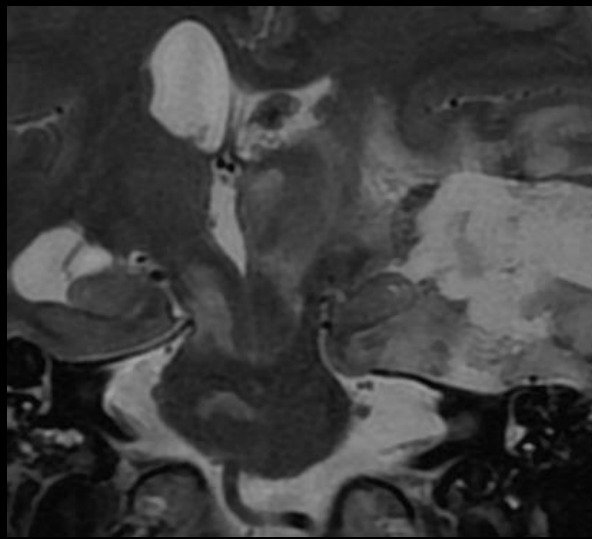
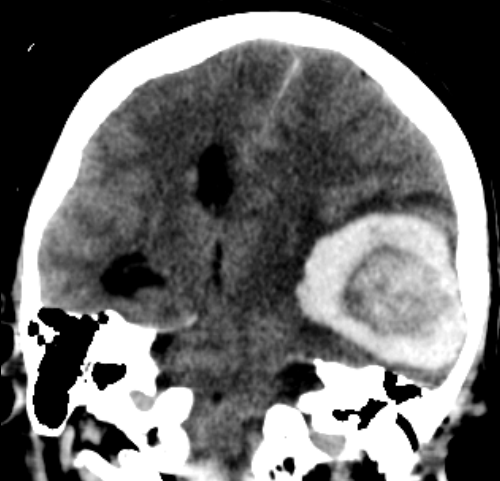
- Traumatisme compressif du pédoncule cérébral contre le bord libre de la tente du cervelet dû à une **lésion supratentorielle controlatérale** à l'origine d'une **hémiparésie ou hémiplégié ipsilatérale à la lésion**



Engagements

Engagement temporal interne

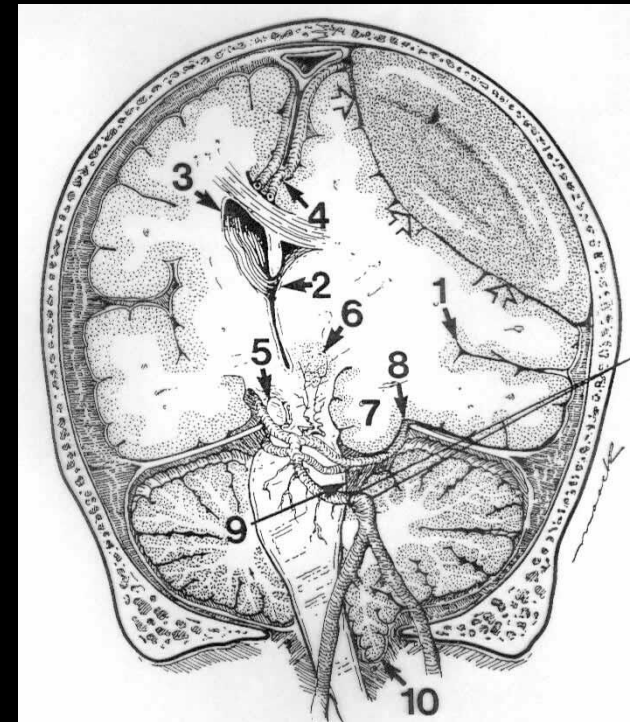
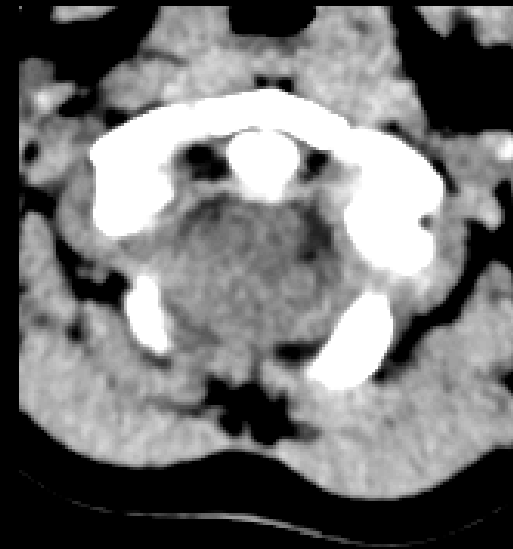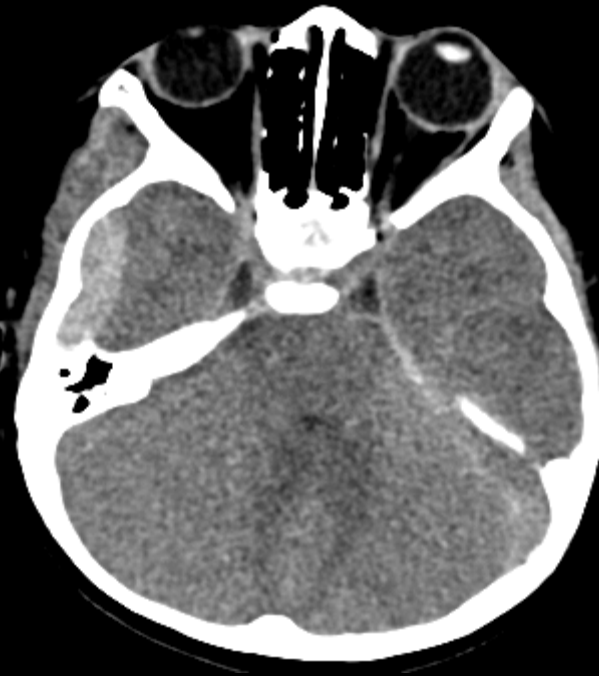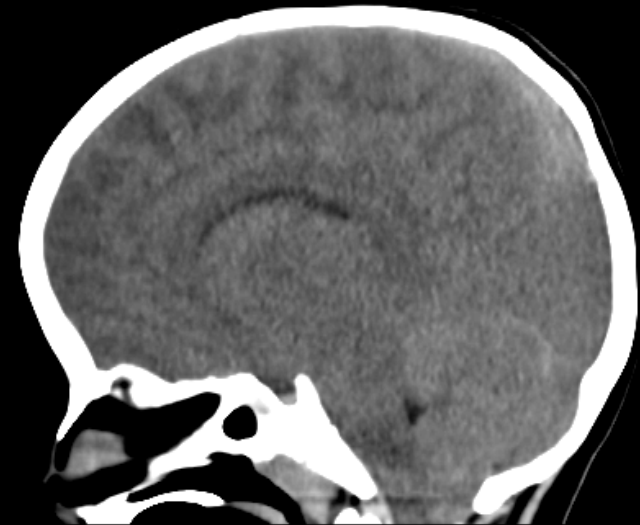
Encoche de Kernohan



Engagements

Engagement amygdalien

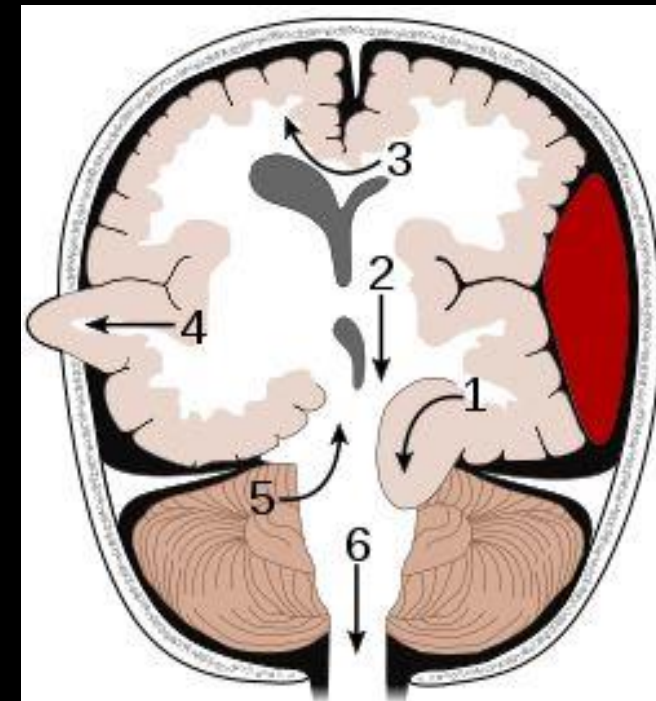
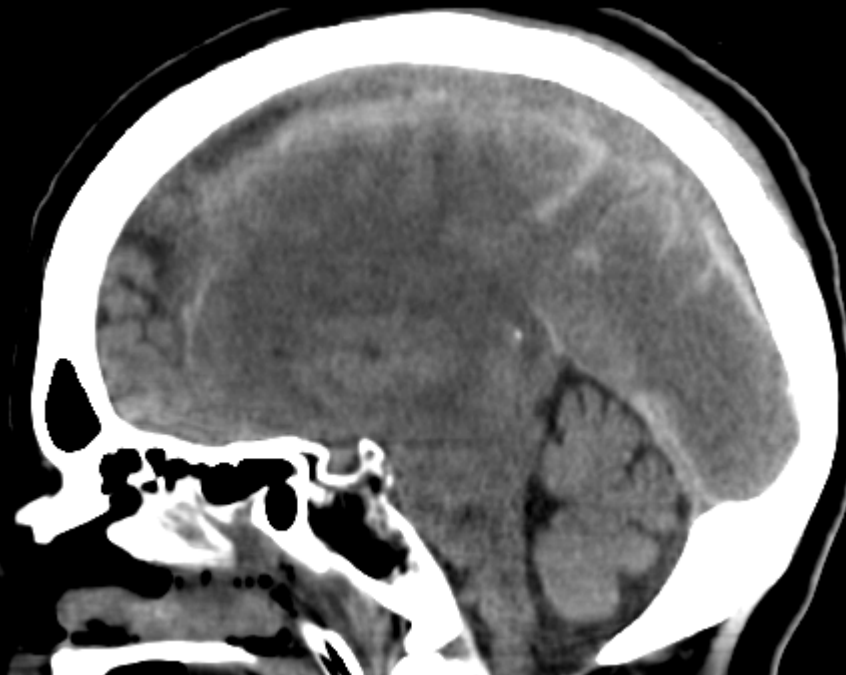
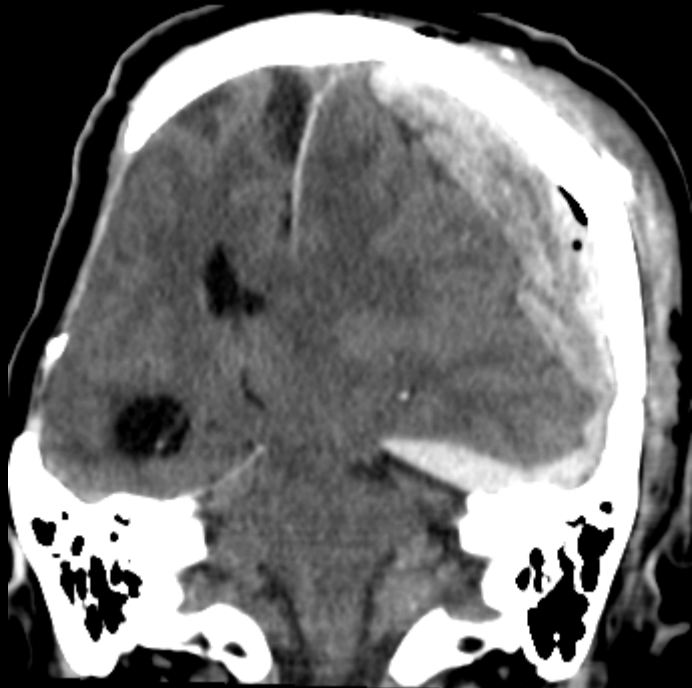
- En cas de masses importantes de la fosse postérieure, **les amygdales cérébelleuses s'engagent vers le bas au travers du trou occipital (10)**
- Risque de compression du bulbe avec atteinte des centres cardio-respiratoires; **Crises motrices postérieures avec attitude en opisthotonos de durée brèves**, spontanées ou déclenchées par des stimuli nociceptifs

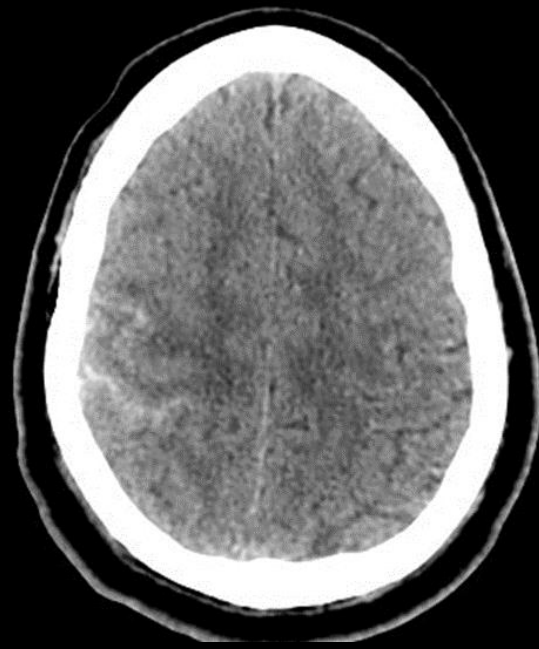
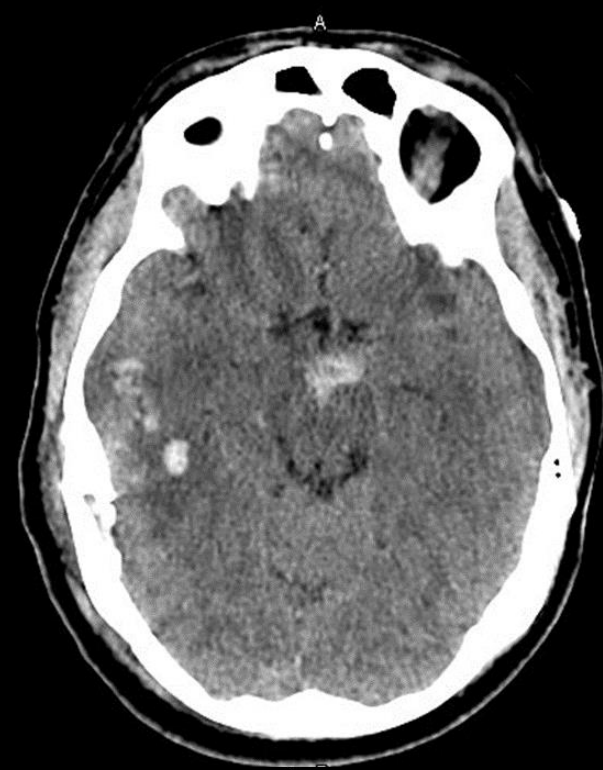
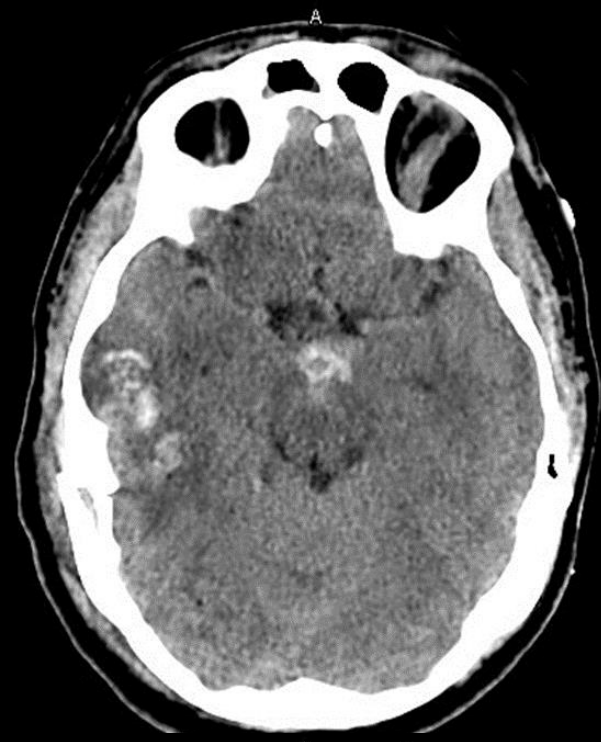
Engagements

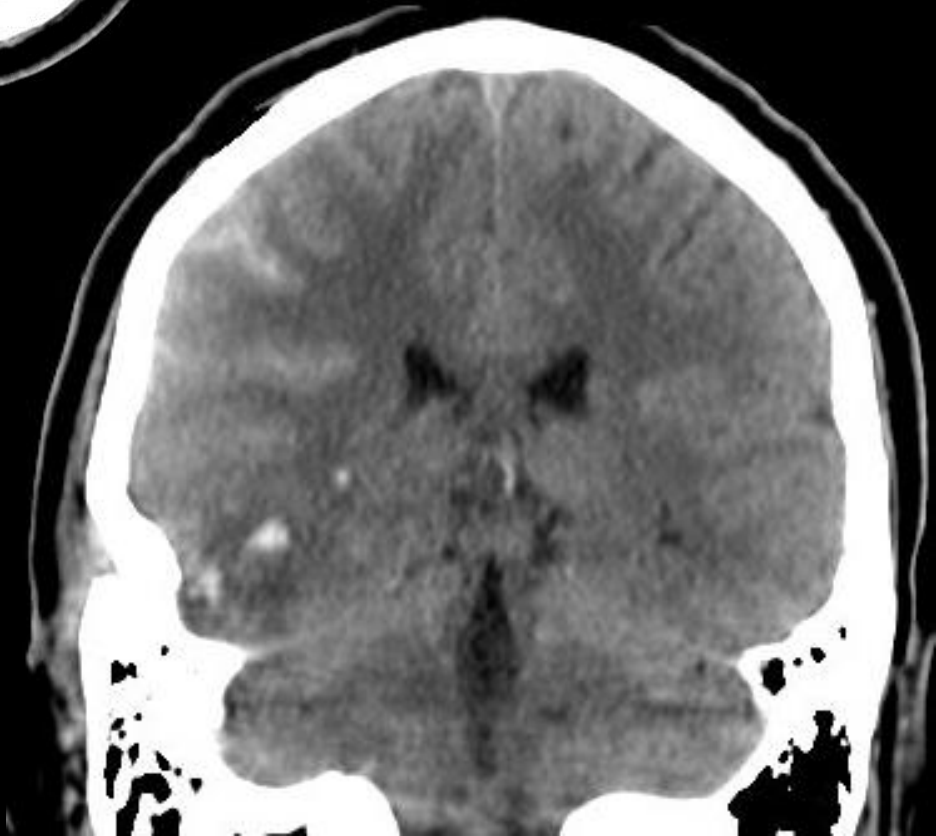
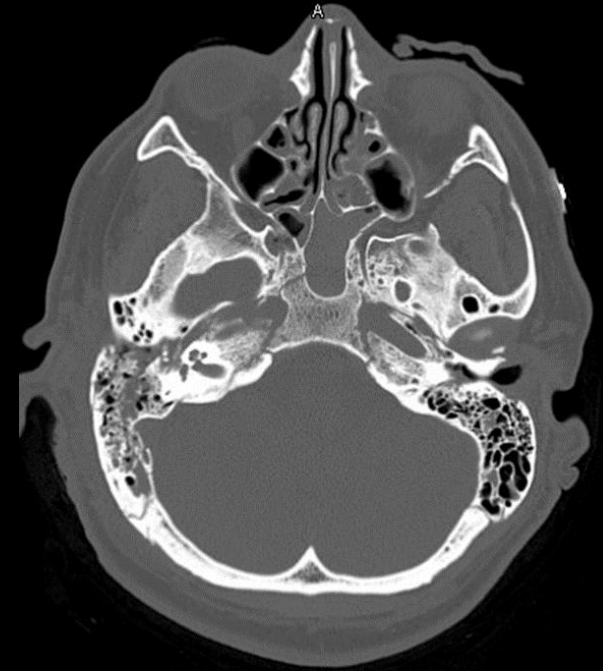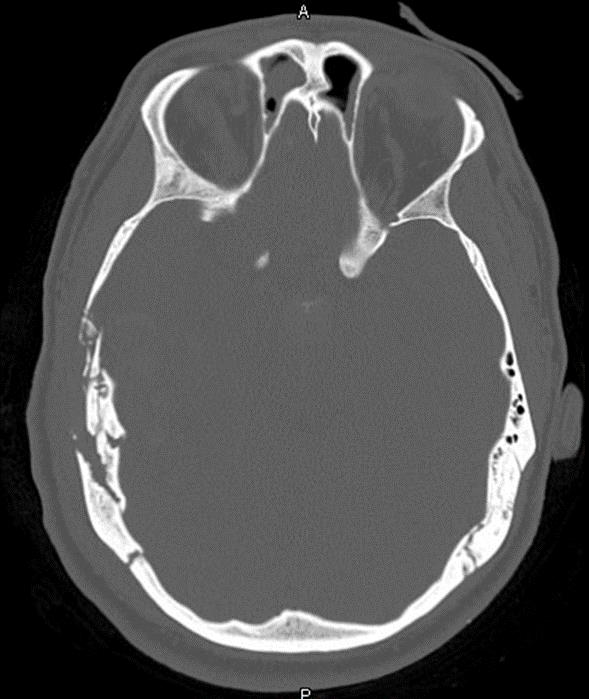
Engagement central

- Déplacement rostro-caudal des structures mésencéphaliques
- Peut être responsable de lésions ischémiques dans le territoire de l'artère cérébrale postérieure





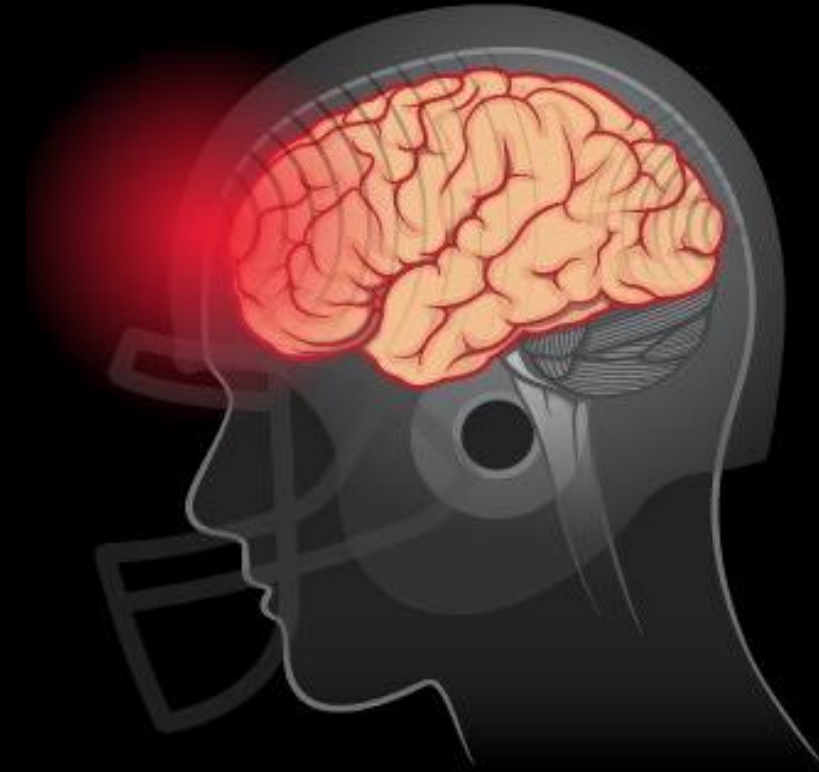Homme de 20 ans, AVP haute cinétique – GCS = 3



Substance grise

Contusions cérébrales

- Définition: foyers de dilacération et de nécrose hémorragique auquel se surajoutent l'œdème et l'ischémie cérébrale
- Fréquence : 45 % des lésions
- Clinique :
 - variable en fonction des lésions associées
 - pas de trouble de conscience si isolées
- Étiologie : lacérations corticales prédominant aux crêtes des gyri liées à un impact direct du cerveau avec le crâne ou les structures dure-mériennes ou par contre-coup à l'opposé de l'impact (décélération)

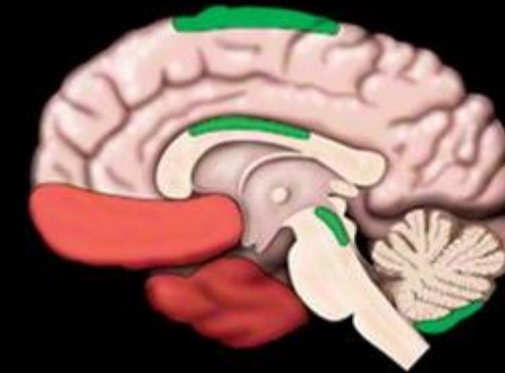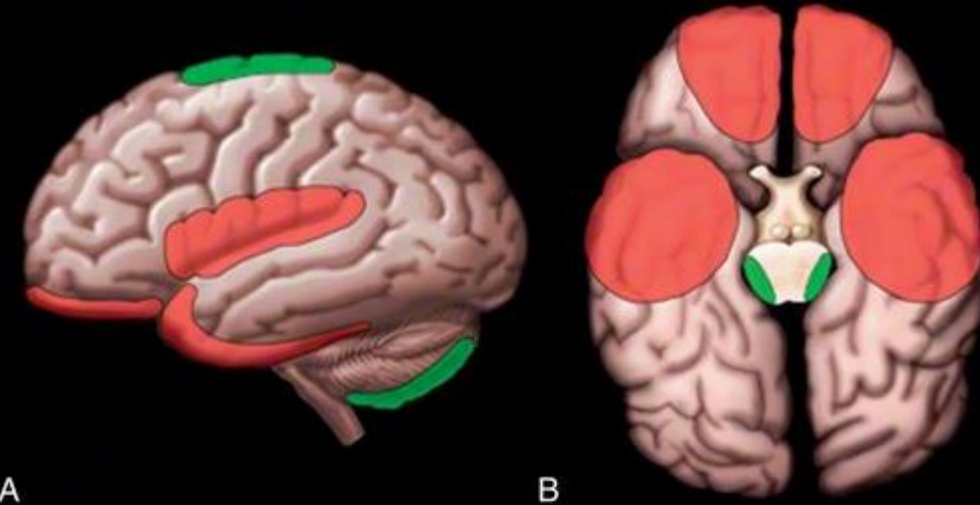


Substance grise

Contusions cérébrales

Imagerie

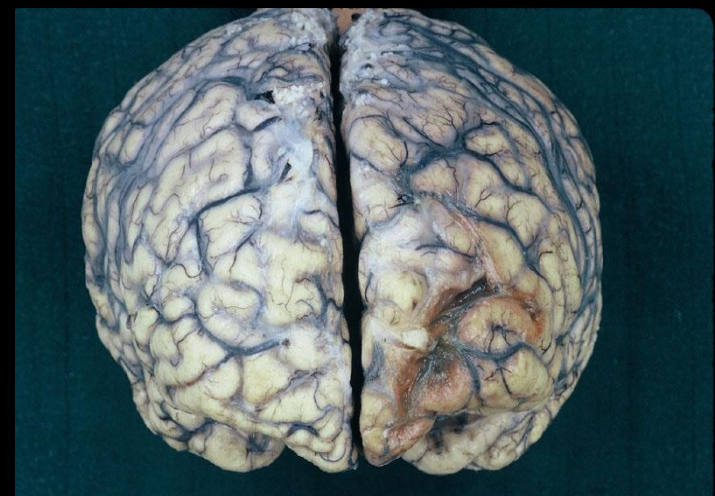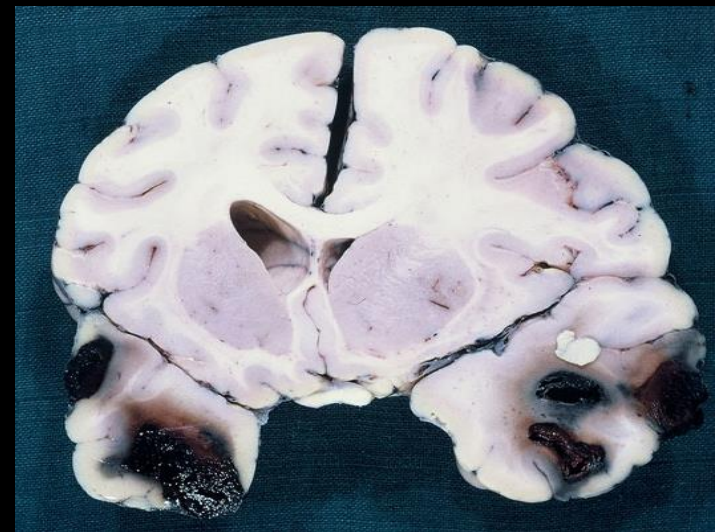
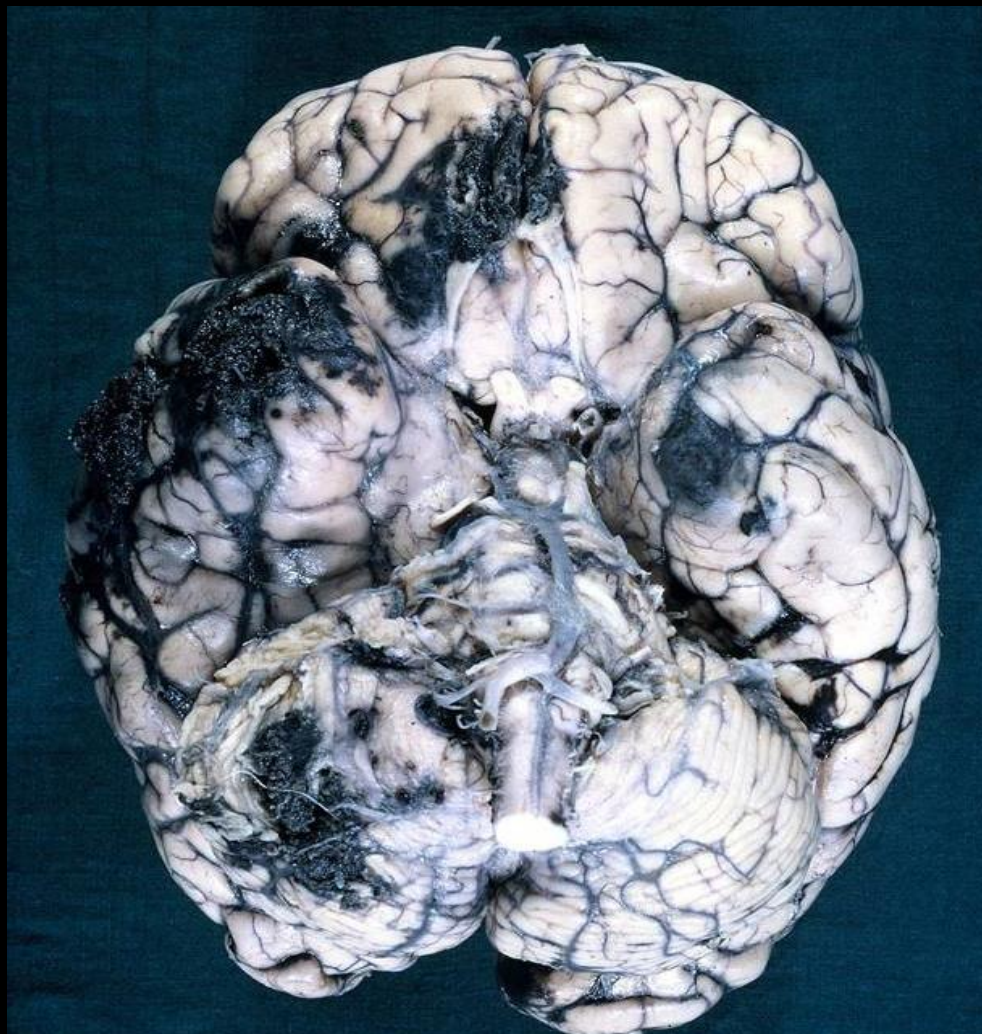
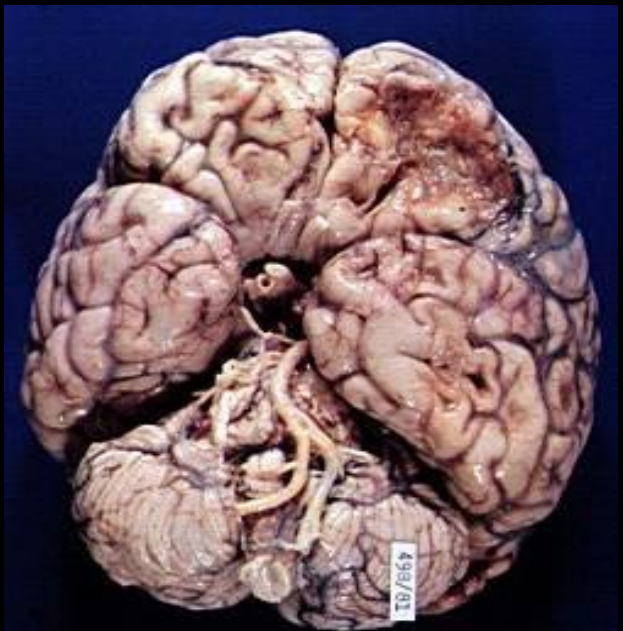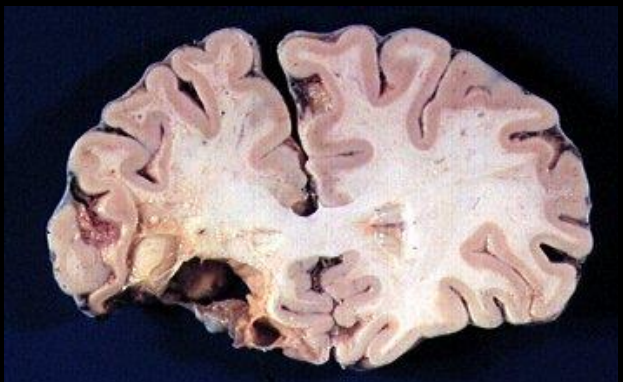
- Les contusions sont bien visibles sur les séquences FLAIR sous la forme de plages souvent multiples et superficielles (à proximité du cortex) en hypersignal dont l'homogénéité dépend de la présence de sang. Elles sont fréquemment associées à des signes d'HSA
- le plus souvent rencontrées à l'étage sus-tentorial
- Sièges préférentiels :
 - **Lobe temporal** :
 - Pôle antérieur
 - Face inférieure
 - **Cortex fronto-polaire**
 - **Cortex orbito-frontal** (bilatérales)
 - **Face inférieure des hémisphères cérébelleux** (plus rarement)



Substance grise

Contusions cérébrales

Anatomopathologie

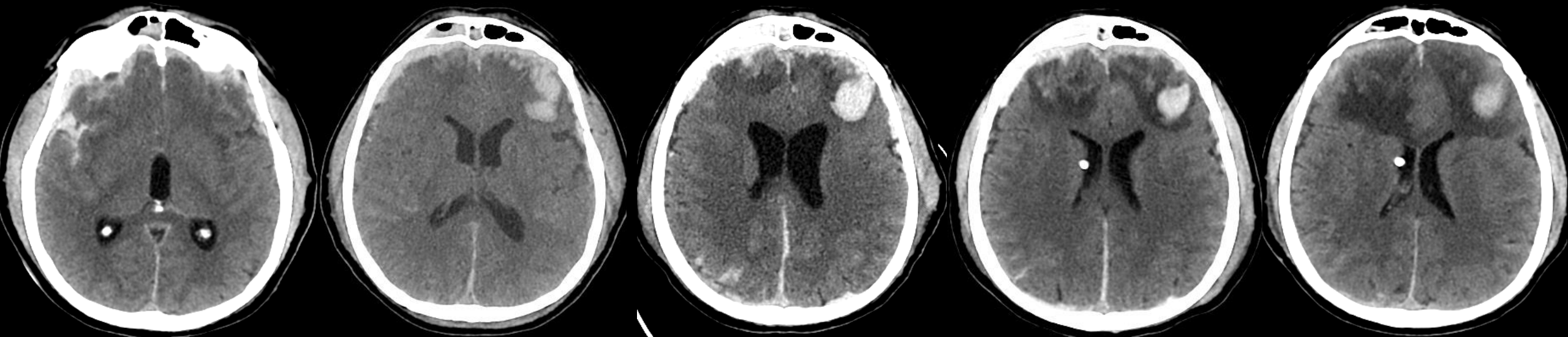

Substance grise

Contusions cérébrales

Imagerie

- Initialement, discrète plage œdémateuse, alors que leur coalescence de zones hémorragiques et l'augmentation de l'œdème dans les jours suivants les rend plus évidentes
- Secondairement, du fait de la rupture de la BHE, ces lésions peuvent se rehausser après injection de produit de contraste

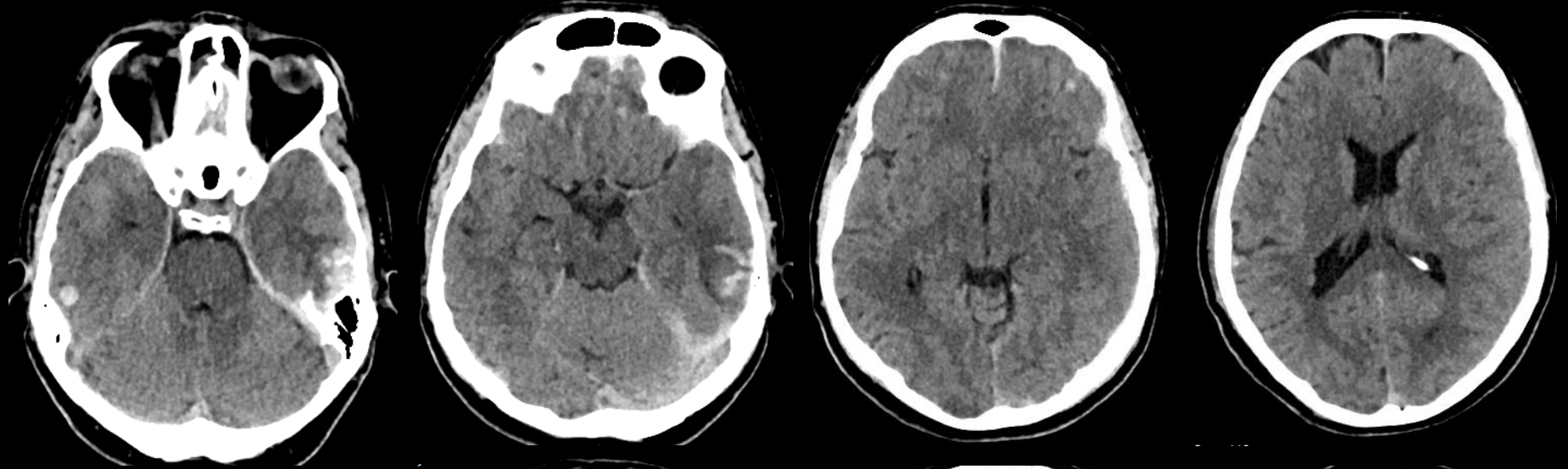


Substance grise

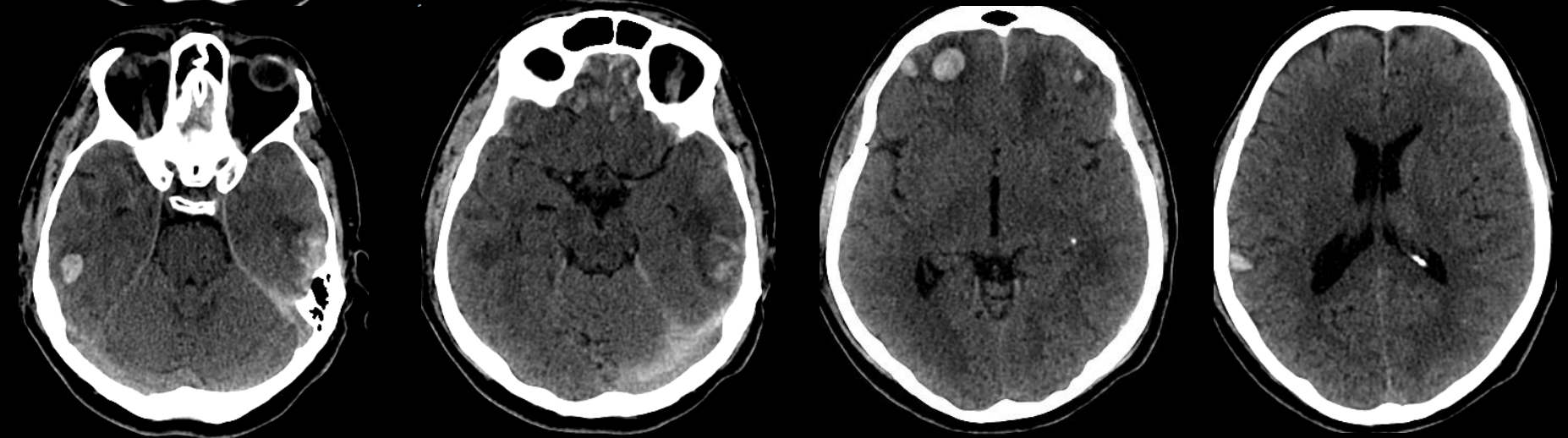
Contusions cérébrales

Evolutivité

J0



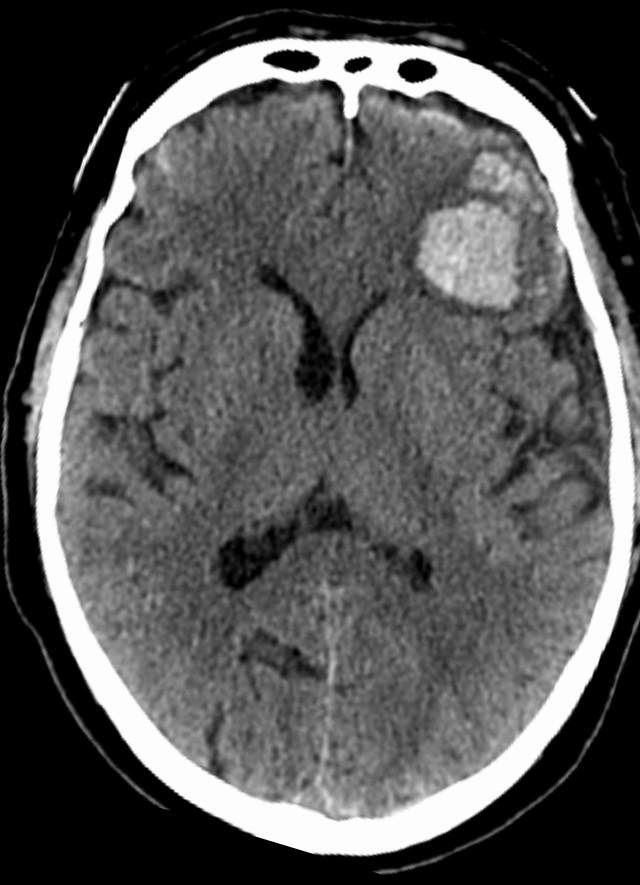J2



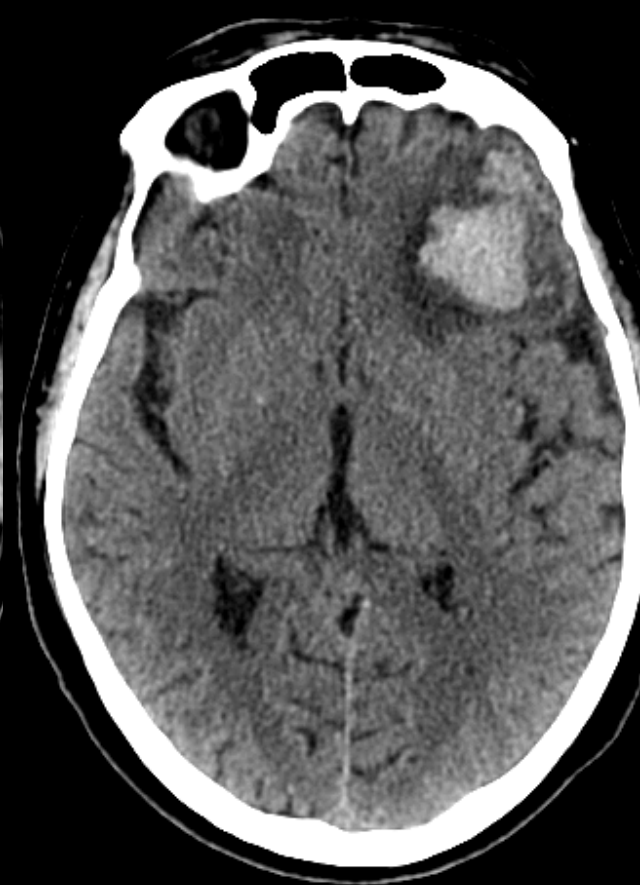Substance grise

Contusions cérébrales

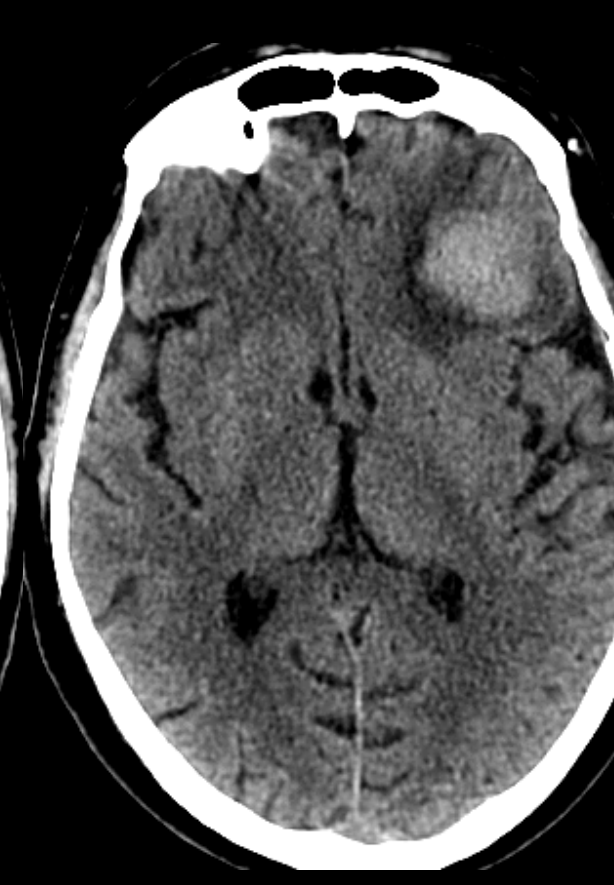
Evolutivité



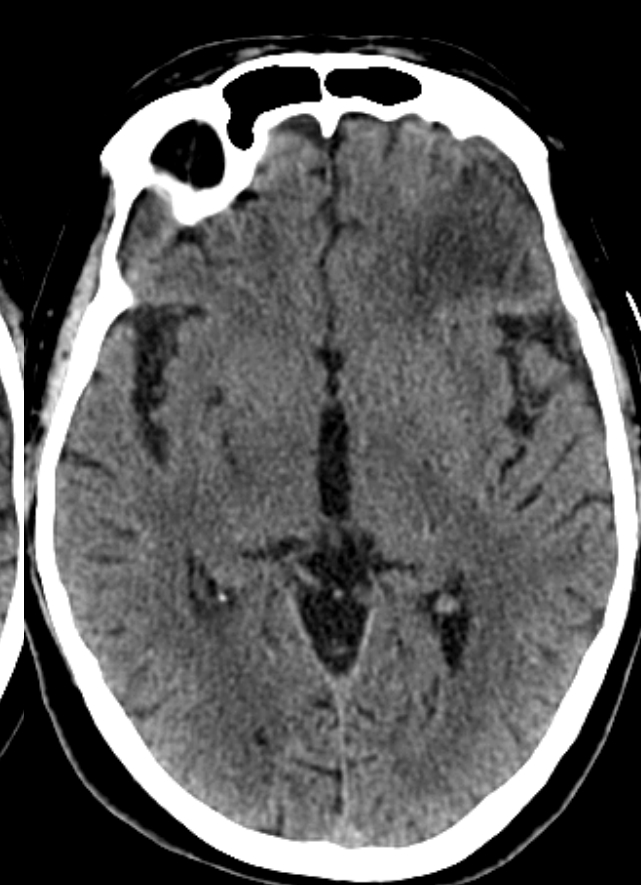
J0



J5



J10



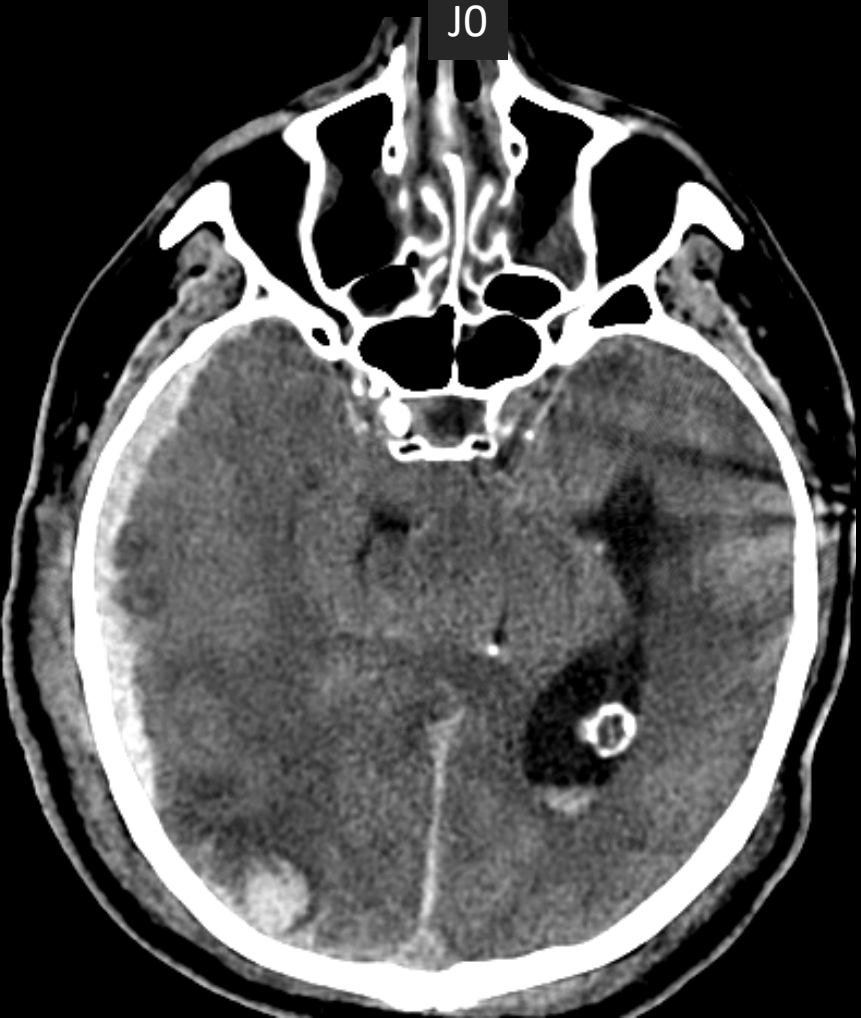J15

Substance grise

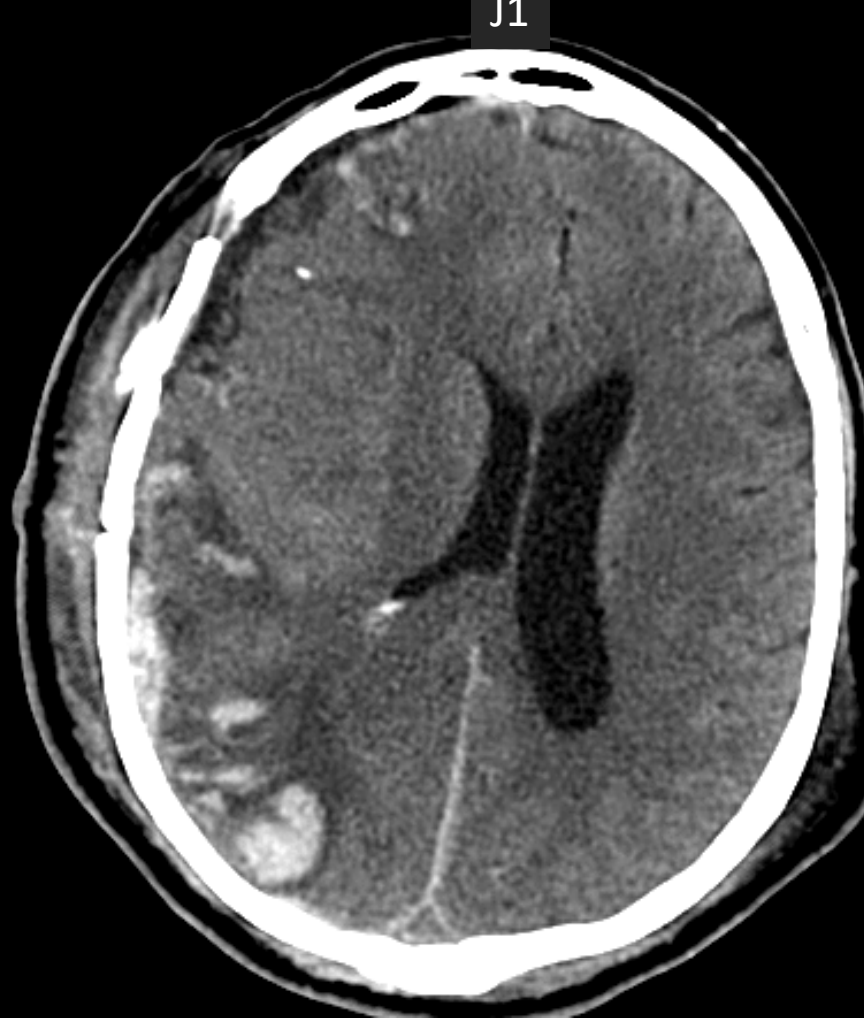Contusions cérébrales

Evolutivité

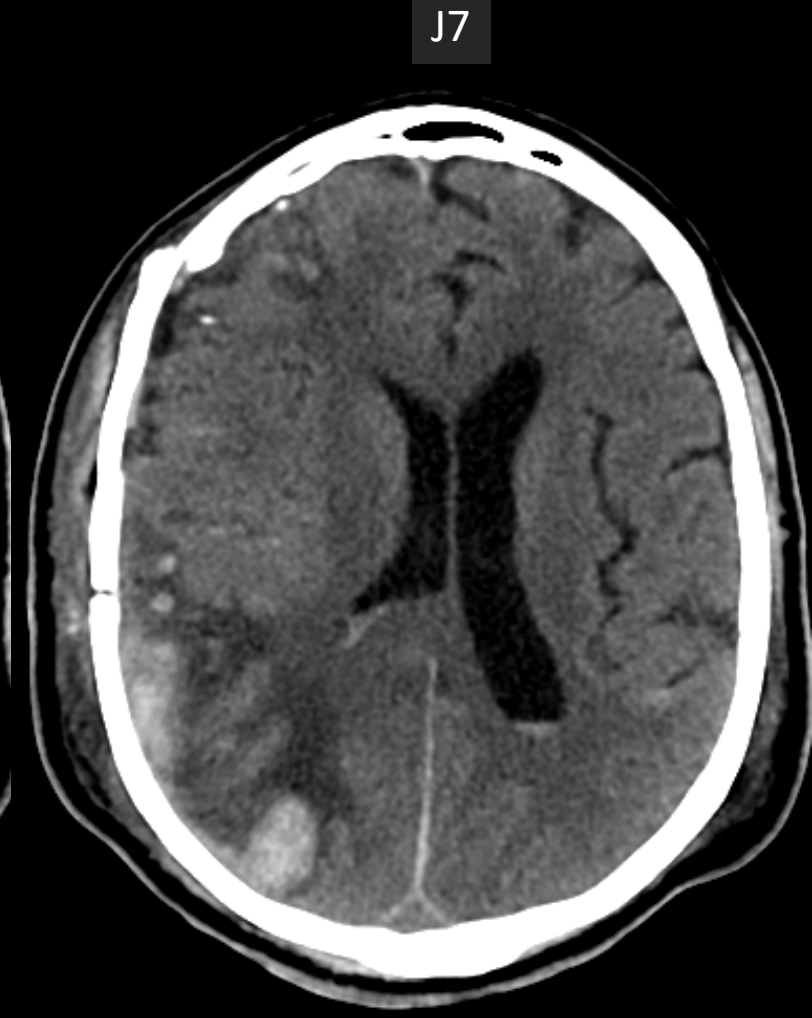J0



J1



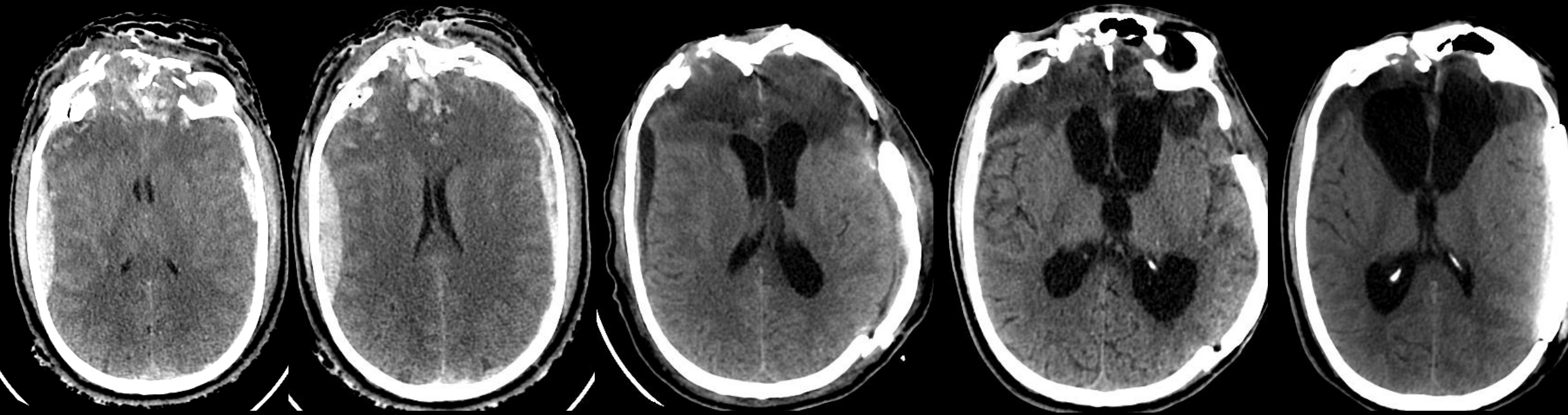
J7



Substance grise

Contusions cérébrales

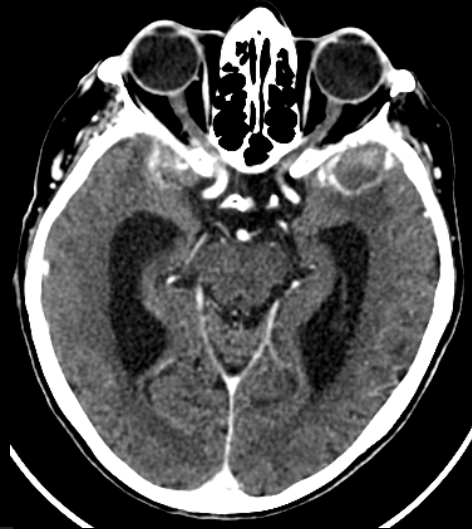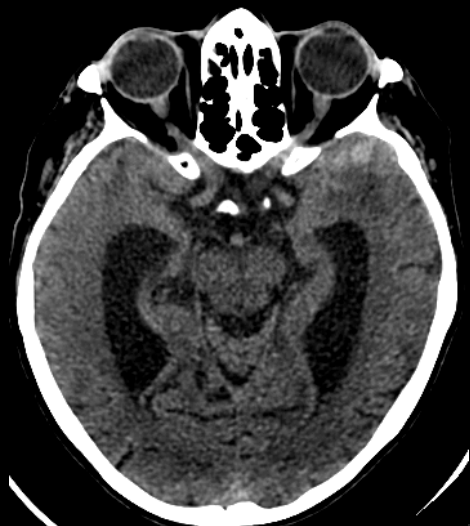Evolutivité



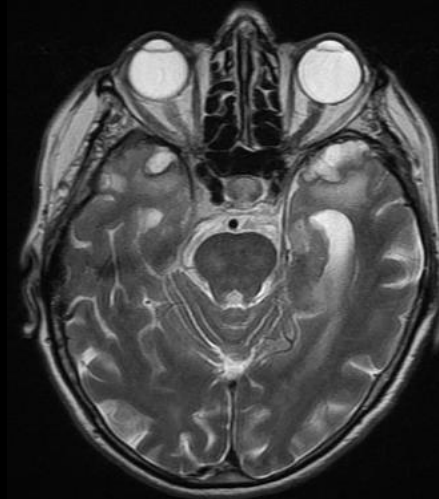
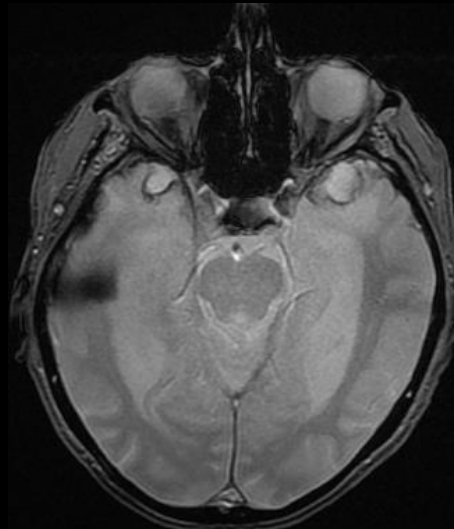
Substance grise

Contusions cérébrales

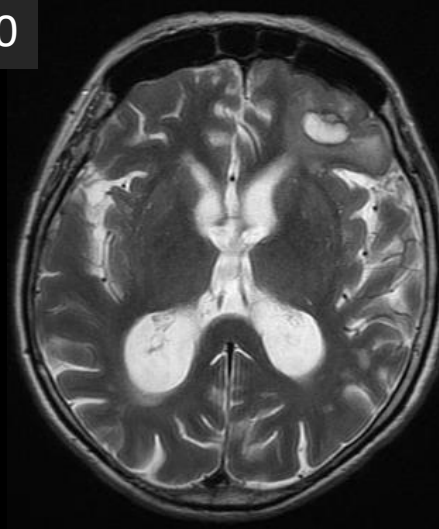
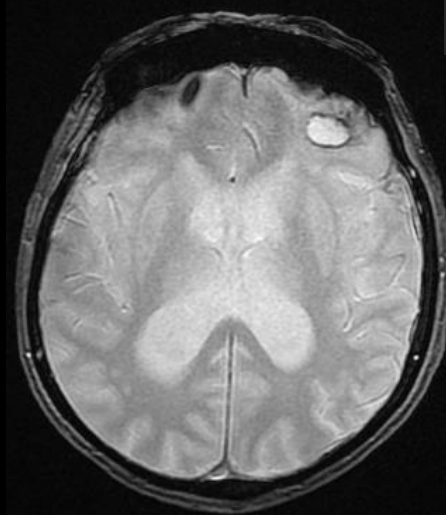
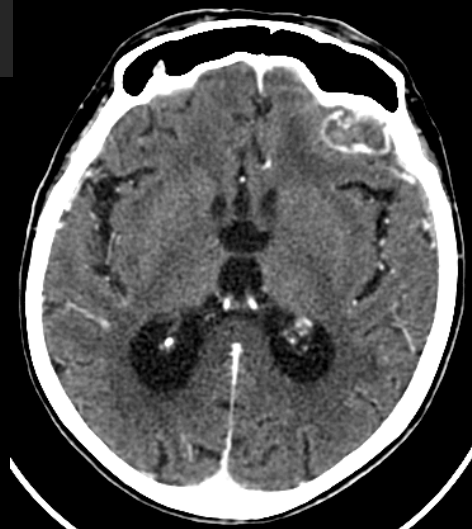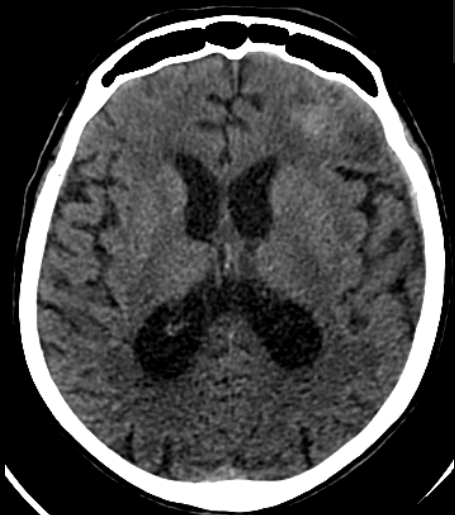Evolutivité



J0



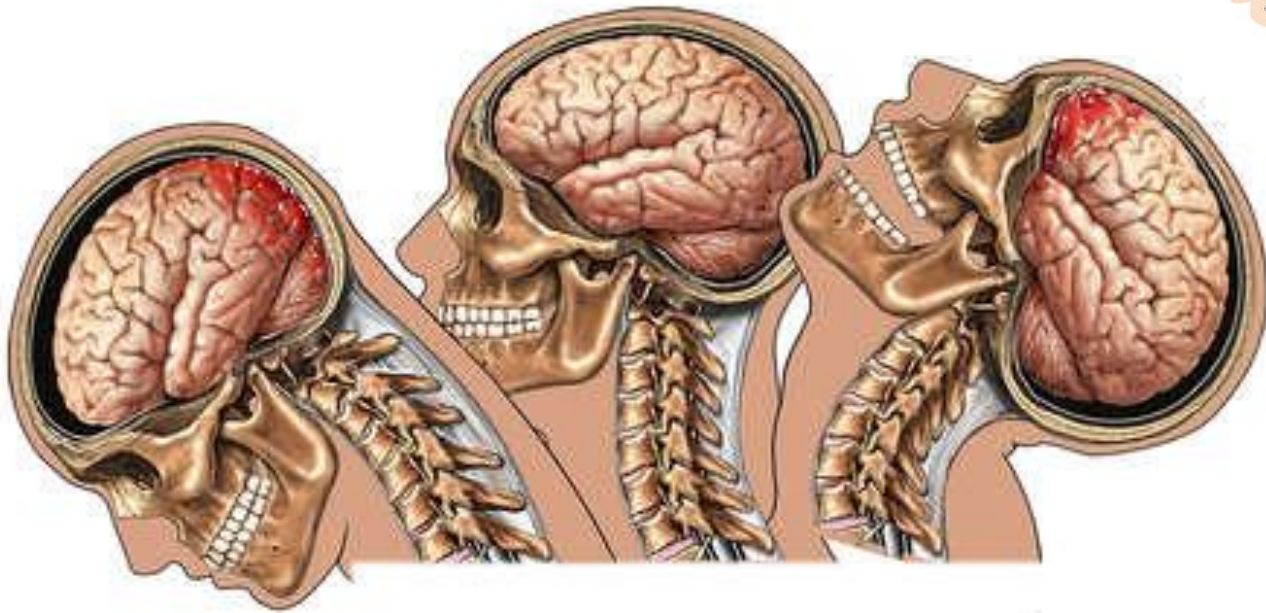
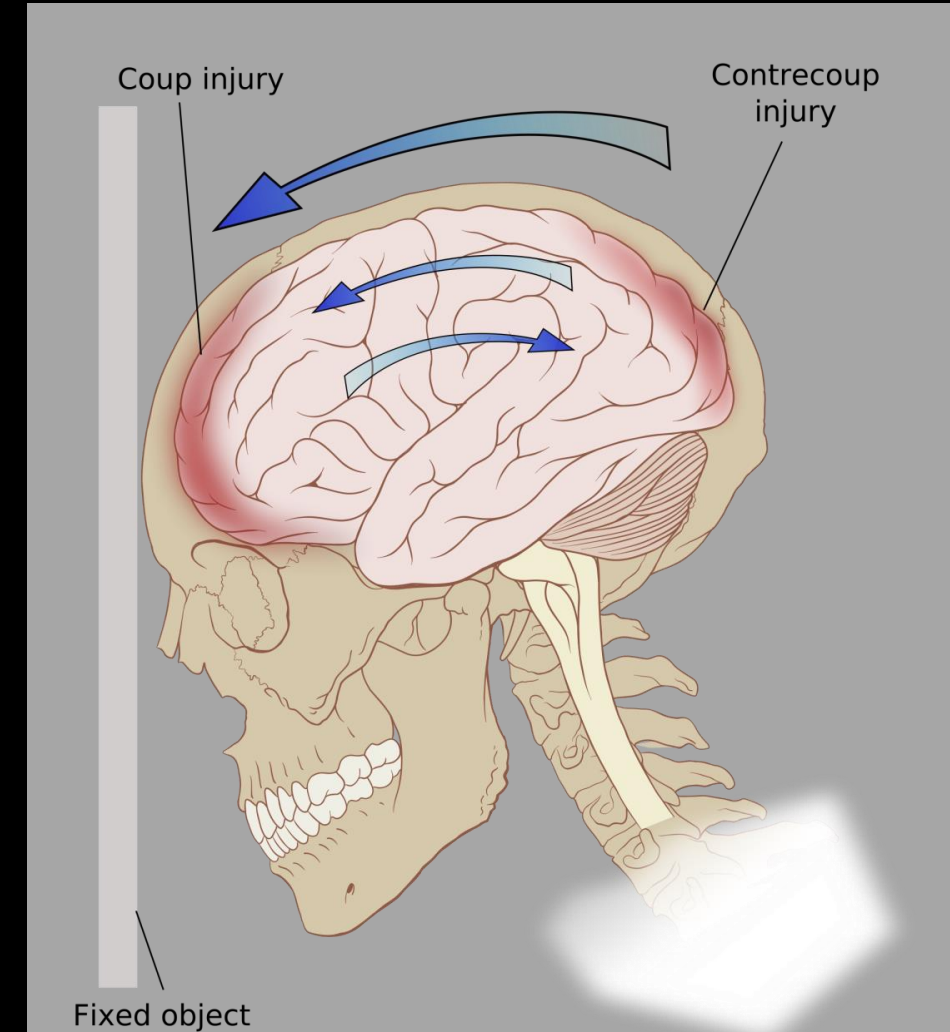
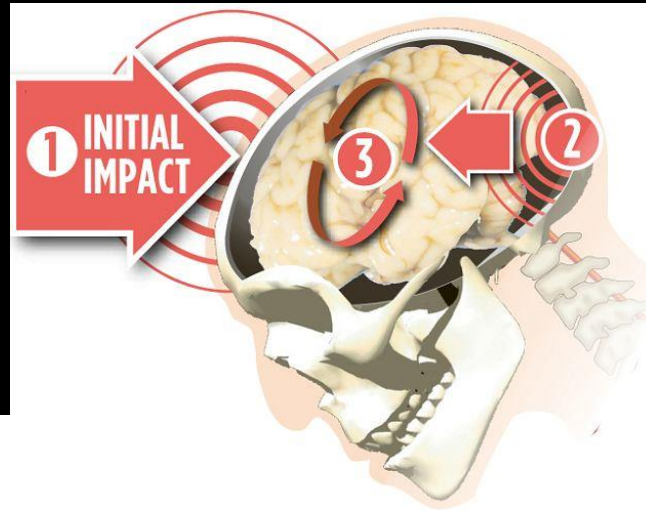
J10



Substance grise

Contusions cérébrales

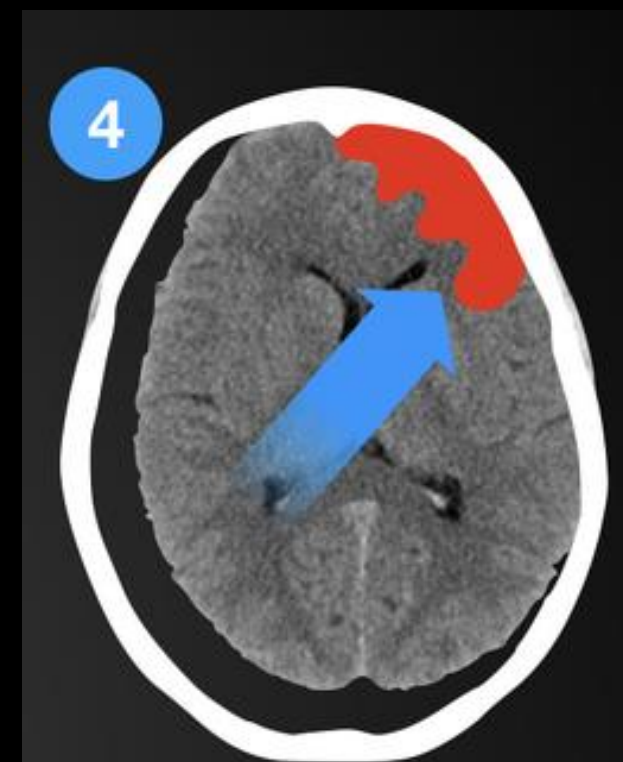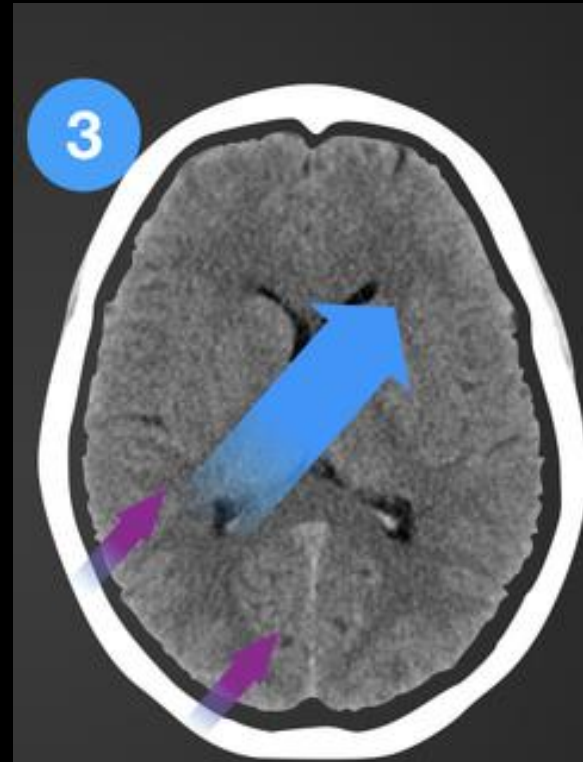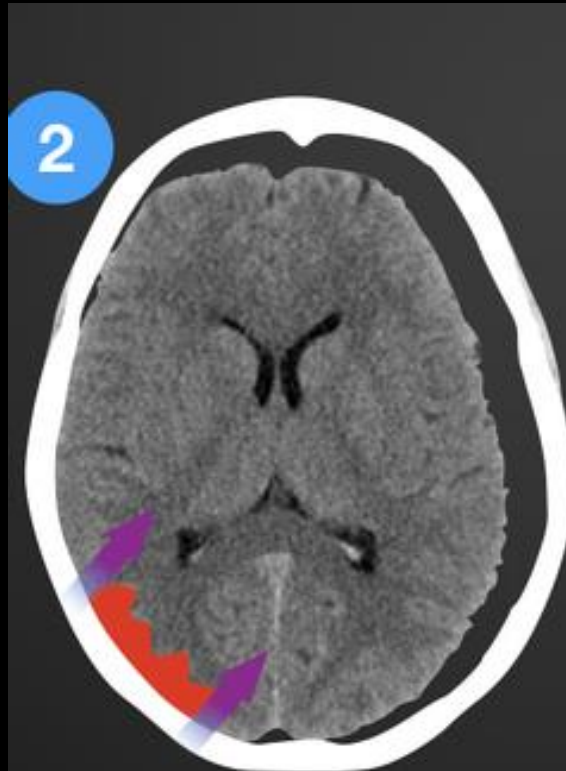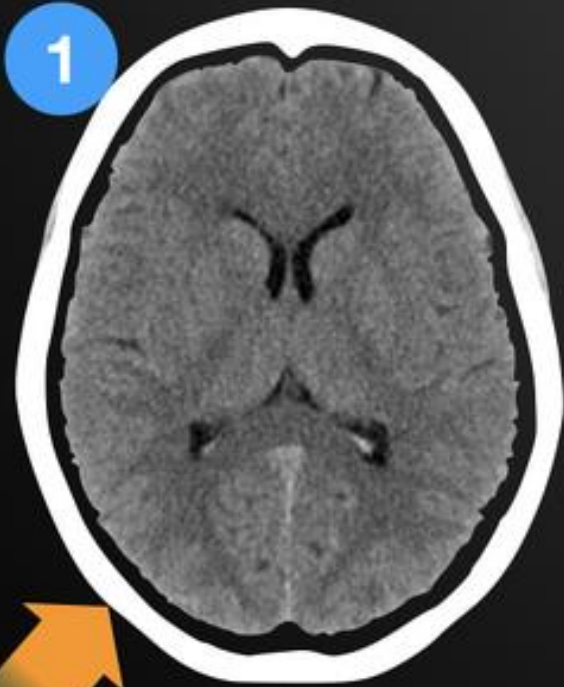Mécanisme de coup/contre-coup



Substance grise

Contusions cérébrales

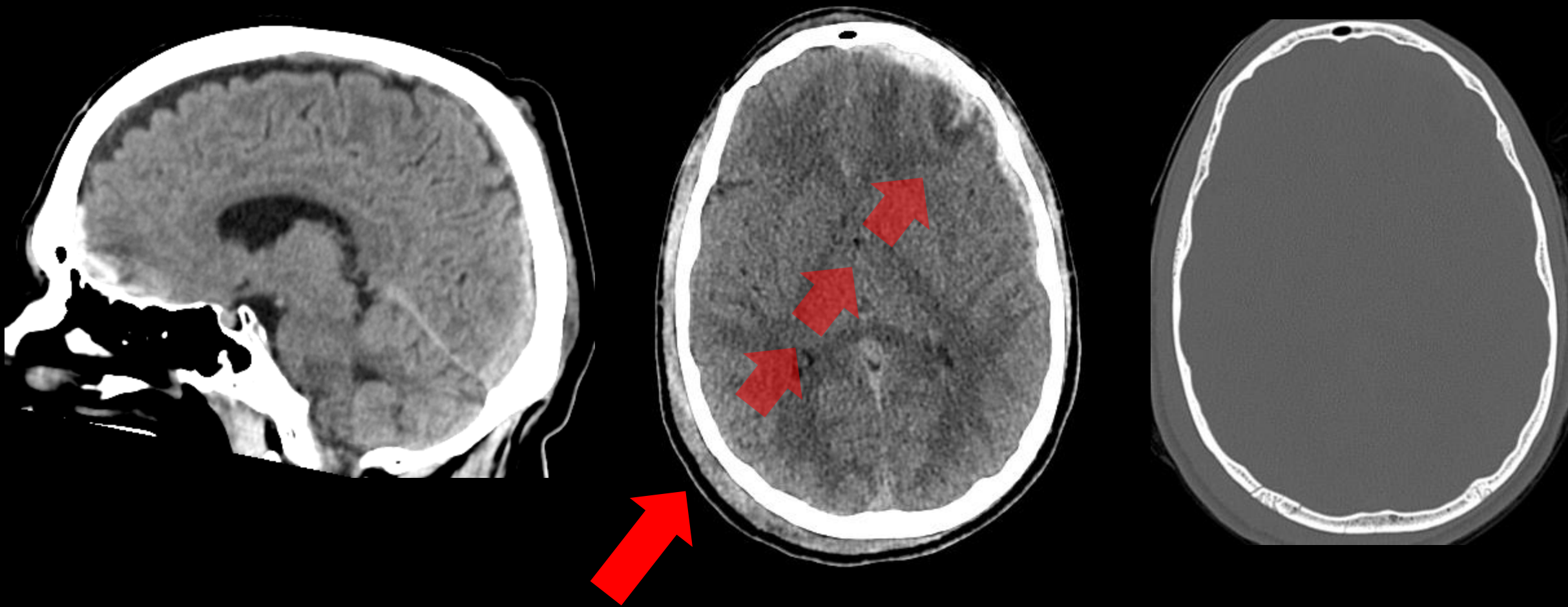
Mécanisme de coup/contre-coup



Substance grise

Contusions cérébrales

Mécanisme de coup/contre-coup



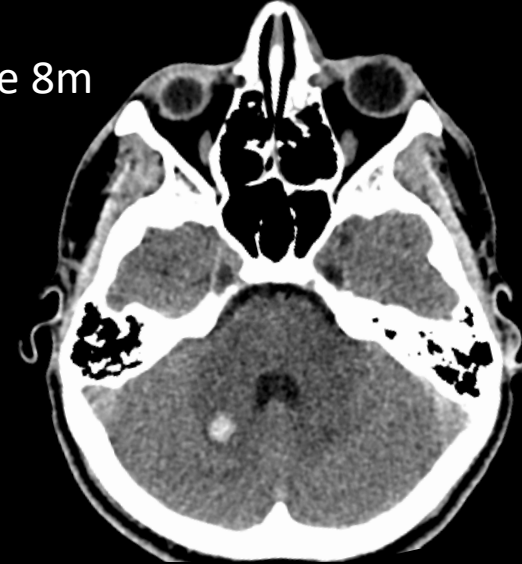
Substance grise

Hématomes intra-cérébraux

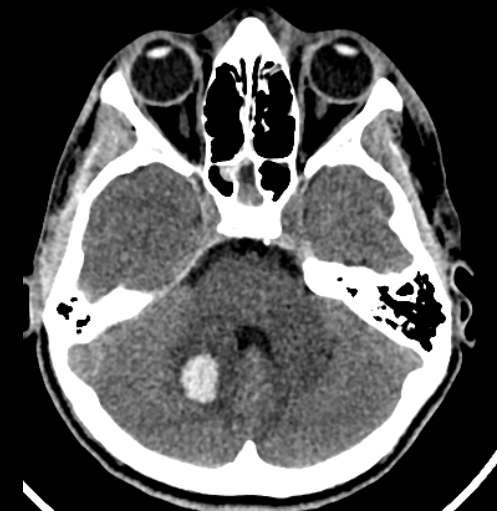- Plus rares que les contusions corticales (5 à 10%)
- Dus au cisaillement des artères perforantes ou de veines profondes intra-parenchymateuses
- Ils se distinguent des contusions car ils s'installent dans un parenchyme cérébral normal dont les constituants sont seulement refoulés. A l'inverse, la contusion hémorragique suppose des lésions des axones et de la glie. Ils se différencient aussi de même de l'attrition cérébrale qui est un broiement, une dilacération et une nécrose étendue du parenchyme avec lésions œdémato-hémorragiques non systématisées de topographie frontale ou temporale
- Leur taille varie de quelques mm à plusieurs cm
- Le diagnostic de cet hématome est facile en TDM à la phase aiguë car il apparaît comme une masse à contours nets, spontanément hyperdense (40 à 80 UH). En IRM, le diagnostic est moins évident à la phase suraiguë car son signal est proche de celui de la substance cérébrale. Il est plus facile quelques heures plus tard (hyposignal de la désoxyhémoglobine en pondération T2 et en écho de gradient) et très facile en phase subaiguë en raison du signal intense de la méthémoglobine en pondération T1

Chute de 8m

j0



j3

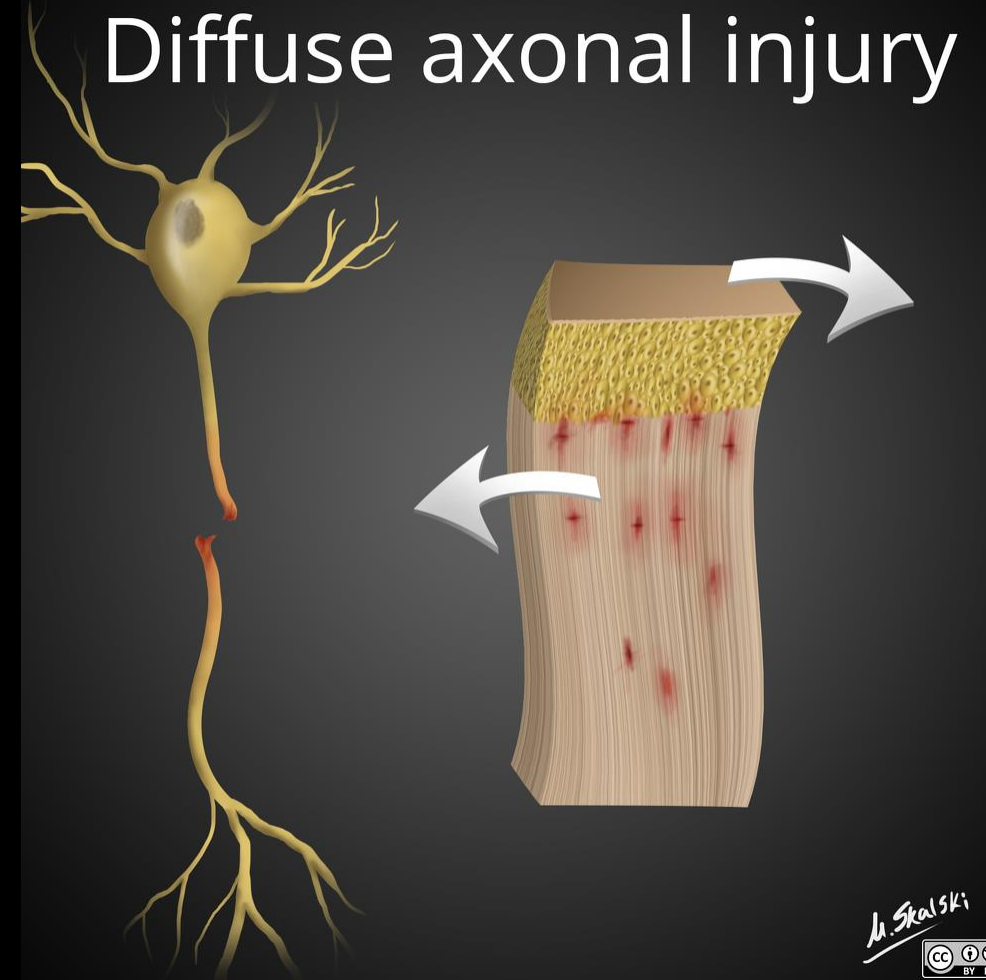


Substance blanche

Lésions axonales diffuses (LAD)

Physiopathologie

- Lésions primaires les plus fréquentes dans les cas de traumatisme crânien grave (50 % des cas)
- Plus grande cause de morbidité des TC (état végétatif et invalidité)
- Enjeu de l'imagerie +++ dans la détection de ces lésions
- A suspecter devant un traumatisme violent avec initialement trouble de conscience ou perte de connaissance et non réveil

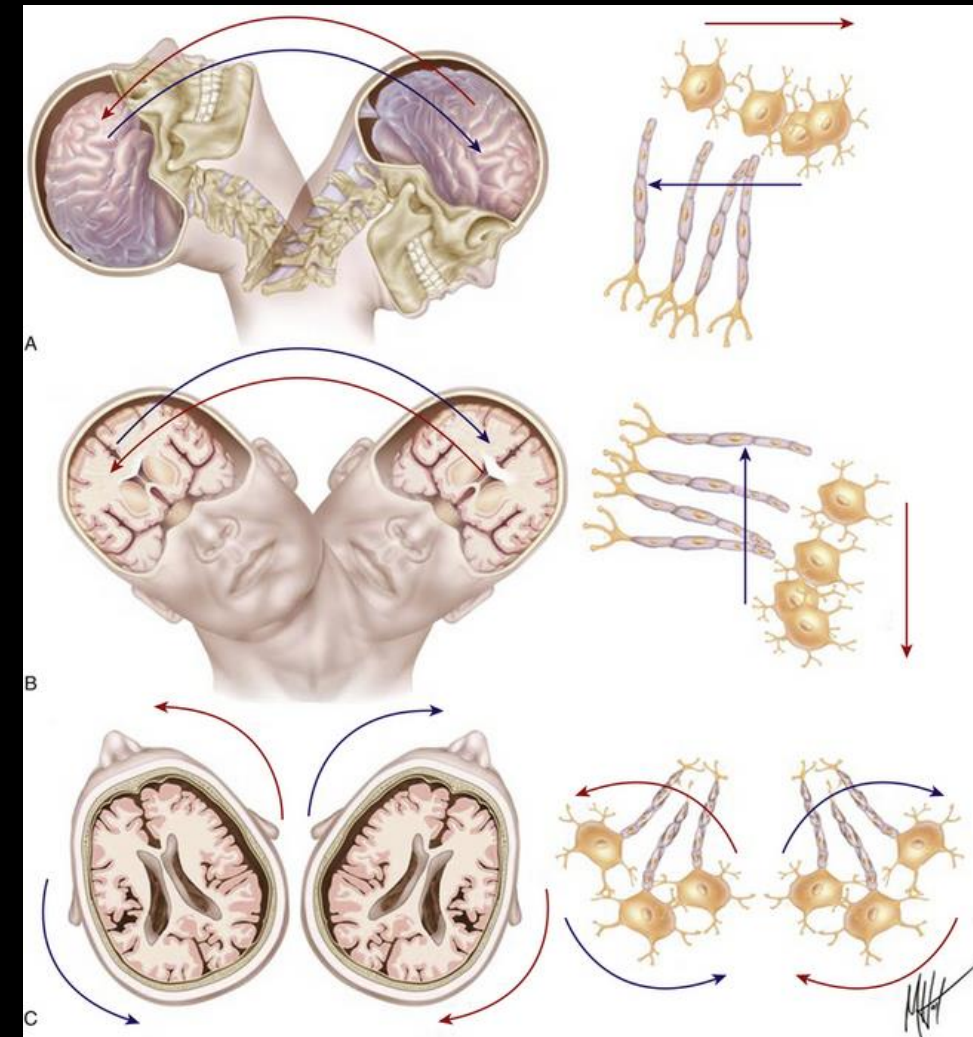


Substance blanche

Lésions axonales diffuses (LAD)

Physiopathologie

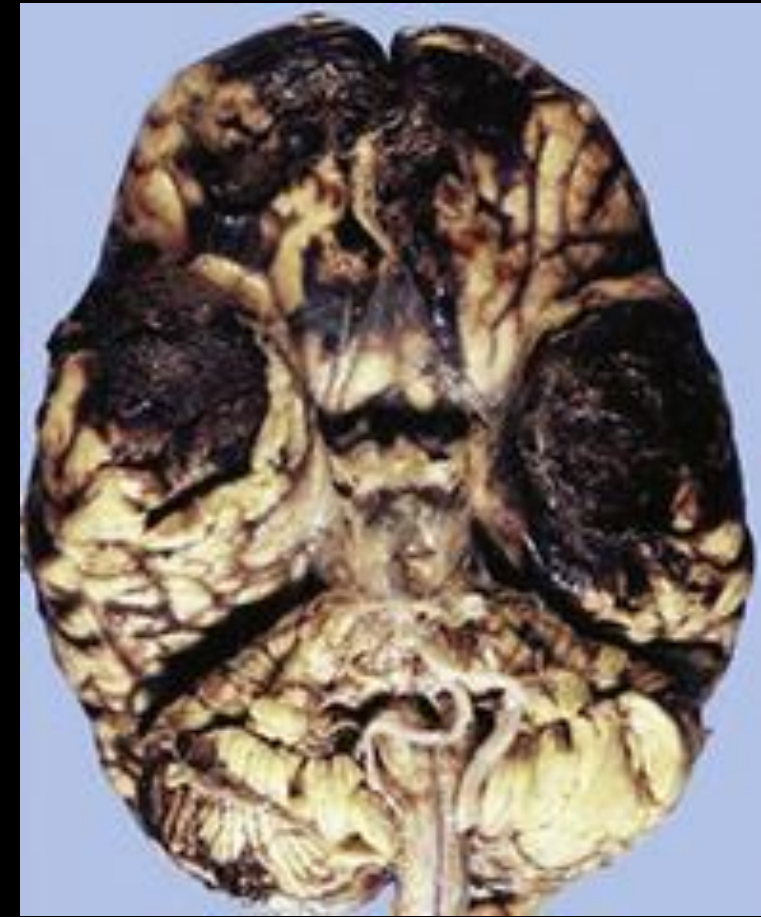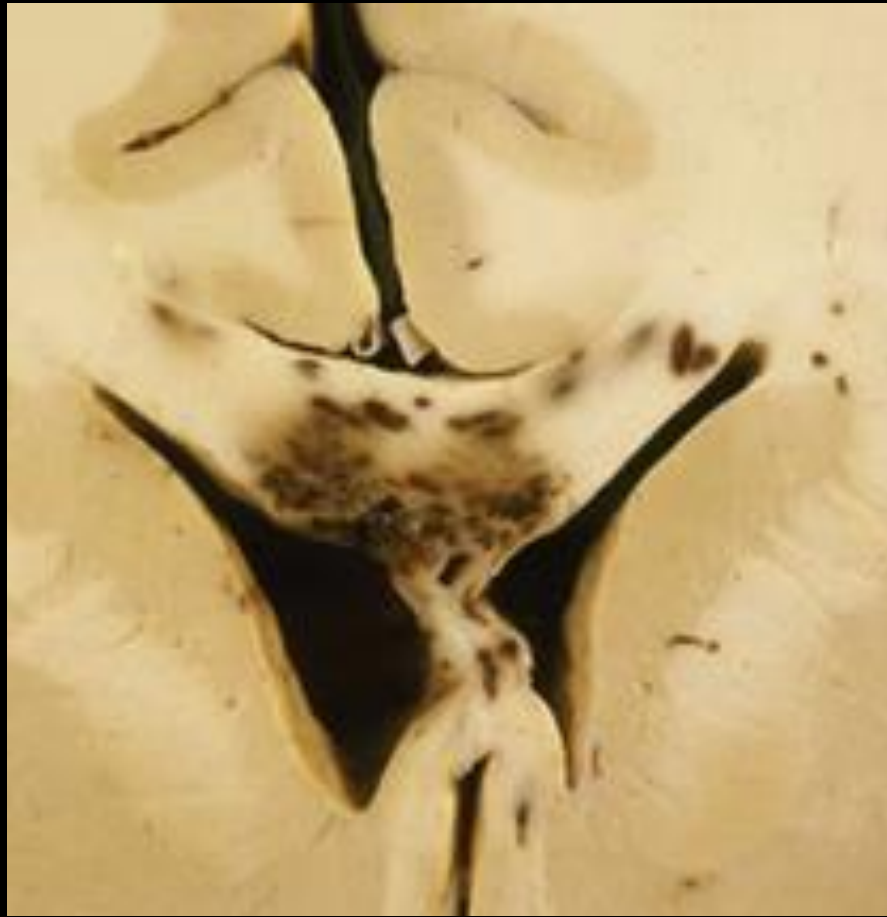
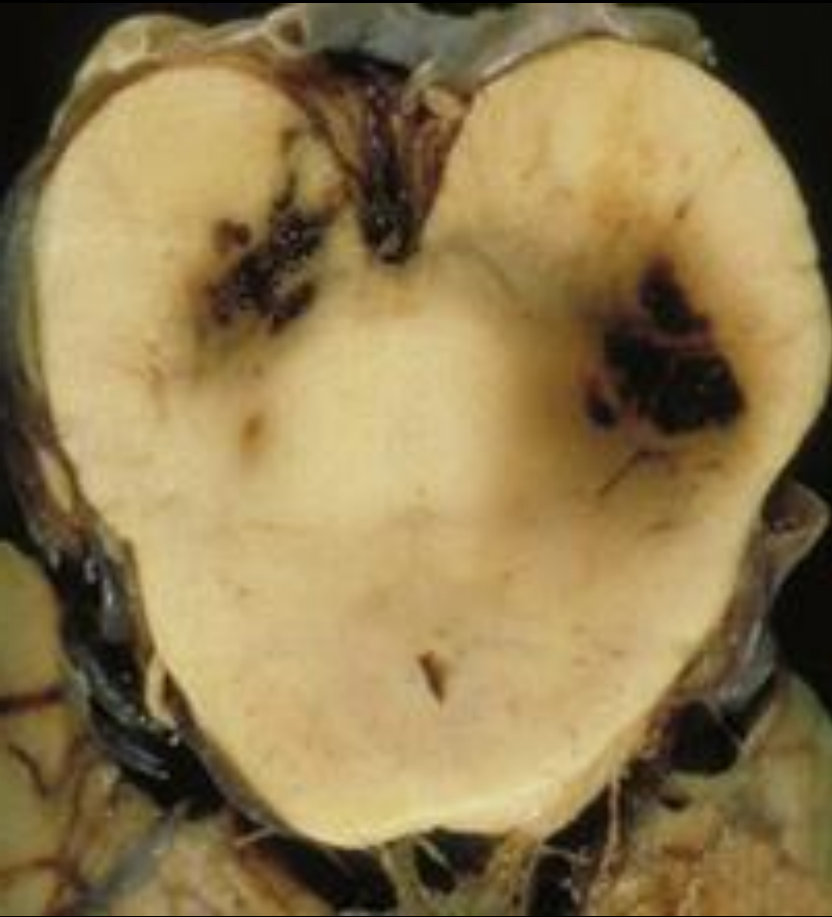- Les **lésions d'accélération / décélération** concernent les axones de la substance blanche et les petits vaisseaux
- Elongation avec interruption fonctionnelle de brève durée ou une rupture anatomique des axones : **lésions de cisaillement**
- La **composante de rotation du traumatisme par accélération exerce le maximum d'effet à la périphérie des hémisphères**
- L'**absence de fracture osseuse peut témoigner de la transmission de la quasi-totalité de l'énergie cinétique à l'encéphale**
- Dans les lésions de décélération du cerveau contre la face interne du crâne, on observe des contusions parenchymateuses indirectes, soit au point d'impact (lésion de coup), ou en contre-coup, diamétralement opposées au point d'impact



Substance blanche

Lésions axonales diffuses (LAD)

Anatomopathologie

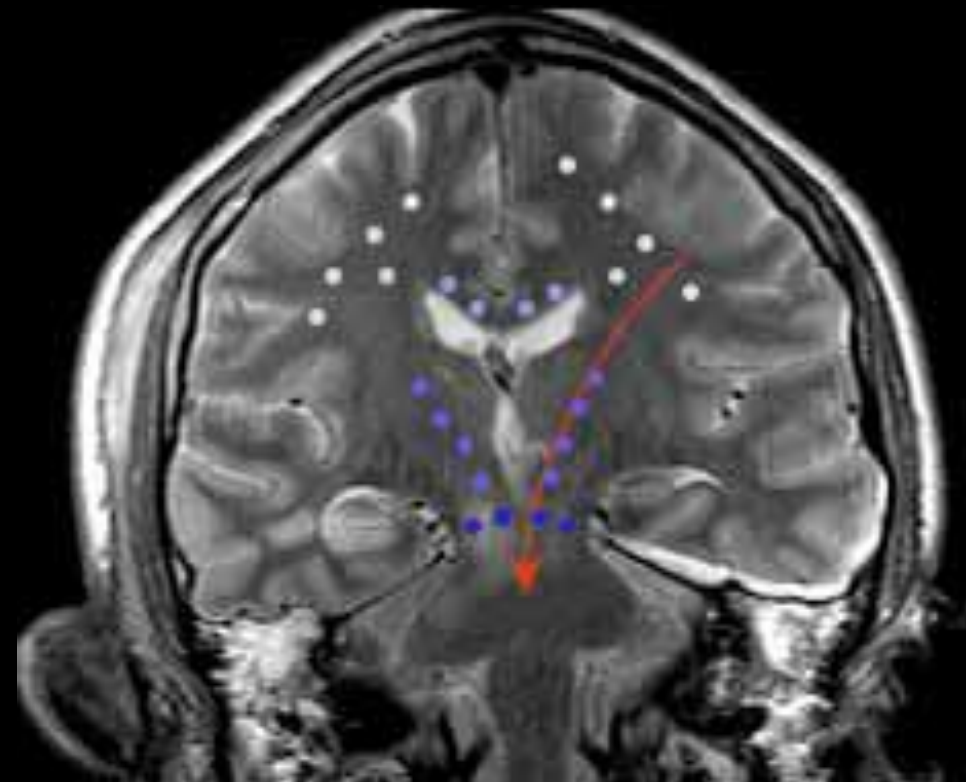


Substance blanche

Lésions axonales diffuses (LAD)

Physiopathologie

- Ces phénomènes induisant des forces de cisaillement à l'interface de structures cérébrales de densité et de rigidité différentes
- Ils expliquent les localisations préférentielles des LAD
 - (par ordre de fréquence décroissante) (Gentry - 1988 - AJNR)
 - **Régions sous-corticales:**
 - Substance blanche hémisphérique parasagittale à jonction substance grise - substance blanche (lobes temporaux et frontaux +++)
 - Centres semi ovales
 - Corps calleux (splénium+++)
 - Noyaux gris centraux
 - Capsules internes et externes
 - **Tronc cérébral** (mésencéphale+++)(régions dorsales et latérales)
 - **Cervelet**



Substance blanche

Lésions axonales diffuses (LAD)

Physiopathologie

- La répartition des LAD se fait vers le centre et la profondeur selon une **échelle de gravité centripète**
- Ainsi en cas d'atteinte du corps calleux, la coexistence de lésions lobaires est la règle
- **Le nombre de LAD augmente avec gravité du traumatisme**

Substance blanche
hémisphérique

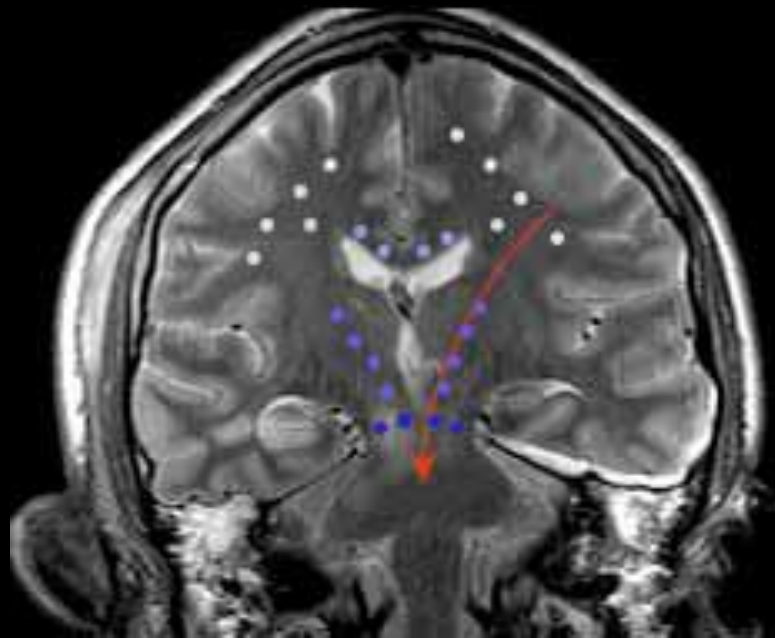
Centres semi-ovales

Corps calleux

Capsule interne

Mésencéphale

Echelle
centripète de
gravité



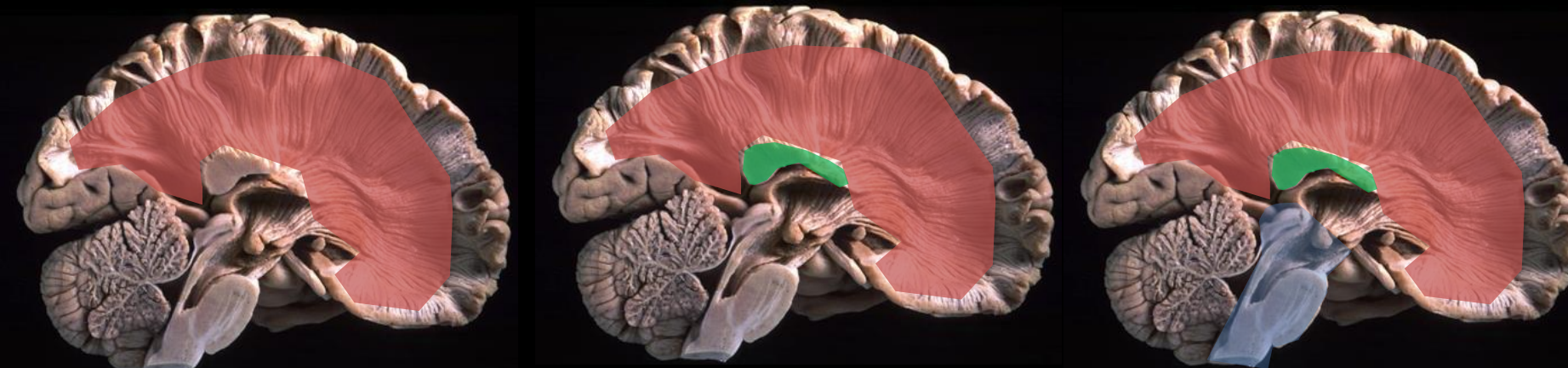Substance blanche

Lésions axonales diffuses (LAD)

Classification de Adams (1989)

- L'IRM est plus sensible que le scanner dans la détection de ces lésions, dont l'aspect est fonction:
 - de la présence ou l'absence d'hémorragie
 - du délai de réalisation de l'examen
- Phase aiguë
 - LAD hémorragiques: hyposignal punctiforme T2 et T2* (EG)
 - LAD non hémorragiques (80%): hyperintensité punctiforme T2 et FLAIR
- Phase chronique et séquellaire: hypointensité T2* dans le cas de LAD hémorragiques

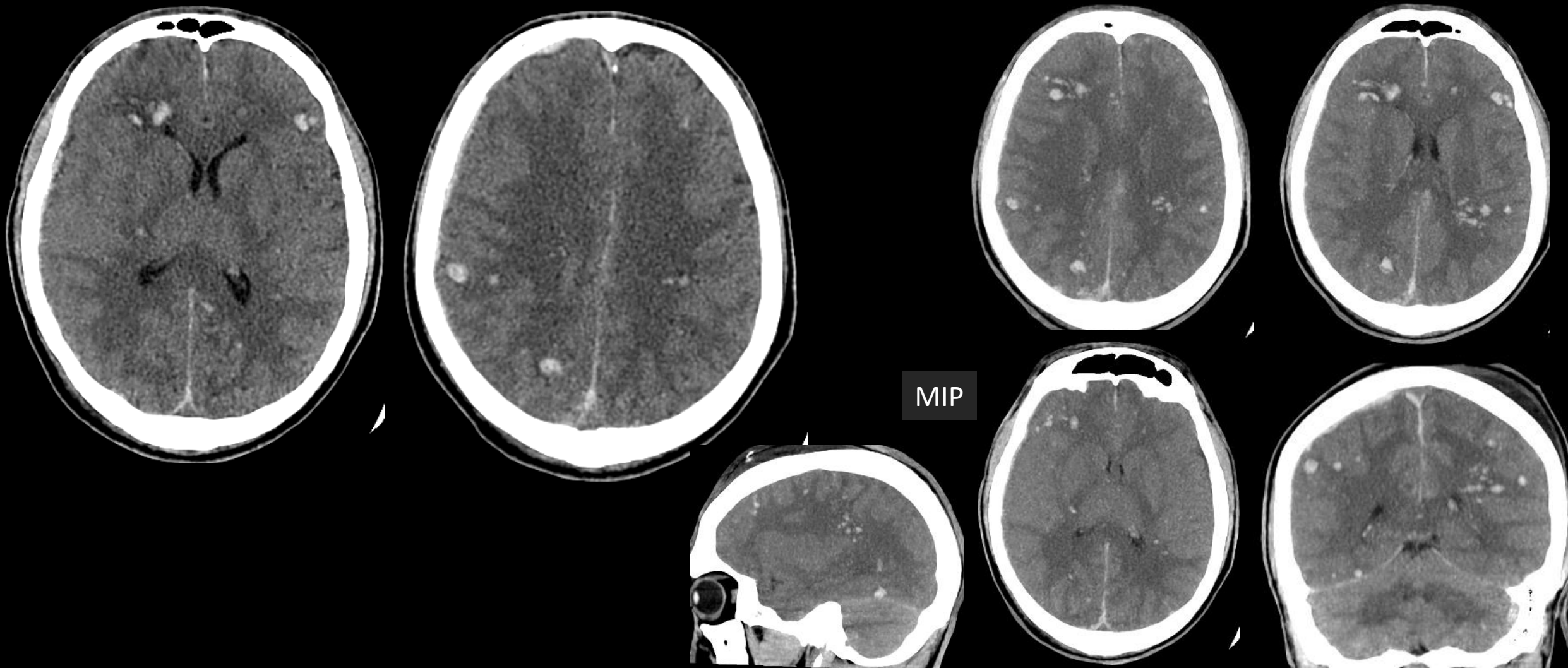
GRADE I	GRADE II	GRADE III
Lésions axonales de la corona radiata	+ corps calleux (d'arrière en avant)	+ tronc cérébral



Substance blanche

Lésions axonales diffuses (LAD)

Exemple 1

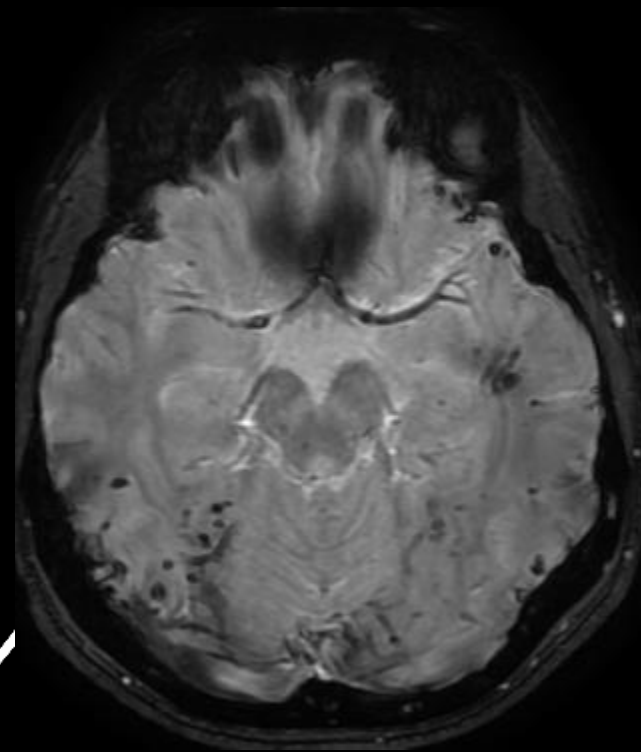
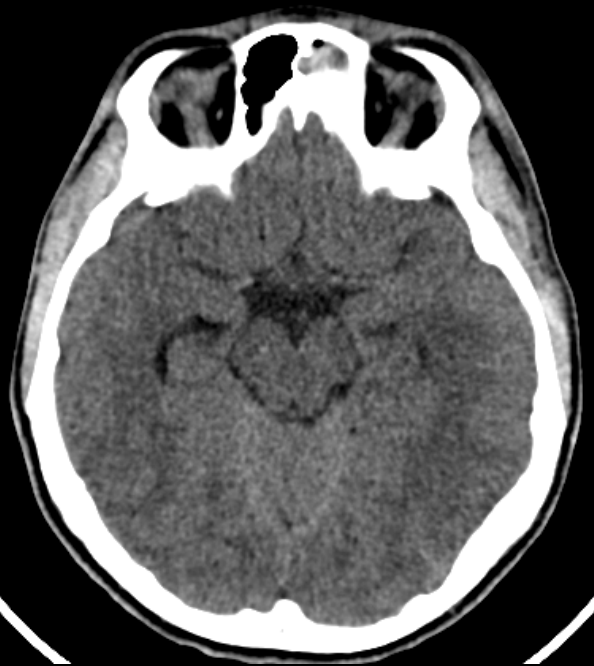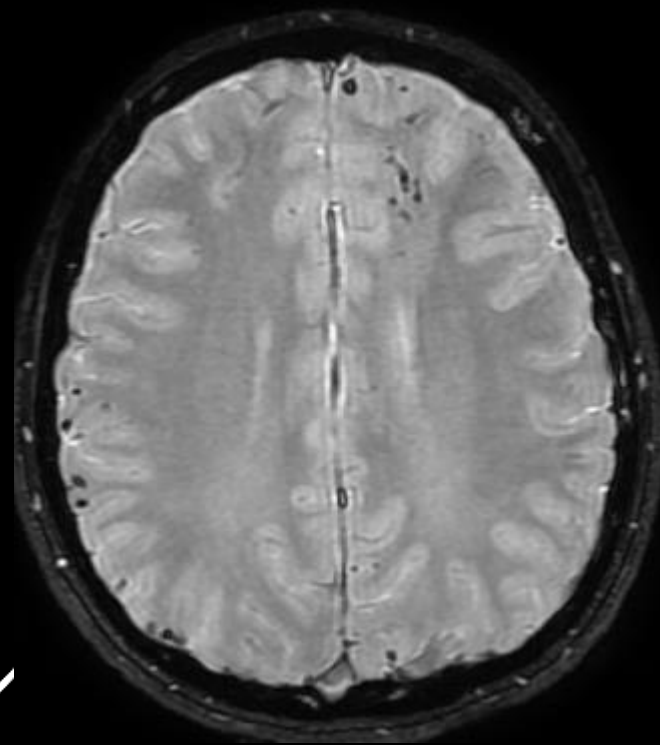

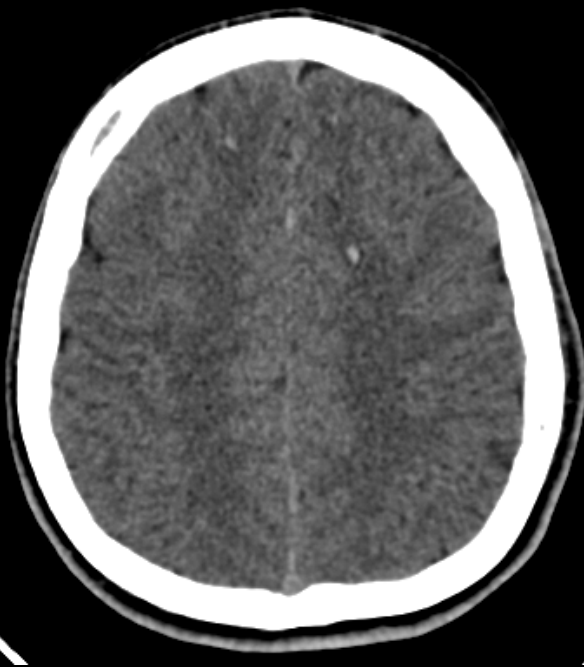
Substance blanche

Lésions axonales diffuses (LAD)

Exemple 2

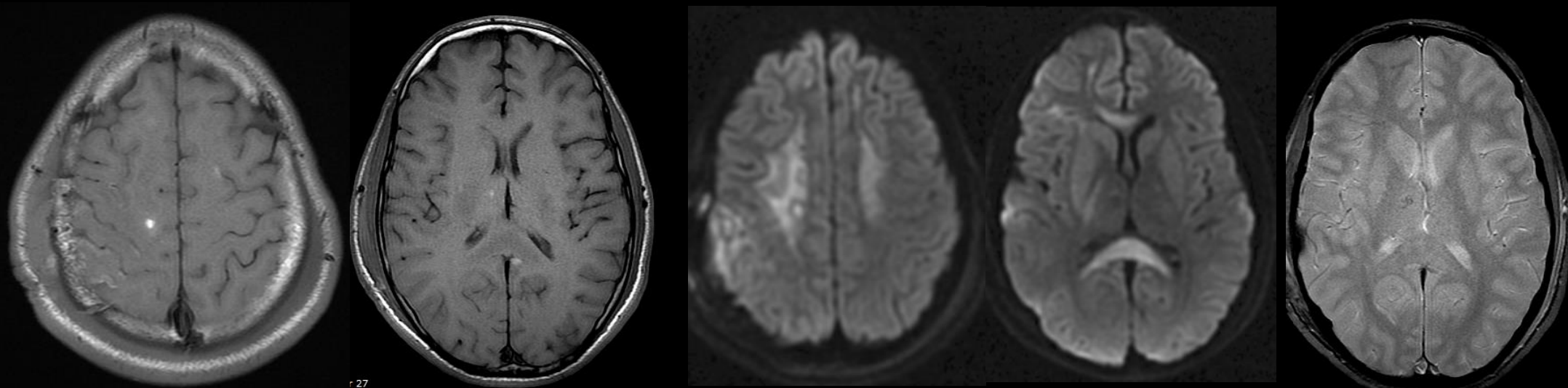
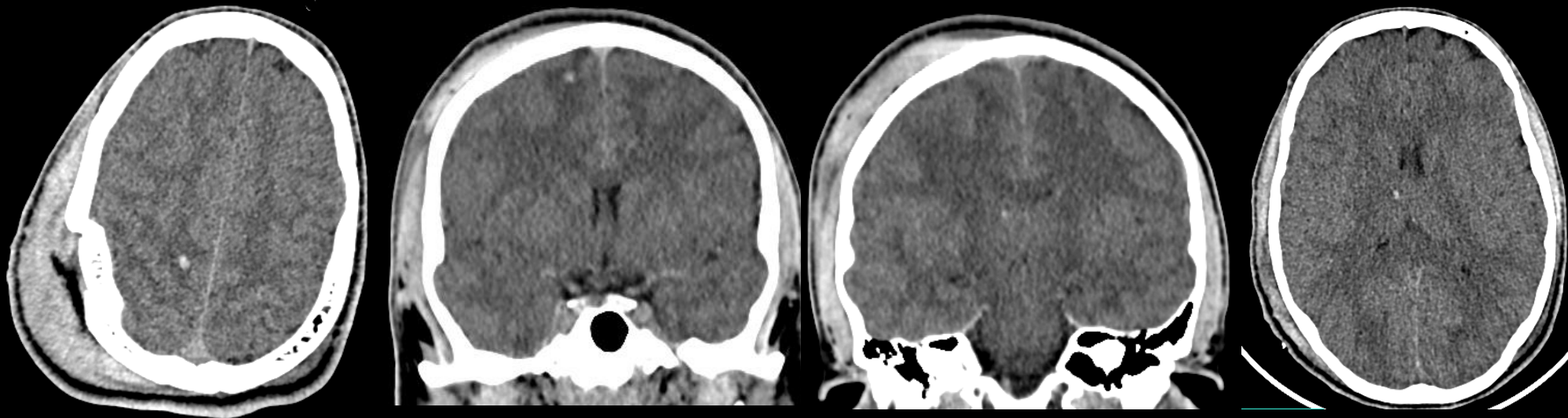
Chute de 8m



Substance blanche

Lésions axonales diffuses (LAD)

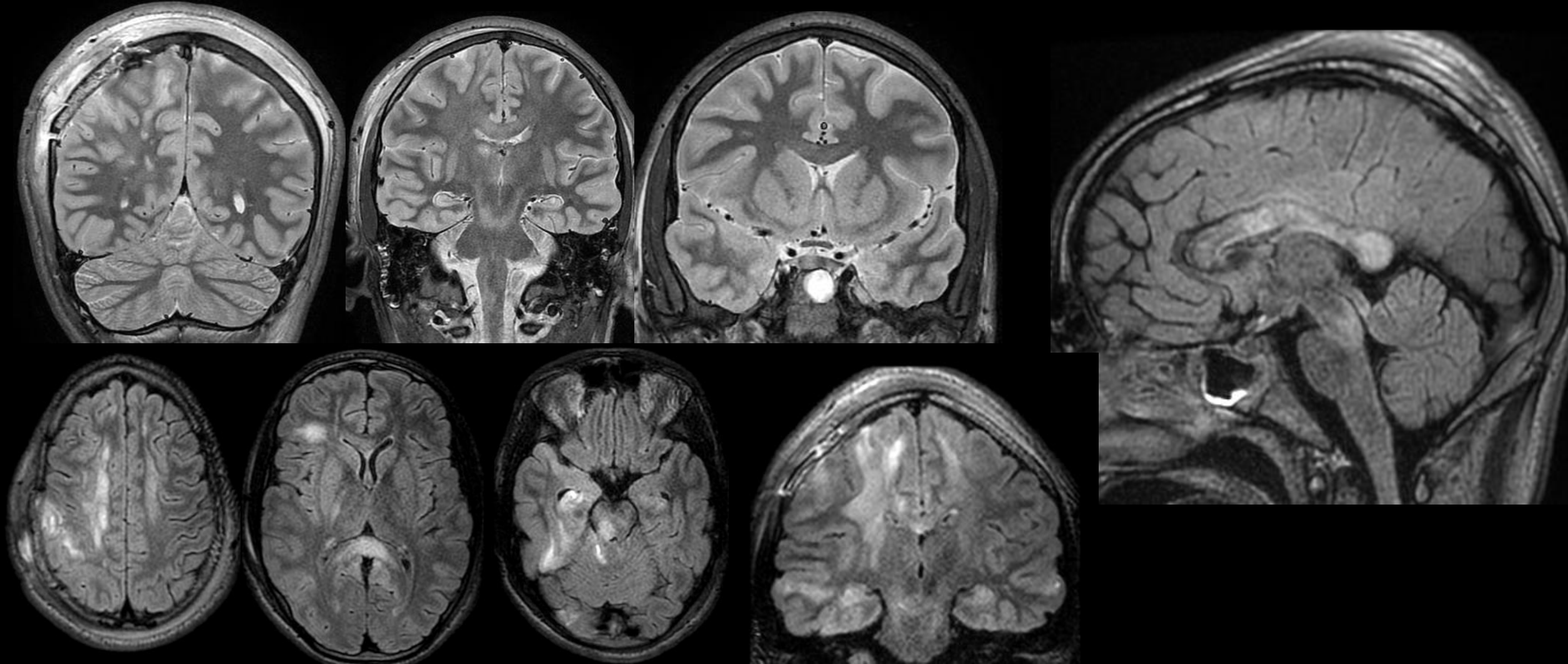
Exemple 3



Substance blanche

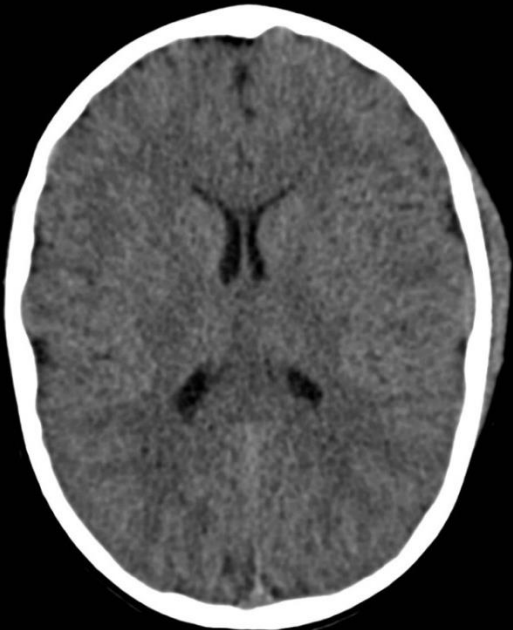
Lésions axonales diffuses (LAD)

Exemple 3



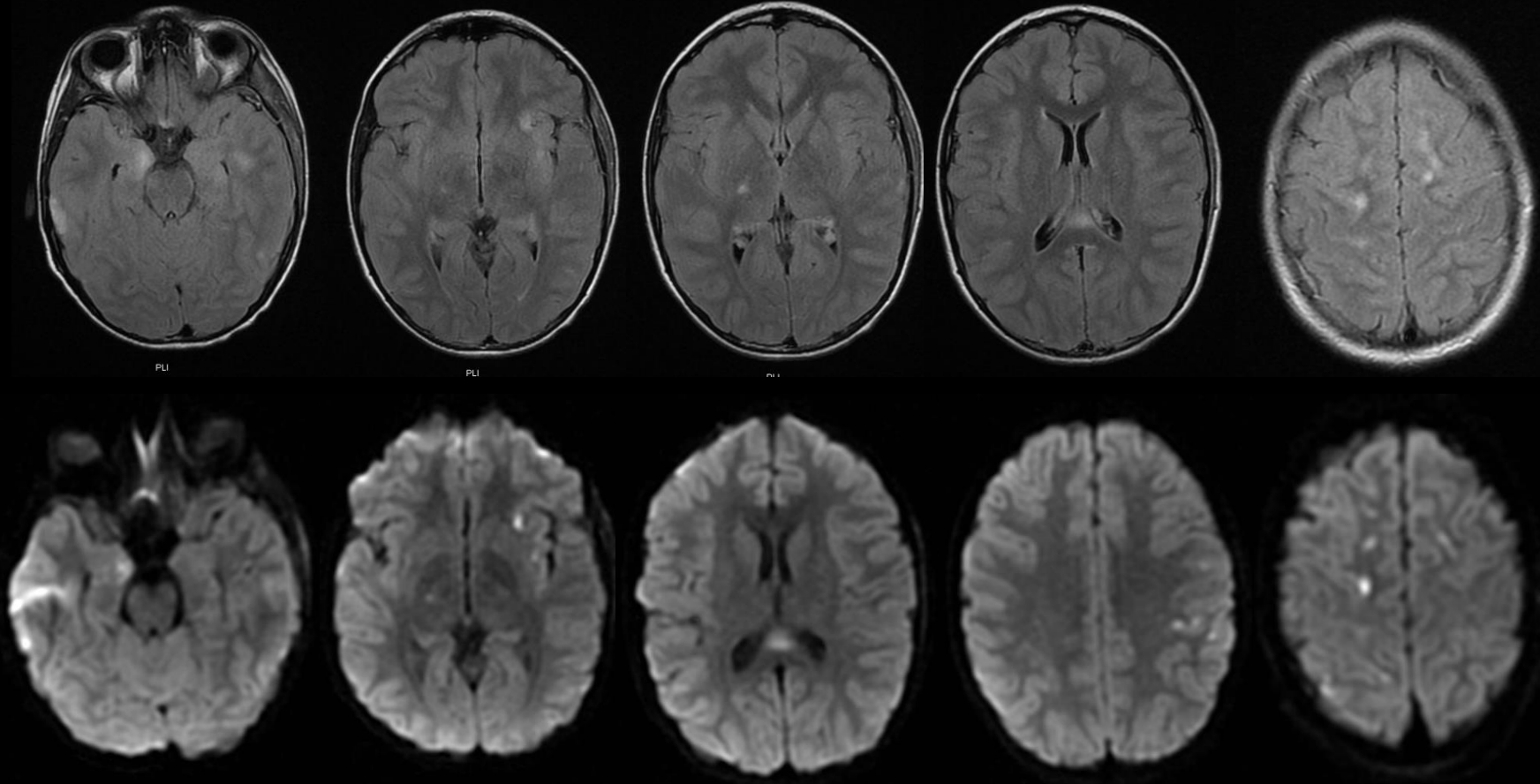
Substance blanche

- Matteo, 10 ans
- AVP vélo contre voiture, casqué, éjecté à 10 mètres
- A la prise en charge : mydriase bilatérale, GCS 3
- Pas de lésions viscérales



Lésions axonales diffuses (LAD)

Exemple 4



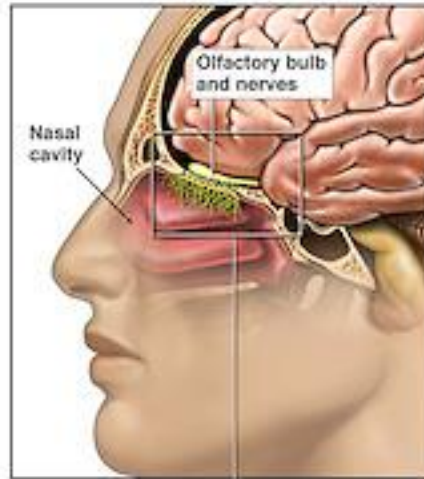
Substance blanche

Lésions axonales diffuses (LAD)

Cisaillement des filets olfactifs sur la lame criblée

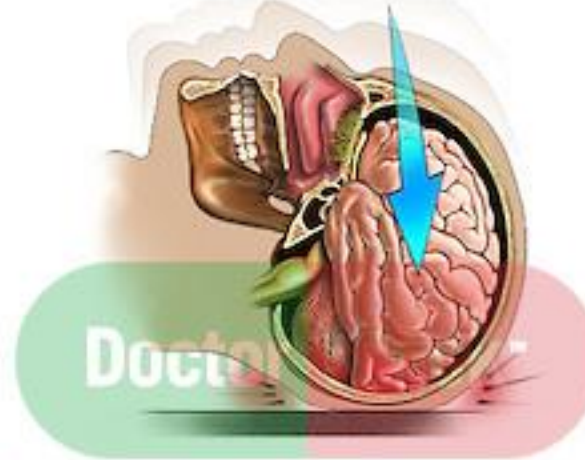
- Anosmie fréquente en cas de traumatisme crânien significatif

A. Head in Neutral Position



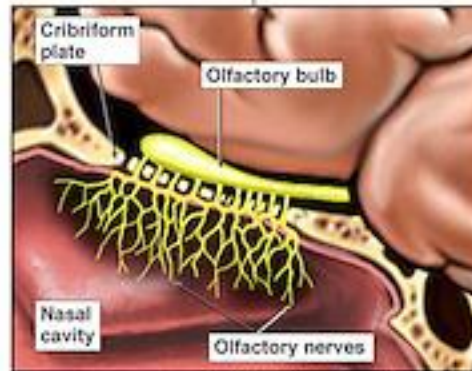
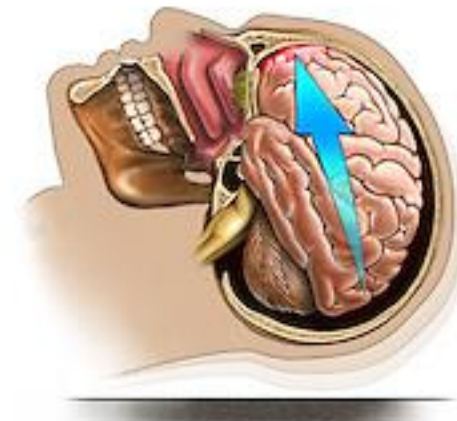
B. Head Hits Pavement

The brain slides backward and strikes the back of the skull.

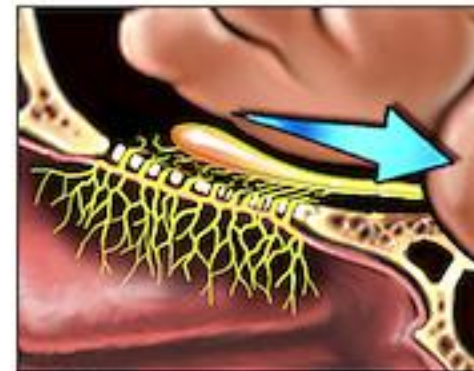


C. Head Rebounds Forward

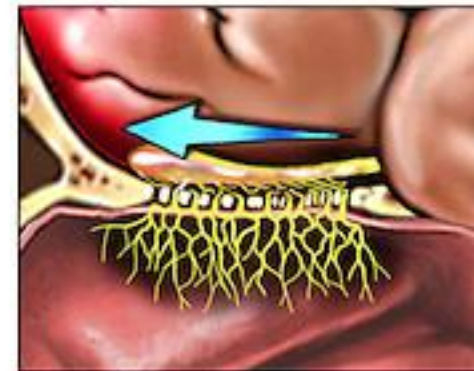The brain slides forward and strikes the front of the skull.



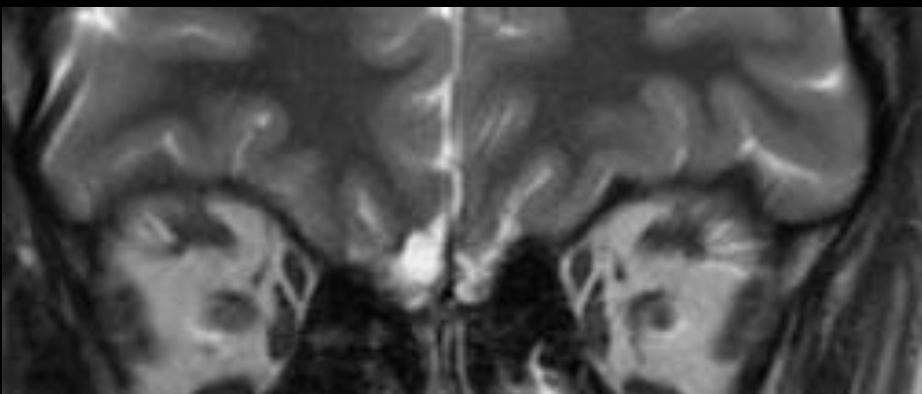
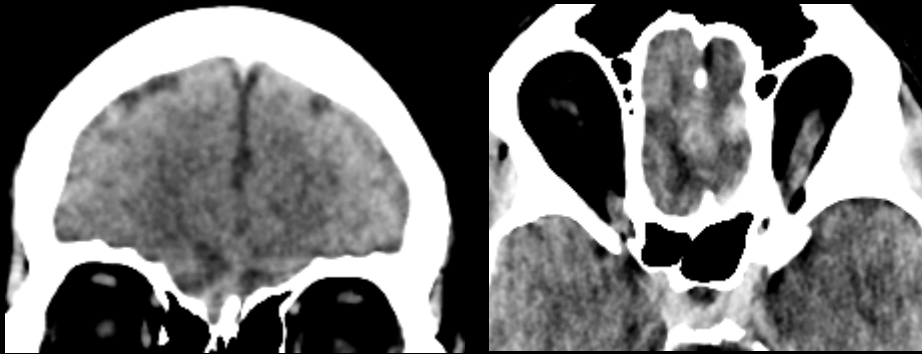
In this enlarged view, the olfactory nerves are shown passing through the cribriform plate into the nasal cavity.



The olfactory bulb is pulled toward the back of the skull leading to stretching and tearing of the olfactory nerves.

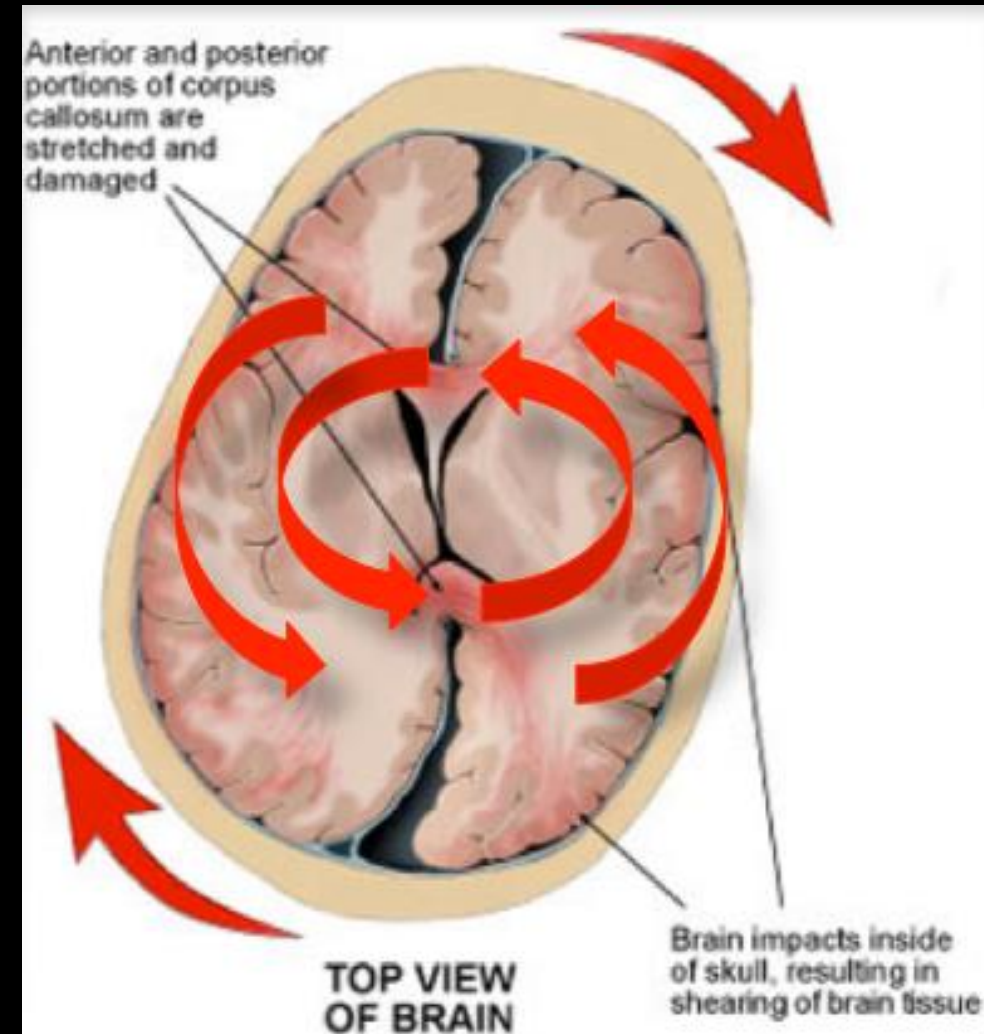


The olfactory bulb is pulled toward the front of the skull leading to stretching and tearing of the olfactory nerves once again.



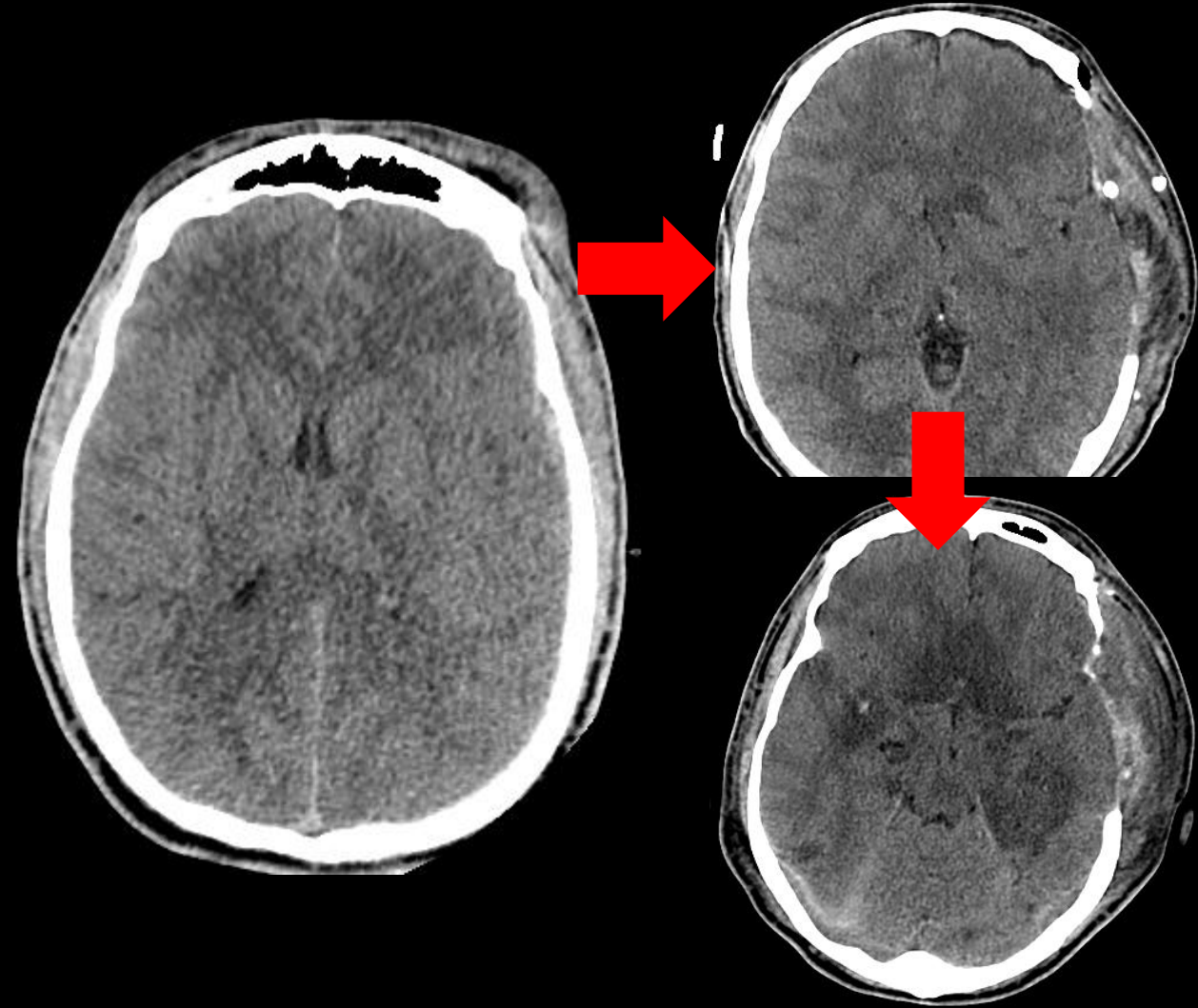
Lésions du tronc
cérébral et des noyaux
gris centraux

- Moins fréquentes que les lésions axonales diffuses et les contusions cérébrales ces lésions représentent 5 à 10% des lésions primaires
- Physiopathologie : 2 mécanismes
 - forces de cisaillement responsables de lésions des vaisseaux perforants
 - contusion par choc direct de la partie dorsolatérale du tronc cérébral ou des pédoncules cérébraux contre le bord libre de la tente du cervelet
- Clinique: importants troubles de conscience, pronostic sombre
- Imagerie: l'IRM est nettement supérieure au scanner pour l'exploration de la fosse cérébrale, en particulier du tronc cérébral



Œdème cérébral

- Maximal entre 24 et 48 heures, il est responsable d'une **hypertension intracrânienne** avec **trouble de la perfusion cérébrale**, hypoxie et met en jeu le pronostic du patient
- Imagerie:
 - Alors qu'elle est bien visible au scanner, la **perte de différenciation entre la substance blanche et la substance grise** est souvent de diagnostic difficile en IRM et il faudra rechercher des signes indirect que sont:
 - l'effacement des sillons
 - l'effacement des citernes
 - la diminution de taille des ventricules

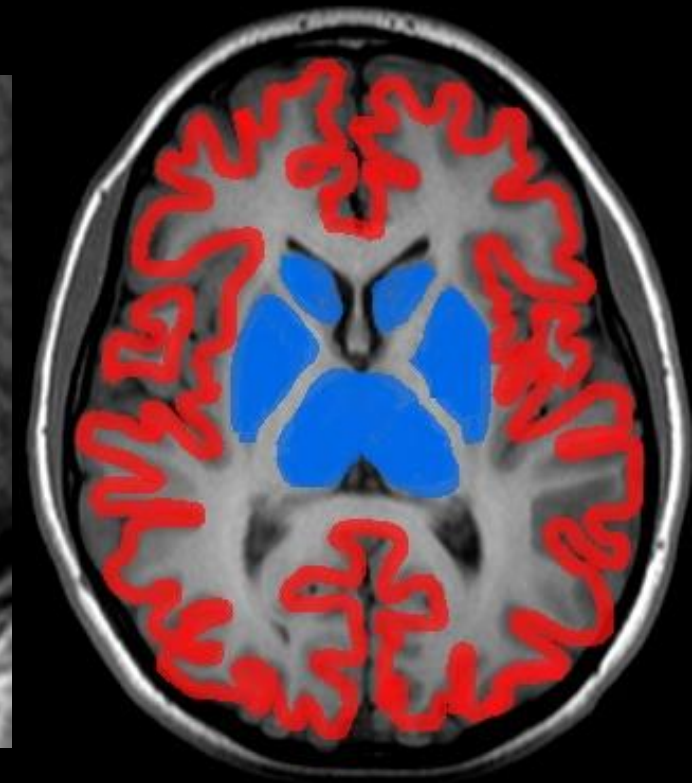
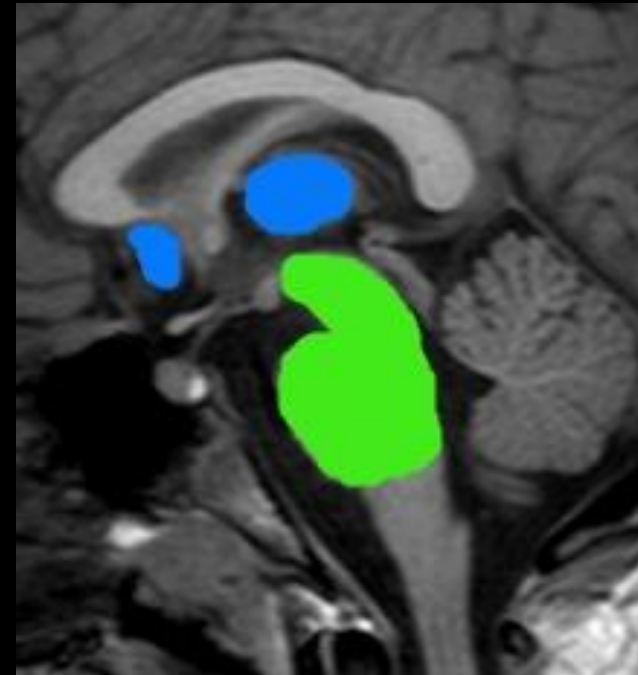


Evaluation pronostique

Physiopathologie des comas prolongés

4 mécanismes principaux expliquent un coma prolongé

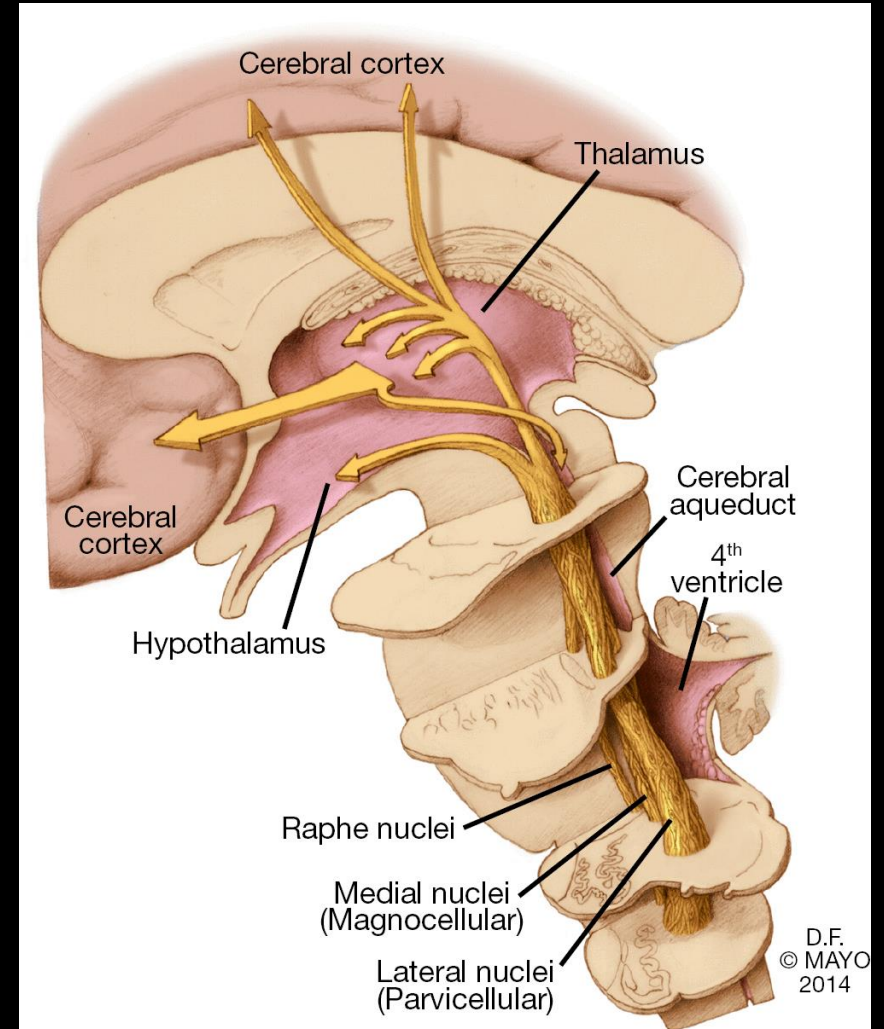
- **Atteinte corticale diffuse**
 - Préciser l'atteinte bilatérale et symétrique (compensation)
 - Atteinte des zones fonctionnelles importantes (zones motrices ou du langage, bords internes des lobes temporaux, télencéphale, partie postérieure du cingulum)
- **Lésions des structures profondes**
 - Thalamus (noyau postéro-interne) > striatum
 - Hypothalamus
 - Lésions par atteinte de la circulation postérieure (occlusion du tronc basilaire, hernie temporale interne avec compression de l'ACP)
- **Lésions du tronc cérébral**
 - Atteinte de la partie postéro-supérieure du pont (substance réticulée) : plus mauvais pronostic
- Atteinte encéphalique diffuse
 - 2 types :
 - Primaire : lésions axonales diffuses
 - Secondaires : HTIC, hypoxémie, origine systémique



Evaluation pronostique

Atteinte des régions de l'éveil

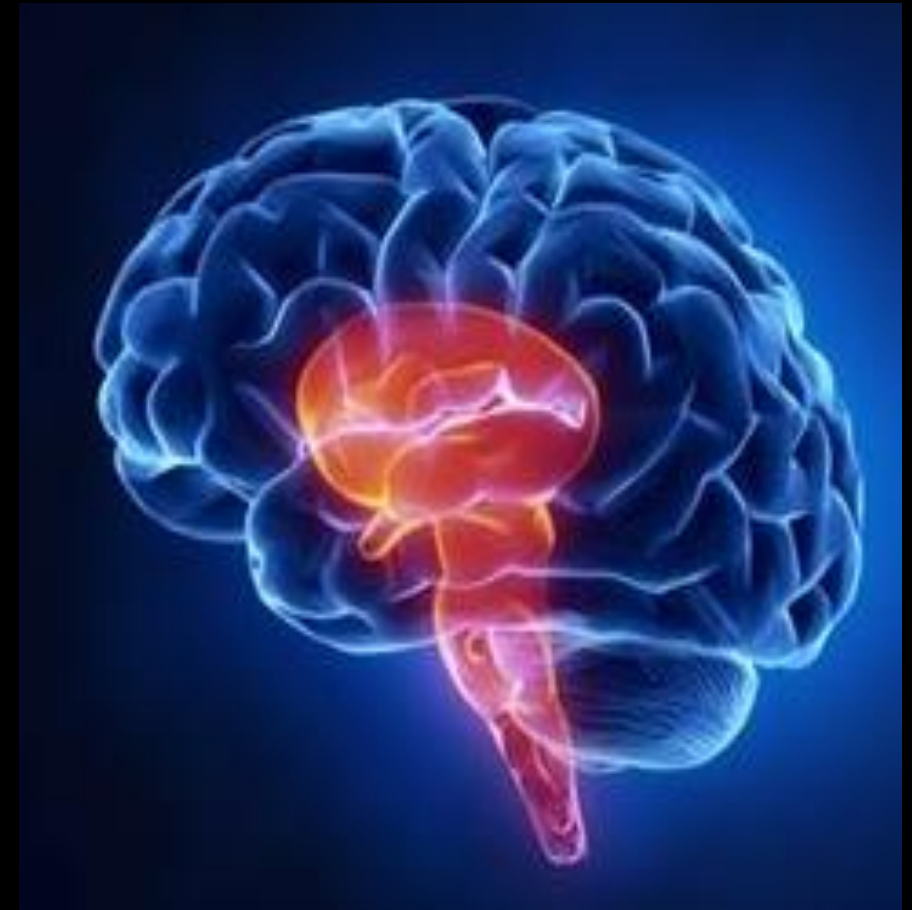- Atteinte de la **substance réticulée activatrice**, située à la partie postérieure de la protubérance, les pédoncules cérébraux, les thalamus (en particulier la partie postérieure), l'hypothalamus, les régions basi-frontales postérieures et certaines régions dont le cingulum antérieur
- Toute atteinte de ce circuit, en particulier si elle est bilatérale, risque d'entraîner des troubles persistants de la vigilance (état végétatifs ou pauci-relationnels)



Evaluation pronostique

Atteinte des régions de l'éveil

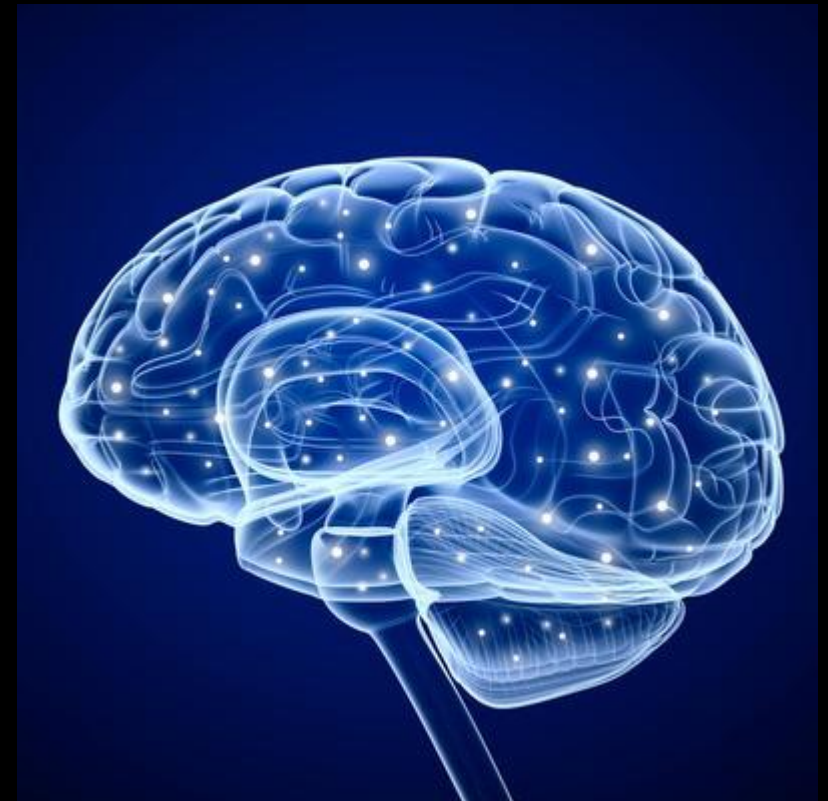- Atteinte bilatérale de la **partie postéro-supérieure du pont** : probabilité de décès ~ 100%
- **Atteinte bilatérale des pédoncules cérébraux** : états pauci-relationnels
- **Atteinte de certains noyaux thalamiques** (pulvinar notamment) :
 - Unilatérale : perte d'auto-activation psychique
 - Bilatérale : troubles neurologiques sévères et de mauvais pronostic
- **Atteinte de l'hypothalamus, des régions basi-frontales et cingulaires** : troubles de conscience persistants



Evaluation pronostique

Structures de la vie relationnelle

- Les atteintes des régions suivantes ne vont pas en elle-même compromettre le réveil du malade. En revanche, elles vont être responsables de **séquelles neurologiques importantes**, pouvant compliquer la rééducation ou entraîner un handicap sévère
- « **les aires motrices primaires et le faisceau pyramidal** » qui seront responsables d'une hémiplégie peu susceptible de récupérer
- « **les aires du langage** » (Broca et Wernicke) entraînent une aphasie. L'atteinte de l'aire de Wernicke est particulièrement critique, en raison des troubles graves de compréhension qu'elle entraîne, qui, de plus, compliquera la rééducation
- « **les circuits de la mémoire** » : l'atteinte bilatérale du complexe amygdalo-hippocampique peut être responsable de troubles graves des capacités de mémorisation entraînant un tableau de type Korsakoff (atteinte bilatérale et symétrique des parties interne des lobes temporaux)
- « **l'atteinte étendue des lobes frontaux** » peut entraîner des séquelles psychiatriques, à type d'apathie (mutisme akinétique) ou de désinhibition
- « **l'atteinte du striatum** » peut être responsable de séquelles motrices



Evaluation pronostique

Apport de la séquence de SRM

- Permet de détecter une souffrance cérébrale non visible sur les séquences conventionnelles
- Le marqueur le plus important est le **N-Acétyl-aspartate (NAA)**, acide aminé présent uniquement dans les neurones et dont les variations permettent d'étudier la viabilité et l'état fonctionnel de ces cellules
- **Un rapport NAA/Cr < 1 dans le pont inférieur semble lié invariablement à un mauvais pronostic neurologique à un an**
- L'absence d'anomalie à la SRM est un élément pronostique majeur. Chez un patient après un TC, la normalité de l'IRM en séquence conventionnelle et de la SRM rend une mauvaise évolution peu probable

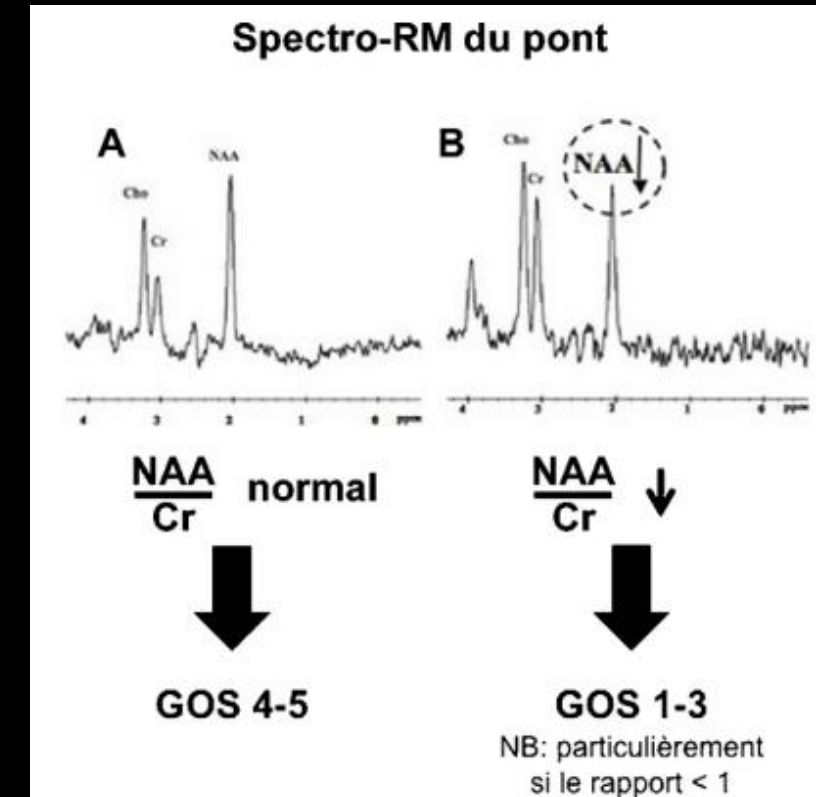
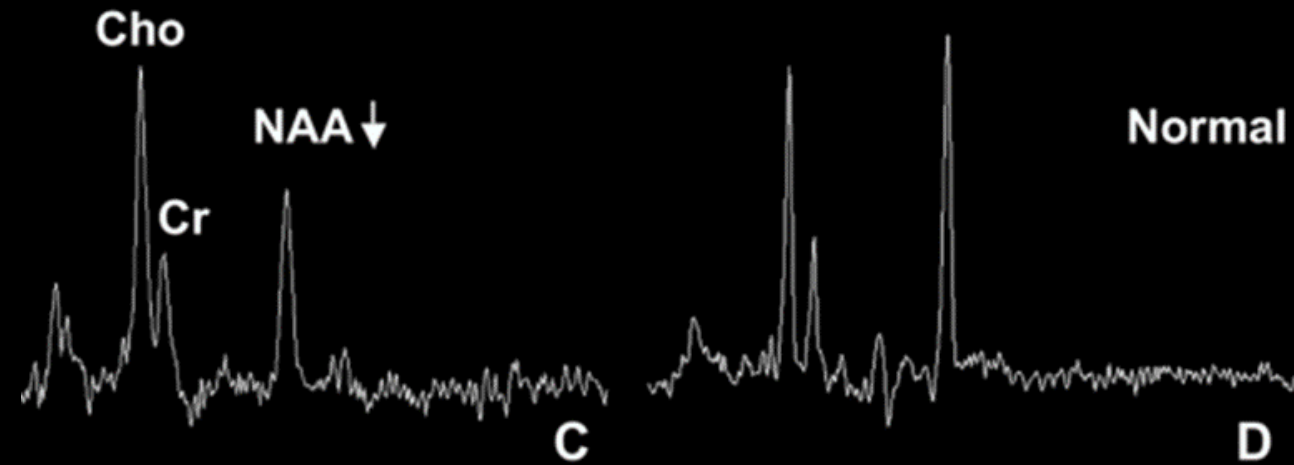
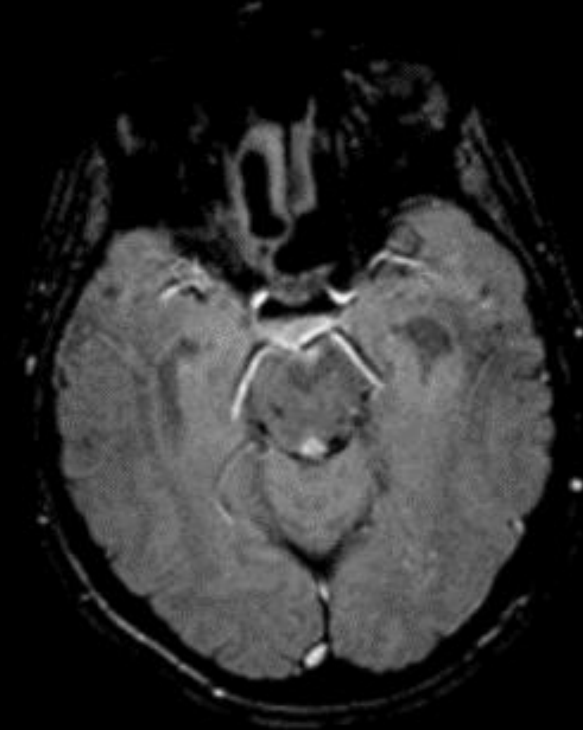
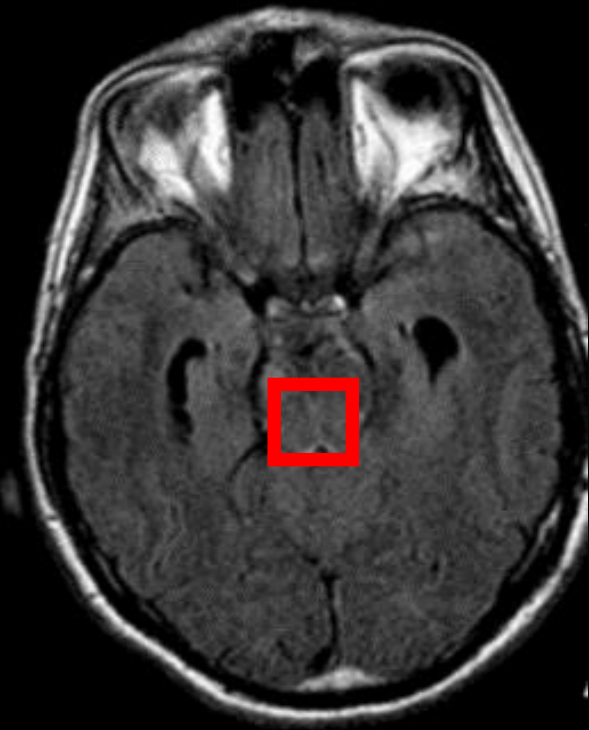

Figure 1 spectroscopie par résonance magnétique (SRM) du pont. A. Aspect d'un profil normal en SRM. Le rapport NAA/Cr est normal, une évolution neurologique défavorable est peu probable. B. Aspect de perte neuronale avec chute du niveau de NAA. Le rapport NAA/Cr est à environ 1, c'est un facteur pronostique de mauvaise évolution neurologique à long terme.

Evaluation
pronostique

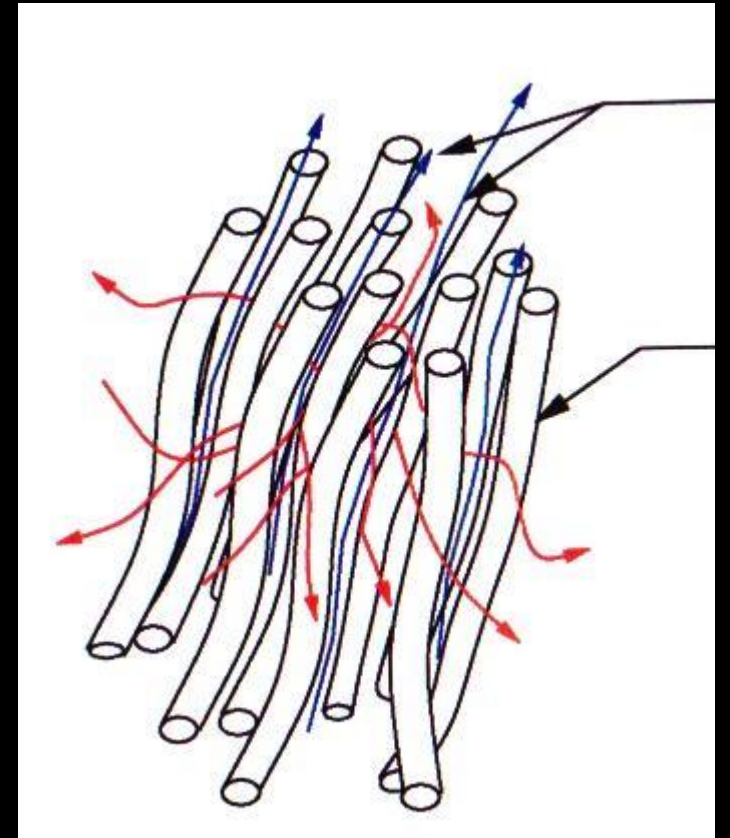
Apport de la séquence de SRM



Evaluation pronostique

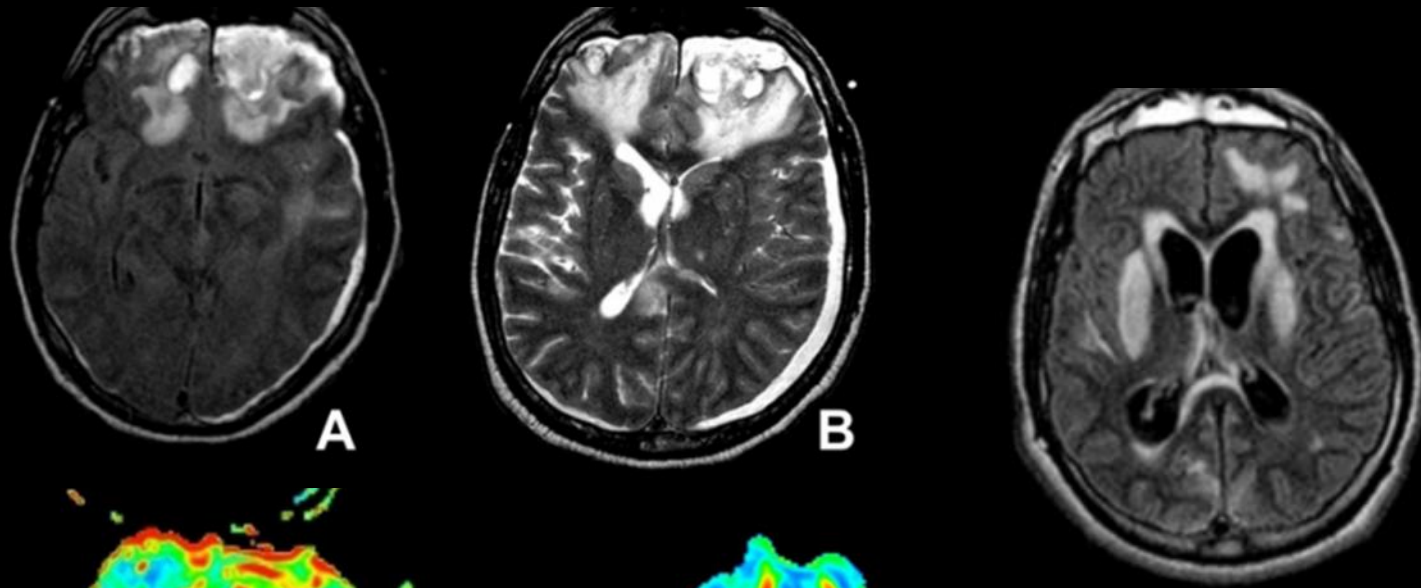
Apport de la séquence de tenseur de diffusion

- Mesure le degré et la direction de diffusion préférentielle des molécules d'eau, appelée anisotropie fractionnelle (AF)
- En effet, les molécules d'eau diffusent mieux le long des axones que perpendiculairement à ceux-ci, en raison notamment de la présence de la gaine de myéline. L'AF de diffusion des molécules d'eau reflète ainsi l'état des faisceaux de fibres dans la substance blanche
- Dans le TC, les LAD, l'hypertension intracrânienne, les contusions ou les lésions ischémiques secondaires sont capables d'altérer ou d'interrompre les faisceaux de fibres
- La diminution de l'AF est corrélée à l'altération des faisceaux de fibres nerveuses

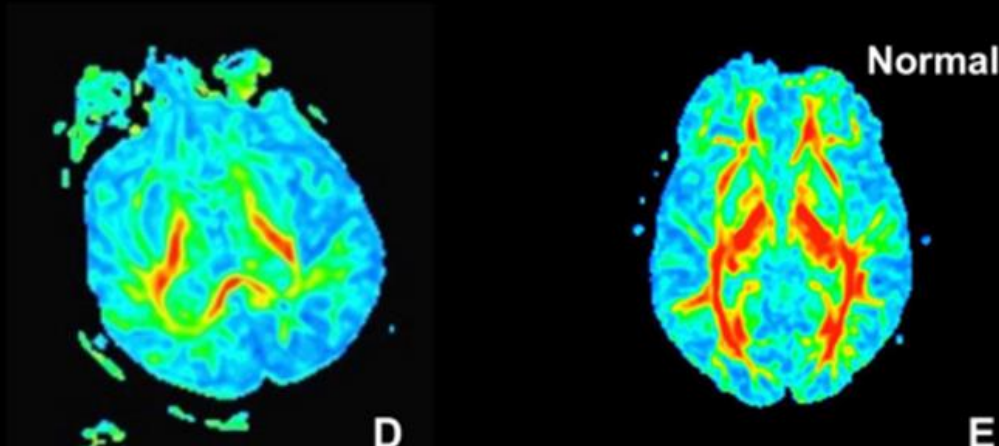
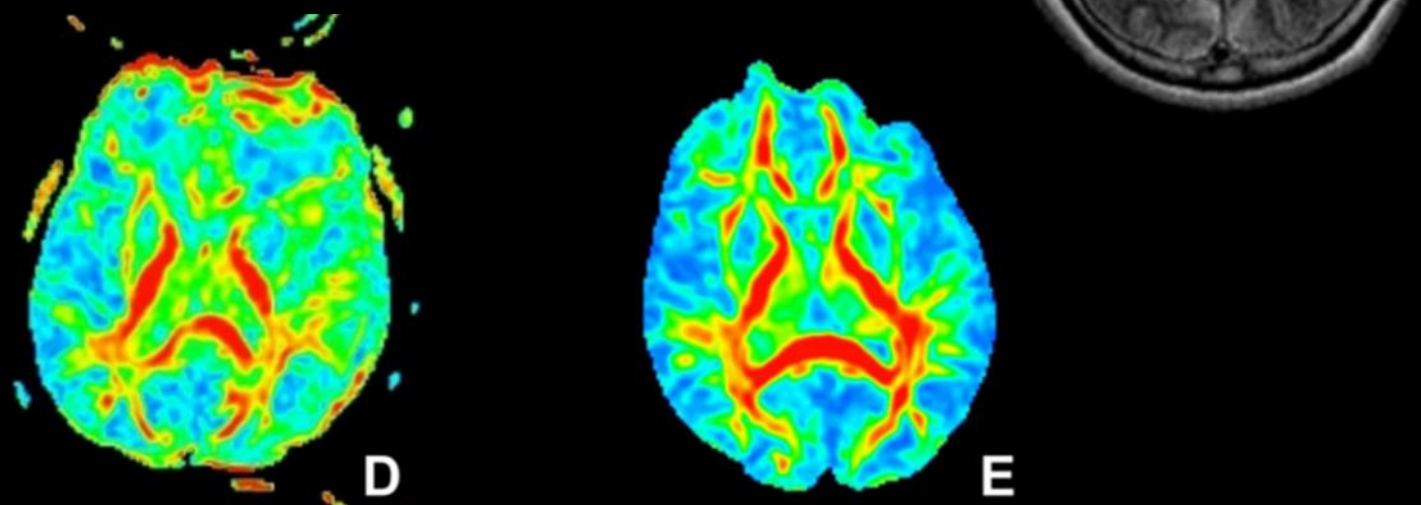
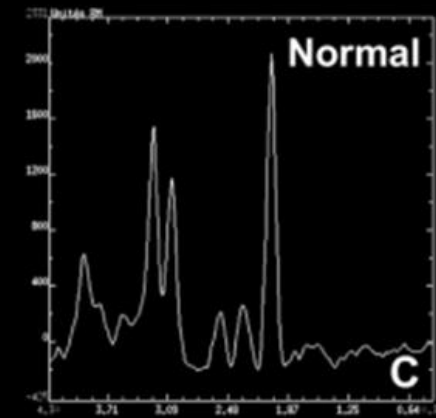
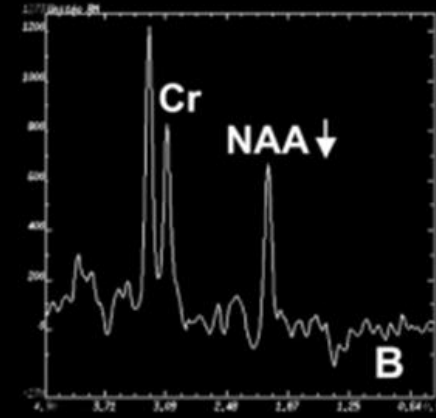


Evaluation pronostique

Apport de la séquence de tenseur de diffusion



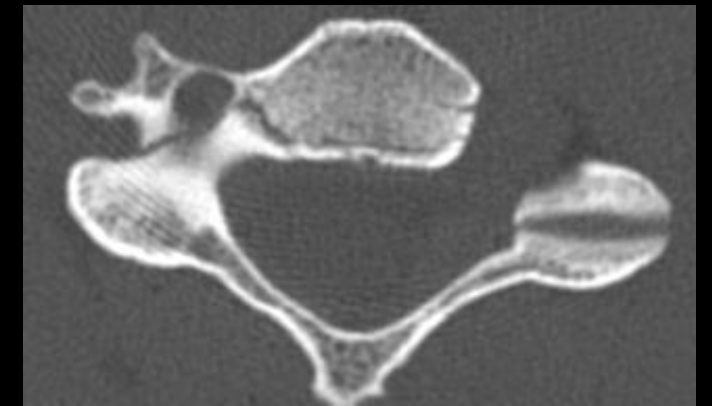
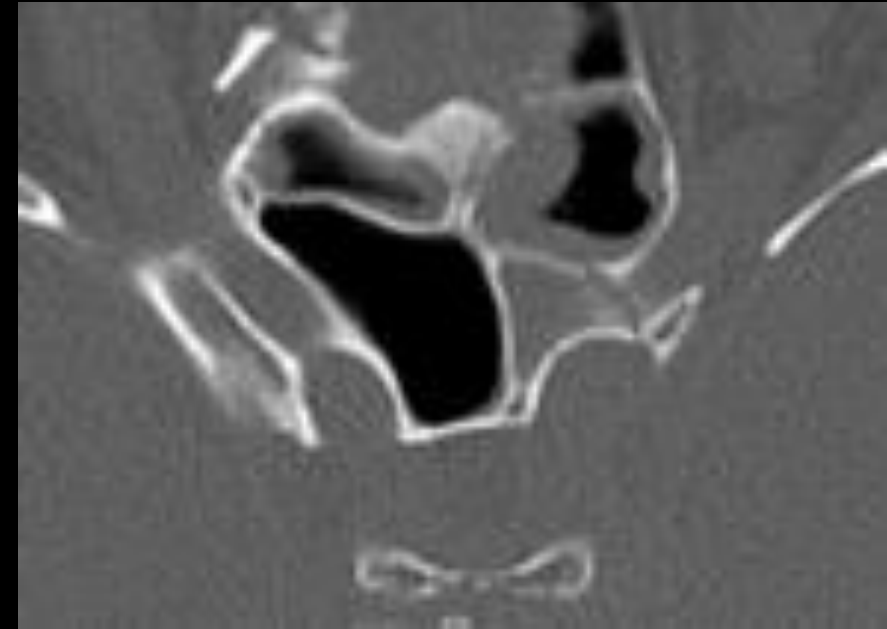
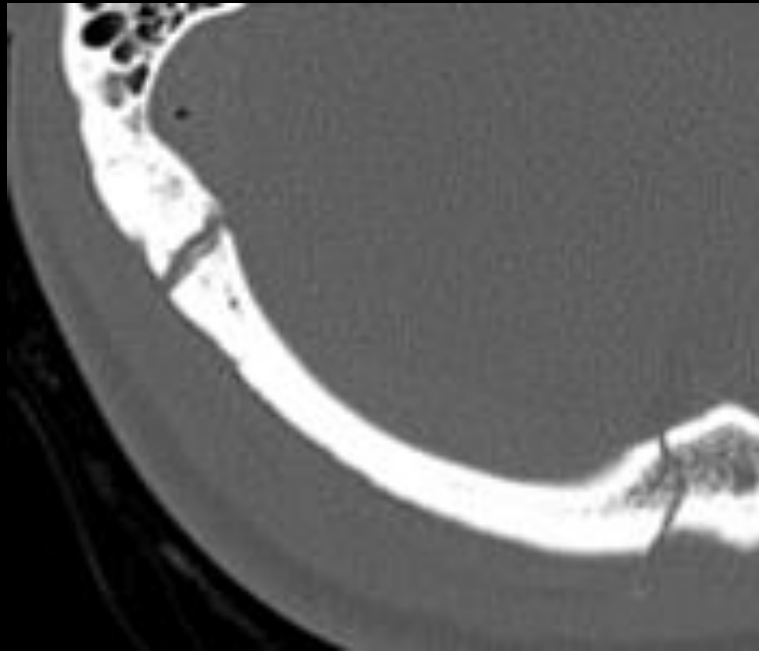
Exploration par IRM des traumatisés crâniens, D. Galanaud, L. Puybasset. Réanimation (2008) 17, 651—656



Cartographie d'anisotropie fractionnelle patient [D] et valeur normale [E]

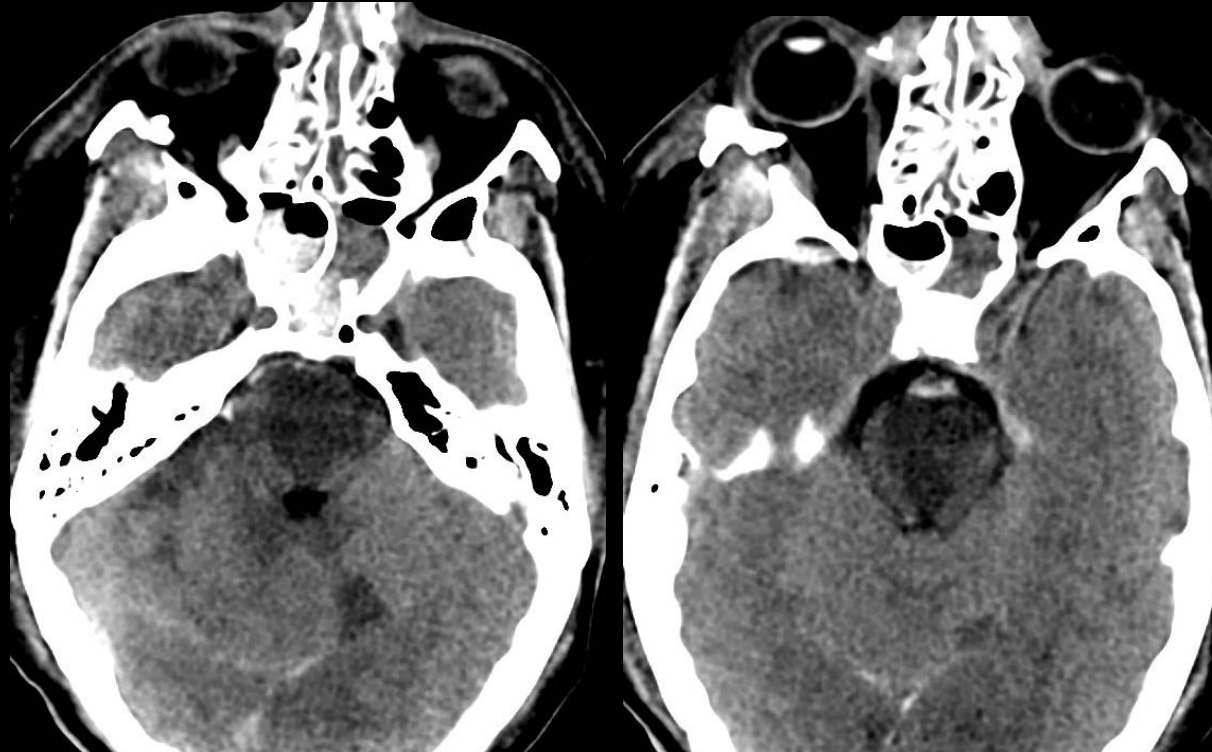
Lésions vasculaires

- Lésions artérielles :
 - Section
 - Dissection
 - Occlusion
 - Pseudo-anévrisme
 - Fistule artério-veineuse
 - Compression (engagement)
- Lésions veineuses :
 - Rupture
 - Thrombose



Lésions vasculaires

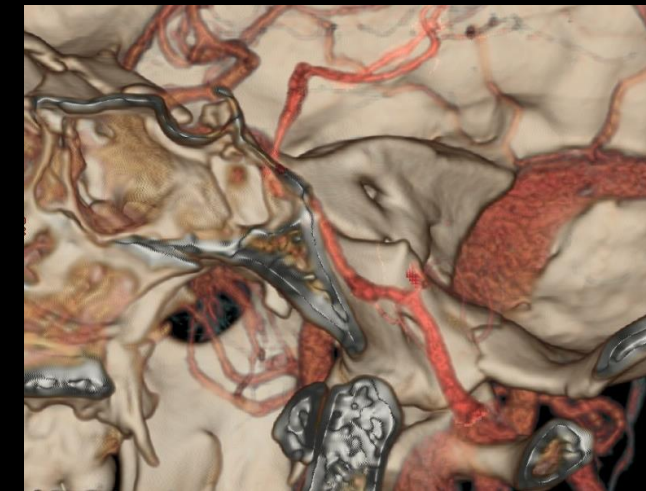
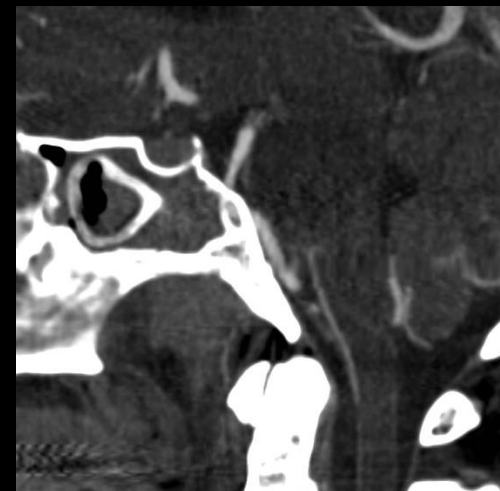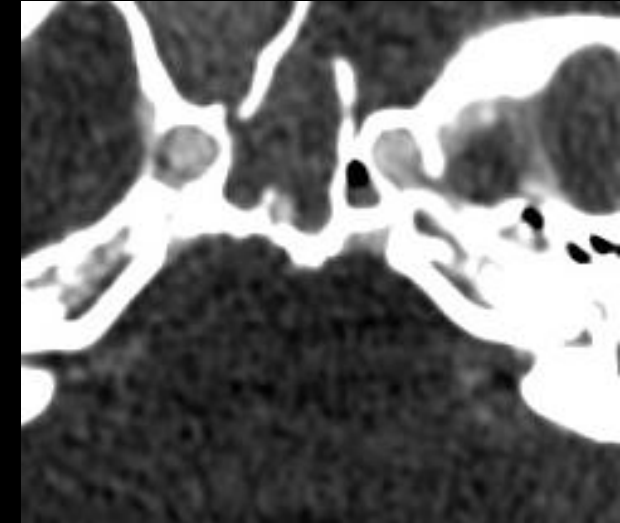
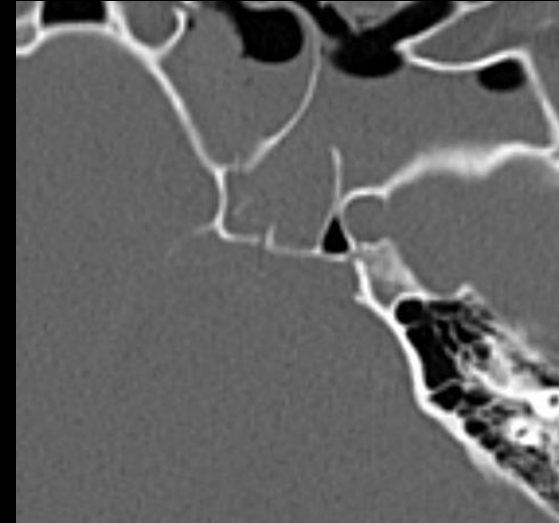
- Patient de 20 ans, AVP en voiture haute cinétique; GCS = 3 et mydriase droite d'emblée



Lésions ischémiques du tronc et du cervelet par incarceration du tronc basilaire dans une fracture du sphénoïde

Lésions artérielles

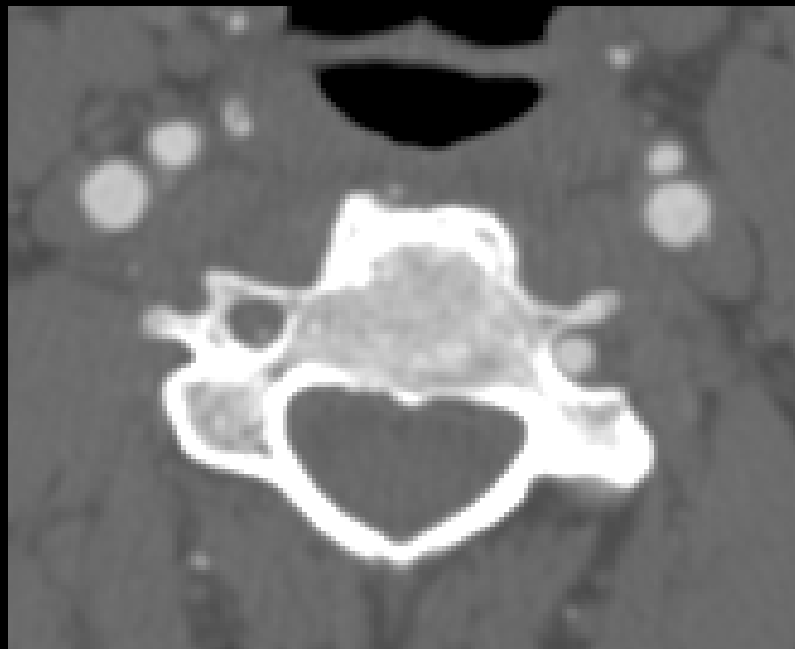
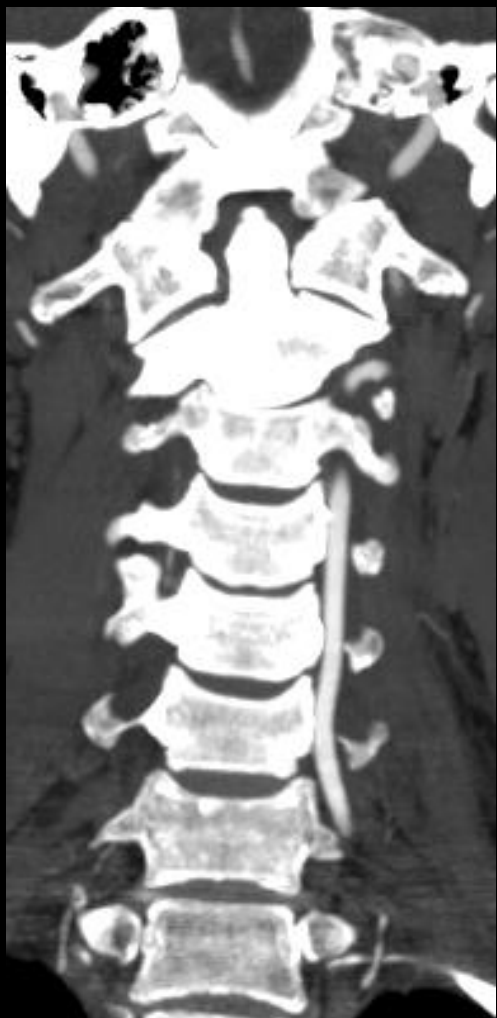Exemple



Lésions
vasculaires

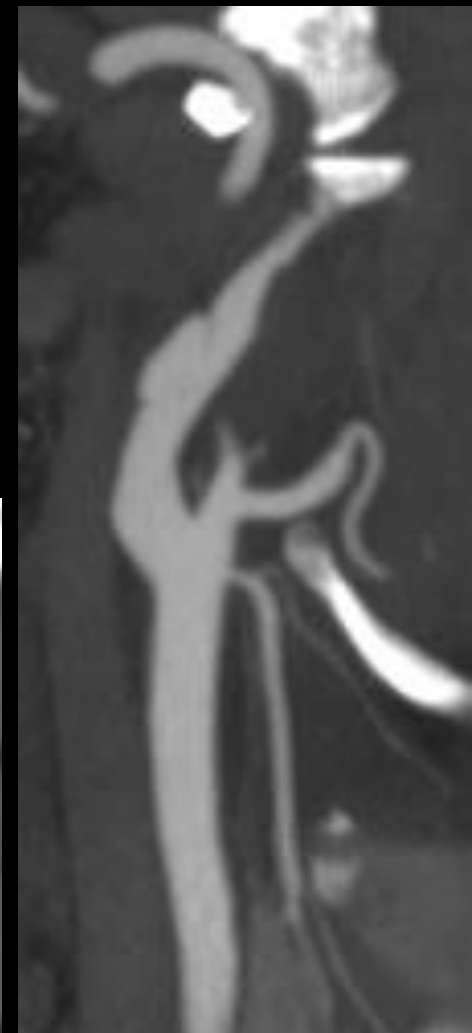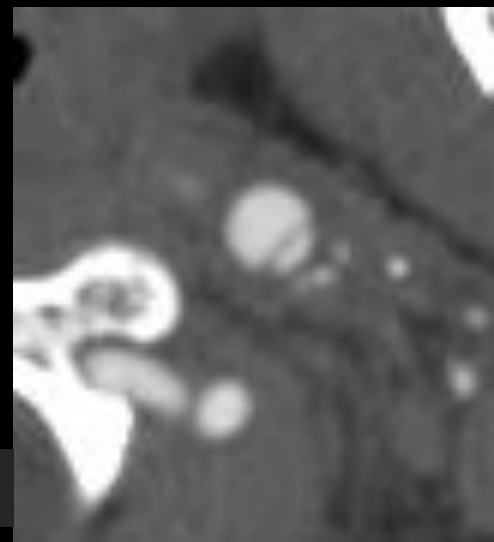
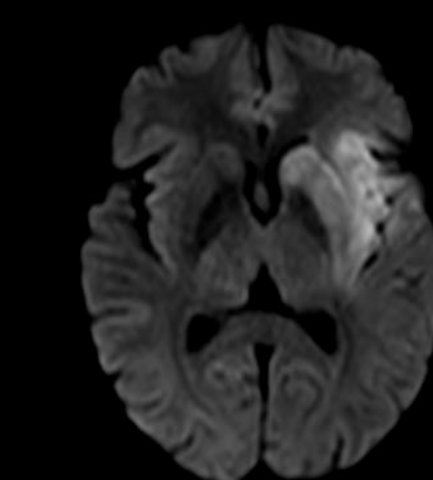
Lésions artérielles

Exemple



Dissection

Dissection avec pseudo-anévrisme

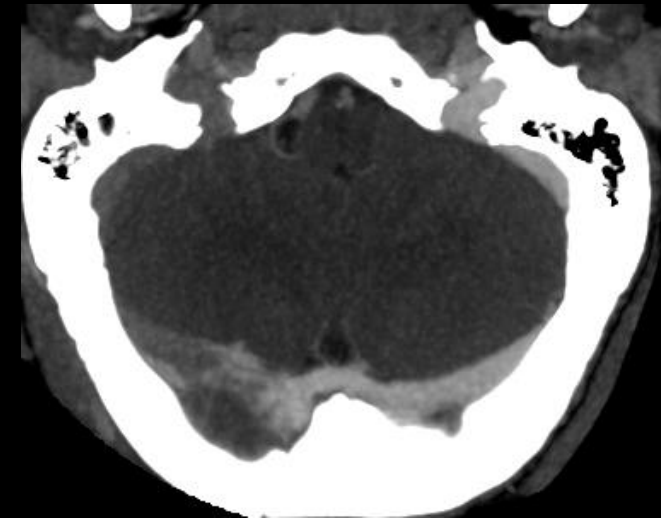
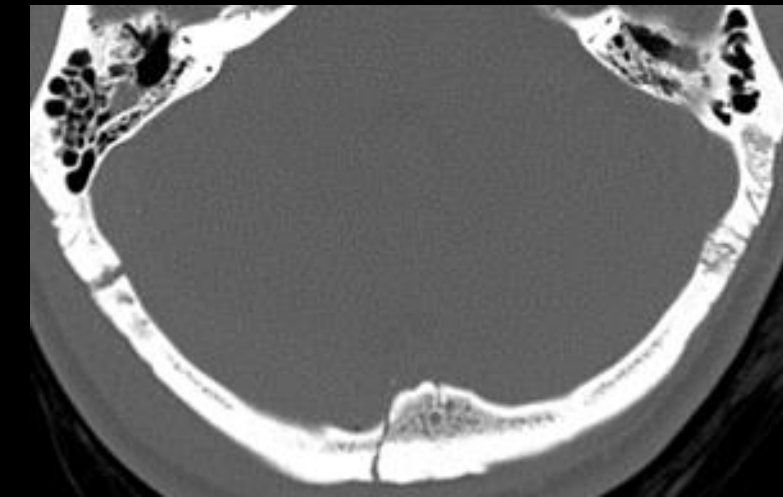
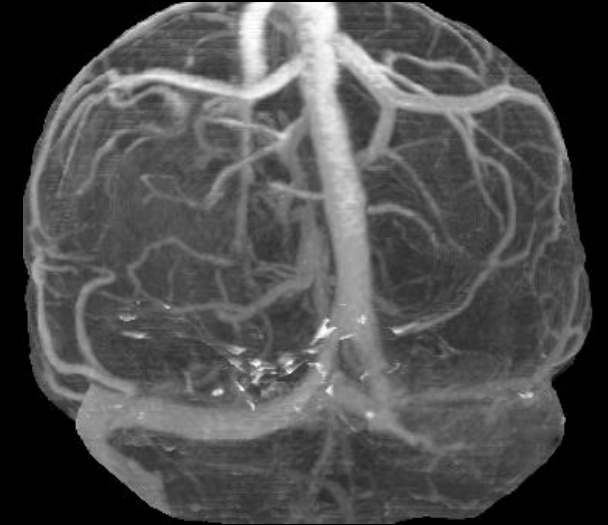
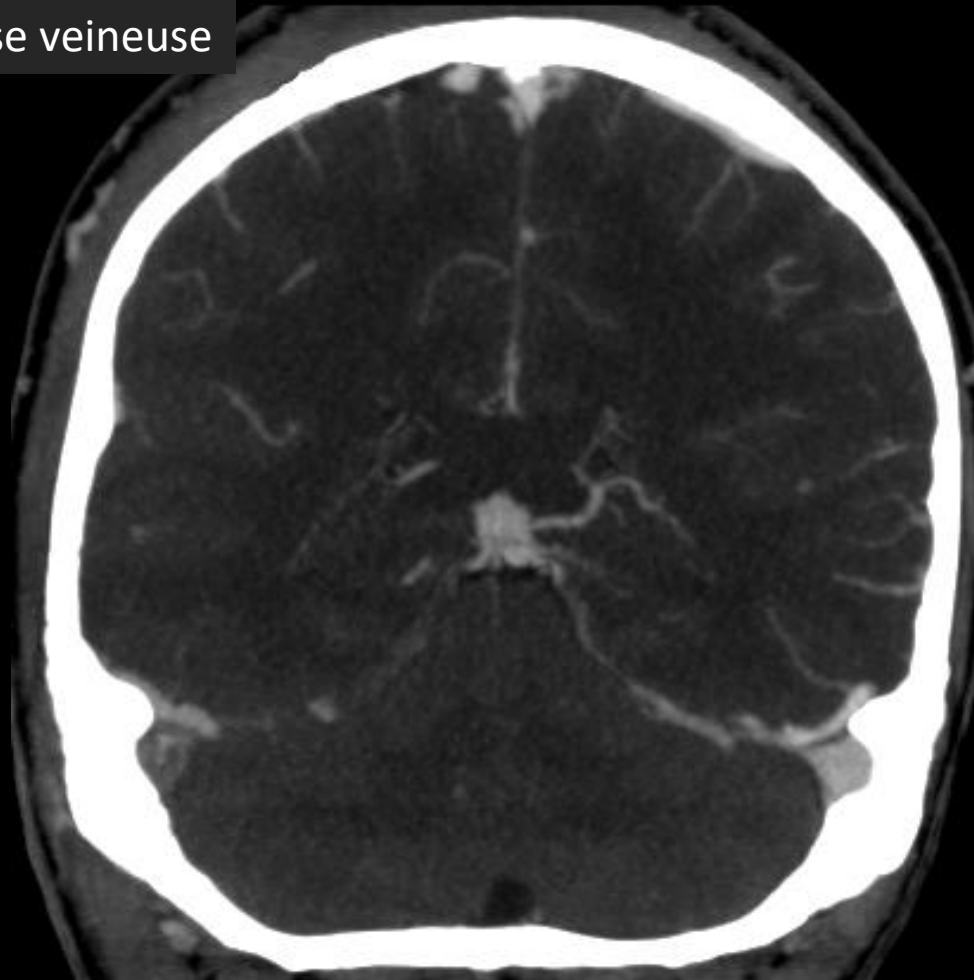
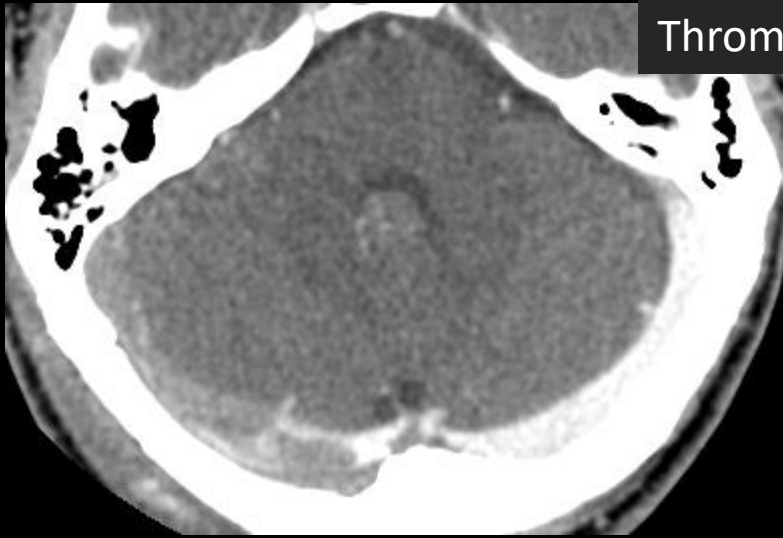

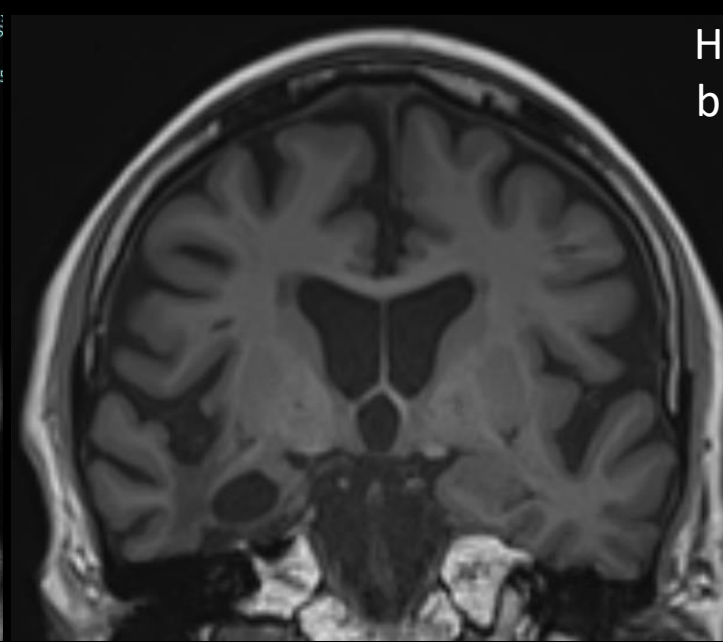
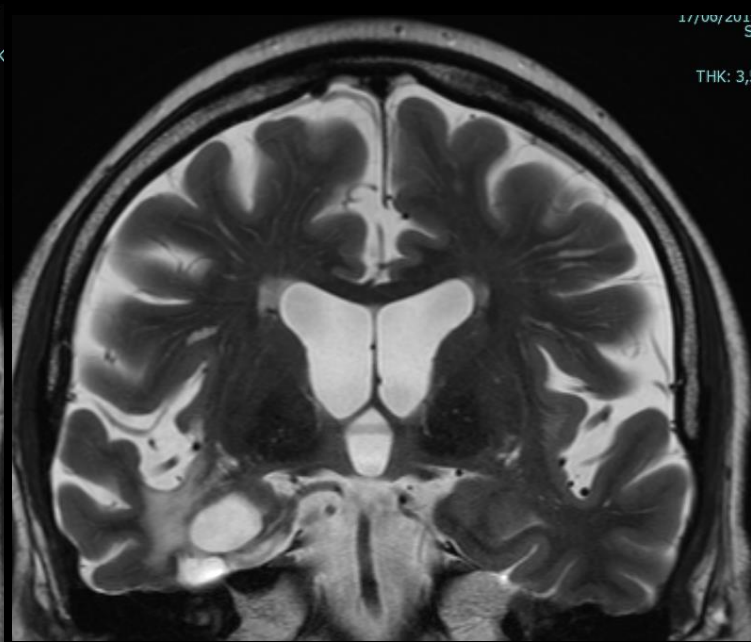
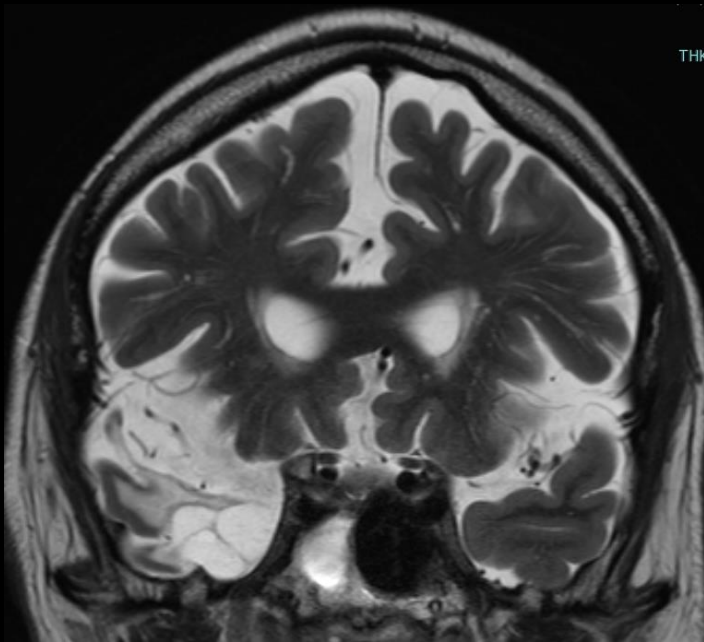
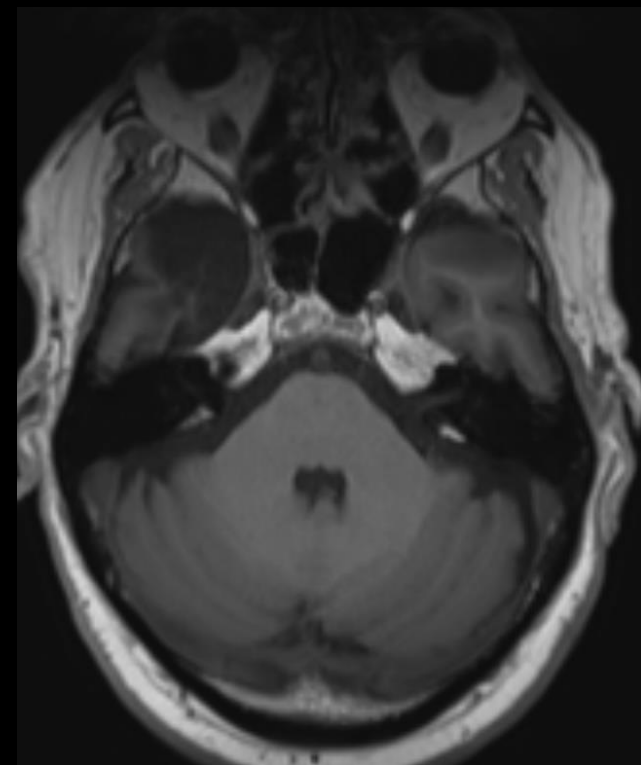
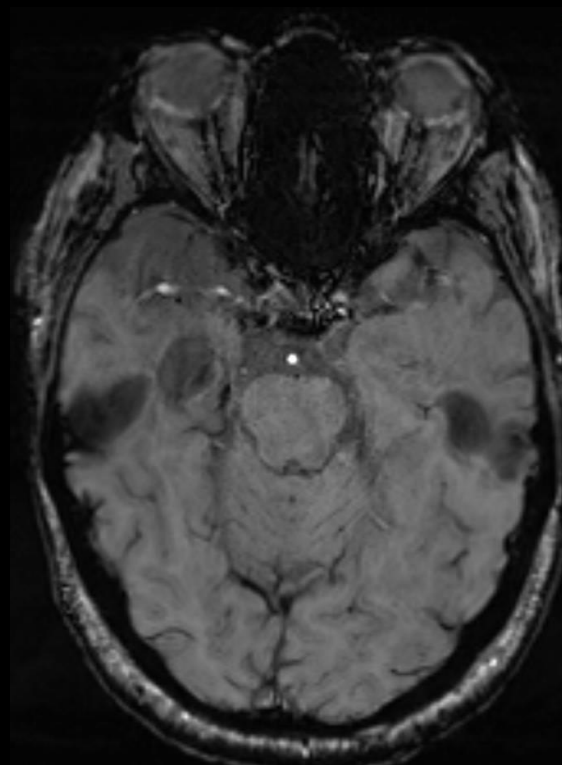
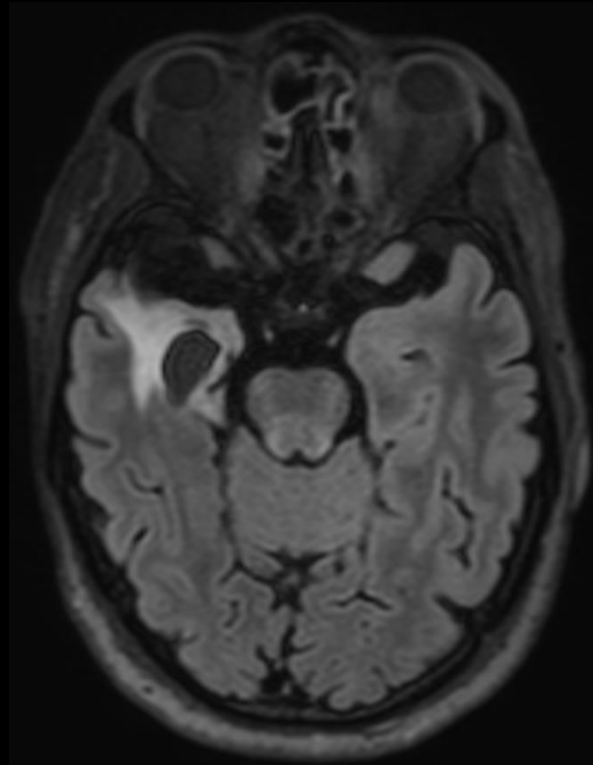
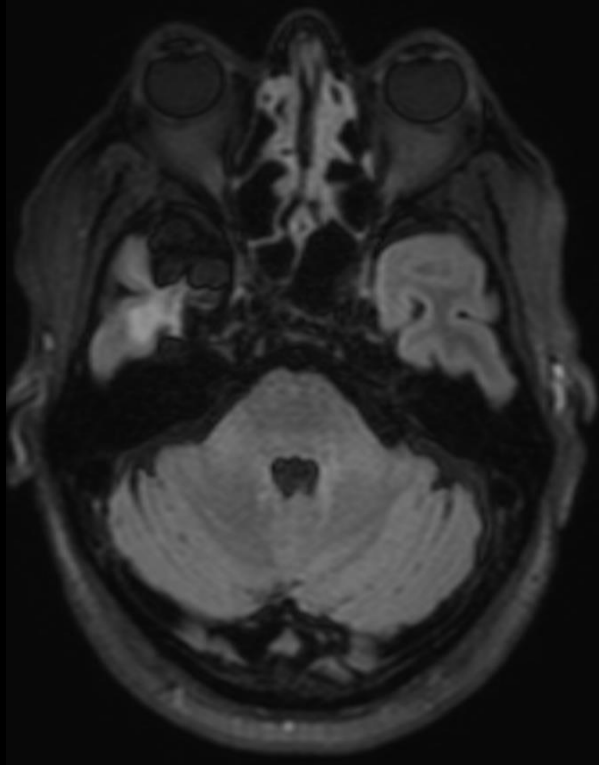
Lésions vasculaires

Lésions veineuses

Exemple

Thrombose veineuse



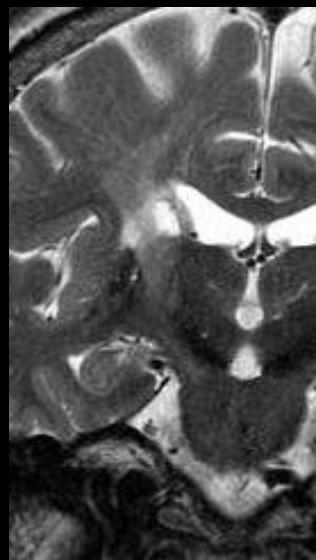
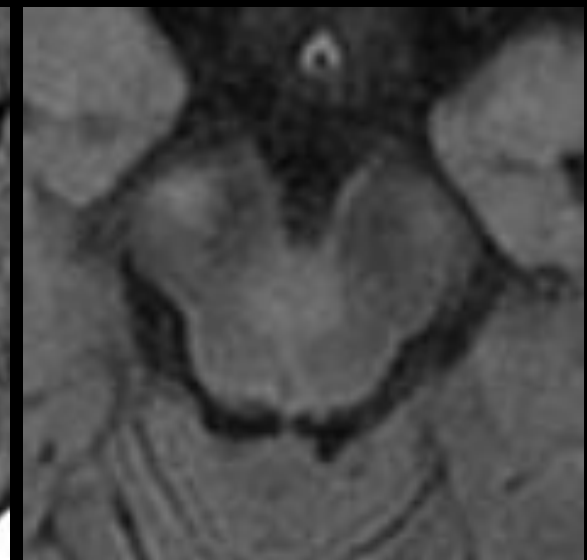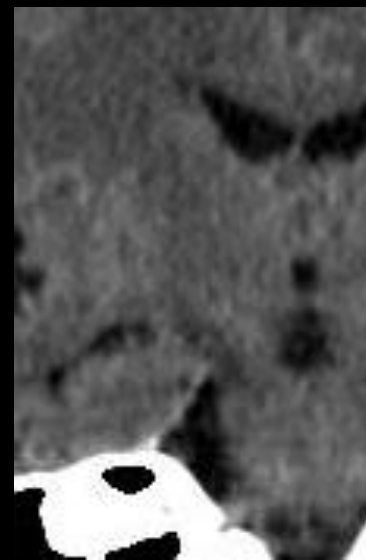
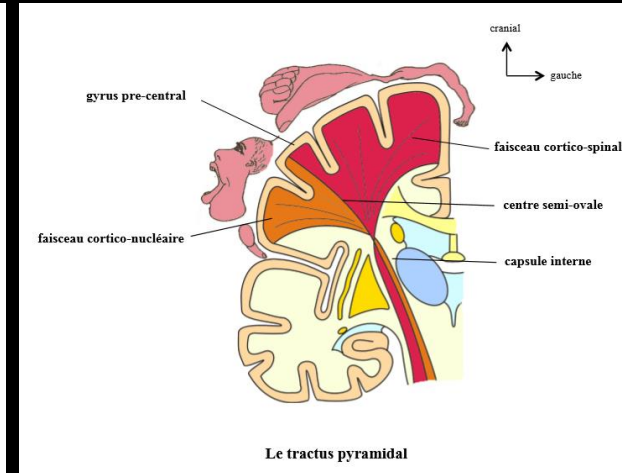
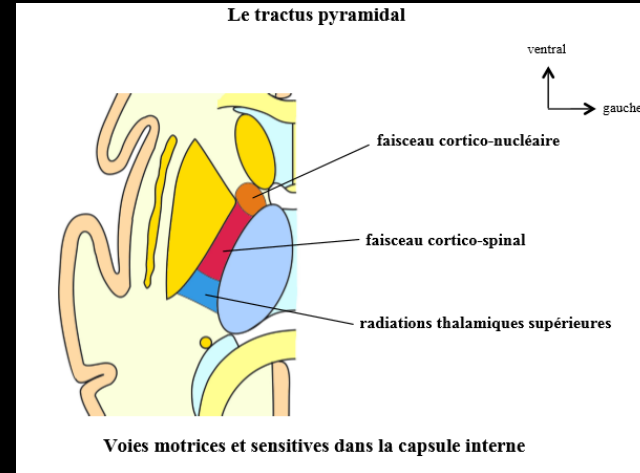


Homme de 67 ans,
bilan de céphalées

Séquelles

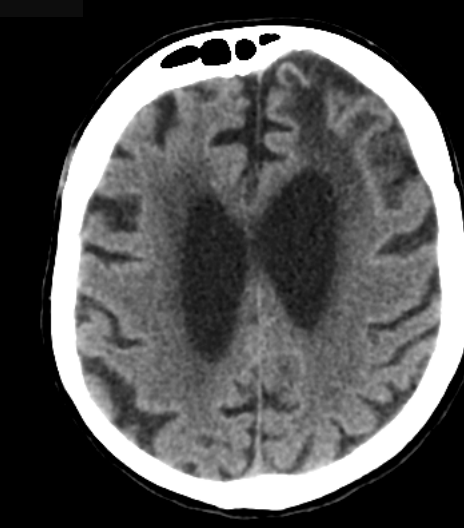
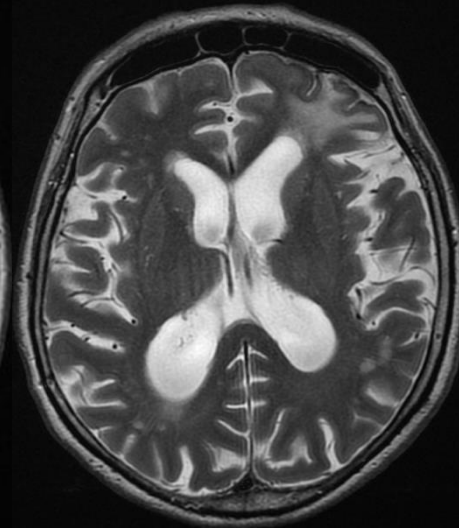
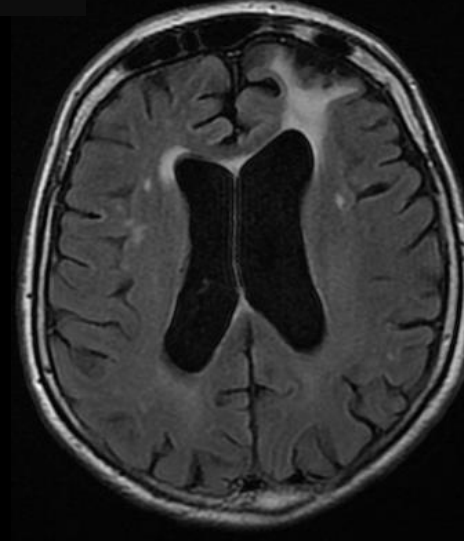
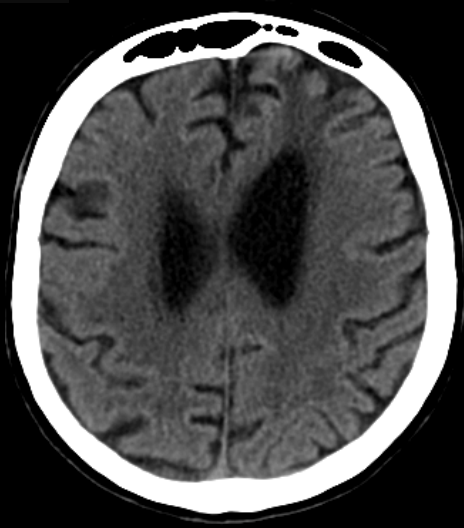
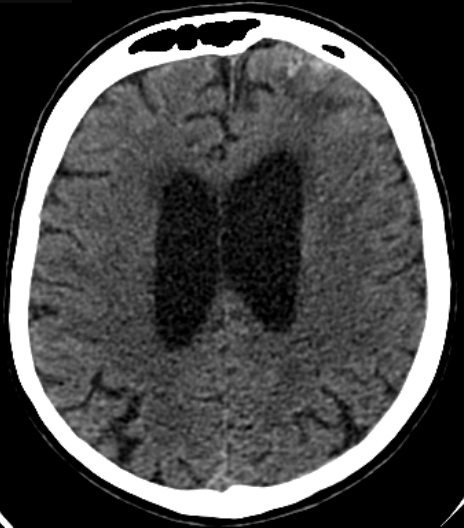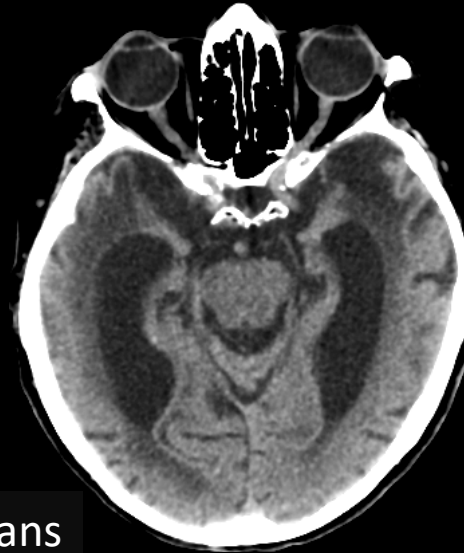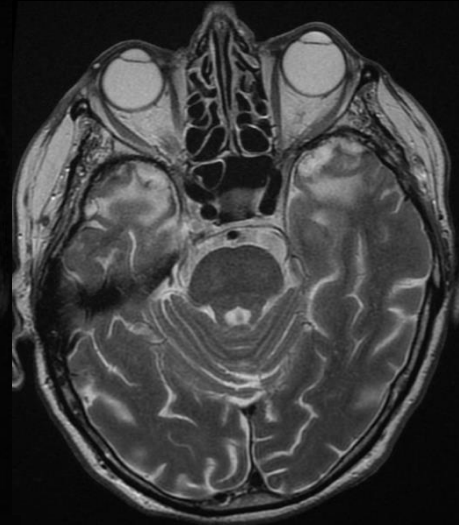
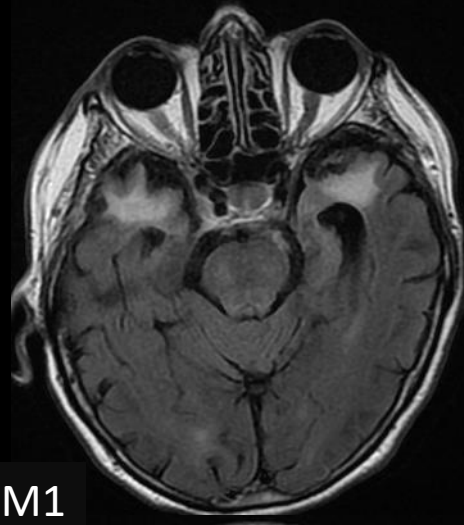
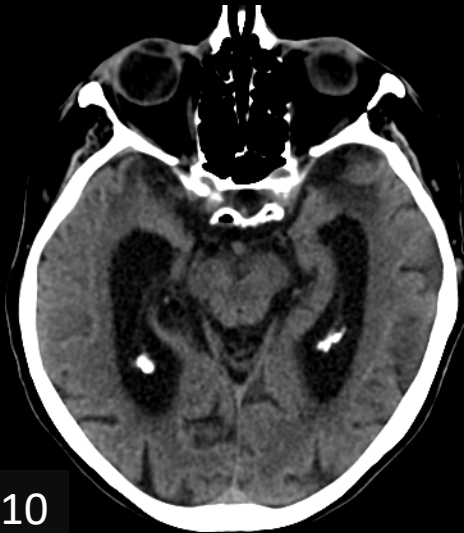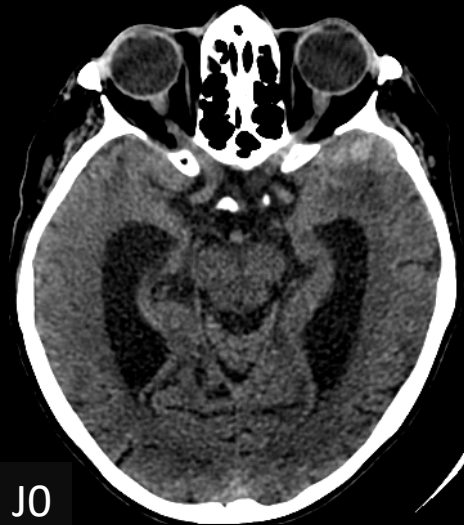Encéphalomalacie et gliose

- Remplacement du tissu nerveux lésé par la glie du tissu de soutien
- Evolution naturelle des zones de contusion, avec atrophie focale
- Peut aussi se rencontrer à distance des lésions sous forme de **dégénérescence wallérienne**, l'anomalie de signal suivant alors le trajet d'une voie longue correspondant au cortex lésé
- TDM : hypodense avec perte de volume
- IRM : suit le signal liquidien du LCS; entouré par un tissu de gliose en hypersignal FLAIR



Séquelles

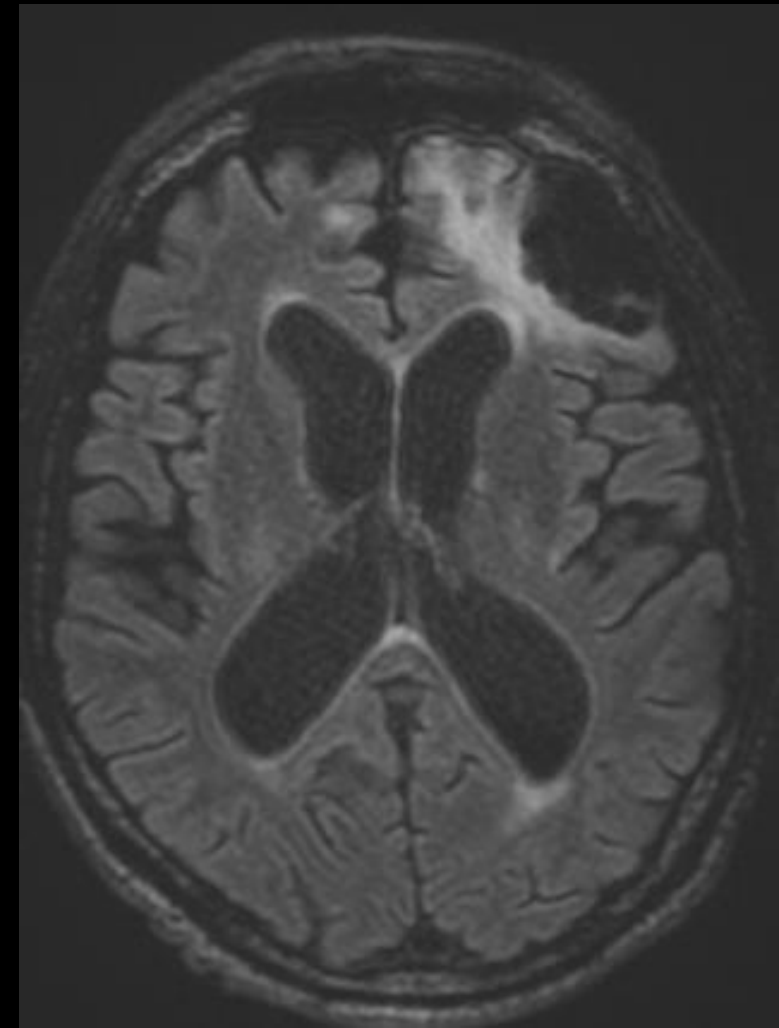
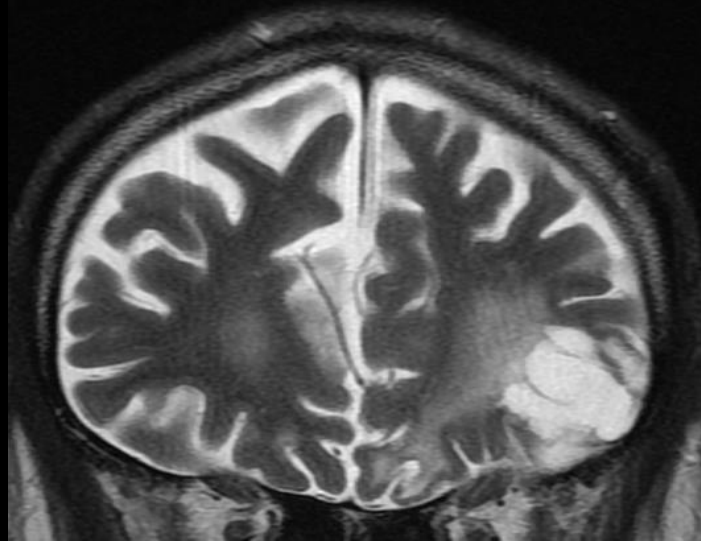
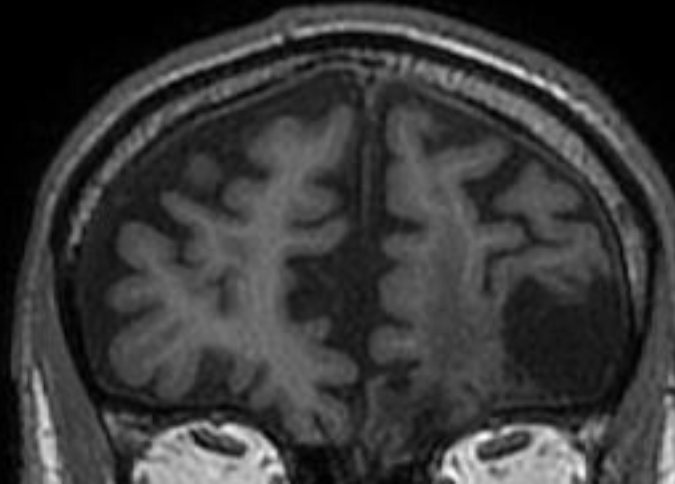
Encéphalomalacie et gliose



Séquelles

Porencéphalie

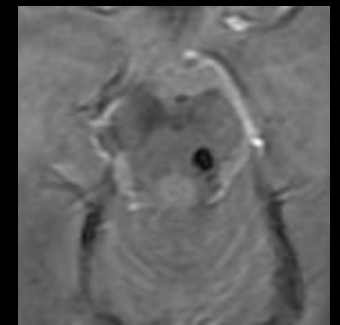
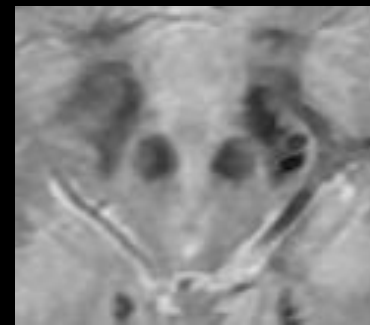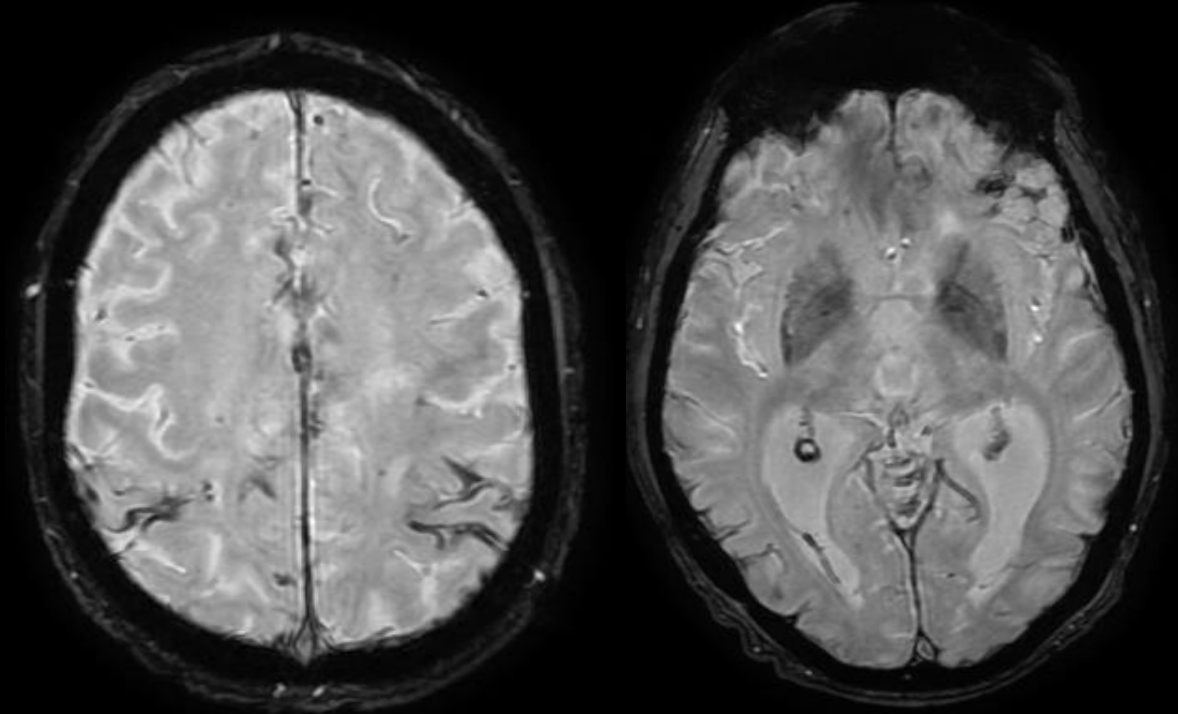
- Destruction cérébrale localisée avec remplissage de la cavité résiduelle par du LCS



Séquelles

Traces résiduelles hémorragiques

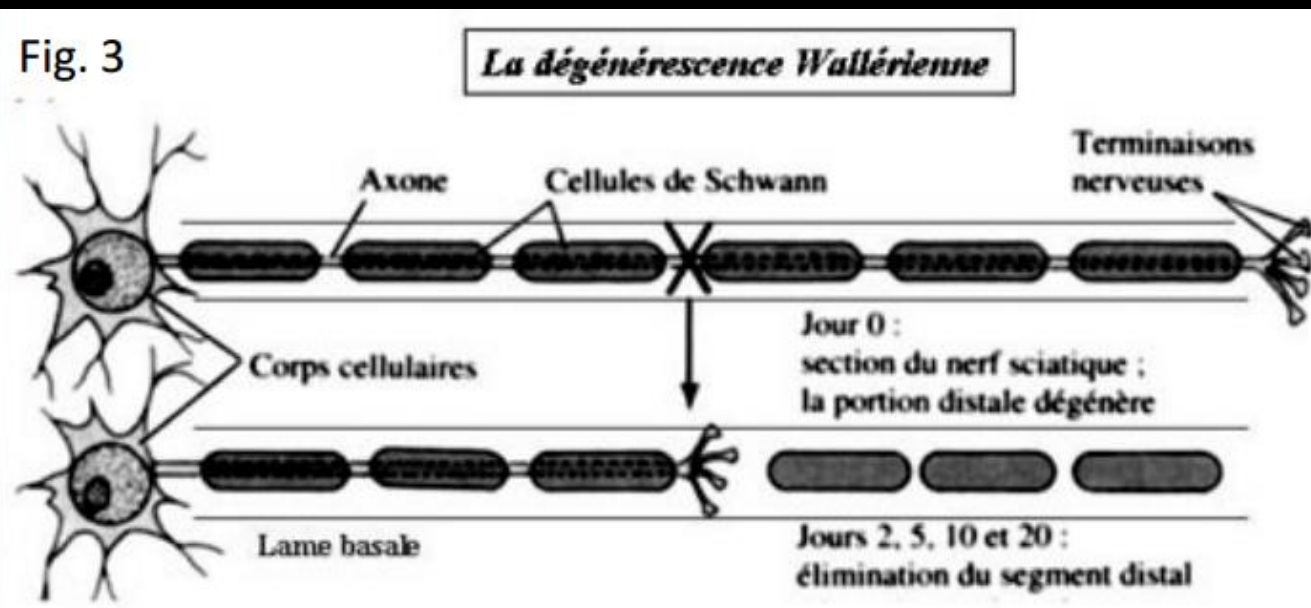
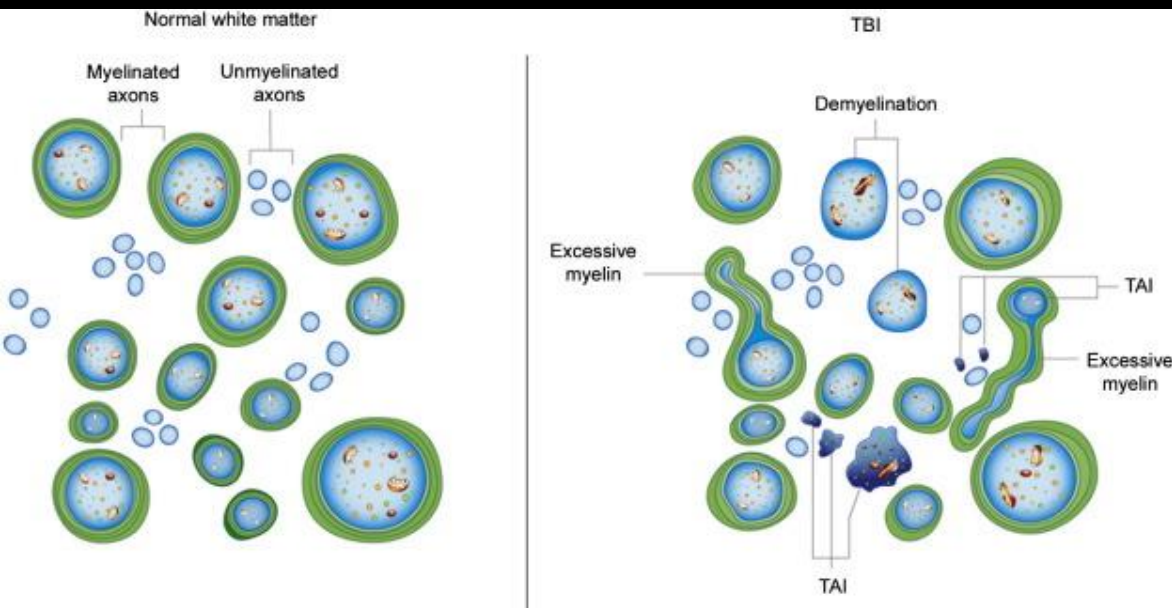
- Constituées d'**hémossidérine** présente dans la microglie et sont détectables en quantité infime par l'artéfact de susceptibilité magnétique qu'elles induisent
- **Séquelles d'hématomes** : s'accompagnent d'un hypersignal FLAIR et d'une atrophie de la région atteinte
- **Pétéchies des LAD**, uniquement visible en hyposignal T2*



Séquelles

Atrophie

- Atrophie globale, débutant quelques semaines après le traumatisme et s'installant sur plusieurs mois, entraînée par des phénomènes d'apoptose et de dégénérescence wallérienne
- Corrélée aux séquelles cognitives



Séquelles

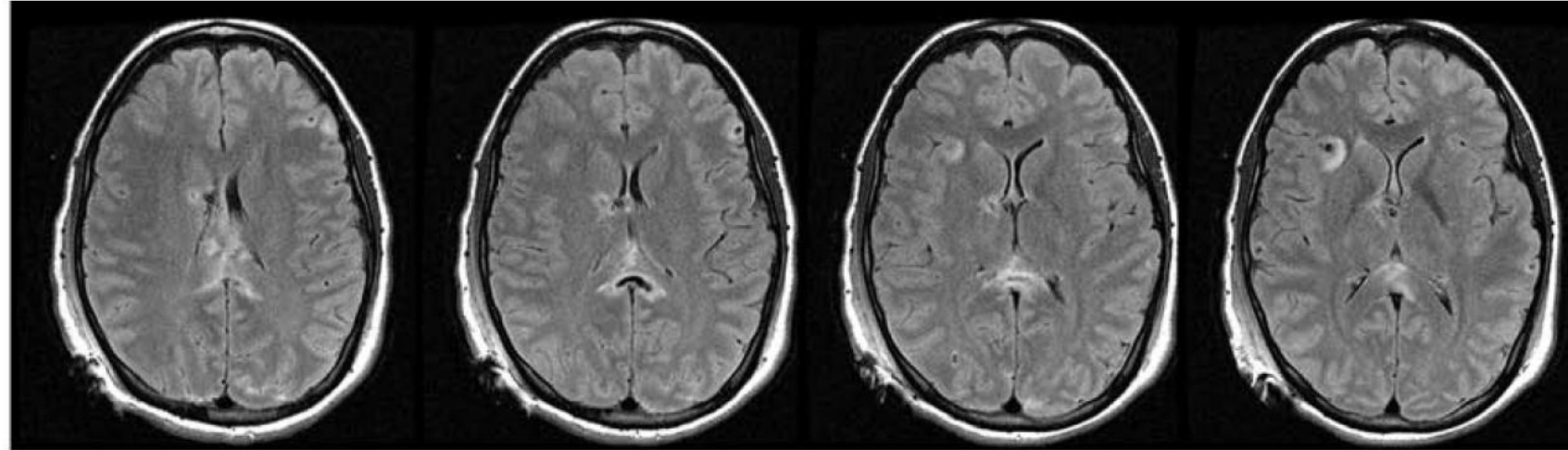
Atrophie

Cerebral Atrophy after Traumatic White Matter Injury: Correlation with Acute Neuroimaging and Outcome

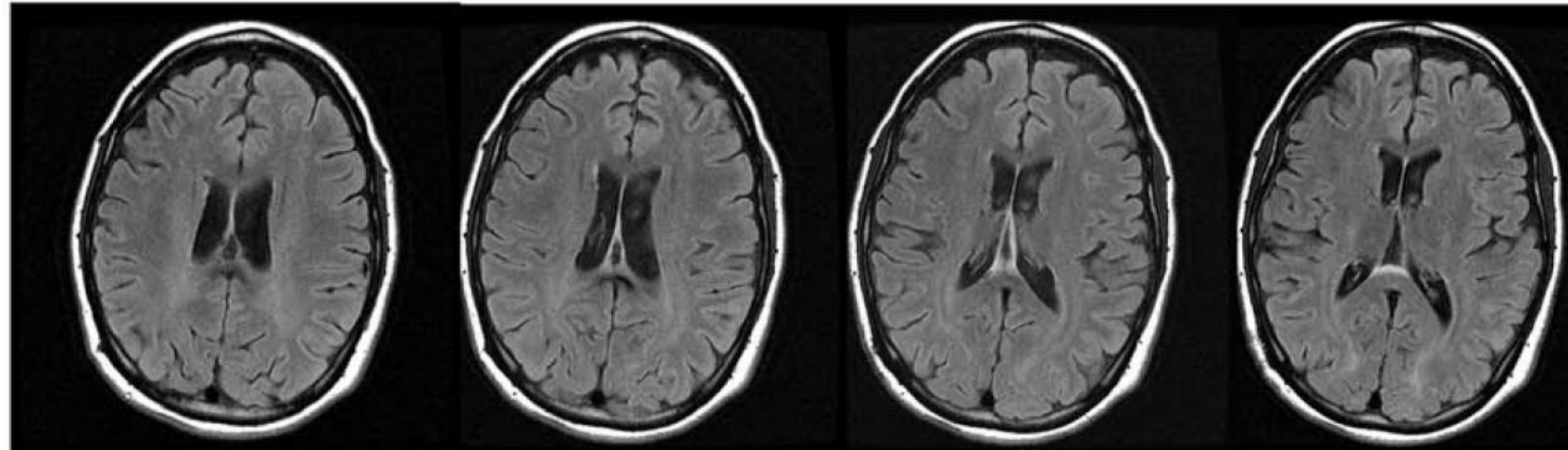
Kan Ding,¹ Carlos Marquez de la Plata,^{2,3} Jun Yi Wang,⁴ Marysa Mumphy,¹ Carol Moore,¹
Caryn Harper,¹ Christopher J. Madden,⁵ Roderick McColl,⁶ Anthony Whittemore,⁶
Michael D. Devous,⁶ and Ramon Diaz-Arrastia¹

JOURNAL OF NEUROTRAUMA 25:1433–1440 (December 2008)

2 days
after injury

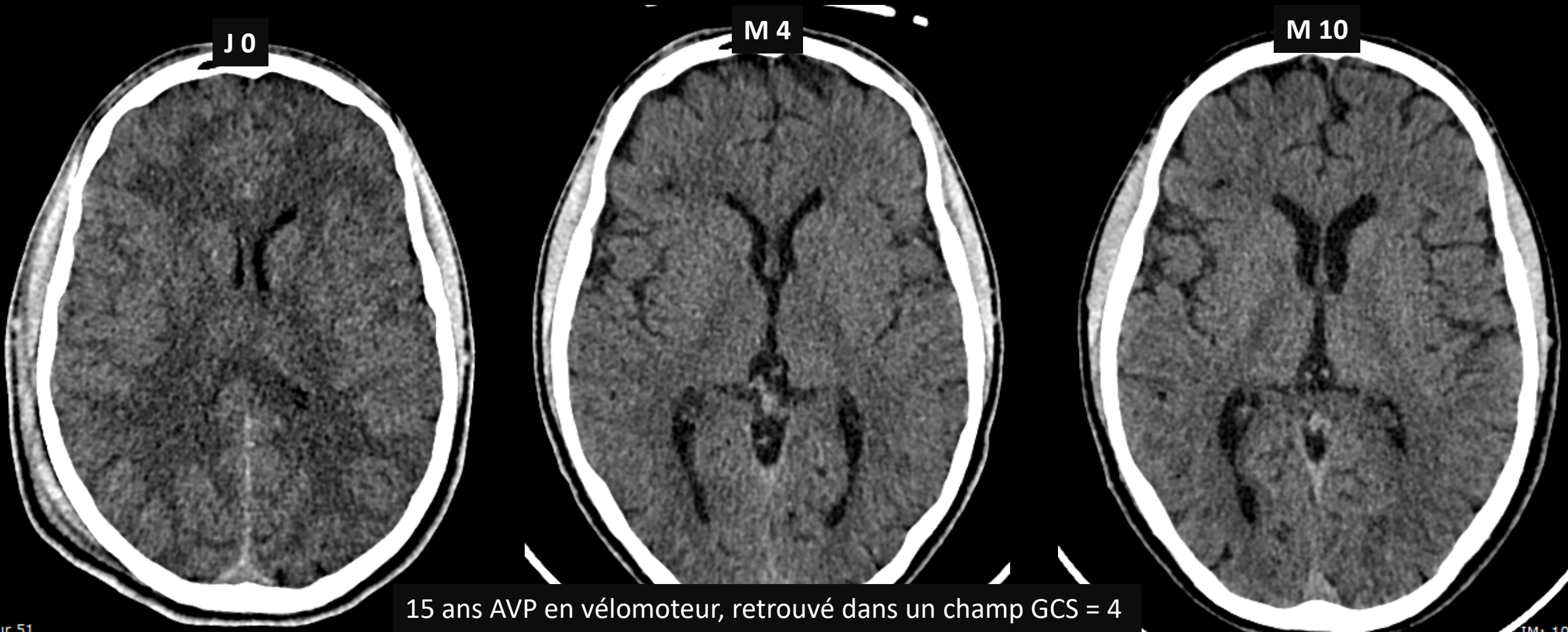


6 months
later



Séquelles

Atrophie



15 ans AVP en vélomoteur, retrouvé dans un champ GCS = 4

Encéphalopathie
traumatique chronique

Encéphalopathie traumatique des pugilistes

Epidémiologie

- **Historique :**
 - 1^{ère} description en 1928 par Martland sous le terme de « punch drunk » chez des boxers ayant développé un syndrome parkinsonien et une détérioration cognitive marquée nécessitant le placement en asile
 - 1937 : description de la « demantia pugilistica » par Milspough
 - 1957 : admission du terme « chronic traumatic progressive encephalopathy » par Critchley
- **Incidence et prévalence inconnue**
- **Rencontrée préférentiellement chez les sportifs où les traumatismes crâniens sont fréquents (boxe, football américain, rugby, hockey), mais aussi chez les militaires exposés aux lésions de blast**
- **FdR chez les boxers (Roberts et al. 1969) :**
 - Pratique de la boxe depuis plus de 10 ans
 - Plus de 150 combats effectués
 - Retraite après l'âge de 28 ans

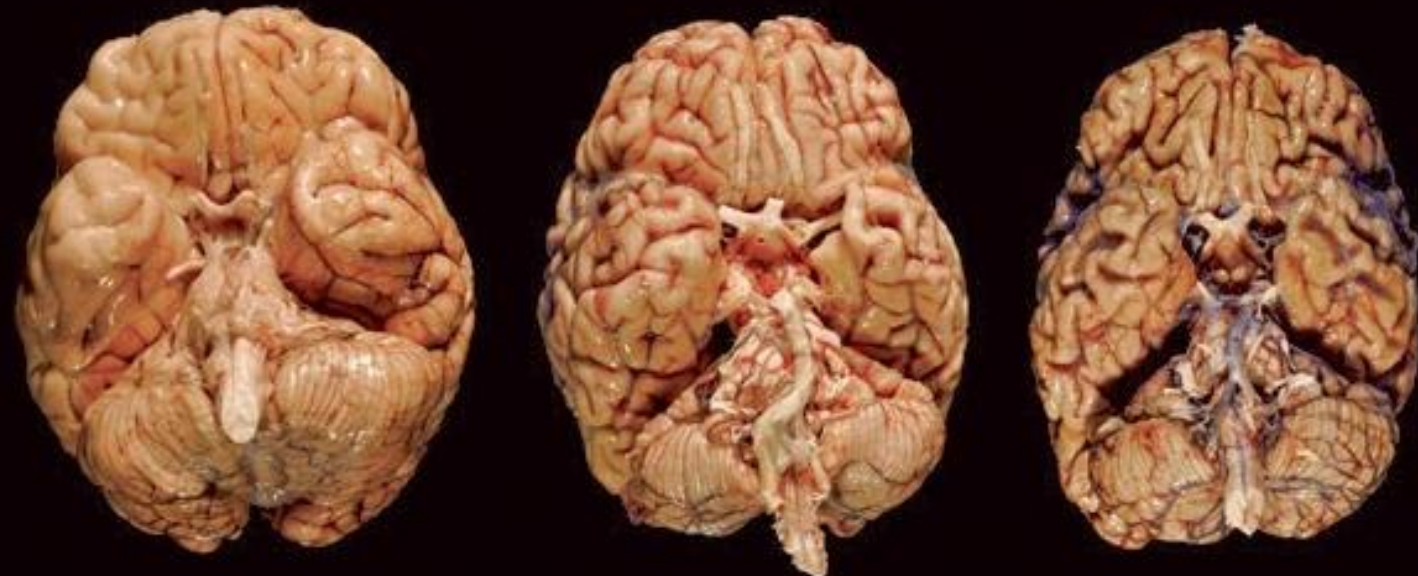

Encéphalopathie
traumatique chronique

Encéphalopathie traumatique des pugilistes

Histopathologie

- Tauopathie neurodégénérative induite par la répétition de traumatismes crâniens
- **Macroscopie :**
 - Atrophie cérébrale globale, prédominant dans les lobes frontaux et temporaux (incluant le lobe mésial) et intéressant les thalami, l'hypothalamus et les corps mamillaires
 - Amincissement du corps calleux et réduction de la substance blanche sous-corticale
 - Pâleur de la substance noire et du locus coeruleus
- **Histologie :**
 - Accumulation de protéine tau phosphorylée neurofibrillaire et de DTP-43 binding protein dans les zones périvasculaire et sous-corticales
 - Réaction astrocytaire et microgliale
 - Perte axonale dans la substance blanche sous-corticale

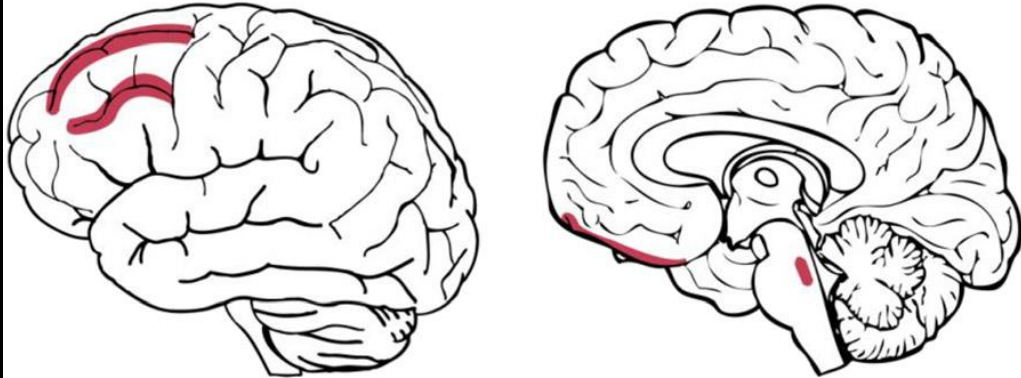


Encéphalopathie
traumatique chronique

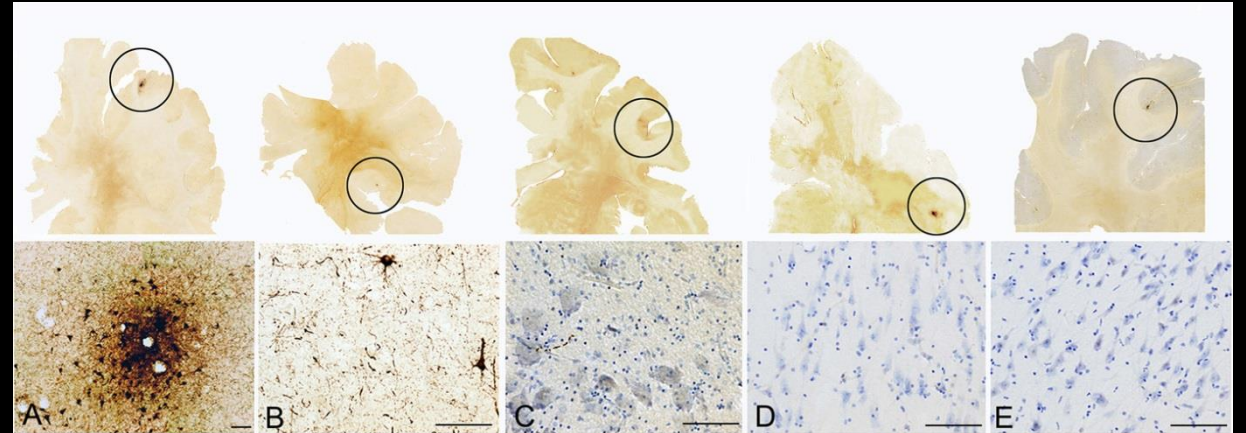
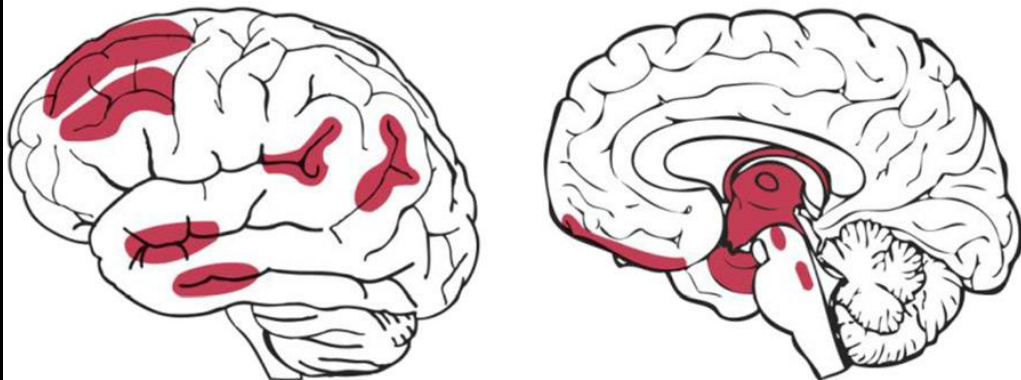
Encéphalopathie traumatique des pugilistes

Histopathologie

Stage I



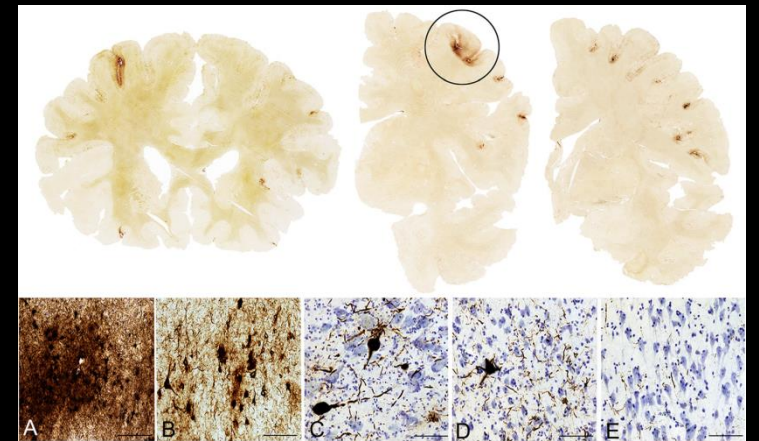
Stage II



Stage I chronic traumatic encephalopathy. In stage I chronic traumatic encephalopathy, phosphorylated tau (p-tau) pathology is found in limited discrete perivascular foci (A), typically at the depths of sulci or around small vessels (black circles). There is limited p-tau pathology in the cortex adjacent to the involved foci (B). Occasional p-tau neurites are found in the nucleus basalis of Meynert (C). There is no pathology in the amygdala (D) or CA1 of the hippocampus (E). CP-13-immunostained 50 μ m tissue sections, some counterstained with cresyl violet.

Scale bar = 100 μ m

Stage II chronic traumatic encephalopathy. In stage II chronic traumatic encephalopathy, there is spread of pathology from focal epicenters (A) to the superficial layers of adjacent cortex (B). The nucleus basalis of Meynert (C) shows moderate neurofibrillary tangles and neurites. The medial temporal lobe shows only mild neurofibrillary pathology, including the amygdala (D) and CA1 of the hippocampus (E). CP-13-immunostained 50 μ m tissue sections, some counterstained with cresyl violet.

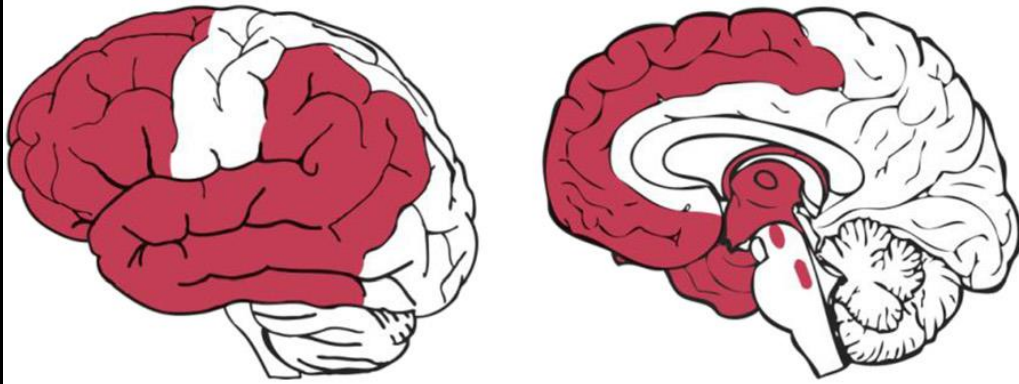


Encéphalopathie
traumatique chronique

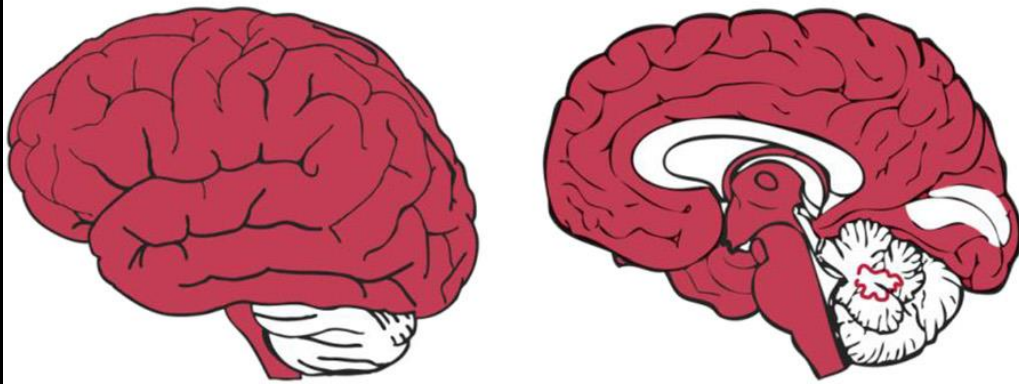
Encéphalopathie traumatique des pugilistes

Histopathologie

Stage III

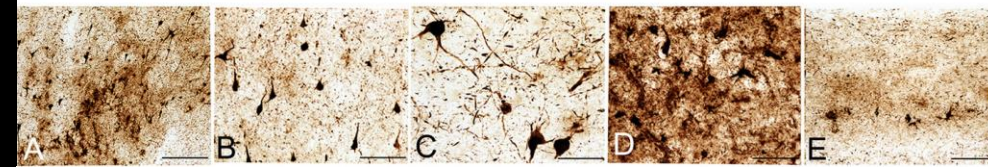
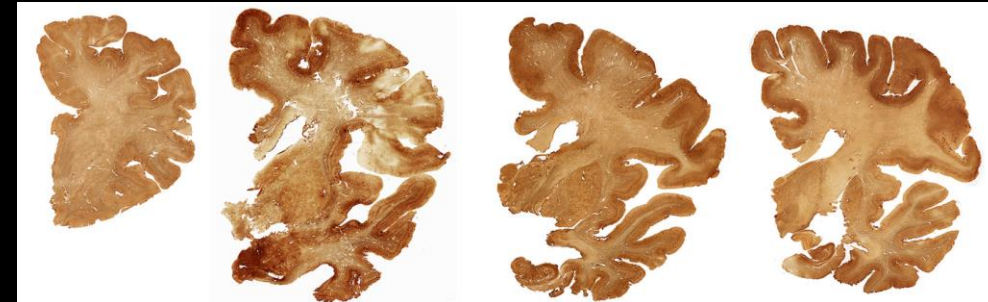
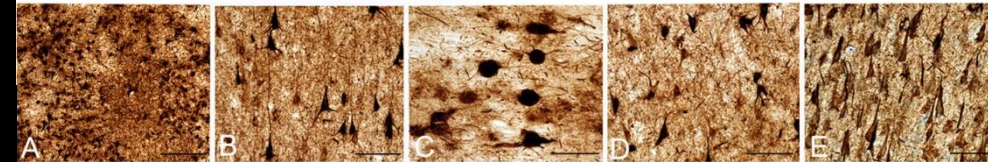
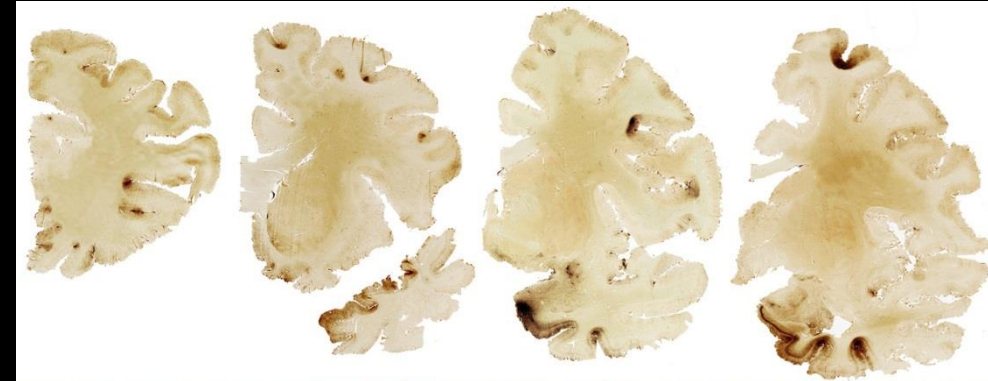


Stage IV



Stage III chronic traumatic encephalopathy. In stage III chronic traumatic encephalopathy, phosphorylated tau pathology is severe and widespread throughout the frontal, insular, temporal, and parietal cortices. The cortical epicenters and depths of the sulci often consist of confluent masses of neurofibrillary tangles (NFTs) and astrocytic tangles (A). The intervening cortices show advanced neurofibrillary degeneration (B). The nucleus basalis of Meynert shows dense NFTs (C). The amygdala (D) and hippocampus (E) show marked neurofibrillary pathology. CP-13-immunostained 50 μ m tissue sections, some counterstained with cresyl violet.

Stage IV chronic traumatic encephalopathy. In stage IV chronic traumatic encephalopathy, there is widespread phosphorylated tau (p-tau) pathology affecting most regions of the cerebral cortex and medial temporal lobe with relative sparing of the calcarine cortex. Astrocytic tangles are prominent and there is marked neuronal loss in the cortex, amygdala and hippocampus. p-tau neurofibrillary tangles (NFTs) are reduced in size and density. The cortical epicenters show severe neuronal loss and prominent astrocytic tangles (A); similar changes are found throughout the frontal, temporal and parietal cortices (B). The nucleus basalis of Meynert shows marked neurofibrillary pathology and gliosis (C). The amygdala demonstrates intense gliosis and p-tau neuronal and glial degeneration (D). The hippocampus is sclerotic with marked neuronal loss, gliosis, ghost NFTs and astrocytic tangles (E). CP-13-immunostained 50 μ m tissue sections, some counterstained with cresyl violet.


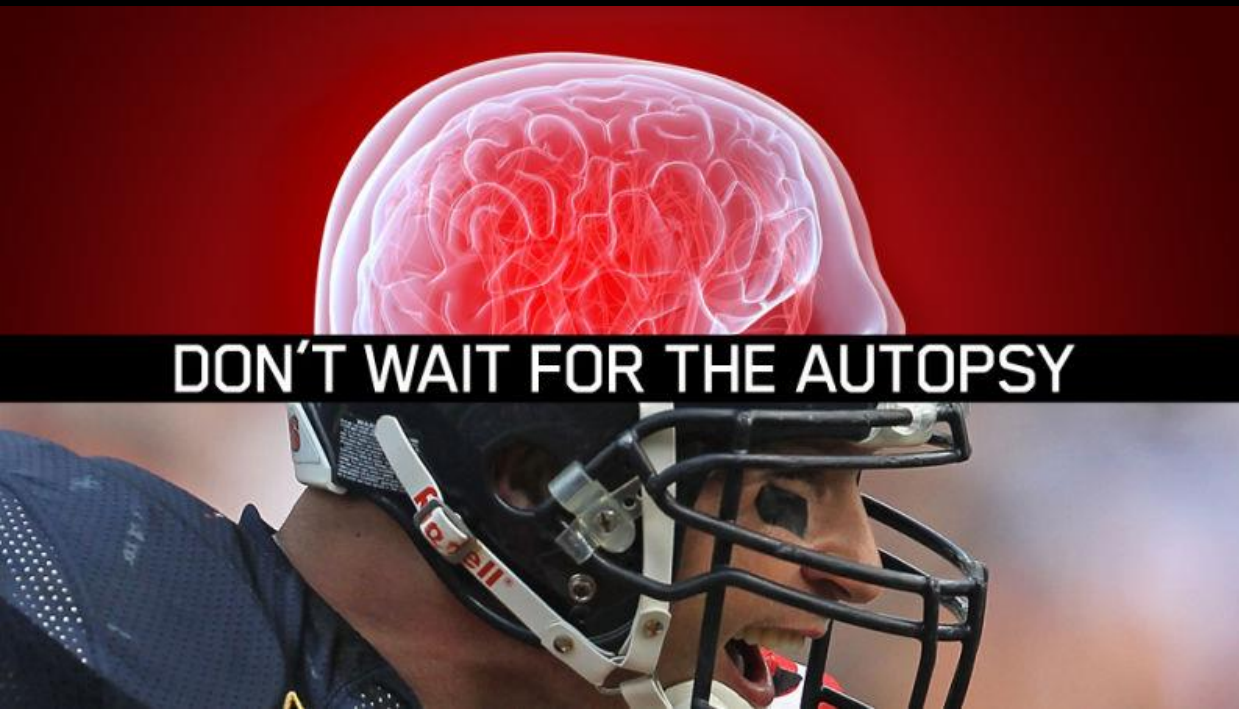


Encéphalopathie
traumatique chronique

Encéphalopathie traumatique des pugilistes

Symptomatologie

- Evolution insidieuse sur plusieurs années après la période traumatique
- Perte de l'attention, de la concentration et de la mémoire
- Apparition en 2-3 ans d'une atteinte motrice avec troubles de l'équilibre, troubles des fonctions exécutives, syndrome extra-pyramidal

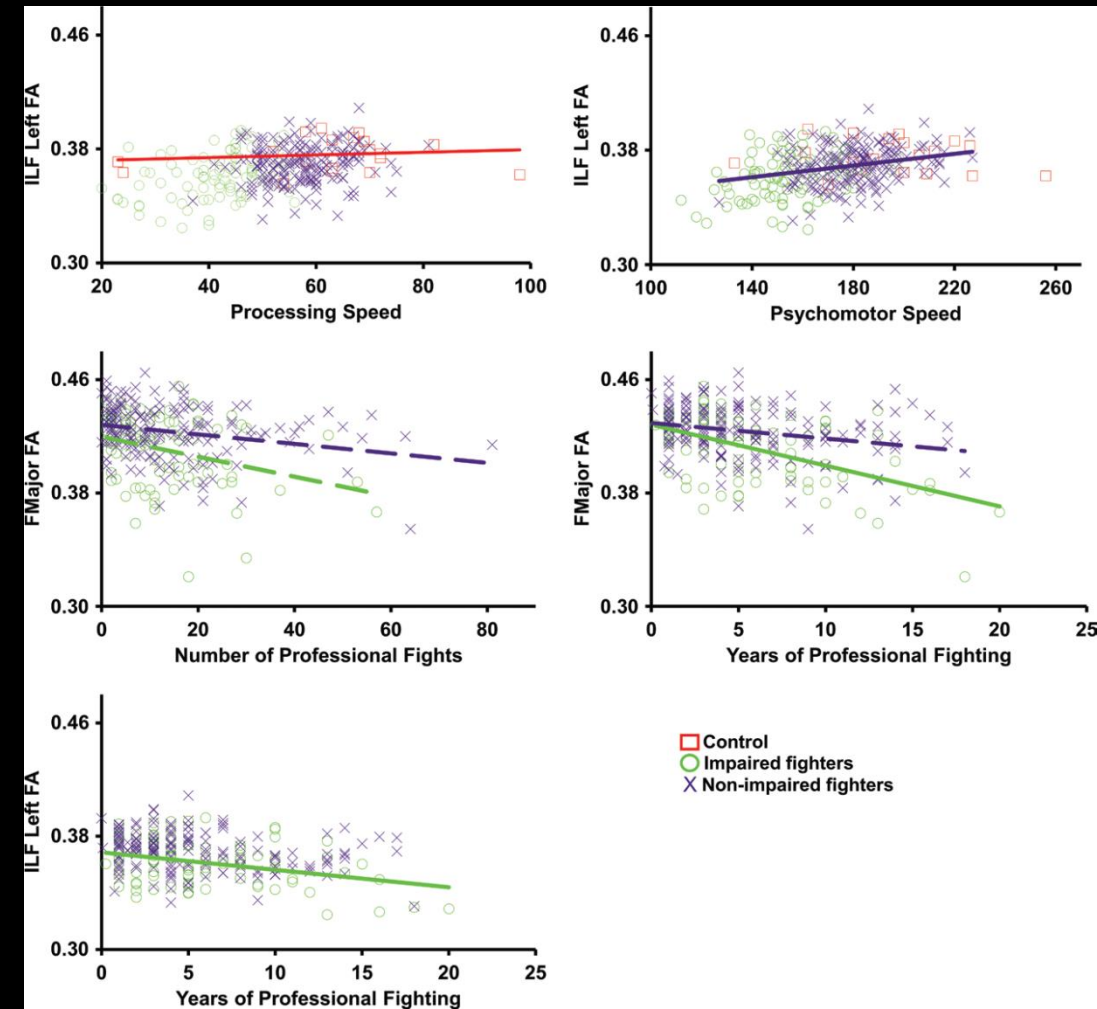


Encéphalopathie
traumatique chronique

Encéphalopathie traumatique des pugilistes

Aspect radiologique

- Aspect non spécifique, mais associant :
 - Atrophie corticale globale
 - Atrophie hippocampique
 - Atrophie vermienne
 - Séquelles de LAD, microhémorragies en SWI
 - DTI : réduction de la FA et augmentation de la MD

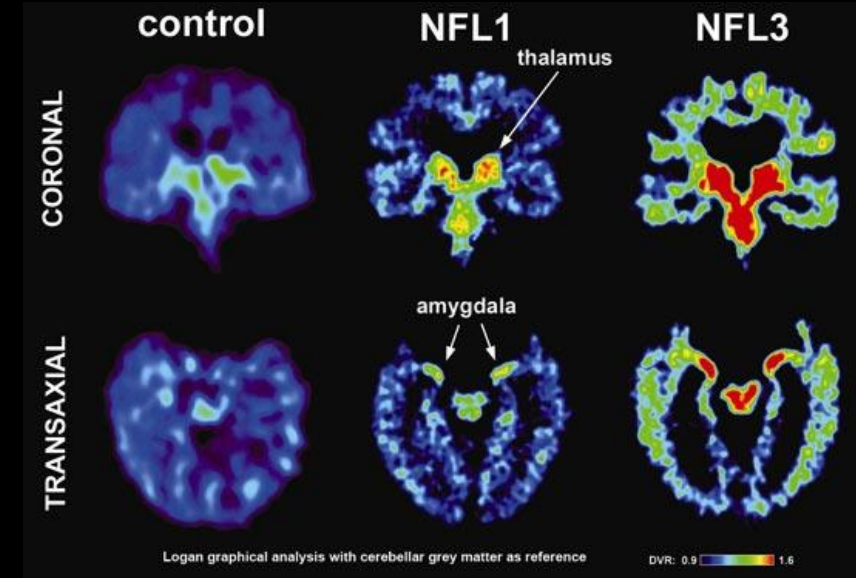


Encéphalopathie
traumatique chronique

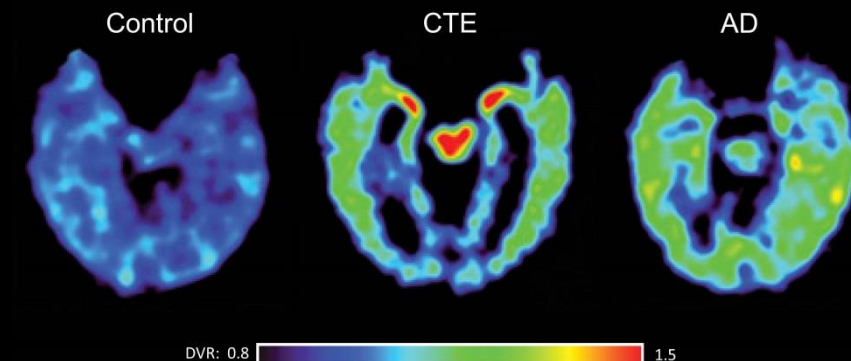
Encéphalopathie traumatique des pugilistes

Aspect radiologique

- **SPECT** : diminution de la perfusion dans les régions fronto-polaires, temporo-polaires, occipitales, le gyrus cingulaire et les hippocampes
- **TEP** : fixation dans les régions à haut niveaux de protéine Tau



Caption: Left to right, brain PET scans of healthy control; former NFL player with suspected chronic traumatic encephalopathy (CTE); and person with Alzheimer's disease (AD). Areas with highest levels of abnormal tau protein appear red/yellow; medium, green; and lowest, blue.



Syndrome du Second Impact

Second Impact Syndrom (SIS)

Etiopathogénie

- Second-Impact Syndrom (SIS) ou Dysautoregulation/Second-Impact Syndrom (DSIS)
- Rare
- Ouverture d'une « fenêtre temporelle » après un traumatisme crânien, avec anomalies métaboliques, pouvant être exacerbées par la répétition du traumatisme
- Majoritairement chez les sportifs
- Dû à la répétition d'un traumatisme crânien alors que le patient est toujours symptomatique de son 1^{er} trauma
- La plupart du temps, un HSD aigu (de faible importance) est associé à un œdème cérébral disproportionné, Celui-ci est probablement plus induit par une dysautorégulation que par l'effet de masse de l'HSD, Celle-ci entraîne un œdème cérébral, à l'origine d'une HTIC et d'engagements cérébraux

Syndrome du Second Impact

Second Impact Syndrom (SIS)

Aspects cliniques

- **Epidémiologie :**
 - Sportifs jeunes ++ ou patients âgés
 - Traumatismes crâniens répétés
- **Clinique :**
 - Sportifs avec persistance de céphalées ou autre signe depuis le 1^{er} trauma, se remettant en compétition et présentant un nouveau trauma, même mineur
 - Reprise de conscience immédiate après le 2nd trauma puis coma brutal
 - Morbidité et mortalité extrêmement élevée
 - En cas de survie, déficits neurologiques et troubles cognitifs sévère en lien avec la survenue de plages ischémiques

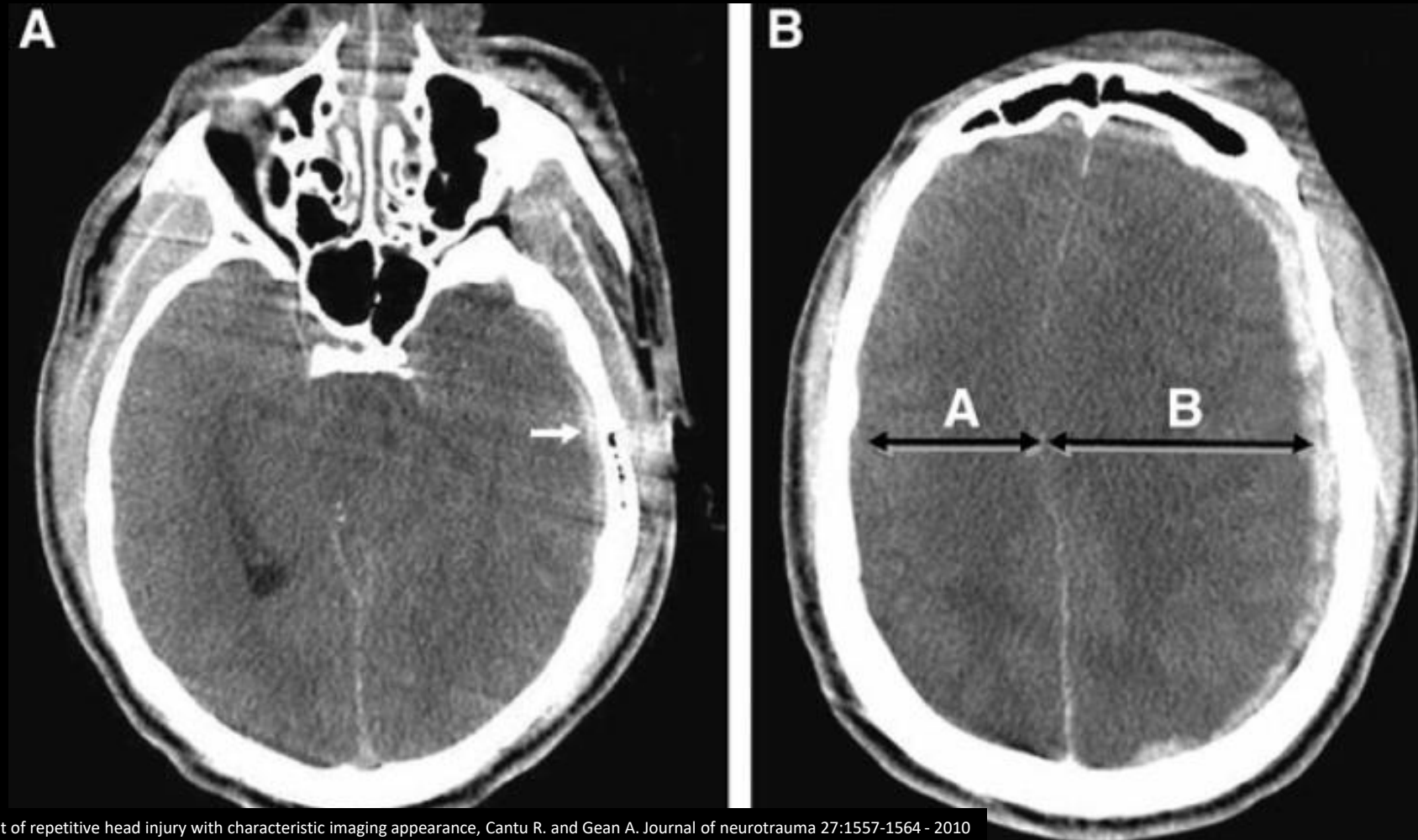


Syndrome du Second Impact

Second Impact Syndrom (SIS)

Imagerie

- Fine lame d'HSD aigu ou aigu sur chronique et important œdème cérébral hémisphérique homolatéral avec disproportion de l'effet de masse par rapport à la taille de l'hématome
- L'hémisphère cérébral homolatéral à l'HSD apparait œdématié et plus volumineux que son homologue controlatéral



Syndrome du Second Impact

Second Impact Syndrom (SIS)

Imagerie

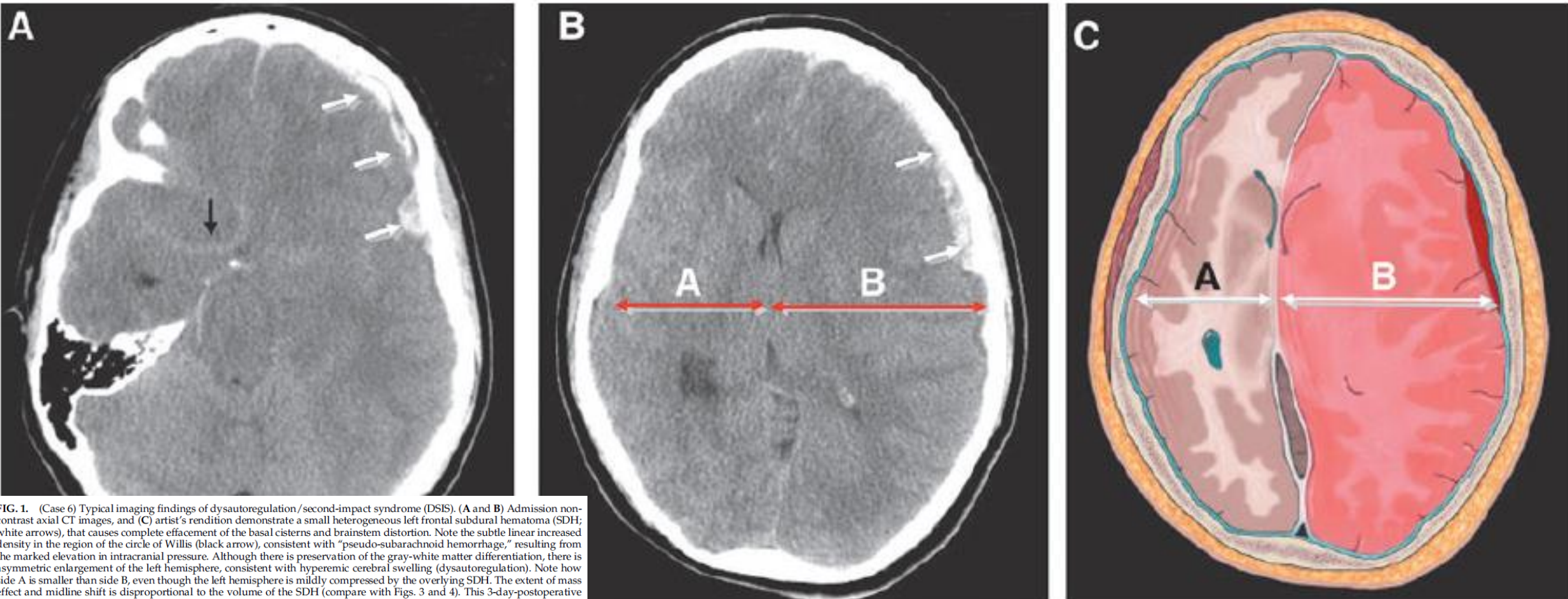


FIG. 1. (Case 6) Typical imaging findings of dysautoregulation/second-impact syndrome (DSIS). (A and B) Admission non-contrast axial CT images, and (C) artist's rendition demonstrate a small heterogeneous left frontal subdural hematoma (SDH; white arrows), that causes complete effacement of the basal cisterns and brainstem distortion. Note the subtle linear increased density in the region of the circle of Willis (black arrow), consistent with "pseudo-subarachnoid hemorrhage," resulting from the marked elevation in intracranial pressure. Although there is preservation of the gray-white matter differentiation, there is asymmetric enlargement of the left hemisphere, consistent with hyperemic cerebral swelling (dysautoregulation). Note how side A is smaller than side B, even though the left hemisphere is mildly compressed by the overlying SDH. The extent of mass effect and midline shift is disproportional to the volume of the SDH (compare with Figs. 3 and 4). This 3-day-postoperative FLAIR MR image (D), and artist's rendition (E), demonstrate bilateral multifocal ischemic lesions involving several vascular territories, including the left posterior cerebral artery, thalamus, insular cortex, basal ganglia, and orbitofrontal cortex. Diffusion-weighted MR images were positive for acute ischemic injury, and the gradient-echo sequence excluded hemorrhage in these areas (not shown).

Syndrome du Second Impact

Second Impact Syndrom (SIS)

Imagerie

Second-Impact Syndrome and a small subdural hematoma : an uncommon catastrophic result of repetitive head injury with characteristic imaging appearance, Cantu R. and Gean A. Journal of neurotrauma 27:1557-1564 - 2010

Séquelles ischémiques à distance d'une craniectomie décompressive

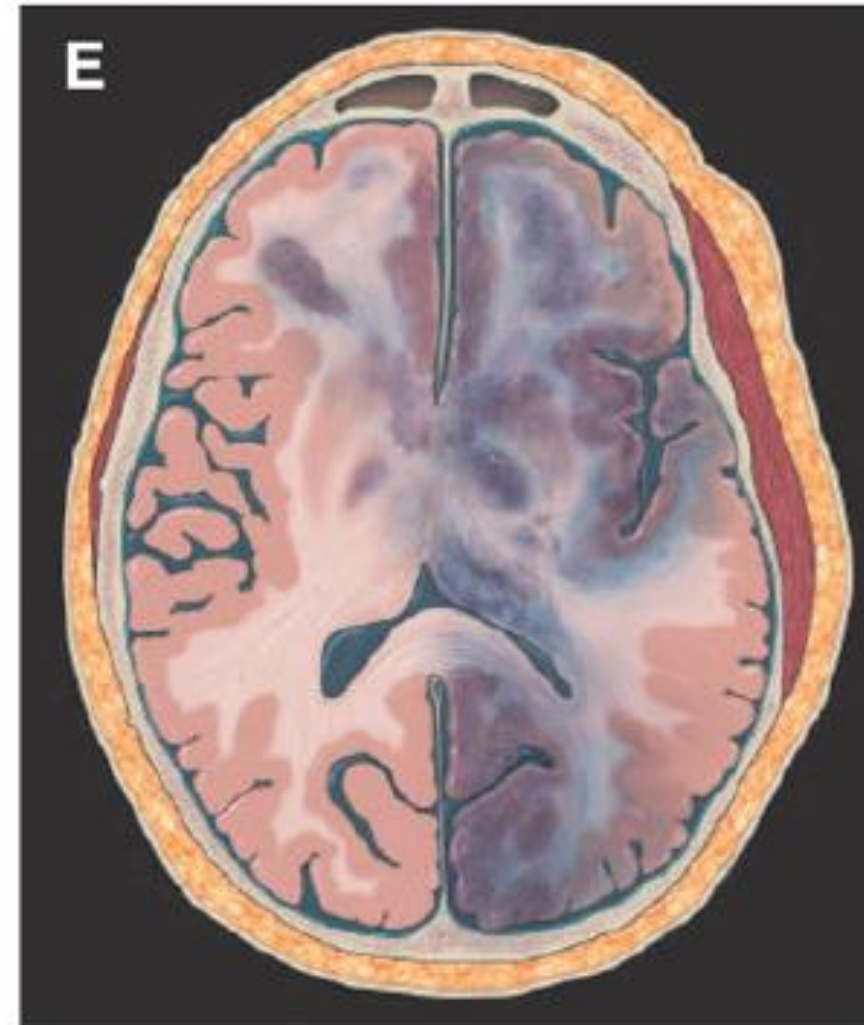
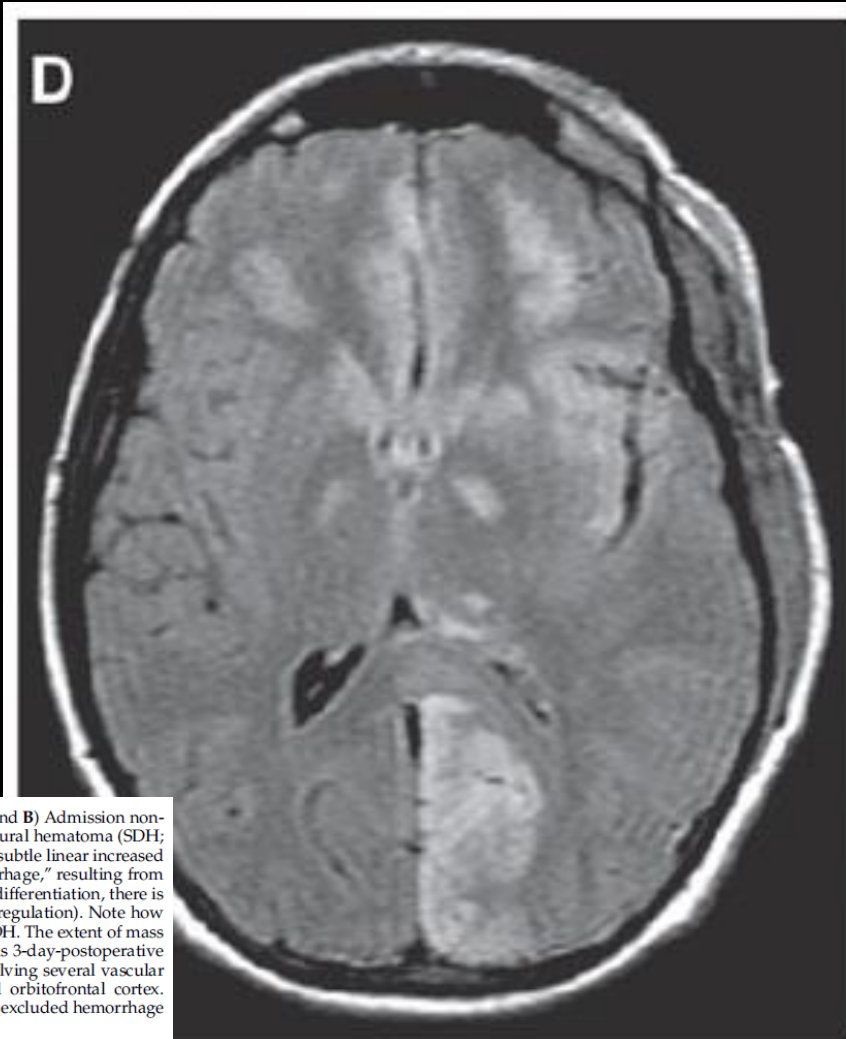

FIG. 1. (Case 6) Typical imaging findings of dysautoregulation/second-impact syndrome (DSIS). (A and B) Admission non-contrast axial CT images, and (C) artist's rendition demonstrate a small heterogeneous left frontal subdural hematoma (SDH; white arrows), that causes complete effacement of the basal cisterns and brainstem distortion. Note the subtle linear increased density in the region of the circle of Willis (black arrow), consistent with "pseudo-subarachnoid hemorrhage," resulting from the marked elevation in intracranial pressure. Although there is preservation of the gray-white matter differentiation, there is asymmetric enlargement of the left hemisphere, consistent with hyperemic cerebral swelling (dysautoregulation). Note how side A is smaller than side B, even though the left hemisphere is mildly compressed by the overlying SDH. The extent of mass effect and midline shift is disproportional to the volume of the SDH (compare with Figs. 3 and 4). This 3-day-postoperative FLAIR MR image (D), and artist's rendition (E), demonstrate bilateral multifocal ischemic lesions involving several vascular territories, including the left posterior cerebral artery, thalamus, insular cortex, basal ganglia, and orbitofrontal cortex. Diffusion-weighted MR images were positive for acute ischemic injury, and the gradient-echo sequence excluded hemorrhage in these areas (not shown).

Syndrome du Second Impact

Second Impact Syndrom (SIS)

Imagerie

- Diagnostic différentiel avec l'effet de masse dû simplement à l'HSD : **diminution de taille de l'hémisphère comprimé**

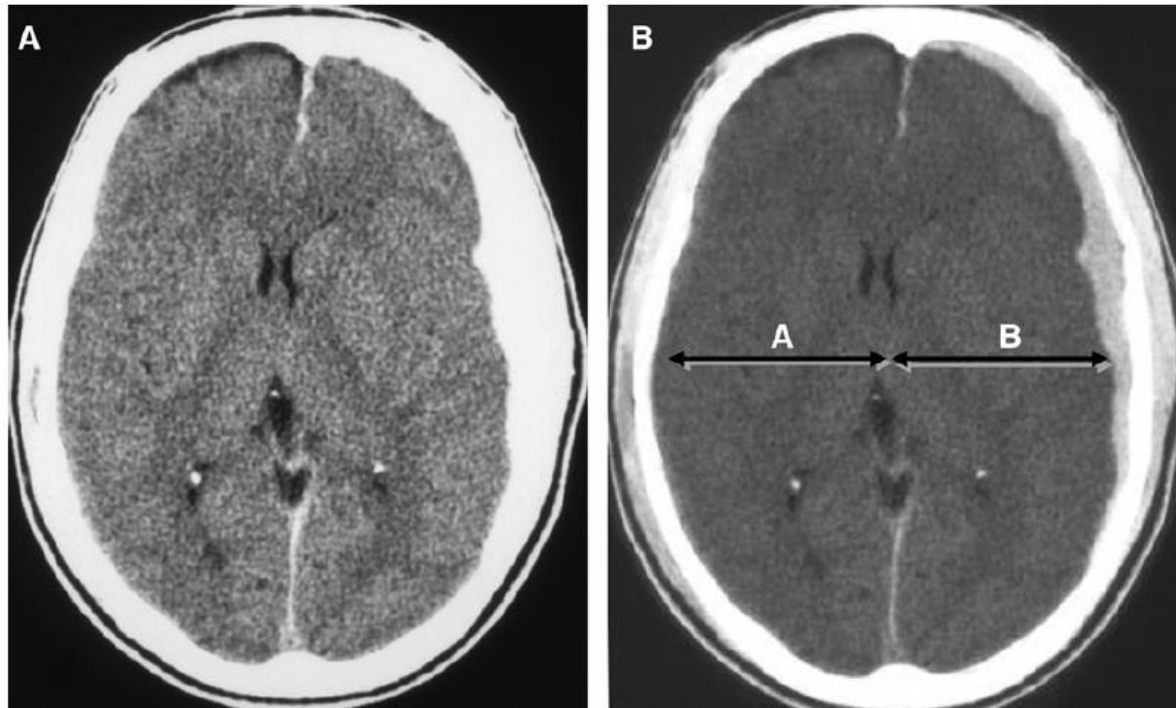


FIG. 3. Typical acute subdural hematoma (SDH) without dysautoregulation/second-impact syndrome (DSIS) in a 17-year-old male following a motor vehicle accident (compare with Figs. 1 and 2). Admission non-contrast axial CT images at narrow (A) and wide (B) window widths demonstrate a small homogeneous left frontal SDH with minimal midline shift. Note how the volumes of the cerebral hemispheres are relatively symmetrical, and that the extent of mass effect and midline shift are proportional to the volume of the SDH.

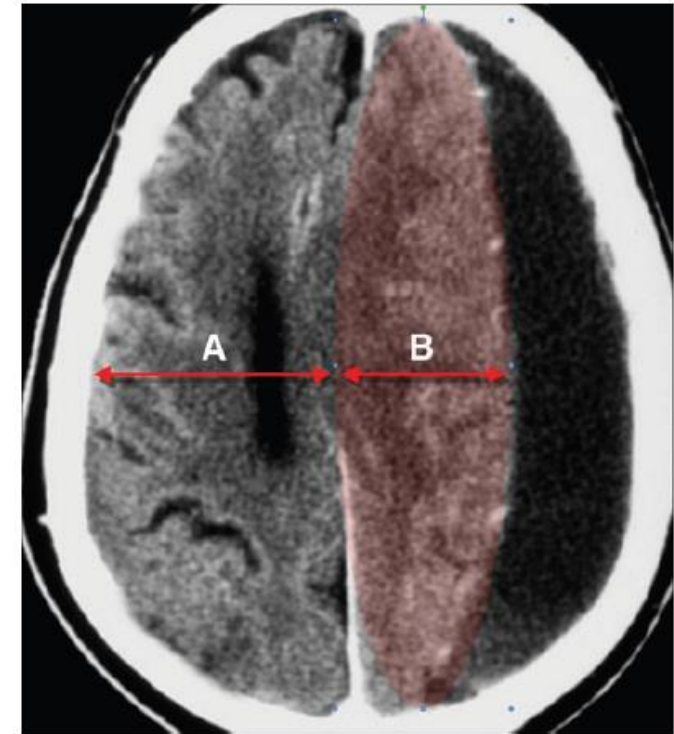



FIG. 4. Typical chronic subdural hematoma (SDH) without dysautoregulation/second-impact syndrome (DSIS) in a 65-year-old male (compare with Figs. 1 and 2). In contrast to DSIS patients, note how the volume of the left hemisphere (highlighted in red) is smaller than the right hemisphere. This is likely due to the absence of cerebral hyperemic swelling (i.e., intact autoregulation), combined with compression by the overlying SDH.

Syndrome post-commotionnel

- Définit par Pierre Marie en 1916
- Décrit initialement sous le terme de « **Syndrome subjectif des traumatisés crâniens** »
- **Absence de parallélisme anatomoclinique** : traumatisme crânien de faible intensité / plaintes fonctionnelles invalidantes
- 1^{ère} description par la société française de neurologie (1916) : troubles de l'humeur, mnésiques, du sommeil, céphalées et éblouissements
- Facteurs péjoratifs d'évolution fonctionnelle :
 - Pathologies anxio-dépressives
 - Stress psycho-sociaux
 - Situations de déséquilibre psychologique

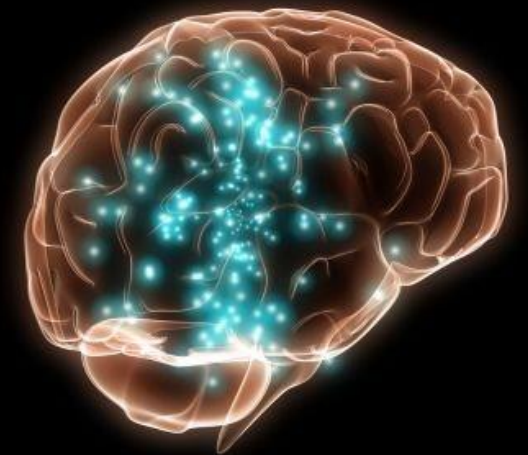

Syndrome post-
commotionnel

Syndrome subjectif des traumatisés crâniens

Clinique


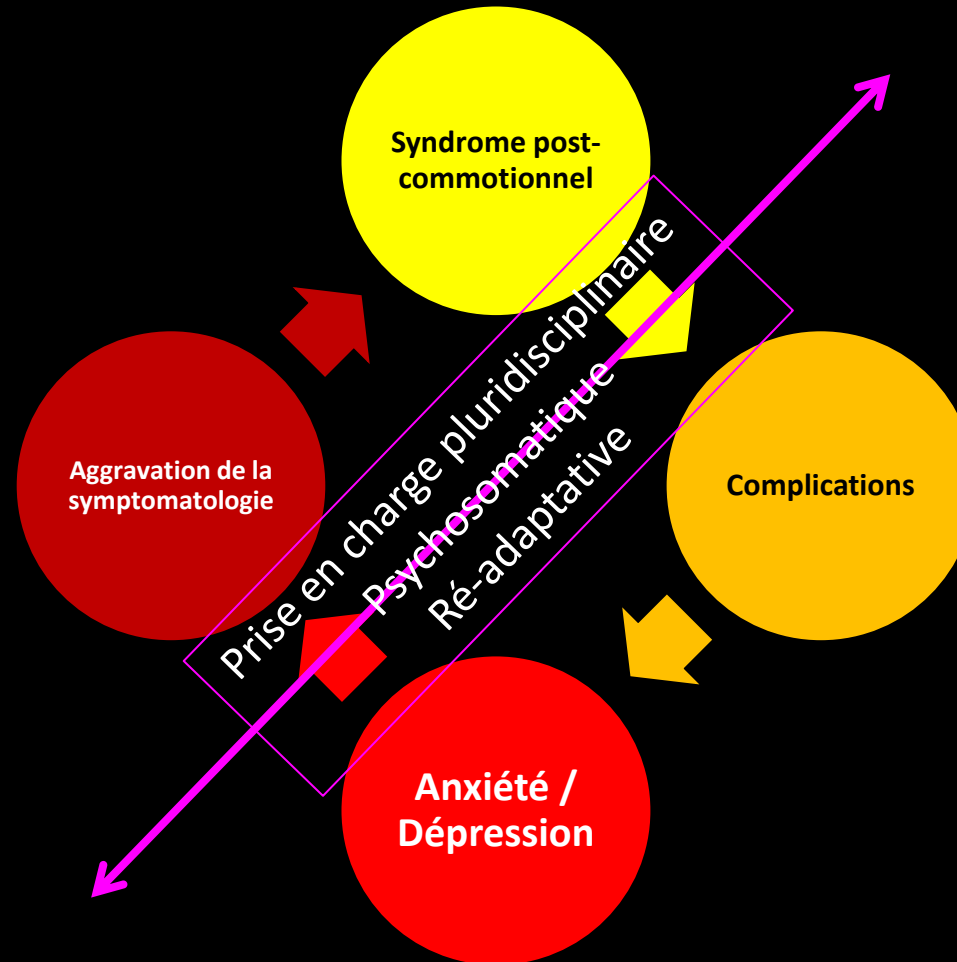

- **Symptômes physiques** : Céphalées persistantes, Vertiges, Troubles de l'équilibre, Nausées et vomissements, Fatigue et somnolence, Insomnie, Réduction de la libido, Sensibilité à la lumière et au bruit, Acouphènes, Vision double ou Vision floue, Perte du goût, de l'odorat ou de l'ouïe
- **Symptômes émotionnels** : Irritabilité, Anxiété, Agitation, Dépression, Perte des émotions, Instabilité émotionnelle ou changements d'humeur, Réduction de la résistance au stress ou à l'alcool, Agressivité
- **Symptômes cognitifs ou mentaux**: Amnésie ou troubles de la mémoire, Difficulté à effectuer des tâches mentales, Altération des capacités de jugement, Ralentissement des processus cognitifs, Difficulté à penser de façon abstraite, Problèmes de concentration, Réduction des performances professionnelles, Perturbation des relations sociales
- **Doivent apparaître dans le mois suivant le traumatisme ou doivent durer au moins 3 mois**
- Tous ces symptômes sont subjectifs !

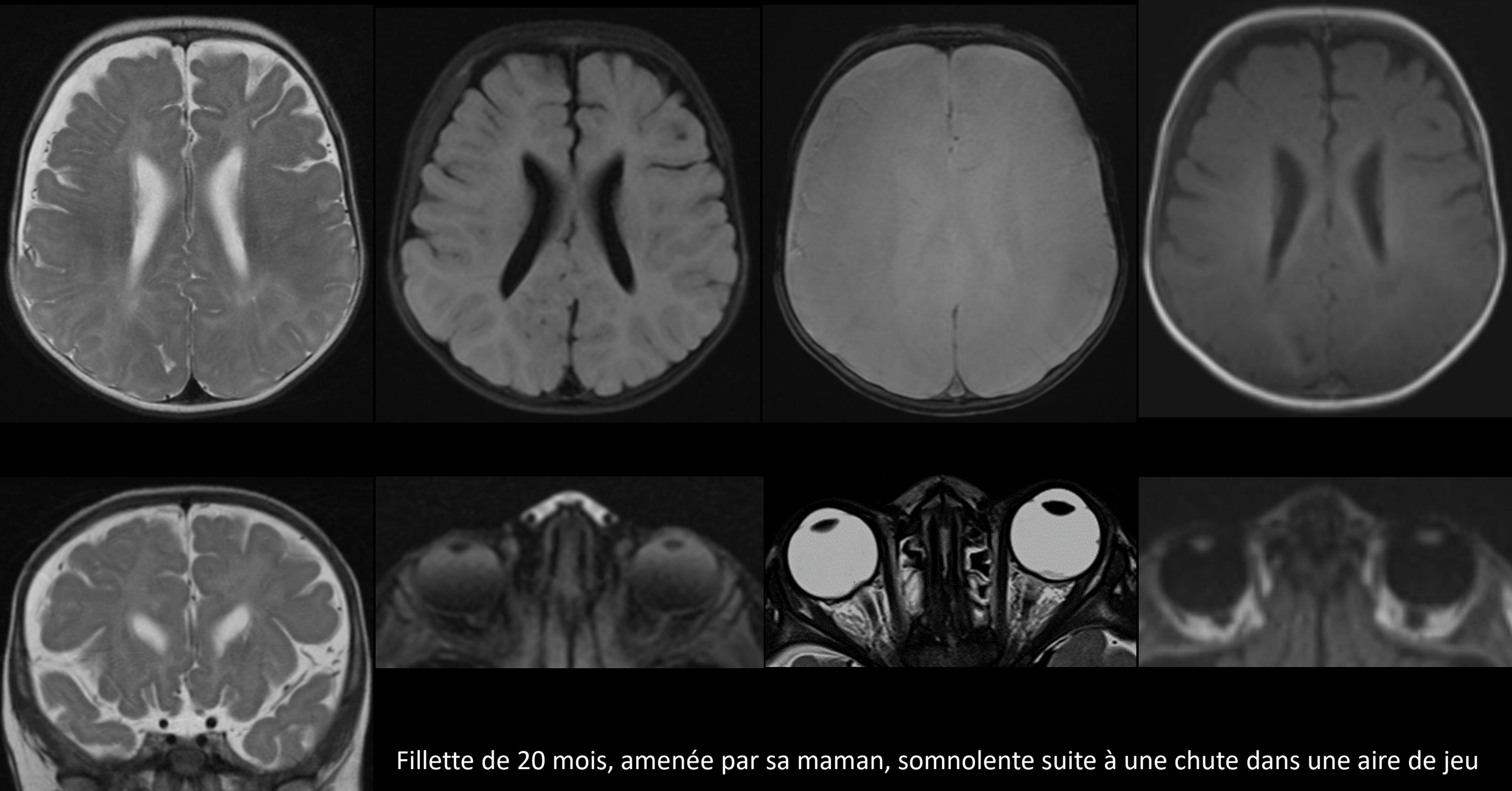


Syndrome post-commotionnel

Syndrome subjectif des traumatisés crâniens

Prise en charge

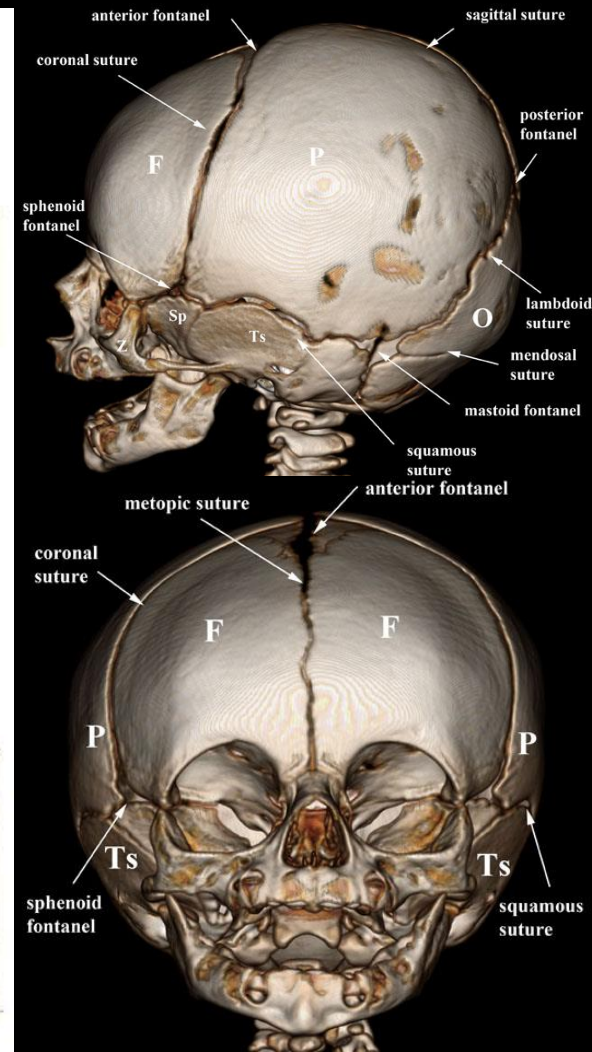




Fillette de 20 mois, amenée par sa maman, somnolente suite à une chute dans une aire de jeu

Particularités pédiatriques

- Anatomiques :
 - **Volume tête/corps** : 60-80% des enfants ont un TC vs 40% des adultes
 - **Musculature axiale moins développée**
 - **Mobilité relative des écailles osseuses au niveau des sutures** → plus grande menace sur les sinus dure-mériens
 - **Plus grande vulnérabilité à l'anoxo-ischémie** (métabolisme intense)
 - **Potentiel de réparation et de croissance**
 - **Risque de compromettre définitivement la fonction**
 - TC graves : 20% de décès
- Traumatisme :
 - **Energie cinétique moins grande** → supportent mieux certains chocs que l'adulte
 - **Maltraitance**
 - Signes d'appel atypiques chez le nourrisson
- Physiopathologie :
 - **Cisaillement-étirement** :
 - La déformation osseuse absorbe une grande partie de l'énergie du choc
 - Déchirures vasculaires ou parenchymateuses
 - **Coup-contrecoup** :
 - Lorsque la boîte crânienne résiste à la déformation
 - Lésions de compression / dépression
 - Lésion du mésencéphale



Particularités pédiatriques

Traumatisme crânien non accidentel (TCNA)

= Syndrome du bébé secoué

- SBS = sous-ensemble des traumatismes crâniens infligés ou TCNA, dans lequel c'est le secouement, seul ou associé à un impact, qui provoque le traumatisme cranio-cérébral
- **Les secousses en causes sont toujours violentes**, produites le plus souvent par une saisie manuelle du thorax du bébé sous les aisselles. Les décélération brutales antéro-postérieures de la tête sont responsables d'un ballonnement du cerveau dans la boîte crânienne et de l'arrachement des veines ponts situés à la convexité
- **Survient la plupart du temps chez un nourrisson de moins de 1 an et dans 2/3 des cas de moins de 6 mois**

Facteurs de risque :

- Sexe masculin
- Prématurité ou complications médicales périnatales
- Séparation mère enfant en période néonatale
- Grossesse multiple ou rapprochée
- Grossesse non désirée
- Pleurs inconsolables
- Difficultés d'acquisition d'un rythme de sommeil régulier; troubles du sommeil
- Difficultés alimentaires
- Interventions antérieures des services sociaux

Particularités pédiatriques

Traumatisme crânien non accidentel (TCNA)

= Syndrome du bébé secoué – HAS 2017

LÉSIONS OBSERVÉES EN CAS DE SECOUEMENT

En cas de secouement, des lésions intracrâniennes (mninges et parenchyme cérébral) et/ou spinales (moelle épinière et enveloppes) et/ou oculaires sont susceptibles de survenir.

D'autres lésions peuvent être associées : lésions des parties molles de la nuque, fractures des membres ou du rachis, de la cage thoracique, en particulier des côtes, du crâne, lésions cutanées ou muqueuses à type d'ecchymose ou hématome.

Lésions intracrâniennes

■ Hématomes sous-duraux (HSD)

- Plurifocaux, ils sont uni ou bilatéraux, dans la faux du cerveau et/ou la tente du cervelet. Ils peuvent être associés à des hémorragies sous-arachnoïdiennes.
- La prédominance de l'hématome sous-dural et la présence de caillots au vertex en raison de la rupture de veines ponts sont, à la phase aiguë, des éléments essentiels du diagnostic.
- Une hémorragie de la faux du cerveau ou de la tente du cervelet est très évocatrice du diagnostic.
- Les HSD ne sont pas toujours visibles initialement car ils peuvent être masqués par l'œdème cérébral.

■ **Lésions cérébrales** : elles peuvent être anoxiques, œdémateuses ou à type de contusion, localisées ou diffuses, ou encore à type de lacérations cérébrales.

■ **Lésions tardives** : encéphalopathie multikystique, porencéphalie, atrophie cérébrale.

Particularités pédiatriques

Traumatisme crânien non accidentel (TCNA)

= Syndrome du bébé secoué – HAS 2017

Lésions médullaires et intra rachidiennes

Les lésions médullaires (contusion, hématome, section...) et les hématomes sous-duraux intrarachidiens ne sont pas toujours associés à des fractures vertébrales. Les HSD intrarachidiens sont très fortement corrélés au TCNA (par opposition au traumatisme accidentel).

Lésions oculaires et périoculaires

■ Hémorragies rétinienne

Les HR sont très rares chez le jeune enfant après 1 mois et n'existent pas chez le jeune enfant en bonne santé.

- Les HR sont fortement corrélées au TCNA *versus* traumatisme accidentel.
- Les HR peuvent être unilatérales ou bilatérales.
- Les HR sont quasi pathognomoniques du SBS quand elles touchent la périphérie de la rétine et/ou plusieurs couches de la rétine, qu'elles soient bilatérales ou unilatérales, avec parfois rétinopathie hémorragique, pli rétinien péri-maculaire. Ce type de lésions peut se voir également après écrasement céphalique ou AVP à haute cinétique ou chute de grande hauteur (plusieurs étages).
- Mais d'autres types d'HR peuvent se voir.
- Elles sont absentes dans environ 20 % des cas. Elles ne sont donc pas indispensables au diagnostic, mais leur présence est un argument fort en faveur du diagnostic de secouement.
- Leur sévérité est corrélée à celle du TCNA.

■ Hémorragie du vitré.

■ Hémorragies de la cavité orbitaire (muscles, graisse, gaine de l'origine du nerf optique).

■ Lésions tardives : hypoperfusion de la rétine (ischémie).

Particularités pédiatriques

Traumatisme crânien non accidentel (TCNA)

= Syndrome du bébé secoué – HAS 2017

BILAN CLINIQUE ET PARACLINIQUE

- **Bilan clinique** : examen complet, en particulier neurologique, courbes du PC, de poids et de la taille, recherche d'éventuelles lésions traumatiques (qu'il faut photographier), état de la fontanelle.
- **Examen minutieux du carnet de santé.**
- **Scanner cérébral sans injection** : examen de première intention en urgence. Il doit comporter des coupes sur l'ensemble du crâne incluant le sommet avec reconstructions tridimensionnelles de la boîte crânienne. **L'échographie transfontanelle** n'est pas indiquée pour le diagnostic d'hémorragies sous-durales ou méningées.
- **Examen ophtalmologique après dilatation et utilisation d'un ophtalmoscope indirect si possible** : il doit être fait si possible dans les 24 heures et au plus tard dans les 48 à 72 heures après l'entrée à l'hôpital par un ophtalmologiste expérimenté. Les résultats doivent être accompagnés au moins d'un schéma. Les photographies des lésions à l'aide d'un appareil portable sont préconisées. Elles permettent la télémédecine (interprétation par un ophtalmologiste pédiatrique), l'appréciation de l'évolution des lésions et l'archivage.
- **IRM cérébrale** : elle est à faire dès que l'enfant est stable, idéalement dans la première semaine. Elle a un intérêt pronostique et également diagnostique en cas de doute sur le scanner initial. Elle doit comporter au minimum des coupes axiales et sagittales en pondération T1, axiales en pondération T2, diffusion et T2*. Elle permet un bilan complet des lésions parenchymateuses et extraparenchymateuses hémorragiques ou non ; elle permet de mettre en évidence les ruptures de veines ponts (séquences T2*) sous la forme d'images arrondies ou linéaires dites « en sucette » ou « en têtard ».
- En **cas de doute diagnostique**, une **exploration cervicale complète** doit être effectuée avec une séquence sagittale STIR pour les lésions ligamentaires et une séquence axiale T1.
- Dans le cas où le diagnostic demeure incertain et en cas de fracture rachidienne, une **exploration médullaire complète** (séquences sagittales et axiales T1 et T2) doit aussi être effectuée.

CRITÈRES DIAGNOSTIQUES

Ces critères diagnostiques reposent exclusivement sur les lésions objectivées par le bilan et l'histoire rapportée et non sur les facteurs de risque.

Chez un nourrisson, en cas d'histoire clinique absente, fluctuante ou incompatible avec les lésions cliniques ou l'âge de l'enfant, et après élimination des diagnostics différentiels :

- le diagnostic de traumatisme crânien non accidentel par secouement est certain en cas de :
 - ▶ HSD plurifocaux avec caillots à la convexité (vertex) traduisant la rupture de veines-ponts,
 - ▶ ou HSD plurifocaux et HR quelles qu'elles soient,
 - ▶ ou HSD unifocal avec lésions cervicales et/ou médullaires ;
- le diagnostic de traumatisme crânien non accidentel par secouement est probable en cas de :
 - ▶ HSD plurifocaux même sans aucune autre lésion,
 - ▶ ou HSD unifocal avec HR intrarétiniennes limitées au pôle postérieur,
 - ▶ ou HR touchant la périphérie et/ou plusieurs couches de la rétine, qu'elles soient uni ou bilatérales.

Dans tous les cas, la probabilité de maltraitance est augmentée en cas de lésions associées récentes ou anciennes :

- lésions cérébrales hypoxiques diffuses ou de lacération ;
- lésions cervicales et/ou médullaires ;
- fractures du squelette ;
- ecchymoses en particulier de la face, du cou ou du torse ;
- lésions traumatiques, viscérales thoraciques ou abdominales (foie, pancréas, tube digestif, etc.).

Lorsque le diagnostic est établi ou fortement suspecté, l'enfant doit être considéré comme un traumatisé crânien grave, à risque particulièrement élevé de manifestations convulsives, et bénéficier d'une hospitalisation en soins intensifs pédiatriques, avec avis neurochirurgical.

En cas d'histoire clinique constante, compatible avec les lésions et avec l'âge de l'enfant, et décrivant un traumatisme crânien accidentel violent :

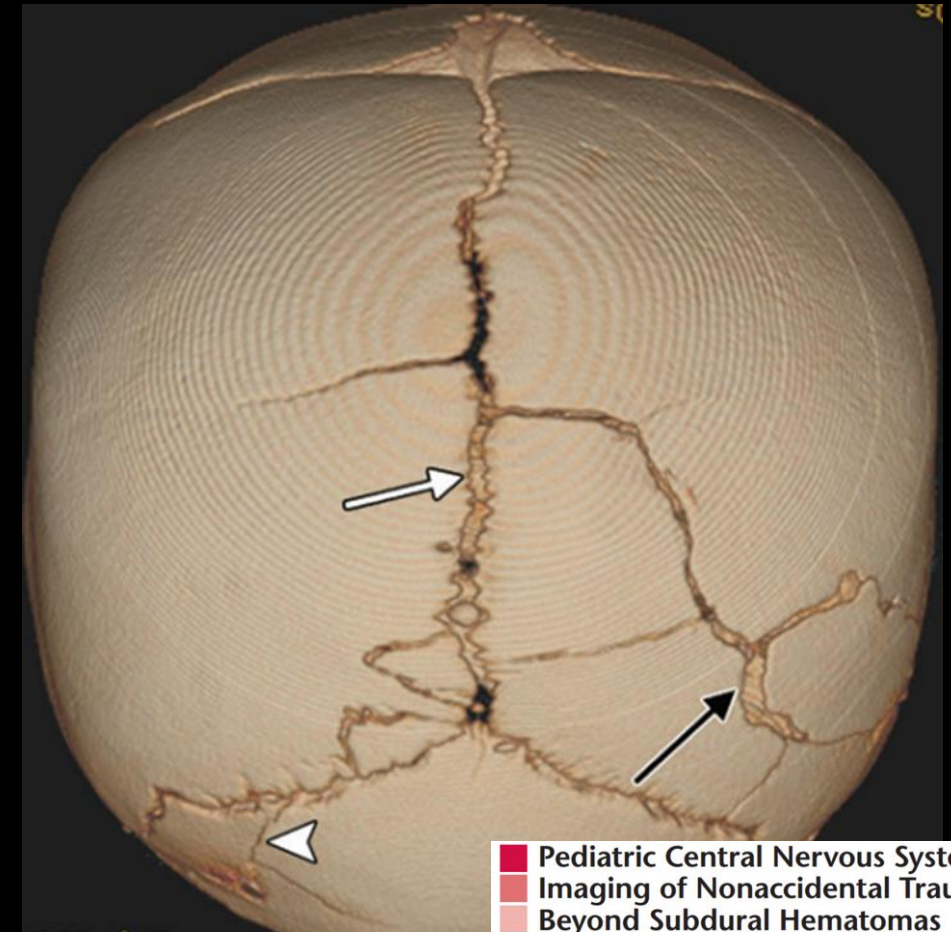
- **le diagnostic de traumatisme crânien par secouement peut être écarté** si on constate un HSD unifocal, avec des traces d'impact, uni ou controlatérales, compatibles avec le mécanisme allégué : contusion du cuir chevelu et éventuellement fracture linéaire en regard.

Particularités pédiatriques

Traumatisme crânien non accidentel (TCNA)

Fractures de la voûte

- Probabilité d'un TCNA dans une fracture de la voûte chez l'enfant estimée à 30%
- Fracture linéaire = type le plus fréquemment rencontré; pas de type de fracture spécifique au TCNA
- Une fracture complexe, une embarrure suggère un traumatisme violent
- **Détermination de l'âge de la fracture difficile !** Pas de cal osseux au niveau des fractures de la voûte comme pour les os périphériques !
- Un hématome du scalp en regard d'une fracture suggère sont caractère récent; l'inverse n'étant pas vrai !
- **Attention à bien distinguer fracture de suture :**
 - Une fracture à des bords nets, non sclérotiques et peut traverser ou élargir une suture
 - Une suture accessoire à des bords mous, en zigzag, et à tendance à rejoindre une suture principale sans la traverser

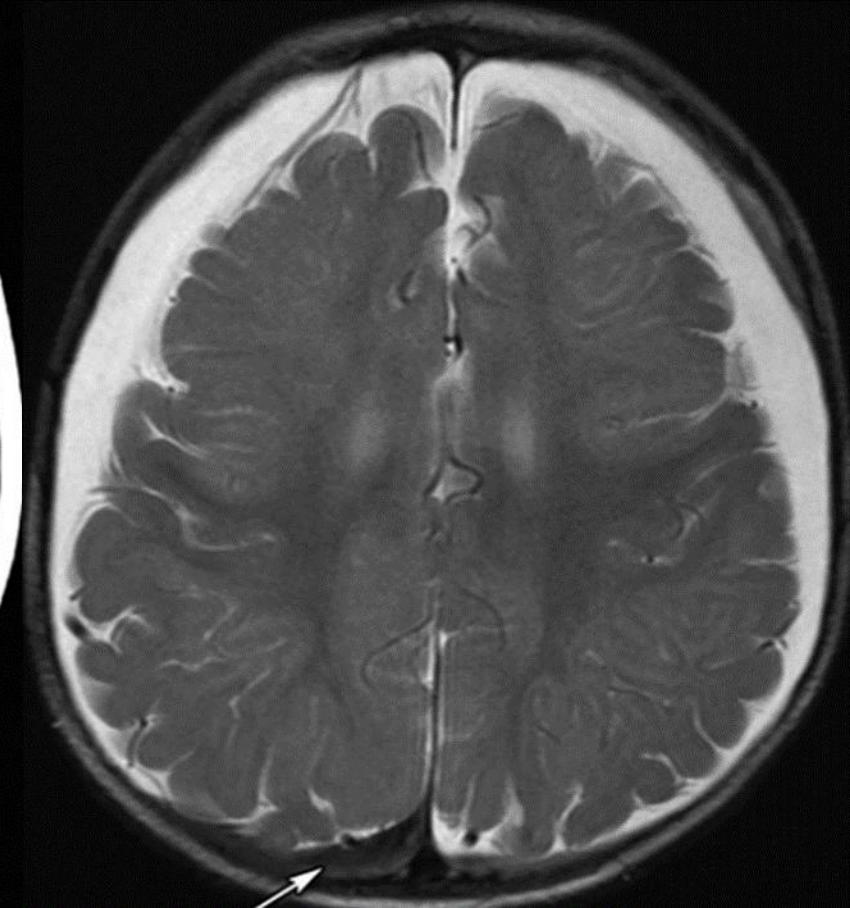
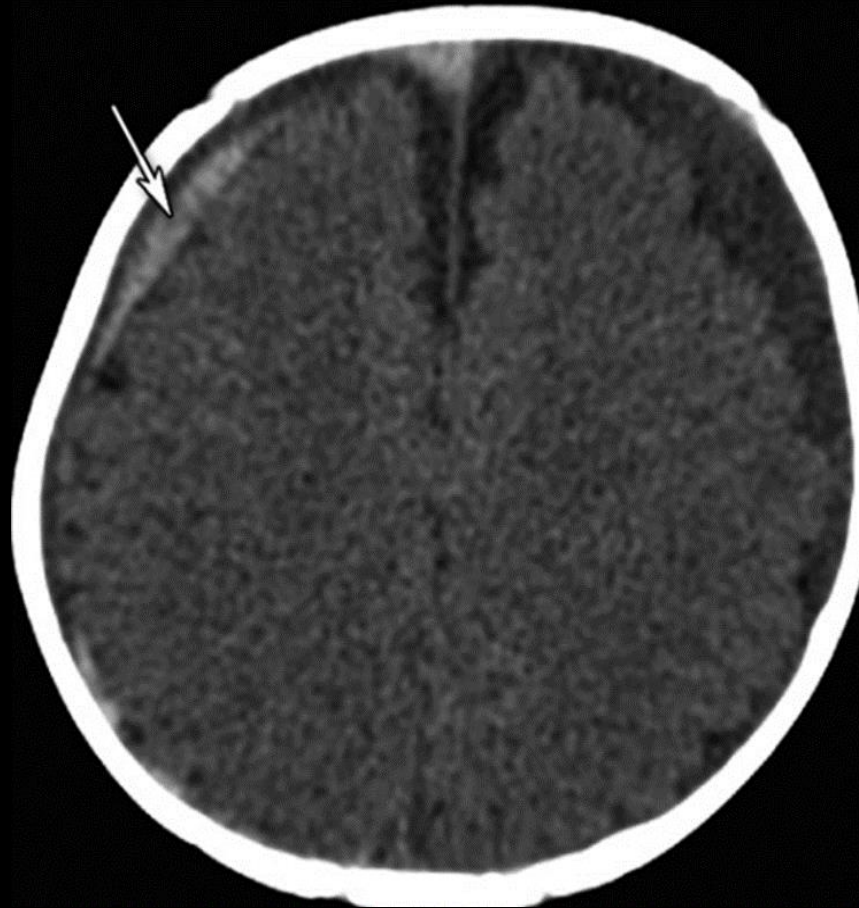


Particularités pédiatriques

- Lésions les plus fréquemment rencontrées
- Peuvent être bilatéraux, asymétriques en taille et en signal/intensité
- A distinguer d'un épanchement extra-axial bénin du nourrisson !
- Modifications potentiellement rapides de l'intensité et du signal de l'hématome : **datation difficile !**

Traumatisme crânien non accidentel (TCNA)

Hématomes sous-duraux

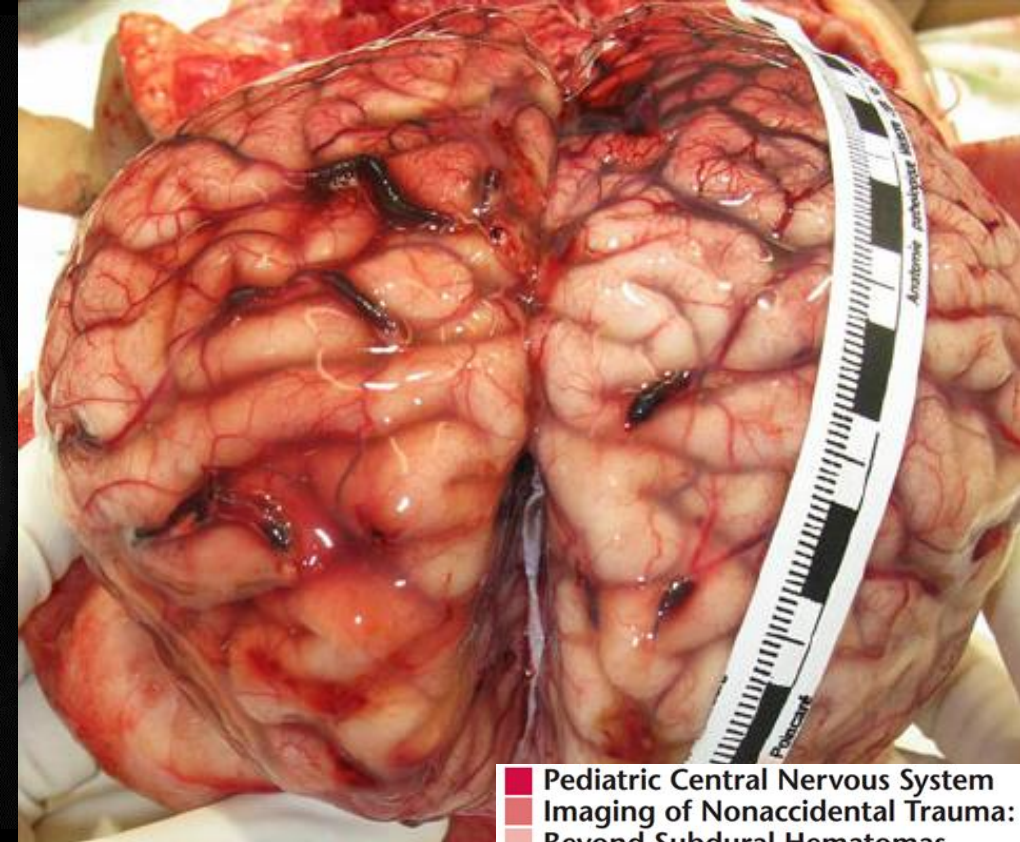
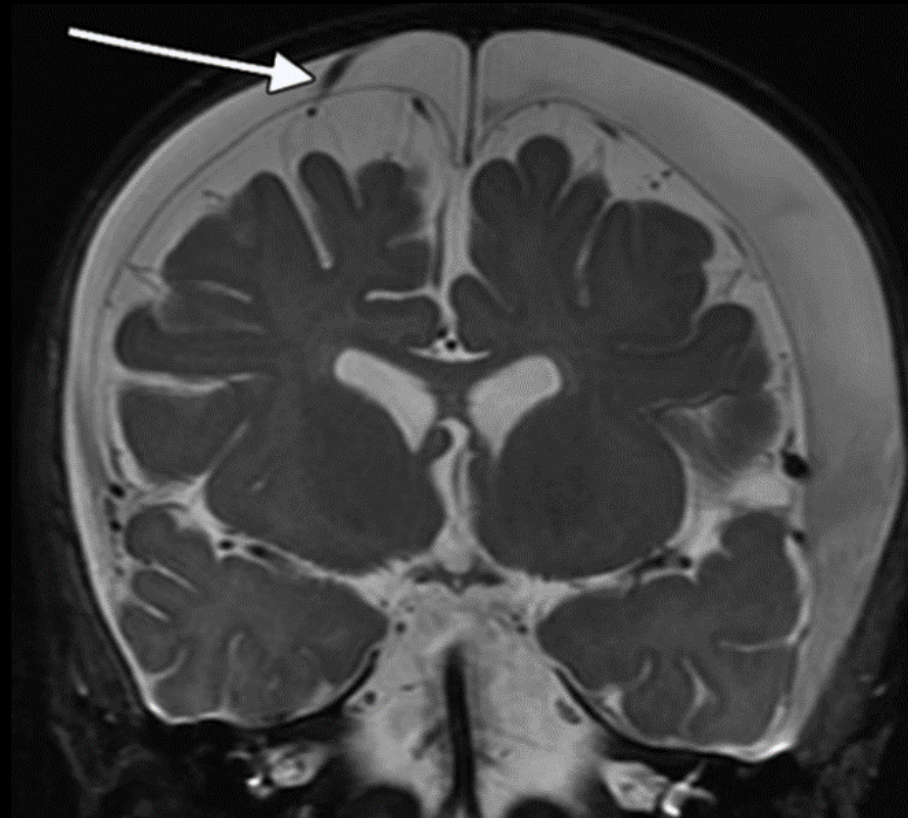


Particularités pédiatriques

- Veines ponts = petites veines tortueuses à trajet vertical connectant les veines corticales superficielles au sinus veineux sagittal supérieur
- Nombre variable (15 à 20)
- Traversent les espaces sous-arachnoïdien et sous-dural

Traumatisme crânien non accidentel (TCNA)

Rupture/Thrombose des veines ponts



Pediatric Central Nervous System
Imaging of Nonaccidental Trauma:
Beyond Subdural Hematomas

Diya Gunda, MD
Benjamin O. Cornwell, DO
Hikam M. Dahmash, MD
Sawmer Jazbeh, MD
Arsham M. Elbarbary, MD, MPH

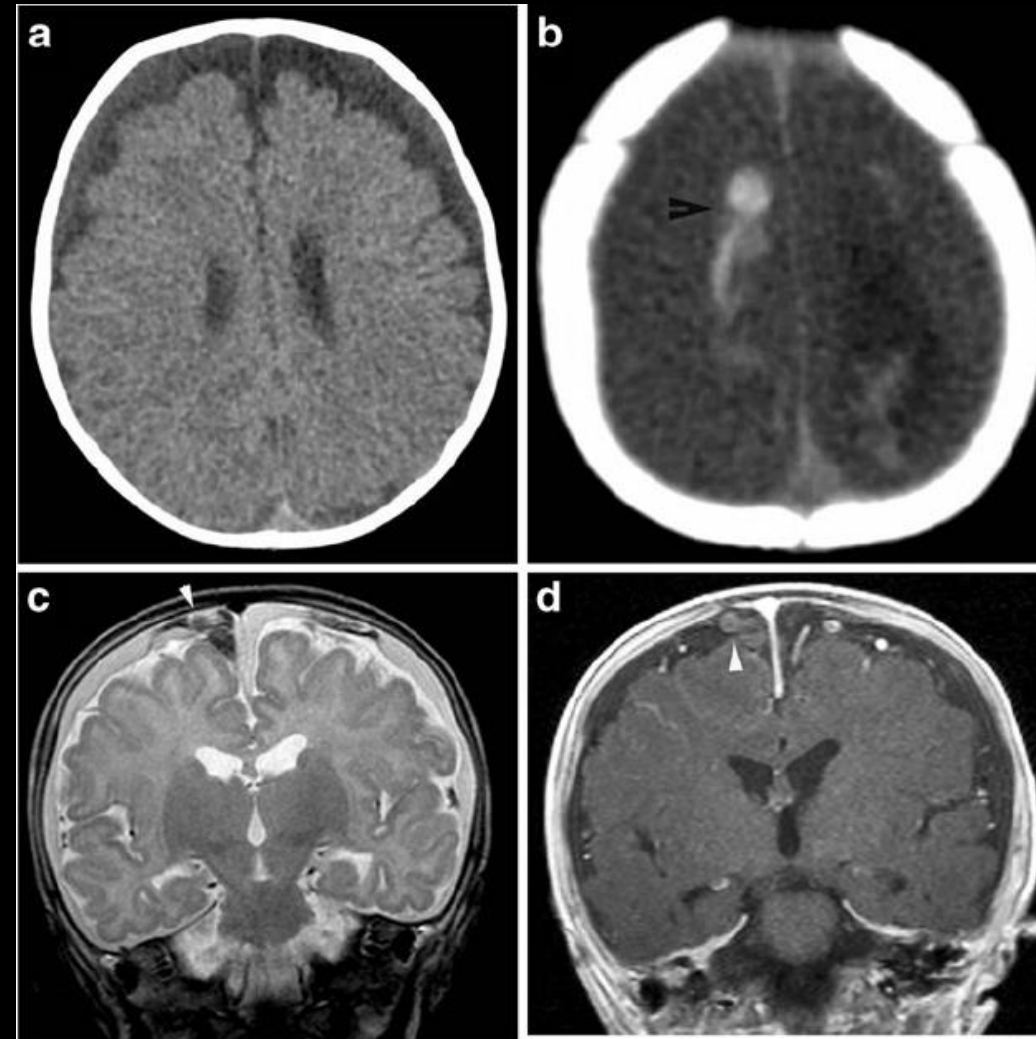
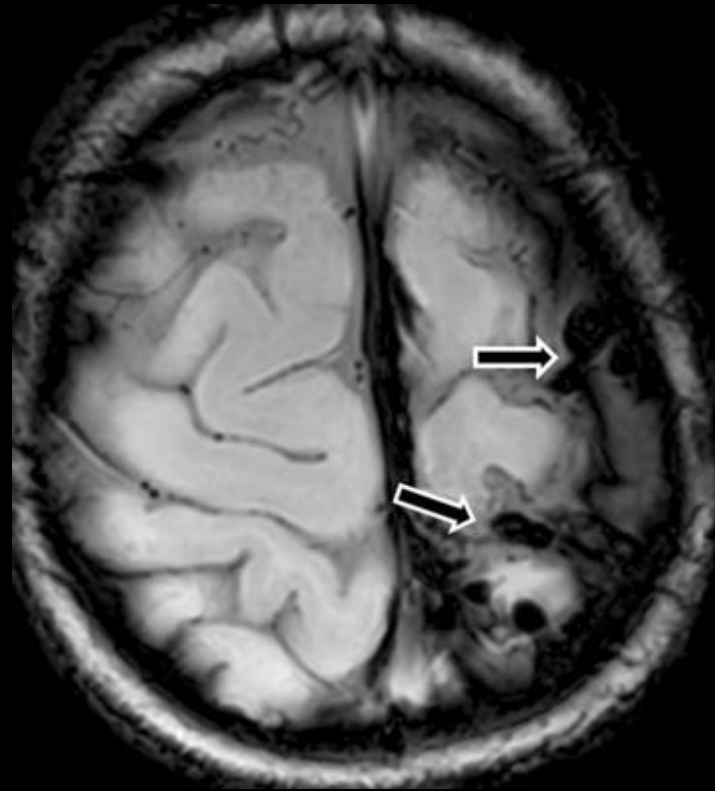
RadioGraphics 2019; 39:213-228

Particularités pédiatriques

- Rupture lors des mouvements de rotation ou d'accélération/décélération
- Après sa rupture, la veine se thrombose et donne une image classique en sucette (lollipop sign) ou têtard (tadpole sign)

Traumatisme crânien non accidentel (TCNA)

Rupture/Thrombose des veines ponts



Pediatric Central Nervous System
Imaging of Nonaccidental Trauma:
Beyond Subdural Hematomas

Deepa Gunda, MD
Benjamin O. Cornejo, DO
Hisham M. Dahmash, MD
Samer Jacob, MD
Anthony M. Alliman, MD, MPH

RadioGraphics 2019; 39:213–228

Particularités pédiatriques

Traumatisme crânien non accidentel (TCNA)

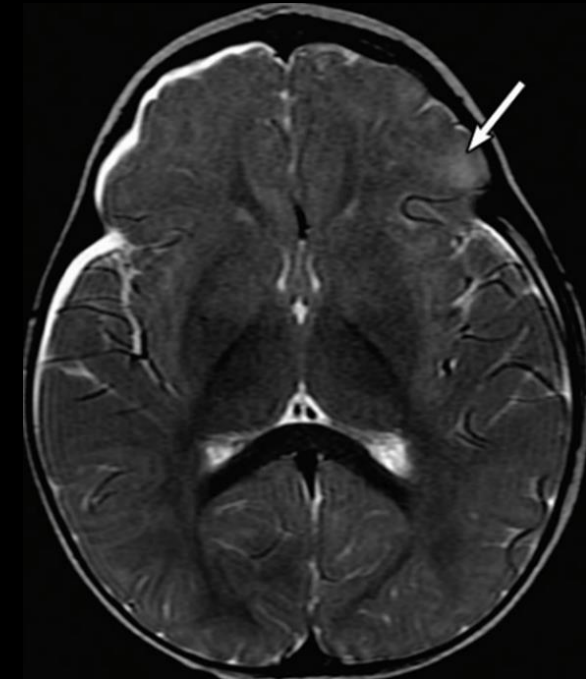
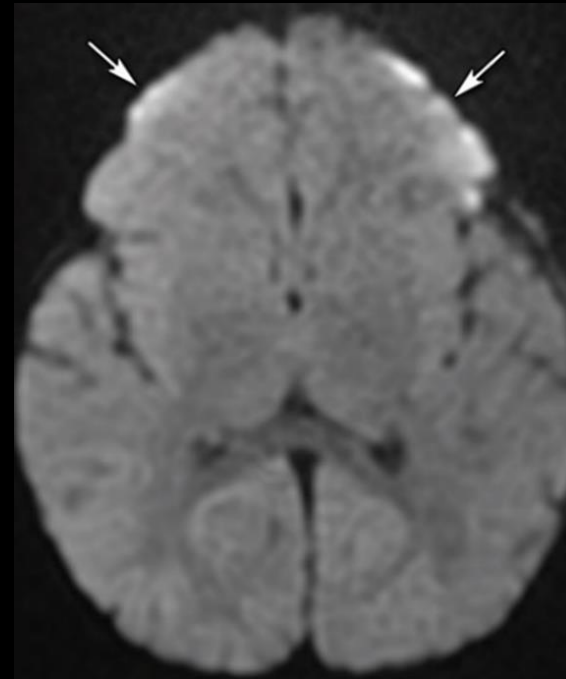
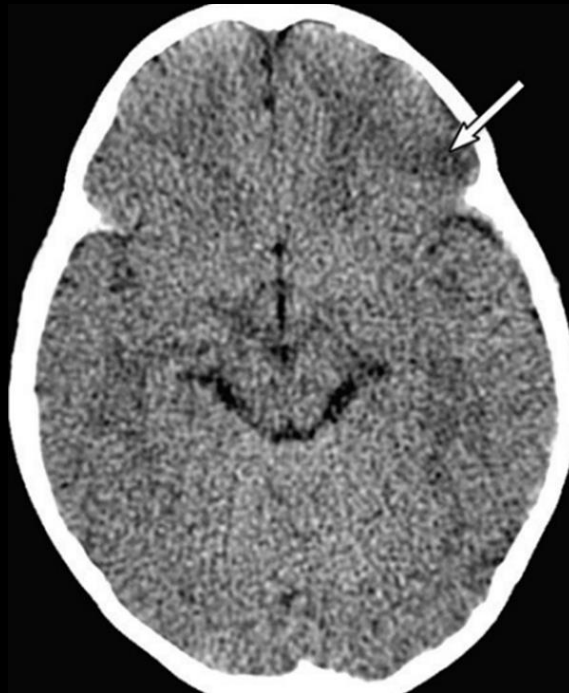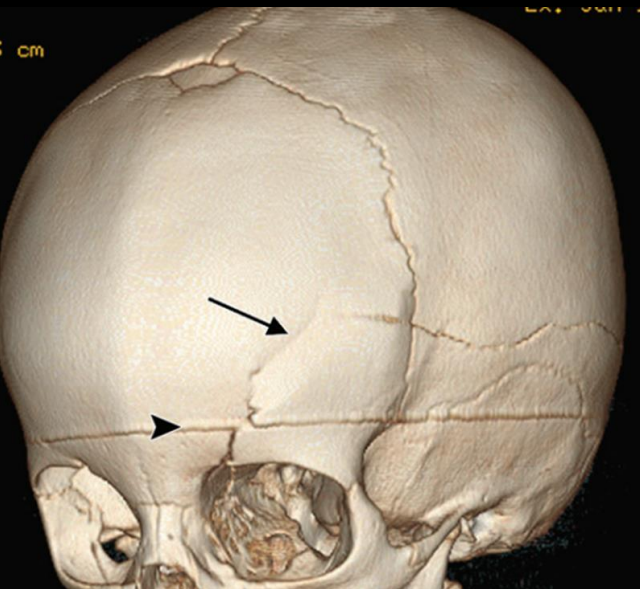
Lésions parenchymateuses cérébrales – Contusions parenchymateuses

- Non spécifiques des TCNA
- Peu fréquentes chez les petits enfants
- En regard d'une fracture ou d'une contusion des parties molles du scalp

Pediatric Central Nervous System
Imaging of Nonaccidental Trauma:
Beyond Subdural Hematomas

*Diyaa Gundi, MD
Benjamin O. Cornwell, DO
Hisham M. Dahmash, MD
Sammer Jasbeh, MD
Anthony M. Allomas, MD, MPH*

RadioGraphics 2019; 39:213–228

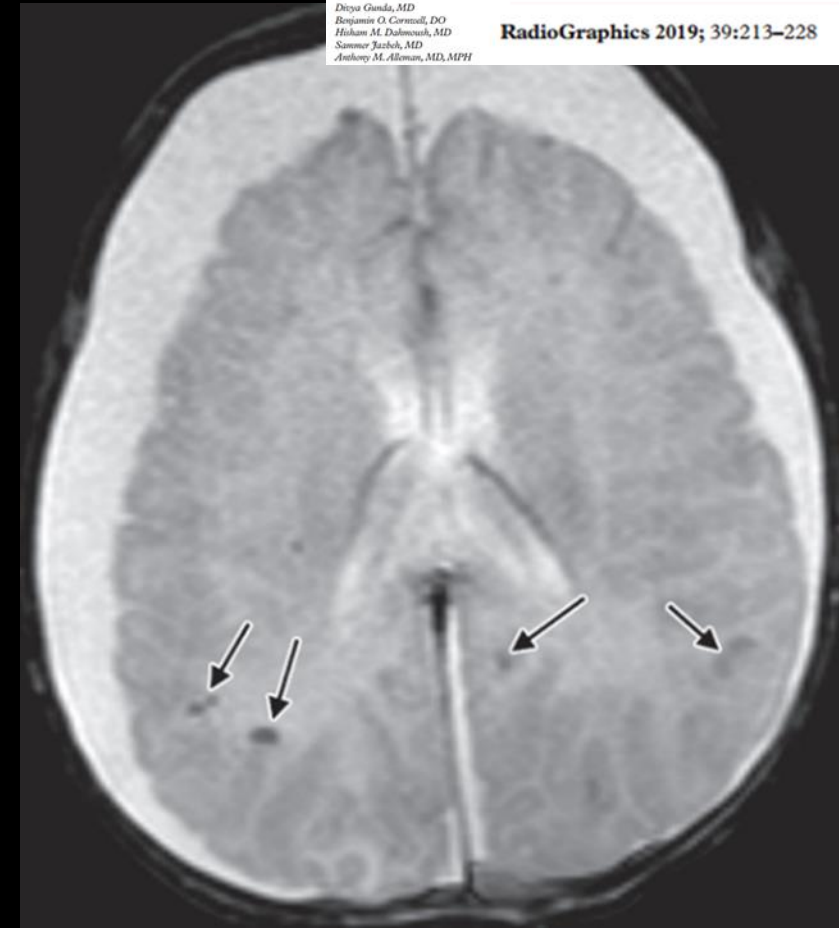
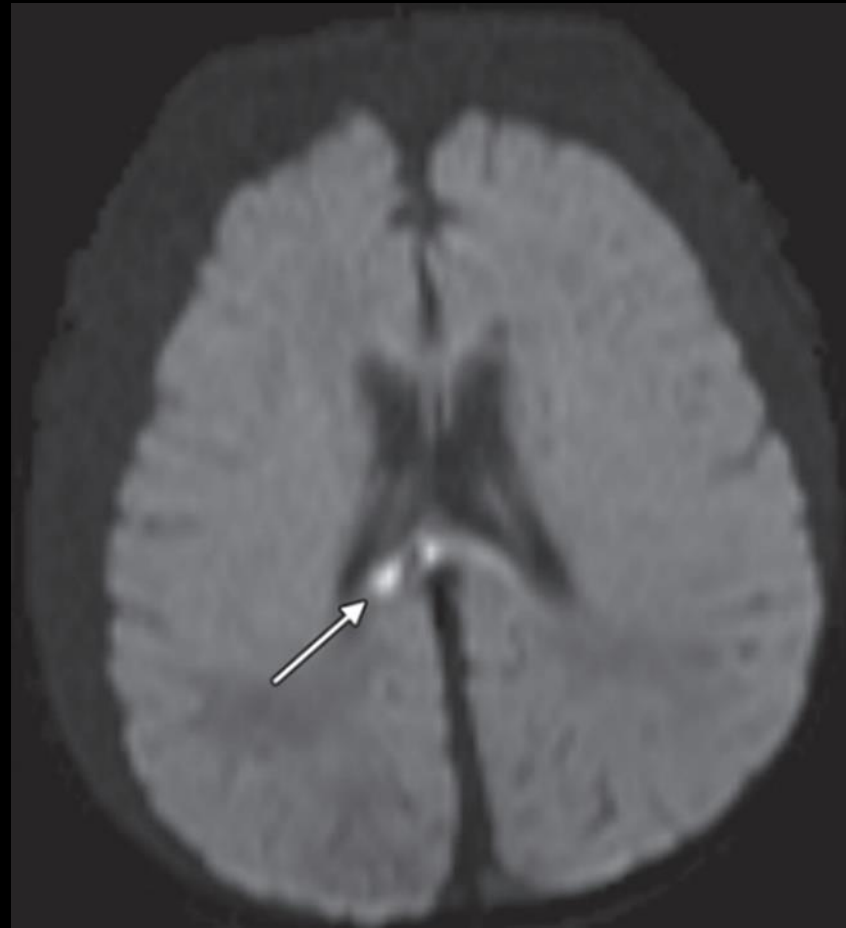

Particularités pédiatriques

- Non spécifiques du caractère accidentel ou non
- Lésions ischémiques ou hémorragiques
- Due à des forces rotationnelles ou d'accélération/décélération
- Localisations préférentielles : jonction SG/SB parasagittale, corps calleux, capsule interne, tronc cérébral

Traumatisme crânien non accidentel (TCNA)

Lésions parenchymateuses cérébrales – Lésions axonales diffuses



Pediatric Central Nervous System
Imaging of Nonaccidental Trauma:
Beyond Subdural Hematomas

*Divya Gunda, MD
Benjamin O. Corneill, DO
Hilham M. Daluwanchi, MD
Samar Jazbeh, MD
Anthony M. Allaman, MD, MPH*

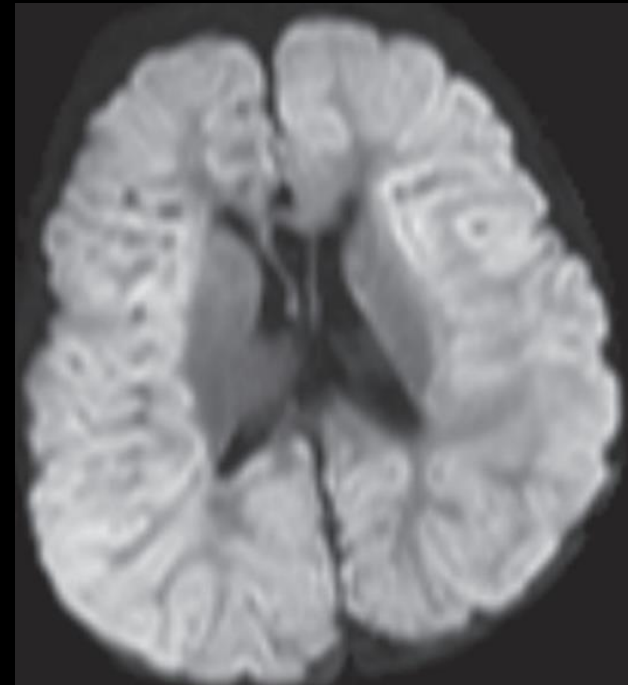
RadioGraphics 2019; 39:213–228

Particularités pédiatriques

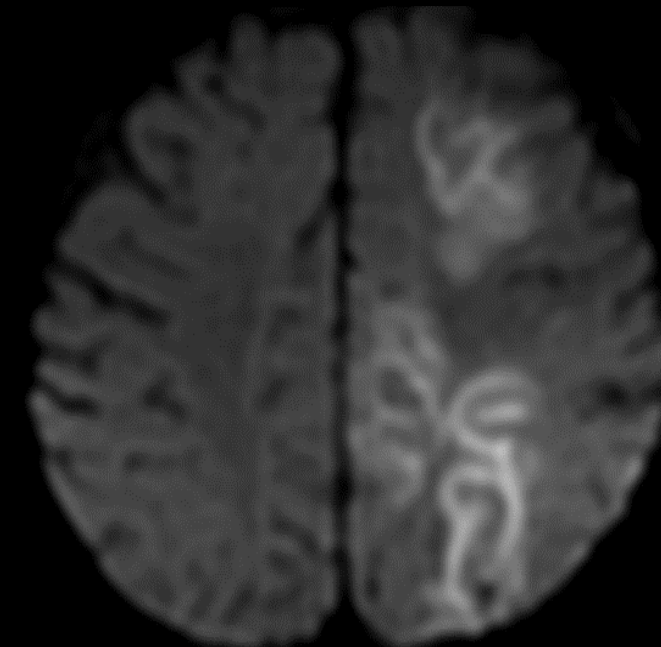
Traumatisme crânien non accidentel (TCNA)

Lésions parenchymateuses cérébrales – Lésions hypoxo-ischémiques

- Lésions hypoxo-ischémiques significativement associées aux TCNA et présentent dans environ 1/3 des cas
- 4 fois plus fréquentes dans les TCNA que dans les traumatismes accidentels
- **Physiopathologie complexe et multifactorielle** (combinaison de mécanismes de détresse respiratoire, apnées, strangulation, stress oxydatif, hypotension secondaire et vasospasme secondaire aux lésions hémorragiques...)
- **Patterns lésionnels :**
 - Lésions ischémiques multifocales ou diffuse dans des territoires non artériels
 - Lésions ischémiques dans des territoires artériels en cas de compression artérielle (engagement cérébral, strangulation)
 - **Lésions ischémiques diffuses sus-tentorielles ou dans des territoires de derniers prés +++**
 - Respect initial de la circulation cérébrale postérieure en raison de phénomènes d'auto-régulation



Lésions hypoxo-ischémiques diffuses sus-tentorielles épargnant les régions profondes



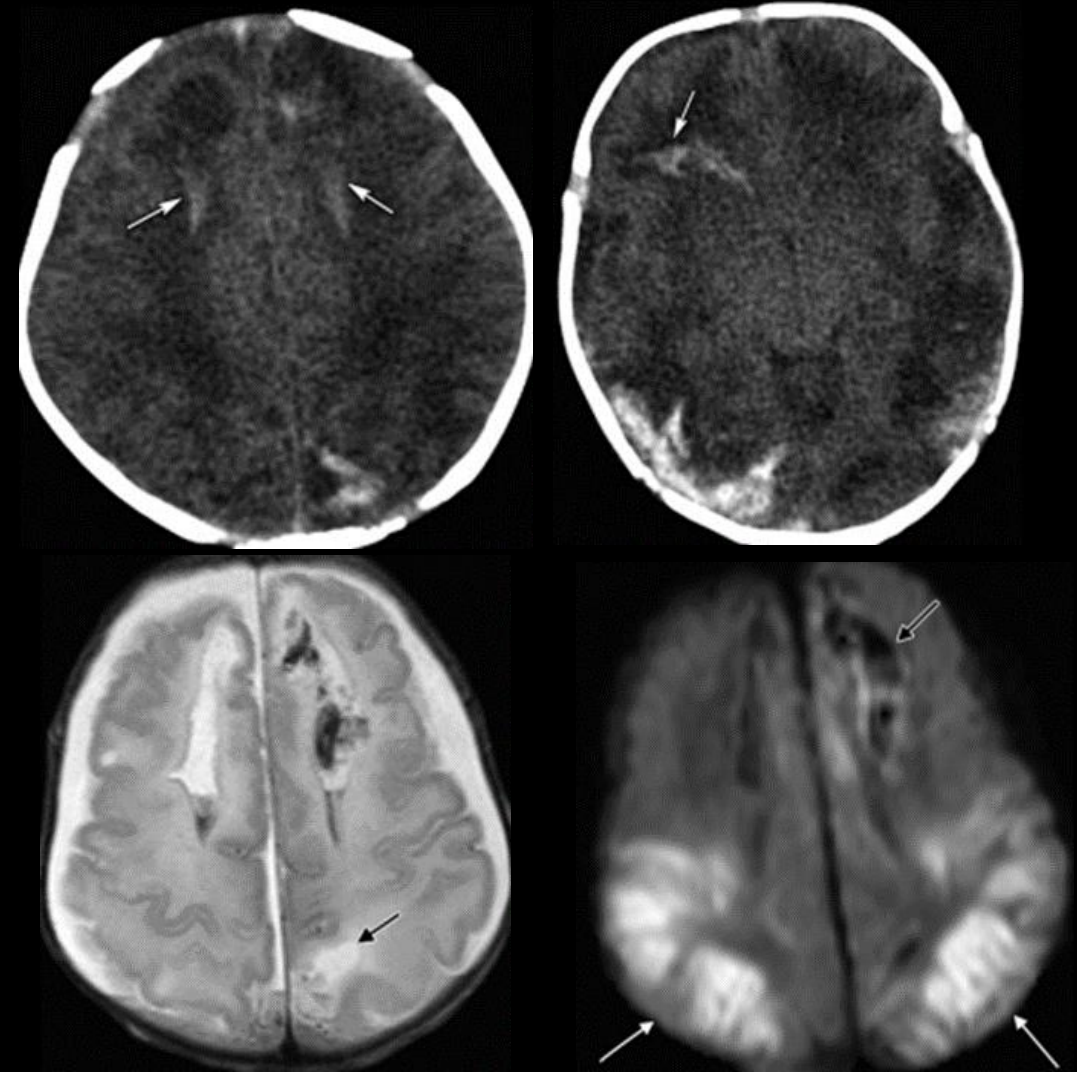
Lésions hypoxo-ischémiques pluri-focales sus-tentorielles dans les territoires de derniers prés

Particularités pédiatriques

Traumatisme crânien non accidentel (TCNA)

Lésions parenchymateuses cérébrales – Lacérations parenchymateuses

- Spécifiques au jeune enfant, le plus souvent de moins de 5 mois
- Dues à la différence de densité de la substance grise du cortex et de la substance blanche non myélinisée sous-corticale
- Se présentent sous forme de **fentes parenchymateuses bien limitées, à contours irréguliers, contenant du LCS ou du sang associées à un œdème cytotoxique ou vasogénique périlésionnel**
- Localisations frontale préférentielle mais peuvent se retrouver dans tous les lobes



Pediatric Central Nervous System
Imaging of Nonaccidental Trauma:
Beyond Subdural Hematomas

Ditya Gunda, MD
Benjamin O. Corneill, DO
Hilham M. Dahmeesh, MD
Samer Jazbeh, MD
Anthony M. Allaman, MD, MPH

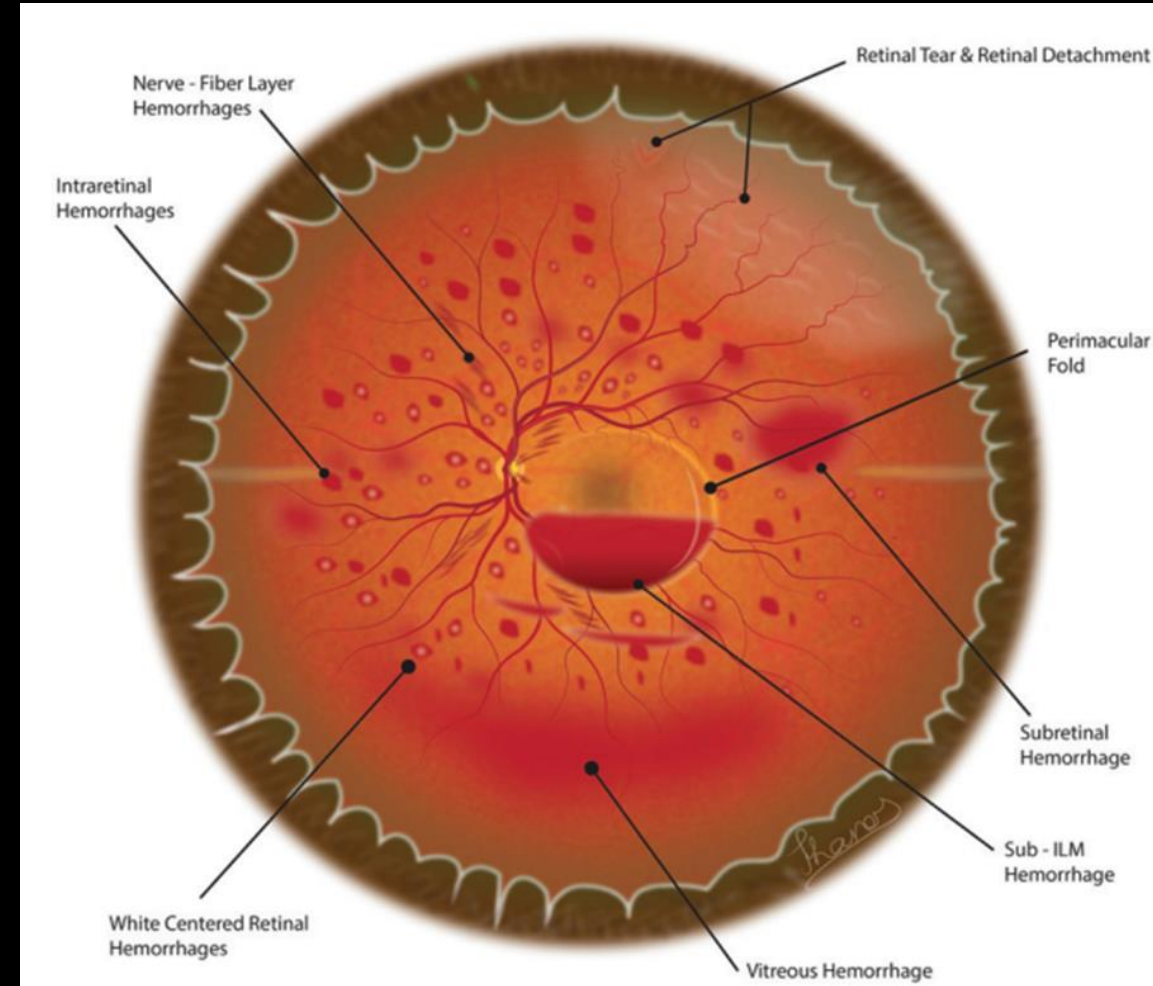
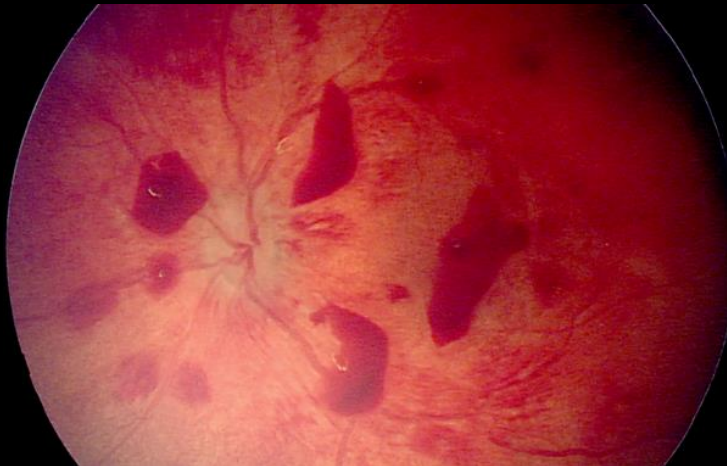RadioGraphics 2019; 39:213–228

Particularités pédiatriques

Traumatisme crânien non accidentel (TCNA)

Hémorragies rétiniennes

- Présentes dans 85 % des cas de TCNA
- Rarement retrouvées en cas de traumatisme accidentel (5%)
- Multiples, atteignant les deux yeux, avec extension périphérique à l'ora serrata à travers plusieurs couches rétinienne (intrarétiniennes, pré-rétiniennes et sous-rétiniennes)
- Les hémorragies rétiniennes peuvent compromettre la vision lorsqu'elles sont étendues au vitré
- Mécanisme : lésions de traction vitréo-rétiniennes dues aux phénomènes d'accélération/décélération

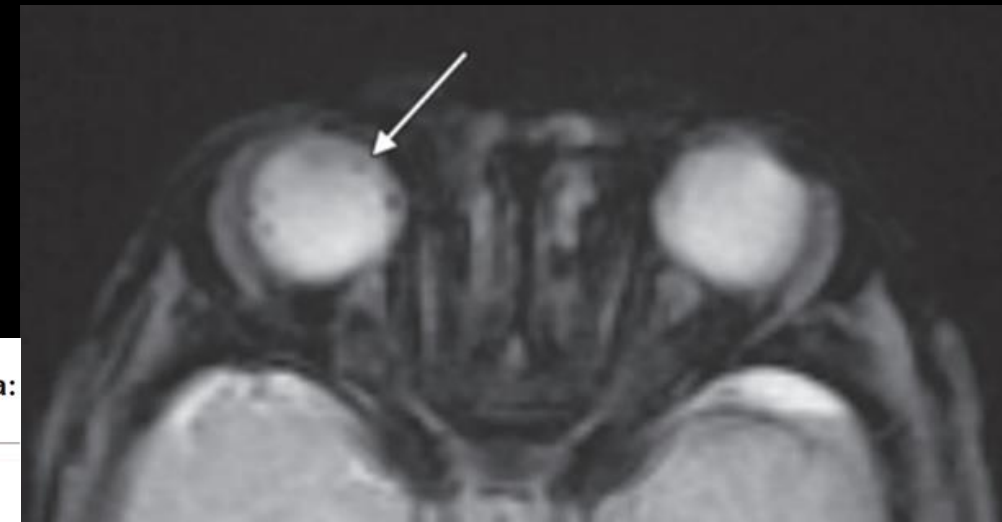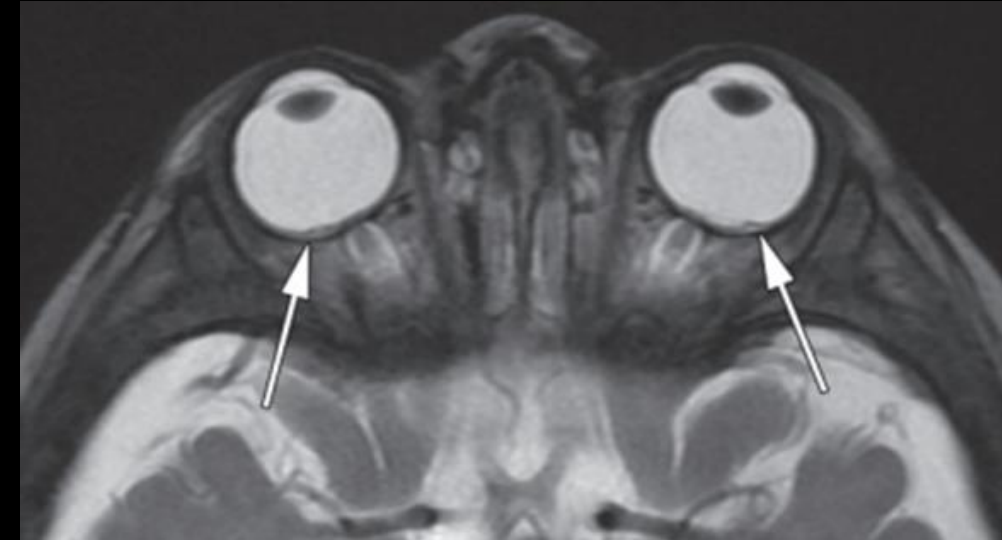
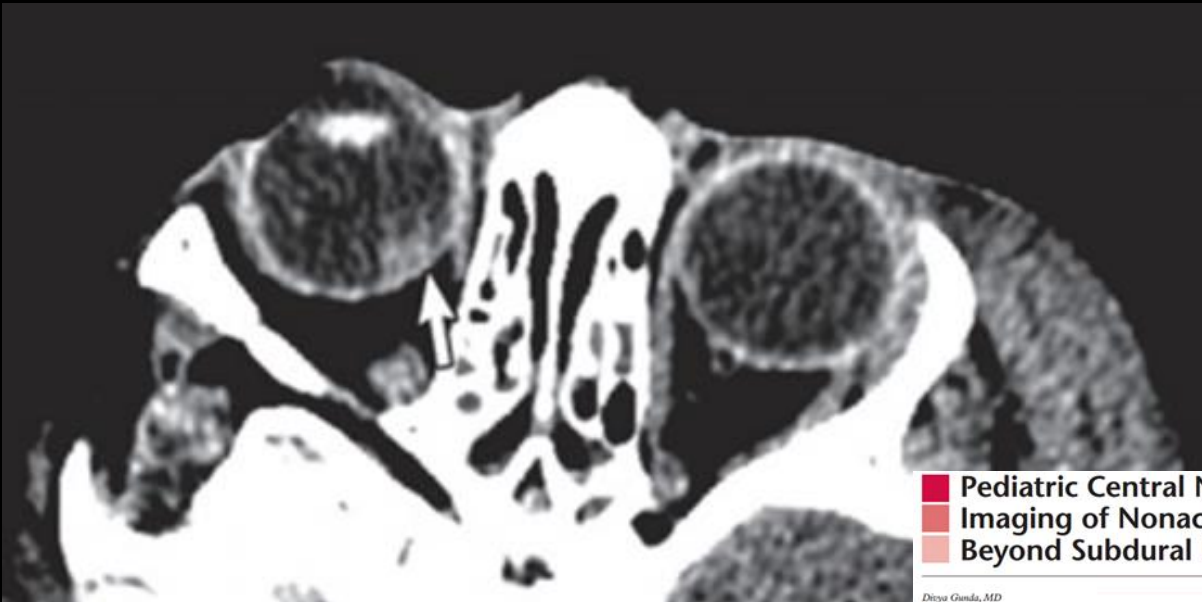


Particularités pédiatriques

Traumatisme crânien non accidentel (TCNA)

Hémorragies rétinienes

- TDM : hyperdensités focales à la parties postérieure du globe
- IRM : spots en hyposignal T2 et T2*



Pediatric Central Nervous System
Imaging of Nonaccidental Trauma:
Beyond Subdural Hematomas

Ditya Gunda, MD
Benjamin O. Cornejo, DO
Hikam M. Daluwach, MD
Samar Yazbeck, MD
Anthony M. Aleman, MD, MPH

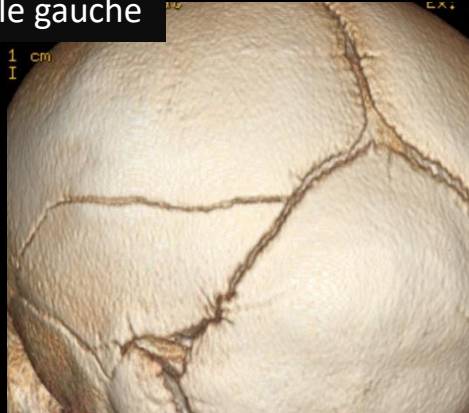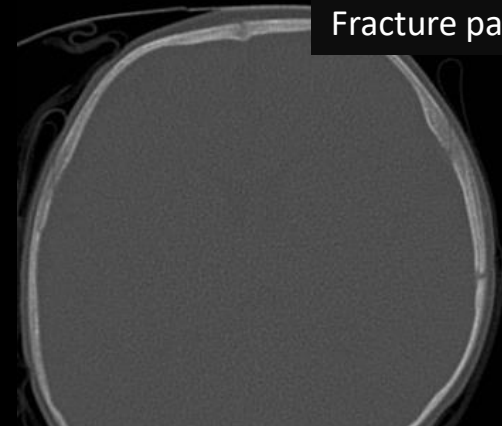
RadioGraphics 2019; 39:213–228

Particularités pédiatriques

Traumatisme crânien non accidentel (TCNA)

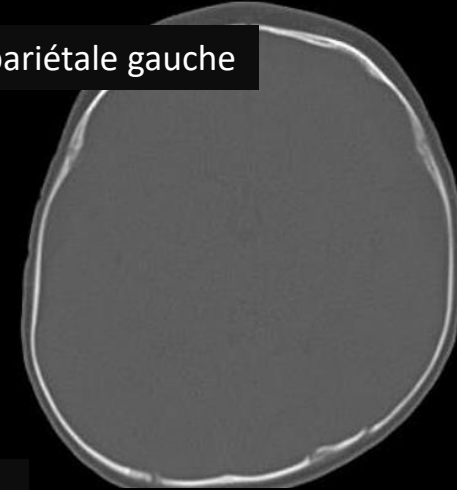
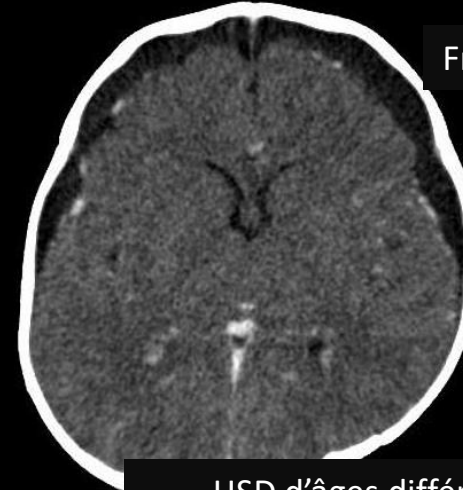
= Syndrome du bébé secoué

Fracture pariétale gauche

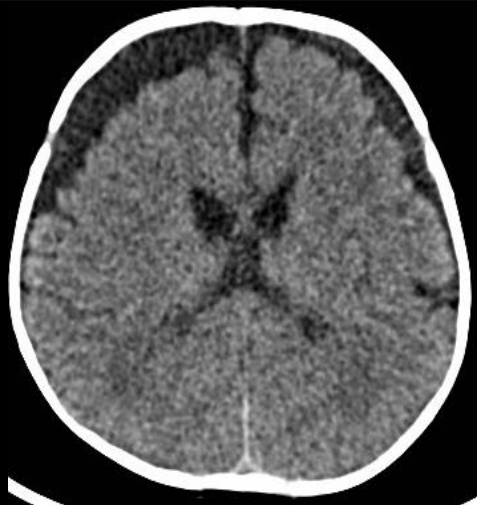

Les os de la voûte du crâne, d'origine membraneuse, cicatrisent sans réaction périostée; il n'est donc pas possible de dater une fracture du crâne

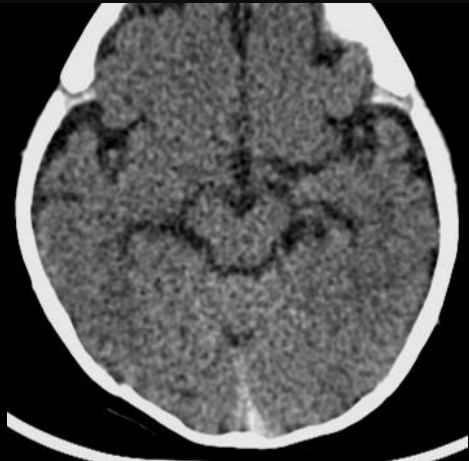Fracture pariétale gauche



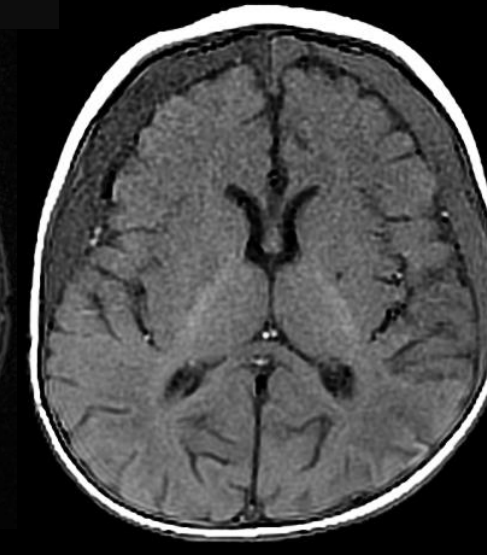
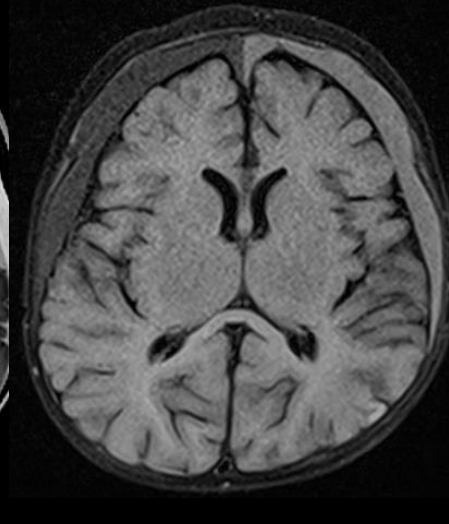
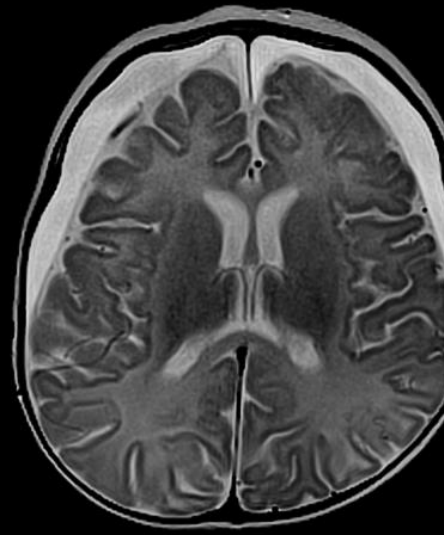
HSD hypodense bilat bi-frontal plus marqué à droite

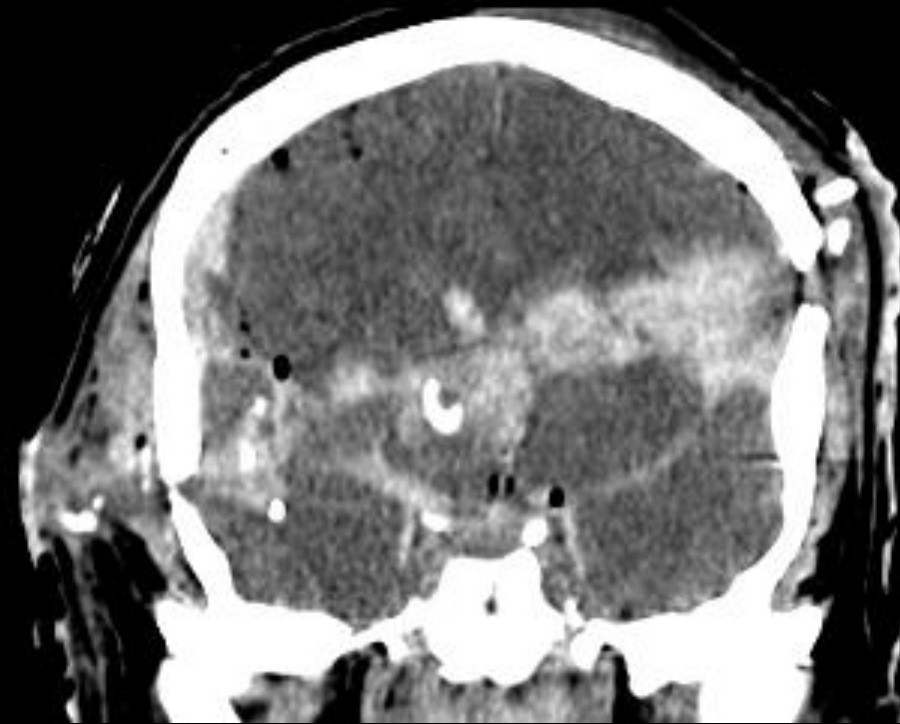
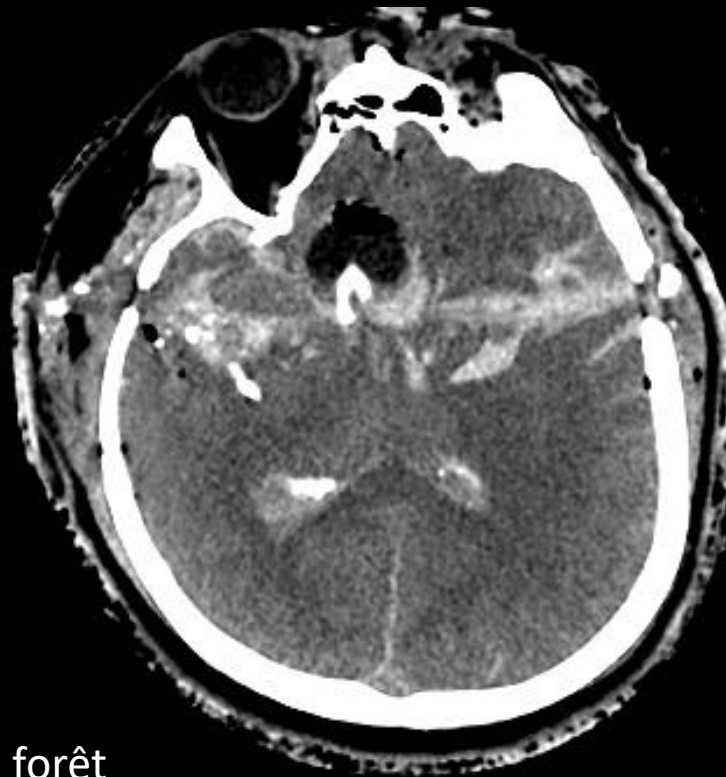
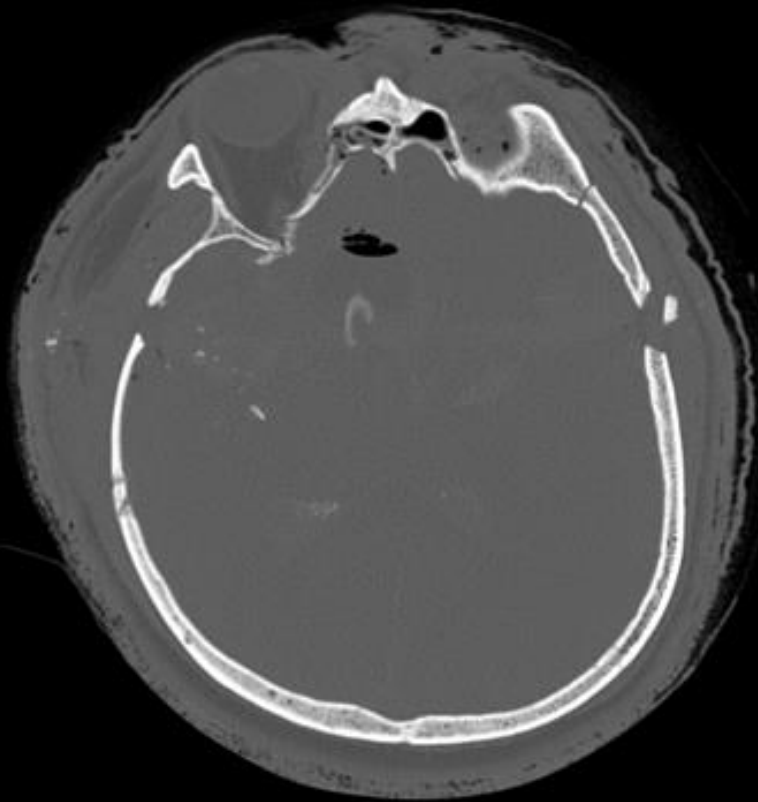


HSD hyperdense occipital gauche chez le même enfant (scanner du même jour)

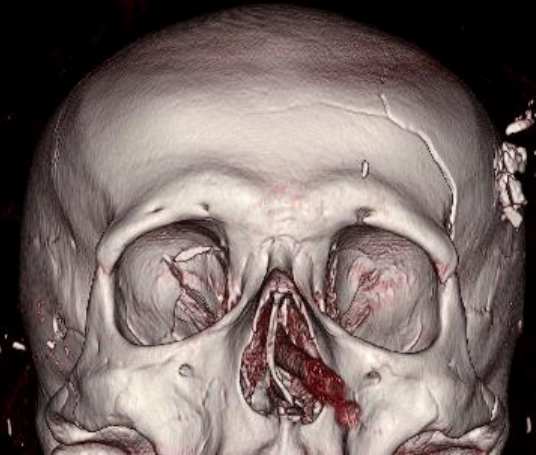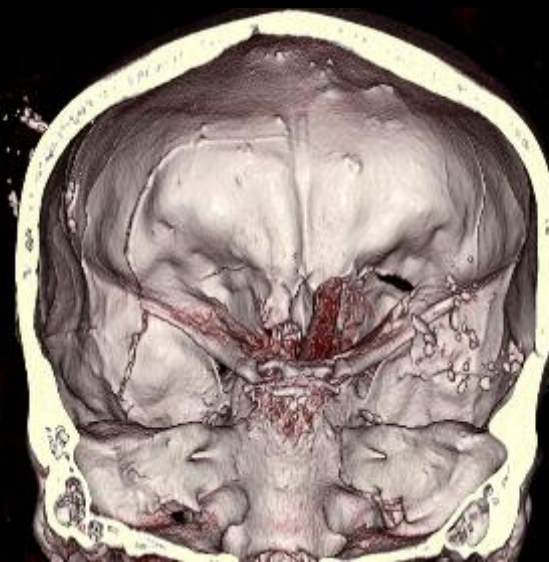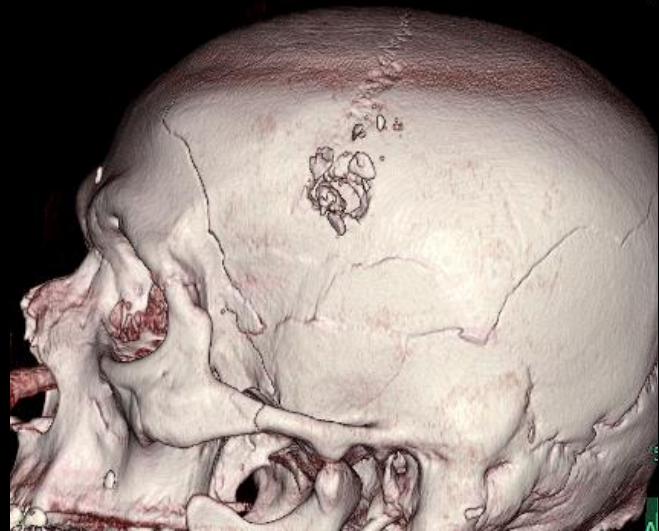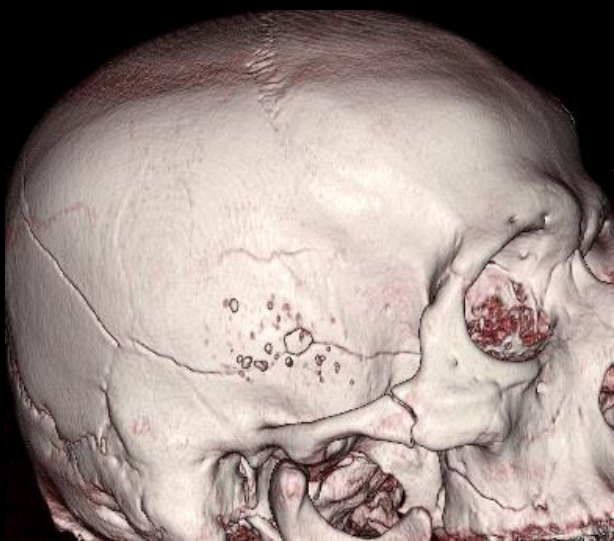


HSD d'âges différents





Homme adulte retrouvé GCS 3 dans la forêt



Particularités du trauma balistique

- Les traumatismes crânio-encéphaliques par arme à feu sont caractérisés par la **pénétration d'un corps étranger à haute cinétique**
- Ce sont donc des traumatismes crâniens ouverts et souvent graves, mettant en jeu le pronostic vital (**90% de mortalité globale** et environ **50% de décès en cas de prise en charge hospitalière**)
- En France, ils sont l'apanage des **tentatives de suicide**, moins fréquemment **d'accidents de chasse** ou **d'agressions**
- Le scanner initial est primordial afin d'identifier les urgences neurochirurgicales
- A distance, le scanner avec injection permettra de mettre en évidence les complications vasculaires ou infectieuses plus spécifiques de ce genre de traumatismes



Particularités du trauma balistique

Armes à feu

Pratique civile

- Les lésions vont dépendre du type d'arme et des munitions utilisés
- Dans le cadre d'un suicide, un pistolet est plus souvent utilisé qu'un fusil, mais ce dernier est à l'origine de lésions plus importantes, utilisant de multiples projectiles
- Le canon de l'arme est le plus souvent à bout touchant en contact avec la peau
- En pratique 'civile' : 9mm, 22LR et fusil de chasse

Sig-Sauer SP 2022



Arme de poing – 9mm

Arme d'épaule – 12mm




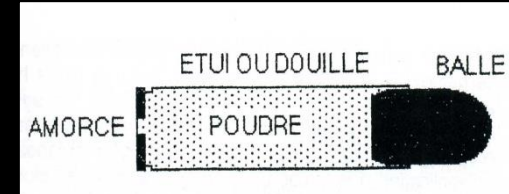
Fusil de chasse

Particularités du trauma balistique

Armes à feu

Anatomie du projectile


- Le projectile est une **balle**. Celle-ci est l'un des constituants de la **munition** (composée également de l'**amorce**, de la **douille** et de la **poudre**)
- Les balles sont séparées en plusieurs catégories en fonction notamment de leur calibre (diamètre existant au fond des rayures du canon qui conduit la balle) mais également de leur poids et de leur type (stabilité, capacité à fragmenter, à s'écraser). La vitesse et le poids déterminent l'énergie transmise lors de l'impact selon la formule $E = 1/2mv^2$. Les effets lésionnels sont également dépendants de l'angle de percussion ainsi que de la distance de tir (souvent négligeable, notamment dans les tirs à bout portant).



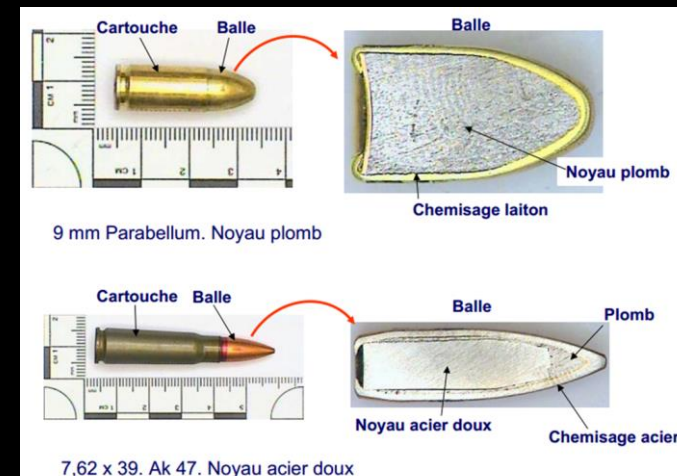
Comportement du projectile en fonction de l'angle de percussion :



Incidence tangentielle avec ricochet de la balle sur la table externe sans ou avec fracture de la table interne.



Incidence perpendiculaire : pénétration de la balle.

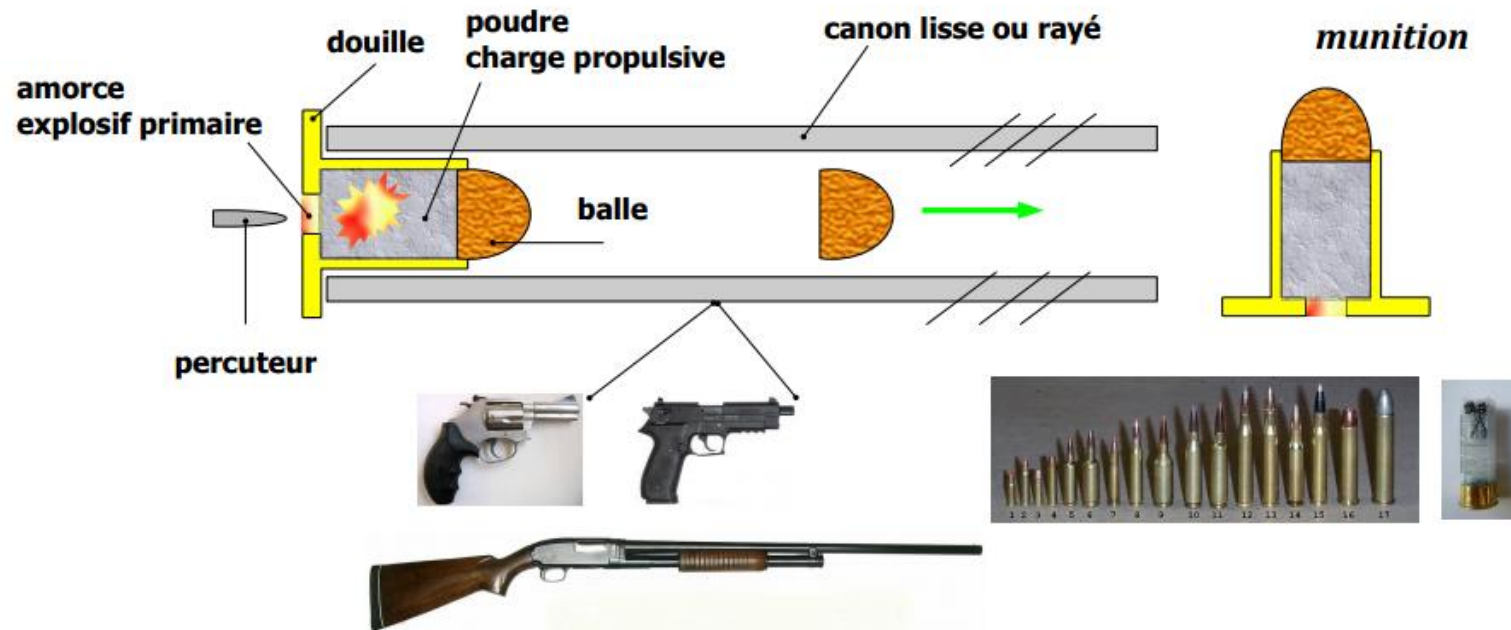


Particularités du trauma balistique

Armes à feu

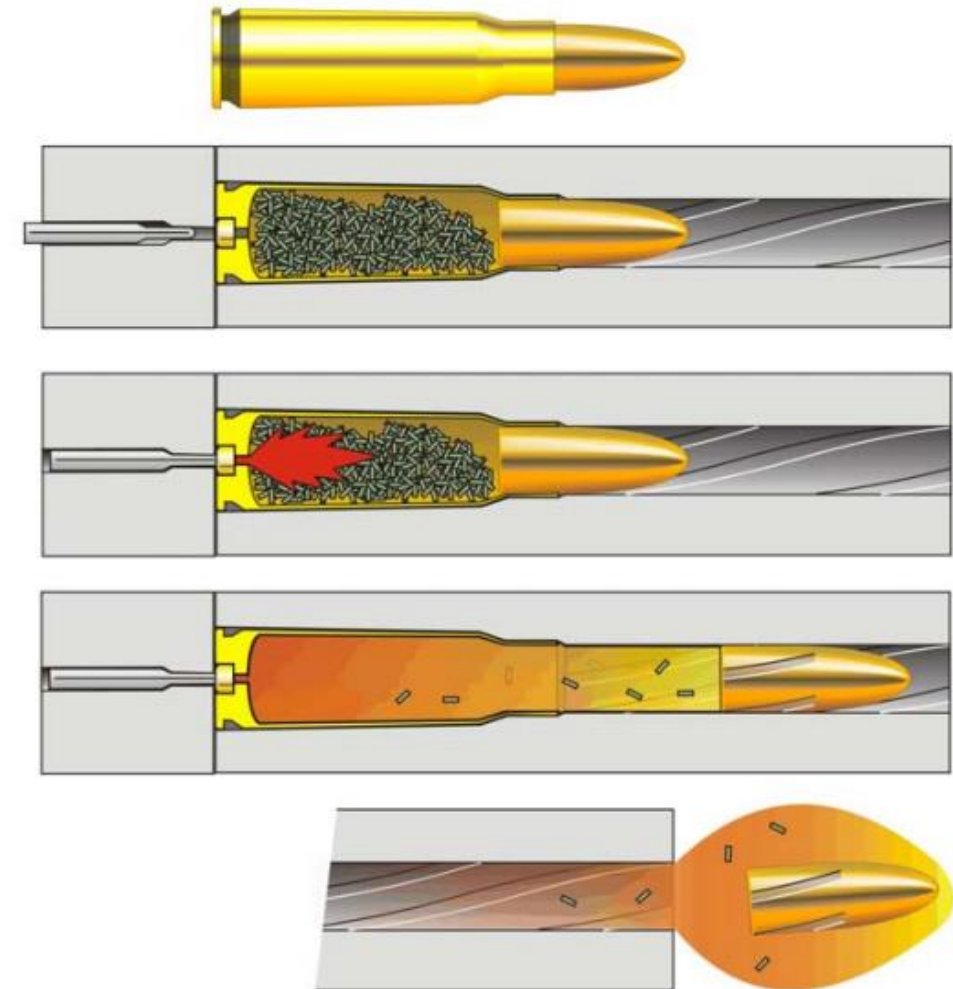
Fonctionnement de l'arme à feu

▪ Fonctionnement d'une arme à feu : ce qui se passe dans le canon



▪ Étapes clés

- écrasement de l'amorce par le percuteur
- combustion de la poudre et production de gaz très chaud à haute pression
- départ de la balle sous l'effet de la pression des gaz et éjection de la douille (pistolet)



Particularités du trauma balistique

Mécanismes lésionnels

- *Onde sonique* : onde précédant l'arrivée de la balle, effets négligeables.
- *Effet thermique* : négligeable, tant au niveau lésionnel qu'au niveau de l'asepsie !

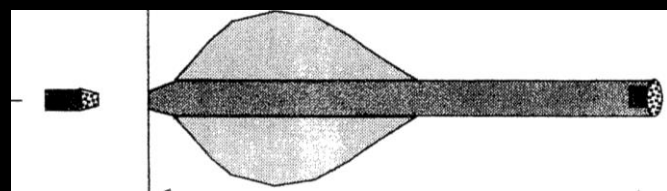
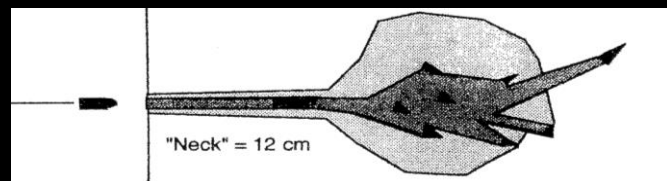

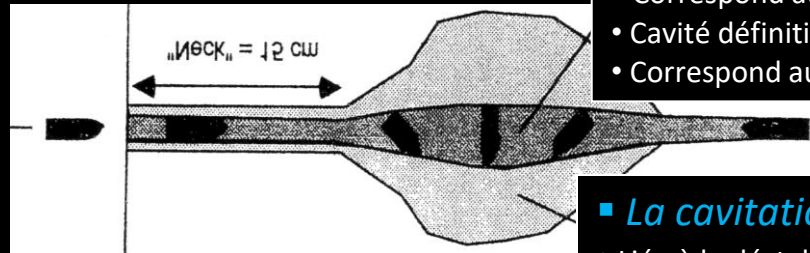
Phénomènes de cavitation :

▪ *Autres effets* :

• Tournoiement :

• Fragmentation :

• Champignonnage :



▪ *La cavité permanente* :

- Correspond au canal de passage de la balle
- Cavité définitive constituée de tissu broyé
- Correspond aux lésions définitives

▪ *La cavitation temporaire* :

- Liée à la déstabilisation de la balle lors de son passage
- Correspond à un étirement musculaire par refoulement élastique brutal et bref des tissus.

Multiplie les cavités temporaires

Multiplie les projectiles

Accentue le phénomène de cavitation temporaire

Particularités du trauma balistique

Mécanismes lésionnels




Balle expansive de 9mm parabellum (gélatine 10%)



AK 47(gélatine 10%)



Chevrotine calibre 12 (gélatine 10%)



Prise de vue à haute vitesse : 30 000 i/s

Particularités du trauma balistique

Spécificités de l'extrémité céphalique

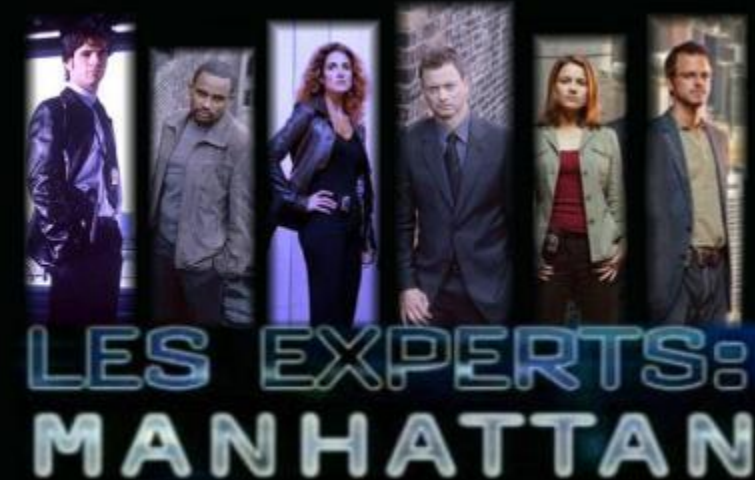Plus que l'arme, c'est la composition de l'organe touché qui détermine le type de lésions

- Spécificité de l'origine du traumatisme balistique : suicide +++ en milieu civil
- Contient de nombreuses structures vitales (léthalité ++)
- Milieu richement vascularisé (lésions hémorragiques ++)
- Association à des lésions du massif facial et du rachis cervical
- 2 composantes :
 - *Structures osseuses :*
 - Fractures osseuses souvent multiples et complexes
 - Effets variés en fonction de l'épaisseur de l'os (perforation VS ricochet)
 - Incidence de l'angle de percussion :
 - tangentiel avec ricochet, sans lésion osseuse interne
 - tangentiel avec ricochet mais lésion de la table interne de l'os (dégât à voûte fermée)
 - perpendiculaire : plaie pénétrante
 - *Parenchyme cérébral :*
 - Contient de nombreuses structures vitales
 - Densité élastique : trajet parenchymateux en ligne directe, transfixiant
 - Phénomène de cavité temporaire et permanente
 - Lésions hémorragiques et œdème cérébral

Particularités du trauma balistique

Orifice d'entrée

- L'orifice d'entrée dans un suicide par arme à feu concerne la tête dans $\frac{3}{4}$ des cas; viennent ensuite le thorax (15%) puis l'abdomen (3%)
- 5 orifices d'entrée au niveau du crâne :
 - Temporal droit (67%)
 - Intrabuccal (16%)
 - Frontal (7%)
 - Temporal gauche (6%)
 - Sous-mental (2%)
- Si l'arme est un fusil, l'orifice d'entrée sera le plus souvent intrabuccal (41,3%)
- Le côté de l'orifice d'entrée est très souvent le même que la main dominante; cependant, la main non dominante peut également être utilisée lors du passage à l'acte, avec un orifice d'entrée inversé par rapport à la latéralisation du sujet. Un orifice d'entrée gauche chez un droitier ne permettra donc pas d'exclure le diagnostic de suicide sur ce seul élément
- Un trajet à travers l'œil ou la langue est également inhabituel et plutôt en faveur d'un homicide
- Il n'est pas rare d'avoir 2 ou plus orifices d'entrée en cas de suicide par arme à feu (3% des cas), en particulier si elles sont automatiques ou semi-automatiques, ou lorsque le 1^{er} coup n'a pas été léthal



Particularités du trauma balistique

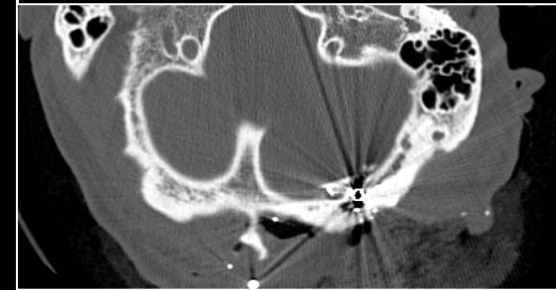Orifice d'entrée

- Si pas de point d'entrée : *traumatisme non pénétrant*
- Si point d'entrée mais pas de point de sortie (avec projectile intracrânien) : *traumatisme pénétrant*
- Si point d'entrée et point de sortie : *traumatisme transfixiant*

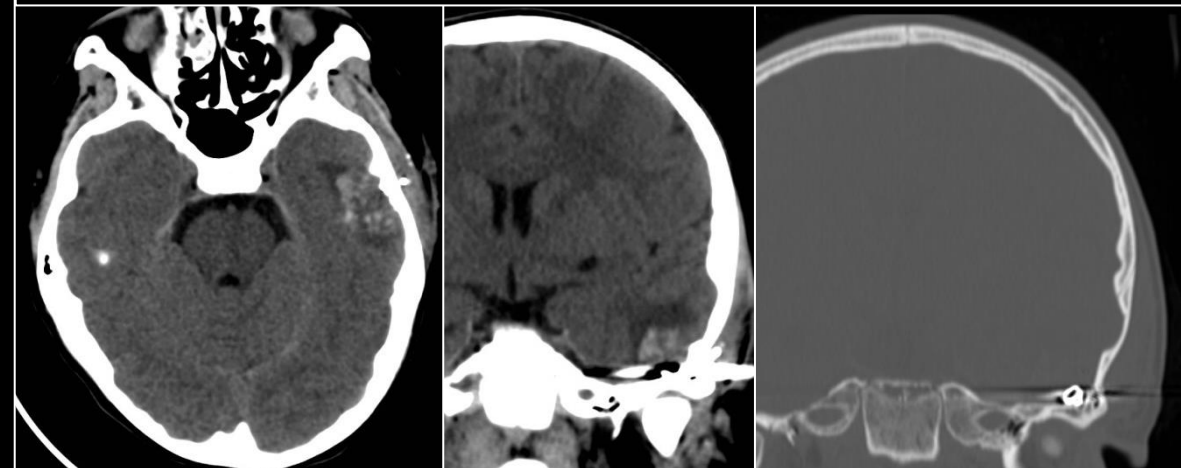
▪ *Traumatisme non pénétrant :*

- Pas de pénétration de la balle
- Mais lésions osseuses secondaires :
 - à l'origine de fragments intracrâniens (= projectiles secondaires)
 - pouvant devenir pénétrants et donc vulnérants

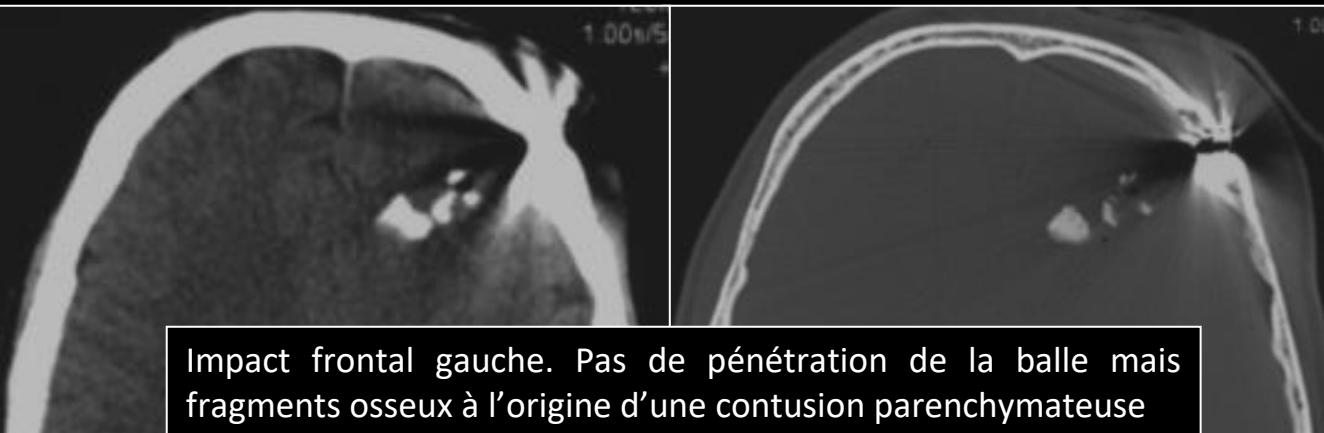
Petite embarrure occipitale sans pénétration de la balle



Balle dans le rocher gauche. Pas de pénétration mais contusion parenchymateuse temporale en regard de l'impact



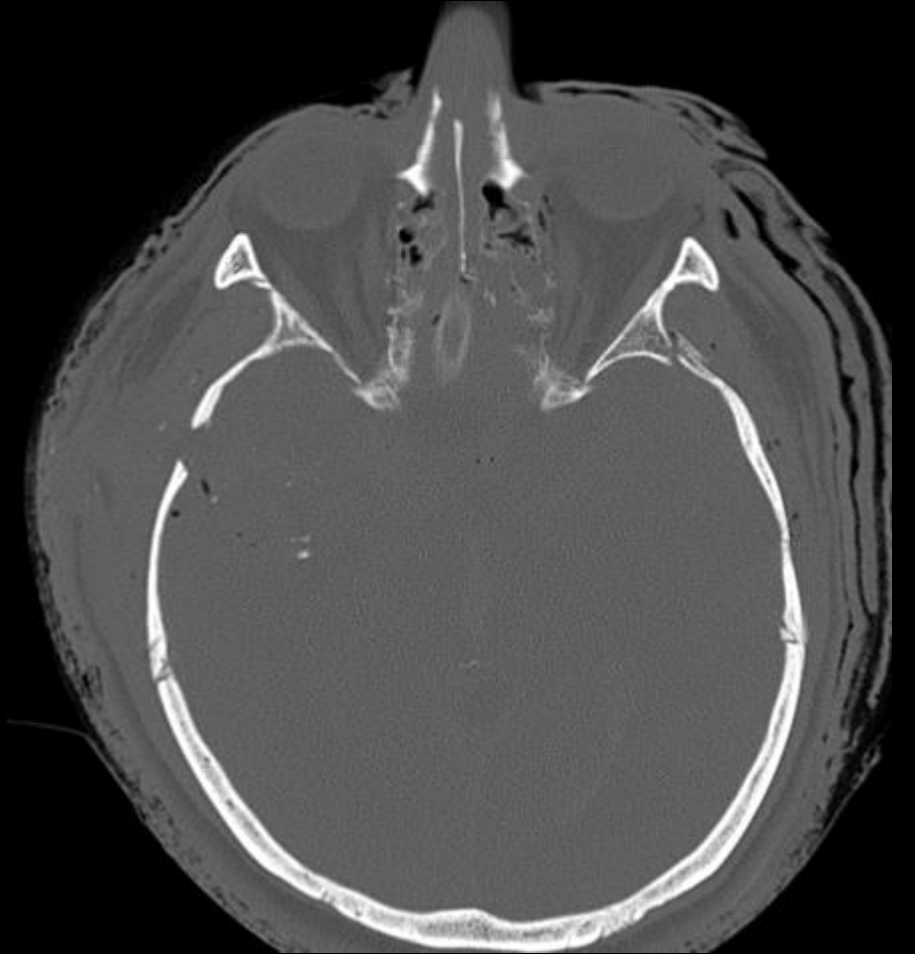
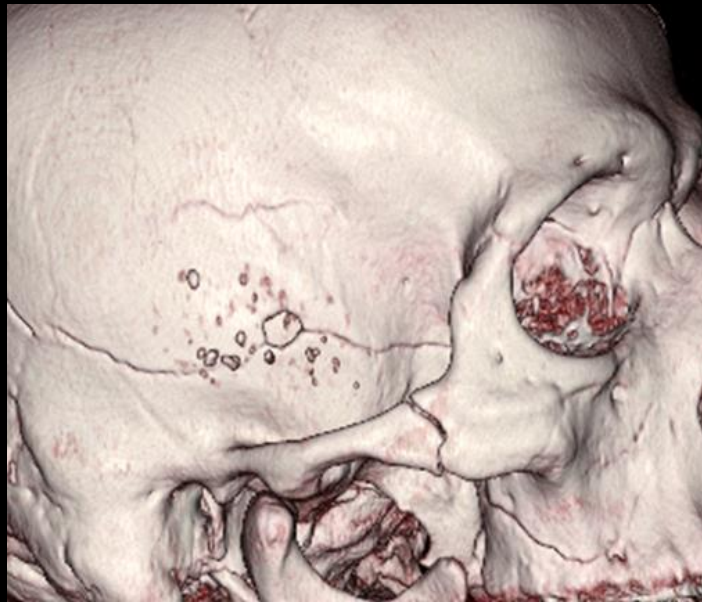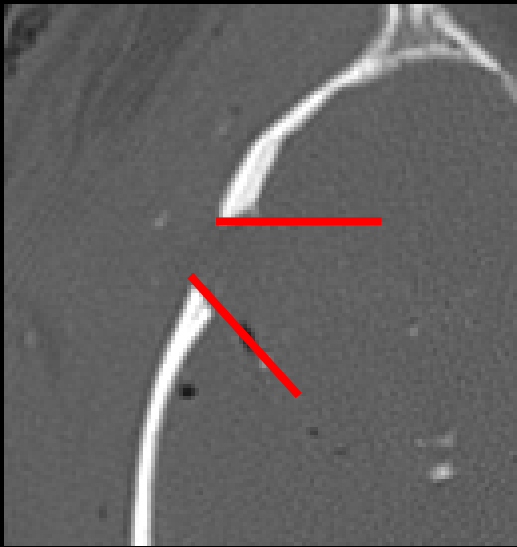Impact frontal gauche. Pas de pénétration de la balle mais fragments osseux à l'origine d'une contusion parenchymateuse



Particularités du trauma balistique

Orifice d'entrée

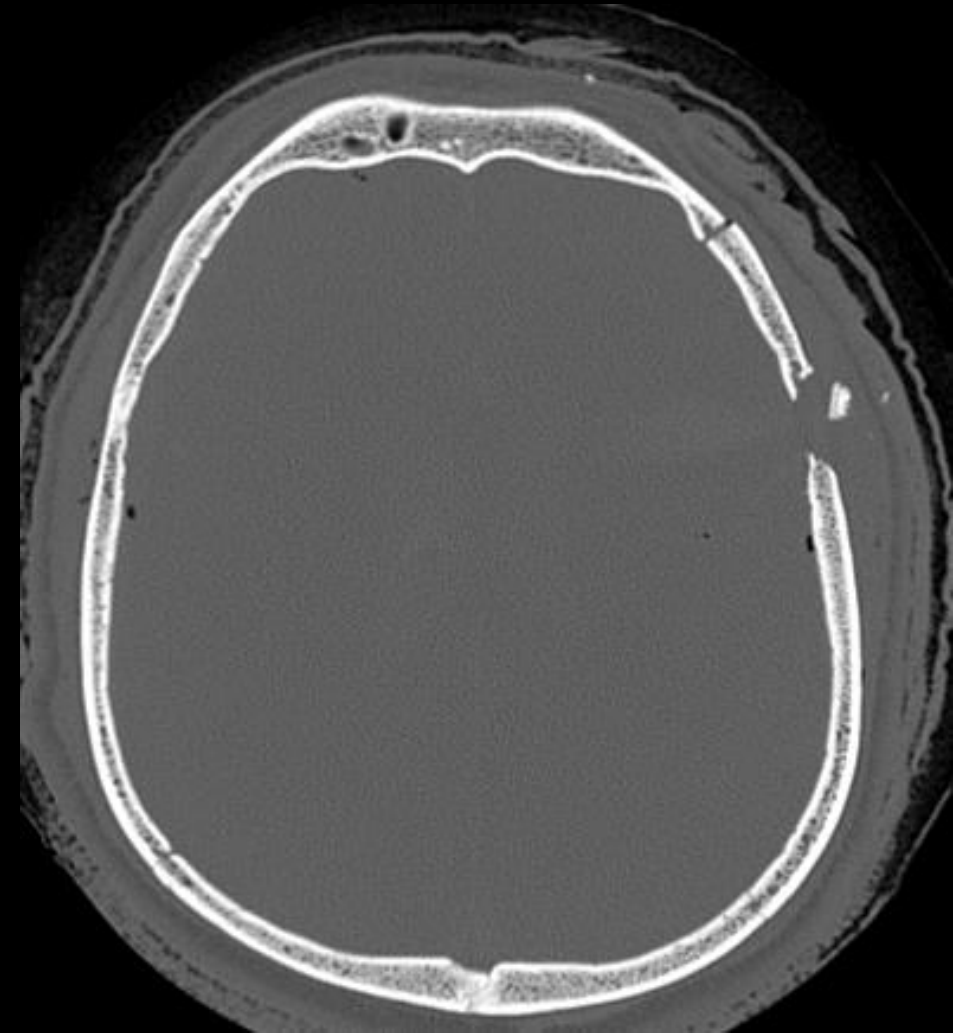
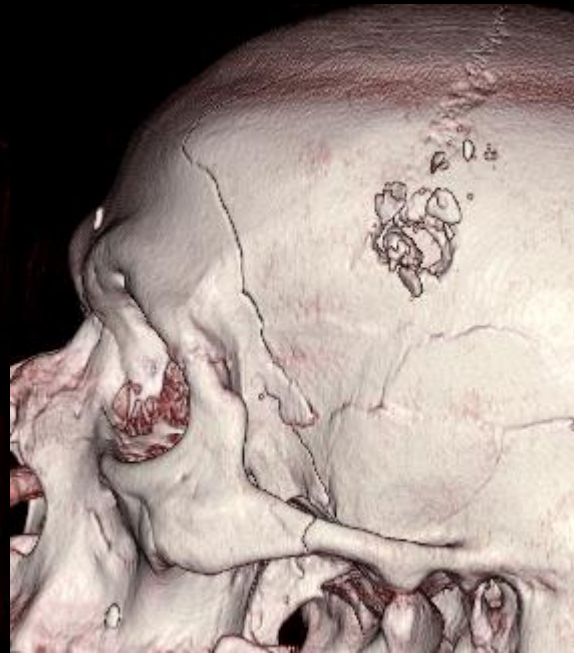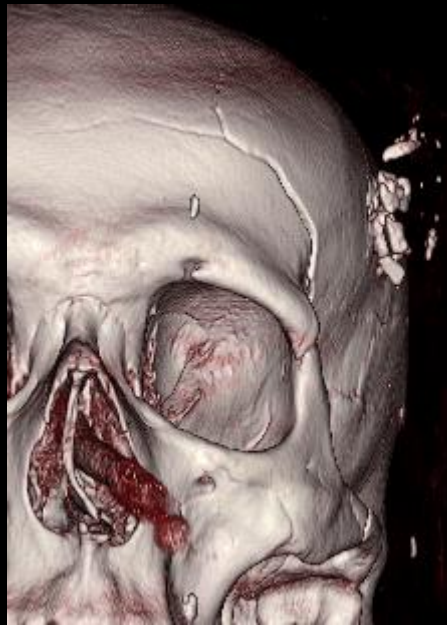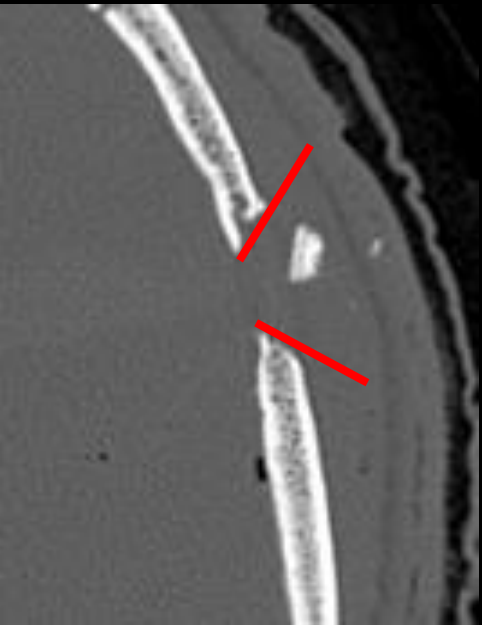
- Parfois difficile à distinguer au niveau des orifices naturels
- Orifice osseux de taille équivalente au calibre de la balle si le canon est perpendiculaire à l'os
- Bords réguliers, nets, évasés vers l'intérieur
- Accompagné de fragments osseux intracrâniens
- Point de départ des traits de refend en cas de fracture



Particularités du trauma balistique

Orifice de sortie

- Parfois multiples !
- Orifice de plus grande taille
- Contours irréguliers, bords déchiquetés, évasés vers l'extérieur
- Aspect « d'éclatement »
- Esquilles osseuses



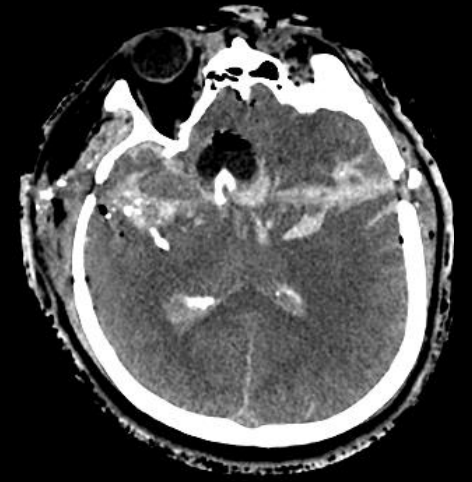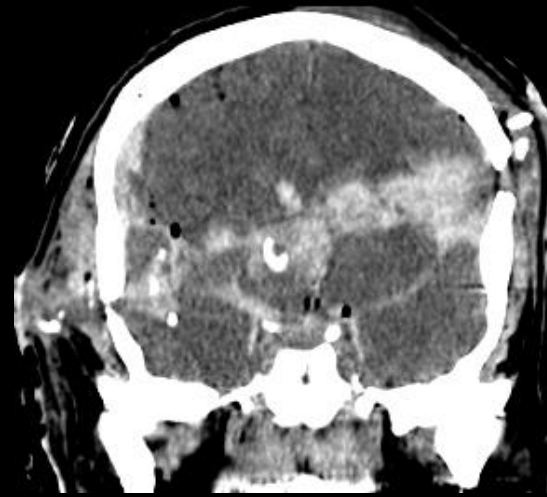
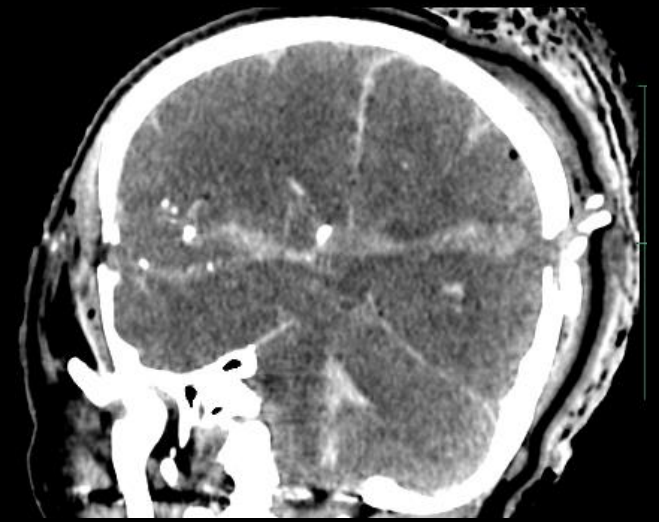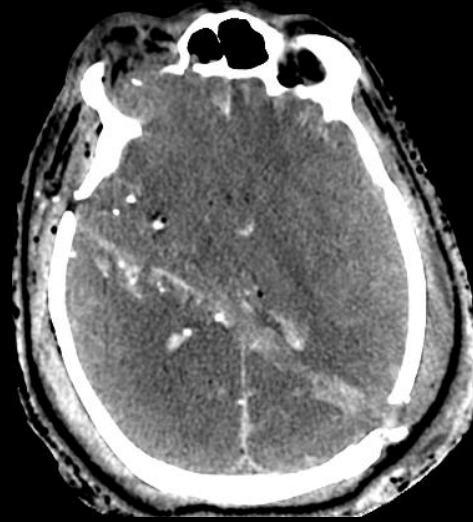
Particularités du trauma balistique

Trajet du projectile

- Bande de « bouillie » parenchymateuse avec hémorragie et œdème (= cavité permanente)
- Souvent de forme conique avec sommet du cône au niveau du point d'entrée
- Ricocher fréquent sur les parois osseuses

Valeur pronostique du trajet +++

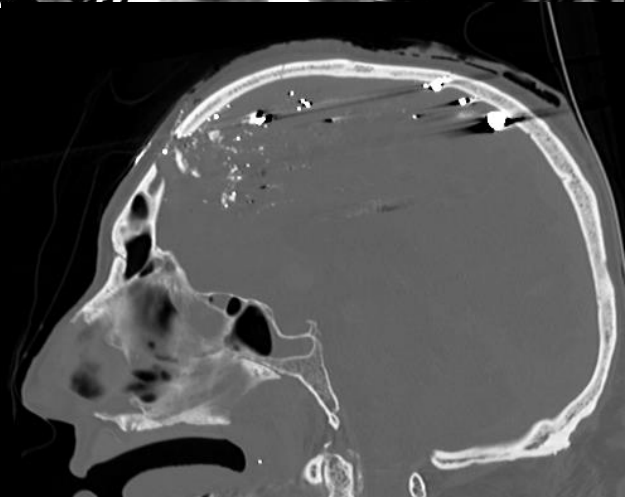
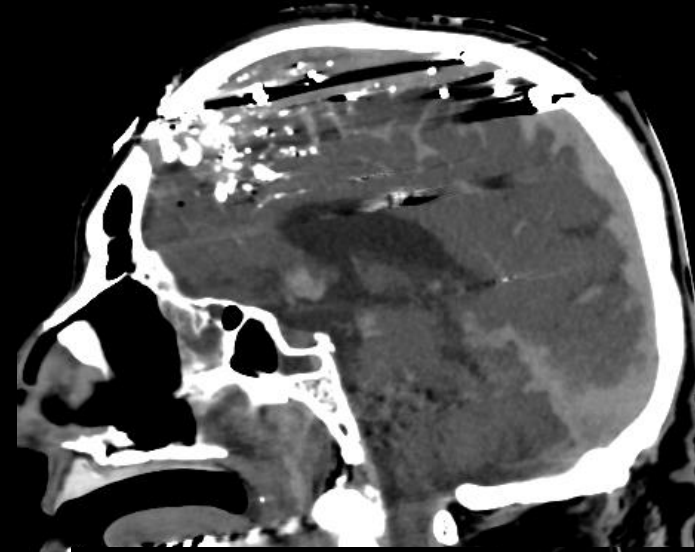
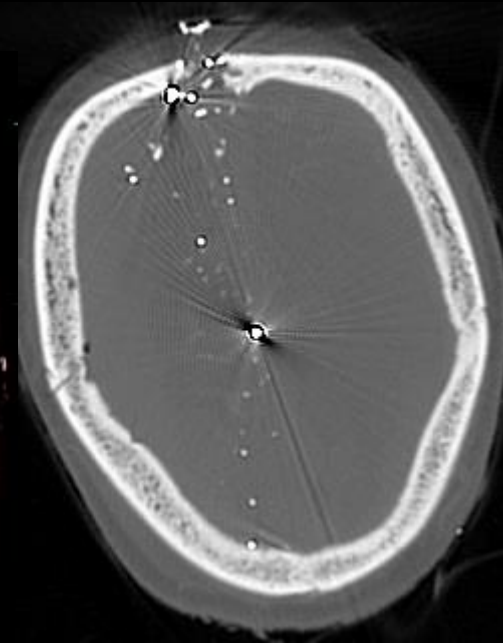
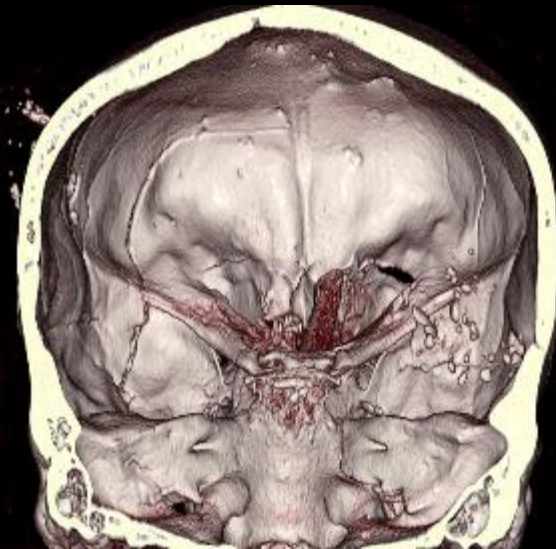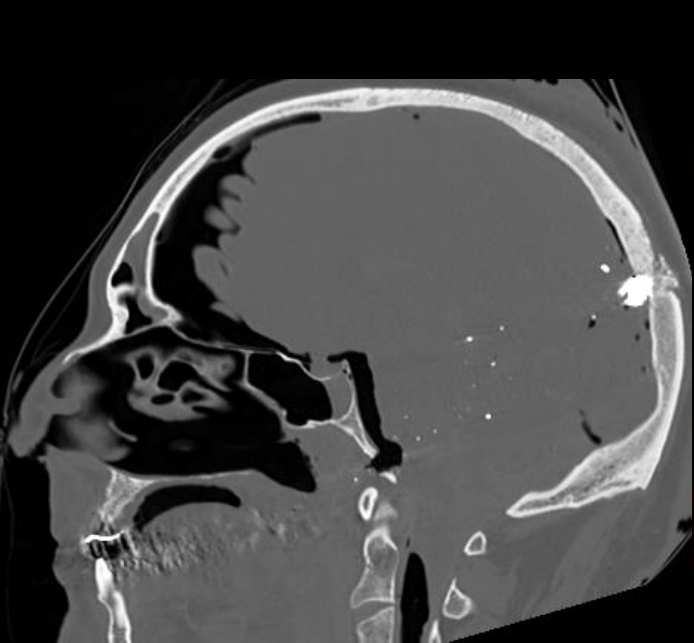
- Trajet bi-temporal transfixiant et frontal para-falcoriel de « bon pronostic »
- Au contact des vaisseaux : hémorragie aiguë fatale ou complication vasculaire secondaire
- Trans-ventriculaire (quasiment 100% de létalité !)
- Bi-hémisphérique ou pluri-lobaire (étendue de l'atteinte → mauvais pronostic)
- Fosse cérébrale postérieure (œdème délétère sur le tronc cérébral → mauvais pronostic)



Particularités du trauma balistique

Fragments intracrâniens

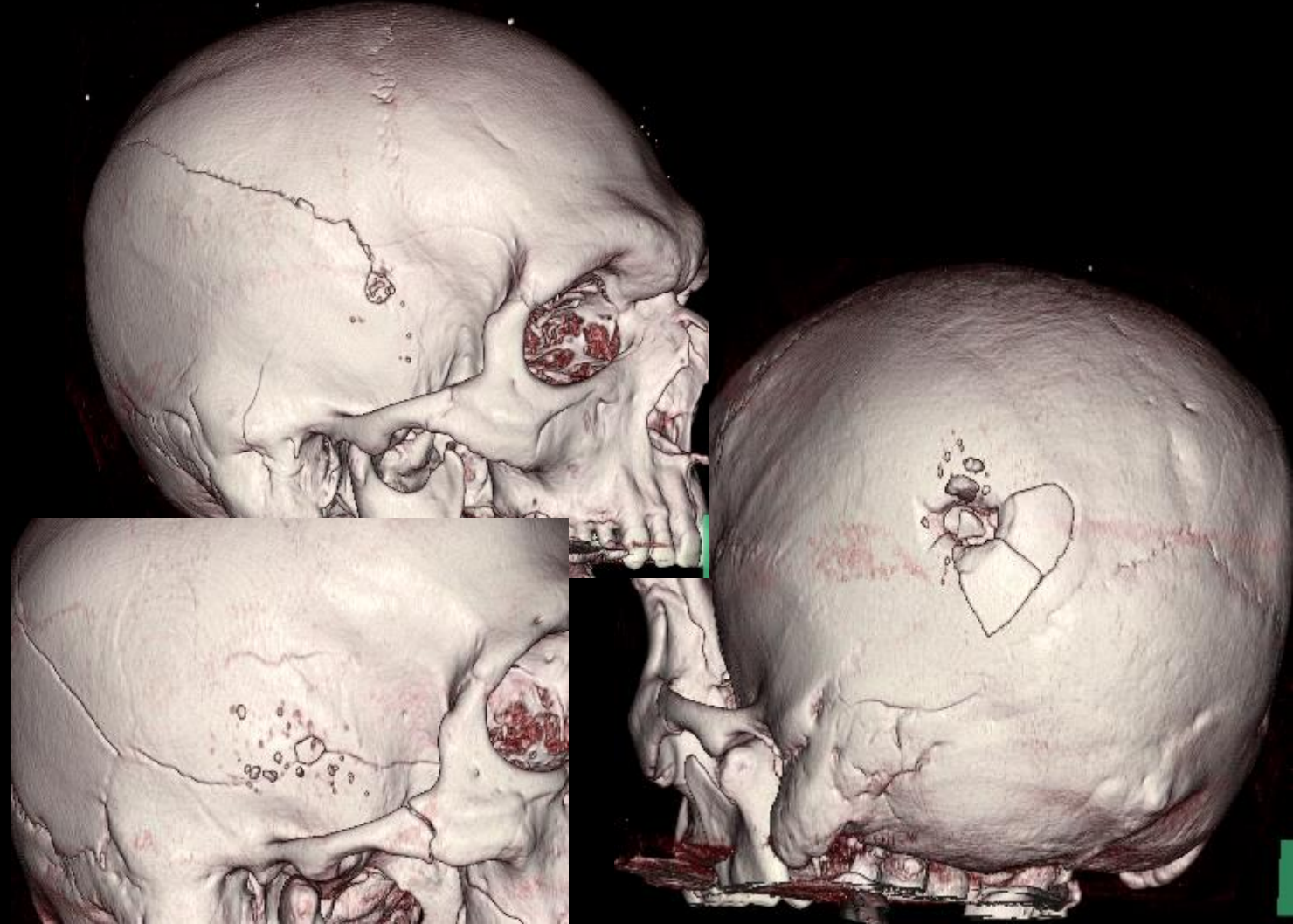
- = projectile primaire (balle) + projectile secondaire (fragments de balle, débris osseux)
- Projectiles secondaires également source de lésions traumatiques
- **Retrait des fragments intracrâniens non nécessaire car risque infectieux peu important**
- Interprétation parfois gênée par la présence de fragments métalliques
- Impact médico-légal du nombre de projectile primaire (mais cas exceptionnel de suicide avec deux projectiles intracrâniens !)

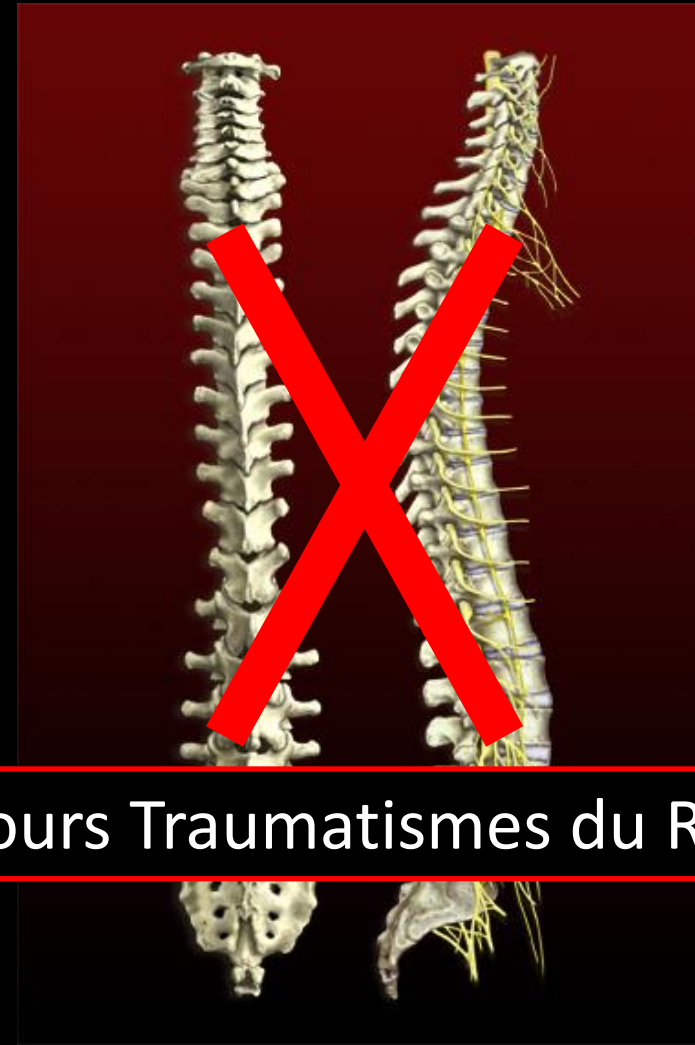
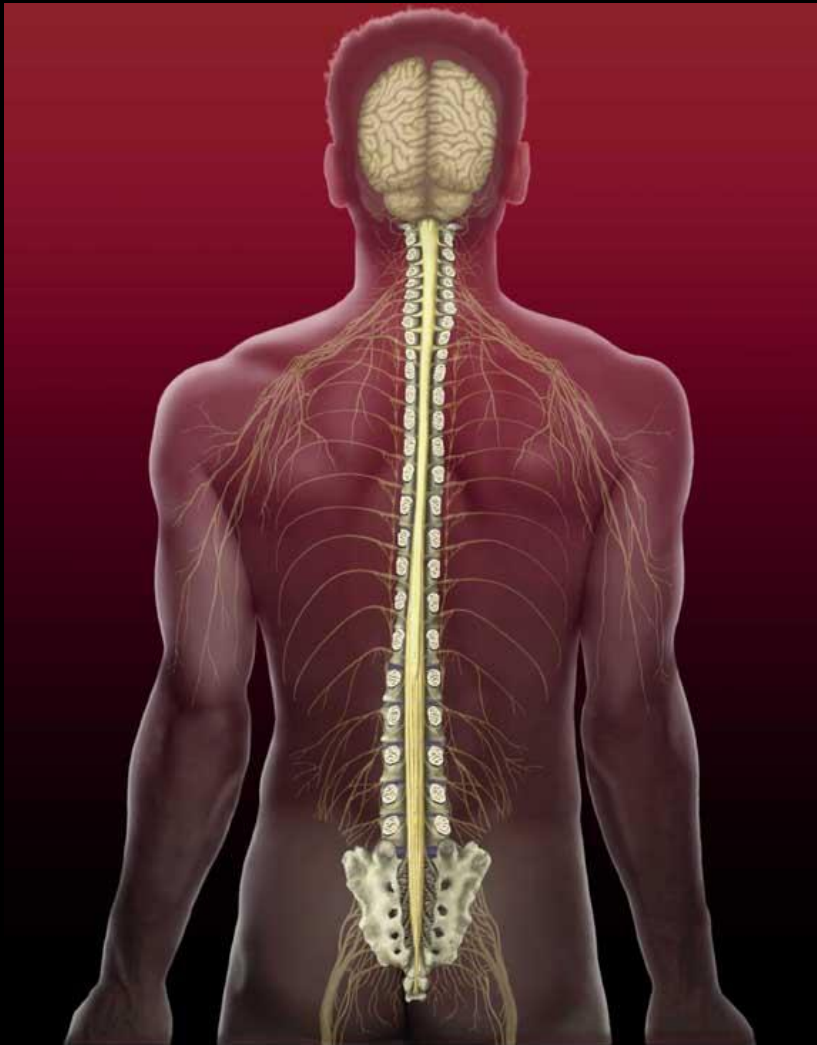

Particularités du trauma balistique

Traits de fractures

- Fracture ouverte = risque infectieux majeur
- Au point d'entrée : fracture osseuse en étoile avec traits de refend parfois étendus
- Au point de sortie : fractures plus complexes
- En cas d'impact tangentiel de la balle : possibilité d'embarrure sans pénétration de la balle
- Des traits de fractures secondaires irradient sur la voûte crânienne à partir des orifices de passage (fracture primaire)
- En cas d'orifice multiples, les traits de fracture les plus récents s'arrêteront au niveau des traits de fracture les plus anciens sans les traverser = **règle de Puppe** : permet de déterminer l'ordre des blessures



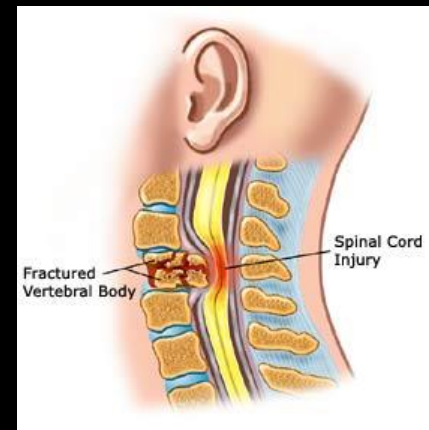
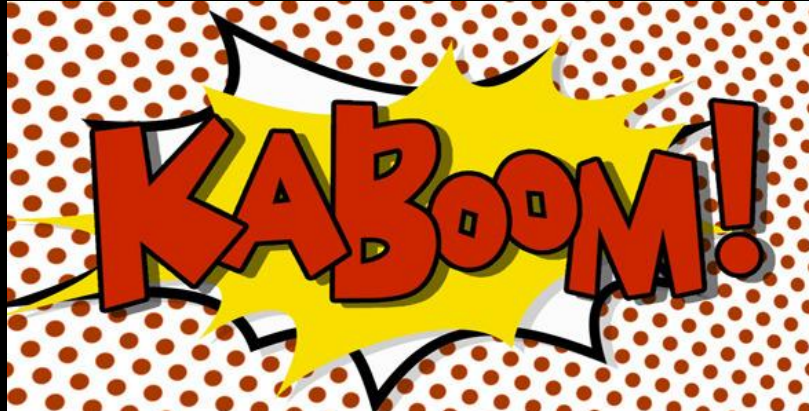

Cf Cours Traumatismes du Rachis

Généralités

Clinique

- 10 à 15% des traumatismes du rachis s'accompagnent d'un déficit neurologique
- Dans les toutes premières heures qui suivent le traumatisme médullaire, 2 états physiologiques, le choc spinal et le choc neurogénique, dominent le tableau
- Ils masquent initialement certains signes cliniques qui constituent des syndromes médullaires caractéristiques



Généralités

Clinique

Chocs spinal et neurogénique

- **Choc spinal :**
 - État physiologique transitoire de dépression des fonctions médullaires sous le niveau lésionnel, avec perte de toutes les fonctions sensorimotrices
 - Dans 99% des cas, le choc spinal disparaît en 24h; il n'a aucune valeur pronostic
 - Cliniquement, une HTA puis une phase d'hypotension sont observées. Une paralysie flasque, intéressant également l'intestin et la vessie est observée et est parfois associée à un priapisme
 - Ces symptômes disparaissent en quelques heures à quelques jours, jusqu'à ce que les arcs réflexes sous-lésionnels soient à nouveau fonctionnels
 - Les étiologies à l'origine de ce phénomène sont multiples et principalement expliquées par un dysfonctionnement axonal
- **Choc neurogénique :**
 - Se manifeste par une triade clinique : **hypotension, bradycardie et hypothermie**
 - **Survient en cas de lésion haute au dessus de T6** par l'interruption des voies réflexes sympathiques avec libération du tonus vagal
- Quelques jours ou semaines après la phase de choc spinal ou de sidération médullaire, le segment distal récupère son automatisme
- Si le cône médullaire n'a pas été lésé, les réflexes périnéaux sont les 1ers à réapparaître, la vessie flasque devient spastique, ainsi que les groupes musculaires sous-lésionnels

Généralités

Clinique

Syndromes neurologiques

• Plusieurs syndromes neurologiques peuvent être observés après un traumatisme médullaire :

• **Le syndrome de section médullaire complète :**

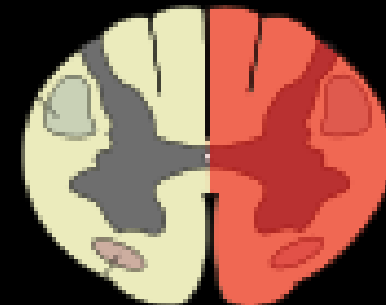
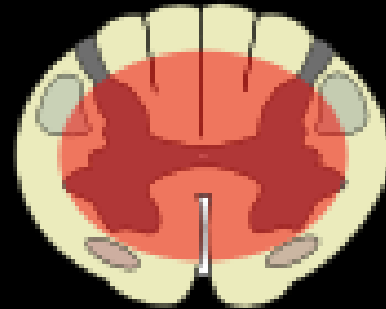
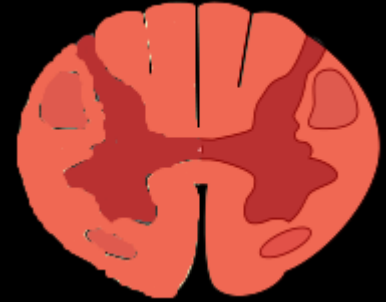- Perte totale des fonctions motrices et sensibles au-dessous du niveau lésionnel avec paralysie respiratoire si la lésion siège au-dessus de C4
- Le mécanisme peut être consécutif à une rupture de la moelle, à une compression, à une ischémie ou à la combinaison de ces mécanismes

• **Le syndrome centro-médullaire :**

- Se voit particulièrement lors d'atteinte cervicale entraînant un déficit moteur plus marqué aux membres supérieurs
- Se voit surtout lors des traumatismes en extension surtout en cas de canal étroit ou arthrosique.
- Entraîne un déficit moteur et sensitif thermo-algésique avec respect de la sensibilité proprioceptive résultant d'une lésion touchant les faisceaux cortico-spinaux et spino-thalamiques
- Il est plus souvent d'origine ischémique en rapport avec une lésion de l'artère spinale antérieure

• **Le syndrome de Brown-Sequard :**

- Entraîne un déficit moteur et de la sensibilité proprioceptive du côté de la lésion associé à un déficit contro-latéral thermo-algésique
- Se voit surtout dans les traumatismes pénétrants

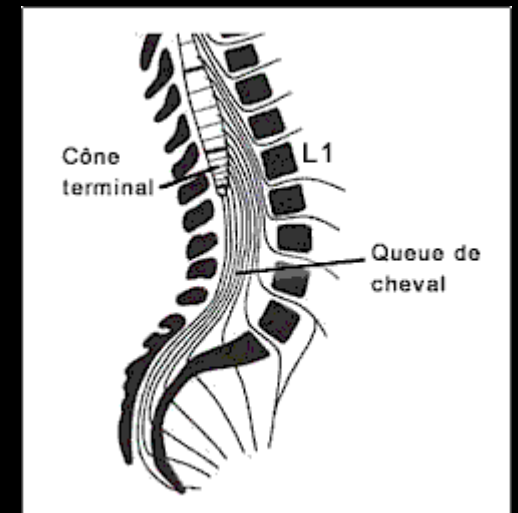
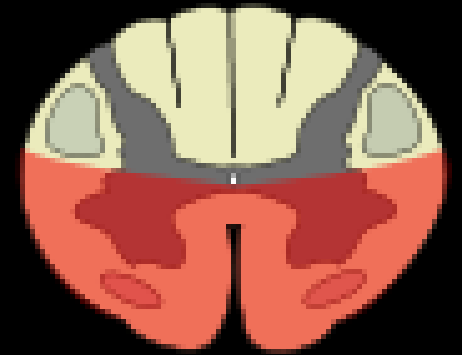


Généralités

Clinique

Syndromes neurologiques

- **Le syndrome cordonal antérieur :**
 - Perte variable de la motricité et de la sensibilité thermoalgique, alors que la sensibilité proprioceptive est conservée
 - Souvent secondaire à des lésions en flexion
- **Le syndrome du cône terminal ou syndrome de la queue de cheval :**
 - Paralysie flasque et aréflexique de la vessie, des intestins et des membres inférieurs
- **Le syndrome radiculaire :**
 - Le plus souvent par atteinte cervicale avec déficit périphérique



Généralités

Facteurs favorisants

• Lésions rachidiennes préexistantes :

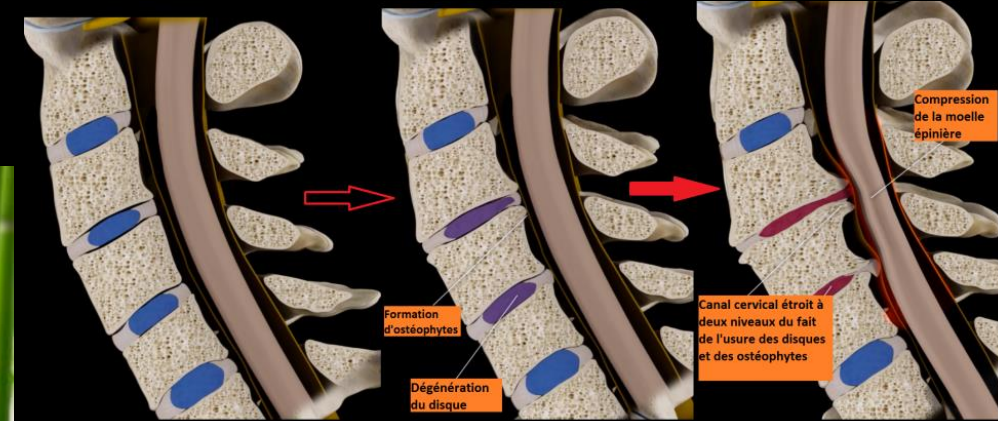
- Canal rétréci
- Spondylarthrite ankylosante
- Instabilité

• Lésions médullaires :

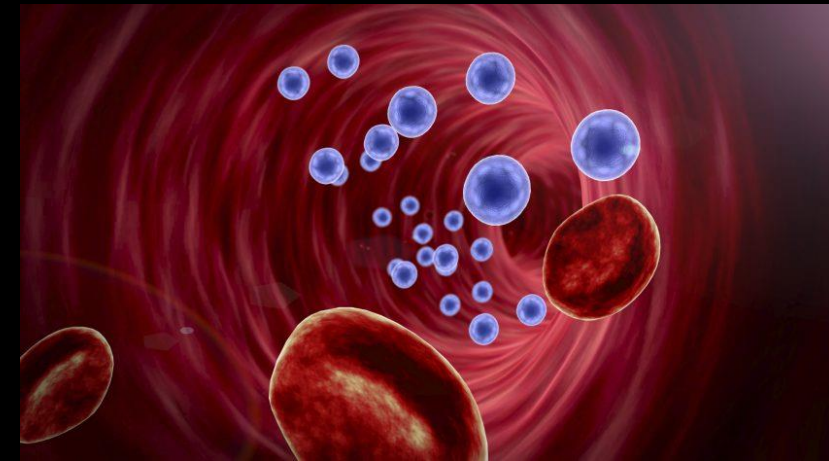
- Moelle attachée
- Chiari
- Tumeurs...

• Alcool +++

• Traitement anticoagulants



Evolution d'une colonne cervicale normale au canal cervical étroit et à la myélopathie



Généralités

Espaces péri-médullaires



- Hématome épidural
- Hématome sous-dural

Moelle épinière



Atteinte aiguë

- Sidération
- Œdème
- Contusion
- Hématomyélie
- Compression
- Section

Evolution séquellaire

- Dégénérescence wallérienne
- Atrophie du cordon médullaire
- Myélopathie myélomalacique post-traumatique progressive = Myélomalacie
- Myélopathie kystique post-traumatique progressive = syringomyélie
- Kyste focal unique

Lésions radiculaires



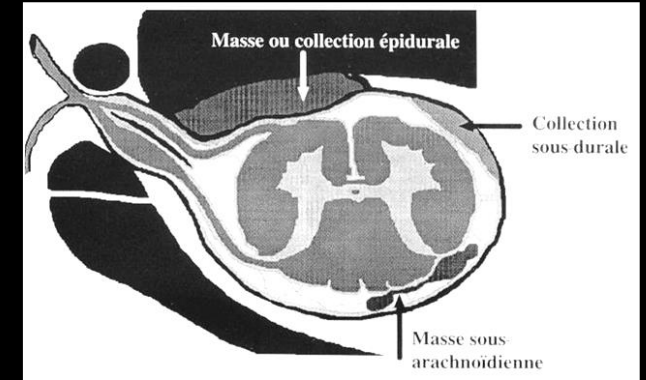
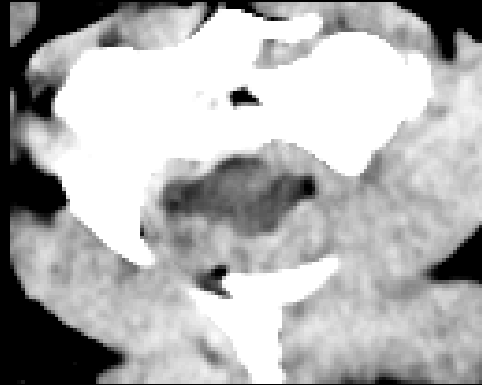
- Arrachement radiculaire
 - Atteinte préganglionnaire
 - Atteinte postganglionnaire

Espaces péri-médullaires

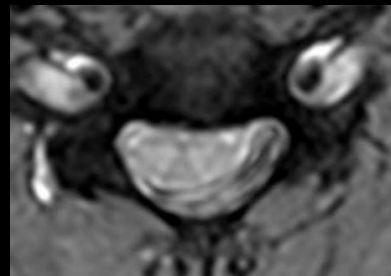Hématome épidural

- **Localisation :**

- Contact direct avec l'os
- Ampute et remplace la graisse épidurale
- Sagittalement : raccordement aigu
- Axial : lentille biconvexe

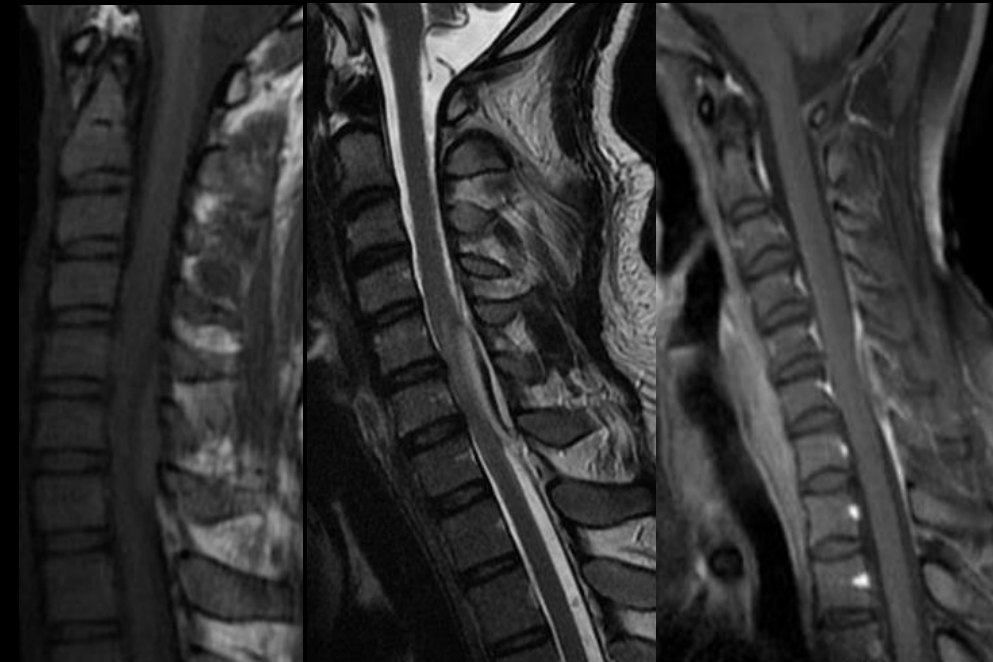

- **Scanner :** collection épidurale spontanément dense (50-70UH)



- **IRM :**

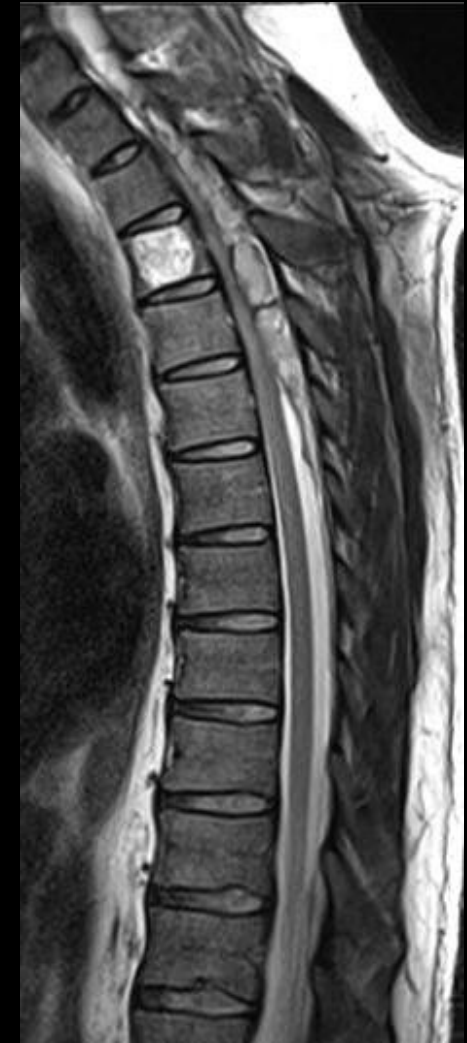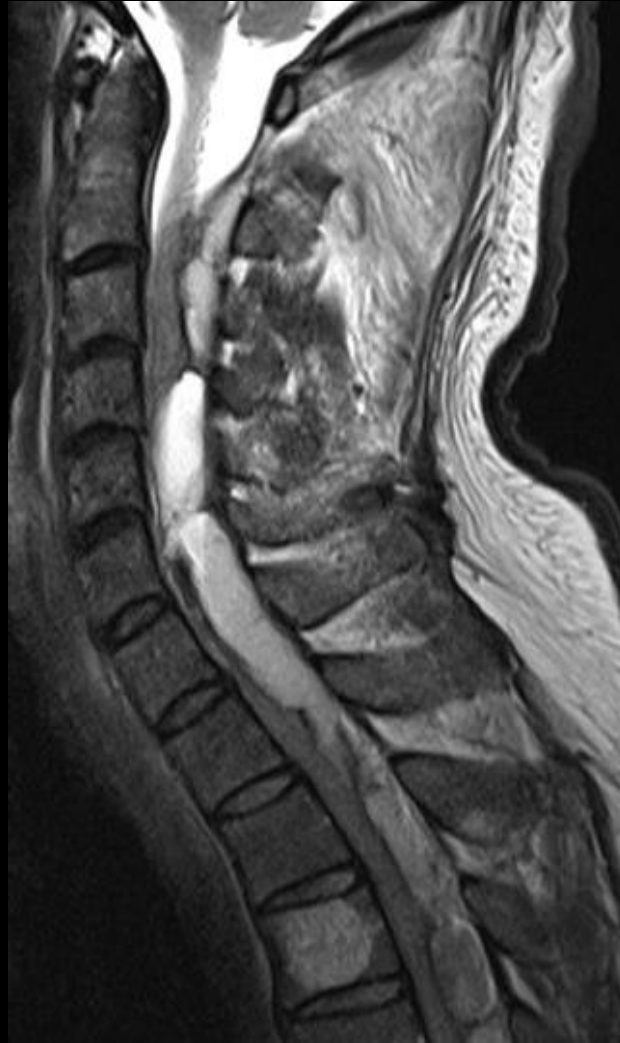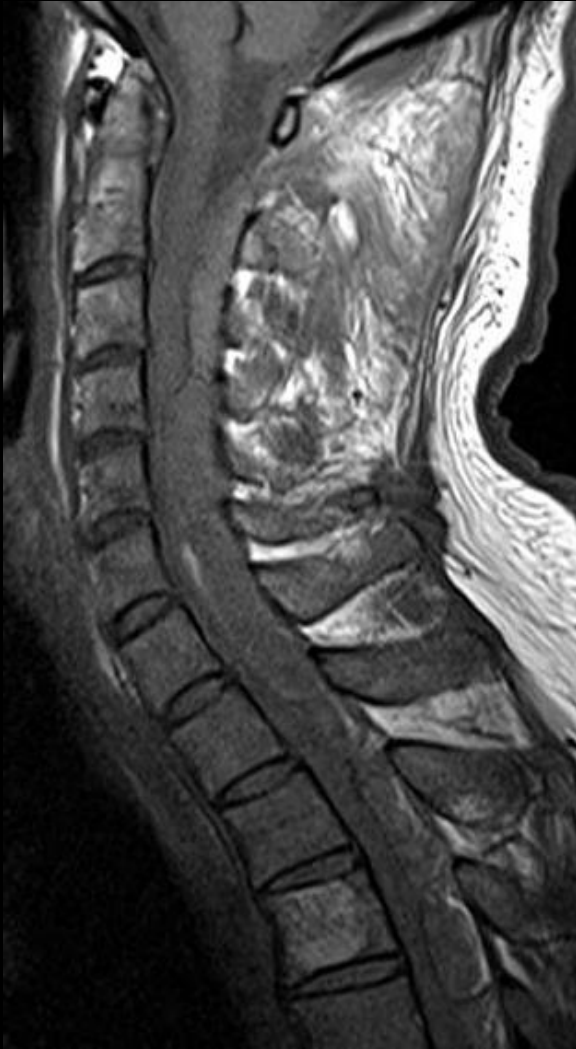- T1 : iso ou hypersignal
- T2 : hypersignal hétérogène avec spots en hyposignal
- T2* : blooming artefact



Espaces péri-
médullaires

Hématome épidural

Exemple

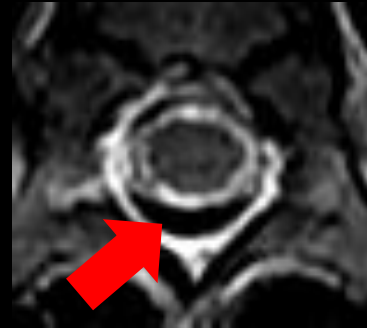

Espaces péri-médullaires

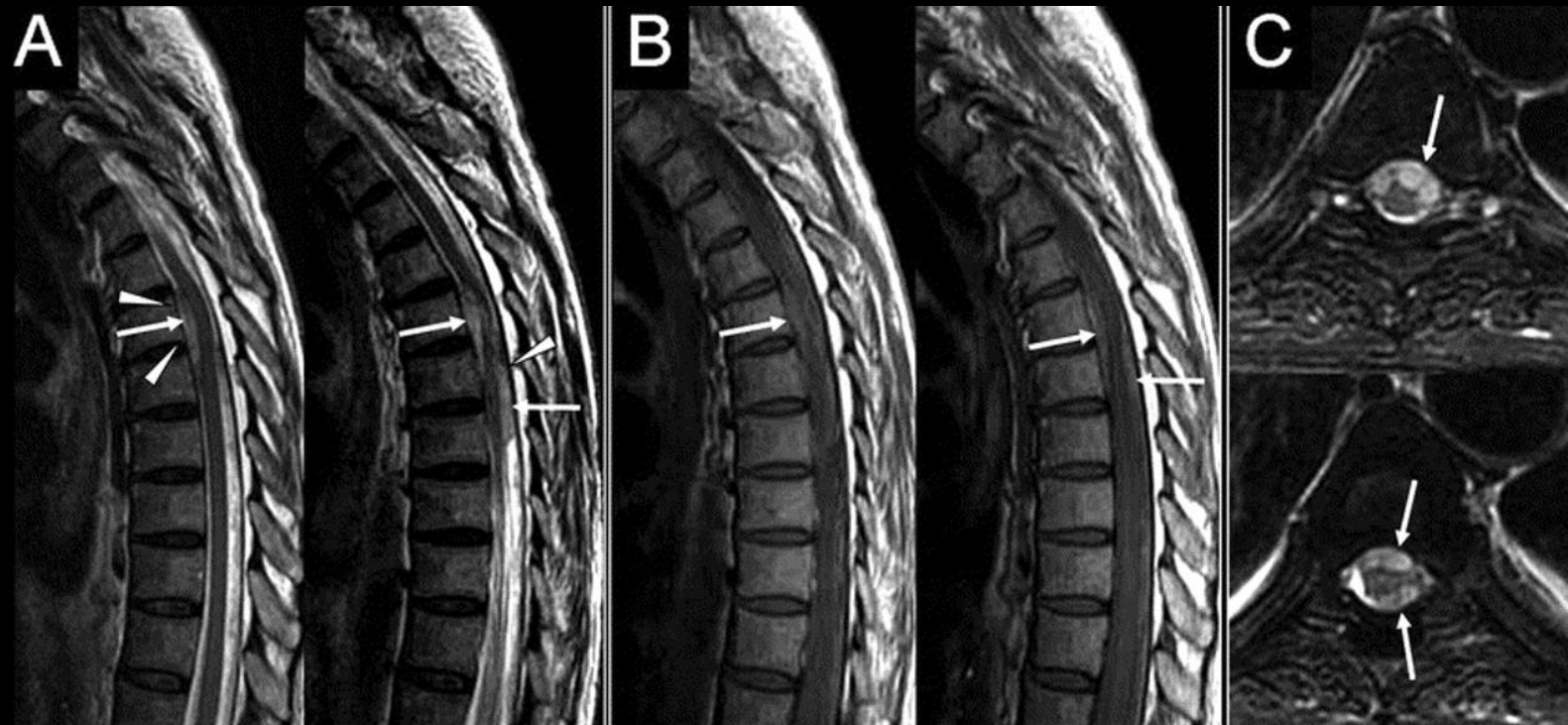
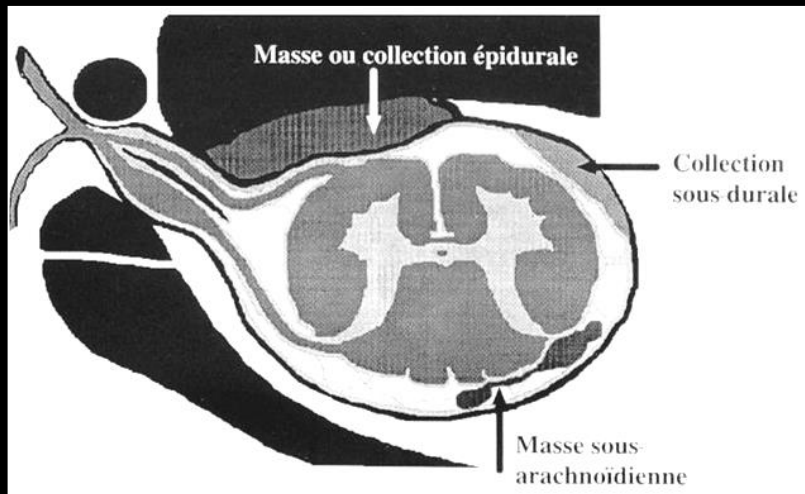
Hématome sous-dural

- Localisation :

- Graisse épidurale respectée
- Compression ESA et moelle
- Postérieure et postéro-latérale
- Axial : image en croissant
- Limité par la dure-mère
- Extension sur plusieurs vertèbres



Teaching NeuroImage: Spontaneous idiopathic spinal subdural hematoma
N. Montano, C. G. Nucci, F. Doglietto, A. Cianfoni, C. Lucantoni, P. De Bonis,
G. Tamburrini, M. Visocchi Neurology Sep 2008, 71 (10) e27

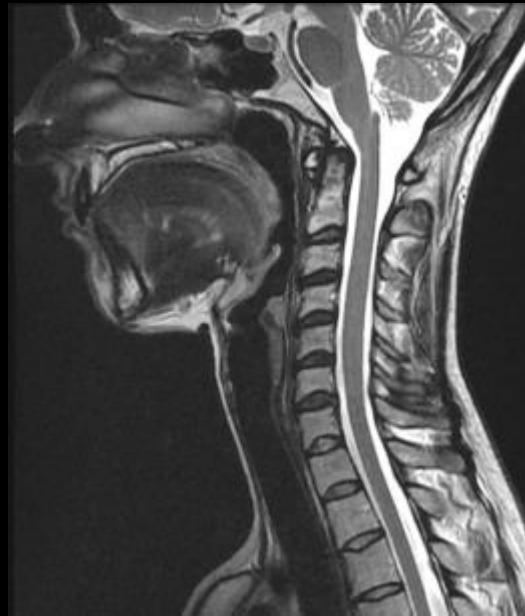


Moelle épinière

Atteinte aiguë

Sidération

- Récupération neurologique en quelques minutes ou quelques heures
- Pas de lésion anatomique de la moelle ni apparition secondaire d'un automatisme
- **Elargissement focal du cordon médullaire au niveau du traumatisme sans anomalie de signal**
- **Meilleure visualisation en T1**

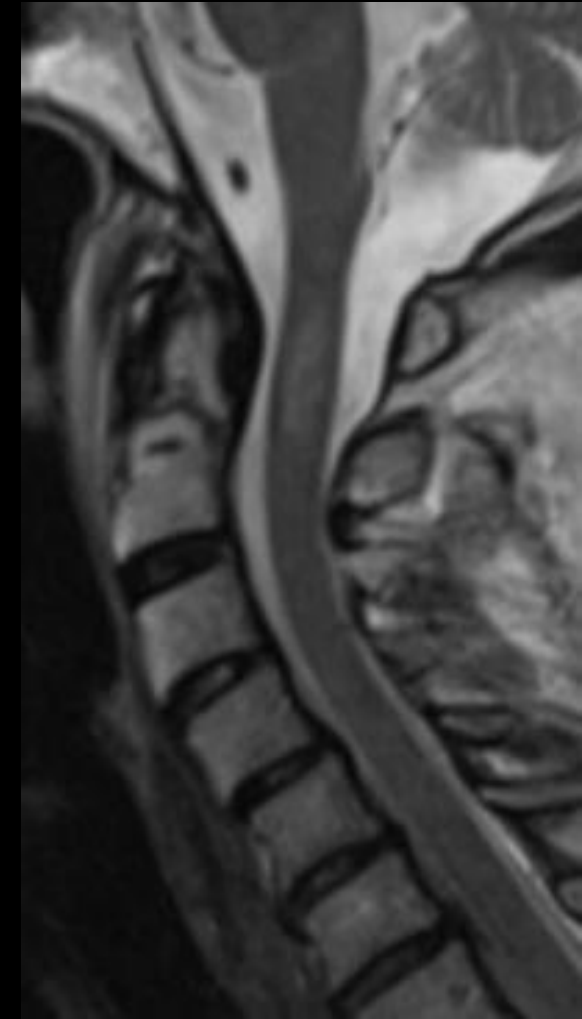
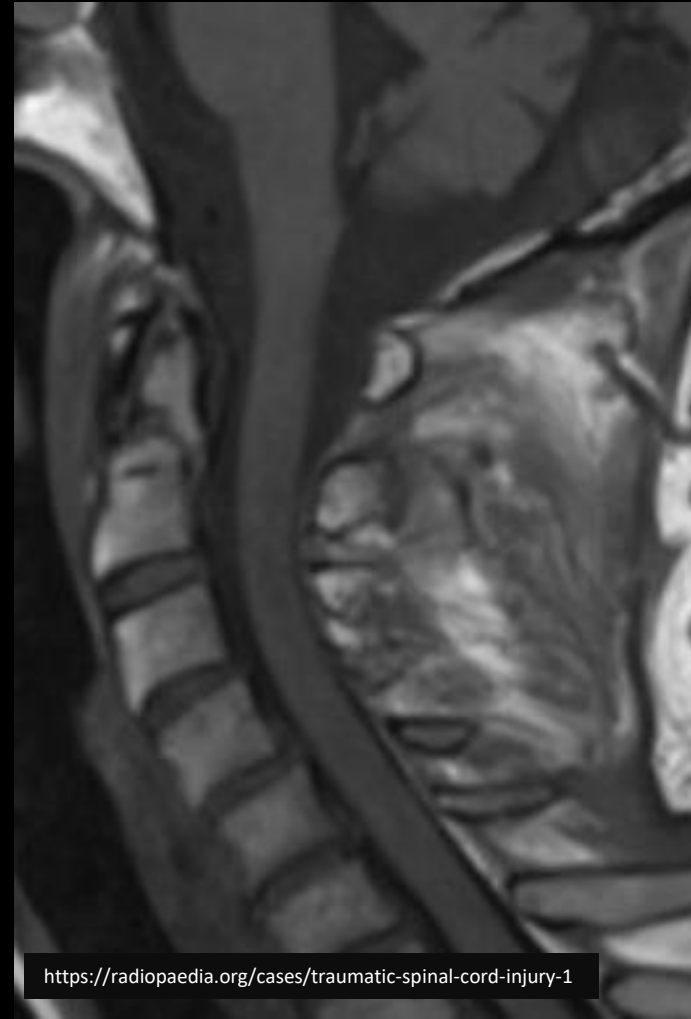
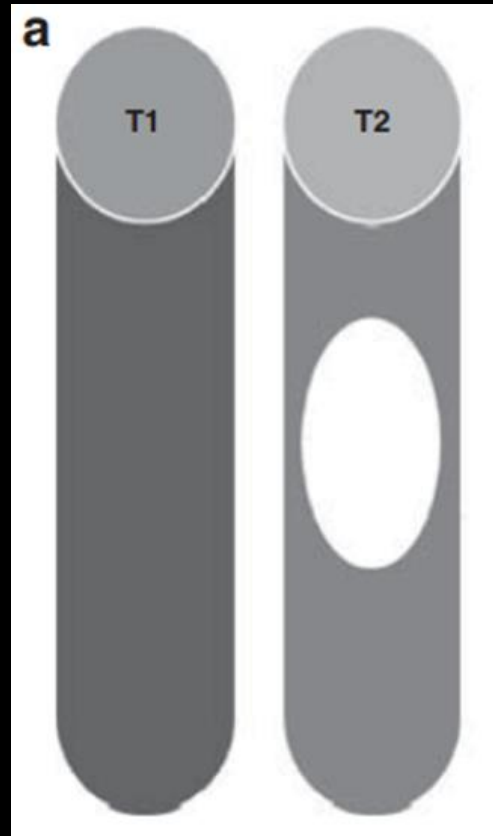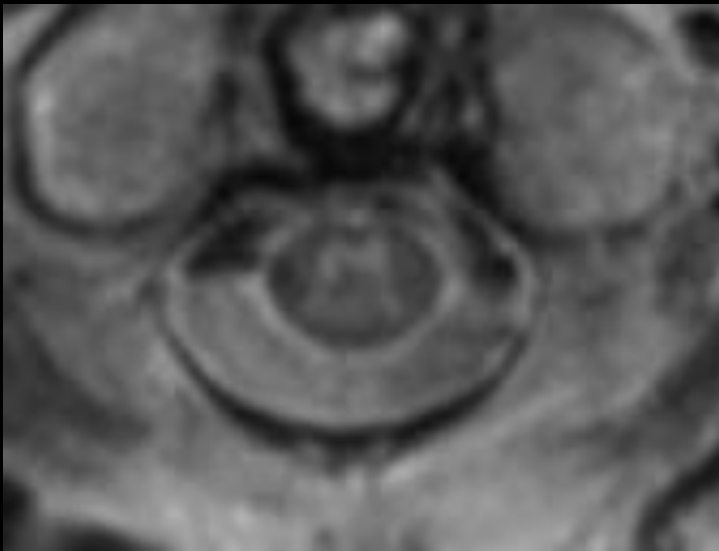


Moelle épinière

Atteinte aiguë

Œdème

- Elargissement focal du cordon médullaire avec hypersignal T2 mais sans anomalie de signal en T1

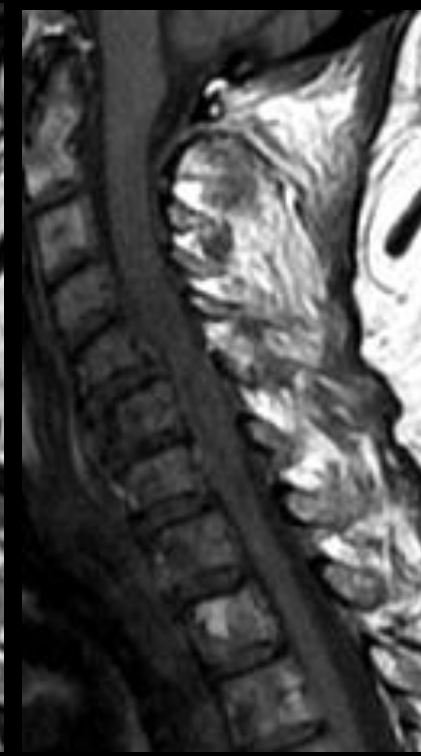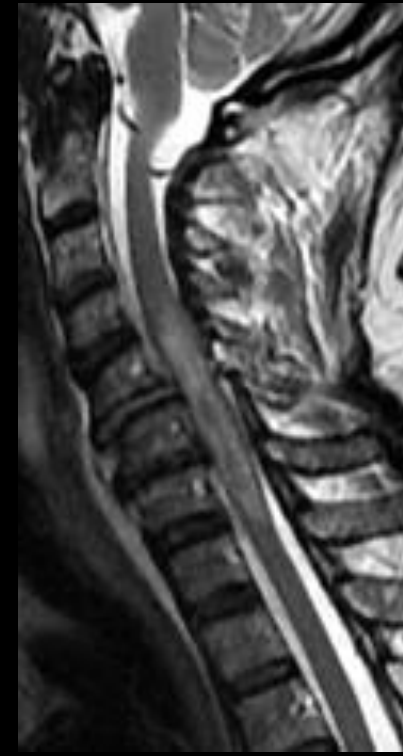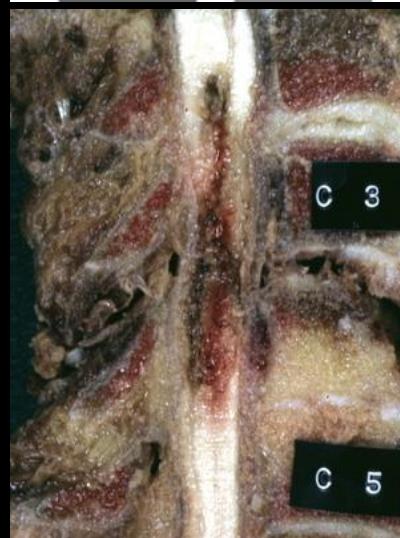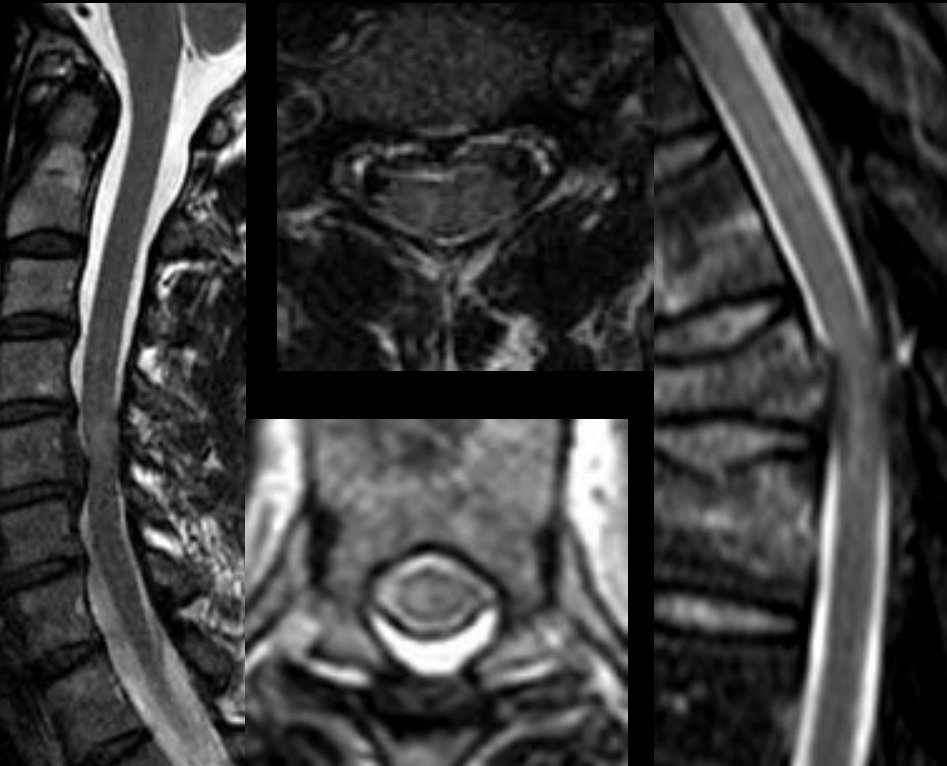
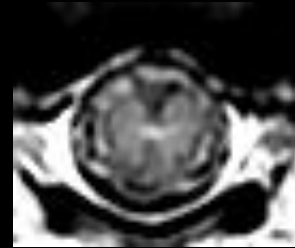
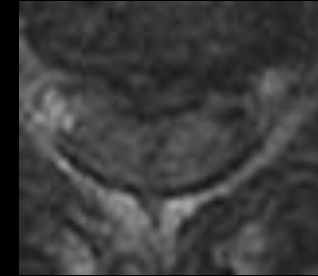
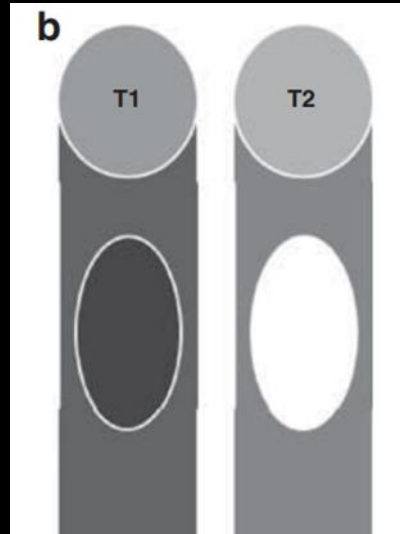


Moelle épinière

- Hypersignal T2 épais entourant un centre en hyposignal T1
- Œdémateuse pure ou oedémato-hémorragique

Atteinte aiguë

Contusion



C 3

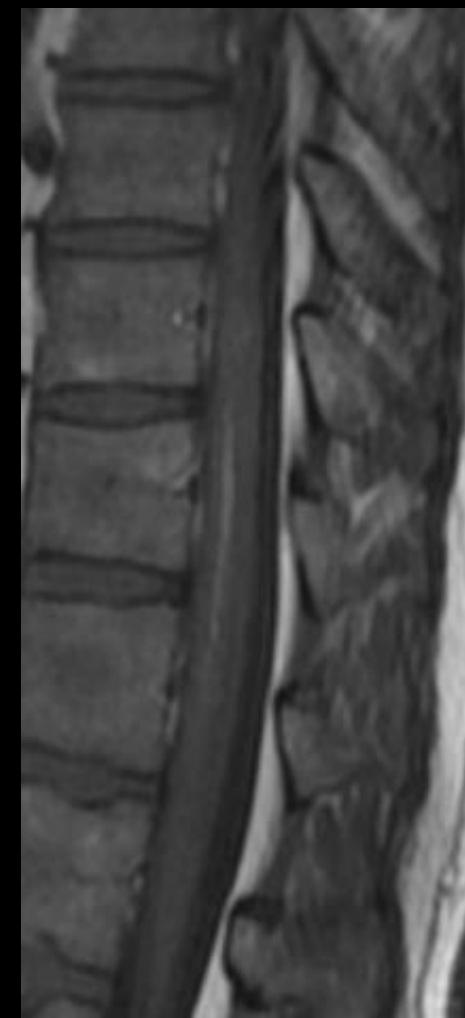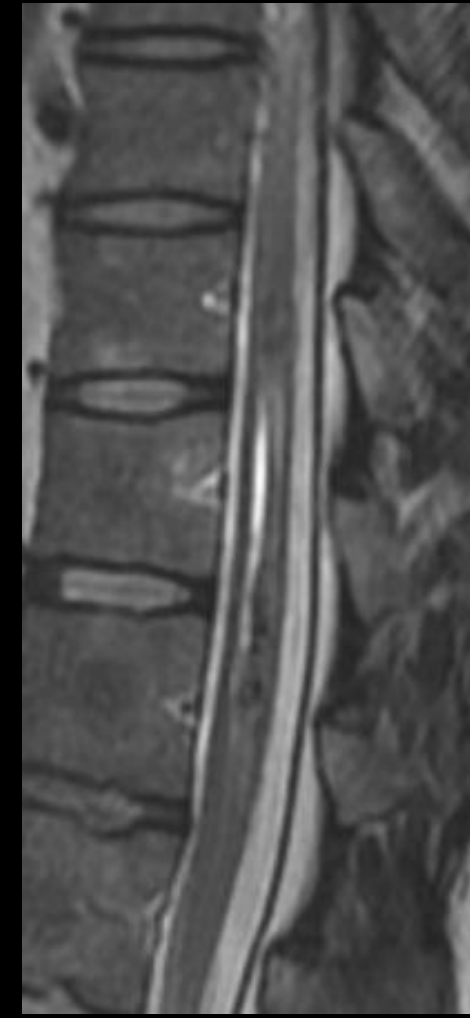
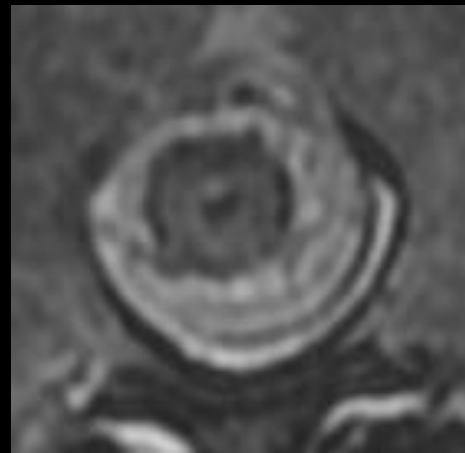
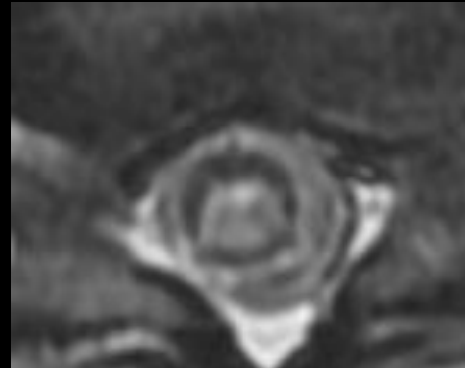
C 5

Moelle épinière

Atteinte aiguë

Hématomyélie

- Dans les 1ères 24h, le cordon médullaire est hétérogène en T1 avec, en T2, une zone centrale hypointense et un fin liseré périphérique hyperintense
- A 72h, la moelle lésée présente un hypersignal sur les pondérations T1 et T2
- Blooming artéfact en T2*
- Associée de façon significative à un plus mauvais pronostic

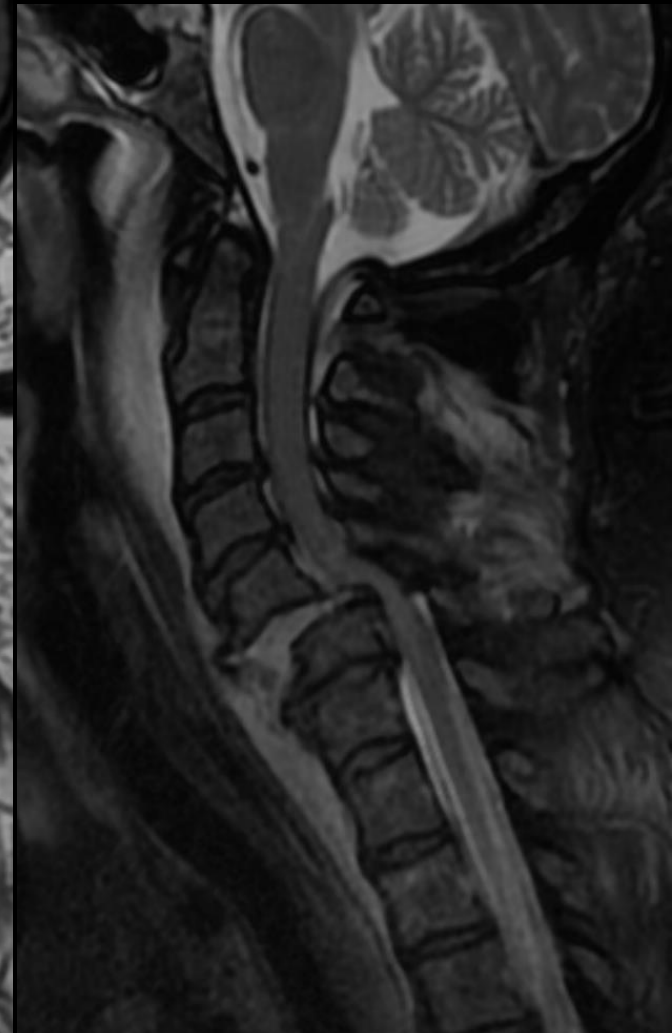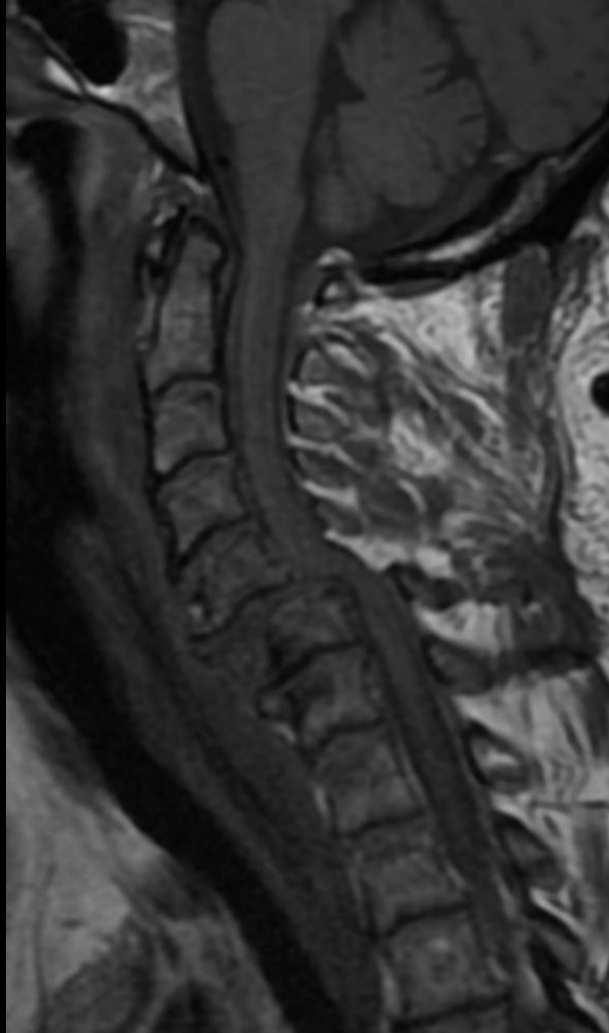
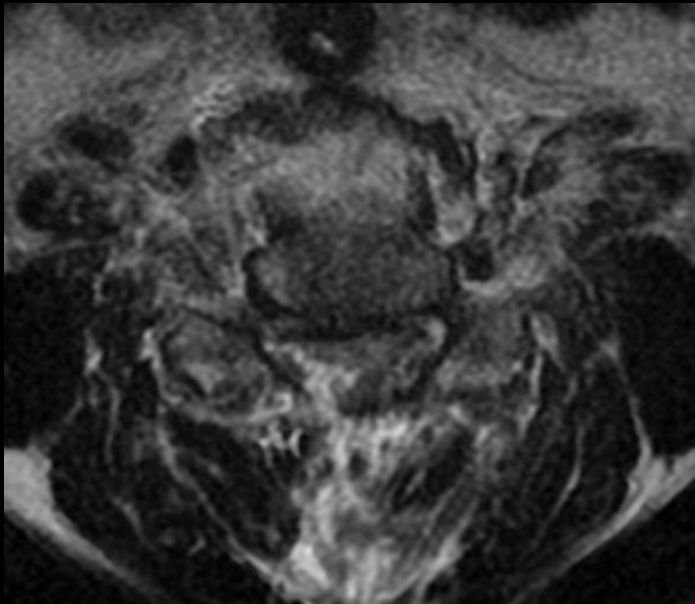


Moelle épinière

Atteinte aiguë

Compression

- Déformation du cordon médullaire par les structures osseuses fracturées
- Souffrance médullaire en hypersignal T2 et hyposignal T1

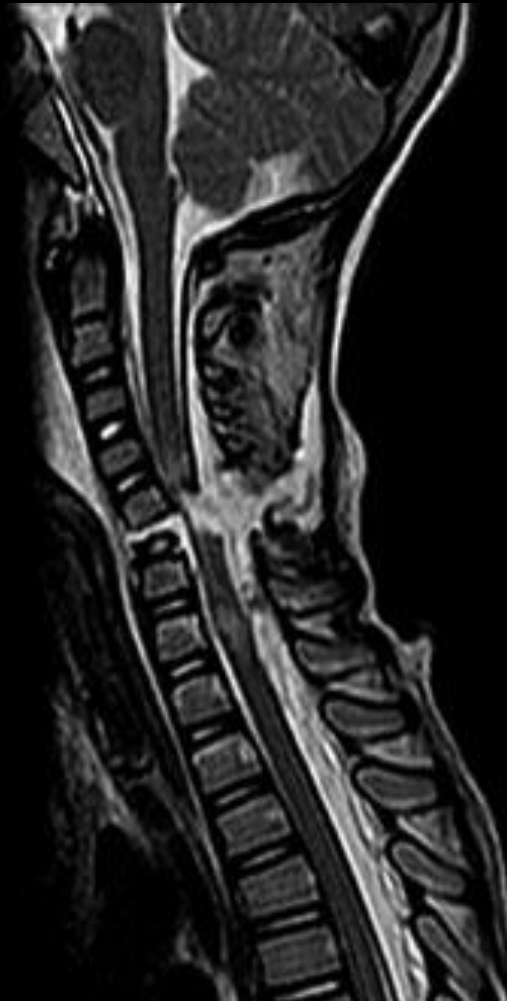

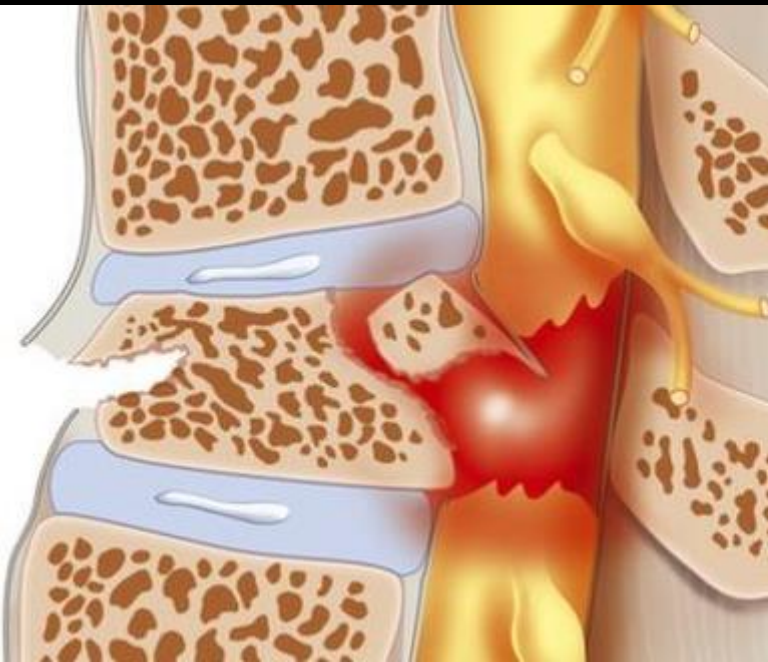


Moelle épinière

Atteinte aiguë

Section de moelle

- Solution de continuité du cordon médullaire
- Meilleure visualisation dans le plan sagittal

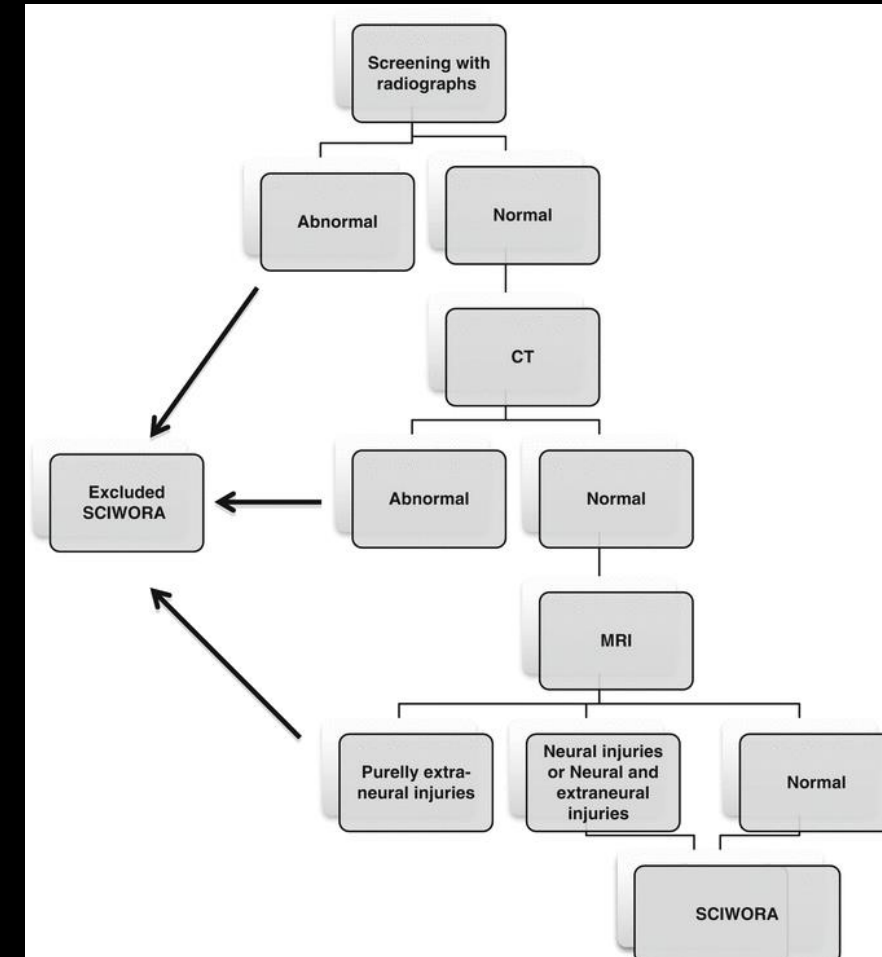
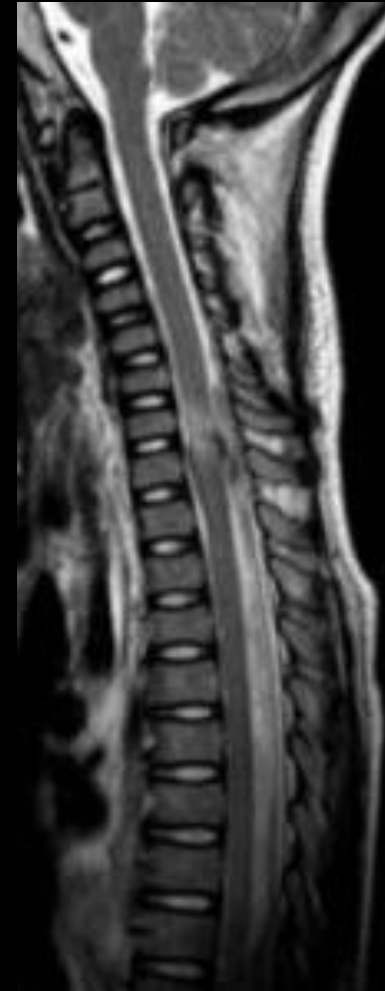

Moelle épinière

Atteinte aiguë

SCIWORA / SCIWORET

- Définitions :
 - **SCIWORA** : Spinal Cord Injury WithOut Radiographic Abnormality
 - **SCIWORET** : Spinal Cord Injury WithOut Radiographic Evidence of Trauma
- 1^{ère} description en 1982 par Pang et Wilberger dans la population pédiatrique
- Correspond à une **symptomatologie neurologique déficitaire objective liée à des lésions médullaires traumatiques, sans constatation de lésion osseuse sur les bilans radiographique ou scanographique**
- Possible chez l'adulte, mais prédominant largement chez l'enfant et à l'étage cervical en raison des particularités biomécaniques à cet âge (sous-développement de la masse musculaire paraspinale, l'élasticité majeure des ligaments vertébraux, la morphologie des vertèbres incomplètement calcifiées, l'orientation horizontale des facettes articulaires, associées au poids de la tête de l'enfant, favorisent l'hyperlaxité de la colonne en distraction, hyperextension et hyperflexion)
- L'IRM retrouve alors un œdème, une contusion, hémorragique ou non, une section de moelle ...



Moelle épinière

Evolution séquellaire

Dégénérescence wallérienne

- Suite au traumatisme, des lésions de dégénérescence wallérienne apparaissent en amont de la lésion causale
- Elles associent des lésions de démyélinisation et de gliose et est responsable d'anomalie de signal et d'atrophie du cordon médullaire, représentant un état irréversible avec perte de substance médullaire
- Entre 8j et 5 sem, absence d'anomalie de signal en IRM
- A partir de 7 sem, hypersignal T1 et T2 intéressant les faisceaux lemniscaux sus-lésionnels et les faisceaux cortico-spinaux sous-lésionnels

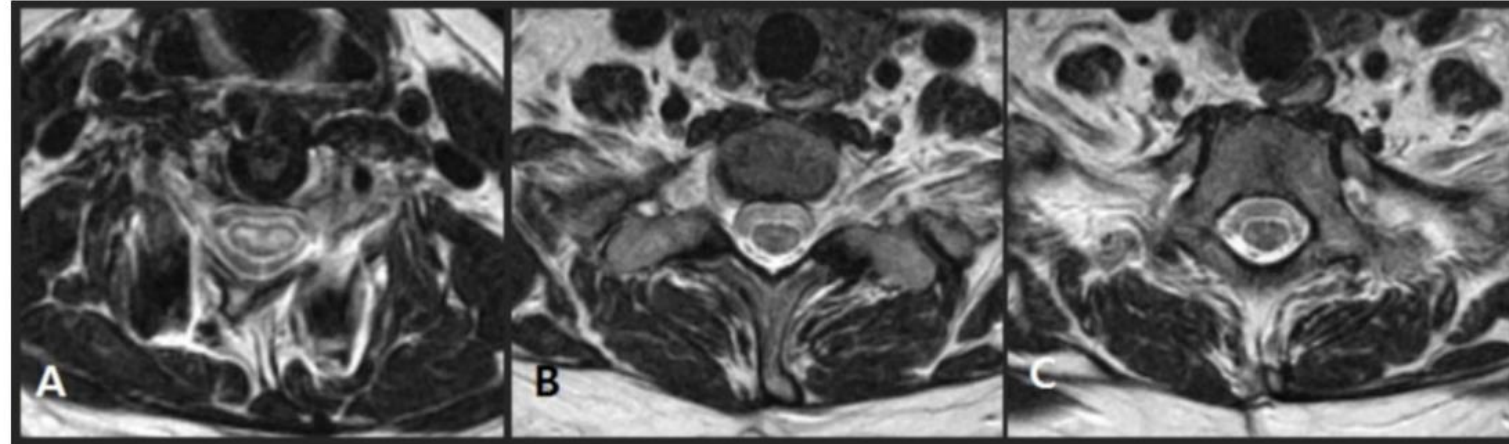


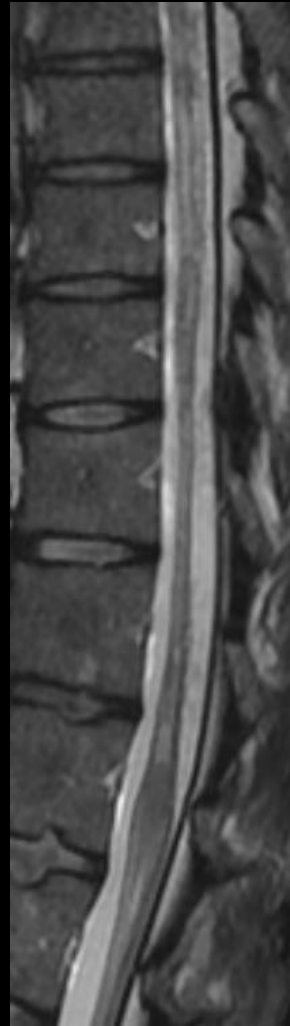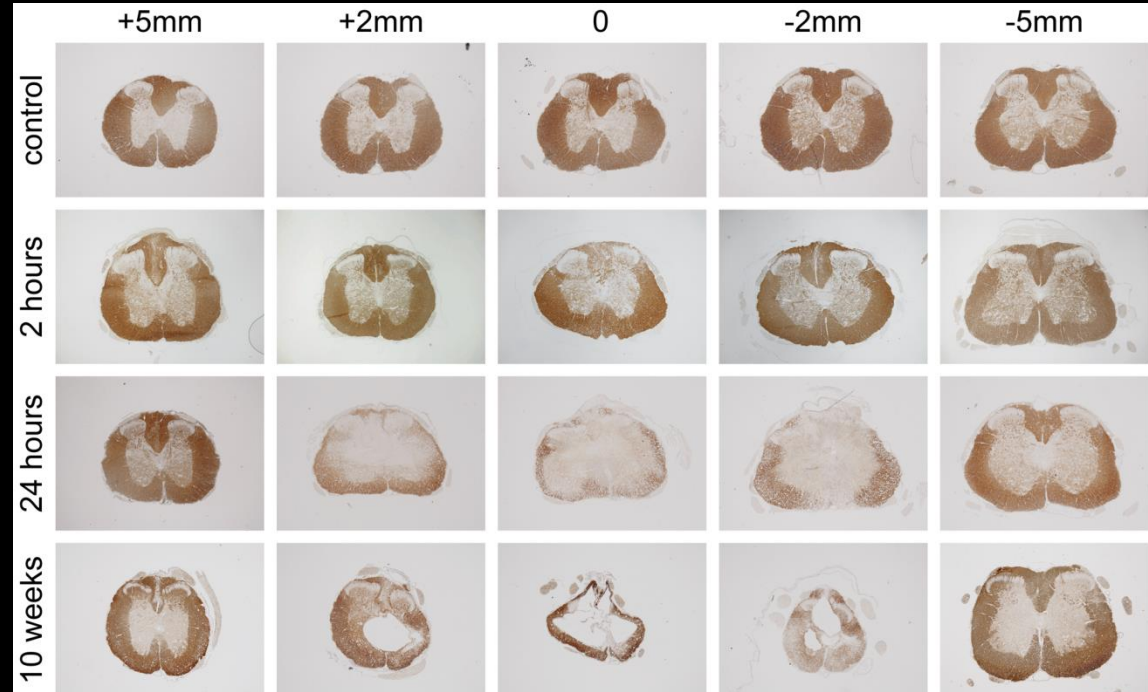
Fig. 2: Fig. 2. T2-weighted MR images of 51-year-old woman with wallerian degeneration of spinal cord appeared at 2 years after trauma. A. Post traumatic myelomalacia with mild cord atrophy is seen at C4 level. B and C. High signal intensity involving bilateral posterolateral column of spinal cord is appeared at C7-8 level, below the injury site, suggesting wallerian degeneration. References: Department of Radiology, Inha University hospital - Incheon/KR 2012.

Moelle épinière

Evolution séquellaire

Atrophie du cordon médullaire

- L'atrophie étendue est la complication médullaire la plus fréquente chez les patients traumatisés anciens : la prévalence est estimée à 62 % à 20 ans du traumatisme initial
- Diminution du calibre du cordon médullaire dans le plan sagittal et s'étend sur 2 segments ou plus en regard de la lésion
- La moelle est dite atrophique si elle mesure moins de 7,5mm d'axe antéropostérieur à l'étage cervical et moins de 6,5 mm à l'étage dorsal
- L'atrophie est dite étendue si elle touche en hauteur au moins deux corps vertébraux
- La topographie peut être sus- ou sous-lésionnelle
- L'atrophie médullaire peut se voir dès 2 ans après le traumatisme

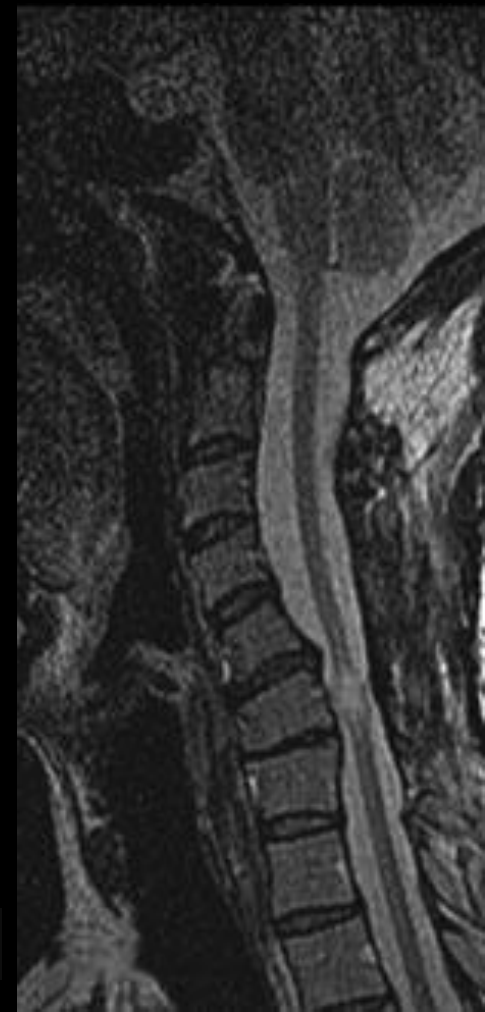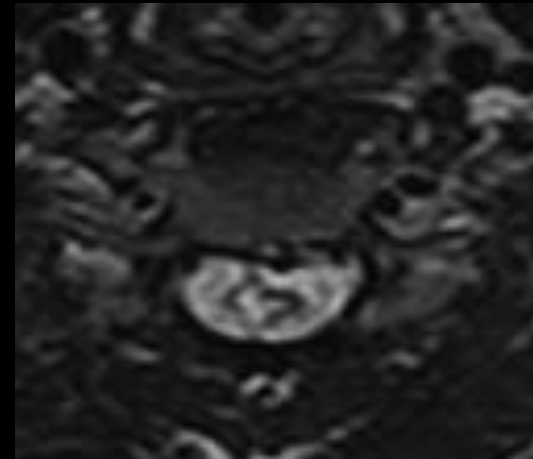


Moelle épinière

Evolution séquellaire

Myélopathie myélomalacique post-traumatique progressive ou Myélomalacie

- Image anormale intramédullaire en **hyposignal T1 et hypersignal T2 à bord mal défini, localisée à la substance grise, en regard de la lésion osseuse**, l'hyposignal T1 étant moins marqué que celui du LCR. Elle peut être associée à une atrophie focale
- La myélomalacie post-traumatique consisterait en une nécrose œdémateuse (œdème cytotoxique) de la substance grise, avec gliose réactionnelle et démyélinisation, évoluant vers la formation de microkystes. Elle peut aboutir à la formation d'une cavité liquidienne confluyente ou à l'atrophie médullaire par effondrement des structures kystiques
- Il s'agit de **l'image séquellaire la plus fréquemment mise en évidence après l'atrophie médullaire**, avec une prévalence de 55 % des blessés médullaires anciens de plus de 20 ans. La myélomalacie peut être associée à la syringomyélie



Moelle épinière

Evolution séquellaire

Myélopathie kystique post-traumatique progressive ou syringomyélie

- La cavité syringomyélique post-traumatique se distingue des autres formes de syringomyélie (tumoraux ou secondaires à une malformation de Chiari) car elle prend son origine au sein même du parenchyme médullaire
- Elle est **latérale, extra-canaliculaire et non communicante avec le canal centro-médullaire ou le quatrième ventricule**
- Cavité intramédullaire, de signal liquidien identique à celui du LCR (hypersignal T2 et hyposignal T1), expansive, tubulée, dont les limites sont bien définies et qui s'étend au-delà des limites du traumatisme osseux
- La taille de la cavité est variable (2 à 6 corps vertébraux de hauteur) avec extension rostrale ou ventrale indifférente
- **Le délai d'apparition est variable de quelques mois à quelques années.** Le risque est plus élevé pour les formes thoraciques ou thoraco-lombaires complètes
- L'incidence d'apparition de la syringomyélie chez le blessé médullaire chronique varie de 5 à 28 %

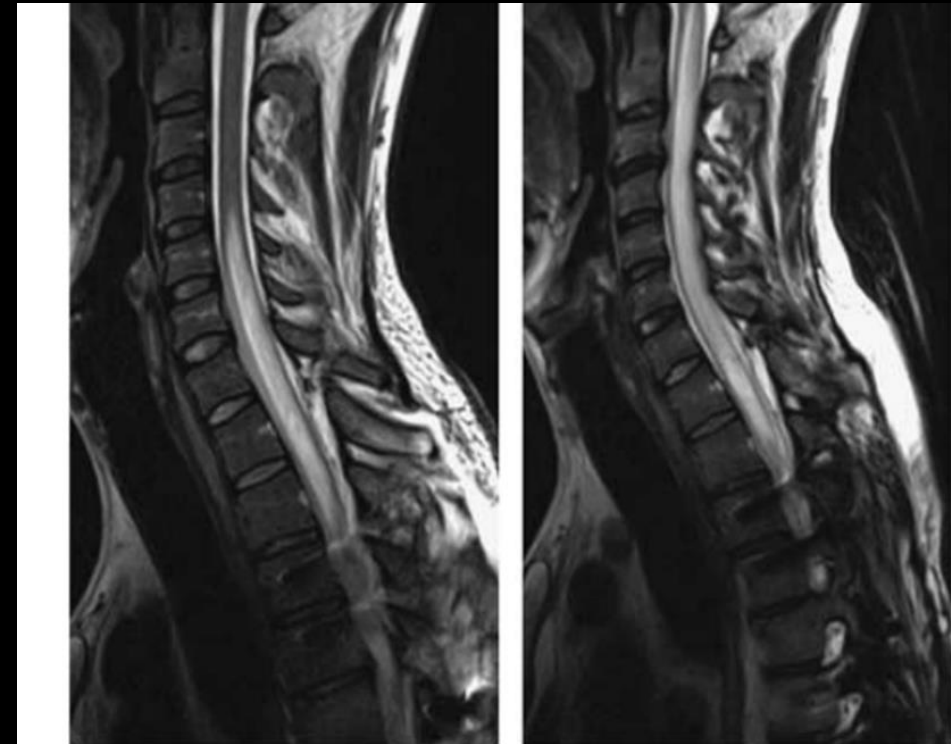


Figure 11 Subacute progressive ascending myelopathy. This patient developed a progressive deterioration of motor weakness (a) The initial sagittal T2W image demonstrated an extensive signal abnormality and prominent syrinx formation within the cervical and thoracic cord, extending inferiorly from the mid level of the C4 vertebral body to T7. Pedicle screw and plate fixation is seen between T3 and T4. (b) 6 months later, the signal change has now extended both cranially and caudally, and reaches the foramen magnum.

Moelle épinière

Evolution séquellaire

Kyste focal unique

- Correspondant à une lésion arrondie ou ovale, de même signal que le syrinx, située en regard du site lésionnel initial

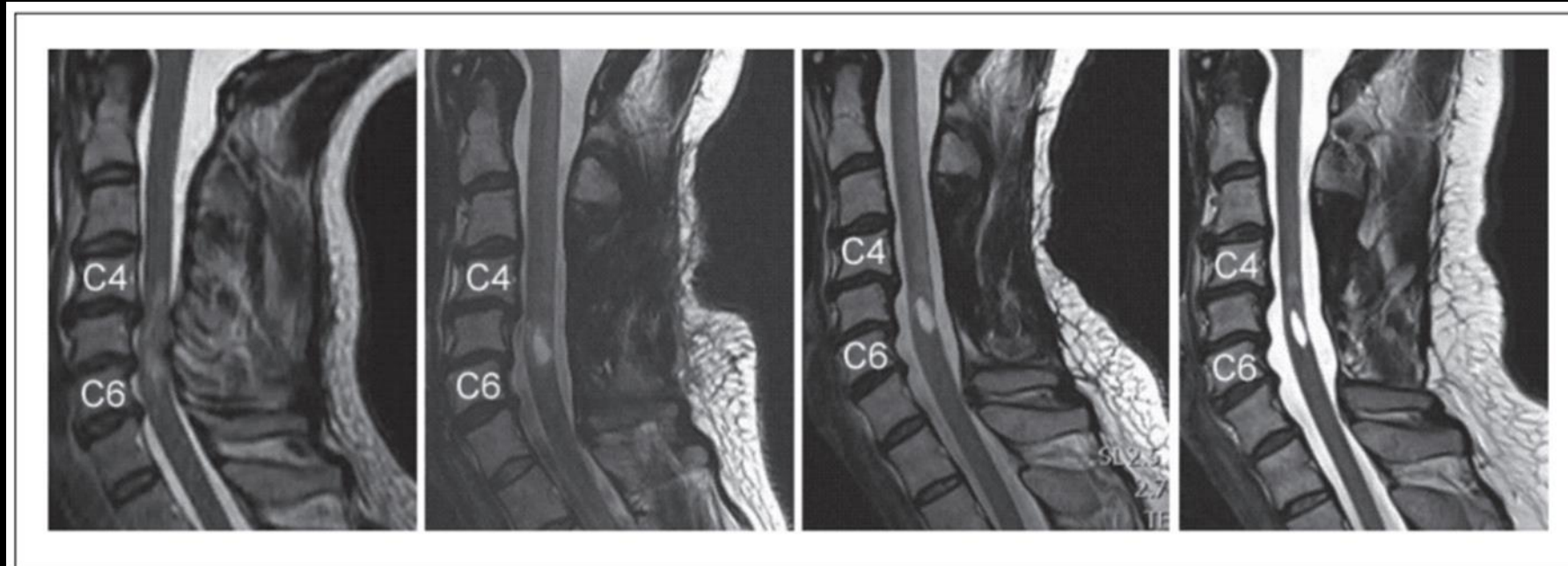
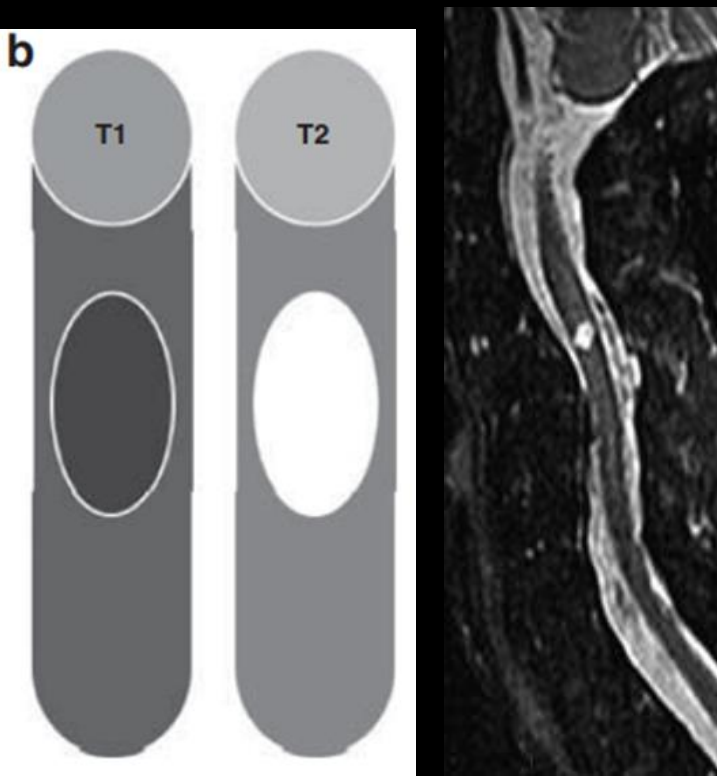
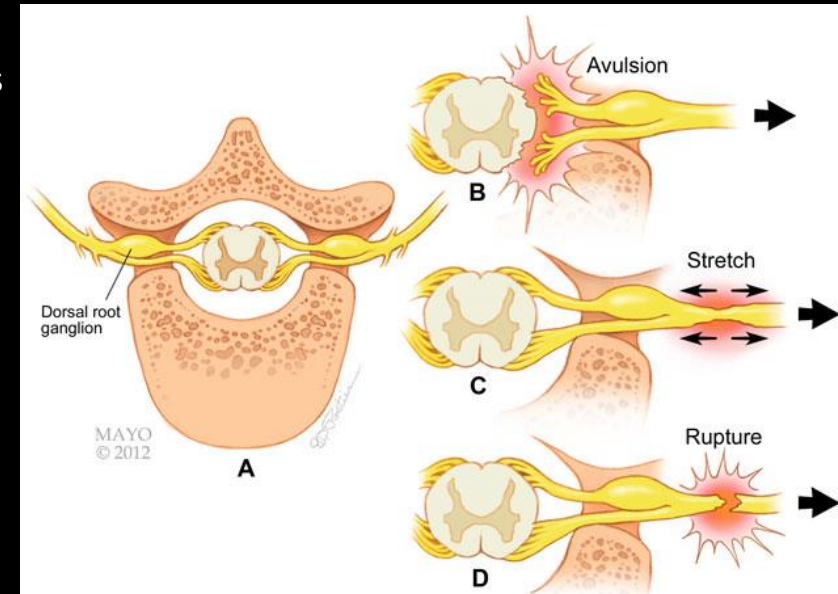


Figure 1. Morphological changes in the human spinal cord can be examined serially by clinical MRI. In this example, the characteristic stages of morphological changes in the spinal cord are apparent based on T2-weighted anatomical images, during the transition from acute to chronic stages of injury. Note the rather diffuse damage seen during the acute phase of spinal cord injury (SCI) (A) with extensive edema spreading from the lesion area, followed by the shrinking of the rostral-caudal boundary (B and C; 3–6 months after SCI), and the eventual formation of a posttraumatic cyst and focal spinal cord atrophy (D; 6–24 months after SCI). | Tracking Changes following Spinal Cord Injury: Insights from Neuroimaging, Patrick Freund et al. The Neuroscientist 19(2) 116–128

Lésions radiculaires

Arrachements radiculaires

- Les lésions traumatiques les plus habituelles sont souvent dues à un traumatisme de la voie publique (accident de deux roues) entraînant un **étirement par traction**
- Cet étirement brutal est à l'origine, soit d'une **rupture et une avulsion des radicelles**, constitutives des nerfs à l'origine du plexus brachial, soit d'une **rupture des nerfs constitués**, réalisant soit une atteinte préganglionnaire, soit une atteinte postganglionnaire
- Ces avulsions peuvent s'associer à des **déchirures durementières**, elles-mêmes à l'origine de pseudoméningocèles ou sites de la brèche initiale
- Les **lésions préganglionnaires** sont constituées par les avulsions des radicelles et racines, avec ou sans pseudoméningocèle
 - Ces lésions sont graves car la réparation chirurgicale n'est pas possible
 - Leur traitement repose sur une transposition de nerfs (accessoires, intercostaux ou du plexus cervical)
- Les **lésions postganglionnaires** intéressent les troncs et les faisceaux
 - Elles sont traitées par suture, autogreffe
- Une atteinte concomitante pré- et postganglionnaire est observée dans 15 % des cas
- La localisation précise est essentielle pour la prise en charge microchirurgicale réparatrice

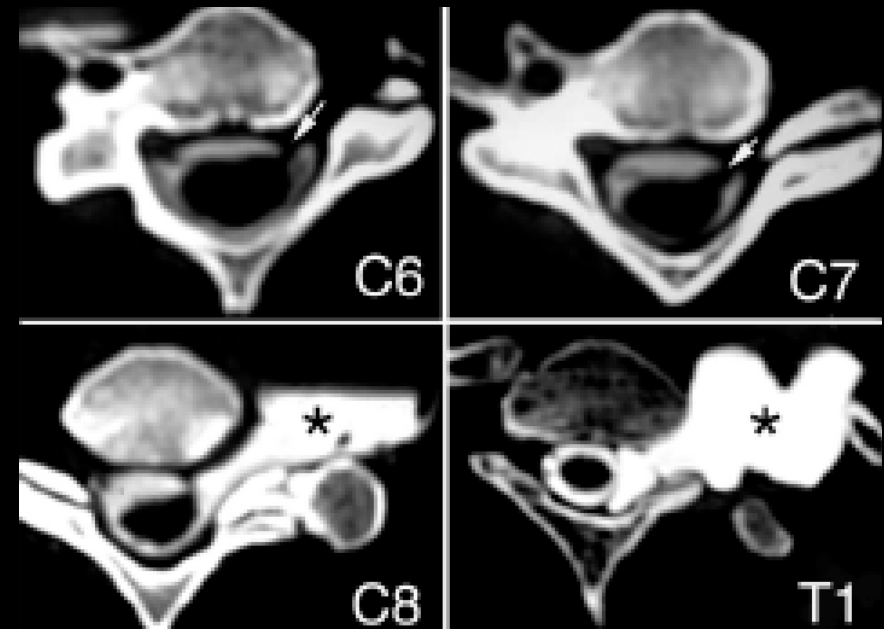
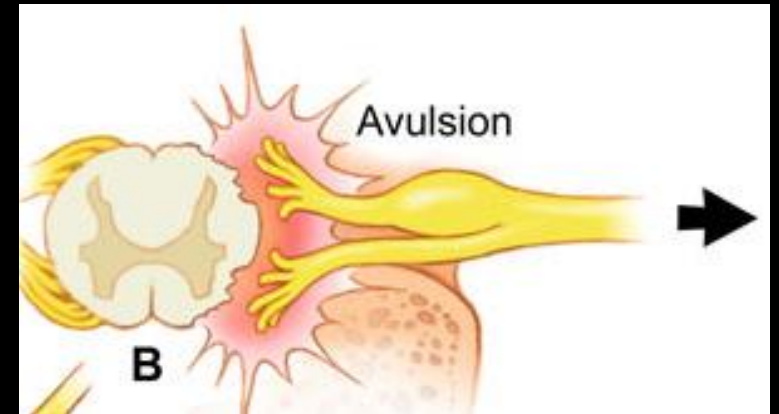


Lésions radiculaires

Arrachements radiculaires

Atteinte préganglionnaire

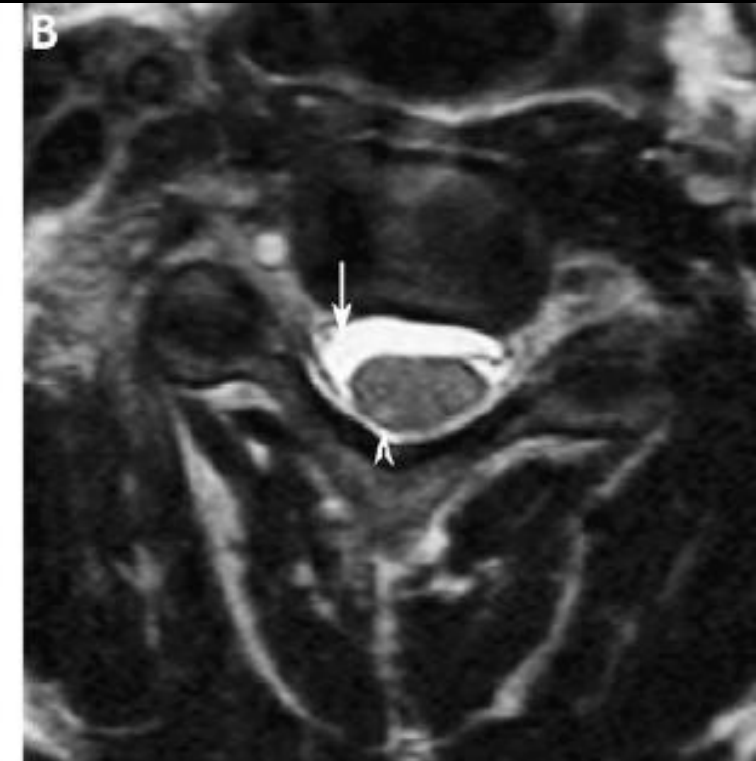
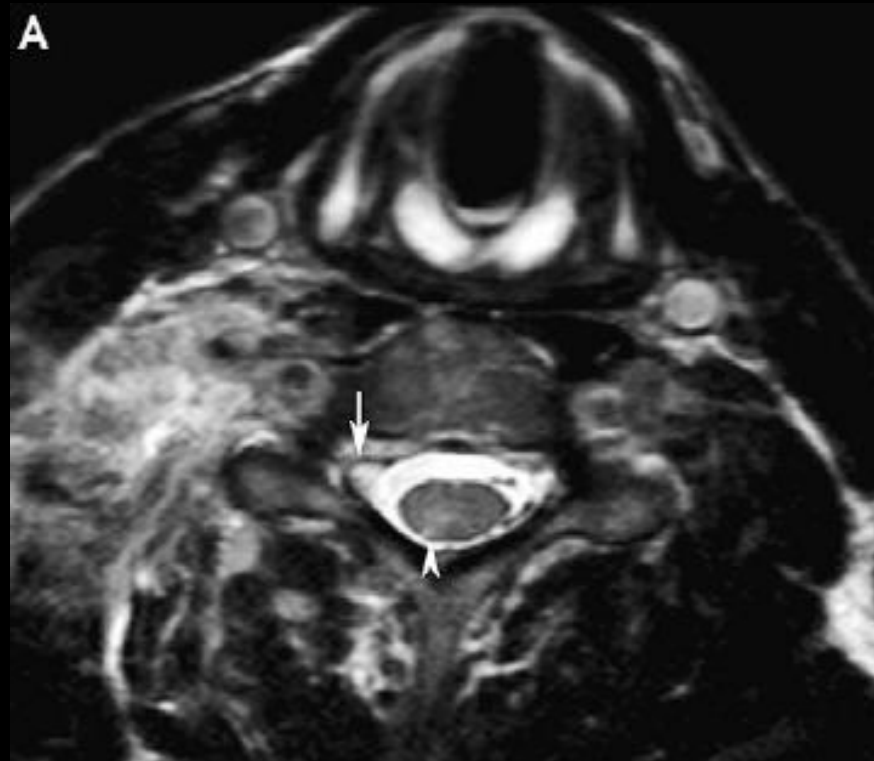
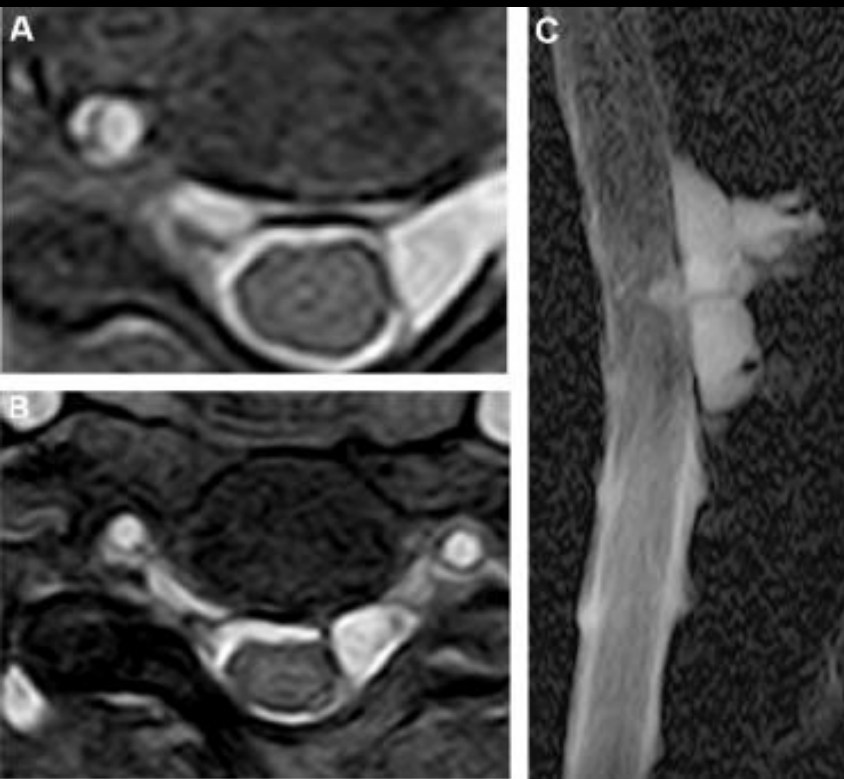
- **Arrachement radiculaire**
 - Fortement suggéré en cas d'absence d'identification du trajet intrathécal des racines, par rapport au côté sain
- **Pseudoméningocèle**
 - Représentant une formation juxtathécale plus ou moins volumineuse, plus ou moins irrégulière, à comportement en signal identique au LCR, au siège d'émergence radiculaire
 - Les pseudoméningocèles peuvent intéresser l'émergence de plusieurs racines adjacentes
 - Elles sont présentes dans 60 à 80 % des cas d'avulsion radiculaire
- En cas d'injection de gadolinium, a été décrit des rehaussements médullaires aux sites de l'émergence des racelles



Lésions radiculaires

Arrachements radiculaires

Atteinte préganglionnaire



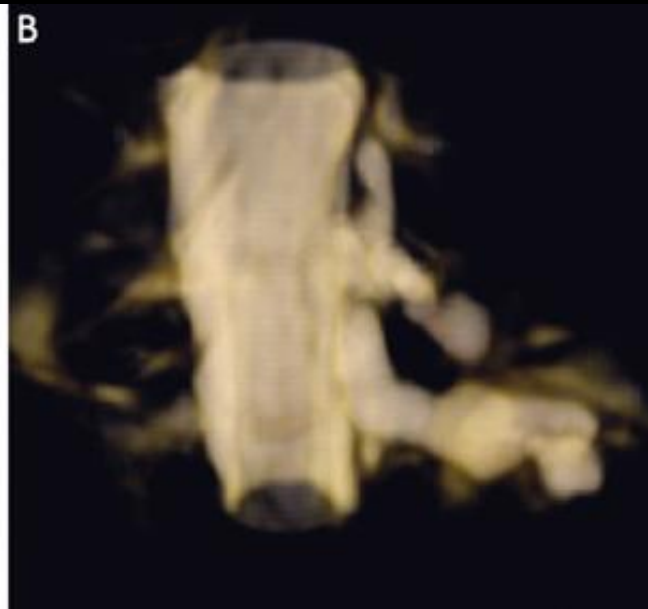
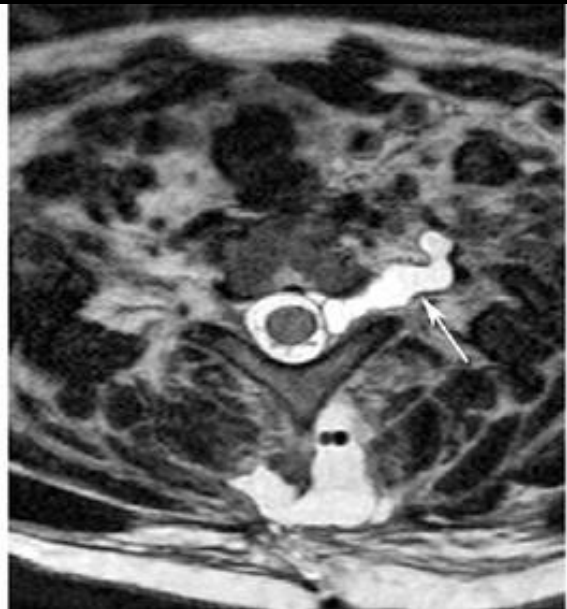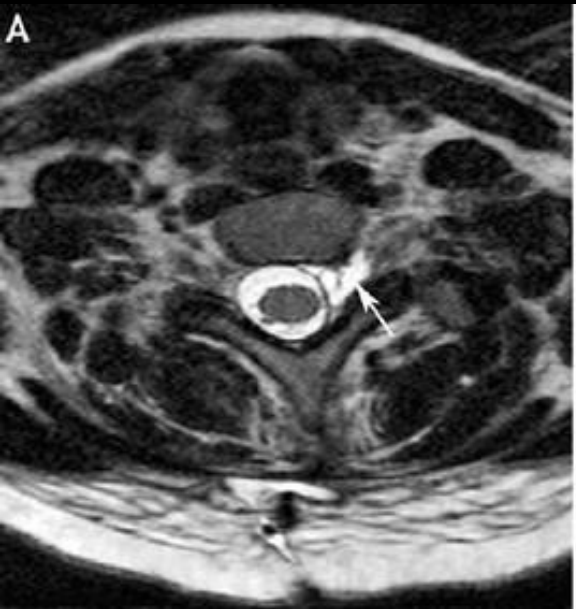- A-C. Arrachement préganglionnaire post-traumatique des racines du plexus brachial
- A. IRM : axial T2 du foramen C5-C6 gauche : absence d'identification du trajet intradural des radicelles à l'origine de la racine C6 gauche – pseudoméningocèle étendue en extraforaminal
- B. Coupe axiale foramen C6-C7 – absence d'identification des radicelles de la racine C7 gauche et méningocèle associée en regard de l'émergence foraminale de la racine
- C. Myélo-IRM : identification des deux méninogèles à composante intra- et extracanalaires

Avulsions radiculaires. La séquence IRM 3D T2 axiale montre l'avulsion des racines antérieure et postérieure de C8 droites avec pseudoméningocèle (flèche) (a) et une avulsion des racines T1 droites sans pseudoméningocèle (flèches) (b). Noter la présence d'un hypersignal médullaire (tête de flèche)

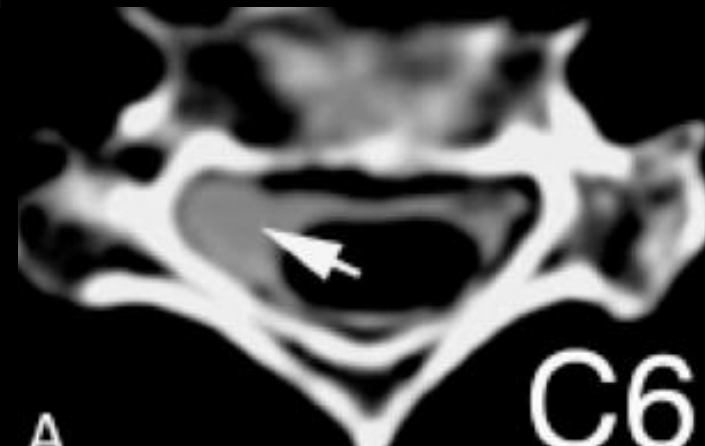
Lésions radiculaires

Arrachements radiculaires

Atteinte préganglionnaire



Avulsions radiculaires. La séquence axiale IRM 3D T2 (a) montre les avulsions des racines C8 et T1 gauches avec pseudoméningocèles (flèches) bien visibles sur la reconstruction 3D (b)

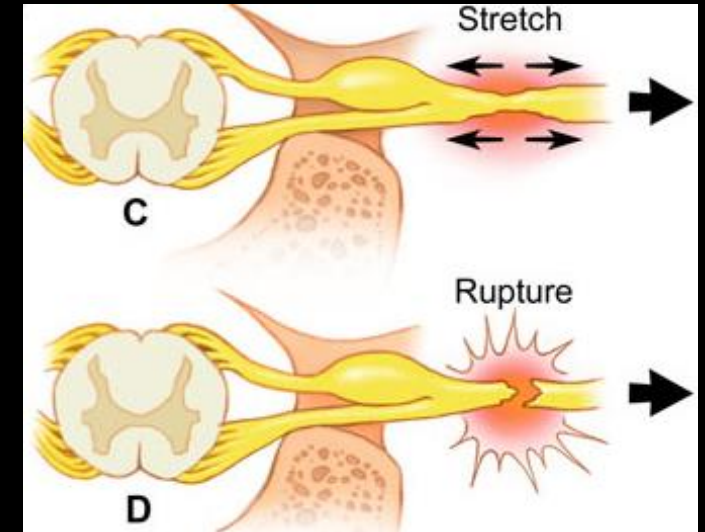


Lésions radiculaires

Arrachements radiculaires

Atteinte postganglionnaire

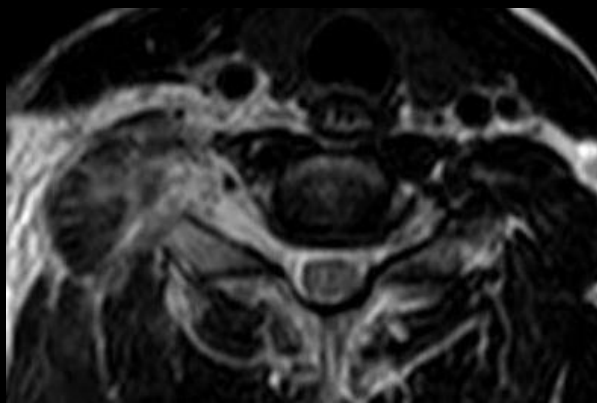
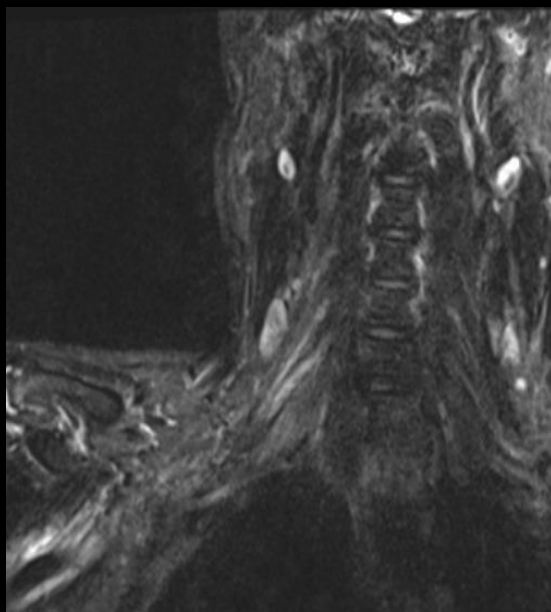
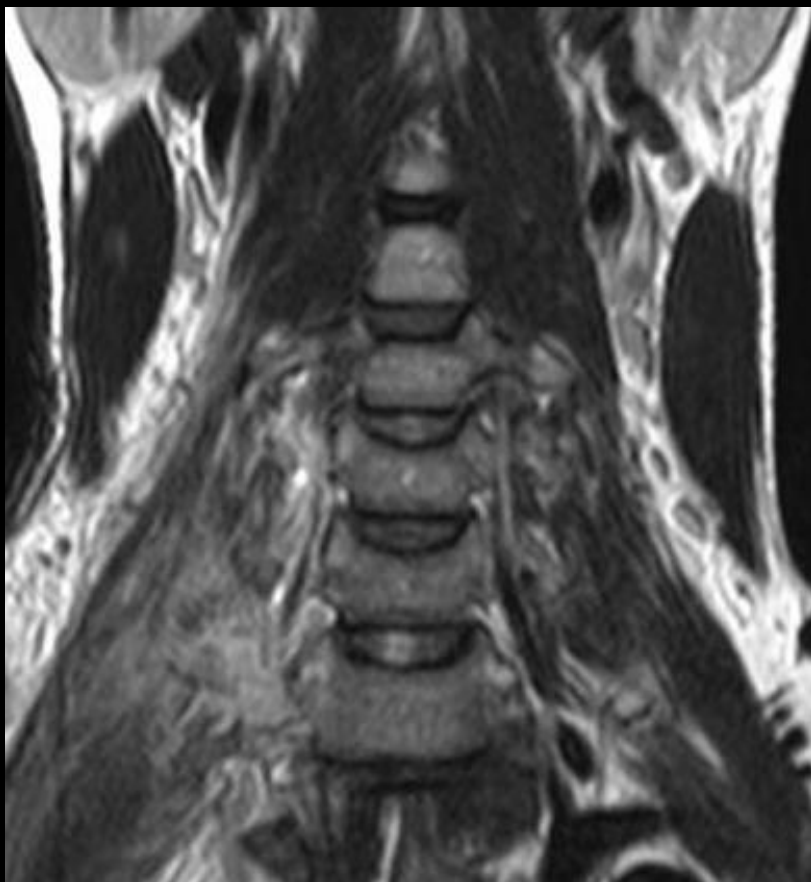- Ces lésions sont évaluées par l'identification d'un **hypersignal en STIR, local ou diffus des nerfs du plexus** (associé ou non à une avulsion)
- L'identification de cet hypersignal n'a pas de valeur prédictive de l'évolution ultérieure
- **Cet hypersignal peut correspondre soit à un œdème réversible lié à une contusion ou compression, soit à une rupture complète partielle distale**
- Une IRM tardive permet de différencier œdème des ruptures partielles en identifiant la persistance d'un hypersignal lié à la démyélinisation secondaire à la dégénérescence wallerienne distale, localisée ou complète
- Le développement d'imagerie par tenseur de diffusion offre des perspectives en visualisant la continuité des fibres nerveuses



Lésions radiculaires

Arrachements radiculaires

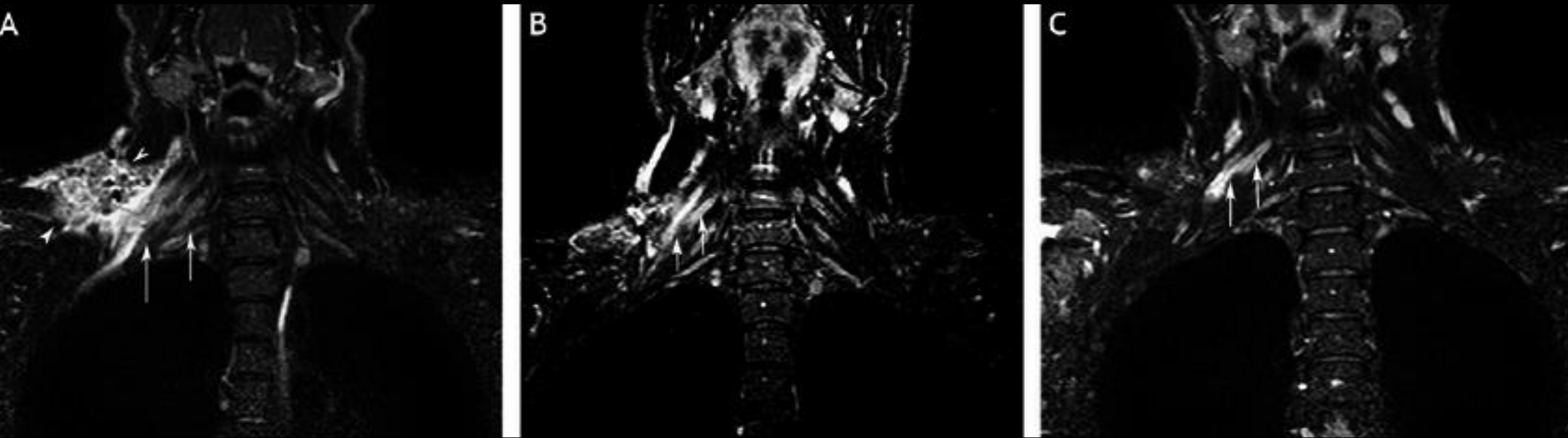Atteinte postganglionnaire



Lésions radiculaires

Arrachements radiculaires

Atteinte postganglionnaire



Atteintes des troncs et des faisceaux. La séquence IRM STIR coronale réalisée à j3 (a), j21 (b) et à trois mois (c) montre un hypersignal de l'ensemble du plexus brachial droit (flèches) à j3 (a) associé à un hématome et à des corps étrangers (têtes de flèche) (a). A j 21 (b) et à trois mois (c) l'IRM montre la persistance d'un hypersignal au niveau C5 C6 du côté droit (flèches) témoignant de la démyélinisation





That's all Folks!