Quiz

- homme de 63 ans
- sans ATCD

?

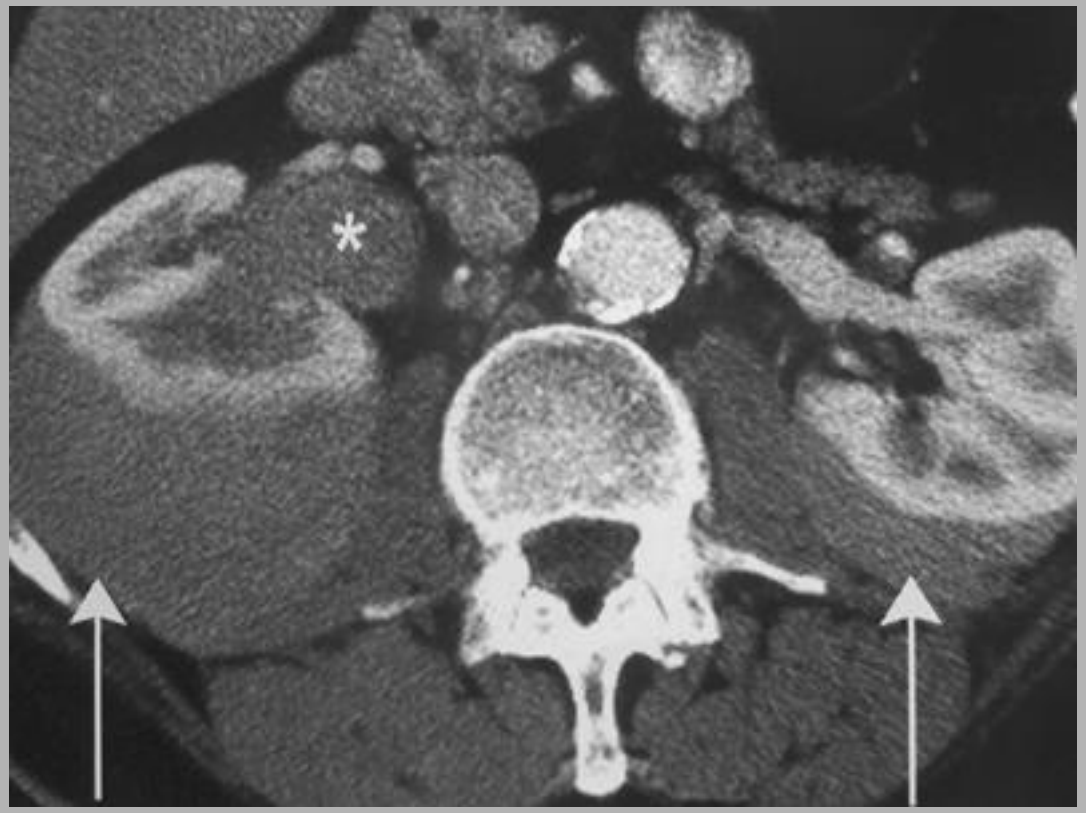

lymphome périrénal

- deux formes radiologiques :

  - forme périrénale ++
  - forme multinodulaire intrarénale

- deux contextes particuliers

  - le lymphome après transplantation rénale (syndrome lympho-prolifératif post-transplantation)

  - chez l'enfant : lymphome de Burkitt, fréquence de l'atteinte rénale associée à un L. de Burkitt abdominal.

AJR dec 2004, Wesphalen et al, 1687-1705

diagnostic différentiel

- homme de 68 ans
- myélofibrose ancienne

?

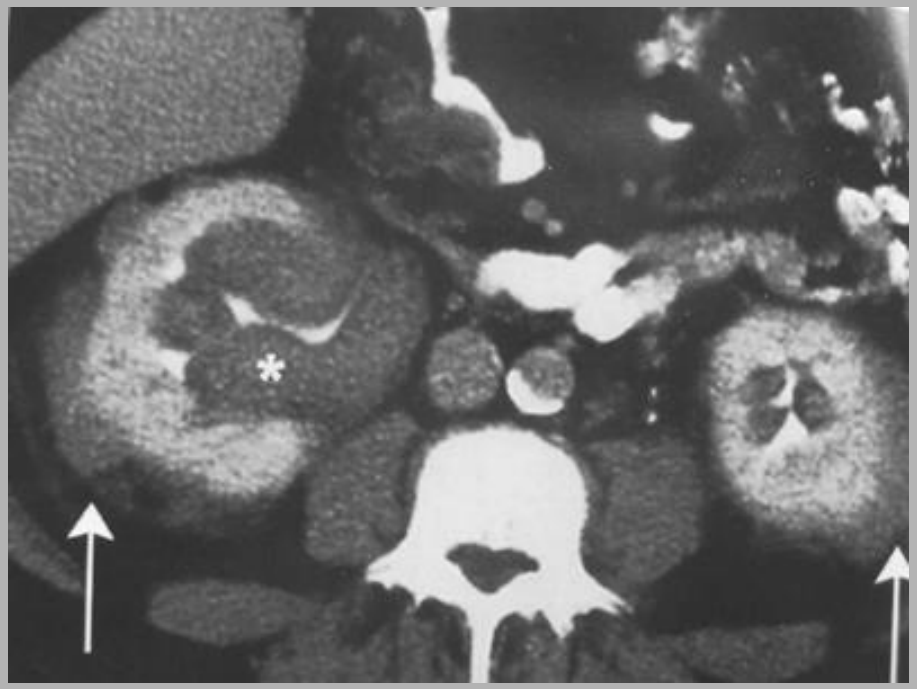

hématopoïèse extra médullaire

Questions pour un champion

citer 5 causes

d' hématopoïèse extra-médullaire

hématopoïèse extramédullaire

hémopathies bénignes

ou malignes

thalassémie,
sphérocytose héréditaire,
syndrome myéloprolifératif,
myélofibrose ou Vaquez
myélome

autres pathologies

maladie de Paget

métastases osseuses

ostéopétrose

maladie de Gaucher

localisations ubiquitaires : +++ médiastinale
postérieure, hépatique, splénique, péricérébrale, pancréatique, surrénalienne, laryngée, cutanée, prostatique, péritonéale, …

Questions pour un champion

citer 5 autres causes de **masse périrénale**

1

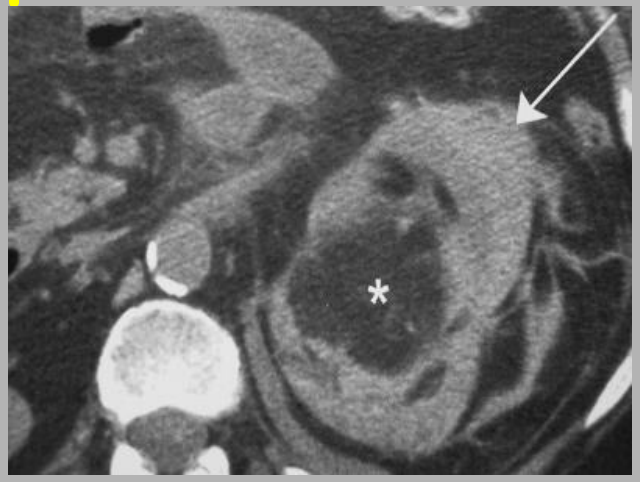

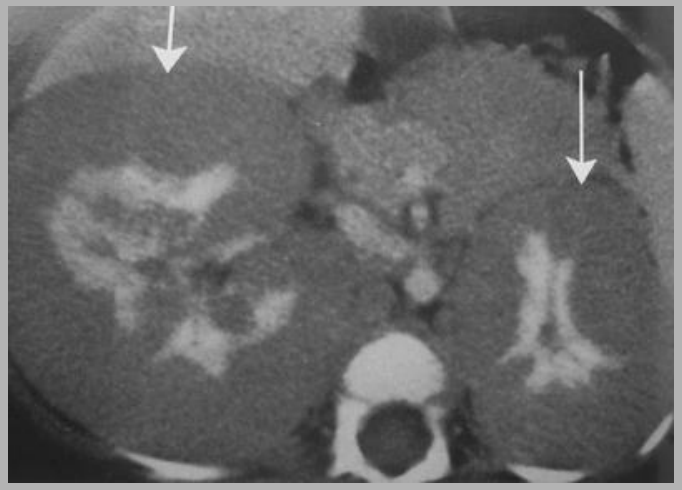

3

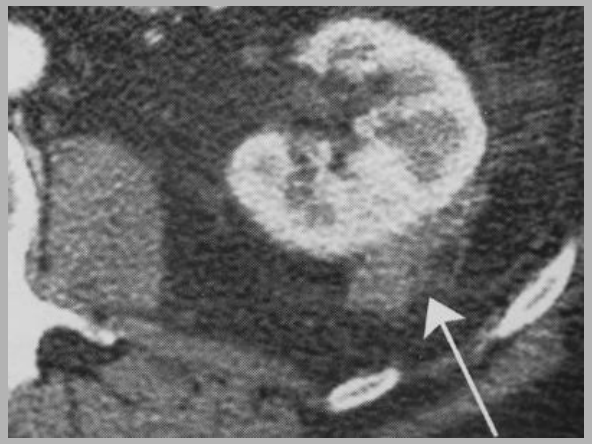

2

4

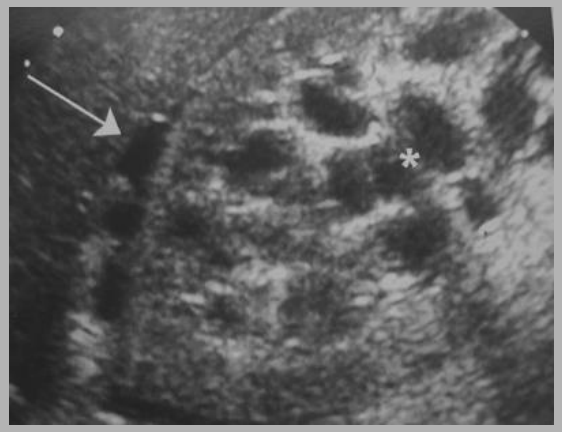

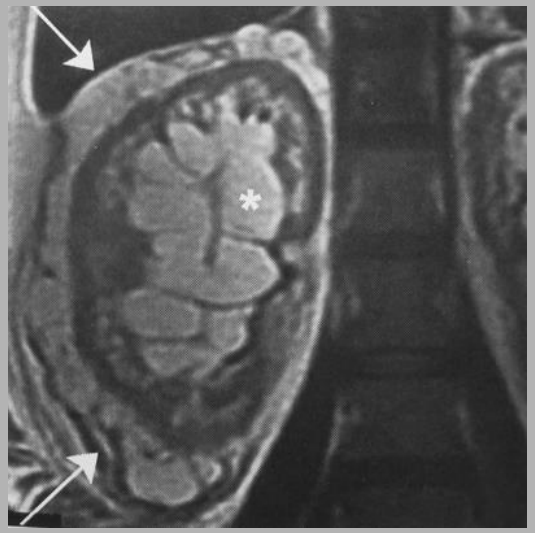

- hématome (1) : angiomyolipome, PAN
- métastases +++ poumon, mélanome (2)
- lymphome
- pancréatite aiguë
- abcès périrénal, y compris les phlegmons d'origine appendiculaire
- pyélonéphrite xanthogranulomateuse
- néphroblastomatose (nouveau né) (3)
- tumeur rénale agressive
- lymphangiomatose périrénale (4)
- maladie d'Erdheim Chester
- maladie de Rosai Dorfman

1

2

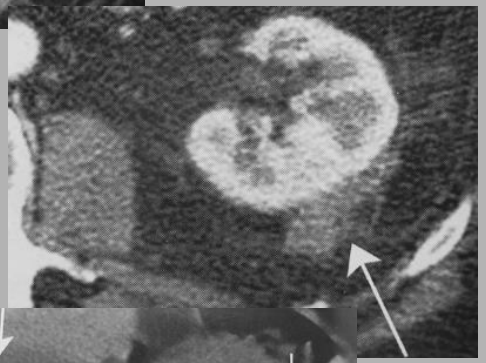

3

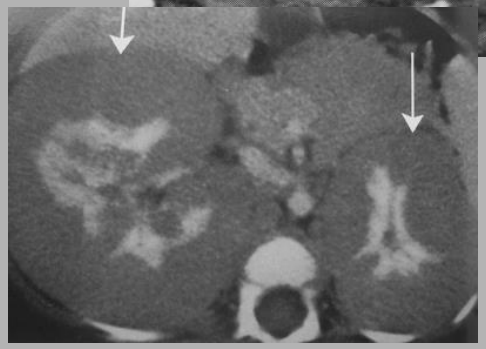

4

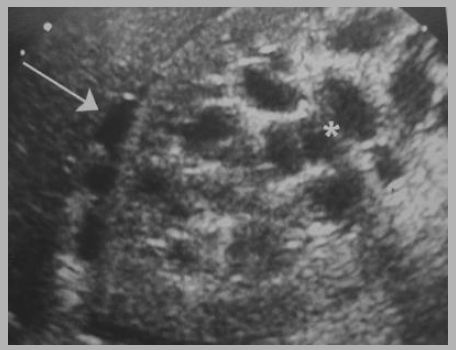

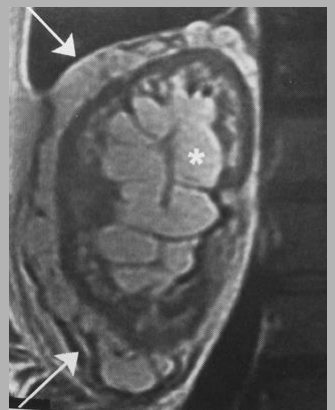

une image "à la tante minnie" !

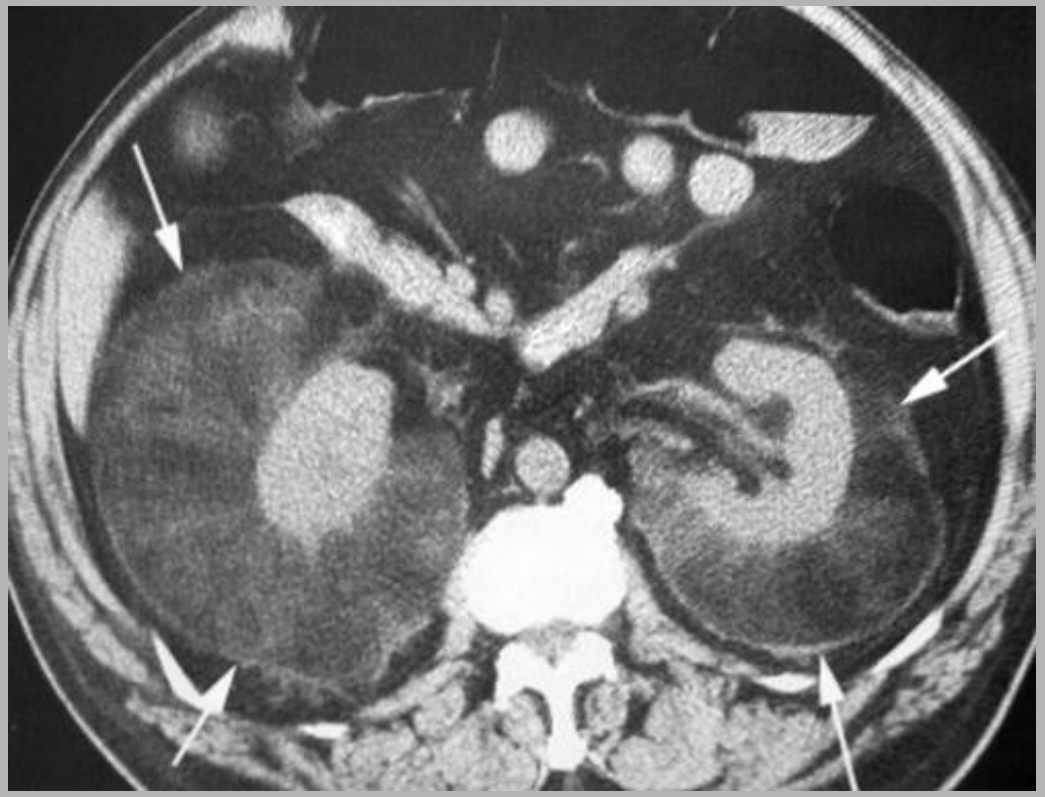

angiomyolipome périrénal diffus

Questions pour un champion : vrai ou faux

l'angiomyolipome rénal a un risque de rupture maximal au-delà d'un diamètre de 4 cm

il existe des cas de dégénérescence maligne

les artères au sein de l'angiomyolipome sont dysplasiques

l'angiomyolipome peut s'étendre à l'intérieur de la veine cave inférieure

il peut exister des adp à contenu graisseux

seule la réponse 2 est fausse

- nous n'avons pas trouvé dans la littérature de cas d'angiomyolipome dégénéré

- toutes les autres réponses sont vraies, en particulier le caractère dysplasique des vaisseaux tumoraux constituant un vrai danger lors des embolisations pré-opératoires

diagnostic différentiel de l'angiomyolipome

masse rénale à contenu graisseux
chez un enfant de 4 ans

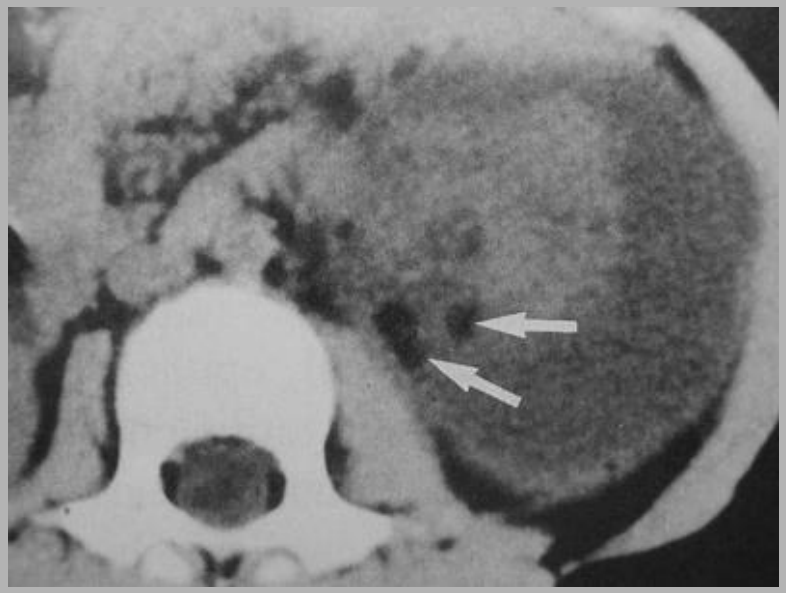

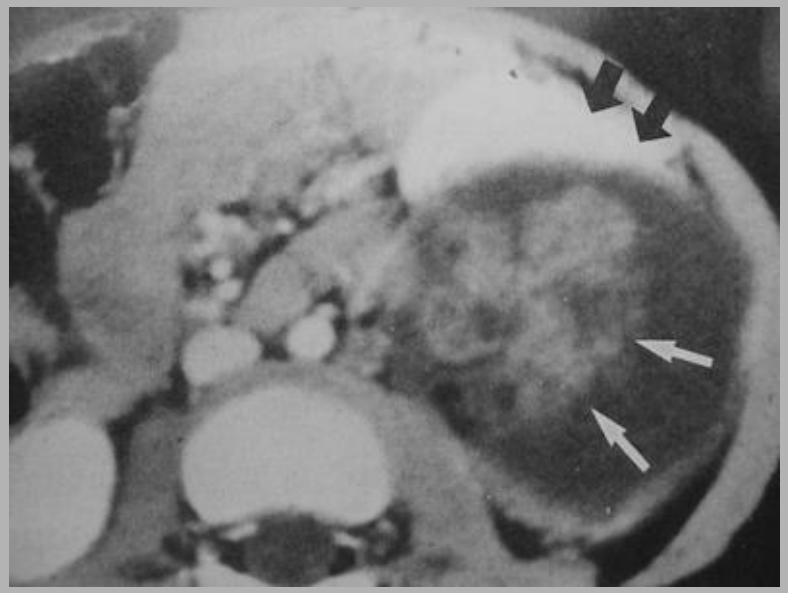

formation kystique avec des végétations intrakystiques
et des foyers graisseux intra-tumoraux

tumeur de Wilms <u>tératoïde</u>

- variante du néphroblastome
- éléments tératoïdes (plus de 50%)
- souvent bilatérale
- possible extension pyélocalicielle
- résistance possible à l'association radio-chimiothérapie
- Dg diff : tératome, angiomyolipome, tumeur rhabdoïde, liposarcome, …

Ref : Abd Imaging, 2003, 28 : 440-443, Park et al

infiltration périrénale et pyélique

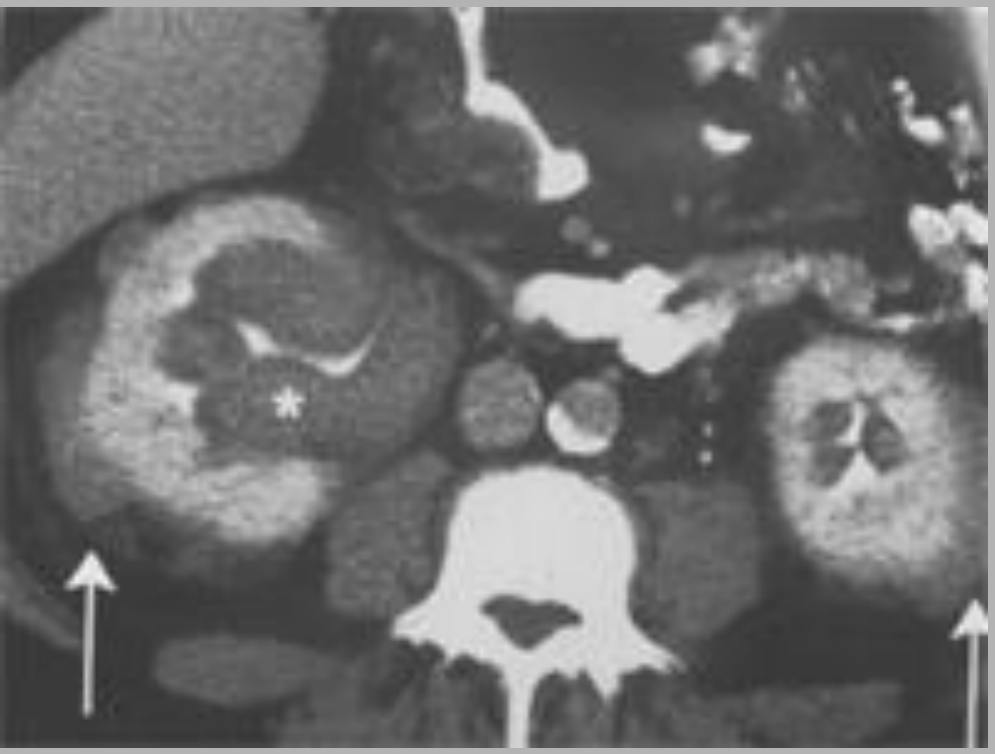

+

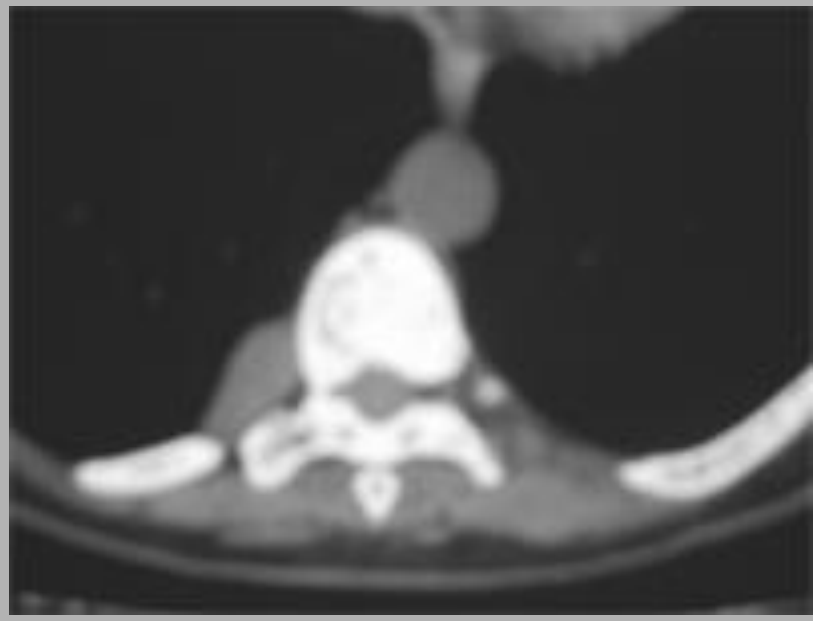

masse paravertébrale

anémie chronique

= hématopoïèse extra-médullaire

hématurie atypique

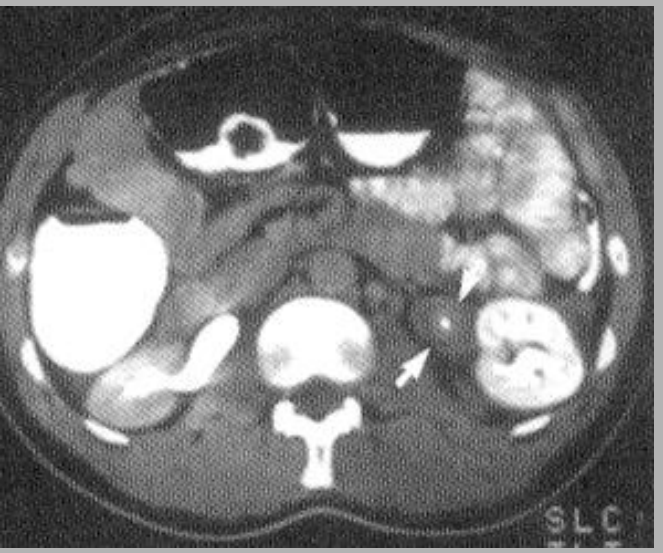

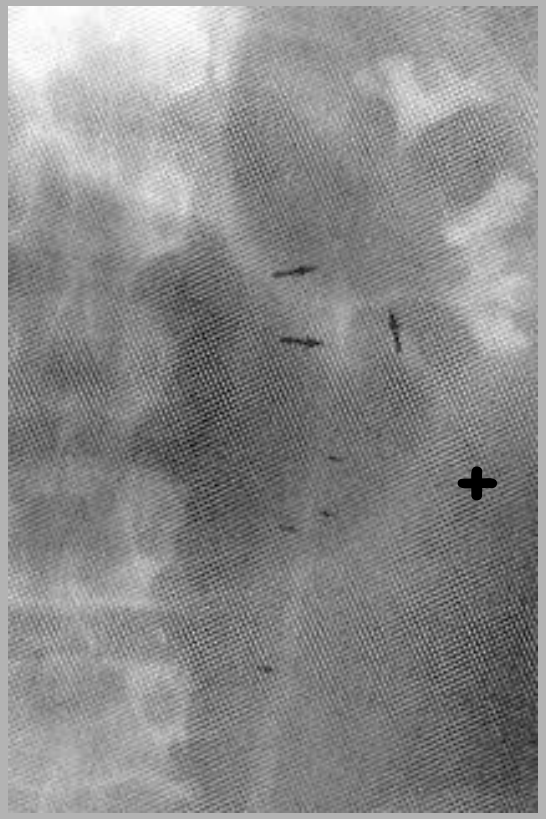

prothèse valvulaire

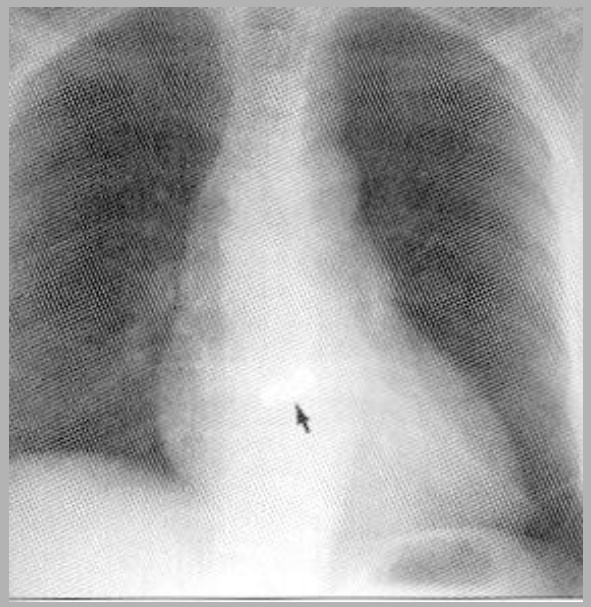

anticoagulants

= hémorragie uro-épithéliale spontanée

Quiz : infiltration périrénale et péri-urétérale

faites deux hypothèses diagnostiques

- maladie d'Erdheim Chester ++

  "reins chevelus" , hairy kidneys
  histiocytose non langerhansienne

- principal dg différentiel : lymphome

AJR Dec 2004, Dion et al, 183:1253-1601

masse tumorale médiastinale d'allure lymphoproliférative : *LDH et béta2microglobulinémie normales*



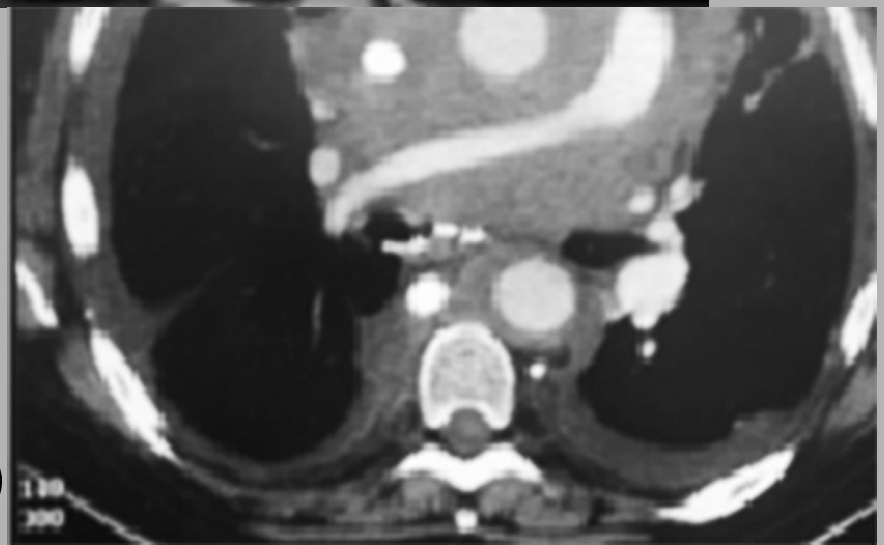

maladie d'Erdheim Chester ++

manteau aortique

aortic coating

(péri-adventiciel ≠ aortites (Horton)

atteinte périrénale : « aspect chevelu »
atteinte rénale : aspect de mégacalicose
condensation osseuse métaphysodiaphysaire

+

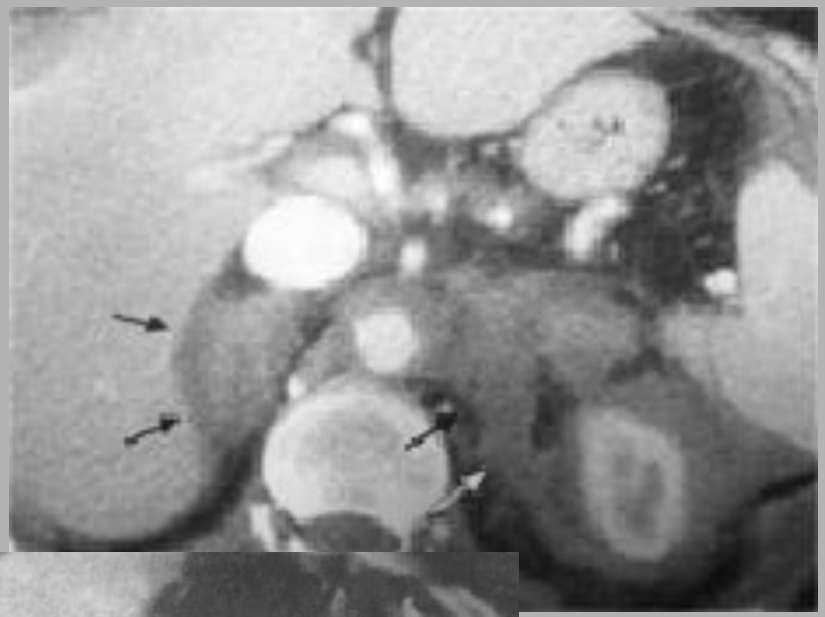

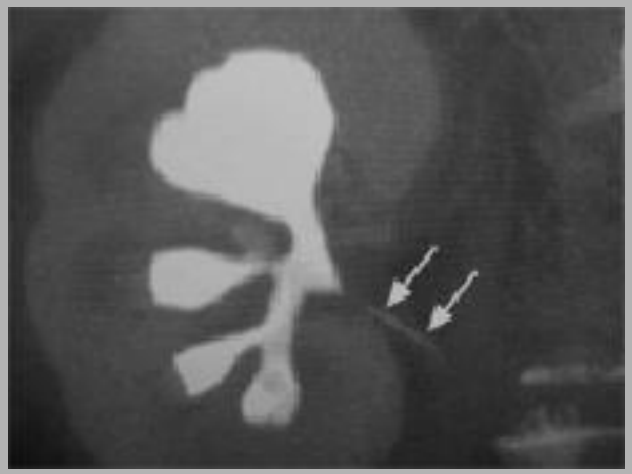

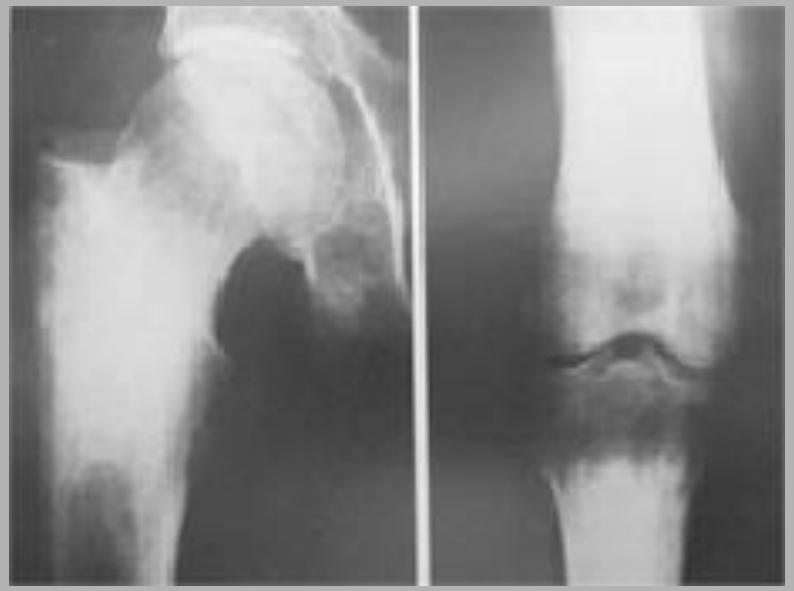

–

maladie d'Erdheim Chester (xanthogranulomatose)

xanthomatose multiviscérale

- histiocytose non langerhansienne : histiocytes anormaux anti-PS négatifs
- multiviscérale : os, rein, pancréas, SNC, leptoméninges, ORL, poumon, médiastin, myocarde, péricarde, rétropéritoine, …
- homme après la cinquantaine
- état fébrile, amaigrissement, diabète insipide, exophtalmie,
- pseudo-lymphome +++

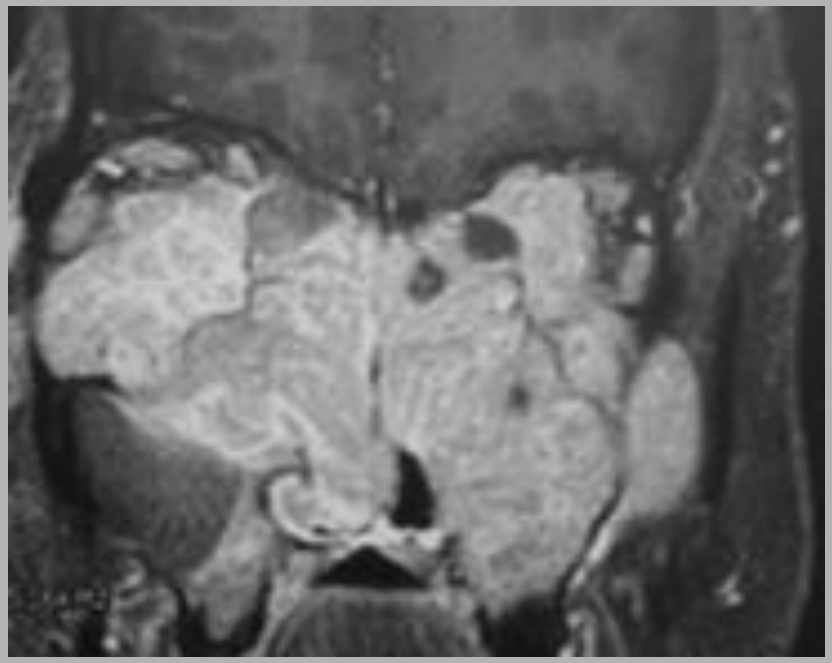

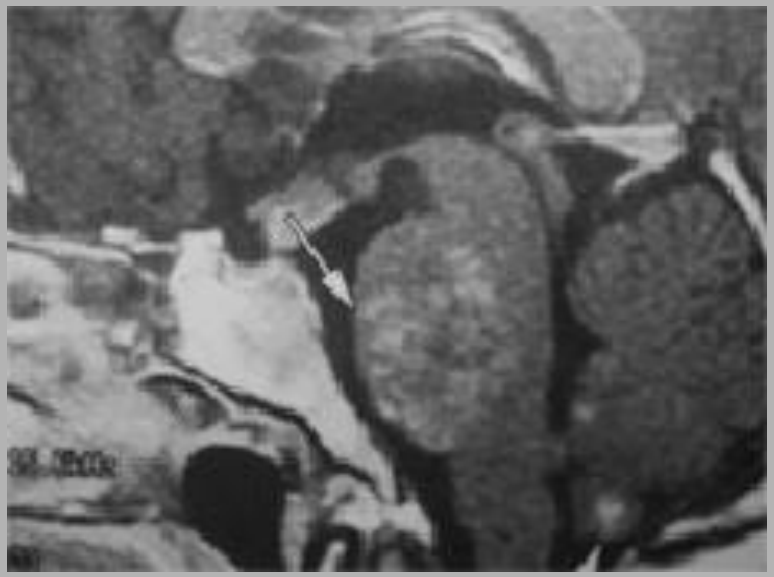

une donnée nouvelle : intérêt du PETscan dans la maladie d'Erdheim Chester

dépistage des localisations cardiovasculaires,
y compris myocardiques

↓

principale cause de morbidité de cette maladie

des masses musculaires, iléo-caecales ou rénales ….

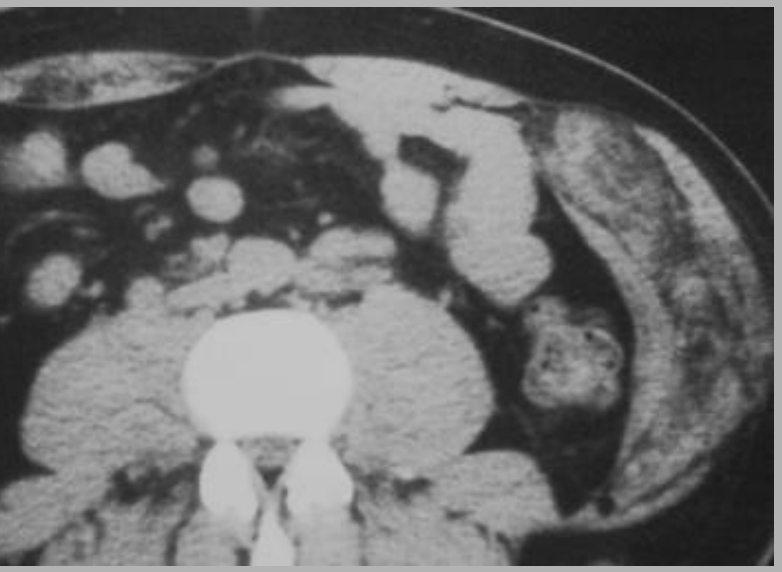

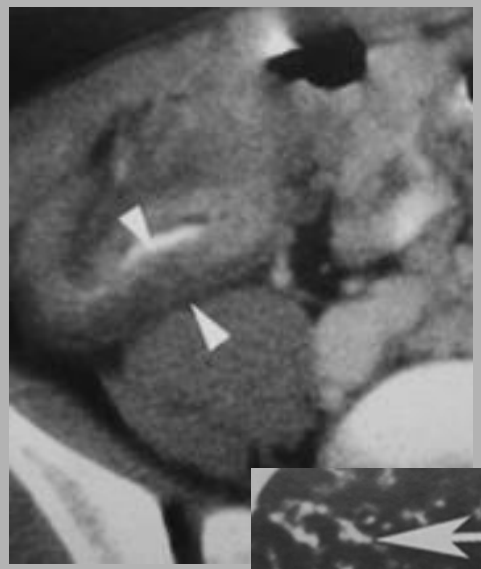

micronodules péri-lymphatiques
et irrégularités scissurales

+

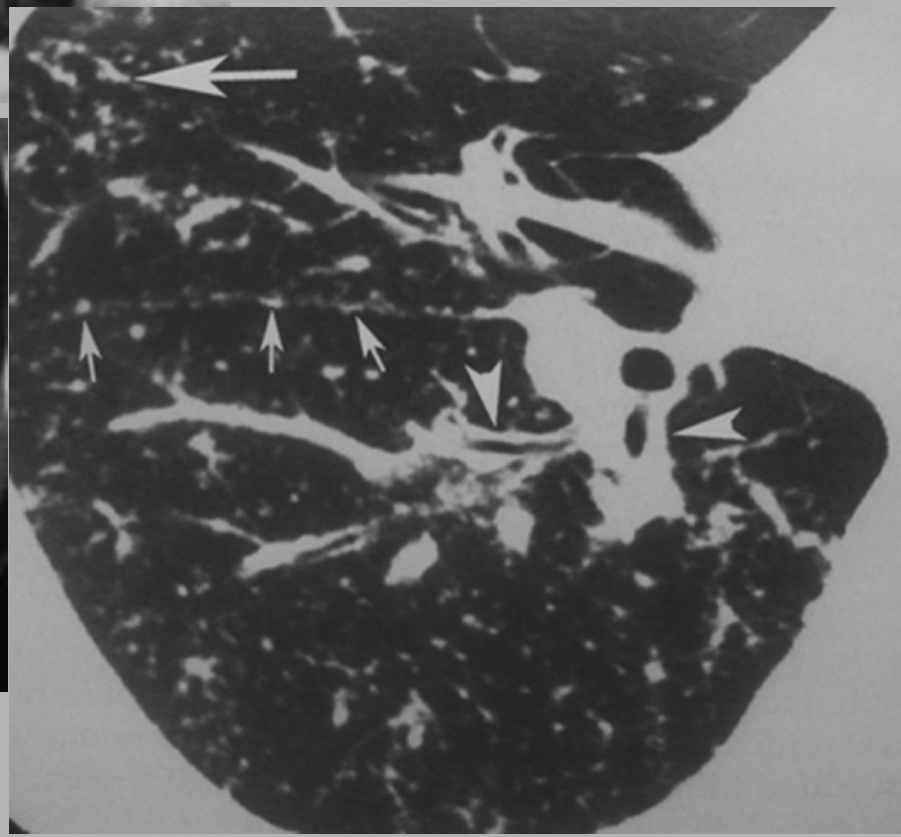

= sarcoïdose

collections périrénales et pelviennes

2 patientes, même pathologie

matin

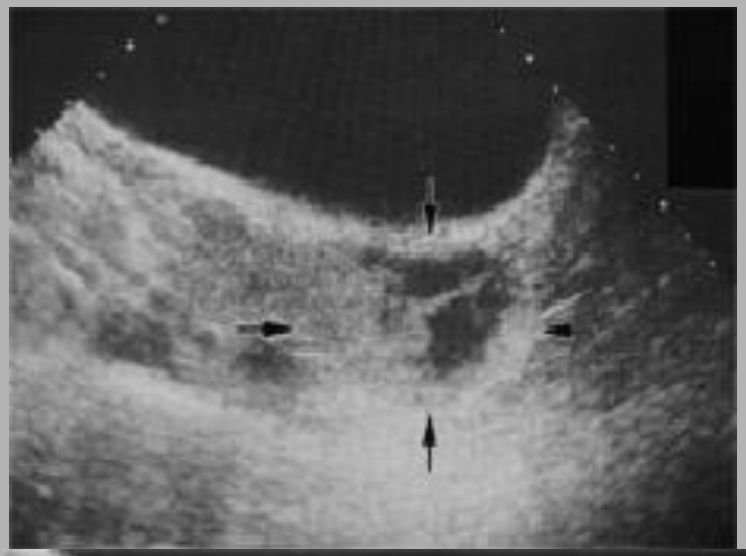

après-midi

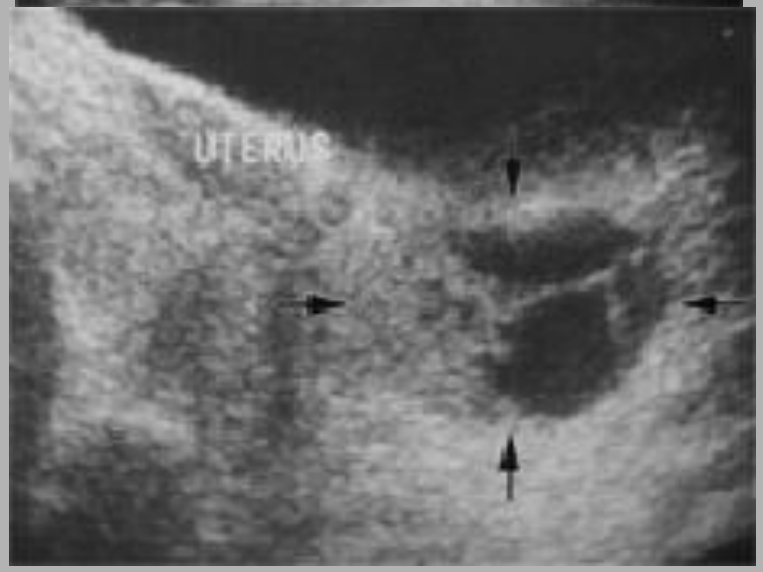

+ formations kystiques +++ *voisines de la granulomatose à cellules langheransiennes*

+ pneumothorax, ou chylothorax +++ (sans thrombose jugulaire)

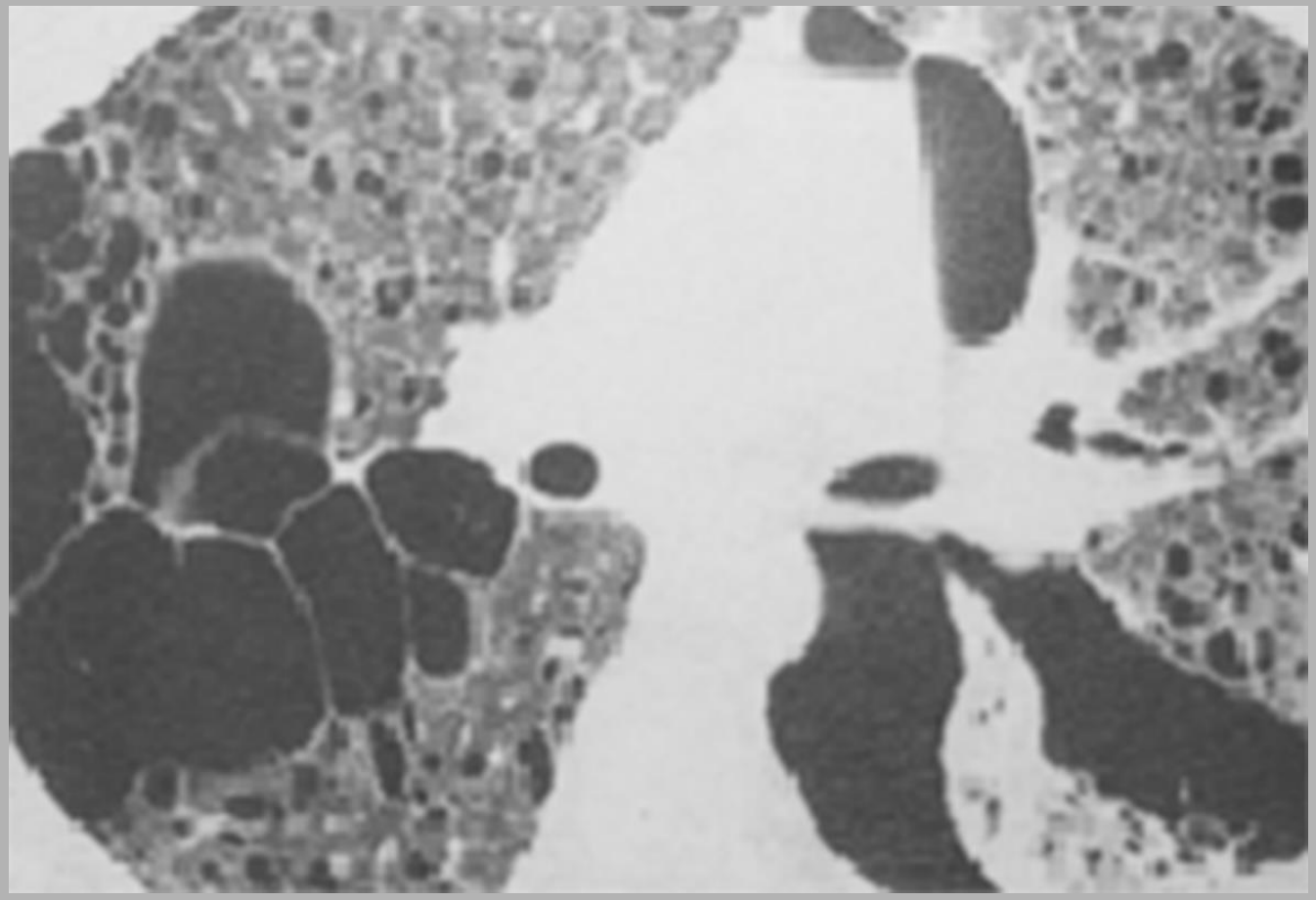

= **lymphangioléiomyomatose**

lymphangioléiomyomatose

variation nycthémérale ou post-prandiale +++

↓

penser toujours à une pathologie lymphatique congénitale ou acquise (y compris traumatique)

Ref : AJR Fe 2005, 184 : 459-464, Avilla et al

Quiz infiltration intra et périrénale

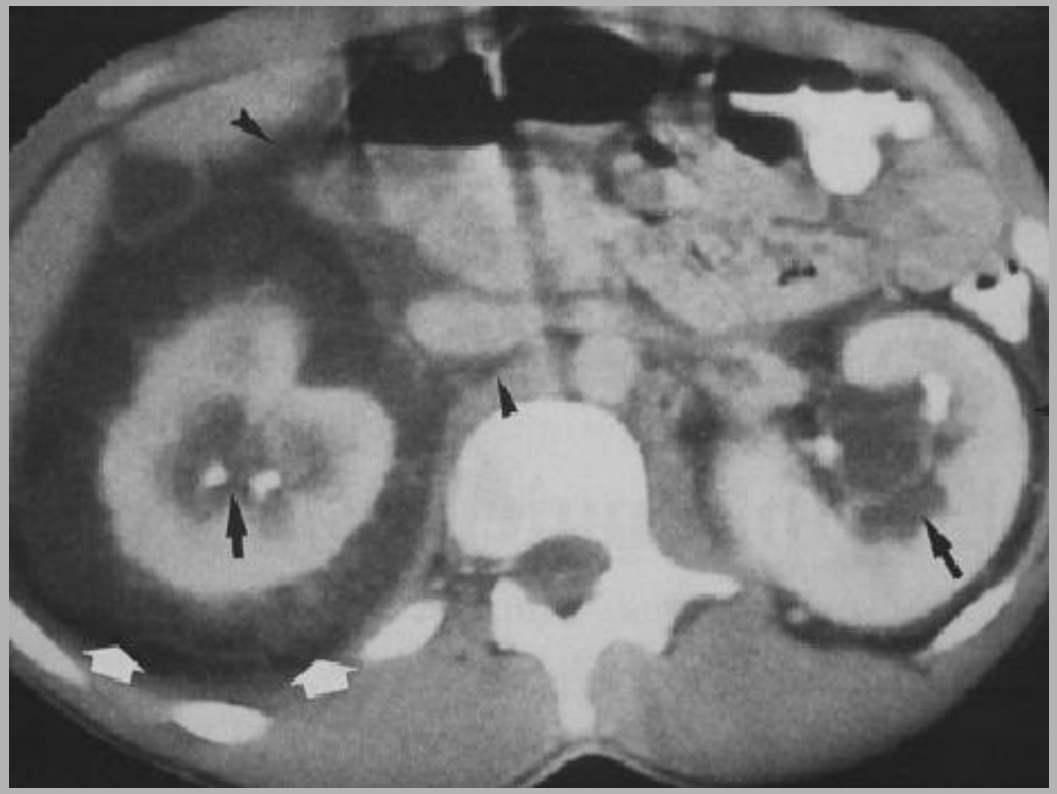

lymphangiectasie périrénale

- décrite à tout âge
- un facteur favorisant possible : la grossesse
- l'absence de symptomatologie particulière :
  - néphromégalie isolée
  - hématurie
  - discrète élévation de la créatininémie
  - sauf parfois une ascite
- histoire naturelle bénigne :
  régression spontanée possible

Ref : Abd Imaging, 2002, 27 : 637-639, Llorente et al.

Quiz ça ressemble à un myélolipome surrénalien, mais c'est plus rare !

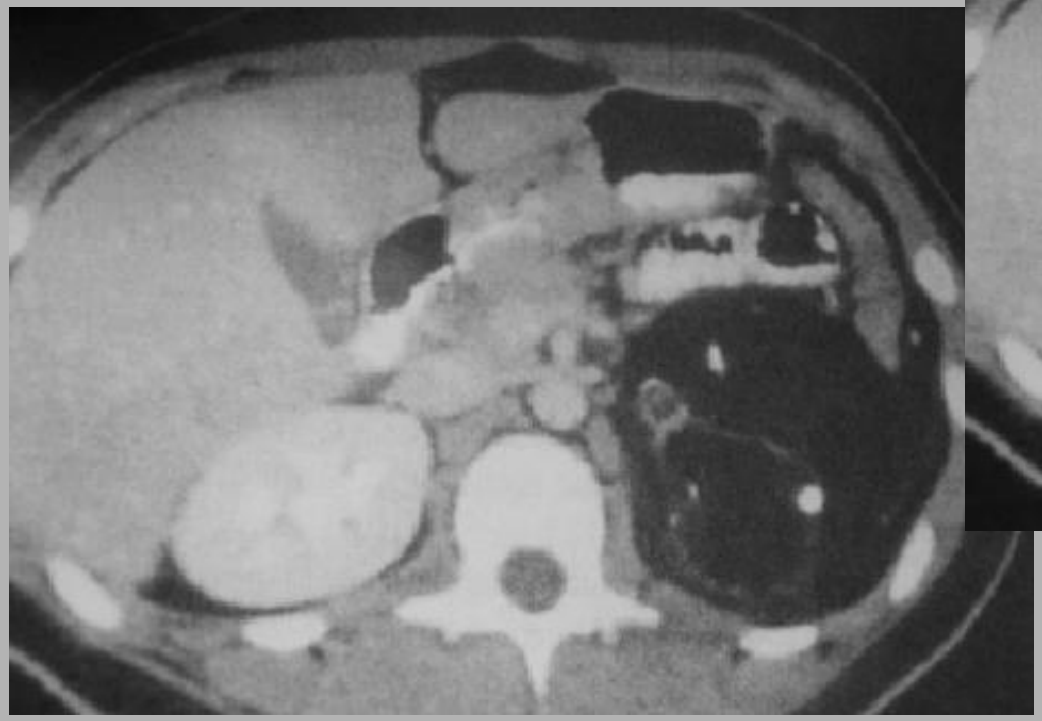

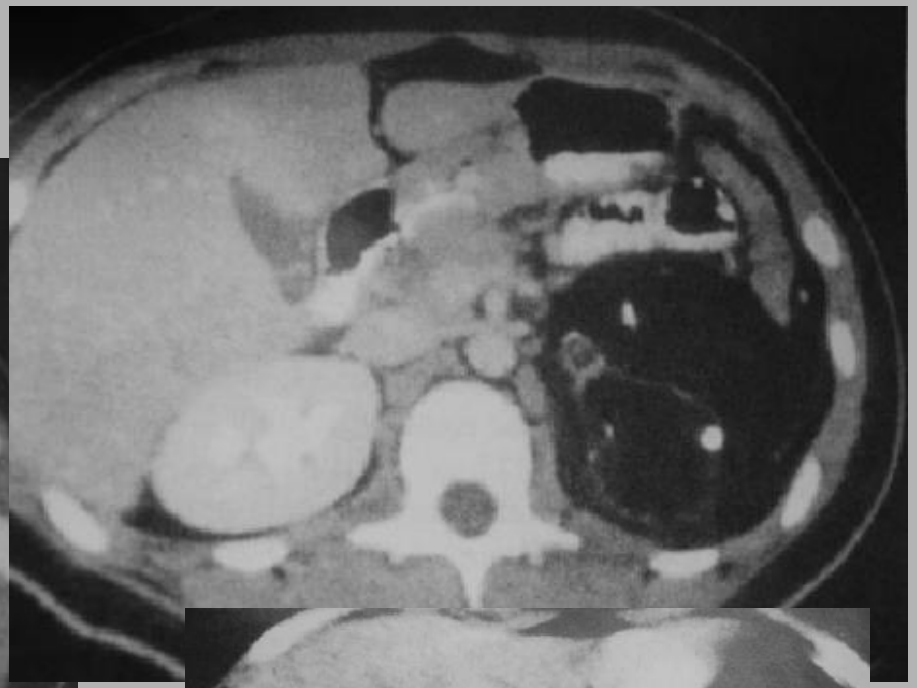

réflechissez comme
s'il s'agissait d'une autre localisation …

tératome surrénalien

dg différentiel : liposarcome rétropéritonéal

Ref : Abd Imaging, 2002, 27 : 347-350, Khong et al

tumeur du médiastin

en présence d'une masse

tumorale thymique

+

hyperplasie
surrénalienne

+

syndrome de cushing

= tumeur carcinoïde thymique

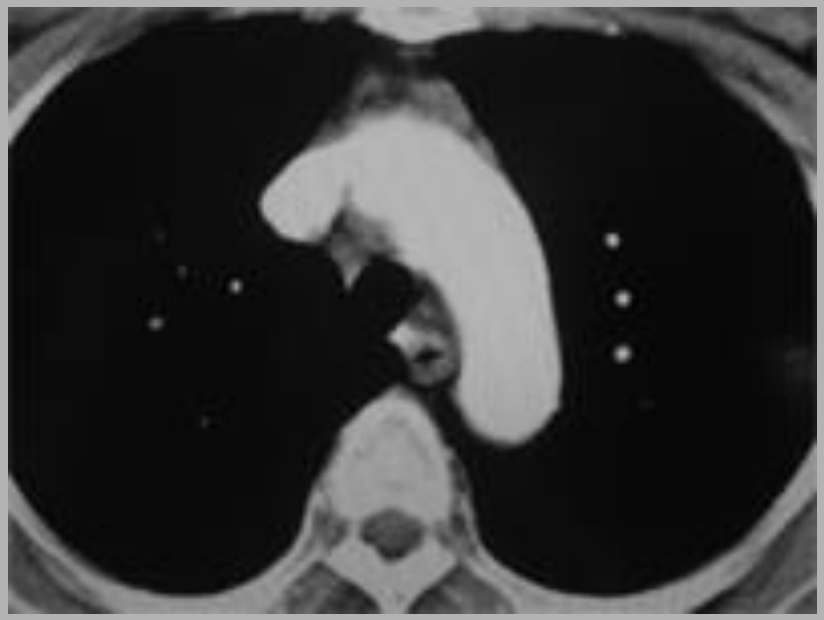

une infiltration périvasculaire aspécifique

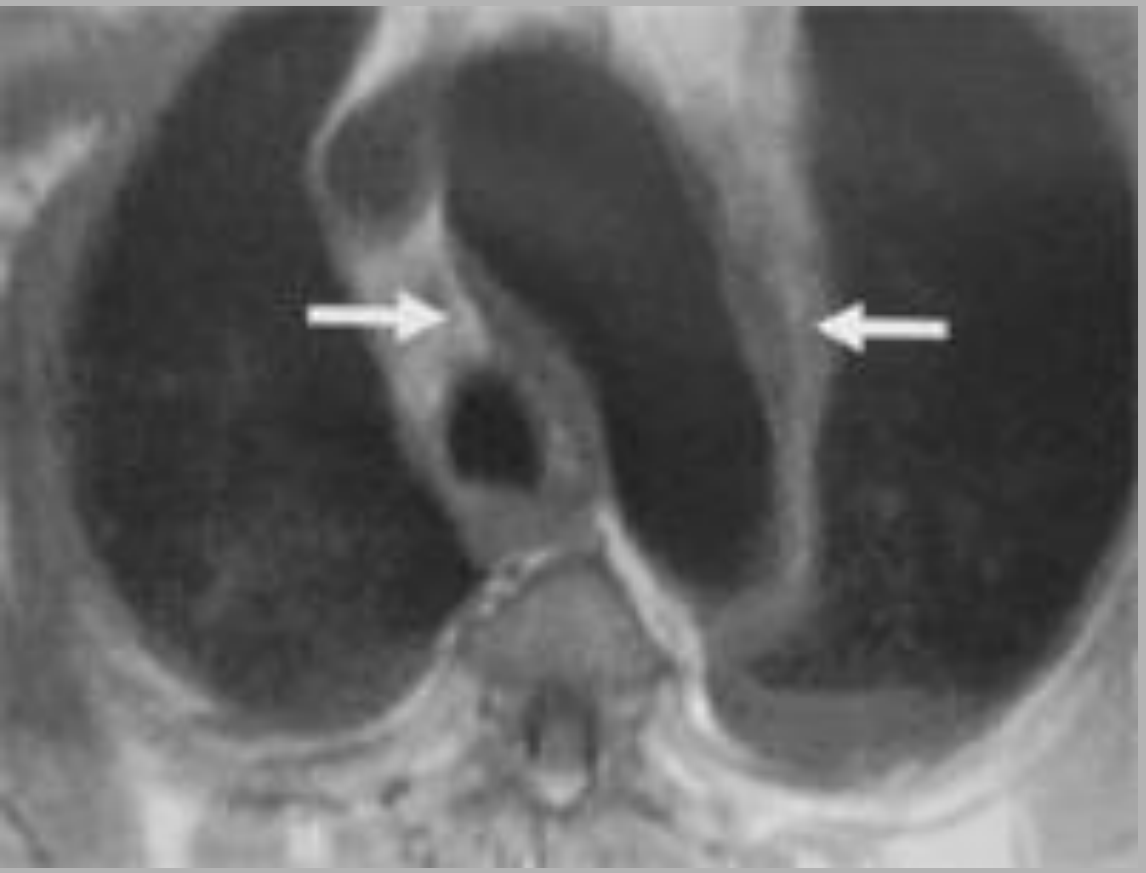

adp cervicales, une altération sévère de l'EG,

hypergammaglobulinémie et fièvre élevée

LDH et béta2 microglobulinémie normales

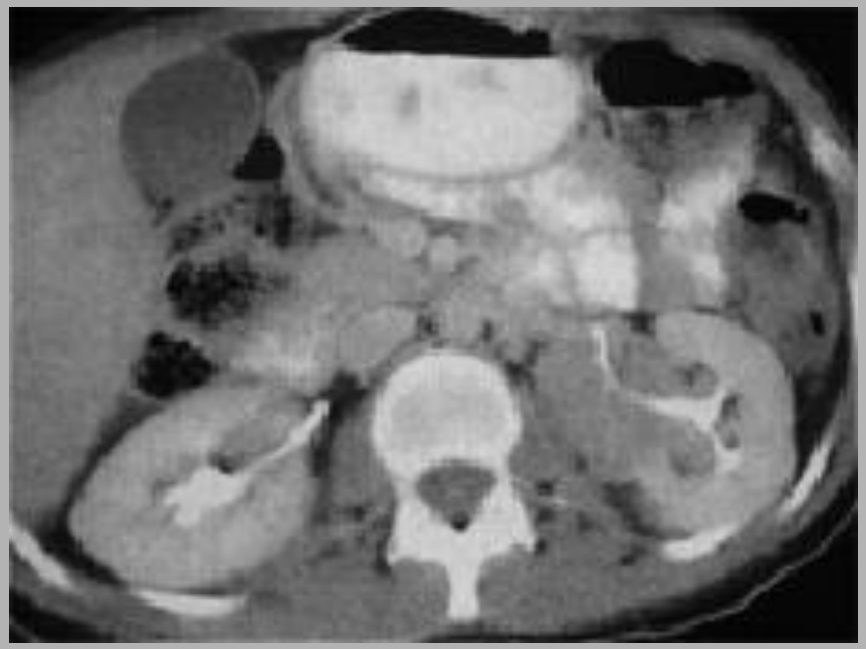

+

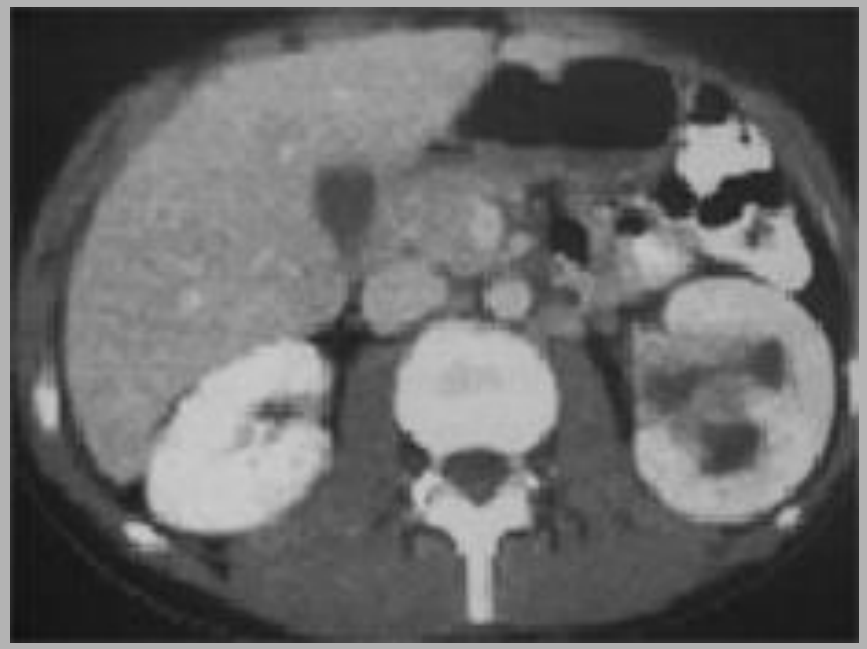

= <u>maladie de Rosaï Dorfman</u>

maladie de Rosaï Dorfman

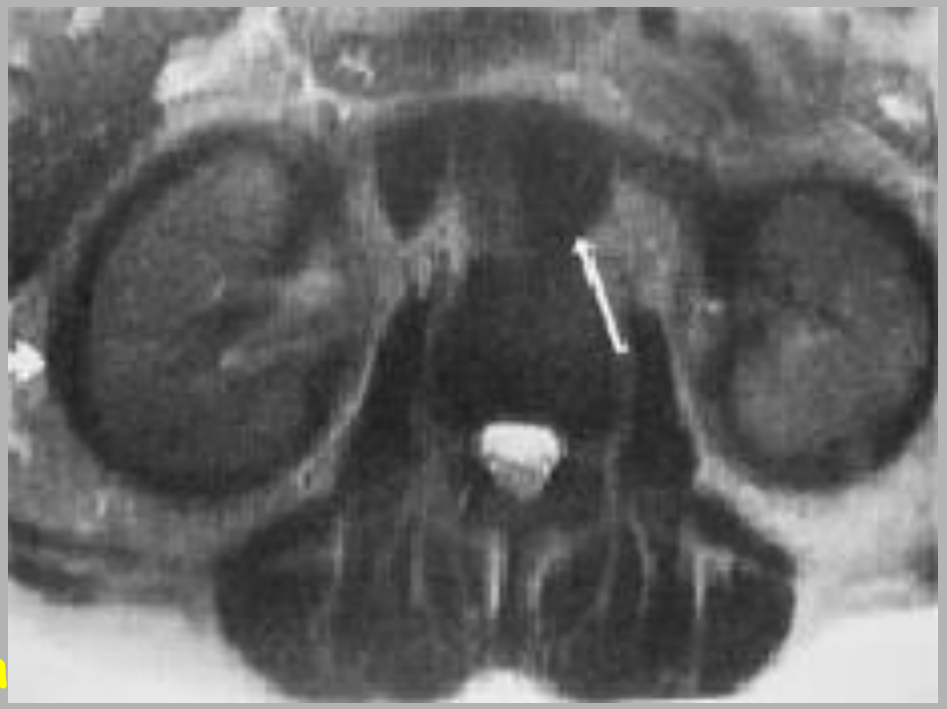

- forme d'histiocytose non langerhansienne
- atteinte ganglionnaire surtout cutanée ou sous-cutanée
- atteinte rénale de mauvais pron
- atteinte périvasculaire trompeuse
- hyposignal T1 et T2 +

dg diff : fibrosclérose Multifocale ++

Ref : Abd Imaging, 2002, 27 : 214-216

Quiz ça ressemble à une tératome, mais c'est une pathologie congénitale encore plus étrange !

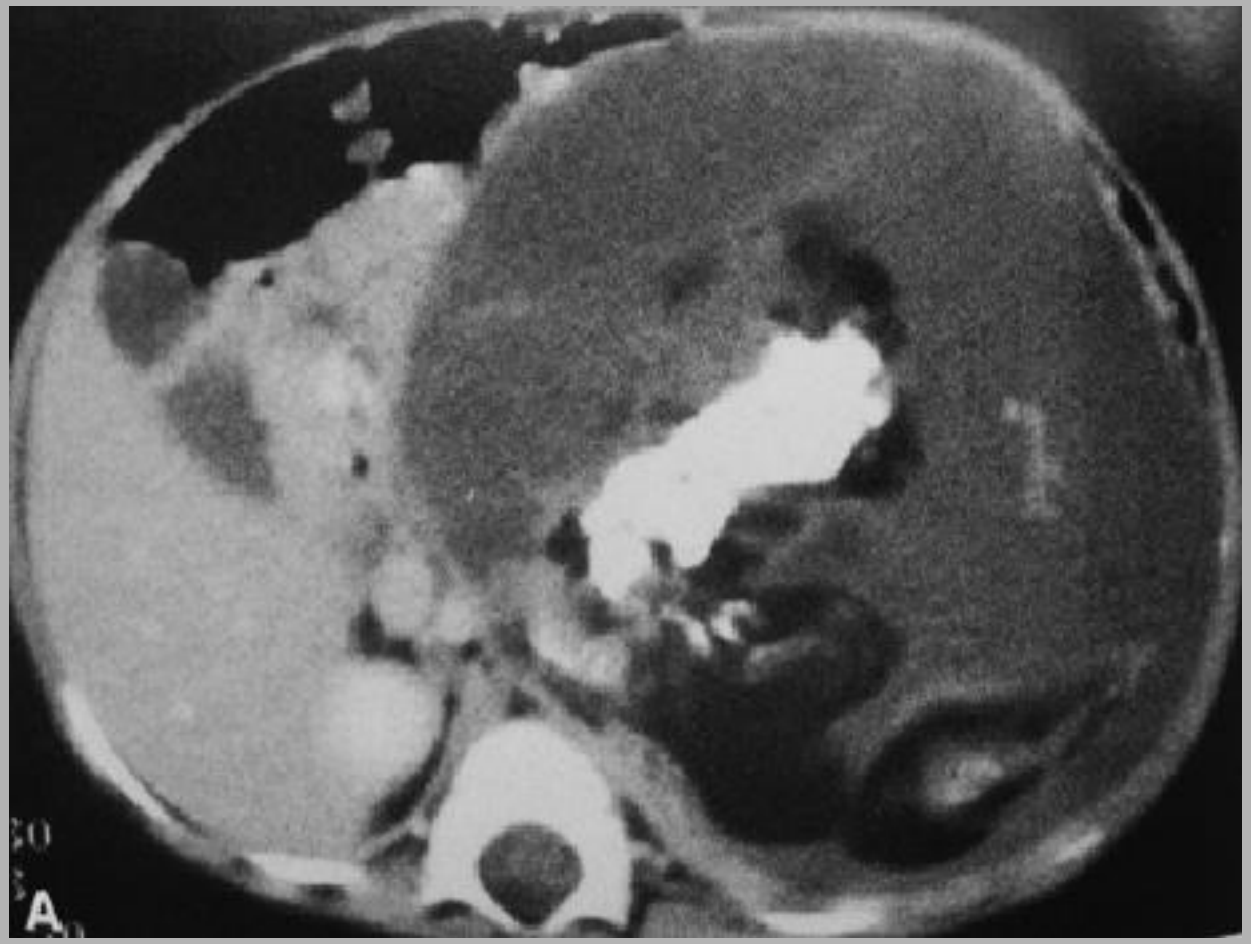

fœtus in foetu

- grossesse gemellaire monozygotique où un jumeau parasite le corps de l'autre
- aspect fétiforme (axe rachidien) anencéphale
- capsule et pédicule propre
- localisation abdomino-thoracique
- masse palpable chez le nourrisson (70%)

Ref : Abd Imaging, 2002, 27 : 595-599, Chadha

infiltration médiastinale aspécifique

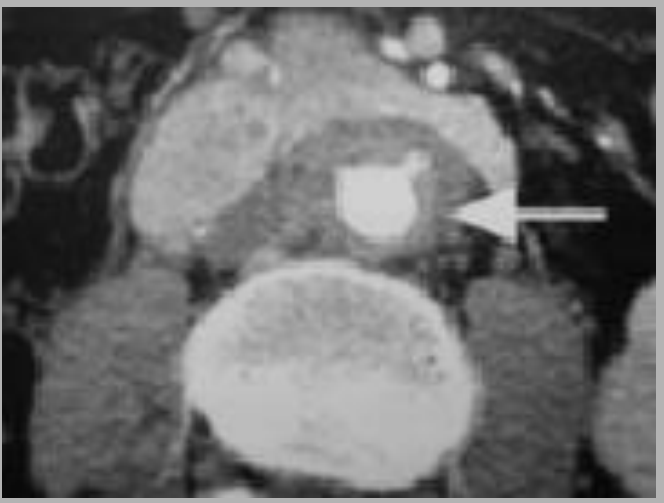

fibrose
rétropéritonéale

pancréatite
auto-immune

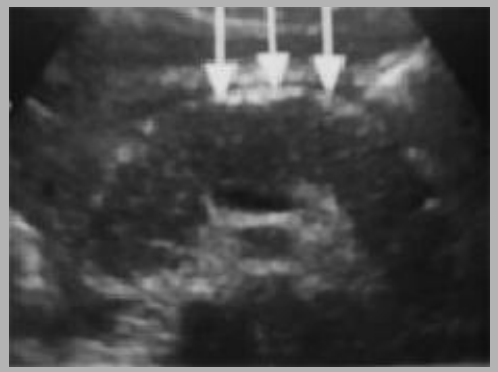

+



fibrosing
mediastinitis

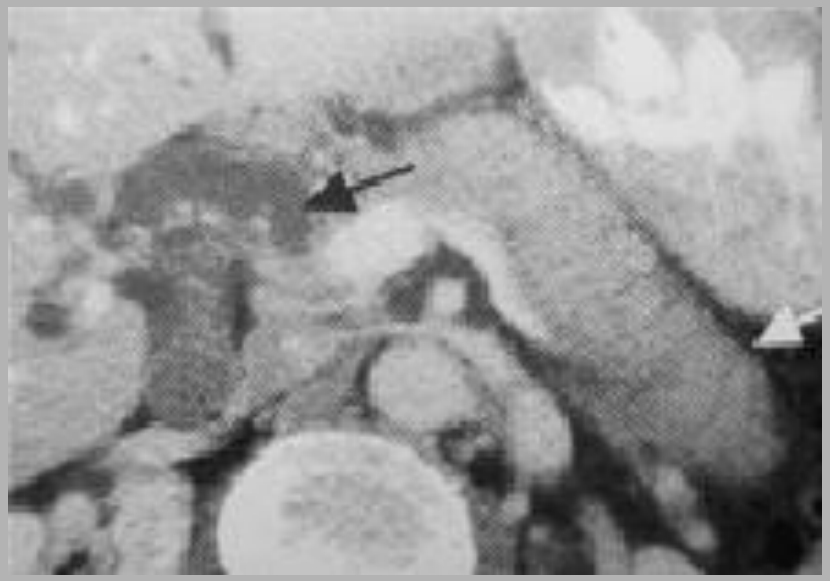

= médiastinite fibrosante dans le cadre d'une
fibrosclérose multifocale à IgG4

Quiz

notion de corticothérapie au long cours

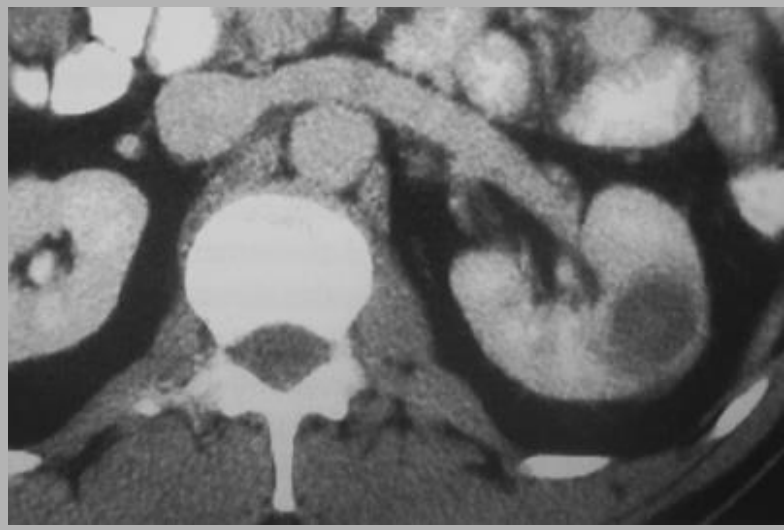

mais pas de sepsis significatif……

malakoplakie

- Syn : malacoplasie
- inflammation granulomateuse chronique
- anapath +++ histiocytes avec des corps de Michaelis et Gutmann (auteur de la description princeps en 1902)
- essentiellement génito-urinaire

- parfois pulmonaire ou intestinale
- rôle pathogène de l'E. Coli (2/3 des cas)
- déficit imminutaire +++

  transplantation rénale, MICI, VIH+,

  néoplasie (association avec un ADK colorectal),

  traitement corticoïde

- dg souvent difficile : masse pseudo-tumorale, y compris pour les localisations hépatiques (association possible avec une polykystose surinfectée)

  Ref : AJR 2004, 183 : 1703-1705, Wielenberg et al

Quiz

syndrome de masse rénale isoéchogène au cortex

hématurie…….

dysmorphie lobaire rénale

-lobule rénal aberrant

-simple pseudo-tumeur

- rénicule avec un cortex et une médullaire, bien visible sur les temps artériels précoces

fréquente hématurie,

rare HTA

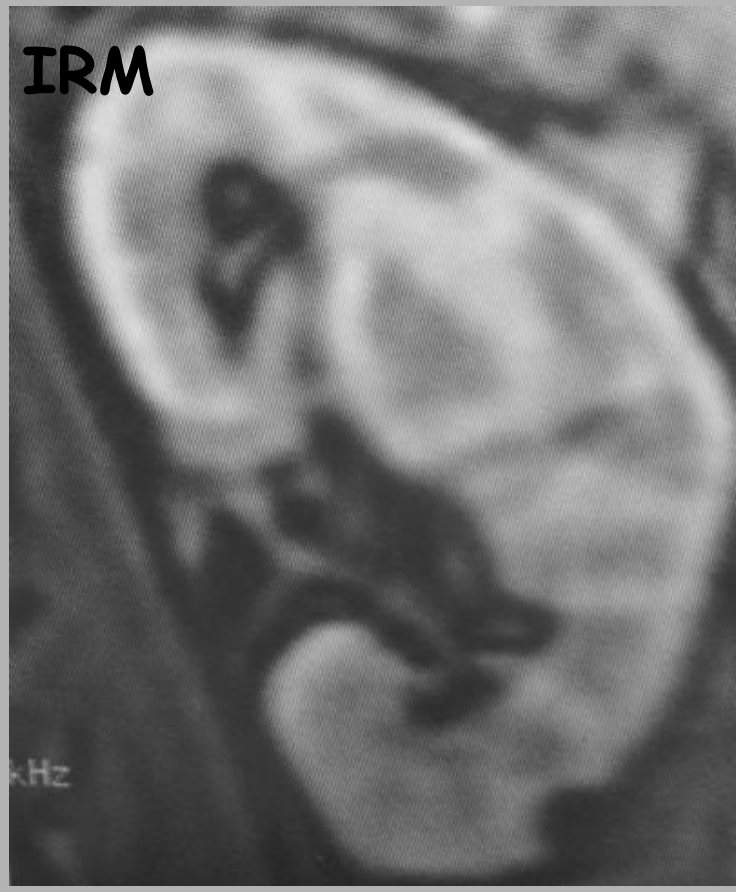

Ref : Journal de radiologie, 2005, 86 : 961-963, Mounir et al

une autre variante : renunculi

sillon d'Odono

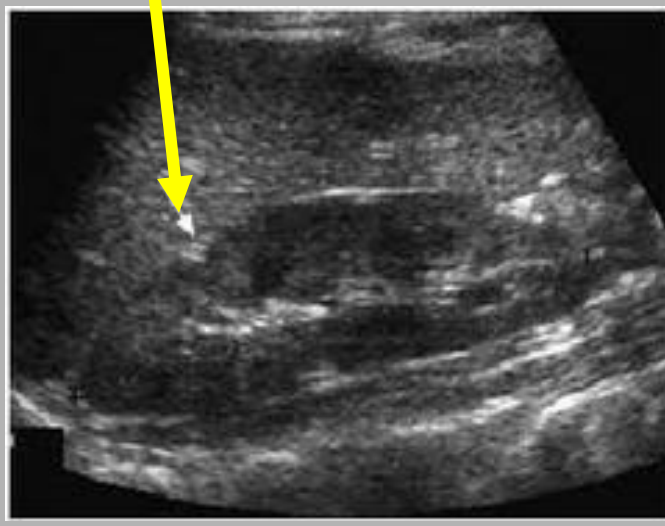

- variante anatomique voisine
- dysmorphie lobaire avec une anomalie de la zone de fusion entre les deux rénicules (deux hémireins supérieur et inférieur)
- encoche superficielle +++

Ref : abd imaging, Akbar et al , 2003, 28 : 115-128

Quiz altération de l'état général, fièvre, hépatosplénomégalie,insuffisance surrénalienne

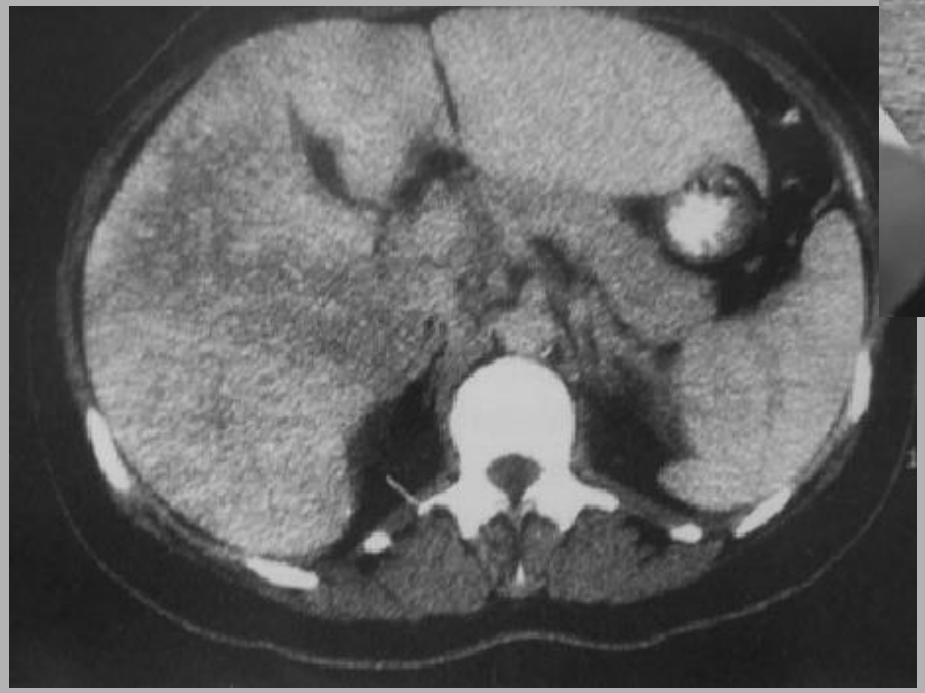

Que diriez-vous si ce sujet est un américain du Sud des Usa en vacances !

histoplasmose

- endémique en Amérique du Nord
- facteur favorisants : immunodépression,
  diabète,
  corticothérapie,
  hémopathie maligne
- insuffisance surrénalienne : 50% des cas
- masses surrénaliennes bilatérales, plus ou moins calcifiée

Ref : Abd Imaging, sept/oct 2003, Kumar et al, 28: 703-708

question pour un champion

1. Citer 5 autres causes de masse ou d'hypertrophie surrénaliennes bilatérales

2. Citer une maladie parasitaire en Amérique du Sud ayant un tropisme surrénalien

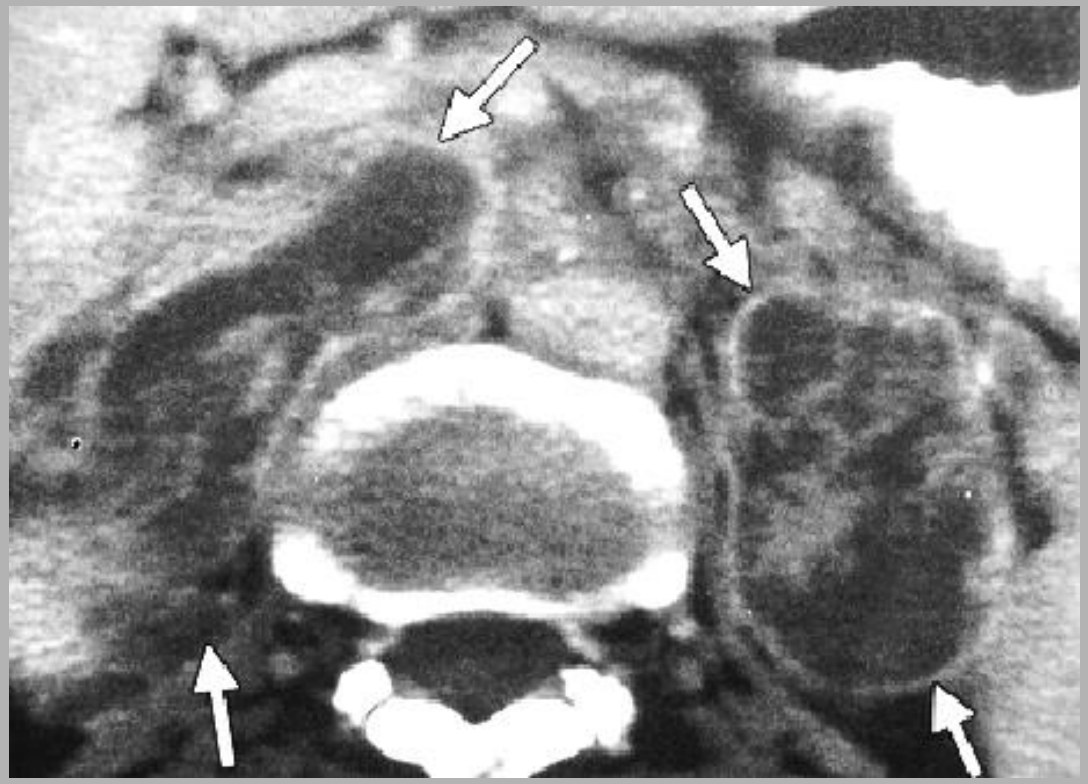

? ? ?

masses ou hypertrophies surrénaliennes bilatérales

- métastases
- lymphome
-
- tuberculose
- amylose
- abcès parasitaire
- hyperplasie surrénalienne
- hémorragie surrénalienne
- Cushing paranéoplasique *(ex : carcinoïde thymique)*

paracoccidioidiomycose

(blastomycose sud-américaine)

Quiz

douleur fébrile de l'hypochondre gauche

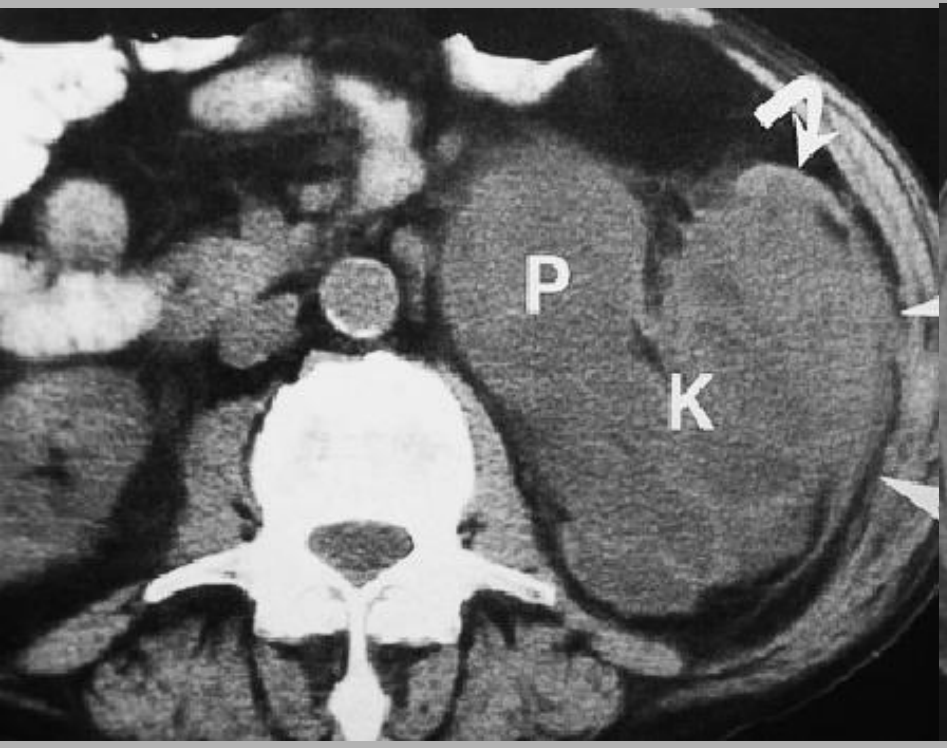

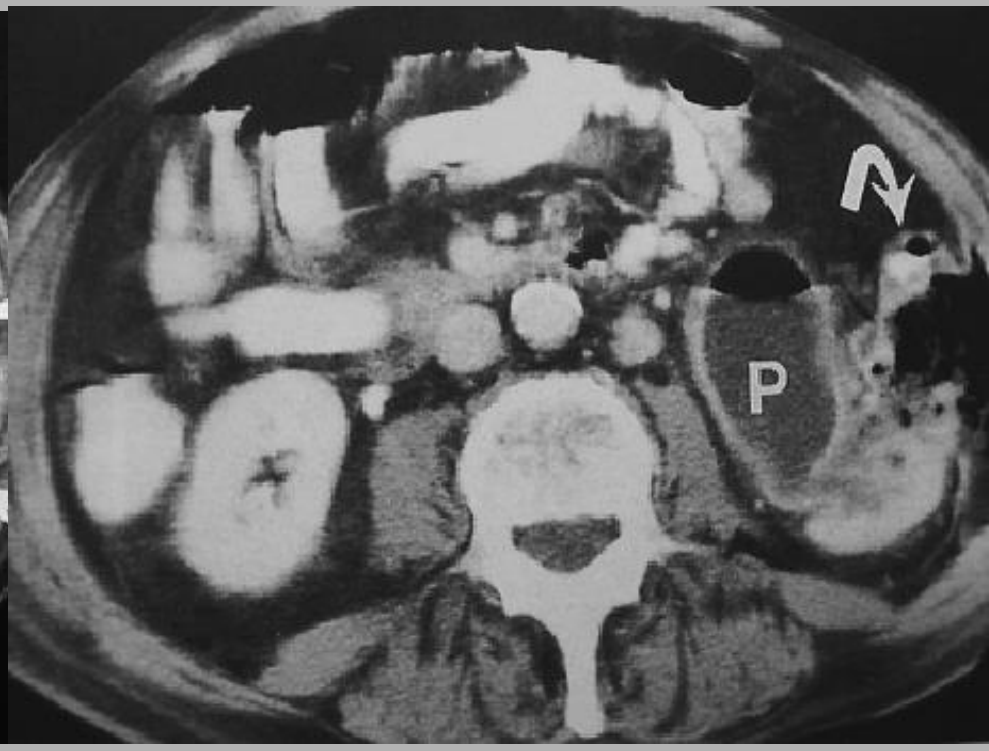

fistule réno-colique

- éliminer un processus tumoral sous-jacent :

  - adénocarcinome
  - lymphome ++

- connaître la dégénérescence possible d'une fistule chronique :
- → carcinome épidermoïde

Ref : Abd Imaging, 1997, 22 : 96-99, Parvey et al

Quiz aucun ATCD de polypose ni aucun syndrome endocrine

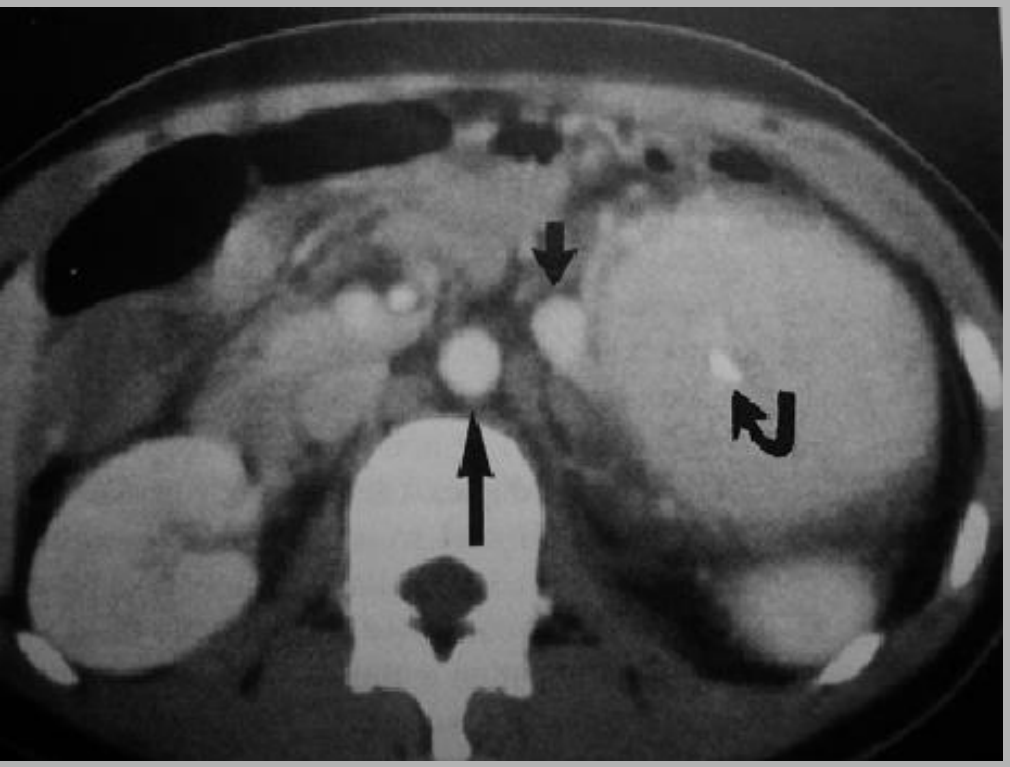

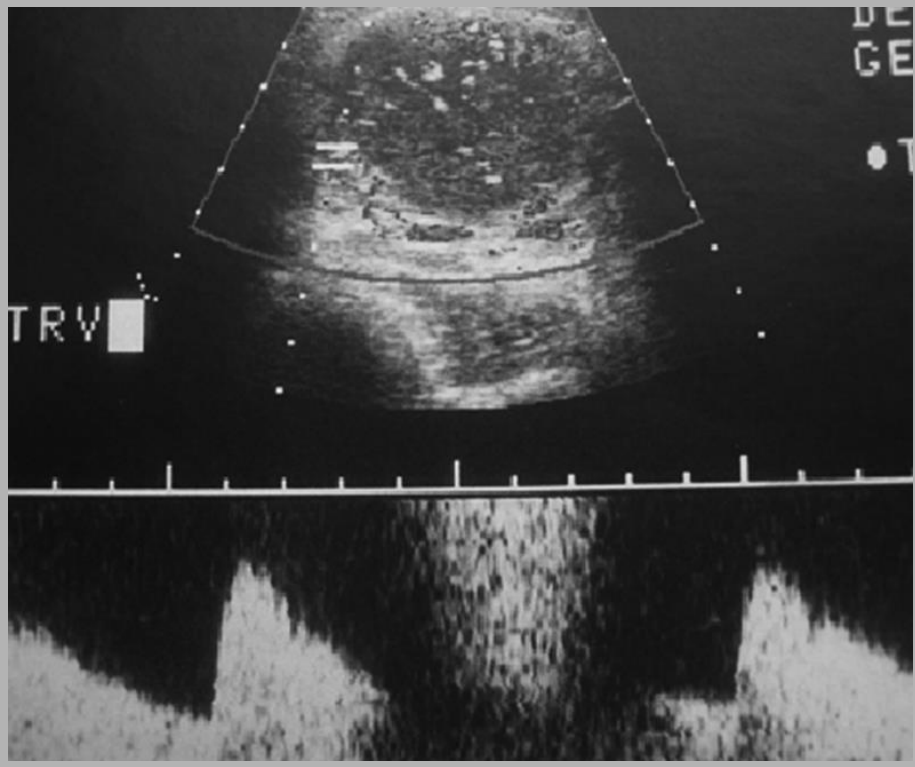

masse calcifiée hypervasculaire

tumeur de Castelman

= hyperplasie lymphoïde angiofolliculaire (sd lymphoprolifératif bénin)

-

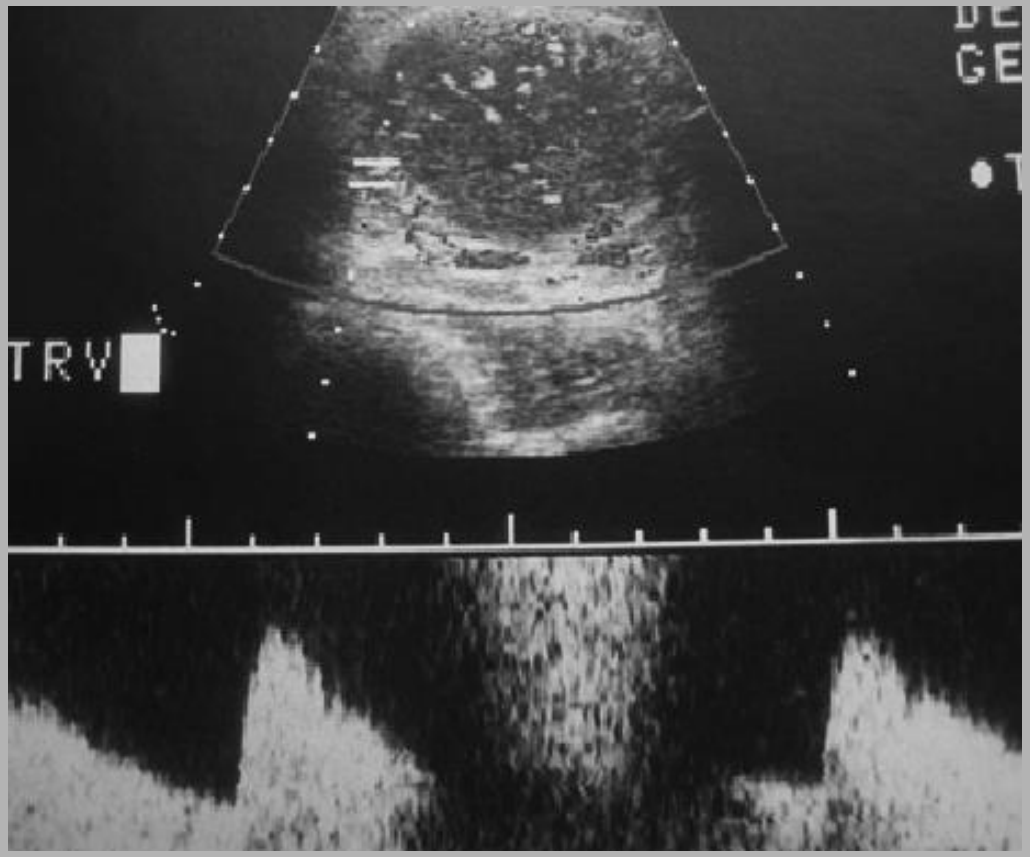

forme hyalino-vasculaire ++

Ref : Abd Imaging, 2000, 25, 2 : 207-209 et Singeltary al

= hyperplasie lymphoïde angiofolliculaire

(sd lymphoprolifératif bénin)

- une forme "hyalinovasculaire" hypervasculaire (90%) paucisymptomatique
- une forme plasmocytaire (10%) simulant un lymphome
- une forme multicentrique (HHV8+) simulant une vascularite ou une maladie de système, volontiers associée à une pathologie infectieuse (VIH+) ou néplasique (lymphome, sarcome de Kaposi), ou un syndrome POEMS

autres exemples

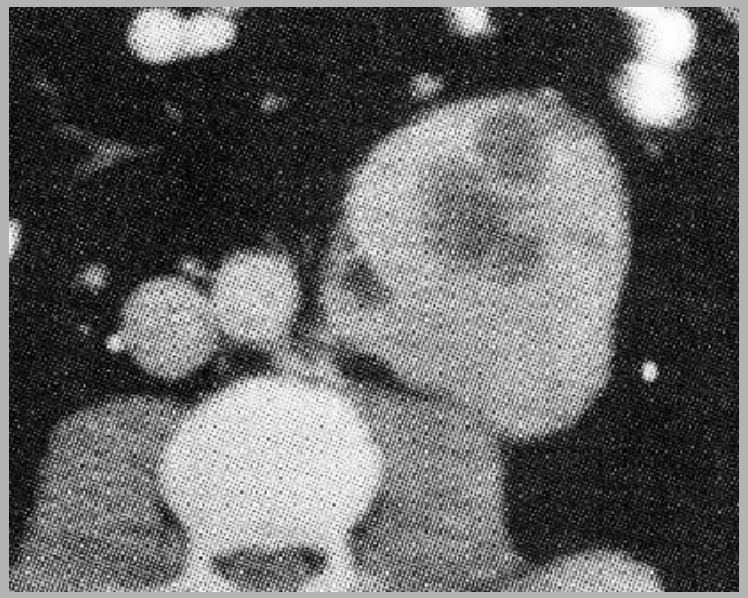

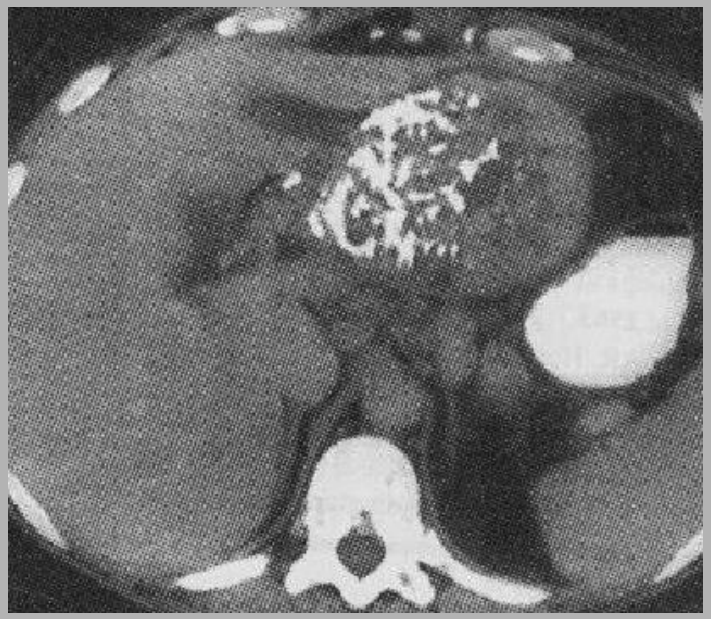

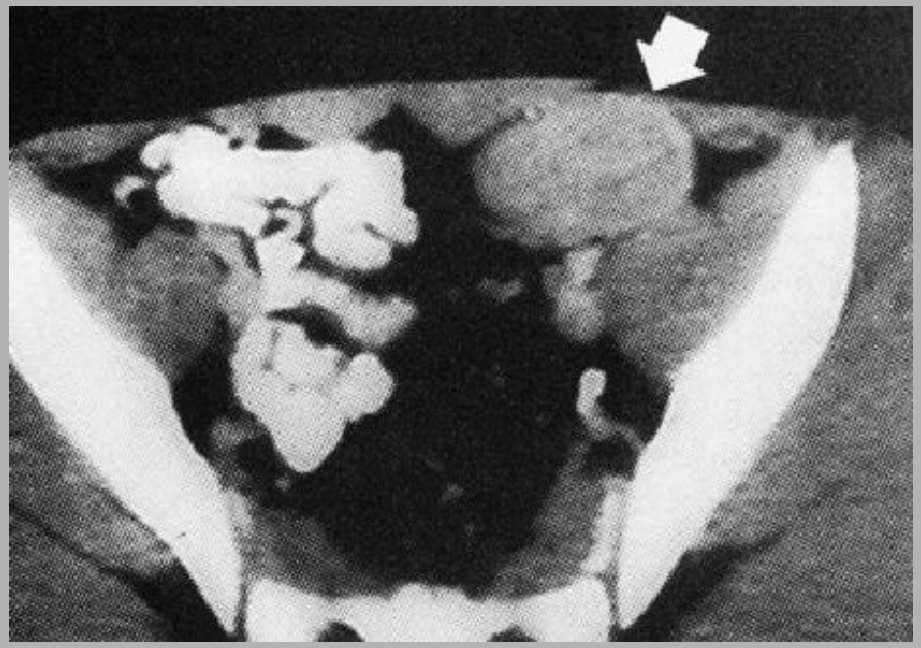

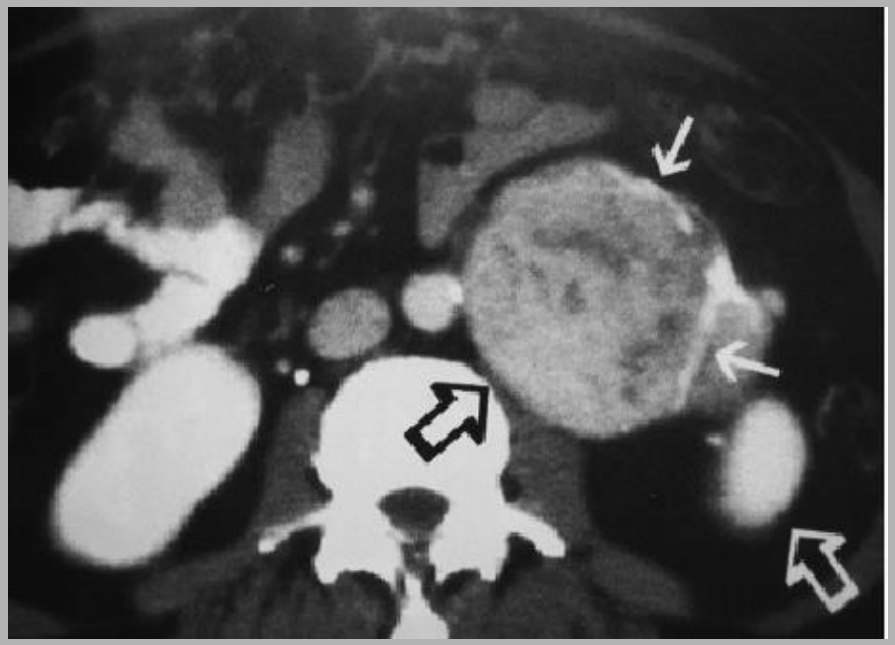

Quiz :

notion de cancer du sein et de fatigue récente avec une importante faiblesse musculaire

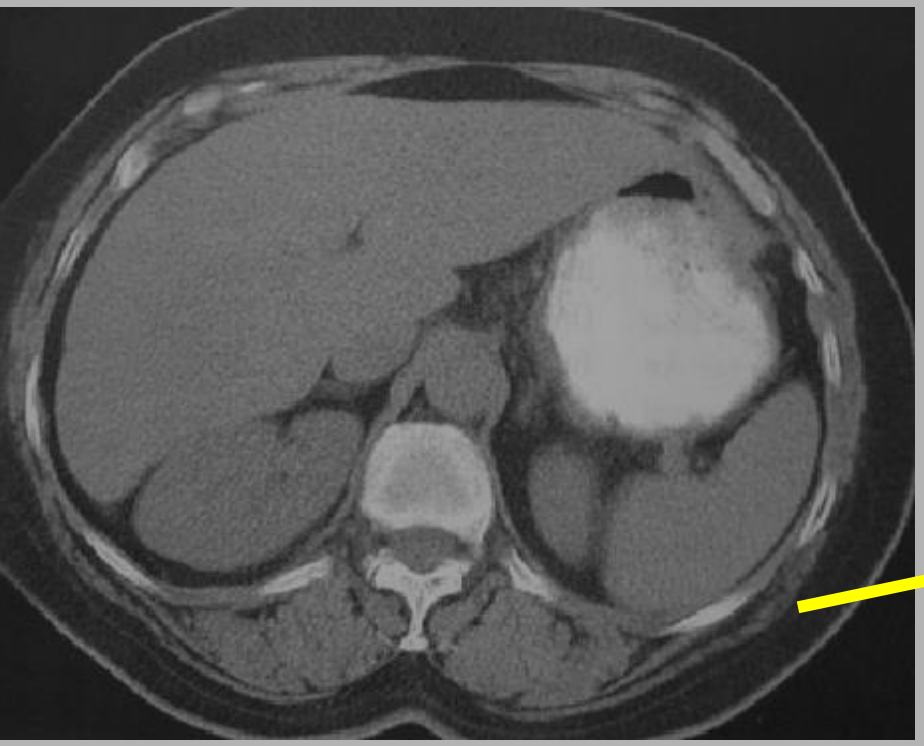

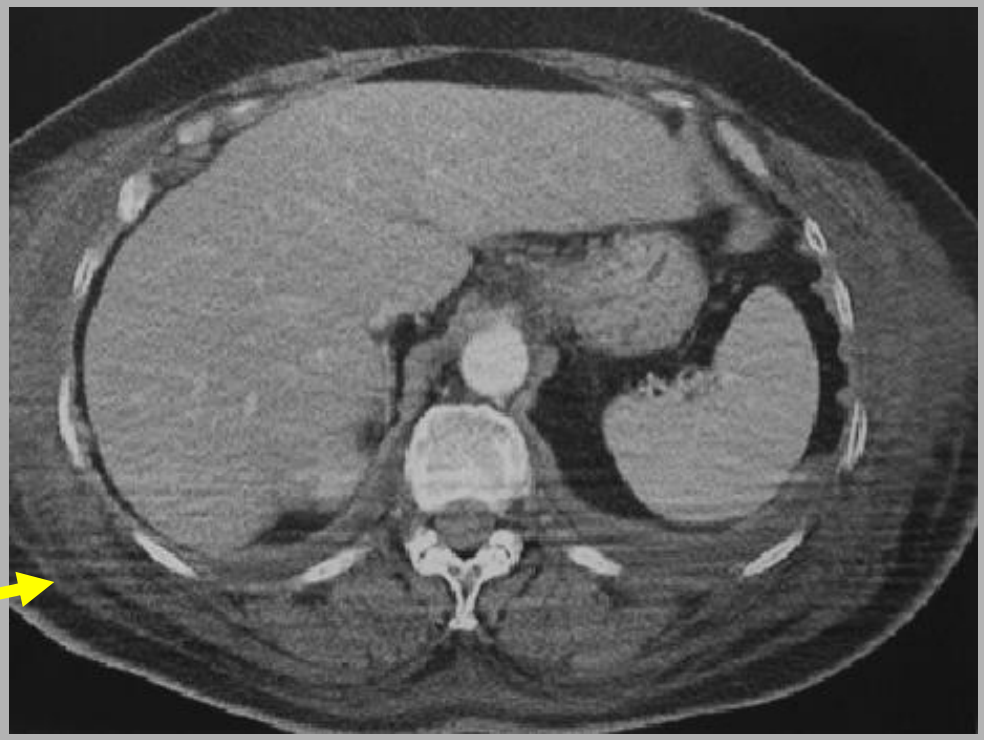

scanners à deux mois d'intervalle !!! ?

dermatopolymyosite

- soit idiopathique soit secondaire :
  - enfant : leucémie ou hypogammaglobulinémie
  - adulte : néoplasie (20 à 25%)
- faiblesse musculaire ++ (difficulté à la marche), élévation des enzymes musculaires (CPK, aldolase) et une atteinte myogène à l'EMG
- principaux cancers :
  - femme : sein et ovaire
  - homme : poumon, estomac et côlon

Ref : AJR March 2005, Postolov et al, S91-S93

Quiz

curieuse formation graisseuse pelvienne
sur le trajet du nerf sciatique

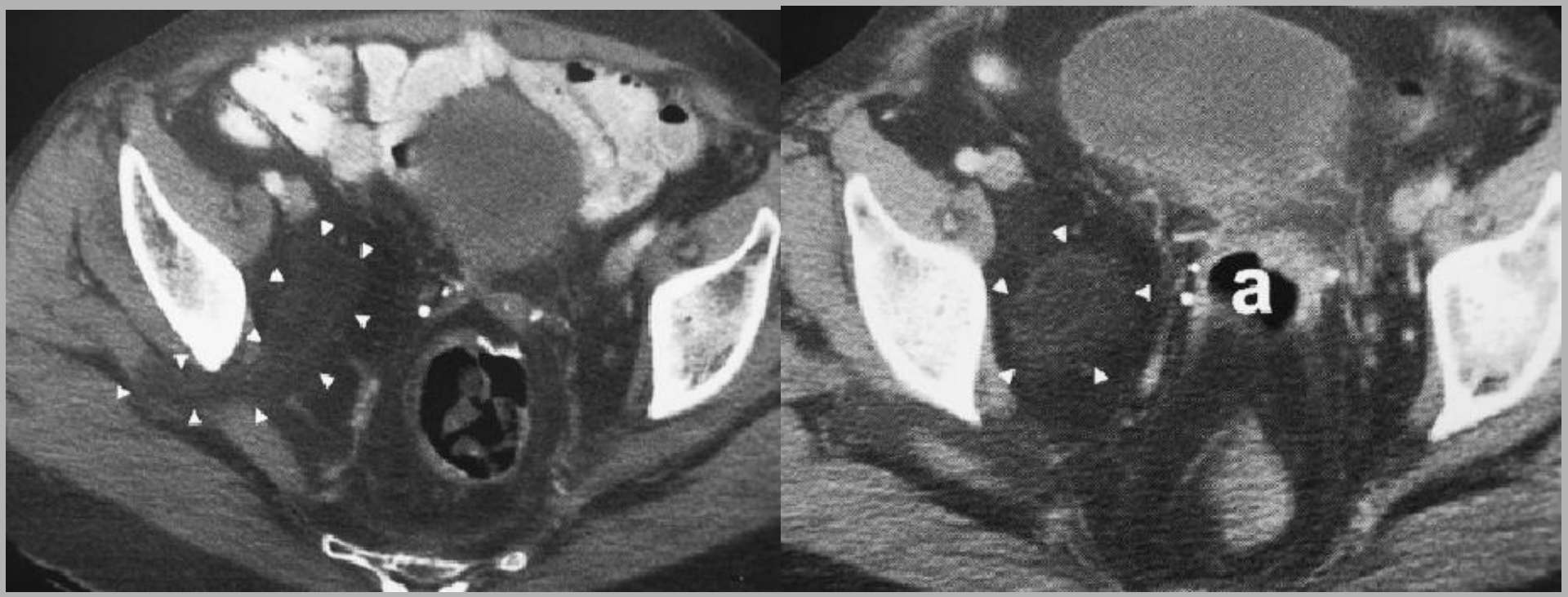

cette affection est mieux connue au niveau du poignet…….

hamartome fibrolipomateux périneural

"lipome intraneural"

- nerf médian +++
- plus rarement nerf ulnaire et nerf sciatique

tuméfaction du poignet chez l'enfant

Ref : AJR March 2005, Torigian et al, S94-S96

Quiz atcd de thyroïdite

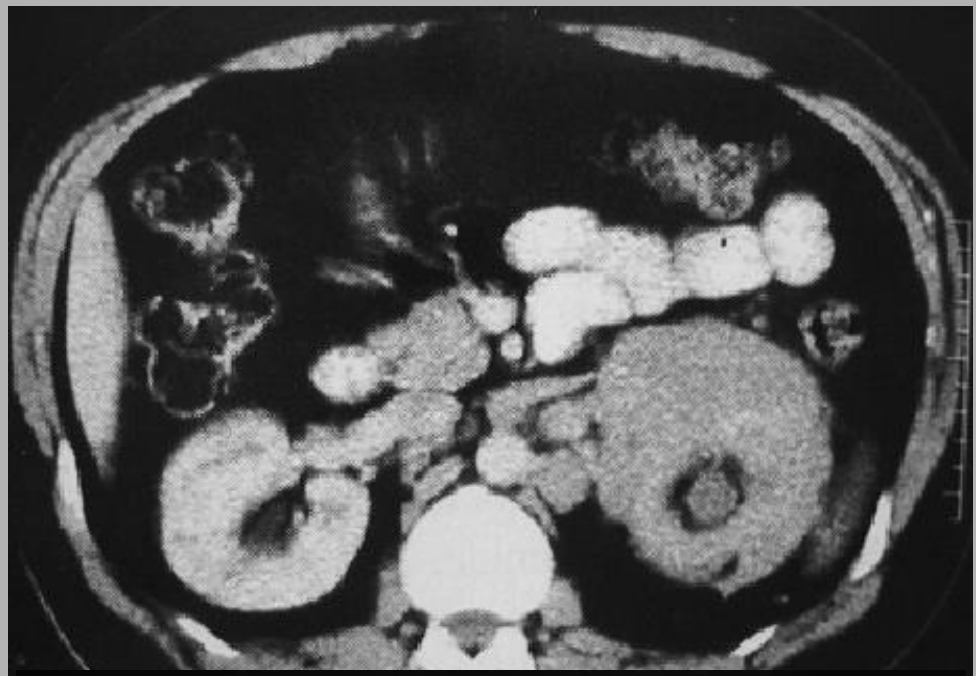

fibrose rétropéritonéale

- 70% primitive ou idiopathique, pathologie associée :

  thyroïdite de Riedel, pseudotumeur inflammatoire de l'orbite, médiastinite fibrosante, cholangite sclérosante autoimmune, pancréatite auto-immune ,fibrosclérose multifocale, vascularite (Wegener, LEAD, PAN), granulome pulmonaire hyalinisant

- médicamenteuse :

  phénacétine, bromocryptine, ergot de seigle, hydralazyne, méthysergide, béta-bloquants

Ref : AJR March 2005, Emch et al, S97-S98

fibrose rétropéritonéale

- paranéoplasique (moins de 20%)
- inflammatoire : périanévrismale ++ spondylarthrite ankylosante, pancréatite
- Clin : compression des voies urinaires excrétrices et parfois même une extension péripancréatique responsable d'une compression biliaire (ictère)

Ref : AJR March 2005, Emch et al, S97-S98

Quiz masse rénale

néphrome kystique multiloculaire

septa épaissis et vascularisés ++

parfois calcifiés ou protrusion intra-pyélique

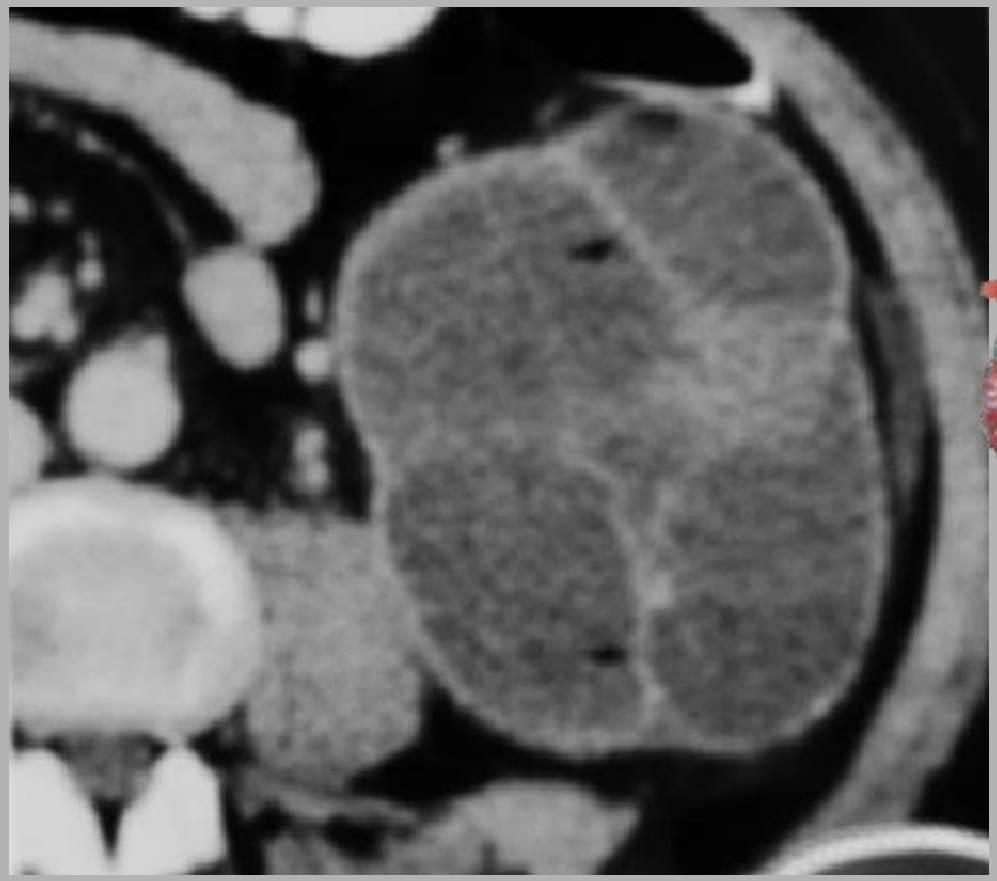

Ref : Journal de radiologie, Pellerin et al, 2003, 43, 5 : 379-390

néphrome kystique multiloculaire

- forme de « kyste rénal multiloculaire » comme le néphroblastome kystique partiellement différencié (enfant)
- femme adulte
- parfois : maladie de Von Hippel Lindau
- possible foyer de dégénérescence carcinomateuse
- dg diff : cancer kystique multiloculaire
- anapath +++

Quiz masse des parties molles chez un sujet de plus de 50 ans

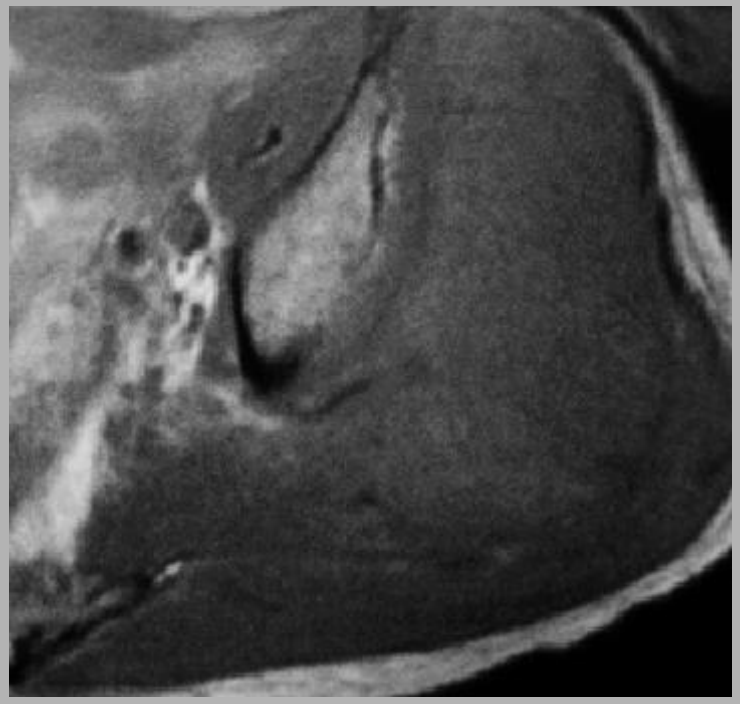

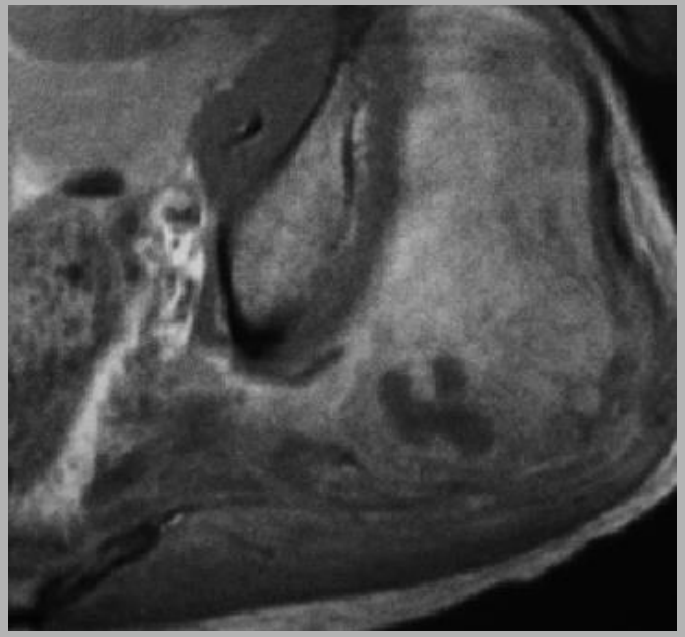

Quelle est la principale tumeur maligne primitive des parties molles de l'adulte ?

~~histiocytome fibreux malin~~
sarcome indifférencié pléiomorphe

- la plus fréquente des tumeurs malignes primitives des parties molles +++
- surtout vers 50 ans.
- volontiers hétérogène, parfois calcifiée
- lymphophile : vérifier les aires ganglionnaires
- localisation rétropéritonéale (14% des cas) : fréquence extension rénale (50% des cas)

Ref : Journal de radiologie, S Baccar et al, 2003, 44, 5 : 391-417