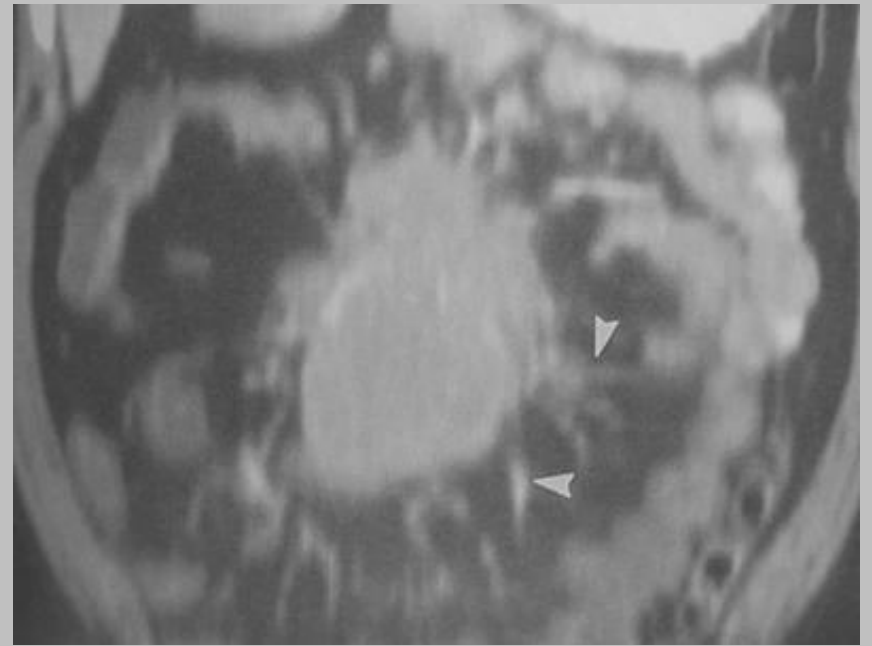
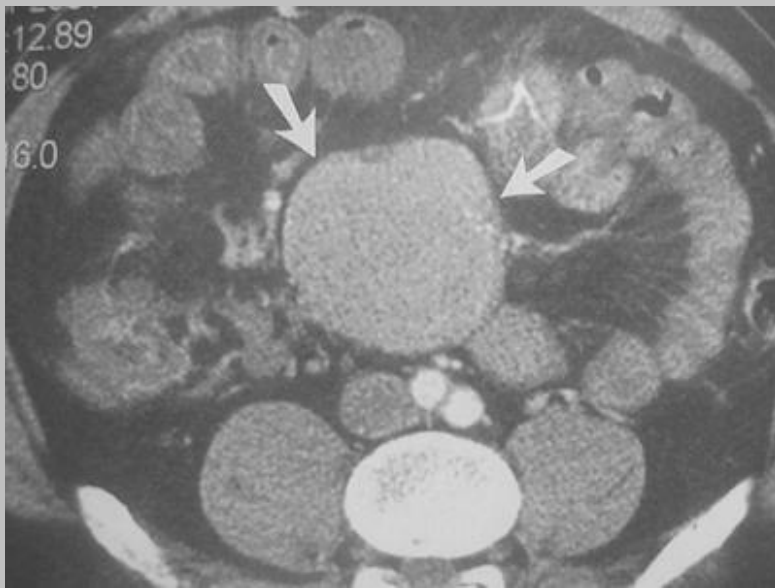


# Quiz



Là, enfin un cas plus simple ...

# "tumeur carcinoïde"

(ancienne terminologie)

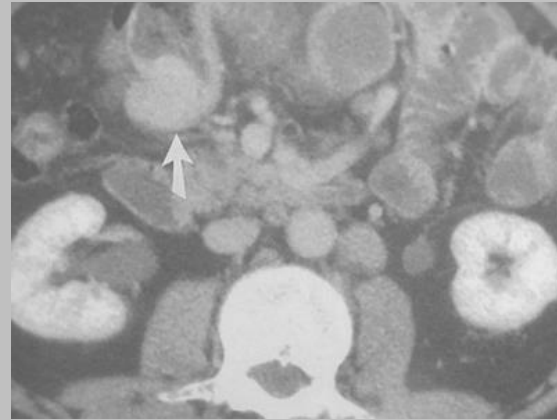
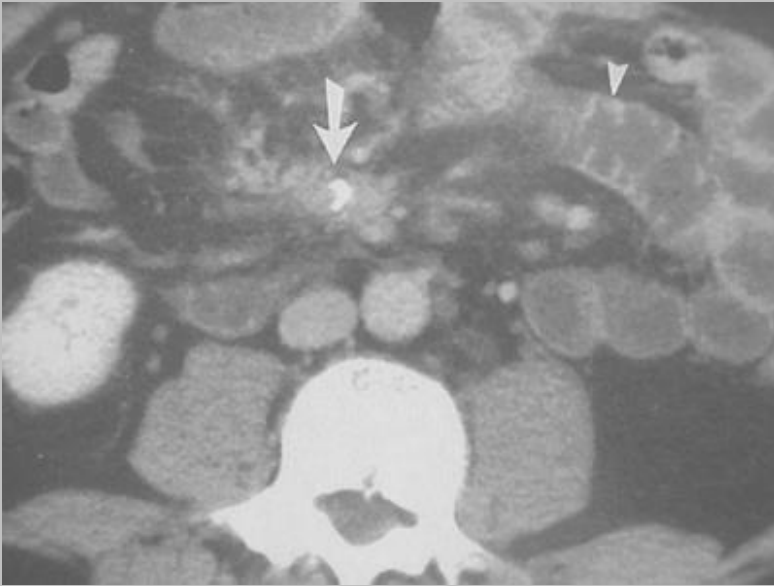- tumeur endocrine intestinale
  - appendiculaire (1/3 des cas)
  - localisations rares : (rectale ou ovarienne)  
à rechercher en présence d'un syndrome carcinoïdien inexpliqué
- syndrome carcinoïdien (de Björk) :  
vasodilatation cutanée, cyanose,  
état de choc, crises d'asthme, douleur  
articulaire, diarrhée, couperose du visage
- association :
  - naevus de Sutton
  - NF1

# quoi de neuf dans les tumeurs intestinales endocrines ?

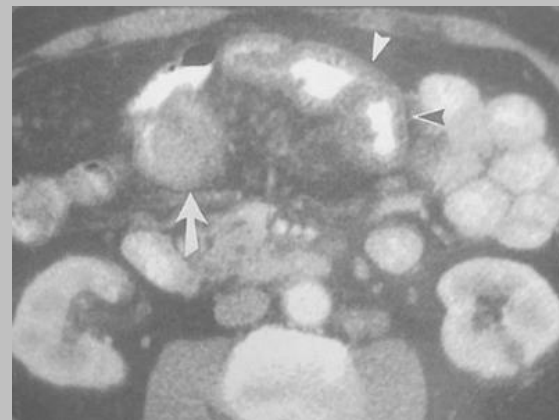
- abandonner le terme de tumeur neuro-endocrine
- classification de l'OMS (2000) :
  - tumeur endocrine bien différenciée sans extension locorégionale
  - carcinome endocrine bien différencié avec des atypies cellulaires modérées, une extension locale ou des métastases
  - carcinome mal différencié (ou carcinome à petites cellules) avec d'importantes atypies cellulaires, une extension ganglionnaires et métastatiques à distance

*PS : les carcinoïdes peuvent intégrer l'un des deux premiers groupes de l'OMS*

# autres exemples :

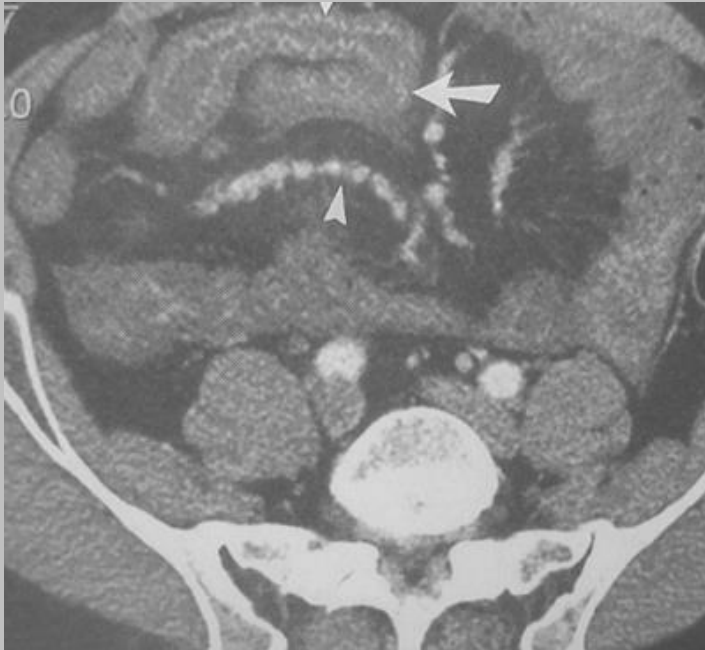


↓ 2 mois plus tard ↓



- calcification
- épaissement pariétal
- nodule hyper vasculaire pariétal ou intraluminal intestinal

# quoi de neuf en imagerie ?



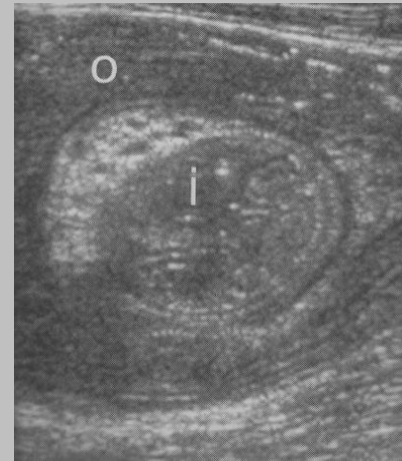
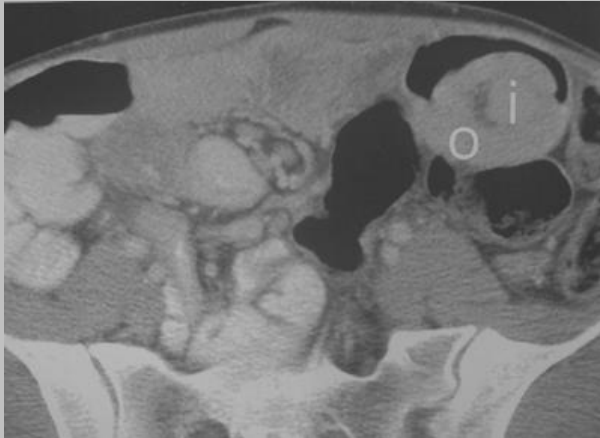
- octréoscan
- scanner multiscoupe
- ischémie pariétale intestinale
- aspect moniliforme des branches de l'artère mésentérique supérieure (fibroélastose pariétale secondaire à la sécrétion de sérotonine, comme pour la fibroélastose du cœur droit)

*Radiographics 2003, 23, 2: 457-473,  
Sheth et al*

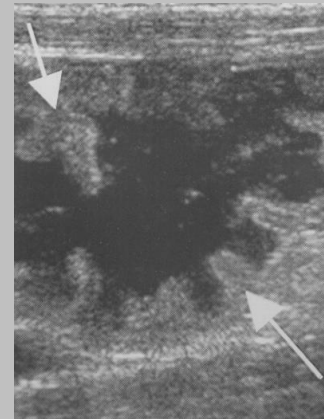
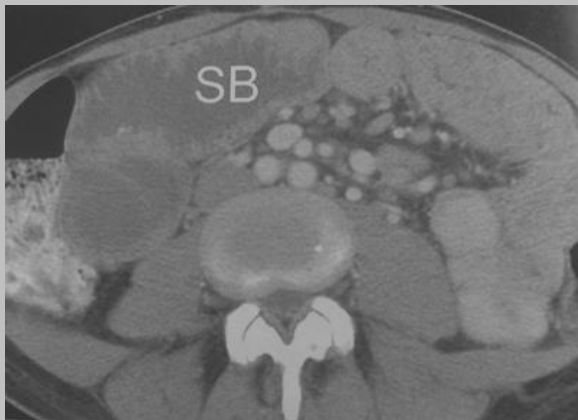# Quiz :

invagination récidivante chez l'adulte

FIG



FID



# maladie coeliaque

invagination fonctionnelle : 20% des cas

se méfier des invaginations sans syndrome tumoral évident,

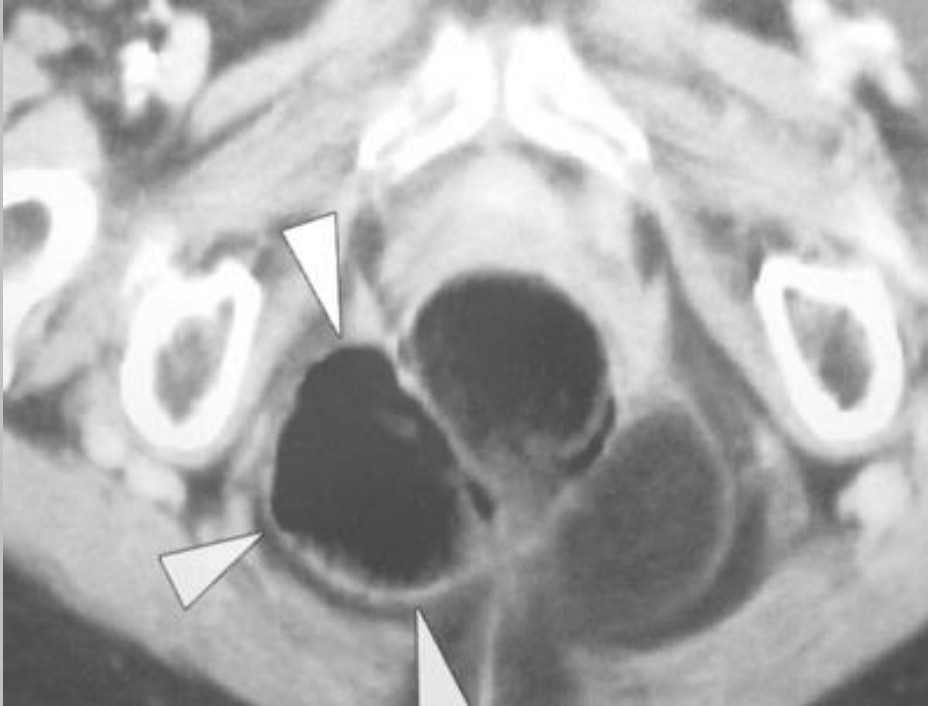
penser à rechercher une maladie coeliaque



biopsie duodénale,  
anticorps antigliadine ou anti-endomysium

*Ref : Radiographics, 2003, 23 : 59-72, O'Malley et al*

# Quiz : douleur pelvienne chronique



se méfier du diagnostic de neuropathie pudendale sans imagerie

# hernie périnéale

- hernie périnéale **antérieure** :

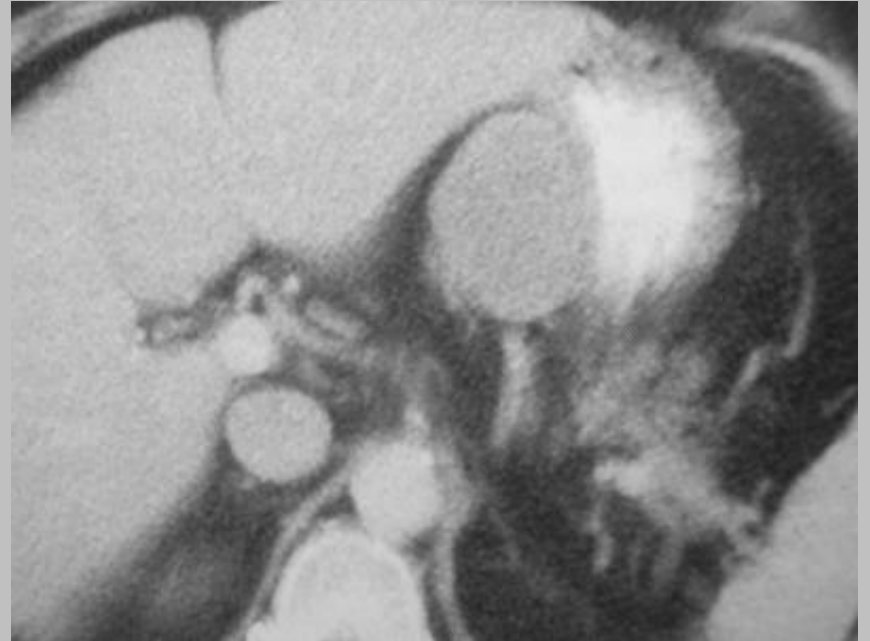
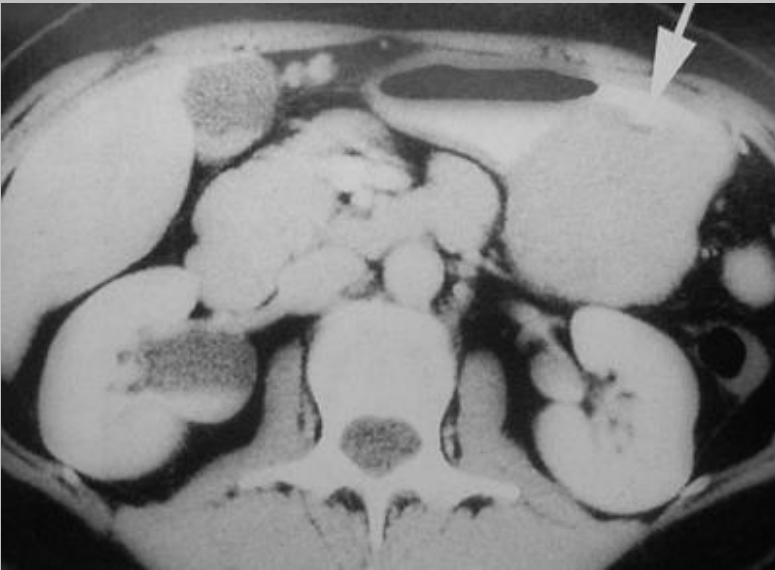en avant du ligament large, dans la fossette de Waldeyer, pouvant s'étendre jusque dans les grandes lèvres ("hernie de la grande lèvre", à ne pas confondre avec la persistance du canal de Nuck)

- hernie périnéale **postérieure** :

gagnant les fosses ischio rectales, parfois sous forme de tuméfaction péri anale expansive à la toux

# Quiz

deux patients avec la même tumeur

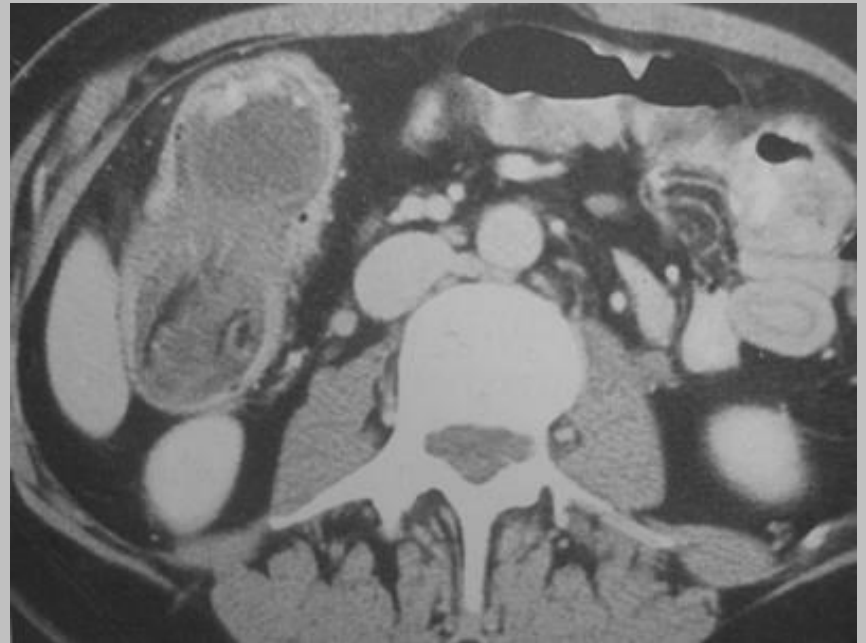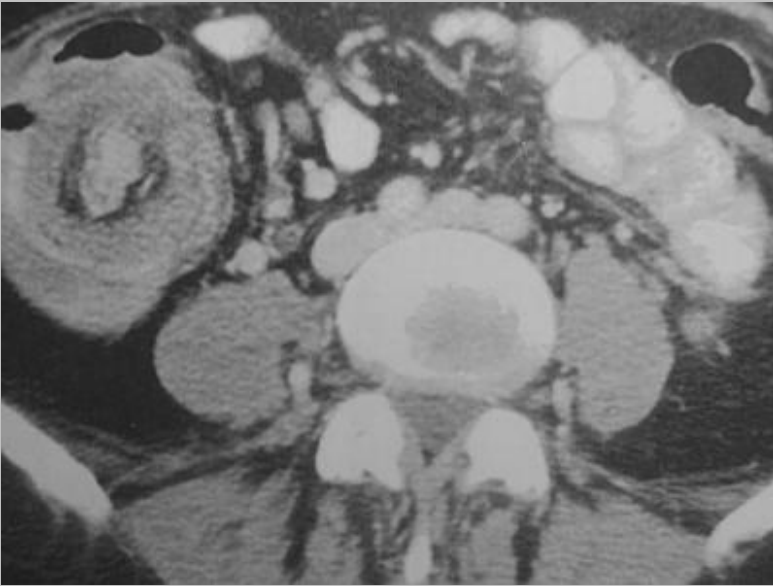


# neurilemnome

- syn. : schwannome (ancienne terminologie)
- protéine S100 + : cellules de Schwann ou neurilemnocyte
- lésion tumorale homogène non nécrotique
- actuellement intégré dans les GIST à différenciation nerveuse

# Quiz

une invagination intestinale...



certes, ....mais quelle en est la cause ??

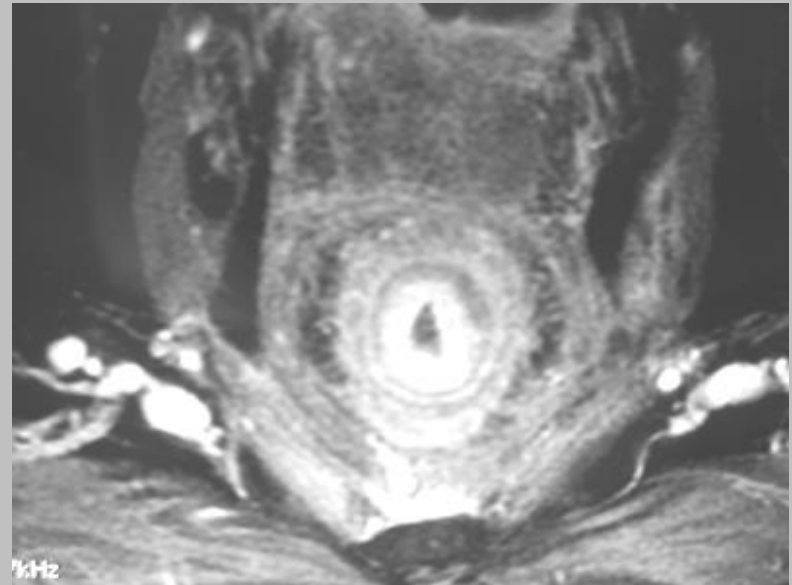
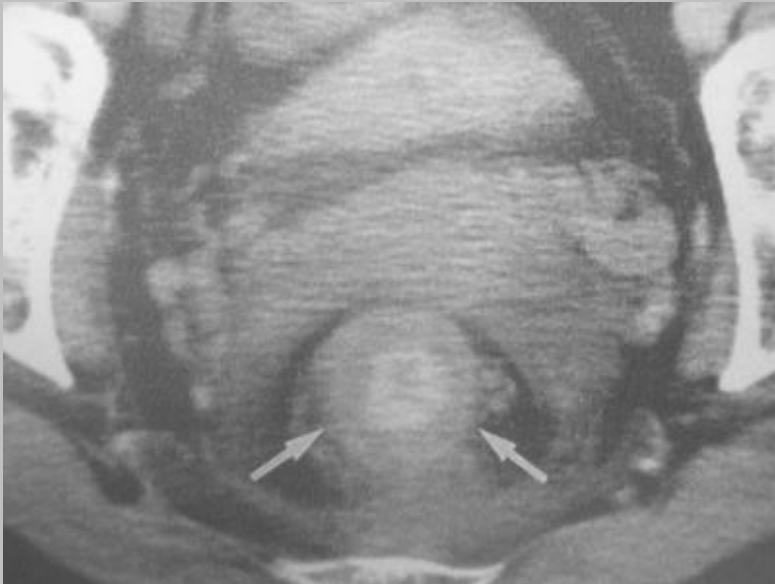
# cystadénome mucineux de l'appendice avec une mucocèle

- "mucocèle" : terme descriptif d'une accumulation de mucus responsable d'une distension appendiculaire du fait d'une obstruction fibreuse ou néoplasique (cystadénome ou cystadénocarcinome, carcinoïde)
- "hydrops processus vermiformis" (Rokitansky, 1866)
- Dg différentiel :
  - invagination appendiculaire décrite depuis 1858 (Mc Kidd), y compris du moignon appendiculaire
  - invagination sur une duplication.

*Ref : Radiographics, 2001, 21 : 267-287, Ravin et al*

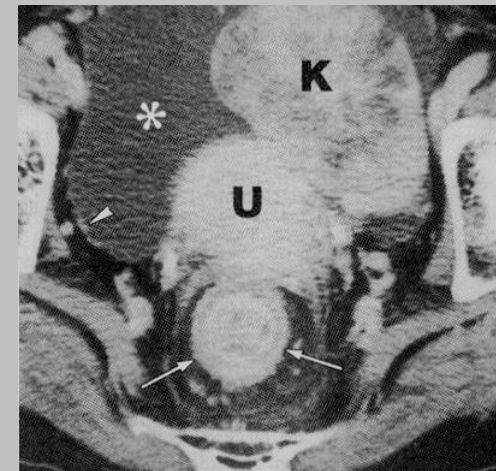
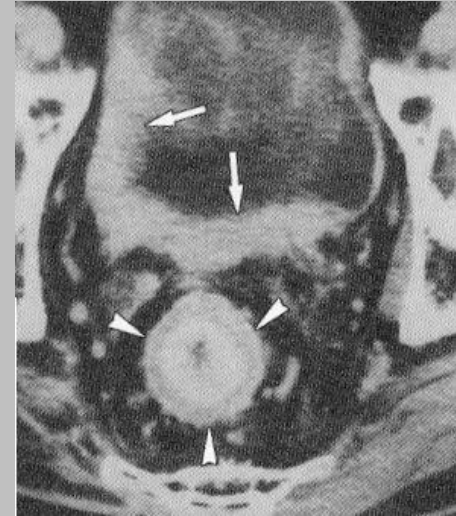
# Quiz

notion de gastrectomie



# métastase rectale d'une linite gastrique

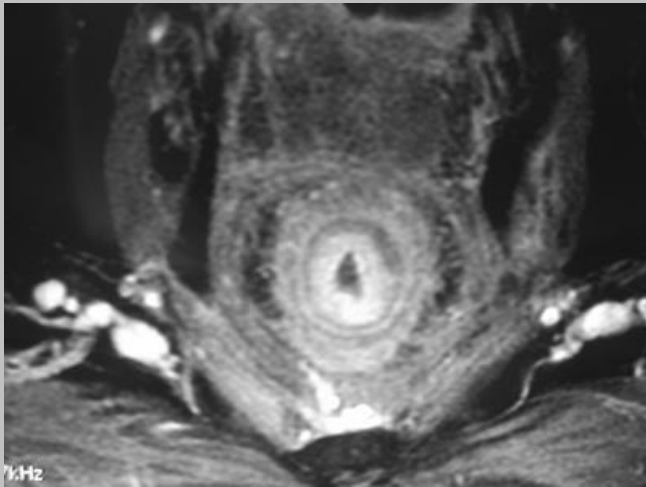
- épaissement **concentrique** de la paroi rectale
- atteinte **vésicale** fréquente
- **IRM** +++



Ref : *abd imaging, Yoo, 2003, 28 : 617-623*

un message clair :

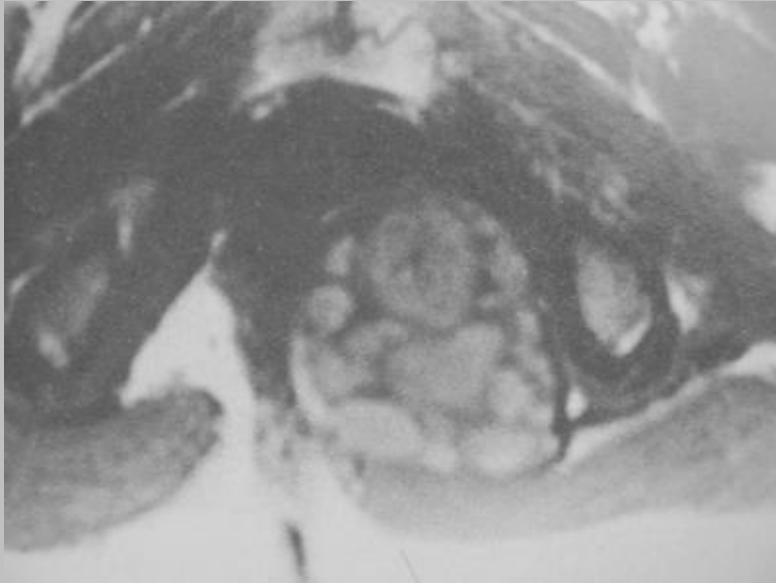
un scanner doit effectivement se lire en totalité  
sans oublier les dernières coupes !!!



**Cas personnel**

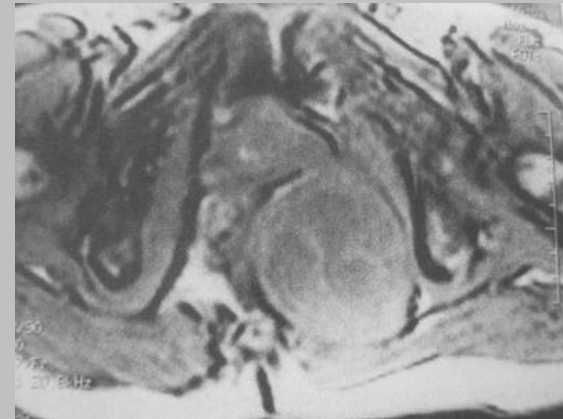
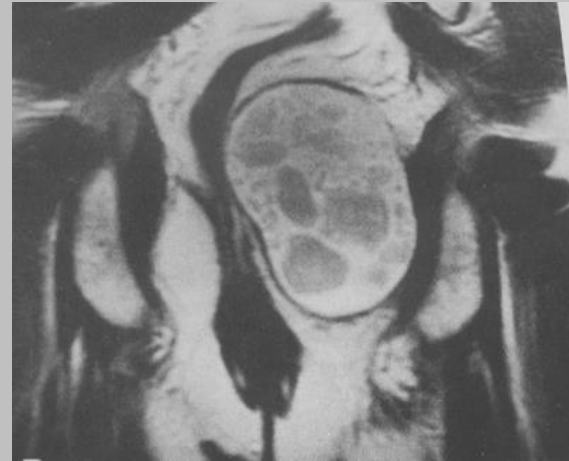# Quiz

masse para rectale



T1

T2coro



Out of phase

# kyste dermoïde rétro rectal



## kyste vestigial rétro rectal

1. kyste épidermoïde
2. kyste entéroïde ("tail gut cyst" ou kyste de l'intestin caudal, duplication rectale)
3. dysembryomes : kyste dermoïde "kyste de développement", avec une fossette rétro anale ou tératome

*Ref : Erden, Abd Imaging, 2003, 28 : 725-727*

# Question pour un champion sur le kyste vestigial rétro rectal vrai ou faux

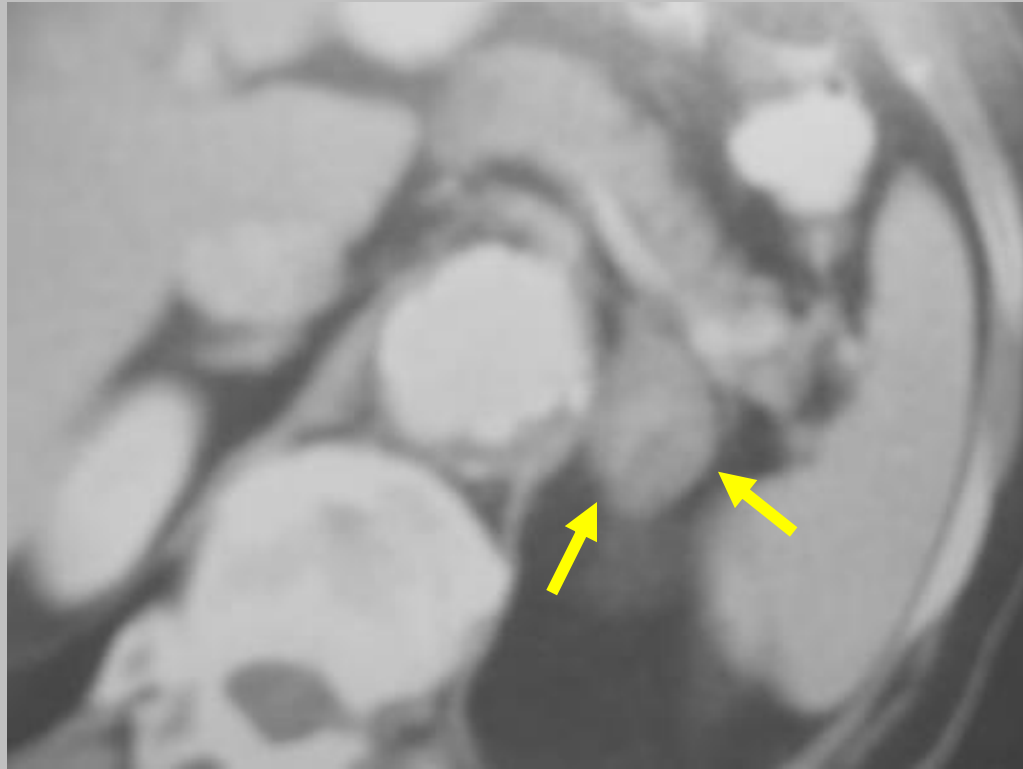
1. il faut doser les **alpha-foetoprotéines** et **l'ACE**
2. **l'IRM** est importante pour le chirurgien car elle permet de reconnaître une **attache coccygienne**
3. il existe une **risque de dégénérescence** pour les kystes épidermoïdes et dermoïdes
4. seul le kyste dermoïde peut dégénérer
5. il peut se révéler par un **abcès péri anal** ou une **fossette postérieure rétro anale**

# réponses (1,2,3,5 : V, 4: F)

- doser **alpha-foetoprotéine** et **ACE** : important pour le dg de **dysembryome+++**
- il existe un risque de **dégénérescence** des K. épidermoïdes et dermoïdes : **ADK de mauvais pronostic (7 à 10%)**
- **une attache coccygienne est un facteur de récurrence post-op++**
- **fréquente surinfection (20 à 30% des cas)**

# Quiz

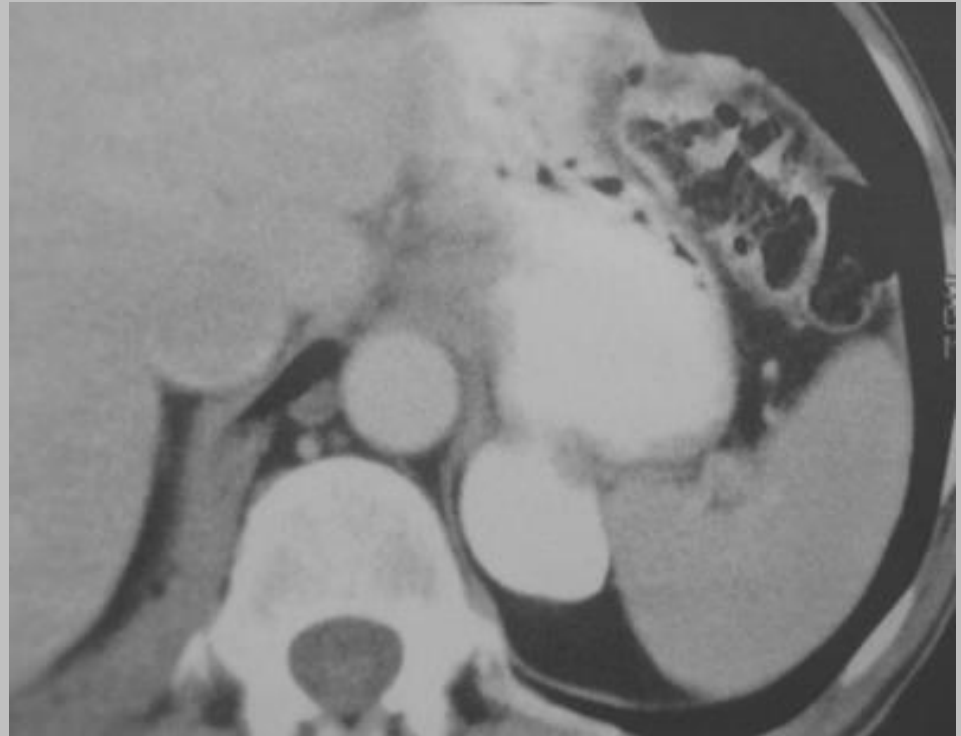
sujet asymptomatique



Connaissez-vous une pseudotumeur en arrière de la queue du pancréas ???

# le diverticule gastrique

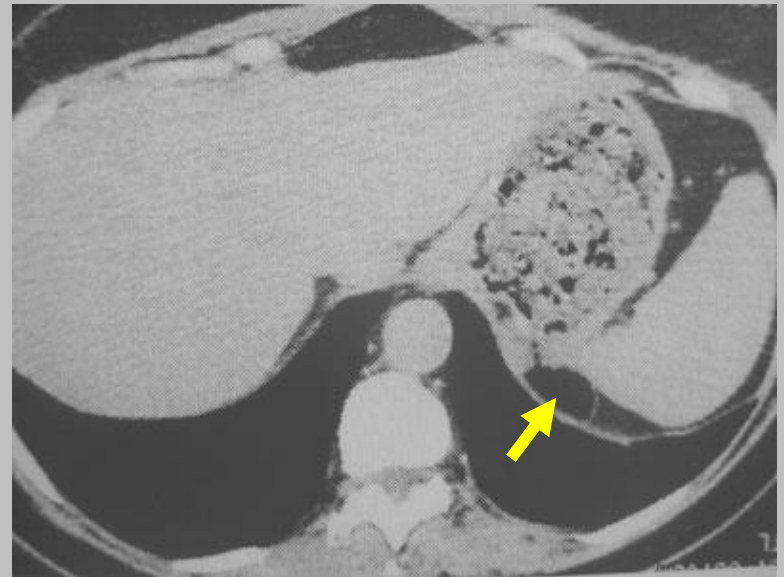localisation classique  
sous-cardiale +++



*ref : abd imaging, Akbar et al , 2003, 28 : 115-128*

# autre exemple

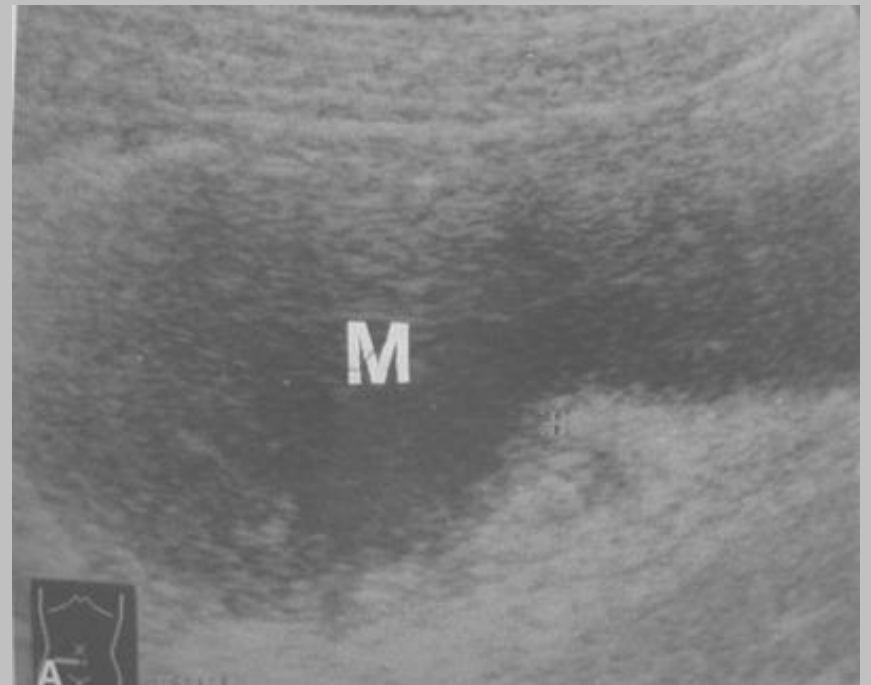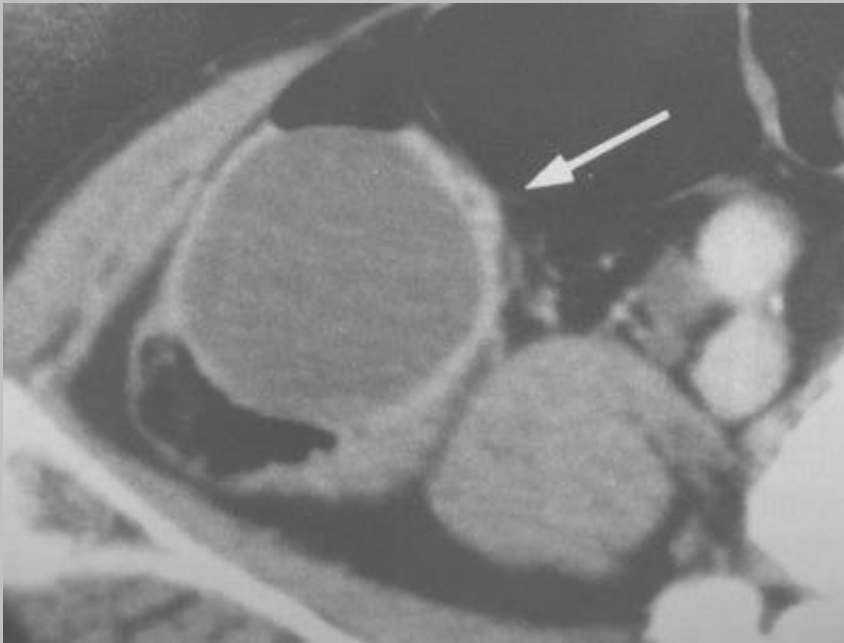
- fréquence : 0,01 et 0,11%
- entre 1 et 6 cm de diamètre
- petite taille : asymptomatique
- grande taille :
  - douleur épigastrique post-prandiale
  - sentiment de satiété précoce
- complications rares :
  - perforation
  - hémorragies digestives
  - adénocarcinome



bulle aérique sous diaphragmatique

# Quiz

masse de la FID

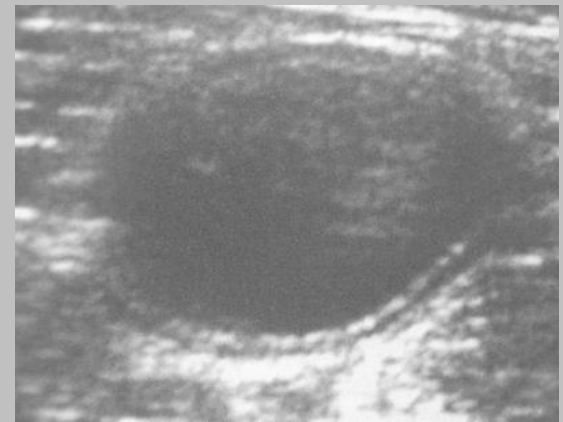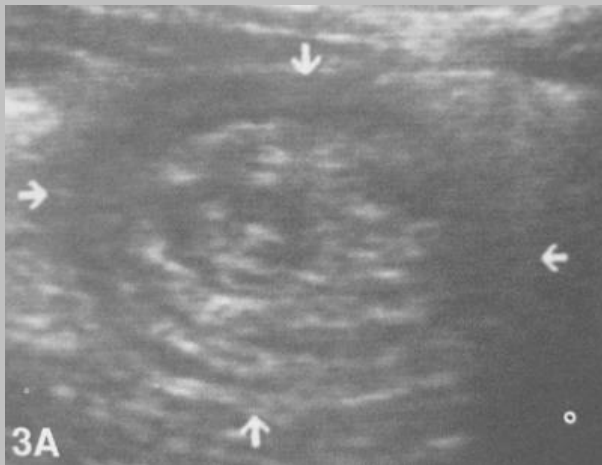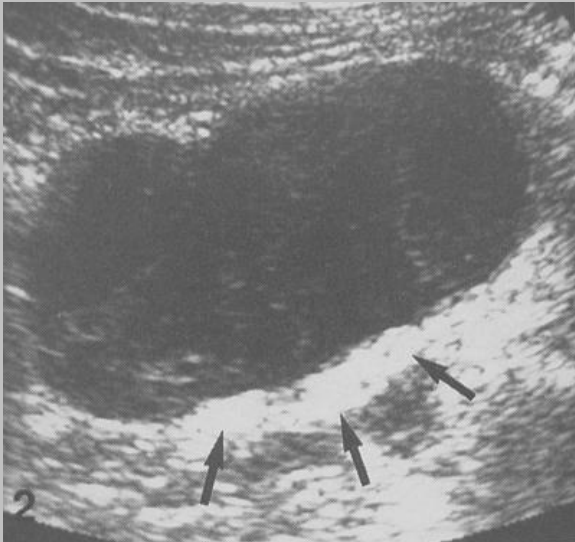


# mucocèle appendiculaire

- forme allongée pseudo vésiculaire
- souvent sans renforcement postérieur (contenu mucineux)
- calcification pariétale possible
- classification de Hida :
  - hyperplasie épithéliale simple (20 à 25%)
  - cystadénome bénin (50 à 65%)
  - cystadénocarcinome (15%)

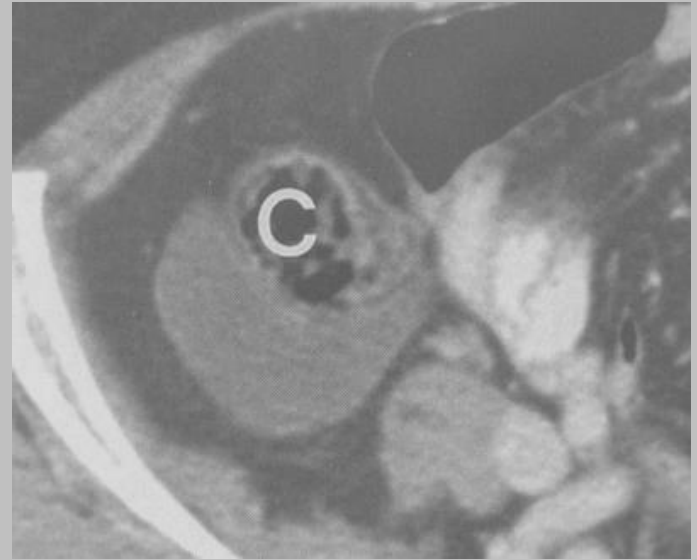
*Ref : Abd imaging, Sasaki et al , 2003, 28 : 15-18*

# autres exemples échographique de mucocèle appendiculaire



# diagnostics différentiels de la mucocèle appendiculaire

- duplication intestinale ++
- lymphangiome kystique
- kyste mésentérique
- autre...



hydrosalpinx

# Question pour un champion

Qu'appelle-t-on la "myxo globulose" ?

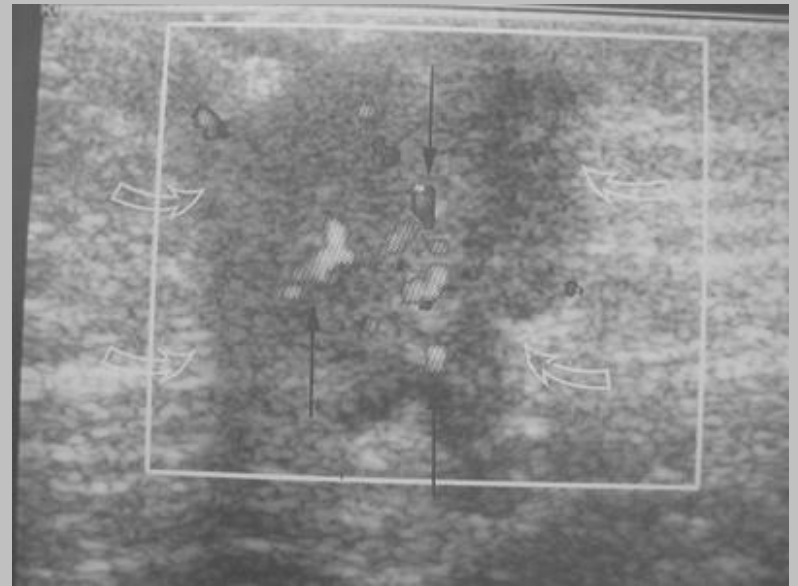
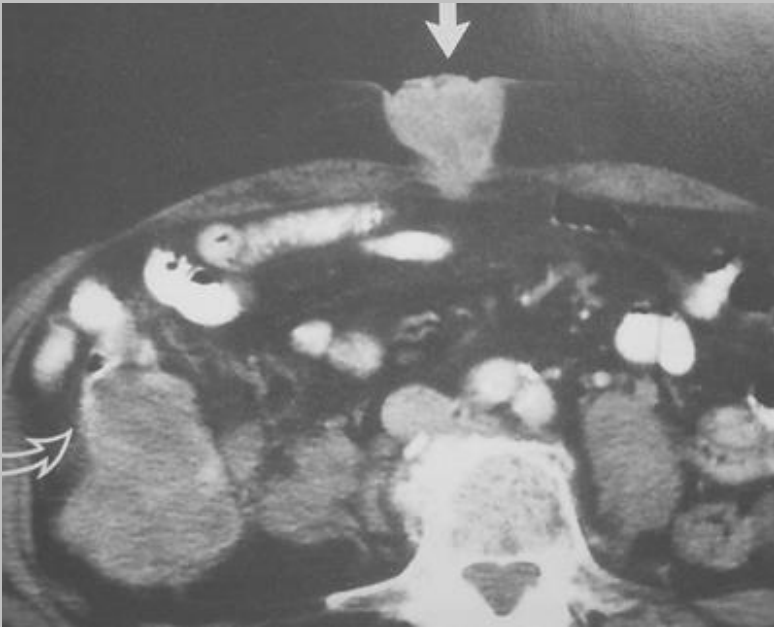variété de mucocèle appendiculaire  
caractérisée par :

la présence de **prolifération intraluminaire de nodules** de 1 à 10 mm de diamètre constitués d'un **amas de mucus, de granulocytes et de cellules mononuclées**.

Ces nodules peuvent se calcifier en périphérie sous forme d'images annulaires.

# Quiz :

## nodule sous-cutané péri-ombilical ?



pas d'endométriose connue

# nodule de la sœur Mary Joseph

Question pour un champion :  
qui était sœur Mary Joseph ?

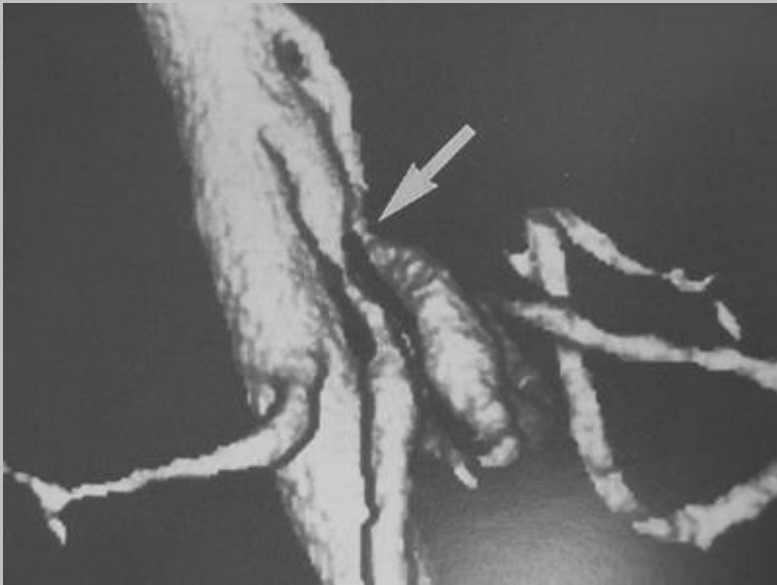
**l'assistante du célèbre chirurgien William Mayo** qui avait reconnu le mauvais pronostic des patients ayant un cancer gastrique avec des nodules péri-ombilicaux constatés lors de l'aseptie pré opératoire cutanée des patients opérés par Mayo .

*Ref : Abd Imaging, 2002, 27 : 746-749, Chin et al*

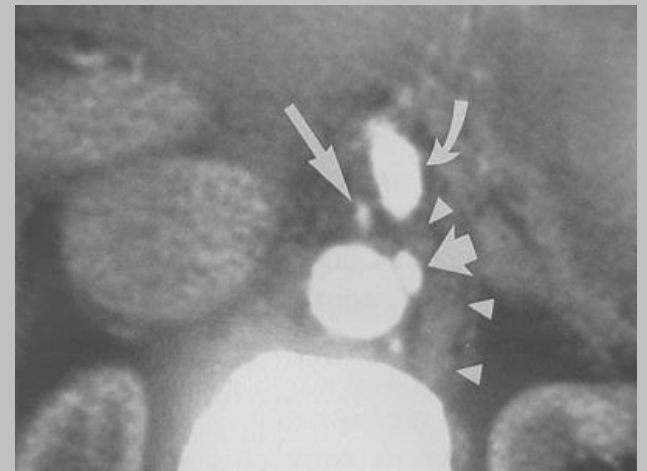
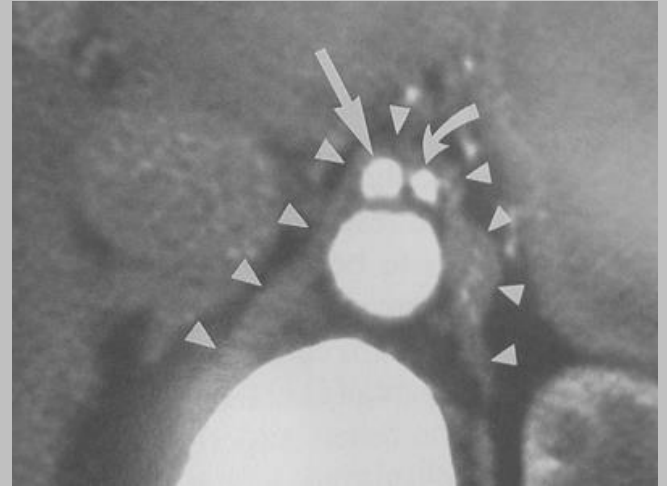
# étiologies du nodule de la sœur Mary Joseph

- cancer gastrique ++ 20 à 30%
- cancer ovarien ou colique : 10 à 15%
- cancer pancréatique : moins de 10%
- aucun cancer primitif ++ 20 à 30%, devant faire poursuivre les investigations pour détecter un cancer pancréatique infraclinique

# Quiz



angor abdominal



# ligament arqué médian

- habituellement **asymptomatique** : souffle épigastrique du sujet jeune ( "souffle bénin" )
- classique cause de **compression du tronc coeliaque** avec une inversion du flux dans l'artère hépatique commune et une **dilatation post-sténotique du TC**

*Ref : Abd Imaging, 1997, 22 : 318-320, Kopecky et al*

# question pour un champion

en dehors de l'exceptionnel angor abdominal, connaissez-vous d'autres complications du ligament arqué médian ?

# complications rares



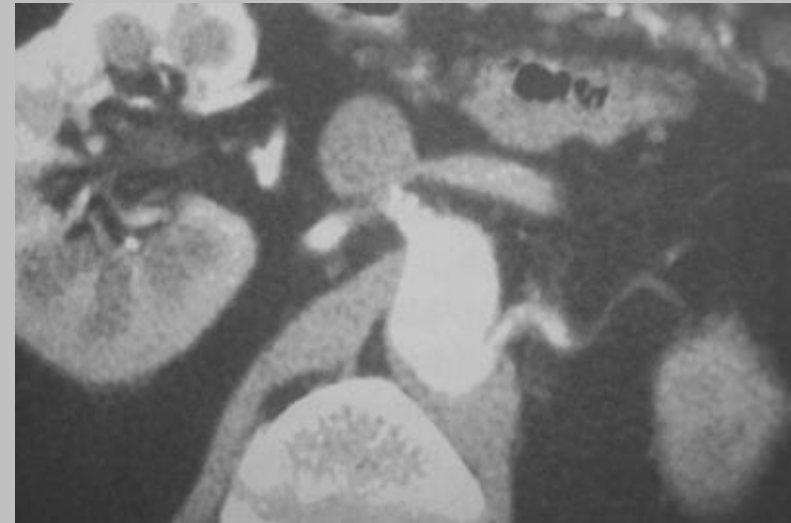
anomalie des artères des arcades  
pancréatico-duodénales :

- anévrismes vrais, dysplasiques ++++
- dilatation de l'ensemble des artères source potentielle d'**hémorragies** graves lors d'une sphinctérotomie endoscopique

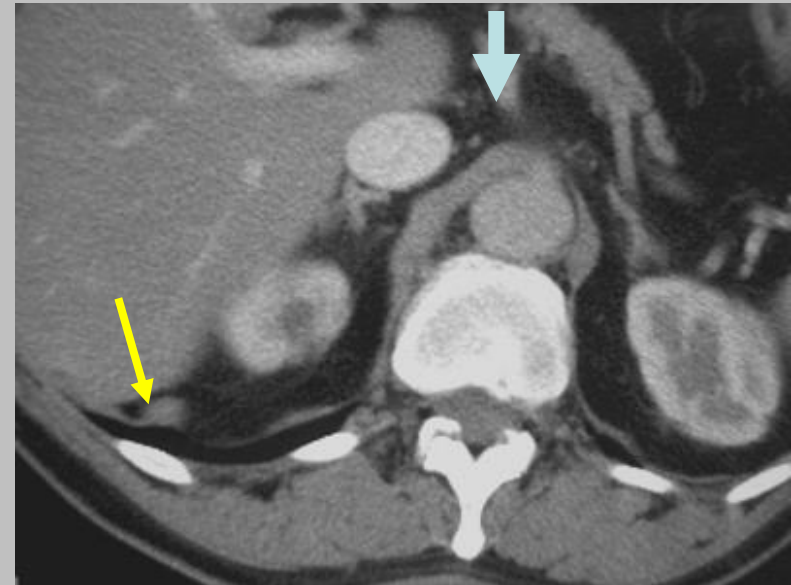
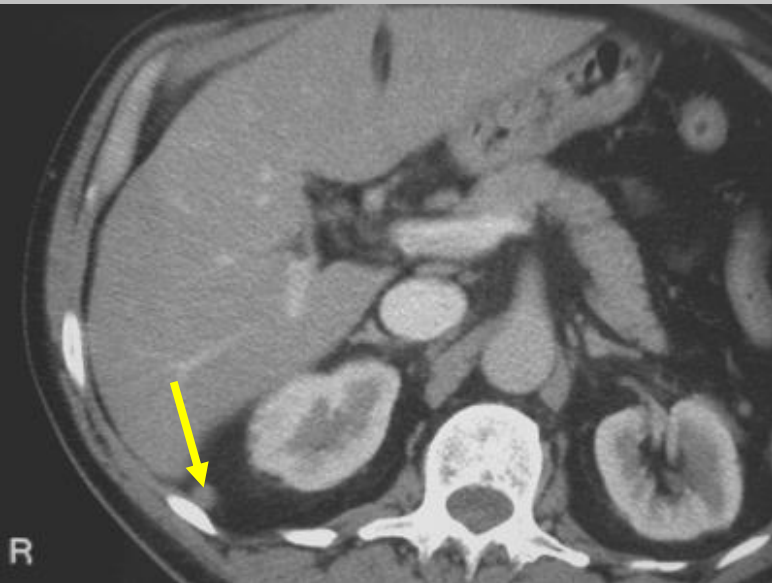
sténose de l'artère rénale



HTA rénovasculaire

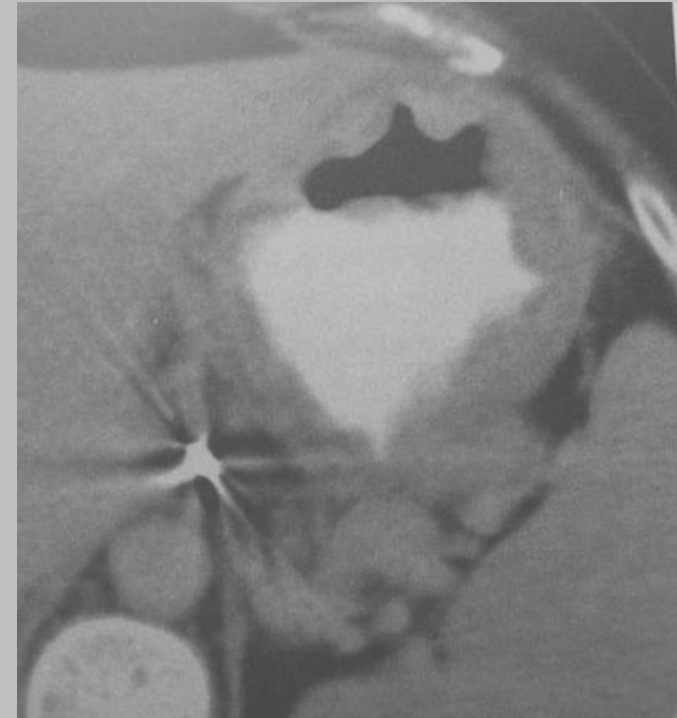
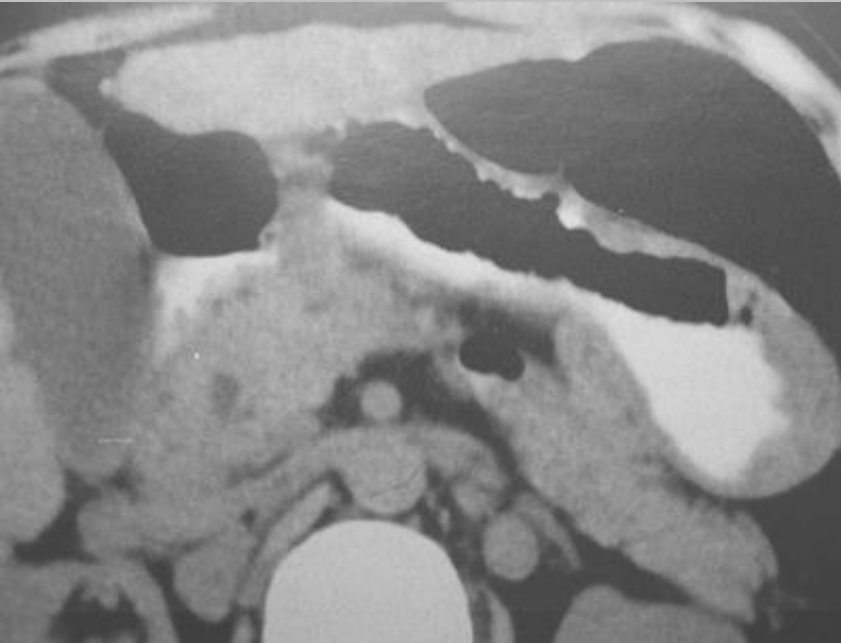


question annexe : où se trouve le  
ligament arqué latéral ?



# Quiz

notion d'adp hilaires pulmonaires



de la part des experts, on souhaiterait  
avoir deux diagnostics possibles !

- sarcoïdose gastrique ++
- lymphome (non hodgkinien)

*Ref : Abd Imaging, 1997, 22 : 248-252, Farman et al*

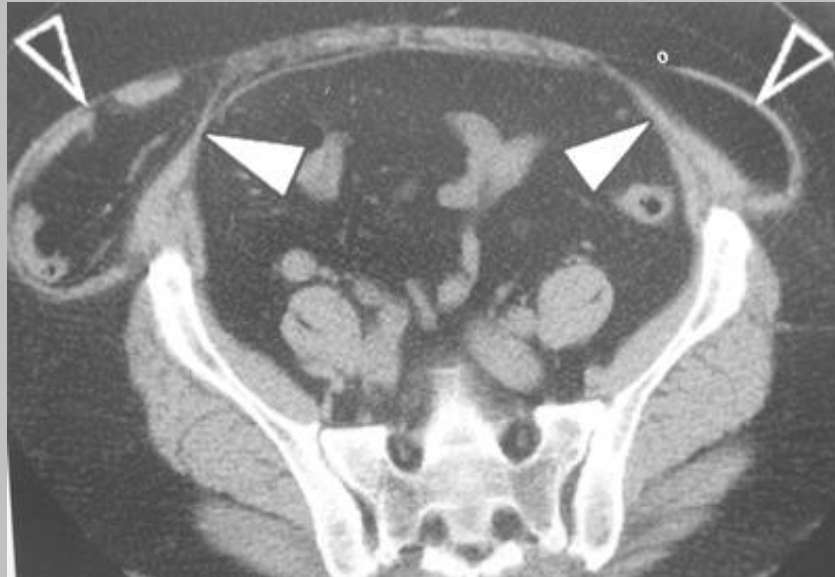# question pour un champion

citer au moins 5 pathologies  
granulomateuses susceptibles d'entraîner  
un épaissement de la paroi gastrique ?

# granulomatoses gastriques

- sarcoïdose
- maladie de Crohn (« corne de bélier »)
- causes infectieuses :  
*tuberculose, mycobactérie atypique, histoplasmosse, syphilis, aspergillose, anisakidose*
- granulomatose septique chronique (maladie héréditaire de l'enfant)
- granulomatose allergique (y compris la gastroentérite à éosinophile)
- granulomatose sur corps étranger

# Quiz



Comment appelez-vous cette hernie ?

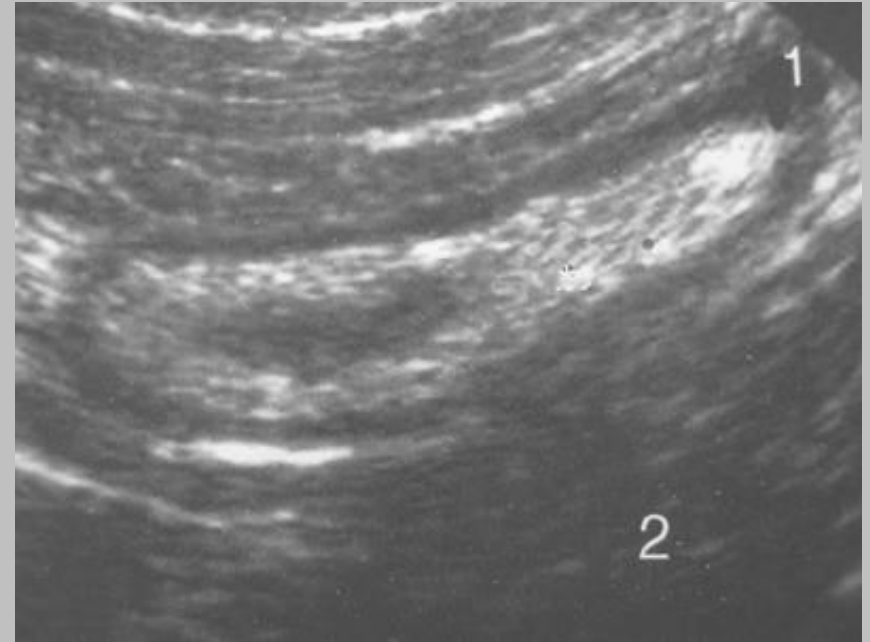
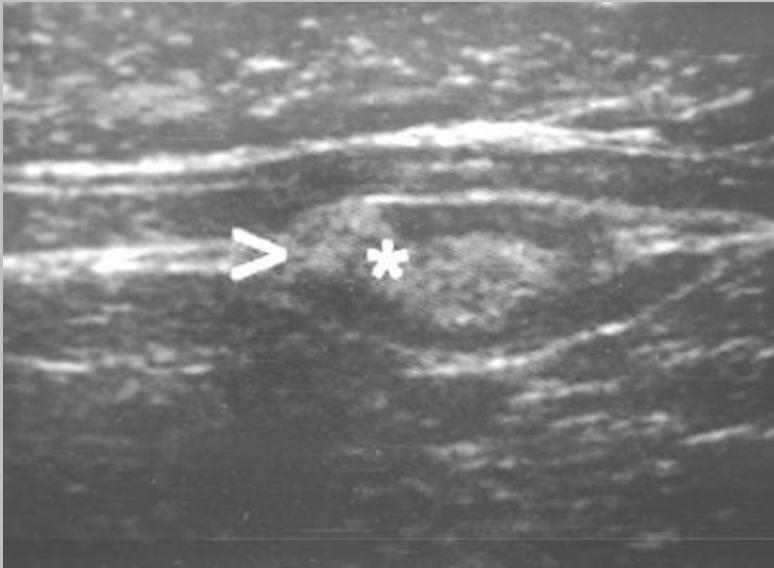
# une hernie interstitielle

- typiquement entre les muscles obliques interne et externe ou entre le muscle oblique interne et le muscle transverse
- habituellement inguinale :  
"hernie inguino-interstitielle"
- hernie développée au sein même de la paroi musculaire sans extension cutanée
- risque d'étranglement herniaire ++

*Ref : AJR, Aguirre et al, 2004, 183 : 681-690*

**Quiz** : douleur récidivante de la FID  
spontanément résolutive

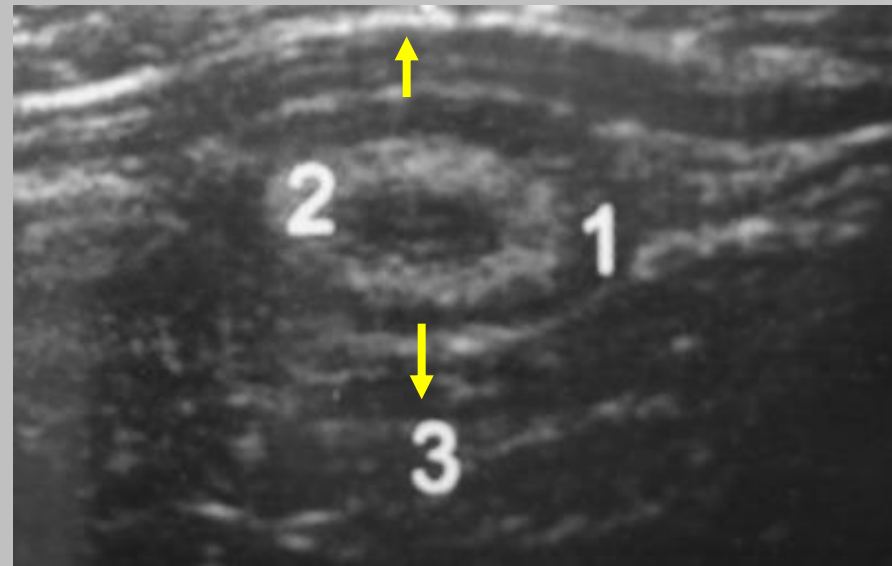
Que pensez-vous de cet appendice ?



échogénicité sous-muqueuse et disparition de la lumière sur le tiers distal de l'appendice, nodule hyperéchogène périphérique interrompant la musculature épaisse

# appendicite chronique oblitérante

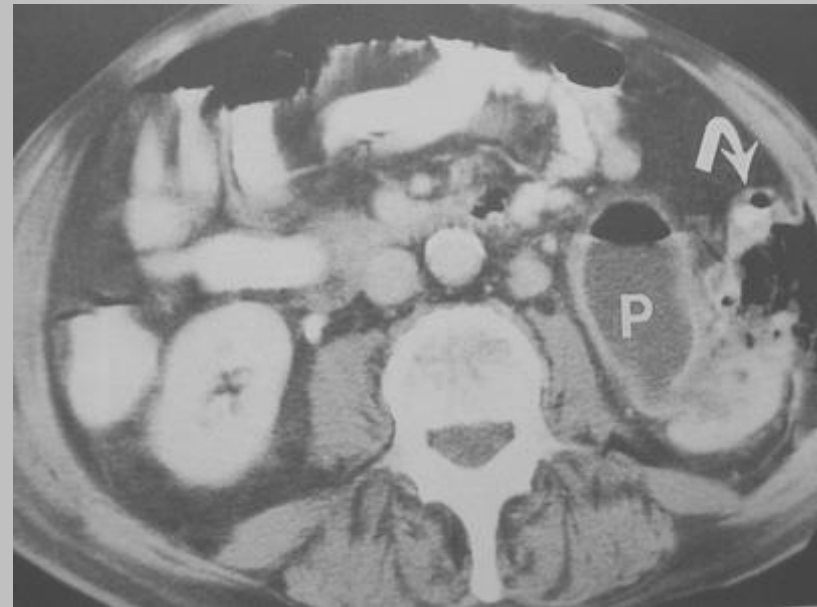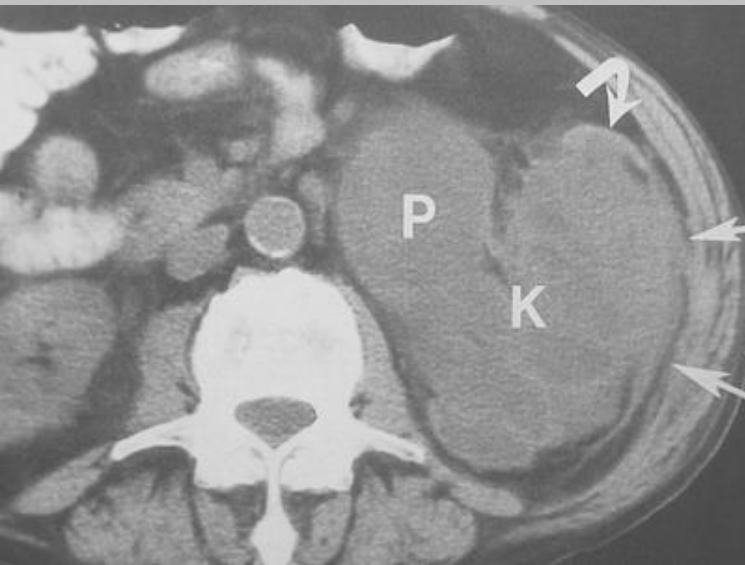
- disparition de la lumière appendiculaire
- pas de signal Doppler (fibrose)
- hypertrophie de la sous-muqueuse (2)
- empreinte sur le muscle psoas (structure rigide) (3) ou sur les muscles obliques
- musculature plus ou moins épaissie (1)
- étiologie possible des mucocèles appendiculaire
- Dg diff :  
localisation appendiculaire d'une maladie de Crohn, d'une RCH, d'une leucémie ou d'une sarcoïdose



*J Radiol., Barc et al, 2005, 86 :  
299-309*

# Quiz

douleur fébrile de l'hypochondre gauche



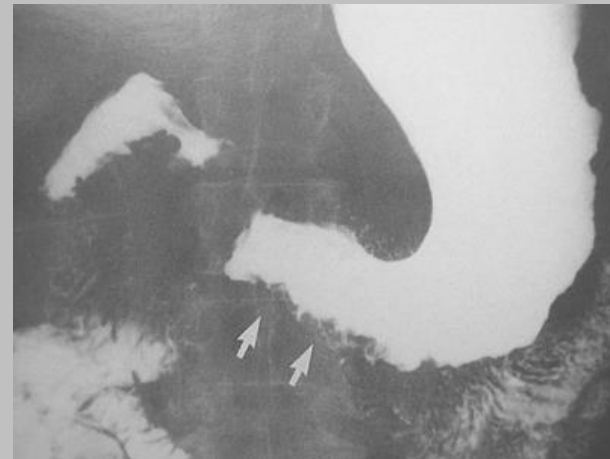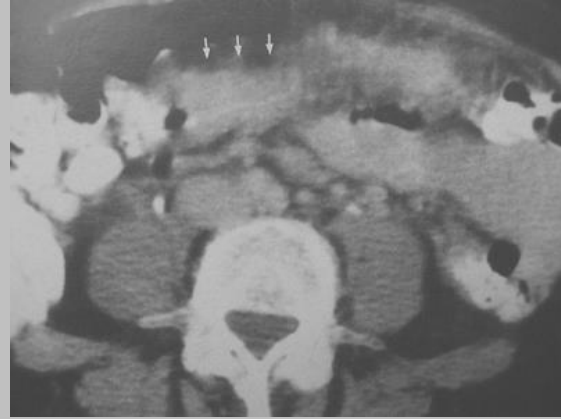
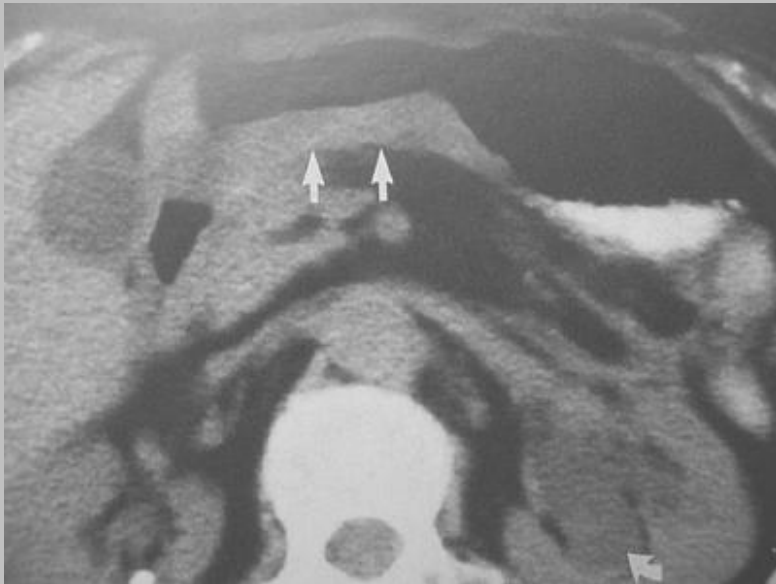
# fistule réno-colique

- éliminer un processus tumoral sous-jacent :
  - adénocarcinome
  - lymphome ++
- connaître la dégénérescence possible d'une fistule chronique :  
carcinome épidermoïde

*Ref : Abd Imaging, 1997, 22 : 96-99, Parvey et al*

# Quiz

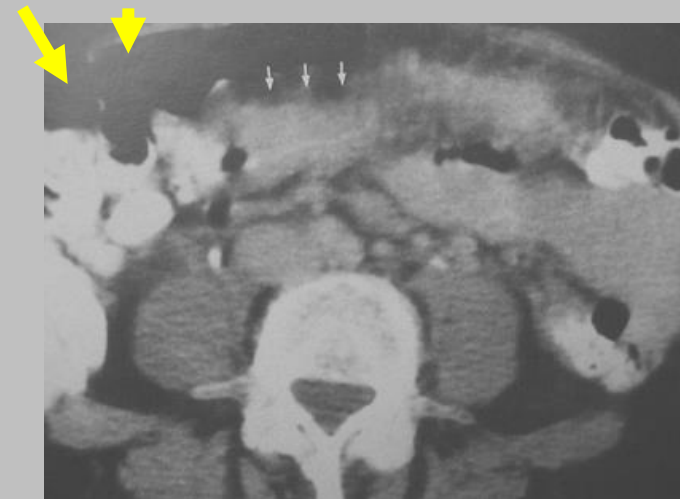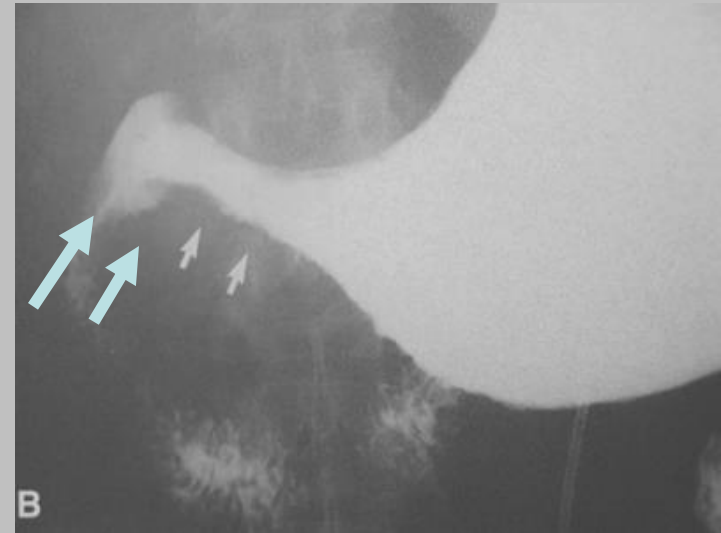
un curieux épaississement de la paroi gastrique ....



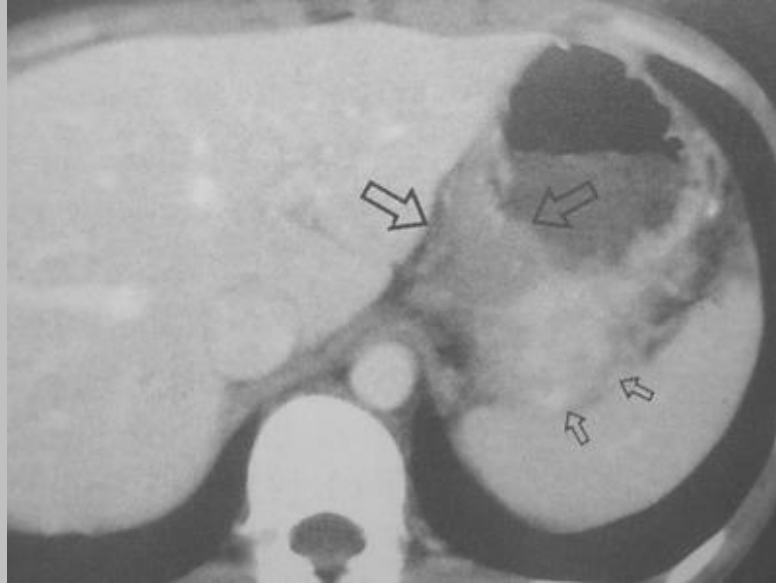# pseudolinite gastrique d'origine mammaire

- forme classique de métastase gastrique du cancer du sein
- bien rechercher les atteintes des mésentériques adjacents +++(ligt gastro-colique)

Ref : *Abd Imaging*, 1997, 22 : 156-159,  
*Kidney et al*



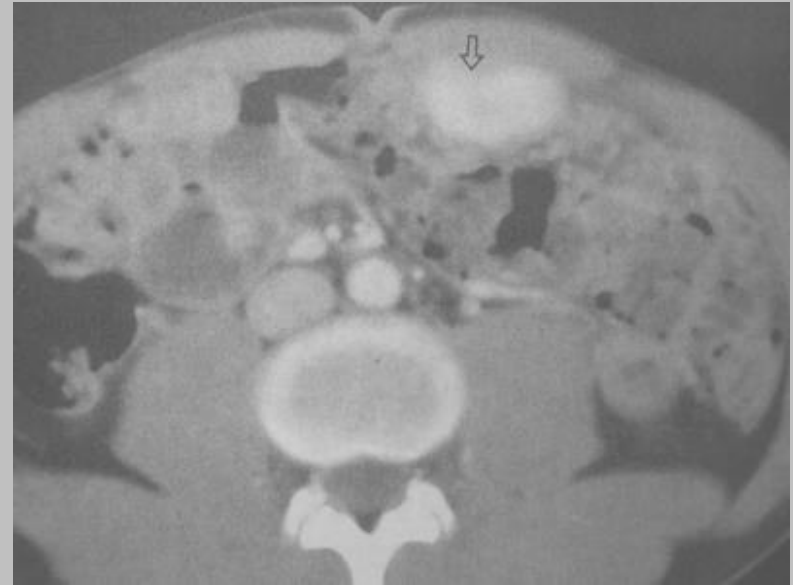
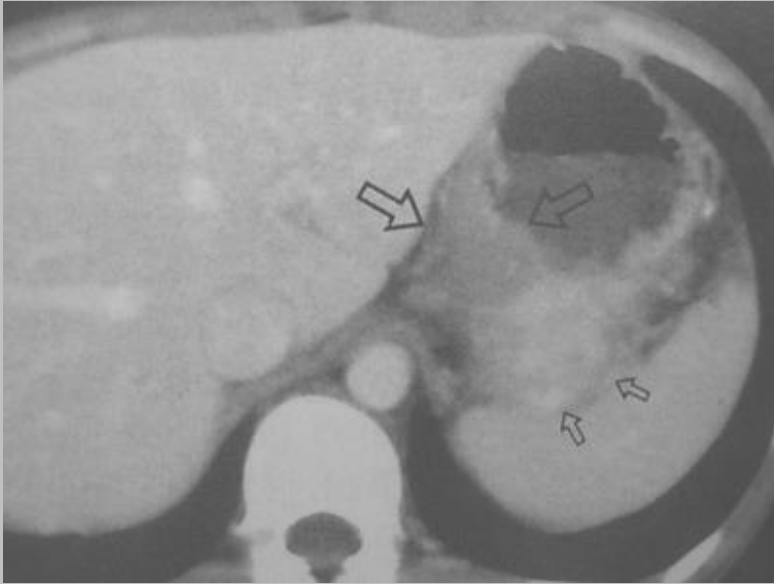# Question pour un champion



Connaissez vous cette autre **pseudo-tumeur primitive gastrique chez l'enfant ?**

Remarquez son **hypervascularisation relative**

# pseudo-tumeur inflammatoire gastrique



**localisation non exceptionnelle** (après les localisations thoraciques)

un seul élément d'orientation : le **caractère hypervasculaire**

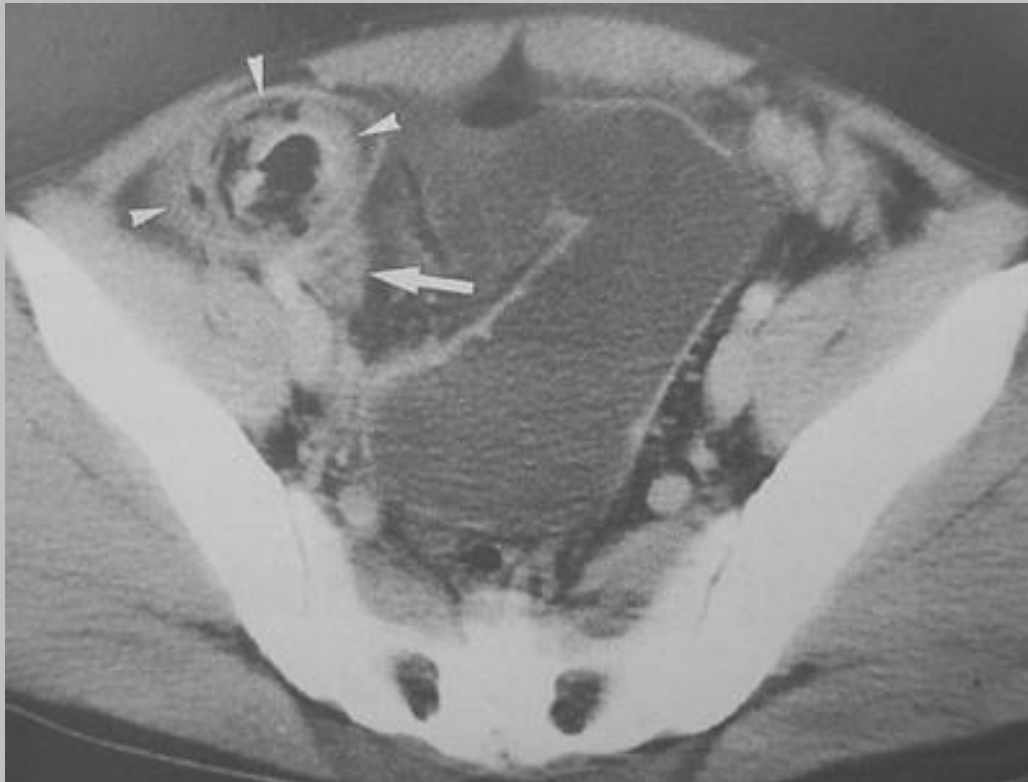
un élément déroutant : la **possibilité d'atteinte épiploïque associée**

**Dg différentiel : granulomatose septique chronique (héréditaire)**

*Ref : Abdom Imaging, 2004, 29 : 9-11, Kim et al*

# Quiz

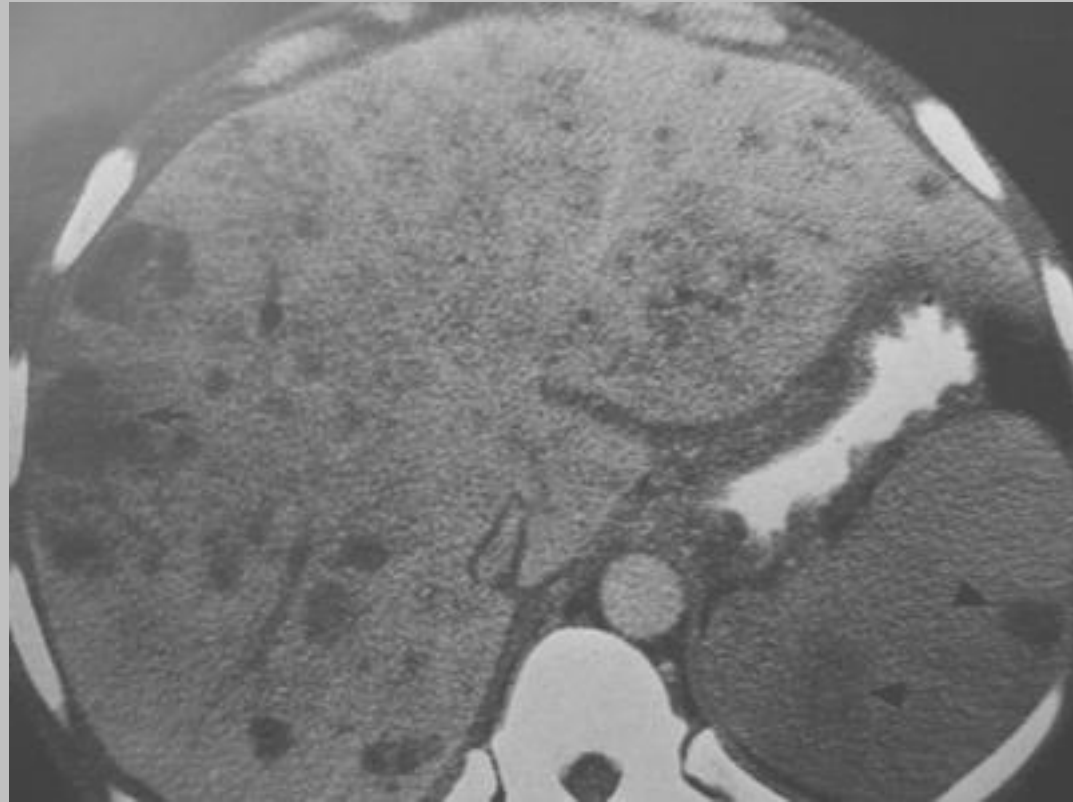
syndrome occlusif



# bézoard

- **phyto-bézoard** : mucilage alimentaire riche en fibres
- **trichobézoard** : amas de cheveux
- **lacto-bézoard** : changement de régime lacté chez le nourrisson
- **association fréquente de bézoards gastriques et de l'intestin grêle (17 à 21%)**
- **imagerie +++ dg et recherche d'une sténose sous-jacente**
- **dg diff** : "feces sign", migration intestinale d'un textilome
- **guérison spontanée possible** : migration intestinale secondaire

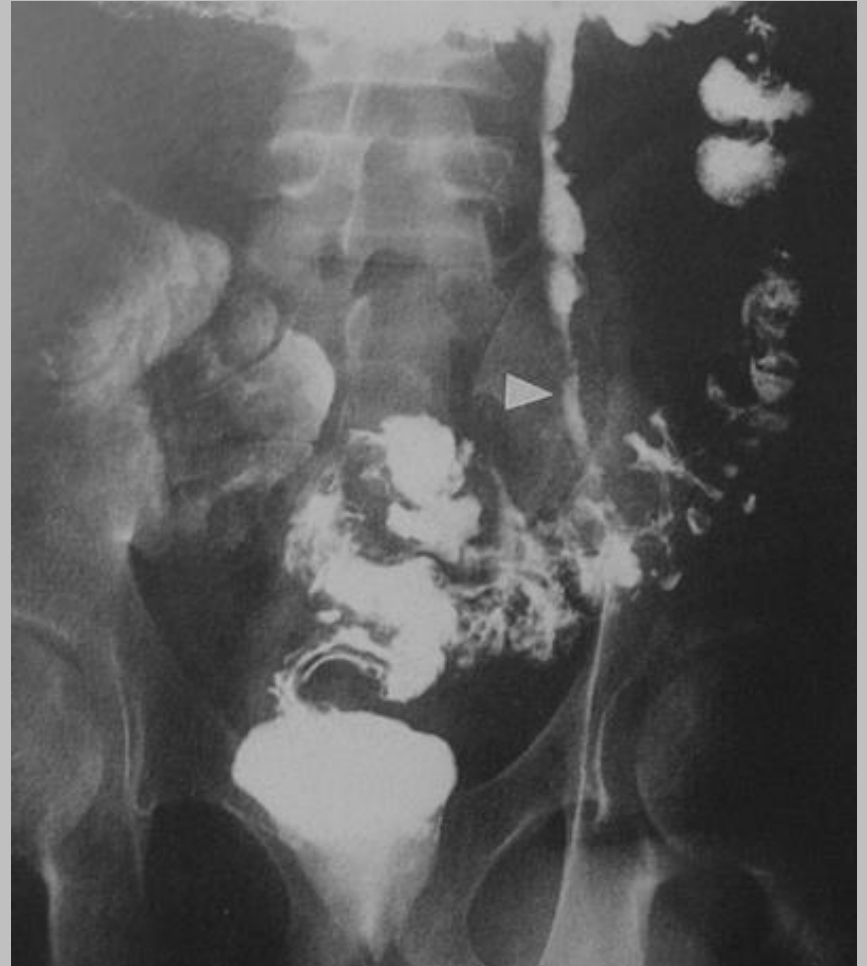**Quiz** : douleur abdominale et pelvienne, fièvre,  
sans collection profonde en échographie



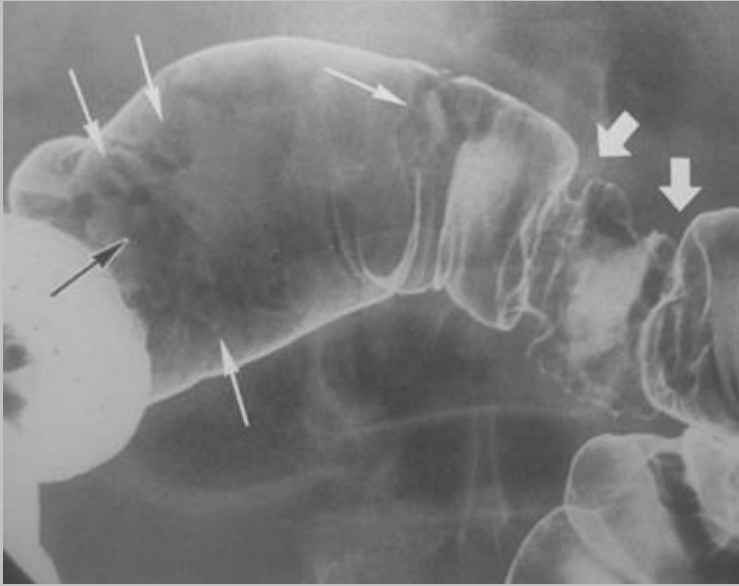
# nombreux abcès hématogènes secondaires à une fistule colo veineuse

ne pas oublier la **sigmoïdite**  
dans le bilan de multiples  
abcès hépatospléniques

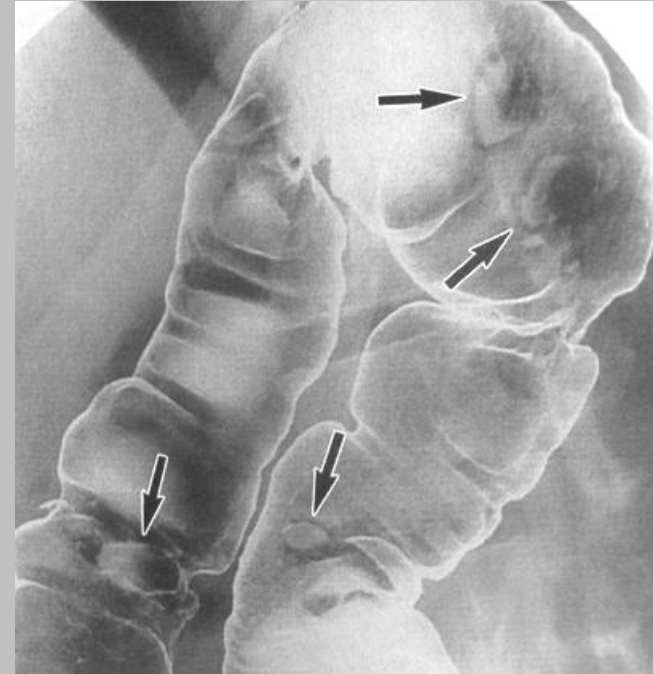
*Ref : Abd Imaging, 1997, 22 :  
513-517, Rossmann et al*



# QUIZ

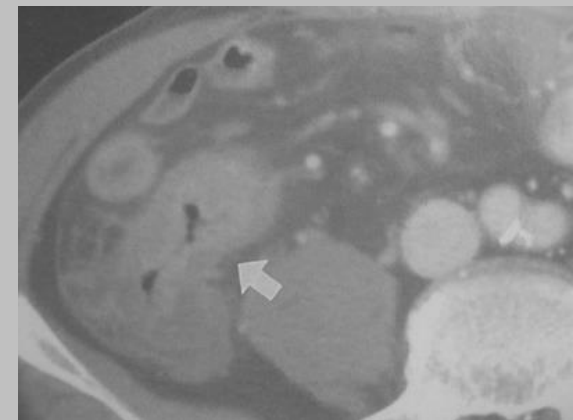


ulcérations rebelles au traitement médical



ce n'est ni une **maladie de Crohn**,  
ni une **colite à CMV**,  
ni une **tuberculose**,  
ni une **maladie de Behçet**,

.....alors c'est ....

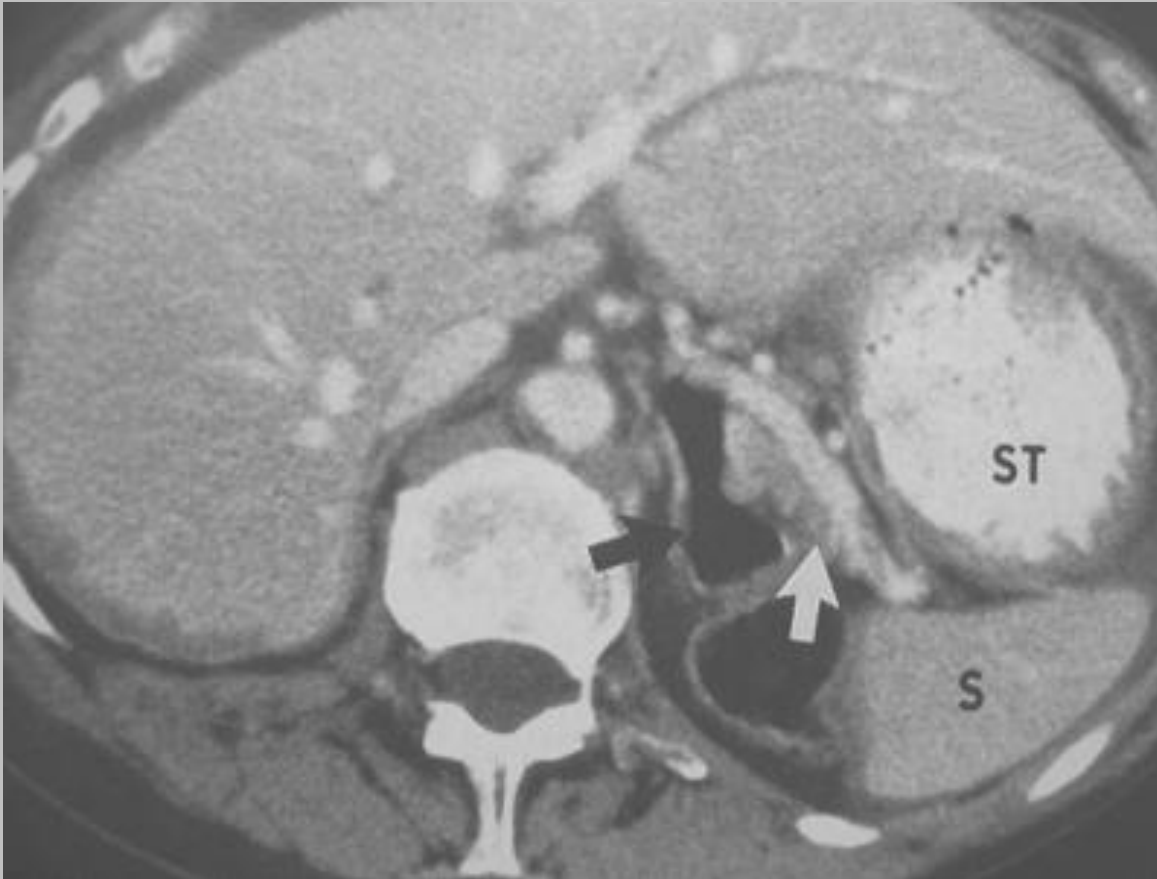


# lymphome T intestinal

- soit associée une entéropathie type maladie coeliaque ou gastroentérite à éosinophiles
- soit sans entéropathie associée :  
lymphome TCD8, lymphome T associé à HTLV-1,  
lymphome T associé à une réaction éosinophilique
- lésions ulcérées++
- lymphome agressif avec de fréquents décès par perforation
- répéter des biopsies profondes pour confirmer le diagnostic immunohistochimique; fréquent aspect de MICI pour les biopsies en zone inflammatoire

*Ref : Radiographics, Lee et al, 2003, 23 : 7-28*

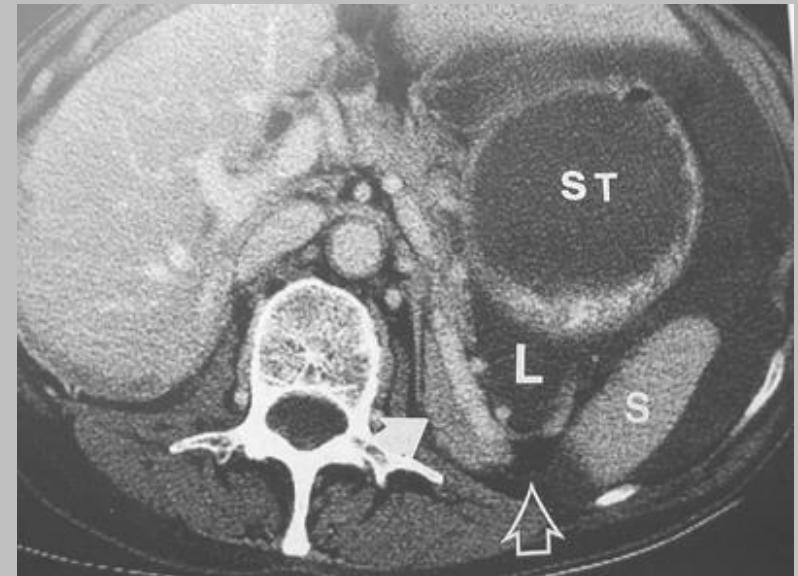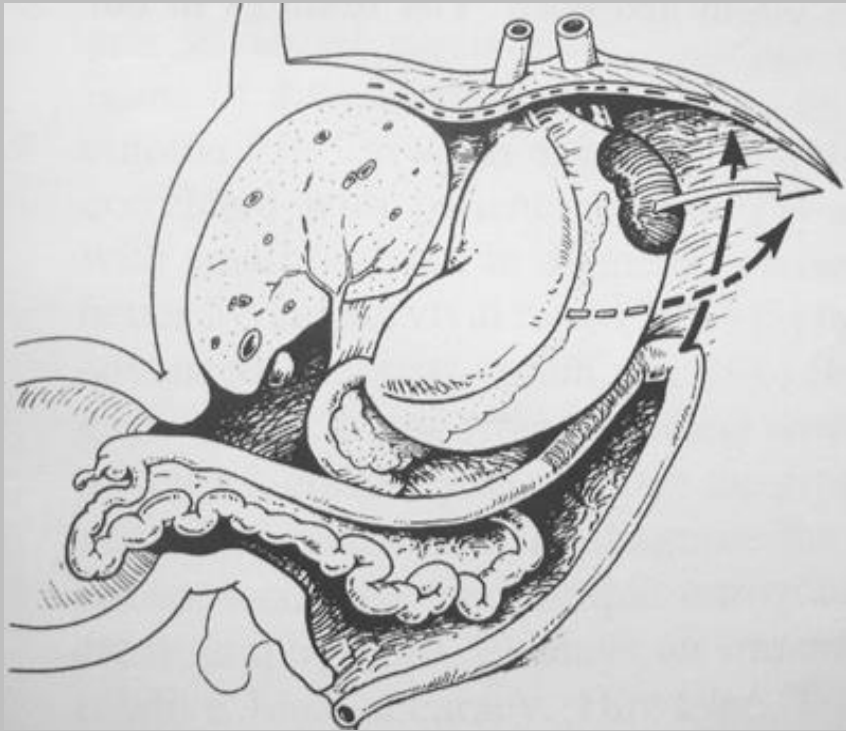
**Quiz :** patient asymptomatique



Que pensez-vous de cette structure aérique ?

# côlon rétro pancréatique :

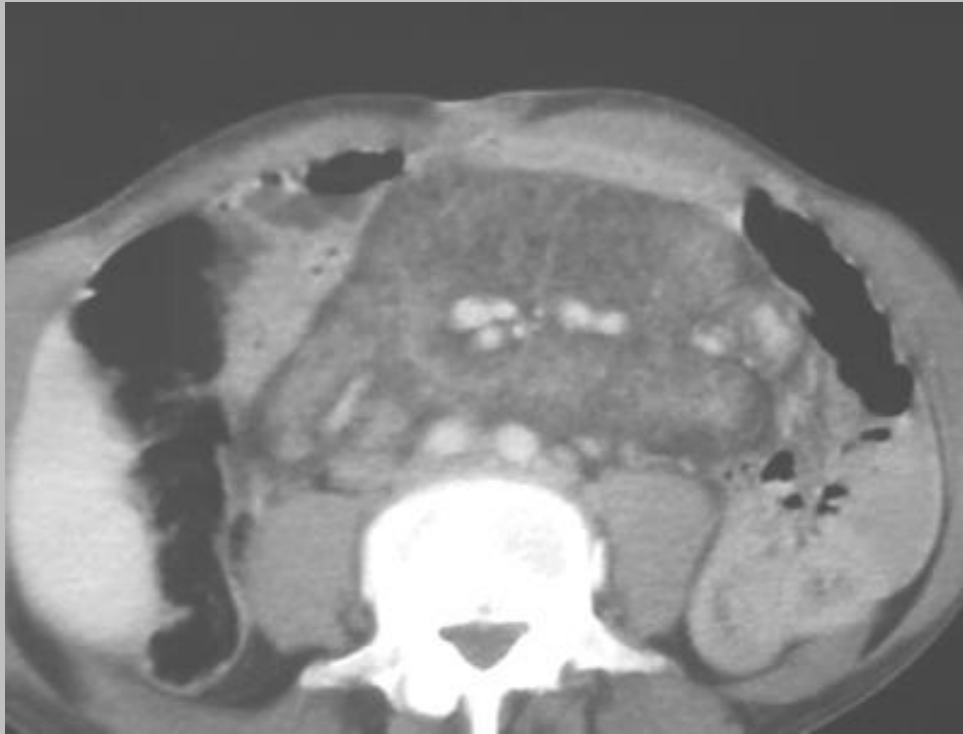
## une simple variante anatomique



*Ref : Abd Imaging, 1997, 22 : 426-428, Estrada et al*

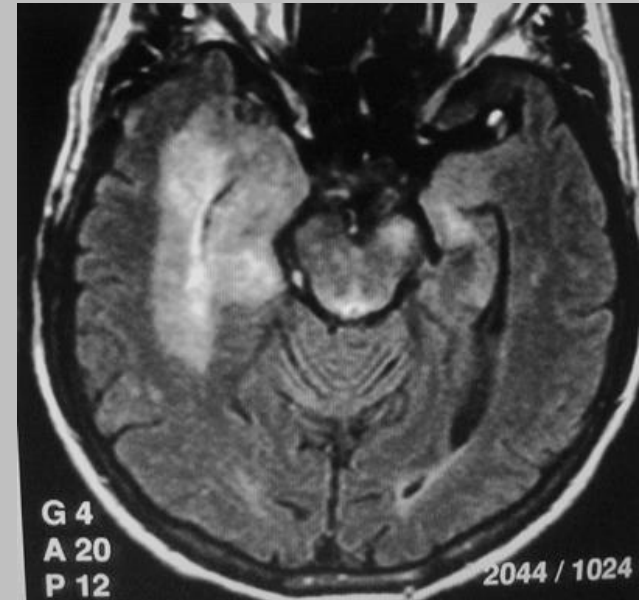
# Quiz

diarrhée depuis 3 mois

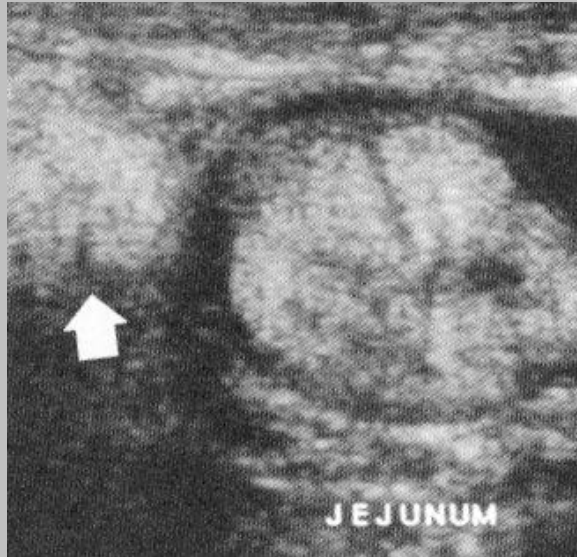


# maladie de Whipple

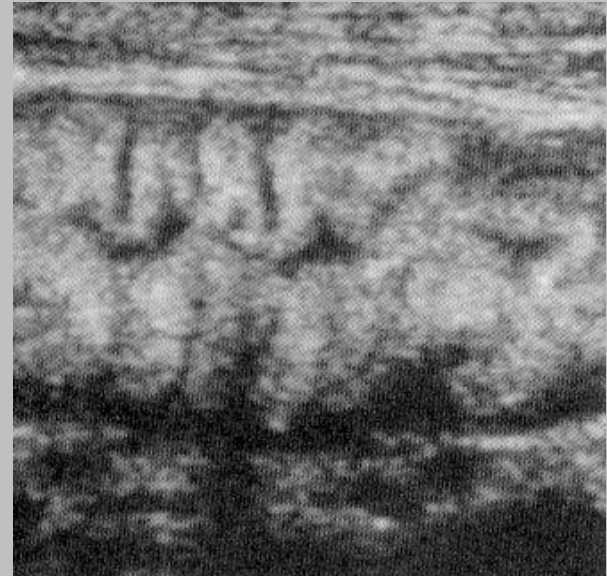- fréquent retard diagnostique
- sérologie (*Tropheryma Whippelii*) ou PCR sur les biopsies duodénales
- clinique volontiers déroutante :  
péricardite, pleurésie, ascite (parfois chyleuse), polyarthralgie, atteinte neurologique polymorphe (d'évolution autonome, y compris sur le mode d'une démence)
- Rx : anomalie du plissement jéjunal, adénomégalies anormalement hypodenses au scanner se confondant avec la graisse mésentérique à ne pas confondre avec une panniculite mésentérique



# un beau diagnostic échographique



+



infiltration échogène  
des gg mésentériques

hyperéchogénicité  
du plissement jéjunal

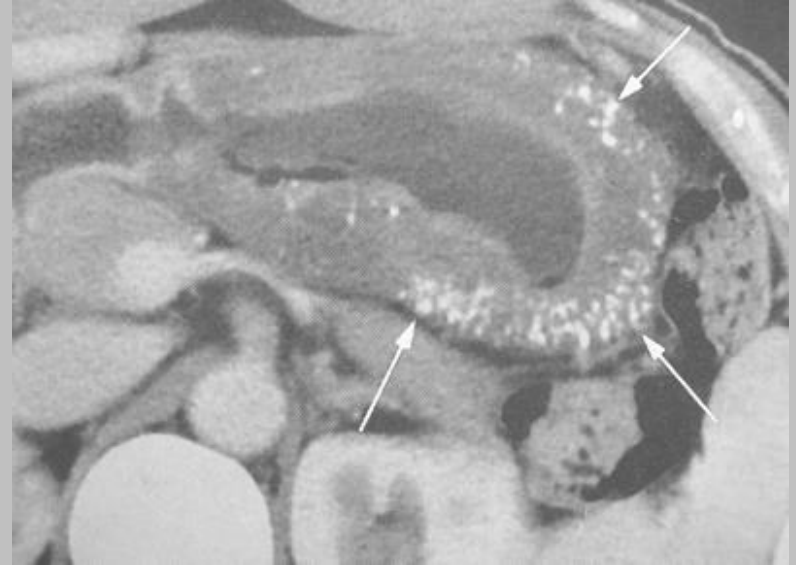
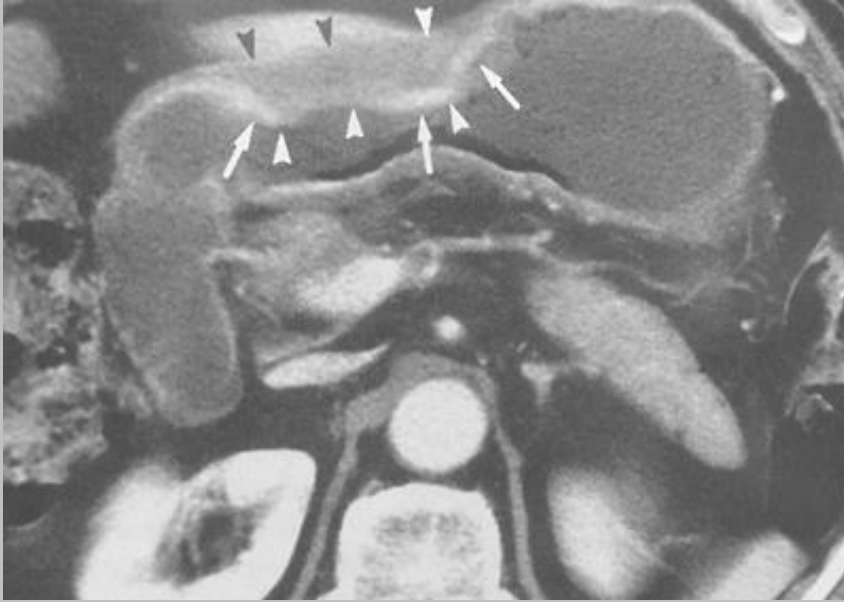
maladie de Whipple

# Question pour un champion

connaissez-vous une autre étiologie d'adénopathie à contenu graisseux ?

1. entéropathie à la clofamizine
2. adénopathie sentinelle d'un angiomyolipome

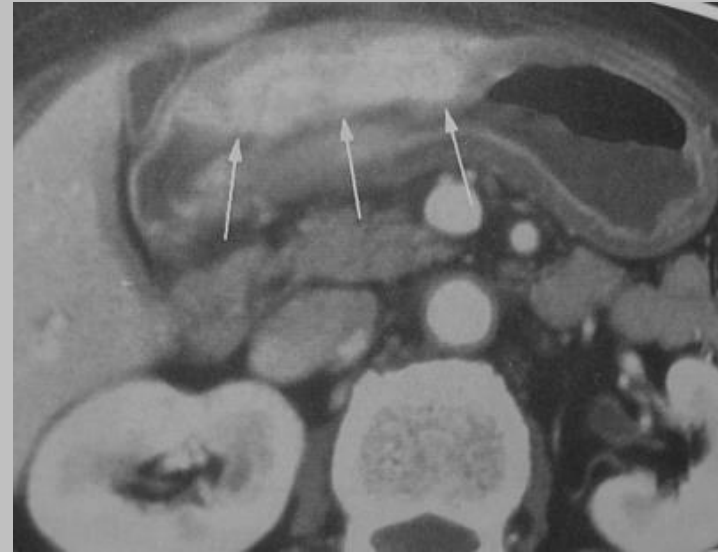# Quiz



Quel diagnostic portez-vous sur cet épaissement pariétal gastrique chez deux patients différents ?

# carcinome gastrique mucineux

- microcalcifications pariétales
- 3 à 5% des cancers de l'estomac
- pas de rehaussement de l'infiltration mucineuse hypodense





carcinome non mucineux

Quel autre contexte doit être évoqué en présence de calcifications pariétales gastriques ?

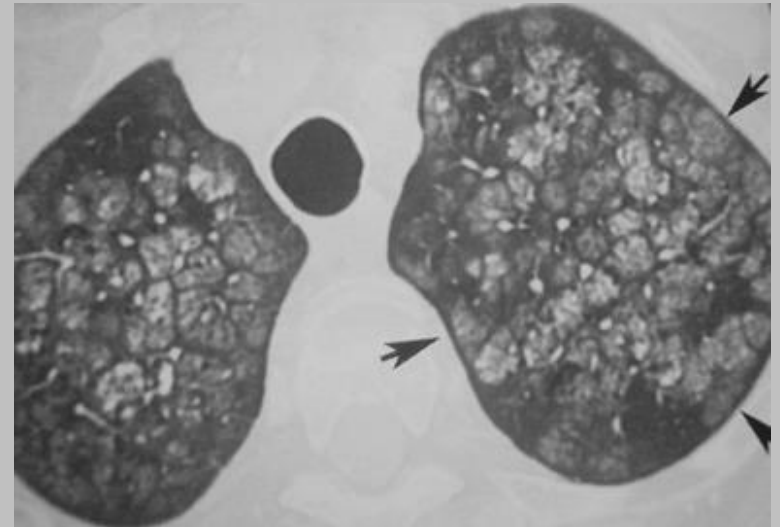
# calcifications métastatiques

hypercalcémie  
paranéoplasique ++



insuffisance rénale

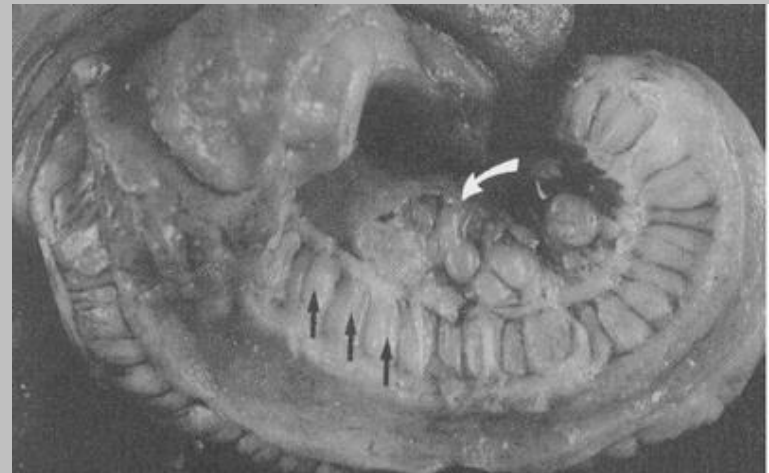
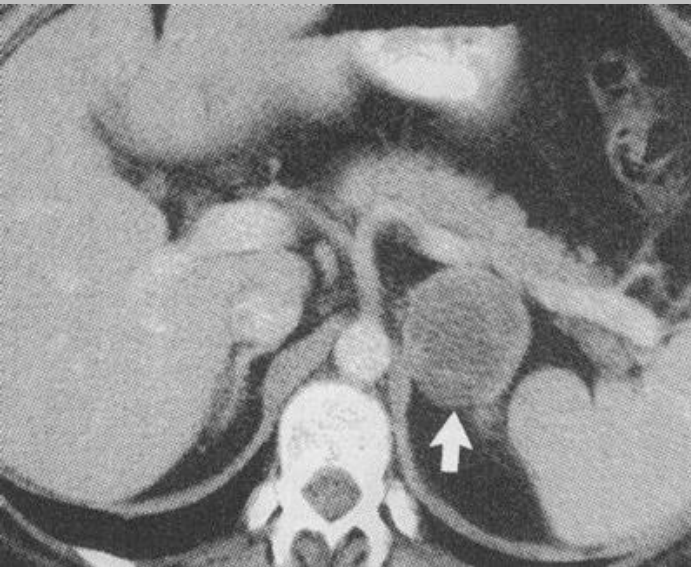
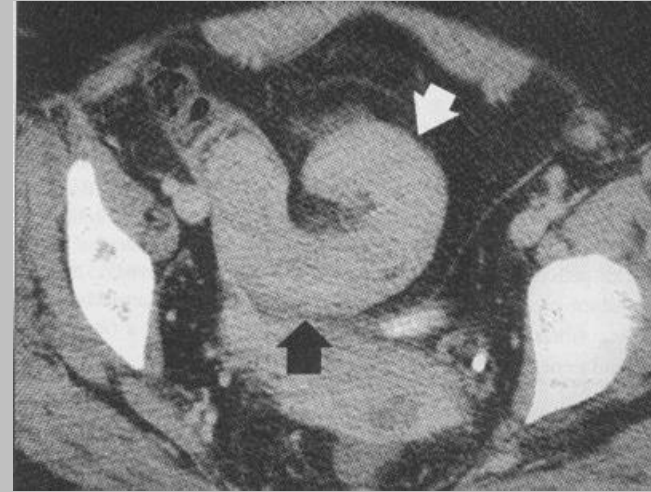
cancer broncho-pulmonaire  
lymphome  
métastases osseuses  
....



calcifications métastatiques bénignes

# Quiz :

Que pensez-vous de cet appendice géant ?



# ganglioneuromatose appendiculaire

"méga-appendice"

+ phéochromocytome

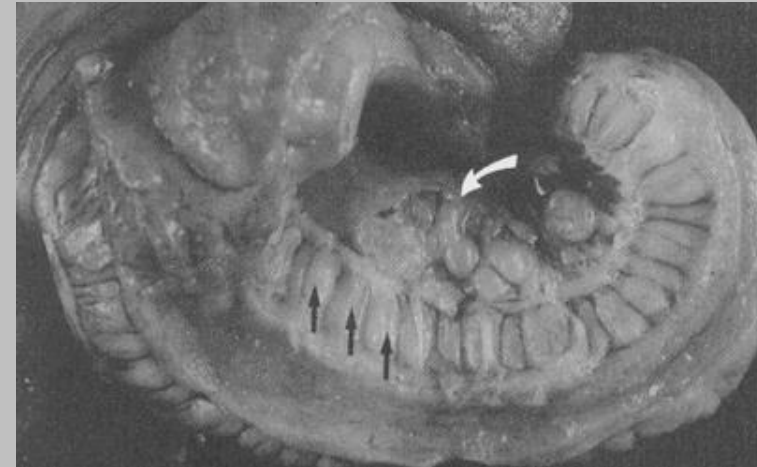
+ aspect marfanoïde

+ lèvres épaissies

+  

---

= NEM IIB

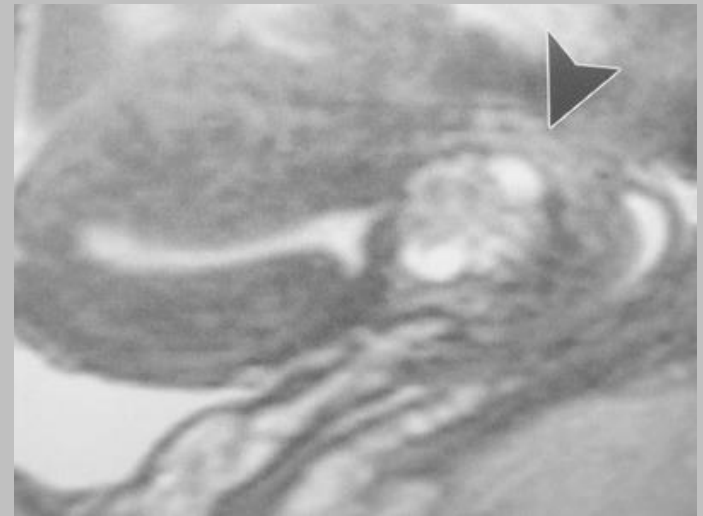
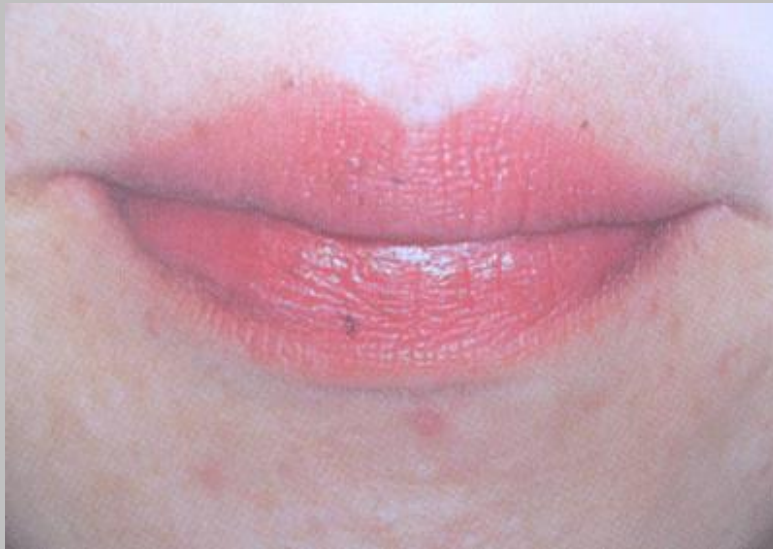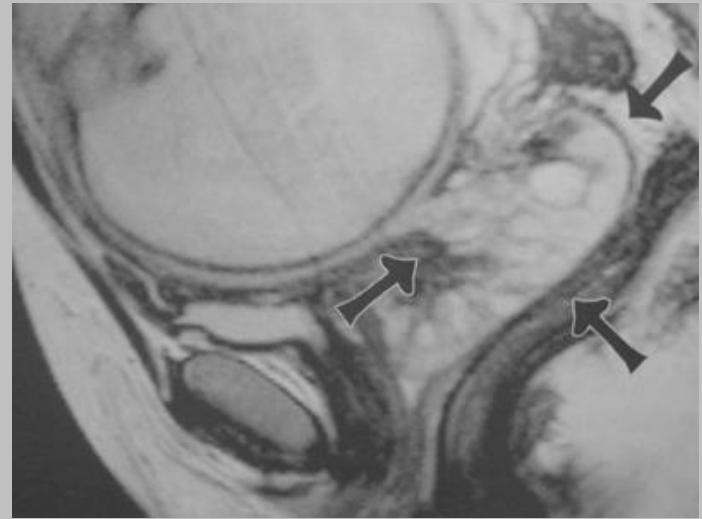


hypertrophie considérable  
de la musculature

*PS : la ganglioneuromatose  
à localisation intestinale est  
décrite également dans un  
autre contexte particulier :  
la NF1*

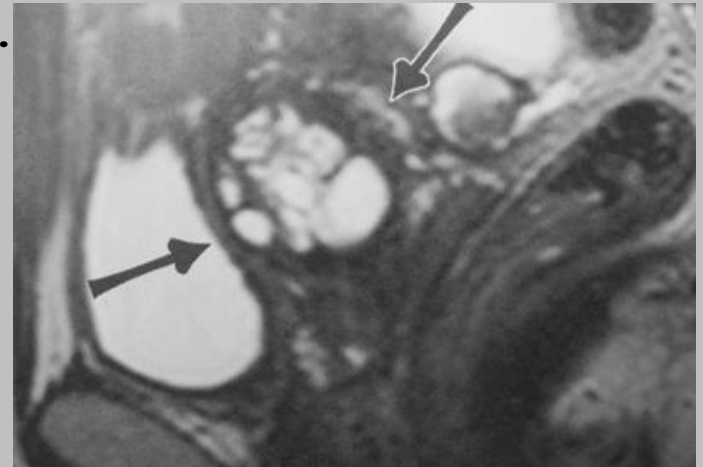
# Quiz

notion de douleurs abdominales récidivantes



# adénome malin du col utérin

- complication redoutable d'une maladie de Peutz-jeghers
- aspect caractéristique **multikystique**  
à ne pas confondre avec de simples kystes endocervicaux (kystes de Naboth).
- seulement **3% des cancers du col utérin**
- **mauvais pronostic** : extension péritonéale précoce
- **intérêt d'examiner le pelvis dans le syndrome de Peutz Jeghers** :



tumeur du col utérin,  
tumeur mucineuse de l'ovaire

- *Ref : Radiographics, 2003, 23 : 425-445, Okamoto et al*

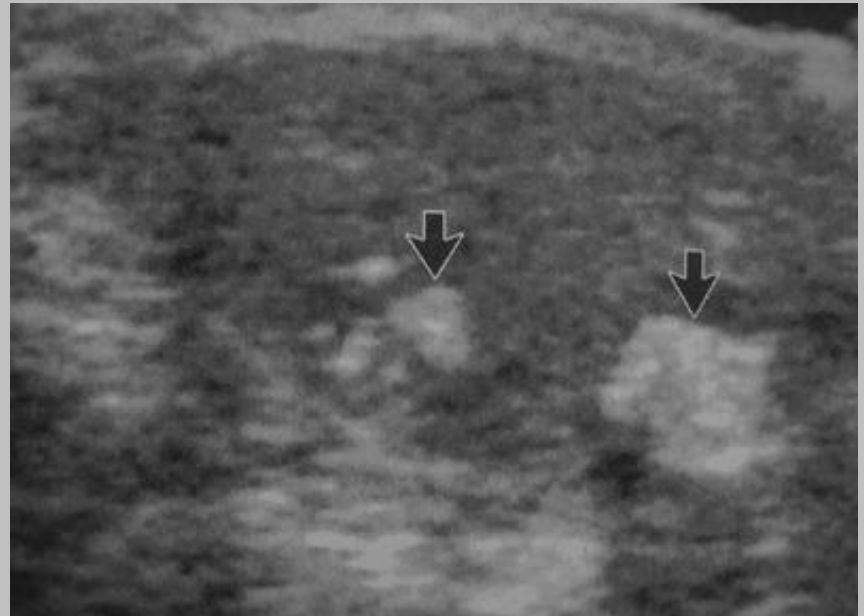
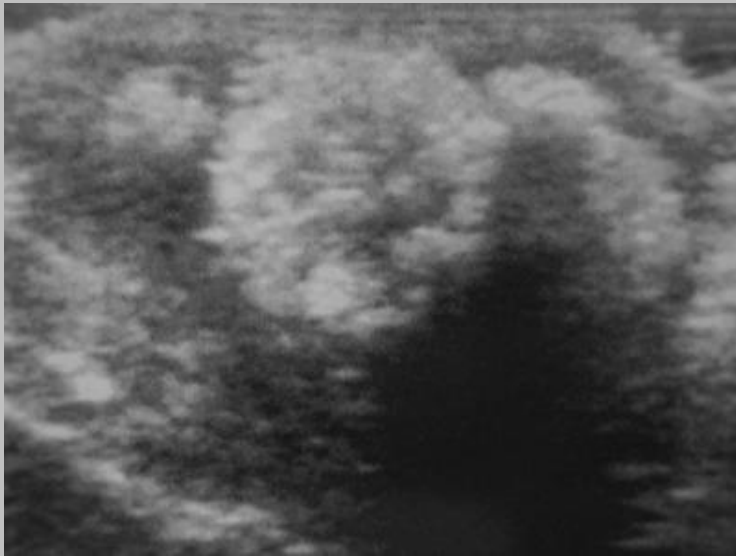
# Question pour un champion

existe-t-il des manifestations testiculaires  
d'un syndrome de Peutz-Jegers ?

Oui +++

# tumeur à cellules géantes de Sertoli

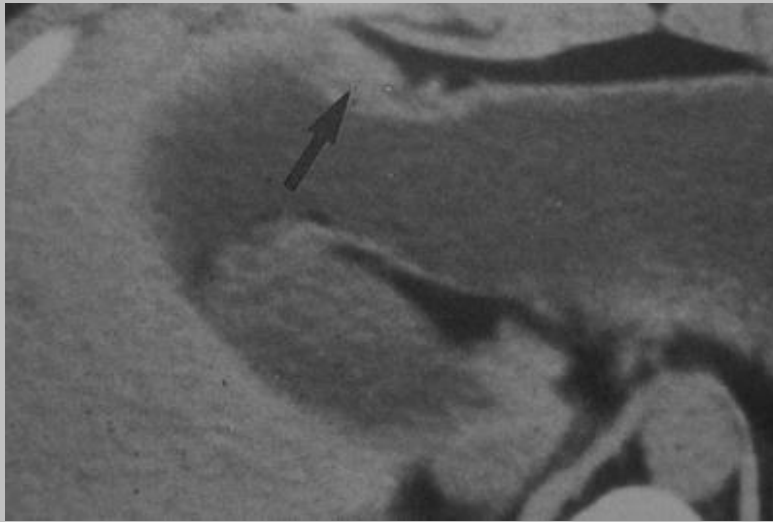
nodules calcifiés échogènes



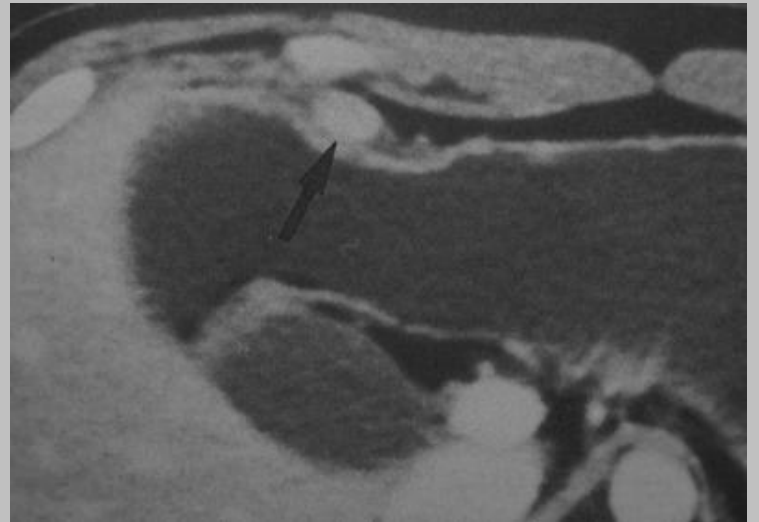
tumeur rare décrite dans un autre syndrome encore plus rare :  
Le **syndrome de Carney** associant un adénome hypophysaire, des myxomes (cardiaque, mammaire, palpébral) et une pigmentation cutanéomuqueuse.

# Quiz :

sujet asymptomatique

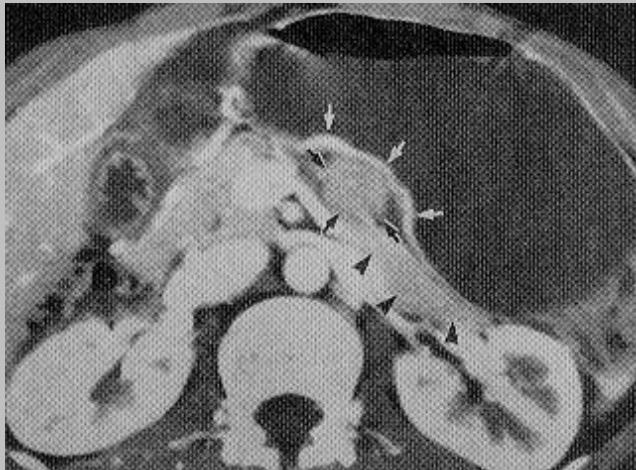
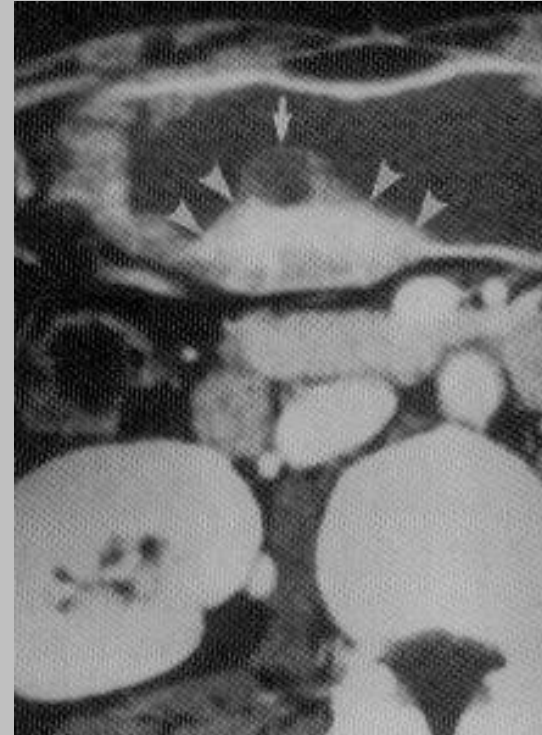
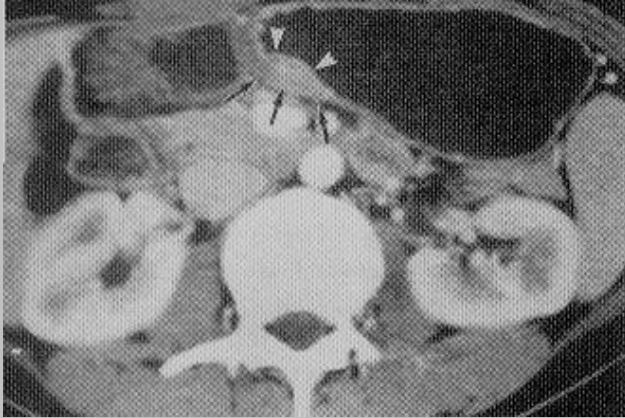


sans  
injection



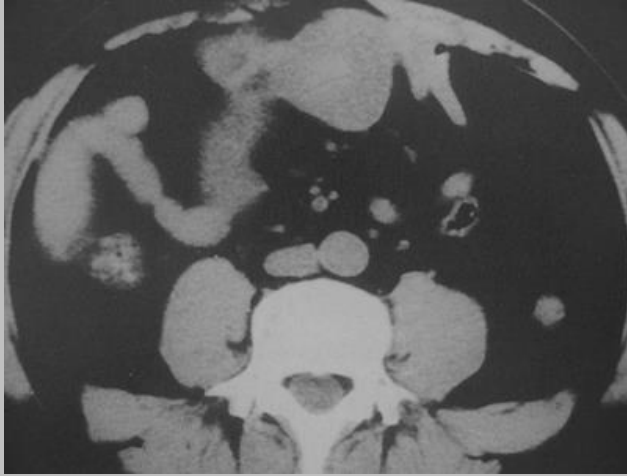
temps artériel

# pancréas aberrant de la paroi gastrique

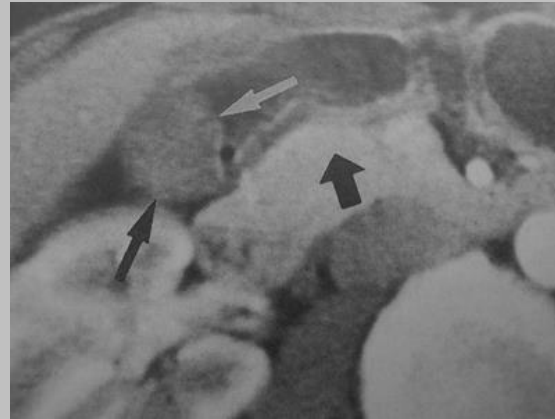


**hypervasculaire**, rehaussement des  
tissus adjacents, possibles éléments  
kystiques, rare dégénérescence, possible  
duplication associée, ...

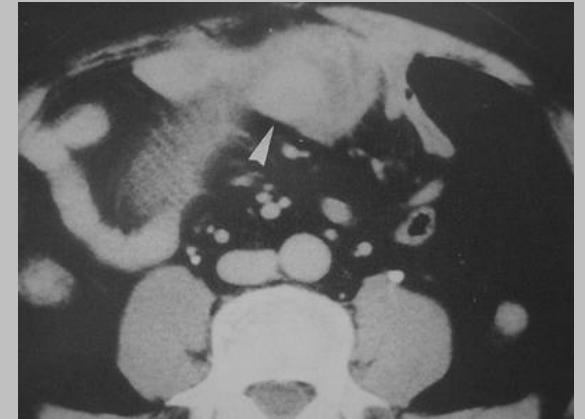
# formes atypiques de pancréas aberrant



peu vasculaire

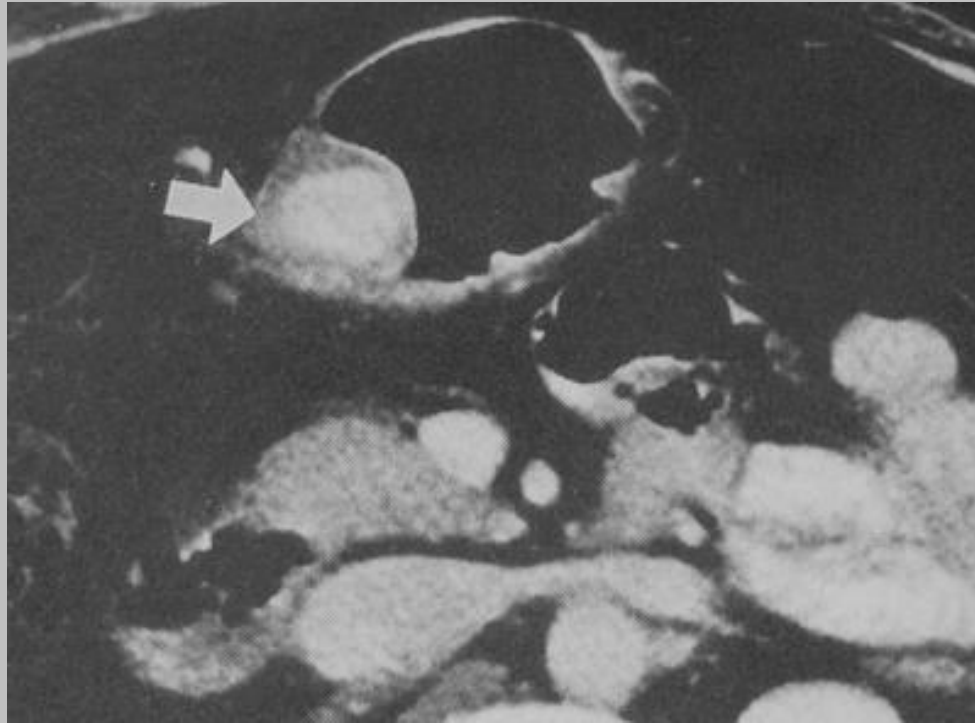


localisation jéjunale de type  
GIST ou carcinoïde



*Ref : Abd Imaging, 2000, 25, 119-123, Park et al*

un diagnostic différentiel rare :

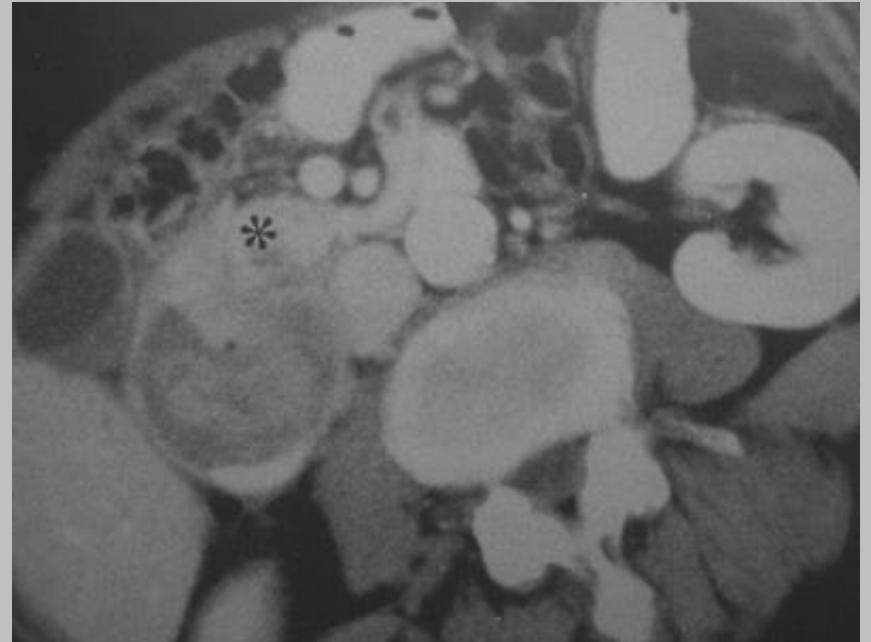
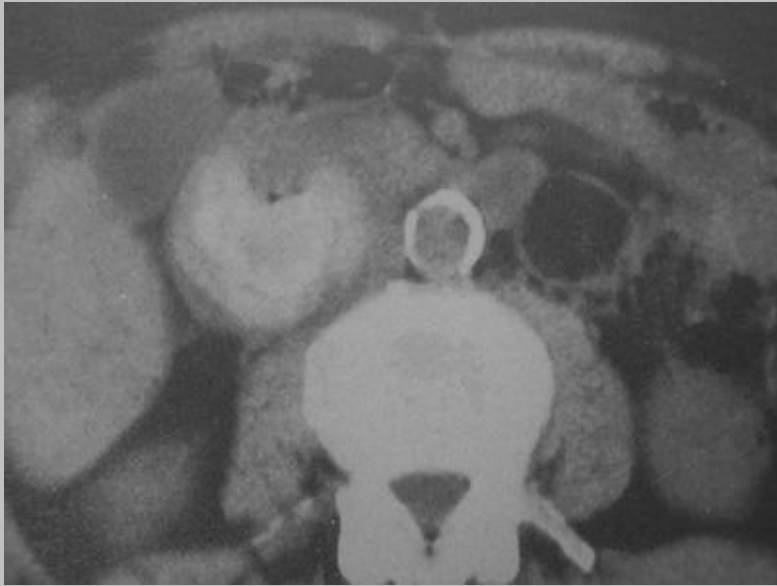

la tumeur glomique gastrique

# Quiz

notion de gastro-entéro anastomose

24 ans plus tôt (ulcère bénin)



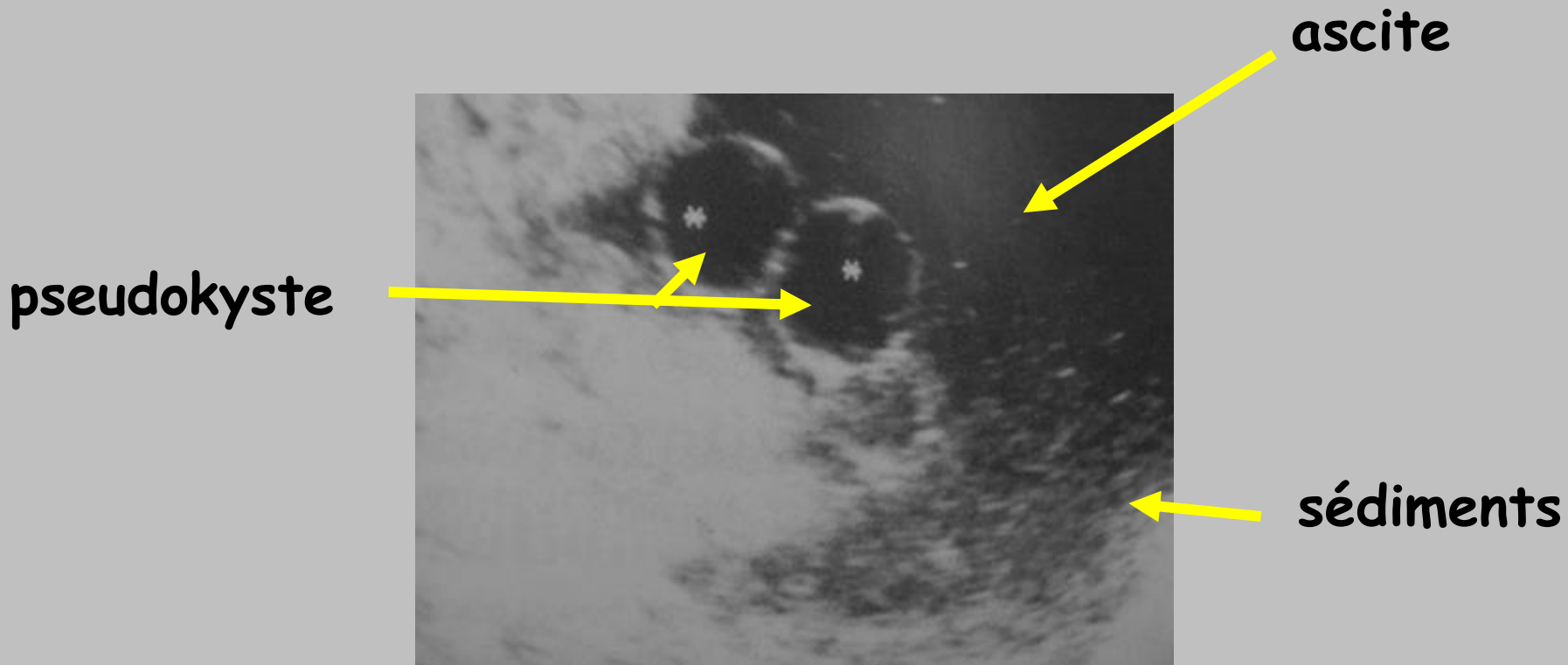
# entérolithiase sur un syndrome de l'anse afférente

- **tableau clinique souvent atypique :**  
nausées, vomissements, douleur post-prandiale, crampe épigastrique, hyperamylasémie...
- **intérêt du scanner +++**

*Ref : Abd Imaging, 2000, 25, 129-131, Carbognin et al*

# Quiz :

douleurs abdominales récidivantes inexpliquées  
notion d'hépatosplénomégalie et d'orchite récente.



*Ref : Abd Imaging, 2000, 25, 297-300, Aharoni et al*

notion de laparotomie "blanche"....

# maladie périodique

**Syn** : fièvre familiale méditerranéenne, **polysérite bénigne**  
(description princeps, **1945, Siegal**)

**atcd familiaux** : 1/3 à 2/3 des cas, **Juifs, Turcs et Arméniens ++**

**gène MEFV** (**ME**diterranen **FeVer**), pyrine ou marénostrine,

**sur le chromosome 16. Valeur pronostic de l'étude génétique.**

**associations décrites** : PAN (1%), purpura rhumatoïde (9 à 13%),  
myalgies inflammatoires persistantes, spondylarthrite ankylosante

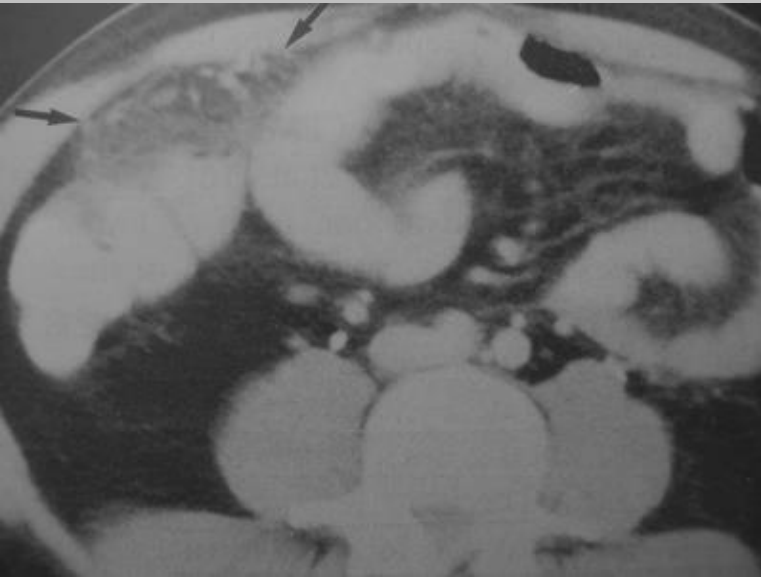
**NB** : les laboratoires ne recherchent que les 5 mutations les plus  
fréquentes du gène MEFV  limite du dépistage génétique

# clinique trompeuse

- arthralgies migratrices (notamment après un traumatisme minime)
- pleurésie, péricardite, accès fébriles (pseudo-palustre)
- syndrome péritonéal (régressant en moins de 48 heures),  
pseudo-chirurgical (défense, contracture) : forme inaugurale  
de la maladie périodique dans 50% des cas
- sd occlusif vrai (adhérences secondaires),
- orchite, œdème palpébral, ..
- érythème érysipélateoïde
- rémission pendant la grossesse

# l'imagerie peut être également trompeuse : péritonite focale avec une atteinte épiploïque

Dg diff : torsion épiploïque

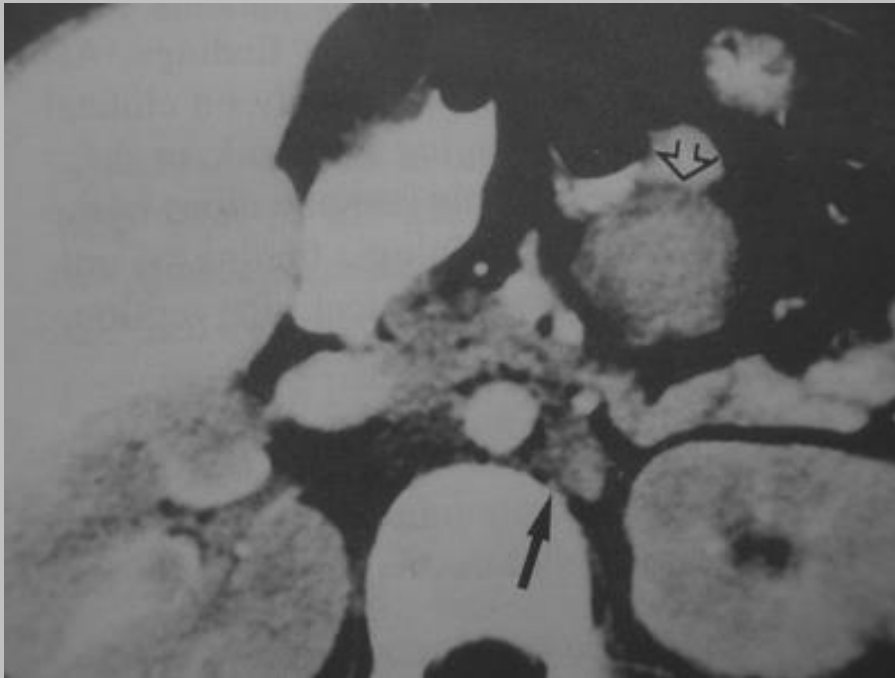


autres descriptions :

- hyperhémie péritonéale
- adp rétropéritonéales
- splénomégalie (10%)
- rehaussement des mésos pelviens

*PS : en présence d'une atteinte séreuse inexpliquée (péricardique ou pleurale) penser également à rechercher un lupus (induit++)*

maladie périodique connue,  
nouveau scanner .....



- reins faiblement rehaussés après injection
- adp rétropéritonéales et mésentériques

??

# amylose secondaire (type AA)

- intérêt du rôle préventif du traitement de la maladie périodique par la colchicine
- principale cause de décès : 10 à 30% des MP
- notamment dans les formes cliniques sévères associées à la mutation homozygote M694V

en présence d'un syndrome néphrotique, quel dosage permet de faire le diagnostic de certitude d'une amylose rénale et d'éviter une PBR ??

dosage du facteur X

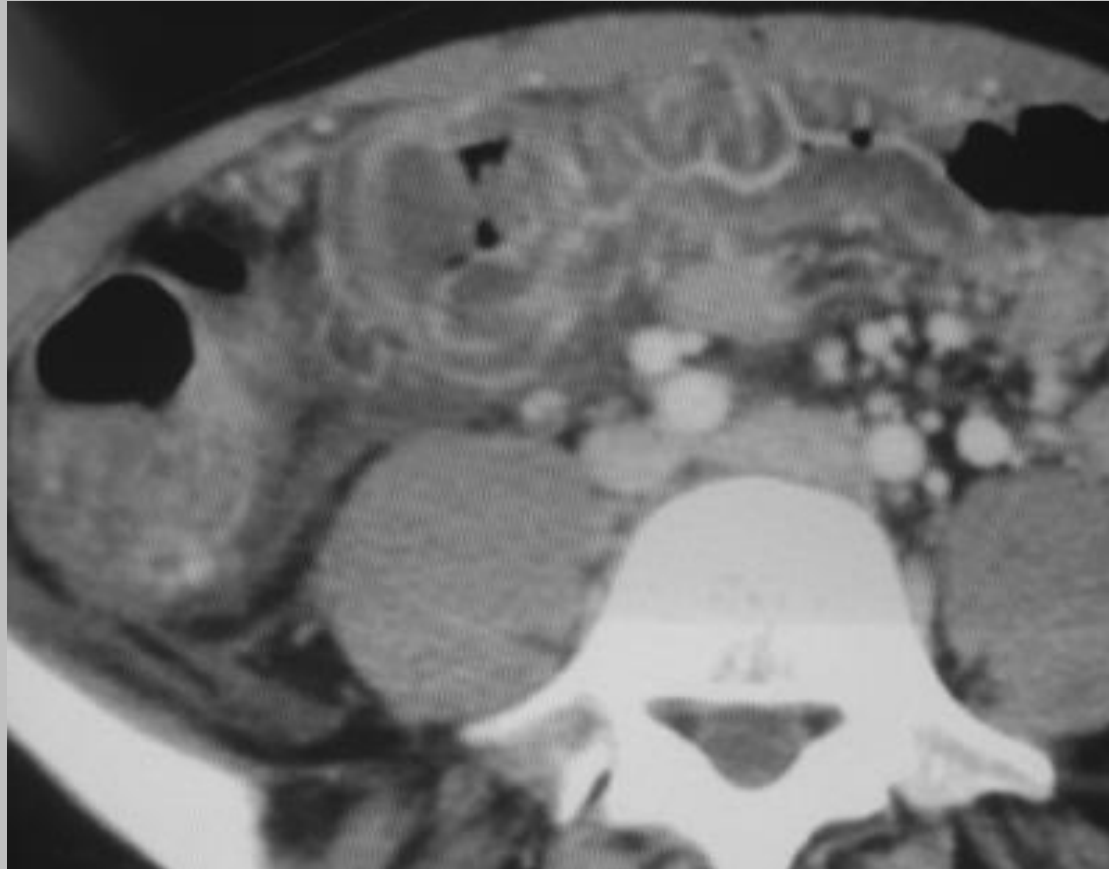
juste pour la culture, la liste des affections périodiques héréditaires s'allonge d'année en année :

- syndrome d'hyper-Ig D (crise abdominale ++)
- neutropénie cyclique (complications infectieuses ++)
- syndrome TRAPS (« fièvre hibernienne », sd périodique associé au récepteur du TNF, avec des crises abdominales prolongées, non améliorées par la colchicine)
- syndrome CINCA (localisation articulaire ++)
- syndrome de Muckle Wells (surdité, urticaire, douleurs articulaires)
- urticaire familiale au froid (douleurs articulaires ++)

..la plupart de ces maladies pouvant évoluer vers une amylose

# Quiz

jeune femme de 24 ans avec des douleurs abdominales aiguës, des oedèmes cycliques (rythmés par les règles) et de l'ascite, ....



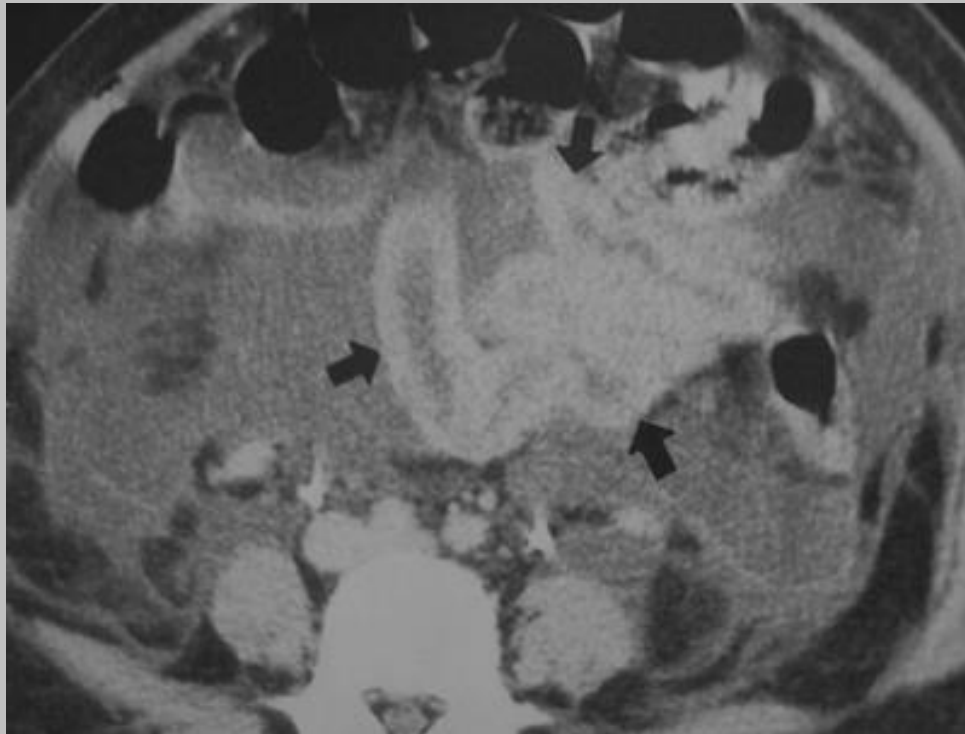
...sans notion d'antibiothérapie récente.....

# oedème angioneurotique

- déficit en inhibiteur de la C1 estérase (85%),  
modulateur de la voie du complément
- congénital, héréditaire,  
mais sans ATCD familial dans 25% des cas
- acquis : syndrome lymphoprolifératif,  
gammopathie monoclonale,  
néoplasie,  
maladie auto-immune,  
iatrogène (THS, IEC)
- Clin : œdème laryngé++, urticaire, douleur abdominale  
d'allure chirurgicale, ascite, épanchement pleural,  
pancréatite (déroutante)...influence du cycle  
menstruel (60%) selon le registre européen
- anticorps anti-C1 INH : hémopathie associée ++

# Quiz

douleur abdominale et état de choc  
dans les suites d'une césarienne



Que pensez-vous de cette anse grêle ??  
Faut-il pousser le chirurgien à opérer ?

# complexe d'hypoperfusion

- mortalité élevée chez l'enfant (85%)
- Rx : atonie intestinale, épaissement pariétal intestinal, anomalie de perfusion splénique ou pancréatique, rehaussement de la paroi intestinale, épanchement intrapéritonéal, diminution du calibre de l'aorte et de la VCI
- Dg différentiel : perforation intestinale ++ donc surveillance clinique, biologique et radiologique en présence d'une anomalie pariétale intestinale

Connaissez-vous une entité voisine décrite surtout dans les polytraumatismes de l'abdomen de l'adulte ?

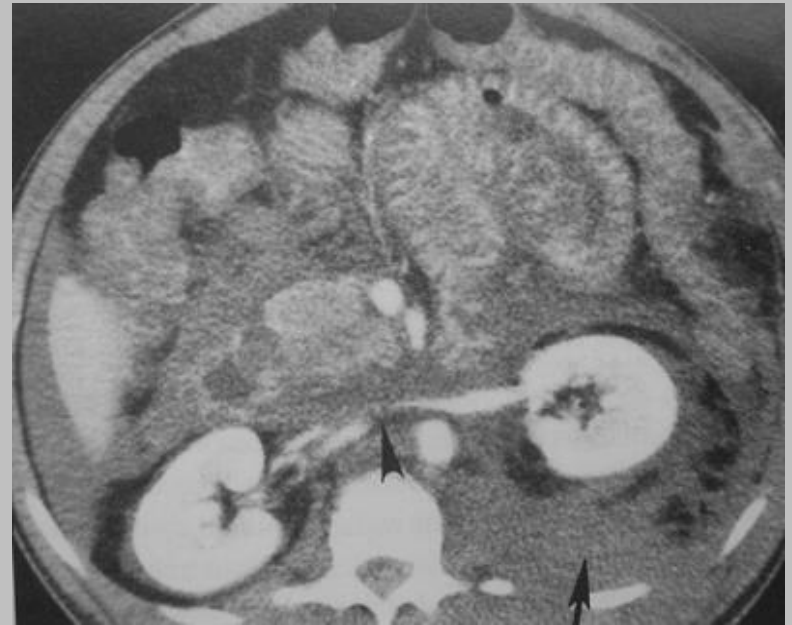
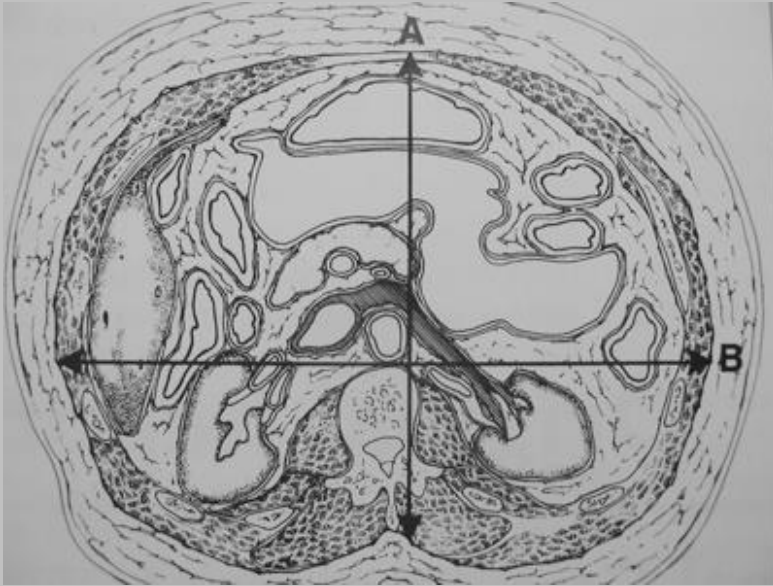
*Radiographics, Rha et al, 2000, 20 : 29-42*

# le syndrome du compartiment abdominal

- véritable **syndrome de loge** chez le **polytraumatisé**
- **défaillance multiviscérale** secondaire à l'augmentation de la pression intra-abdominale
- **oligurie +++**
- **intérêt de la sonde vésicale** :  
décompression chirurgicale envisagée **au-delà de 25 mmHg** (reflet indirect de la pression abdominale)
- **Rx : distension de la paroi abdominale** avec un diamètre antéro-postérieur supérieur au diamètre transverse ("positive round belly sign").  
Bilan des **hématomes rétro-péritonéaux** et des signes d'hypoperfusion viscérale

# syndrome de compartiment abdominal

VCI collabée ++



*Ref : AJR 1999, 173 : 575-579, Pickahrdt et al*