

Patiente de 38 ans, **obèse**, **sous contraception orale** depuis 15 ans, **tabagique** (18 paquets-année) ayant présenté **après un voyage en autocar de plusieurs heures** une **dyspnée rapidement croissante depuis 2 jours.**

Apparition secondaire de **douleurs latéro-thoraciques** se majorant à l'inspiration, puis de **quelques crachats hémoptoïques** (crachats "rouillés").

Quel(s) diagnostic(s) doit-on évoquer ???



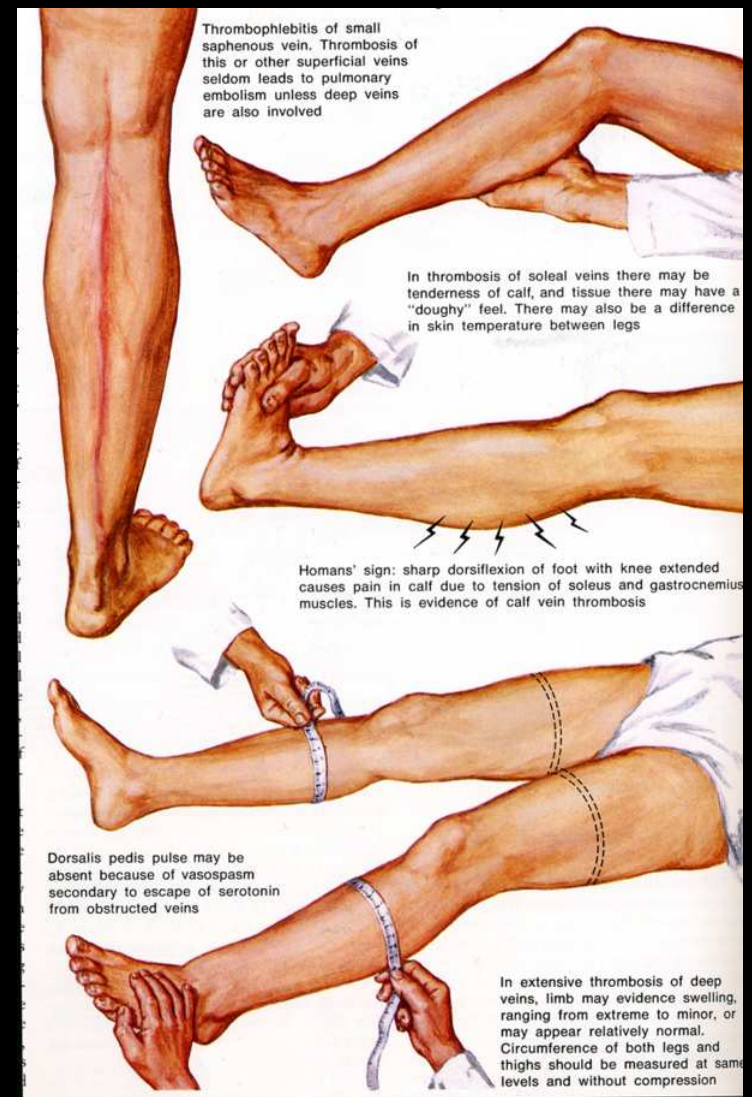
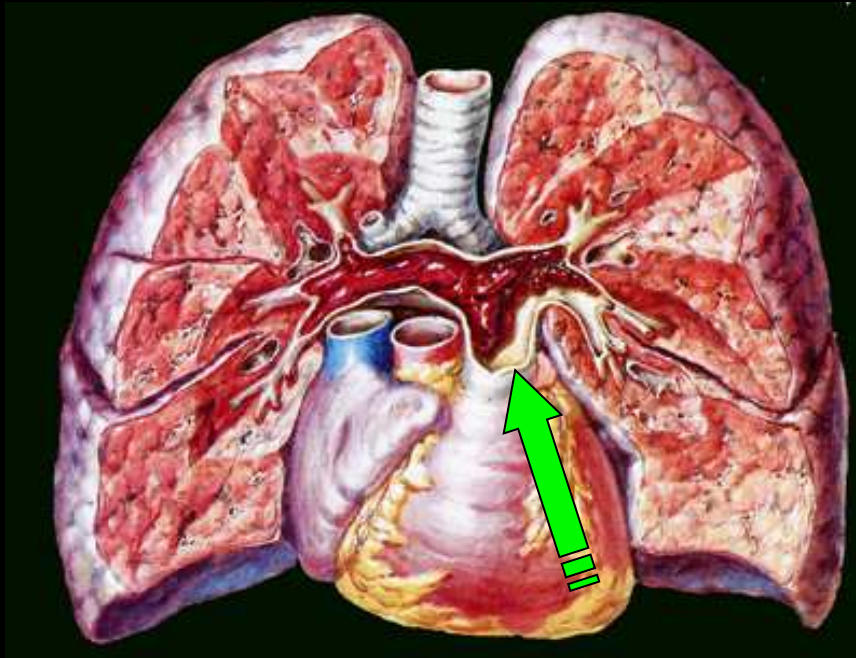
Embolie pulmonaire fibrino-cruorique (ou mieux : maladie veineuse thrombo-embolique)

Quel(s) sont les items cliniques importants à retenir ?



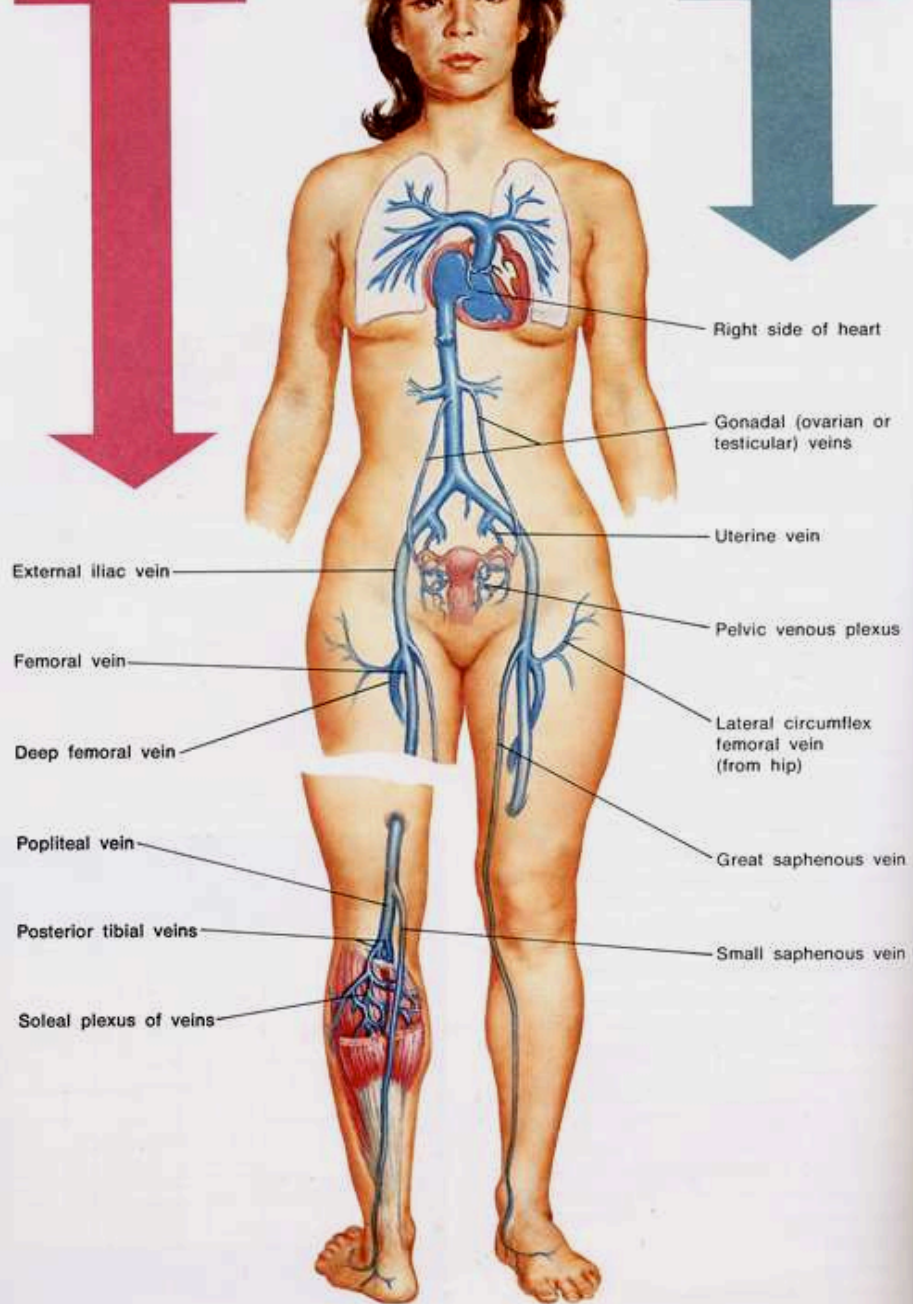
Physio-pathologie de l'embolie pulmonaire

l'embolie pulmonaire est une obstruction d'une ou plusieurs branches des artères pulmonaires par un(des) embole(s) fibrino-cruorique(s) issu(s) des veines périphériques profondes des membres inférieurs (phlébite) ou, plus rarement des veines pelviennes, de la veine cave inférieure ou des cavités cardiaques droites



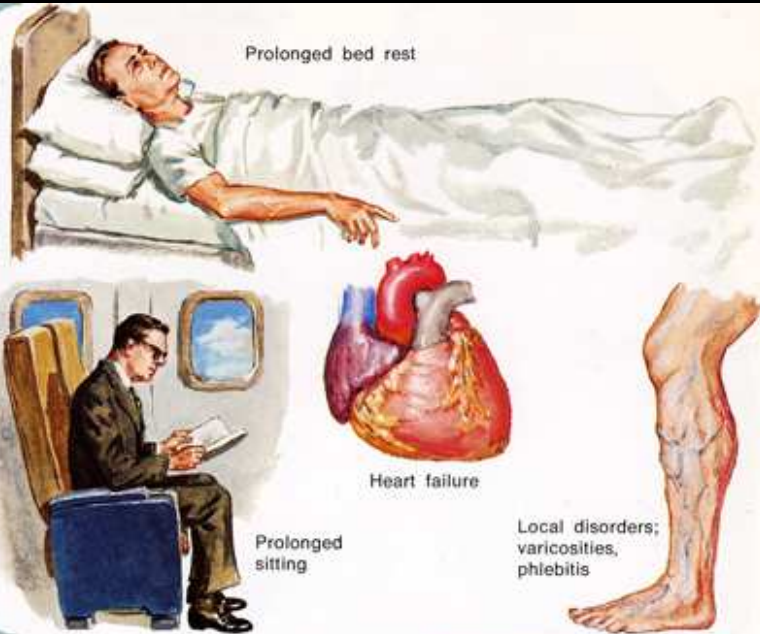
Most Common Sources of Pulmonary Emboli

Less Common Sources of Pulmonary Emboli

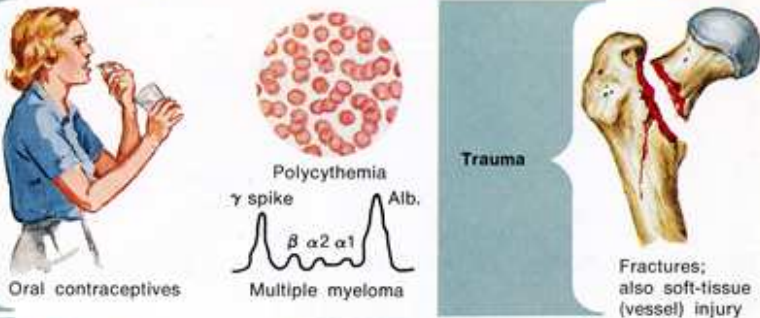


Facteurs prédisposants à la thrombose veineuse

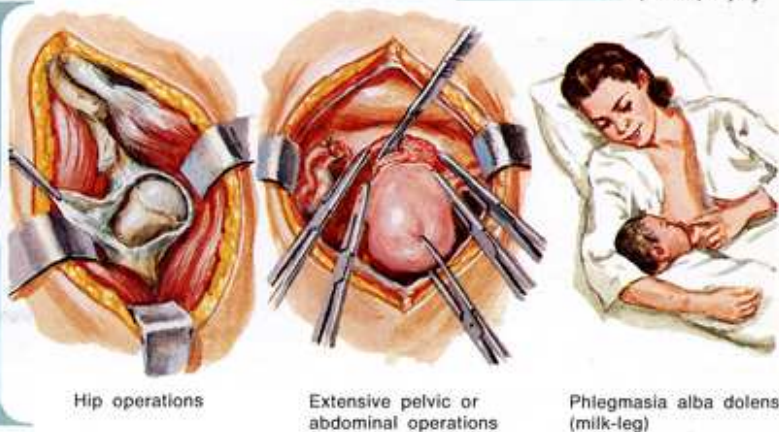
Venous stasis



Coagulation disorders



Post-operative or post-partum



La formation de la thrombose veineuse périphérique correspond à 3 mécanismes principaux (**triade de Virchow**) :

- stase veineuse : anesthésie, immobilisation
- lésion vasculaire : traumatisme, chirurgie
- **hypercoagulabilité** : thrombophilie, cancer

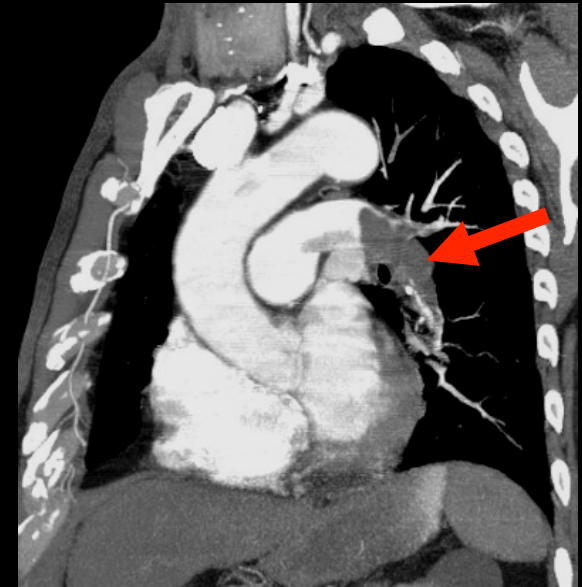
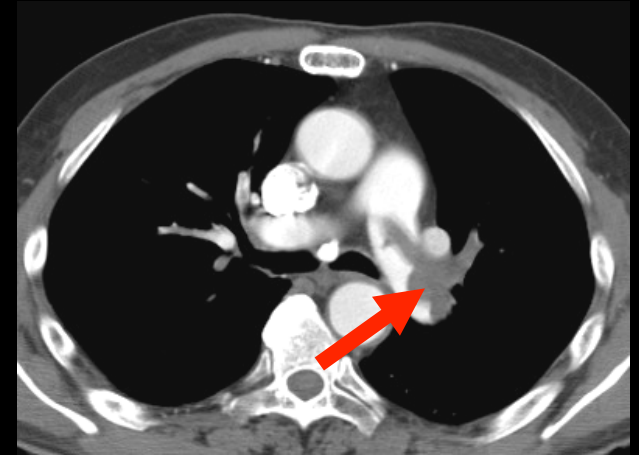
L'expression clinique de l'embolie pulmonaire est très dépendante du **nombre** et du **siège** des embolies.

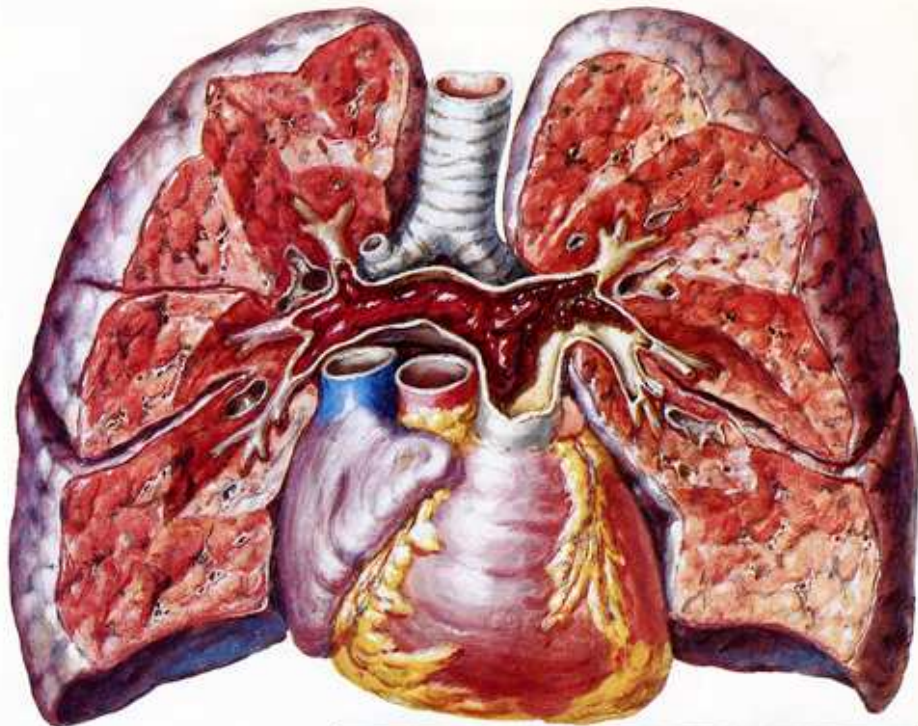
2 grands types d'EP :

1. Les EP "centrales" sont des **obstructions proximales** des artères pulmonaires droite et/ou gauche.

L'amputation du champ d'hématose est brutale et massive. Il y a une **insuffisance cardiaque droite aiguë**.

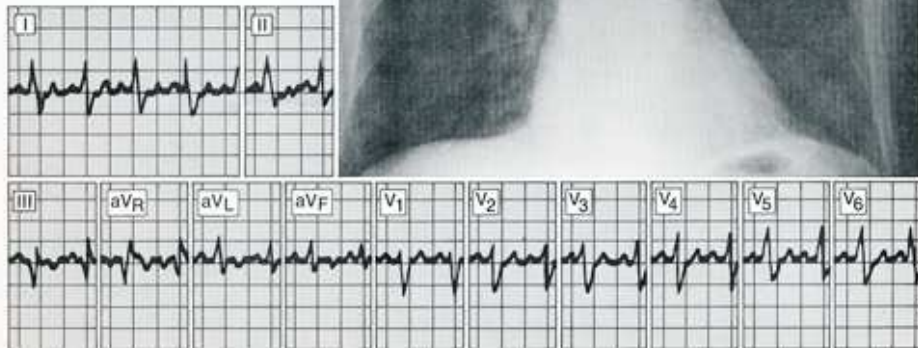
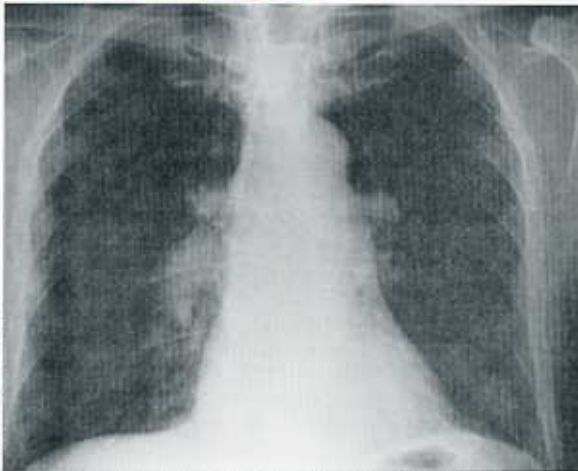L'expression clinique est "**cardiologique**": malaise brutal ou lipothymies avec chute tensionnelle, collapsus, signes cliniques et ECG de **cœur pulmonaire aigu**





Saddle embolus completely occluding r. pulmonary artery and partially obstructing main and left arteries

X-ray film shows dense shadow of r. pulmonary artery with increased luminescence of peripheral lung fields



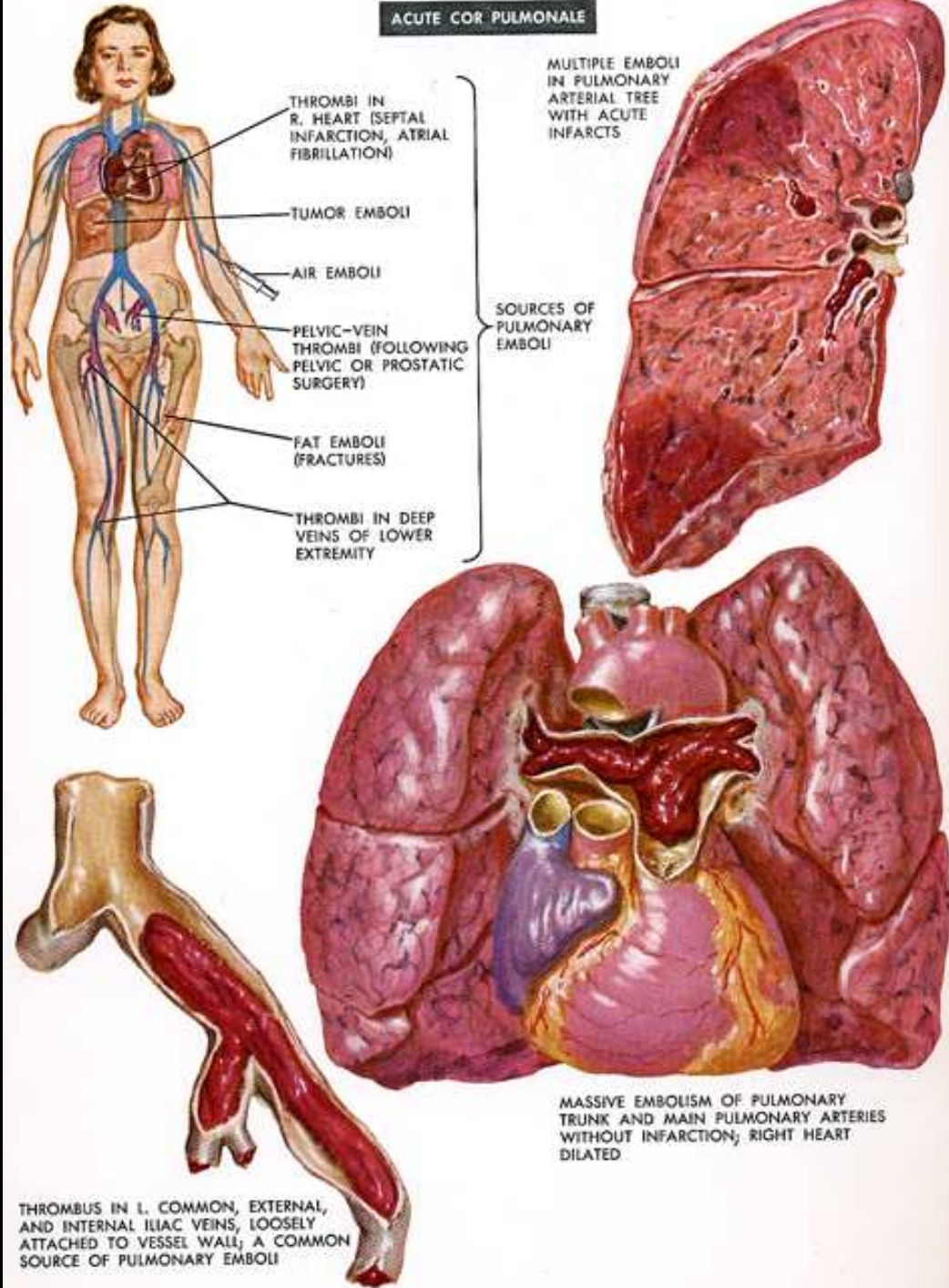
EP centrale

**Cœur pulmonaire aigu
Déviation axiale du cœur**

Signes de gravité de l'EP

- .syncopes, lipothymies
- .insuffisance cardiaque droite
- .tachycardie supérieure à 100/min
- .somnolence
- .hypotension
- .collapsus
- .troubles de repolarisation
- .acidose métabolique GDS

ACUTE COR PULMONALE



THROMBI IN R. HEART (SEPTAL INFARCTION, ATRIAL FIBRILLATION)

TUMOR EMBOLI

AIR EMBOLI

PELVIC-VEIN THROMBI (FOLLOWING PELVIC OR PROSTATIC SURGERY)

FAT EMBOLI (FRACTURES)

THROMBI IN DEEP VEINS OF LOWER EXTREMITY

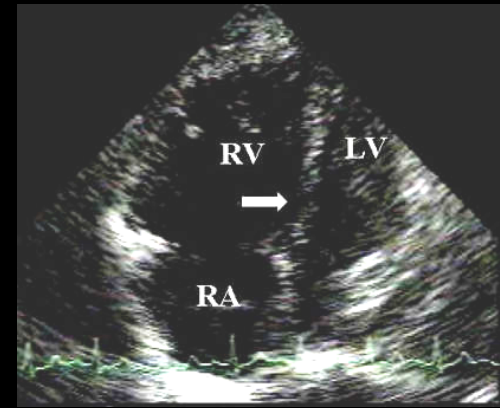
SOURCES OF PULMONARY EMBOLI

MULTIPLE EMBOLI IN PULMONARY ARTERIAL TREE WITH ACUTE INFARCTS

THROMBUS IN I. COMMON, EXTERNAL, AND INTERNAL ILIAC VEINS, LOOSELY ATTACHED TO VESSEL WALL; A COMMON SOURCE OF PULMONARY EMBOLI

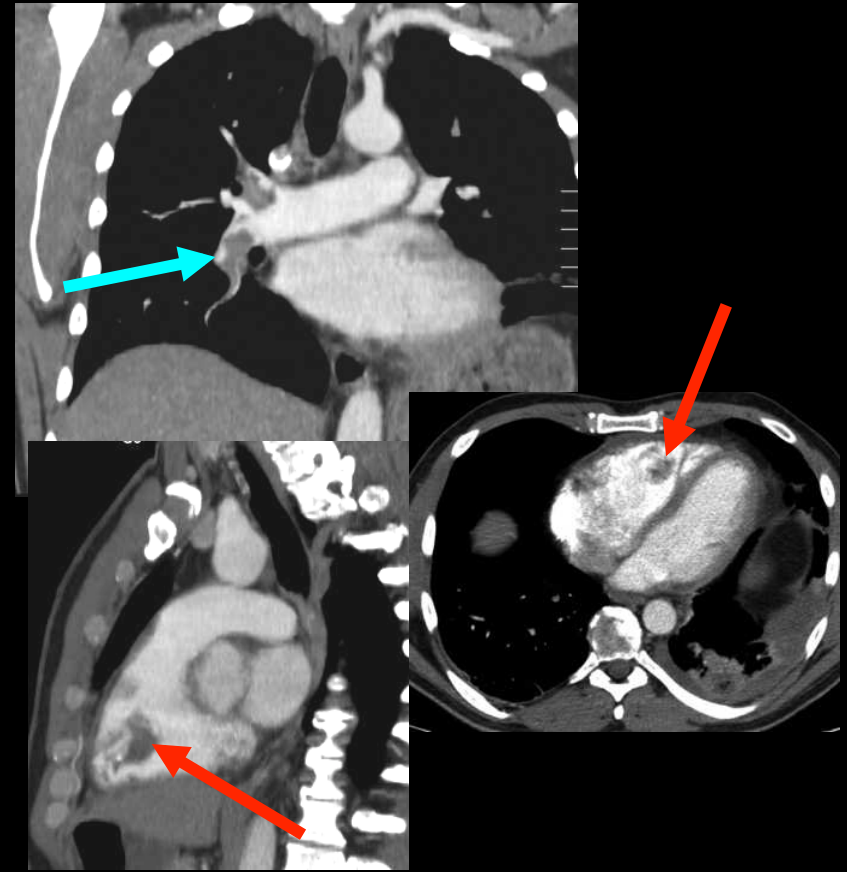
MASSIVE EMBOLISM OF PULMONARY TRUNK AND MAIN PULMONARY ARTERIES WITHOUT INFARCTION; RIGHT HEART DILATED

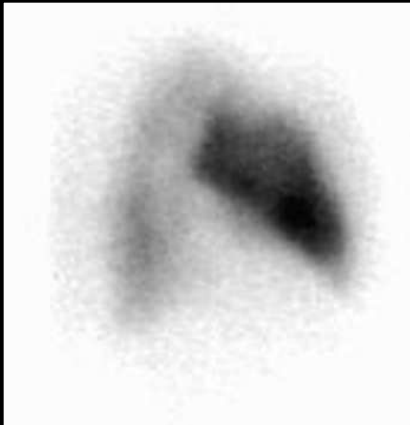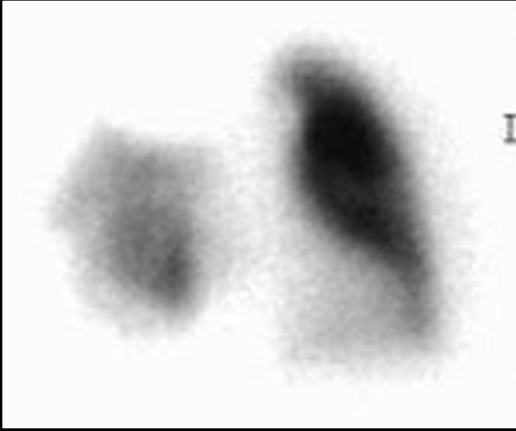
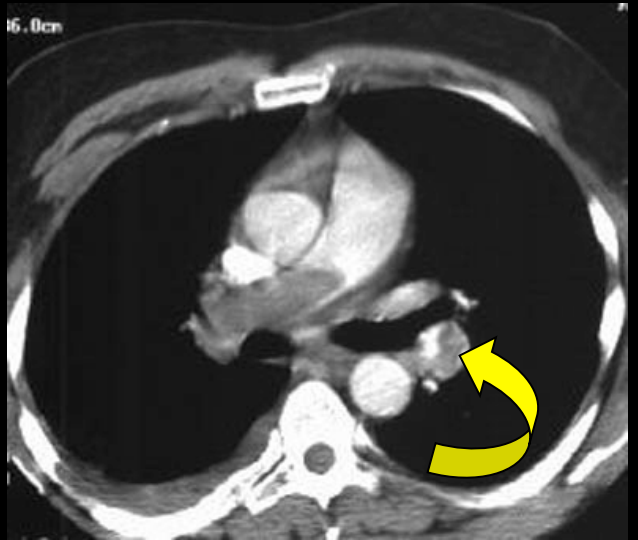
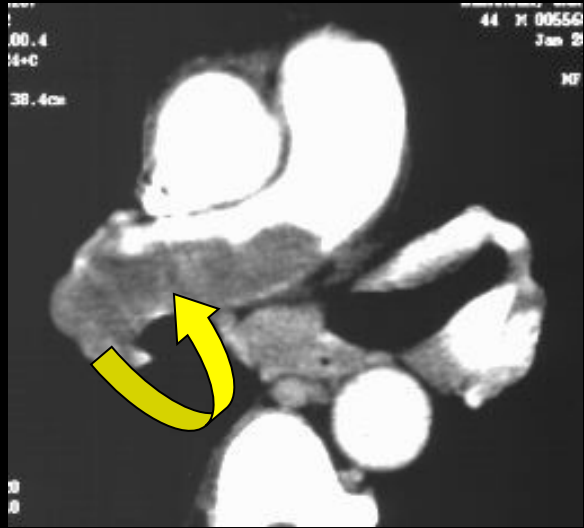
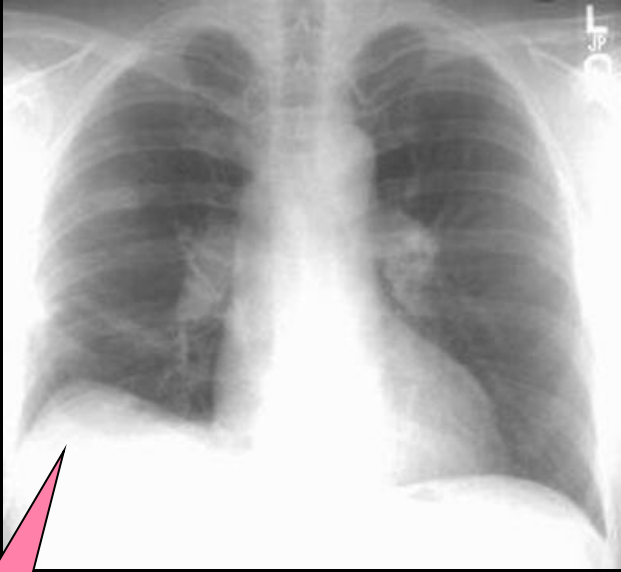- pour **confirmer la présence de thrombus proximaux de l'artère pulmonaire** ou de ses grosses branches segmentaires et d'un cœur pulmonaire aigu, on peut avoir recours à



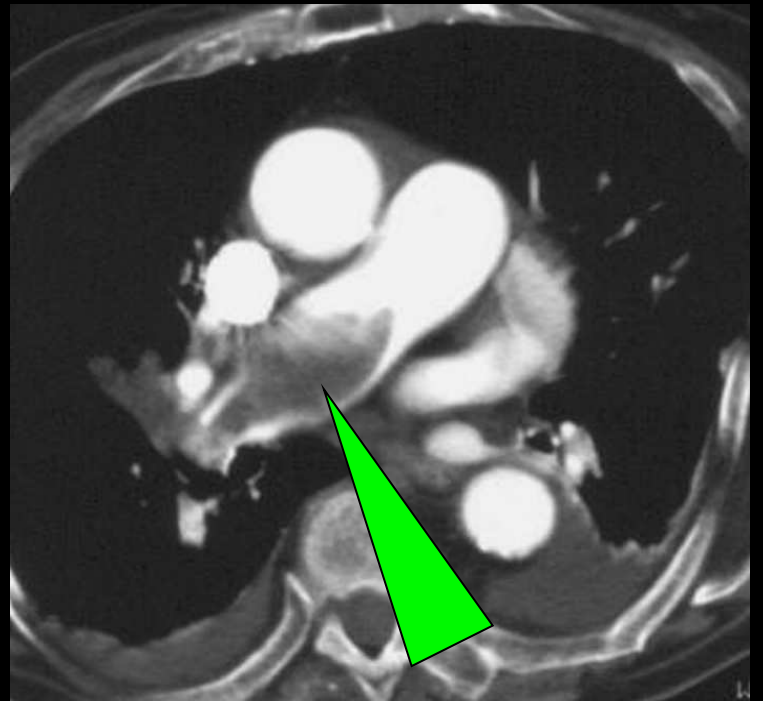
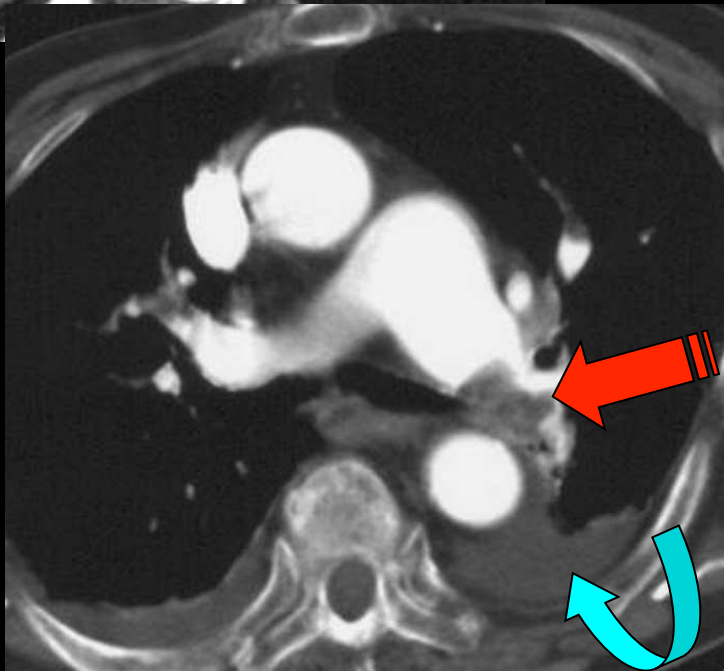
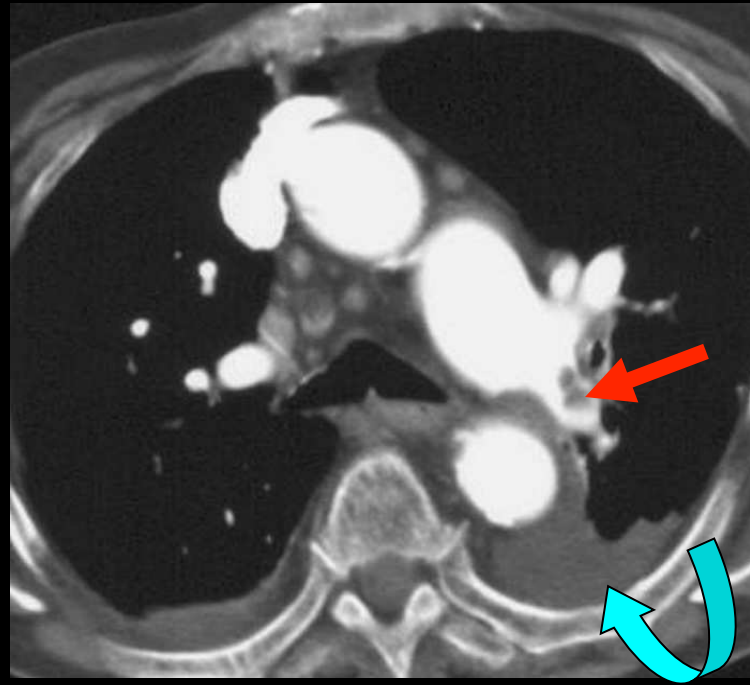
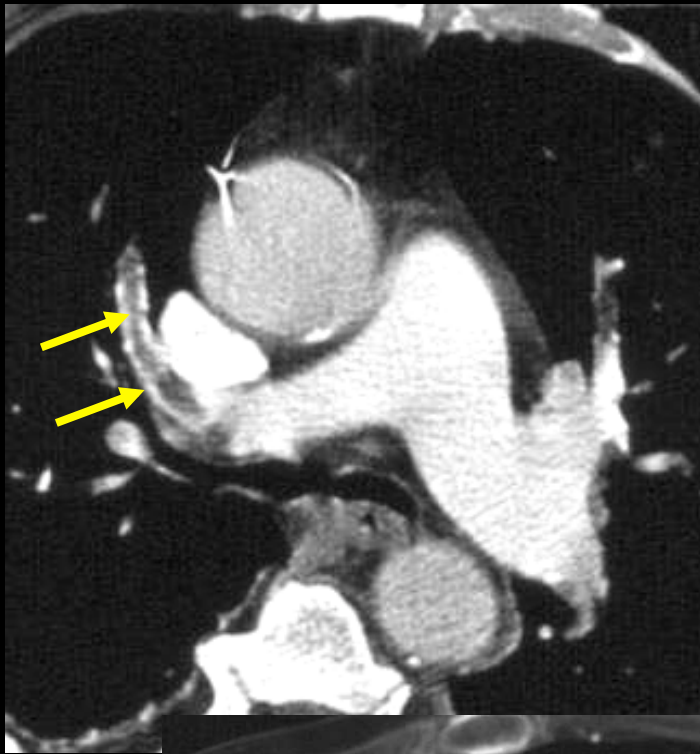
échocardiographie en urgence au lit du malade pour confirmer la dilatation aiguë des cavités cardiaques droites

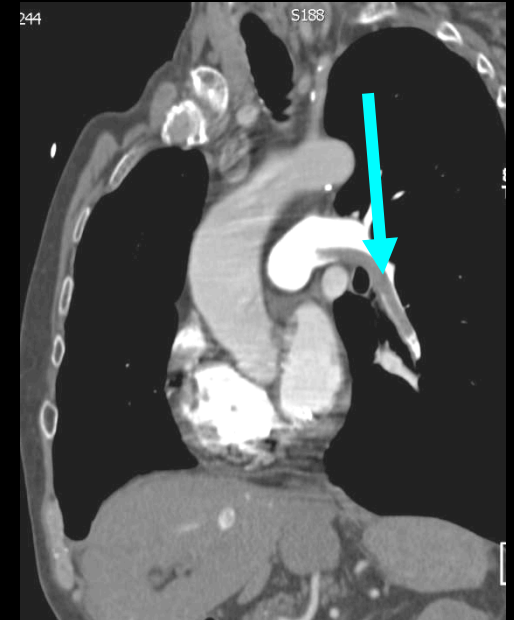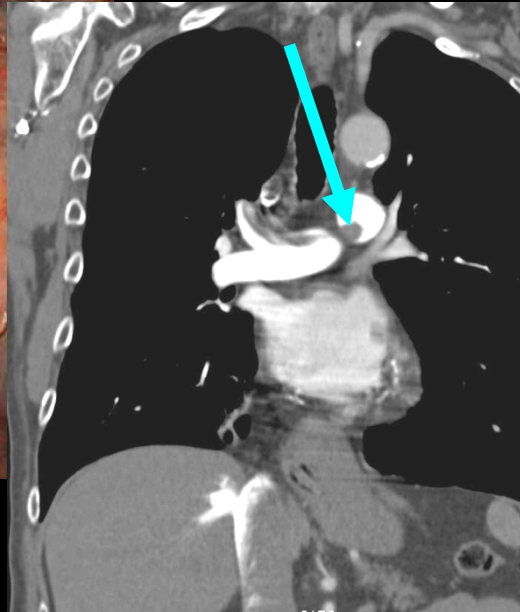
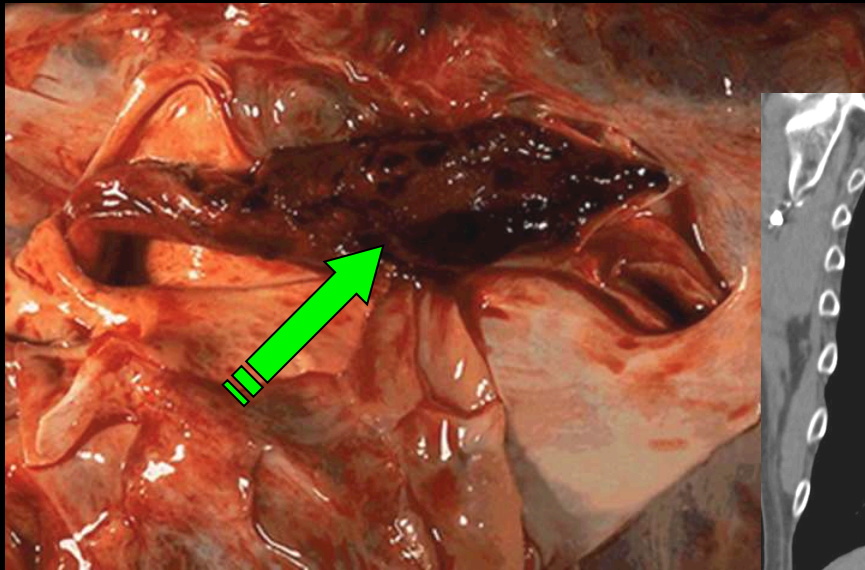
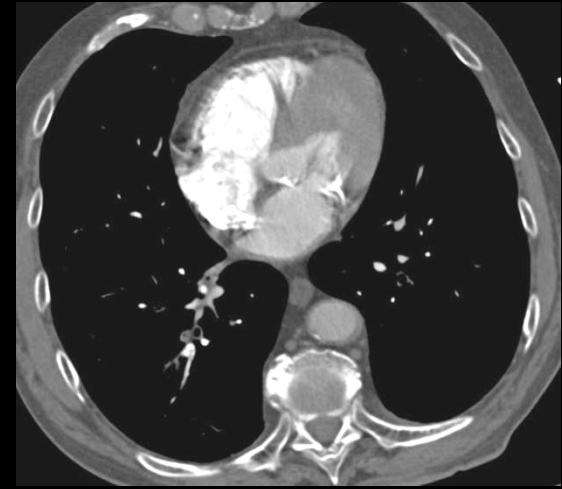
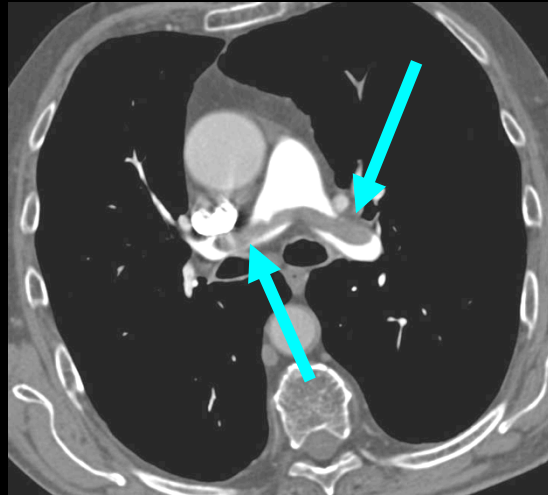
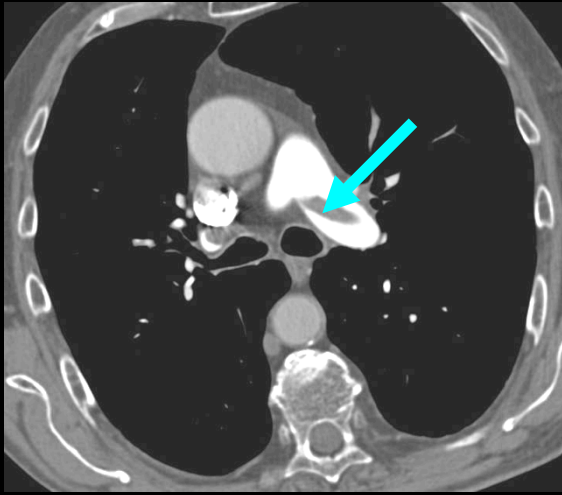
angio-scanner pulmonaire
(+phlébo-scanner des membres inférieurs)



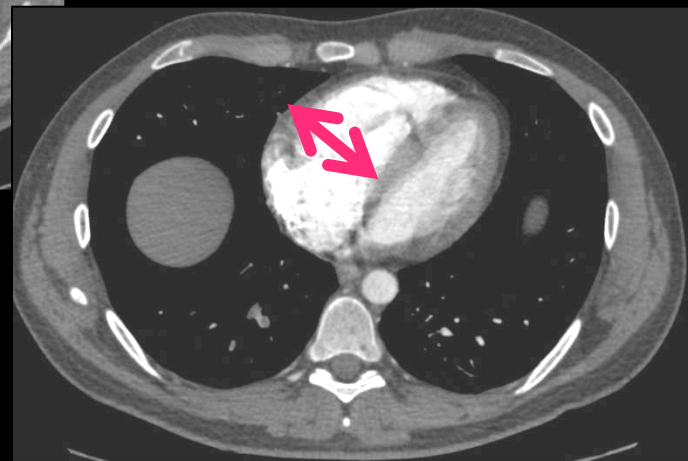
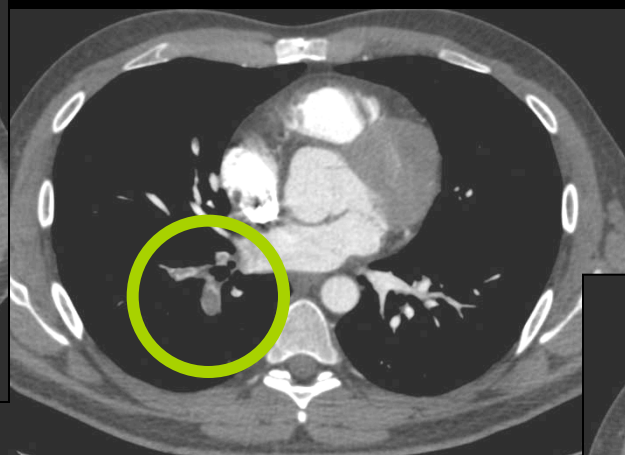
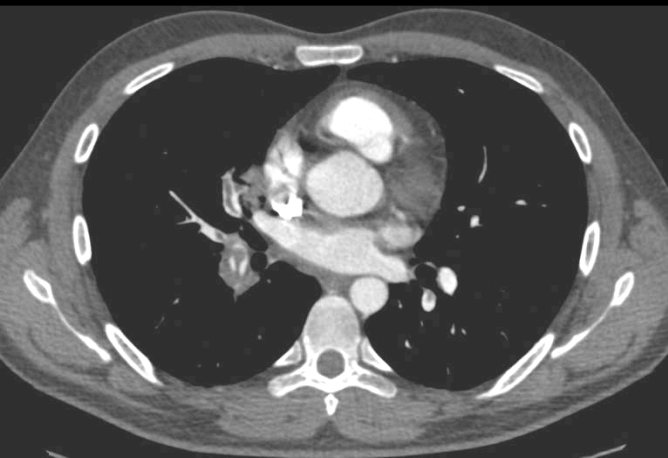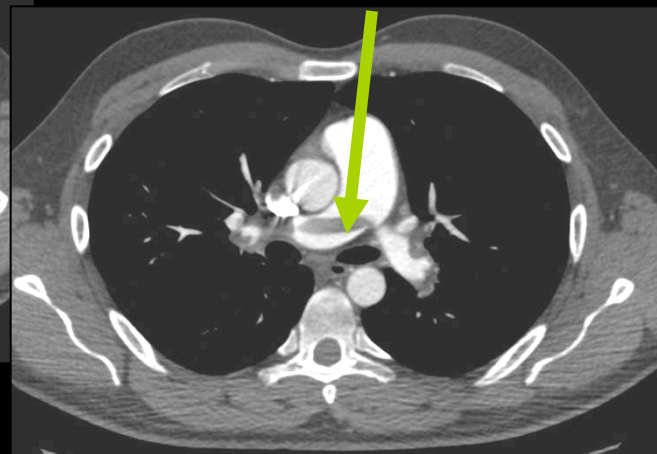
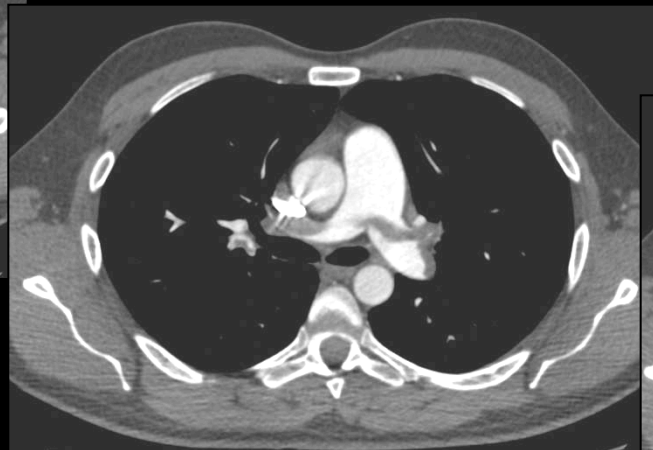

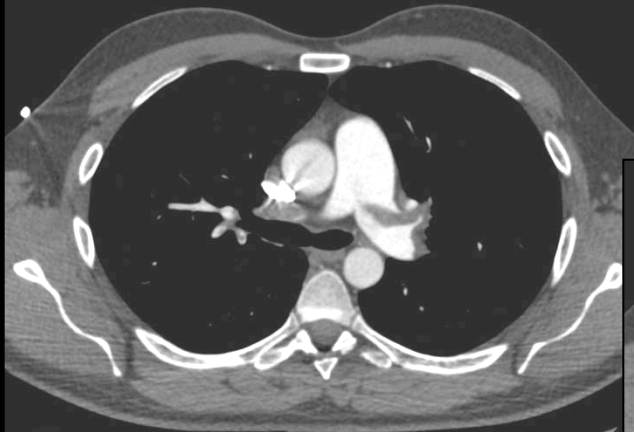
EP centrale bilatérale

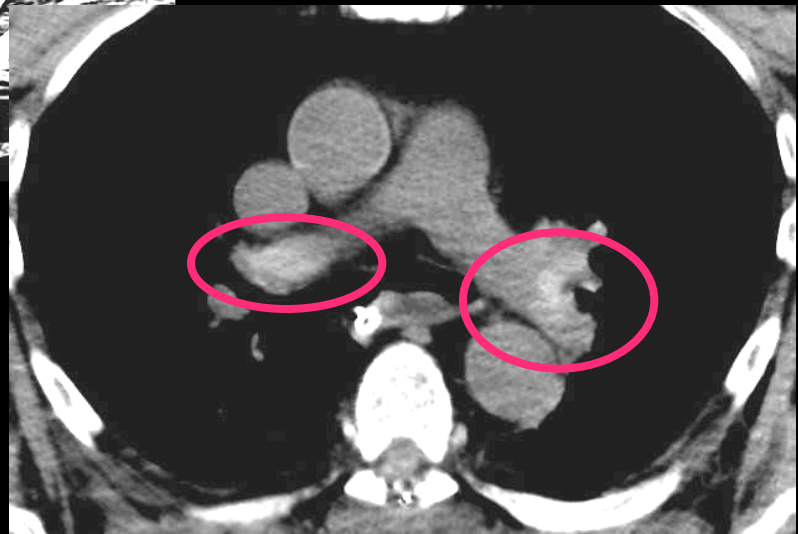
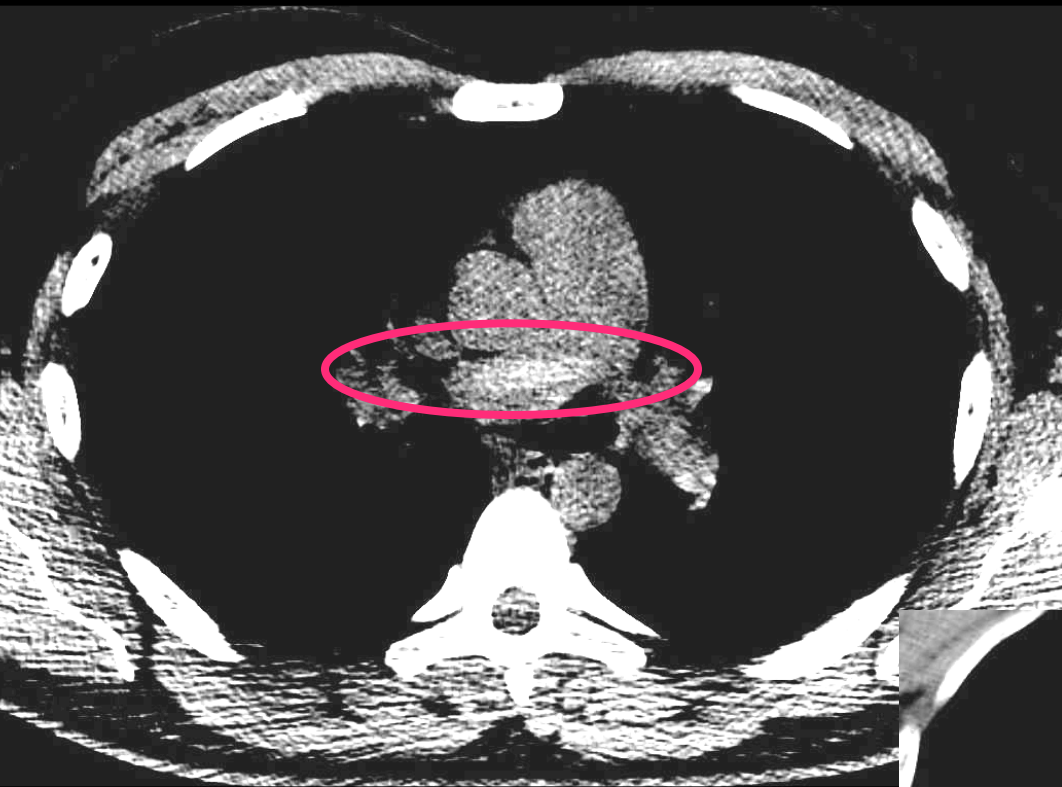



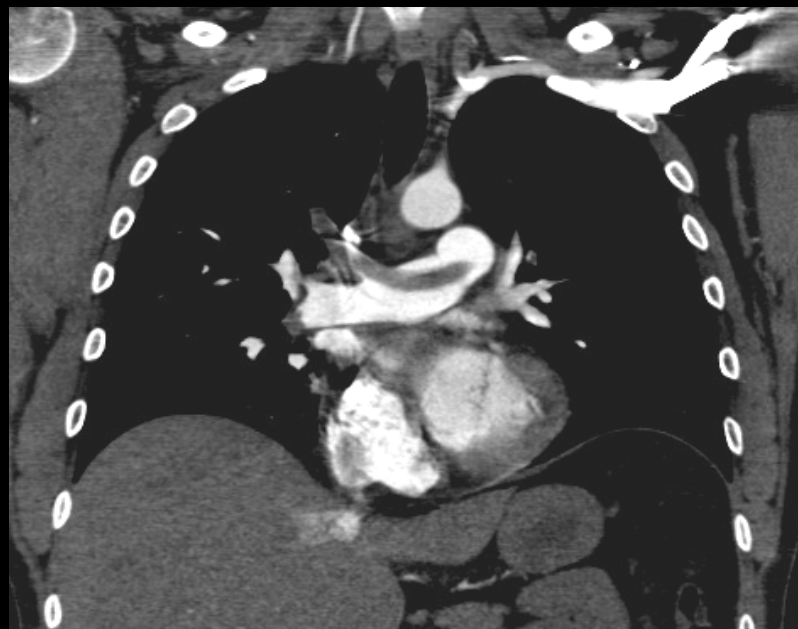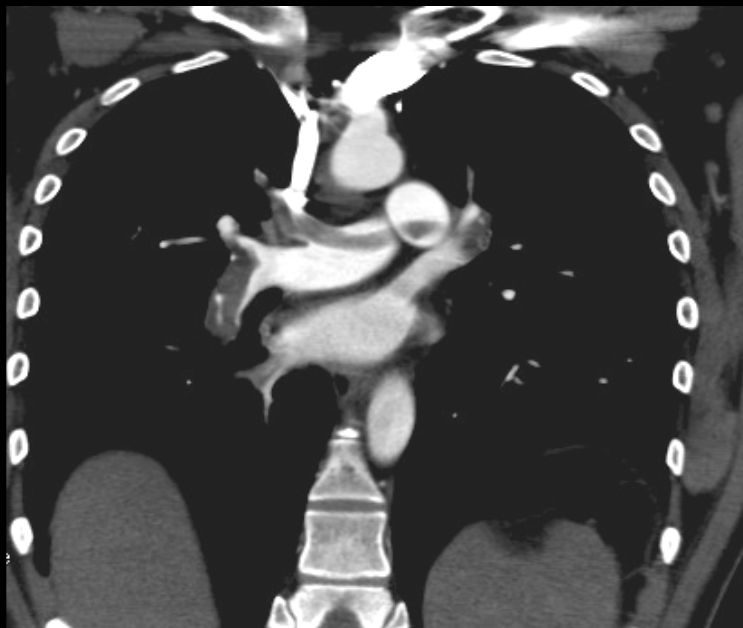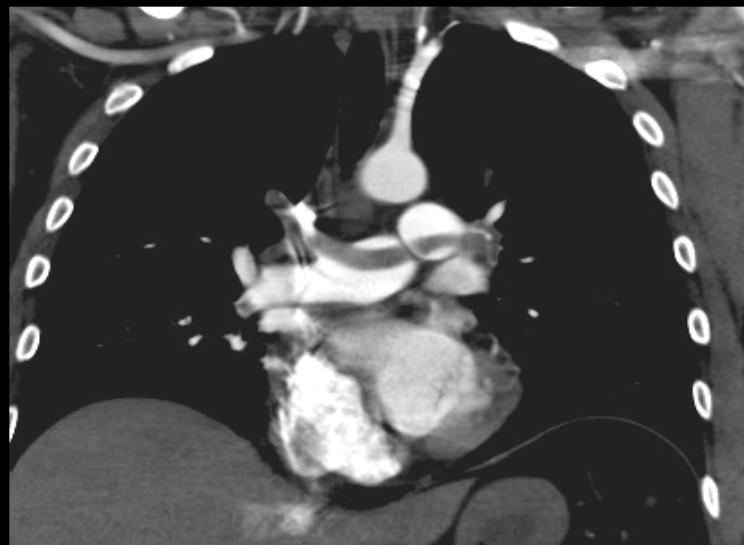
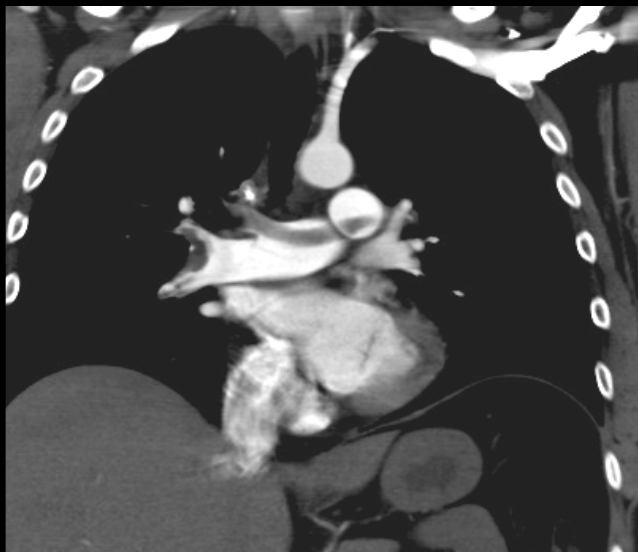
EP centrale **"en selle"**

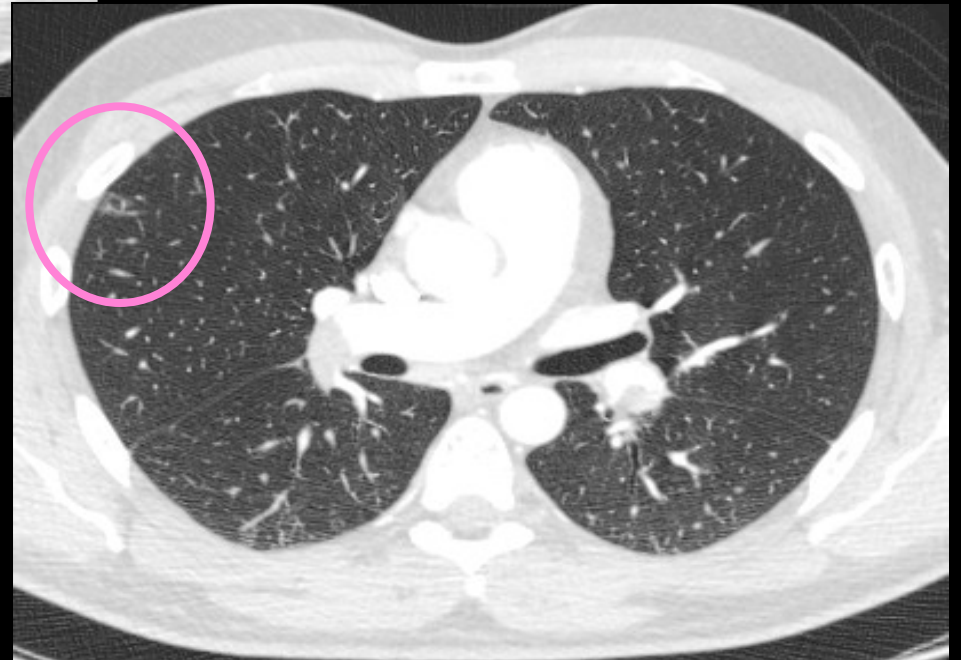
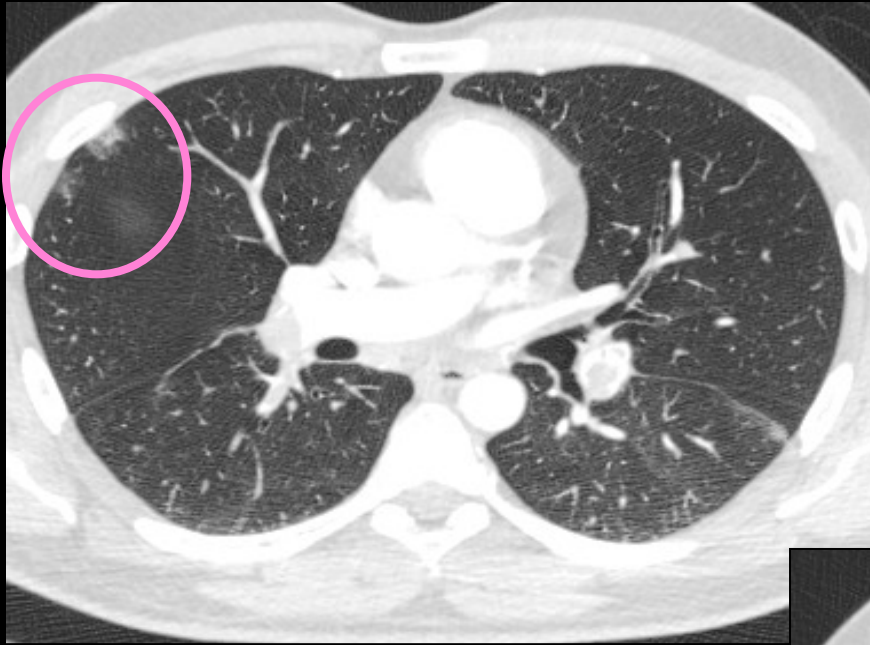


Autre exemple
EP centrale "en selle"

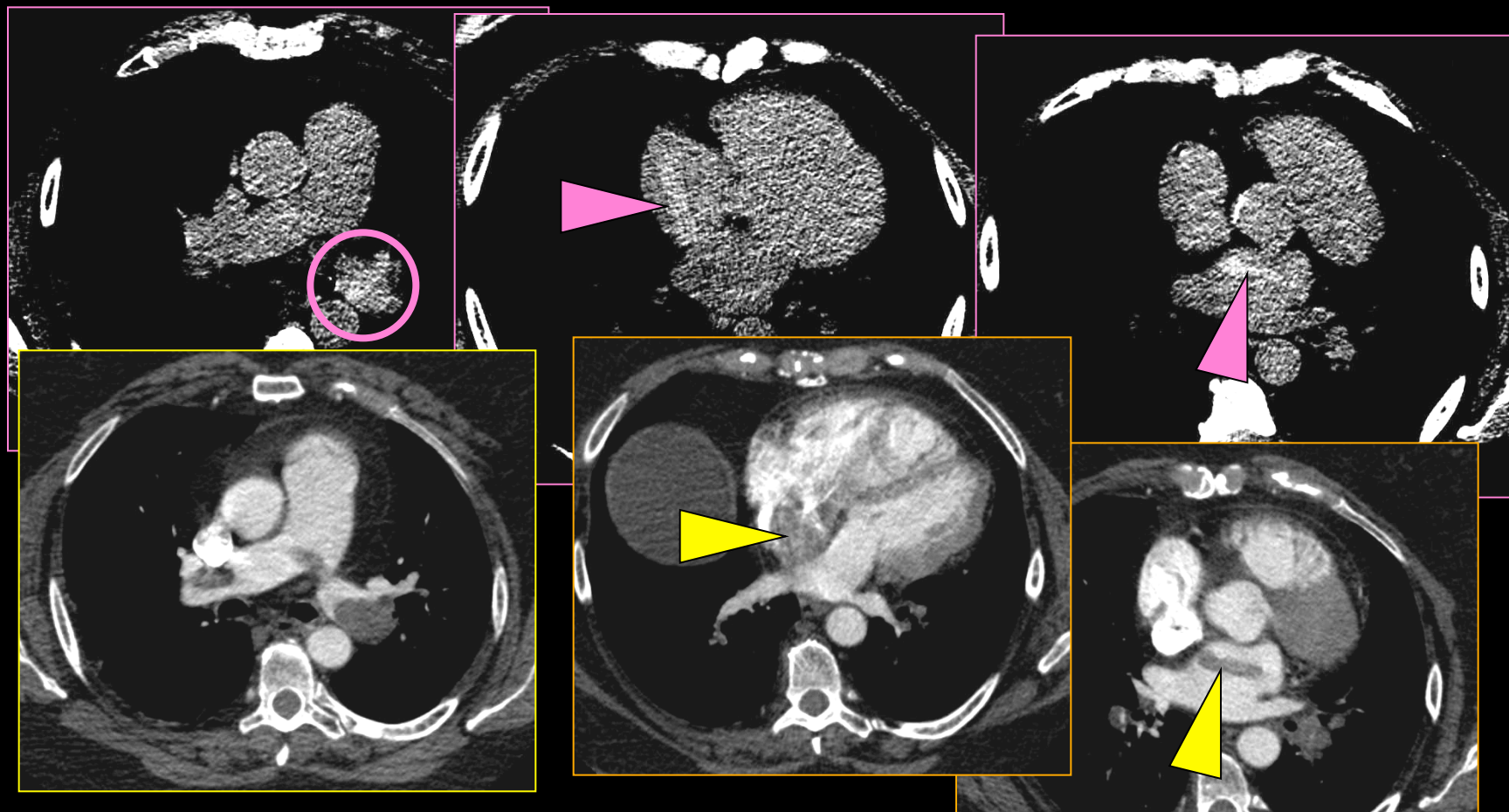


Embole frais spontanément hyperdense

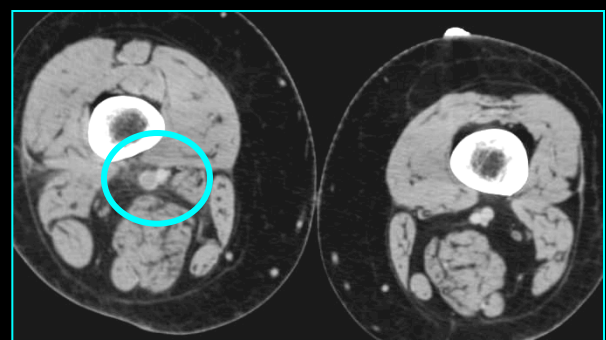
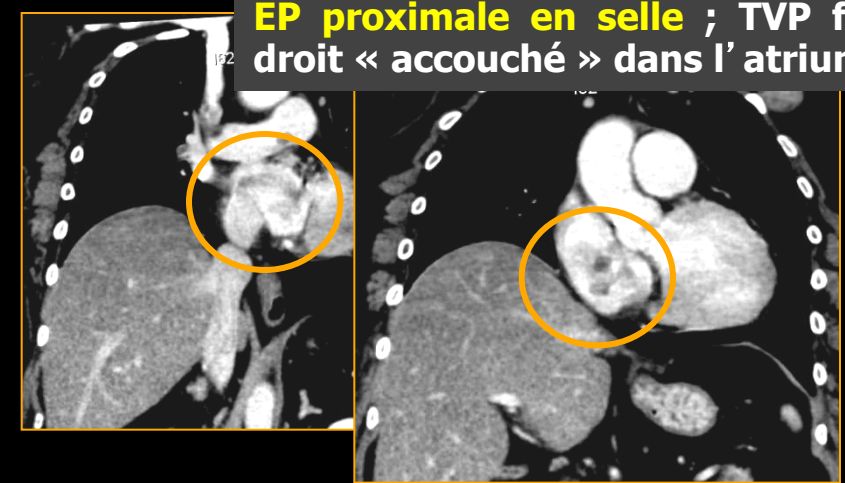




Hémorragie alvéolaire



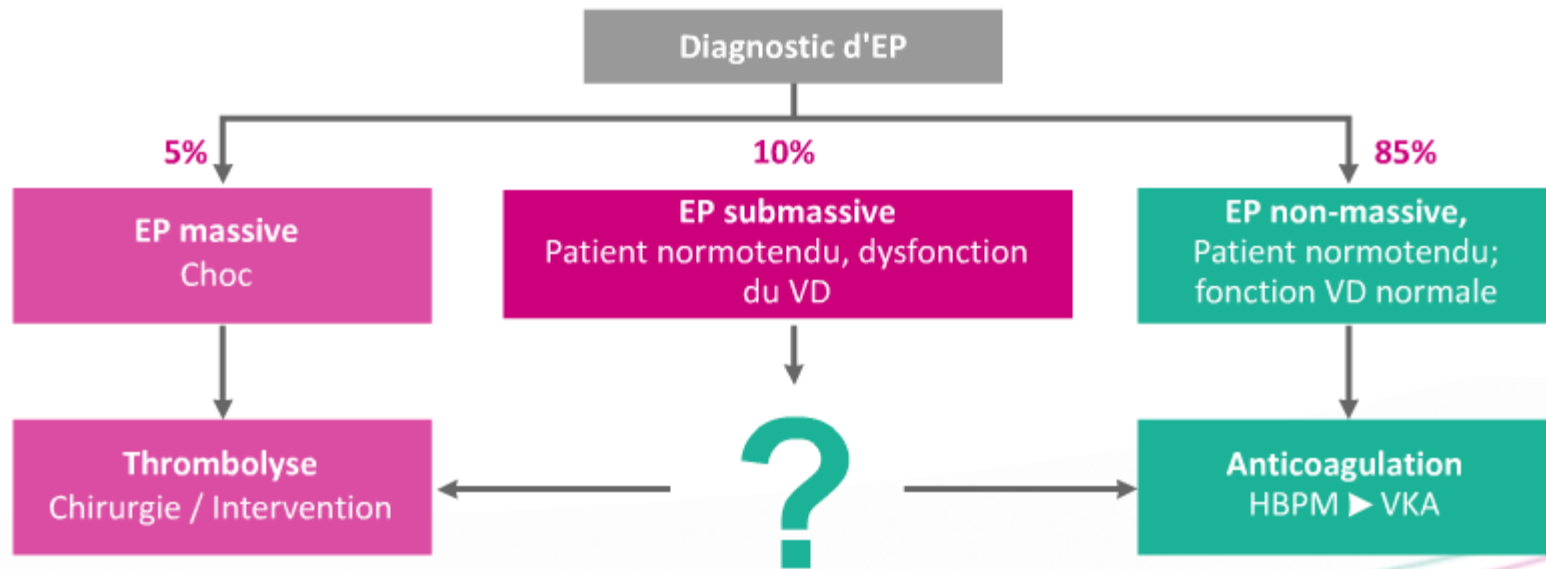
EP proximale en selle ; TVP fémoro-poplitée D ; Thrombus intra-atrial droit « accouché » dans l'atrium gauche par un FOP !!!



Stratification du risque d'embolie pulmonaire

- La schéma ci-après illustre les questions actuellement débattues, relatives à :
 - la fréquence des formes normotensives qui représentent néanmoins une insuffisance ventriculaire droite (« EP submassives ») (estimées avec une fréquence de l'ordre de 10%)
 - les modalités thérapeutiques de ces formes (anticoagulation simple vs thérapeutiques plus agressives ?)

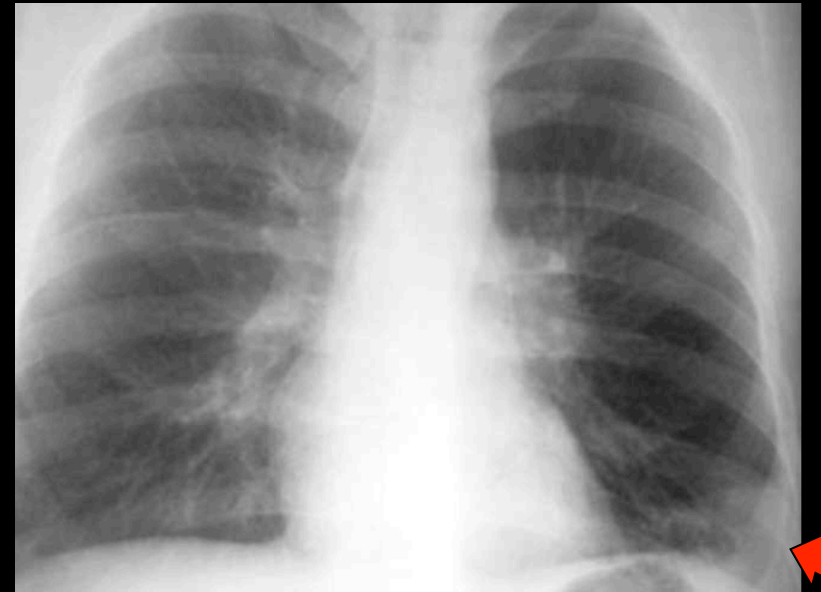
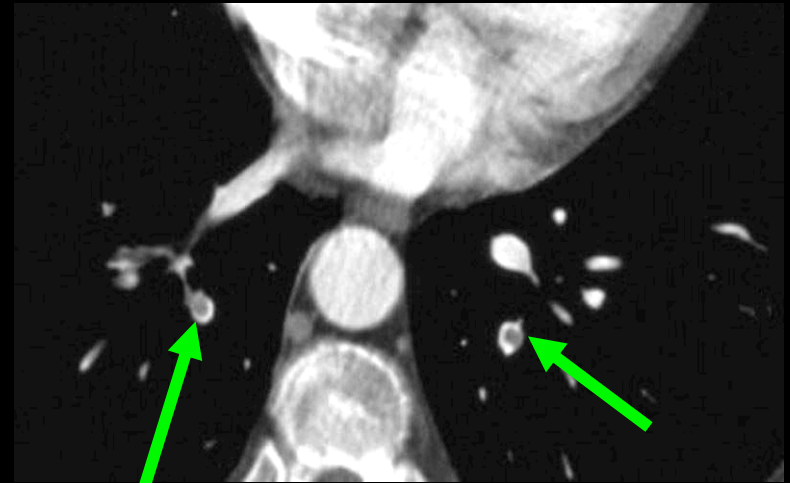
Stratification du risque d'embolie pulmonaire massive, non-massive and submassive

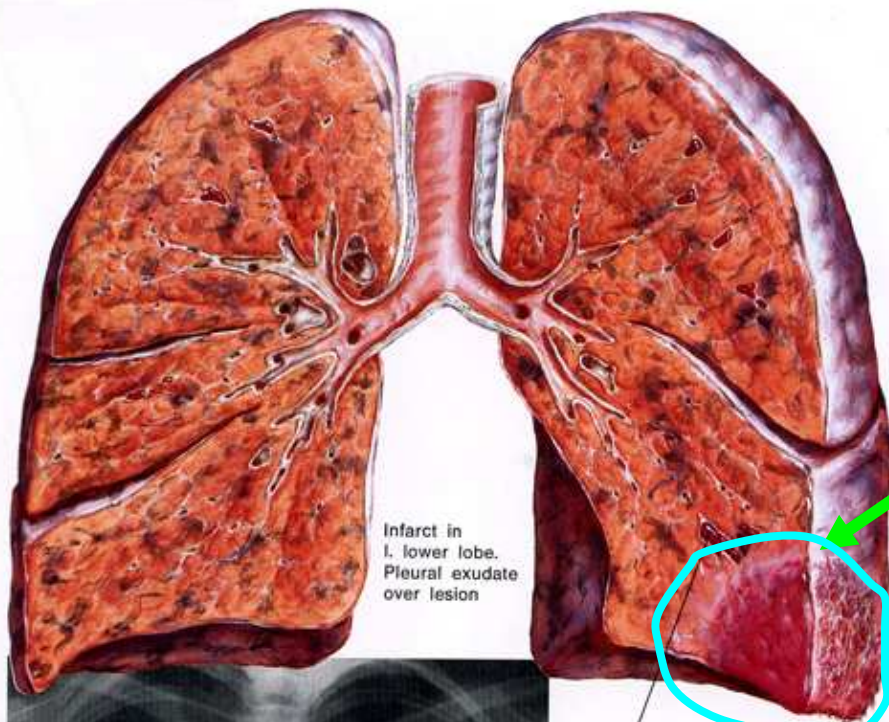


2. Les EP "périphériques" sont des **obstructions distales** des branches sous-segmentaires des artères pulmonaires, souvent bilatérales.

L'amputation du champ d'hématose est multifocale et progressive.

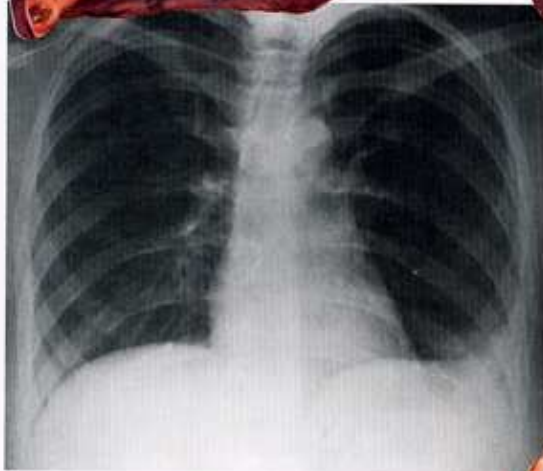L'expression clinique est "pneumologique":
dyspnée progressive, douleurs thoraciques
(d'origine pleurale), crachats hémoptoïques





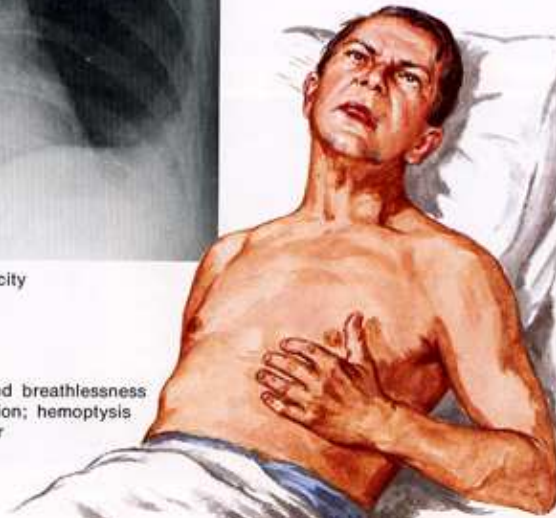Infarct in
l. lower lobe.
Pleural exudate
over lesion

Causative obstructed vessel.
A few small scattered emboli
without infarction also present
in both lungs



X-ray film shows wedge-shaped opacity
in l. costophrenic region

Pleural pain and breathlessness
suggest infarction; hemoptysis
may also occur

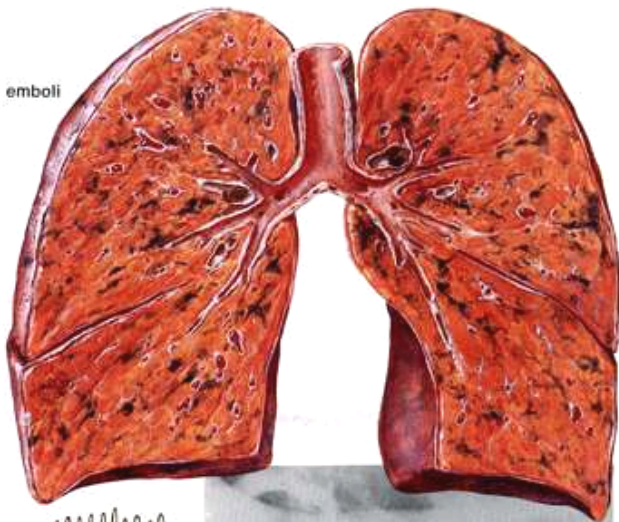

EP périphérique et infarctus pulmonaire

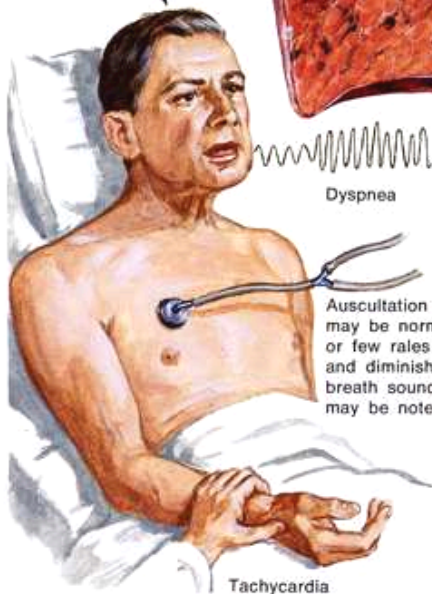
**la douleur pleurale
la dyspnée
les crachats hémoptoïques**

**sont les éléments
prédominants**

Multiple small emboli of lungs



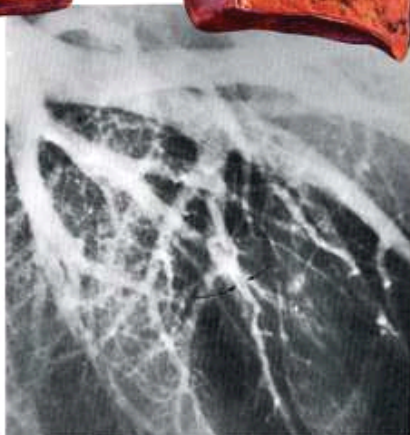Sudden onset of dyspnea and tachycardia in a predisposed individual is cardinal clue



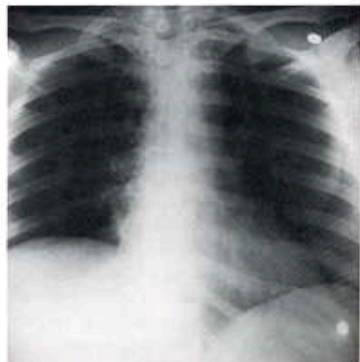Dyspnea

Auscultation may be normal or few rales and diminished breath sounds may be noted

Tachycardia



Angiogram; small emboli (arrows)



X-ray film often normal; elevation of hemidiaphragm (as above) significant. Areas of atelectasis may be visible



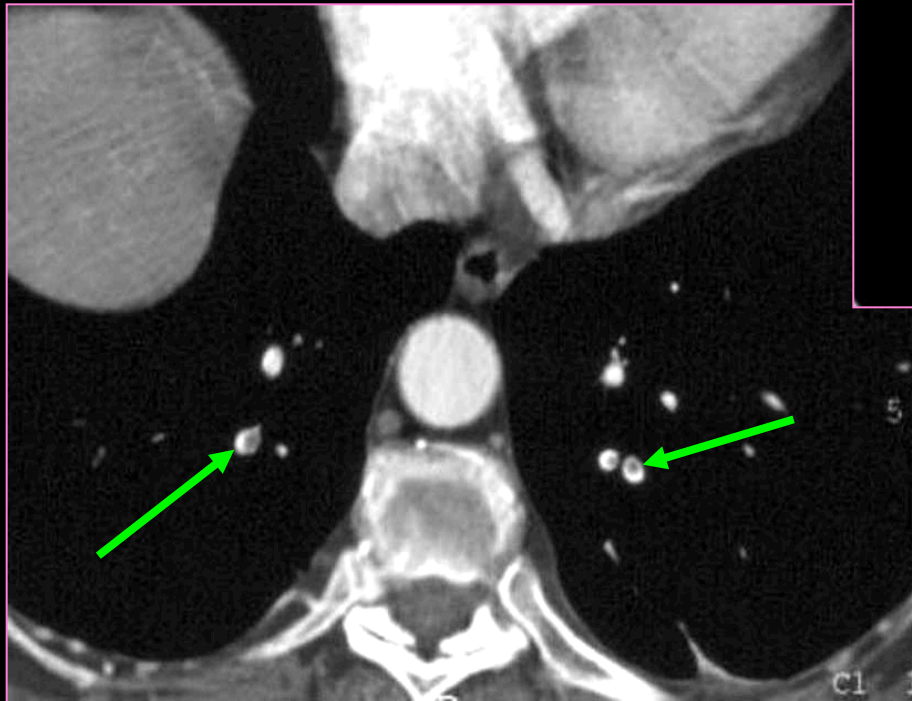
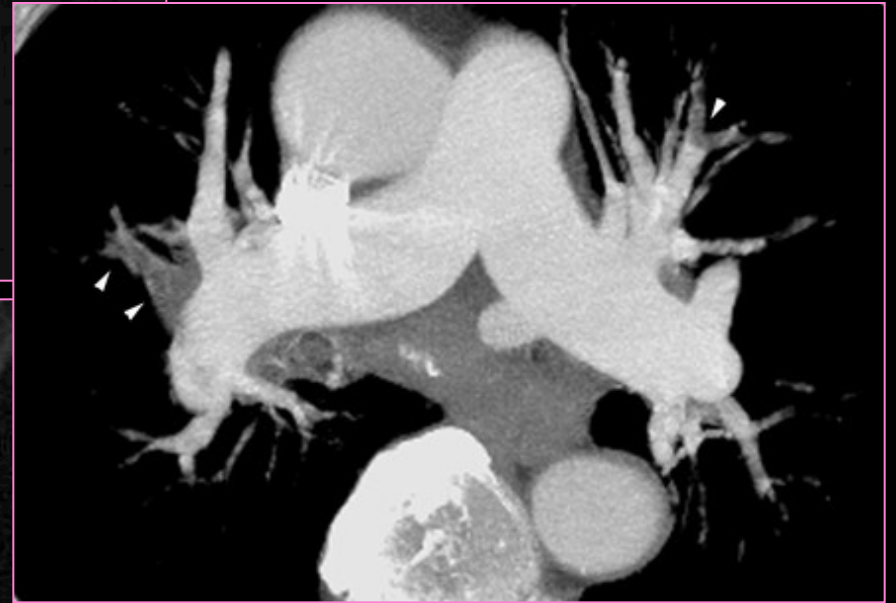
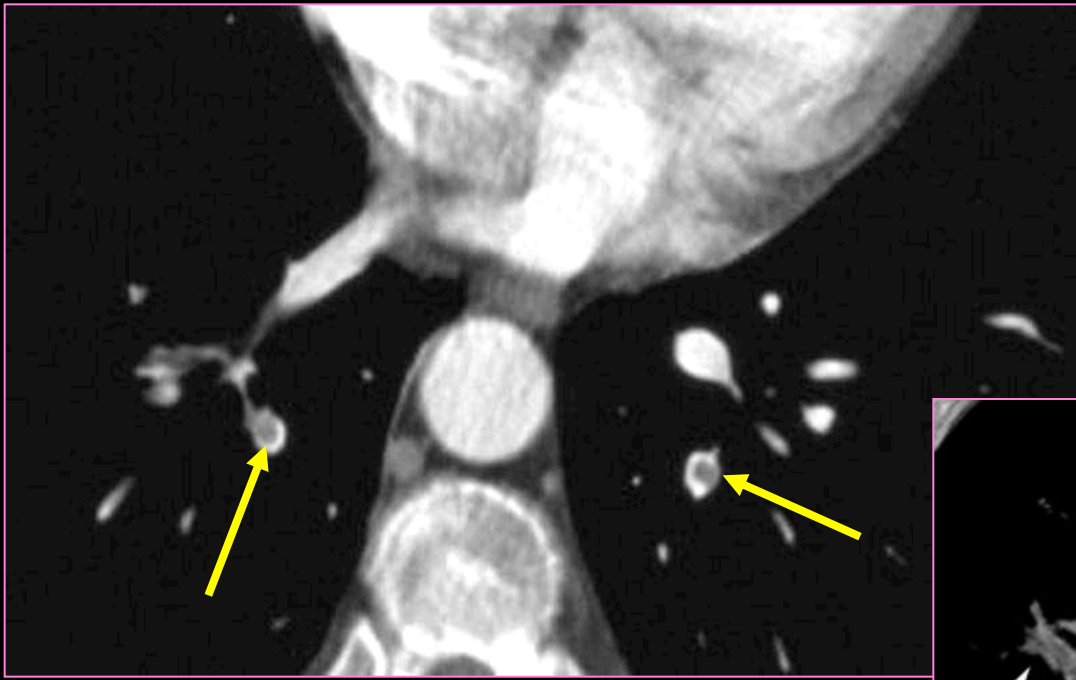
Ventilation scan normal



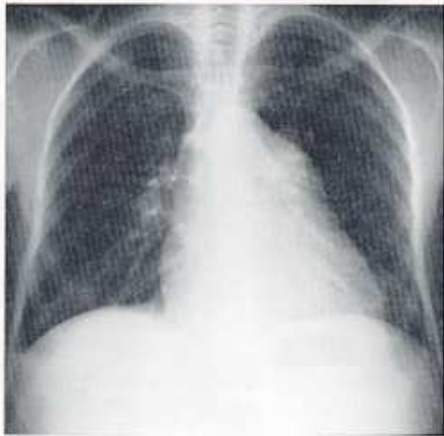Perfusion scan reveals defects in right lung. Emboli in left lung not visualized

EP périphérique sans infarctus pulmonaire

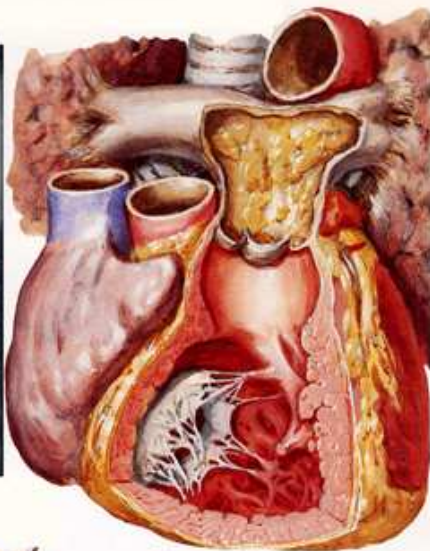Dyspnée et tachycardie



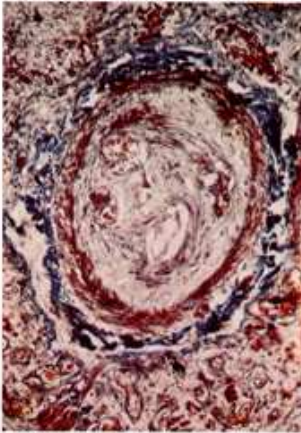
Embolies sous-segmentaires
Lecture sur les coupes axiales



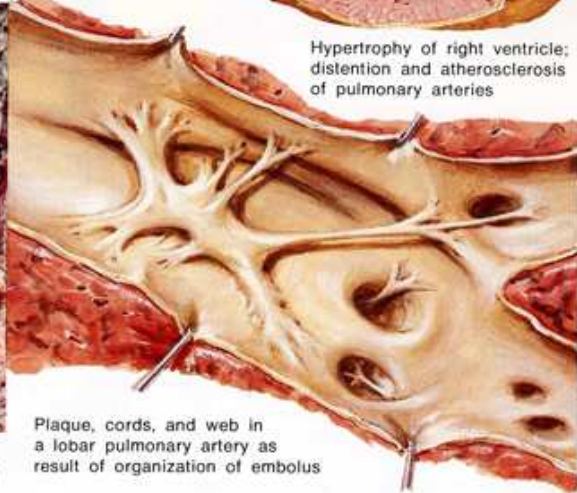
X-ray film; cor pulmonale



Hypertrophy of right ventricle; distention and atherosclerosis of pulmonary arteries

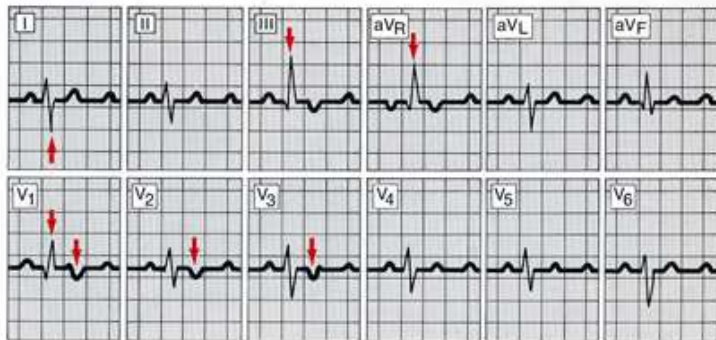


Organized embolus of intra-pulmonary artery with beginning recanalization (trichrome stain)



Plaque, cords, and web in a lobar pulmonary artery as result of organization of embolus

Dans tous les cas, l'évolution peut se faire, en l'absence de traitement anti-coagulant efficace, très progressivement vers un « cœur pulmonaire chronique post-embolique » avec dyspnée invalidante et hypertension artérielle pulmonaire sévère.



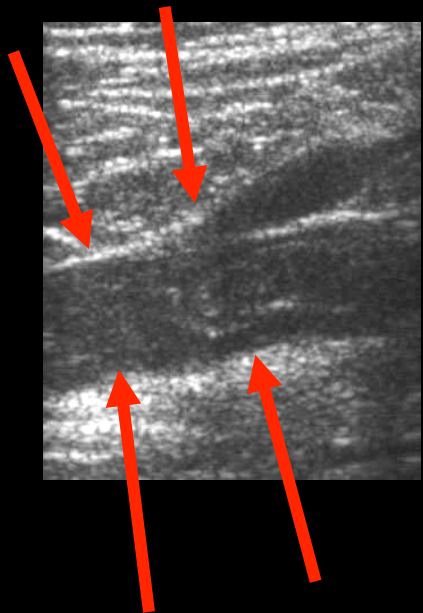
ECG. Deep S₁ and high R₃ indicative of r. axis deviation. High R in aV_R and in V₁ plus inverted or diphasic T in V₁ to V₃ evidence of r. ventricular hypertrophy

C'est la maladie thrombo-embolique qui doit être diagnostiquée pour instituer en urgence un traitement anti-coagulant efficace

On pourra donc, selon les circonstances (expression clinique, disponibilité des machines, ...)


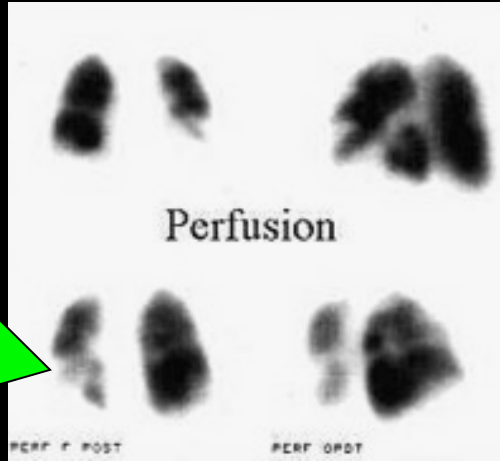
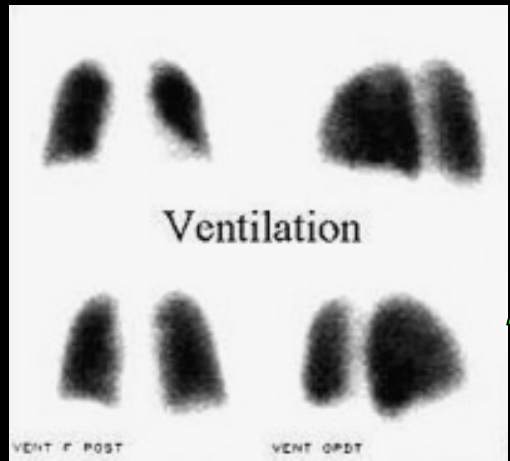
-soit chercher à confirmer la présence d'une thrombo-phlébite

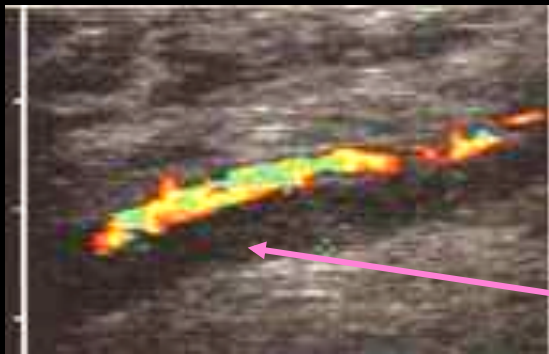
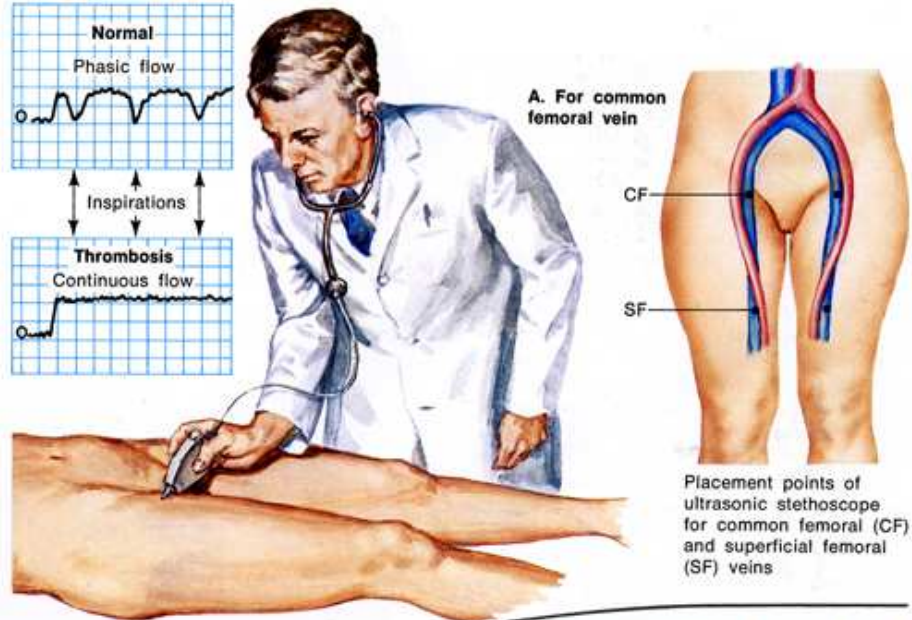
- dosage des D-dimères
- écho-Doppler veineux des membres inférieurs
- scintigraphie de ventilation/perfusion pulmonaire



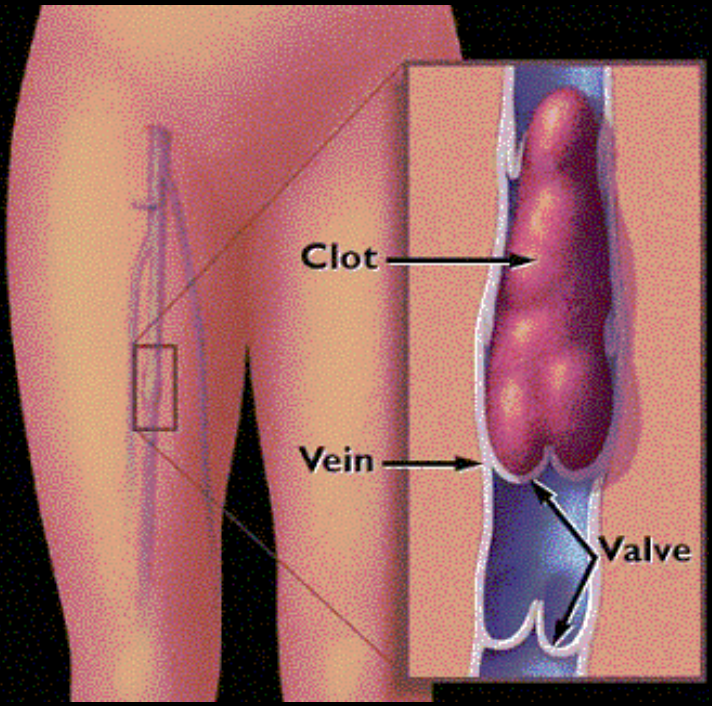
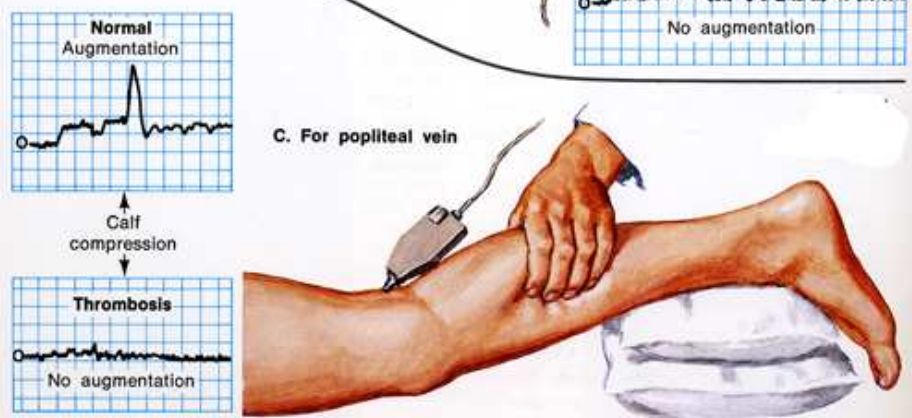
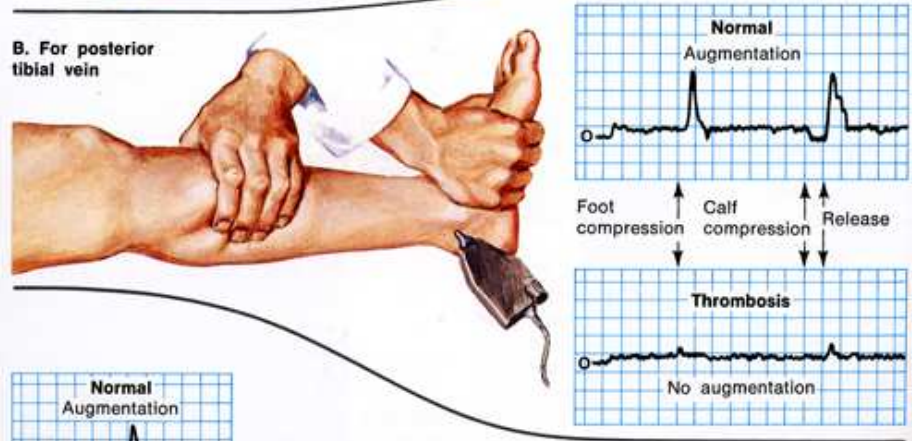
perfusion injection intra veineuse d'albumine marquée au ^{99m}Tc

ventilation nébulisation de colloïdes marqués au ^{99m}Tc

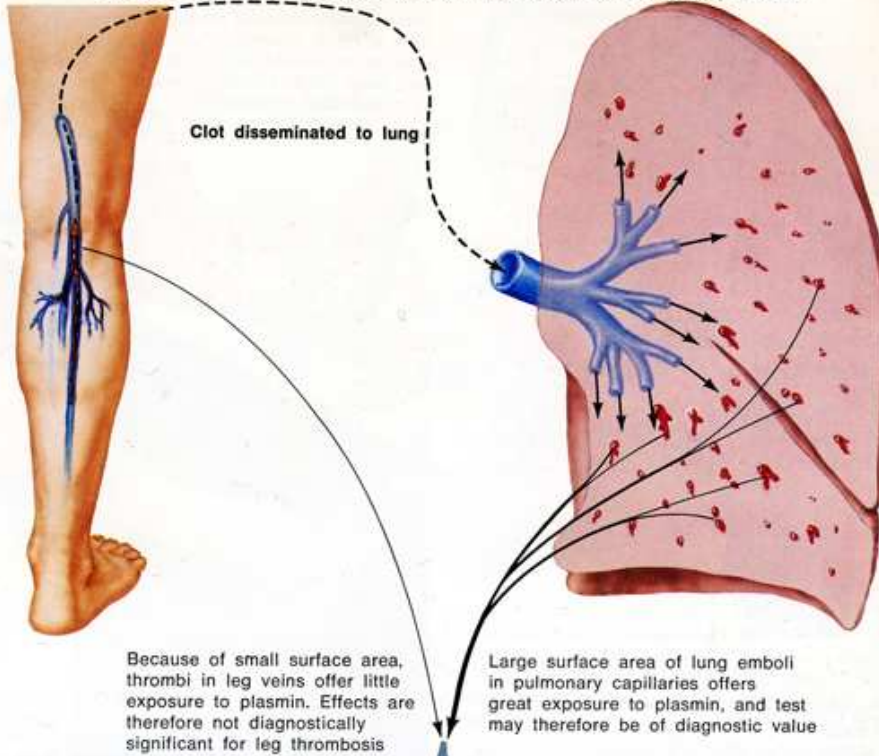




veine fémorale superficielle thrombosée



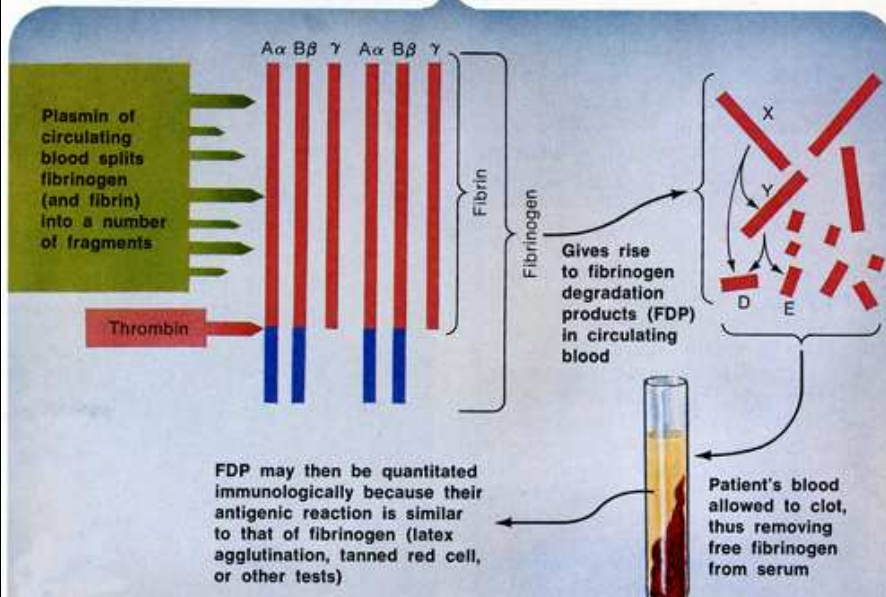
Fibrin Degradation Products (FDP) in Diagnosis of Pulmonary Emboli



Because of small surface area, thrombi in leg veins offer little exposure to plasmin. Effects are therefore not diagnostically significant for leg thrombosis

Large surface area of lung emboli in pulmonary capillaries offers great exposure to plasmin, and test may therefore be of diagnostic value

D-dimères



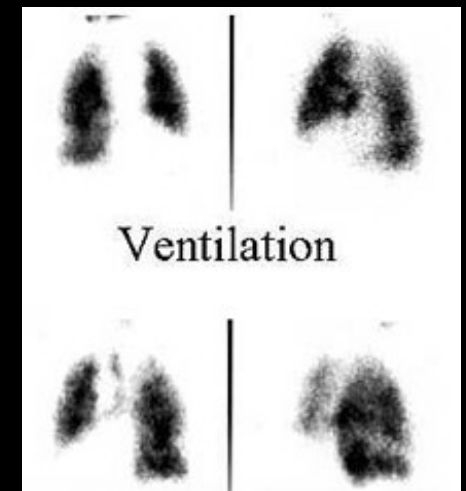
FDP may then be quantitated immunologically because their antigenic reaction is similar to that of fibrinogen (latex agglutination, tanned red cell, or other tests)

Patient's blood allowed to clot, thus removing free fibrinogen from serum

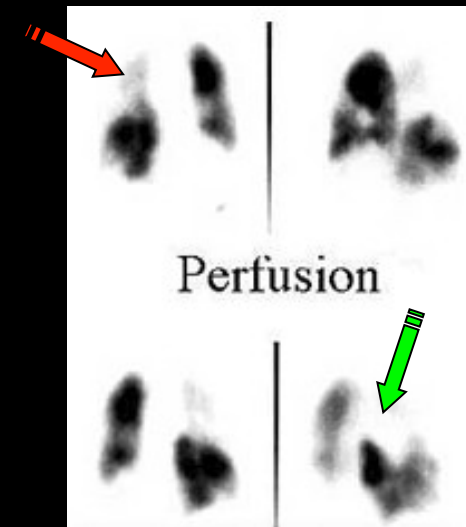
Dans le cas particulier du **cœur pulmonaire chronique post embolique**, comme dans les formes "**pneumologiques**" sans signes de gravité ,on pourra avoir recours à la **scintigraphie de ventilation/perfusion pulmonaire** :

- .examen **non accessible** facilement en urgence
- .analyse difficile ou impossible en cas de **pathologie pleuro-parenchymateuse** pré-existante
- . doit être complété par examen Doppler veineux des membres inférieurs de réalisation difficile si obésité œdème...

VPP + / VPN +++
Elimine une EP si examen normal (sauf si gros embole proximal non occlusif)

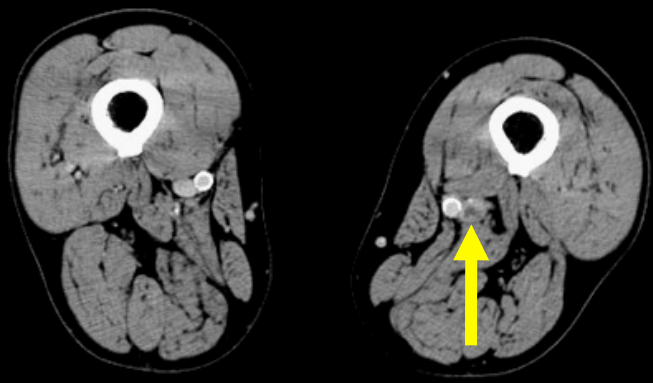
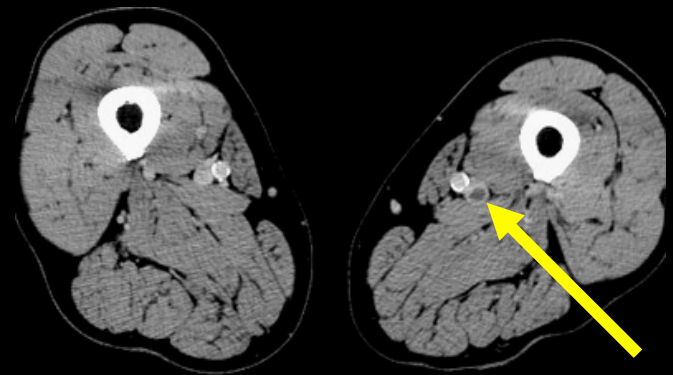
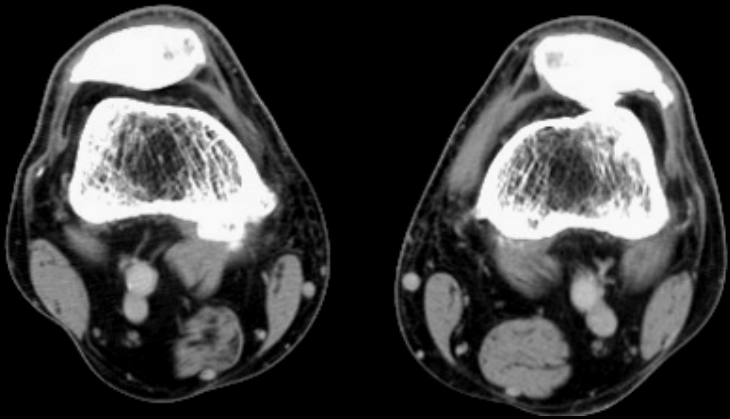


ventilation nébulisation de colloïdes marqués au ^{99m}Tc

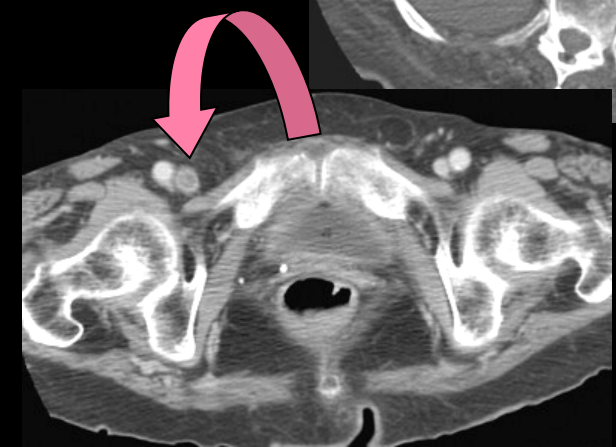
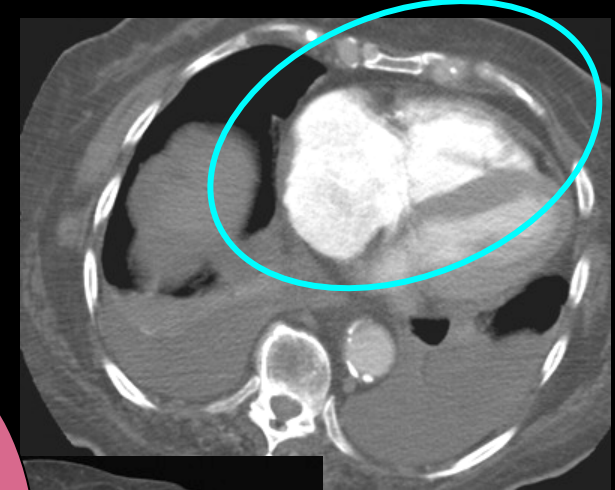
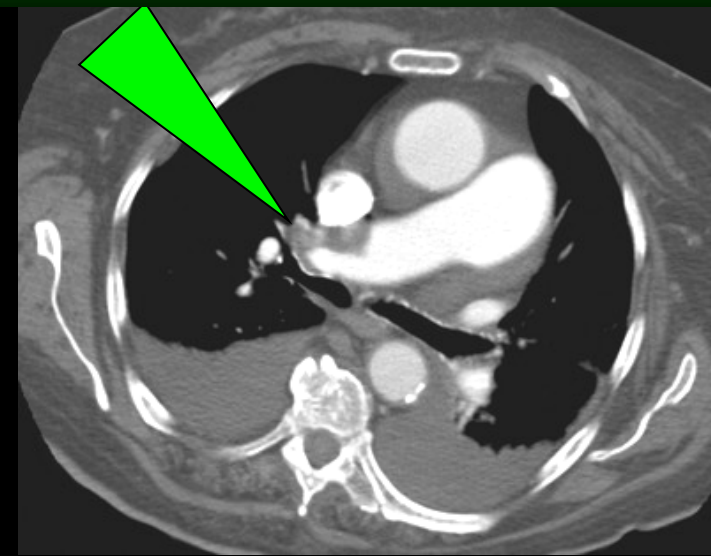


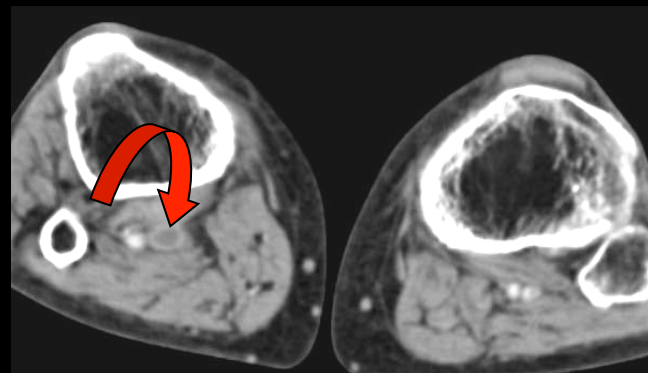
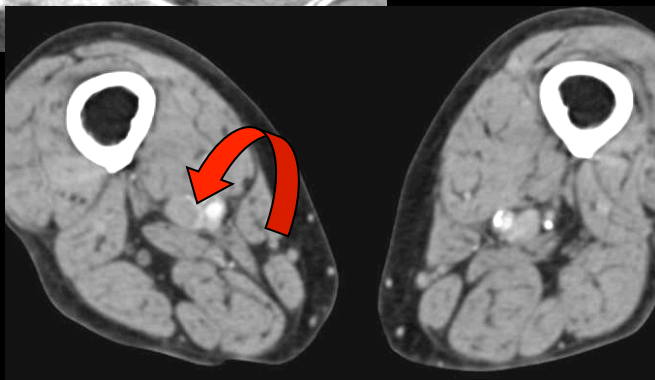
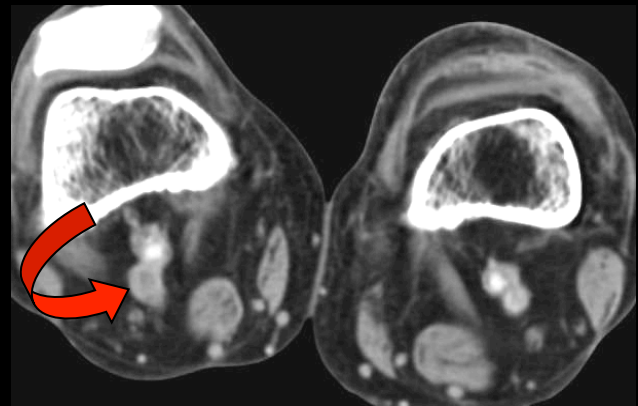
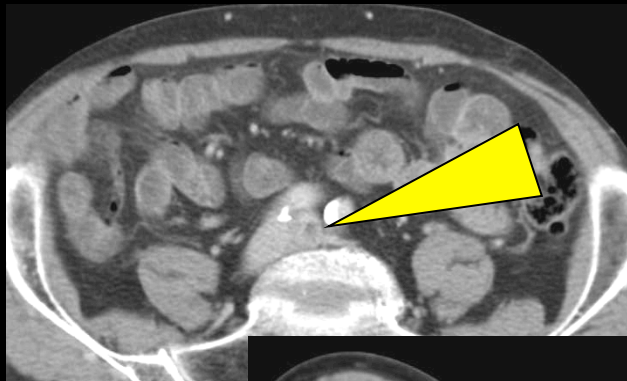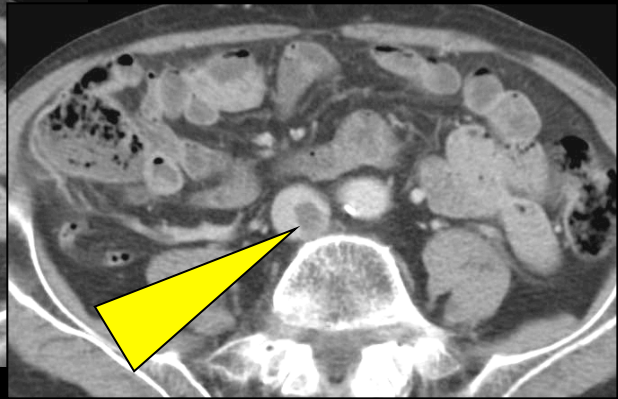
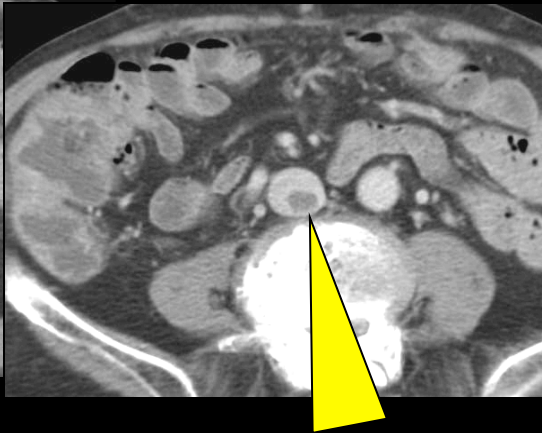
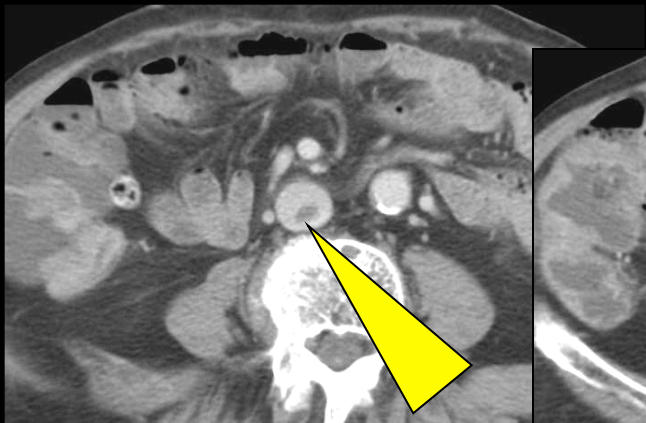
perfusion injection intra veineuse d'albumine marquée au ^{99m}Tc

L'idéal : bilan CT "tout en un" de la maladie veineuse thrombo-embolique !!!



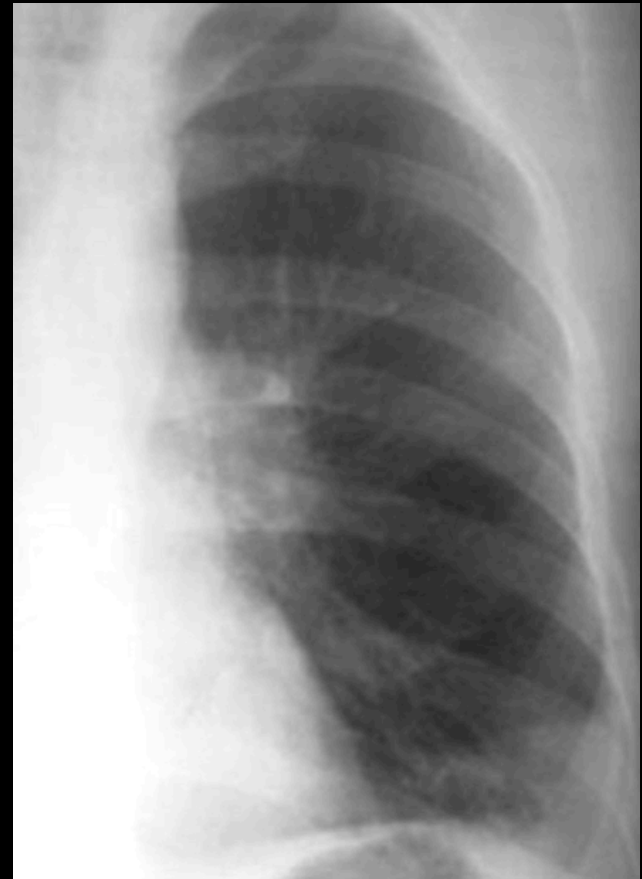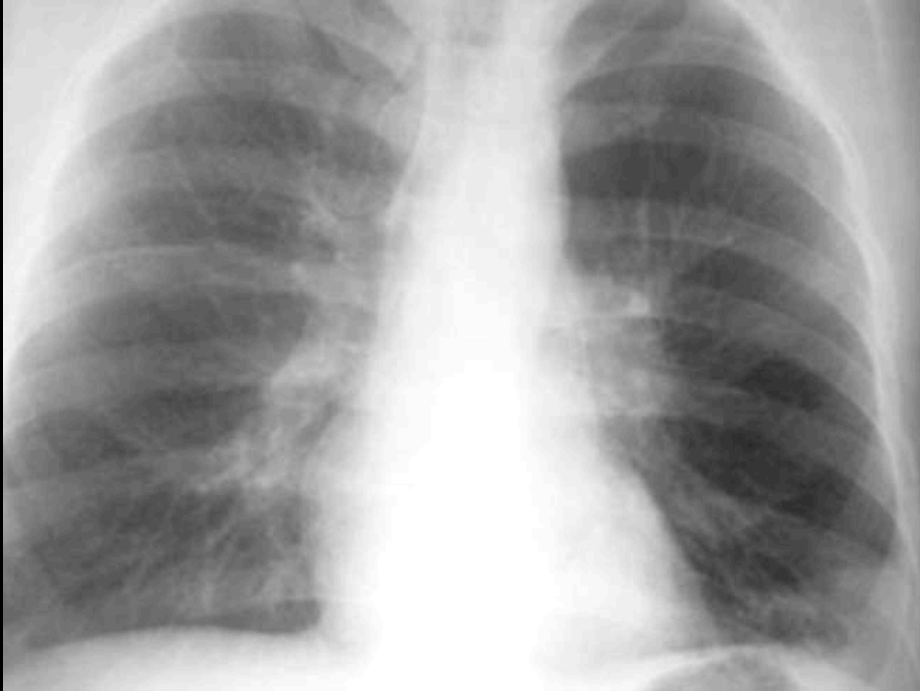Thrombose veineuse profonde des MI





EP centrale « en selle » ; thrombus flottant de la VCI ; thrombophlébite jambière

Chez notre patiente, le cliché thoracique suivant est pratiqué :



1 quelle(s) est (sont) les anomalies à retenir , dans un contexte de forte suspicion clinique d'embolie pulmonaire



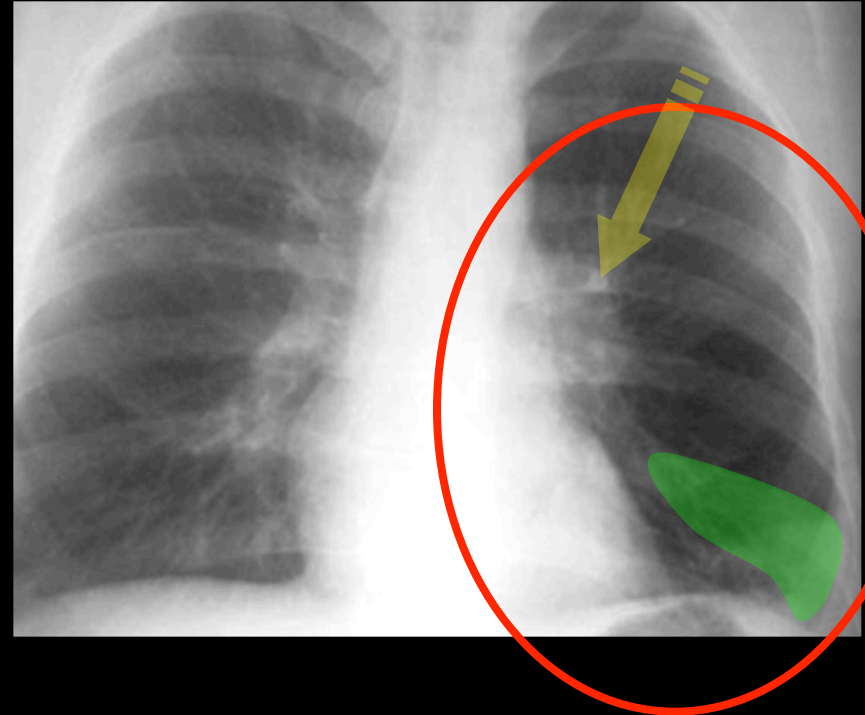
-les signes de l'embolie pulmonaire sur le cliché thoracique sont **peu sensibles et non spécifiques** :

.hyperclarté basale avec raréfaction des images vasculaires (oligémie)= **signe de Westermark** + grosse artère pulmonaire amputée (**signe de Fleischner**)

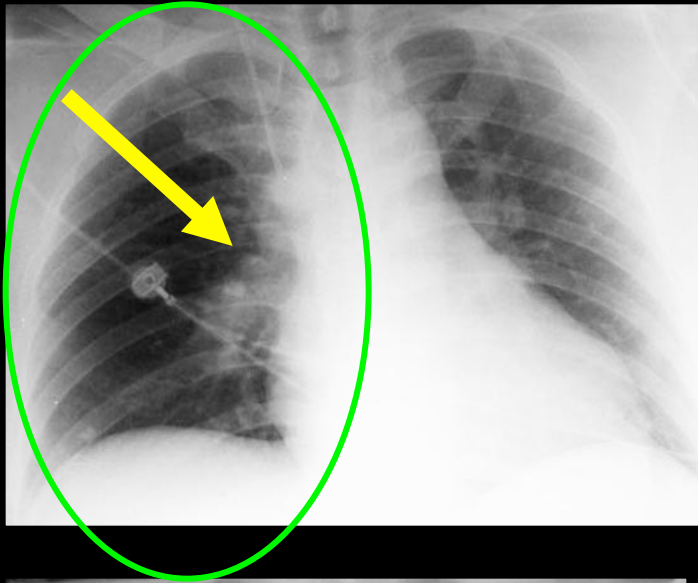
.surélévation de l'hémicoupe diaphragmatique

.épanchement pleural de faible abondance (**signe de Zweifel**)

.opacité triangulaire à base pleurale tournée vers le hile (**signe ou bosse de Hampton**): hémorragie alvéolaire ou infarctus pulmonaire



autres exemples



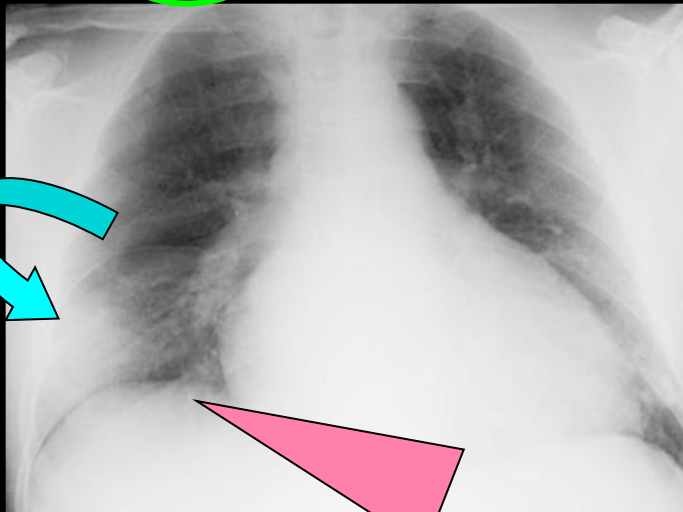
.**signe de Westermark**

.**signe de Fleischner**

.**surélévation de l'hémicoupe diaphragmatique**

.**épanchement pleural de faible abondance (signe de Zweifel)**

.**signe ou bosse de Hampton : hémorragie alvéolaire ou infarctus pulmonaire**



2. A quel(s) examen(s) d'imagerie peut-on faire appel pour confirmer le diagnostic ? Indiquer pour chacun le niveau de valeur diagnostique, l'accessibilité, les risques, les contre-indications.

-D-Dimères

VPP 0 VPN +++

-scintigraphie ventilation/perfusion + échodoppler veineux des membres inférieurs

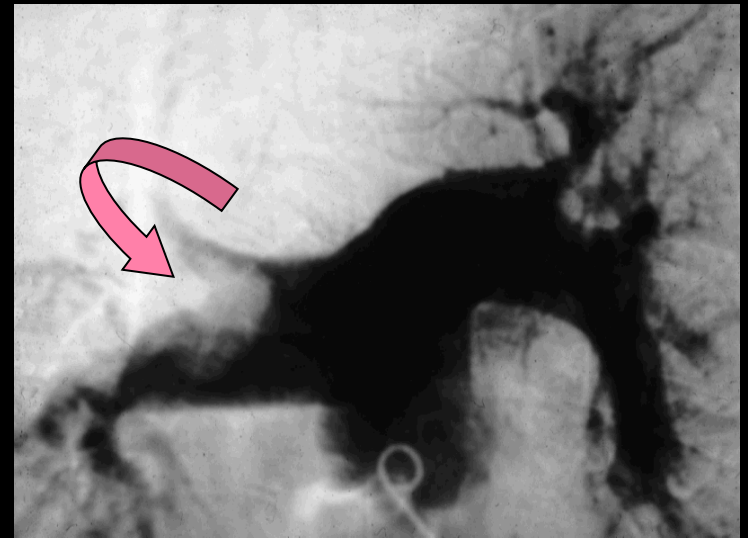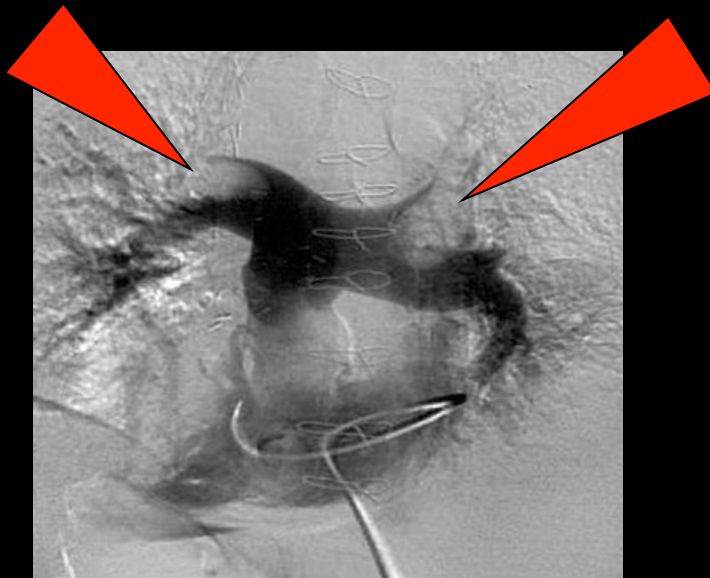
-angio scanner pulmonaire (volumique, ~~spirale,~~ hélicoïdal, multicanaux, matriciel,....)

~~**-angiographie pulmonaire**~~

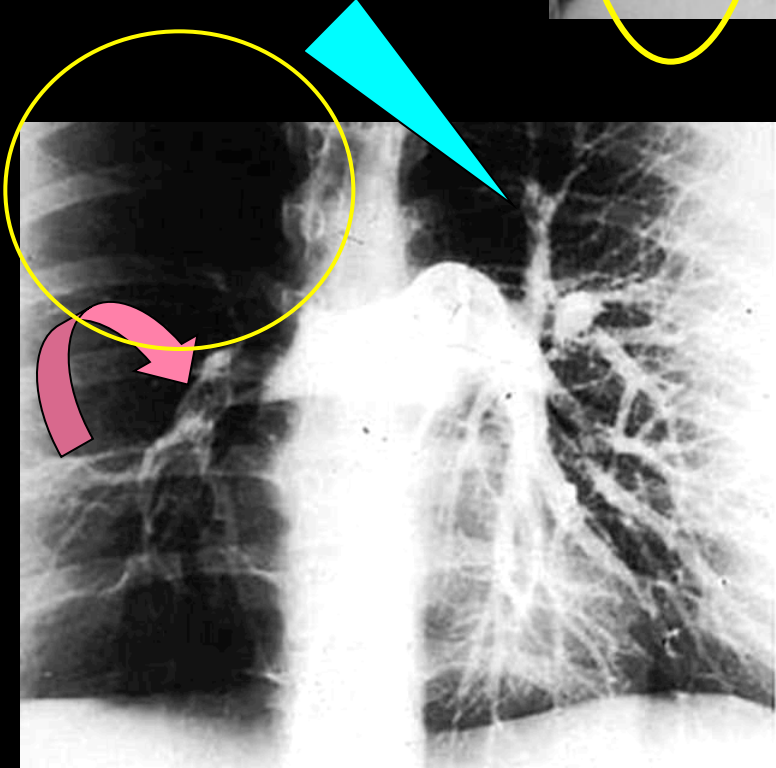
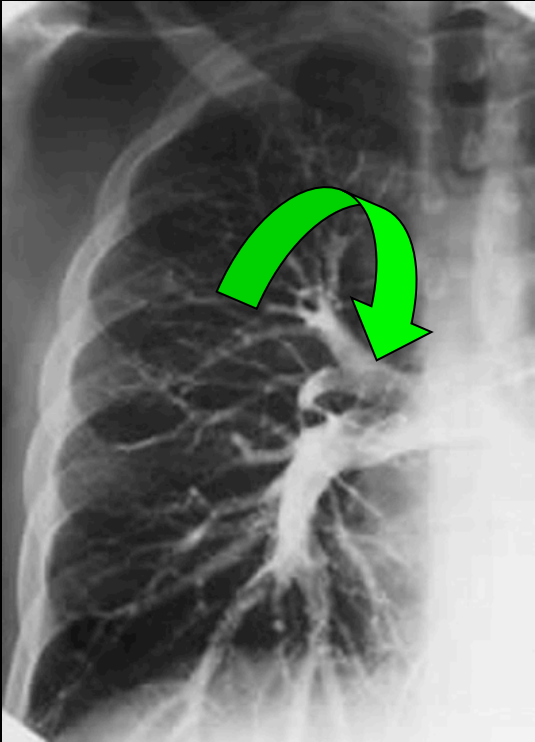
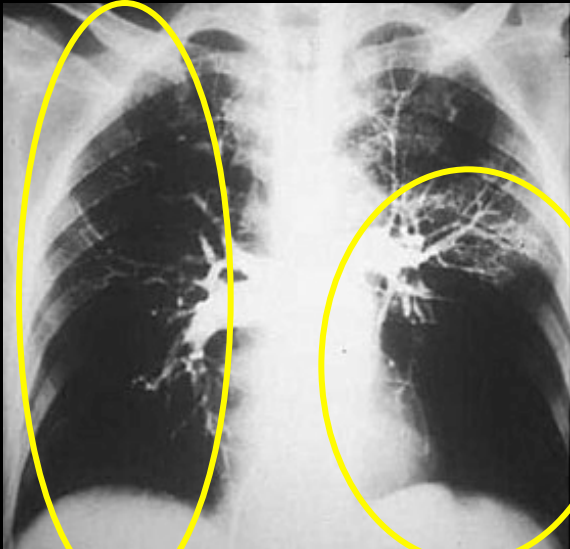
3. Y-a-t-il encore une place pour l' **angiographie pulmonaire**



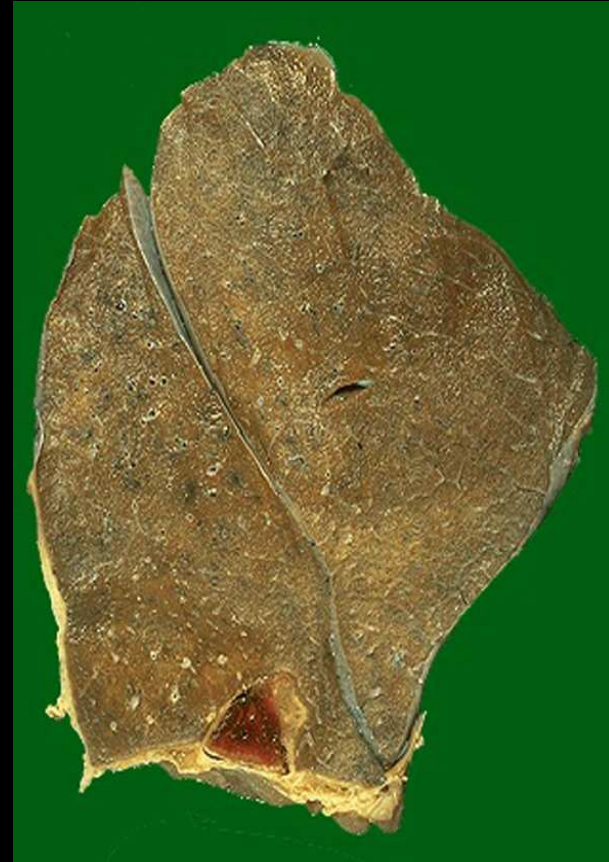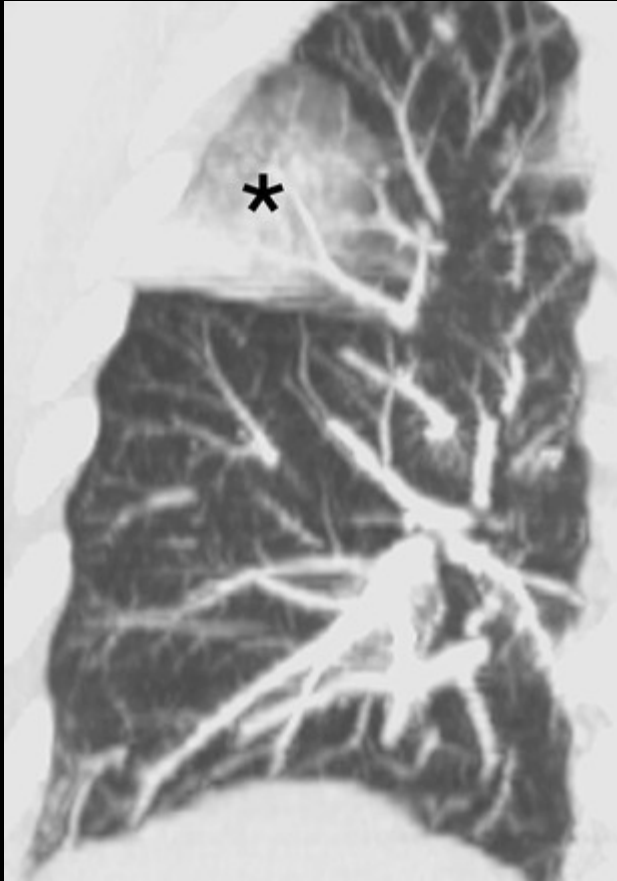- .examen de référence dont on ne parle plus guère que dans la littérature dite scientifique
- .théoriquement indiquée pour confirmer une forme centrale grave lorsqu'on ne dispose pas d'un scanner correct
- .peut avoir un intérêt pour un bilan précis pré chirurgical (surtout si l'angioCT est insuffisant)



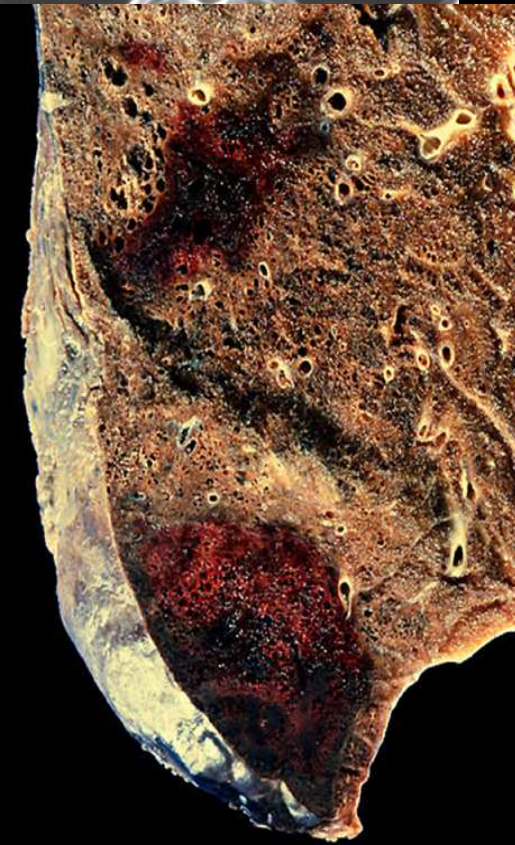
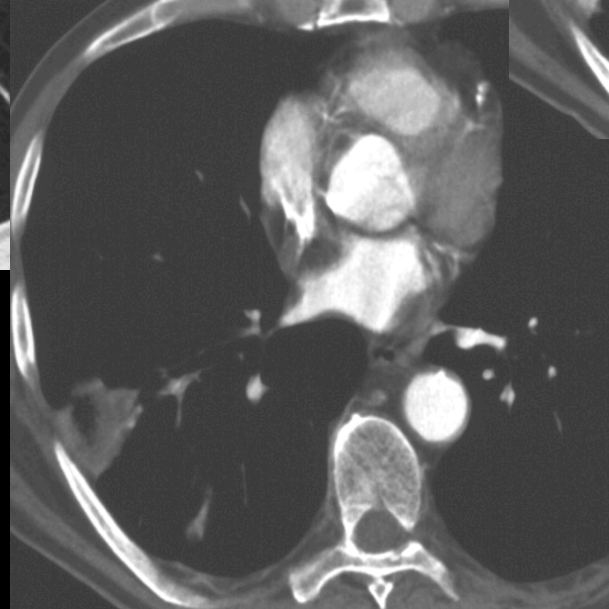
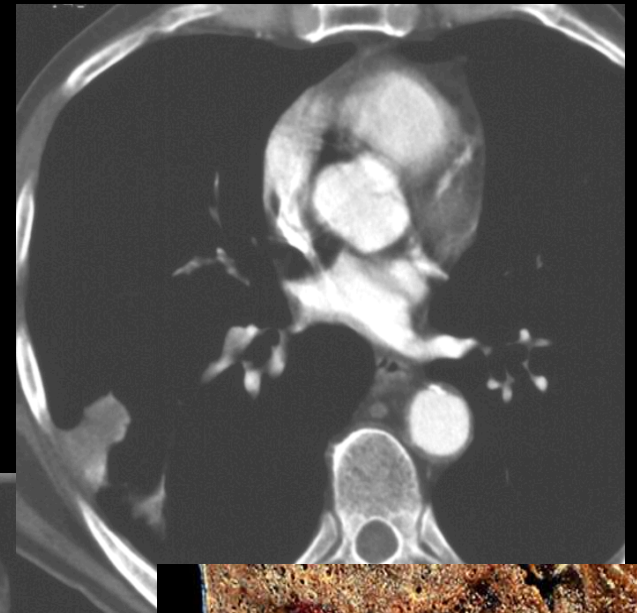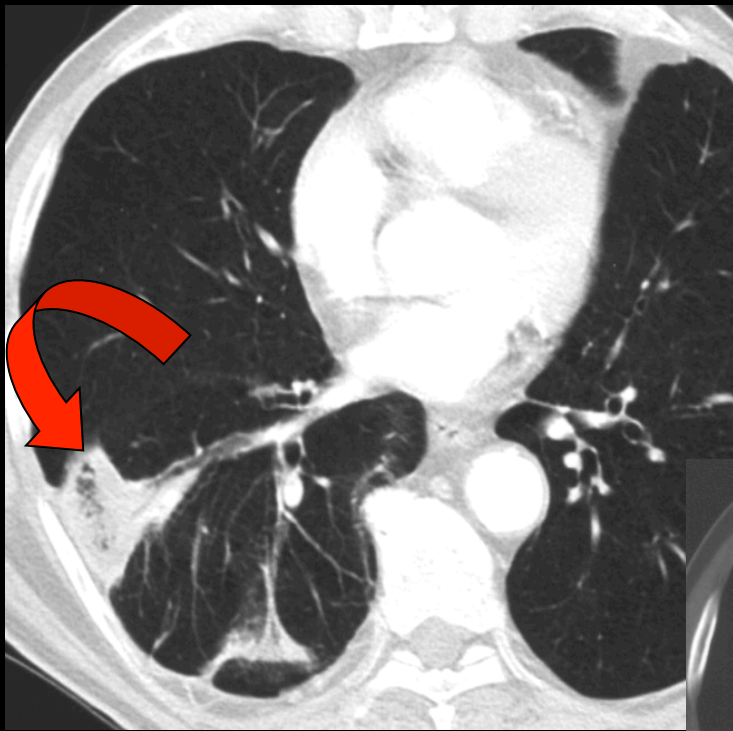
...ou pour préciser des atteintes distales
(il faudrait alors des cathétérismes
sélectifs des branches des artères
pulmonaires.....)




4. A quoi peut correspondre une opacité segmentaire triangulaire à base pleurale, observée dans un contexte évocateur d'embolie pulmonaire



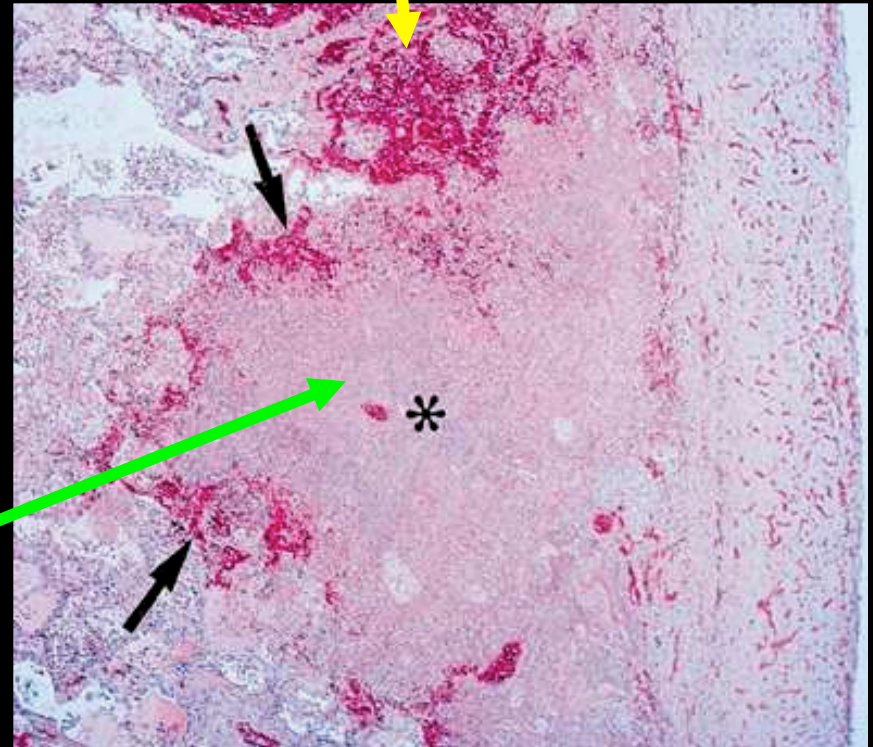
EP ; précocément hémorragie alvéolaire d'origine artérielle bronchique : crachats hémoptoïques



Infarctus de Laënnec; apparition retardée,
résorption par la périphérie
Douleurs " pleurales ", réaction liquidienne

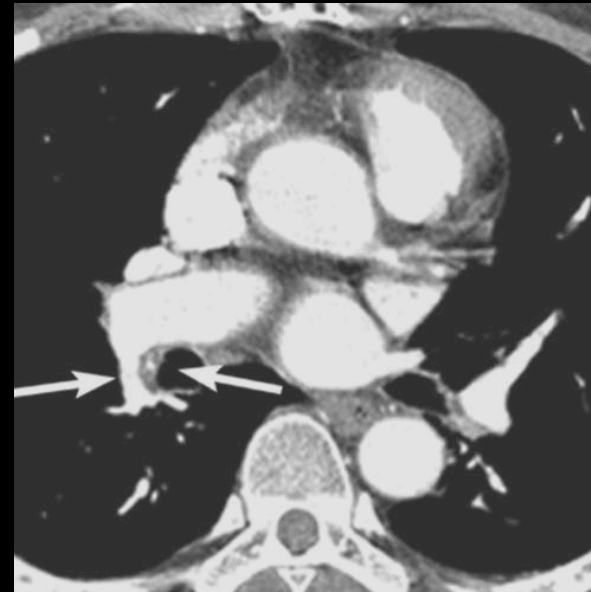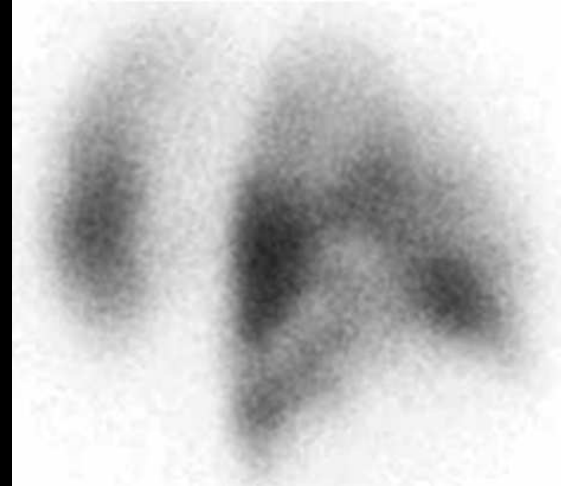
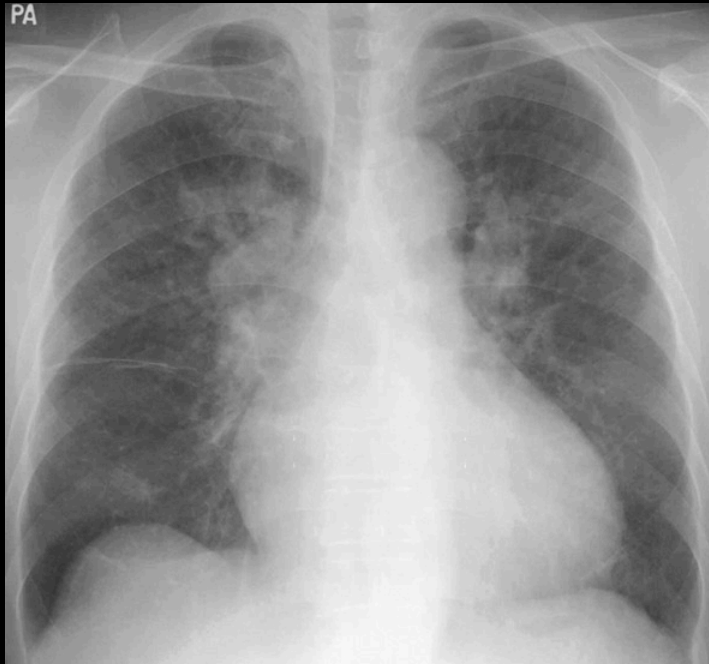


hémorragie alvéolaire



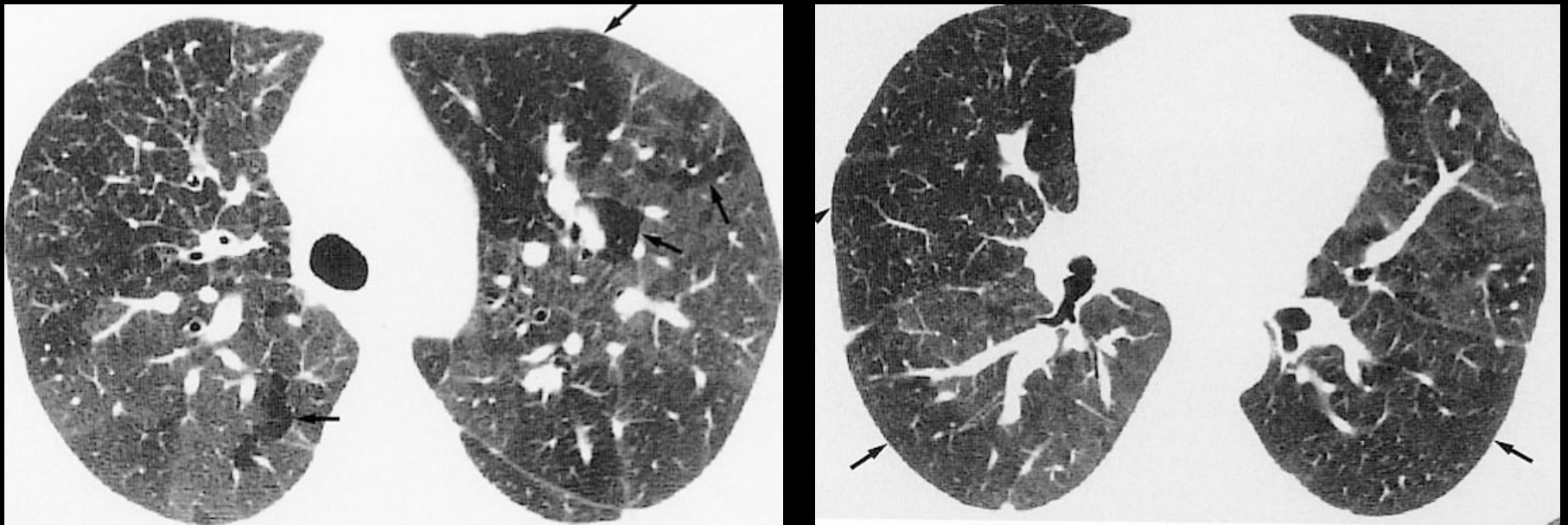
**infarctus = nécrose
ischémique**

5. Comment reconnaître un cœur pulmonaire chronique post-embolique ?



**CPC post-
embolique**

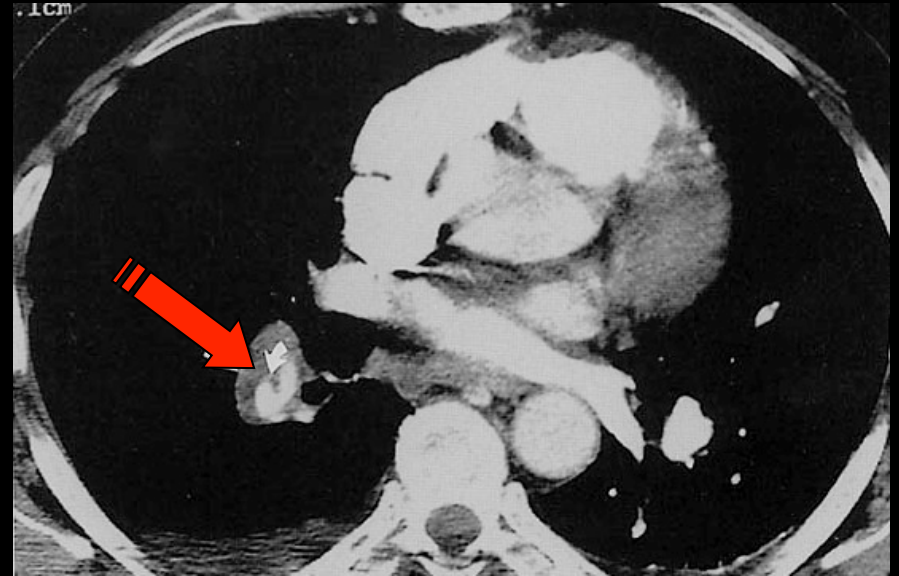
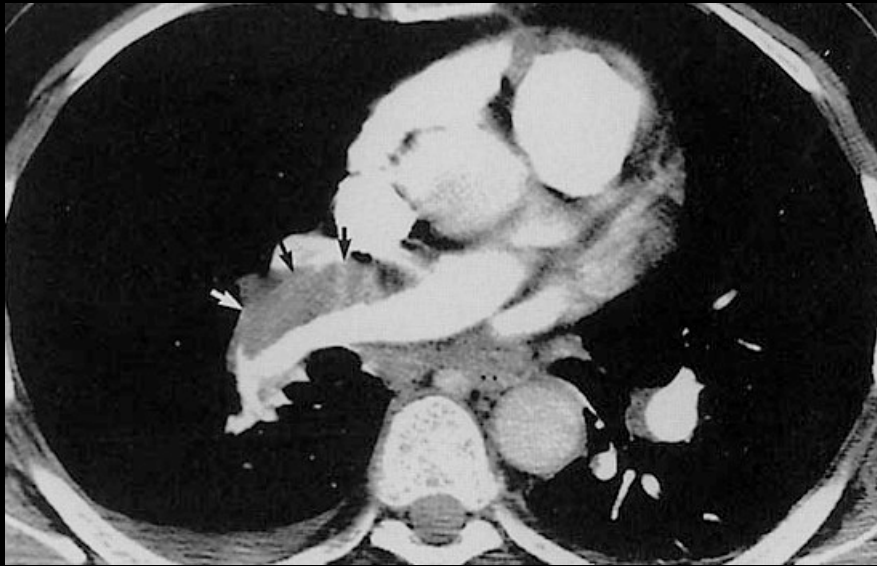
-au **CT** les anomalies sont souvent assez caractéristiques pour suggérer le diagnostic : aspect de **perfusion en mosaïque**



EP chronique

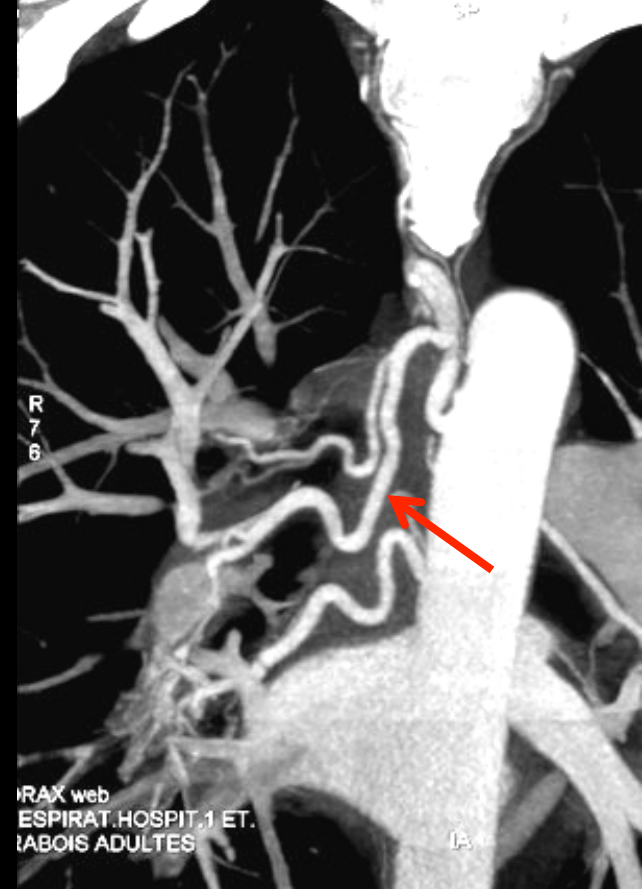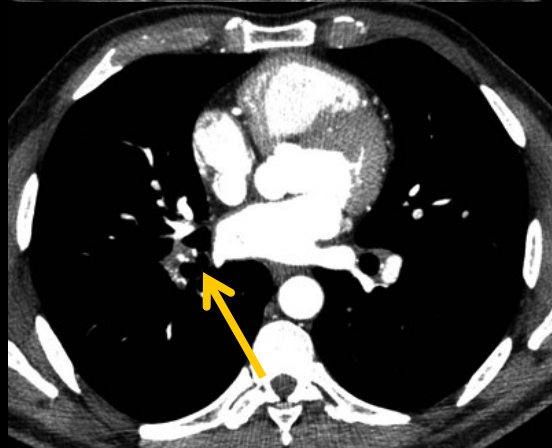
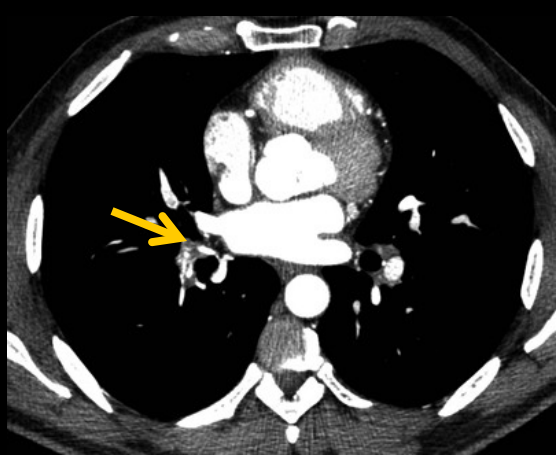
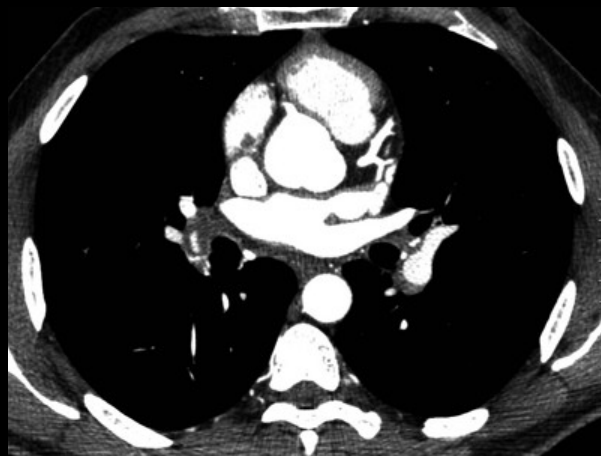
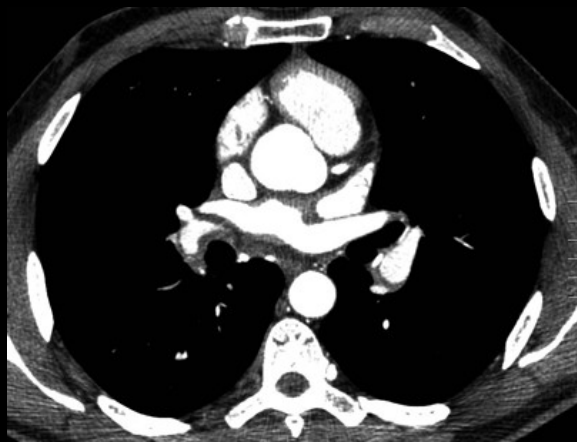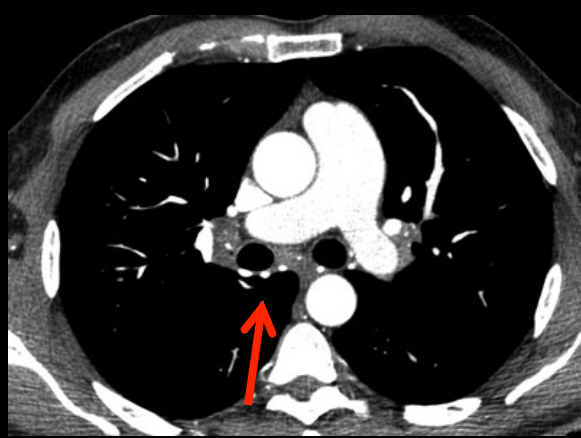
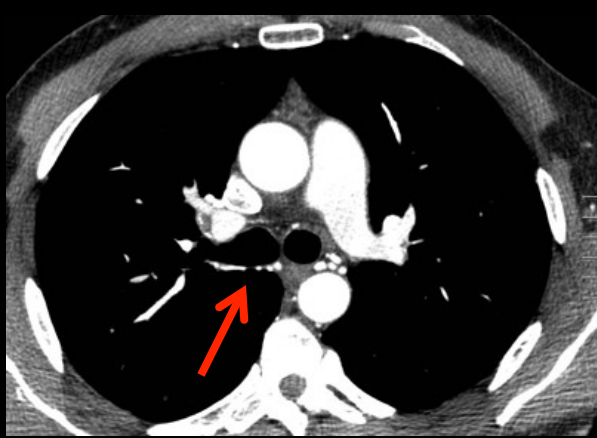
zones d'atténuation réduite (flèches) avec vaisseaux de calibre réduit

-la fréquence est d'environ **13% des EP** ; le CPC post-embolique s'observe plus particulièrement **après des embolies étendues à la phase initiale** .



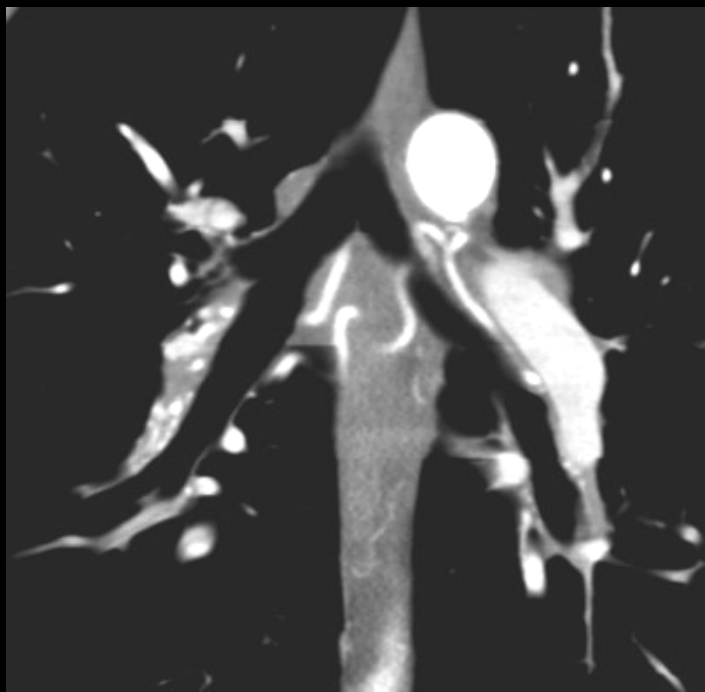
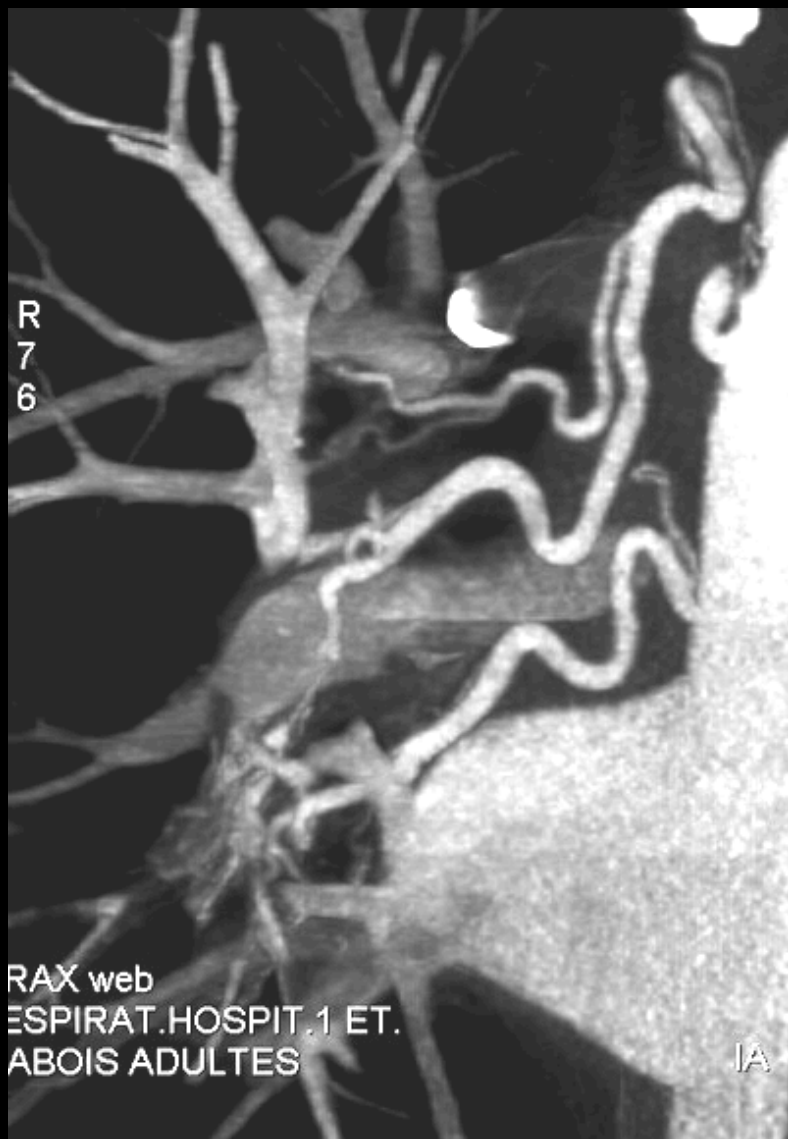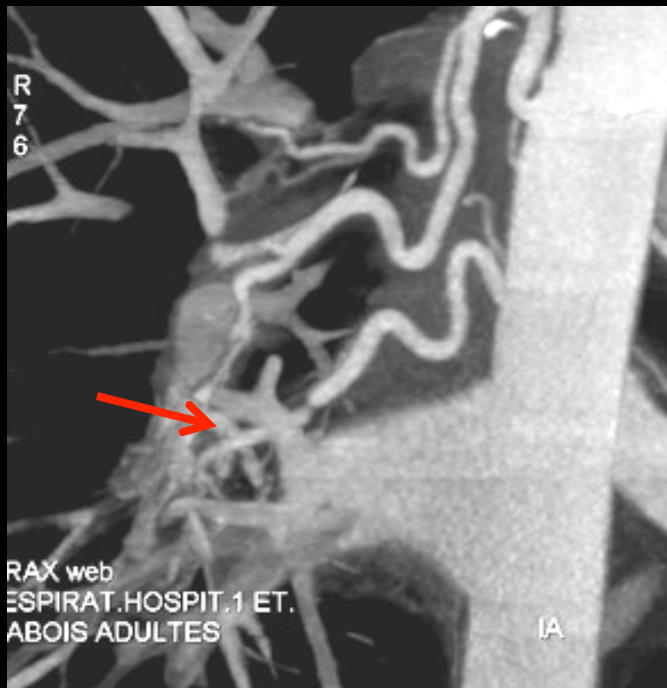
EP chronique

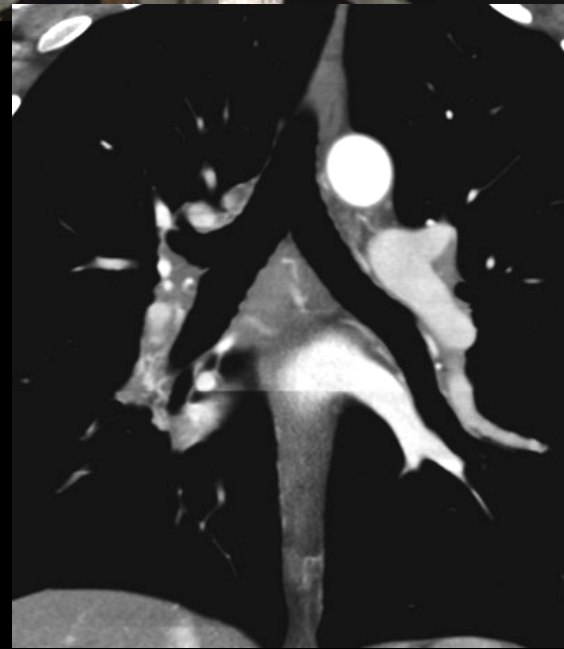
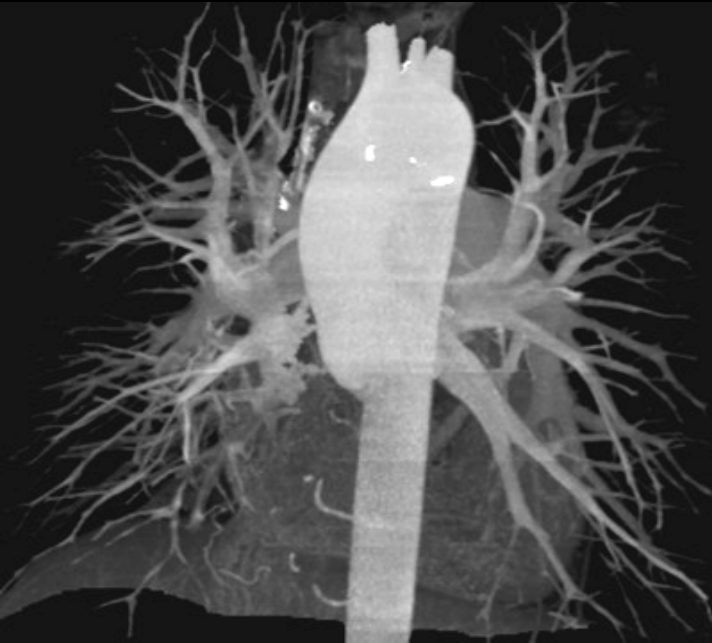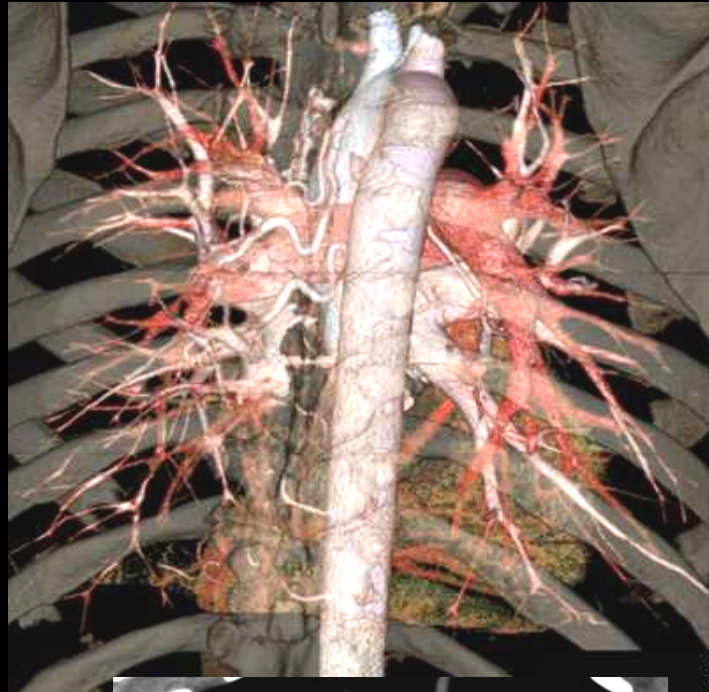
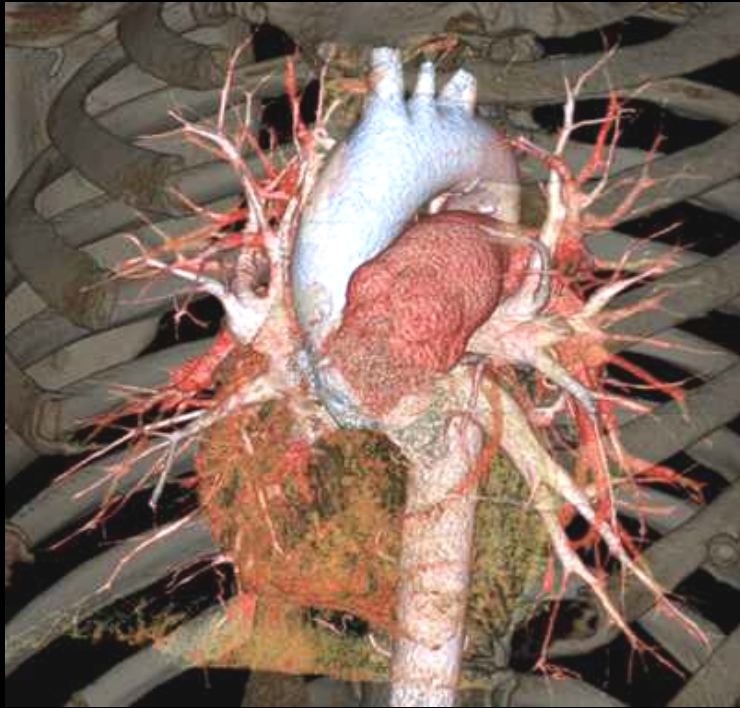
Défaut de remplissage excentré de la branche artérielle lobaire inférieure droite avec **cloison incomplète (web)**

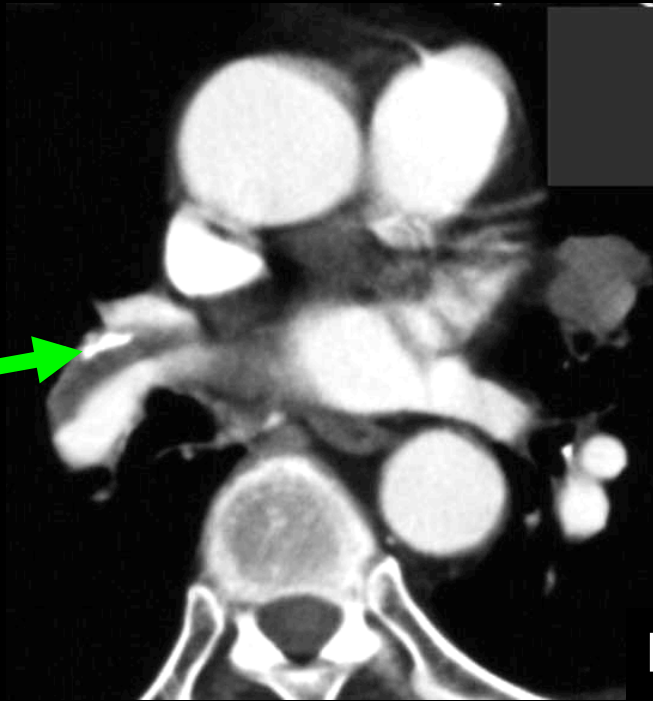
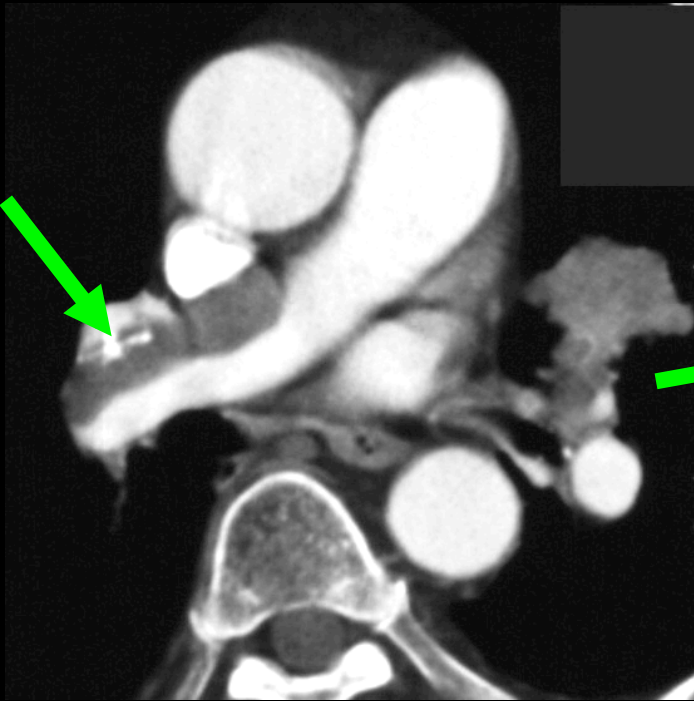


EP chronique :

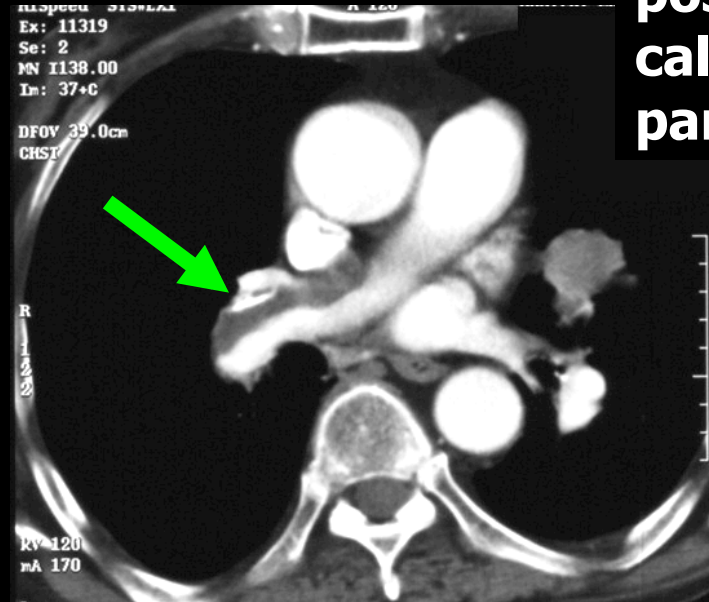
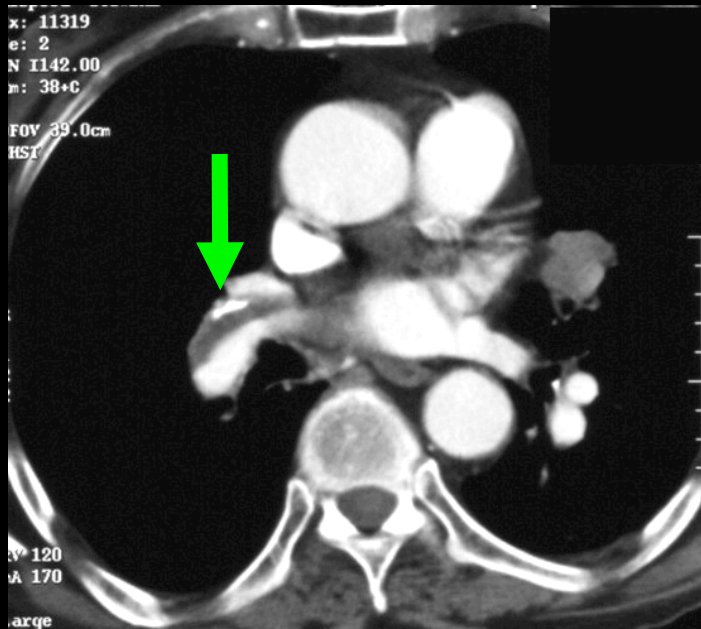
Défaut de remplissage excentré de la branche artérielle lobaire inférieure droite avec **cloisons (web)**
Développement d'une circulation de vicariance systémique +++++

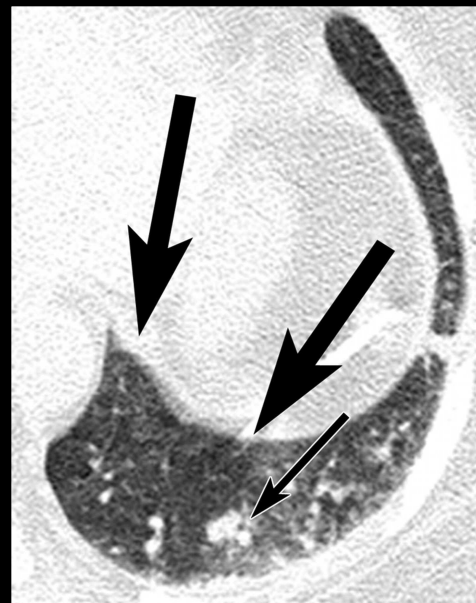
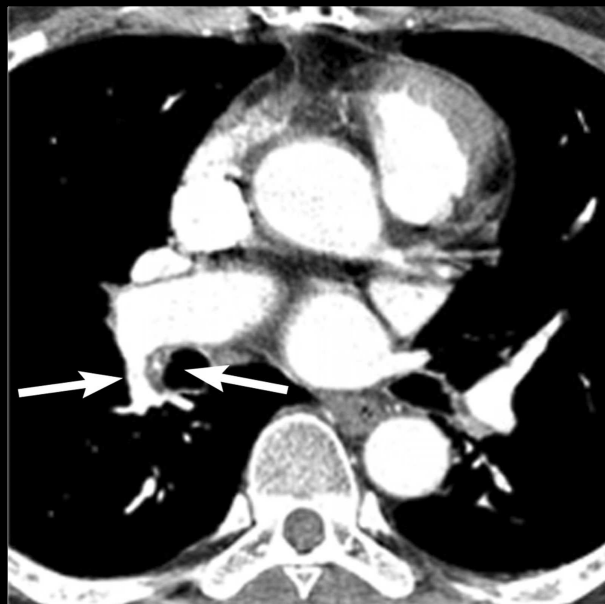
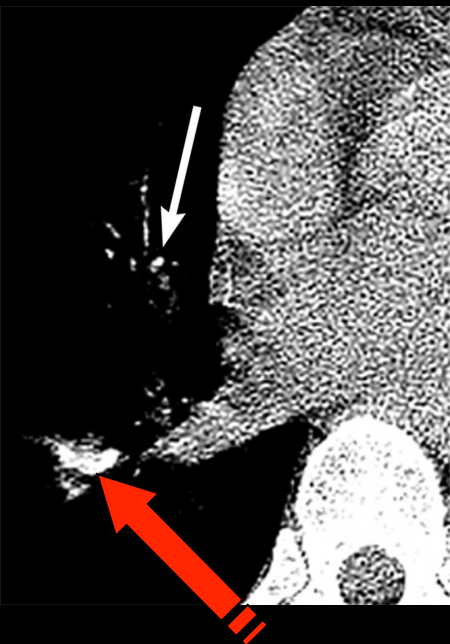




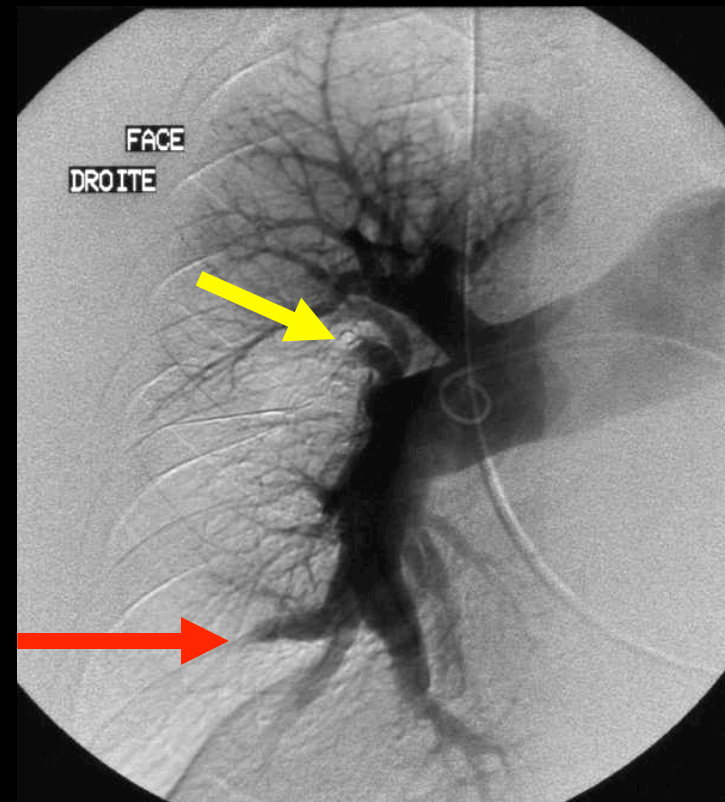
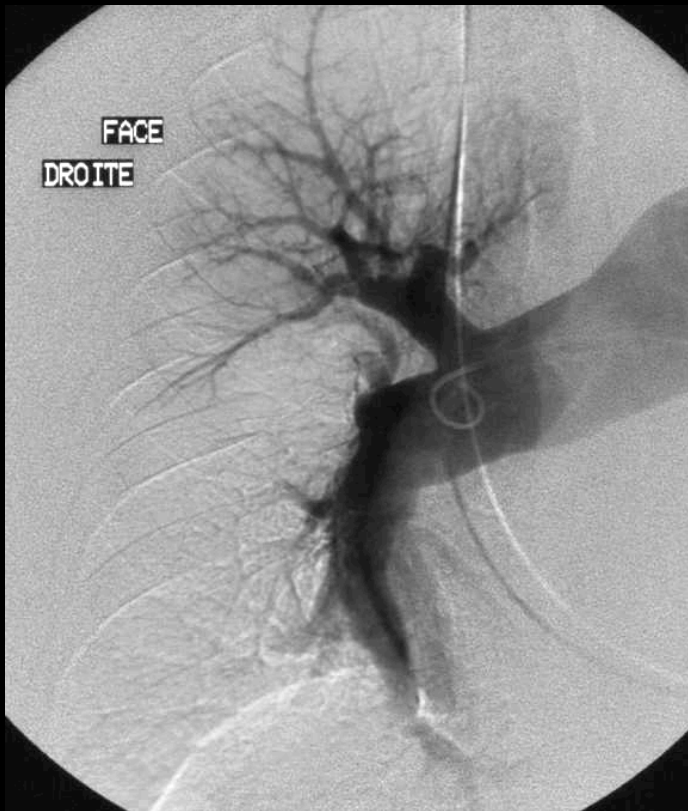
**HT pulmonaire
post embolique
calcification
pariétale**



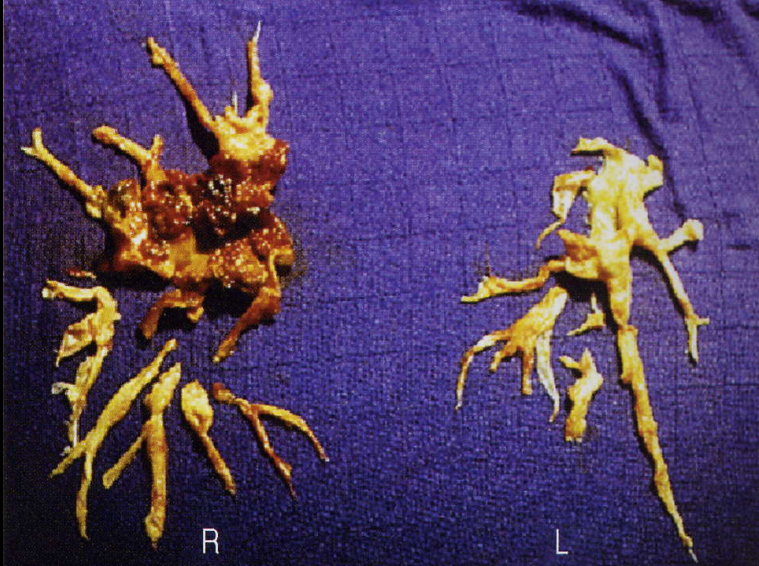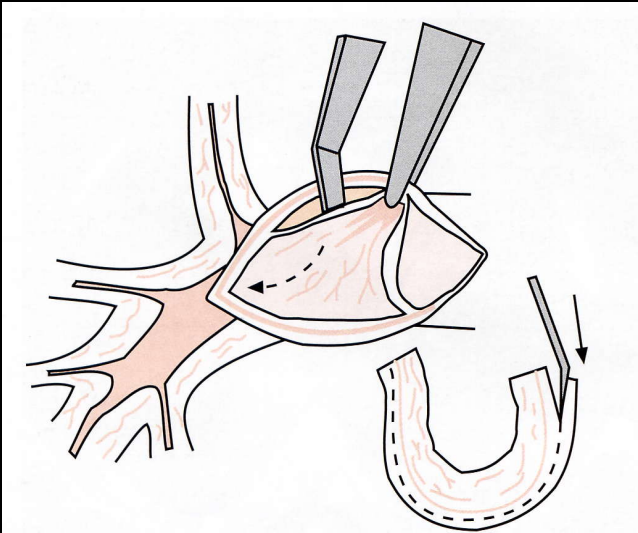
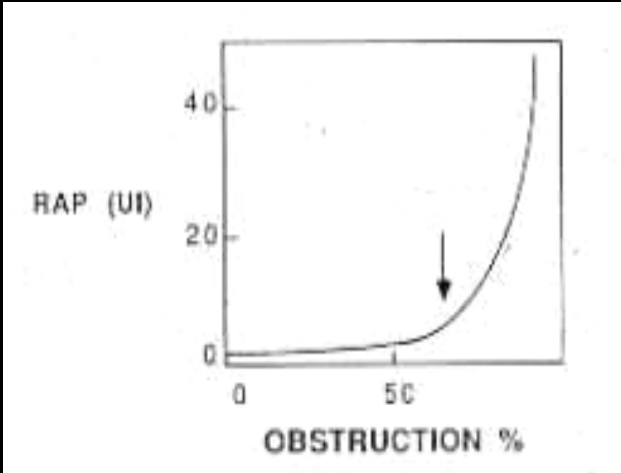
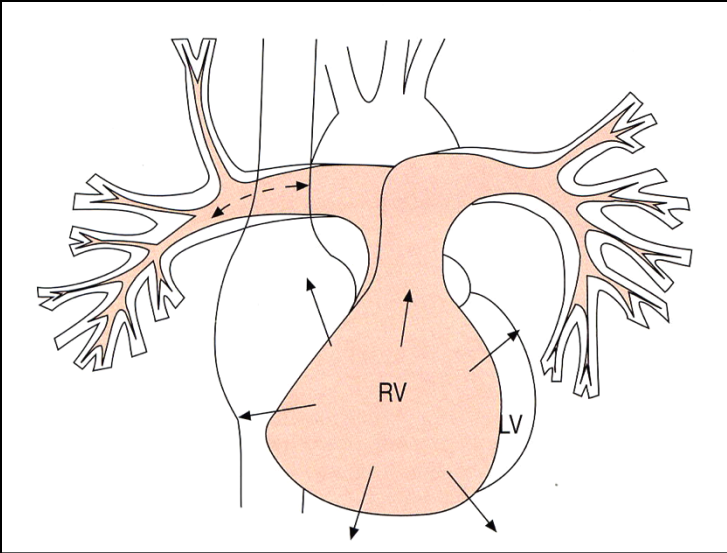


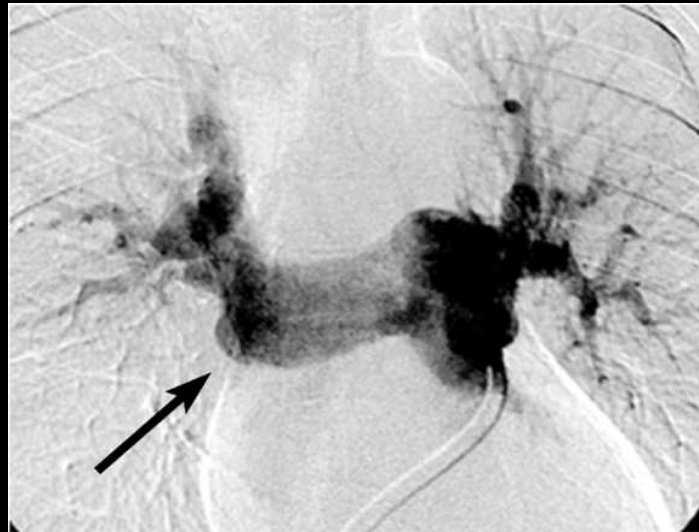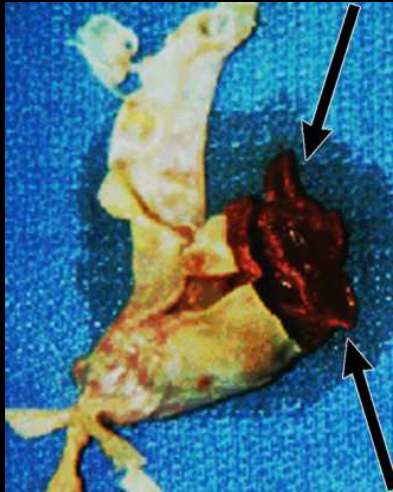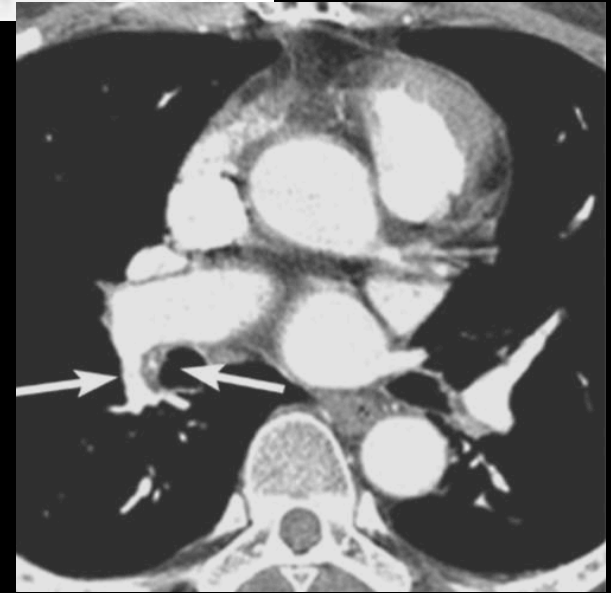
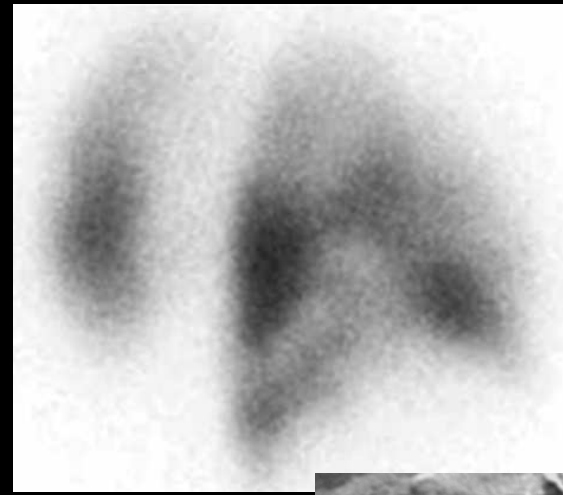
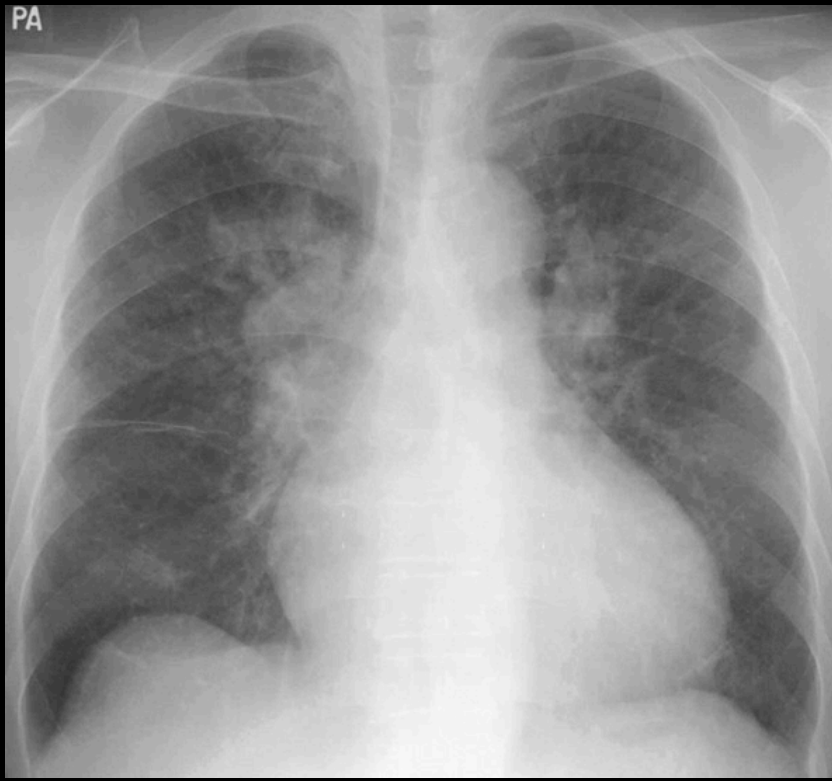
**HT pulmonaire post embolique
thrombus calcifié endoluminal**

-en **angiographie** on peut observer des rétrécissements serrés brutaux , des **obstructions complètes**, des bandes ou des webs, des **irrégularités** intimales et des **sacculations**, la présence de **vaisseaux effilés** traduisant une fibrose pariétale ou une recanalisation incomplète en relation avec des épisodes emboliques anciens. Les **rétrécissements brutaux** des troncs proximaux sont également de bons signes d'EP chronique



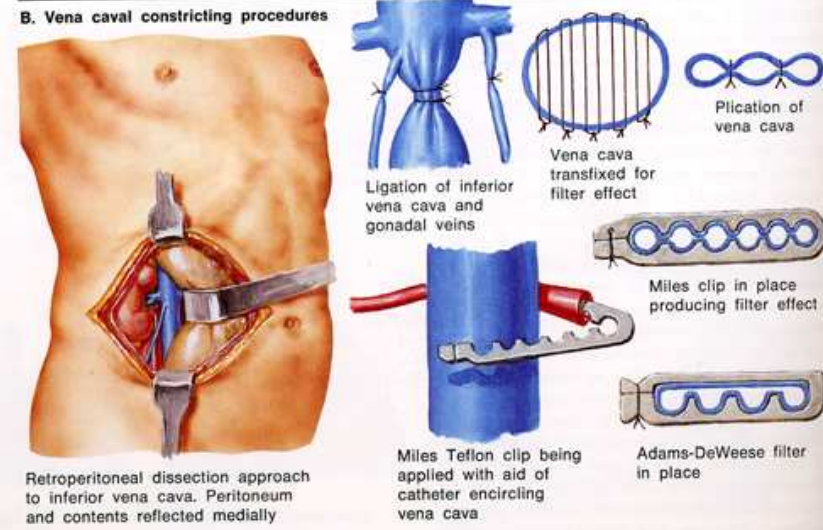
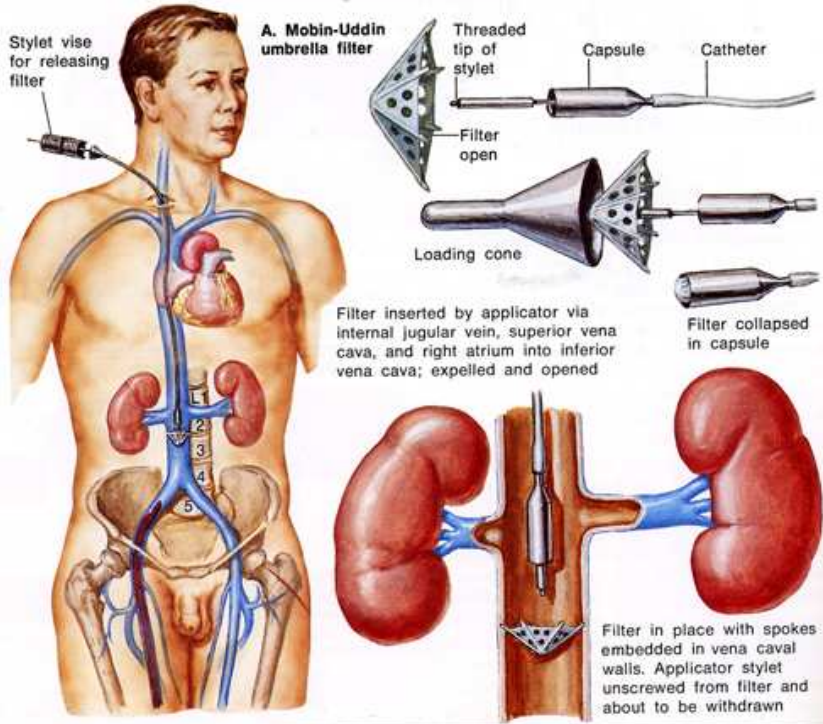
6. Traitement chirurgical du cœur pulmonaire chronique post-embolique : l'endartériectomie de l'artère pulmonaire et de ses branches





**autre exemple de
traitement
chirurgical de CPC
post-embolique**

traitement préventif du cœur pulmonaire aigu ou chronique : clips et filtres de la veine cave inférieure



Indications du filtre cave

POSE A TITRE DEFINITIF

Thromboses veineuses ou embolie pulmonaire, contre-indication au anti-coagulants ou difficiles à traiter aux anti-coagulants.
Lorsque le traitement anti-coagulant ne suffit pas à prévenir l'embolie pulmonaire récidivante.

Chez les patients ayant une thrombose veineuse profonde sous anti-coagulants et développant une complication nécessitant l'arrêt du traitement anti-coagulant.

Chez les patients ayant une embolie pulmonaire récidivante chronique, associée à une hypertension pulmonaire et un cœur pulmonaire.

A la suite d'un épisode d'embolie pulmonaire massive.

POSE A TITRE TEMPORAIRE

Chez les patients dont le risque thrombo-embolique est jugé temporaire:

Indications Thérapeutiques

- patients présentant des contre-indications au traitement anti-coagulant avec un risque thrombo-embolique (pendant et/ou après chirurgie par exemple)
- patients présentant des complications liées au traitement anti-coagulant avec une maladie thrombo-embolique
- patients présentant des échecs ou des insuffisances du traitement anti-coagulant devant une maladie thrombo-embolique:
 - * inefficacité temporaire du traitement face à une embolie pulmonaire grave
 - * récurrence embolique sous traitement efficace

Indications préventives

Patients à haut risque thrombo-embolique

- patients avec antécédents thrombo-emboliques graves
- poly-traumatisés immobilisés présentant des facteurs de risque multiples
- patients devant subir une chirurgie à haut risque thrombogène (ex chirurgie orthopédique basse, chirurgie traumatologique du bassin, des membres inférieurs, chirurgie abdomino-pelvienne)
- devant une grossesse chez une femme à risque élevé de maladie thrombo-embolique

Patients avec une maladie thrombo-embolique et un risque d' embolie pulmonaire transitoire

- thrombus frais flottant dans la veine cave inférieure et/ou la veine iliaque
- embolie pulmonaire massive avec en cas de récurrence une mortalité probable
- pendant et après une embolectomie chirurgicale ou par voie endovasculaire
- contre-indication transitoire aux anti-coagulants



7. Les embolies pulmonaires non cruoriques

embolies septiques (drogues IV)

Extravascular Sources of Pulmonary Emboli

Cotton fiber embolus (granuloma); may result from carelessly wiped needles (often seen in drug addicts)

Granulomatous vasculitis seen in heroin and amphetamine addict

Mustard seed emboli from contaminated heroin injected intravenously

Air emboli (schematic); air inadvertently introduced during IV injection

Bone marrow embolus



Fat emboli; stained with Sudan III (red)

Amniotic fluid embolus; stained to show vernix squames (red) and mucin (green). May occur (rarely) after difficult labor

May occur after fractures or bone surgery

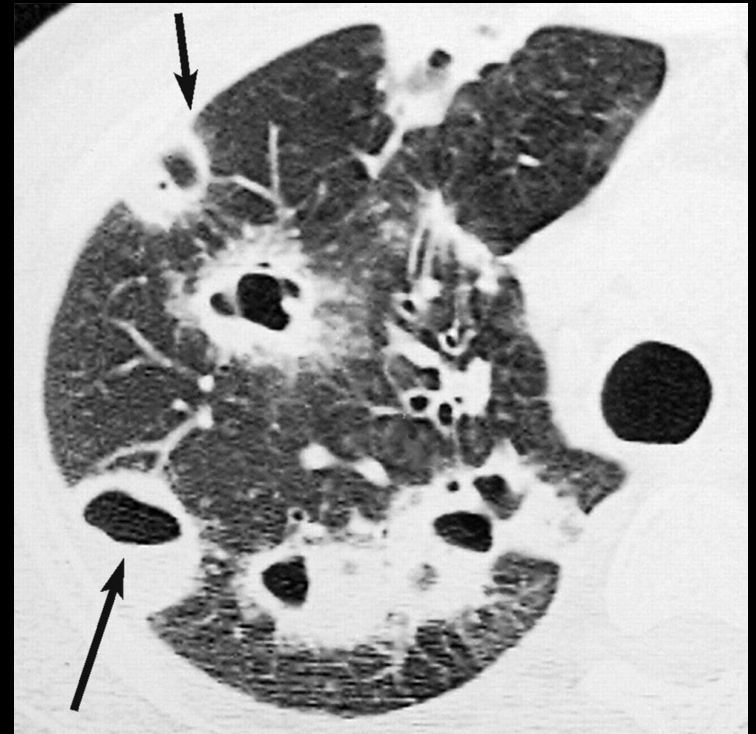
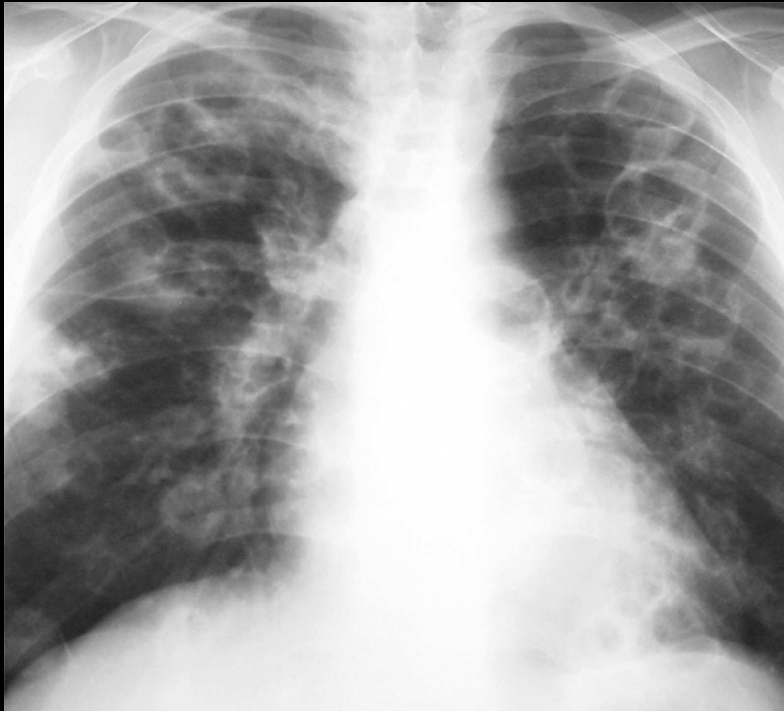embolie gazeuse

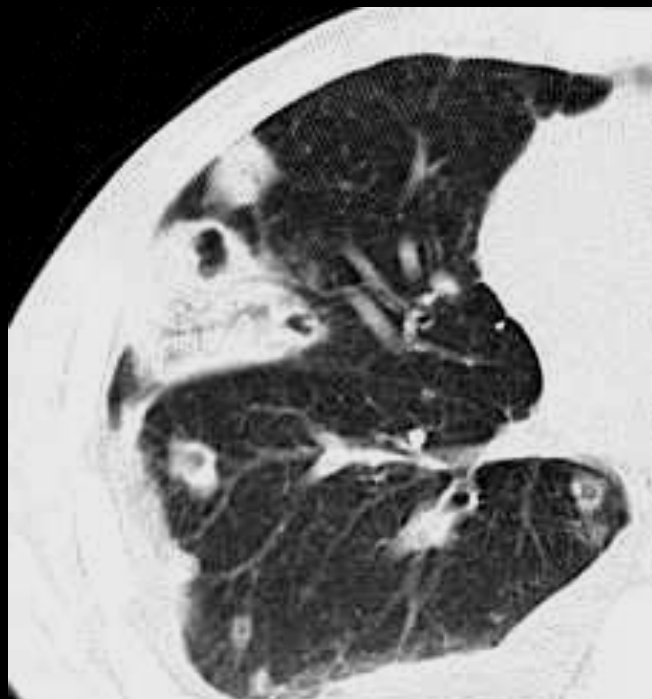
embolie graisseuse



Embolie pulmonaire septique

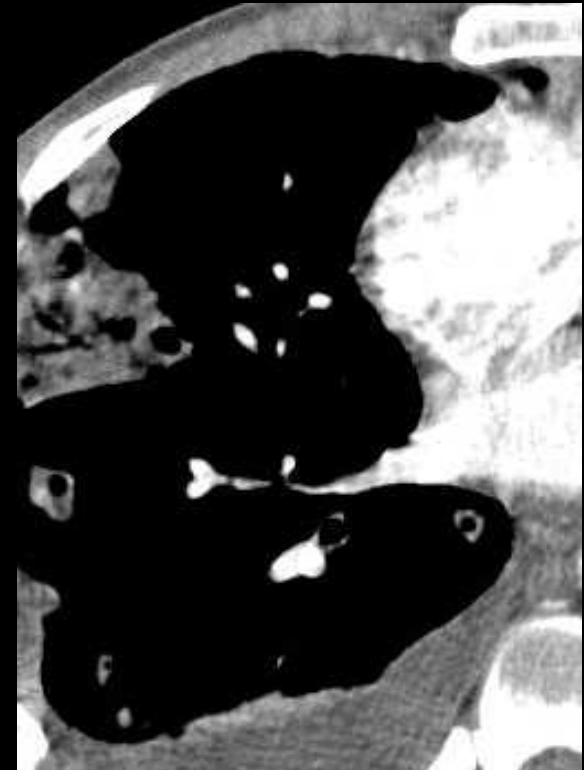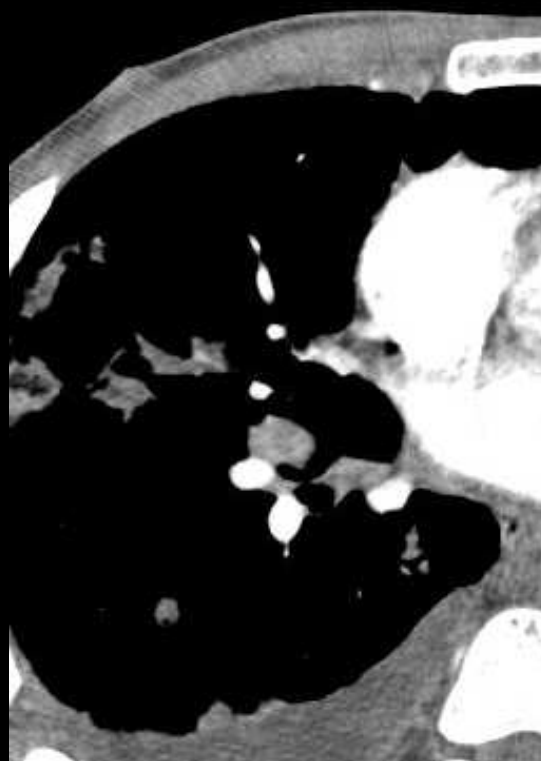
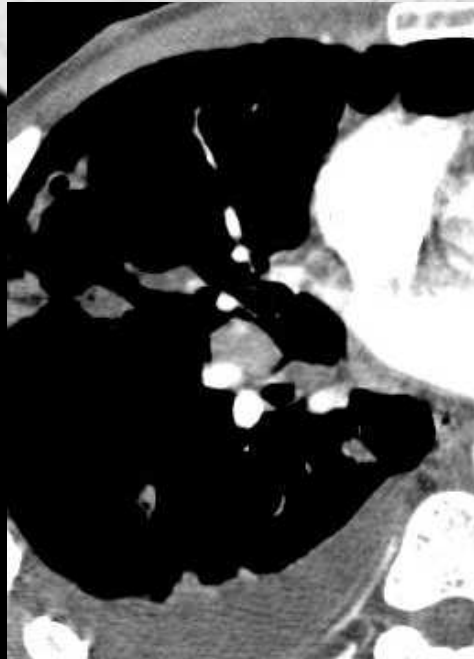
- nodules de répartition hétérogène (*sous pleuraux et aux lobes inf.*)
 - contours flous,
 - excavation fréquente (*staphylocoques++*)
 - tailles multiples (*embolies répétées*)
- « feeding vessel sign »





Etiologies :

endocardite tricuspidiene, alcoolisme, infections cutanées, immunodéficience (surtout lymphome), corps étrangers intra cardiaques (cathéters, pace-makers)

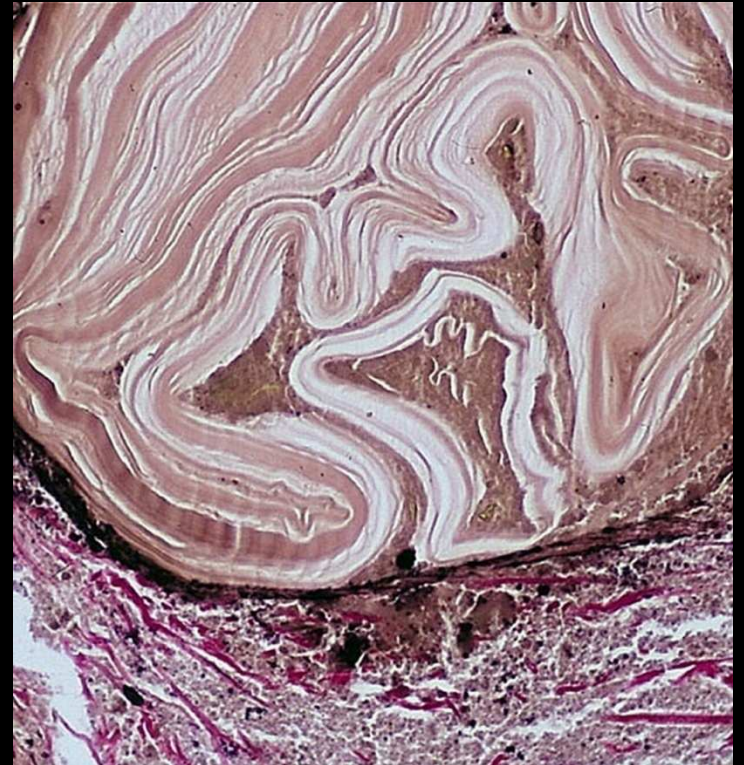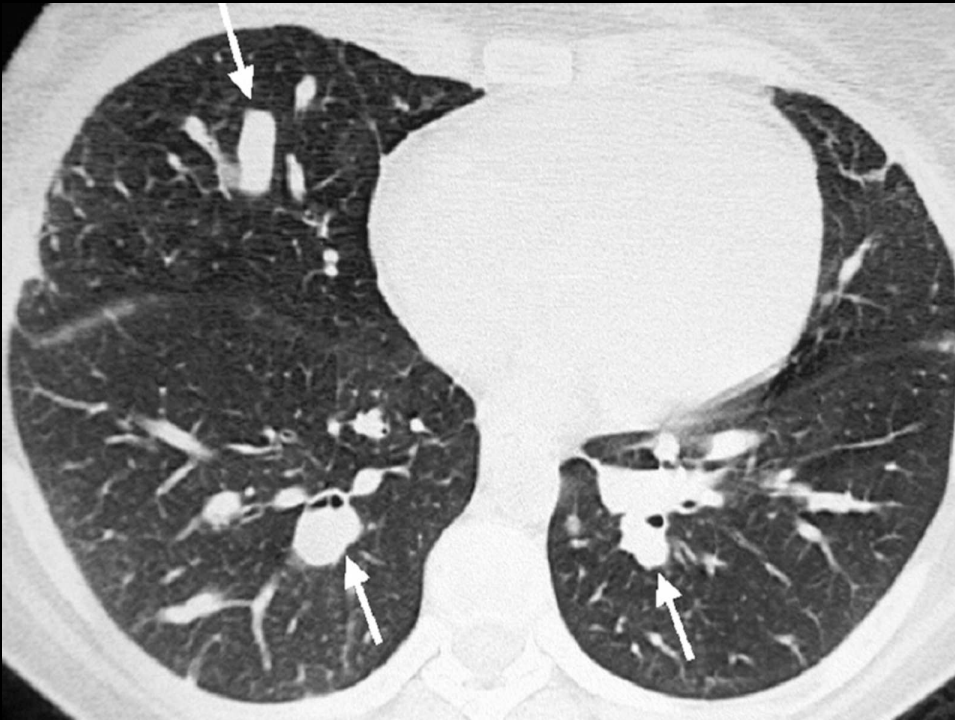


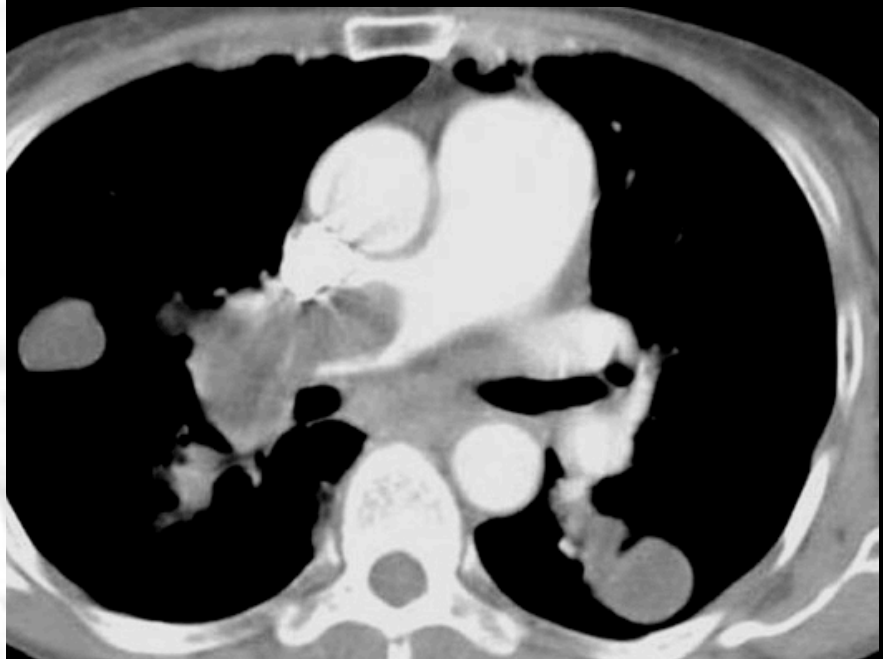
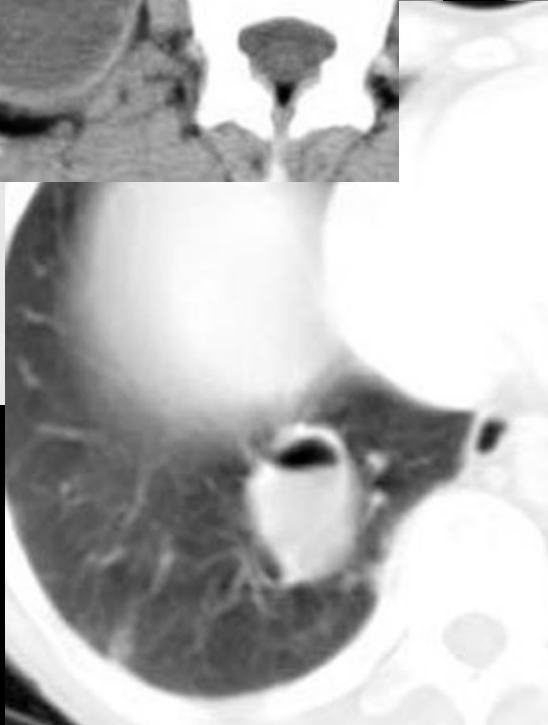
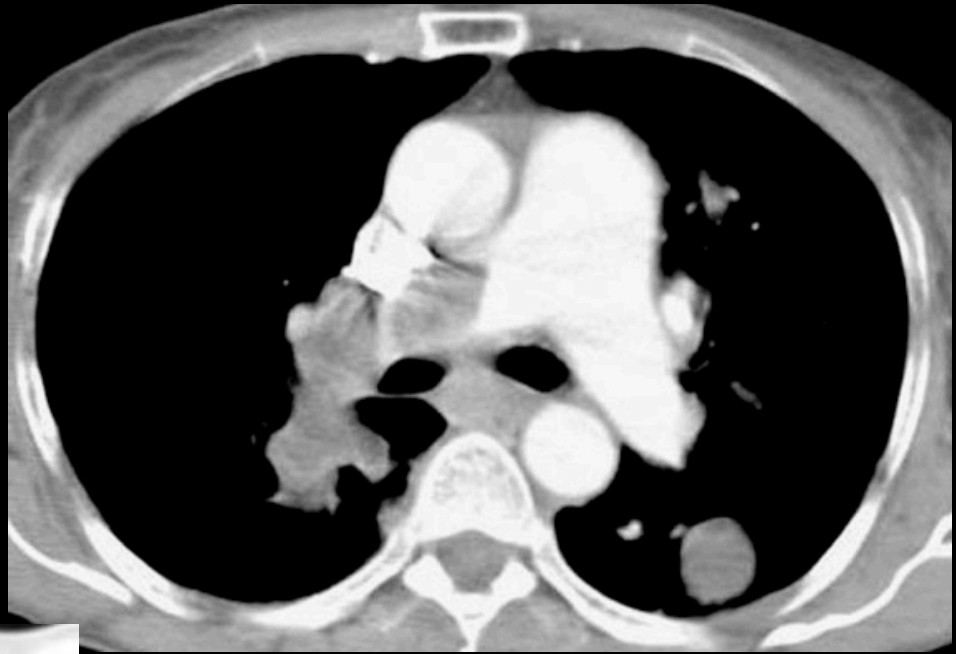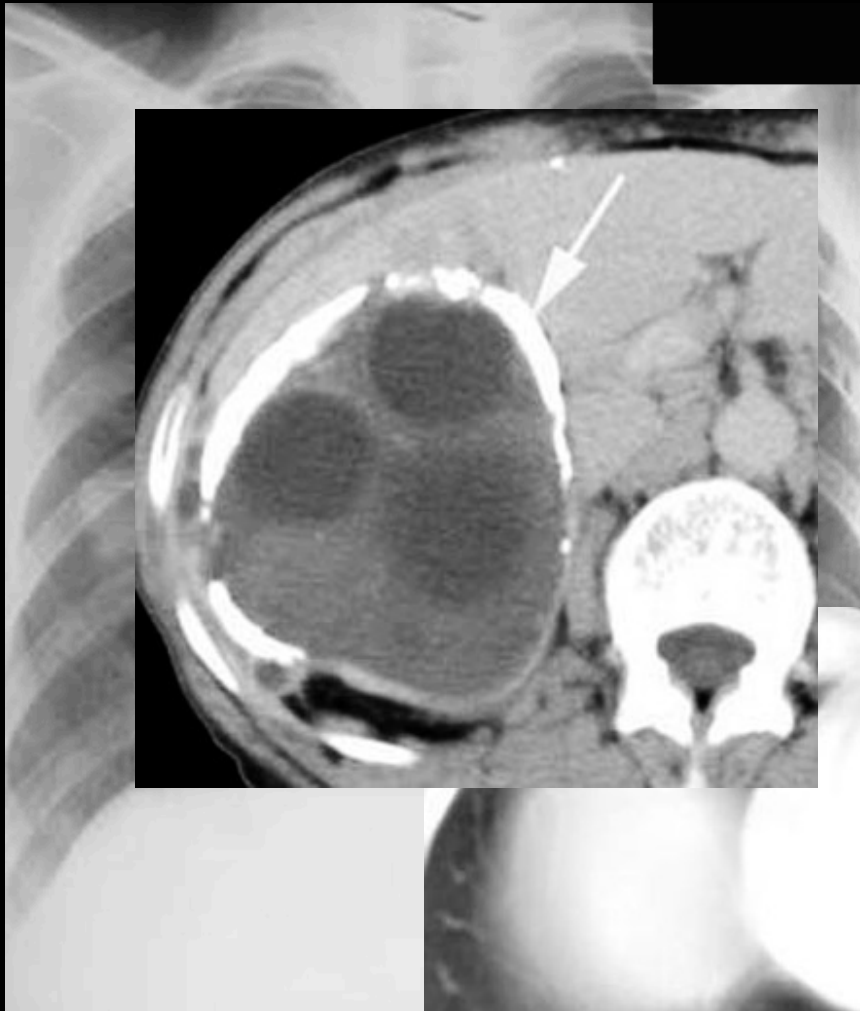
(Embolie hydatique)

- complication **rare** de l'échinococcose hépatique ou pulmonaire
Echinococcus granulosus

- **mécanisme :**

- ✓ rupture d'un kyste hépatique dans la circulation veineuse (veines sus hépatiques ou VCI) ou dans les cavités cardiaques droites
- ✓ obstruction liée aux vésicules-filles sans thrombus cruorique



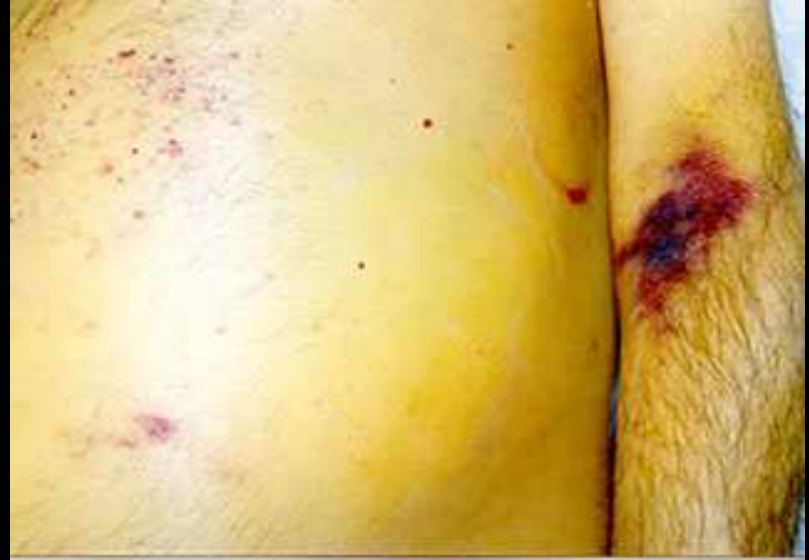

**Embolie hydatique
(Echinococcus
granulosus)**

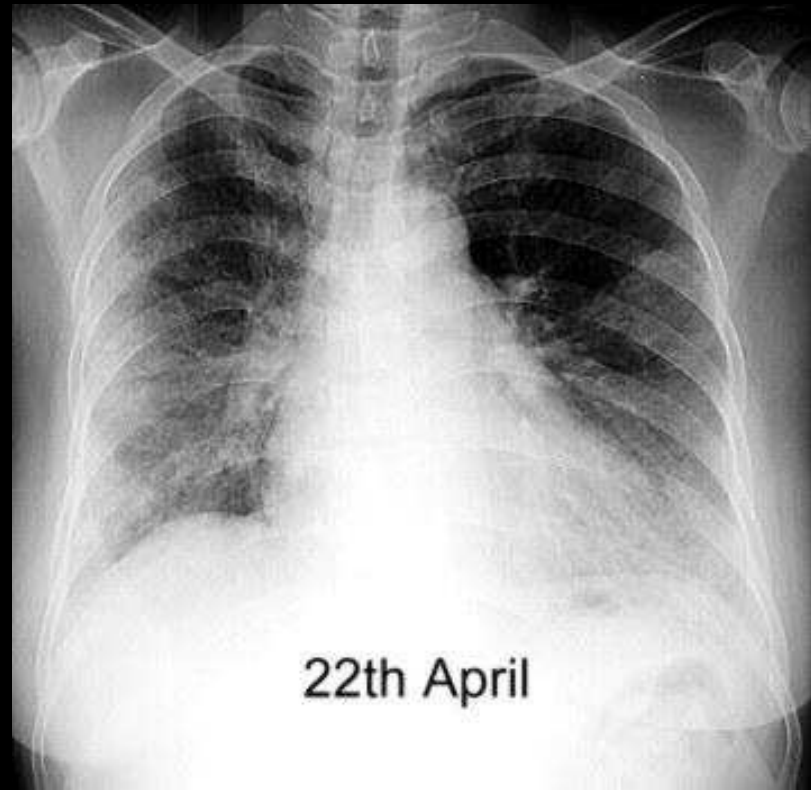
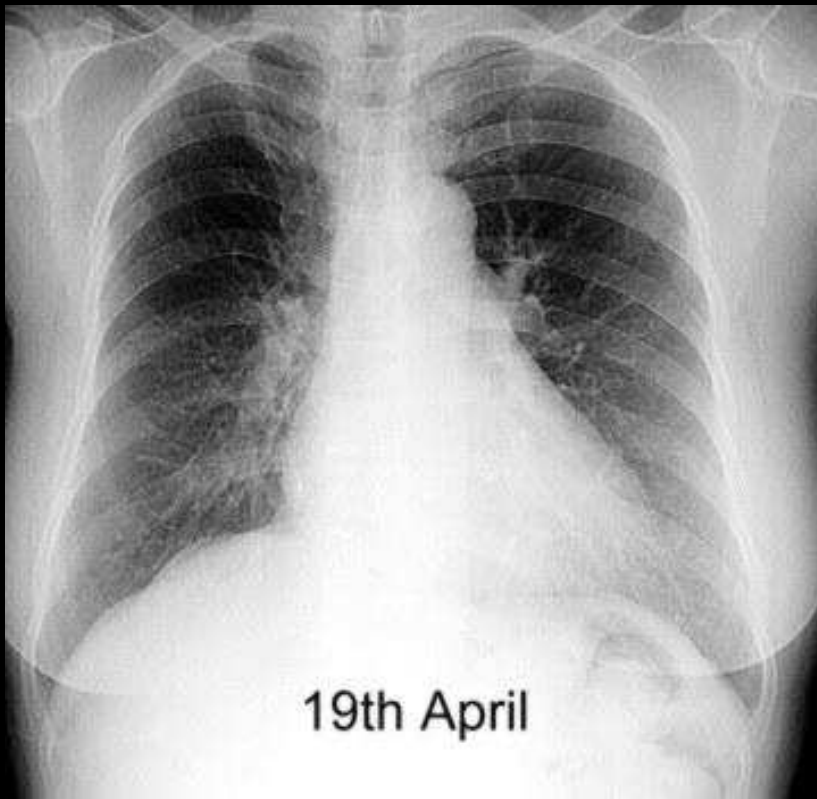
Embolie graisseuse

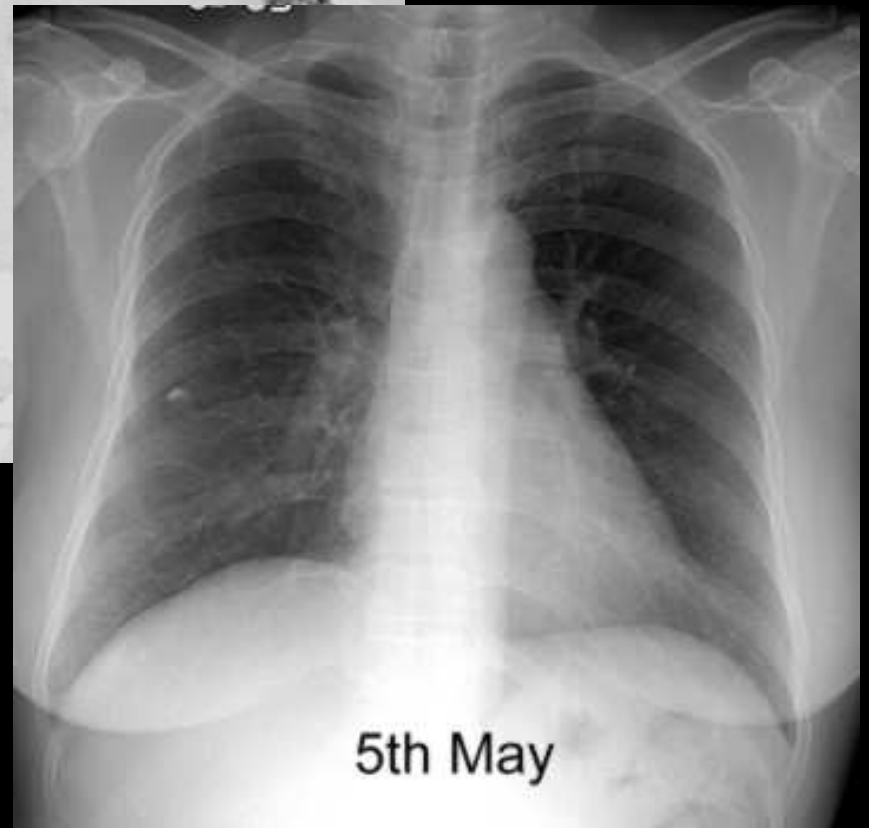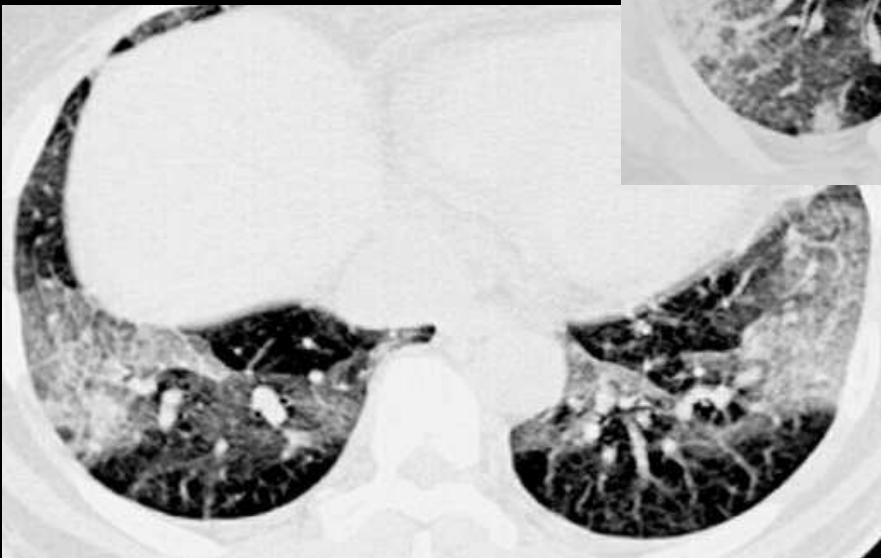
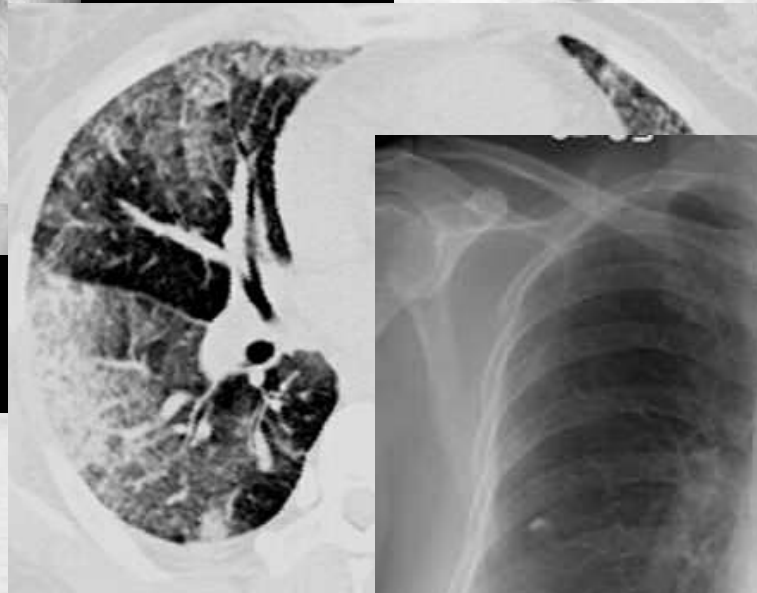
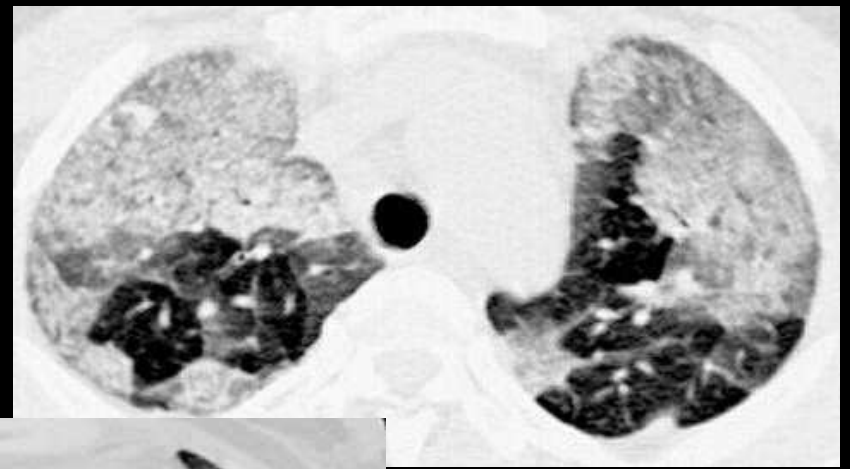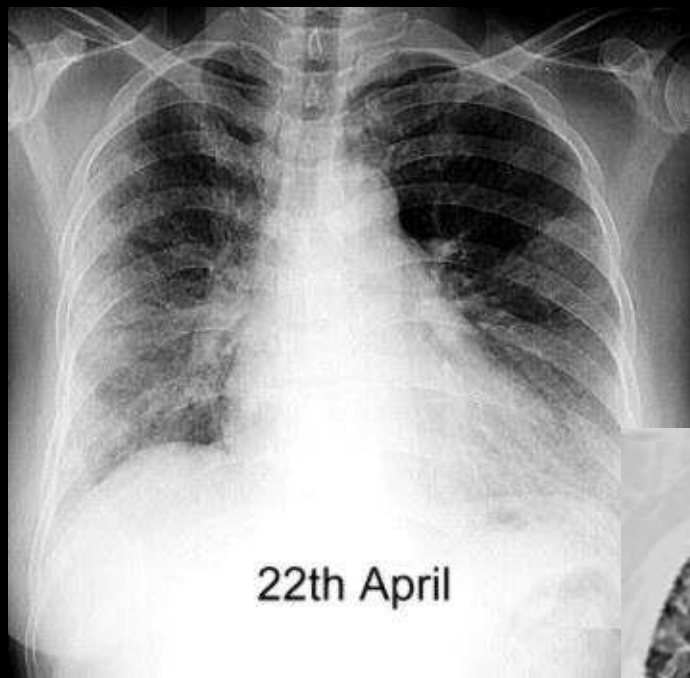atteinte clinique combinée : cérébrale, pulmonaire et cutanée dans les 24 heures après un traumatisme

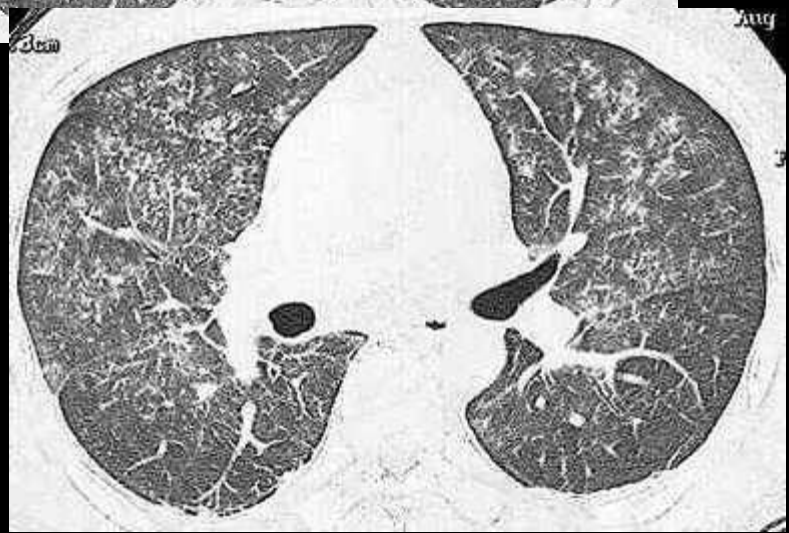
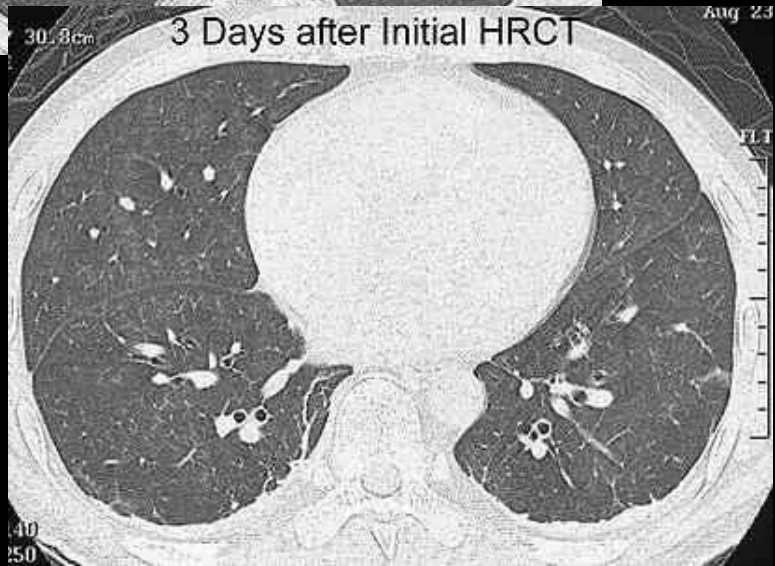
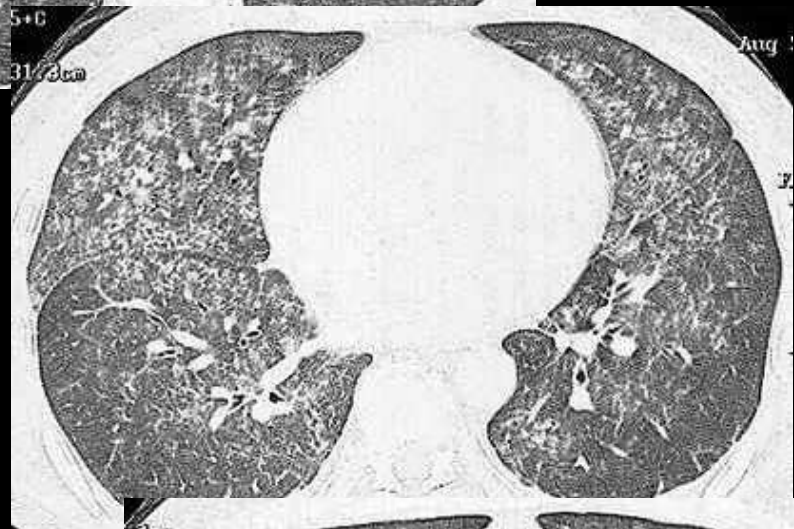
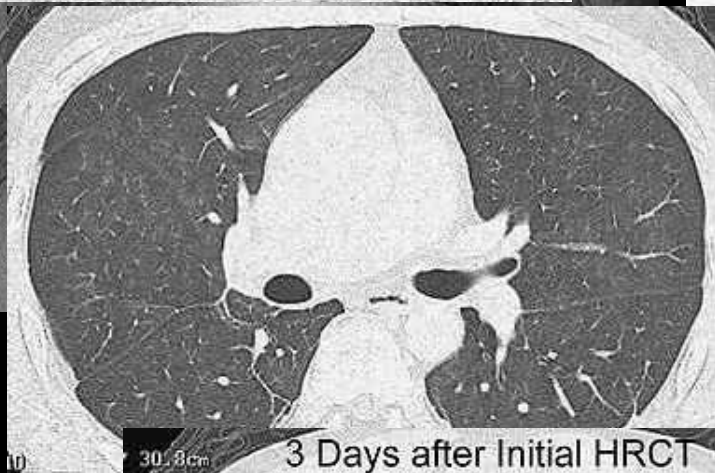
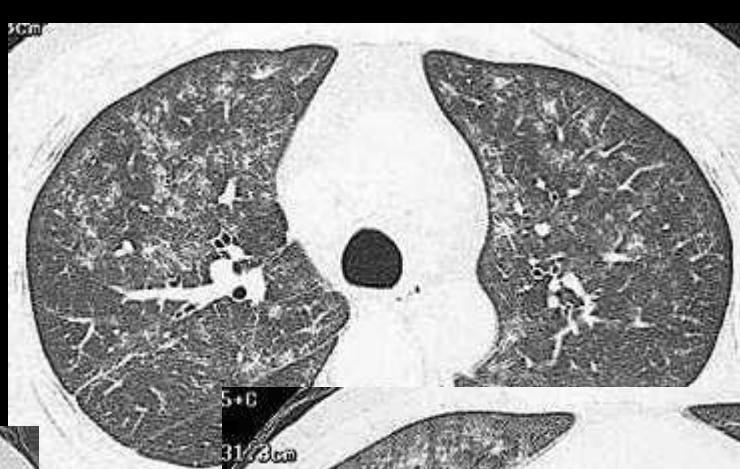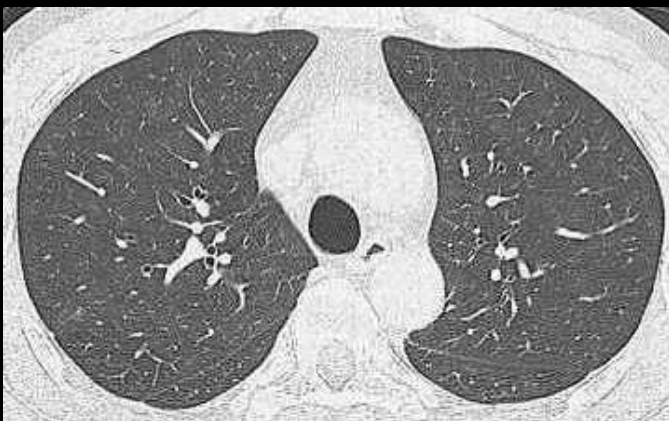- délai d'apparition des images radiologiques 1-2 jours
- tableau de **SDRA** (zones d'atténuation diffuses +/- hétérogènes, sans ou signes poumon cardiaque)



pétéchies sur la paroi thoracique

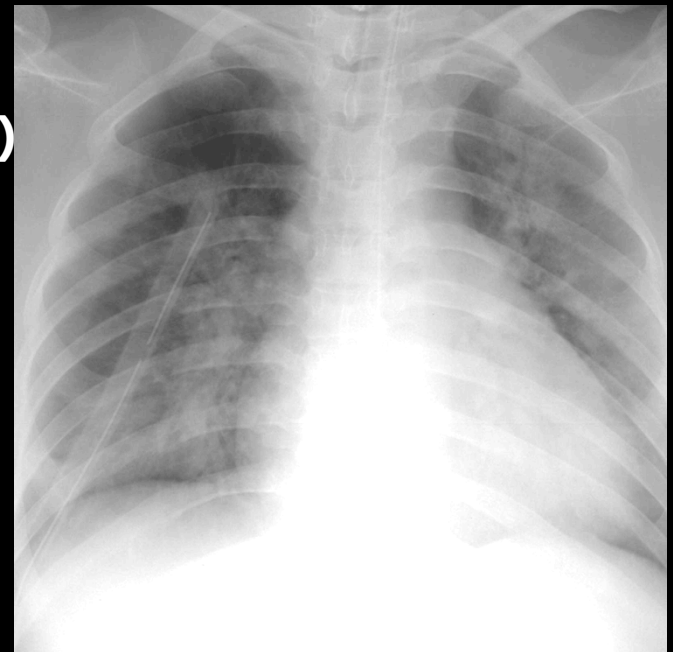
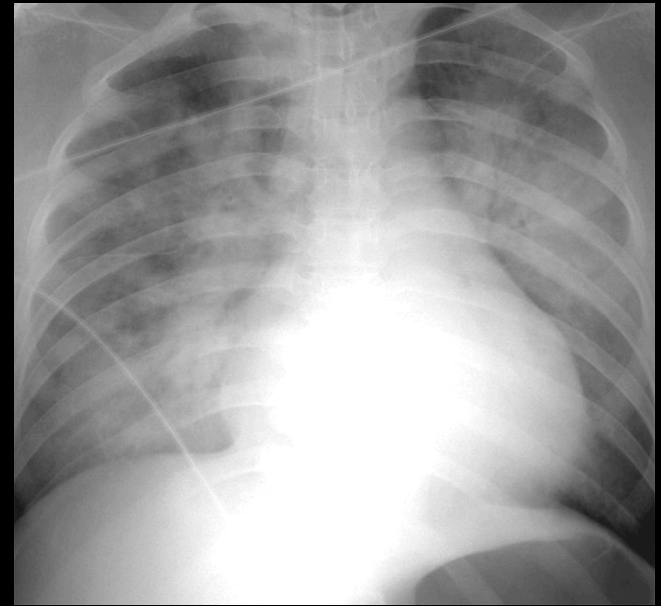






Embolie de liquide amniotique

- femme enceinte avec **mortalité de 80%**
- mécanisme : liquide amniotique passant dans la circulation maternelle veineuse utérine au travers de petites déchirures placentaires (atteinte directe par chirurgie / trauma)
- clinique : dyspnée, cyanose et choc aigu évoluant rapidement vers le collapsus cardiopulmonaire et l'œdème aigu du poumon (OAP) sévère avec signes d'irritabilité du SNC;
- **70% lors du travail spontané ; 30% en post-partum**



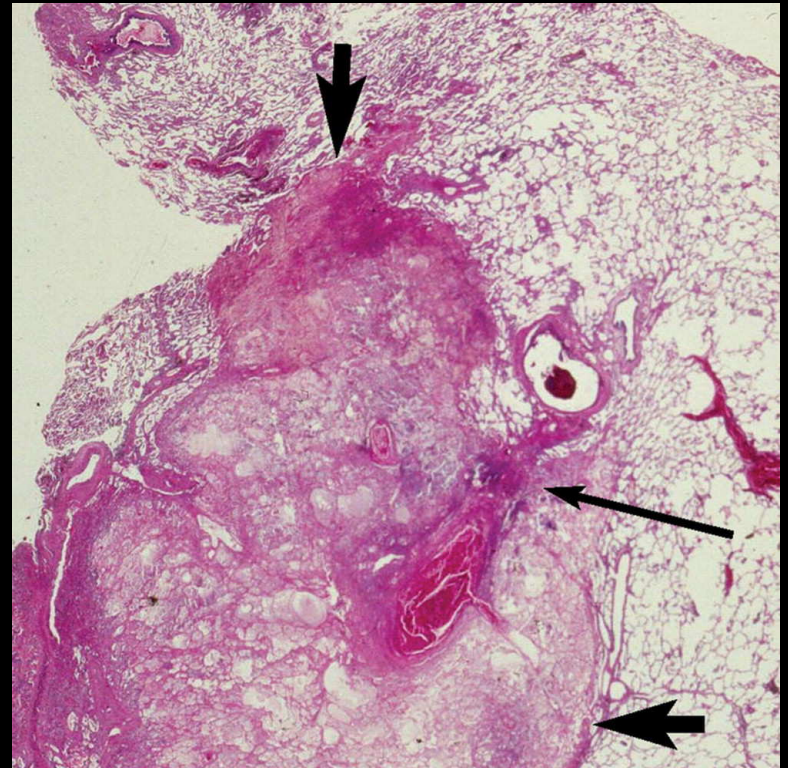
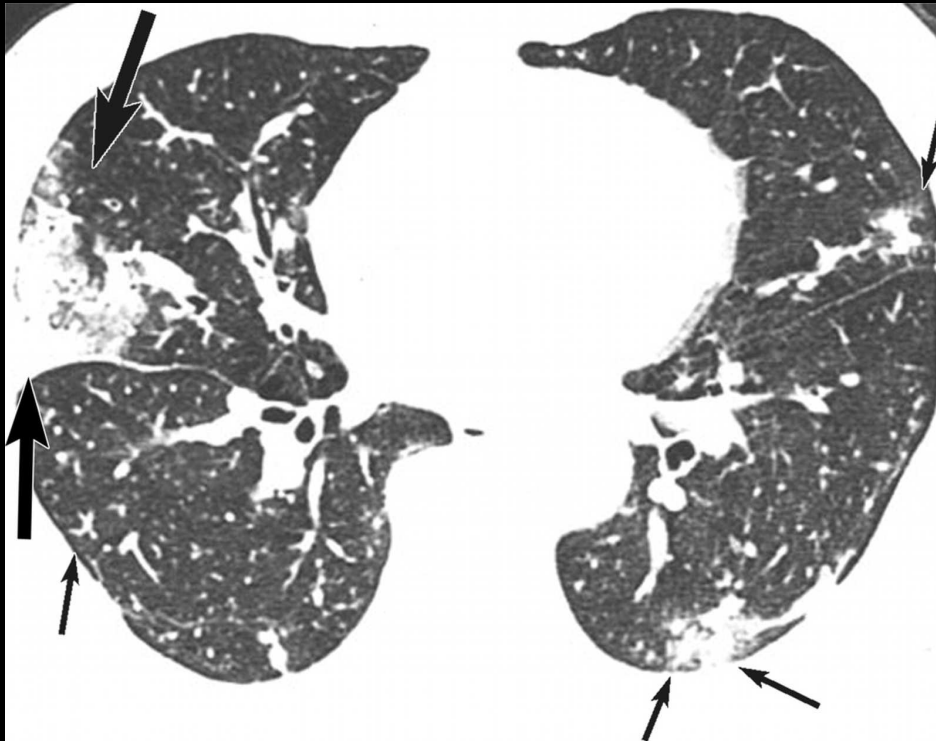
Embolies tumorales

- **26% lors des autopsies**

(CHC, carcinome mammaire/gastrique/prostatique et choriocarcinome)

- **dyspnée**, fièvre, hypoxie et HTAP

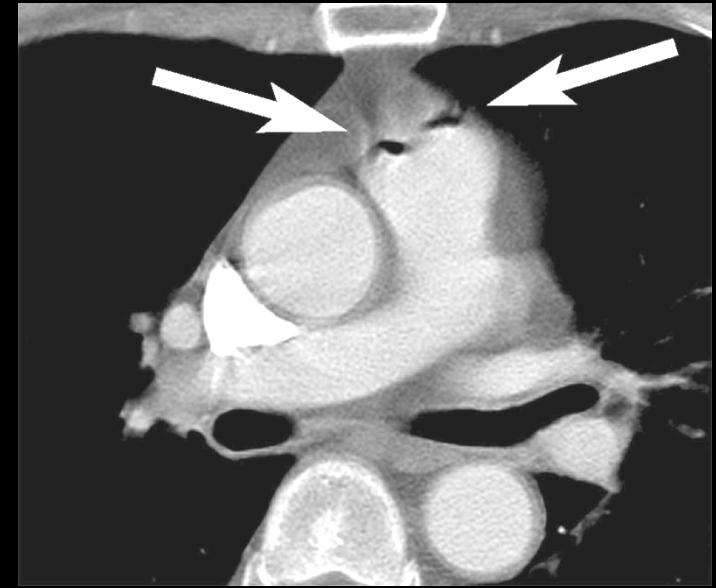
- Rx : signes minimes ou non spécifiques; opacité focale ou diffuse hétérogène, +/- lymphangite carcinomateuse



Embolies gazeuses

-causes iatrogéniques ++ :

cathéters centraux, hémodialyse, ponction-biopsie transthoracique, baro-traumatisme par ventilation à pression positive ; CT et injection de PdC iodé (jusqu' à 23% des patients)



quantité létale (**300-500 mL**) à **100 mL/s**
dyspnée, hypotension, convulsions, douleur thoracique

-plongeurs sous-marin (changement de pression rapide)

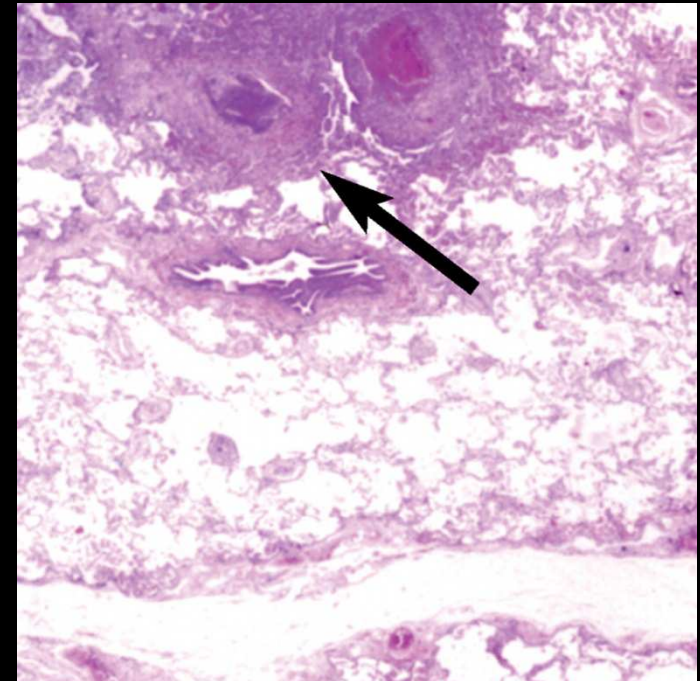
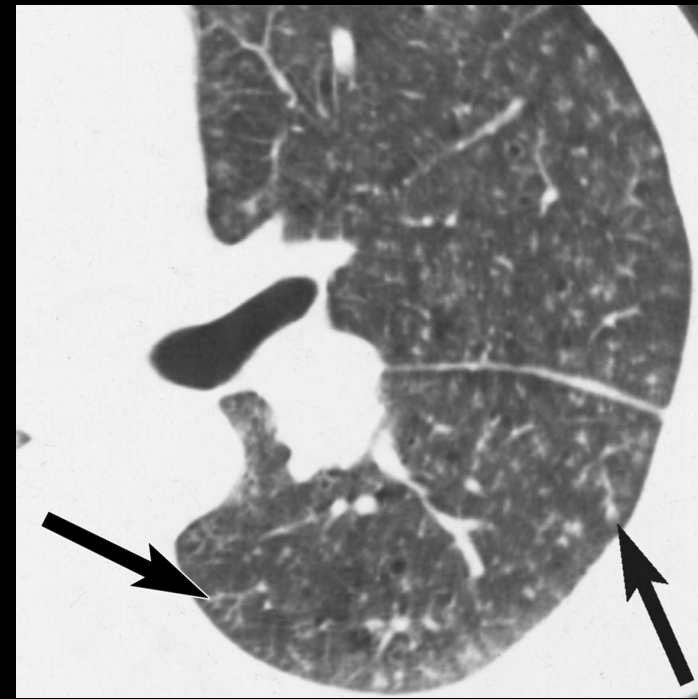
Rx : oligémie, OAP, présence d' air en position intra-vasculaire (cavités cardiaques : VD +++, AP, V sus hep)

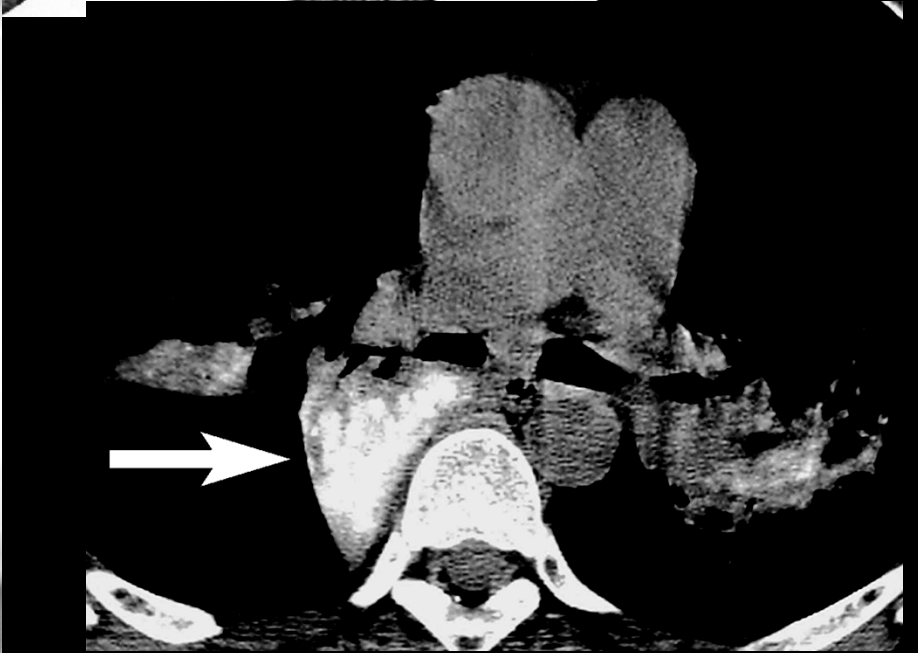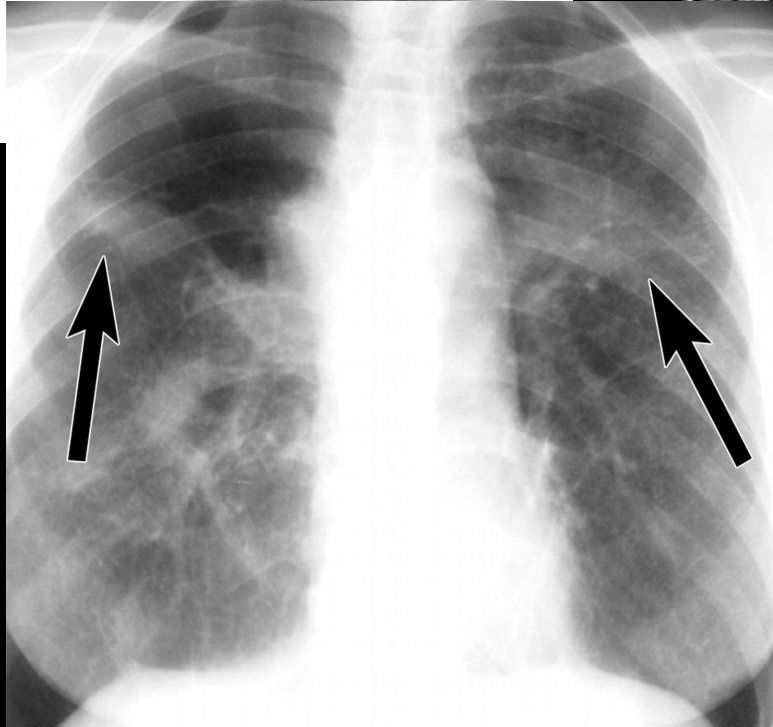
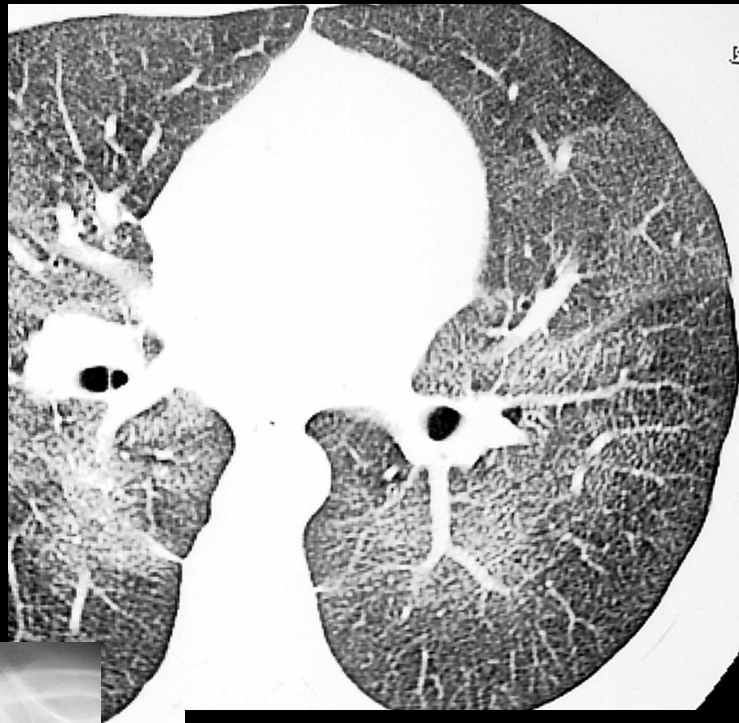
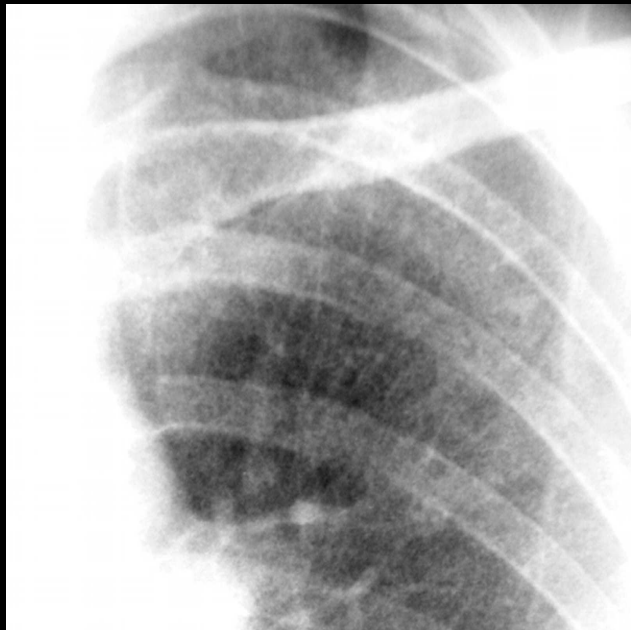
Talcoses pulmonaires

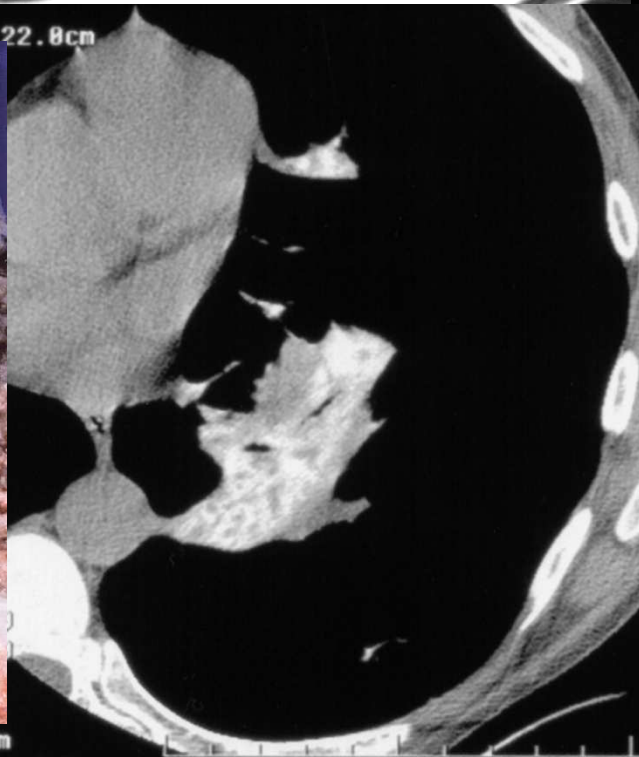
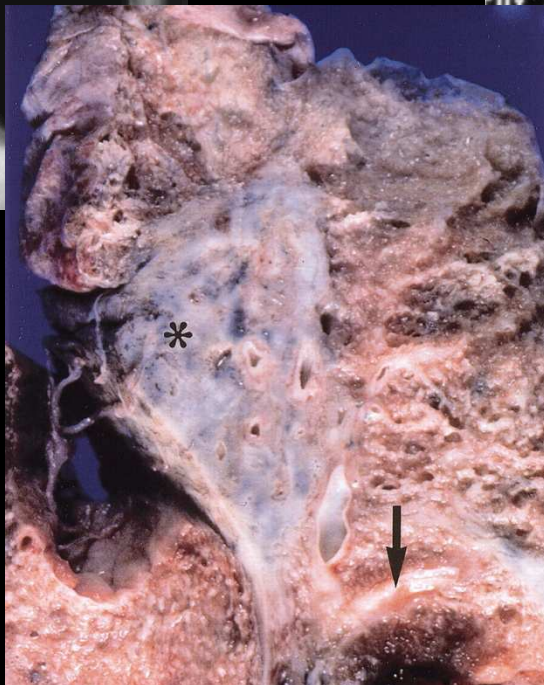
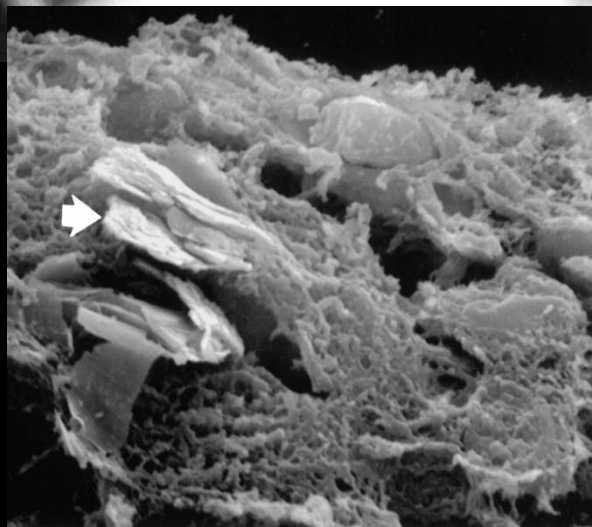
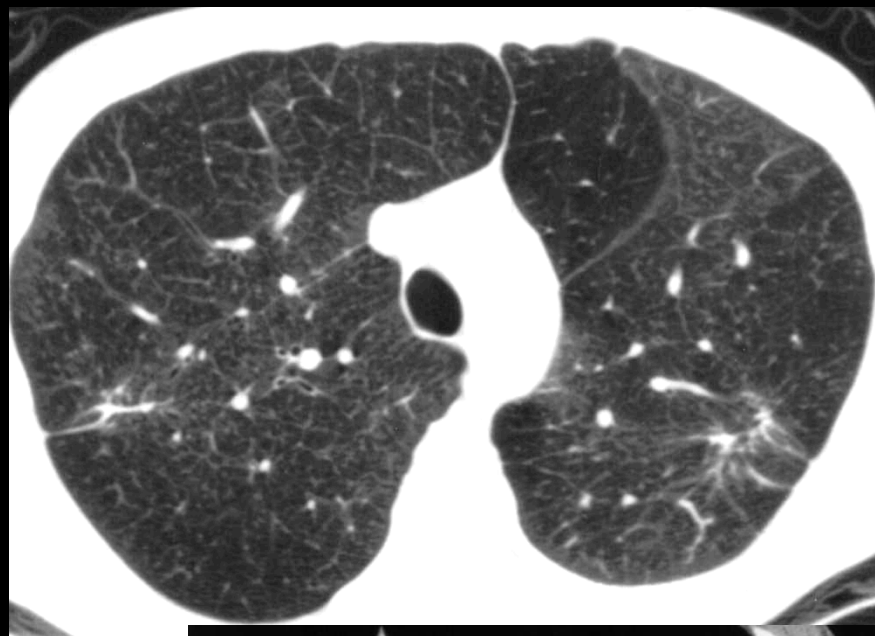
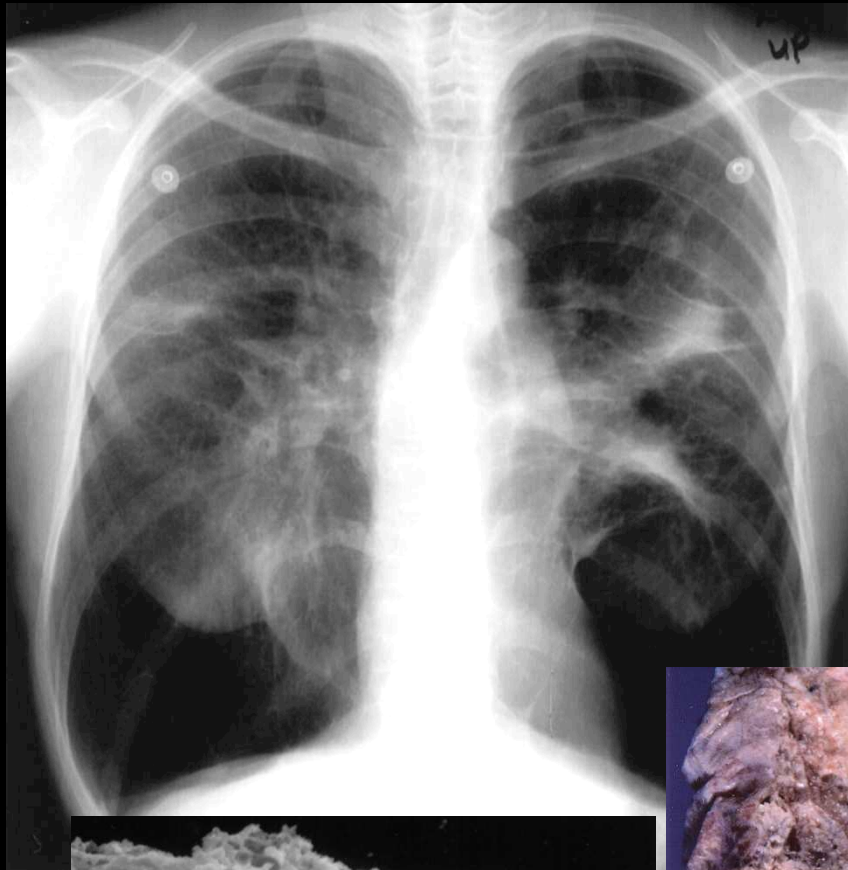
-granulomatose liée au talc et à la cellulose chez les **patients drogués** s'injectant des principes actifs préparés pour une administration orale

-mécanisme : forme micro-cristalline de la cellulose, talc et maïzena → piégée dans les vaisseaux / réaction inflammatoire éventuellement à cellules géantes.

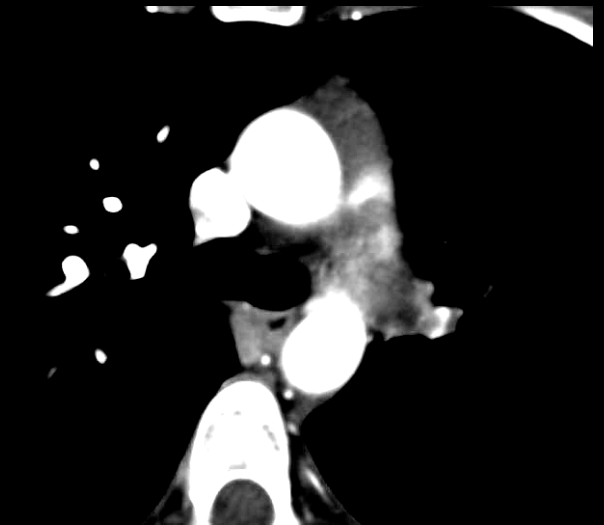
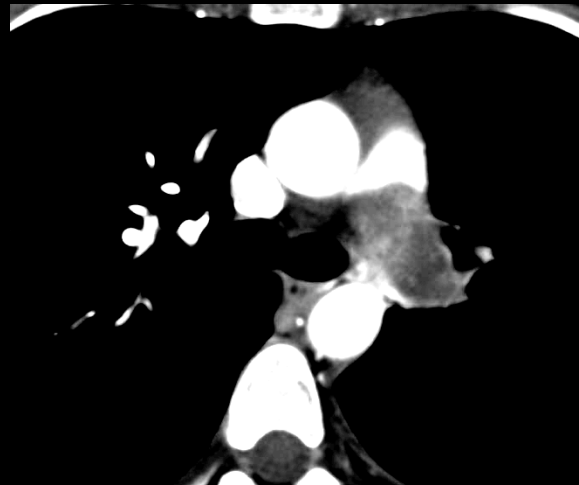
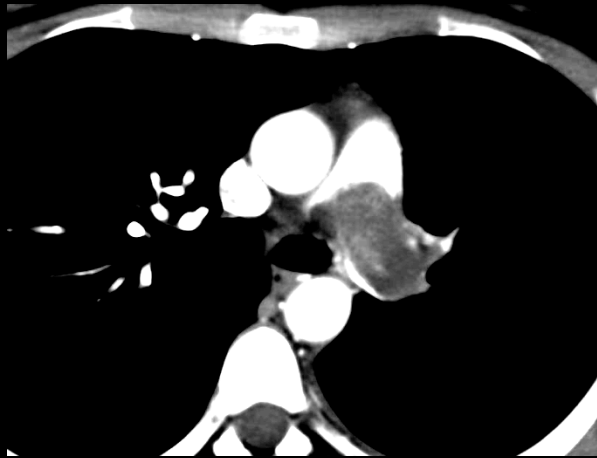
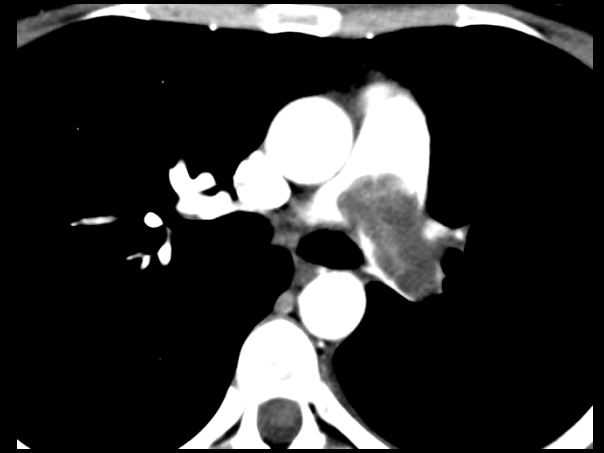
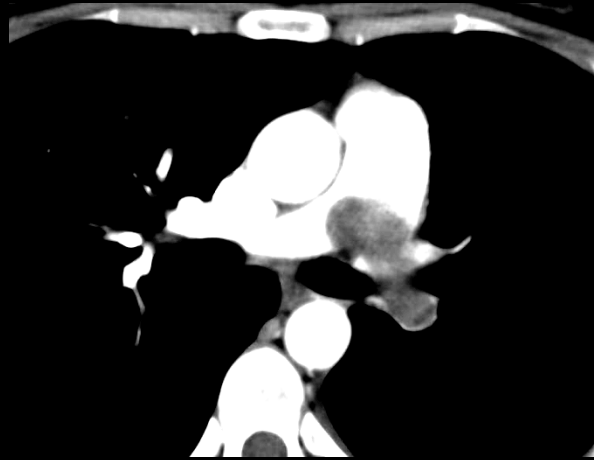
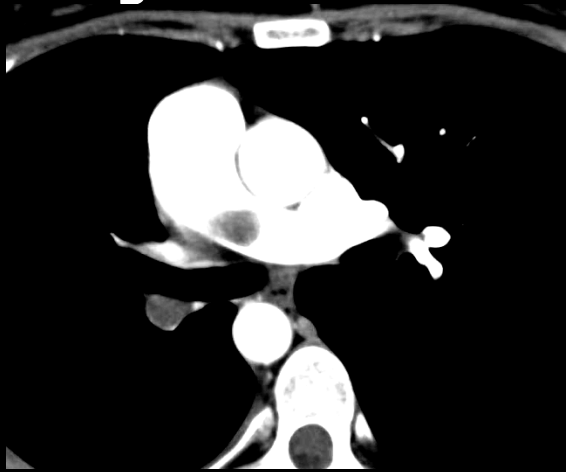
- CT : du nodule à de larges plages d'opacités (~fibrose silicotique), HTAP, rares « tree in bud » liés aux corps étrangers intra-artériels et au granulome réactionnel de la paroi vasculaire

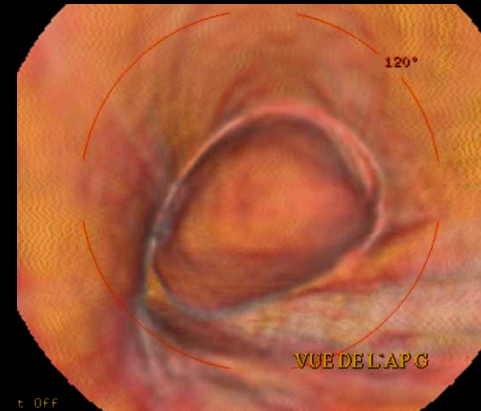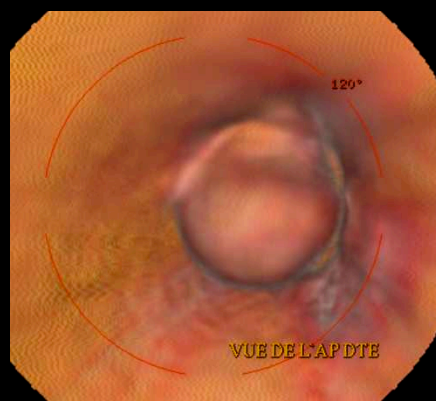
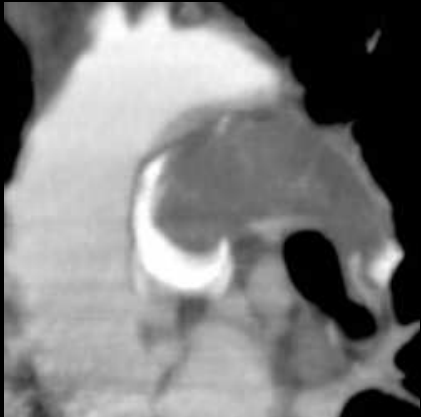
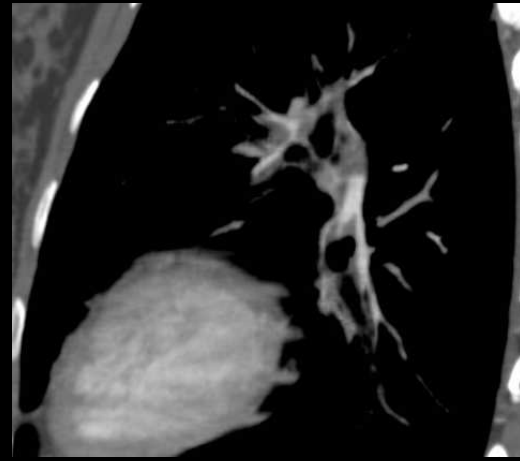
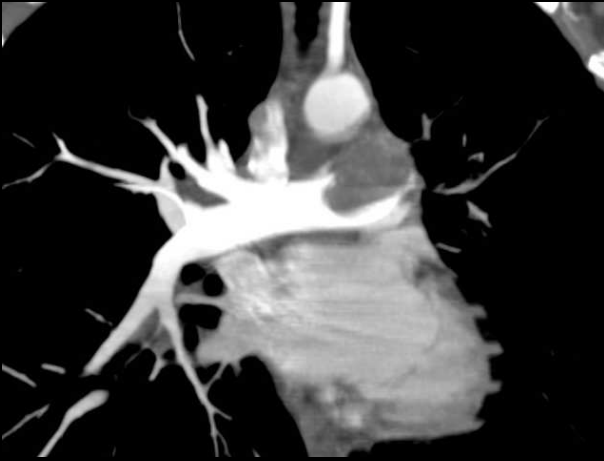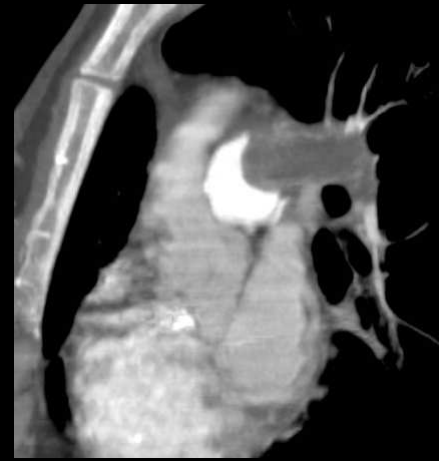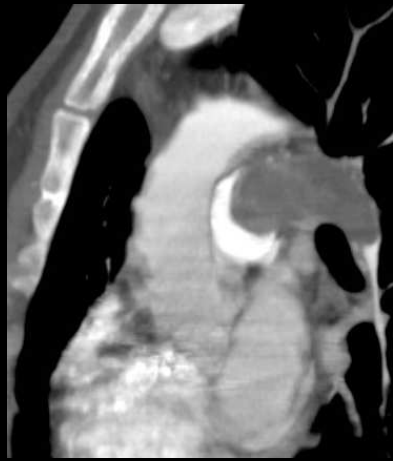
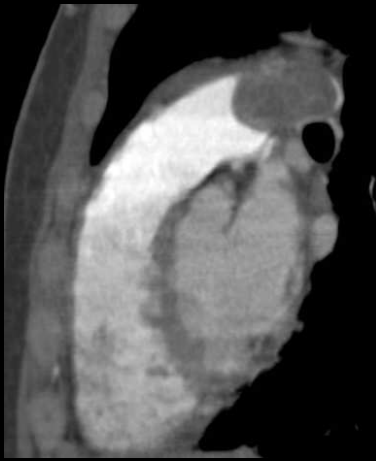






7. Diagnostic différentiel : angiosarcome de l'AP





t. OFF