
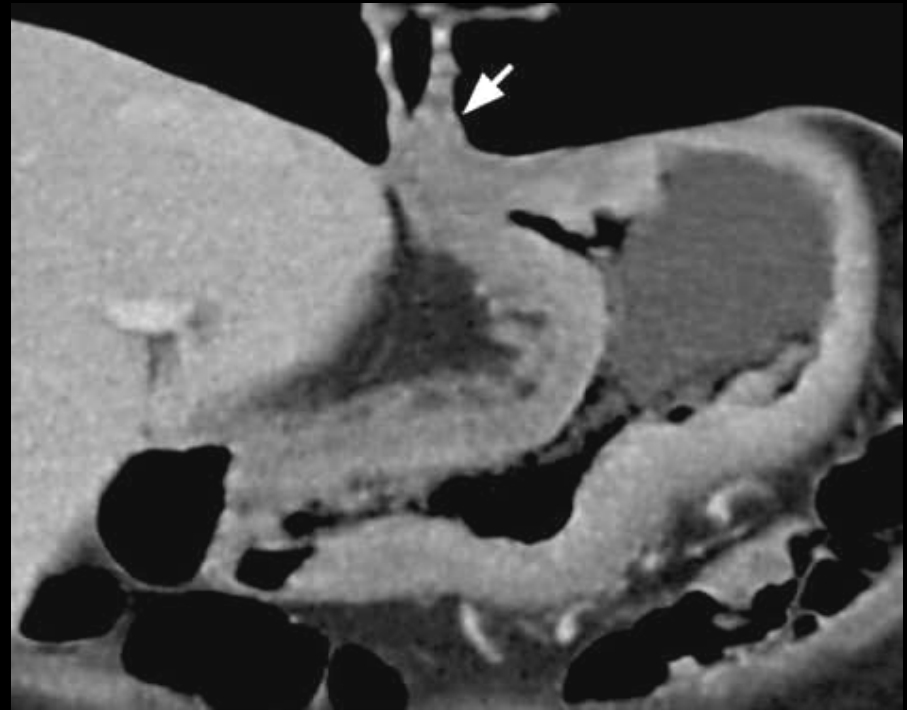
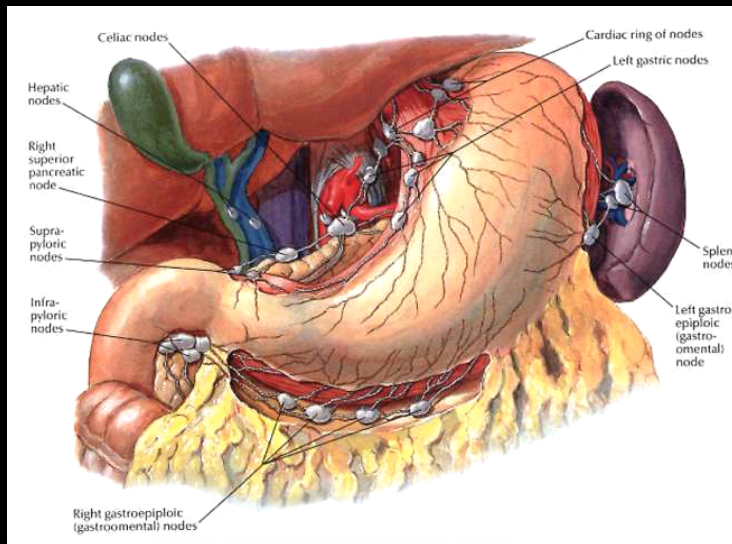


Pathologies tumorales de l'estomac

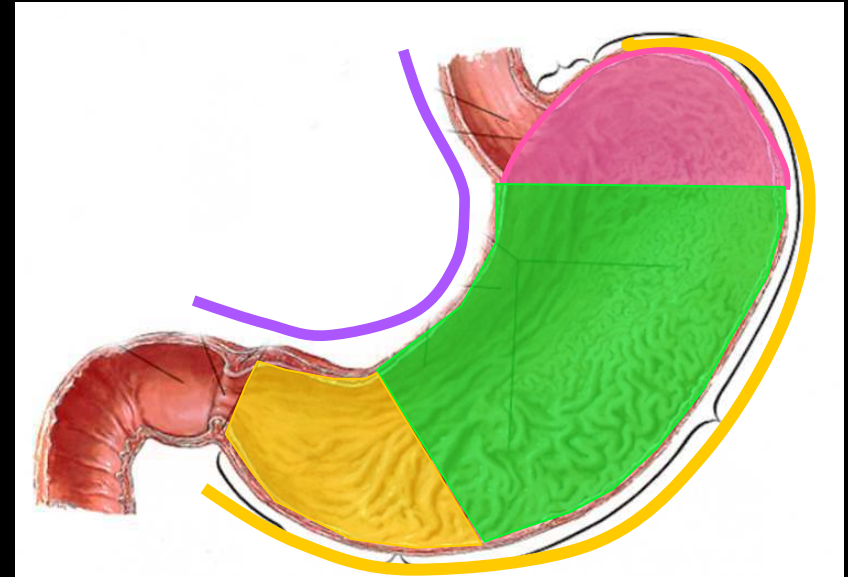


Anatomie

Réservoir en forme de J majuscule

- Fundus
- Corps
- Antre (partie horizontale pré pylorique)

Grande et petite courbures



Enveloppé de péritoine dans sa totalité

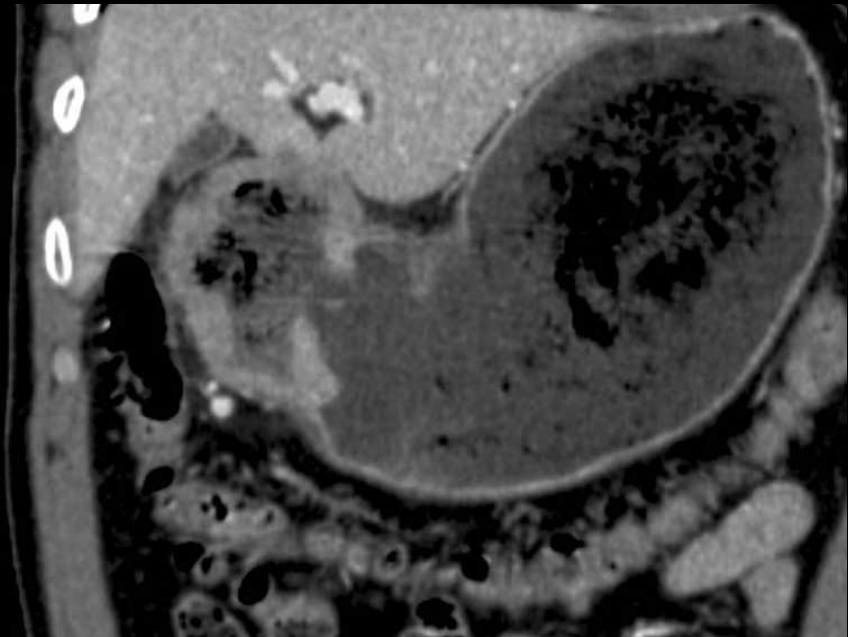
Organe mobile

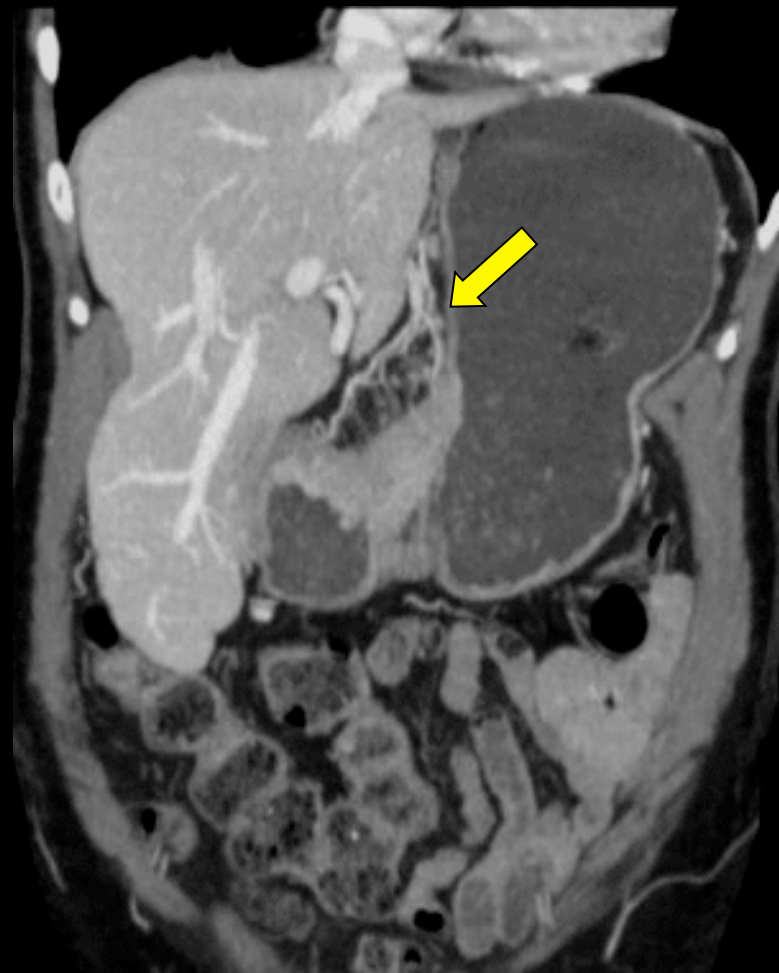
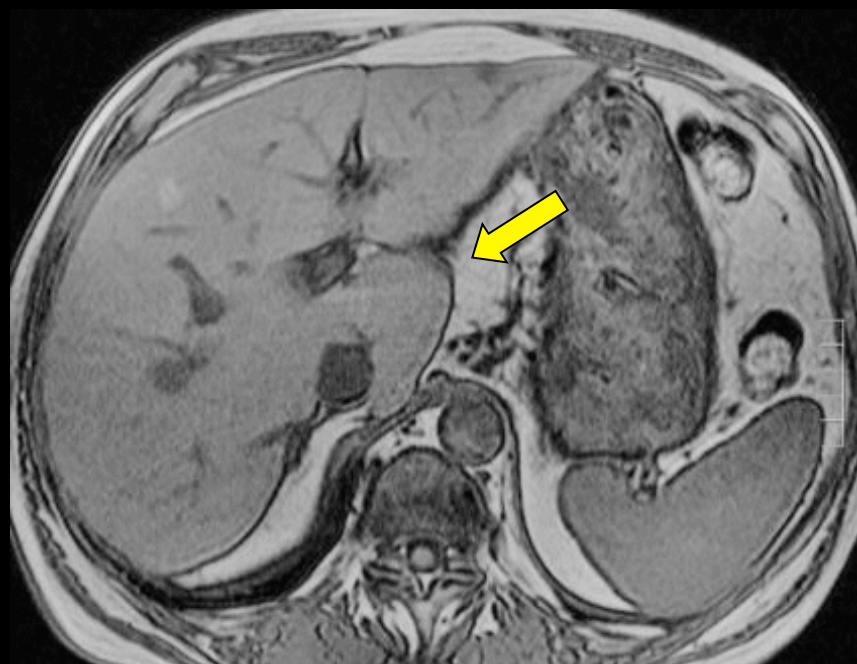
Cardia: Jc° avec œsophage / Région la + fixe

Moyens de fixation:

Ligt gastro phrénique (fundus – dia)

Ligt gastro-hépatique, gastro-colique ,
gastro splénique.

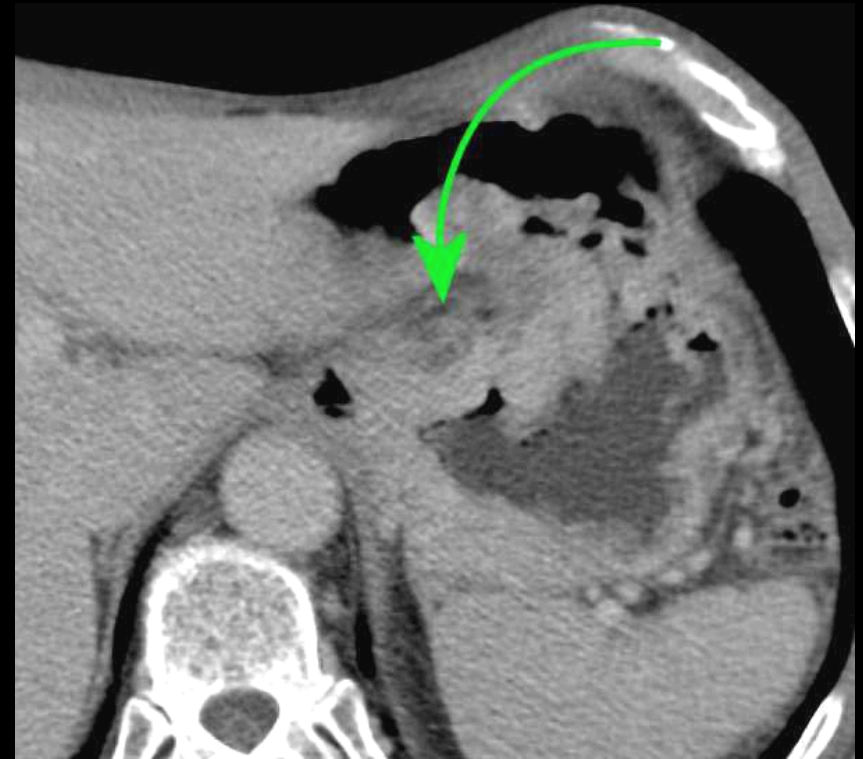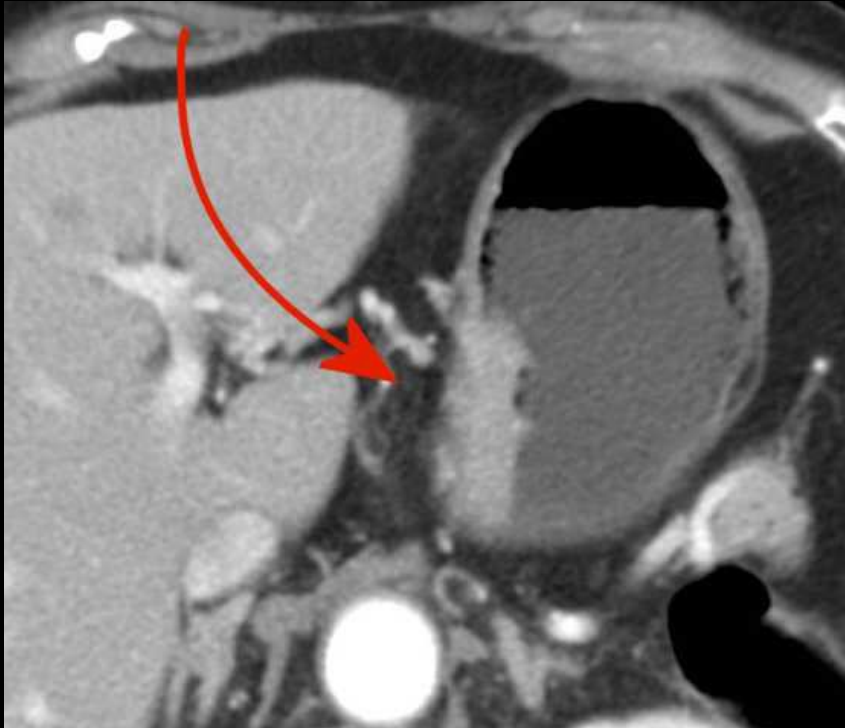




Le **ligament hépato-gastrique** (petit épiploon) s'insère dans la fissure du ligament veineux d'Arantius

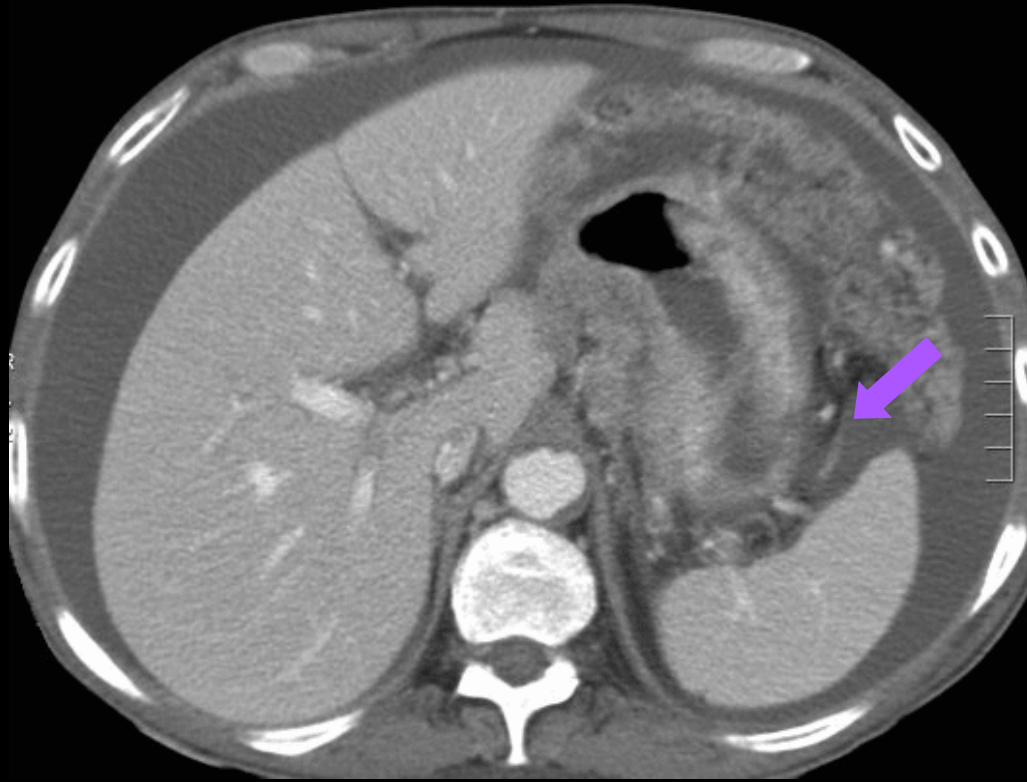
Il connecte le bord médial du foie gauche à la petite courbure de l'estomac

Ligament hépato-gastrique
(*petit épiploon*)



ligament hépato-gastrique : site d'extension tumorale ou ganglionnaire du cancer gastrique, du cancer oesophagien et du lymphome

Ligament gastro-splénique

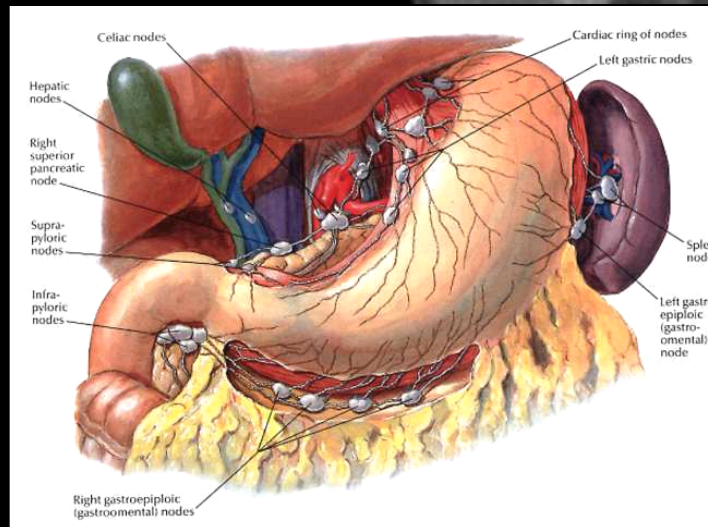
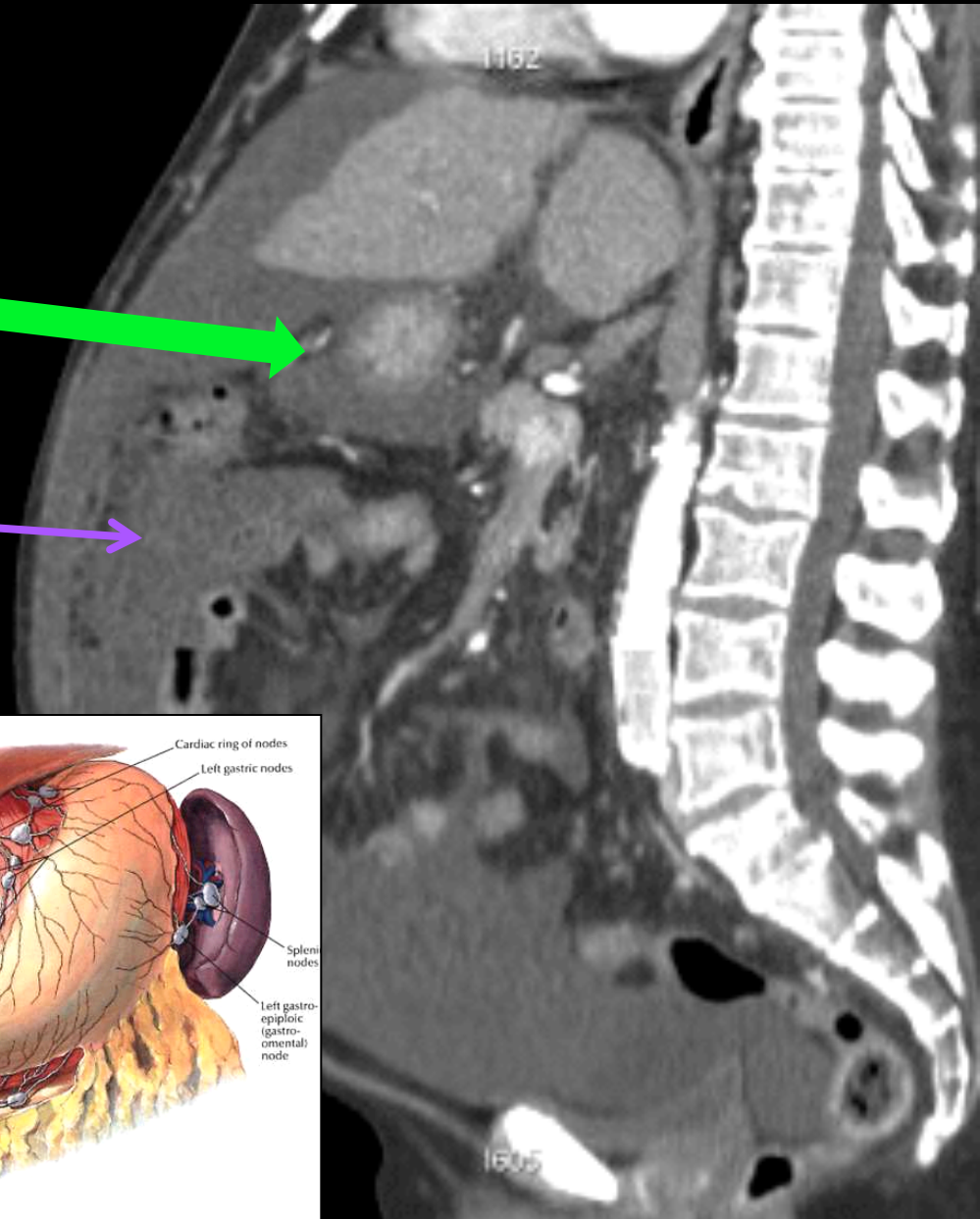


Le ligament **gastro-splénique** connecte la grande courbure de l'estomac et le hile splénique

Il constitue la limite latérale gauche de la bourse omentale (arrière-cavité des épiploons)

Ligament gastro-colique (grand épiploon)

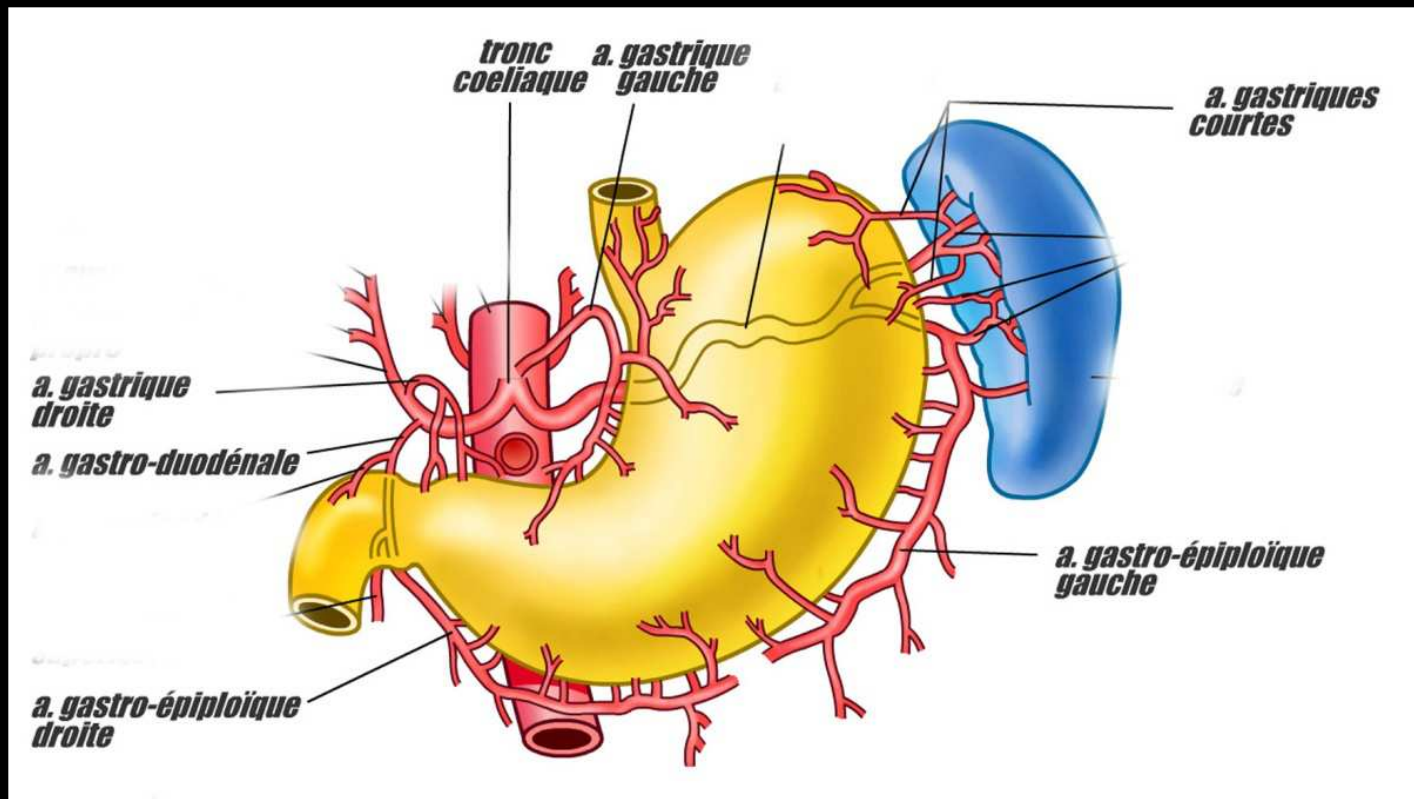
Le ligament **gastro-colique** constitue la limite antéro-latérale de la bourse omentale et également le prolongement supérieur du **grand omentum**.
Il renferme les vaisseaux gastro-épiploïques.



Vascularisation artérielle:

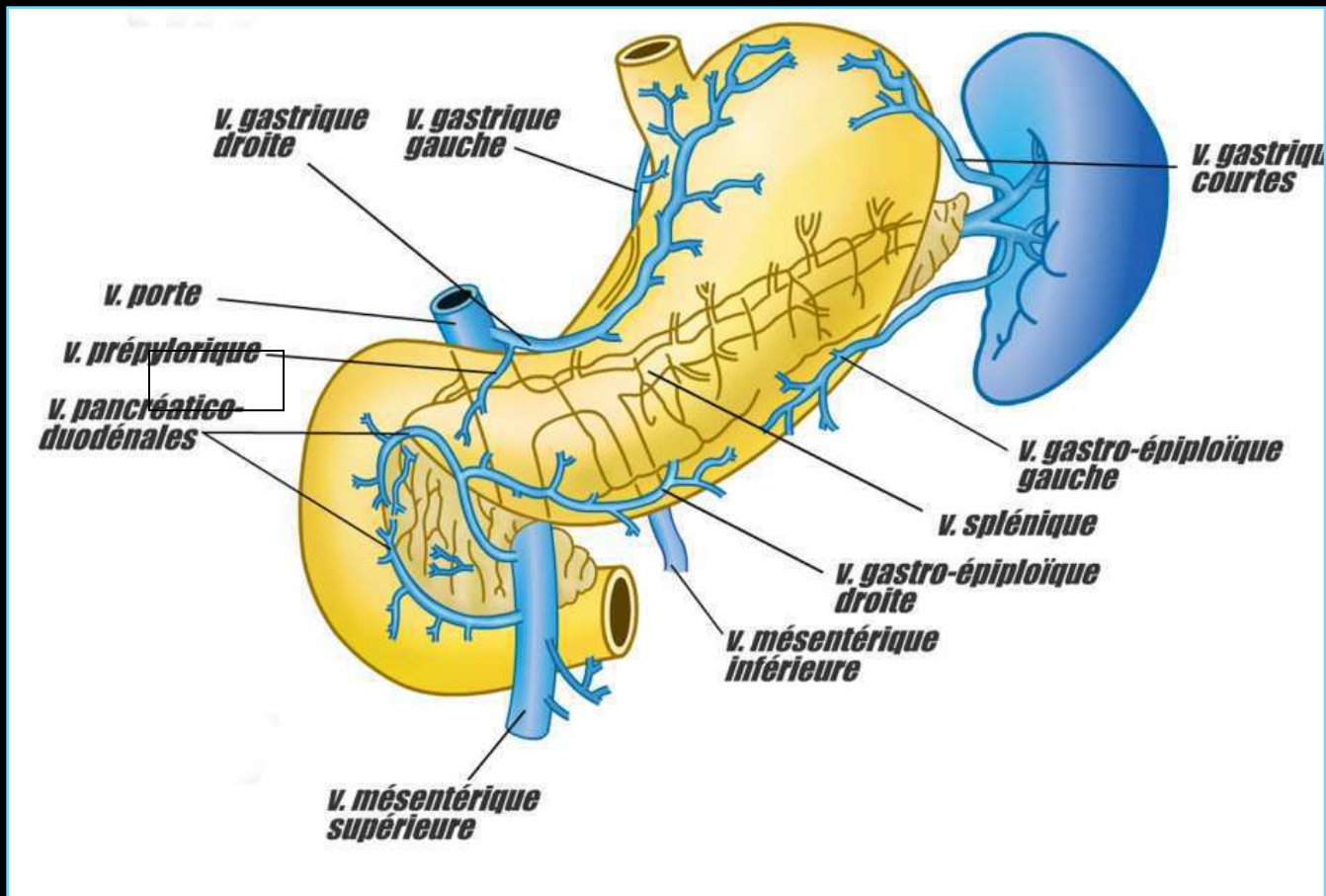
2 arcades anastomées entre elles:

- En regard de la petite courbure : A gastrique gauche (naît du TC) et A gastrique droite (naît de l'hépatique propre)
- En regard de la grande courbure : A gastro-épiploïque gauche et gastriques courtes (naissent de l'artères spléniques), A gastro-épiploïque droite (naît de l'A gastro-duodénale)

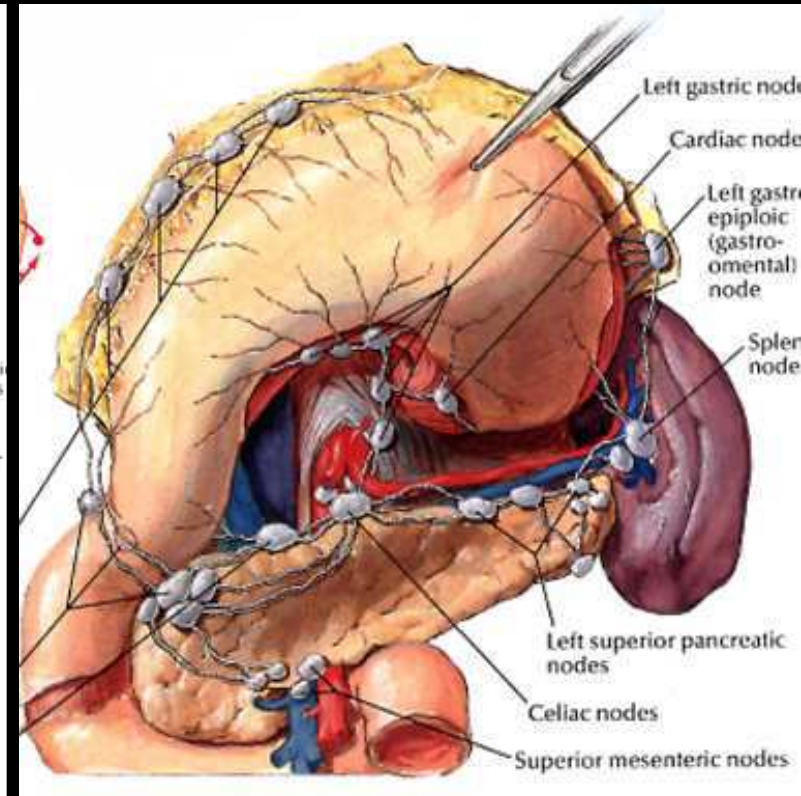
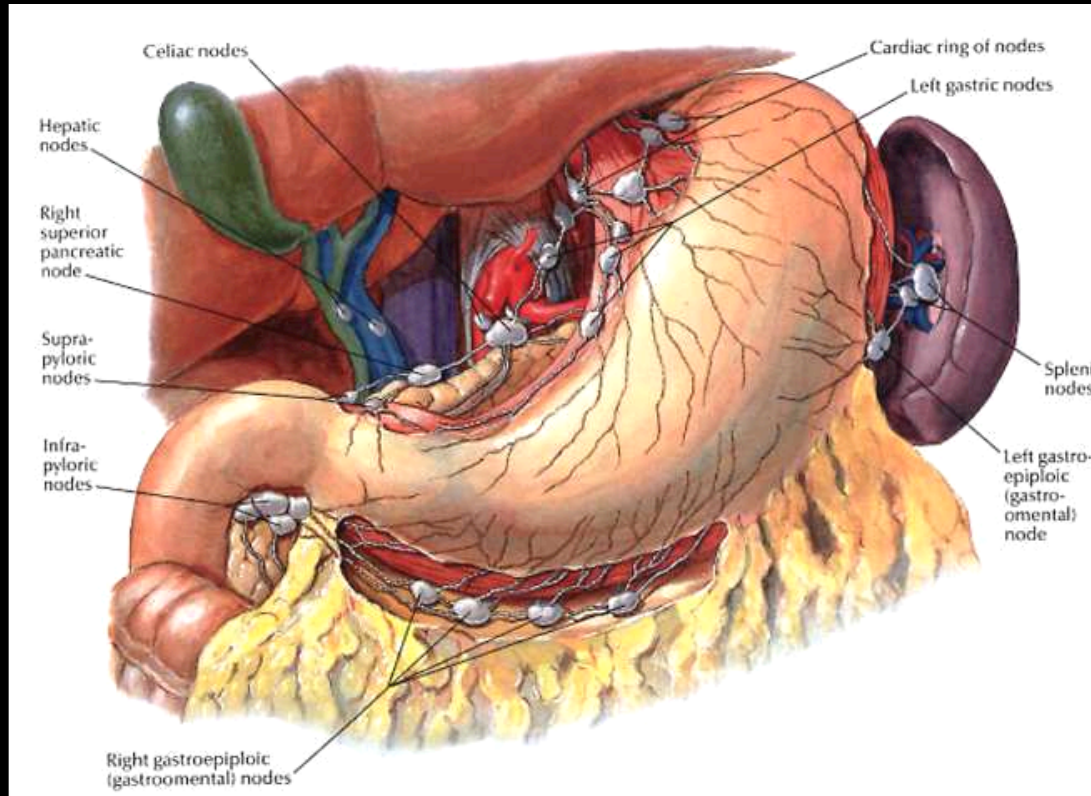


Drainage veineux :

- Veines gastriques gauche et droite dans le tronc porte
- Veine gastro épiploïque gauche dans veine splénique
- Veine gastro épiploïque droite dans veine mésentérique supérieure



Drainage lymphatique:

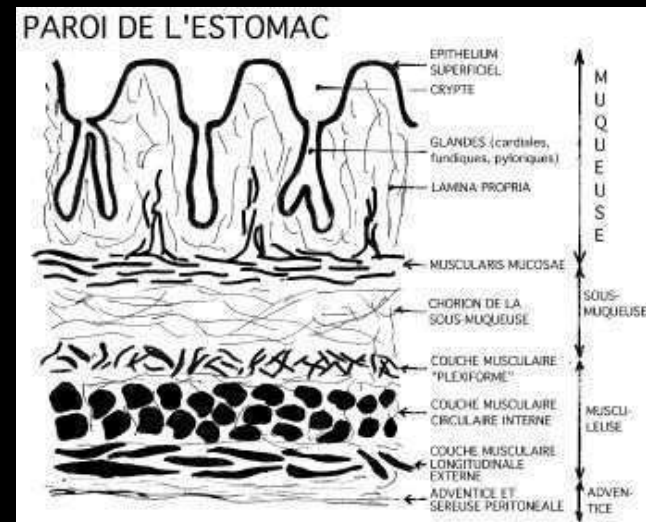
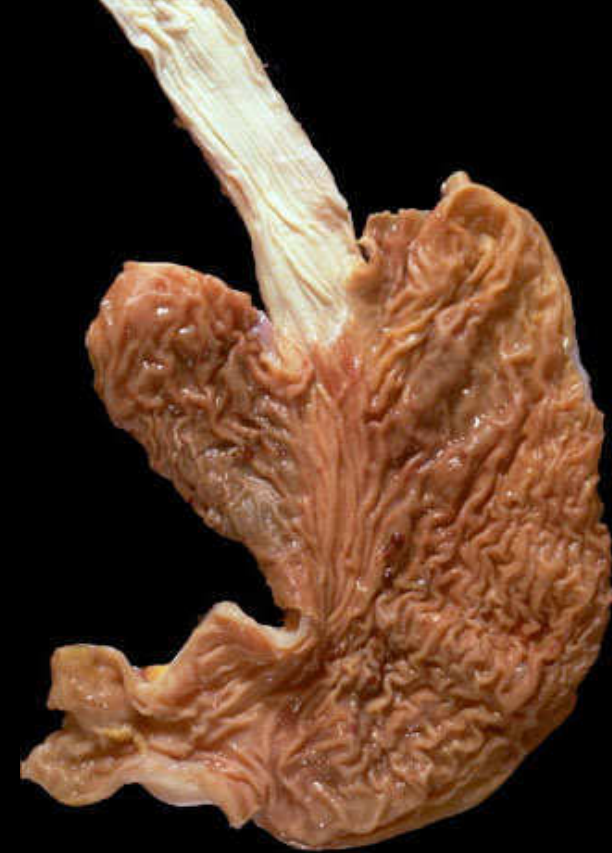

- **Nœuds gastriques gauches** : 2/3 médiaux corps estomac et cardia
- **Nœuds spléniques** : 1/3 latéral corps et fundus
- **Nœuds hépatiques** : 2/3 latéraux corps par gastriques droits, gastro-épiploïque et rétro duodénaux
- **Nœuds coeliaques +++** : se drainent par canal thoracique (ganglion de Troisier!)

Paroi gastrique

Formée de 5 enveloppes

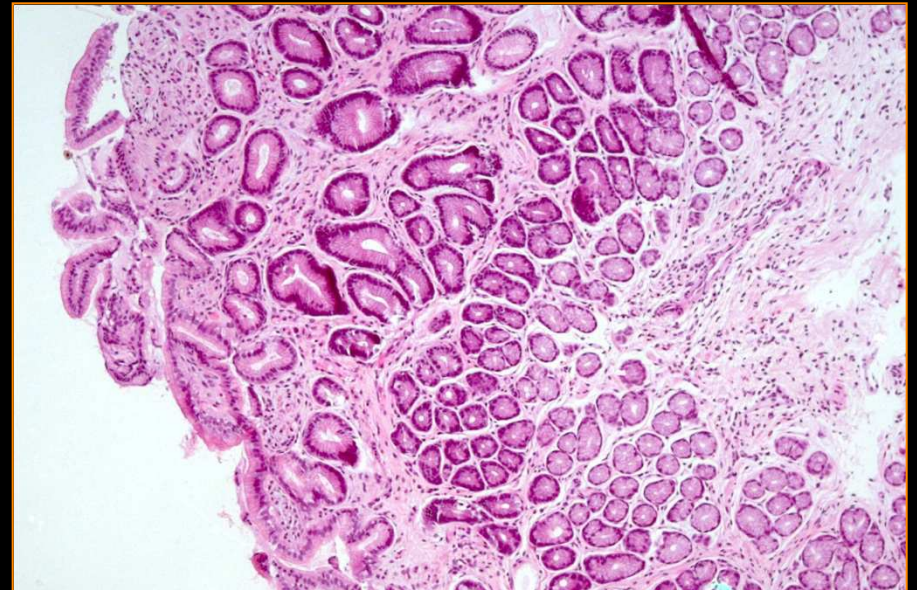
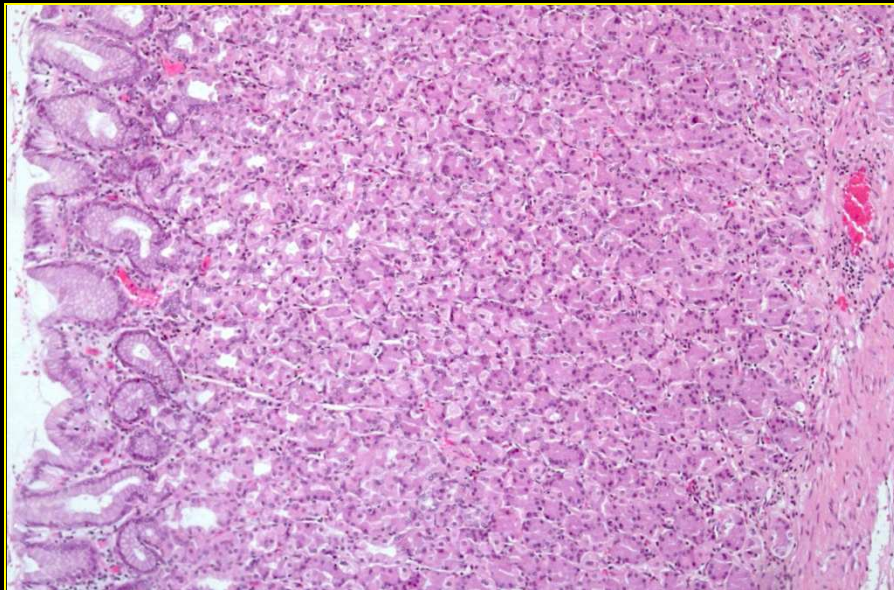
1. Adventice ou séreuse = péritoine viscéral gastrique
2. Sous - séreuse = tissu conjonctif lâche
3. Musculeuse
4. Sous - muqueuse = tissu soutien vx et nerfs muqueux
5. Muqueuse = de deux types
grosse tubérosité corps fundus = type fundique
antre = type pylorique



HISTOLOGIE

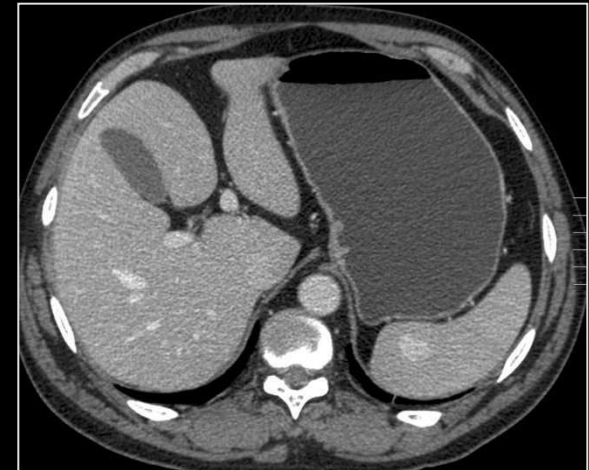
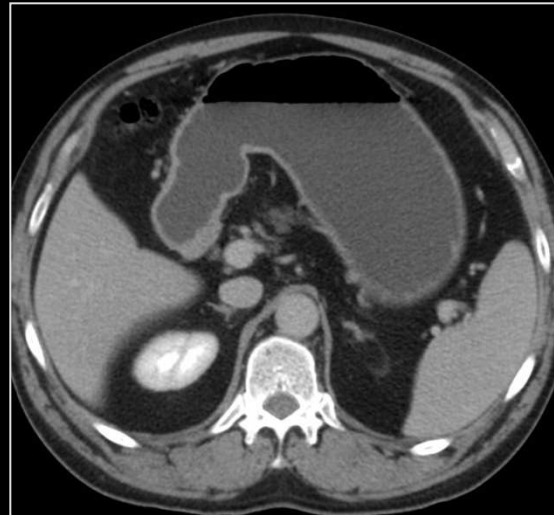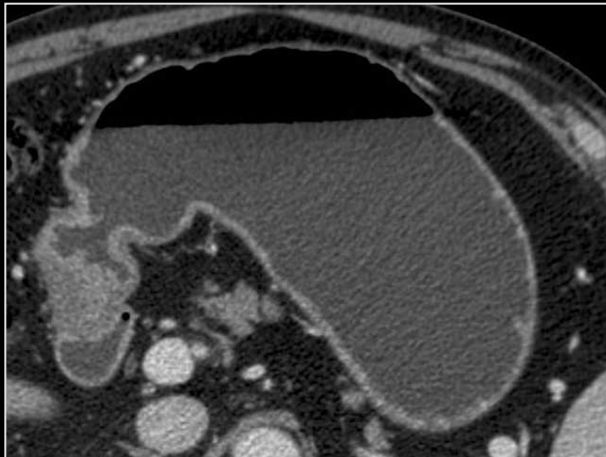
- couche superficielle : épithélium cylindrique unistratifié
invaginations appelées cryptes au fond desquelles s'ouvrent des glandes situées dans un chorion

- **Muqueuse fundique** (80 %) : cryptes courtes prolongées par des glandes tubulaires en amas, cellules mucosécrétantes épithéliales, cellules exocrines glandulaires : cellules **pariétales** (acide chlorhydrique) , cellules **principales** (pepsine) et cellules **ECL** (histamine)
- **Muqueuse pylorique** (antrale et pré-pylorique): cryptes longues prolongées par des glandes contenant les **cellules G** (gastrine exerçant une action trophique sur la muqueuse fundique) et les cellules à **somatostatine**.



Gastroscanner

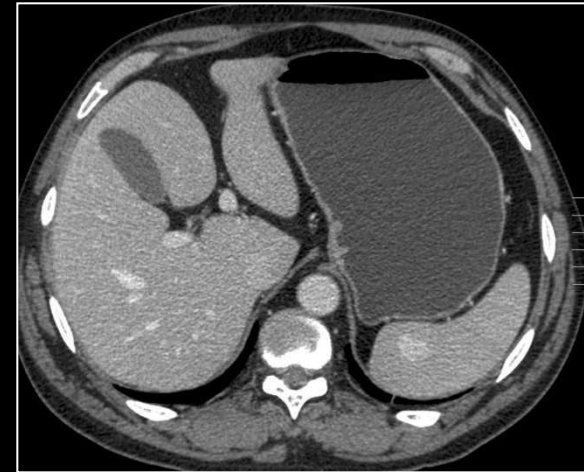
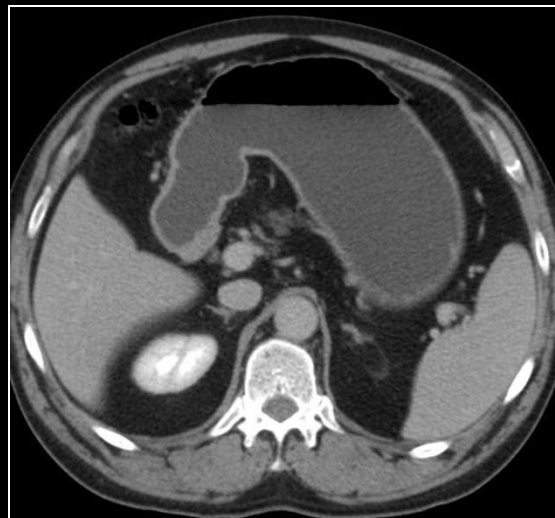
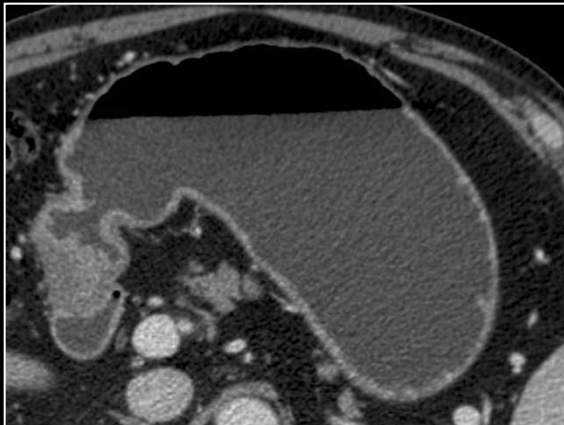
- Réplétion gastrique par voie orale (si possible environ 750 ml 15 minutes avant et 250 ml juste avant l'examen) +/- modificateurs comportement (Glucagon)
- Eau le plus souvent (contraste négatif)
- Agents de contraste positif (hydrosolubles iodés dilués au 20^{ème}) : recherche de fissures pariétales ou de fistules

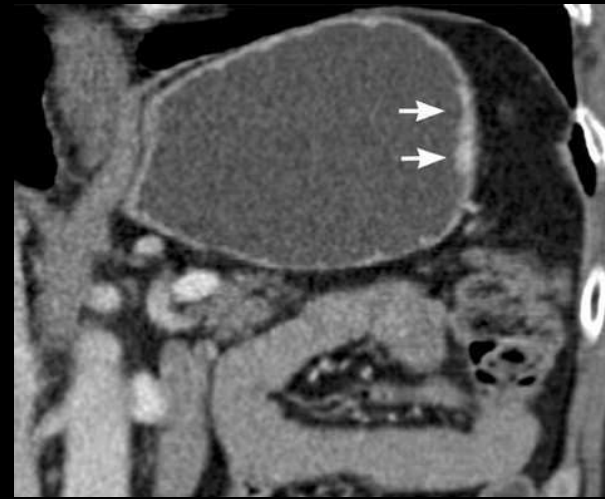
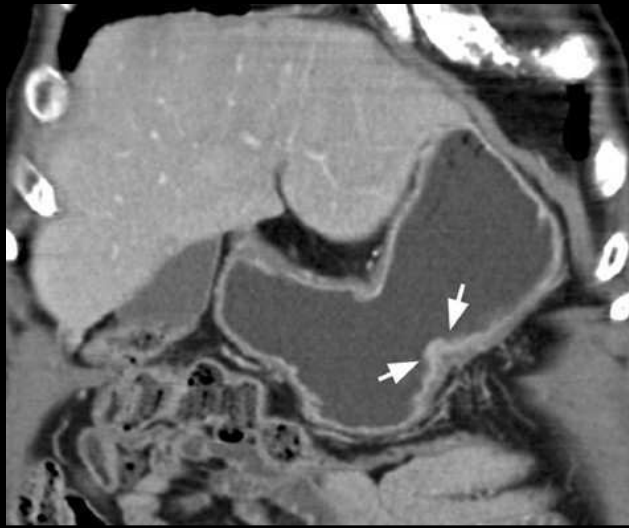
Acquisition :

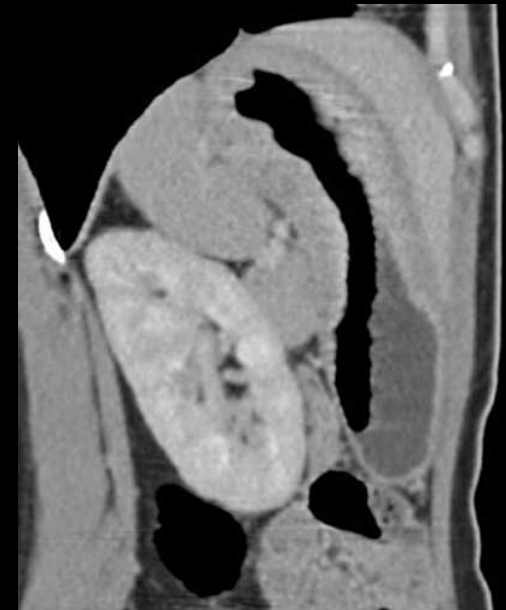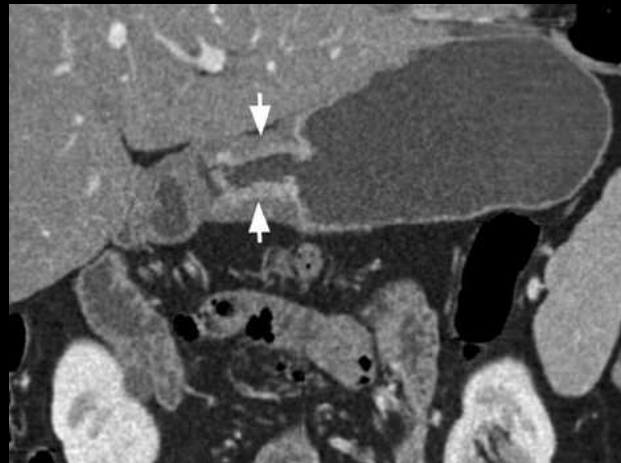
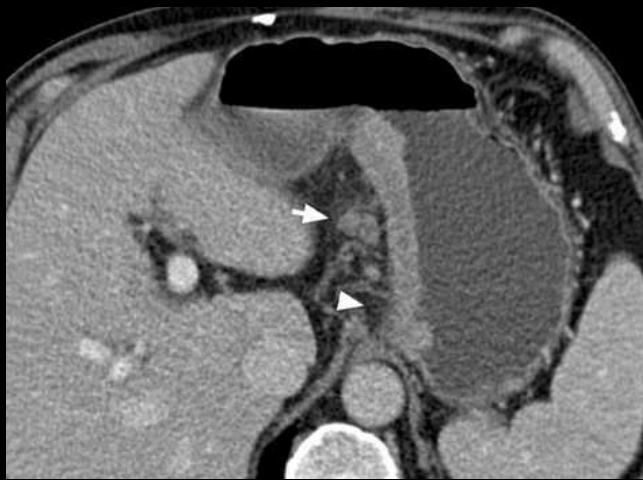
- **Sans injection centrée** vérification de la réplétion gastrique
- **Temps artériel différé ,centrée** : 30-35 sec = Cartographie vasculaire et caractérisation tissulaire
- **Temps parenchymateux digestif** sur tout l'abdomen : 70-80 sec = paroi, veines, foie, ADP, péritoine
- **Temps tardif facultatif** : 3-5min = caractérisation

La muqueuse gastrique distendue est inférieure à **10 mm**. Muqueuse (hyperdense après injection), sous muqueuse (hypodense) et séreuse (hyperdense)

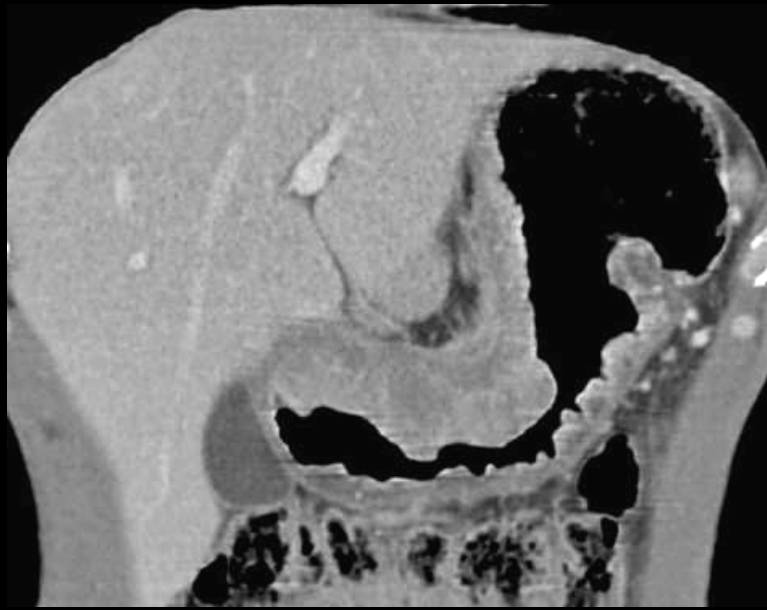




Adénocarcinome débutant

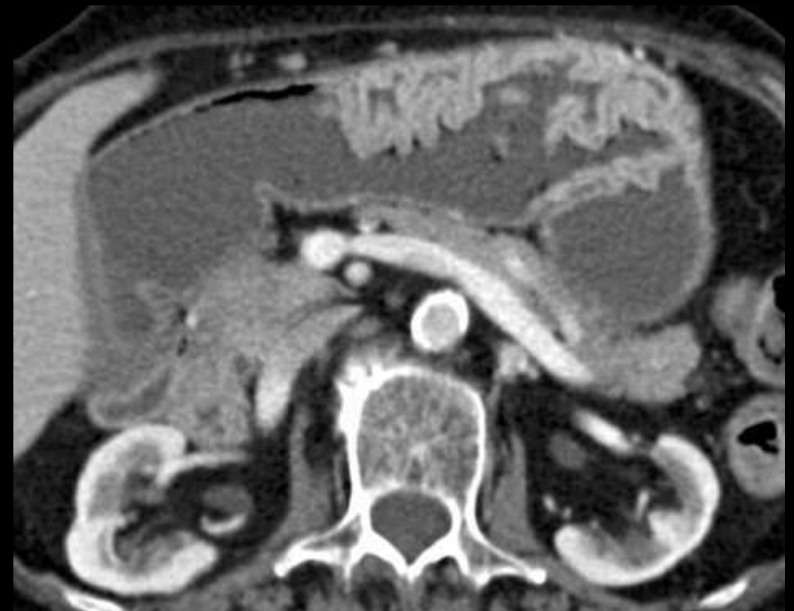

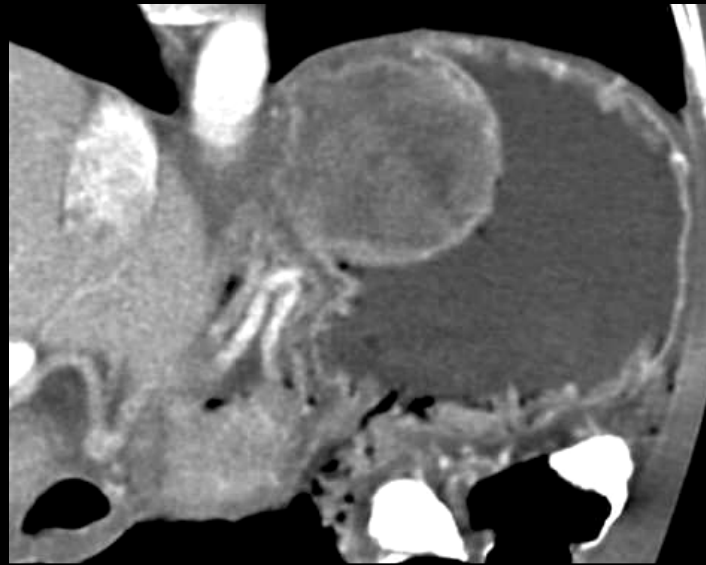
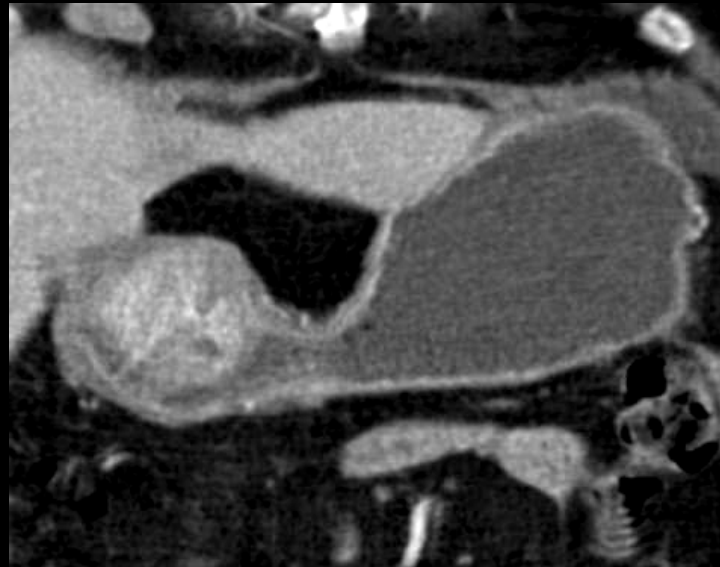
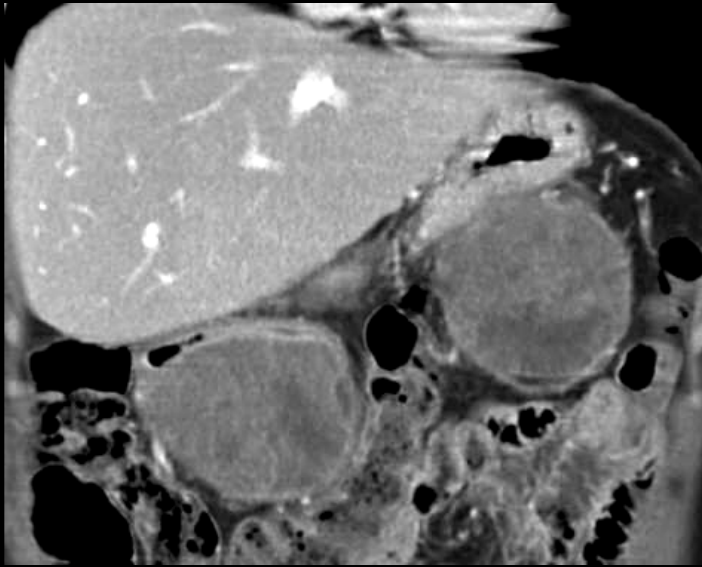
cancer gastrique avec adp du petit omentum



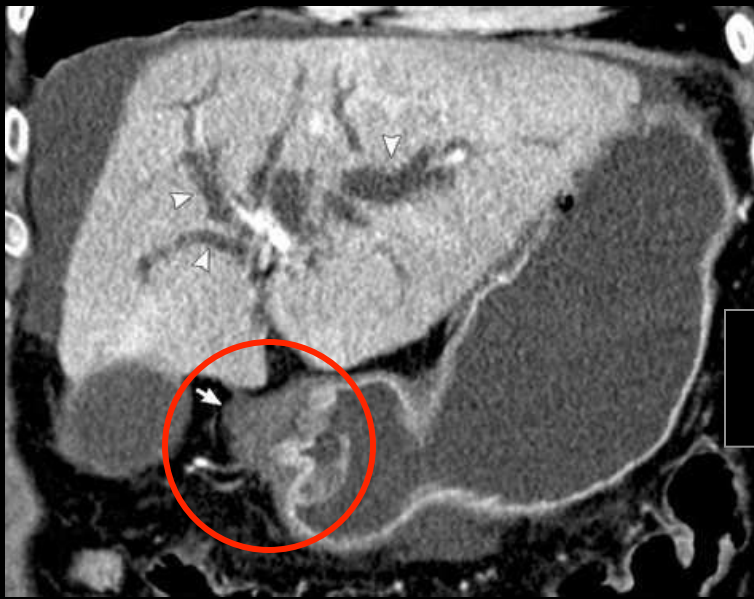lymphome gastrique

**maladie de Ménétrier
polyadénomatosose en nappe**

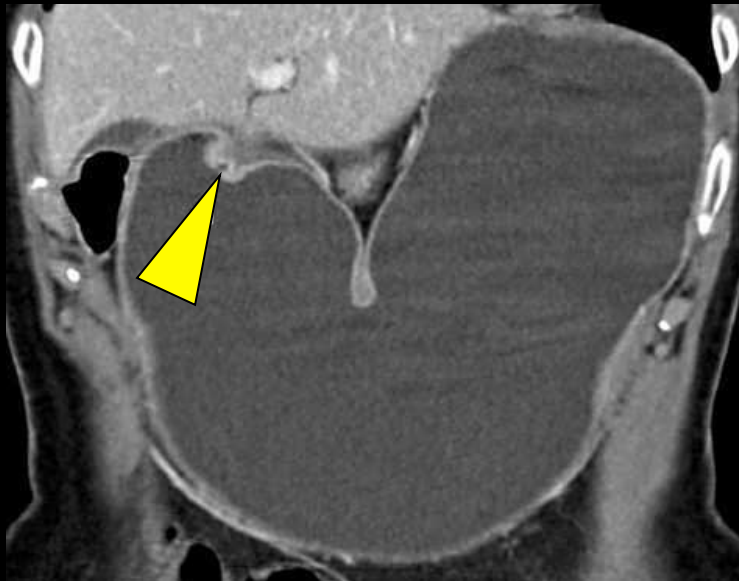



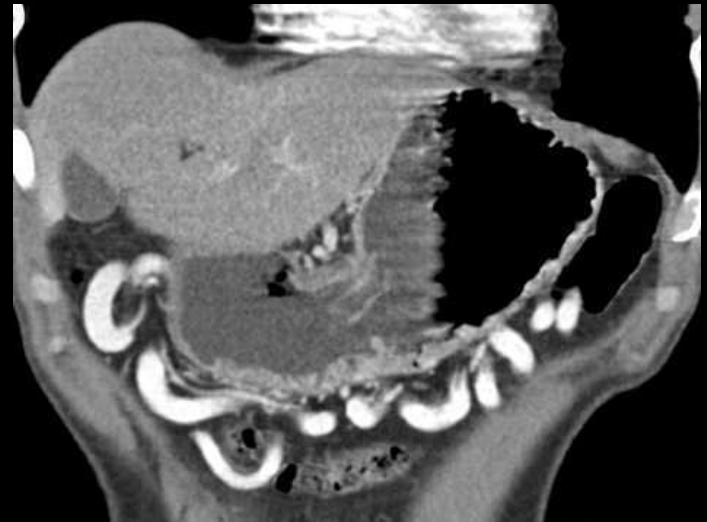métastases gastriques d'un adénocarcinome mucineux ovarien



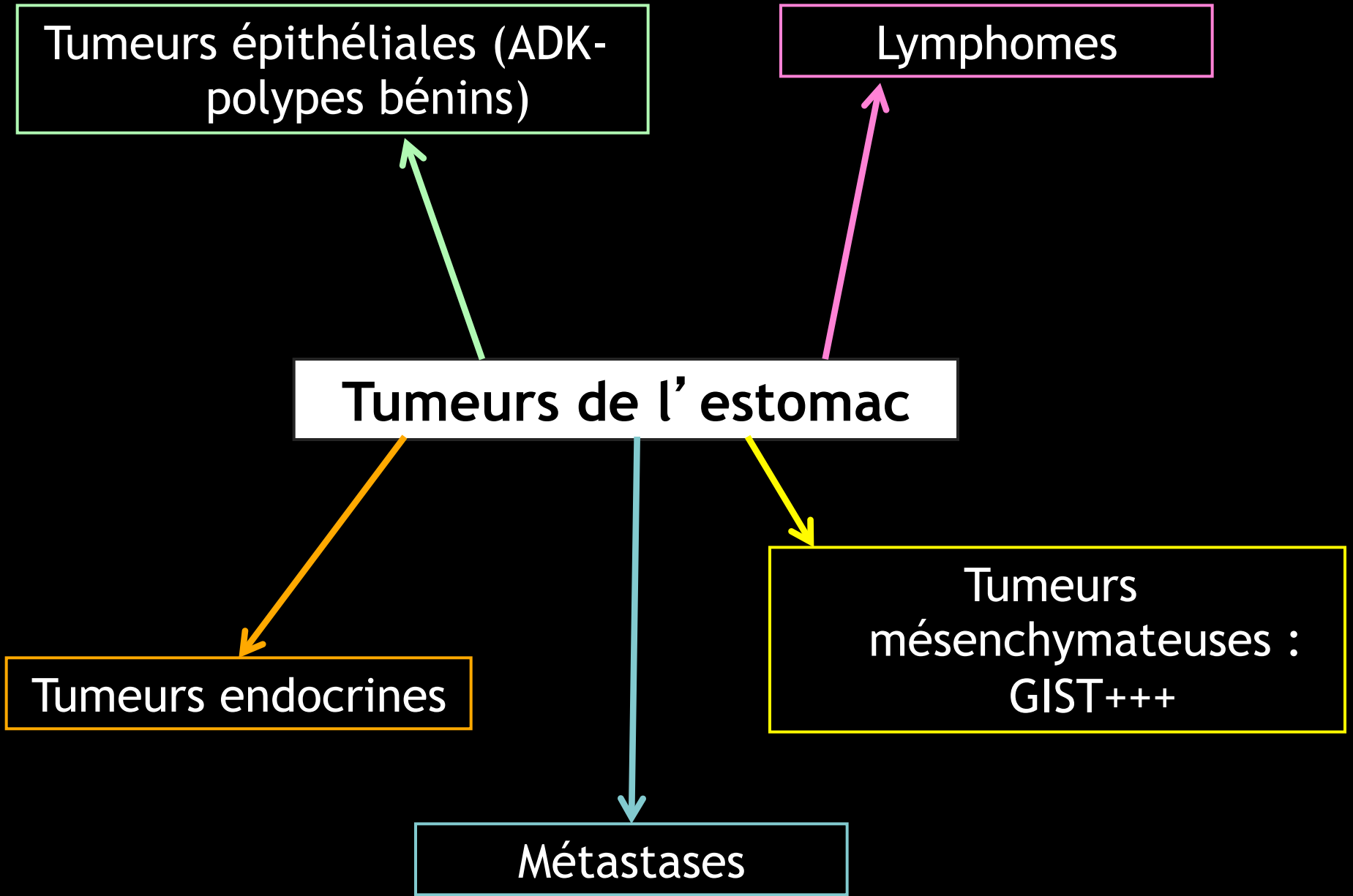
sténose antro-pylorique « gastric outlet sd »
cholangiocarcinome central



ulcère antral



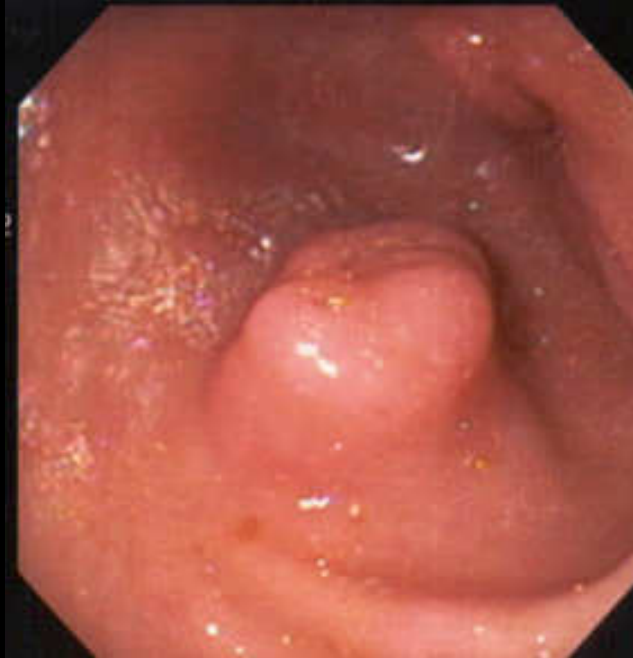HTP segmentaire ; varices gastriques



A. Tumeurs épithéliales malignes: adénocarcinome

États précancéreux

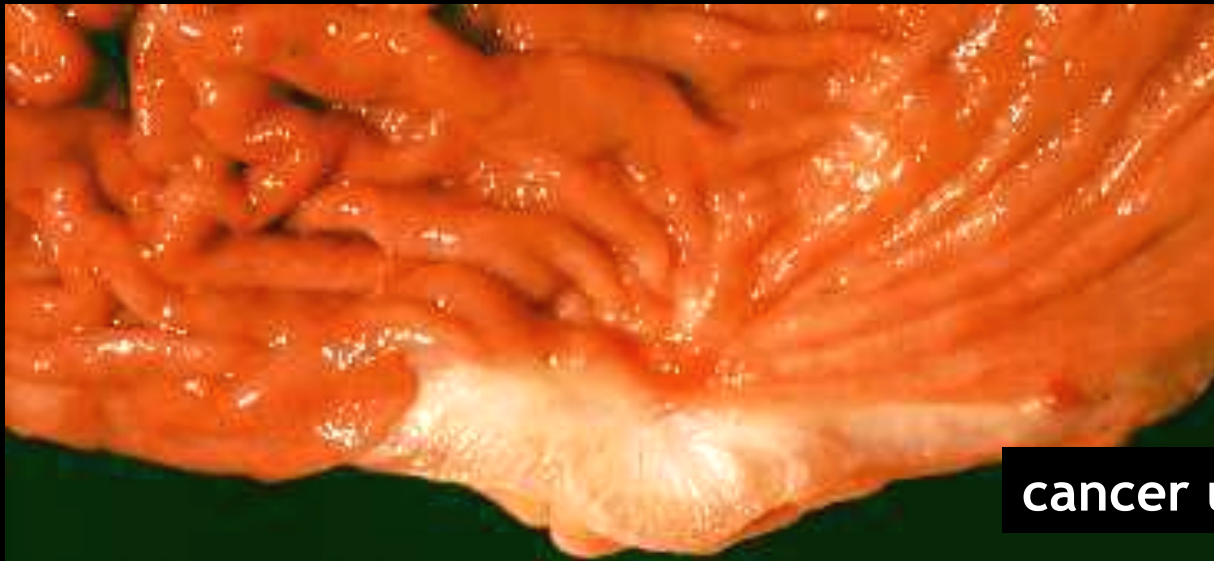- Maladie de Biermer
- Maladie de Ménétrier
- Polypes adénomateux de l'estomac
- Ulcère gastrique (DD avec ADK ulcériforme)
- Gastrite atrophique (*H pylori* ++++) métaplasies intestinales
- Gastrectomies partielles (après 15 ans d'évolution).



Polype gastrique

A. Tumeurs épithéliales malignes: adénocarcinome

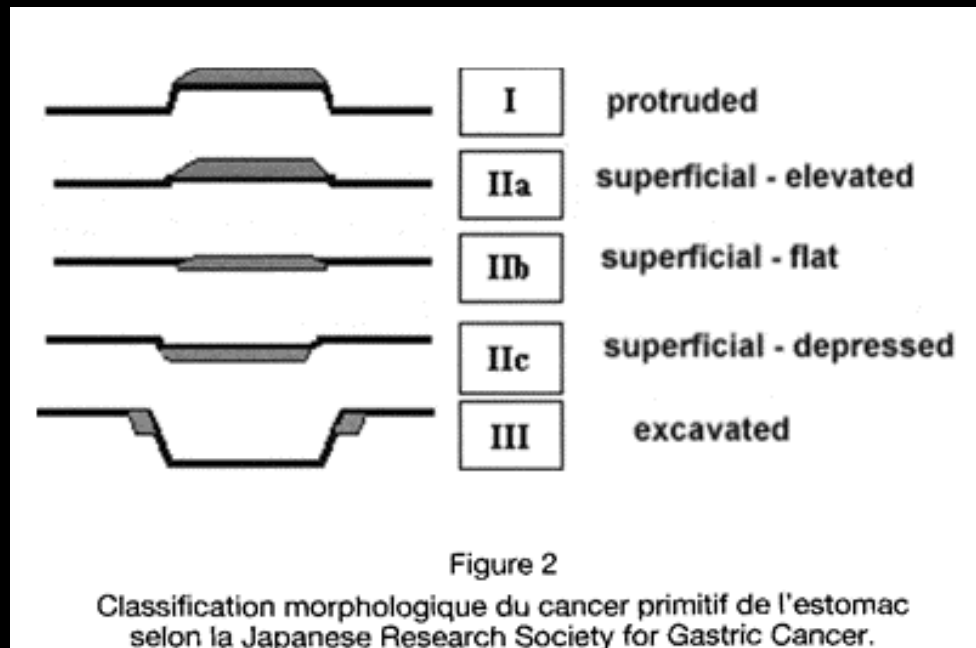
- Adénocarcinome: tumeur maligne gastrique **la + fréquente (95%)**
- 4^{ème} cancer dans le monde, en diminution en France avec une mortalité restant élevée
- Pic de prévalence: 50-70 ans
- Facteurs environnementaux: H.Pylori (3 à 6 fois plus de risque), anémie de Biermer (2 à 3 fois), conservateurs (sel), tabac
- Morphologie: polyoïde, ulcéré, infiltrant

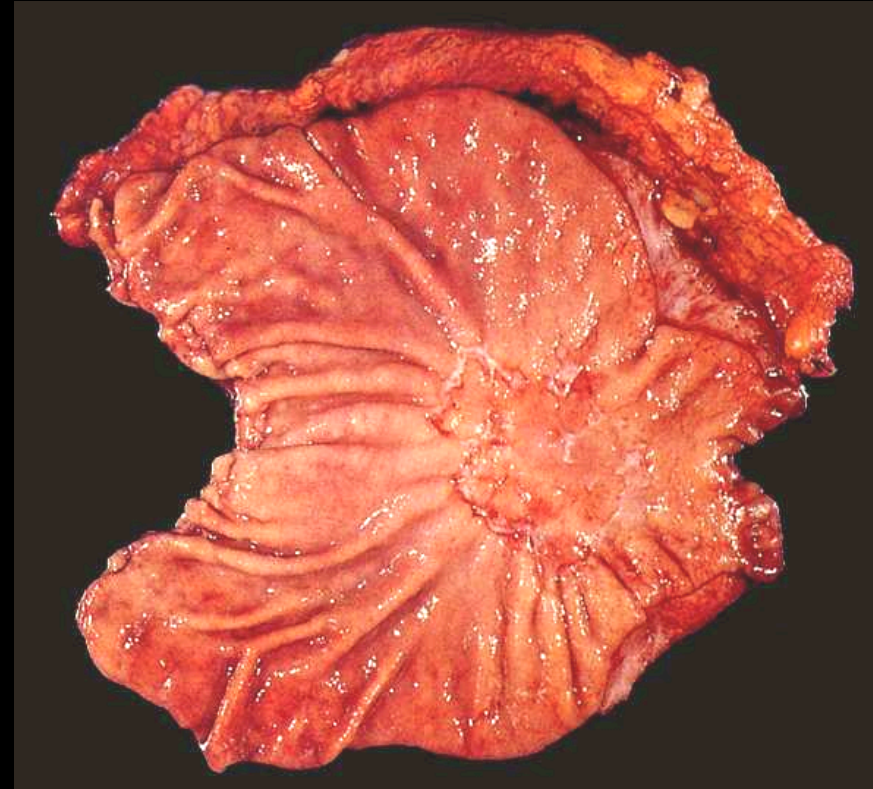
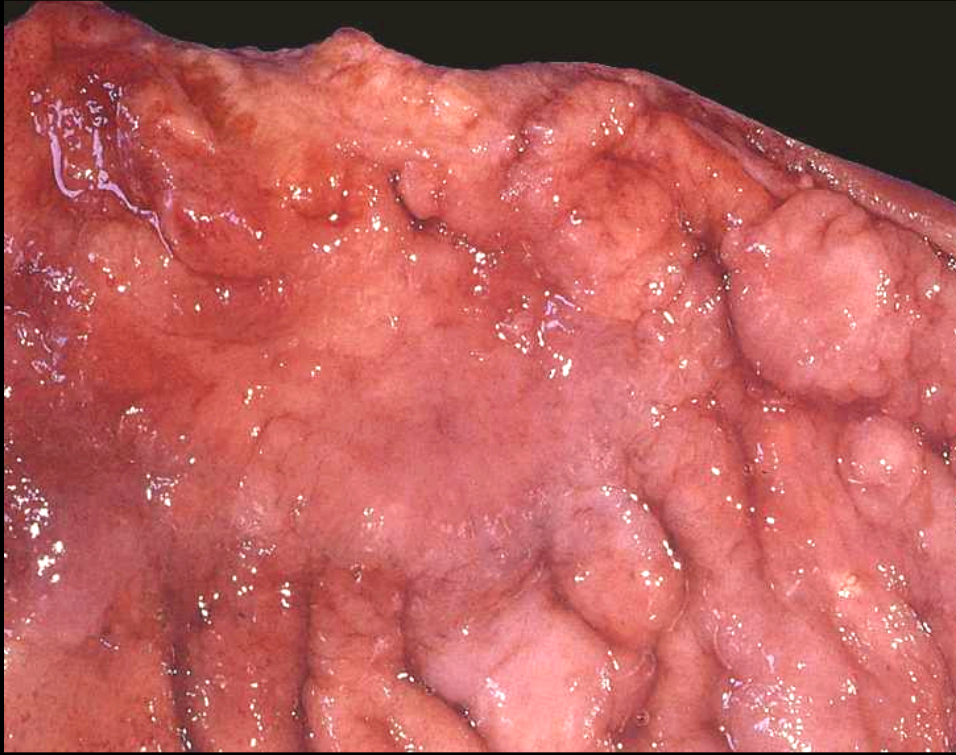

cancer ulcériforme

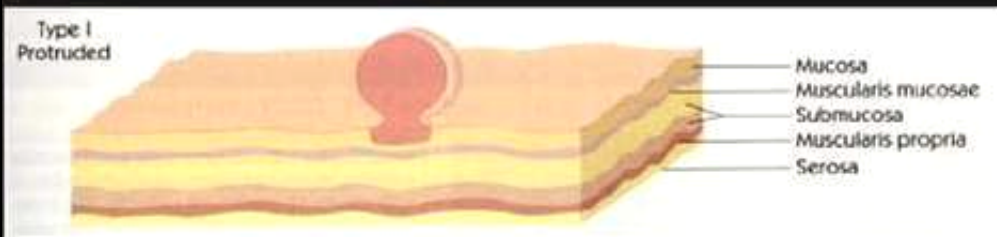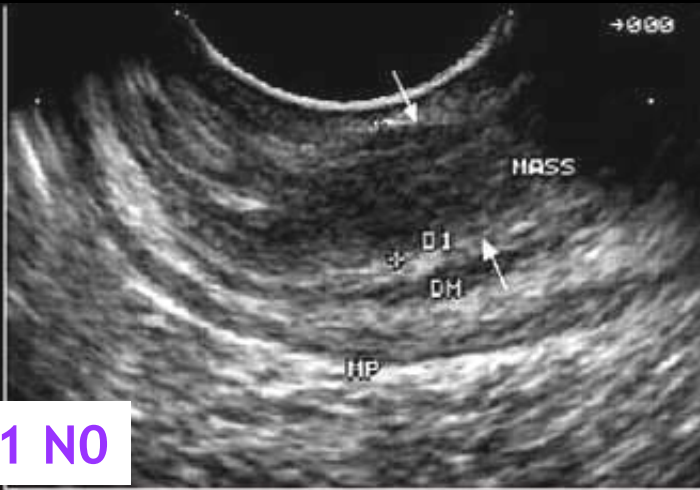
Lésions superficielles: 3 formes: T1

- type I : lésion nodulaire **polypoïde**
- type IIa : lésion superficielle surélevée
type IIb : lésion superficielle plane
type IIc : lésion superficielle **creusante**
- type III : lésion **ulcérante**

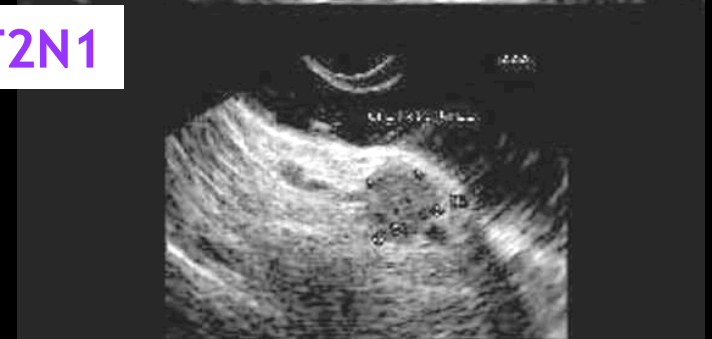
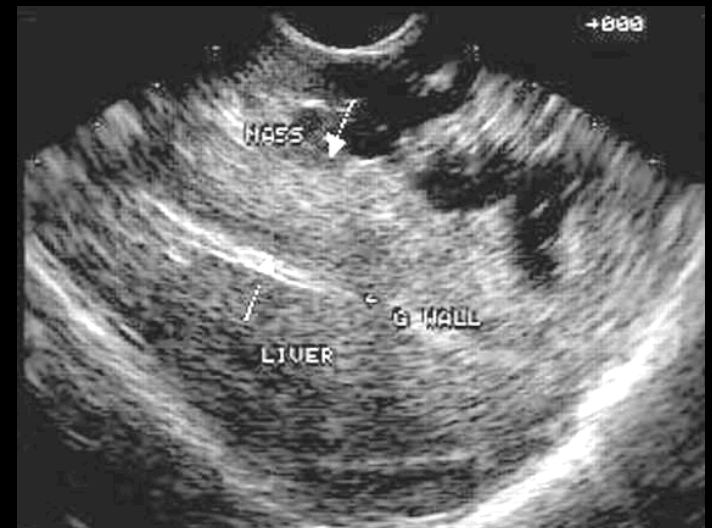


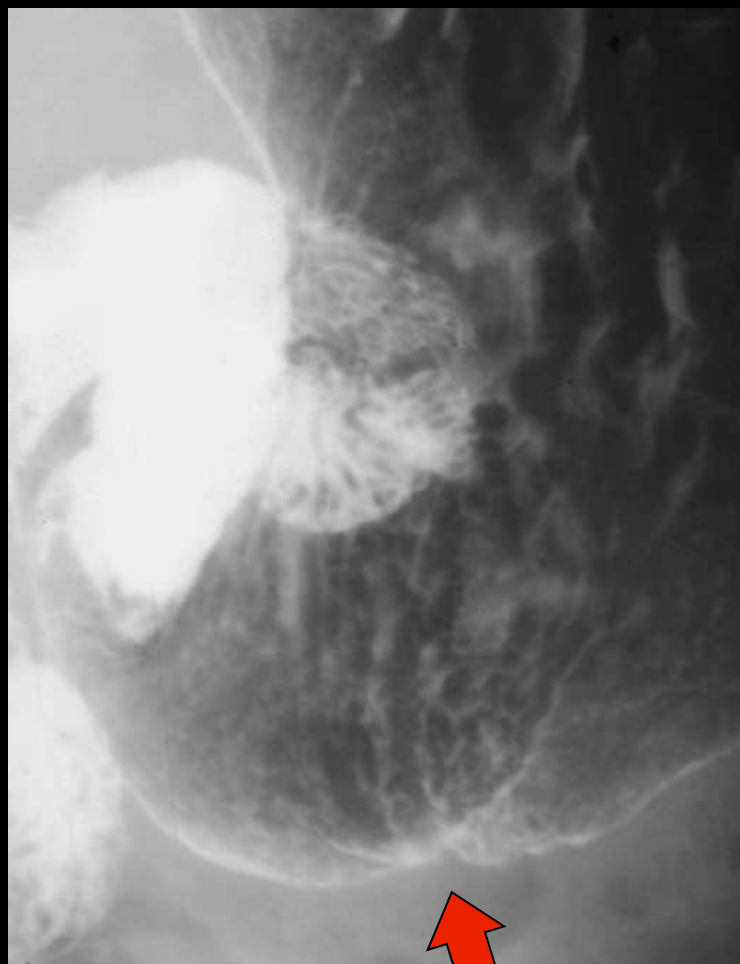
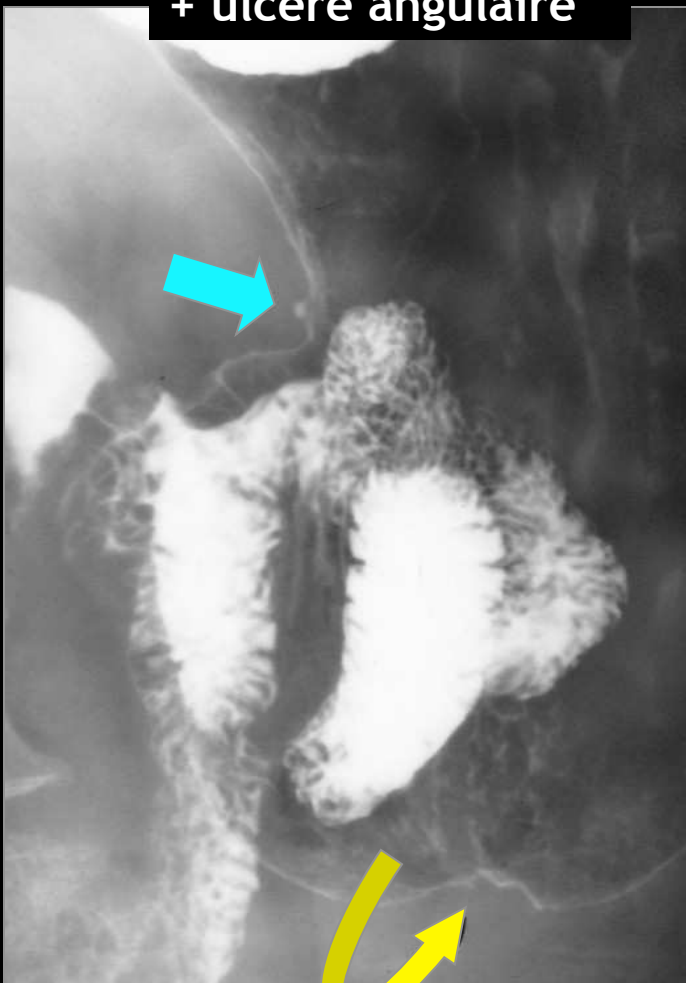
adénocarcinome superficiel
Limité à la muqueuse et à la sous-muqueuse



adénocarcinome superficiel
echo-endoscopie +++



+ ulcère angulaire



adénocarcinomes superficiels

A. Adénocarcinome gastrique : sémiologie TDM

- Formes précoces (T1)** : discrète surélévation ou prise de contraste punctiforme de la paroi
- Formes avancées (T2, T3, T4)** : épaissement pariétal transmural focal ou circonférentiel. Volontiers bourgeonnant, rarement extraluminal.

Rôles de l'imagerie
TDM

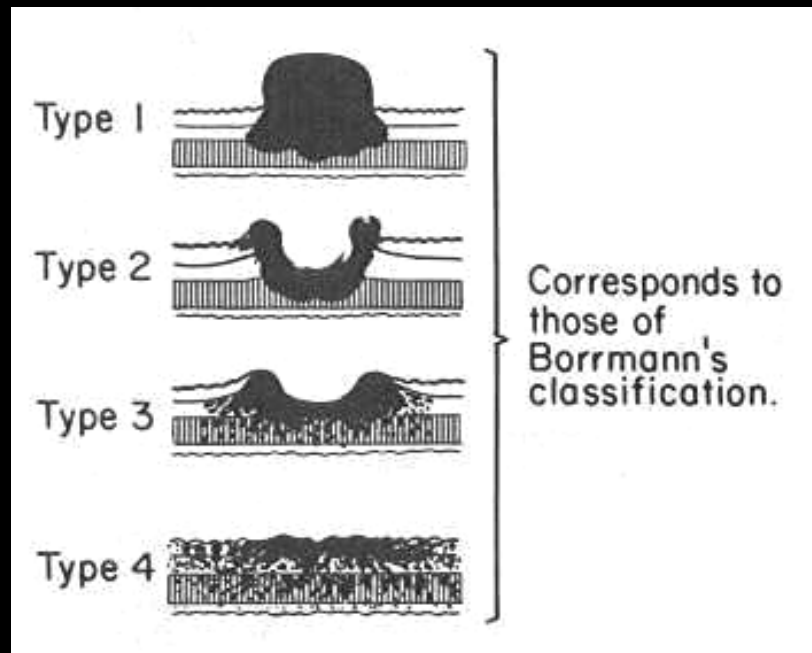
Extension métastatique (foie, poumon,
péritoine)

Bilan des tumeurs T4 (envahissement
vasculaire et des organes de voisinage)

Les tumeurs T1, T2, T3 bénéficient d'une chirurgie avec curage systématique.....

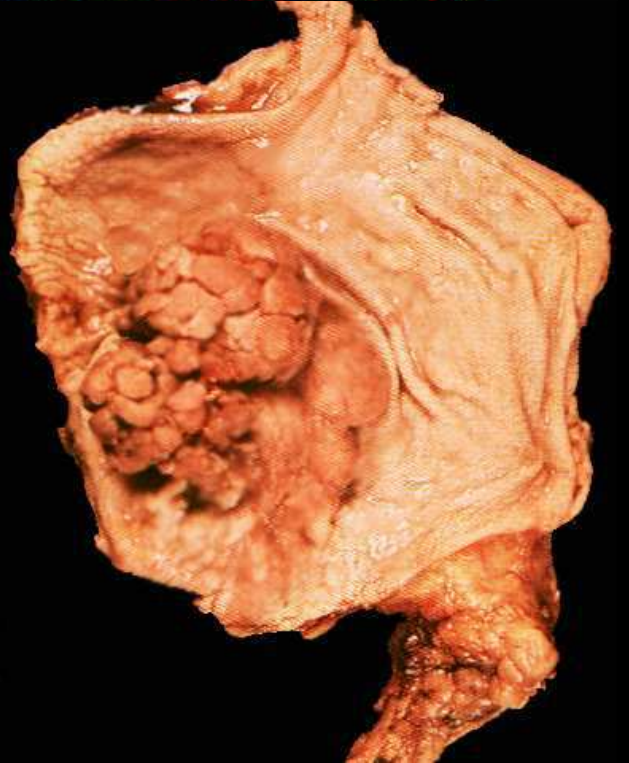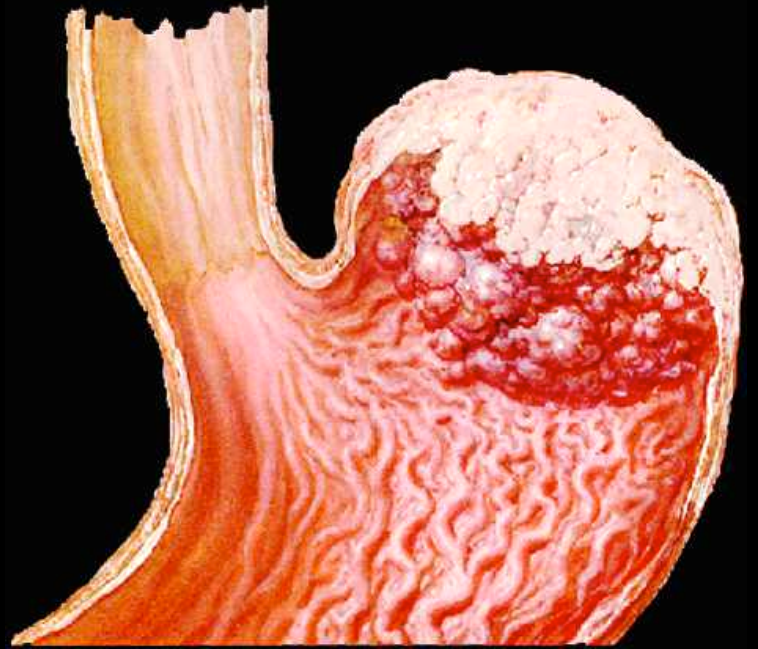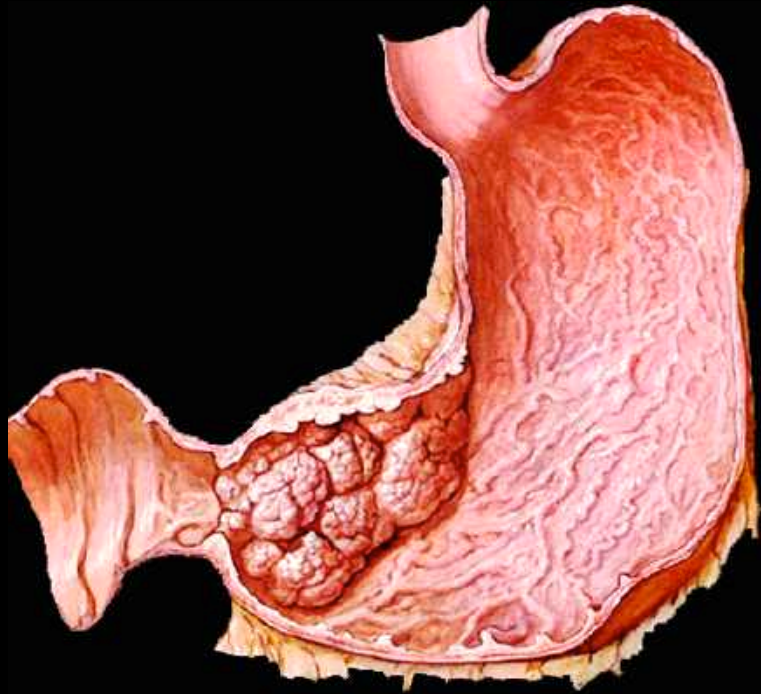4 formes macroscopiques pour les lésions évoluées ou invasives (Borrmann)

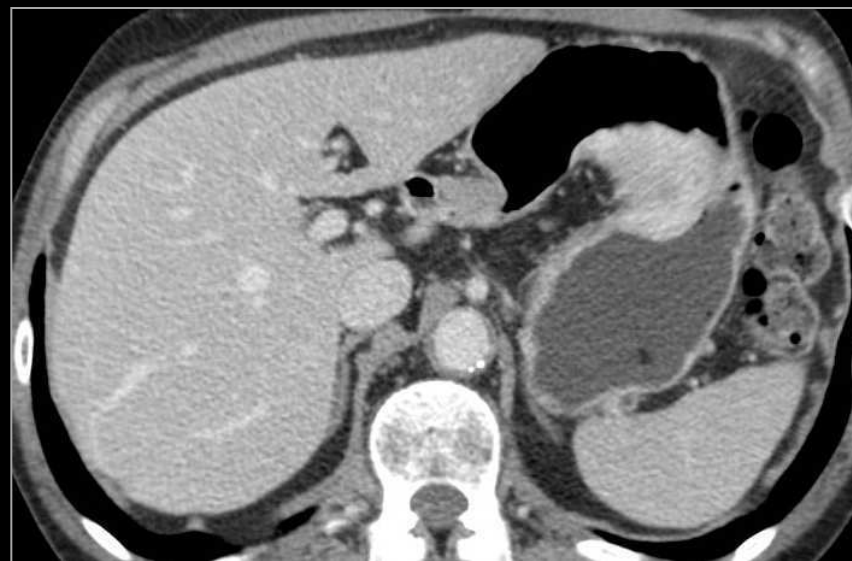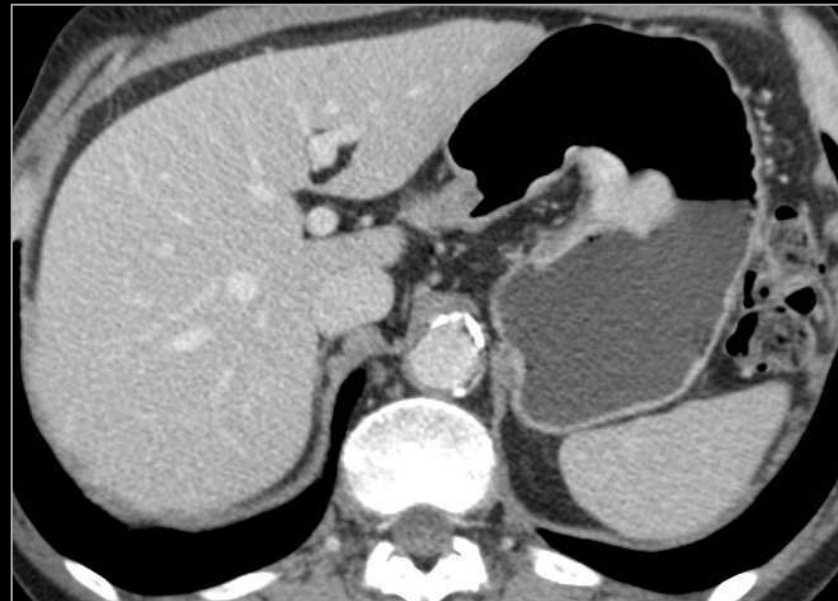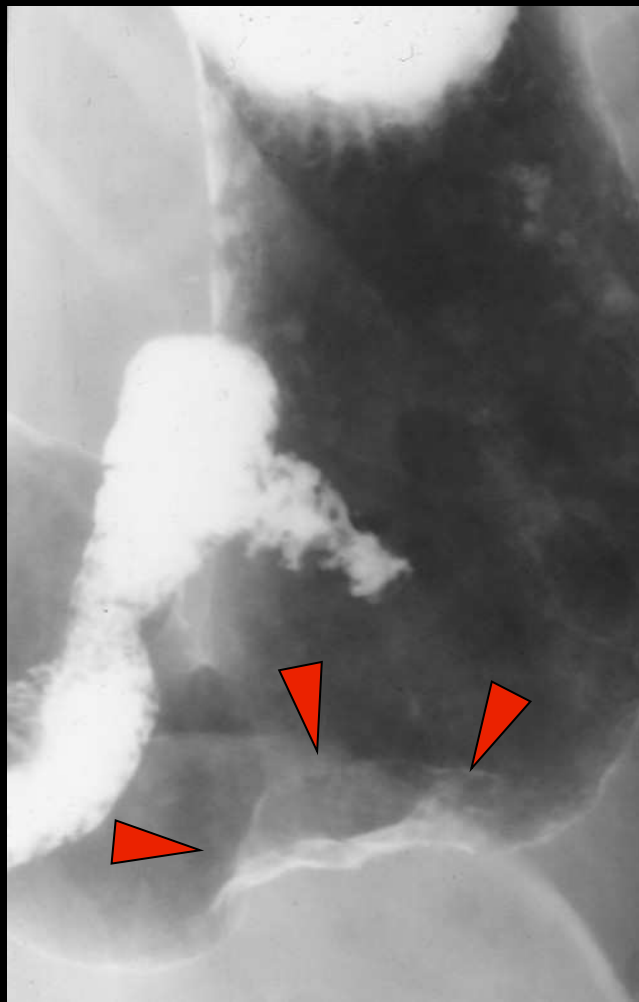
- type 1 : lésion nodulaire **polypoïde sessile** intraluminaire
- type 2 : ulcération maligne ou **lésion bourgeonnante ulcérée**
- type 3 : lésion **ulcériforme** (infiltrante avec ulcère central)
- type 4 : lésion **infiltrante** diffuse : **linite plastique**



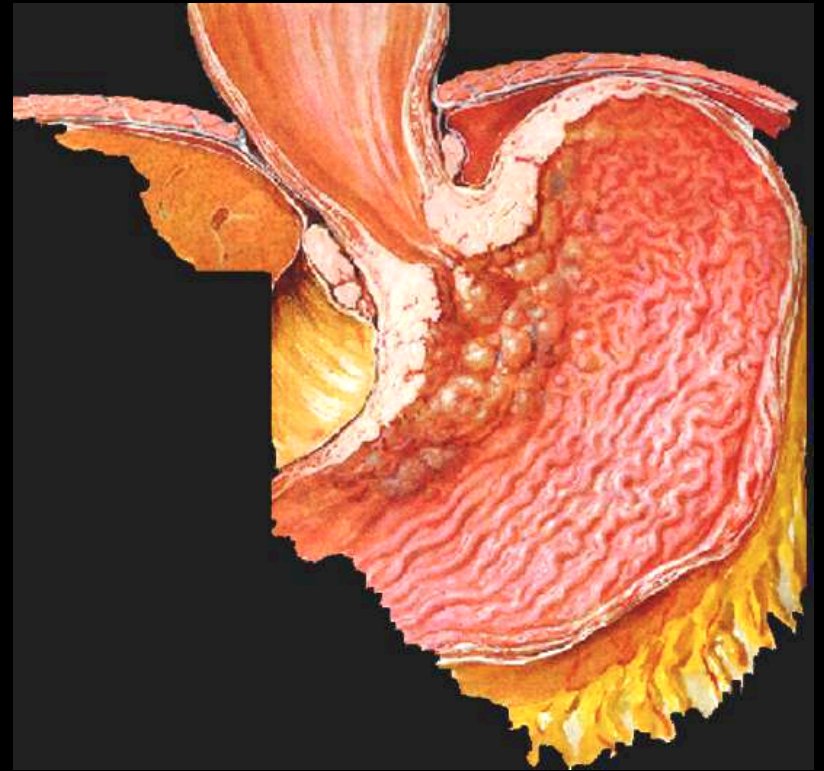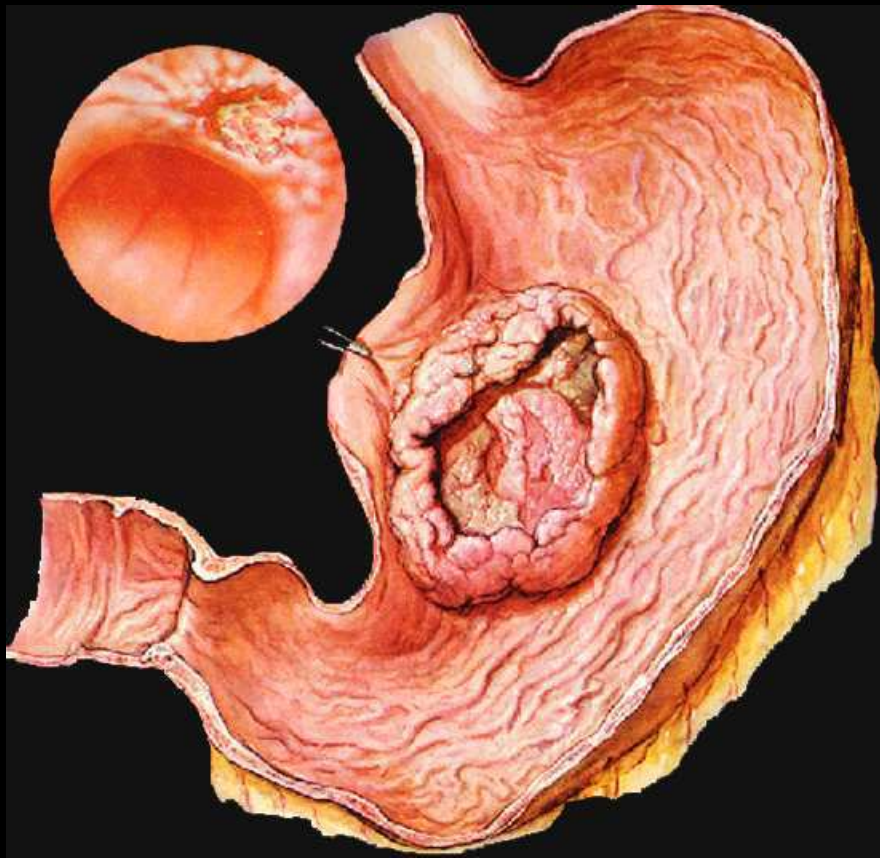
« Advanced gastric cancer »

adénocarcinomes polypoides
type 1

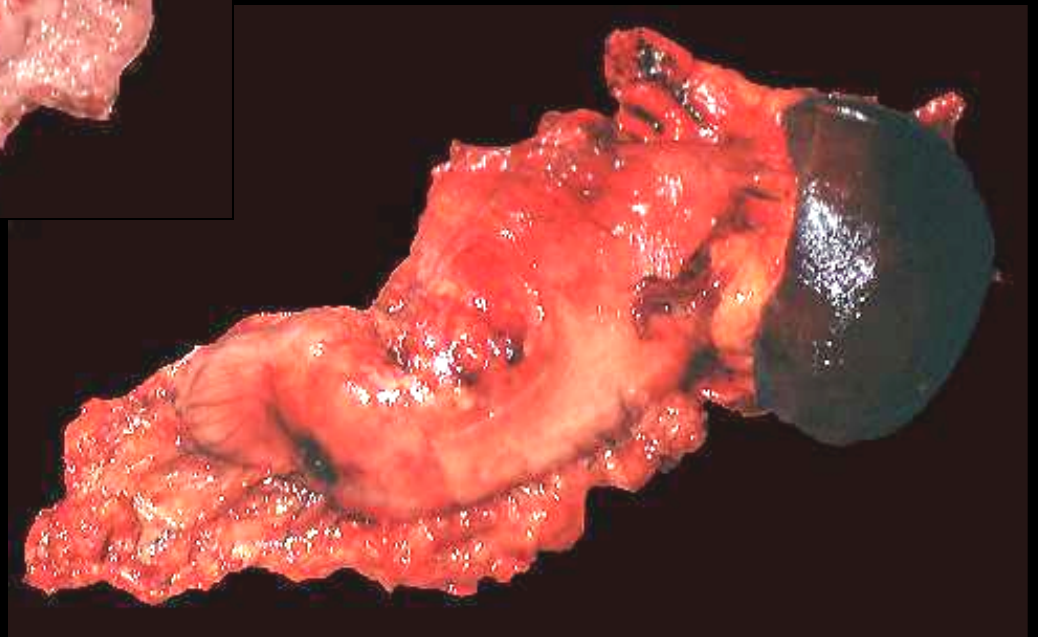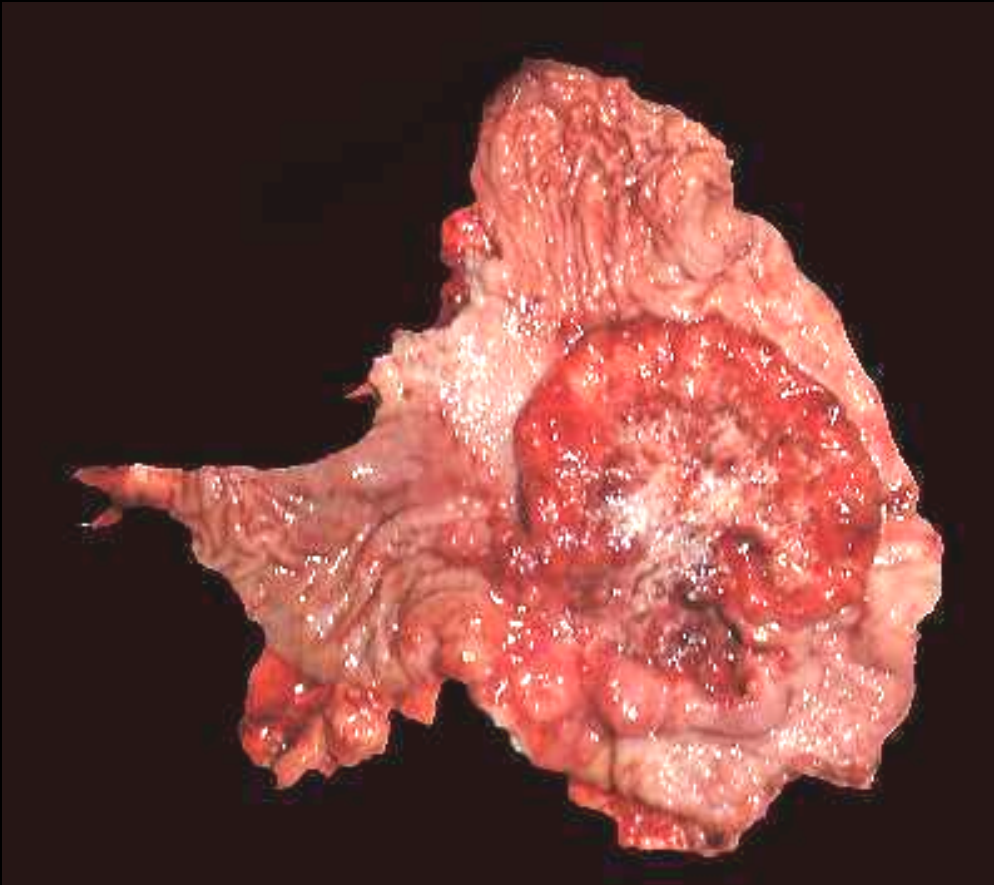




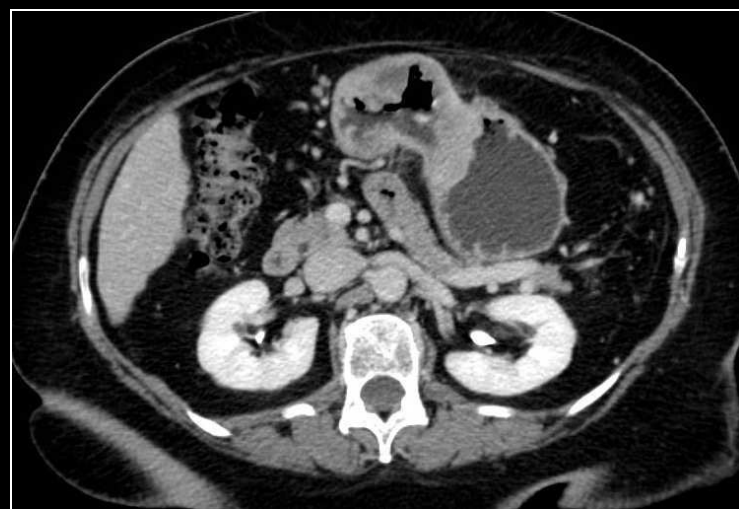
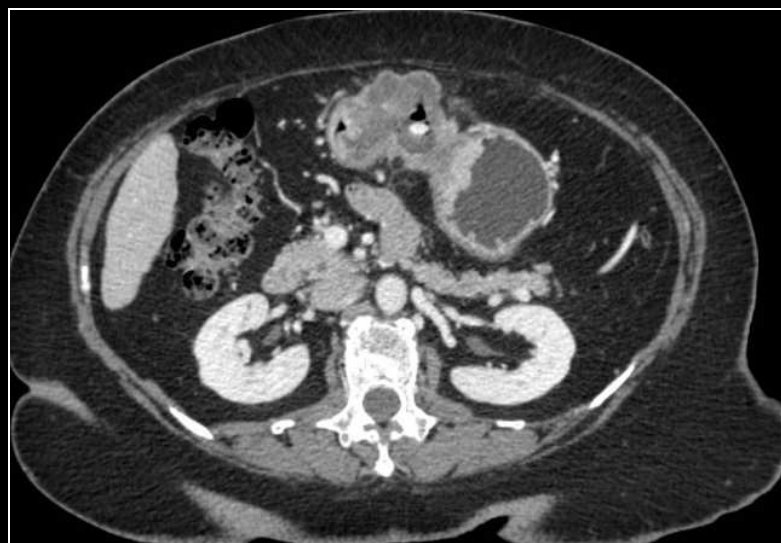
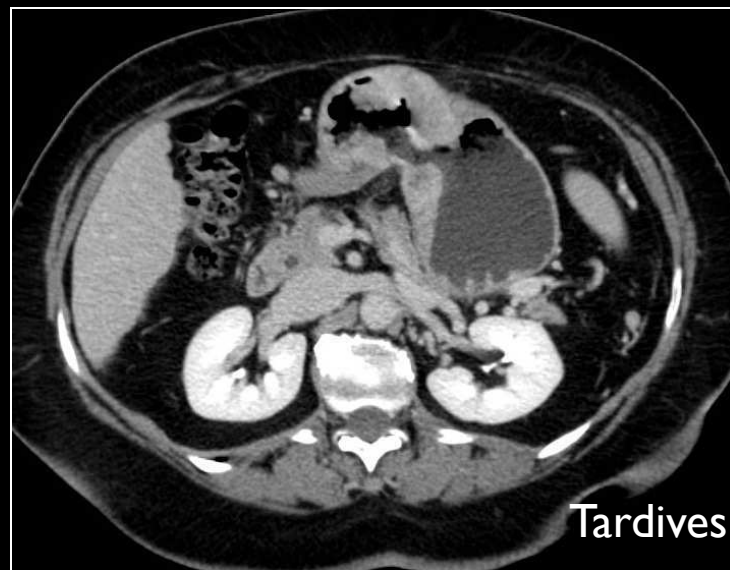
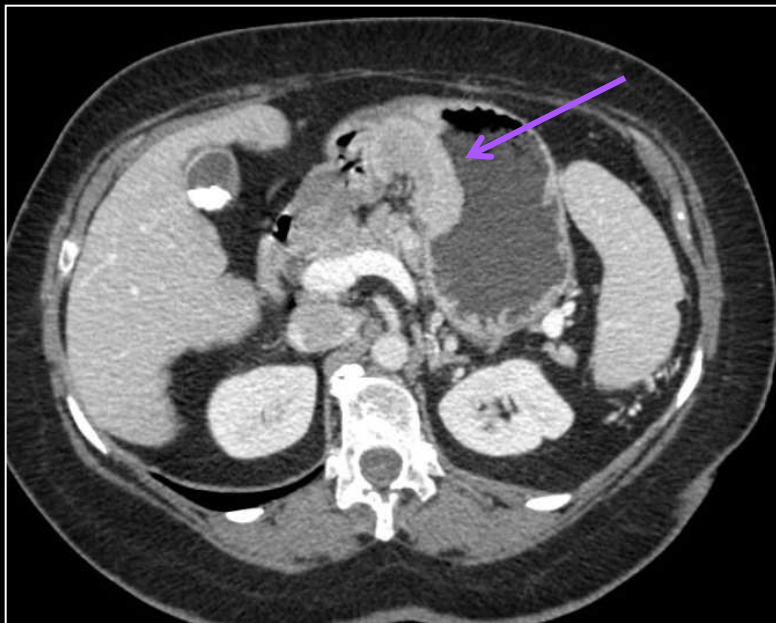adénocarcinomes bourgeonnants

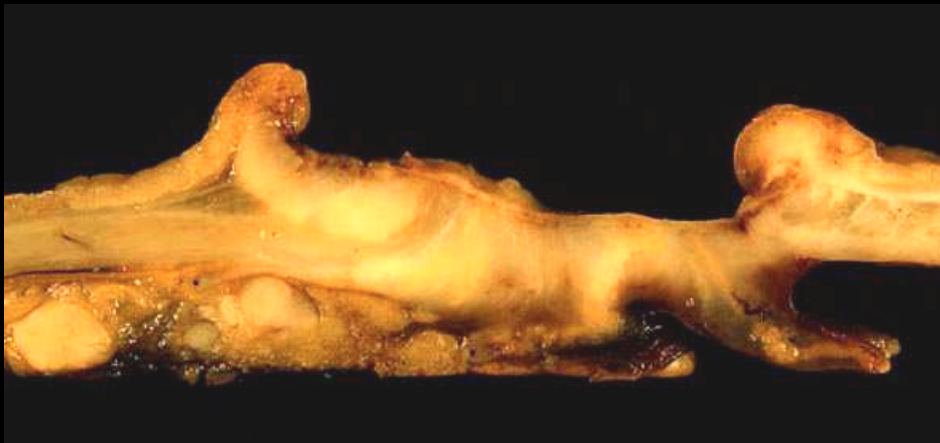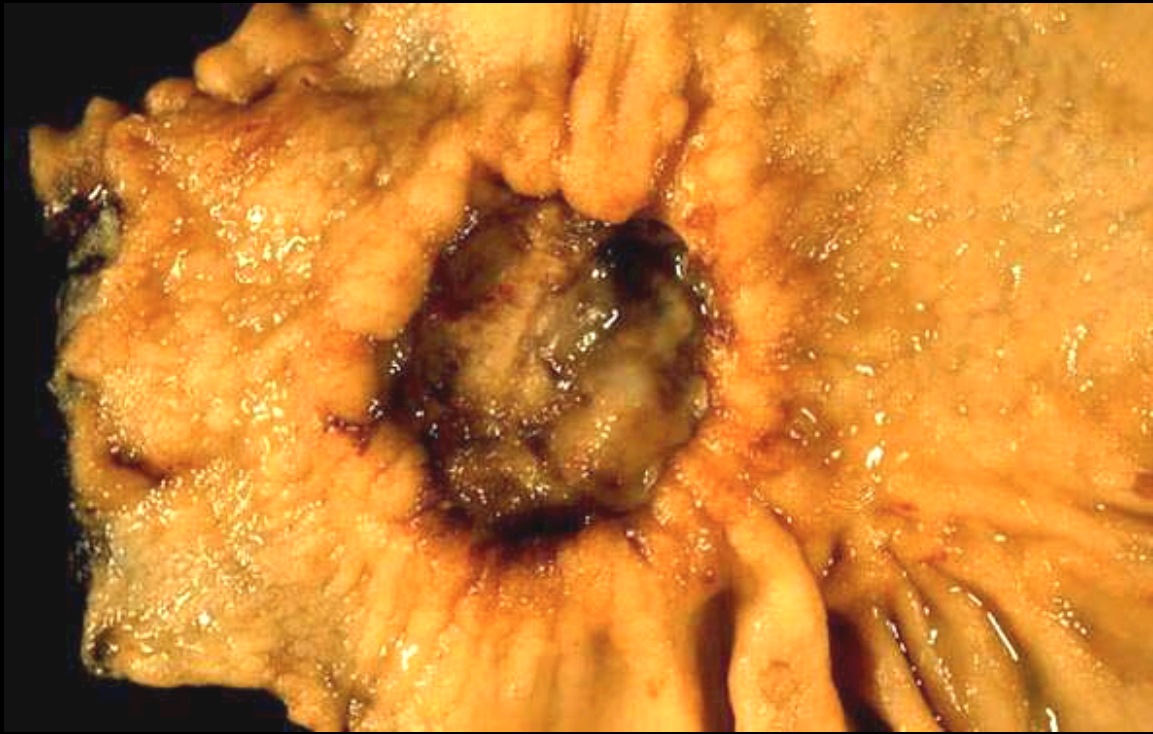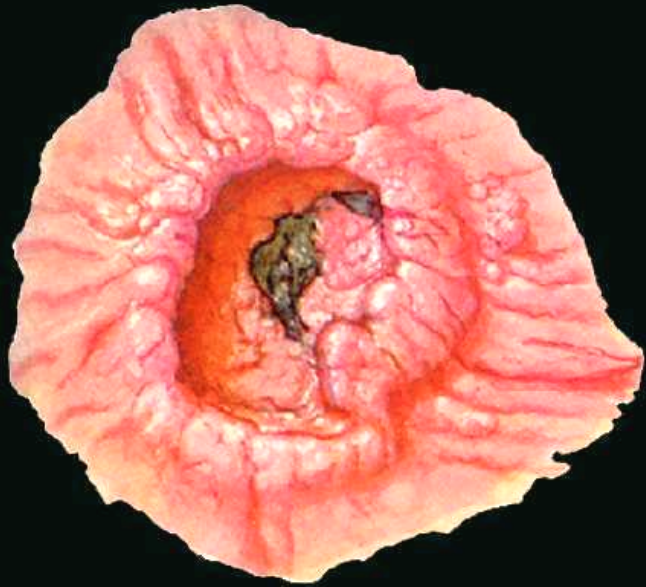


adénocarcinomes ulcéro-bourgeonnants
type 2



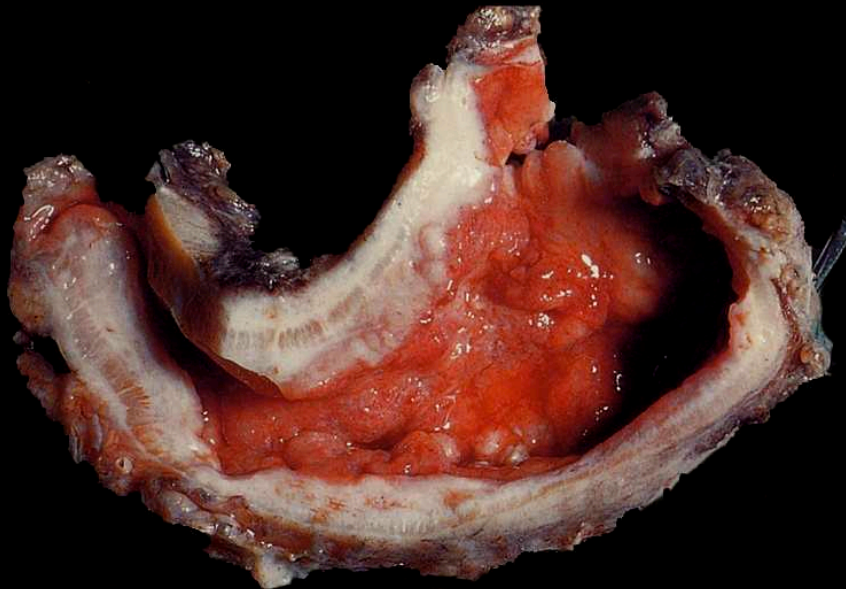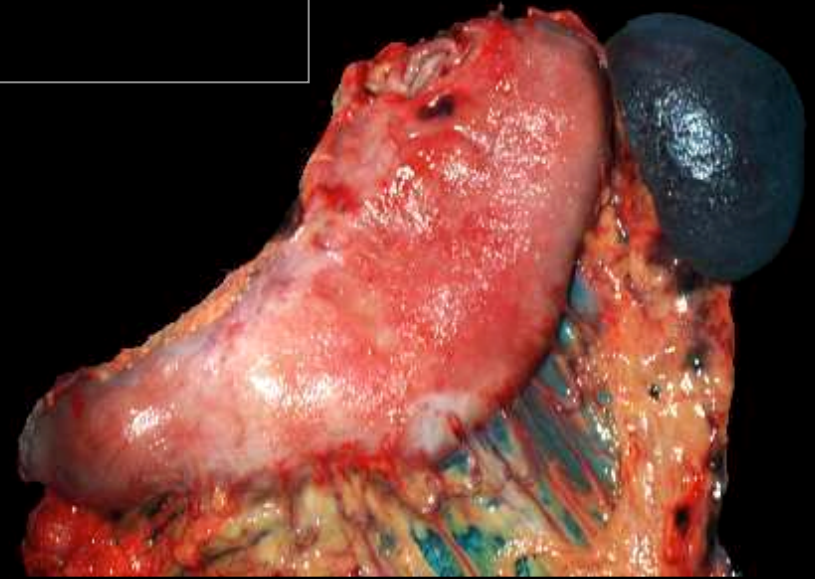
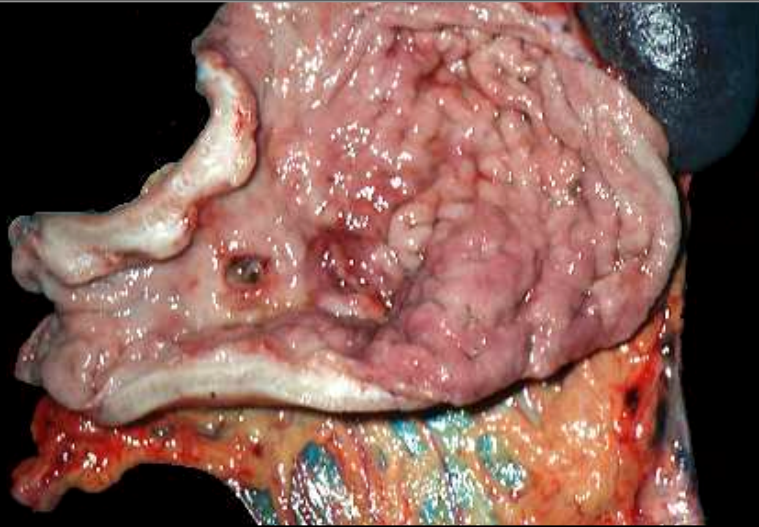
adénocarcinome ulcéro-bourgeonnant « en lobe d'oreille » antral





adénocarcinome ulcériforme
type 3

Linite : adénocarcinomes infiltrants diffus Type 4



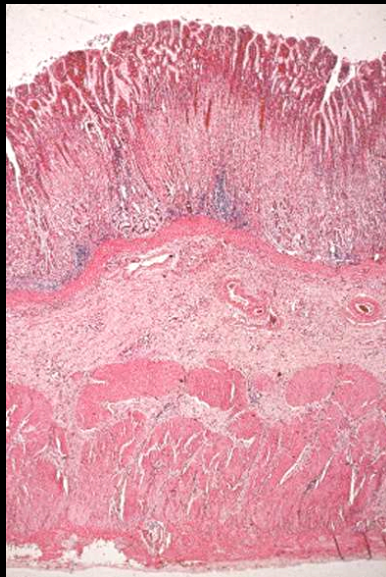
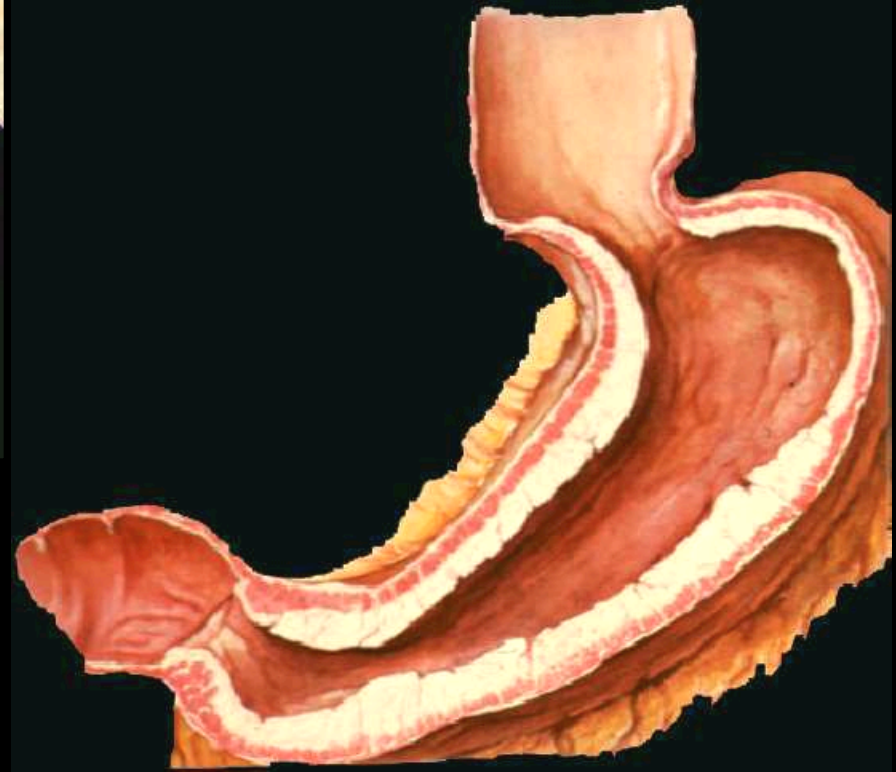
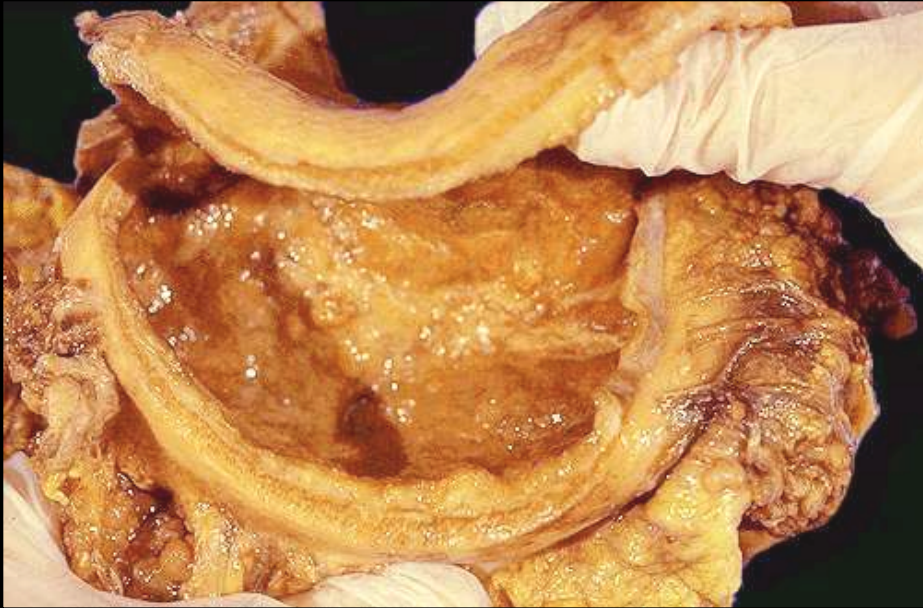-Aspect **tubulaire et rigide** de l'estomac, avec mauvais remplissage

-Infiltration trans pariétale de cellules indépendantes en **bague à chaton** caractérisée par une **stroma réaction fibreuse**

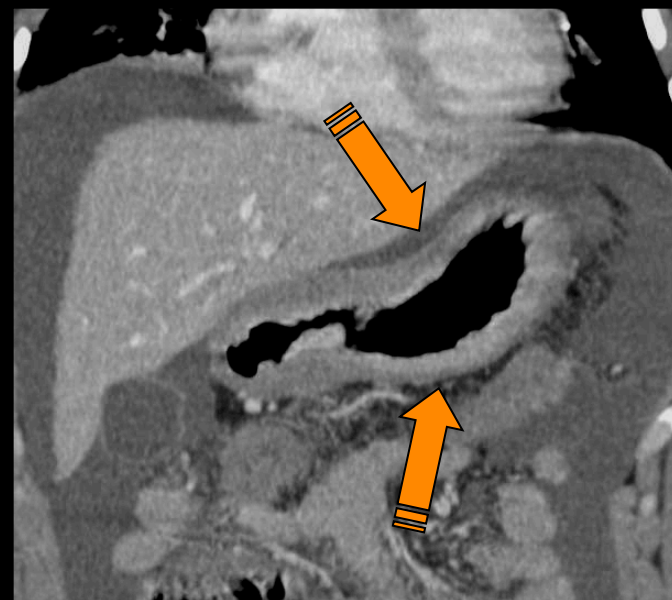
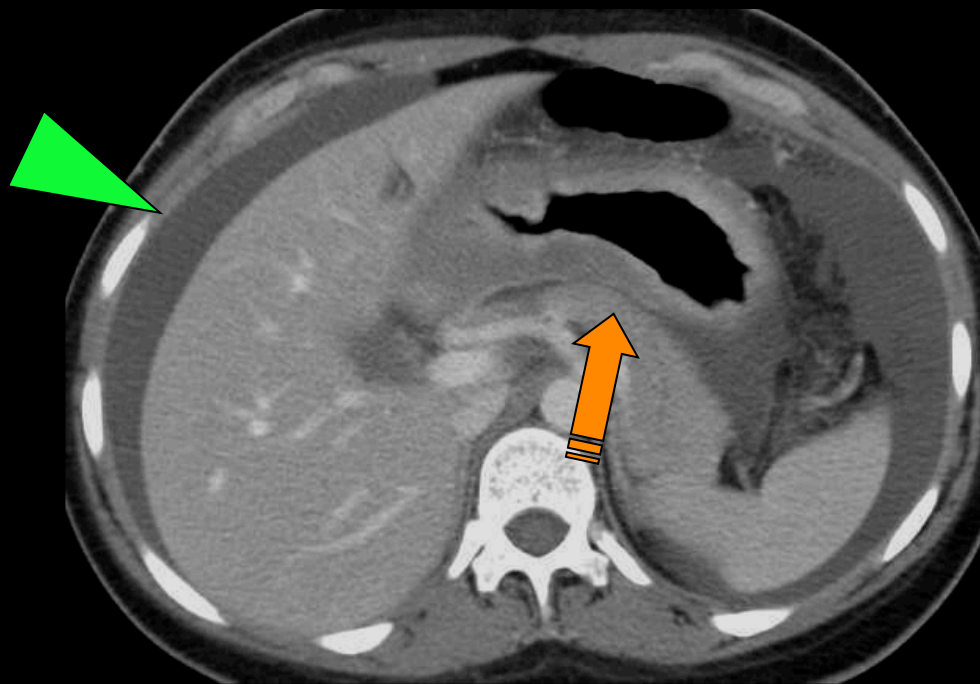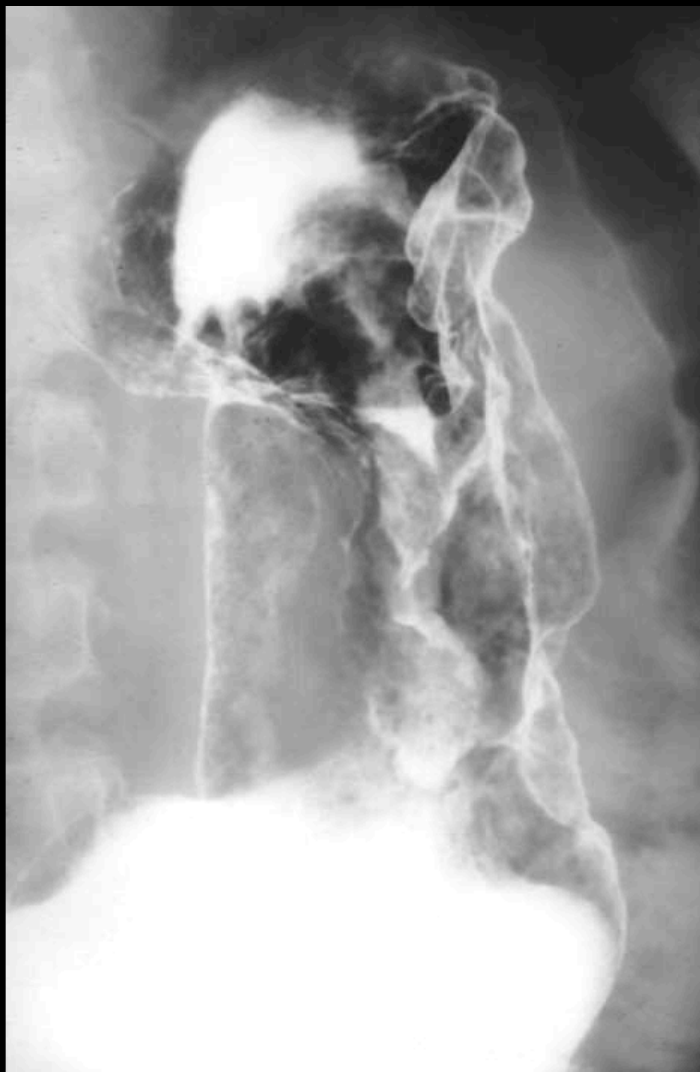
-Aspect blanchâtre macroscopique de l'infiltration tumorale

-TDM : rehaussement progressif, fibreux

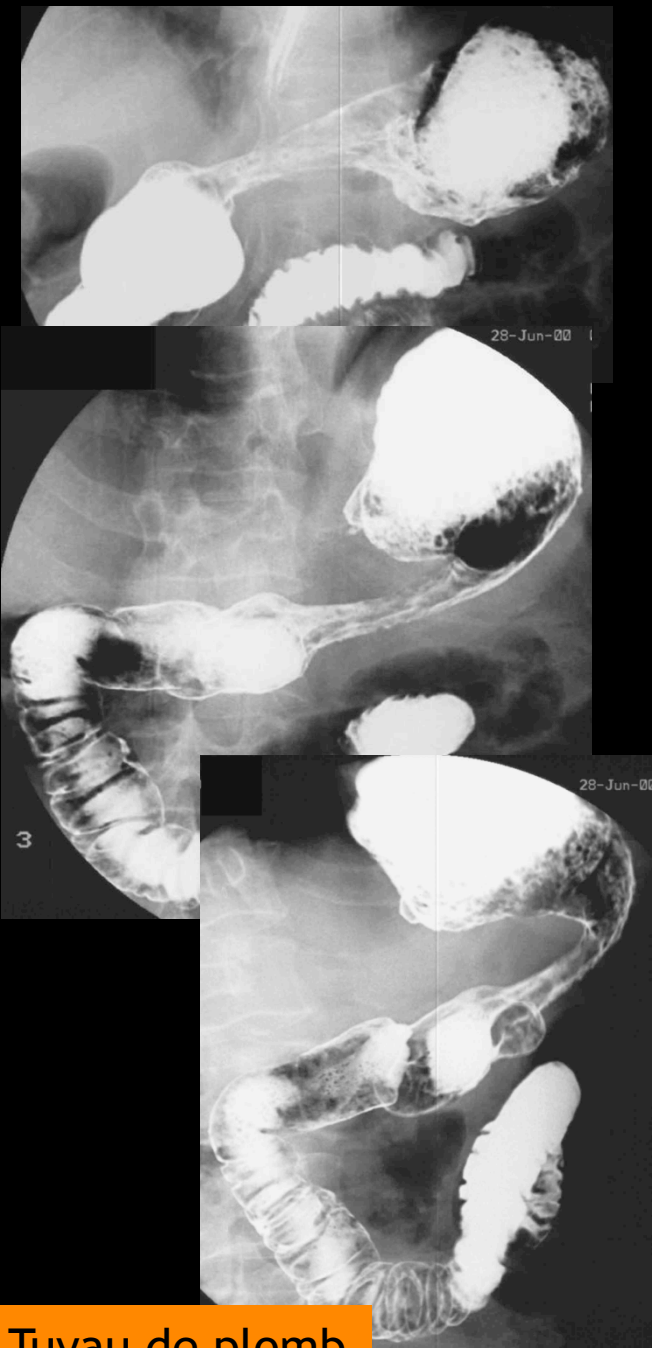adénocarcinomes infiltrants
type 4



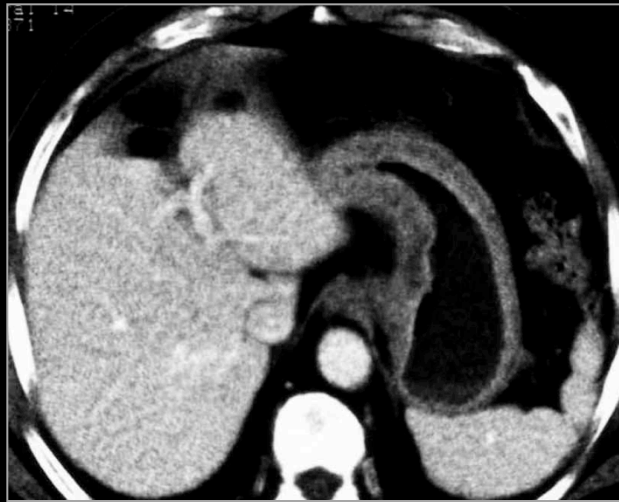
linitis plastica



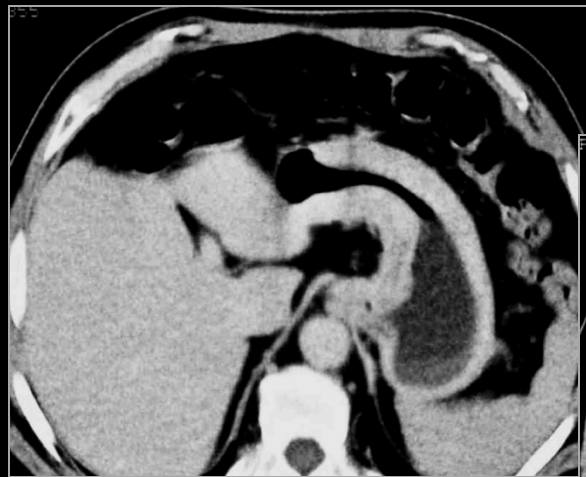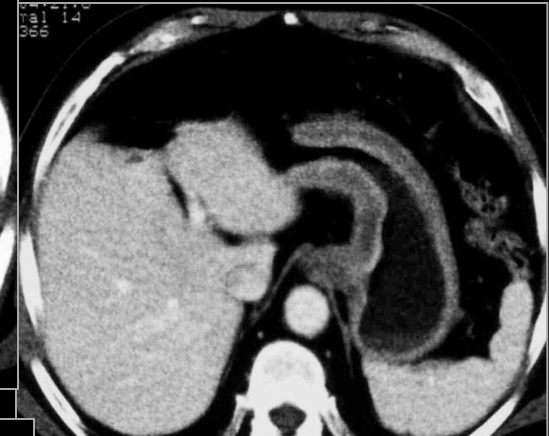
adénocarcinome infiltrant = linite



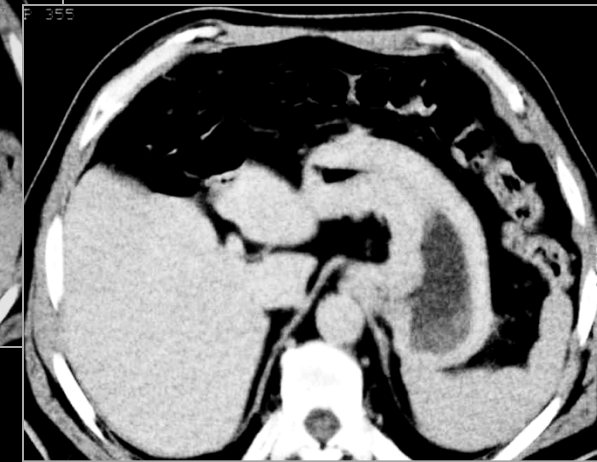
Tuyau de plomb



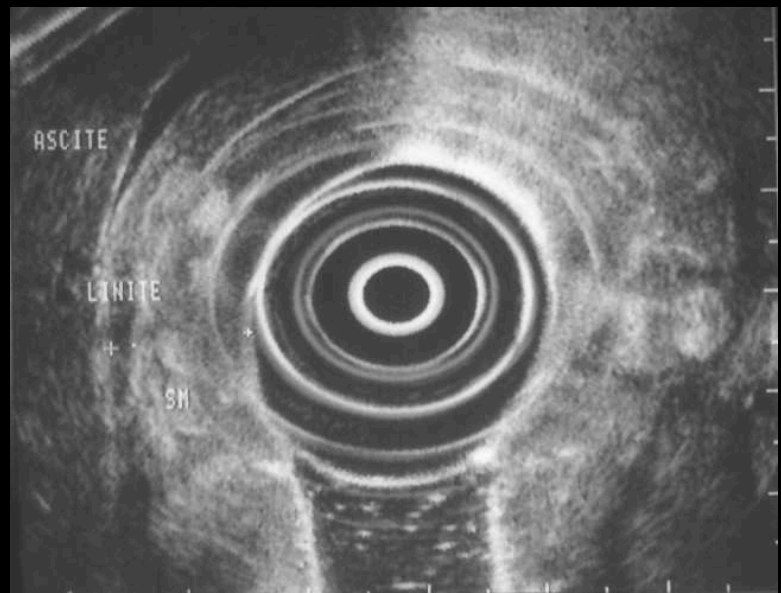
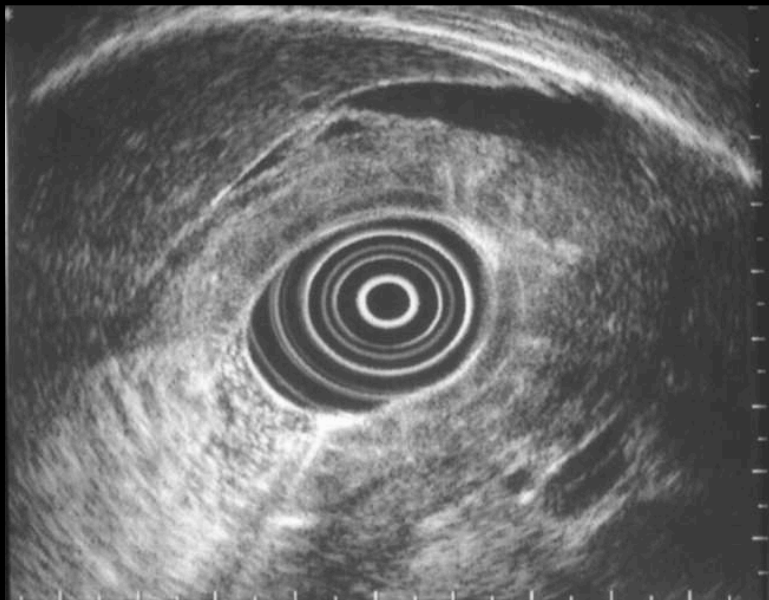
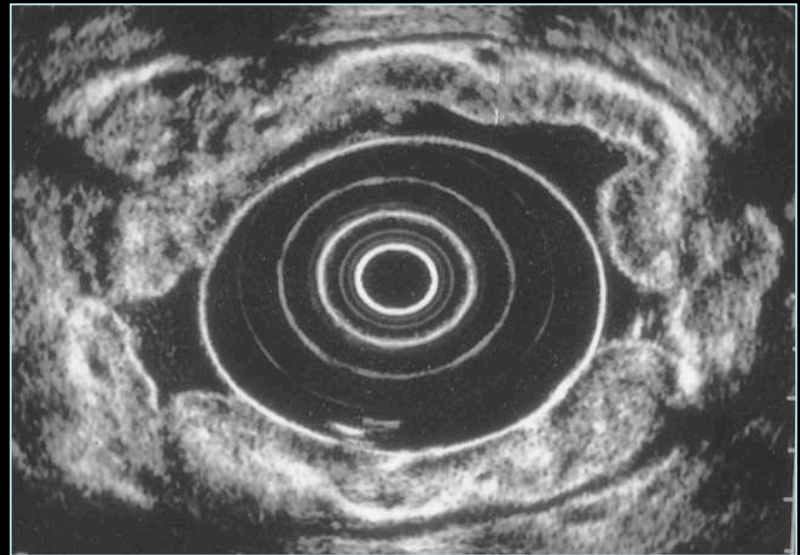
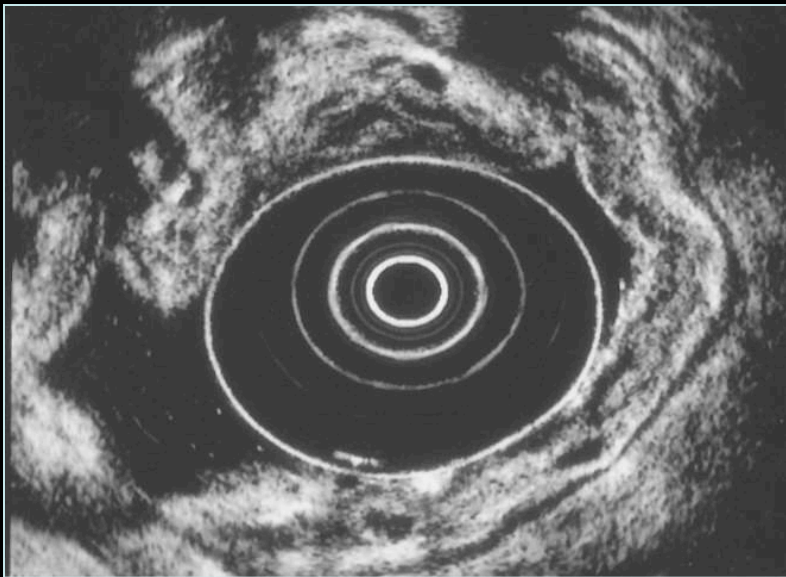50 s après IV



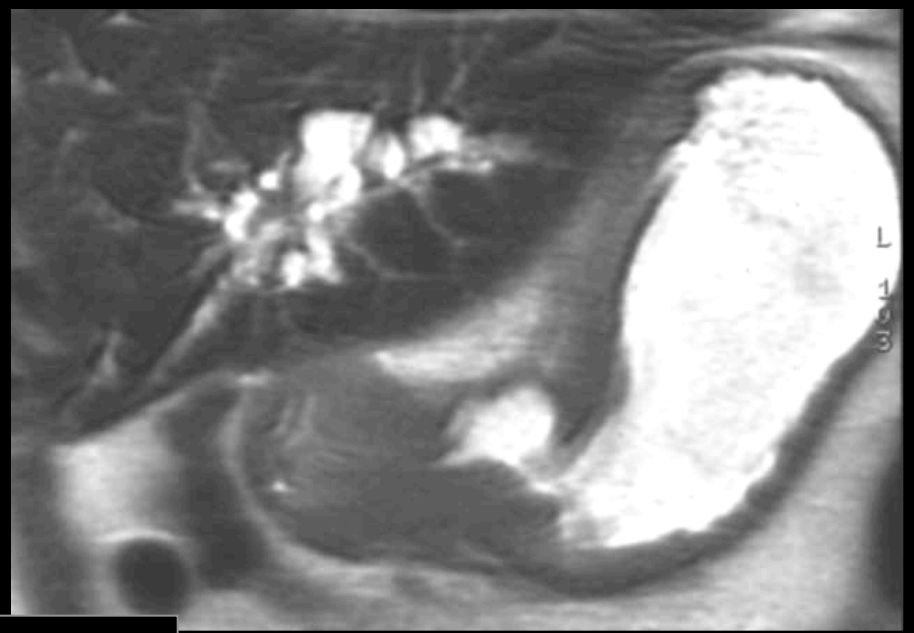
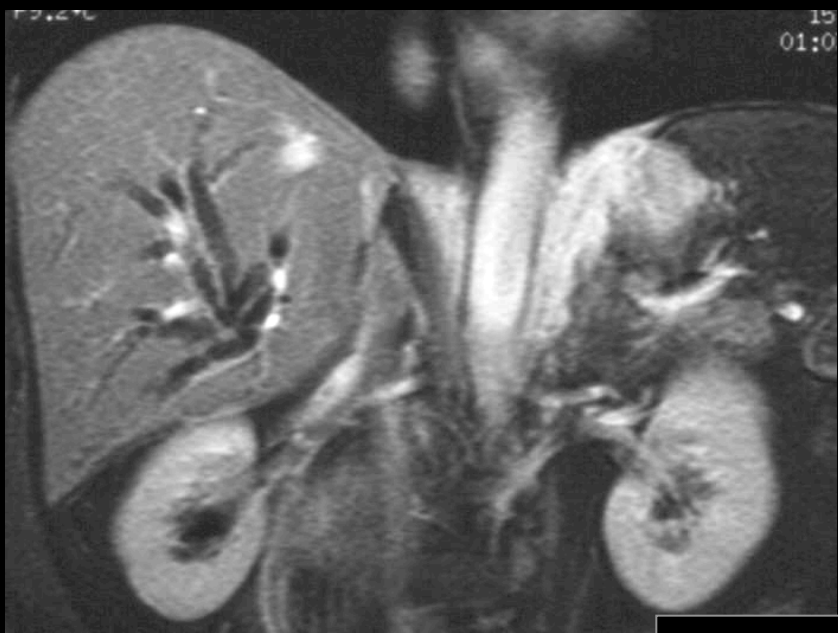
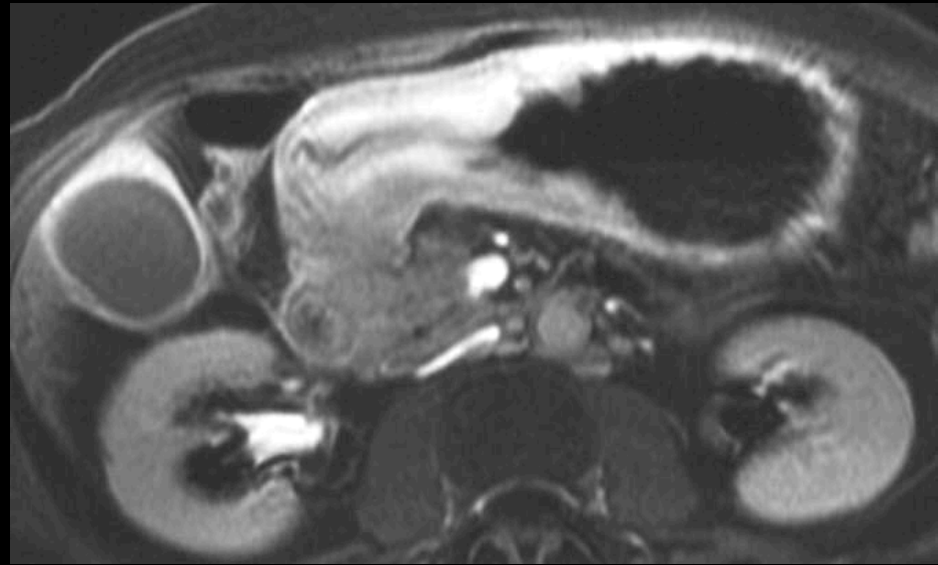
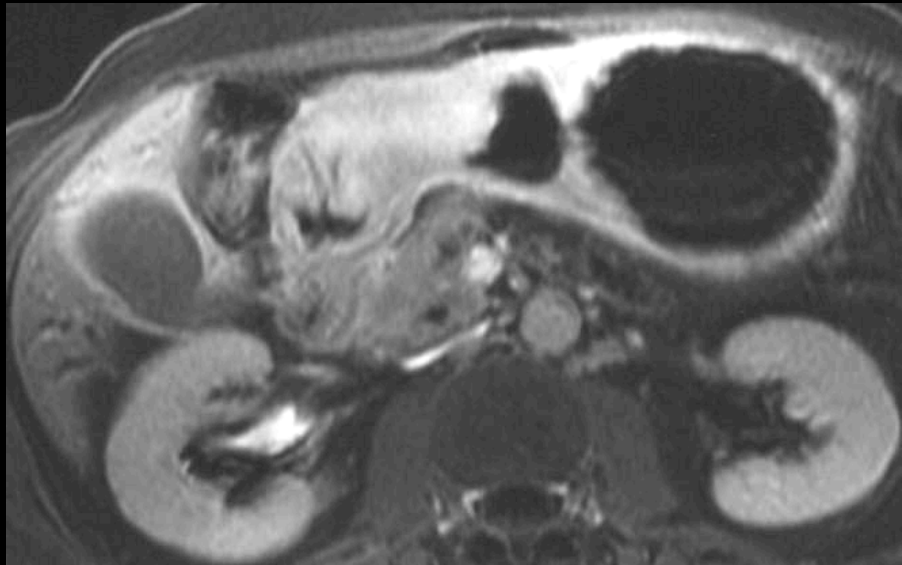25 min après IV



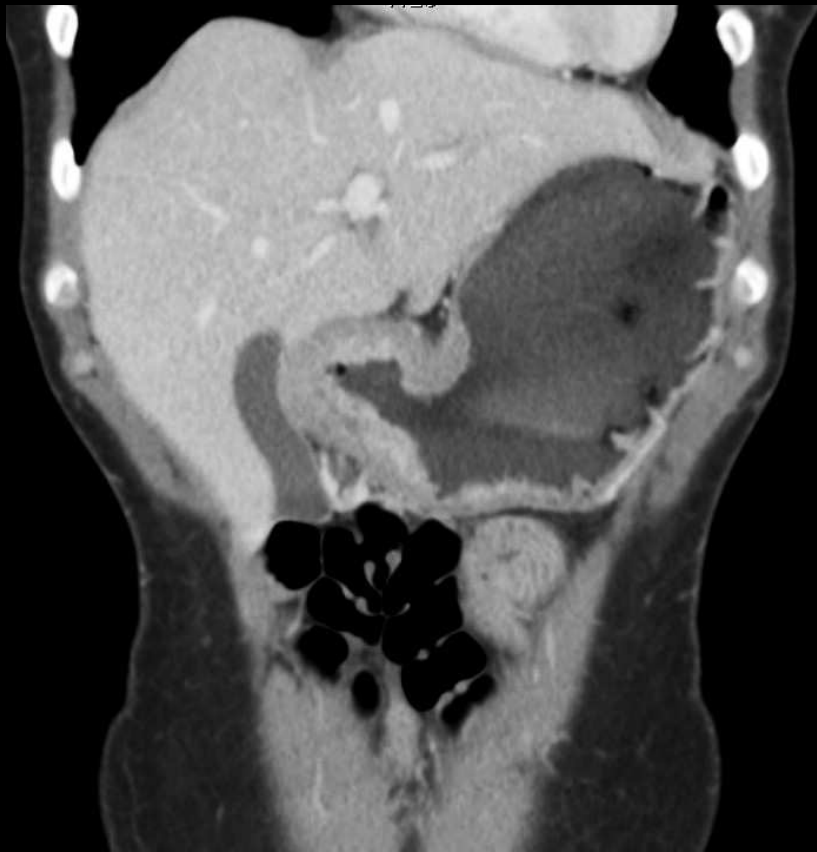adénocarcinome infiltrant : limite étude dynamique du rehaussement



linites plastiques



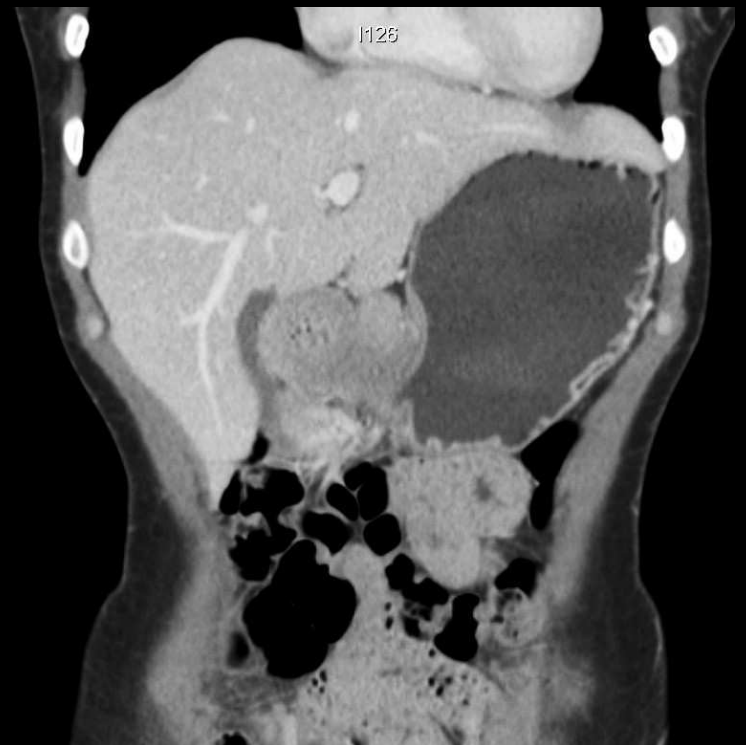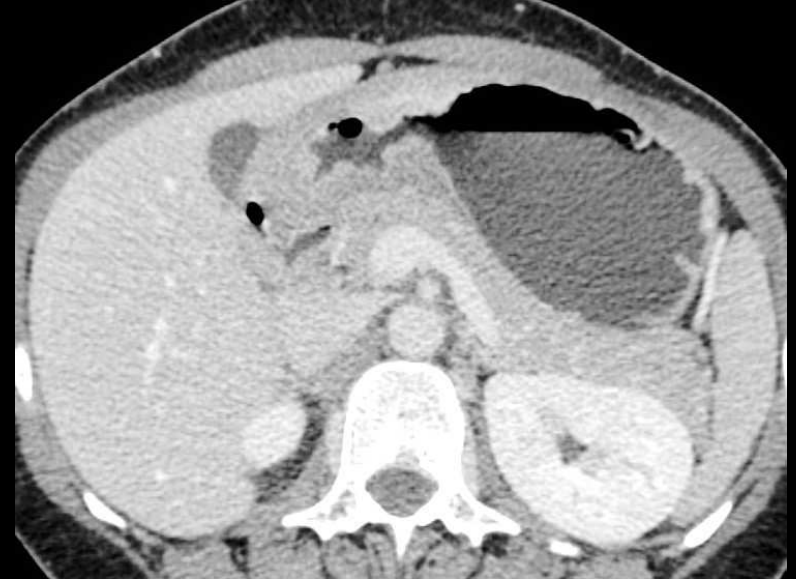linite plastique

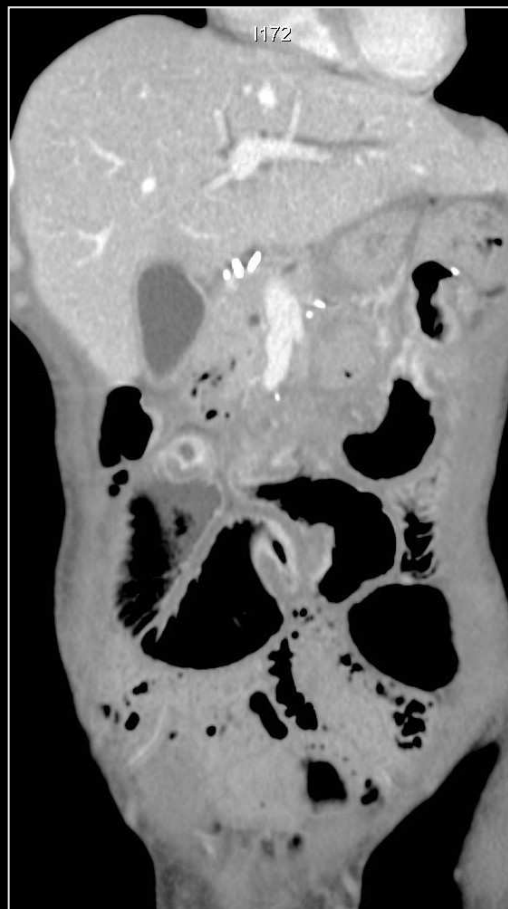
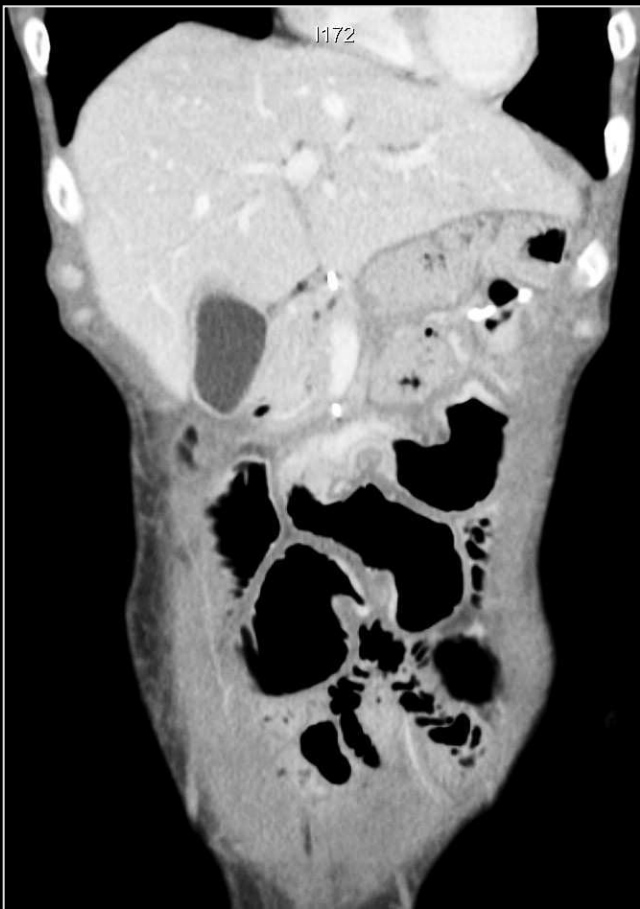

Jeune femme de 37 ans
Vomissements

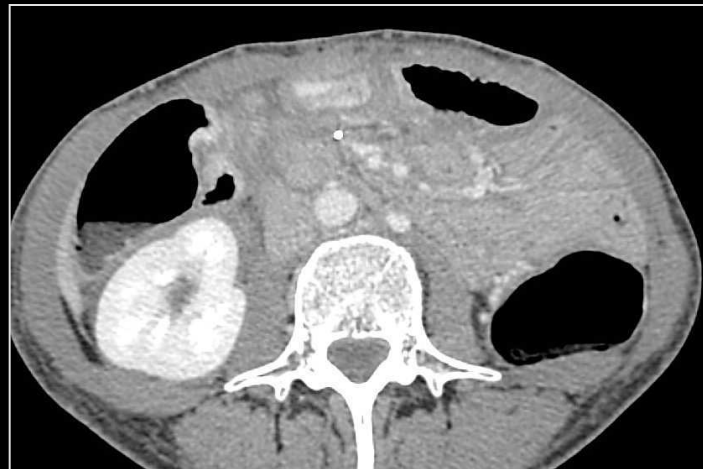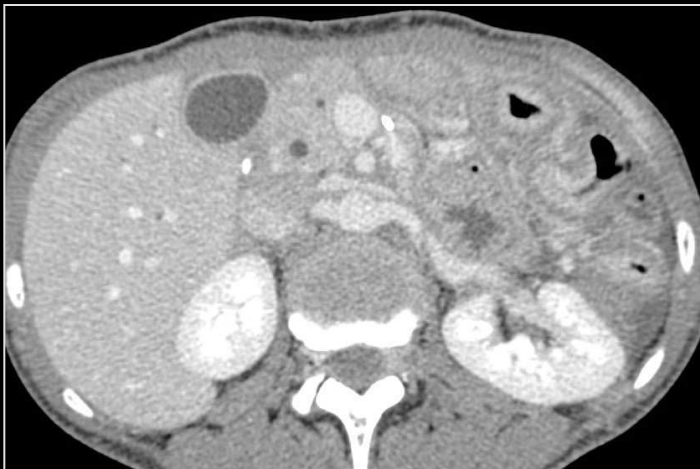Linite

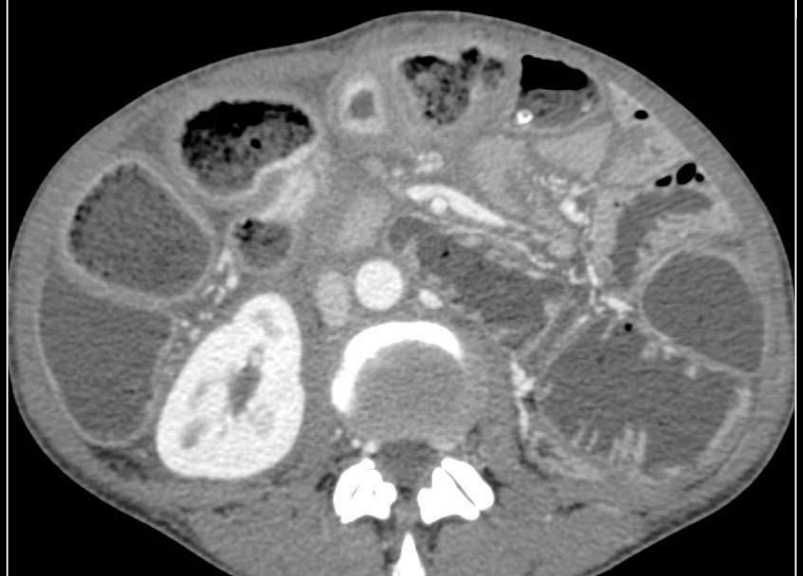
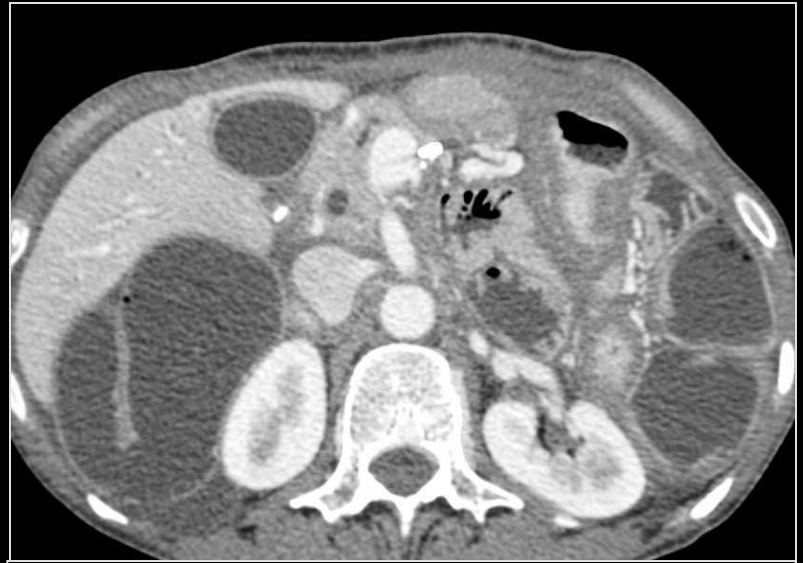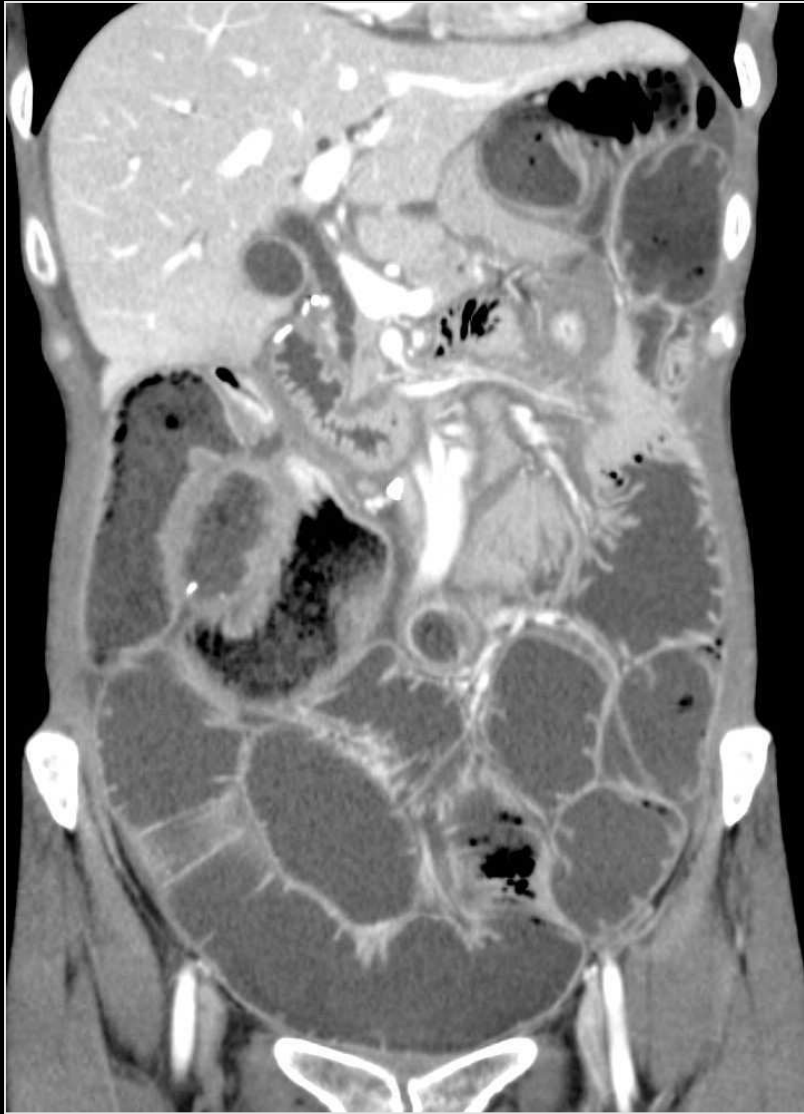Chirurgie avec marges envahies





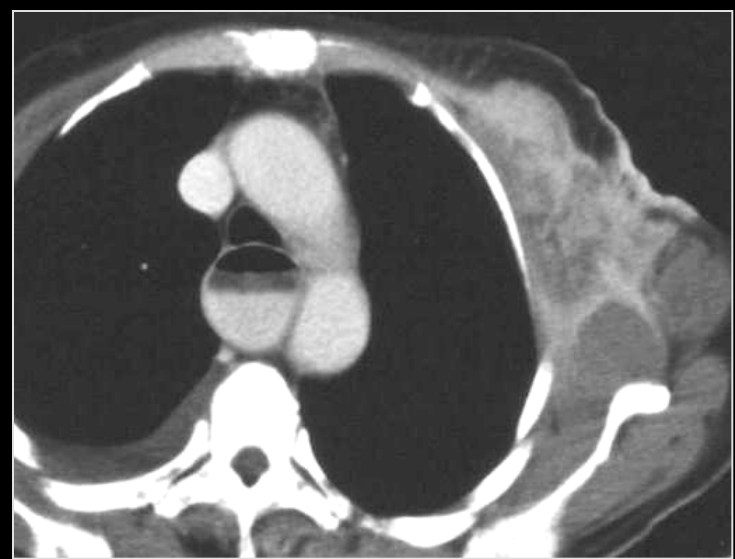
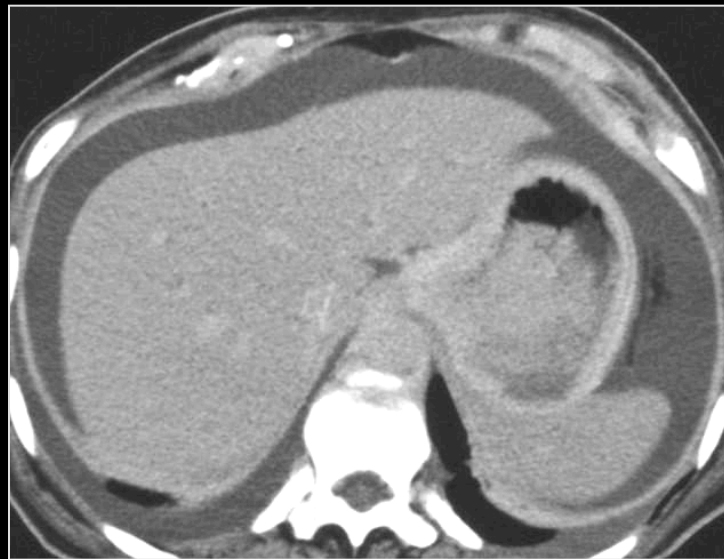
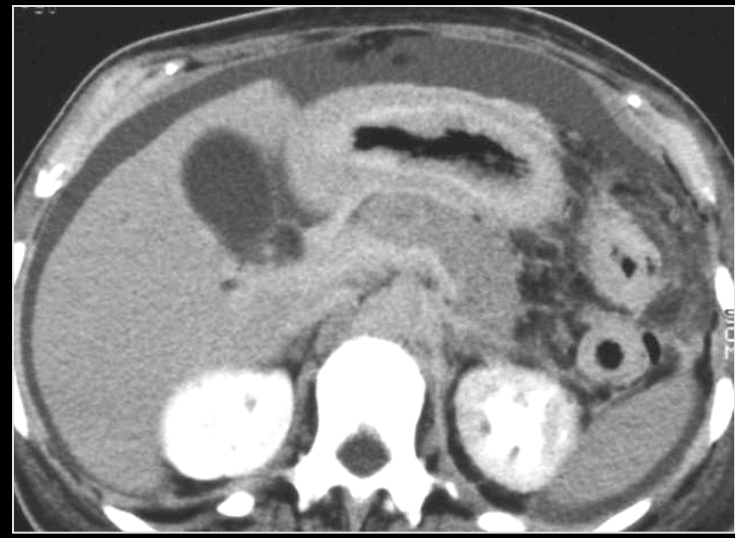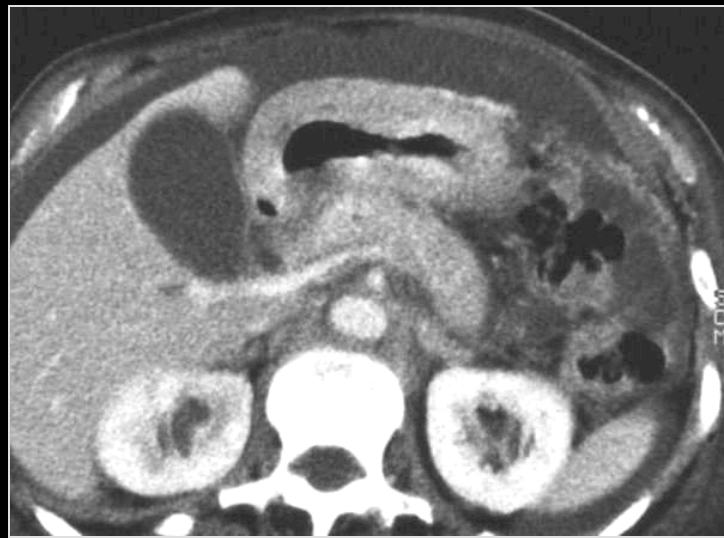
Episodes de
subocclusion à un an





Occlusion 1 mois plus tard

Occlusion sur carcinose péritonéale

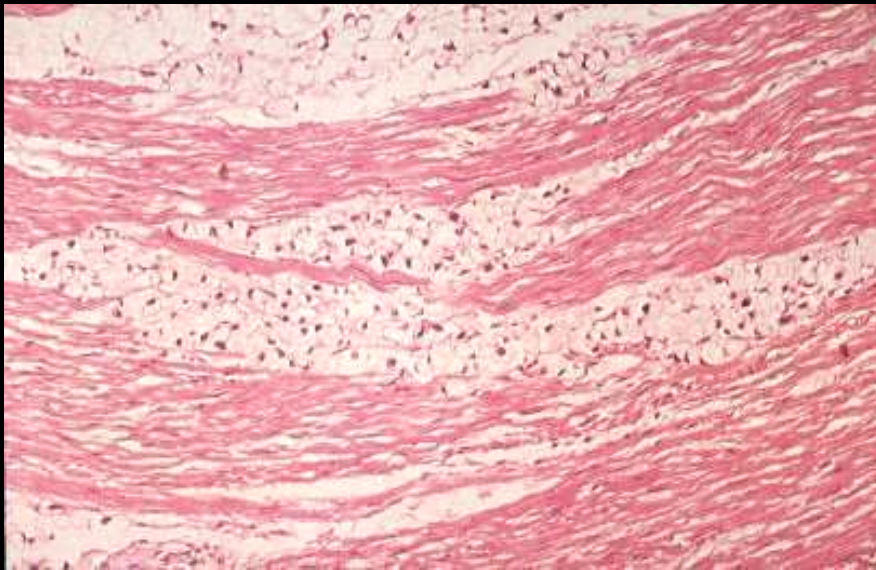


aspect pseudo-linitique des métastases
hématogènes digestives des **carcinomes**
mammaires

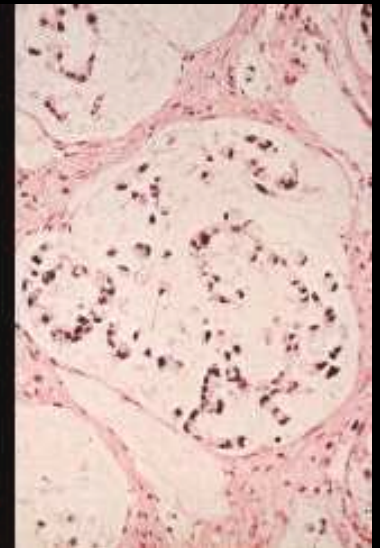
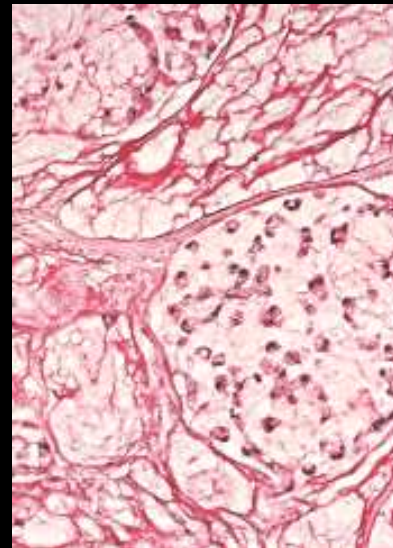
Importance des différenciations cellulaires et des réactions tissulaires dans les aspects macroscopiques

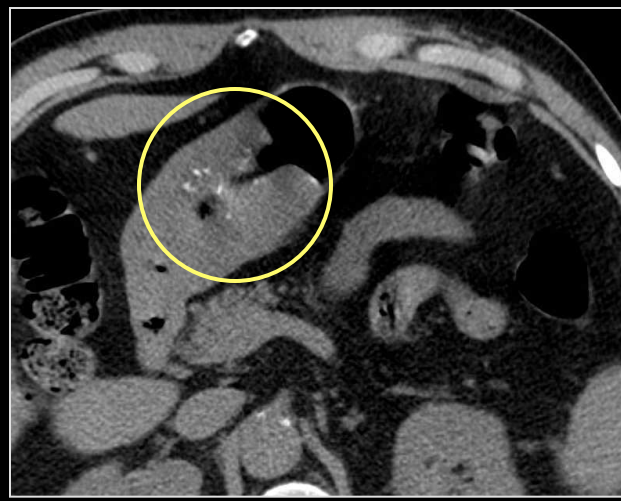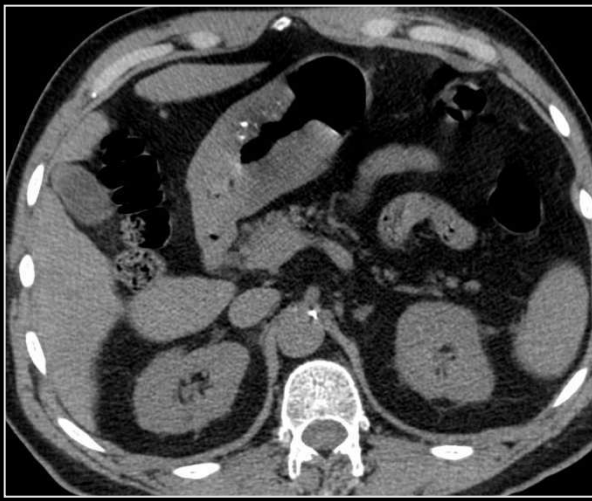
stroma réaction fibreuse

lésions mucineuses... etc.

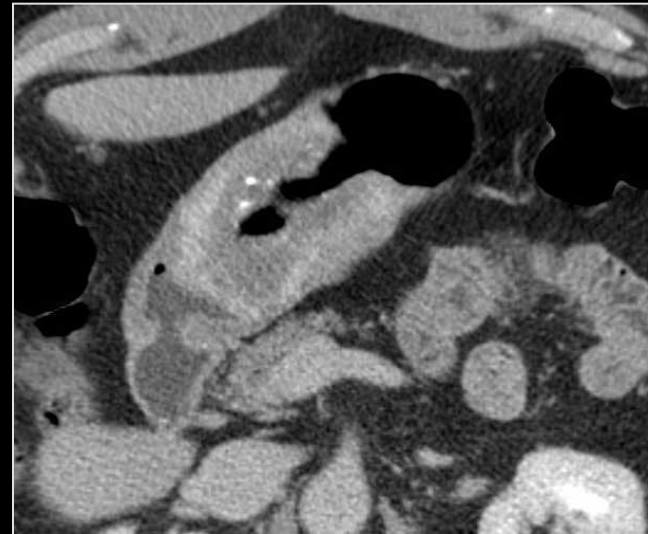
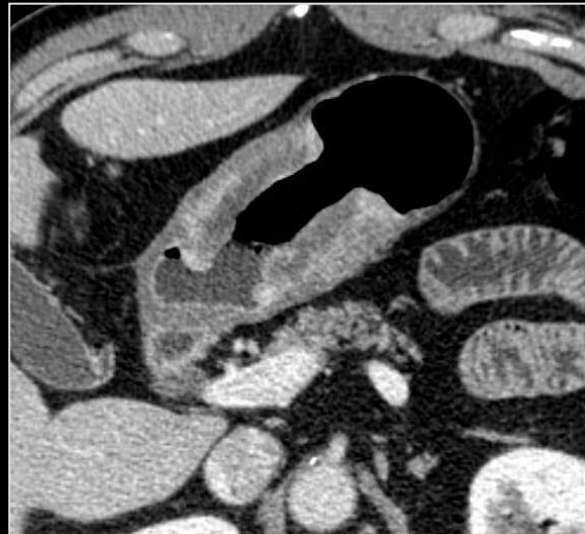
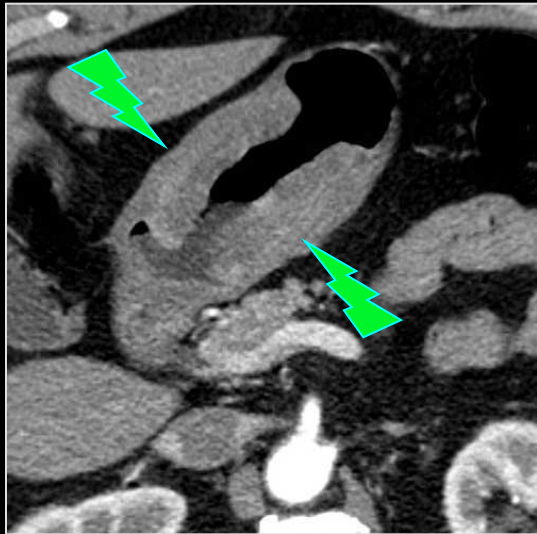
adénocarcinome mucoïde



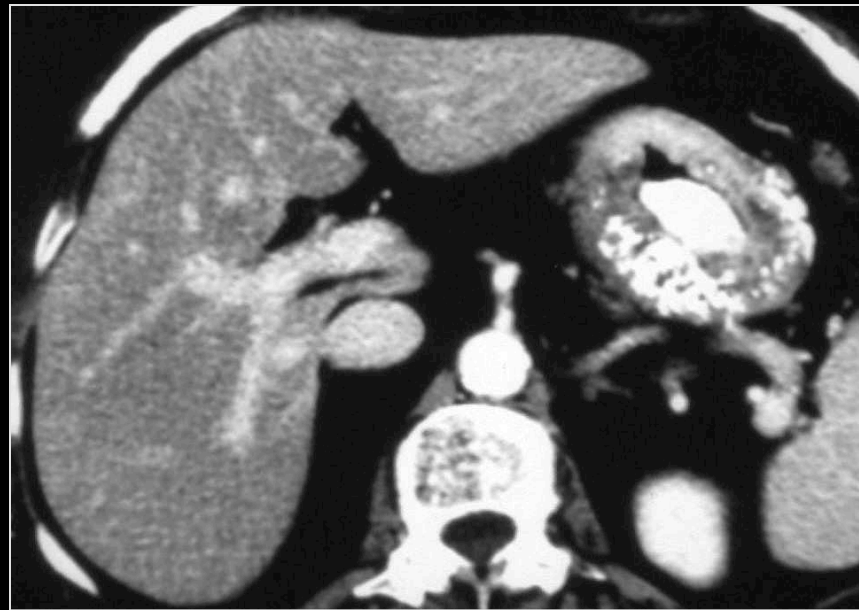
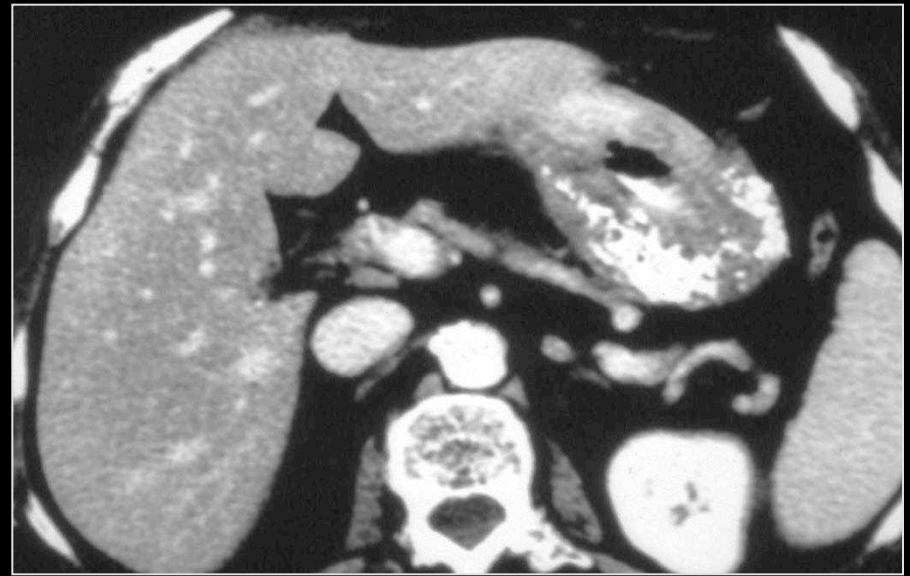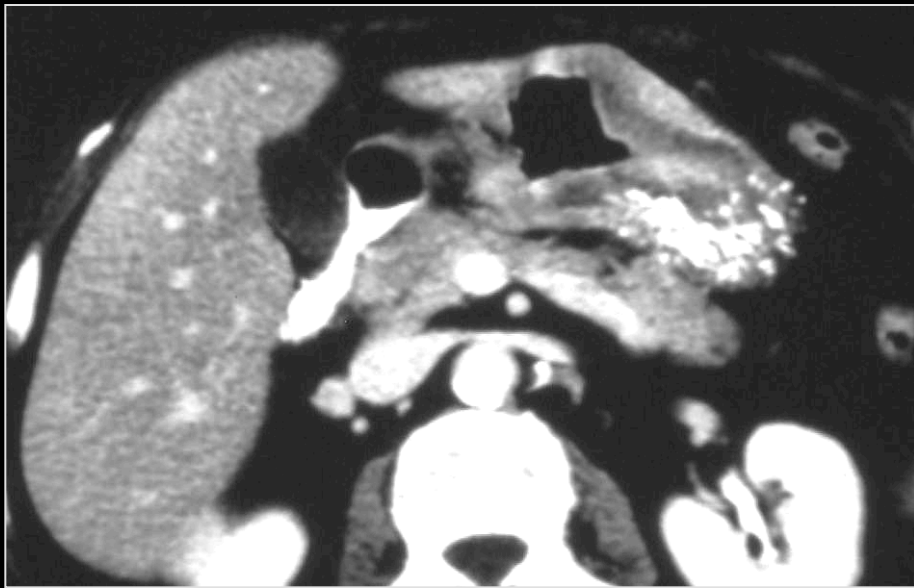


Avant injection



injection

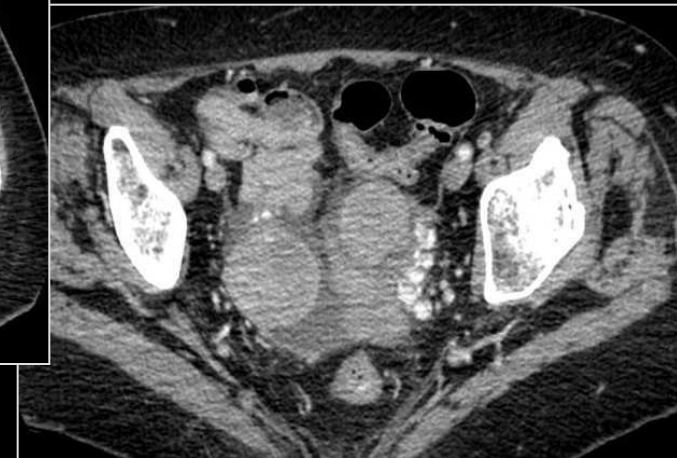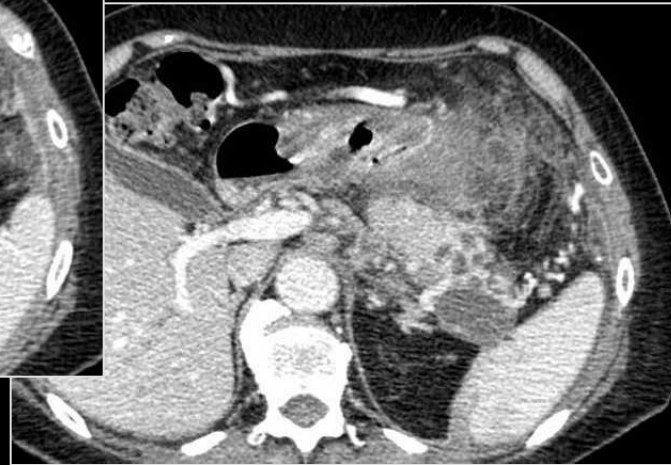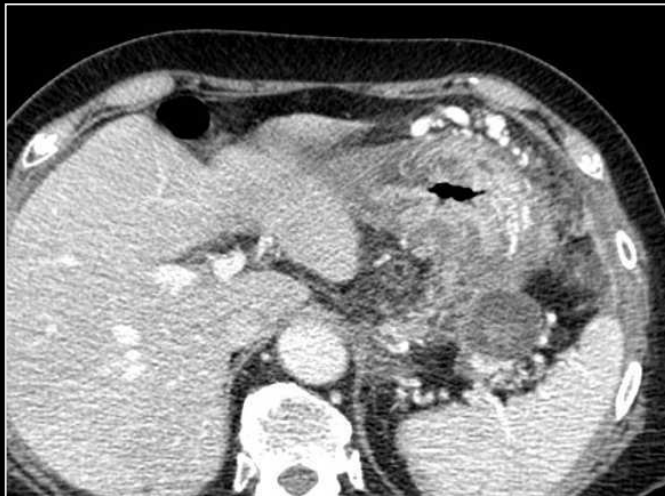Patient de 71 ans, ADK gastrique, calcifications (forme mucineuse)



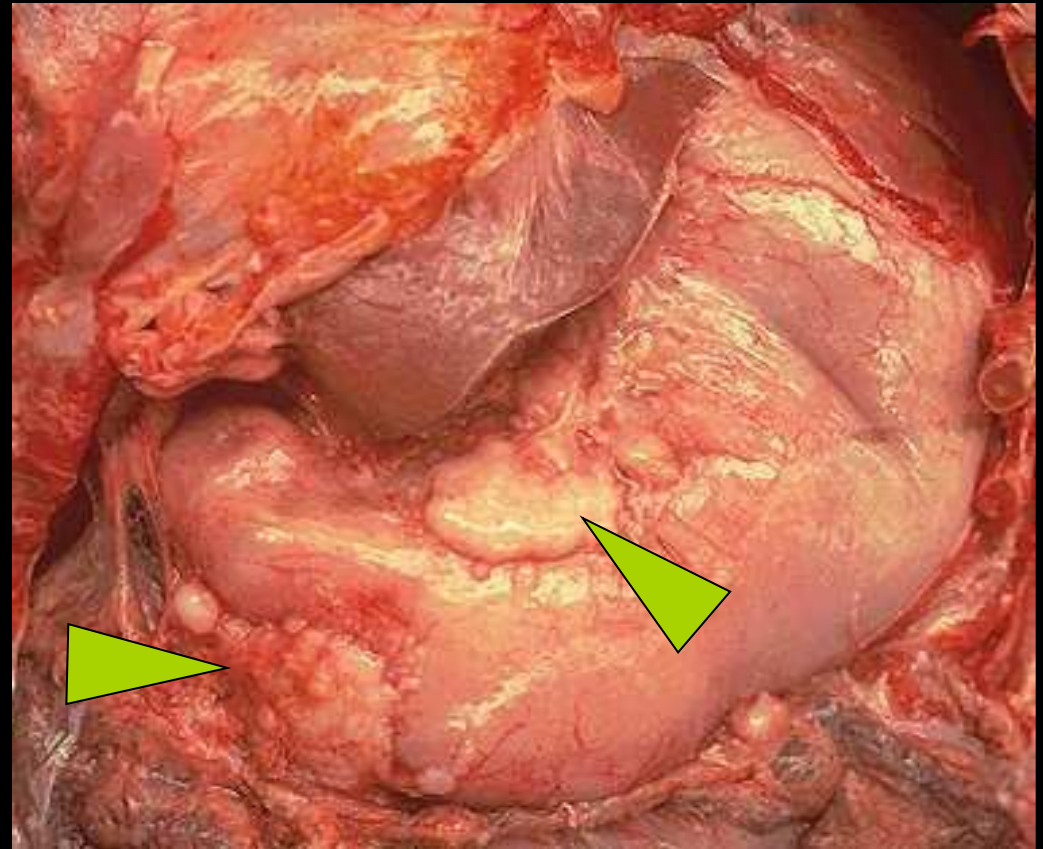
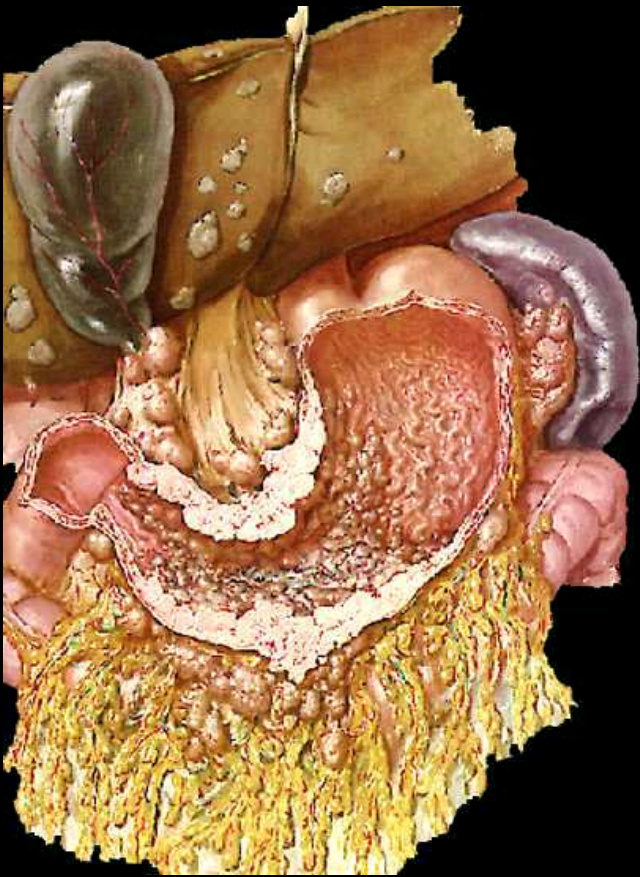
adénocarcinome mucineux gastrique calcifié +++

Fibrosarcome primitif selon Krukenberg

- = métastases ovariennes dont le principal cancer primitif est l'estomac.
- « élargissement » à tout carcinome métastatique ovarien uni/bi latéral dont l'origine est un épithélioma glandulaire (estomac limite, sein, colon, pancréas)
- Déf OMS: métastase ovarienne caractérisée par la présence de cellules en bague à châtons remplies de mucus et d'une prolifération pseudo-sarcomateuse du stroma ovarien
- 1-2% des tumeurs de l'ovaire, période d'activité ovarienne, 40 ans



Bilan d'extension des cancers gastriques



sténose pylorique
« gastric outlet syndrome »

| | |
|-----|---|
| T1 | Pas d'anomalie pariétale, ni de la graisse périgastrique |
| T2 | Épaississement pariétal focal non transmural, <i>ou</i> Rehaussement pariétal focal anormal, <i>ou</i> Si les trois couches sont visibles : épaississement et rehaussement sans atteinte complète de la couche médiane |
| T3 | Suspicion : aspect rigide ou irrégulier des contours externes Certitude : envahissement de la graisse péri tumorale |
| T4 | Suspicion : disparition du liseré graisseux entre tumeur et organe de voisinage Certitude : effraction de la tumeur dans l'organe de voisinage |
| N + | Adénopathies périgastriques > 6 mm de petit axe Adénopathies régionales > 8 mm de petit axe |
| N1 | 1 à 5 adénopathies |
| N2 | 6 à 15 adénopathies |
| N3 | > 15 adénopathies |

Figure 1 : Drainage lymphatique de l'estomac

GG périgastriques (N1.)

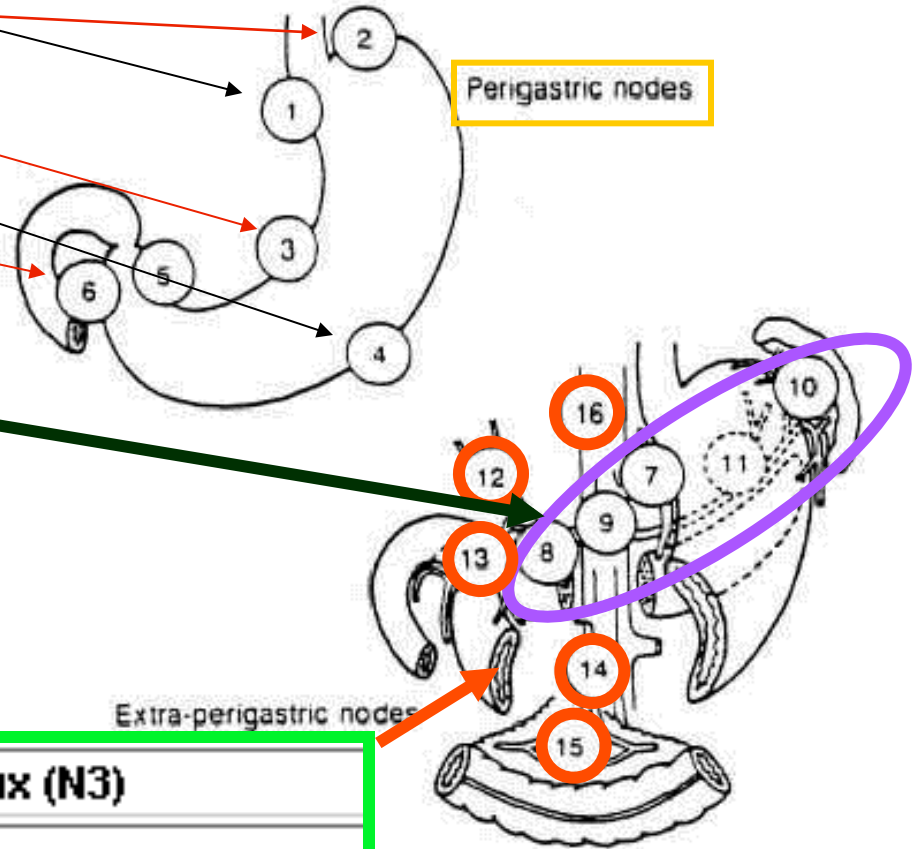
- (1) Paracardial droit
- (2) Paracardial gauche
- (3) Petite courbure
- (4) Grande courbure
- (5) Suprapylorique
- (6) Infrapylorique

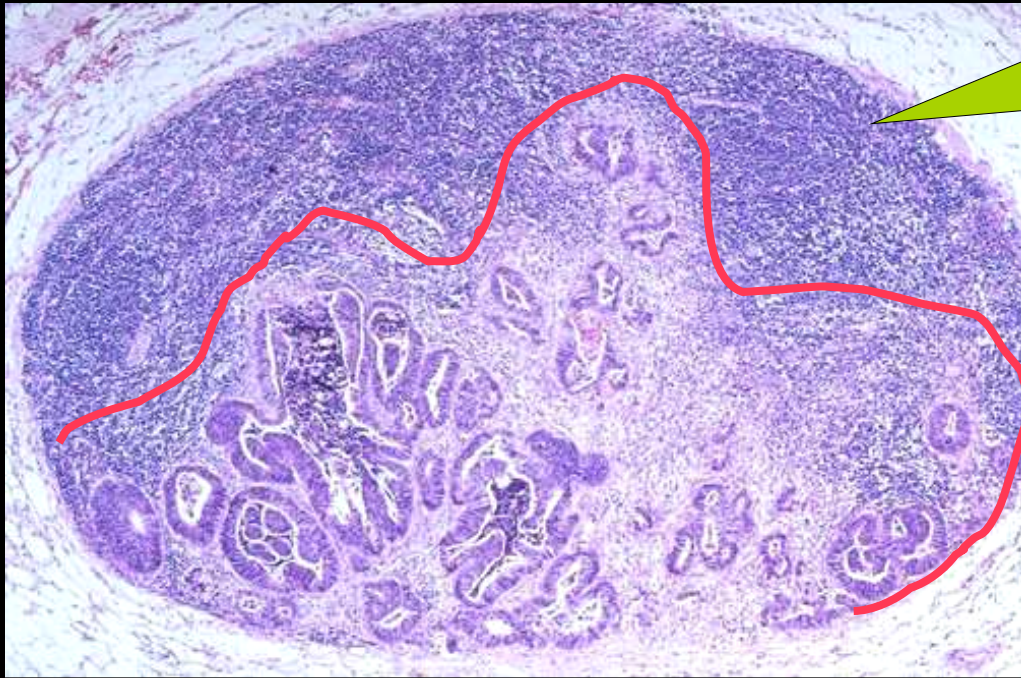
GG pédiculaires (N2)

- (7) artère coronaire
- (8) artère hépatique
- (9) Tronc coeliaque
- (10) Hile splénique
- (11) artère splénique

GG régionaux (N3)

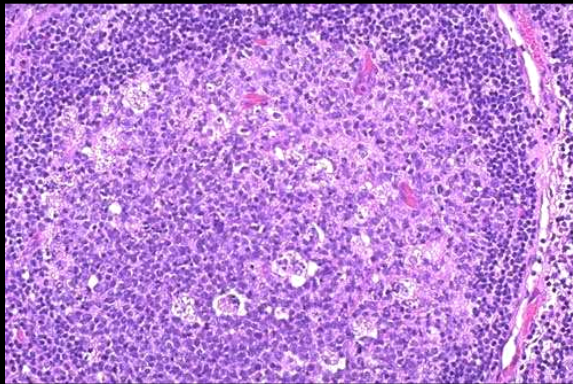
- (12) Pédicule hépatique
- (13) Rétropancréatique
- (14) Racine du mésentère
- (15) Art. colique moyenne
- (16) Para-aortique



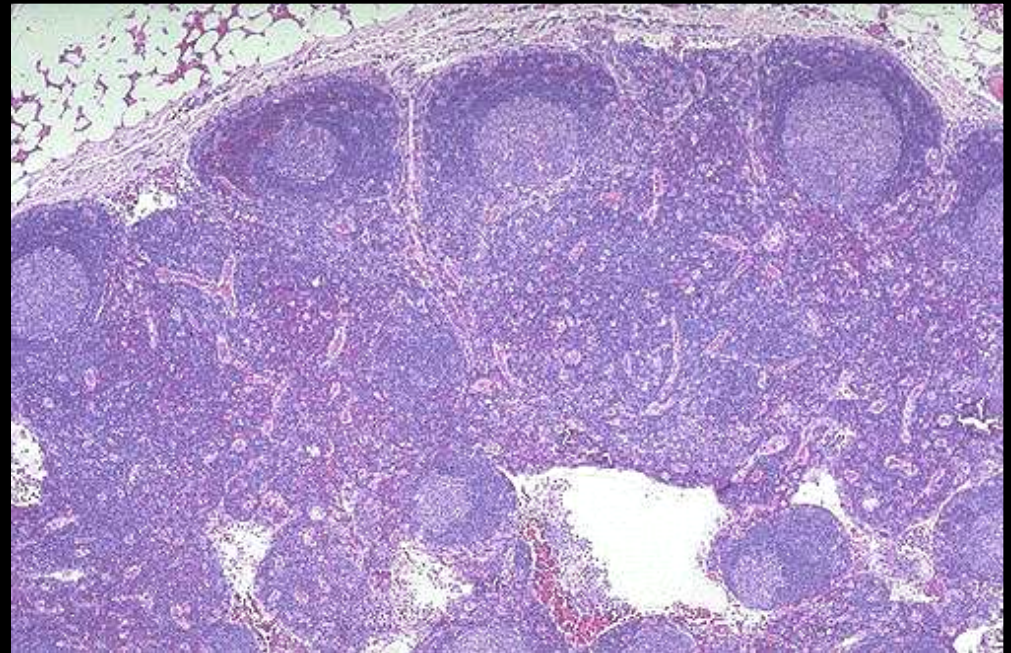


adénocarcinome gastrique
adénopathie métastatique

Pathologique si > 6mm de
petit axe en péri-gastrique
et si > 8mm à distance



adénocarcinome gastrique
adénopathie hyperplasique
réactionnelle



B. Tumeurs épithéliales bénignes : polypes

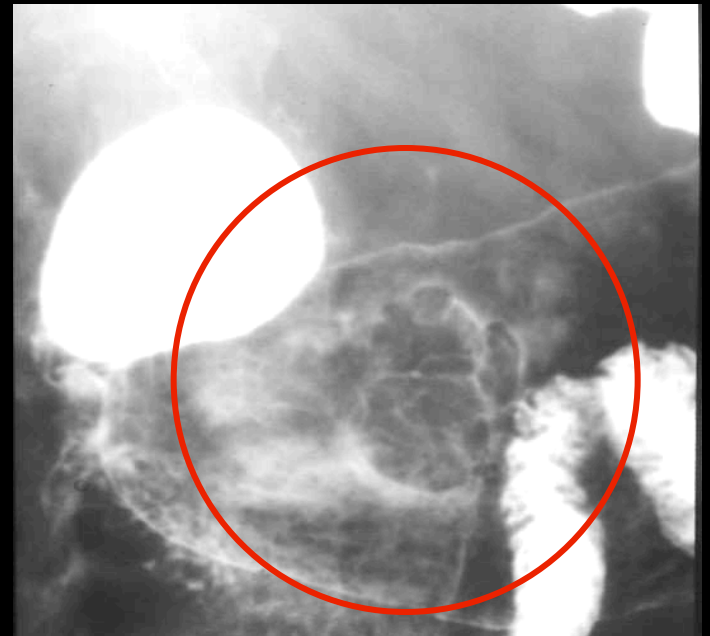
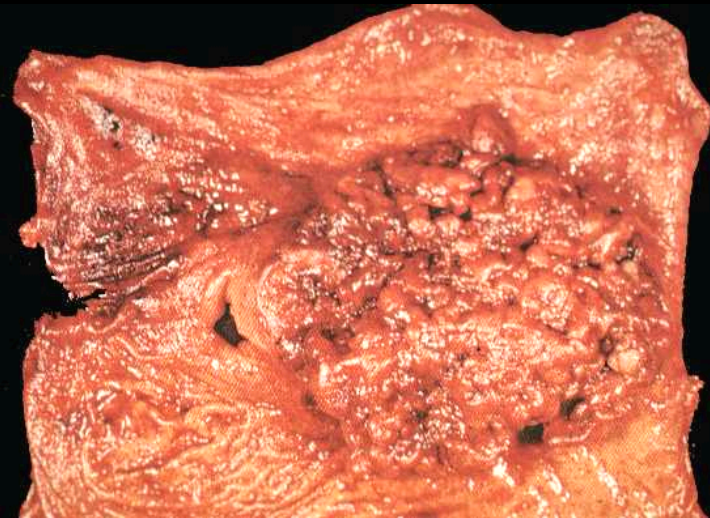
Polype adénomateux

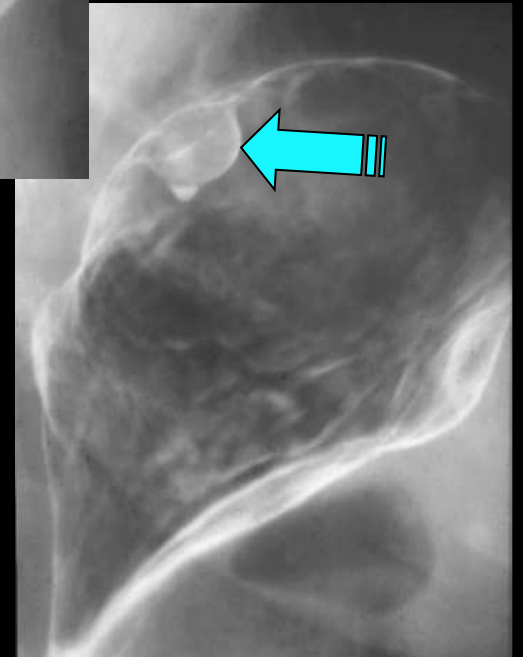
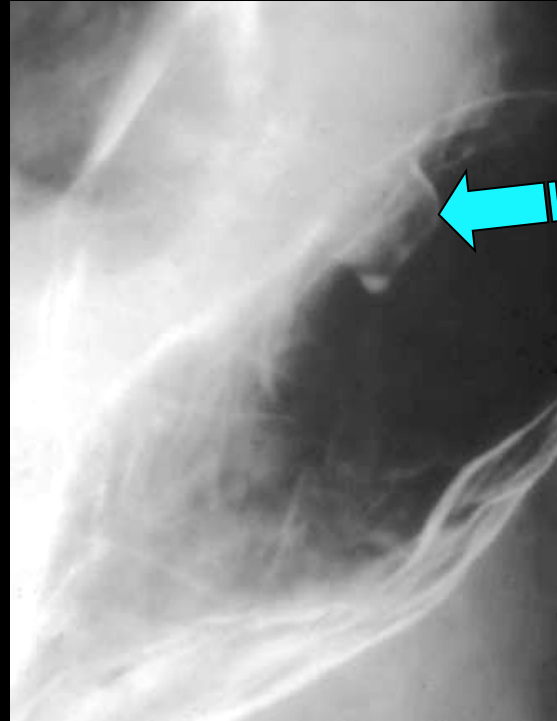
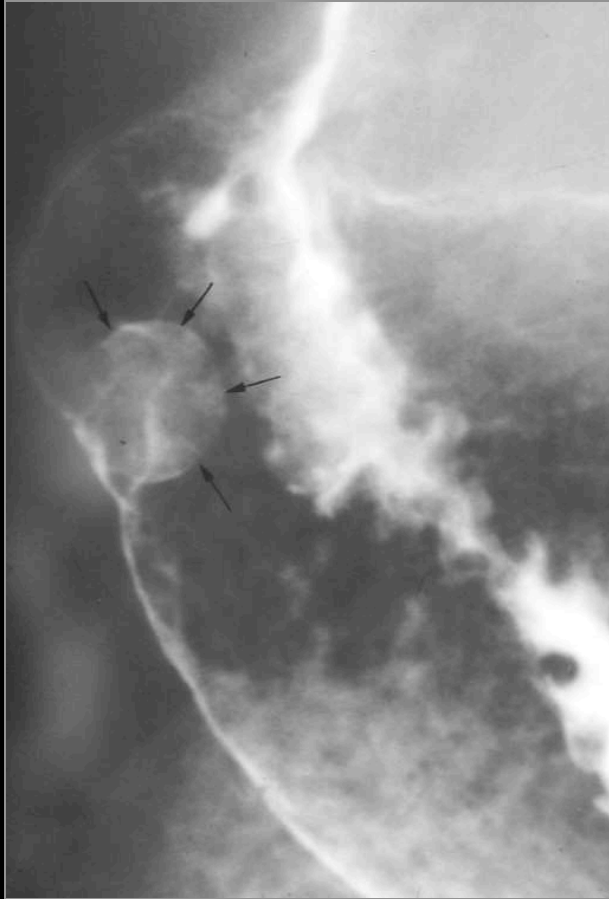tubuleux (75%)

tubulo-villeux (15 %)

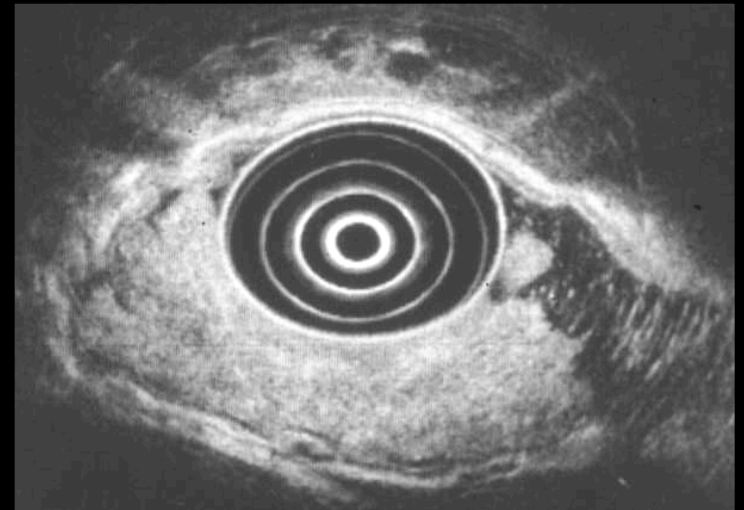
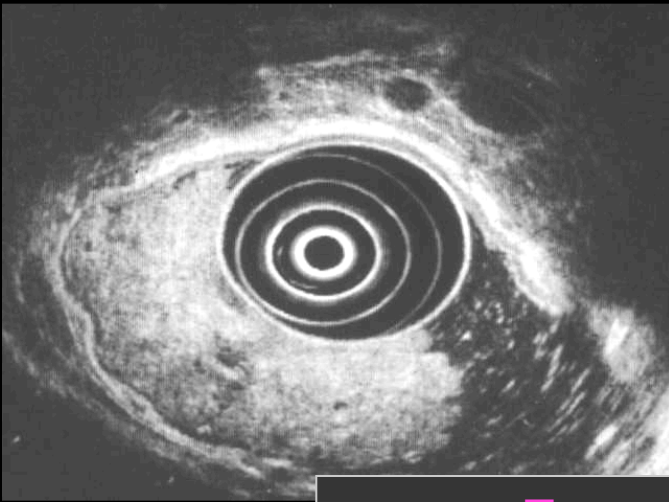
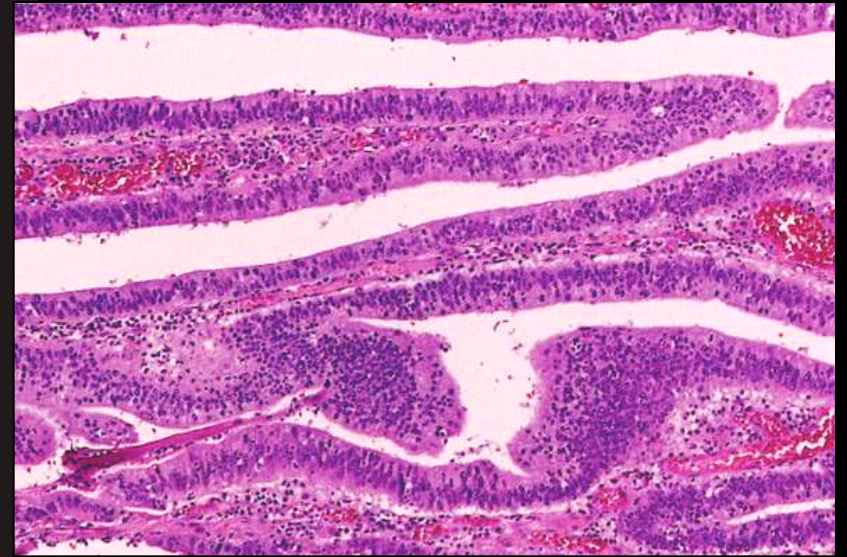
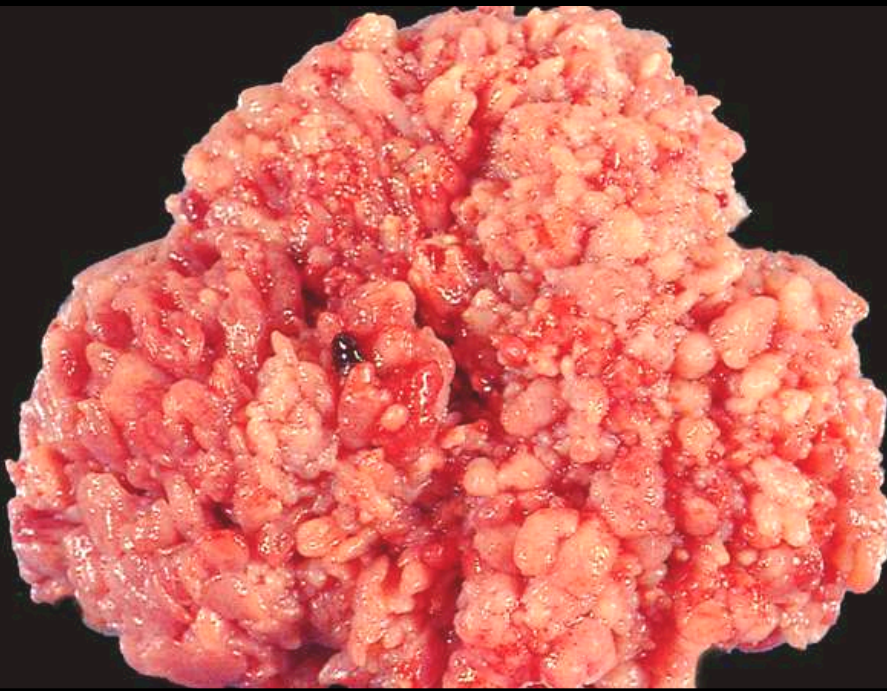
villeux (10%)

- Plus rares que polype hyperplasique
- Dégénérescence 40 %
- Taille environ 2cm sessile
- Surface irrégulière lobulée
- Souvent antraux et uniques
- Structure papillaire

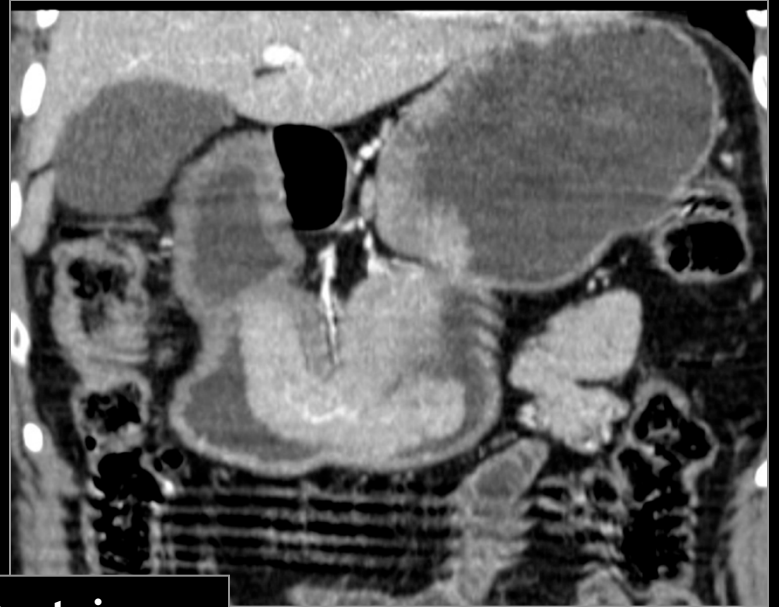
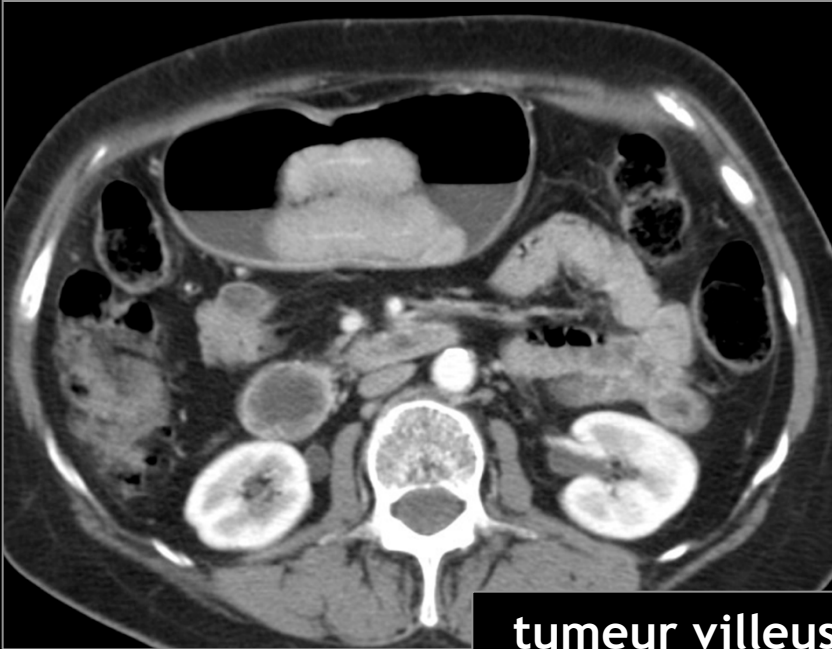


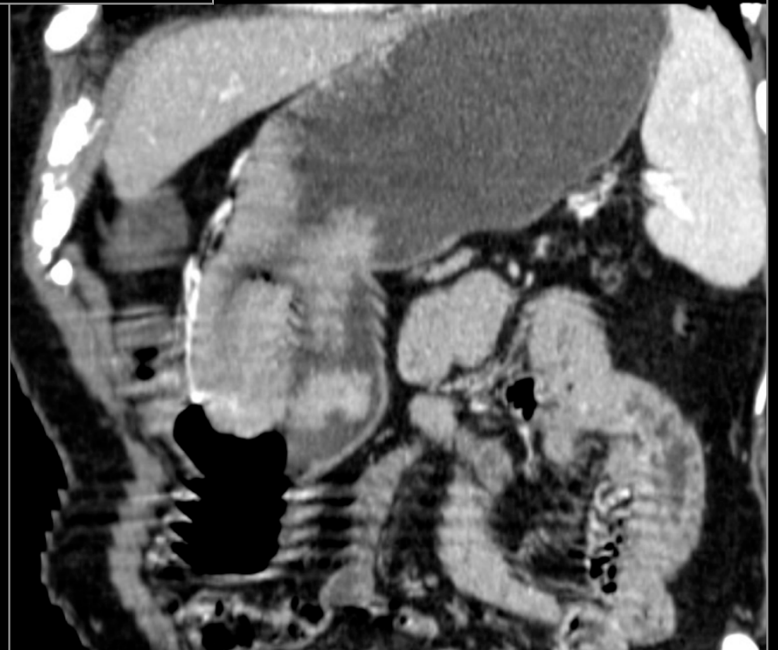
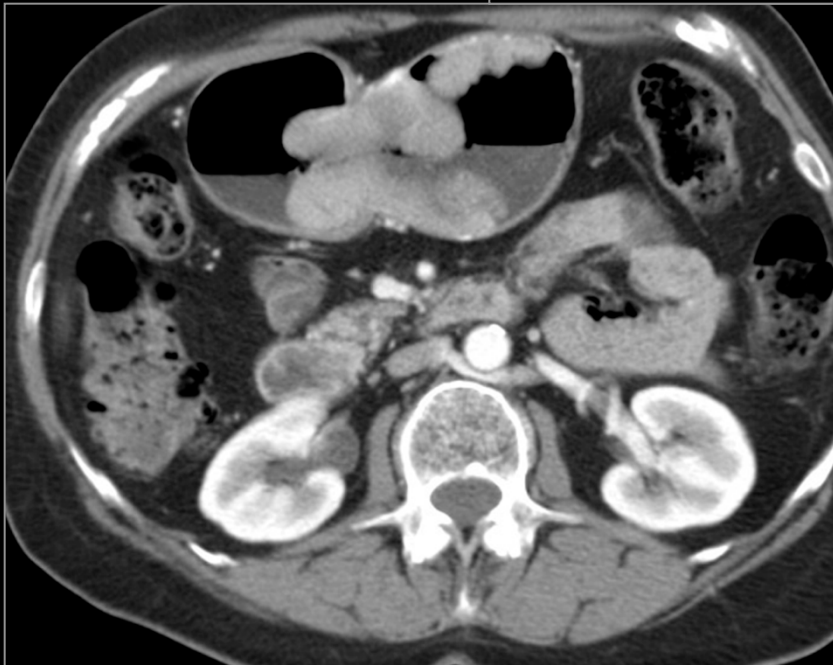
polypes adénomateux



Tumeur vilieuse gastrique
Risque de dégénérescence
Surface micro spiculée (saillies papillaires)



tumeur vilieuse gastrique



C. Lymphomes gastriques

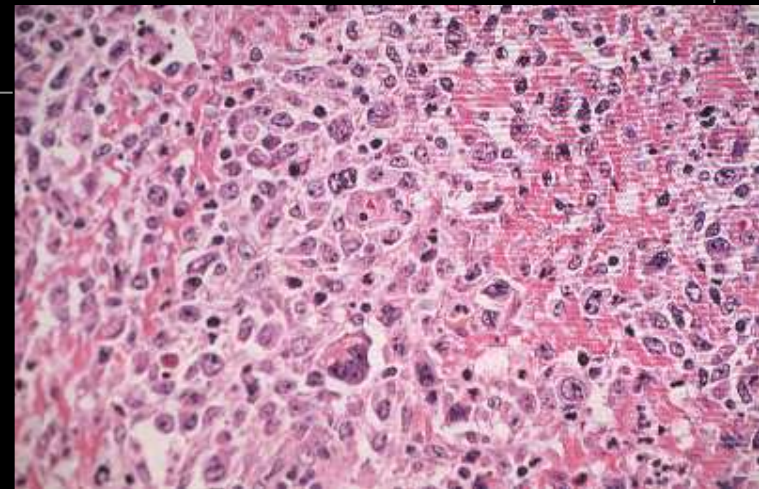
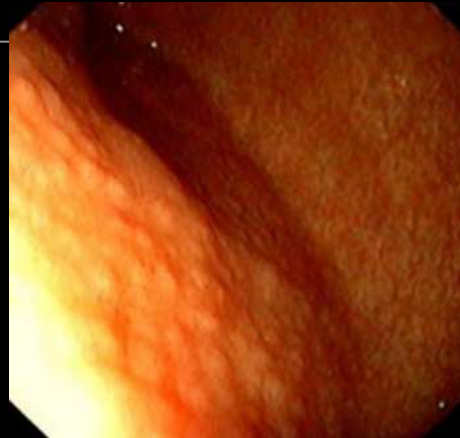
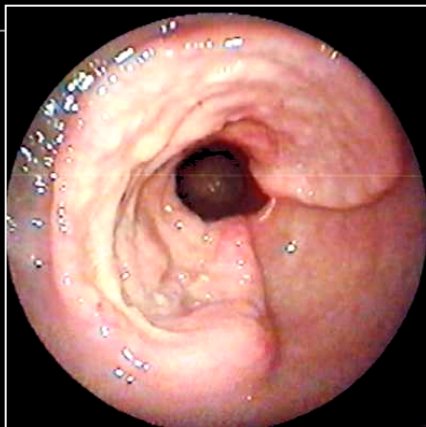
Siège le plus fréquent des lymphomes extraganglionnaires et localisation la plus fréquente des lymphomes ganglionnaires primitifs
50% des lymphomes digestifs, 3 % des cancers gastriques
généralement type B

- bas grade : à partir des éléments lymphoïdes de la muqueuse **MALT** (mucosal associated lymphoid tissue)
- haut grade

Rôle d' *Helicobacter pylori* (95%)+++, VIH, MICI, M caeliaque

Biopsie: précise type cellulaire, grade de malignité, recherche *H.pylori*, prolifération lymphocytaire monoclonale

survie à 5 ans : 60 à 80%



C. Lymphomes gastriques

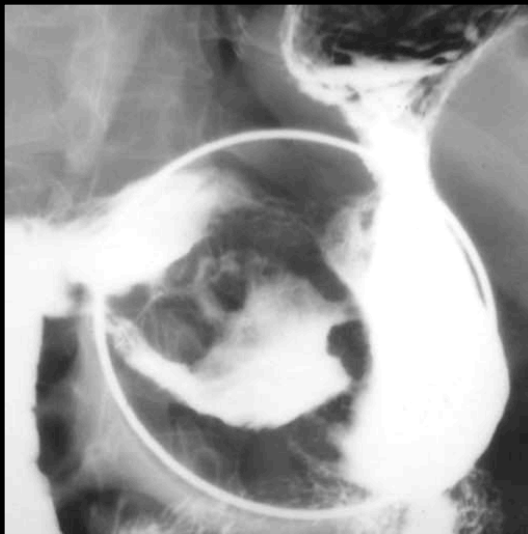
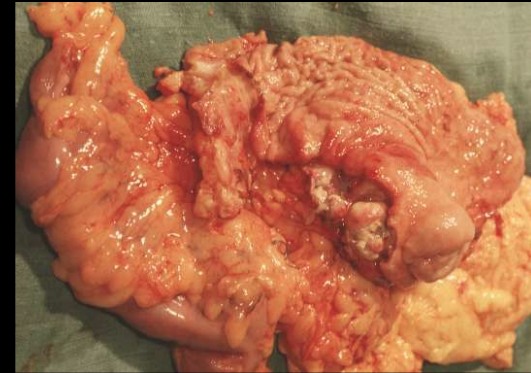Épaississement diffus ou segmentaire gastrique (souvent plus de 50% de l'estomac)

1. à gros plis dits encéphaloïdes, sans sténose
2. aspect cratériforme ulcéré ou nodulaire non fibreux
3. forme infiltrante = diffusion sous muqueuse

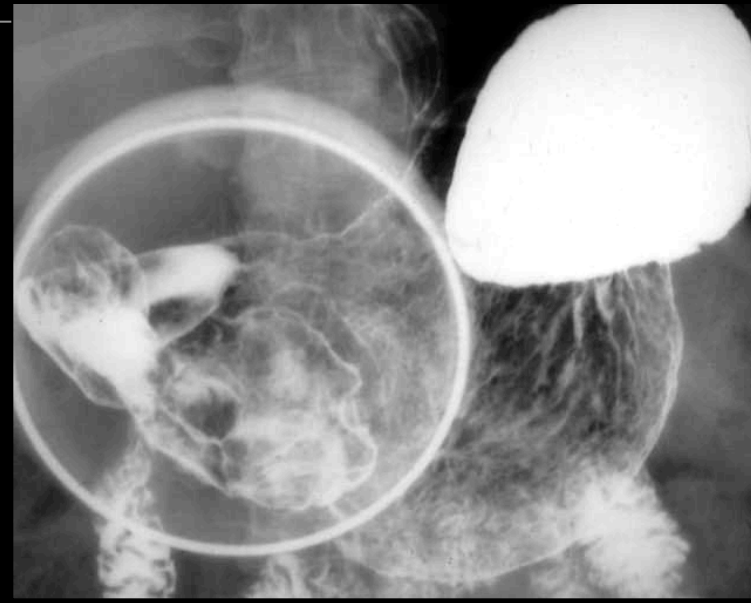
Pas de stroma réaction fibreuse

Adénopathies locorégionales ou à distance ++++

Extension au duodénum par voie transpylorique

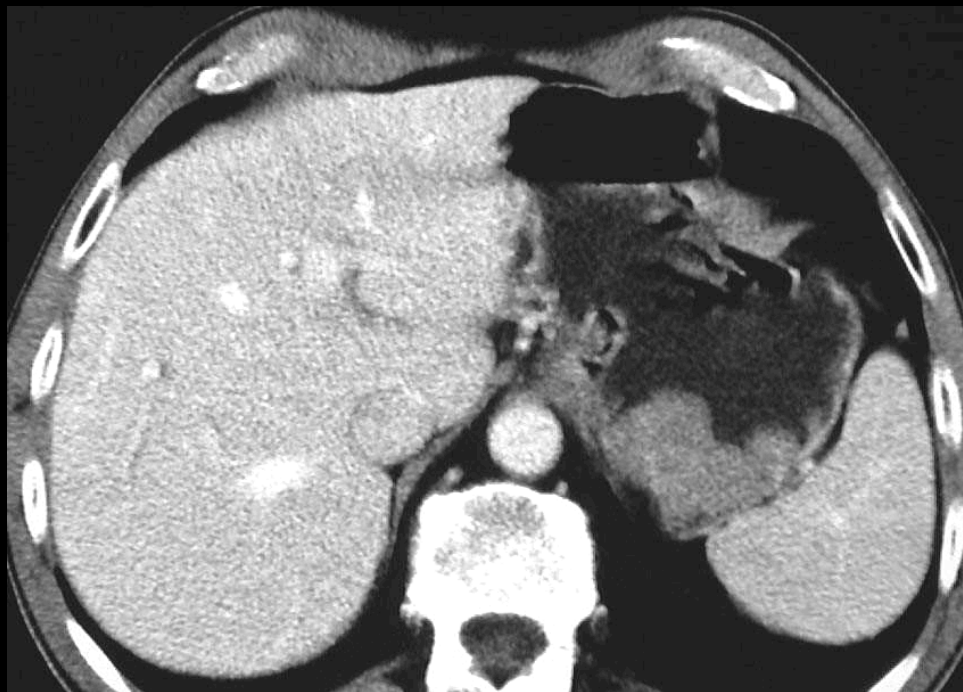

LMNH



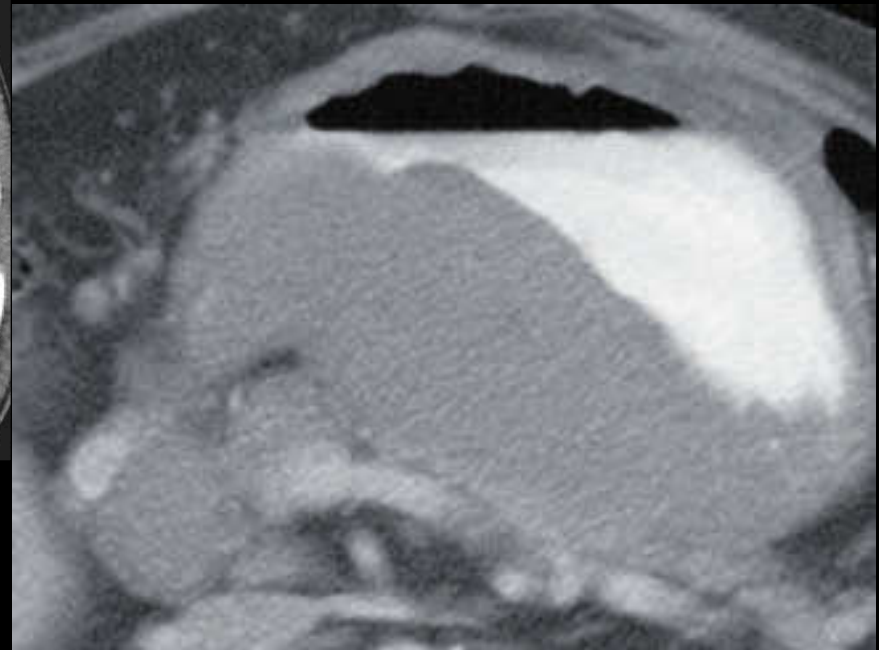
Il existe des formes **focales** difficiles à différencier d'un ADK ou des **formes nodulaires avec de larges fissures** entre les nodules, plus caractéristiques

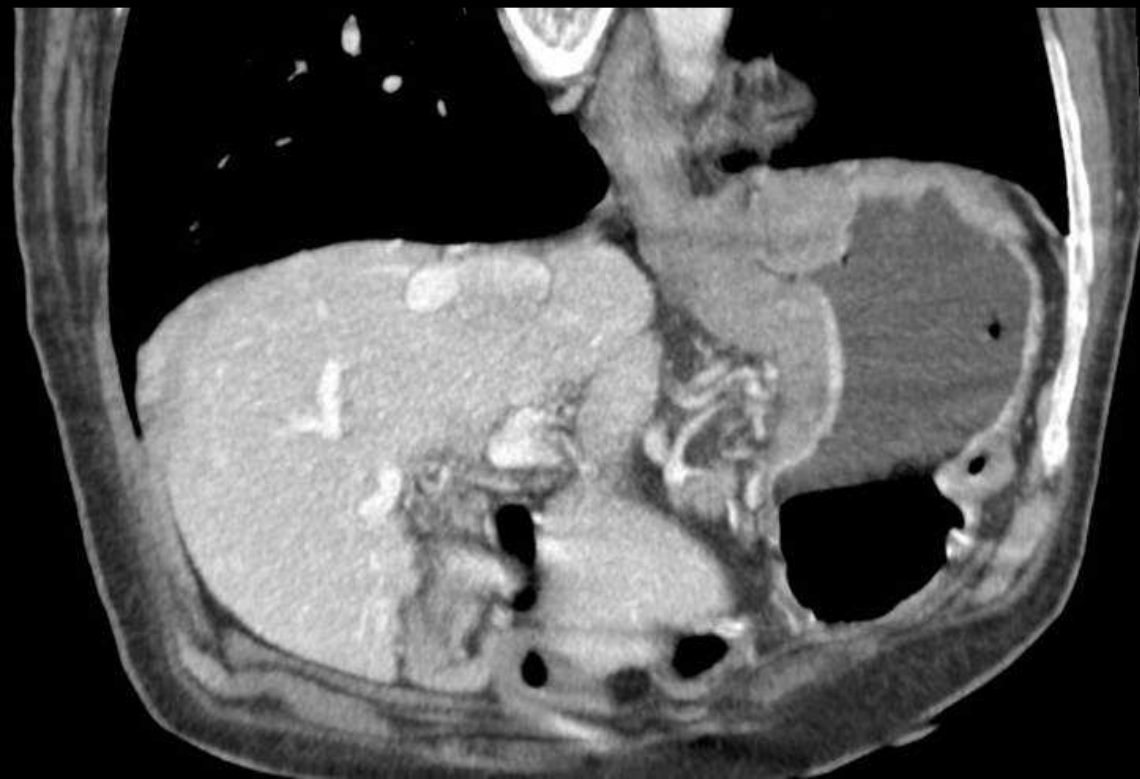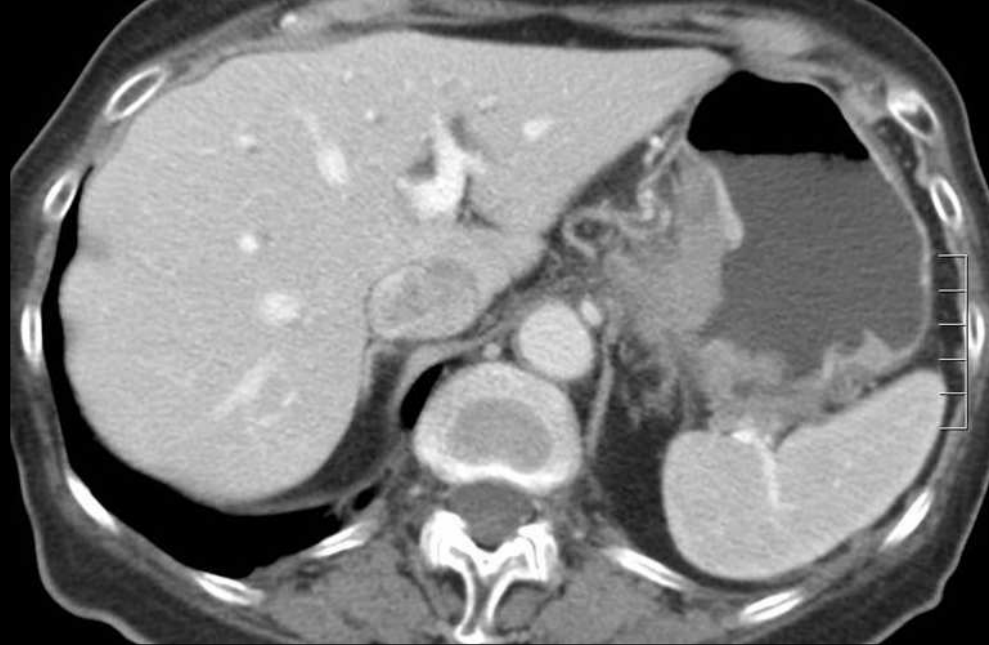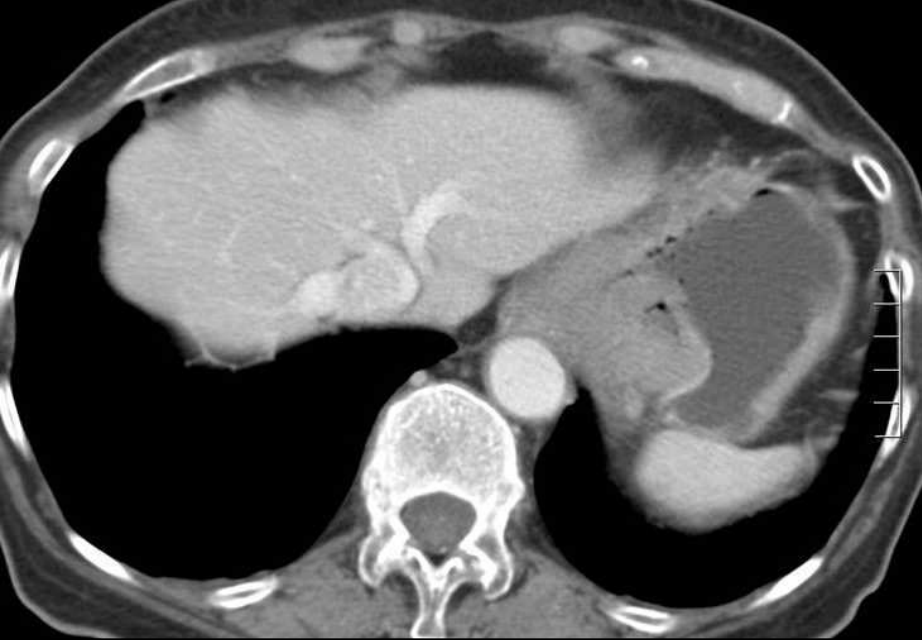Capacité de distension, absence de rigidité malgré un épaissement diffus et important = caractéristique du lymphome



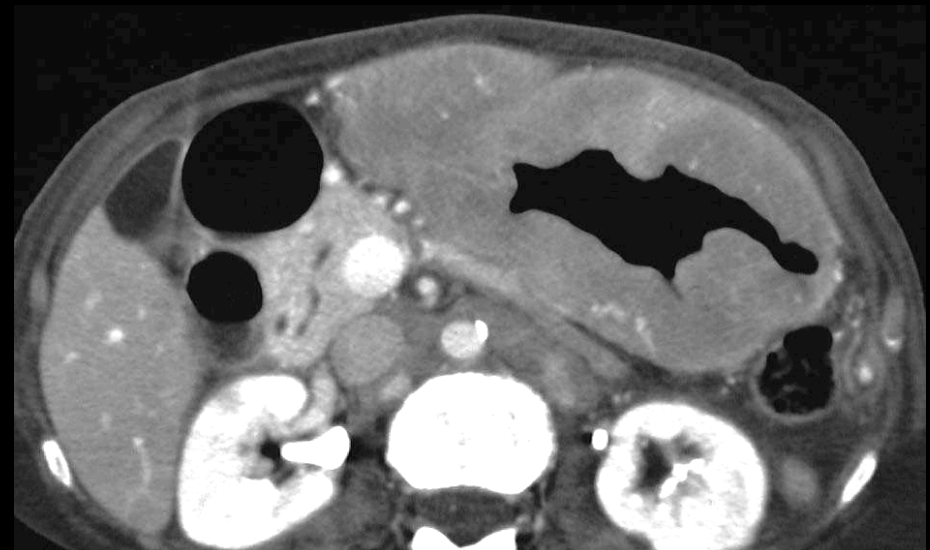
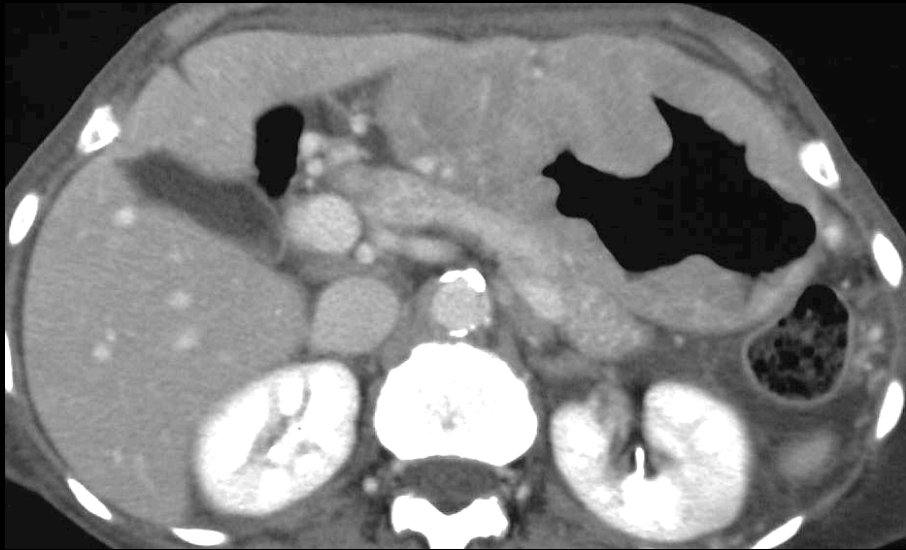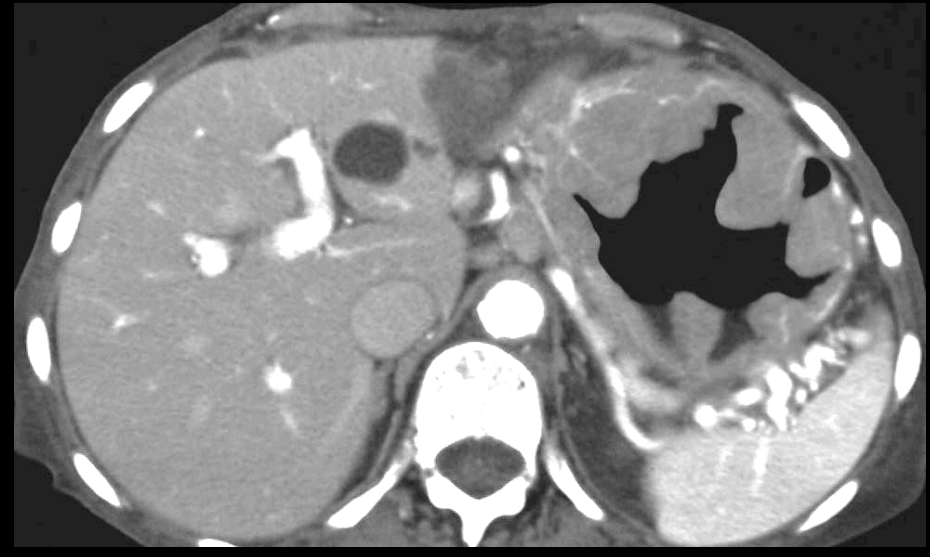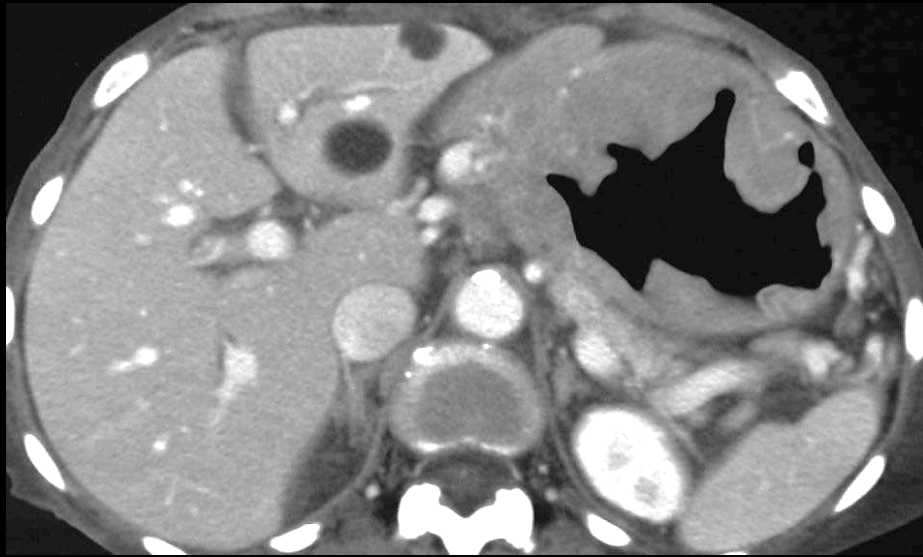Lymphome du MALT

AFIP 2010





LMNH
Épaississement à gros plis



LMNH
Épaississement diffus hypodense homogène
sans sténose gastrique

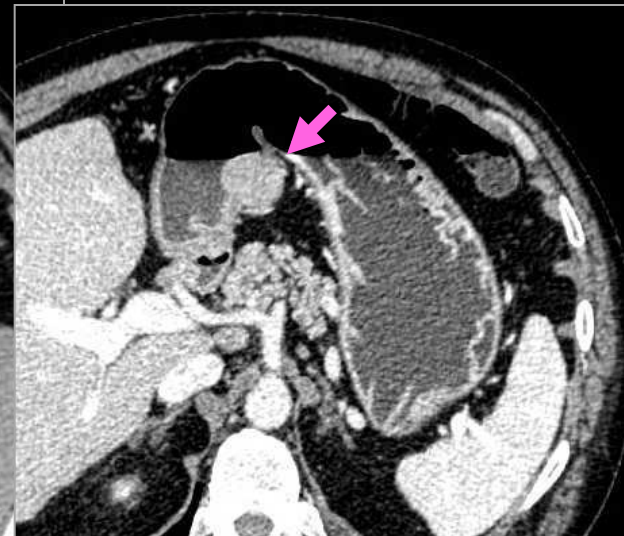
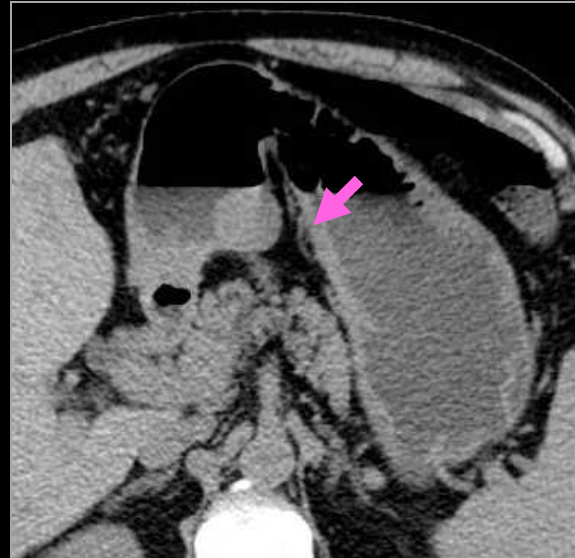
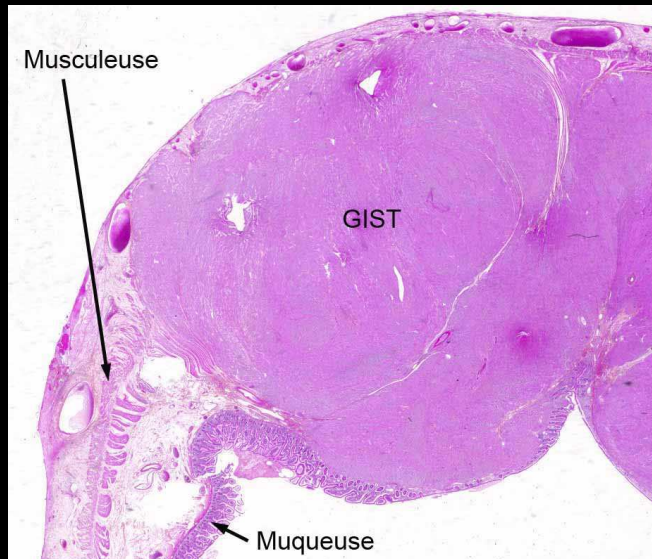
D. Tumeurs conjonctives

Tableau III. – Classification des tumeurs conjonctives du tube digestif (d'après Bedossa et Martin).

| <i>Tumeurs</i> | <i>Bénigne</i> | <i>Maligne</i> |
|--|---|-------------------------|
| <i>Conjonctives différenciées</i> <i>Tissu vasculaire</i> | <i>Lymphangiome</i> <i>Angiome</i> <i>Tumeur glomique</i> <i>Angiomyome</i> <i>Hémangiopéricytome</i> | |
| <i>Tissu adipeux</i> | <i>Lipome</i> | <i>Liposarcome</i> |
| <i>Tissu conjonctif commun</i> | <i>Fibrome</i> | <i>Fibrosarcome</i> |
| <i>Tissu musculaire lisse</i> | <i>Léiomyome</i> | <i>Léiomyosarcome</i> |
| <i>Tissu nerveux</i> | <i>Schwannome</i> <i>Neurofibrome</i> <i>Tumeur à cellules granuleuses</i> <i>(Abrikossoff)</i> <i>Paragangliome</i> <i>Ganglioneurome</i> | <i>Schwannome malin</i> |
| <i>Stromales ou indifférenciées</i> | <i>Cellules fusiformes</i> <i>Cellules rondes (ou épithélioïdes)</i> <i>Cellularité mixte</i> | |

GIST = tumeurs stromales

- Anciennement *Léiomyoblastome gastrique*
- Tumeur mésoenchymateuse rare
- **Bénigne ou maligne** (diagnostic histologique+++++)
- Prolifération immature de cellules fusiformes et/ou épithélioïdes naissant dans la musculuse du tractus digestif et montrant des différenciations incomplètes ou partielles **musculaires, nerveuses ou mixtes.**
- 2/3 des GIST = estomac (**localisation la plus fréquente et + souvent bénignes qu'ailleurs**)
- Prolifération **sous muqueuse** de cellules fusiformes (de Cajal)
- Marqueurs immunohistochimiques essentiels : **C-KIT-PDGFR α**

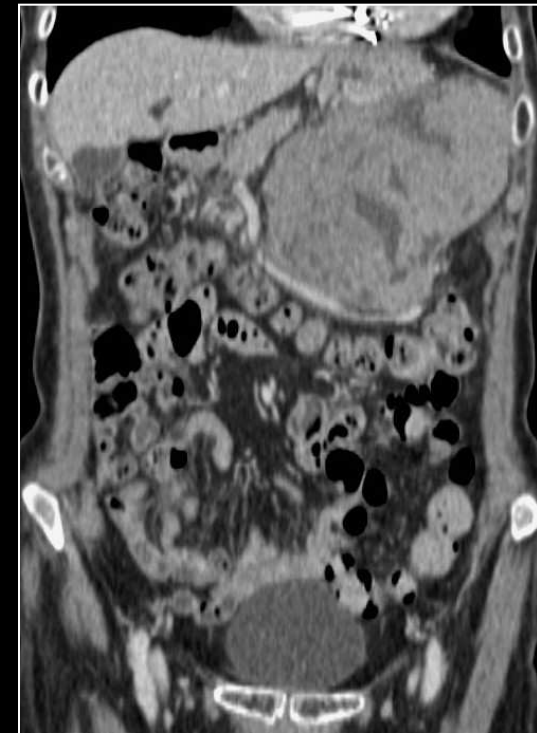
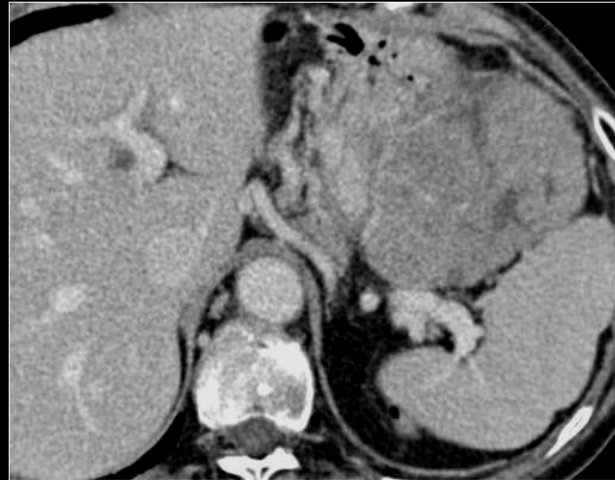
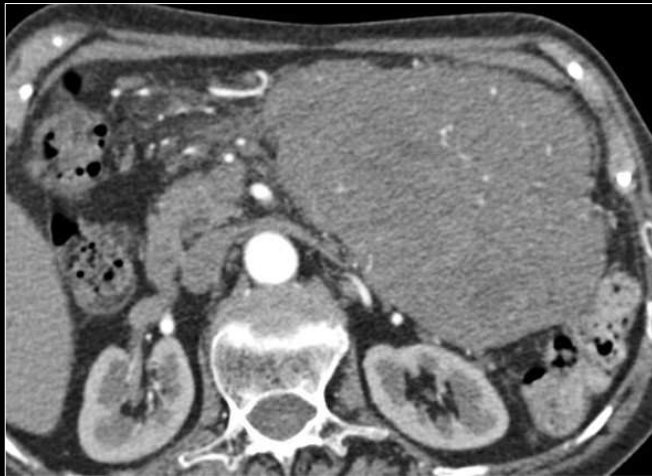

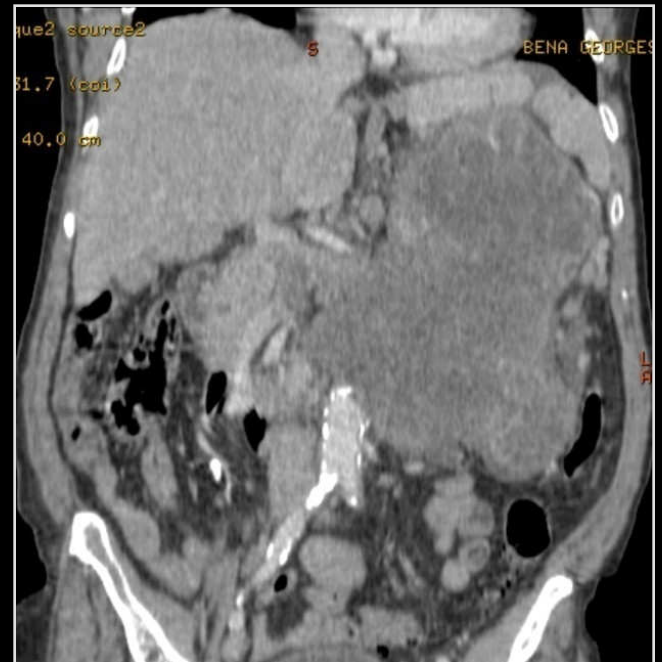
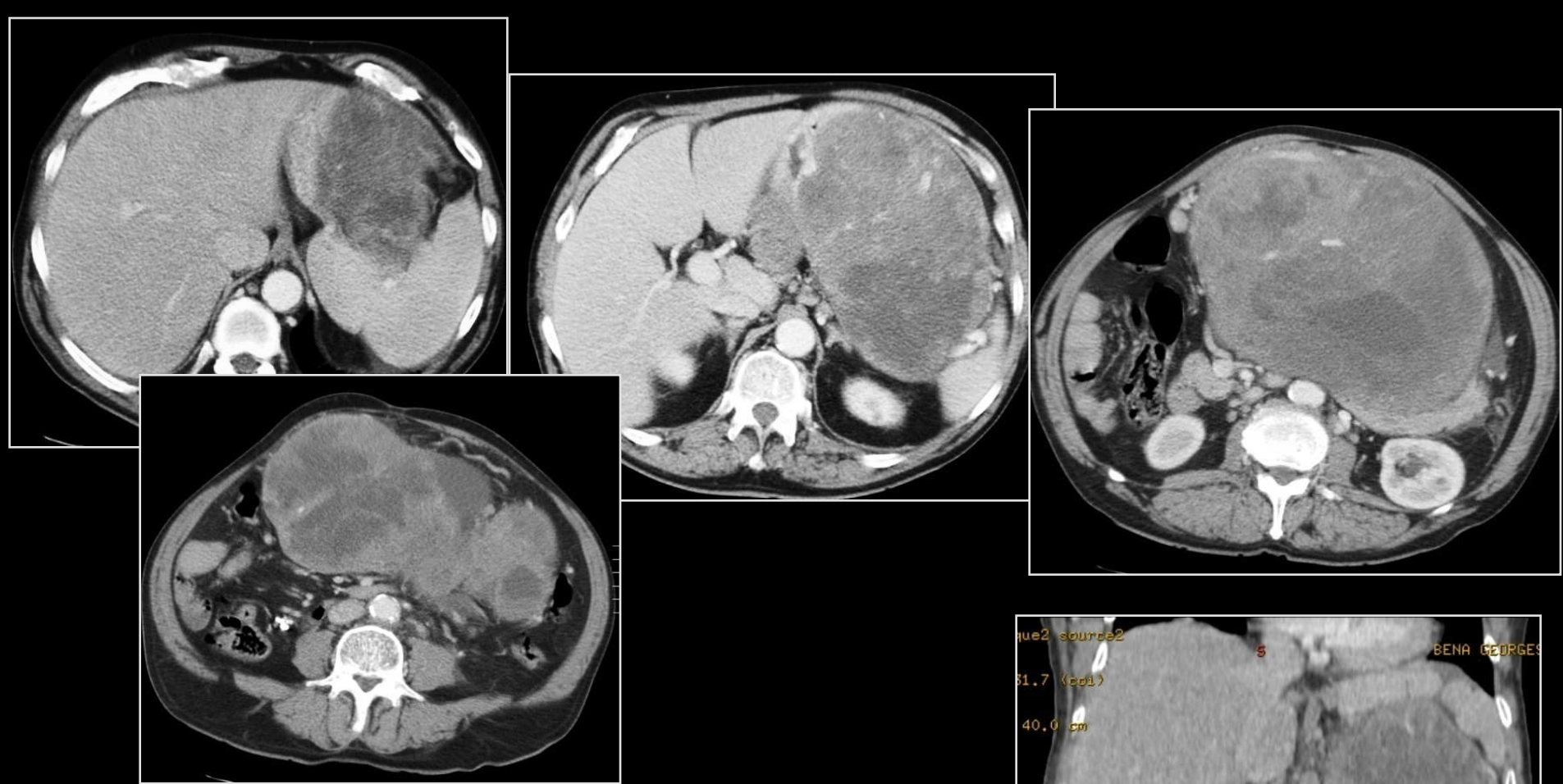
Petits nodules intrapariétaux :

- contours nets
- rehaussement précoce et intense
- densité homogène
- découverte fortuite

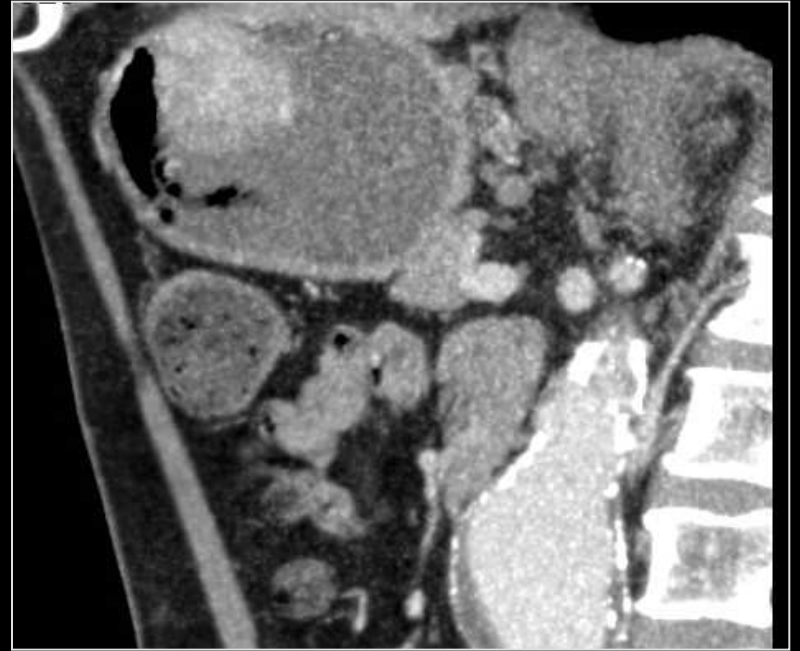
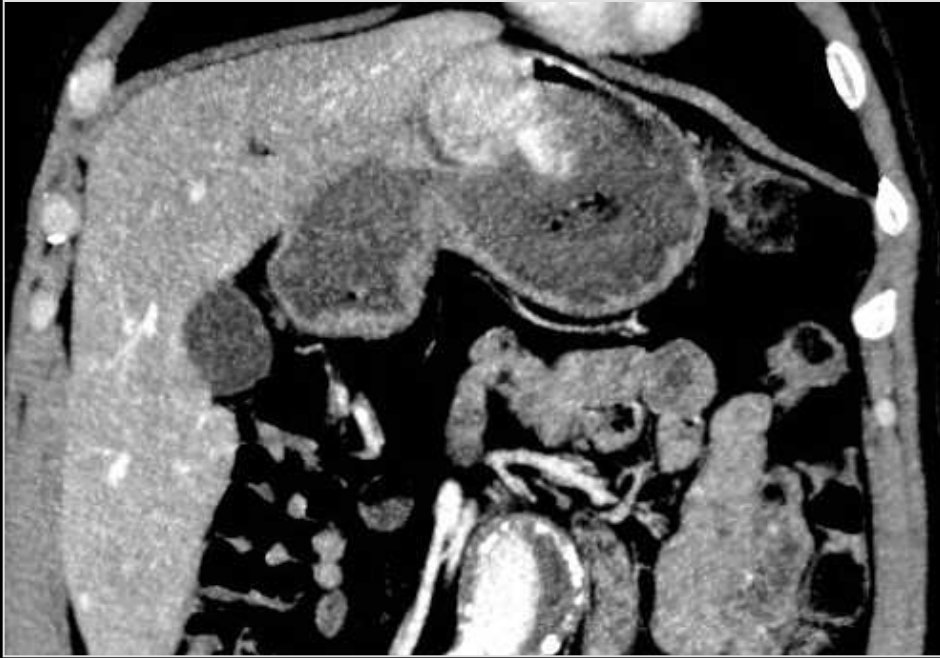Tumeurs de plus grande taille :

- développement exoluminal ++++
- refoule plus qu'elle n'envahit
- densité peut être spontanément hétérogène (nécrose hypodenses, modifications hémorragiques hyperdenses)
- rehaussement plus hétérogène
- calcifications rares
- Formes kystisées

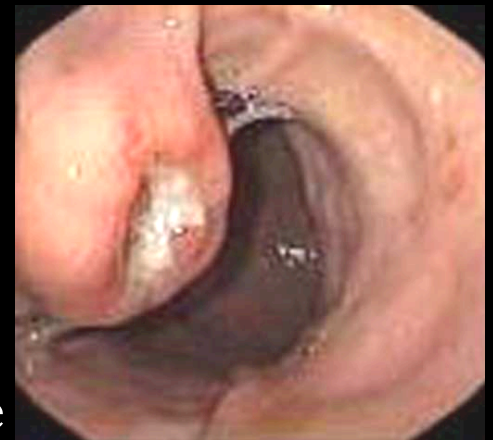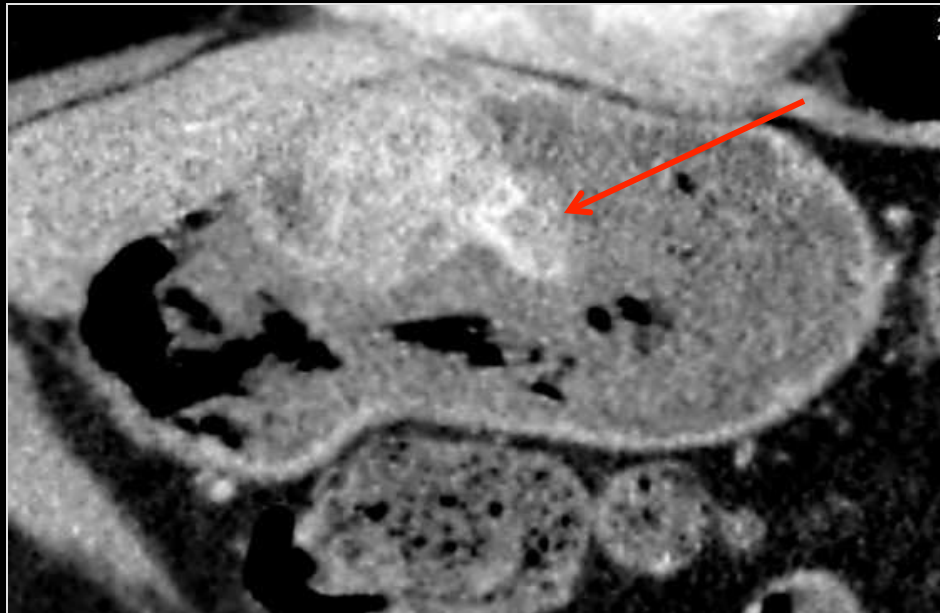




- TT chirurgical / radiothérapie
- GLIVEC: *imatinib*
 - Inhibiteur de la Tyrosine Kinase (facteur de croissance) par fixation au récepteur membranaire : cKIT
 - Diminution de la progression tumorale
 - Nécrose



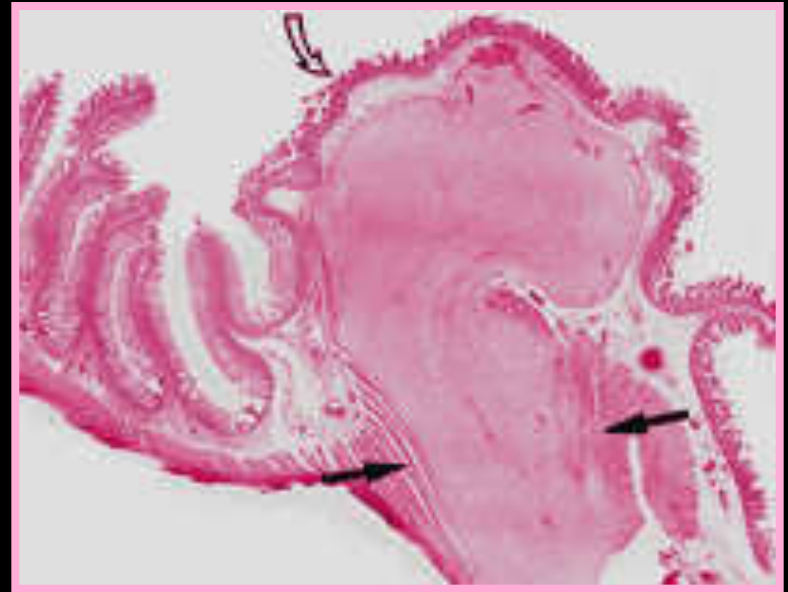GIST gastrique avec saignement actif



GIST ulcérée

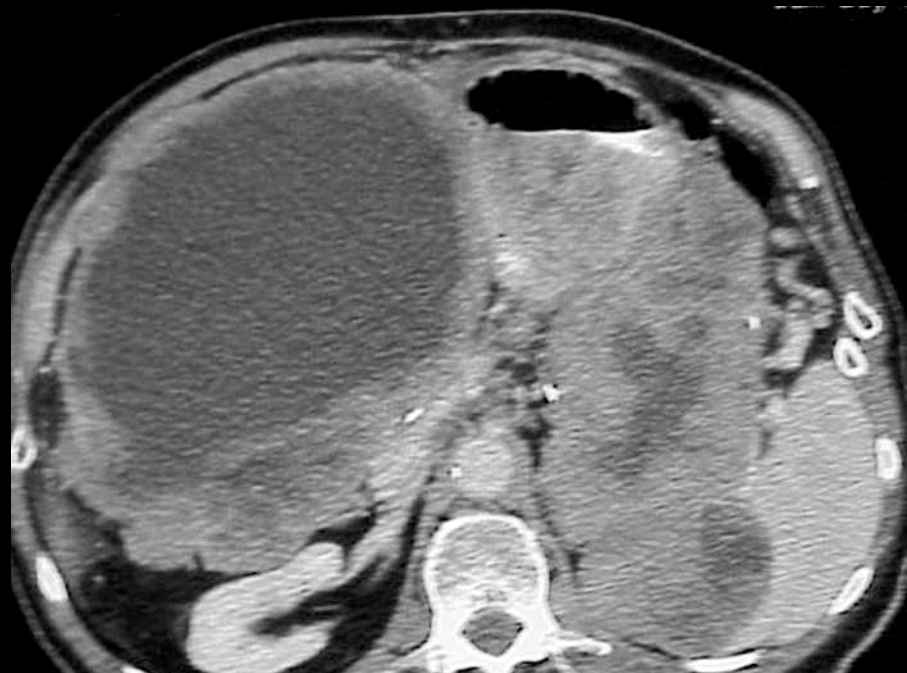
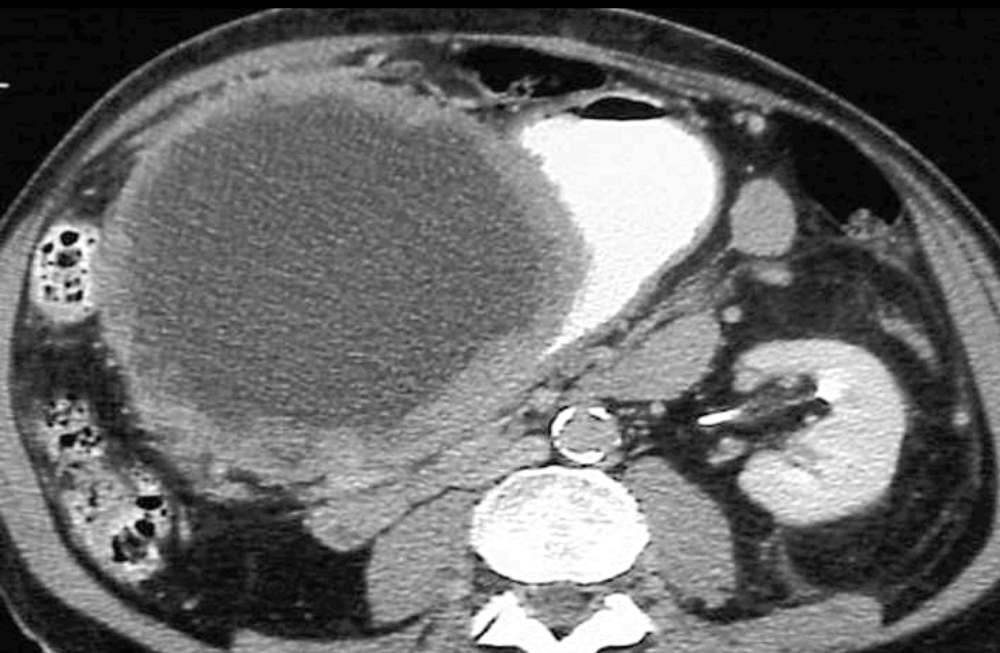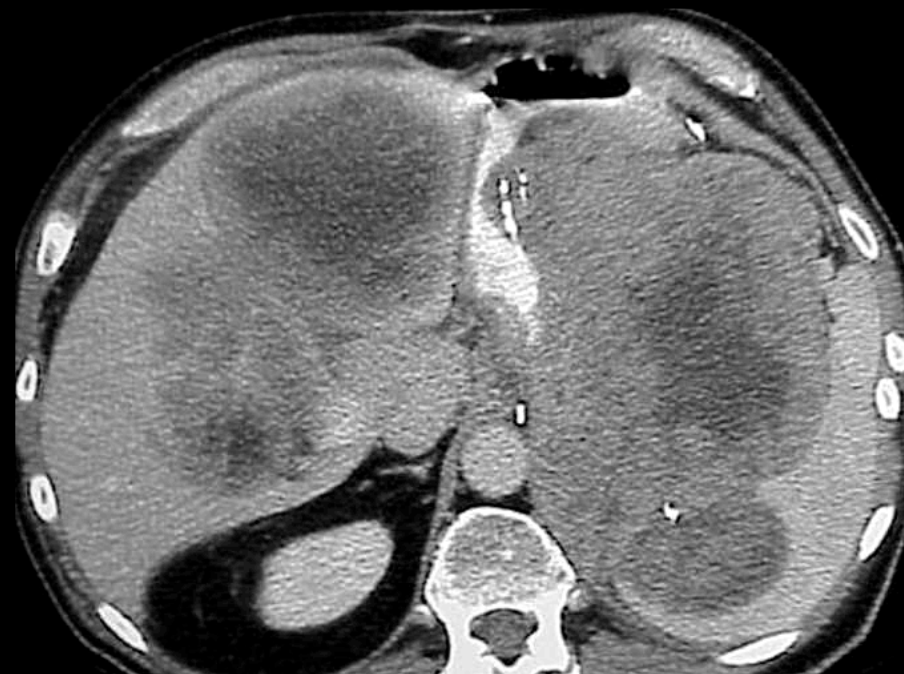Triade de Carney (rare) :

- GIST multifocal gastrique
- chondromes pulmonaires
- paragangliome extrasurrénalien

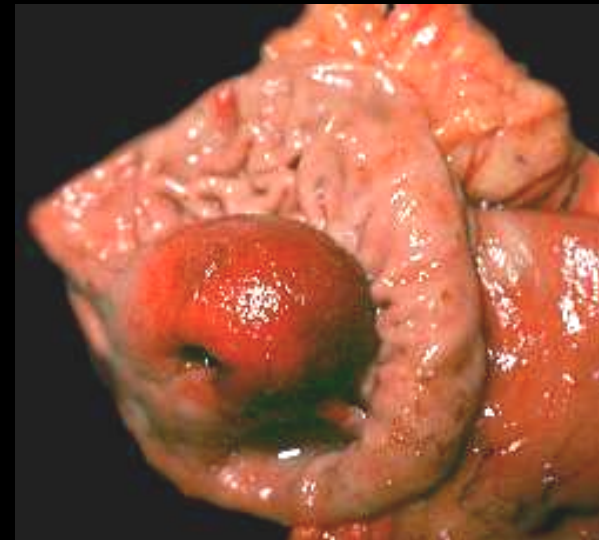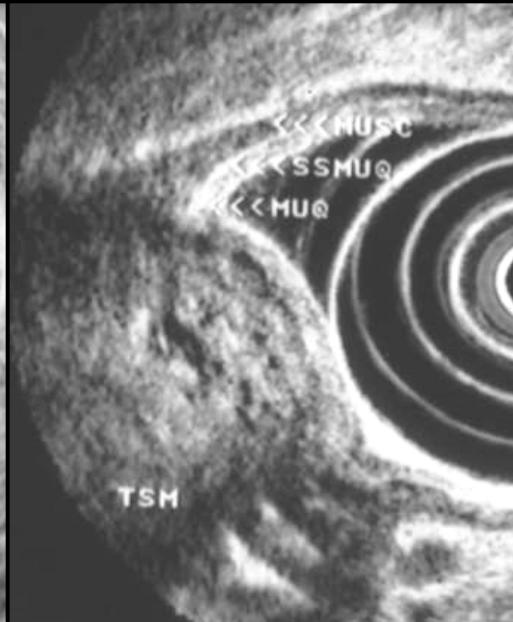
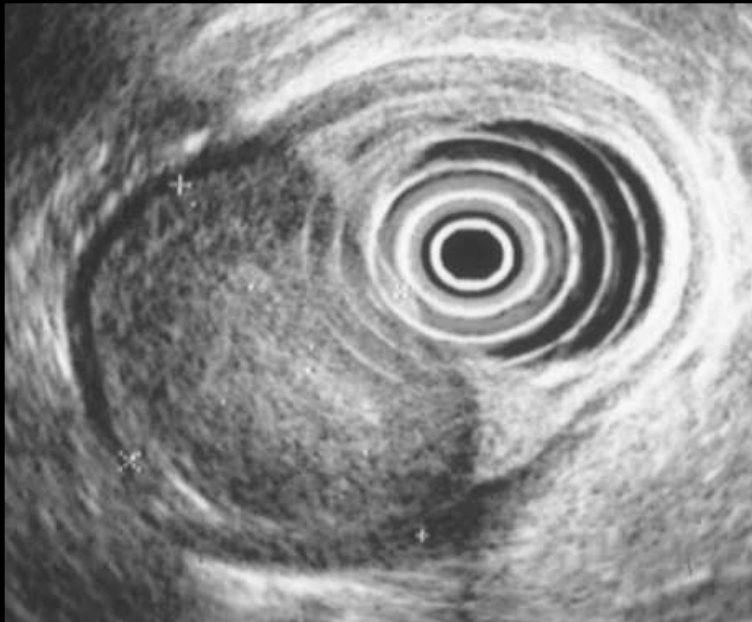
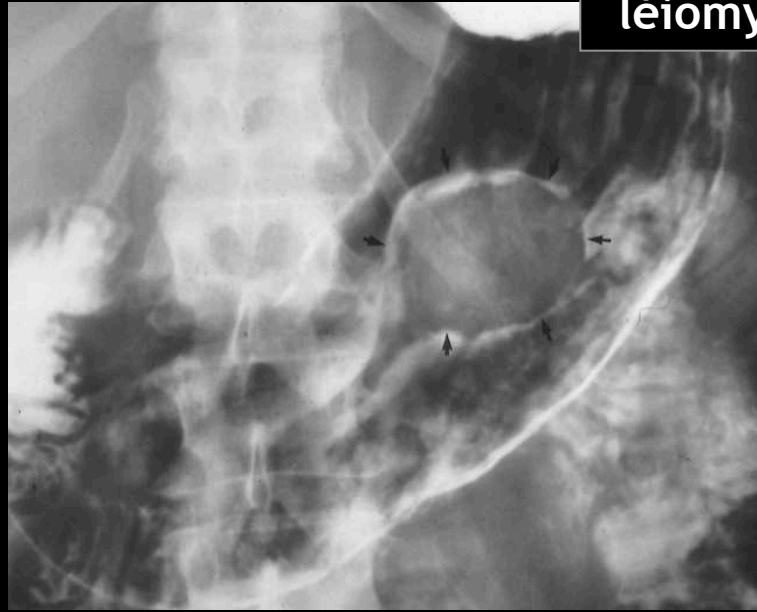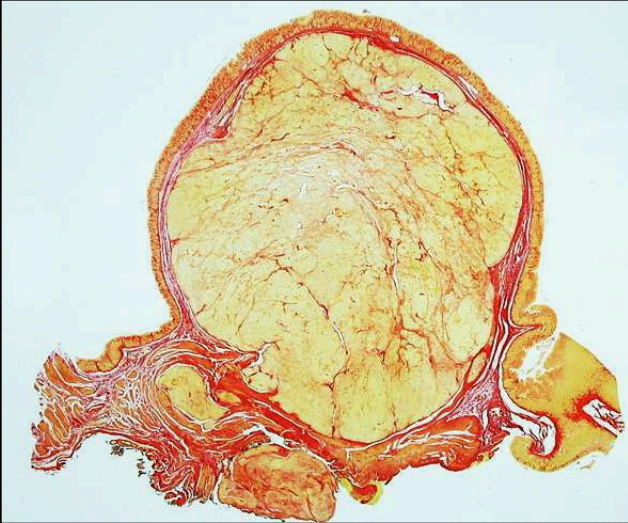


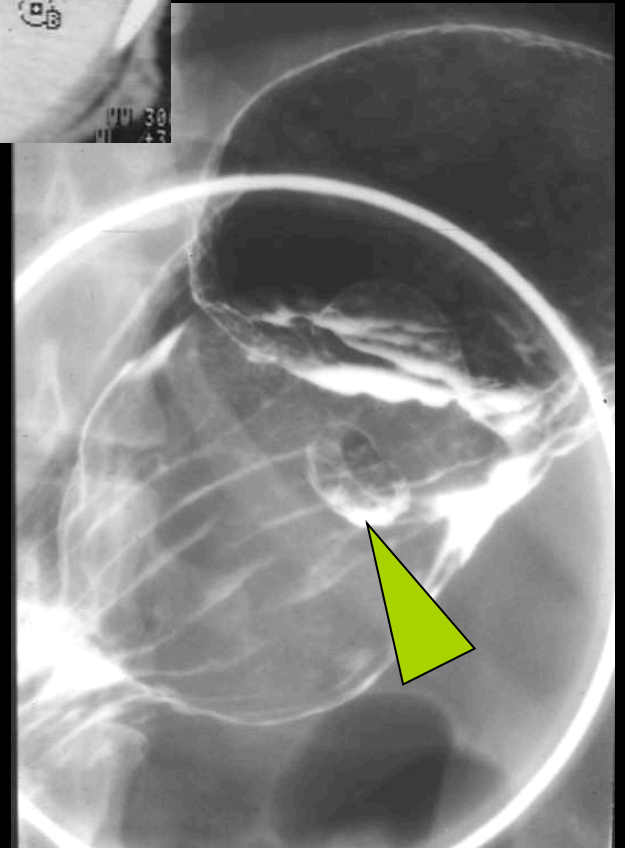
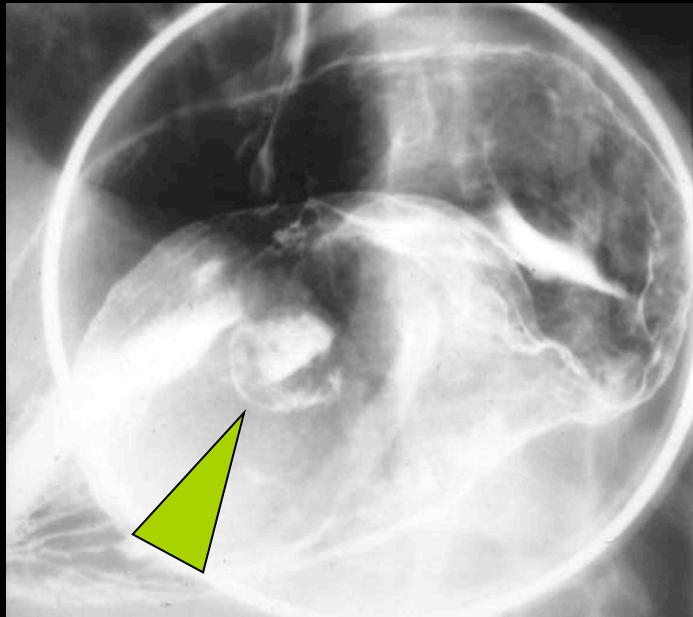
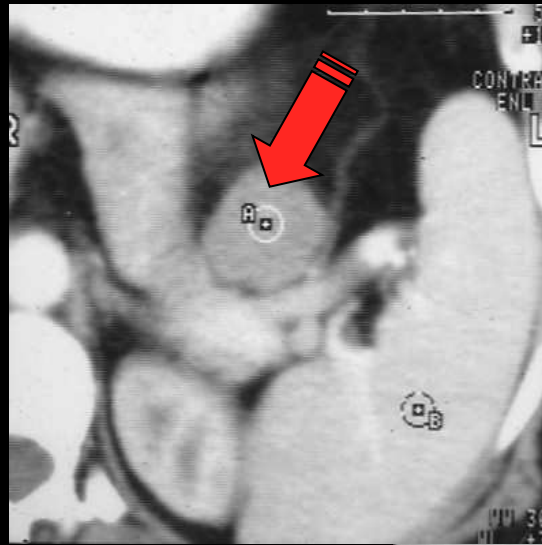
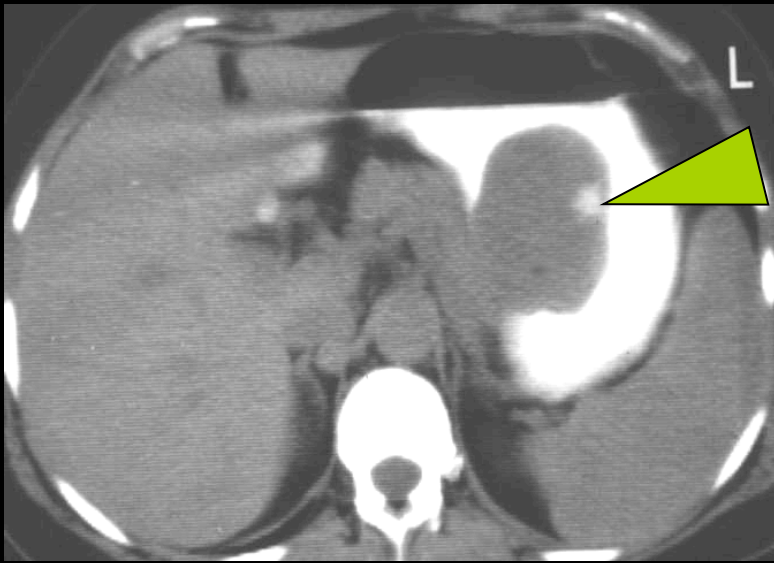
Tumeurs conjonctives (autres)

Leiomyosarcome gastrique

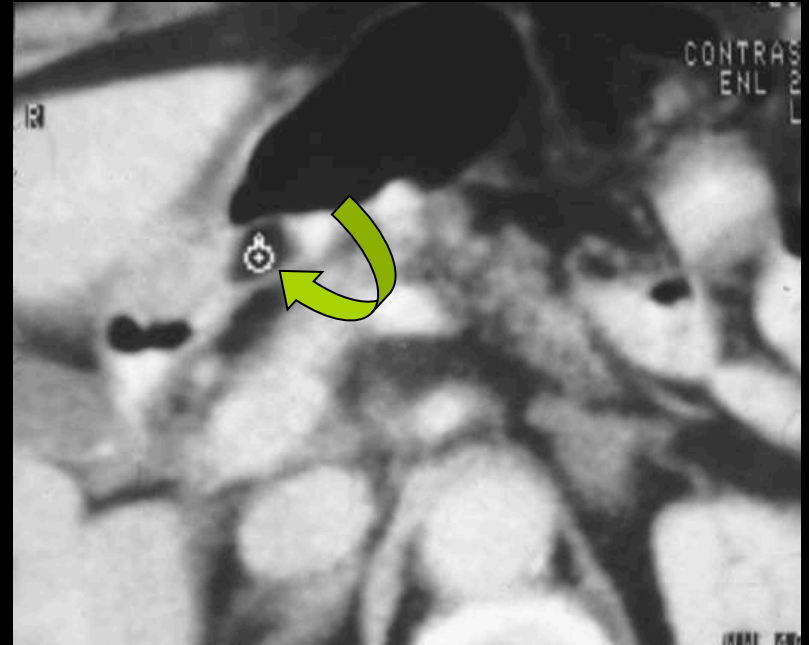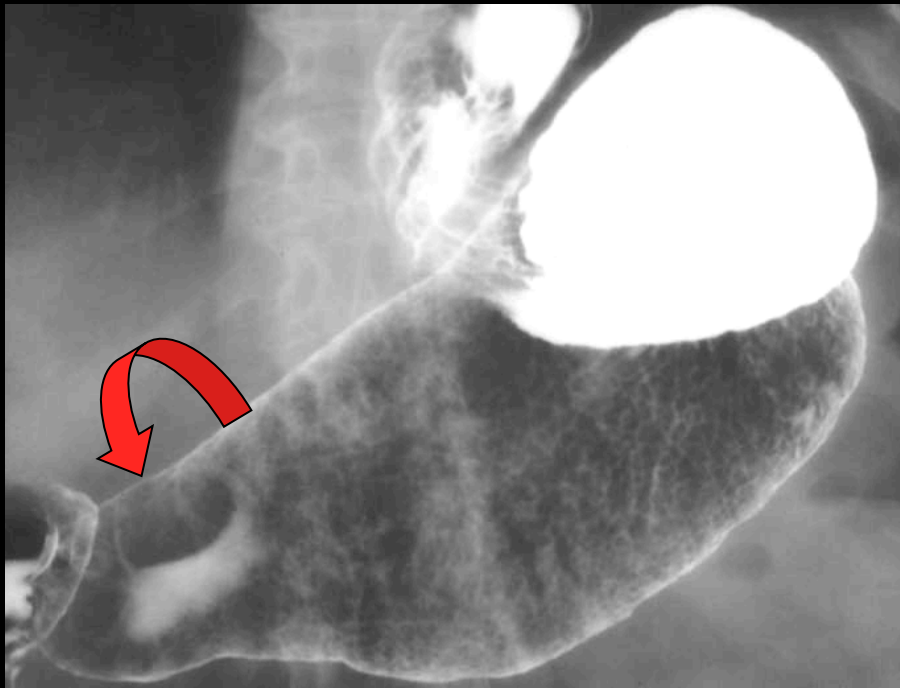


léiomyome gastrique

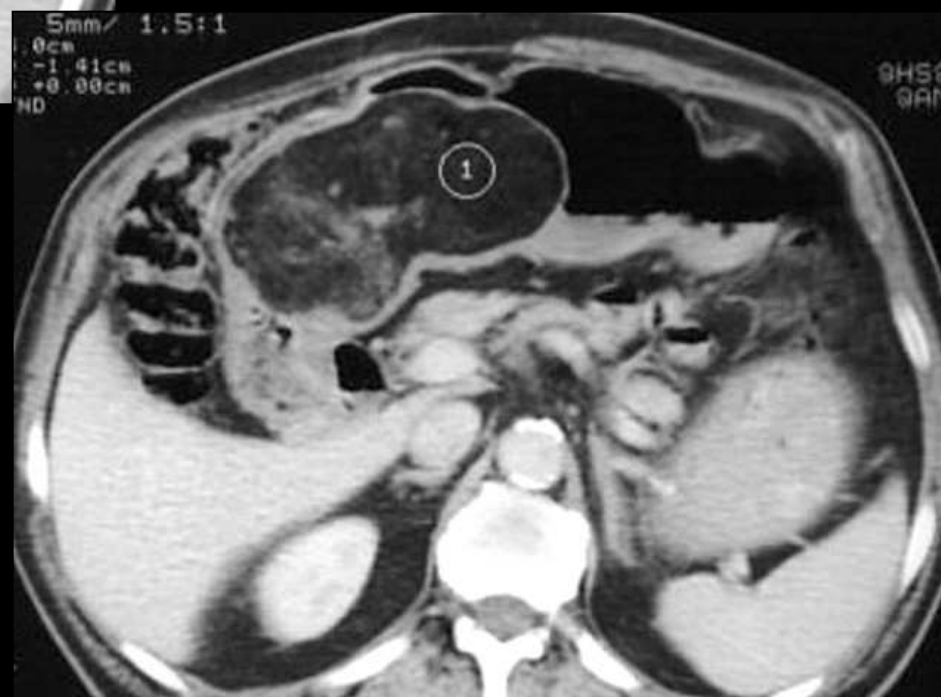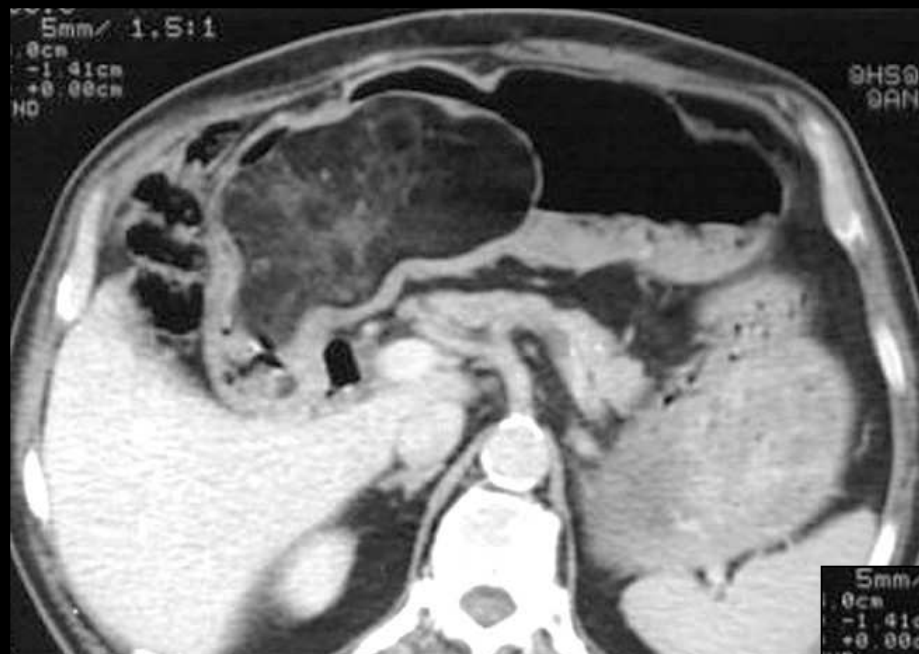




léiomyome gastrique



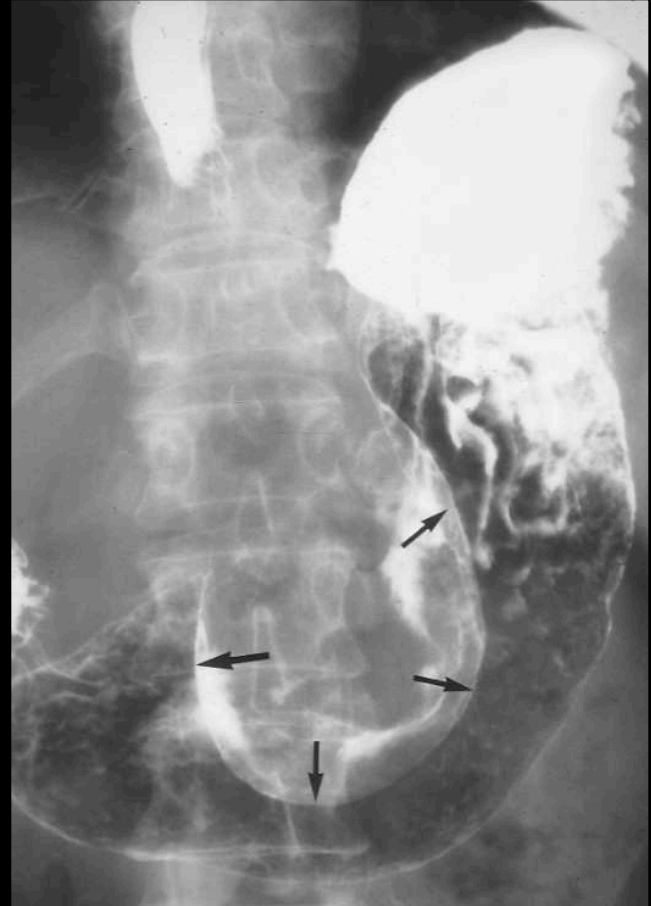
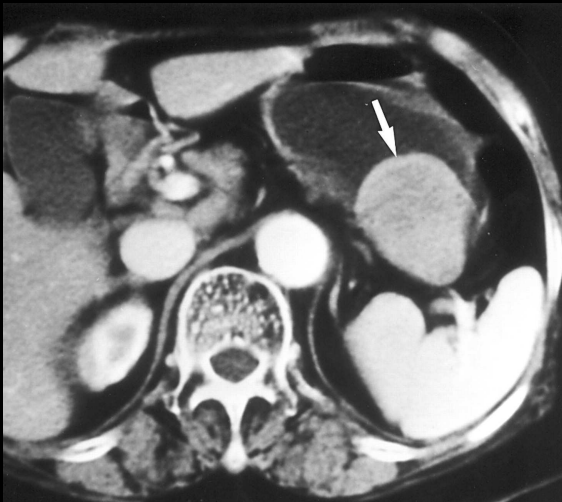
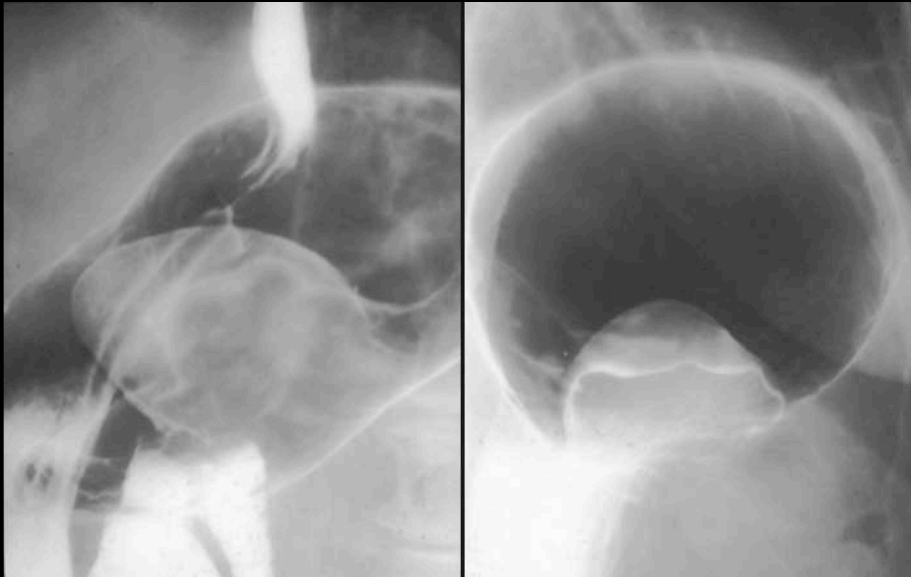lipome gastrique antral



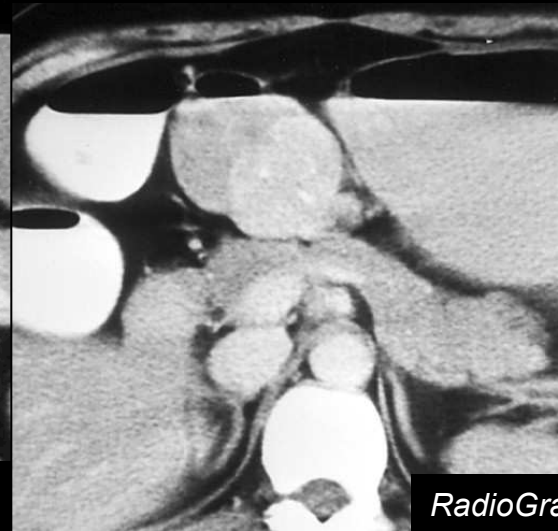
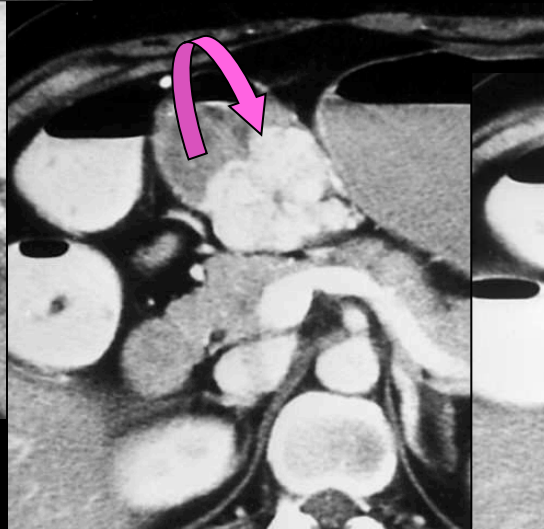
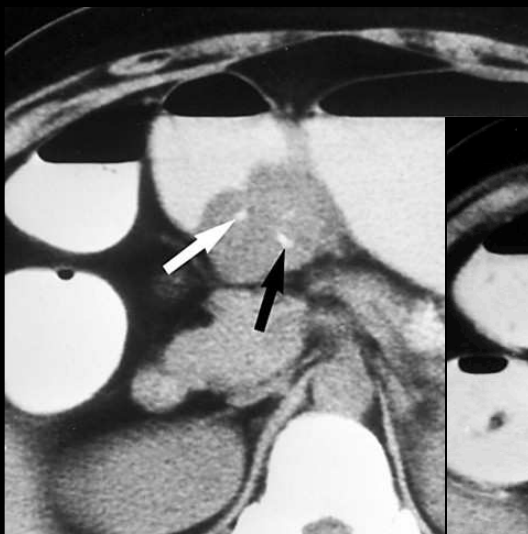
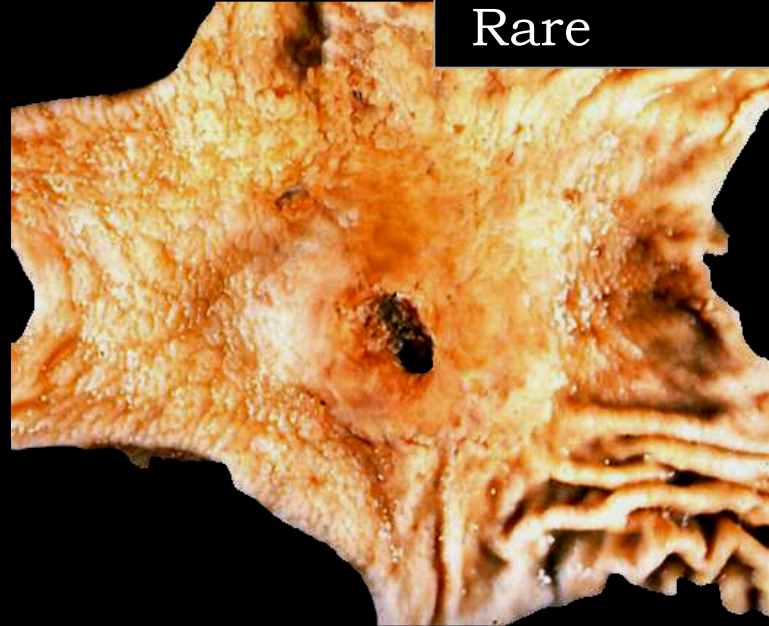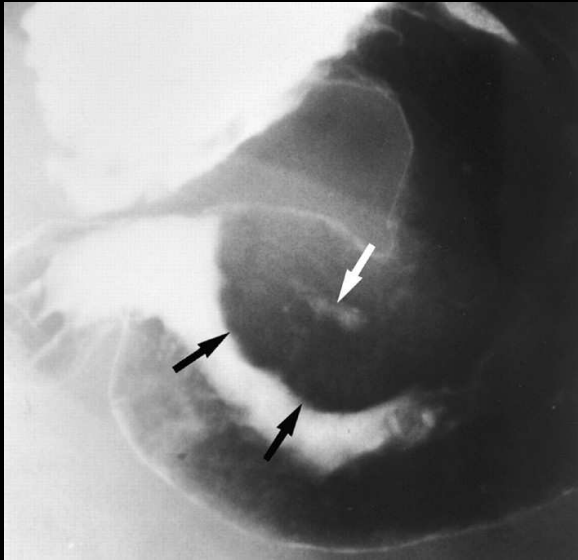lipome gastrique antral

Schwannome gastrique

- Très rares (4% des t. gastriques bénignes)
- Aspect trompeurs avec léiomyomes
- Masse sous muqueuse, effacement de la muqueuse.



Tumeur glomique
Tumeur vasculaire bénigne
Rare

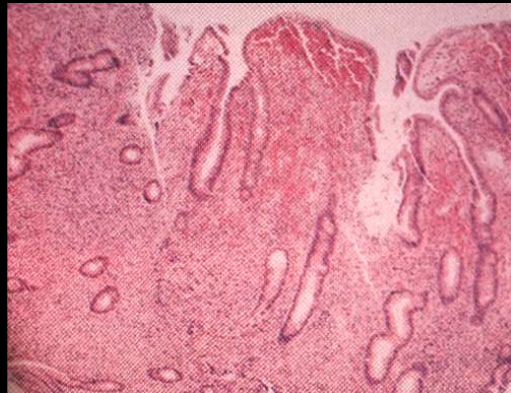
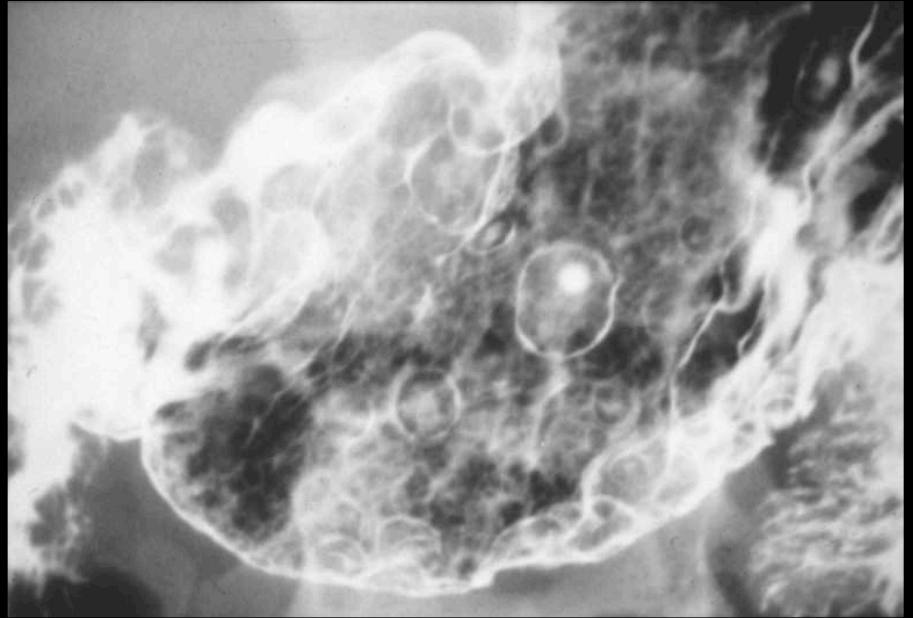
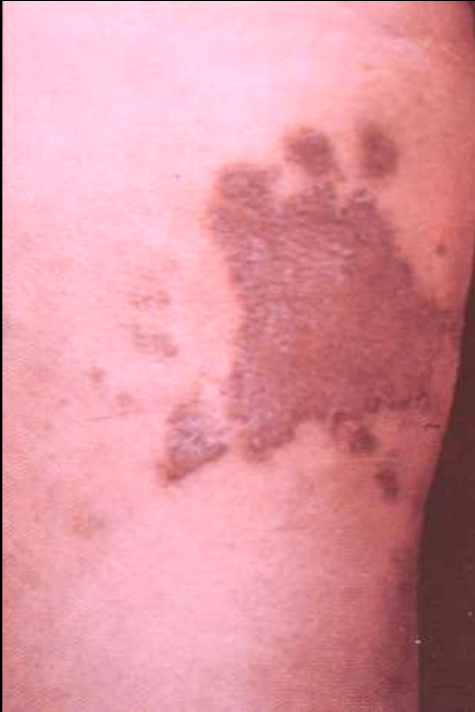

Sarcome de Kaposi

Patient HIV

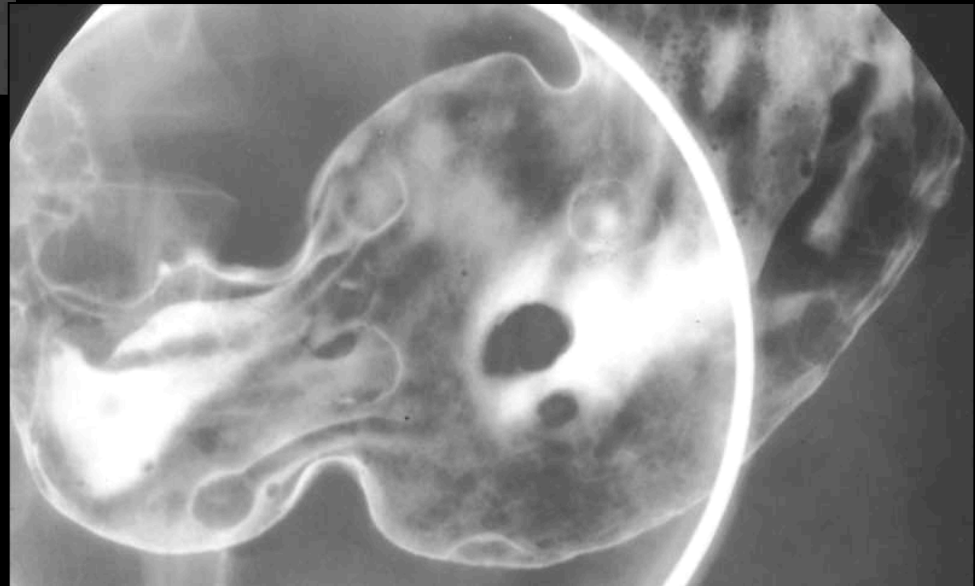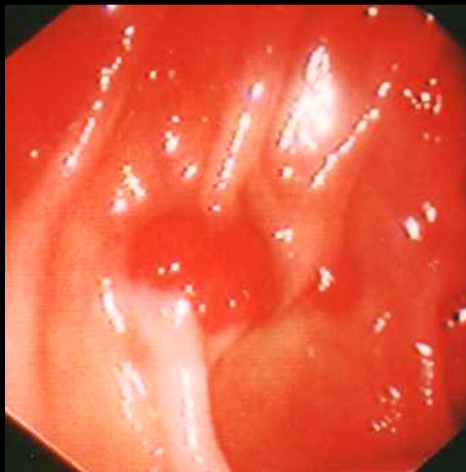
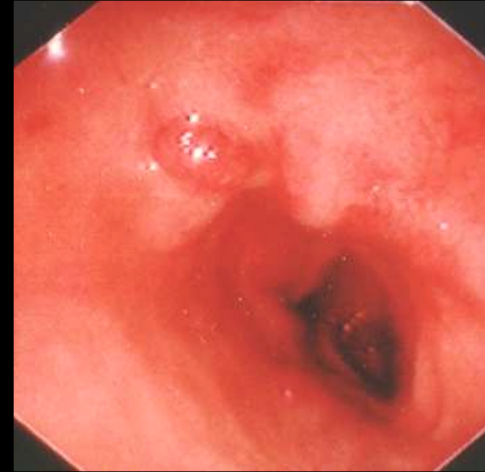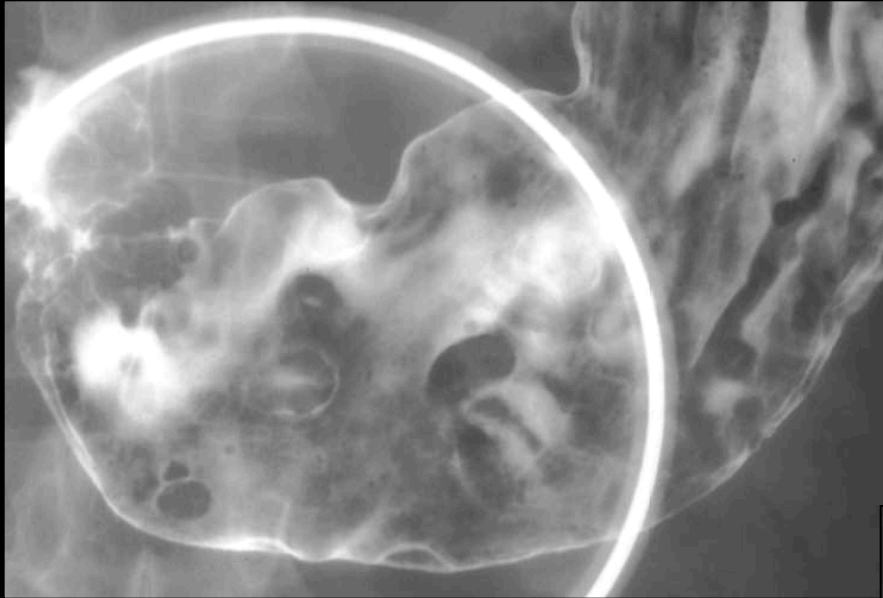
Tractus digestif atteint dans 50% des Kaposi métastatiques

Atteinte cutanée associée ++



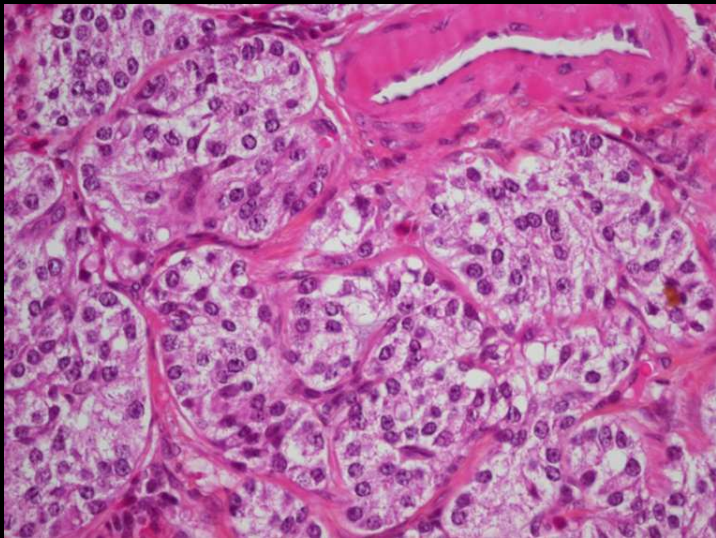
Sarcome de Kaposi

Nodules sous muqueux centimétriques ombiliqués (0,5 à 3 cm)
Les + gros deviennent ulcérés « aspect en cible »



E. Tumeurs endocrines (anciennement carcinoïde)

- À partir de cellules neuro endocrines gastriques présentes dans les glandes de Lieberkühn
- Bénigne ou maligne
- Tumeurs multiples , petites associées à une hypergastrinémie (hyperplasie des cellules entéro chromaffin like)
Ou au contraire
- Grosses tumeurs agressives survenant en l'absence de gastrite chronique, rapidement métastatiques

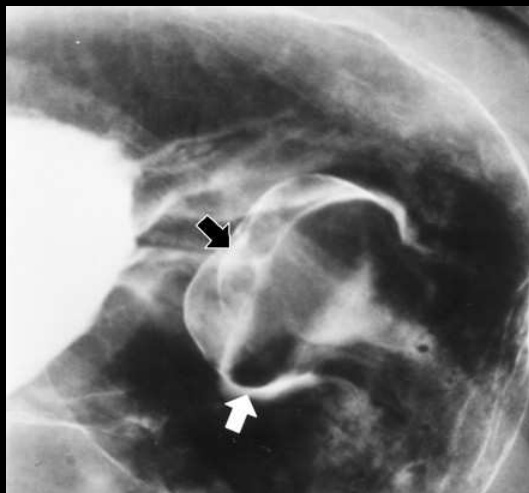
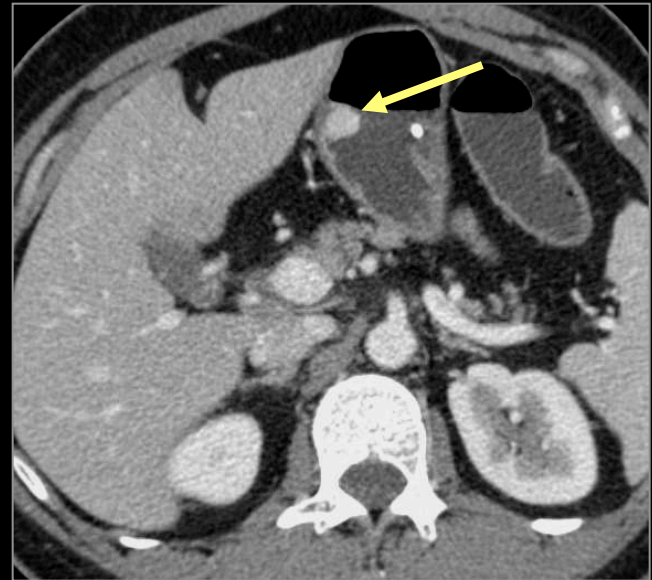
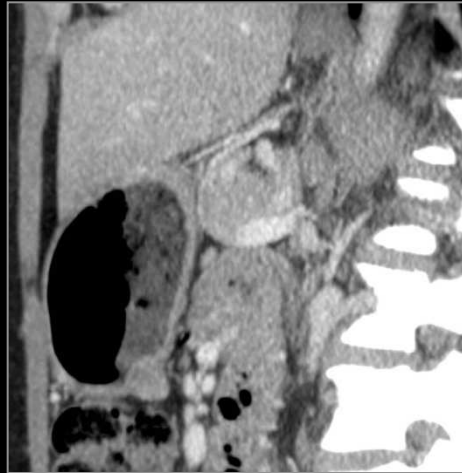
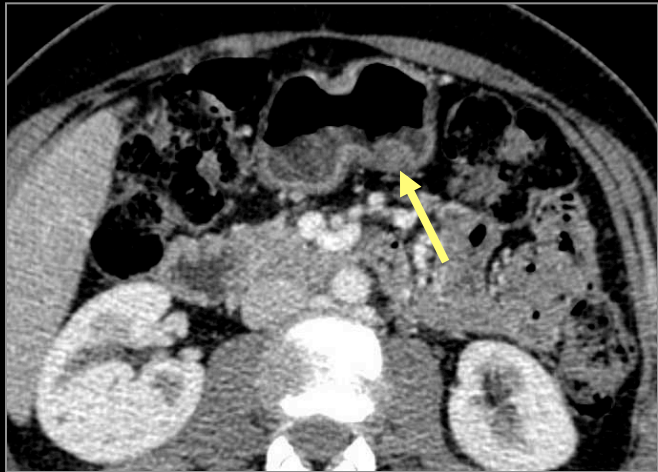

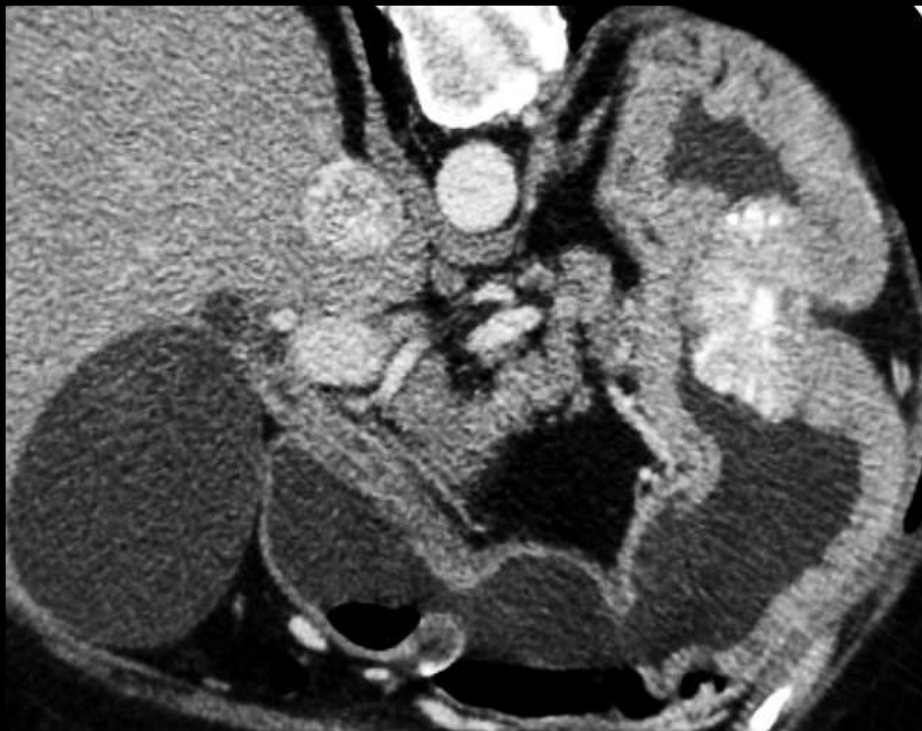
Disposition cordonale des cellules tumorales qui sont régulières à cytoplasme clair à noyaux faiblement nucléolés.

Mitoses peu nombreuses, au sein d'un **stroma fibreux et richement vascularisé**.

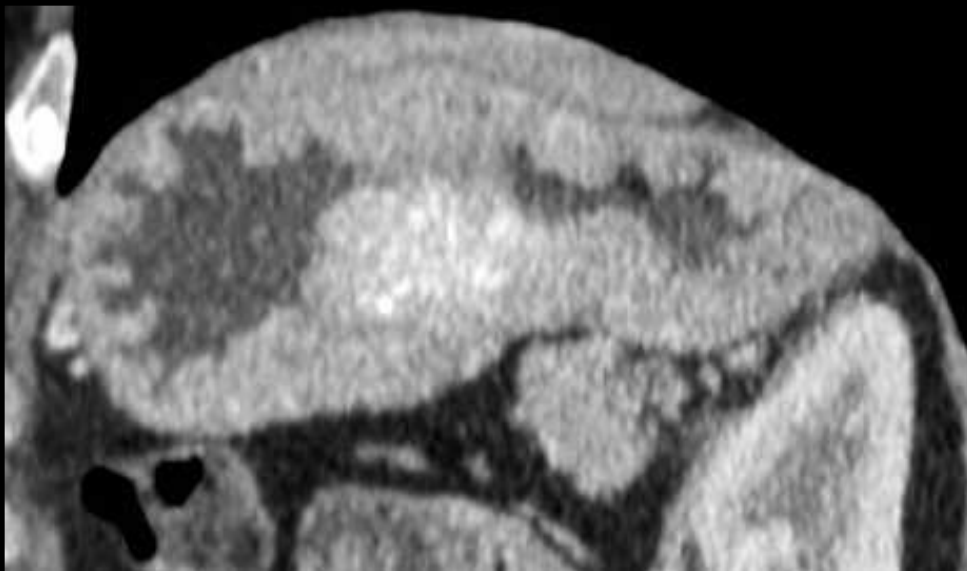
Architecture **dite endocrinoïde**.

- Plutôt dans la région antrale
- Lésion nodulaire intramurale +/- ulcérée nettement délimitée **hypervasculaire**
- Parfois aspect pseudo polype



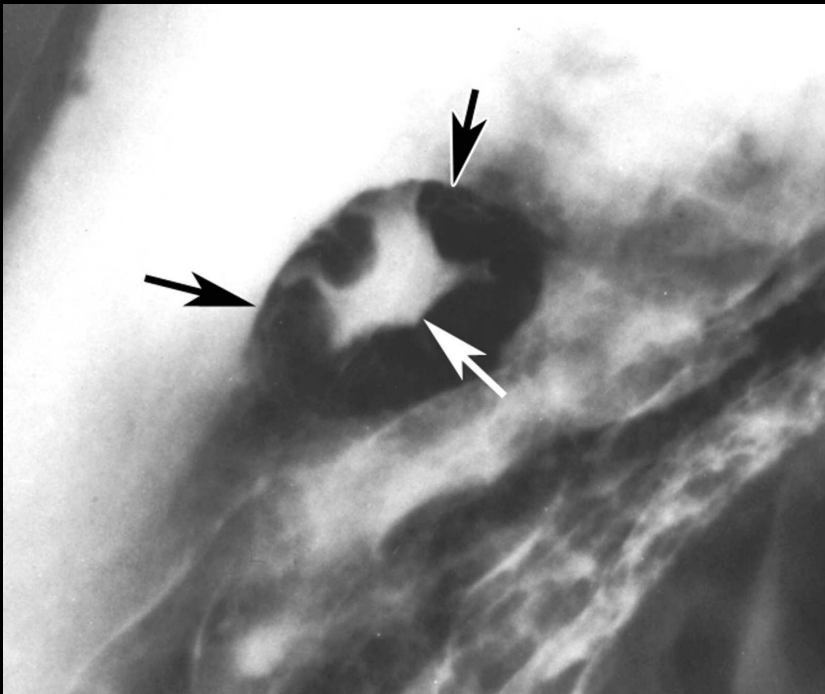


Carcinome endocrine
infiltrant



F. Métastases gastriques

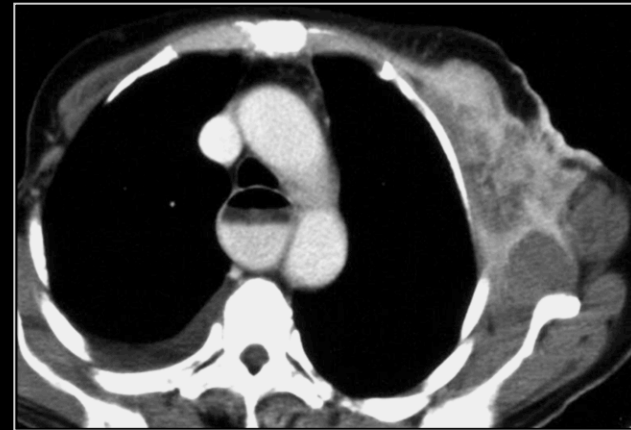
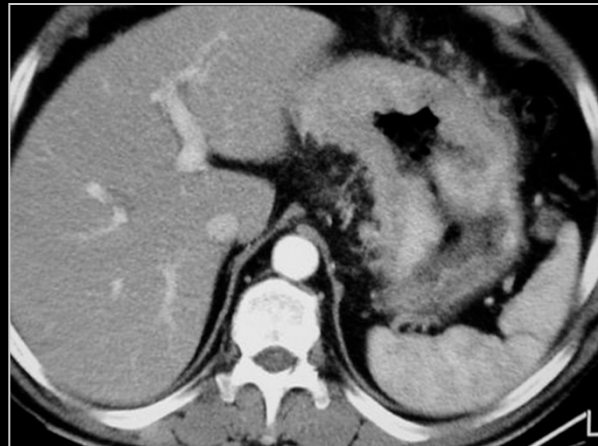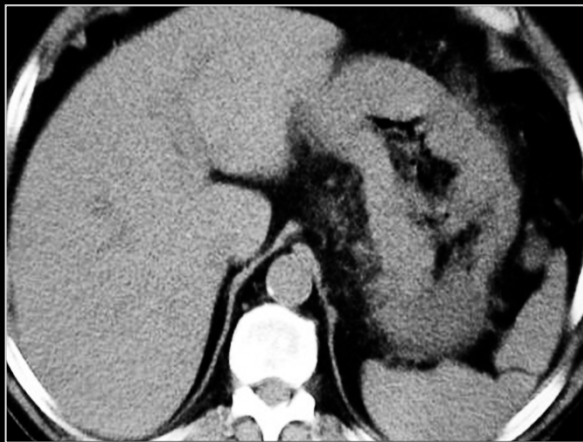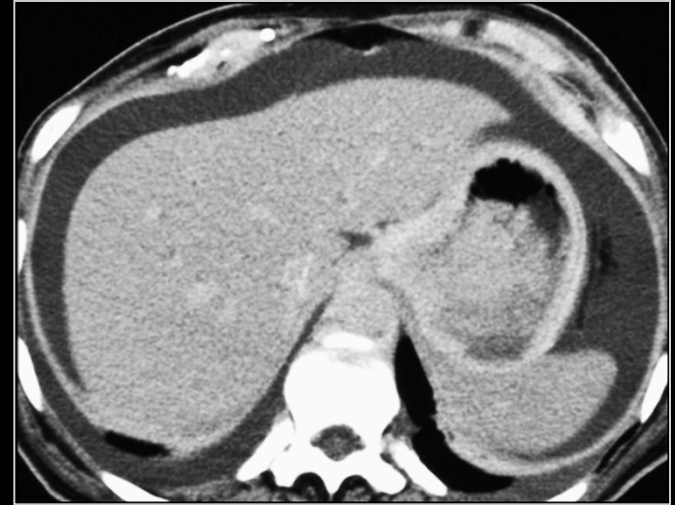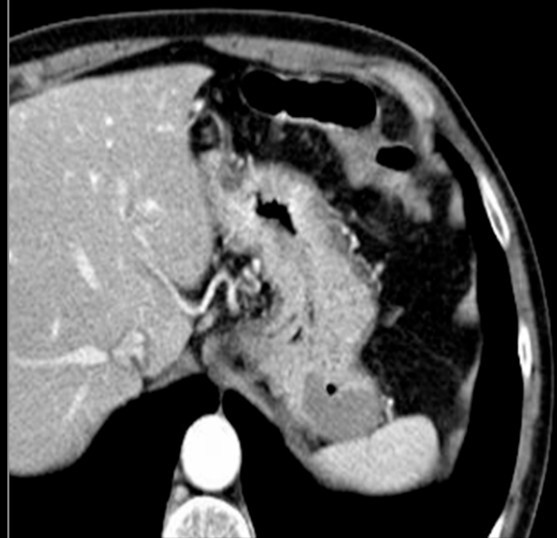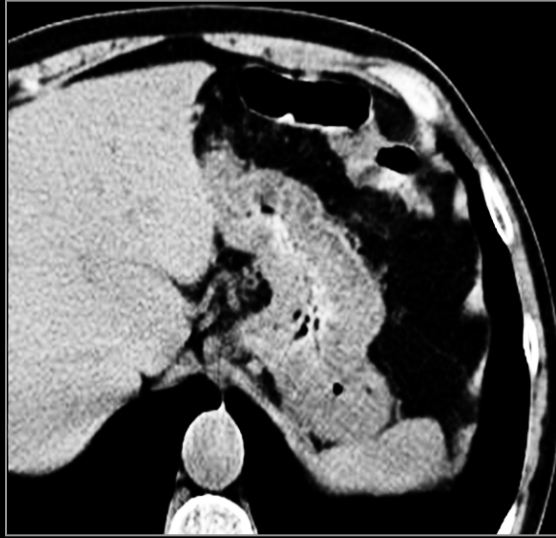- Dissémination hématogène, lymphatique ou directe
- Mélanome malin, carcinome mammaire, ovaire, colon... ou envahissement direct : œsophage, pancréas, colon transverse via le ligament gastrocolique...
- Nodules sous muqueux ulcérés ou ombiliqués
- En «œil de boeuf» ou «en cible»



Aspect en « œil de bœuf », métastase hématogène d'un K du sein

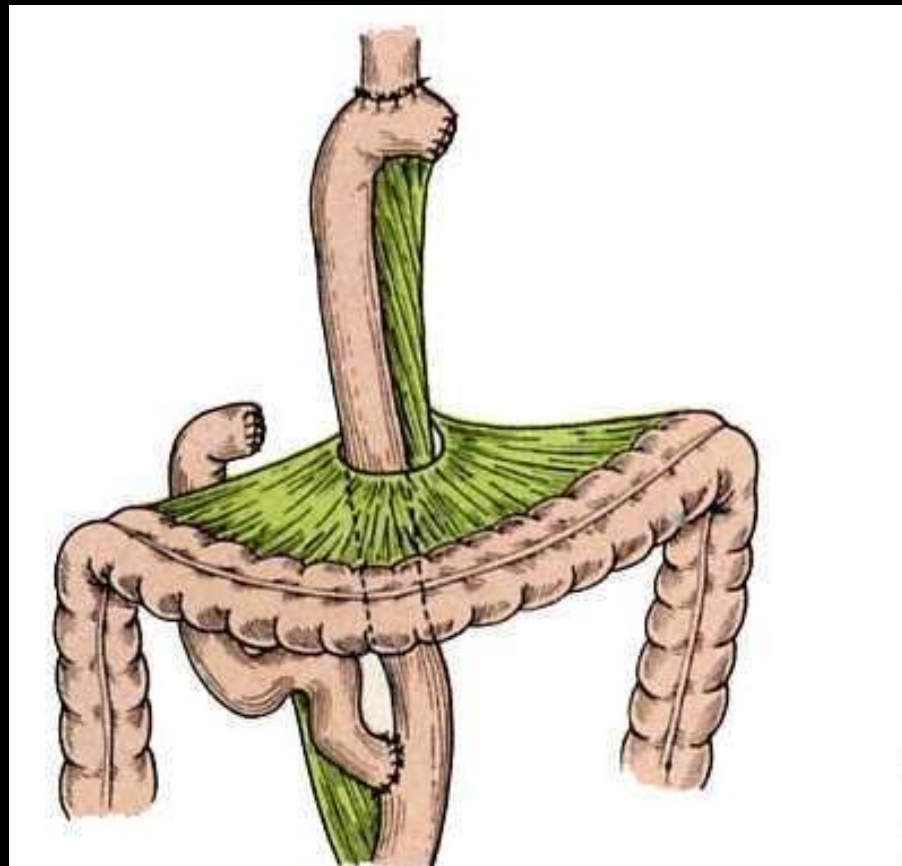
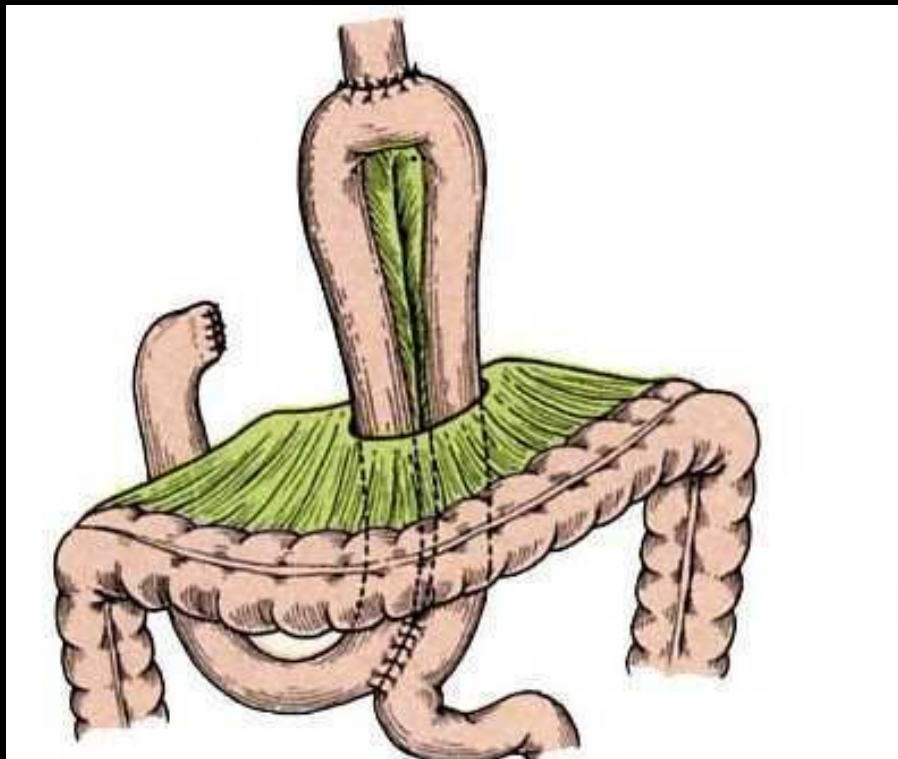
Radiology, 2008;246, 33-48.

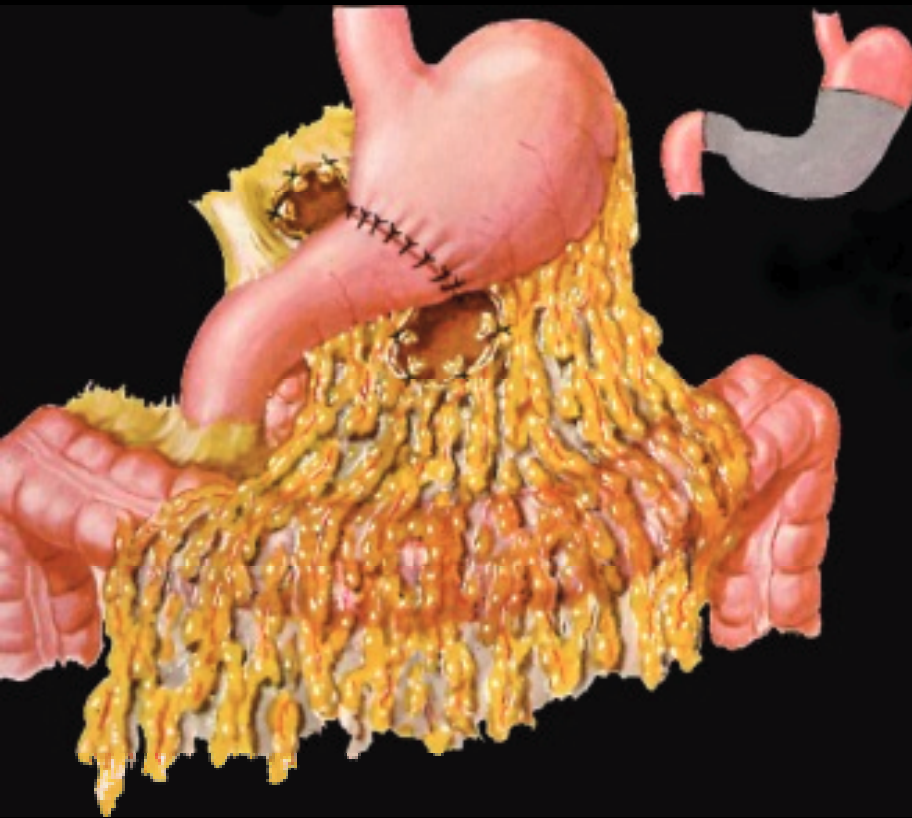
- Aspect de pseudo linite plastique dans le cancer du sein (lésions métastatiques antrales ou diffuses sous-muqueuses fibrosantes)



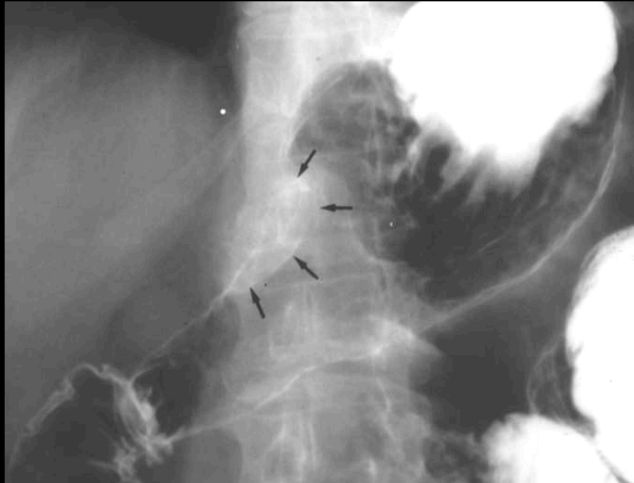
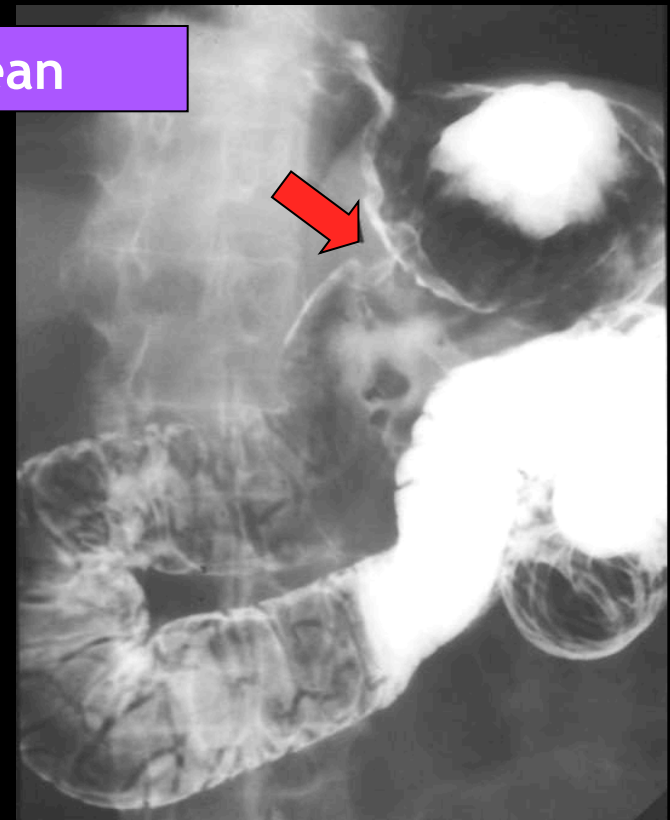
**estomac opéré (chirurgie
carcinologique)**

Gastrectomie totale





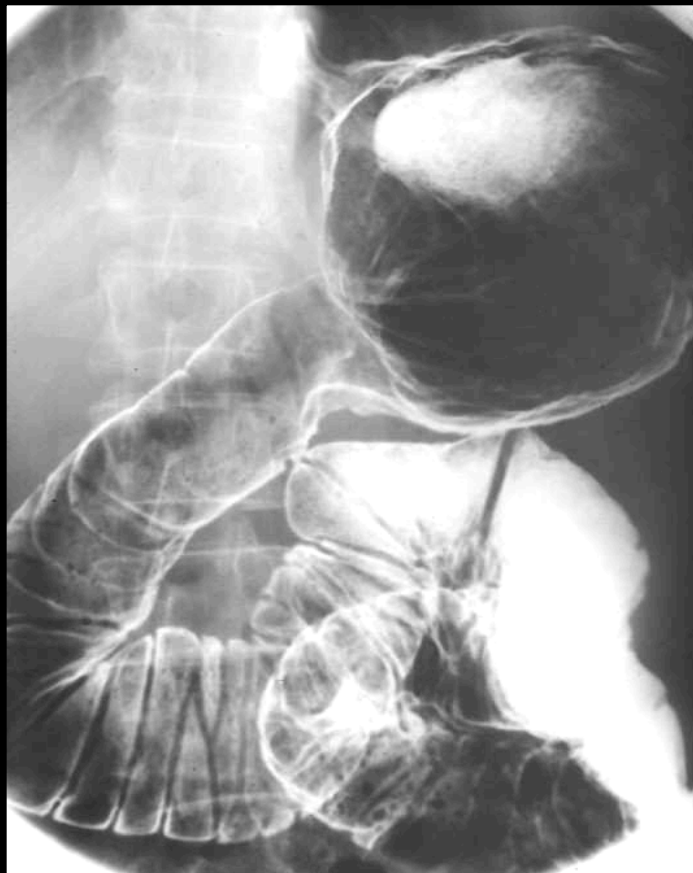Péan



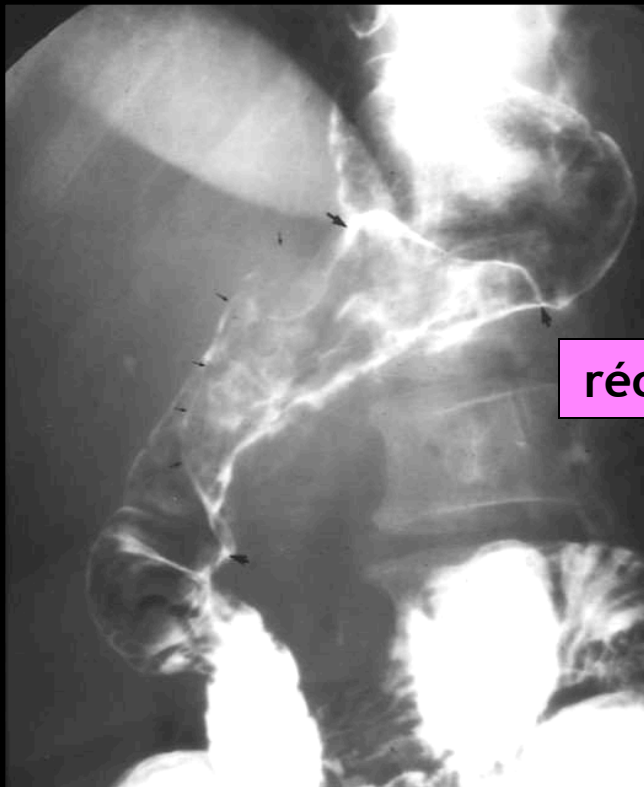
Intervention de Péan (Billroth I) = antrectomie avec anastomose gastroduodénale

Complications:

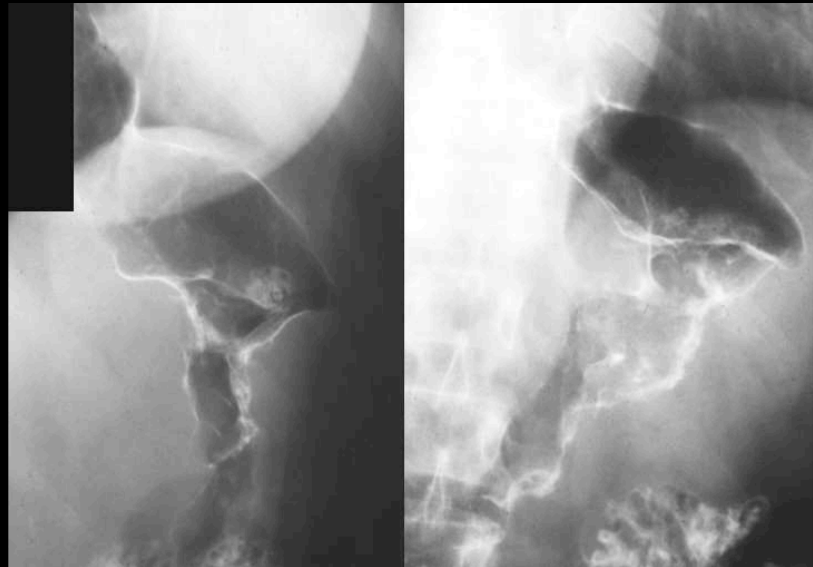
- Sténose duodénale anastomotique
- Récidive au contact
- Tbles fonctionnels



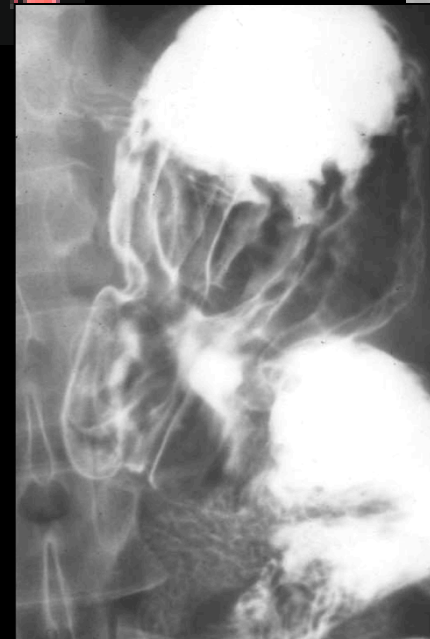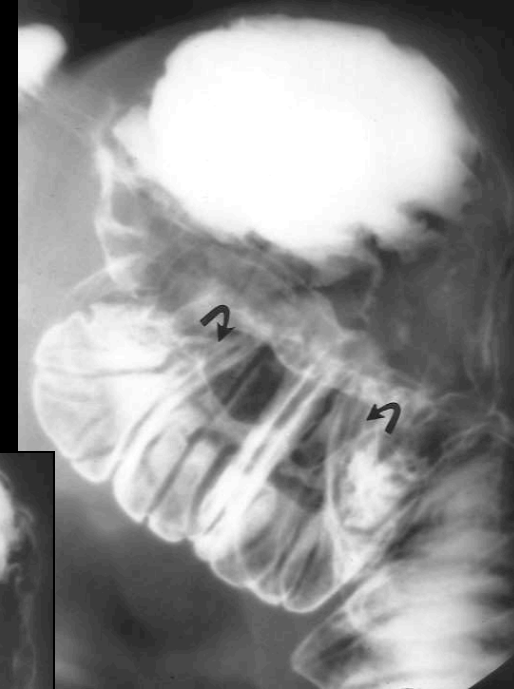
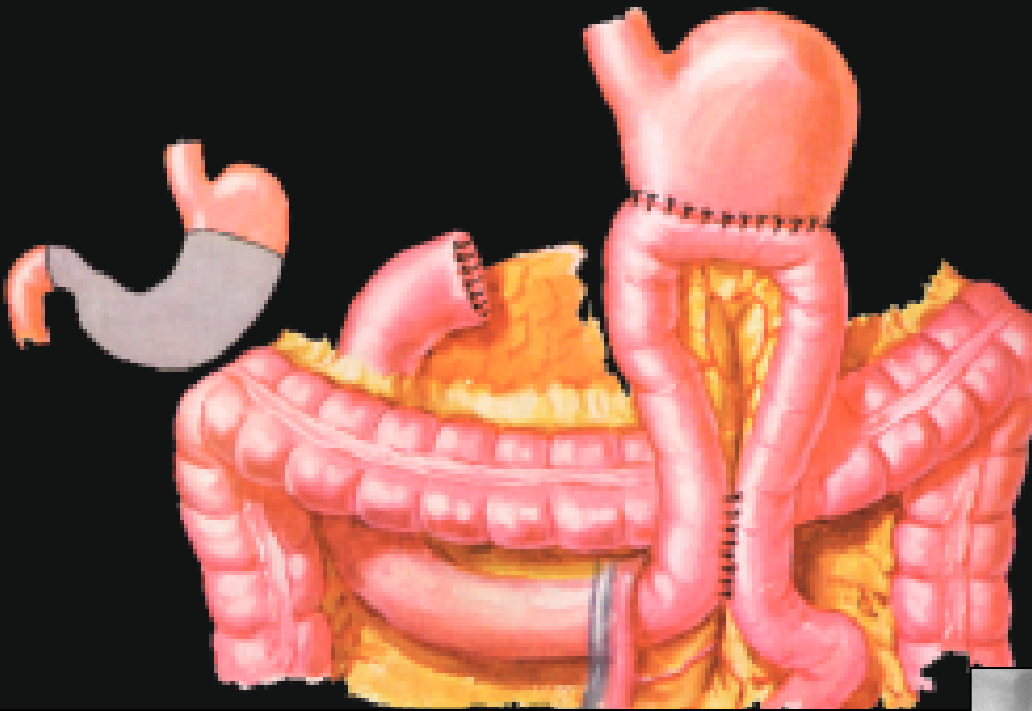
Péan normal



récidives après Péal

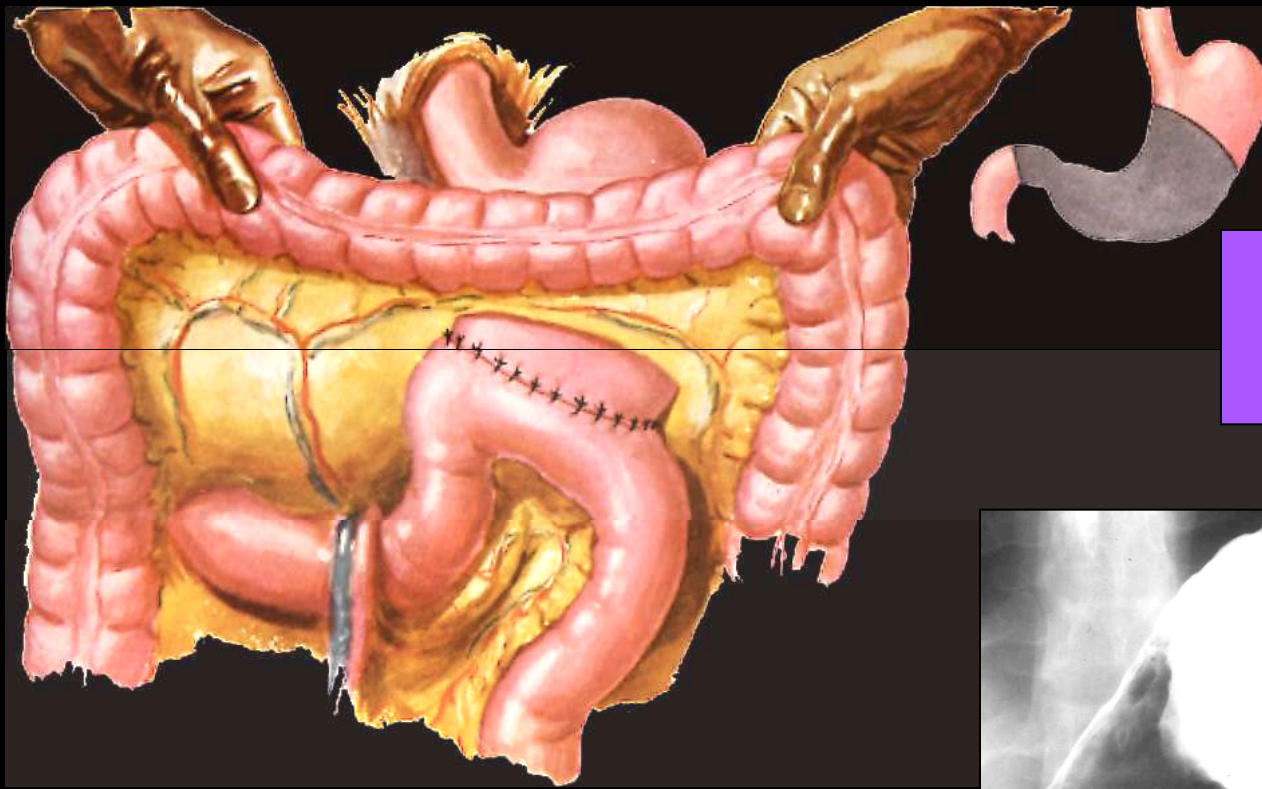


Polya et Finsterer (Billroth II)
anastomose gastro jéjunale

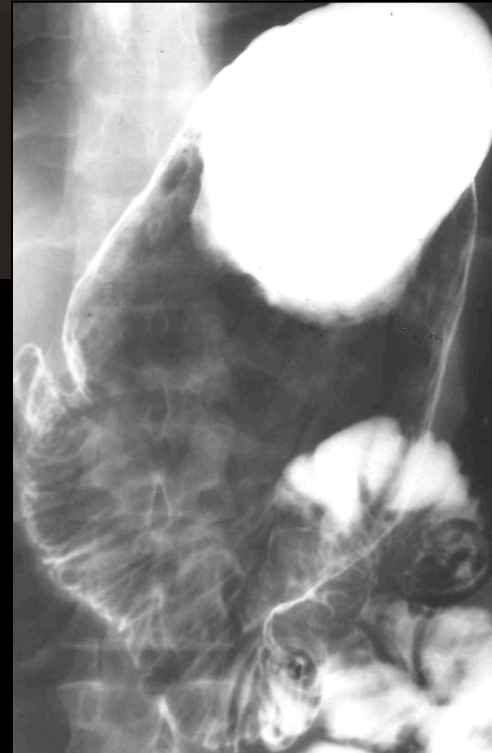

Gastrectomie polaire inférieure avec rétablissement de continuité:

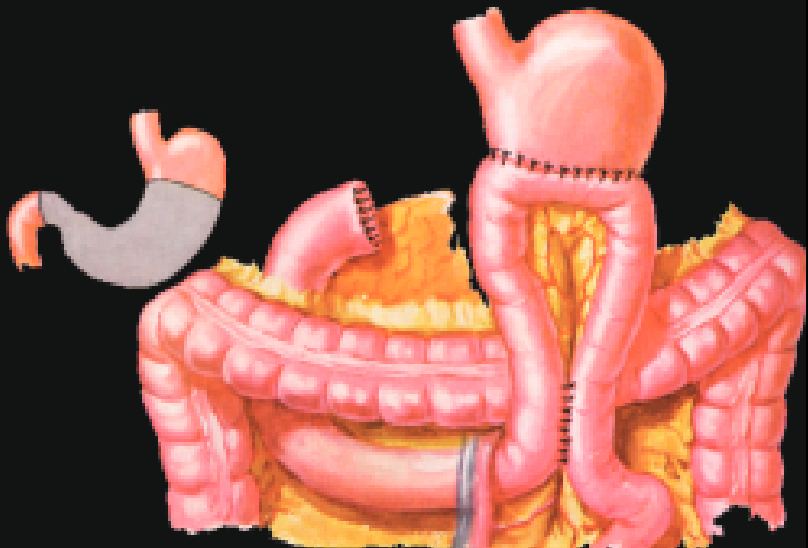
- anastomose gastro-jéjunale termino-latérale sur toute la tranche gastrique (type Polya)
- ou une partie (type Finsterer)



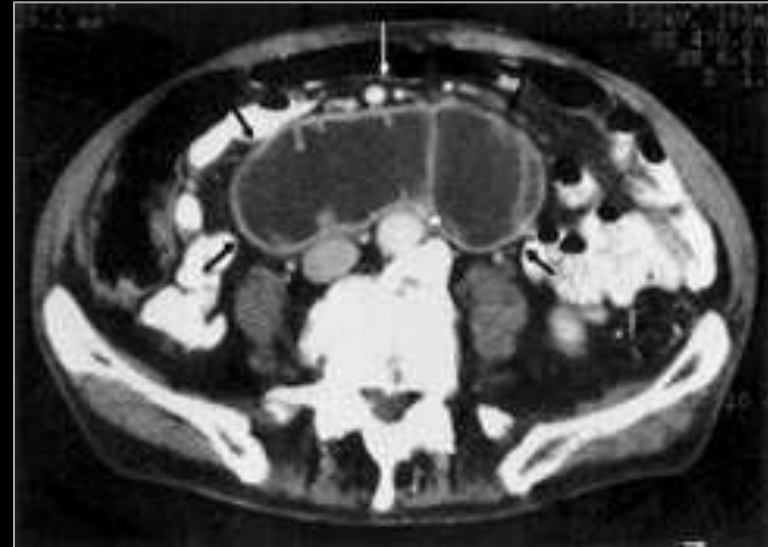
Poly
anastomose trans
mésocolique



Anastomose gastro-jéjunale sur toute la tranche gastrique

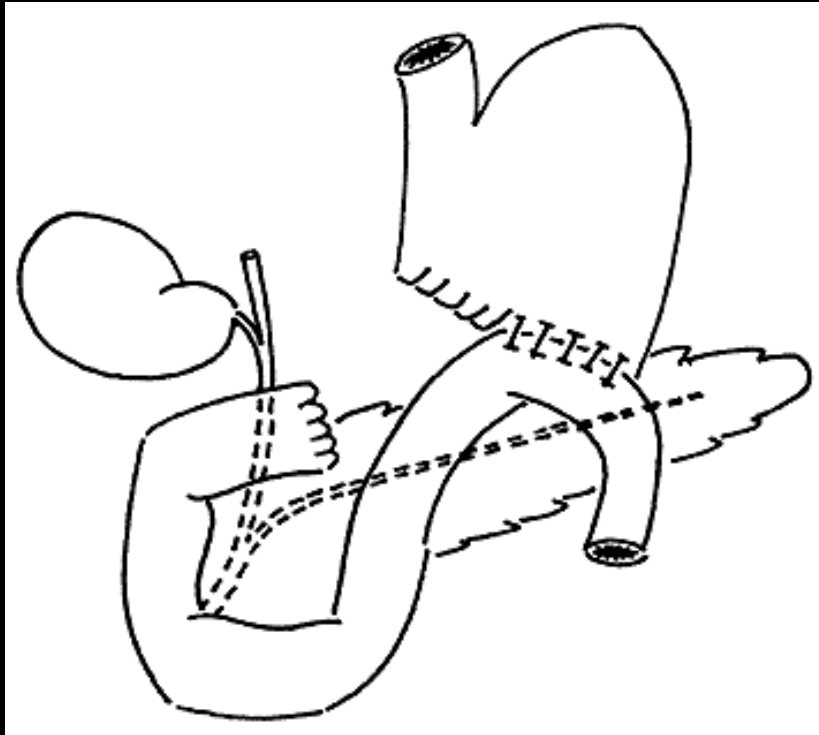


Polya et Finsterer (Billroth II) anastomose gastro jéjunale

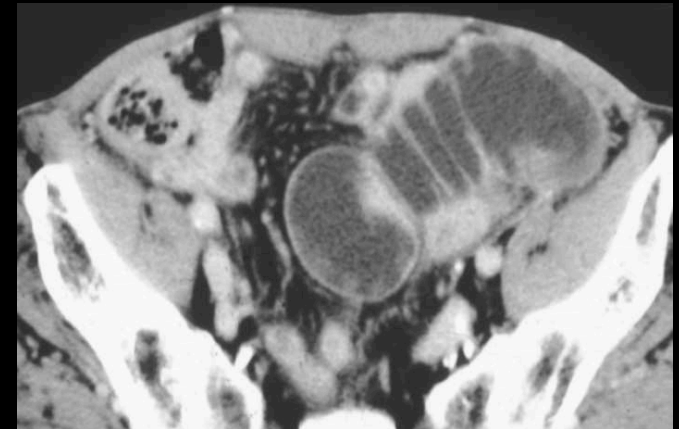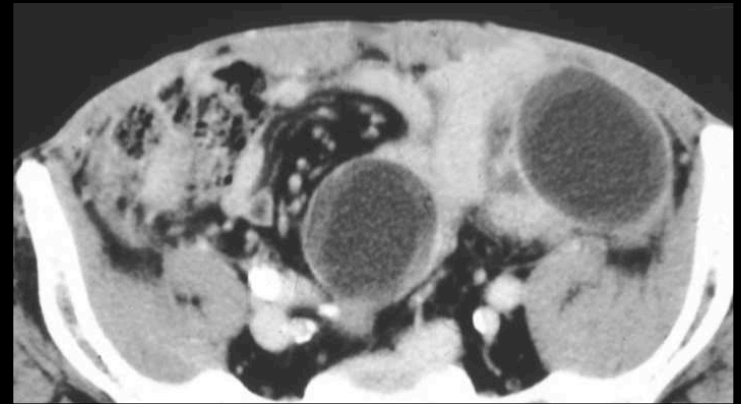
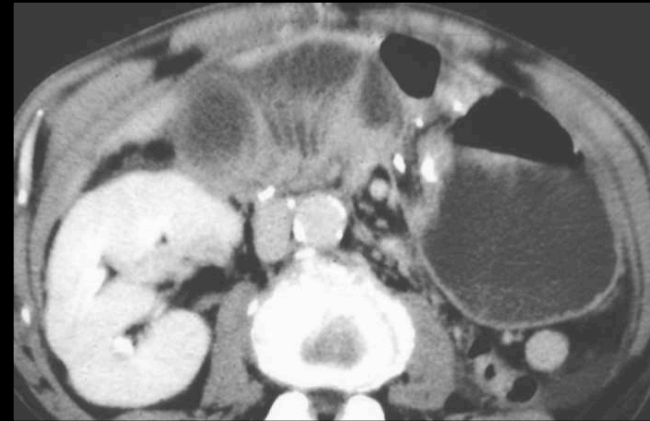


Complications possibles:

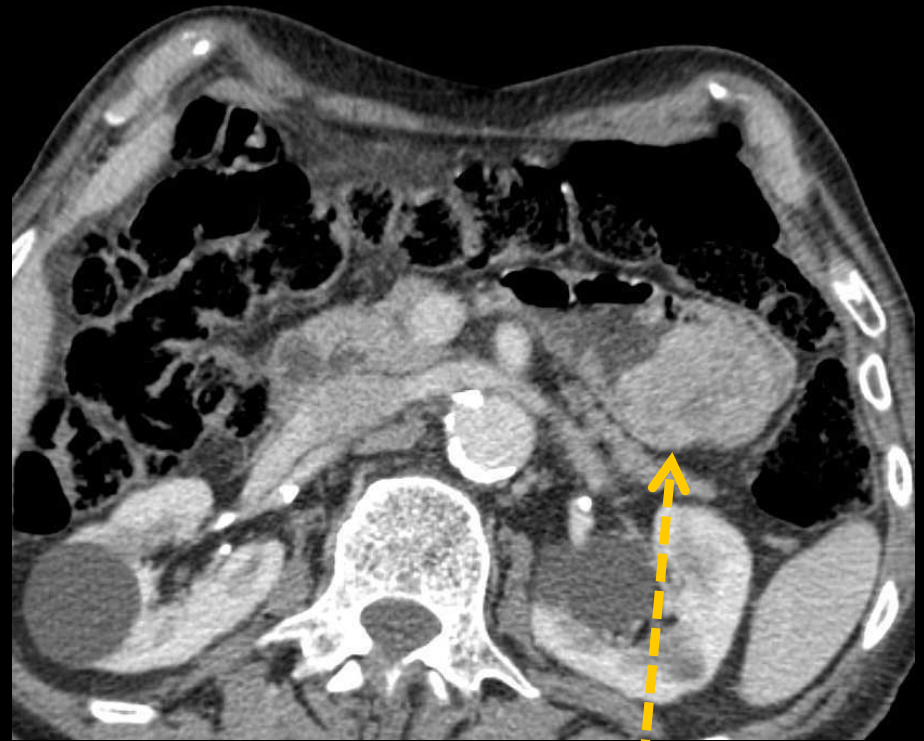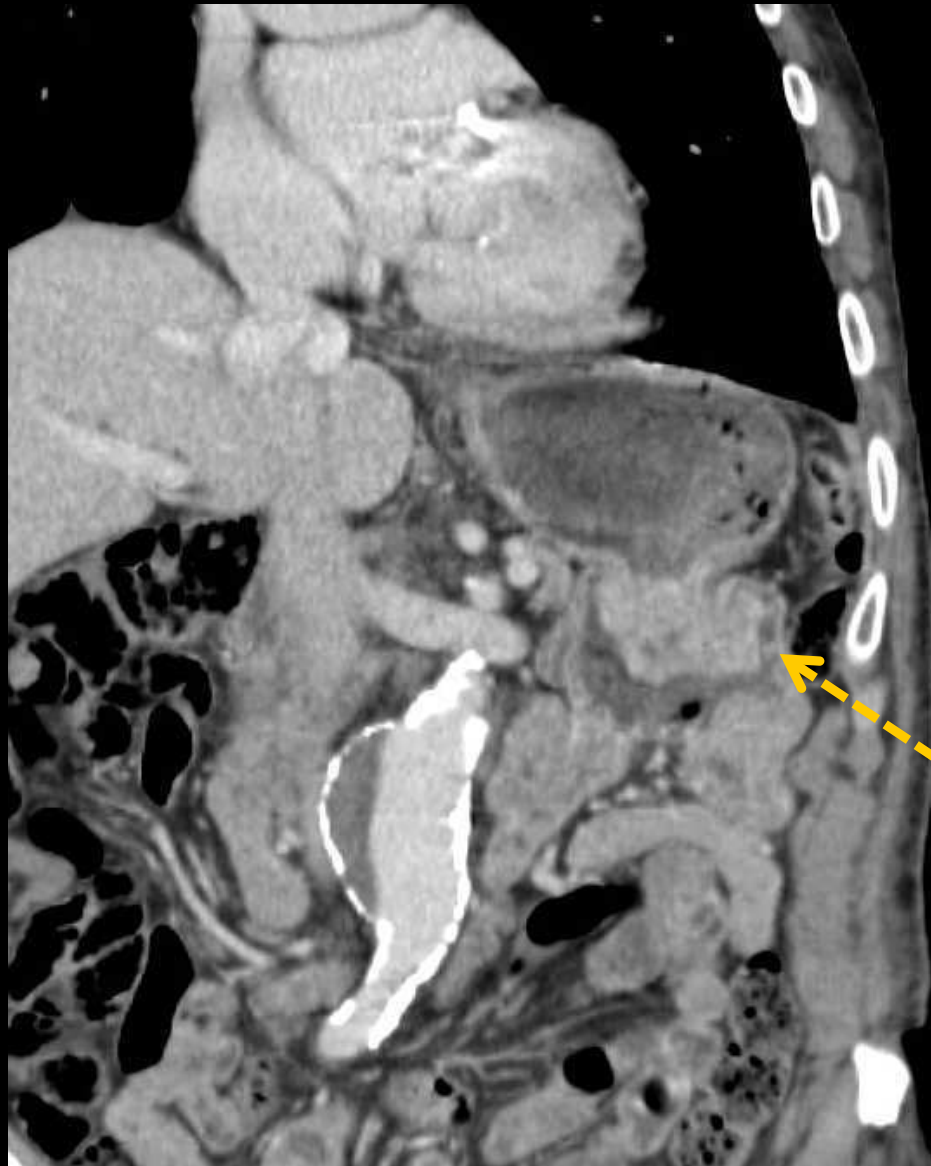- Obstruction aiguë de l'anse afférente
- Obstruction chronique « syndrome de l'anse afférente » = gêne à l'évacuation des sécrétions biliopancréatiques



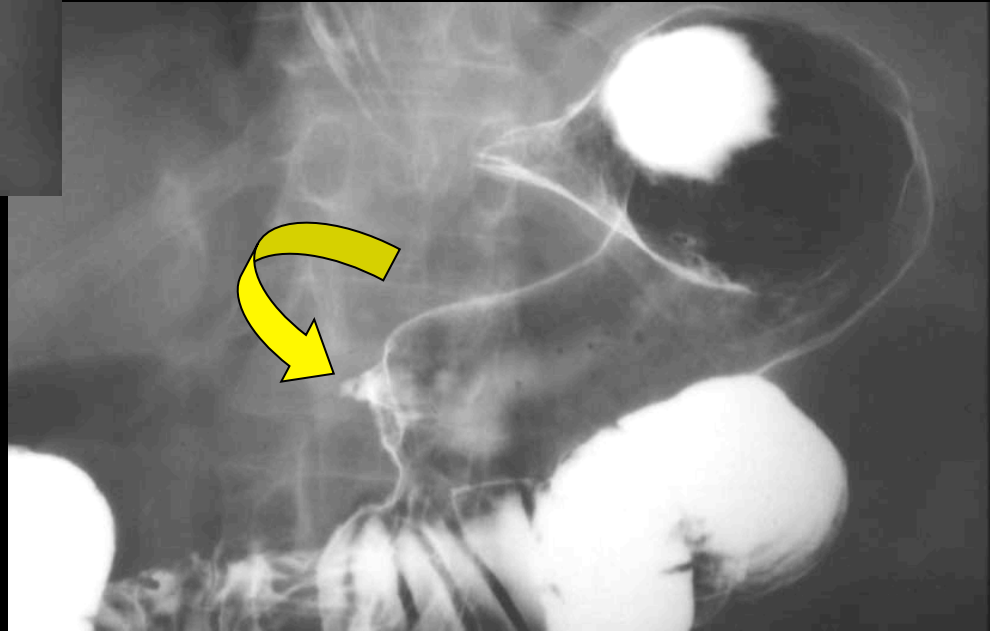
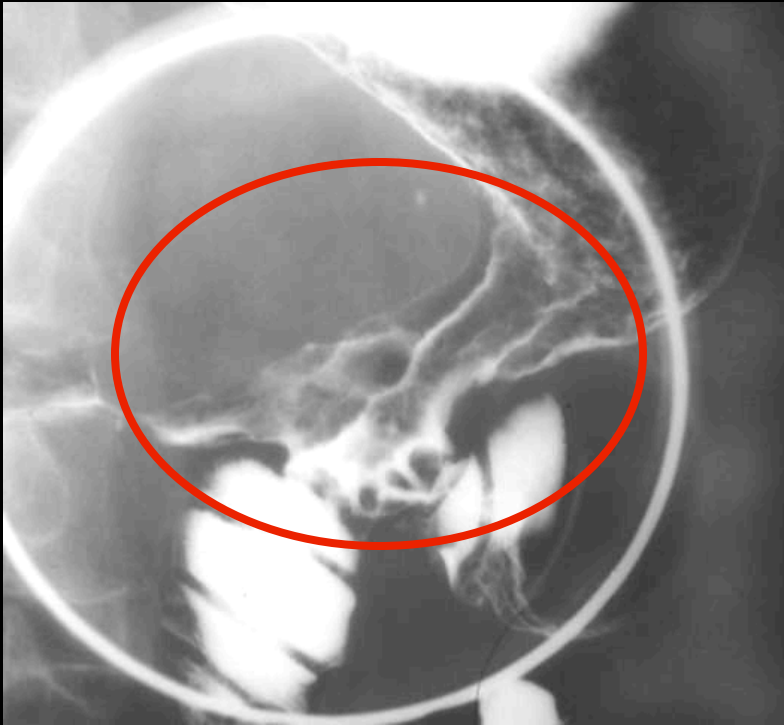
Billroth II



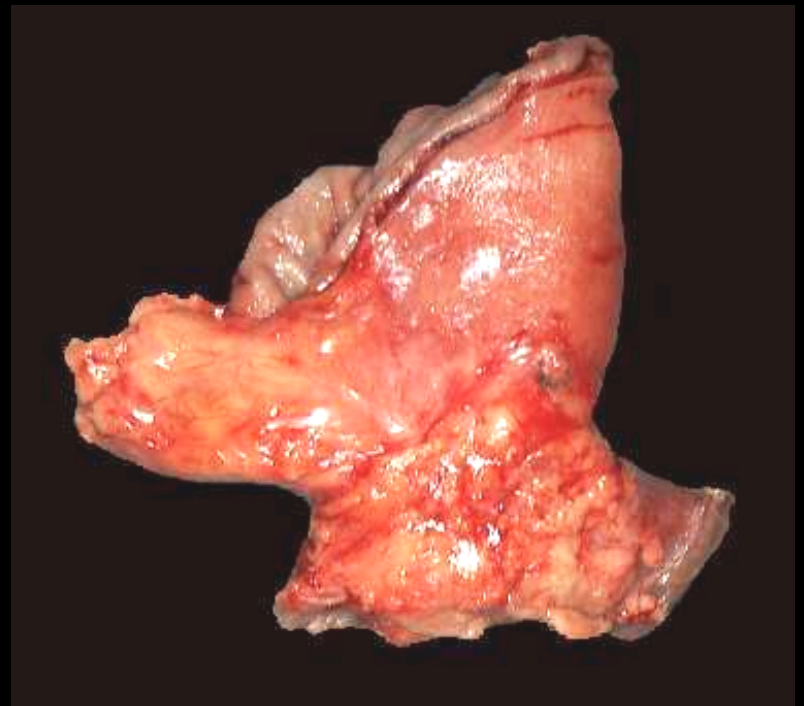
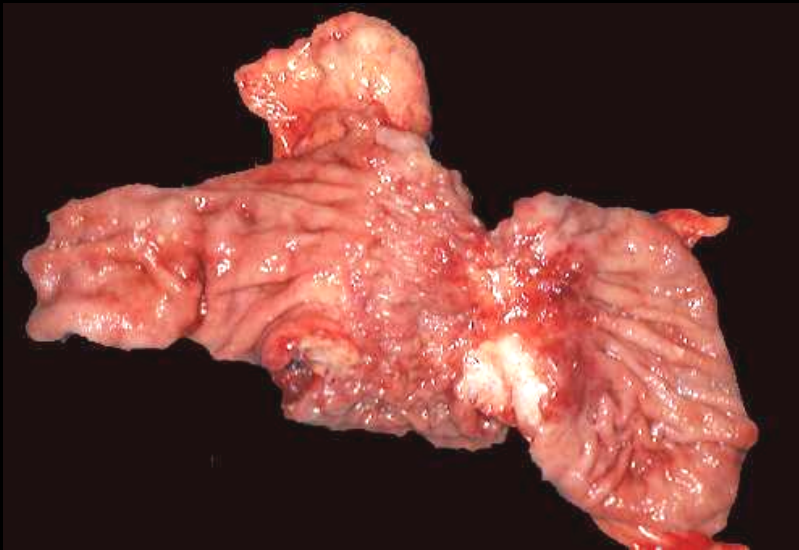syndrome de l'anse
afférente



Récidive
adénocarcinome sur
Polya



adénocarcinomes sur gastro-entéro anastomoses



adénocarcinome sur gastro-entéro anastomose

Au boulot !!!