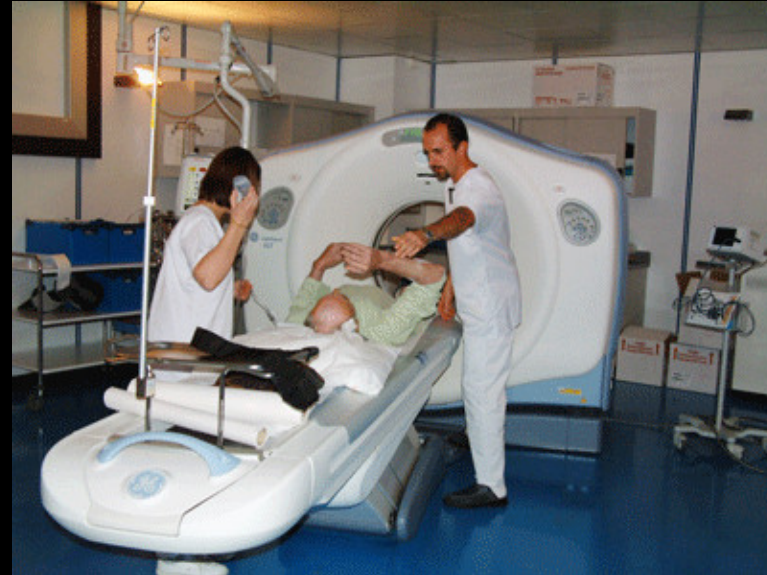

# du bon usage du scanner dans les abdomens urgents

1. bien prescrire le scanner
2. bien réaliser l'examen
3. bien lire les images
4. mieux connaître les points forts et les limites du scanner dans les abdomens urgents :

- .perforations
- .occlusions
- .ischémies
- .abdomens urgents fébriles



d.regent



importance du colloque radio-chirurgical , source d'enrichissement (intellectuel !!! ) réciproque au quotidien

objectifs: essayer de mieux comprendre la sémiologie radiologique (et clinique !) par une meilleure connaissance des bases anatomiques et physiopathologiques

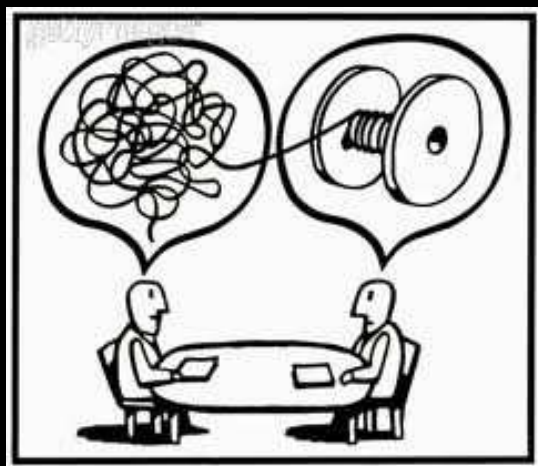


pour permettre une **lecture** des images plutôt qu'une "interprétation" ; on doit

**re**connaître des images , ce qui suppose qu'on les connaît !!! (tout examen est dépendant du contenu **du cerveau** de l'opérateur !!! )

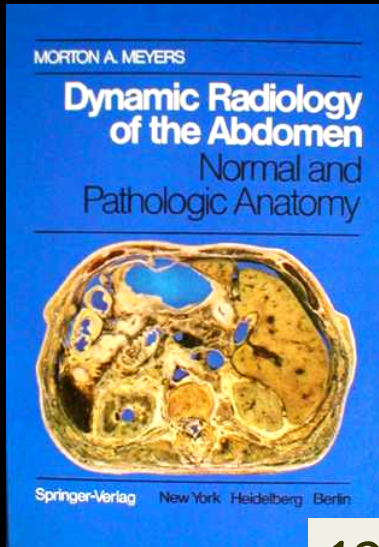


suite 2806  
Sofitel Manhattan



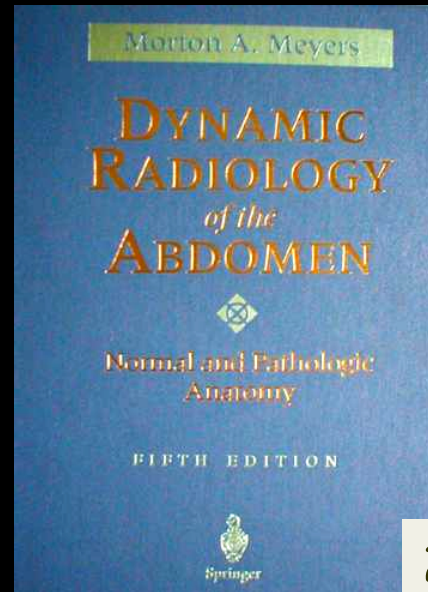
quelques principes simples pour aider à démêler des images en apparence complexes

l'imagerie "dynamique" de l'abdomen, normale et pathologique, "revisitée" par les représentations CT (et IRM) multi planaires



1976

1<sup>ère</sup> édition



2000

5<sup>ème</sup> édition

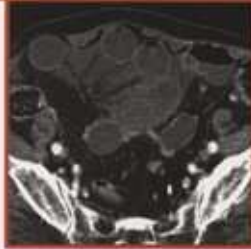M Meyers, JP Whalen, M Oliphant, AS Berne...





# TDM

## des urgences abdominales



E. Delabrousse

B. Kastler, R. Baulard, P. Sarliève  
D. Guérolle, D. Michelobit

### Radiology 2.0: One Night in the ED

Open iTunes to buy and download apps.



[View In iTunes](#)

Free

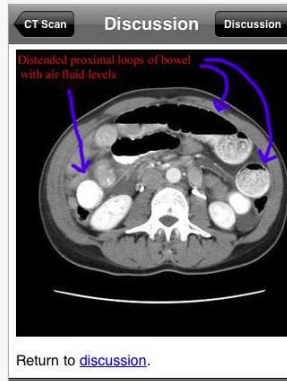
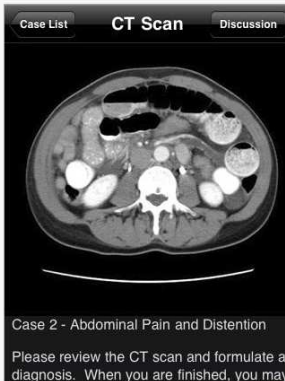Category: Medical  
Released: Oct 20, 2010  
Version: 1.0  
1.0 (iOS 4.0 Tested)  
Size: 226 MB  
Language: English  
Seller: Daniel Cornfeld  
© 2010 Daniel Cornfeld  
Rated 4+

Requirements: Compatible with iPhone, iPod touch, and iPad. Requires iOS 3.0 or later

#### Customer Ratings

Current Version:  
★★★★ 51 Ratings

#### iPhone Screenshots



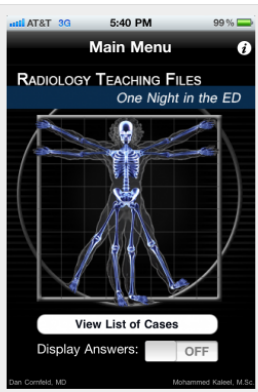
### Radiology 2.0: One night in the ED app offers excellent source of learning for basic emergency medicine CT imaging [iPhone & iPad review]

by Amit Patel, MD Nov 27, 2010 [App Review](#)

[Tweet](#) 0 1

[Download Qt](#)  
Build applications easily for many platforms with Qt.  
[Qt.nokia.com](#)

Ads by Google



Here we review Radiology 2.0: One Night in the ED designed by Dr. Daniel Cornfeld. Dr. Cornfeld, an Assistant Professor of Diagnostic Radiology at Yale University School of Medicine who specializes in Body and Emergency Medicine Imaging, and Mohammed Kaleel, a medical student at Saba University, teamed up to create this app for the iPhone, iPad, and iPod Touch. [Editor's Note: The iPad version of this apps review is at the end of this post]

In 2005, Dr. Cornfeld started a website, titled "[One Night in the ED](#)," dedicated to teaching common Emergency Medicine imaging pathology.

This website – particularly the case to imaging to discussion format provides the inspiration for the Radiology 2.0 app we are reviewing here. Of note, Dr. Cornfeld has not created any other apps in

Sous la direction de  
**VALÉRIE VILGRAIN**  
et **DENIS RÉGENT**

## IMAGERIE DE L'

# abdomen

# 1. bien prescrire le scanner

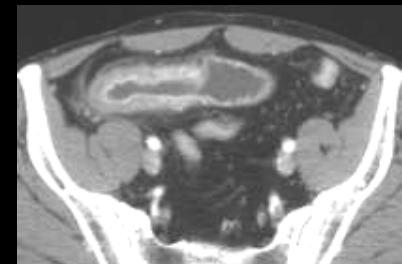
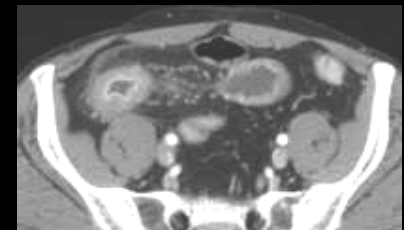
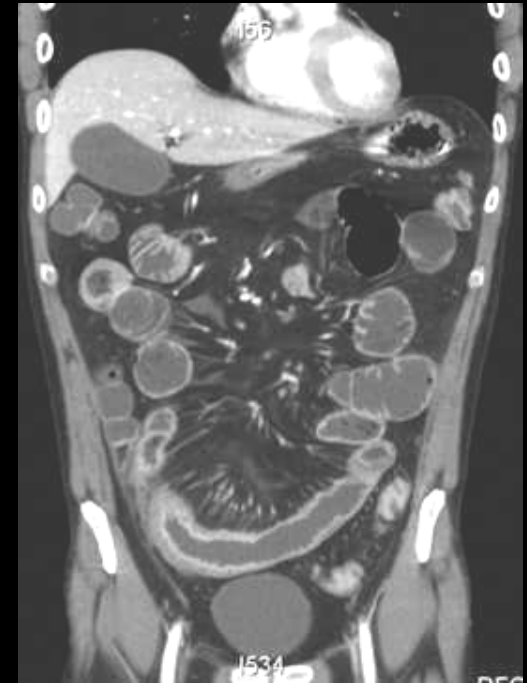
- le scanner est la principale source d'irradiation des patients ; pour moins de 10% des actes d'imagerie ,il est responsable de plus de 40% de l'irradiation
- ce sont surtout les enfants et les femmes en âge de procréer qu'il faut éviter d'exposer inutilement.

Deux pathologies particulièrement exposantes :

la maladie de Crohn

la mucoviscidose

- la réglementation impose de répondre au principe de justification (et aux 2 autres principes que sont l'optimisation et la limitation des doses individuelles et collectives )

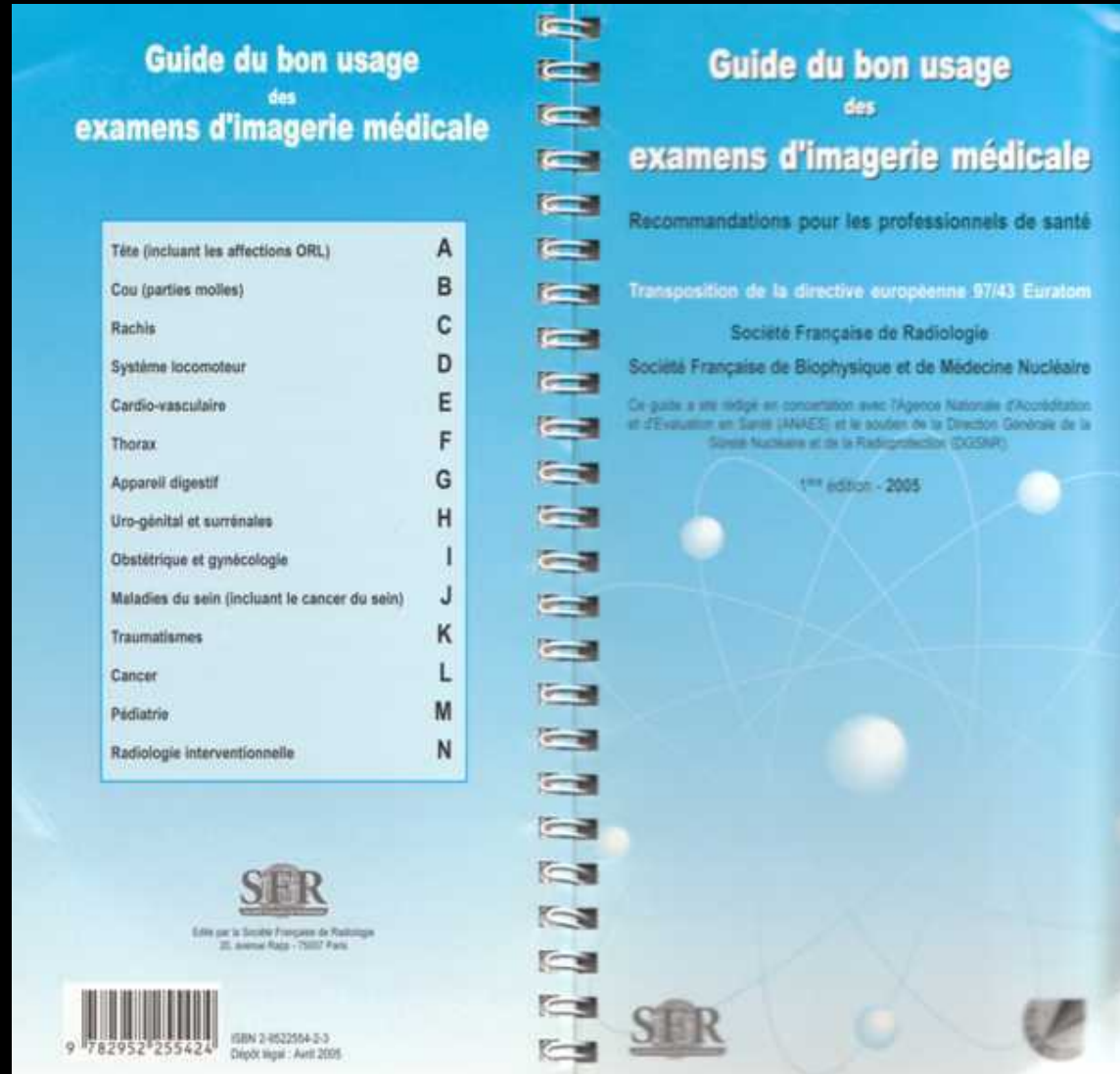


-le principe de justification impose de se soumettre à trois obligations réglementaires

guide du bon usage des examens d'imagerie

renseignements cliniques écrits

mention sur le compte-rendu de ces éléments justificatifs



# Obligation de disposer de renseignements cliniques **écrits**

- R 1333-66

Aucun acte exposant aux rayonnements ionisants ne peut être pratiqué sans un **échange préalable d'information écrit** entre le demandeur et le réalisateur de l'acte.

"Le demandeur fournit au réalisateur les informations nécessaires à la justification de l'exposition demandée dont il dispose. Il précise notamment **le motif, la finalité**, les circonstances particulières de l'exposition envisagée, notamment **l'éventuel état de grossesse**, les examens ou actes antérieurement réalisés"

Problème clinique	Examen	Recommandation [grade]	Commentaires	Duvs
<b>G. Appareil digestif</b>				
<b>Tractus digestif</b>				
Dysphagie cliniquement basée d'obstacle haut ou bas 01 G	Déglutition baryte	Indiqué [II]	L'endoscopie haute est généralement privilégiée en première intention chez les patients dysphagiques. Lorsque les troubles de la déglutition sont prépondérants, il est utile d'effectuer une étude de la déglutition baryte. L'évaluation dynamique est essentielle. Technique particulière : baryte fluide, marshmallow. Approche multidisciplinaire avec TDM et l'arythroscopie.	I
Dysphagie cliniquement basée d'obstacle bas (sténose) 02 G	Déglutition baryte	Non indiqué systématiquement [II]	Endoscopie haute faite en première intention (idéalement de faire une biopsie des sténoses). La déglutition baryte peut être utile secondairement pour montrer des anomalies du péristaltisme ou des ulcères distaux, impalpables en endoscopie.	I
	Schistoglymie	Non indiqué systématiquement [II]	Un transit isotope peut être utile pour explorer des troubles de la motilité et apprécier l'efficacité thérapeutique.	I
Douleur thoracique suspecte de femme hystérique ou de reflux 03 G	Déglutition baryte/TOD	Indiqué occasionnellement dans des cas particuliers [II]	Le reflux est une pathologie fréquente. Des investigations sont utiles seulement en cas de modification récente des symptômes et d'échec du traitement médical. L'endoscopie est alors la première exploration nécessaire pour montrer les signes précoces d'œsophagite peptique et rechercher des signes d'endovasculariopathie sur une biopsie. L'avis de la péritomie est l'examen de référence pour le diagnostic de reflux. Un transit œso-gastrointestinal peut être pratiqué avant une intervention chirurgicale anti-reflux si l'endoscopie est négative.	I
Suspicion de perforation œsophagienne 04 G	RF	Indiqué [II]	Faite occasionnellement, la radiographie thoracique est anormale dans 80 % des cas et peut suffire au diagnostic. Un pneumomédiastin est positif dans 60 % des cas.	I
	TDM	Indiqué [II]	La TDM est très sensible pour voir la perforation et pour la détection des complications médiastinales et pleurales.	II
	Déglutition épaisse (produit de contraste hydroxyméthyle)	Indiqué [II]	Alternative à la TDM. Utilisation de produits de contraste non-ioniques. L'absence de fuite n'élimine pas le diagnostic et invite à réaliser une TDM.	II
Signes de gastro-œsophageaux (goutte, hémorragie, reflux) 05 G	ASD	Non indiqué [II]	L'œsophagoscopie est la première méthode à utiliser pour identifier une lésion gastro-œsophagienne supérieure (varices, sténose...) et parfois en tant que traitement.	I
	Œsophagoscopie	Non indiqué systématiquement [II]	Recherche de signes de maladie chronique du tube.	I
	TDM	Indiqué occasionnellement dans des cas particuliers [II]	Utilité de l'œsophagoscopie n'a pas permis de localiser l'hémorragie et lorsque celle-ci persiste. La sensibilité de la TDM pour détecter une fuite est voisine de celle de l'œsophagoscopie.	II
	Transit baryte	Cas où indiqué [II]	Les explorations barytes servent une fois pour la réalisation d'une TDM ou d'une arthrographie diagnostique et/ou thérapeutique.	II
	Scintigraphie	Cas où indiqué [II]	Après une endoscopie négative, la scintigraphie aux fibres radioactives est plus sensible que l'œsophagoscopie. Elle peut être utile pour explorer une hémorragie basse œsophagique.	II/III
Dysphagie chez un patient jeune (moins de 45 ans) 06 G	ASD	Examen spécialisé [II]	Lorsque des signes sont incertains, l'œsophagoscopie est utile pour localiser le saignement et éventuellement faire une embolisation (voir aussi 17 A).	II
	TOD	Non indiqué [II]	Une endoscopie est utile en cas de symptômes associés ou persistants.	I
Épisodes chez un patient plus âgé (plus de 45 ans) 07 G	TDM	Indiqué occasionnellement dans des cas particuliers [II]	L'endoscopie est faite en première intention pour détecter un cancer. Le transit œso-gastrointestinal n'est indiqué qu'en cas d'impossibilité ou d'échec de l'endoscopie.	I

G. Appareil digestif

G  
H  
I  
J  
K  
L  
M  
N

## bien préparer le patient

-se prémunir contre les accidents d'inhalation ; aspirer les occlusions de haut grade ...

-prévenir la **néphropathie induite par les produits de contraste (NIPC)** :

.**hydratation+++** ; compensation du 3<sup>ème</sup> secteur et de la diurèse induite par les PCI

.**suppression des médicaments néphrotoxiques (AINS+++)**

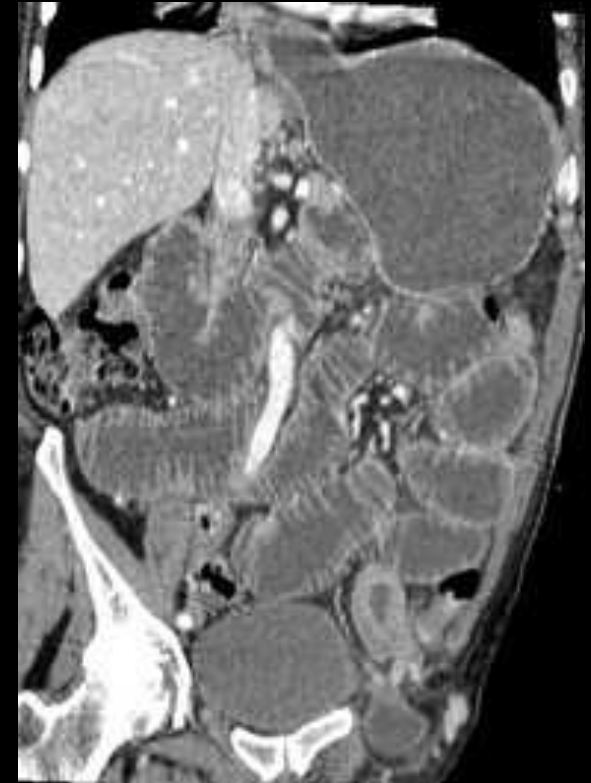
.**dépistage et prévention des accidents d'intolérance aux PCI**

.**pas d'injections itératives de PCI (délai entre 2 : 72 heures !)**

.**précautions avec les biguanides : arrêt le jour de l'examen ; reprise 48 heures après , après vérification de la fonction rénale**

.**emploi d'un PCI iso osmolaire. (Visipaque® 300 mOs/kg d'eau , quelle que soit la concentration +++ (270 ou 320 mg d'iode /ml)**

.**pas d'injection si clairance de la créatinine < 30 ml/mjn**



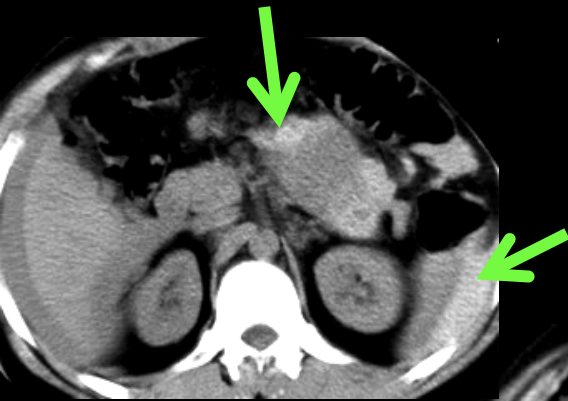
## 2. bien réaliser l'examen CT de l'abdomen urgent

-2.1 l'acquisition "à blanc" cad sans injection de PCI (produits de contraste iodés hydrosolubles )

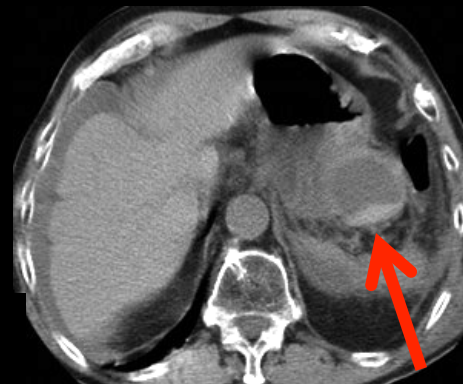
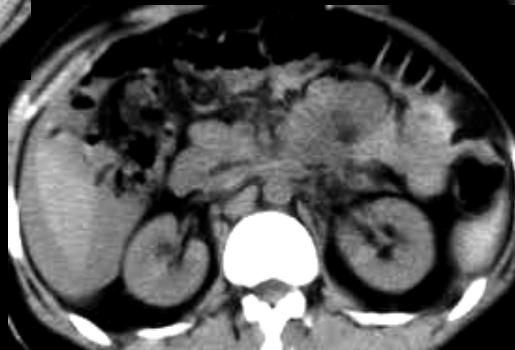.fondamentale pour la mise en évidence :

.des hyperdensités spontanées des infiltrations hématiques et des caillots endoluminaux veineux et artériels

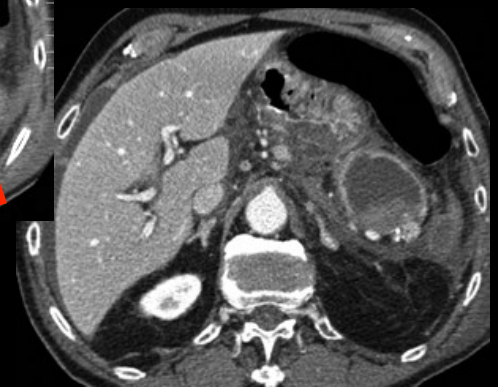.des calculs biliaires de faible densité (calculs de bilirubinate de calcium dans les distensions chroniques de la VBP +++)



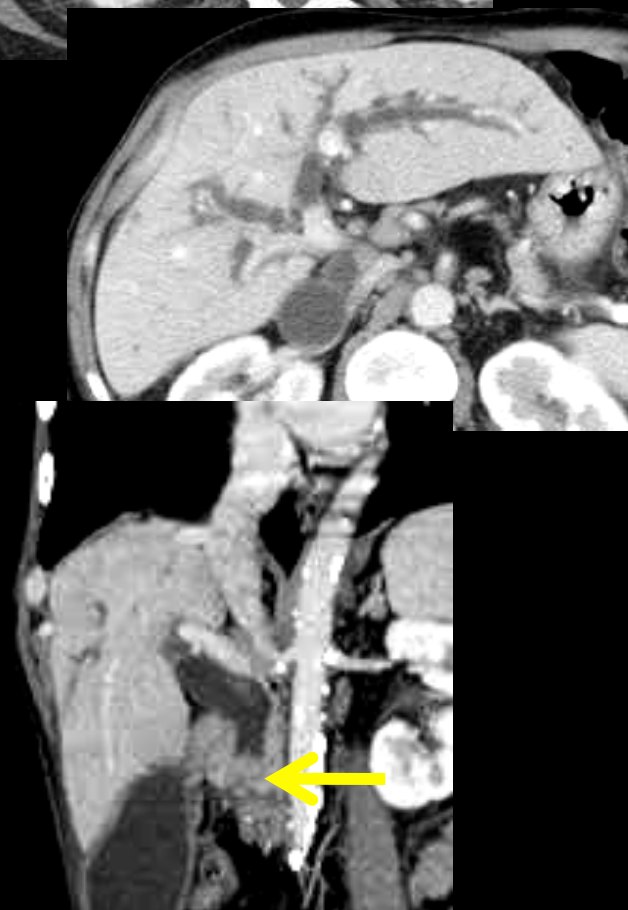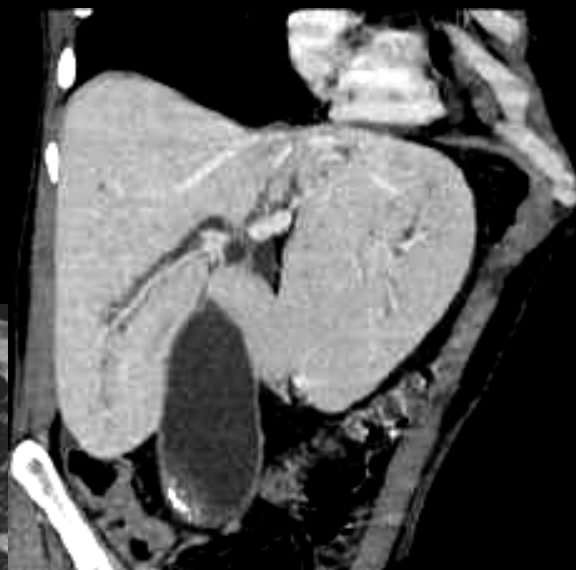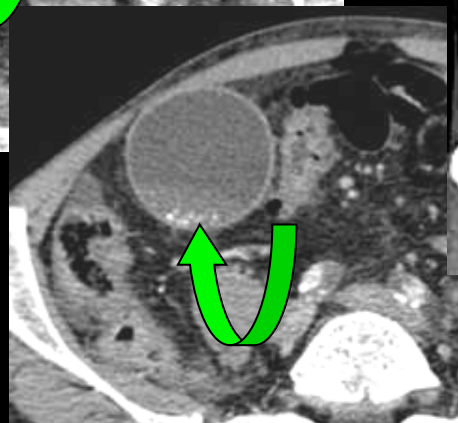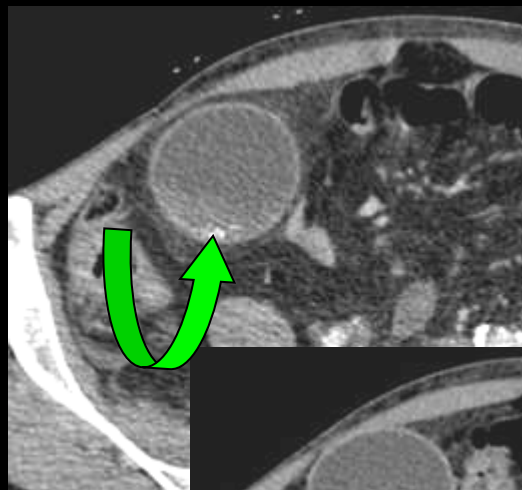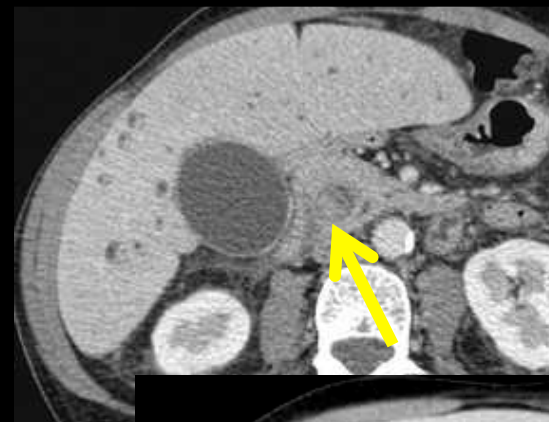
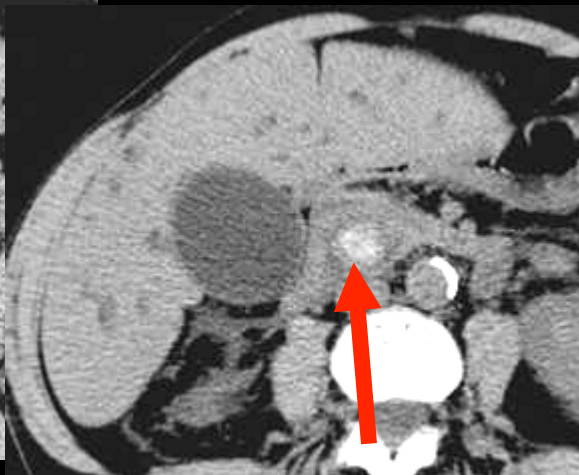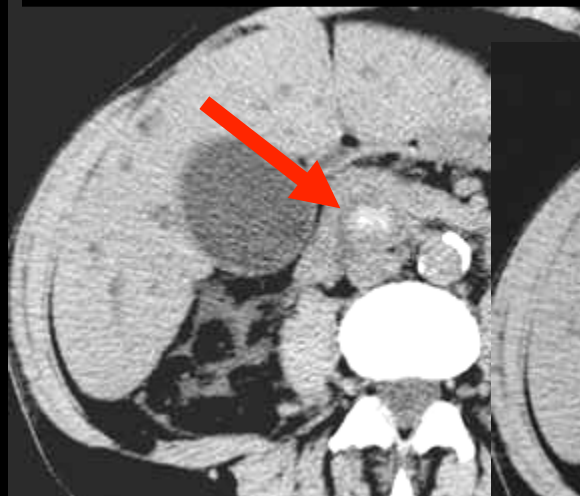
contusion abdominale :  
hémopéritoine et  
infiltration hématique du  
mésentère ; perforation  
traumatique intestinale



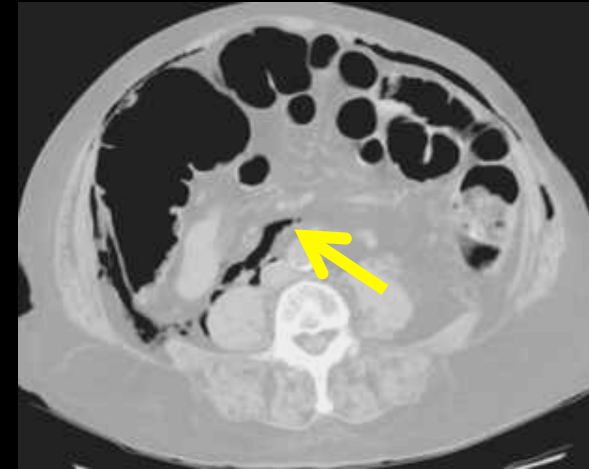
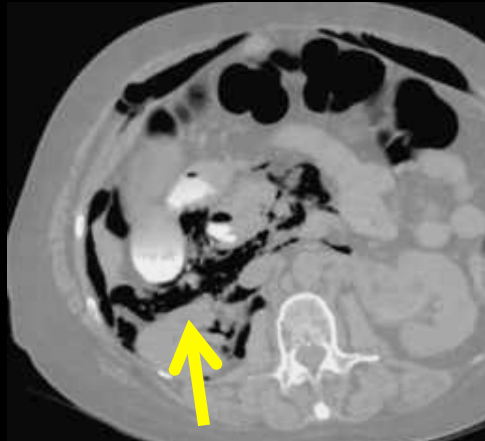
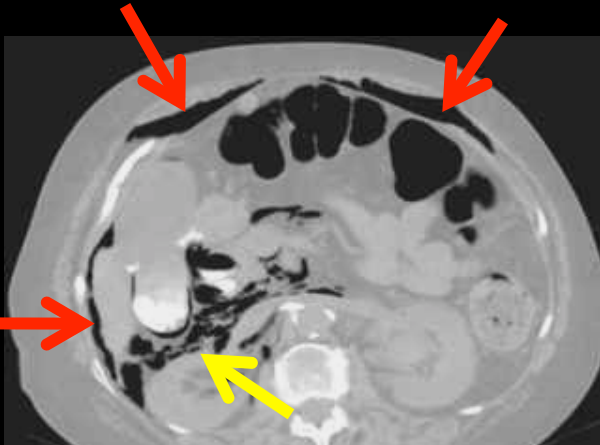
complication hémorragique d'un pseudokyste



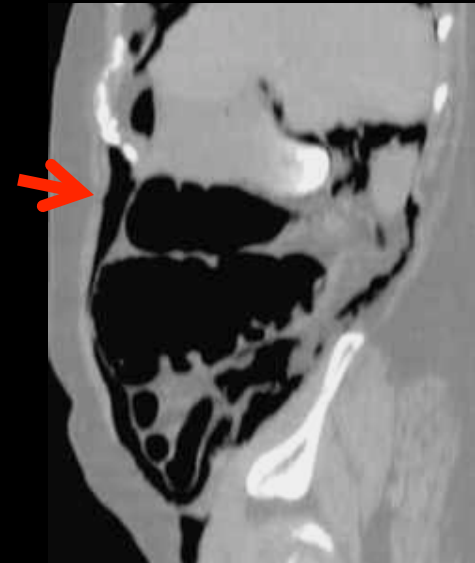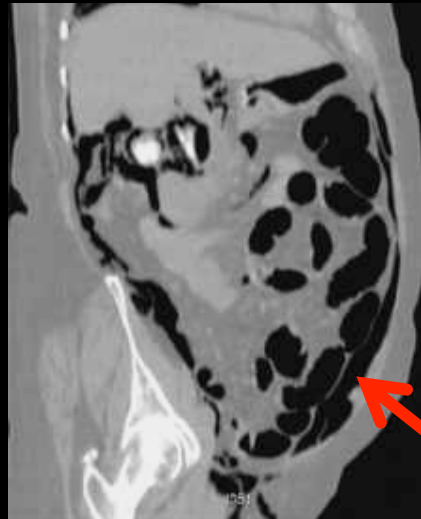
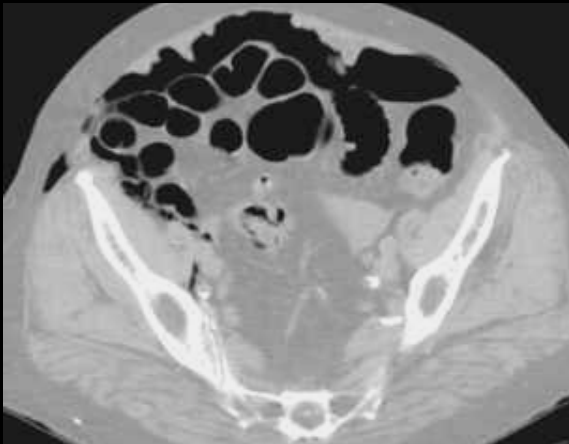
très gros calcul pigmentaire brun de la VBP et petits calculs mixtes de la vésicule



.acquisition "à blanc" souvent suffisante pour l'exploration des pathologies dans lesquelles les gaz ( et pas l'air!!! ) ont un rôle important : occlusion , perforations etc.



au décours d'une endoscopie interventionnelle biliaire laborieuse (extraction de calculs asymptomatiques ! de la VBP )

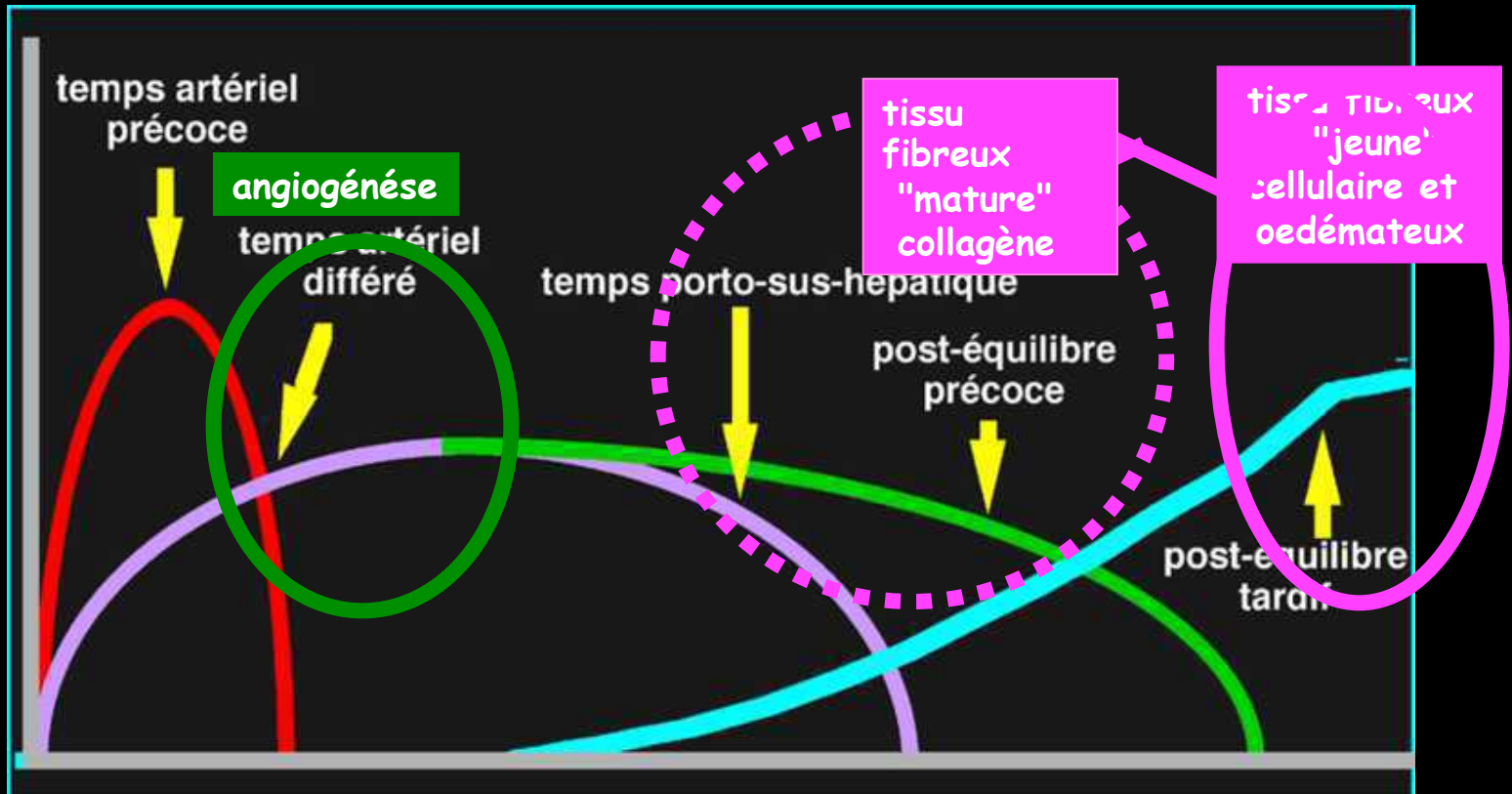


rétro-pneumopéritoine et diffusion pro-péritonéale du gaz

## -2.2 l'injection de PCI a pour buts:

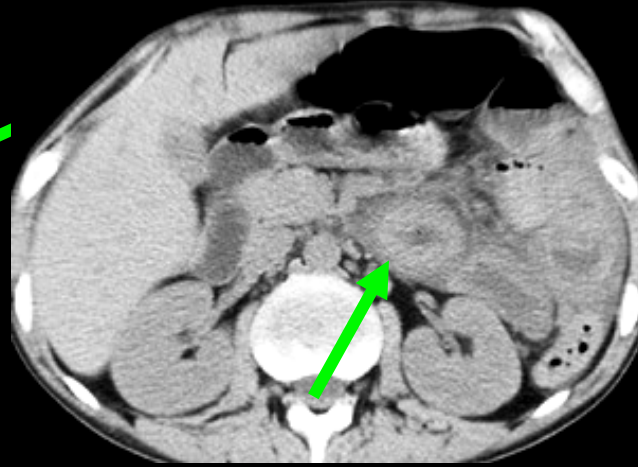
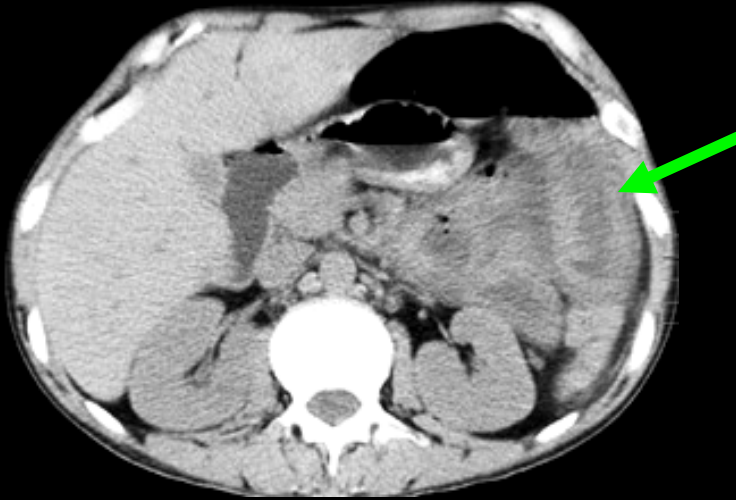a. l'analyse des épaissements pariétaux du tube digestif ; la mise en évidence d'une stratification pariétale (œdème ± infiltrat inflammatoire ± hémorragie ) témoignant d'une atteinte aiguë ( infectieuse , ischémique , inflammatoire , hémorragique ...etc.)

Au contraire une atteinte chronique tumorale , inflammatoire se traduit par un épaissement homogène , se rehaussant tardivement (>3 min après IV) en raison d'un fort contingent collagène

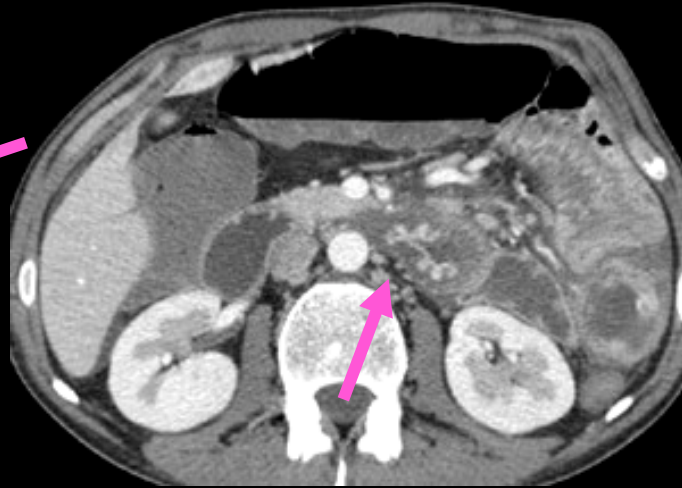
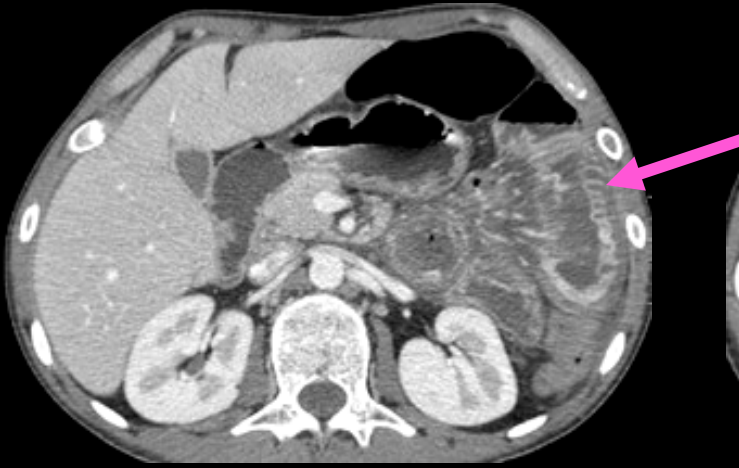
cinétique de rehaussement et caractérisation des contingents tissulaires

homme 25 ans , douleurs abdominales aiguës , arthralgies ,asthénie d'apparition récente  
syndrome inflammatoire biologique

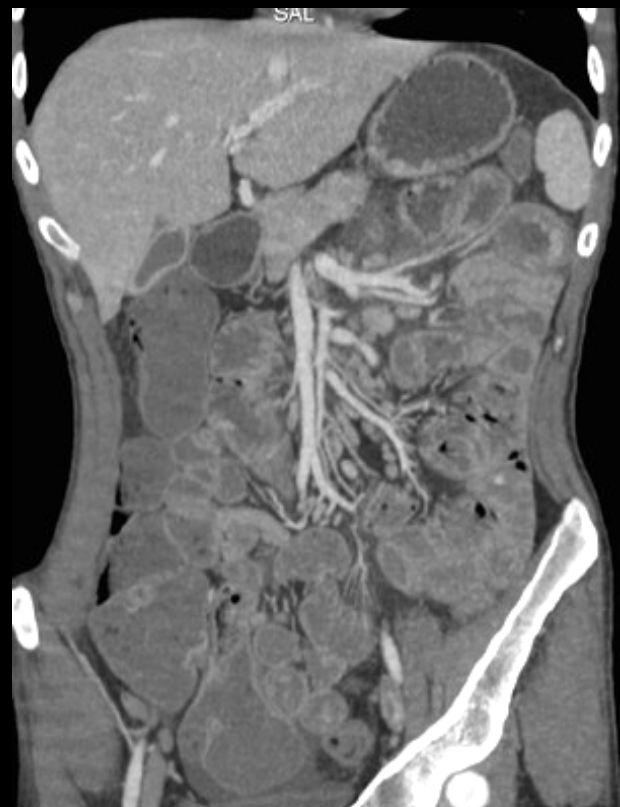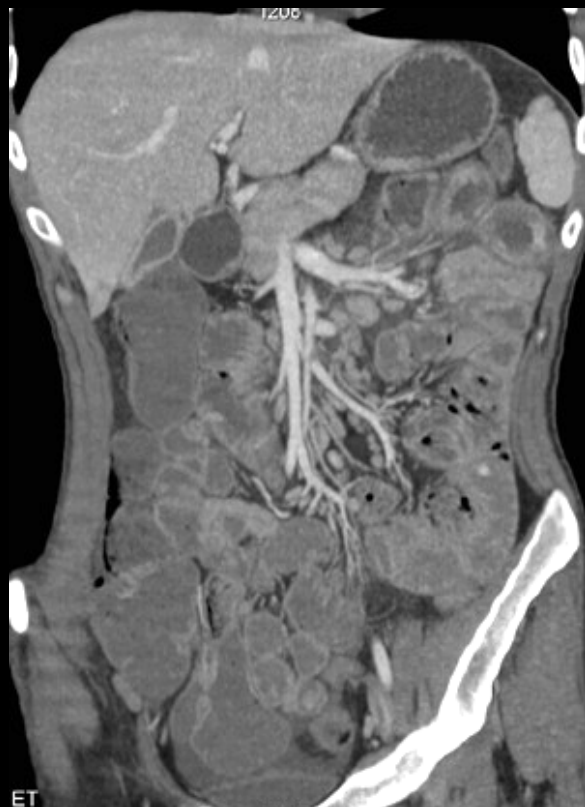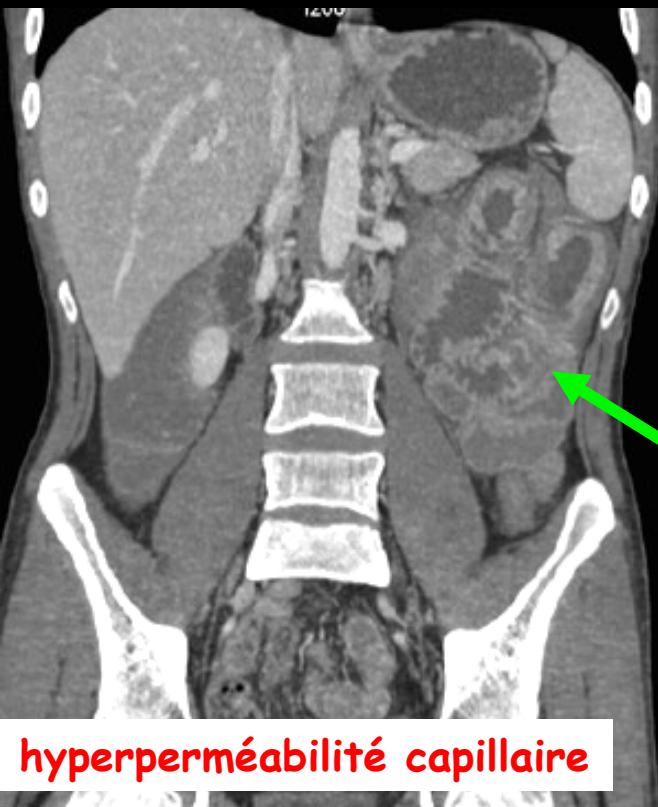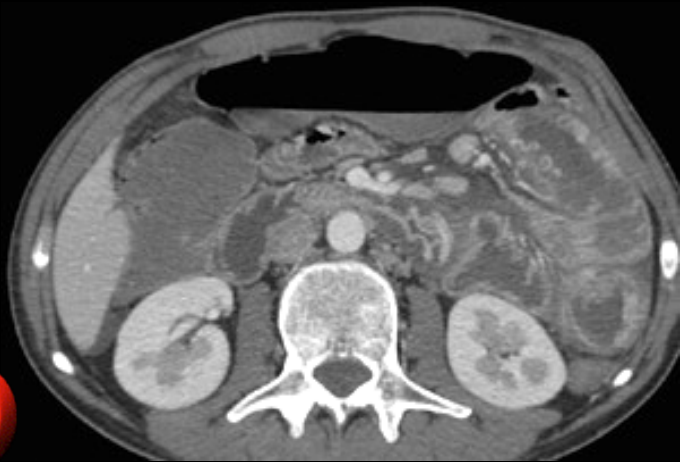
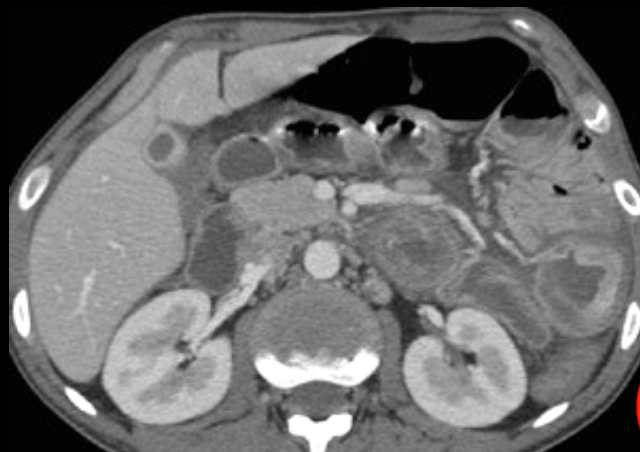
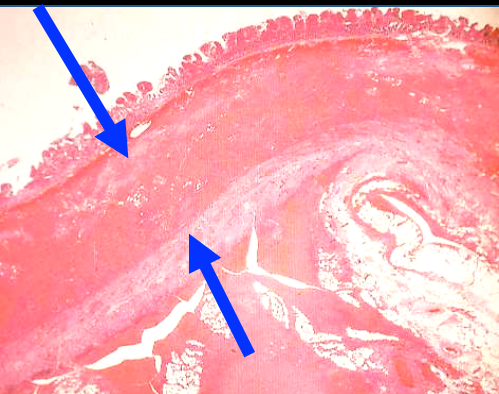


avant injection



50 s après IV

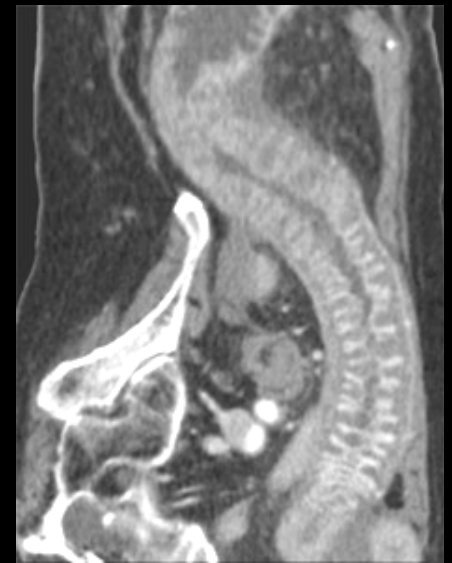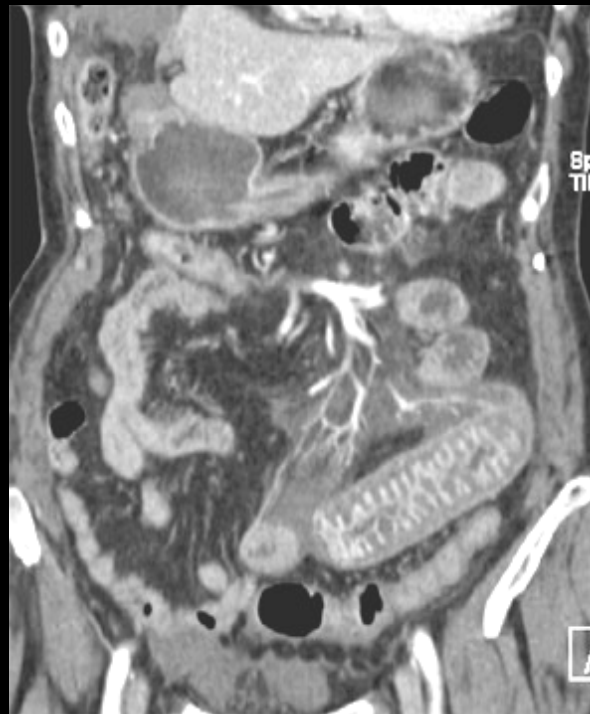
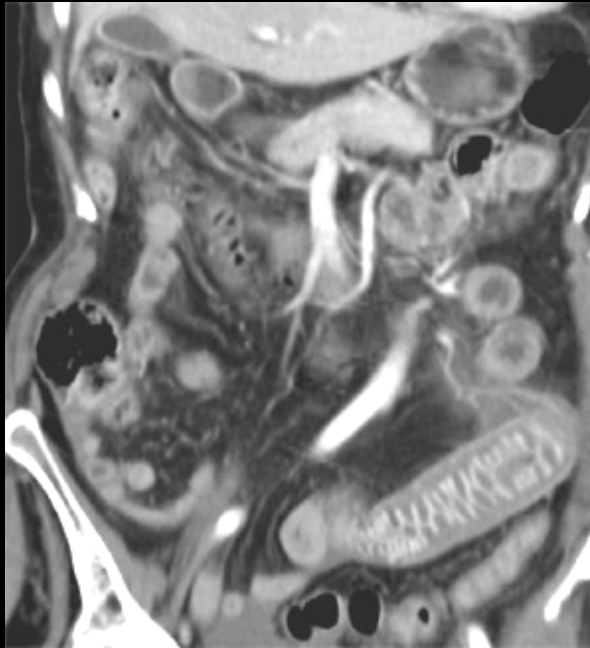
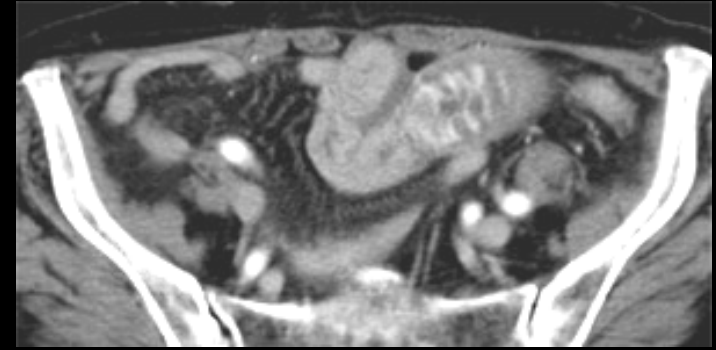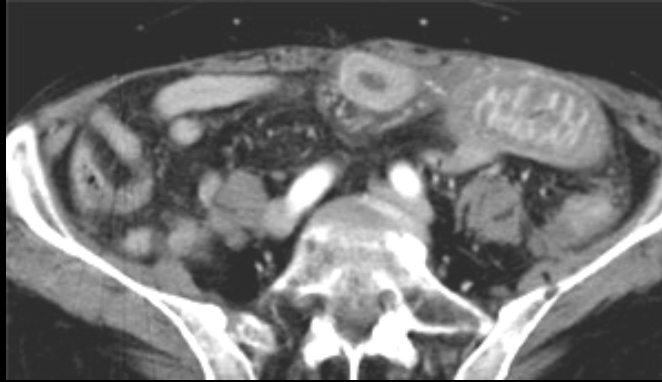




**hyperperméabilité capillaire**

**purpura rhumatoïde (vascularite) ; maladie de Schönlein Hénoch**

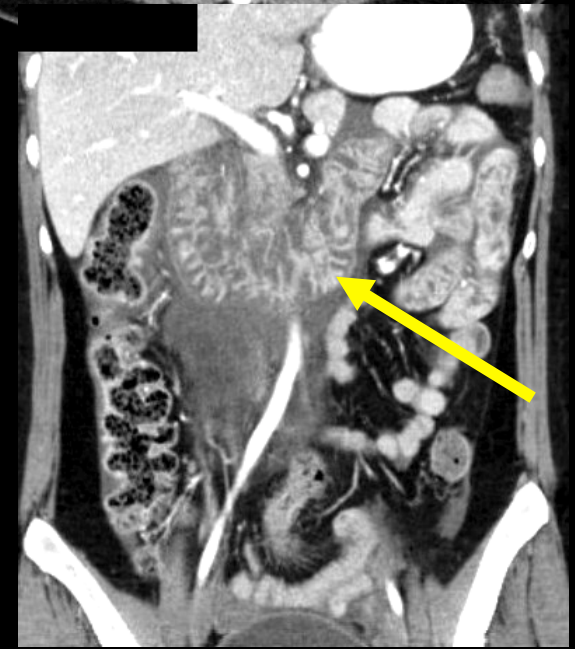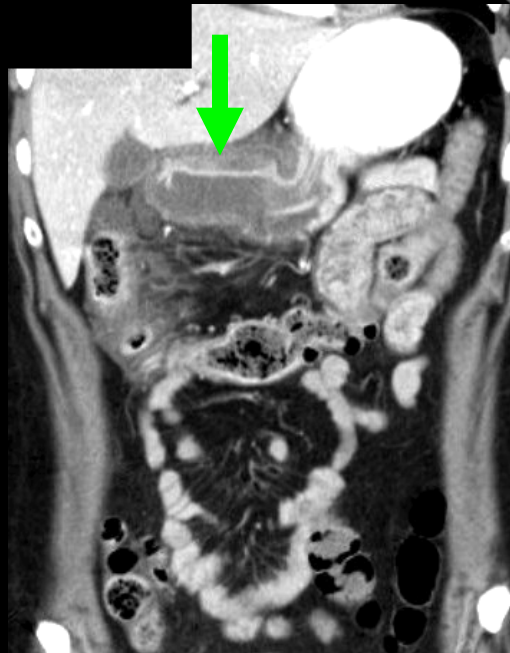
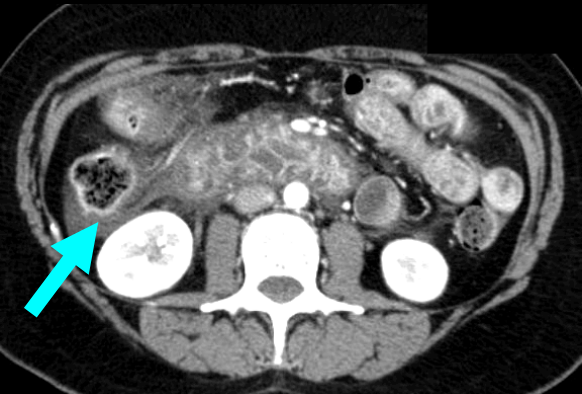
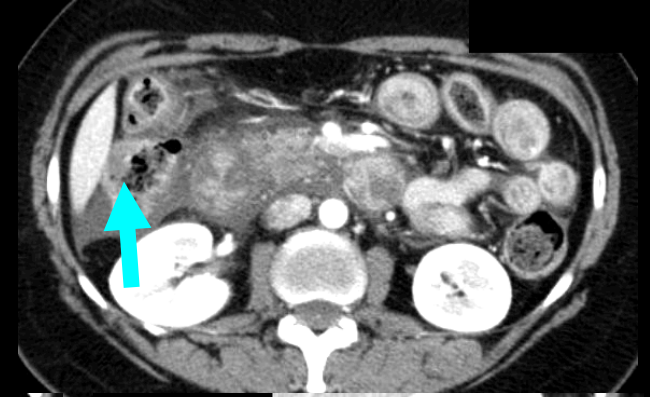
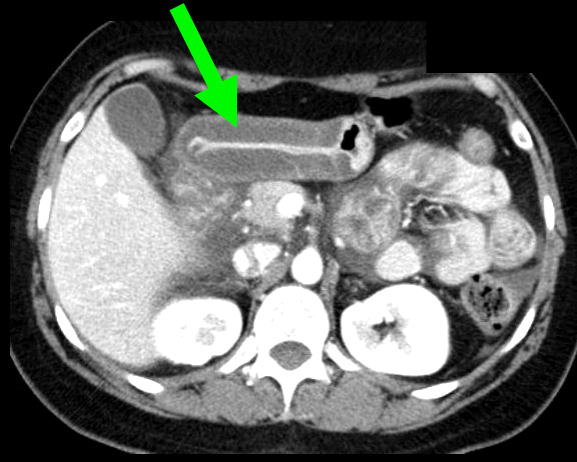
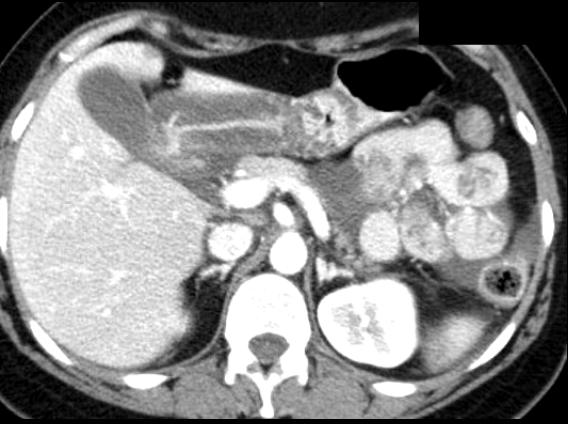femme 81 ans douleur aiguë du flanc gauche chez une patiente sous anticoagulants



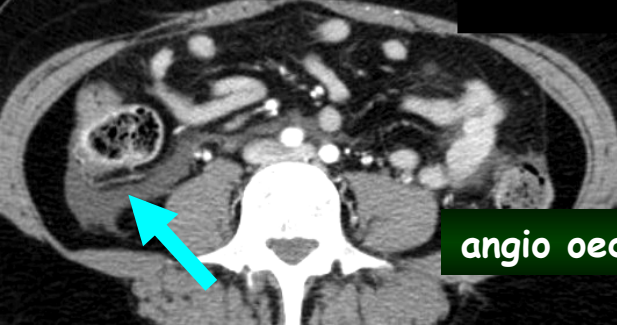hématome intra mural jéjunal sous anti vitamines K

infiltration hématique

femme 56 ans , douleurs abdominales épisodiques par crises durant 1 à 3 jours , éruptions urticariennes et épisodes dypnéiques fréquents ;caractère familial des troubles ...



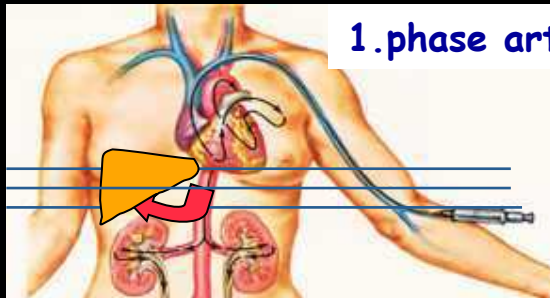
**hyperperméabilité capillaire**



**angio oedème héréditaire par déficit en inhibiteur de la C1-estérase**

## -2.2 l'injection de PCI a pour buts:

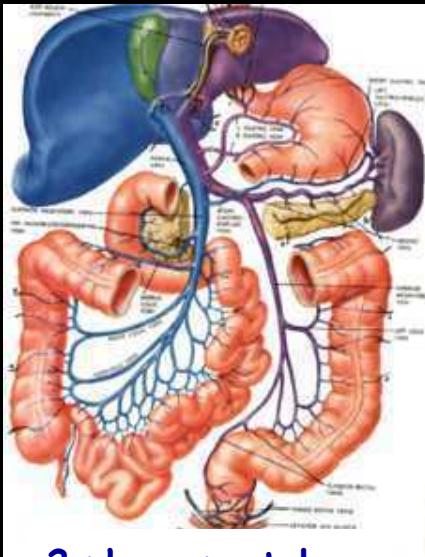
b .l'étude du rehaussement des viscères abdominaux ; en particulier celle des parois du tube digestif pour le diagnostic positif et l'évaluation de la gravité d'une ischémie  
mais également celle des parenchymes pleins de l'étage sus mésocolique



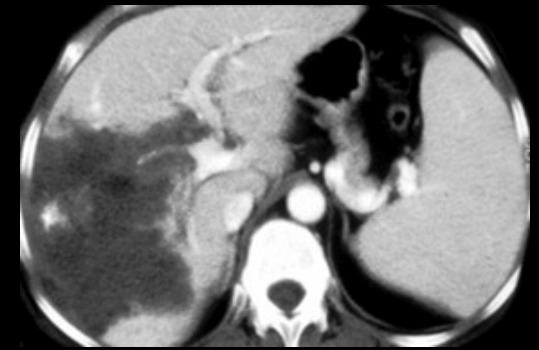
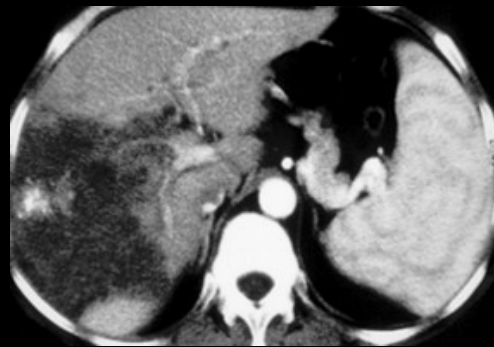
1.phase artérielle

*1<sup>er</sup> passage = phase artérielle  
("différée")  
45 s après IV pour injection à 3-4  
ml/s*

*2<sup>ème</sup> passage = phase portale  
70 s après IV pour injection à  
3-4 ml/s*



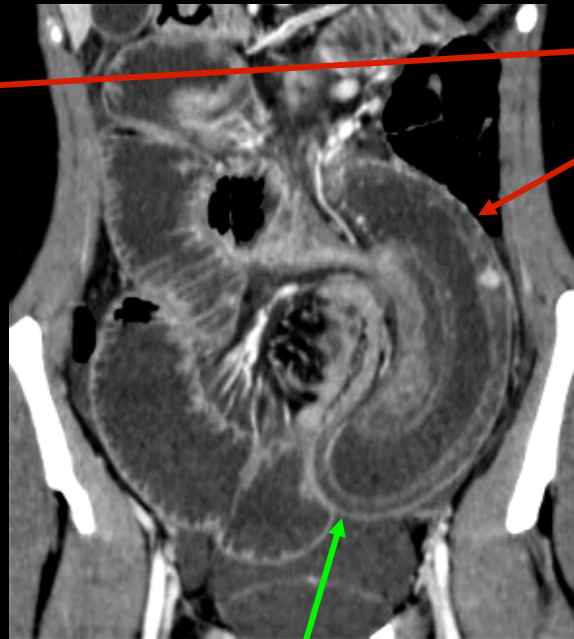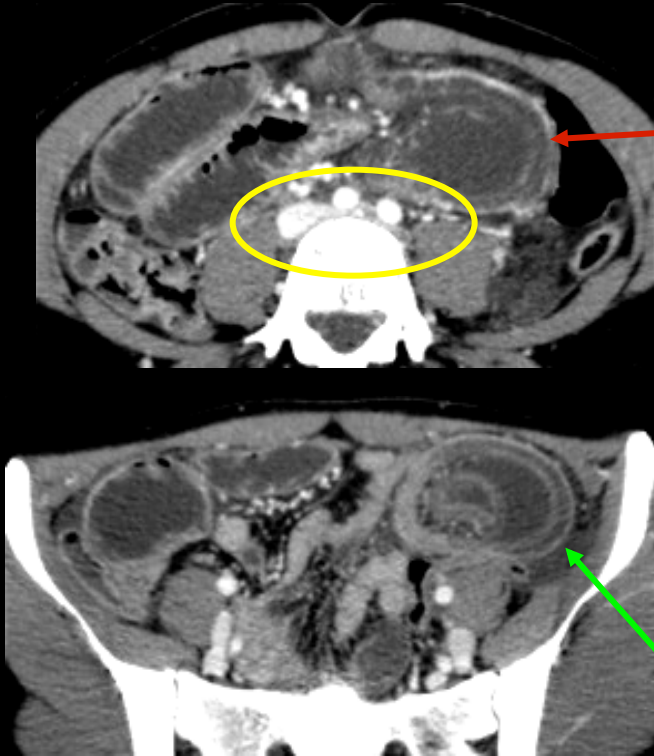
2.phase portale  
25 s plus tard !



**échinococcose alvéolaire du foie droit étendue au hile**

L'estimation de la chronologie de l'acquisition, en se fondant sur les "horloges biologiques" est d'une particulière importance pour l'étude des **ischémies intestino-mésentériques**

femme 22 ans, ischémie par invagination intestinale aiguë sur polypose hamartomateuse de Peutz-Jeghers; 50-70 s après injection IV à 3-5 ml/s de 1.5 à 2 ml/kg de PCI à 300-350 mg iode/ml. **Bien vérifier le rehaussement des veines systémiques (iliaques primitives, VCI +++)**



stratification pariétale non préservée  
"restitutio ad integrum" peu probable

stratification pariétale préservée  
"restitutio ad integrum" possible

**-2.3 quand faut-il opacifier les lumières digestives par les produits iodés hydrosolubles dilués ( Gastrografine ® ;Télébrix gastro® )**

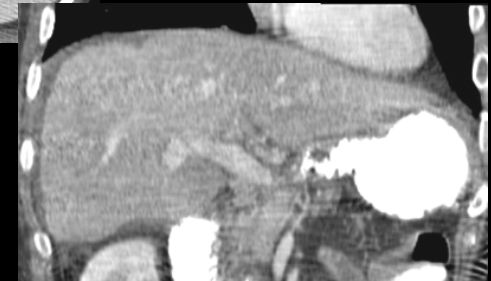
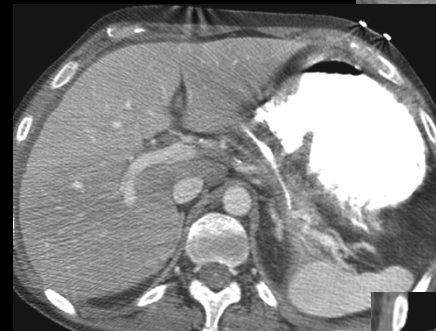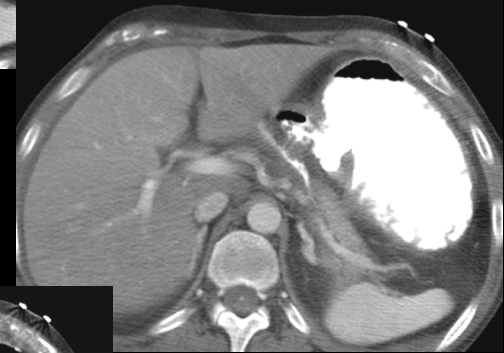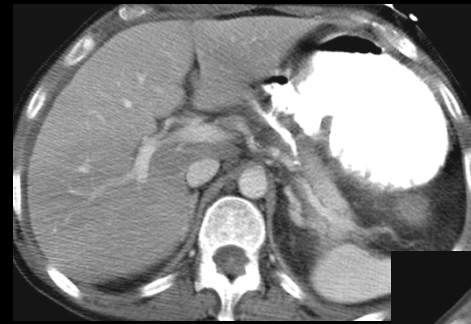**-3 grandes indications du "balisage opaque" du tube digestif au scanner dans les tableaux urgents**

.recherche de lâchage de suture ou de "perforations ulcéreuses "couvertes (ulcères de la face postérieure de l'estomac et du duodenum)

.exploration des **urgences de siège sigmoïdien ou péricoliques** , en particulier formes occlusives et formes pseudotumorales des diverticulites sigmoïdiennes

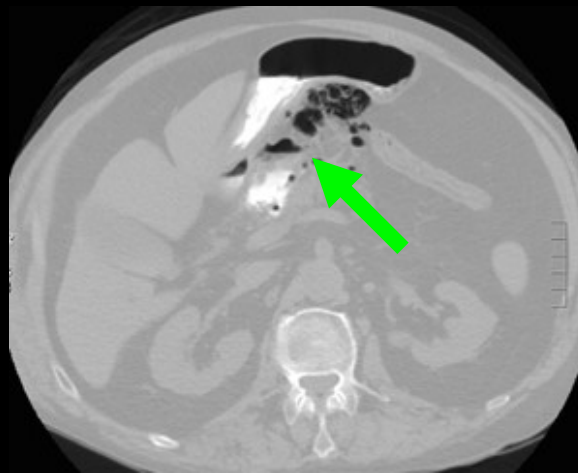
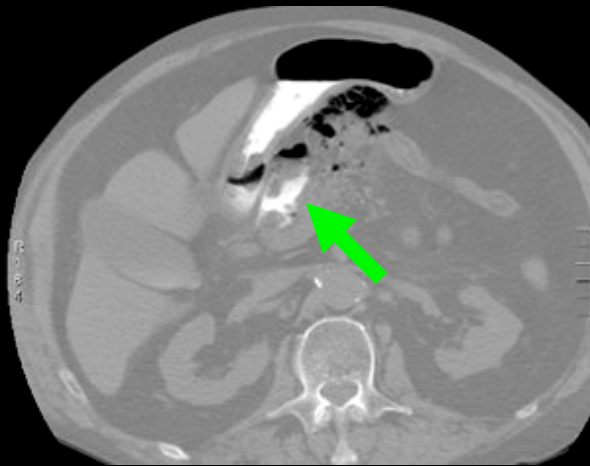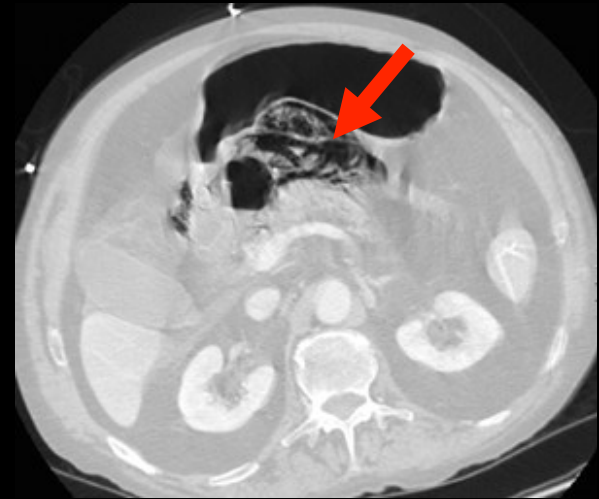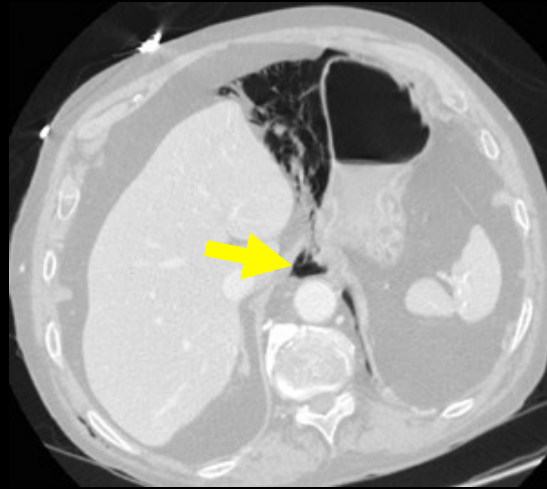
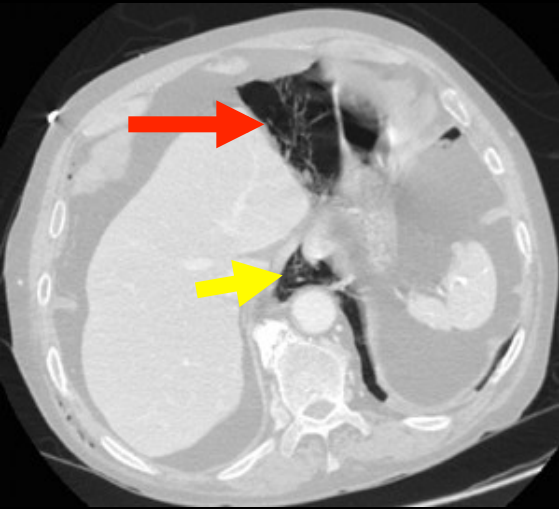
.recherche de **collections intra péritonéales** , en particulier post opératoires +++

**-jamais d'insufflation de gaz ou d'air , ni d'injection de liquide : coloscanner et entéroscanner sont proscrits dans les abdomen aigus**

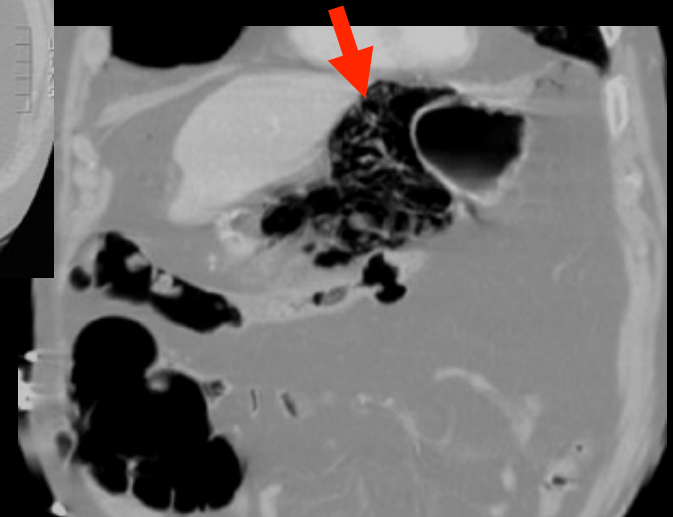


perforation couverte de la face postérieure de l'antra gastrique , dans la loge pancréatique

homme 76 ans ,BPCO,emphysème , douleurs épigastriques persistantes ,défense .

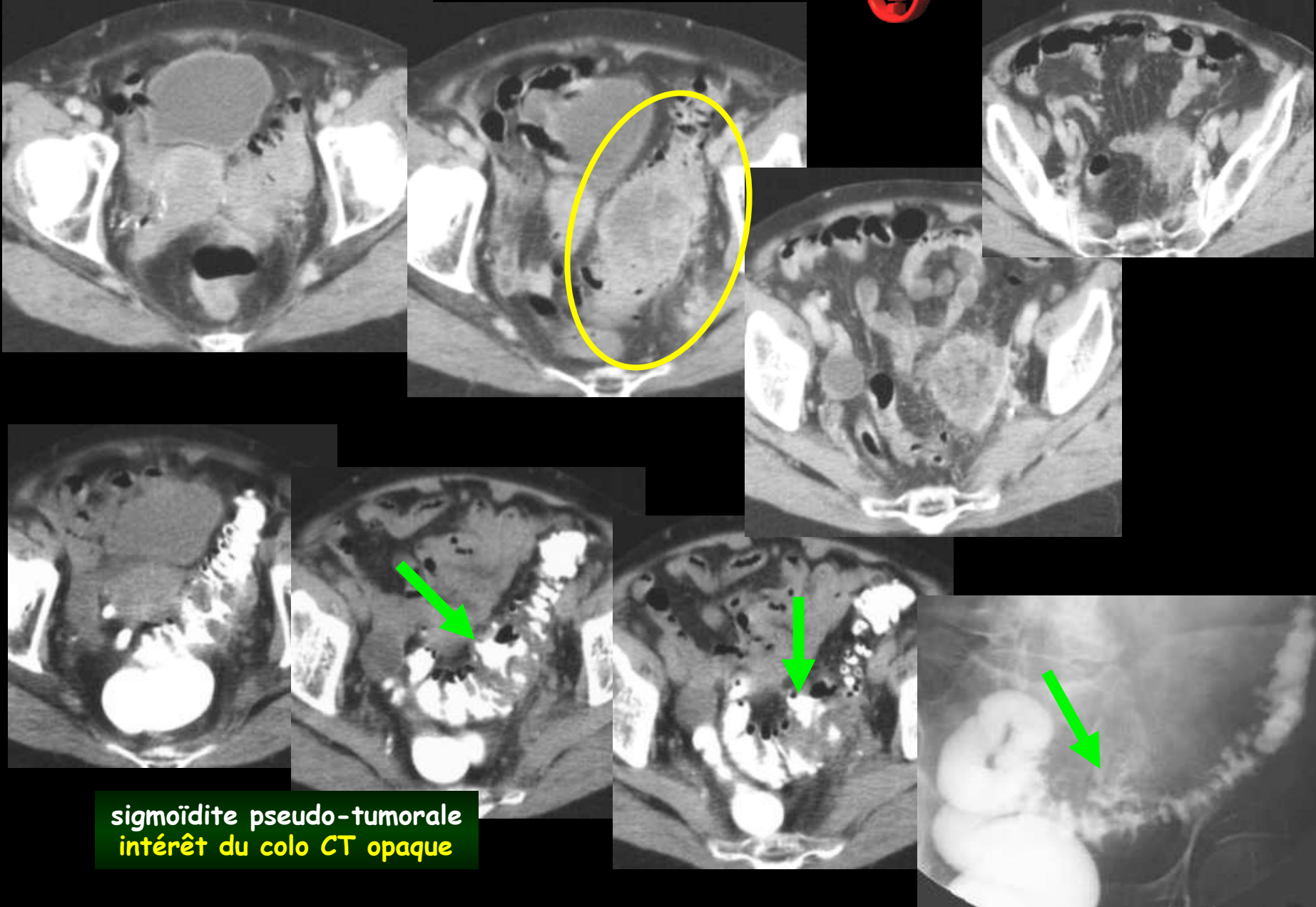


ulcère perforé de la face postérieure du bulbe duodénal



- dissection gazeuse du ligament gastro colique
- pas de pneumopéritoine +++
- rétropneumopéritoine
- fuite rétrobulbaire d'opacifiant iodé hydrosoluble et de bulles gazeuses

homme 63 ans ,syndrome douloureux fébrile de la FIG .



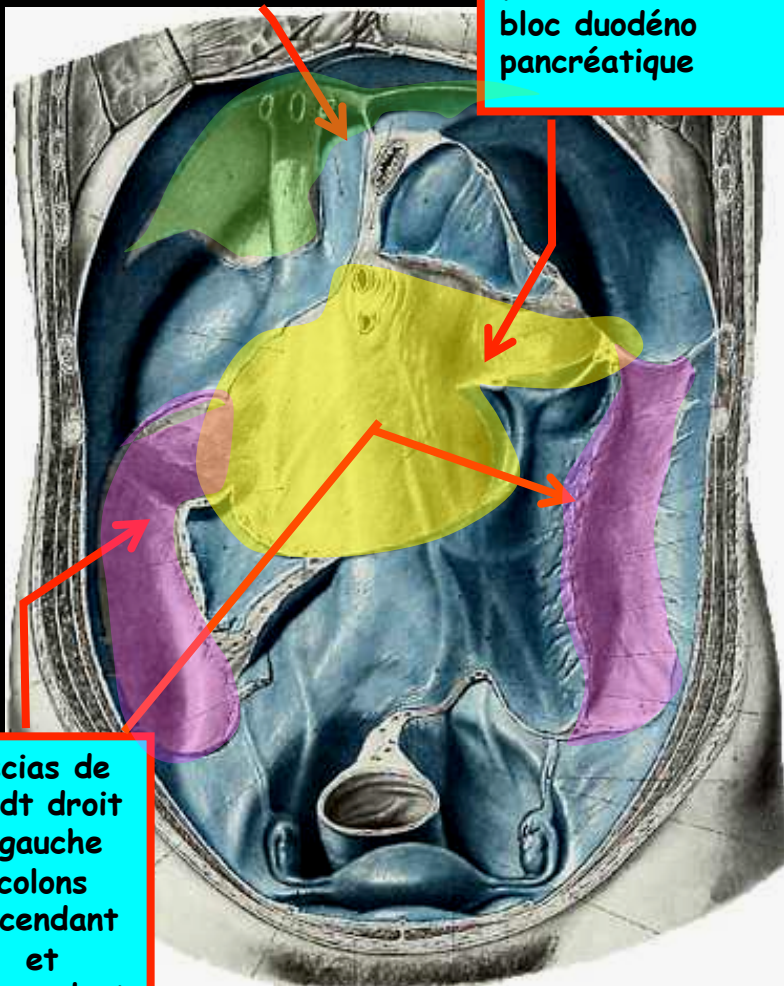
sigmoïdite pseudo-tumorale  
intérêt du colo CT opaque

# 3. bien lire l'examen CT de l'abdomen urgent

area nuda  
( bare area ) du foie

## 3.1 petit rappel anatomique

fascia de Treitz  
bloc duodéno  
pancréatique



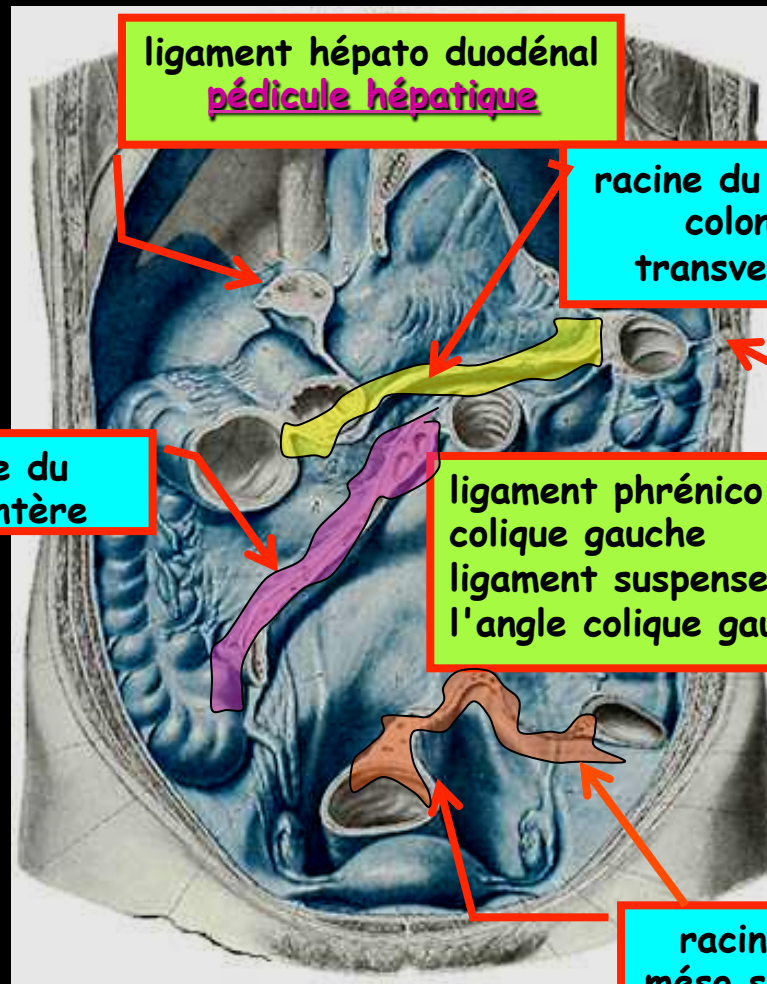
fascias de Toldt droit et gauche  
colons  
ascendant  
et  
descendant

ligament hépato duodénal  
pédicule hépatique

racine du méso  
colon  
transverse

racine du  
mésentère

ligament phrénico  
colique gauche  
ligament suspenseur de  
l'angle colique gauche



racines du  
méso sigmoïde

mésos et ligaments péritonéaux 1

Ligament falciforme (suspenseur du foie) et ligament rond

petit omentum (petit épiploon)  
ligament hépatogastrique

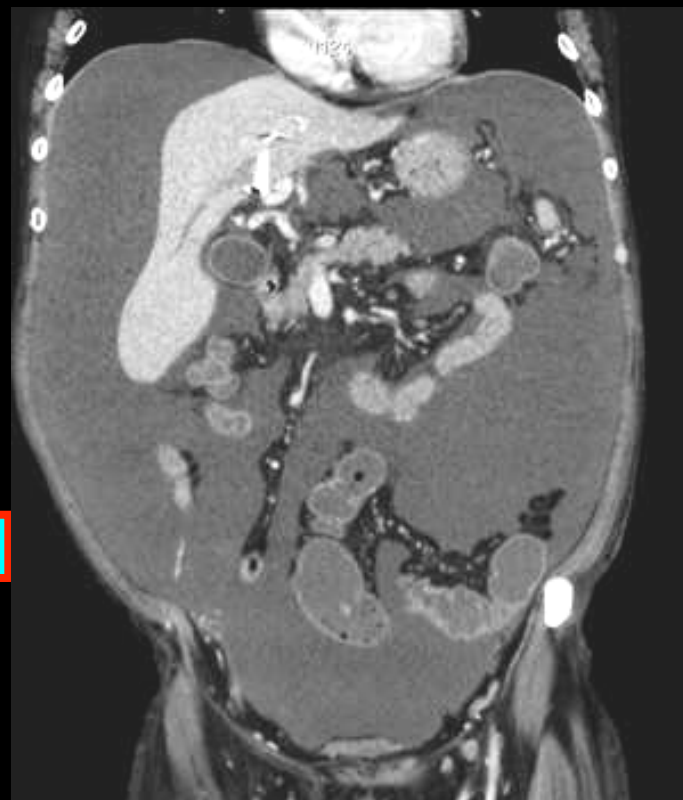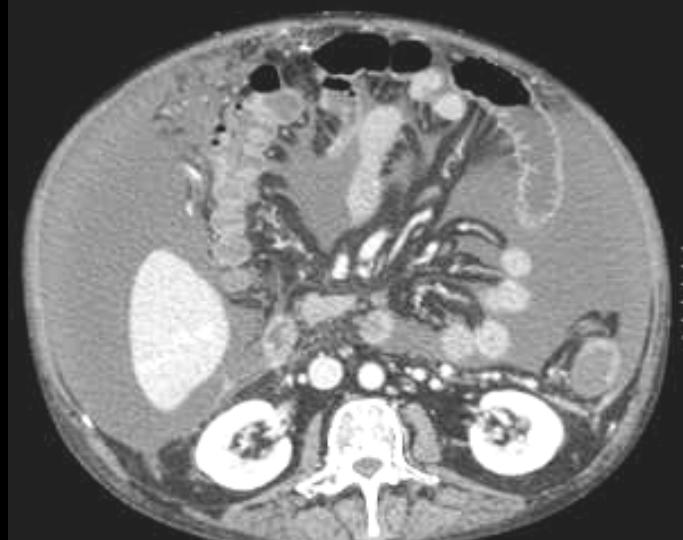ligament gastro splénique

mésocolon transverse

insertion du grand omentum (grand épiploon)

mésentère

mésosigmoïde



mésos et ligaments péritonéaux 2

ligament falciforme

ligament rond

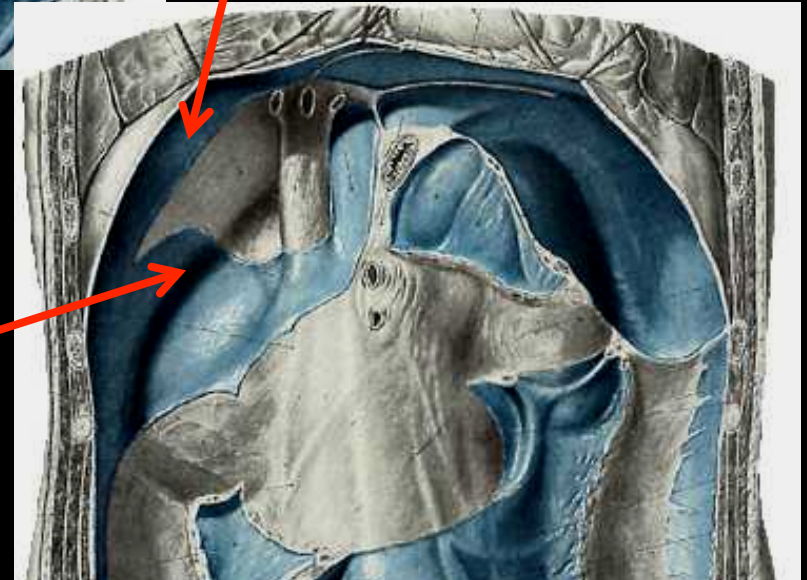
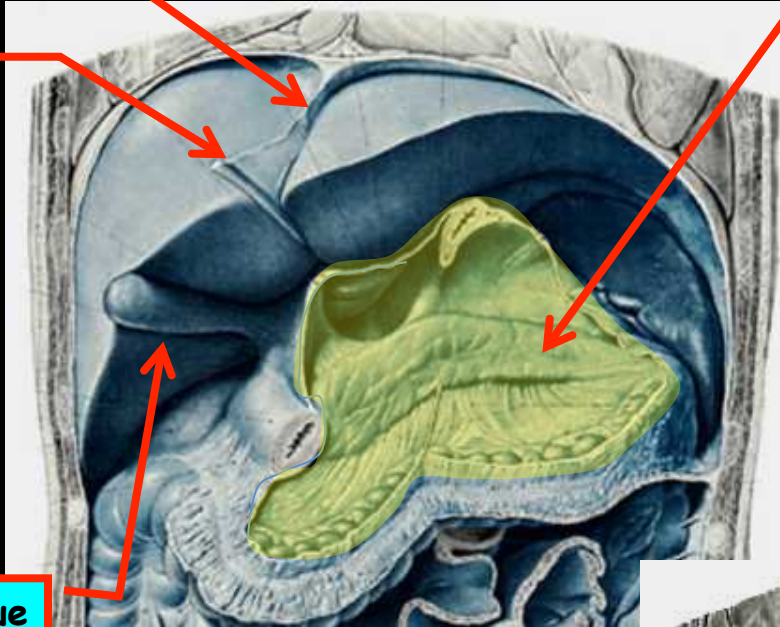
cavité omentale  
( arrière cavité des  
épiploons )

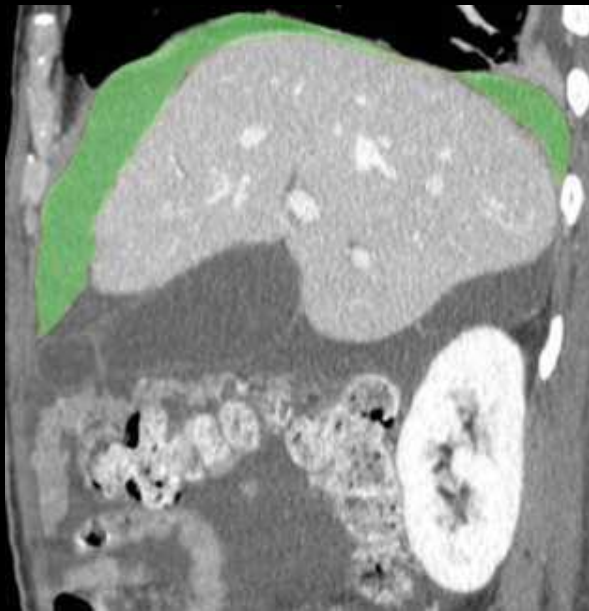
espace sous phrénique  
droit

espace sous hépatique  
antérieur droit

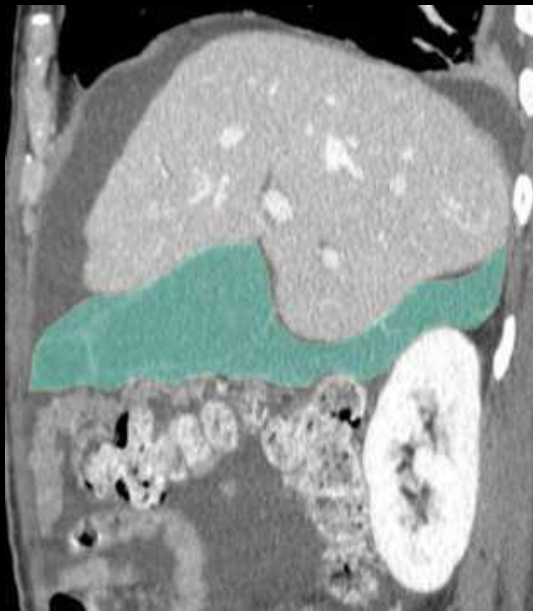
poche de Morison (espace sous  
hépatique postérieur)

étage sus mésocolique

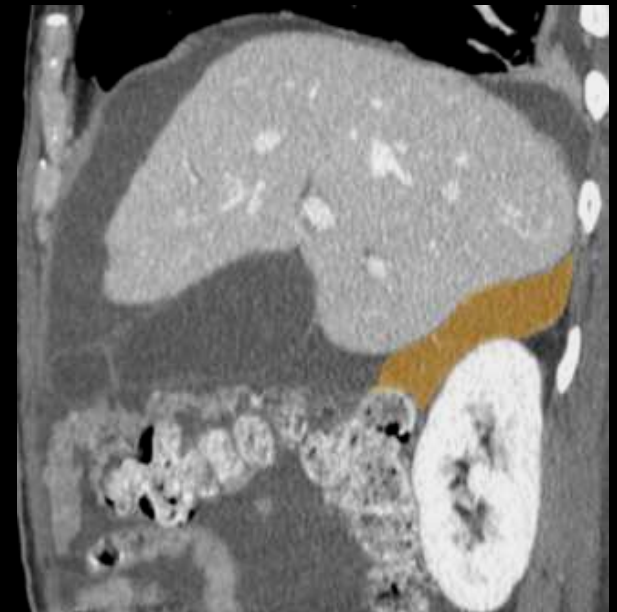




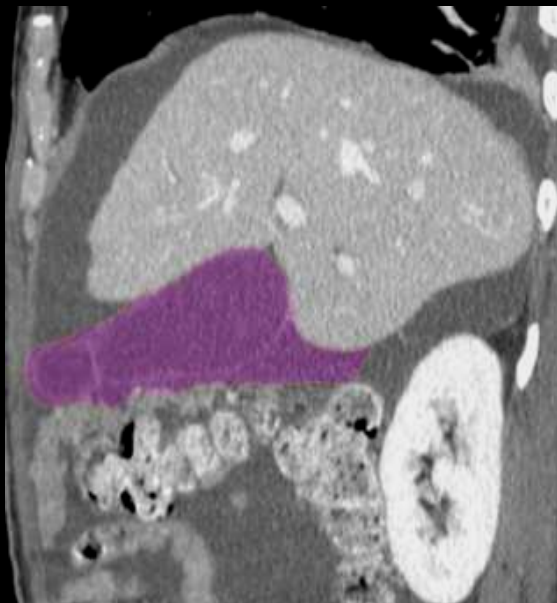
espace sous-phrénique droit



espace sous-hépatique

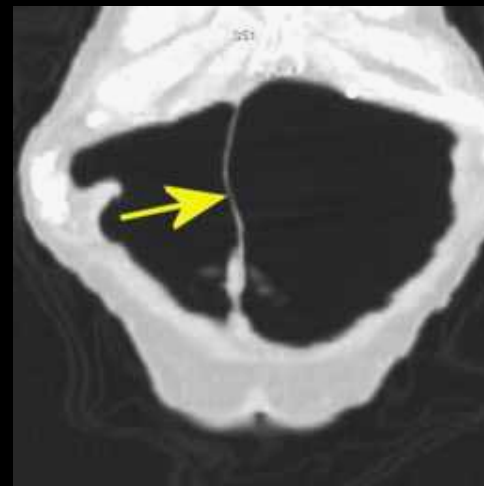
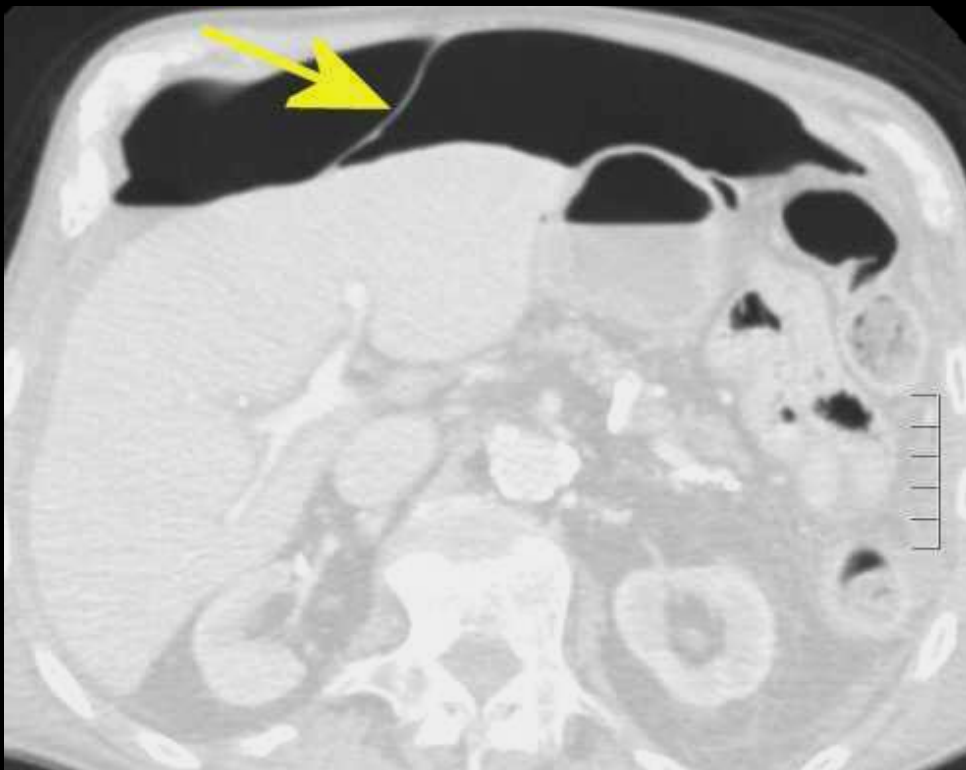
espace sous hépatique  
postérieur ou poche de  
Rutherford MORISON  
(1853-1939)

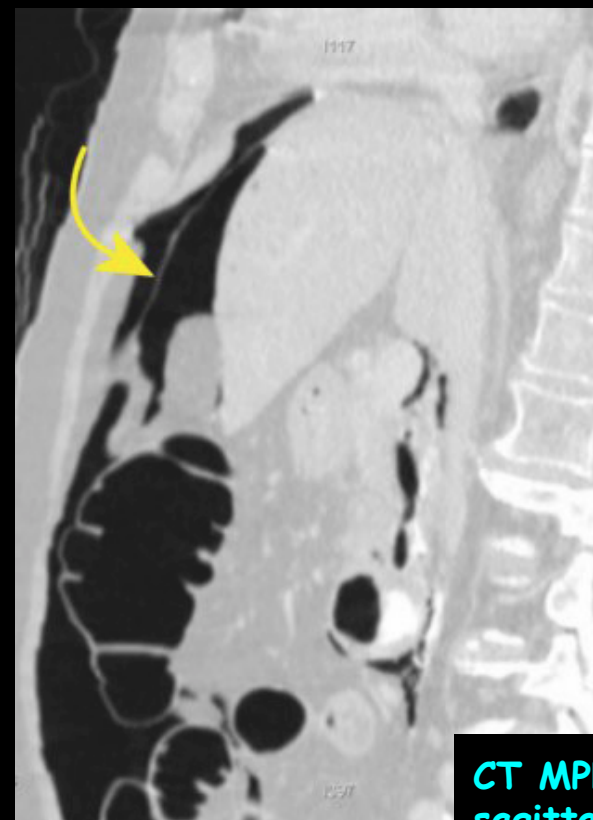


espace sous  
hépatique **antérieur**

CT axial



CT MPR  
frontale



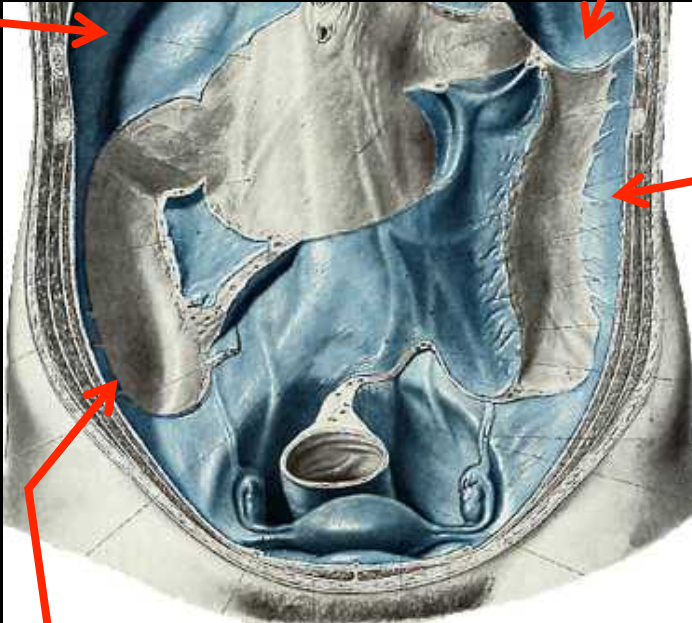
CT MPR  
sagittale

volumineux pneumopéritoine :

à l'étage sus mésocolique, le "silhouettage" du **ligament falciforme** ou ligament suspenseur du foie par le gaz est le meilleur signe !!!

Poche de Morison  
Espace sous  
hépatique  
postérieur

ligament phrénico  
colique gauche  
ligament suspenseur de  
l'angle colique gauche

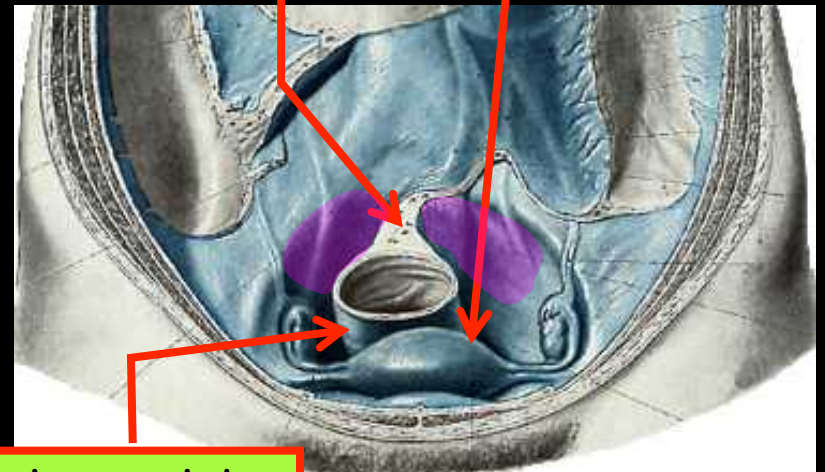


gouttière  
pariéto-  
colique gauche

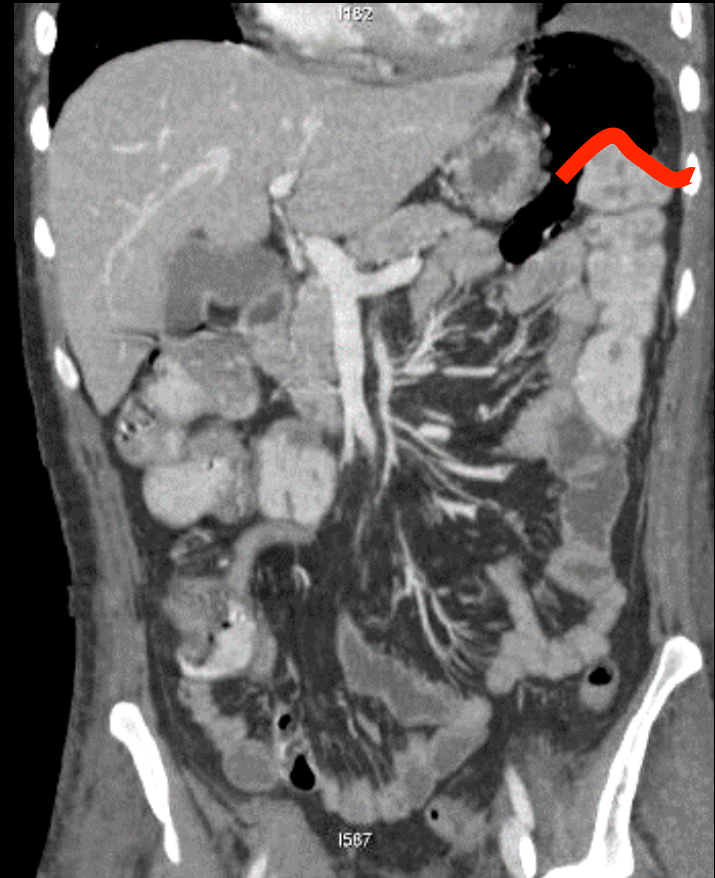
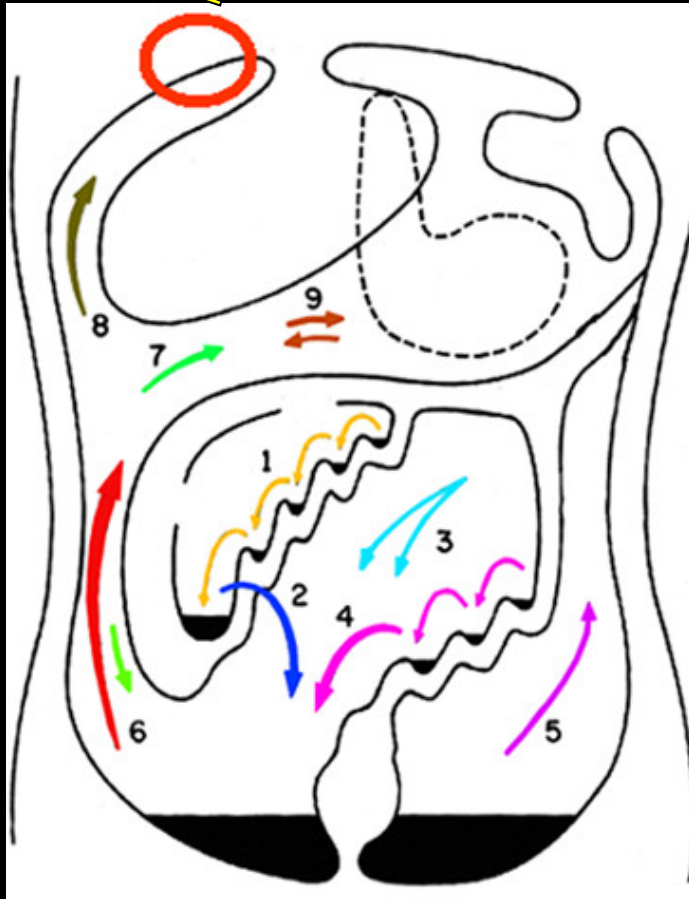
fossettes  
latérales para  
rectales

méso rectum

gouttière pariéto  
colique droite

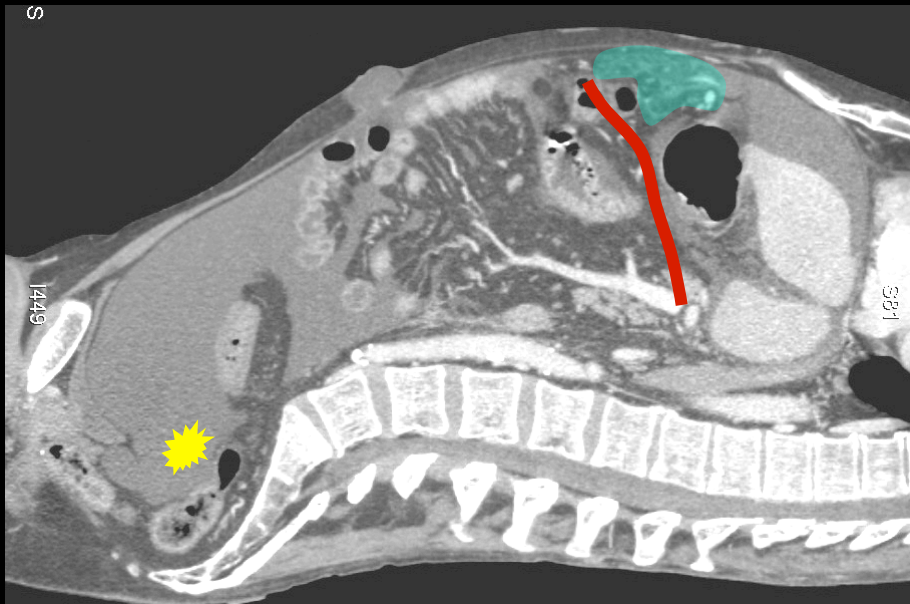


poche ou cul de  
sac de Douglas

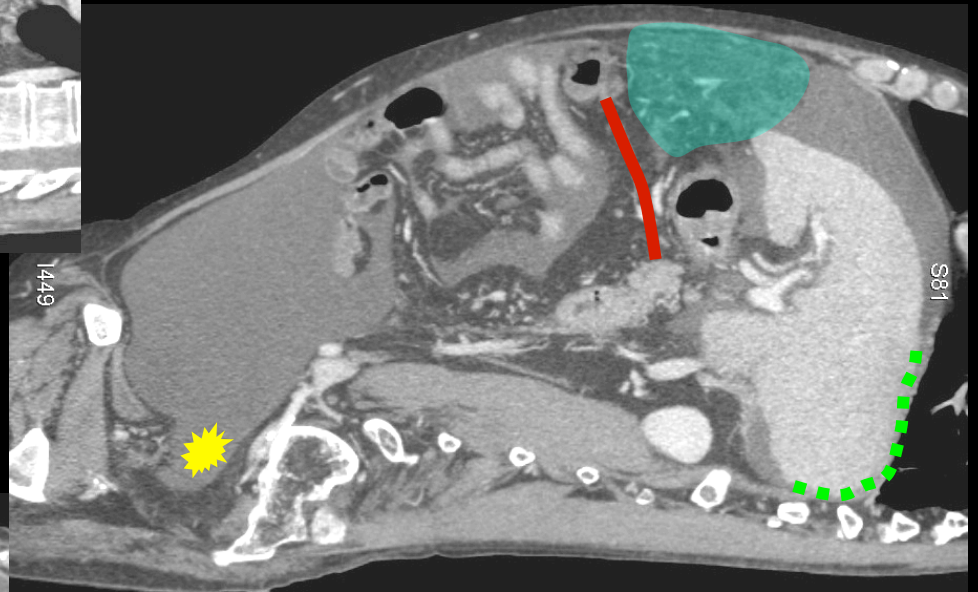


circulation ("dynamique") des fluides liquidiens dans la cavité péritonéale

les éléments anatomiques et les données physiologiques ( variations de pression liées à la **respiration** et localisation dans les zones "déclives" des collections liquidiennes ) expliquent les "points chauds" à surveiller dans la cavité péritonéale

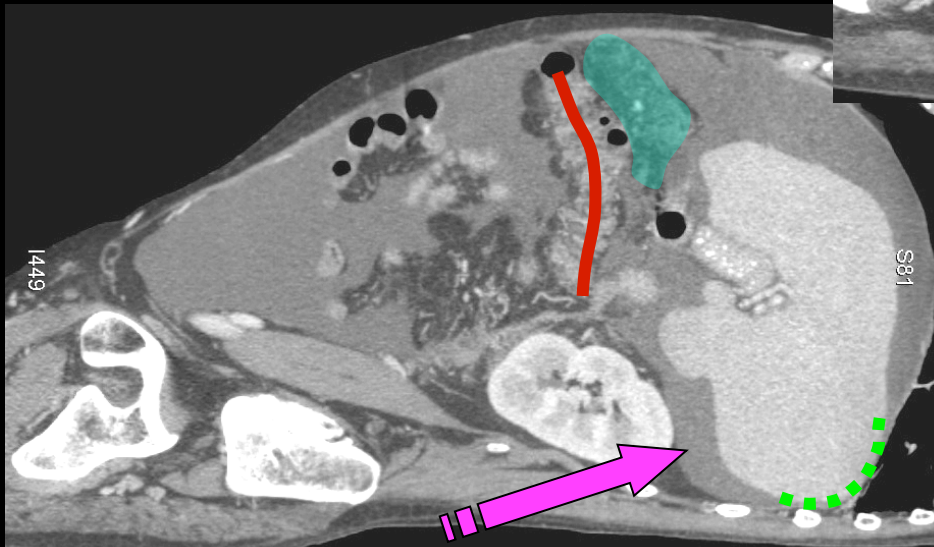


mésocolon transverse



cul de sac de Douglas

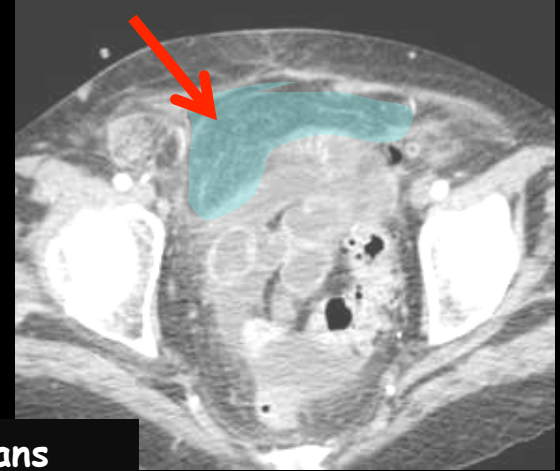
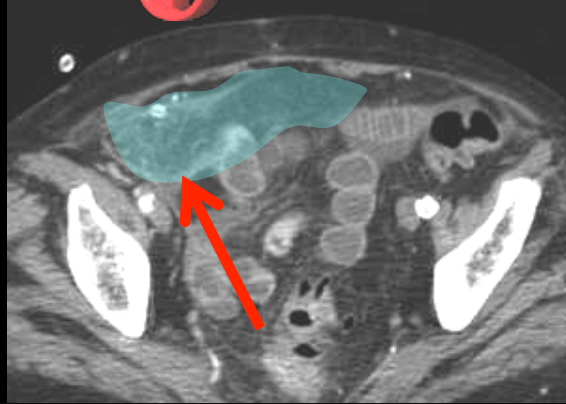
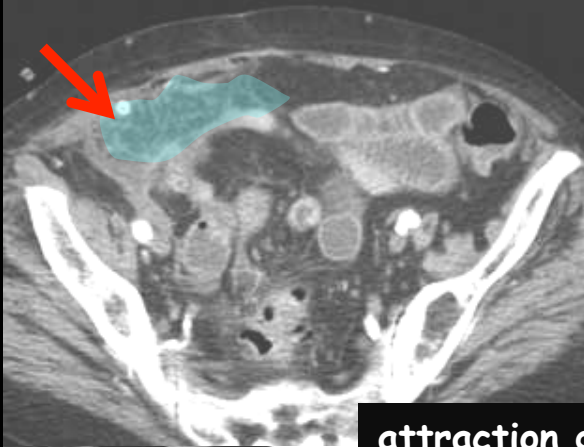
grand omentum (grand épiploon)



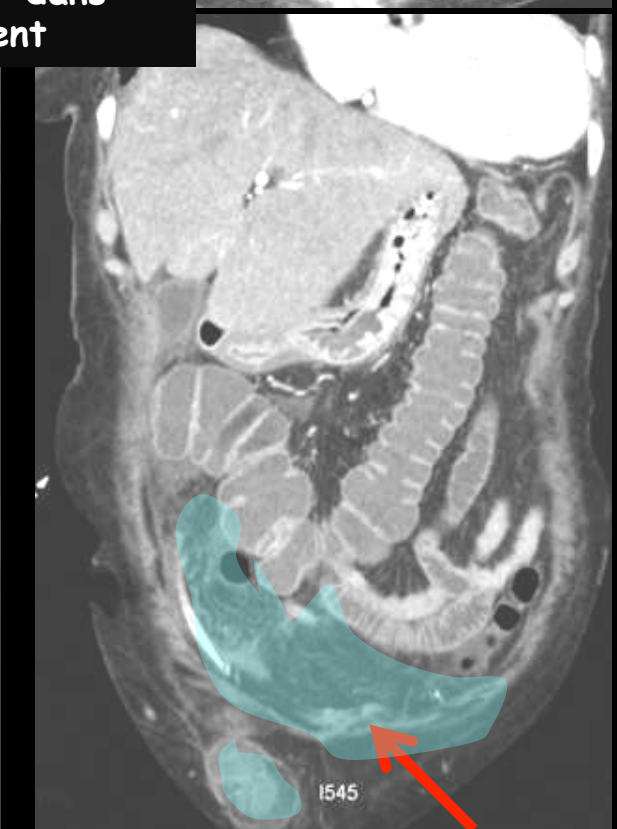
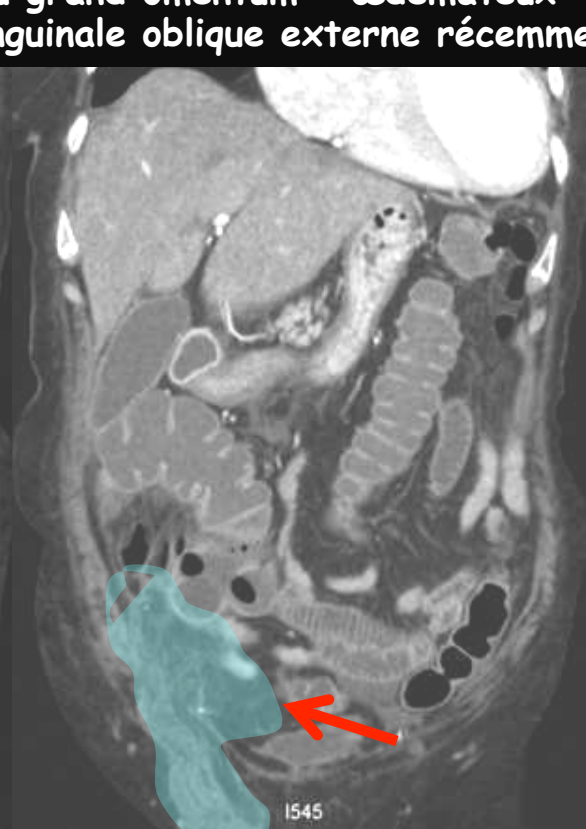
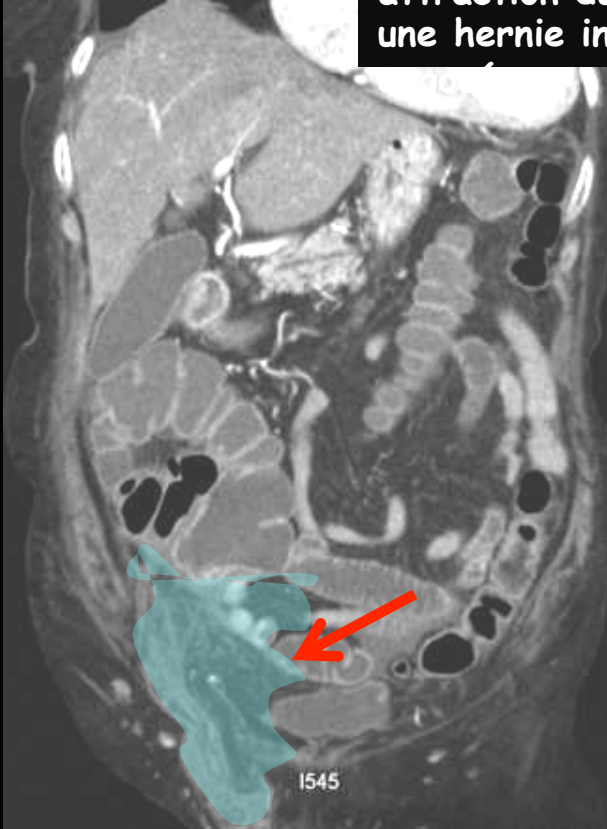
area nuda

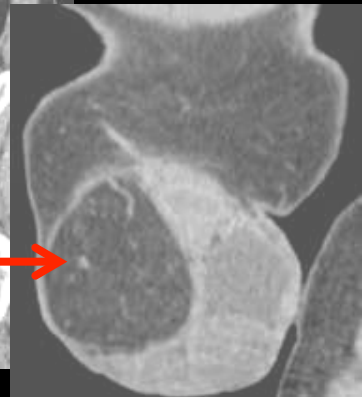
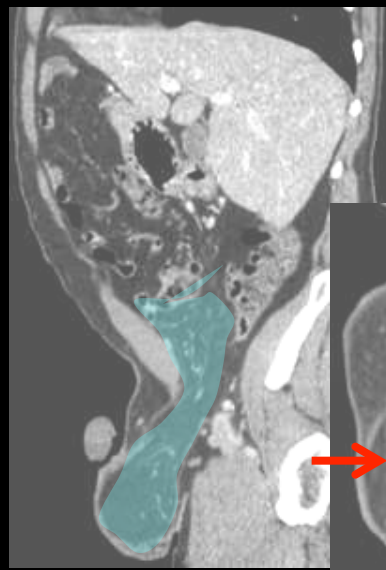
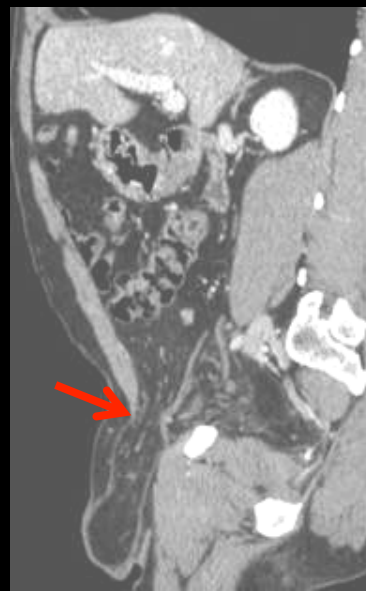
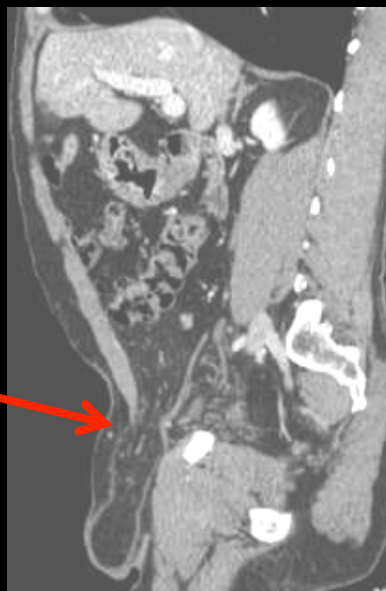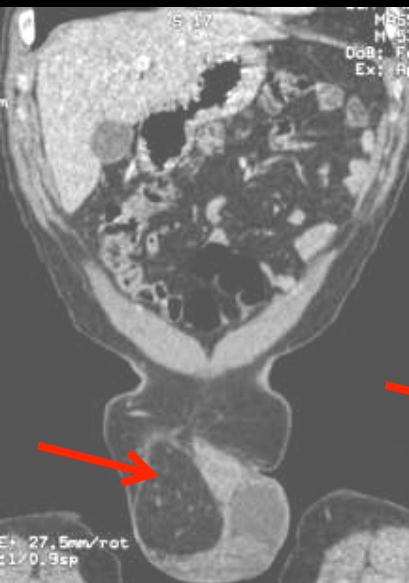
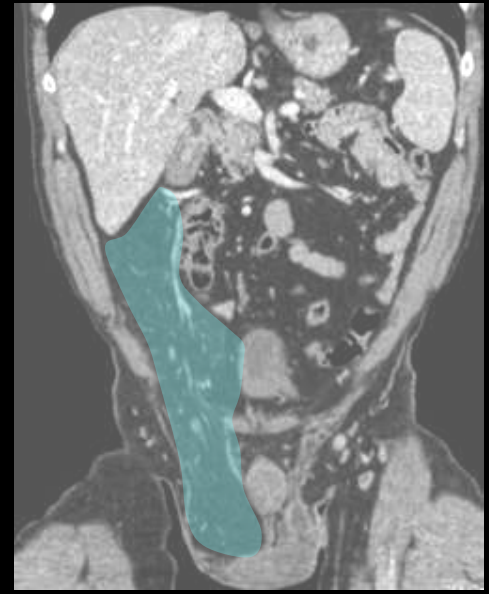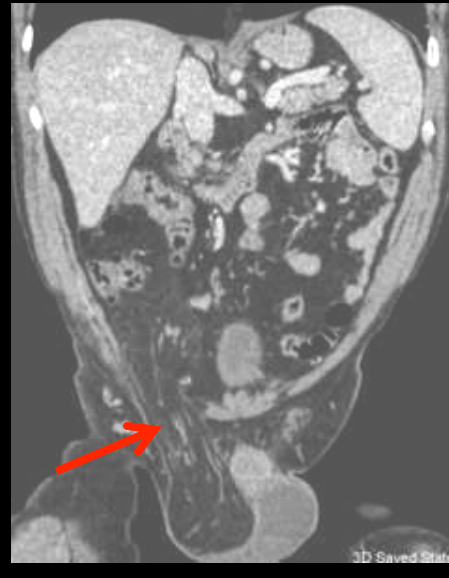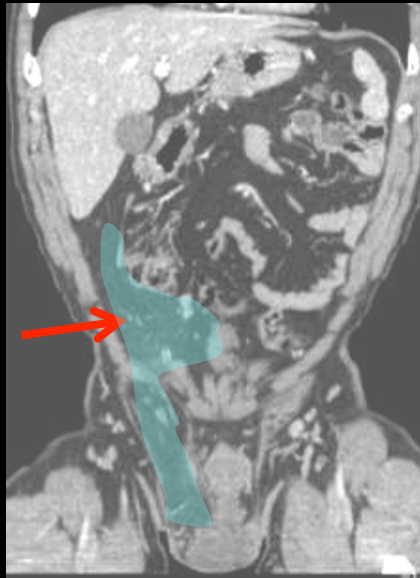
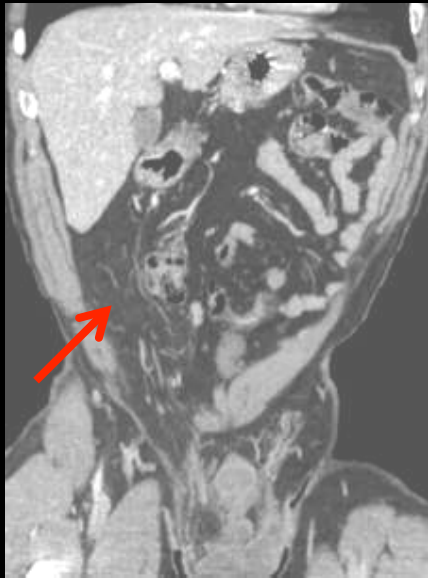poche de Morison

# Où se trouve le grand omentum



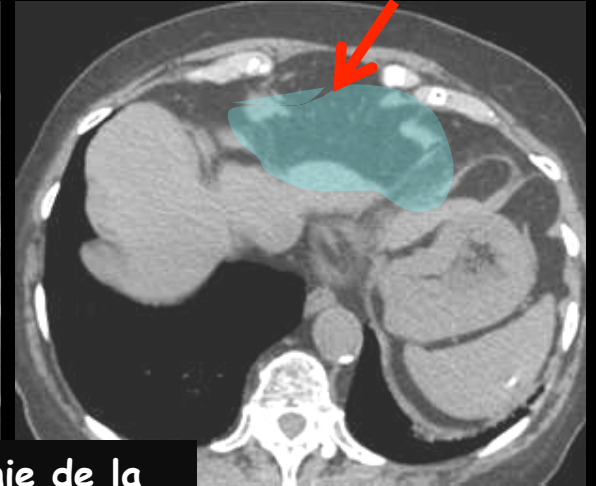
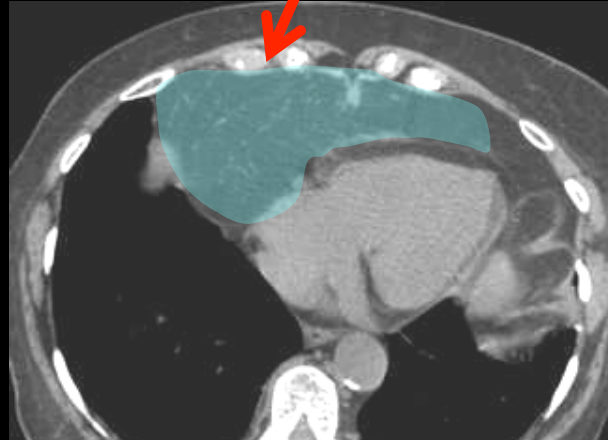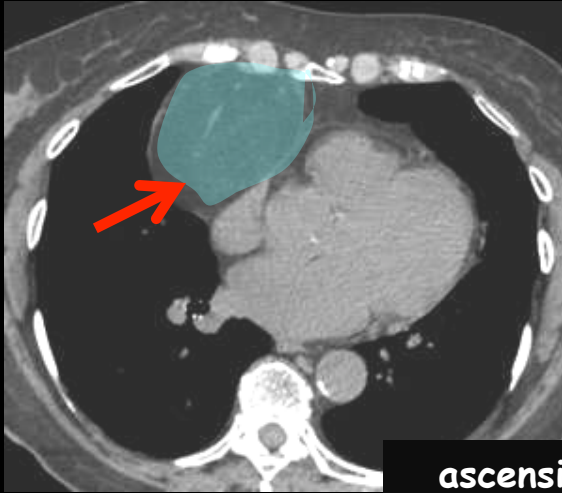
attraction du grand omentum "œdémateux" dans une hernie inguinale oblique externe récemment



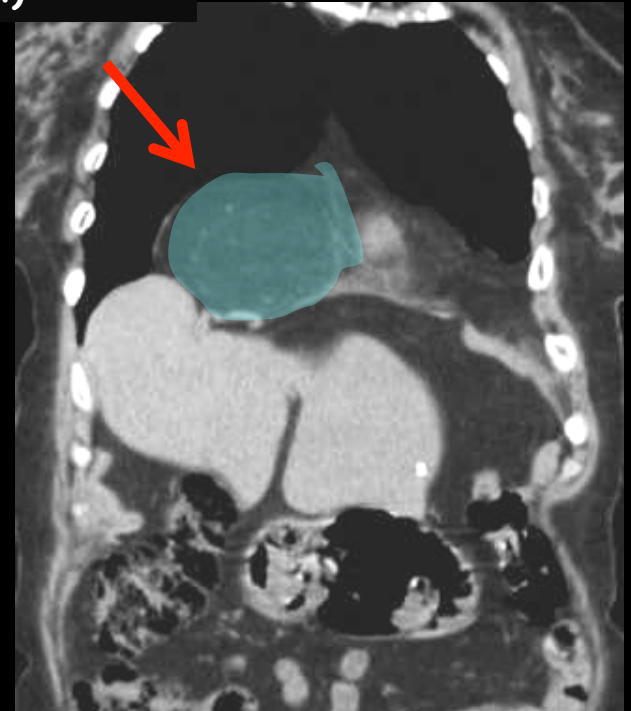
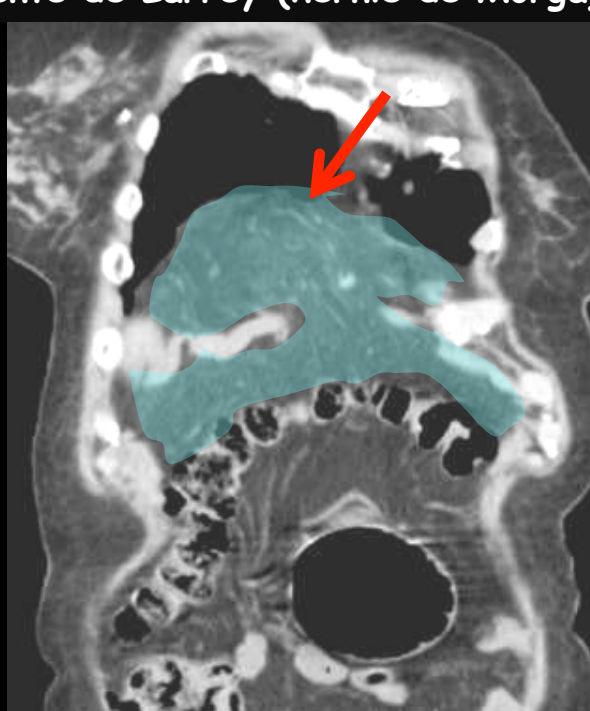
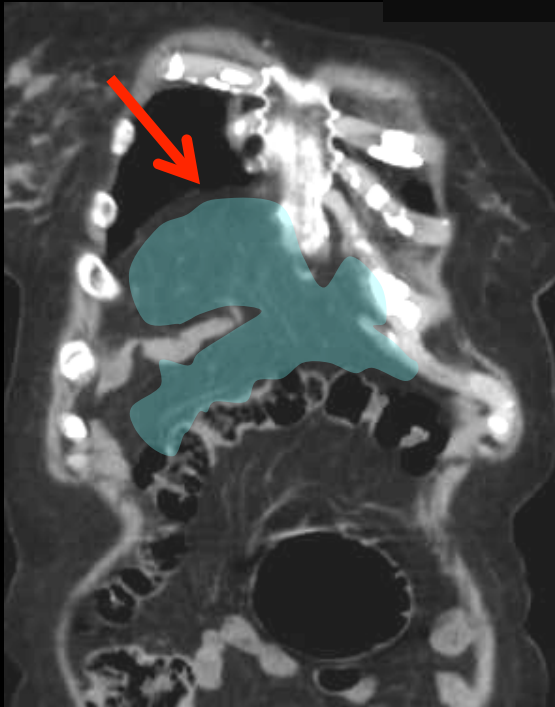

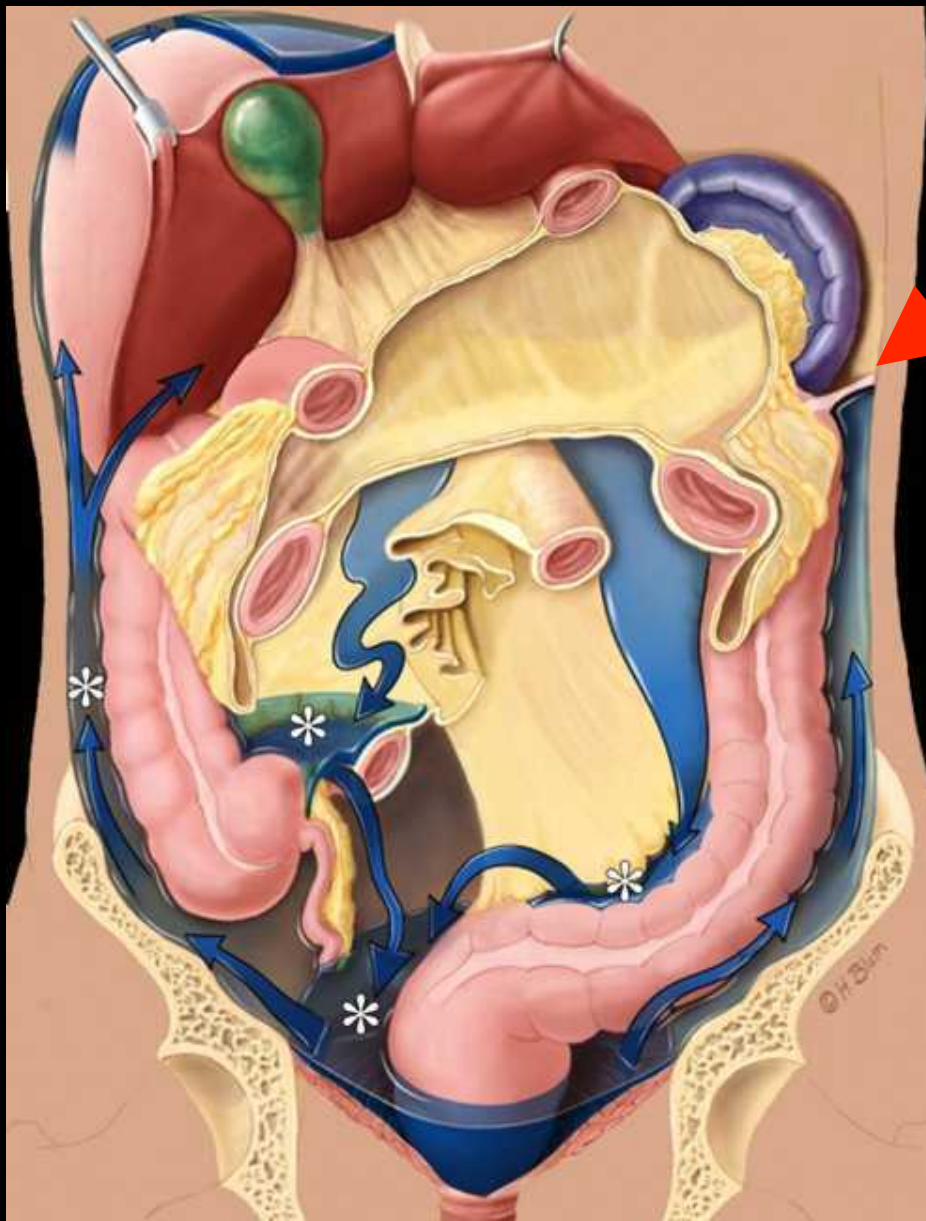
même patient ; noter l'allongement et l'épaississement considérable du GO sous l'action des contraintes mécaniques induites par les hyperpressions intra abdominales

Où se trouve le grand omentum

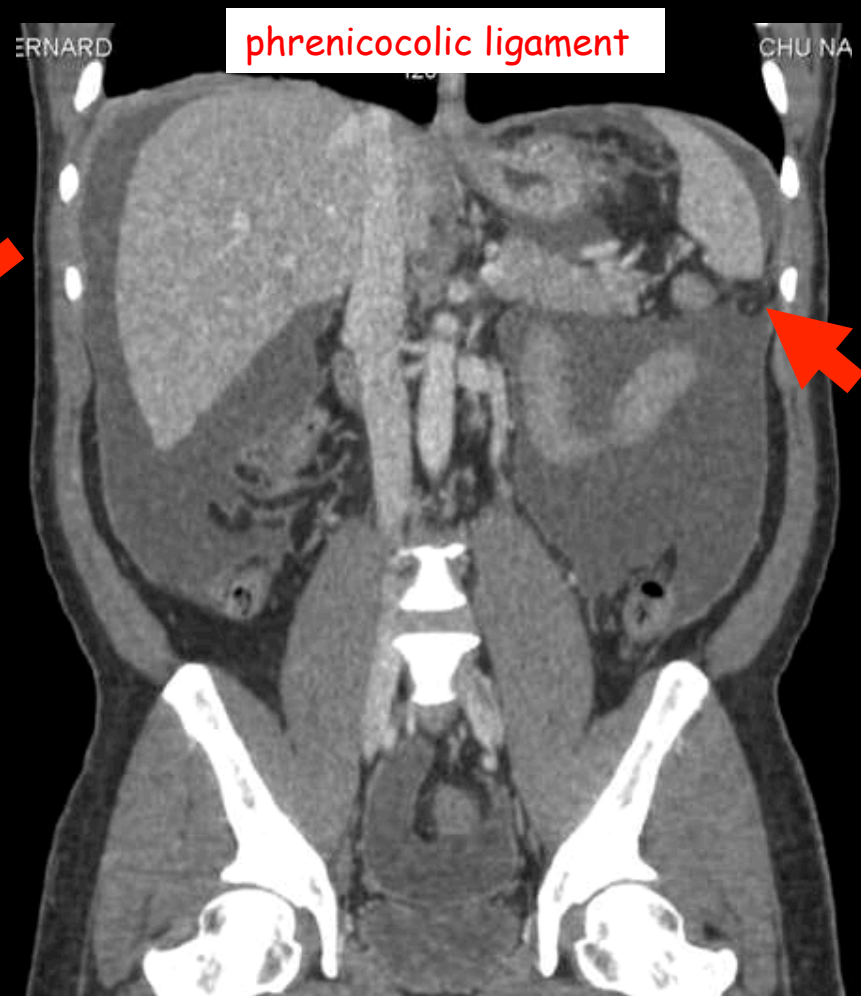


ascension du grand omentum dans une hernie de la fente de Larrey (hernie de Morgagni)





pathways of flow of intraperitoneal fluid with the 4 predominant sites (★) of stasis of ascitic fluid in the lower abdomen



Levy AD et al Secondary tumors and tumorlike lesions of the peritoneal cavity: imaging features with pathologic correlation Radiographics 2009;29:347-373

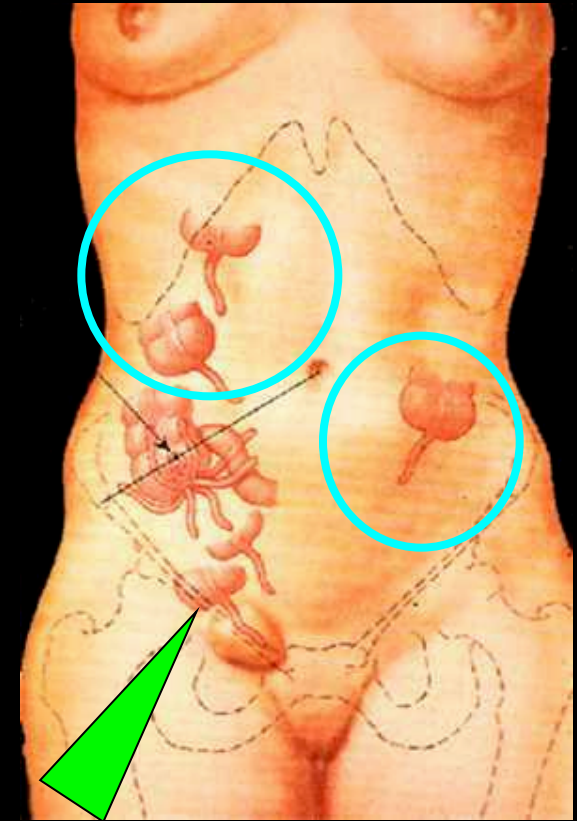
### 3.2 Y-a-t-il une **méthode de lecture** des images scanographiques abdomino-pelviennes ?

la lecture des images doit se faire en tenant compte des questions posées par la clinique mais sans se laisser obnubiler par elles !!!

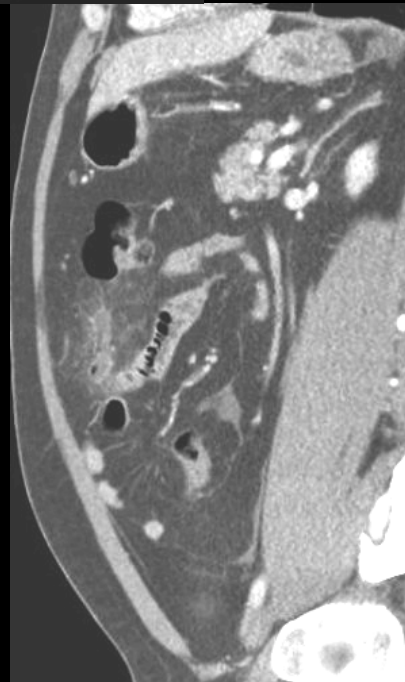
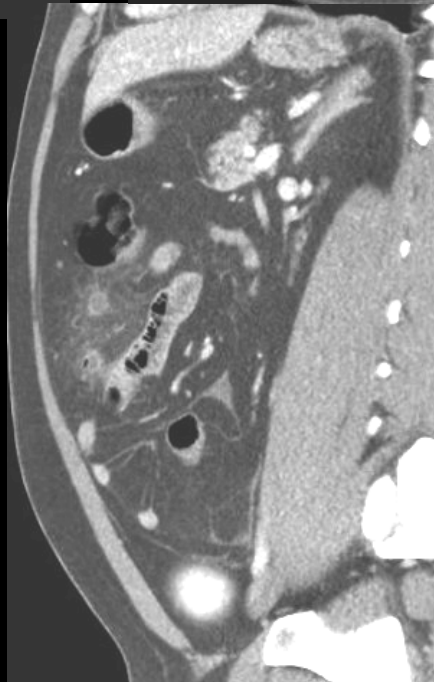
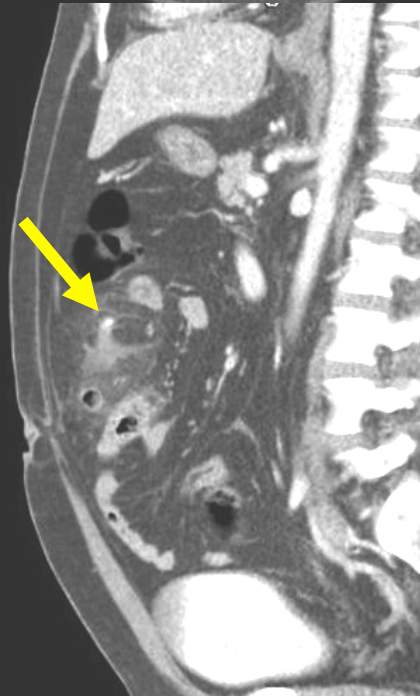
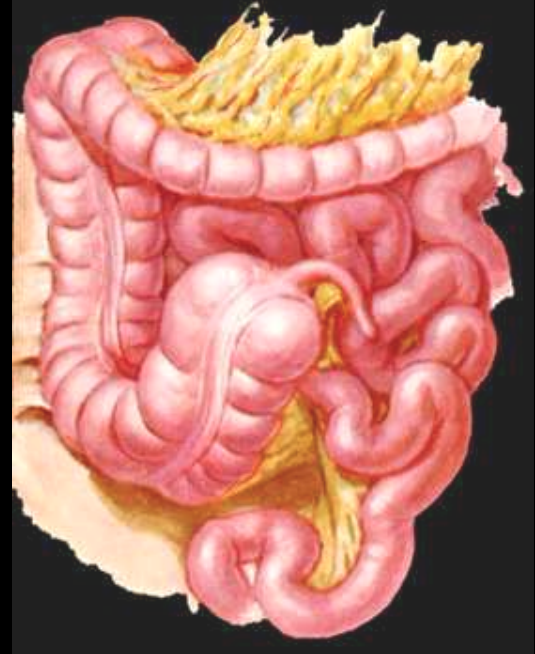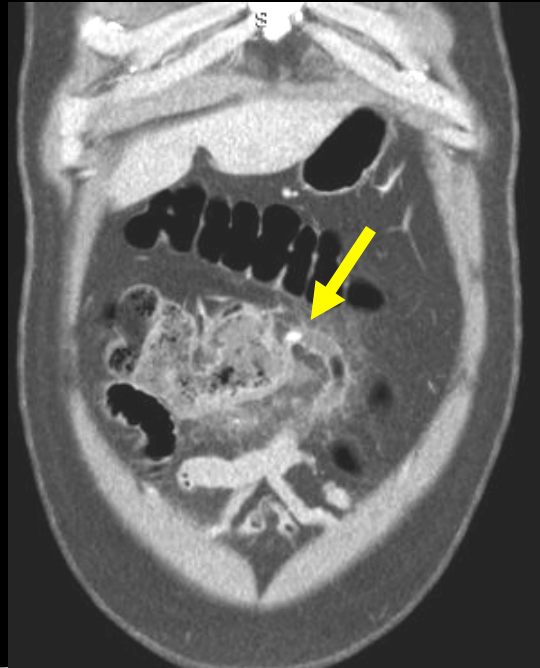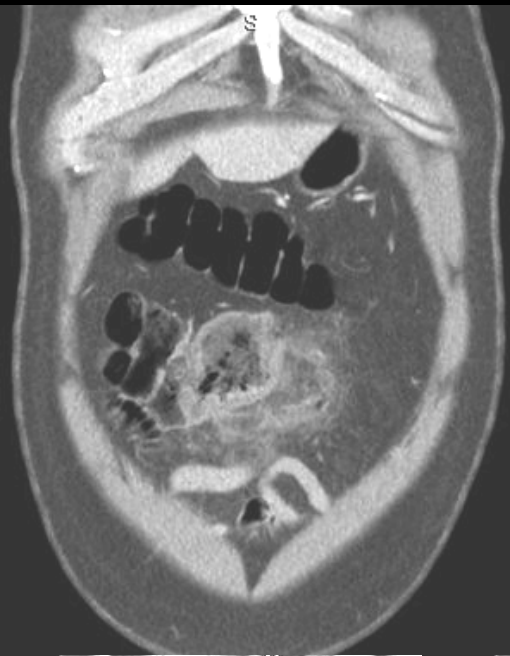tous les examens d'imagerie sont "opérateurs-dépendants" ; dans l'opérateur, la pièce maitresse n'est pas la dextérité mais la quantité et la qualité de ses connaissances médicales

2 "points clés" doivent être vérifiés dans tout CT abdominal :

.1 dans l'étage sous mésocolique, (le plus délicat) toujours commencer par repérer le caecum



le caecum est la région du colon la plus mobile (caeco-ascendant mobile, malrotation de l'anse intestinale primitive..) et la plus facilement identifiable. (l'appendice "suit" le caecum !)



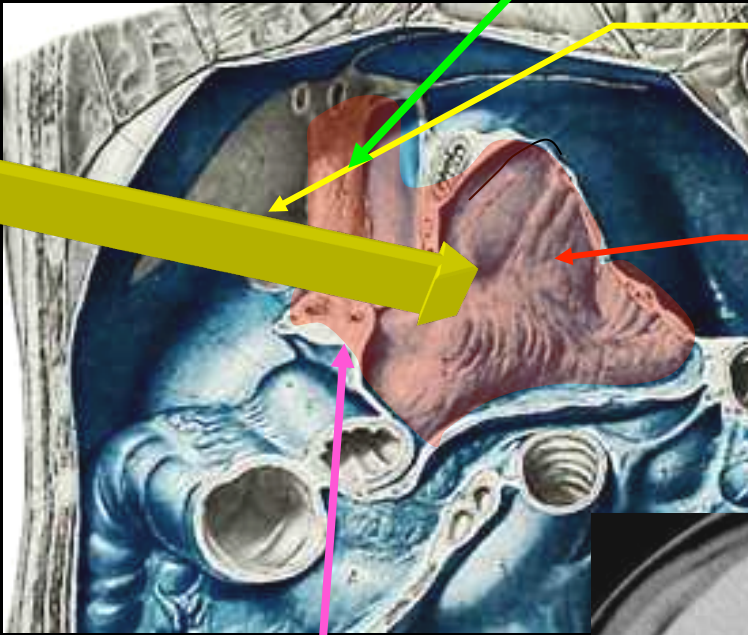
appendicite méso  
coeliaque sur caecum  
mobile par défaut  
d'accolement du  
fascia de Toldt droit

.2. dans l'étage sus mésocolique , examiner avec soin la région du hiatus omental

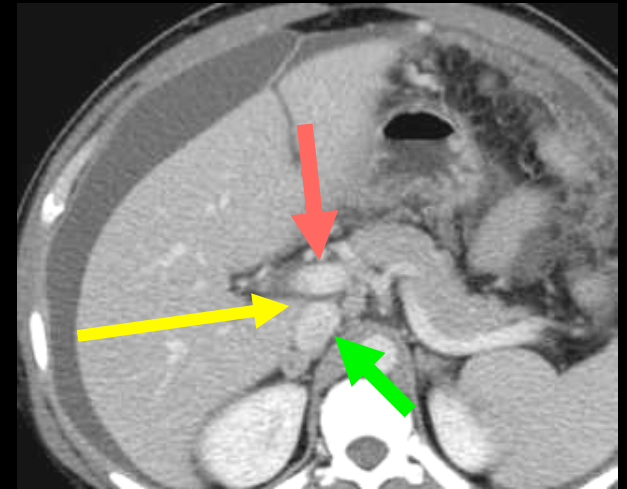
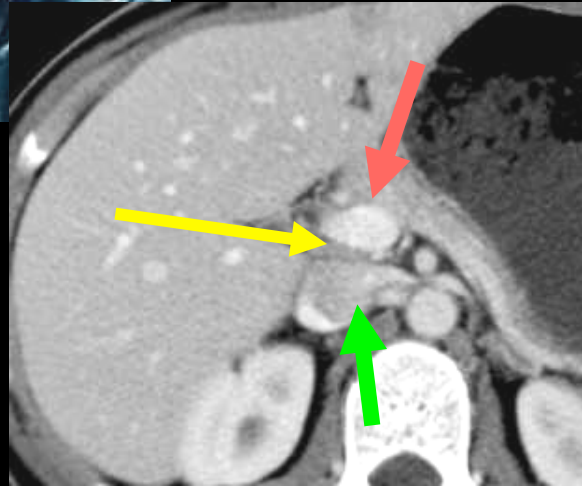VCI

entrée par le foramen de Winslow ou hiatus omental dans le vestibule de l'ACE

cavité omentale  
arrière cavité  
des épiploons

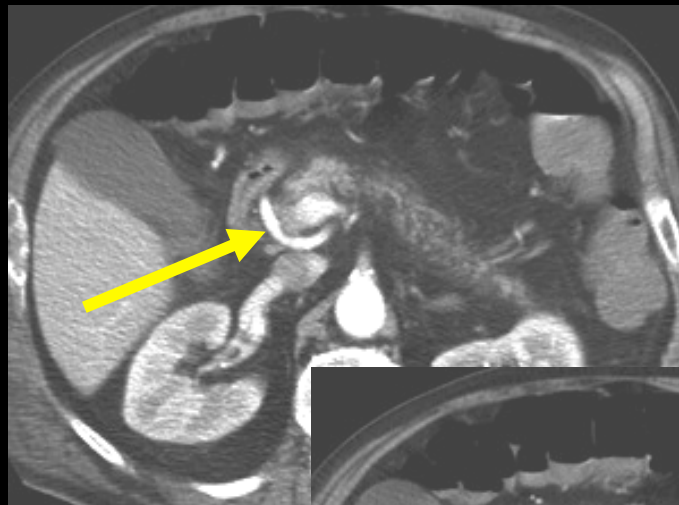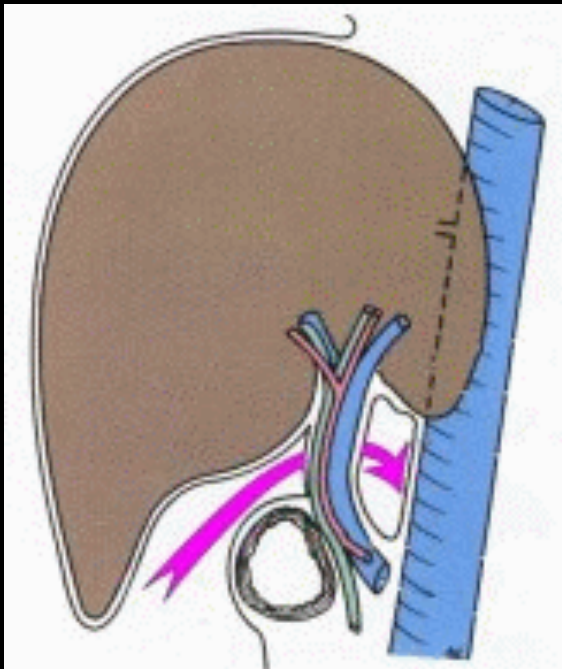


pédicule  
hépatique  
(tronc  
porte ,  
VBP ,  
artère  
hépatique  
propre

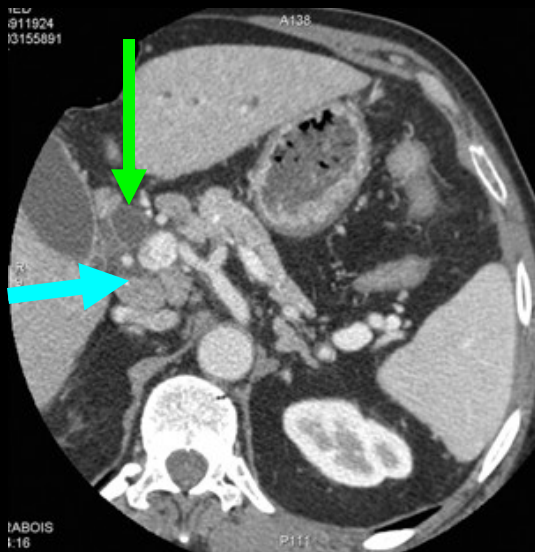
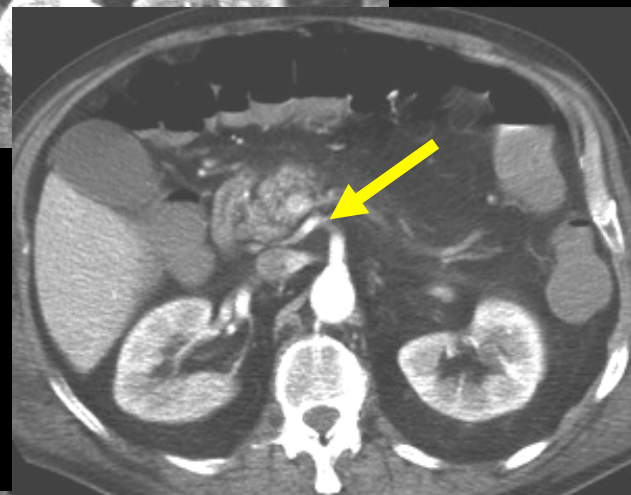


on vérifie ici :

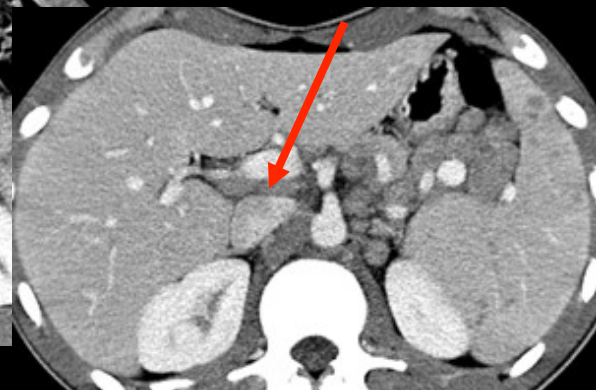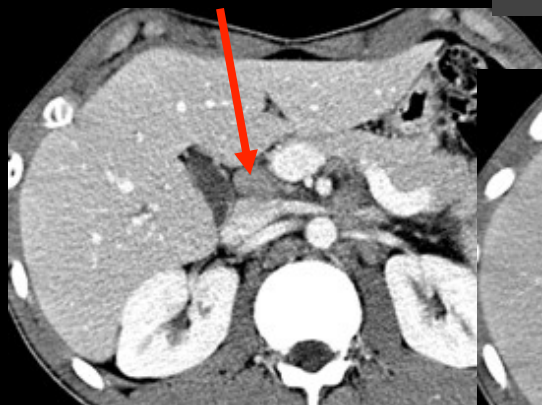- .la voie biliaire principale
- .la présence d'une artère hépatique droite rétro portale (issue de l'AMS)
- .la présence d'adénopathies du pédicule hépatique




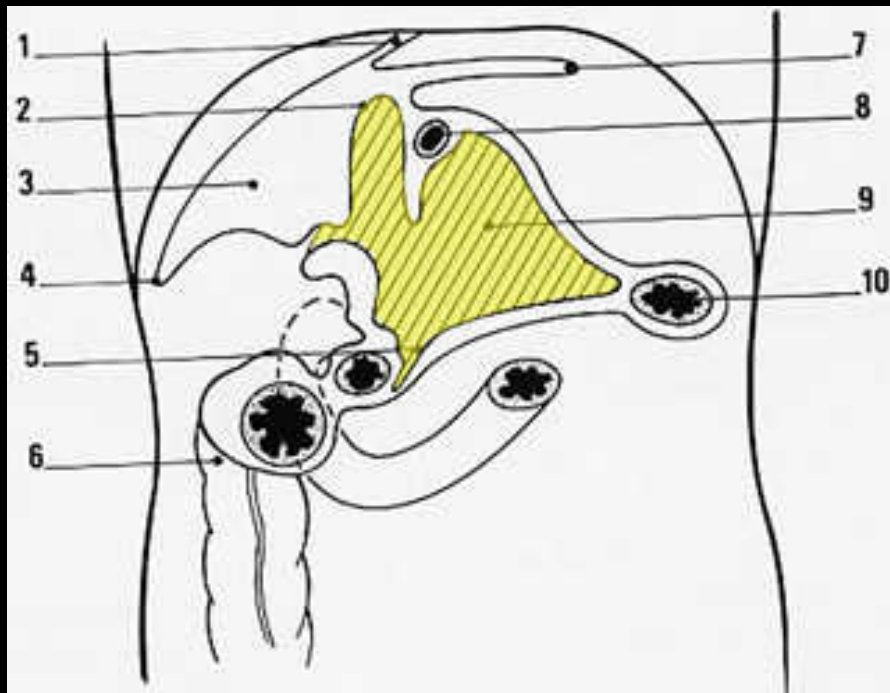
artère hépatique droite



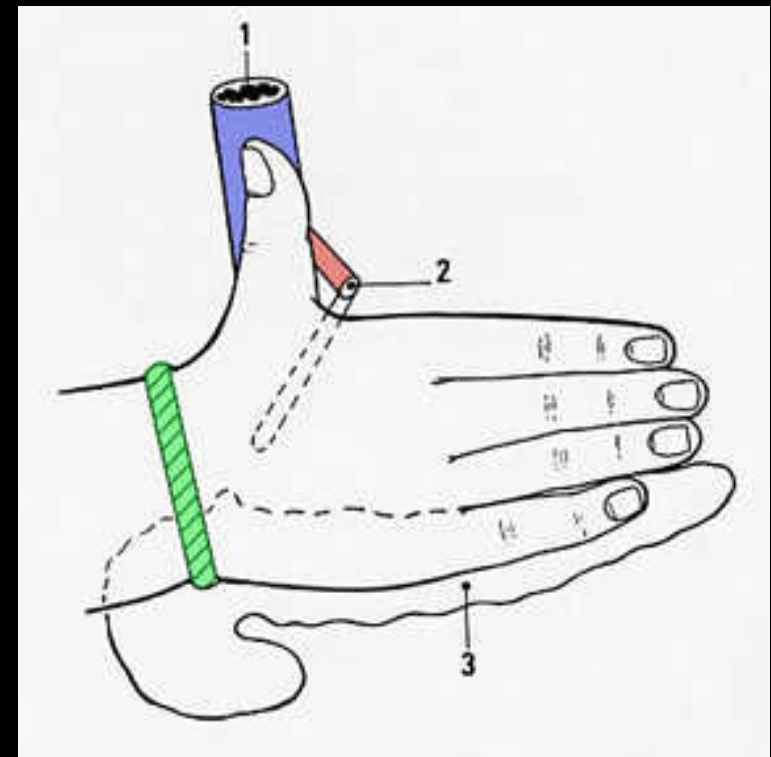
dilatation VBP et  
adénopathies pédiculaires  
adk pancréas céphalique



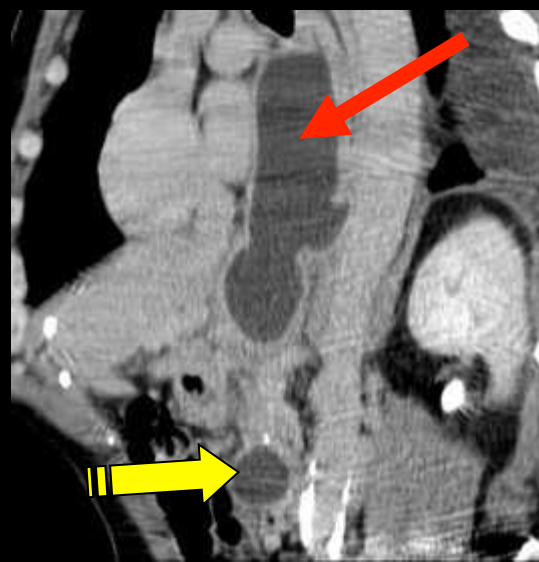
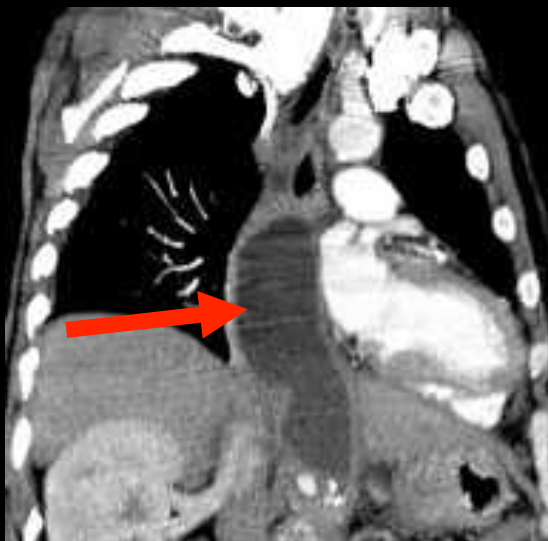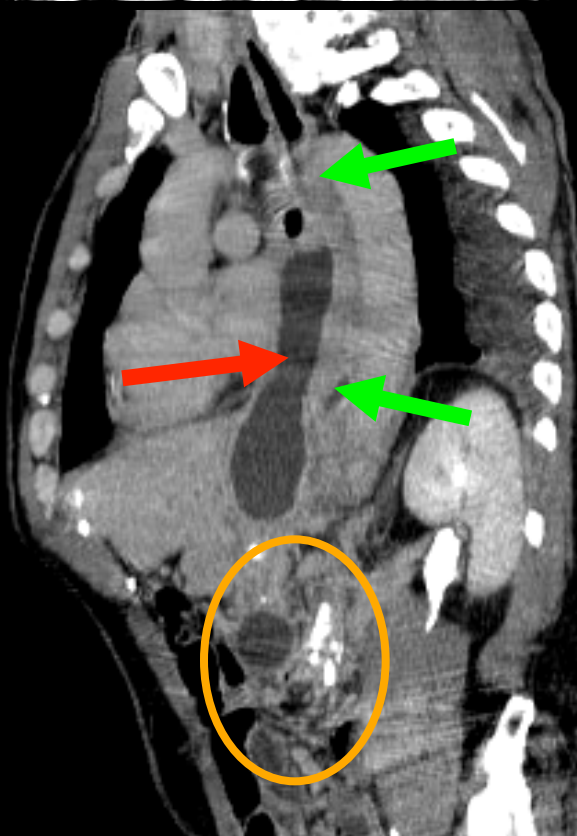
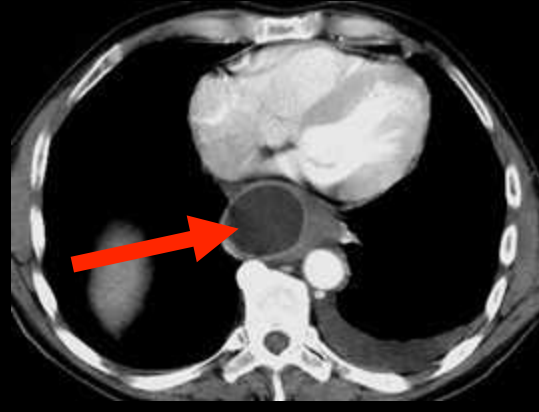
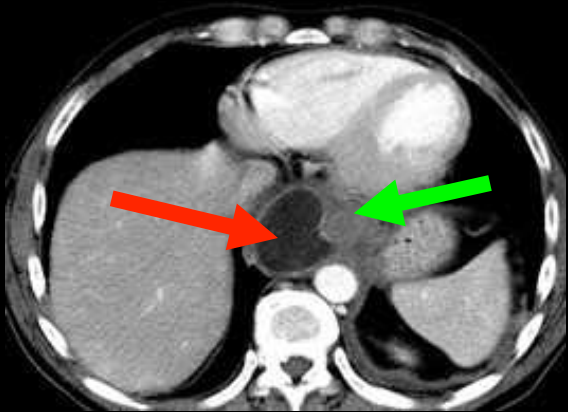
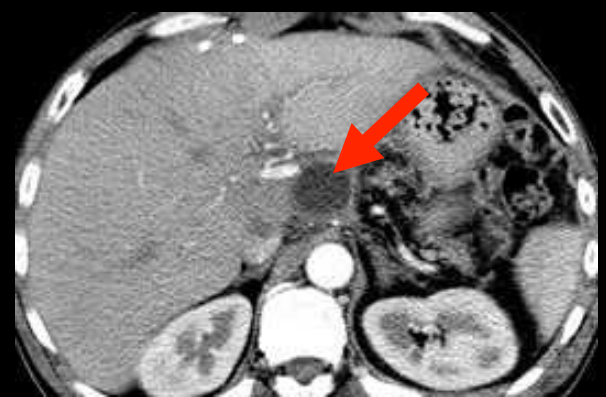
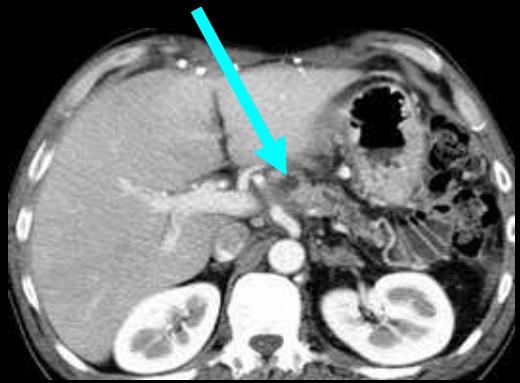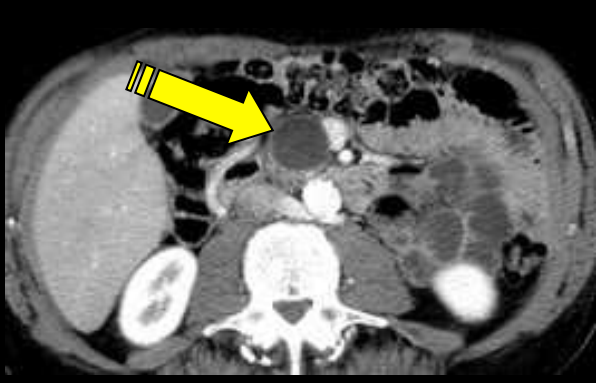adénopathies Hodgkin



le récessus supérieur du vestibule de l'arrière cavité des épiploons explique comment se développent les pseudo-kystes du médiastin !!! ce ne sont pas des "migrations trans diaphragmatiques" mais une dilatation du "vase d'expansion" qu'est le récessus supérieur du vestibule de la cavité omentale ....



La "handy method" de WJ Dodds AJR 1985



pseudo-kyste médiastinal sur  
pancréatite chronique calcifiante