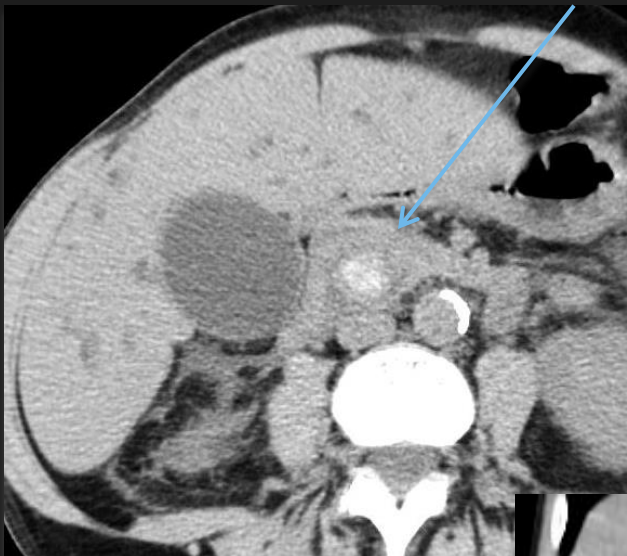


# URGENCES BILIAIRES

## "cas cliniques"

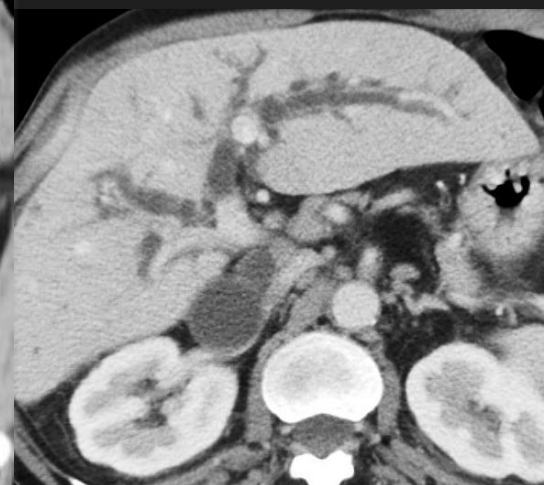
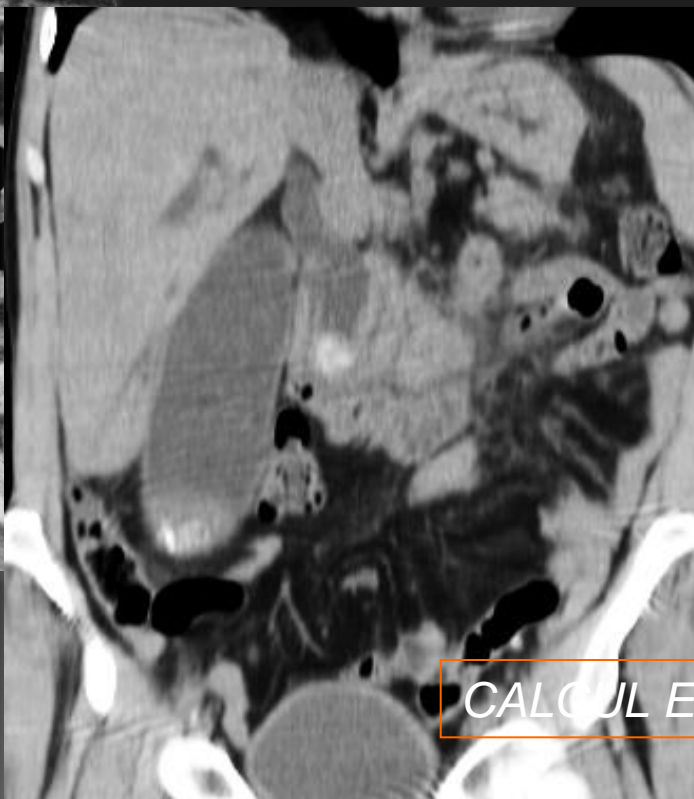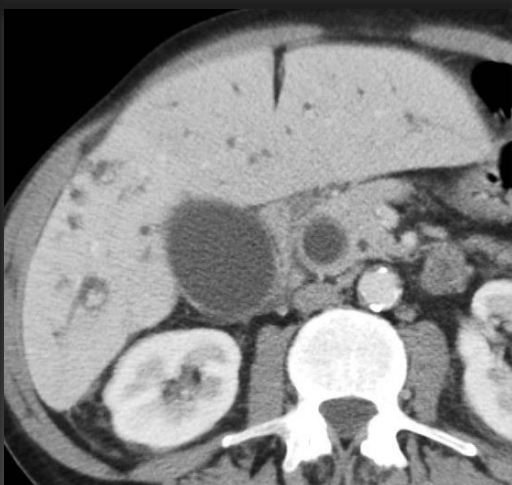▪ Lombard Vincent juin 2013

Scanner sans injection..



Homme 61 ans  
Douleurs abdominales brutales  
Hypocondre droit  
Murphy positif  
Cholestase et hyperbilirubinémie  
Hyperleucocytose, CRP négative  
Lipasémie normale

1



Scanner après injection..

CALCUL ENCLAVÉ DANS LA VBP

## Calculs cholestéroliques 80- 85 %

- bile sursaturée en cholestérol (50%) cristallise en calculs
- quantité variable de sel de calcium
- radio transparents
- facteurs de risque: âge, femme, obésité, alimentation riche en lipides  
nutrition parentérale, oestrogènes,  
TTT hypolipémiants

## Calculs pigmentaires 15 - 20 %

### Noir:

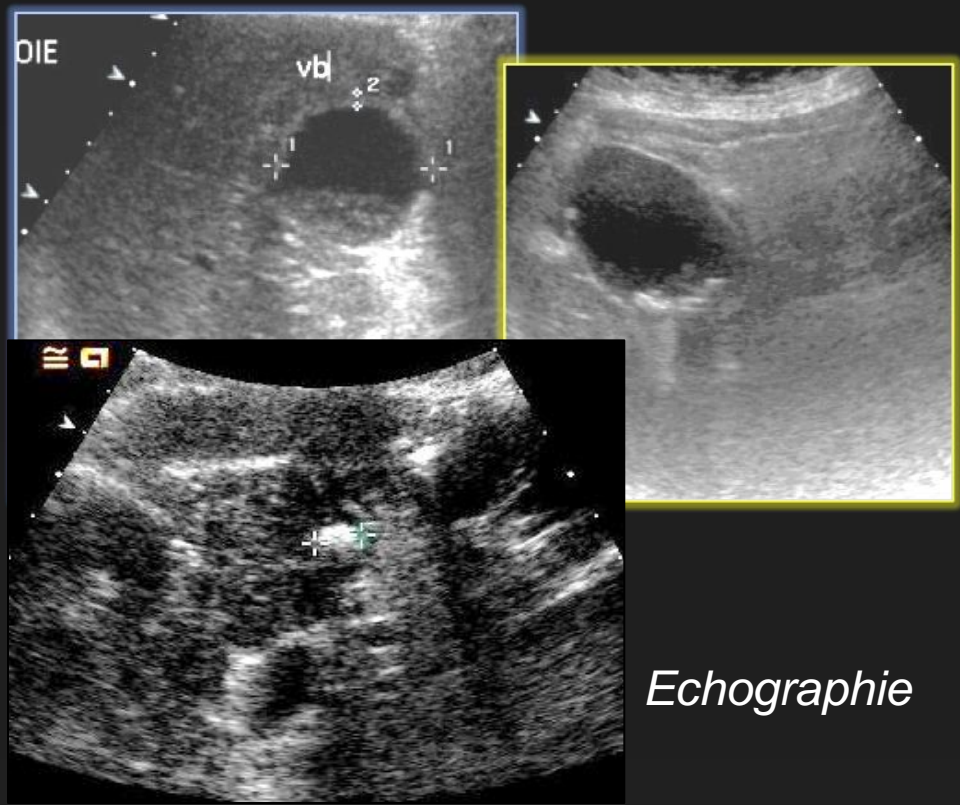
comprennent un polymère de la bilirubine, du phosphate et du carbonate de calcium,  
radio opaques , très denses au scanner  
vésicule biliaire, canaux biliaires  
hémolyse et cirrhose

### Brun:

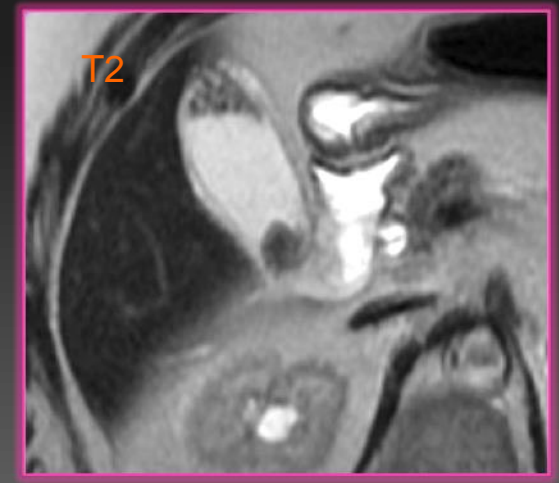
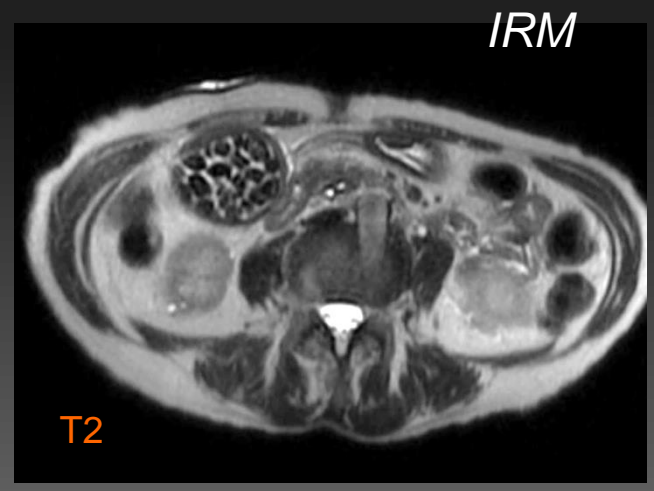
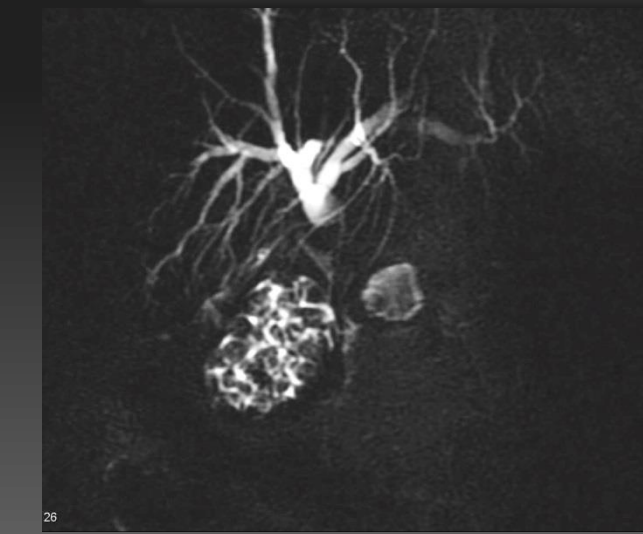
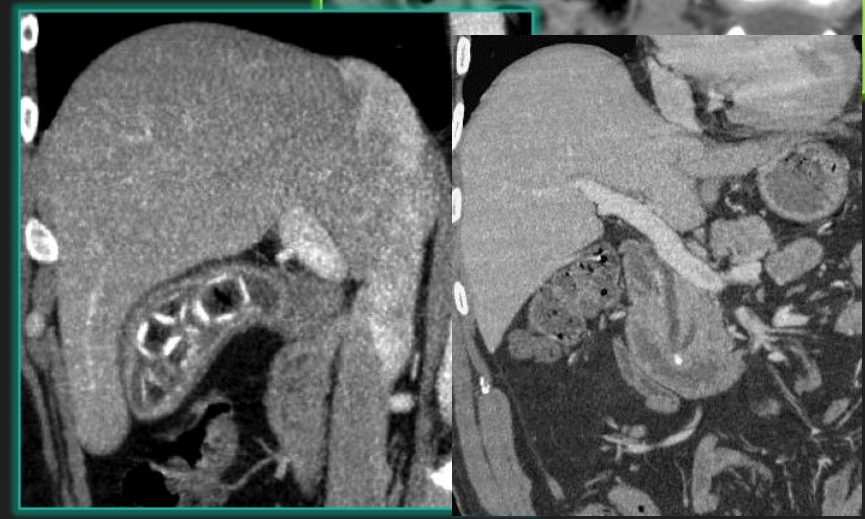
constitués en grande partie de bilirubinate de calcium et de sels calciques d'acides  
gras  
nature friable  
faible densité  
développés dans des voies biliaires extra et/ou intrahépatiques dilatées +++  
infection, inflammation

## Calculs mixtes

radio opacité fonction de teneur en Calcium

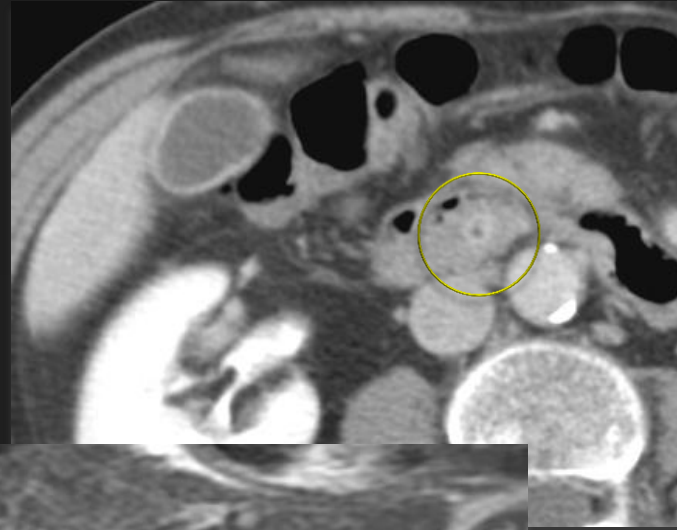
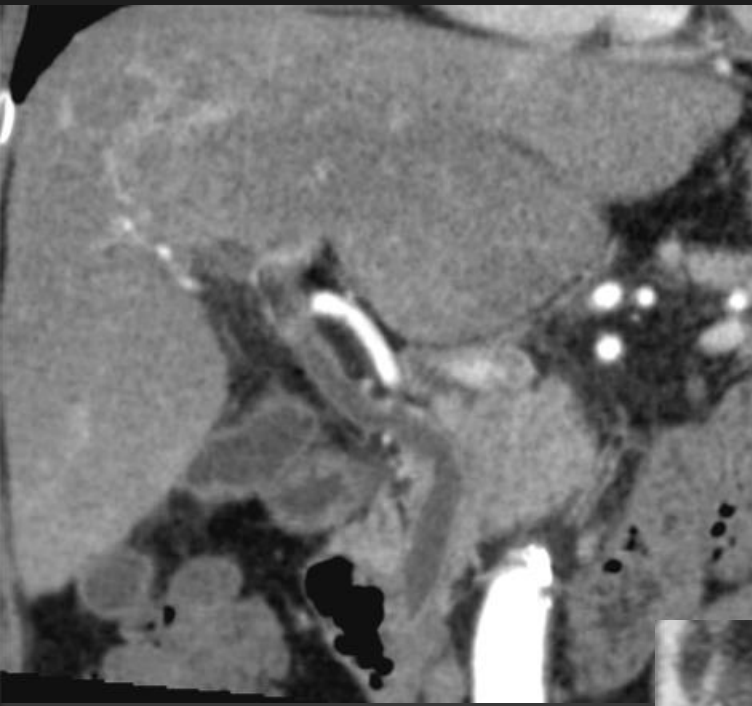


Scanner

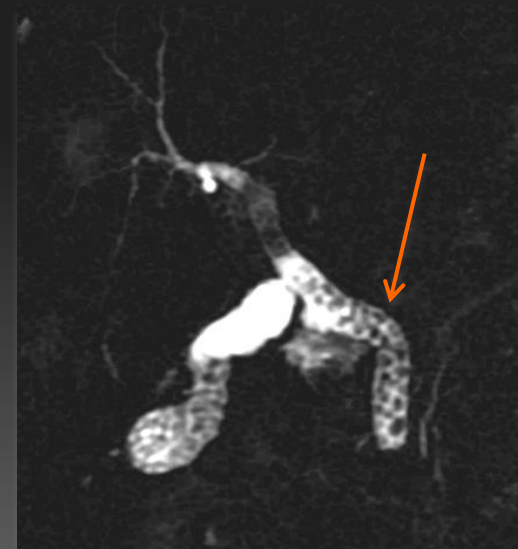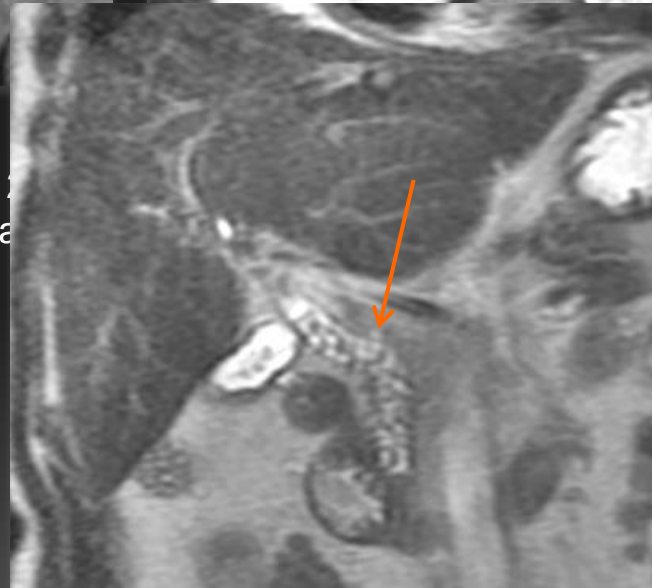




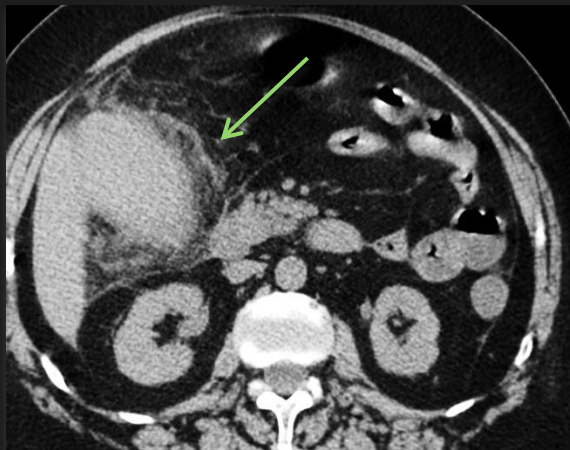
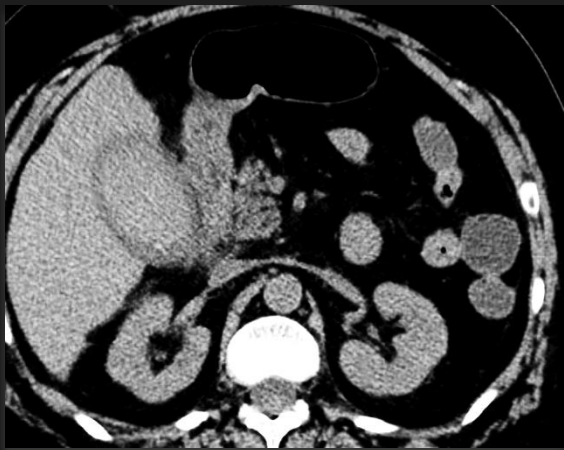*Oddite !!*



Patient de 70 ans  
Douleur de l'hypochondre droit depuis 2 jours  
Fébricule et discret syndrome inflammatoire  
Lipasémie normale

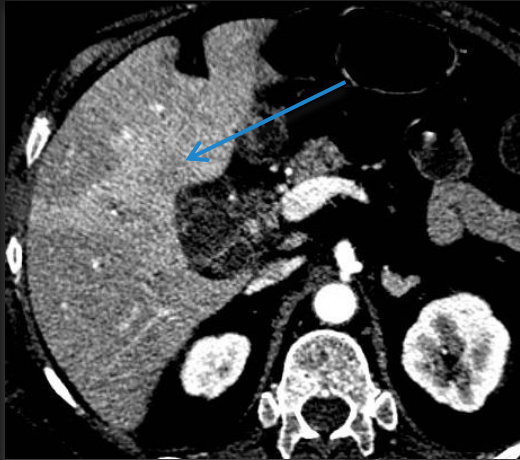






Homme de 68 ans  
Douleur HD depuis 1 semaine..  
Hyperthermie, CRP élevée  
Lipasémie normale

4

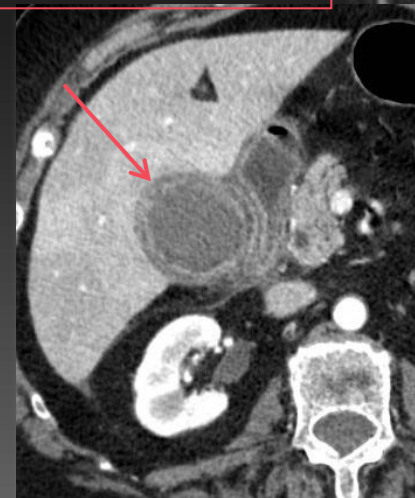
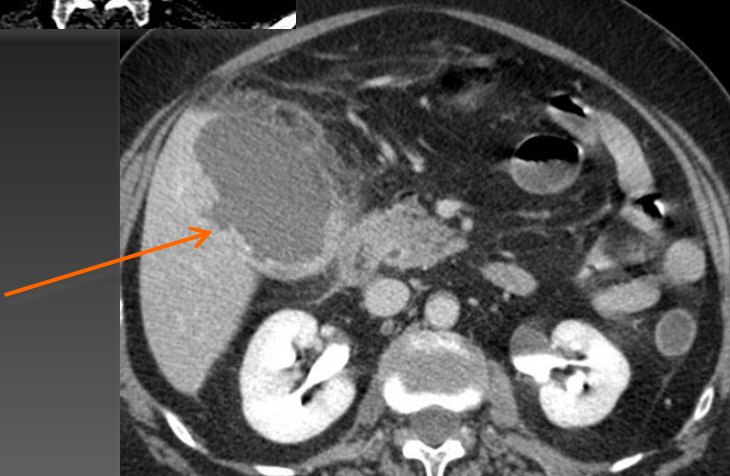
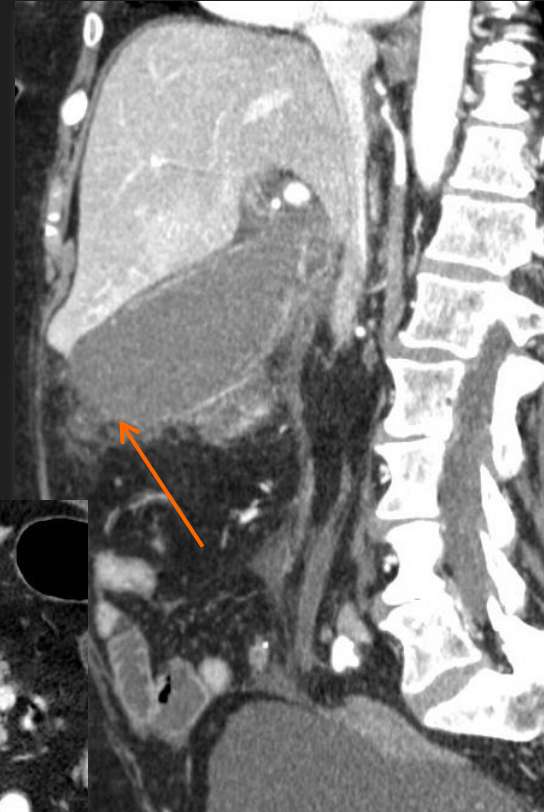


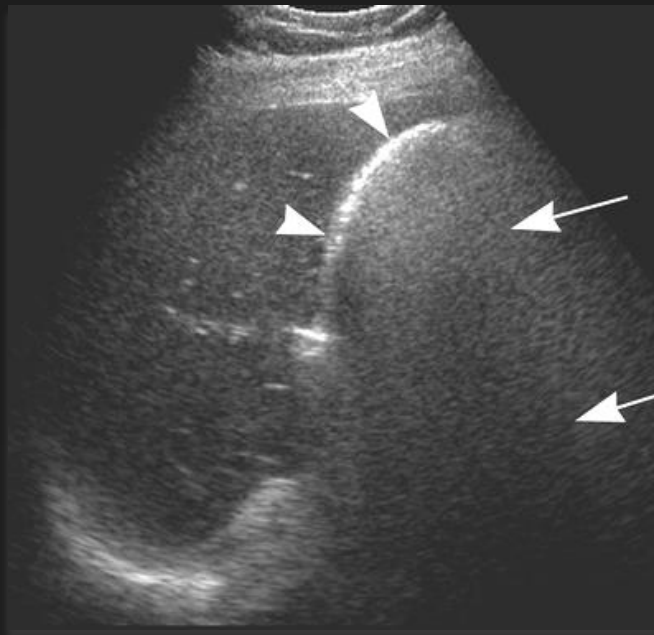
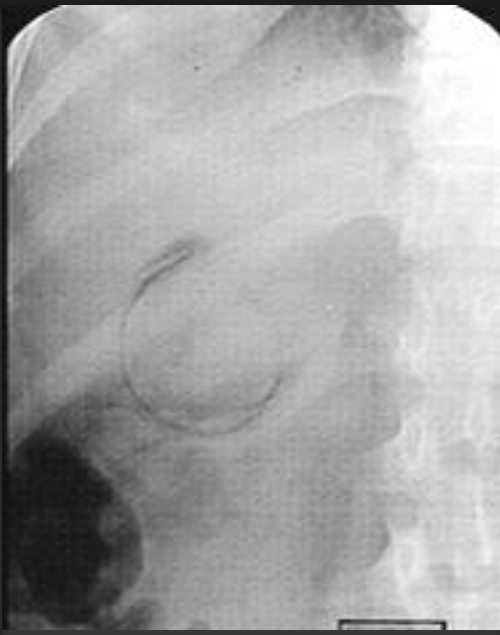Troubles perfusionnels

**CHOLECYSTITE GANGRENEUSE !**

Défaut de rehaussement pariétal

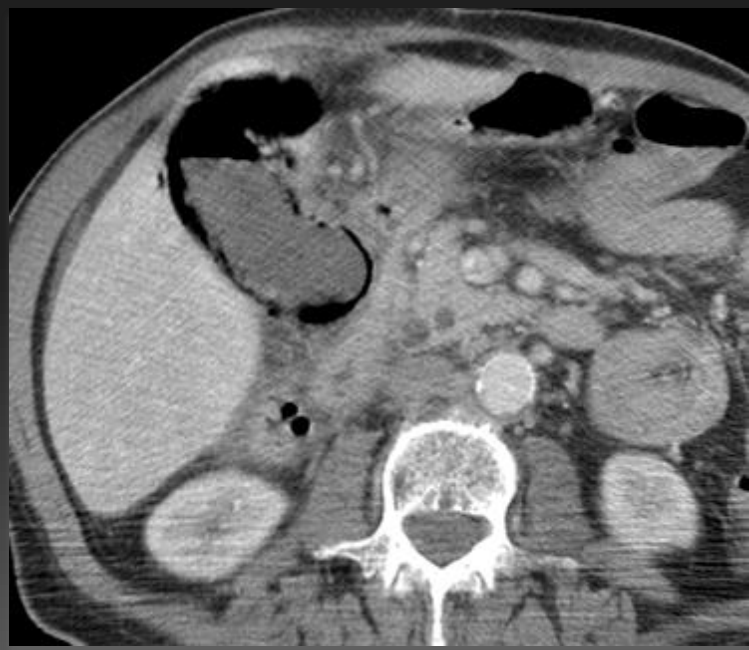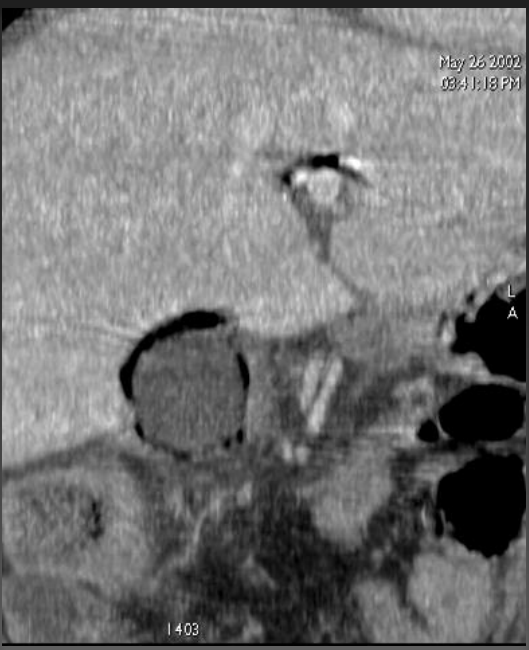Epaississement feuilleté  
de la paroi



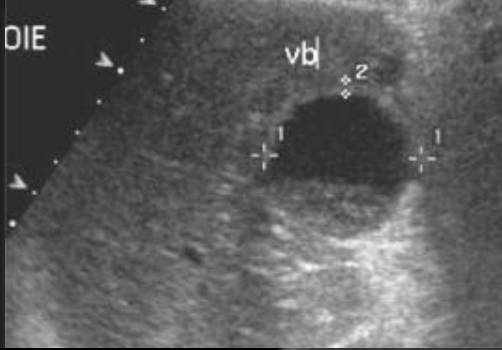


Femme de 54 ans  
Diabétique  
Douleur HD depuis 4 jours  
Hyperthermie  
Absence d'ictère  
Lipasémie normale

5

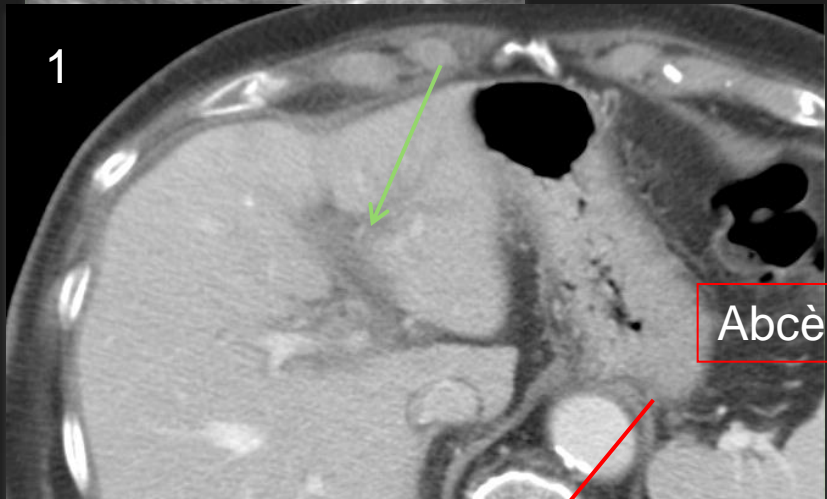


**CHOLECYSTITIS  
EMPHYSÉMATEUSE**



**CHOLECYSTITIS AIGUE  
COMPLIQUÉE..**

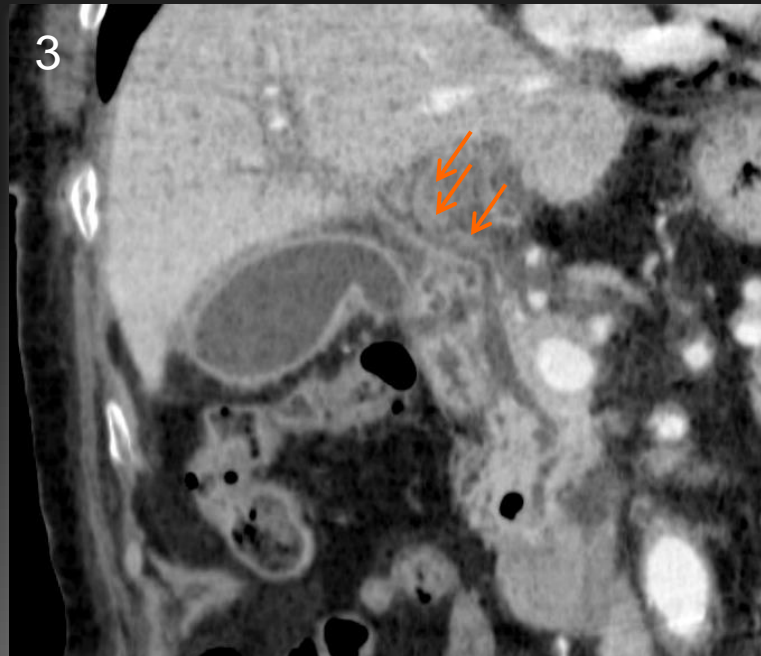
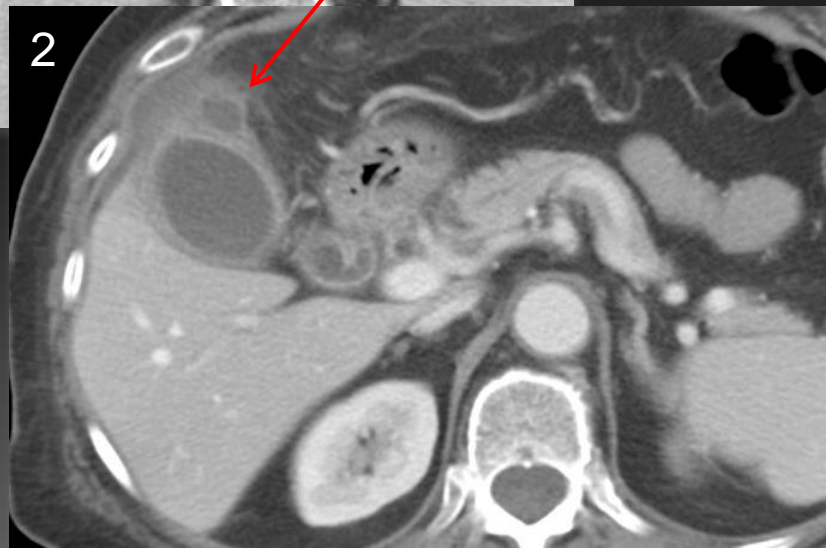
Femme de 69 ans  
Douleur de l'HD  
Cholestase et hyperbilirubinémie  
Modérée.  
Hyperthermie et CRP élevée.  
Lipasémie normale

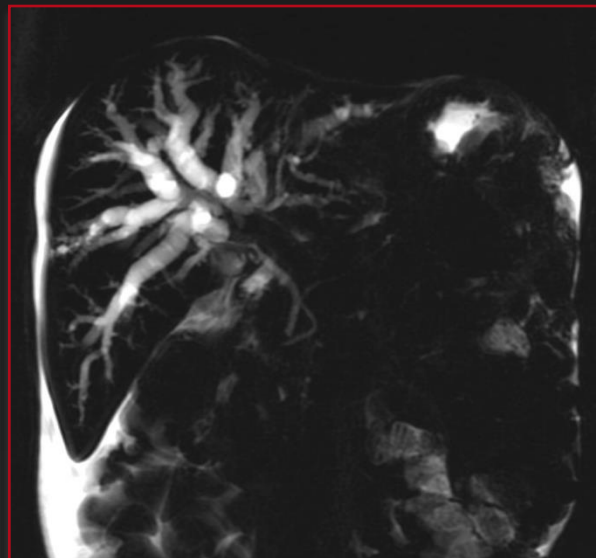
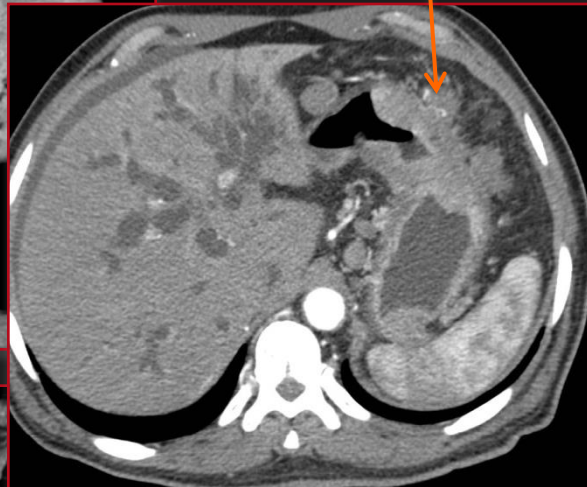
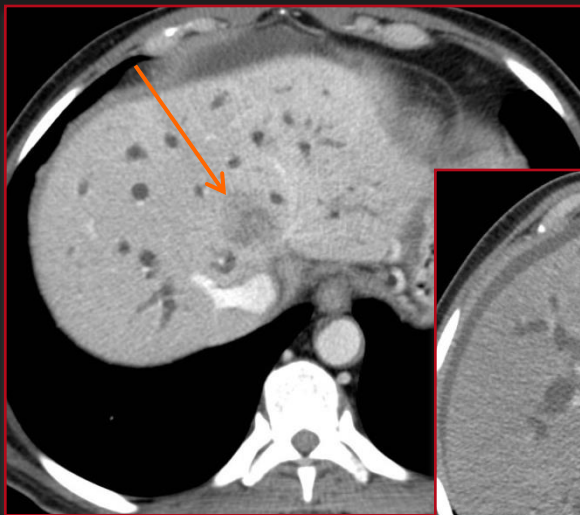
**Pyléphlébite**

**Abcès peri-vésiculaire**

**Inflammation de la paroi des  
voies biliaires = angiocholite**

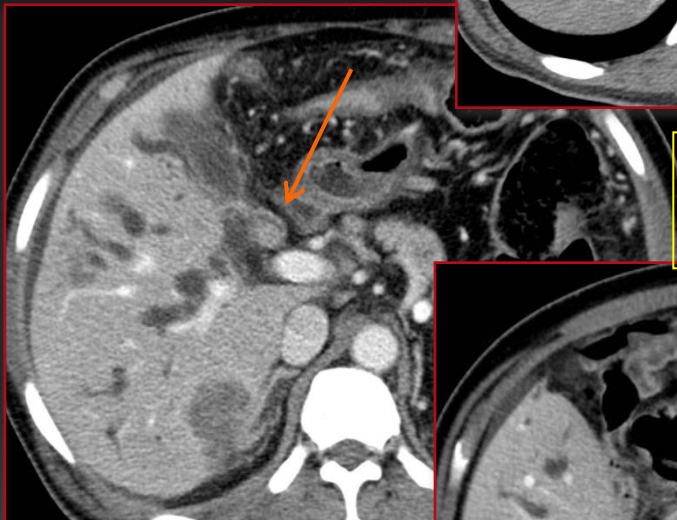
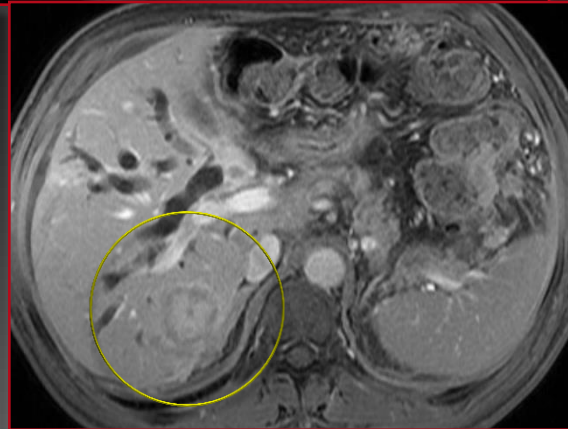
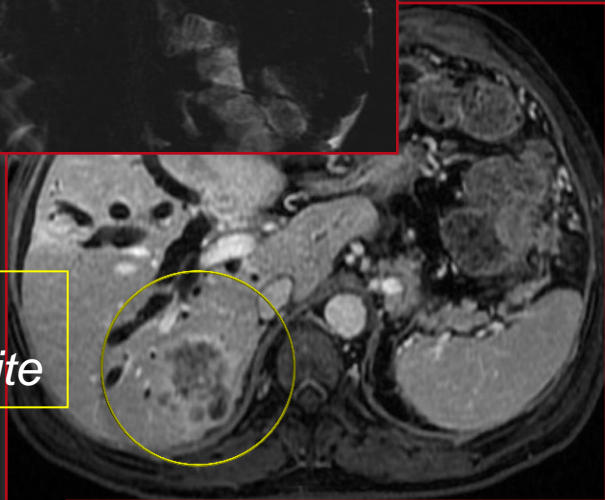




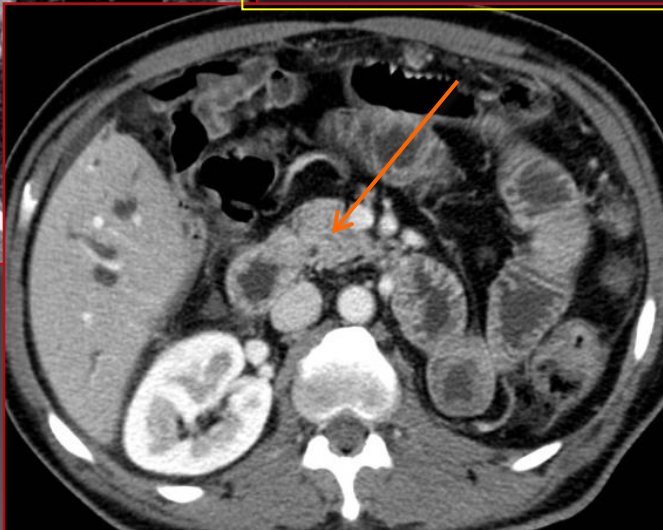
ins

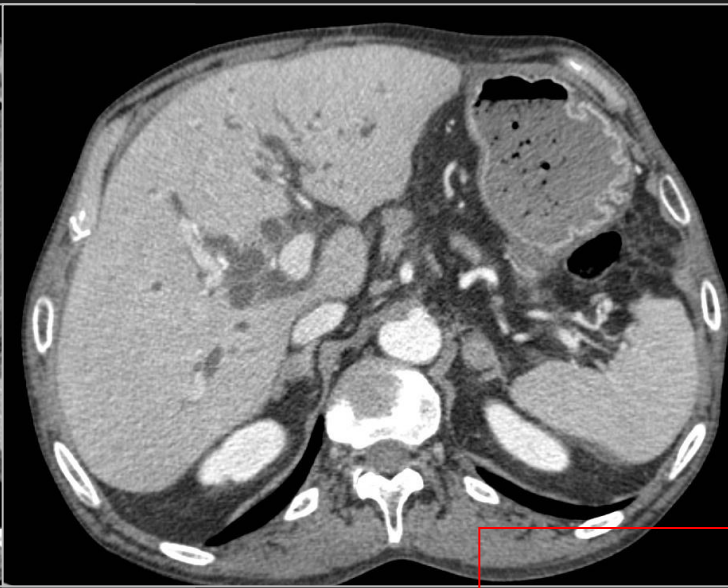
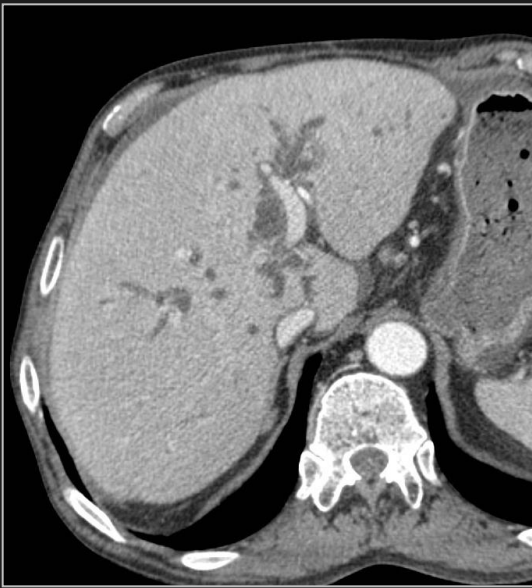

*TUMEUR DE KLATSKIN  
révélée par une angiocholite*



Masse tissulaire  
de la VBP



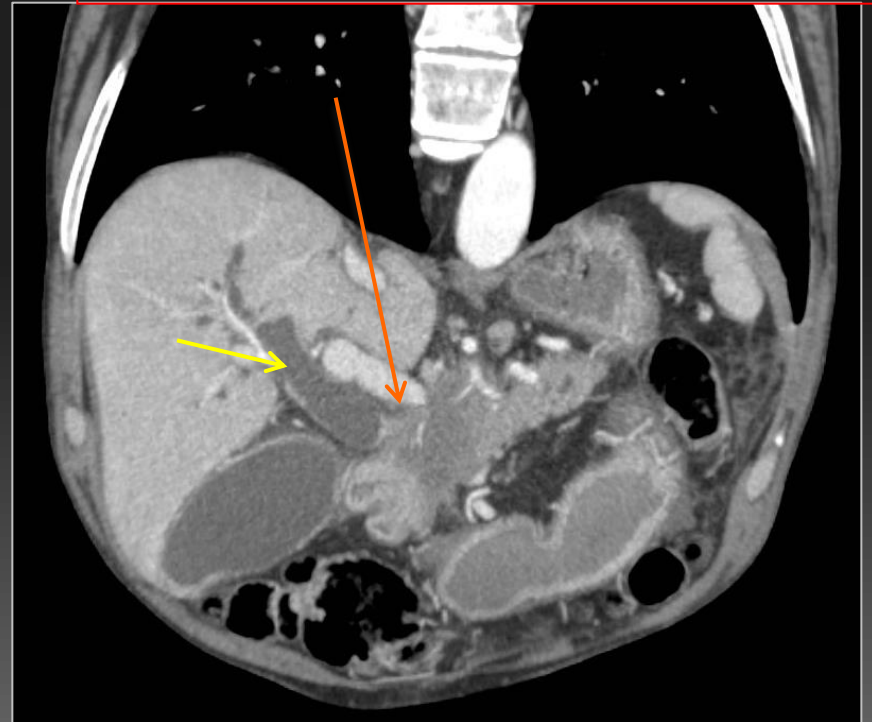
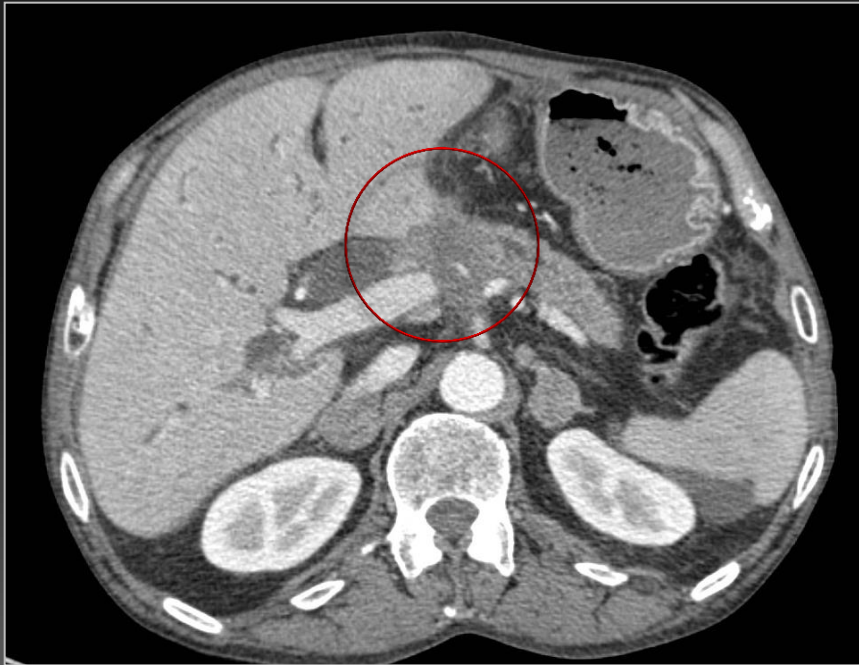

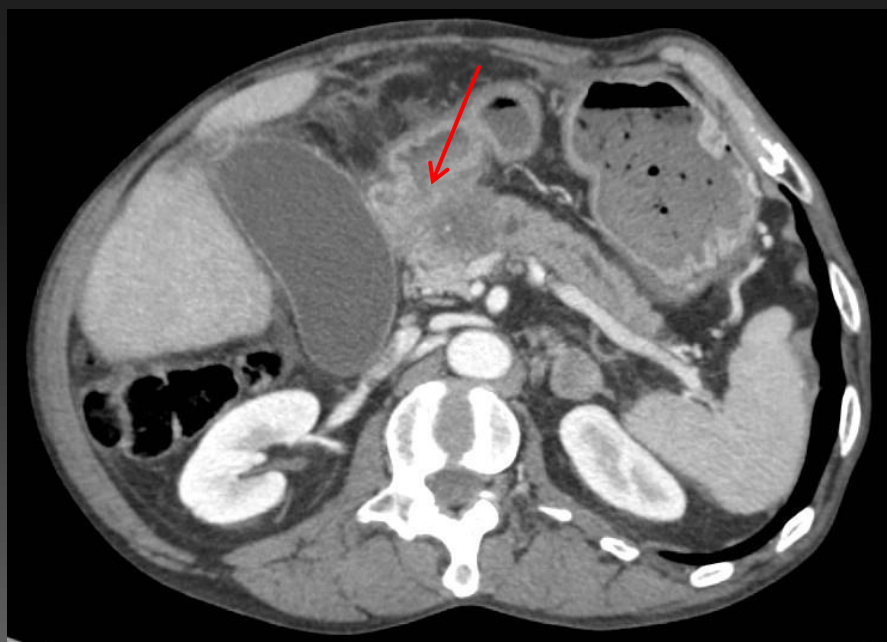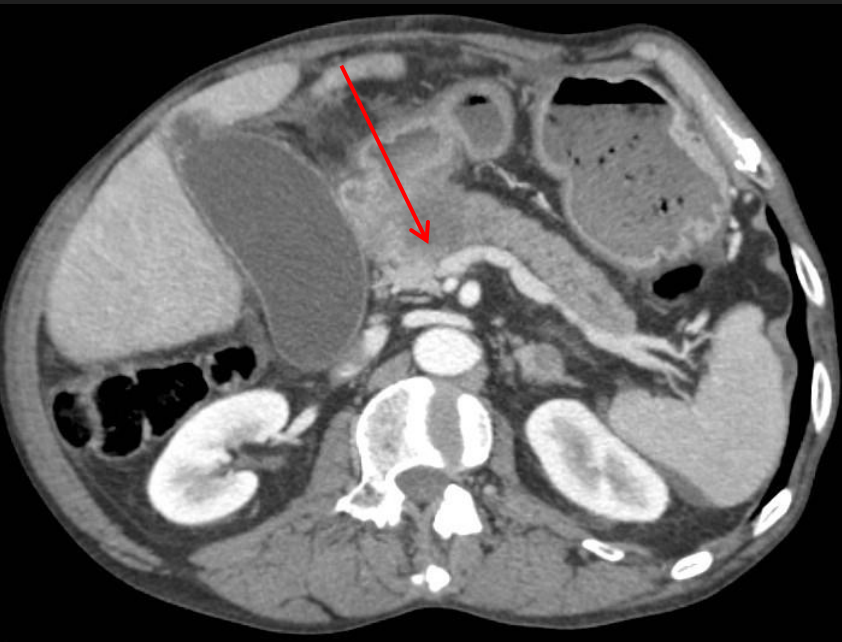
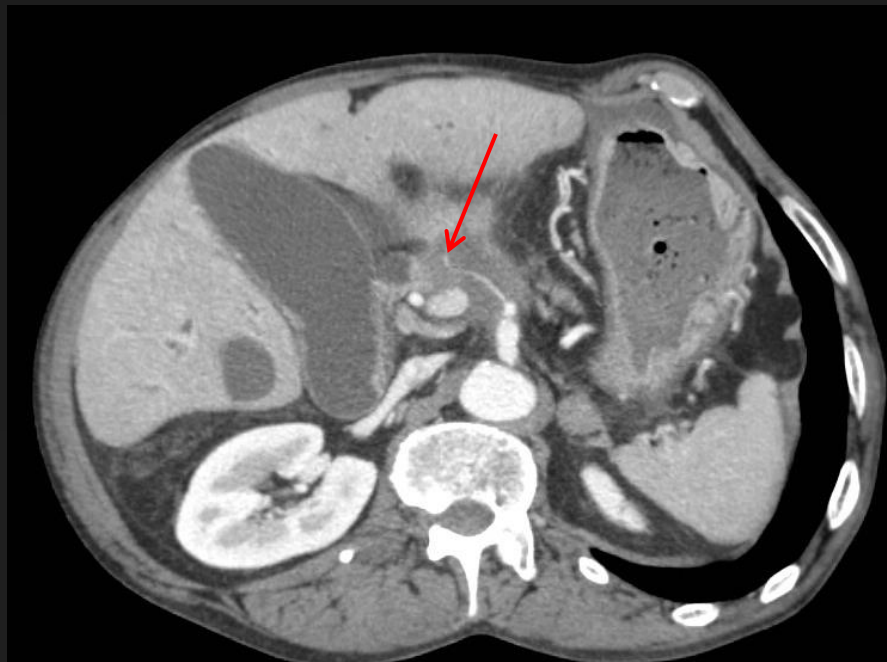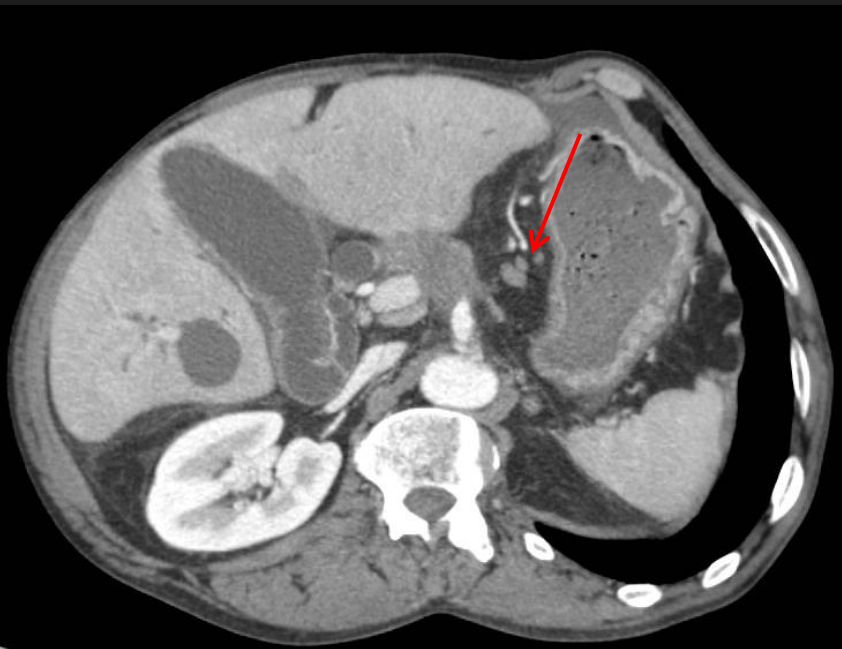Homme de 48 ans  
AEG  
Ictère  
Hyperthermie  
Lipasémie augmentée

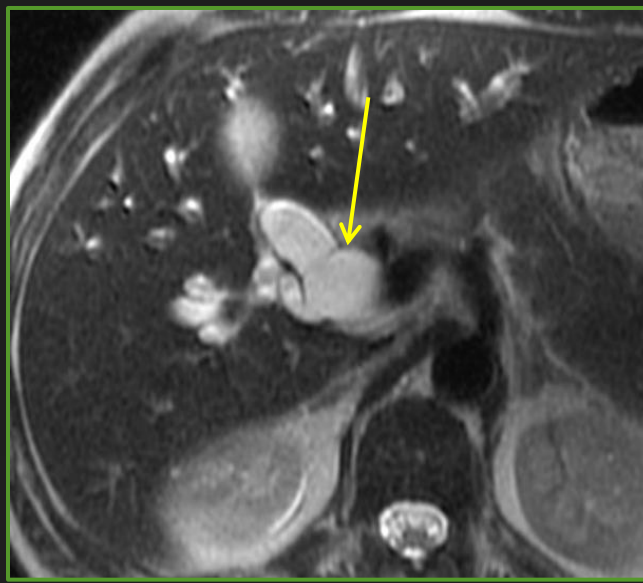
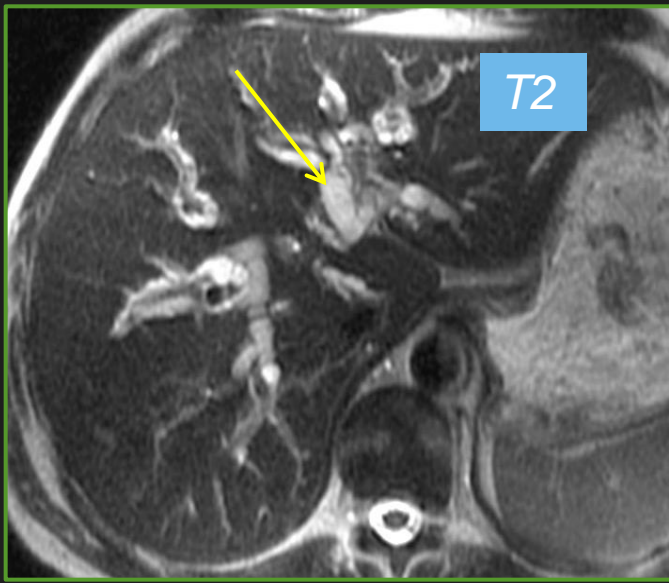
8



*Adénocarcinome  
du pancréas révélé par une angiocholite*

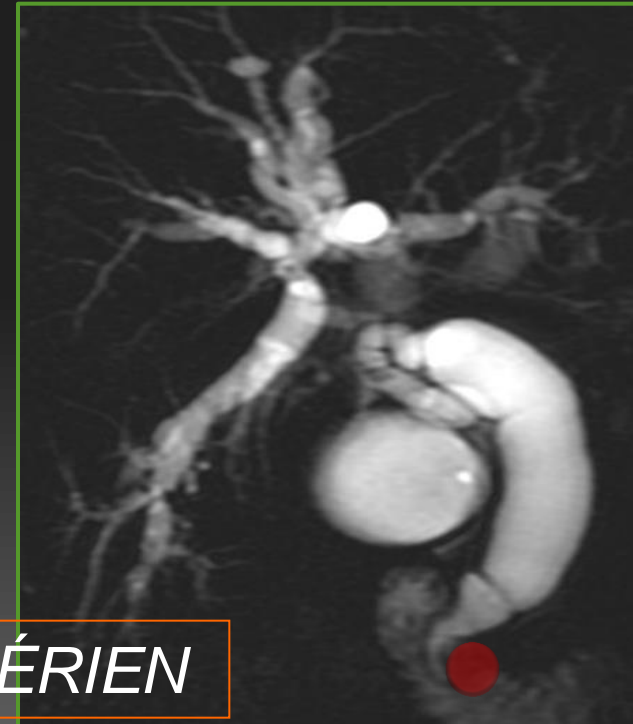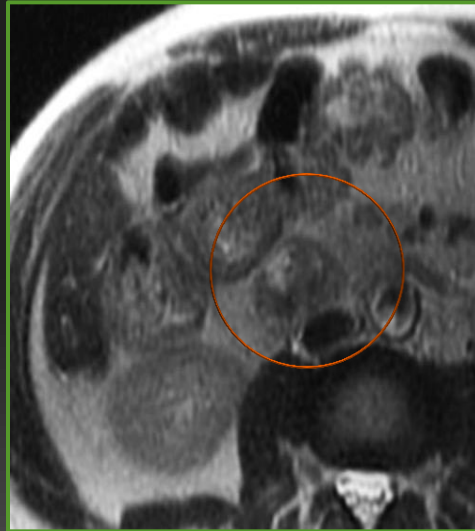
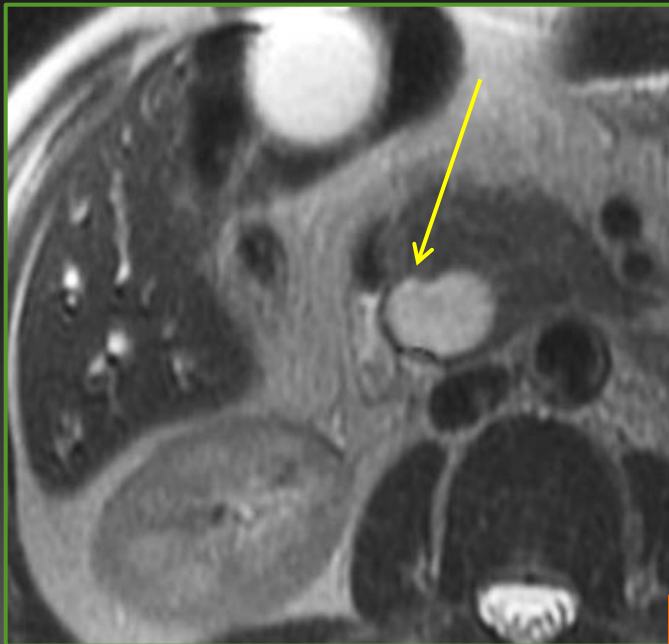





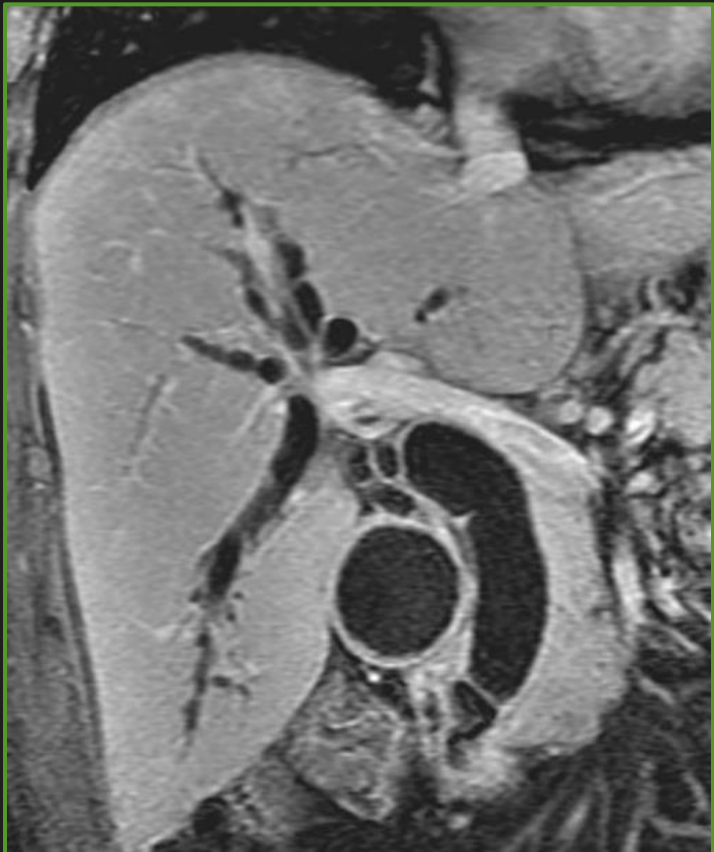

Femme de 56 ans  
Ictère progressif  
Echo confirme la  
dilatation des VB  
Scanner (sans injection) non  
Contributif..

9



**AMPULLOME VATÉRIEN**



Adénocarcinome (85%) siégeant sur la papille  
Origine duodénale, pancréatique ou biliaire..

Rares (incidence~3 / 100 000)

Facteurs de risque :

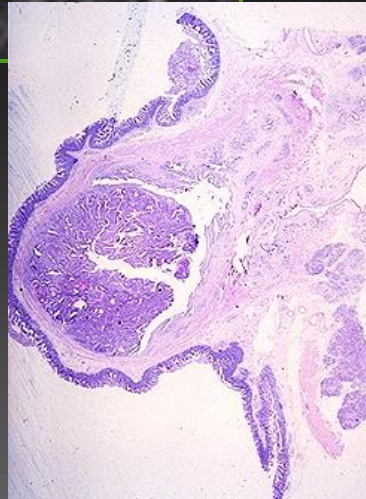
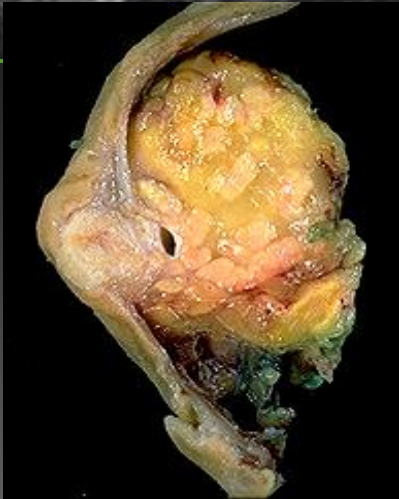- polypose adénomateuse familiale
- NF1
- Tabac?

Clinique :

- douleurs de l'HCD
- ictère cholestatique
- saignement digestif
- pancréatite aiguë

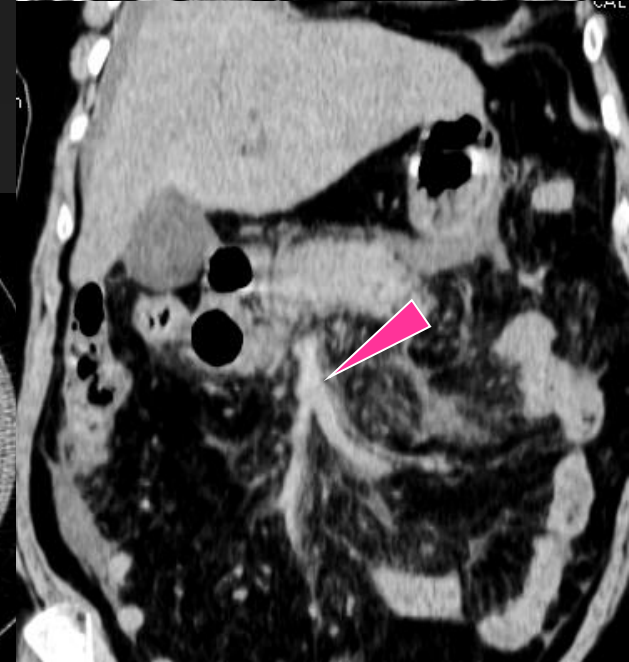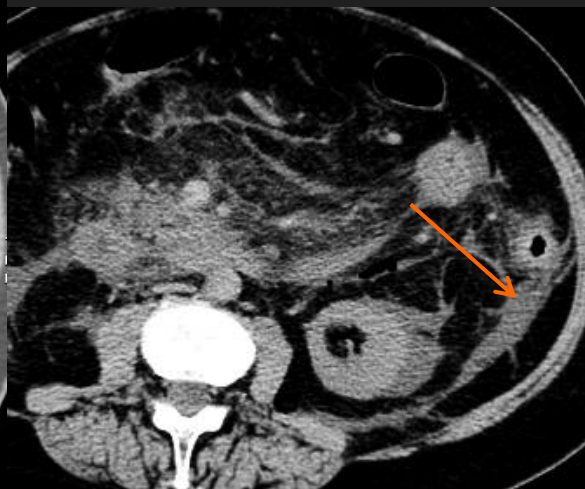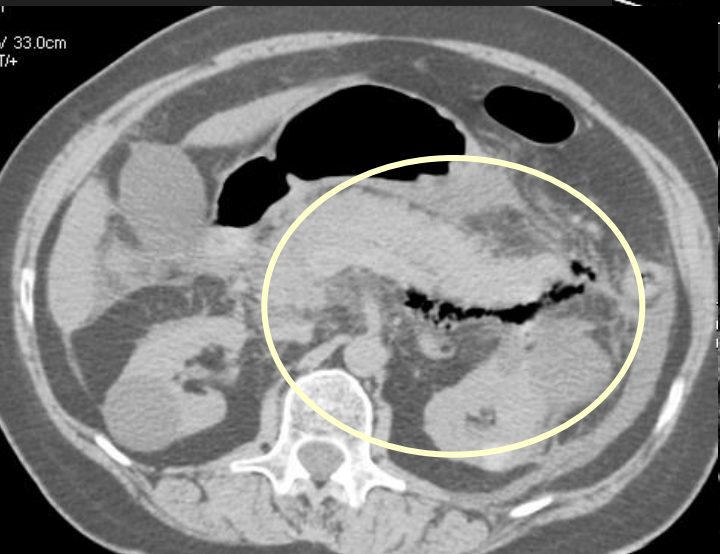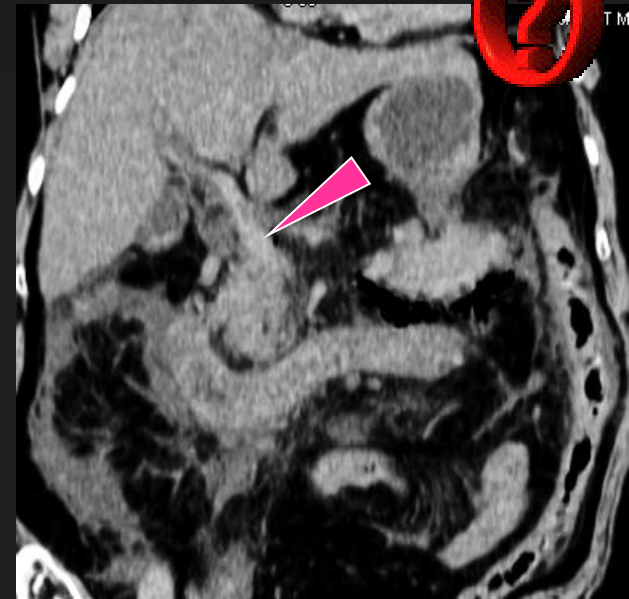
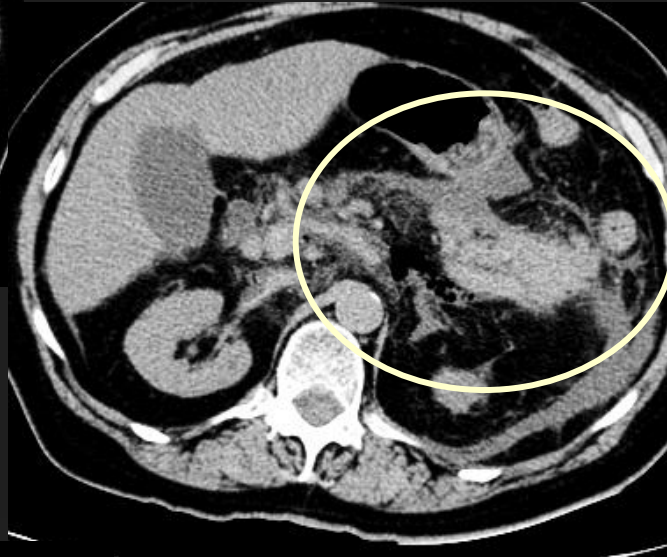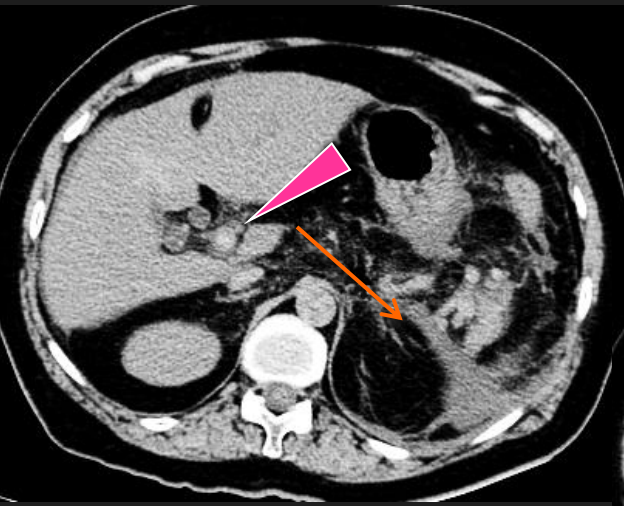
Macroscopie :

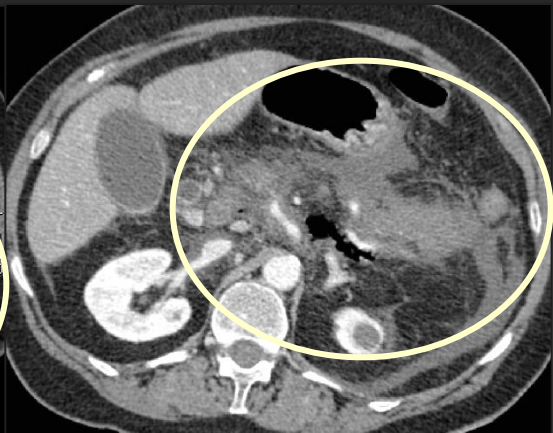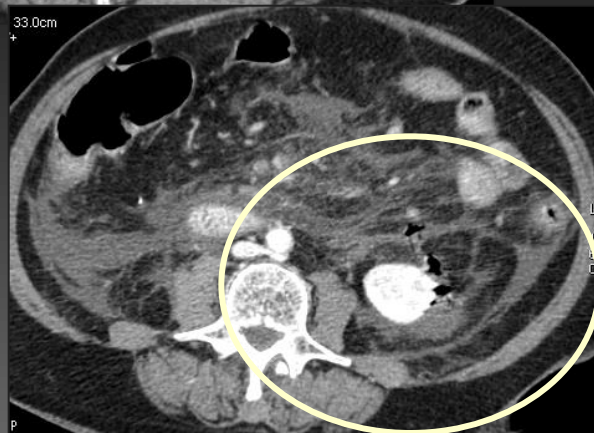
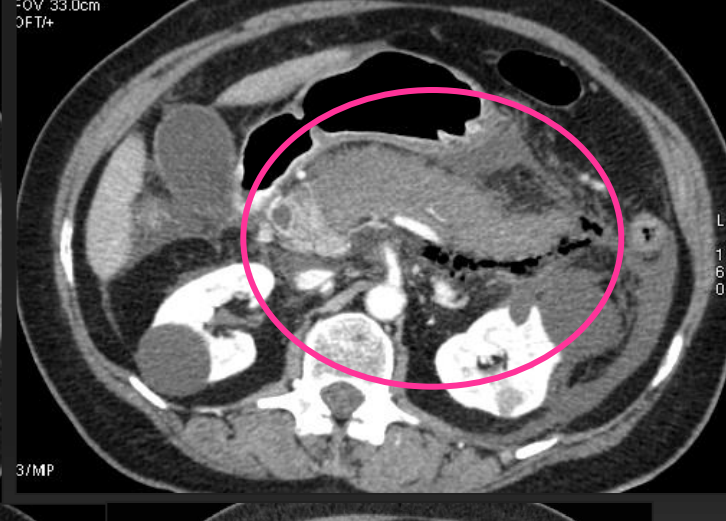
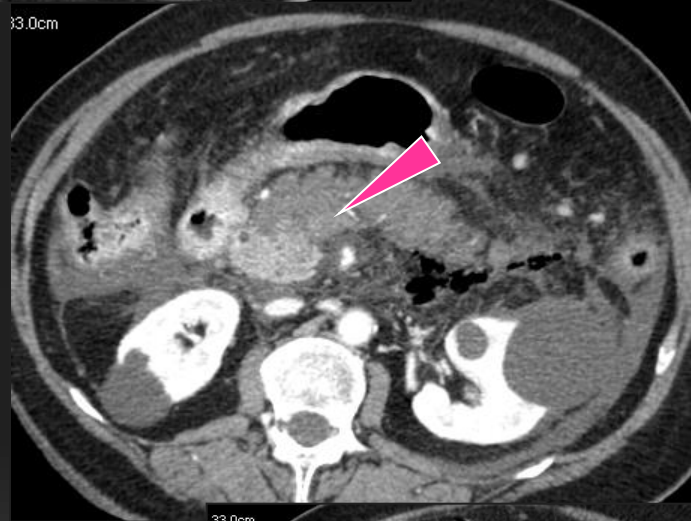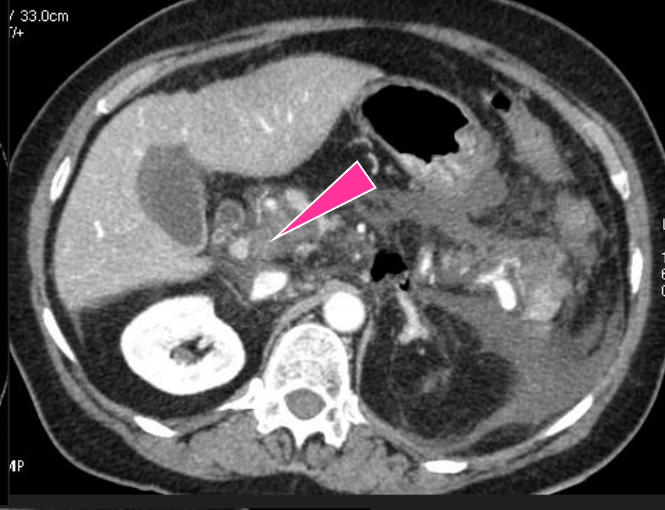
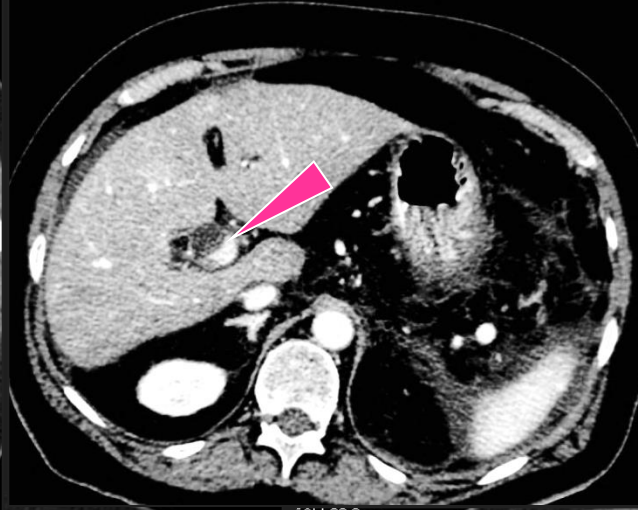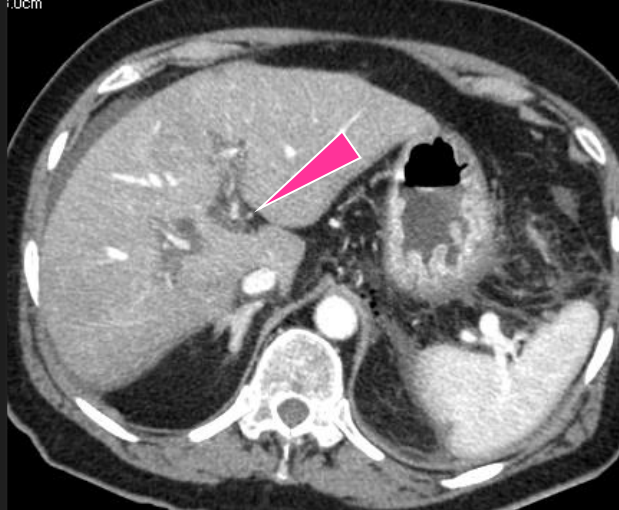- lésion végétante/ulcérée/mixte
- développement duodénal  
et/ou endo ampullaire

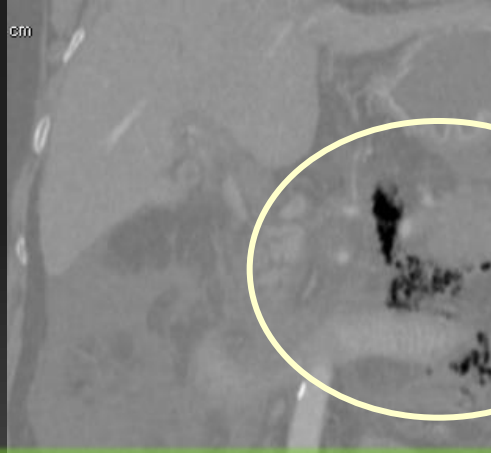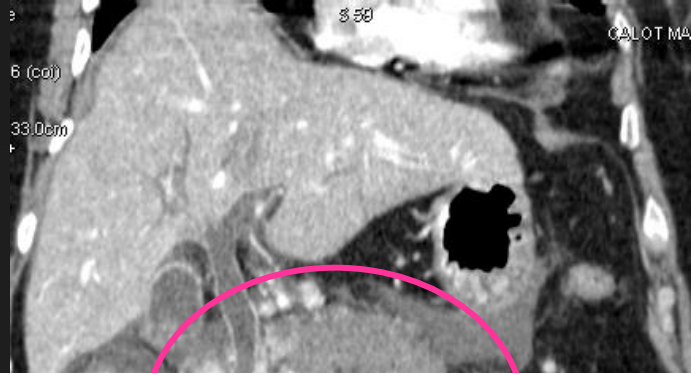

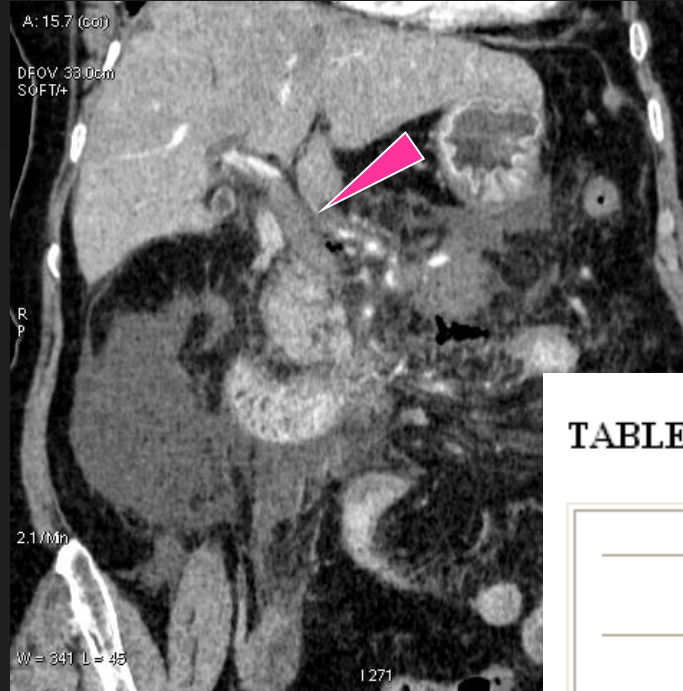
Douleurs épigastriques depuis 24 h et sepsis  
Lipasémie augmentée

10





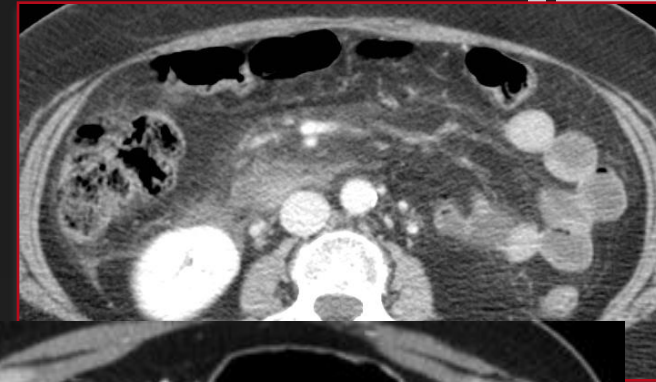
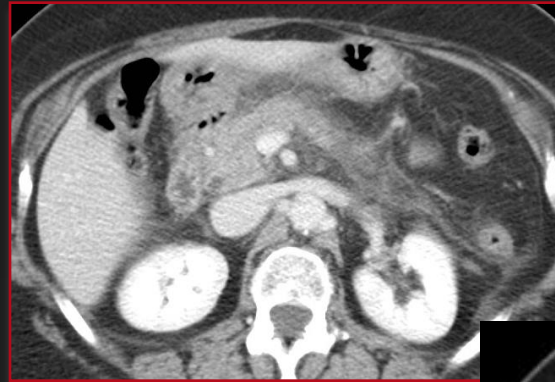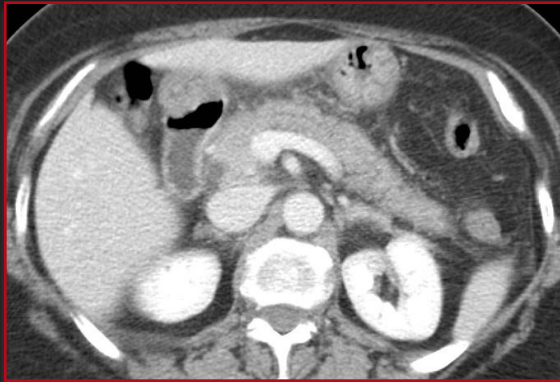


Pancréatite emphysémateuse  
 Thrombose porte  
 Score de gravité 10/10

**TABLE 2 Modified CT Severity Index**

Prognostic Indicator
Pancreatic inflammation
Normal pancreas
Intrinsic pancreatic abnormalities with or without inflammatory changes in peripancreatic fat
Pancreatic or peripancreatic fluid collection or peripancreatic fat necrosis
Pancreatic necrosis
None
≤ 30%
> 30%
Extrapancreatic complications (one or more of pleural effusion, ascites, vascular complications, parenchymal complications, or gastrointestinal tract involvement)

# Pancréatite oedémateuse ??

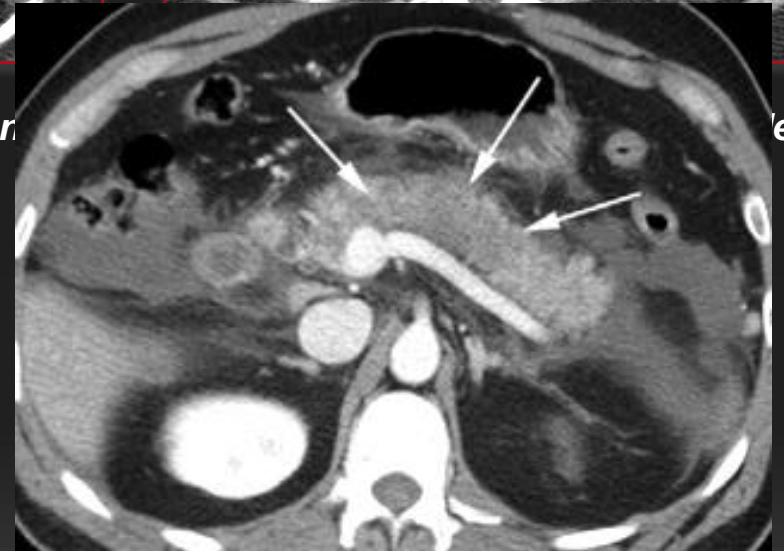


*Pancréatite oedémateuse = absence de nécrose du parenchyme*

Mais... 2 situations délicates..

① Discrète hétérogénéité de rehaussement

② Défaut de rehaussement < à 30%

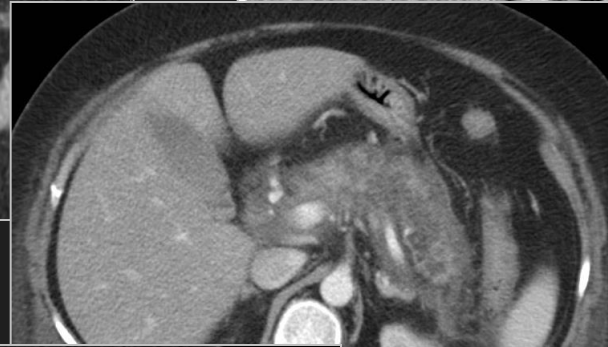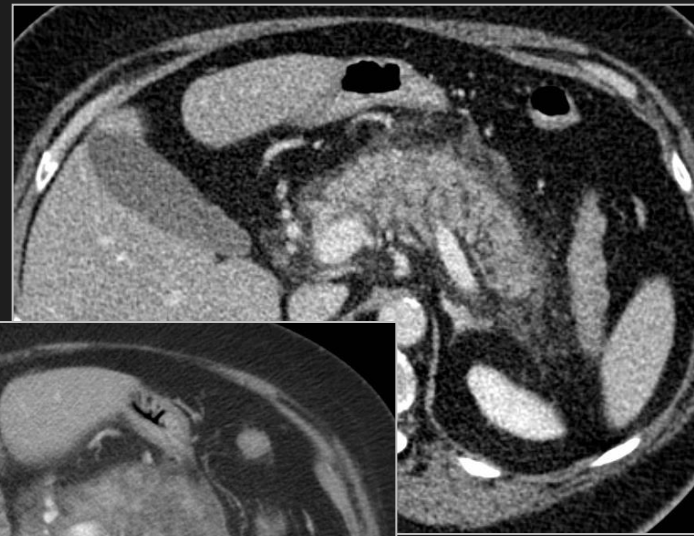
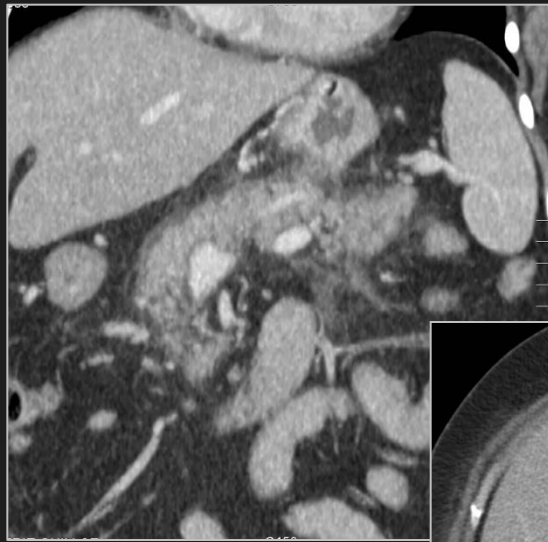


Dans la majorité des cas, ce simple défaut de rehaussement n'est pas une véritable nécrose, on assiste à une récupération ad integrum du parenchyme pancréatique.

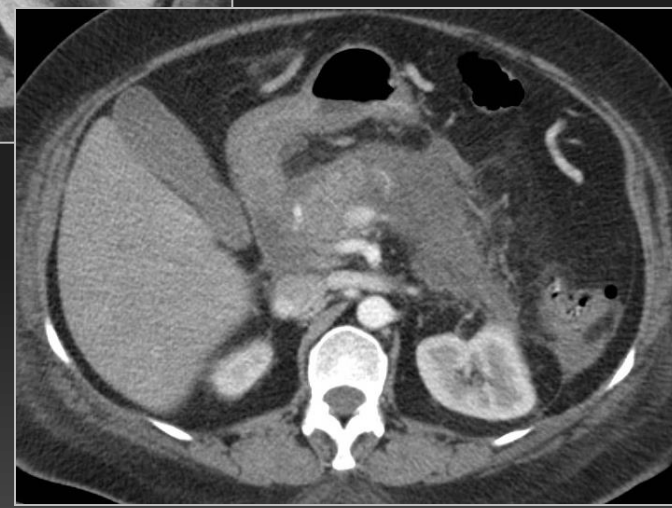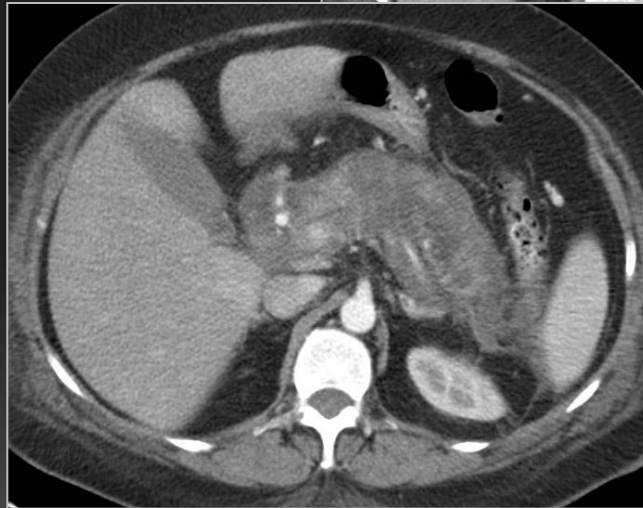
L'évaluation définitive doit donc être réalisée **à 1 semaine +++..**

Si persistance de ce défaut de rehaussement, on parle alors de **nécrose!**

18/02

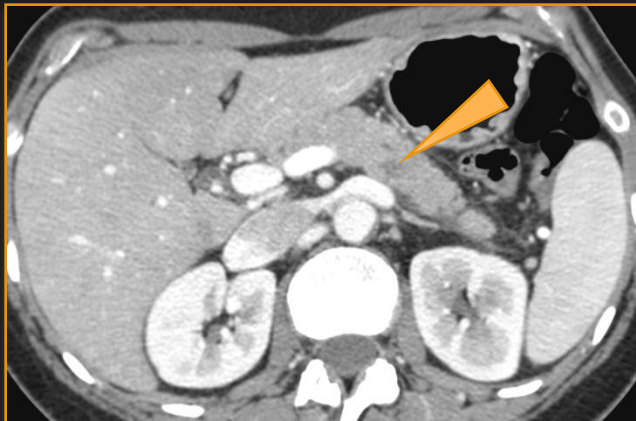

24/02



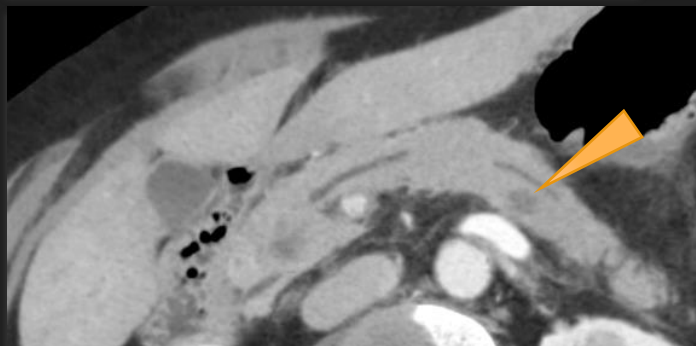
03/03

Pancréatite aiguë sur hypertriglycémie (135 g/L !), évolution vers la nécrose de la totalité de la glande pancréatique... **Importance du suivi !!!**

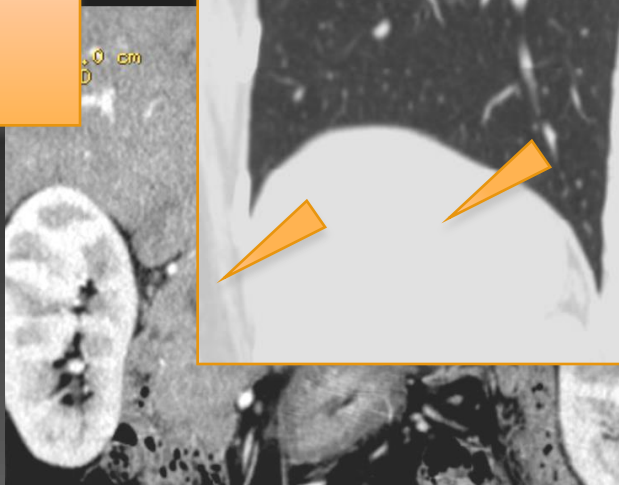
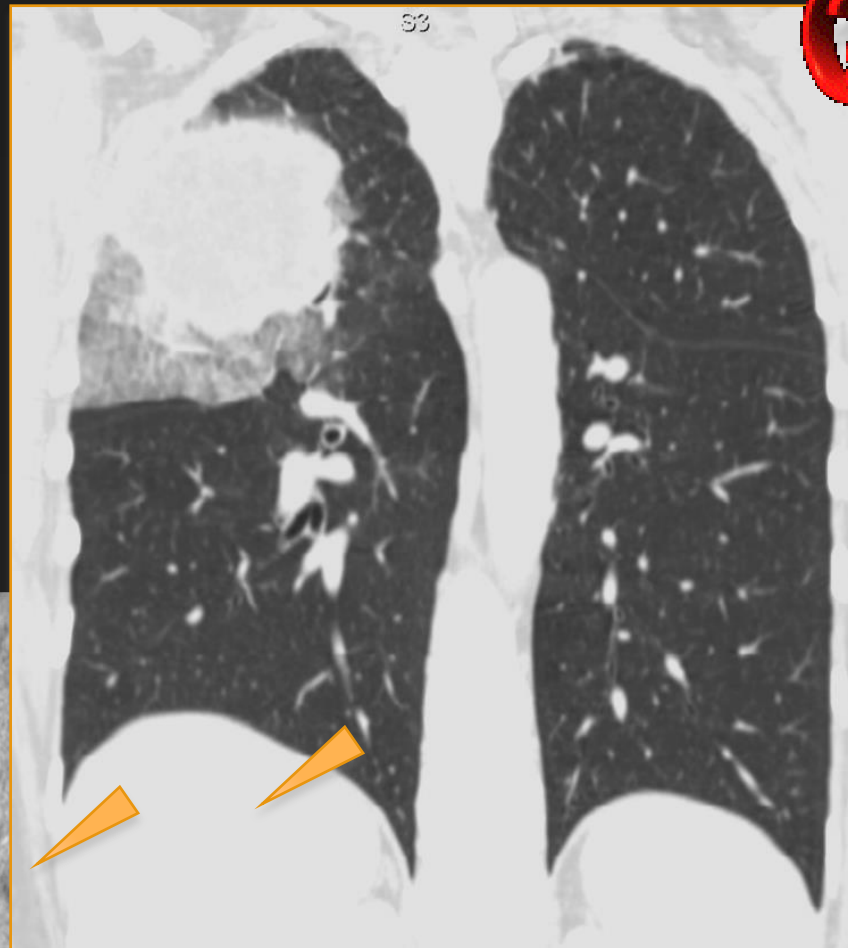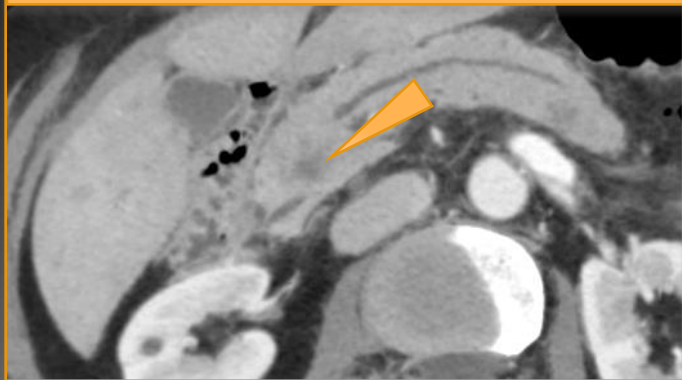


Patient 51 ans  
douleurs épigastriques  
Hyper amylasémie et lipasémie

12



Pancréatite symptôme révélant des métastases pancréatiques d'un carcinome bronchique





Patient de 30 ans, cuisinier..  
Exogénose..  
AEG avec amaigrissement (15 kg en qqes mois)..  
Douleurs abdominales depuis 3 semaines..  
Consulte MT il y a 10 jrs....

**Clinique:**

Stable, ventre souple..

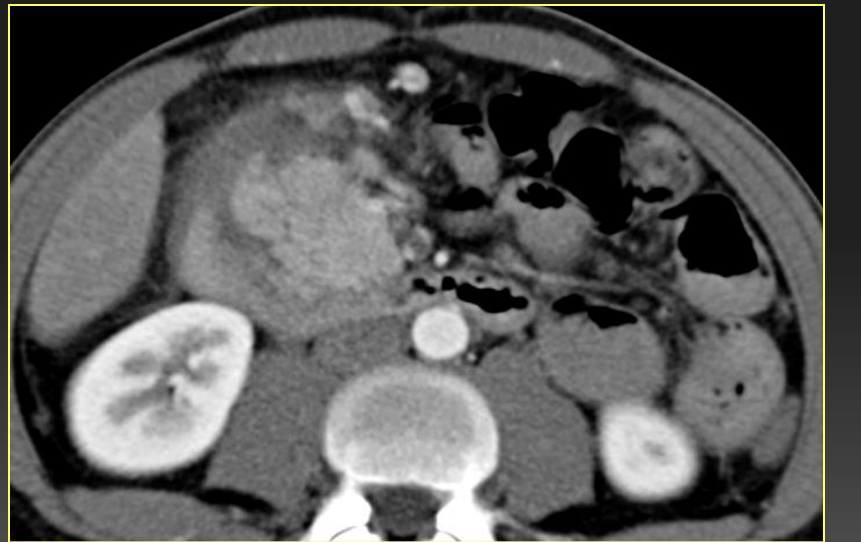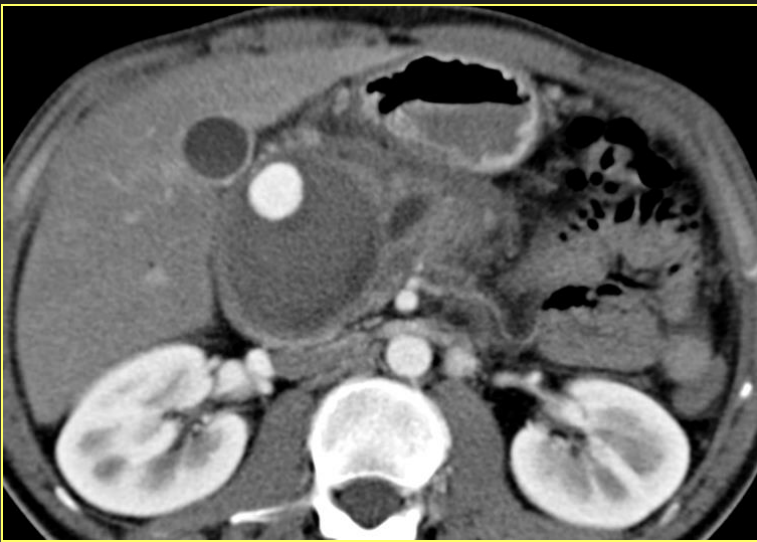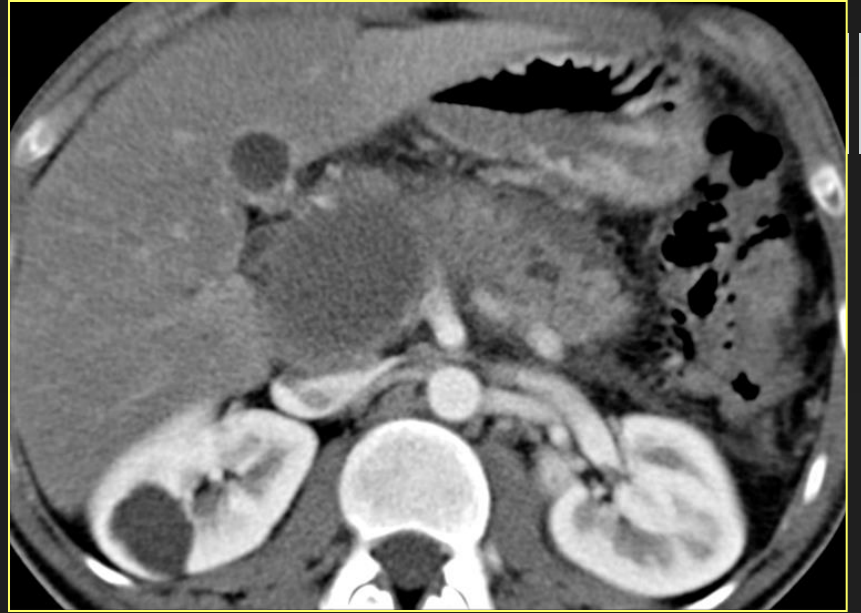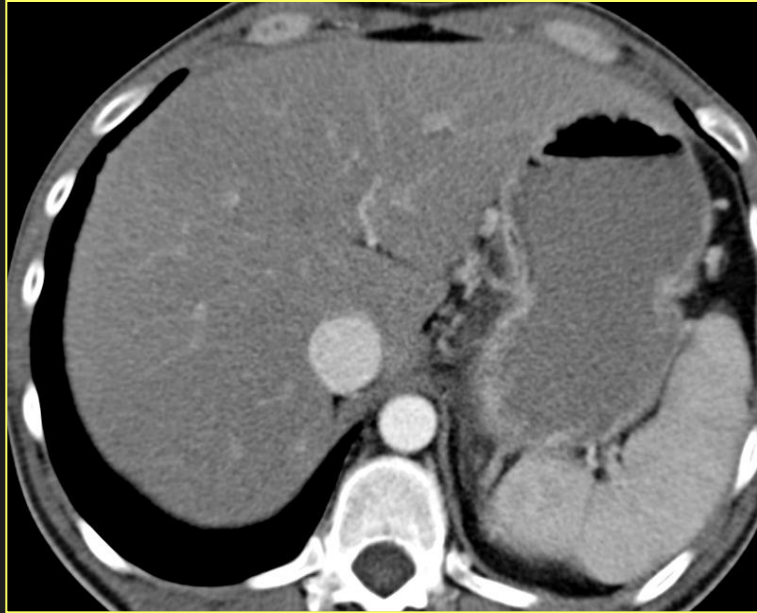
**Bio:**

CRP à 150 mg/l, lipases à 4N, cholestase à 20 N et TGP à 3N.  
Bili et Hb N.

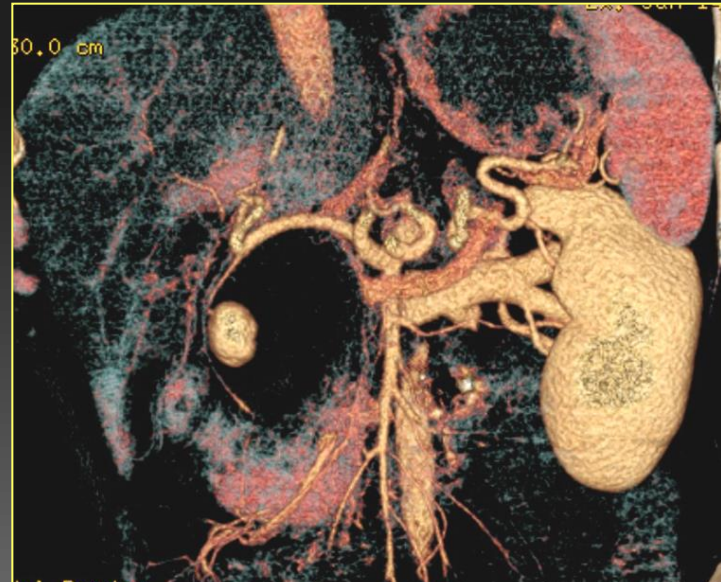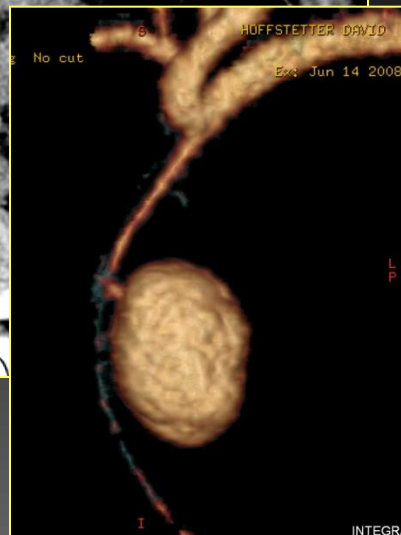
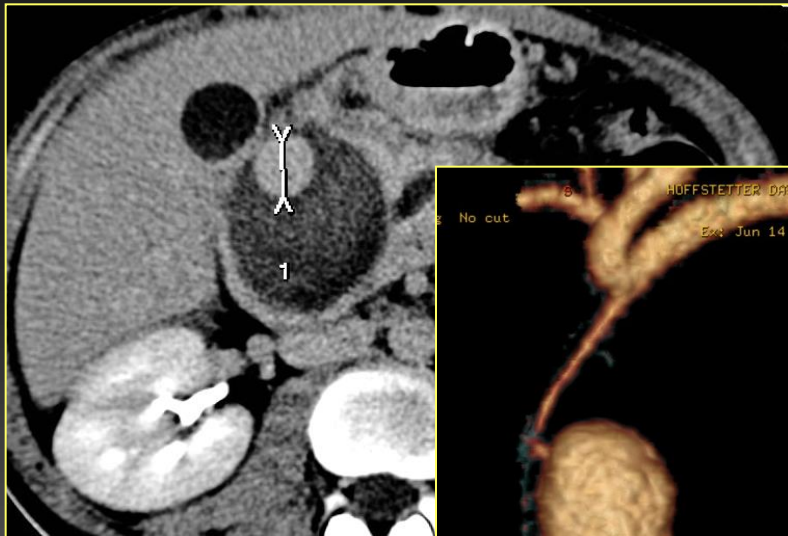
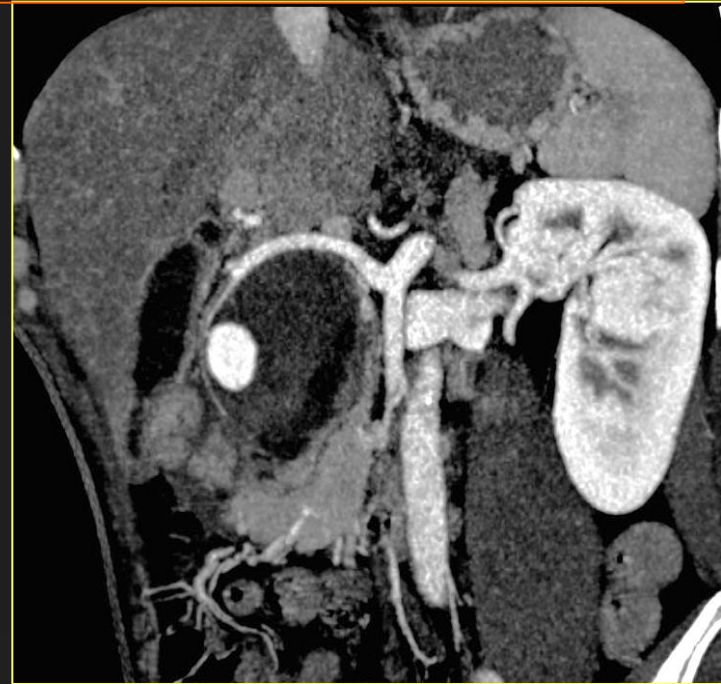
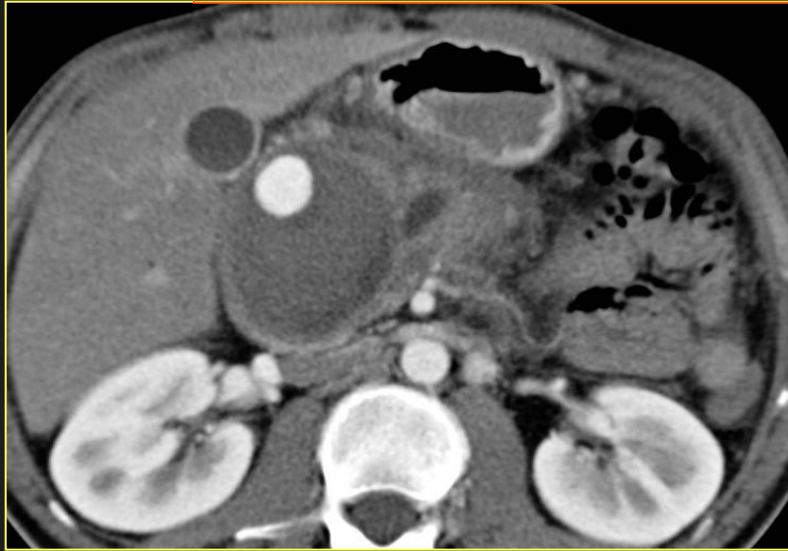**Echographie abdo (03/06/08):**

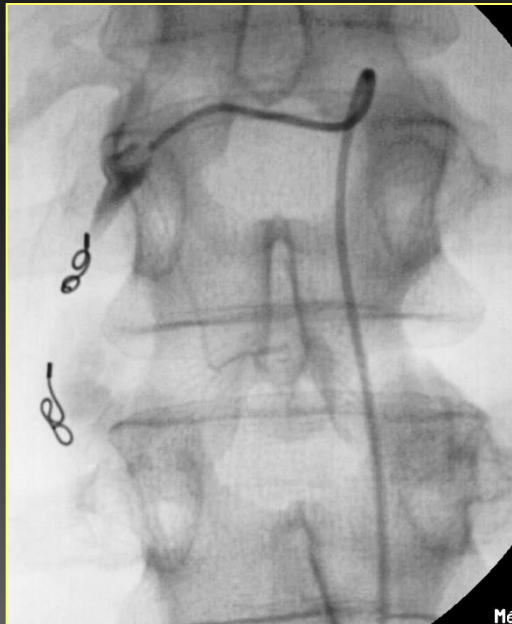
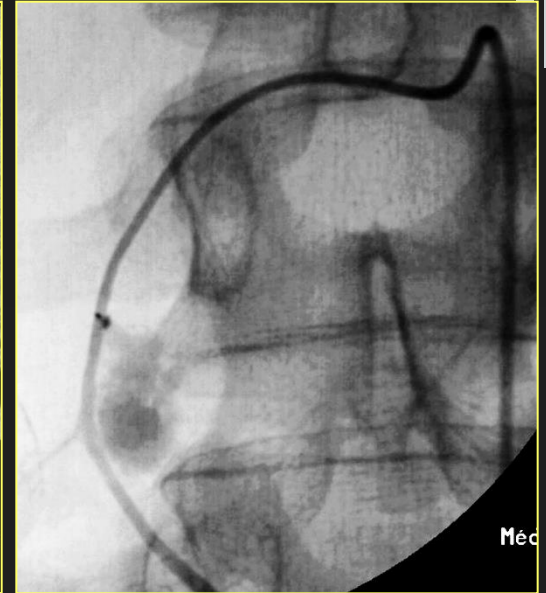
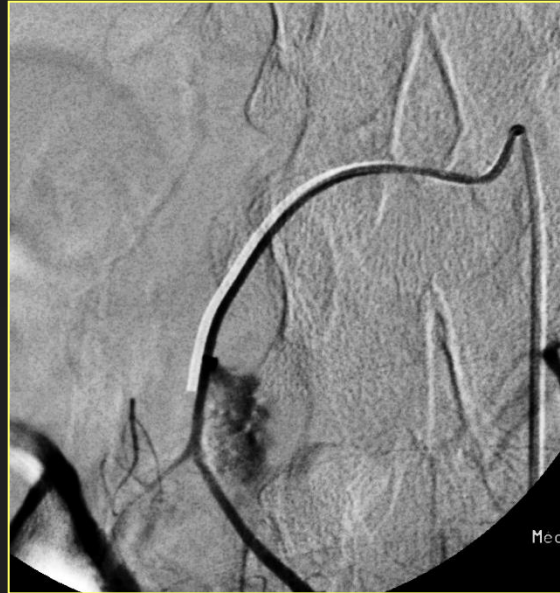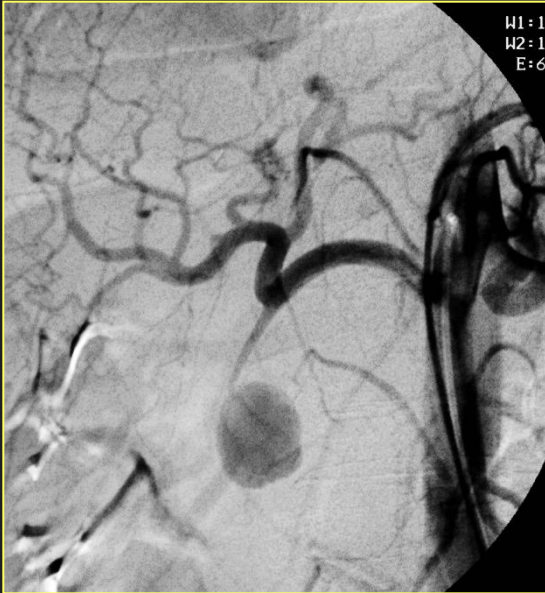« Masse céphalo-pancréatique, à mettre au point par scanner.. »

**CT (14/06/08):**




# FAUX ANÉVRYSME DE L'ARTÈRE GASTRO-DUODÉNALE COMPLIQUANT UNE PANCRÉATITE AIGUË





Embolisation « en sandwich »



▪ *Merci de votre attention..*