

IRM des Voies Biliaires

Plan

- Protocole d'exploration, erreurs facielment évitables, bases de l'interprétation
- Pathologies bénignes des VB
 - Maladie lithiasique
 - Dilatations kystiques de la VBP
 - Cholangiopathies
- Pathologies malignes des VB

Plan

- **Protocole d'exploration cholangiIRM**
- **Interprétation**
- **Pièges à éviter**
- **Sémiologie des atteintes des voies biliaires**

Protocole d'exploration : les pré requis

- **Systeme**
 - 1,5T/3T
 - Antenne en réseau phasé
 - Trigger respiratoire
 - Imagerie parallèle
- **Préparation patient**
 - A jeun : distension vésiculaire
 - Balisage tube digestif : contraste + ou -
- **Installation patient**
 - Décubitus, pieds en premier
 - Bras au dessus de la tête
 - Ceinture de compensation respiratoire

Protocole d'exploration : les possibilités

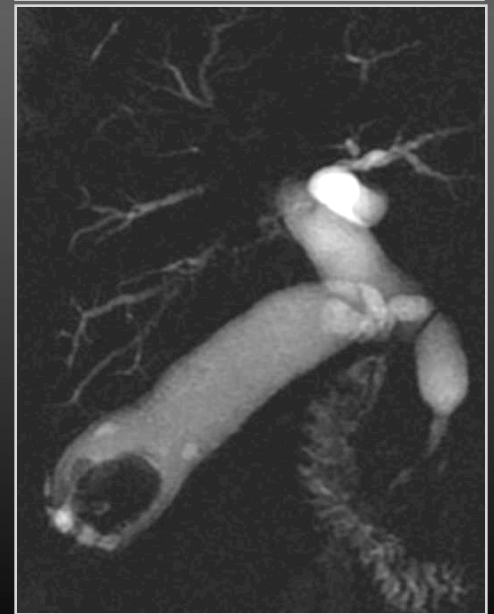
- **Voies biliaires: en contraste spontané**
 - 2D sans et avec contraste parenchymateux
 - imagerie en demi plan de fourier : HASTE, RARE, SS FSE
Te long, SS FSE te eff court,
 - 3D : coupes fines (3D MRCP-3D FSE T2)
- **Voies biliaires : après injection de produit de contraste non spécifique**
 - Cinétique de rehaussement processus lésionnel
- **Voies biliaires : après opacification non invasive**
 - Multihance : effet T1

Les séquences : en contraste spontané

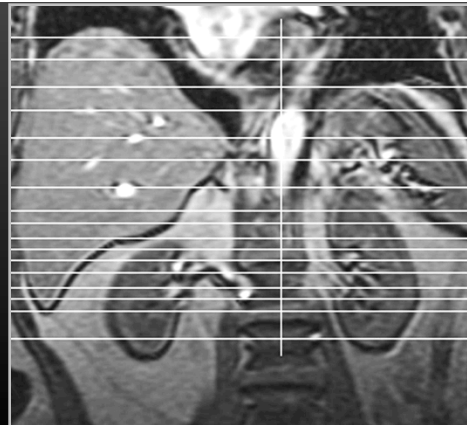
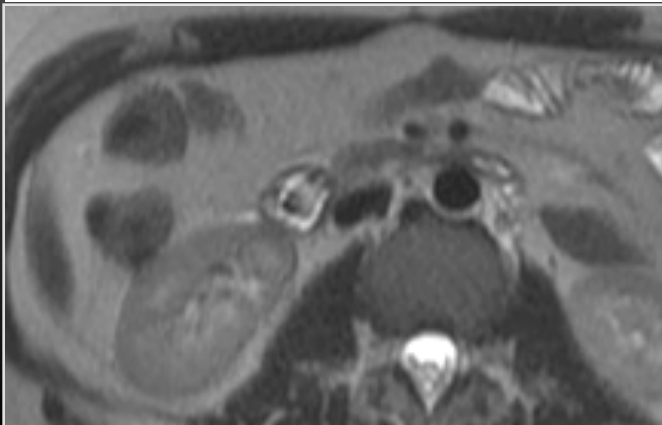
Séquences classiques : les indispensables

- Séquences fortement pondérées T2
 - Acquisition demi plan de Fourier
 - SS FSE Te long radiaires, coupes de 20mm (30 coupes)
 - SS FSE Te eff court , ax/frontales, coupes de 7 mm
 - Récupération contraste parenchymateux
- Dynamiques sphincter d' Oddi

SS FSE Te eff long



SS FSE Te eff court



Les séquences : en contraste spontané

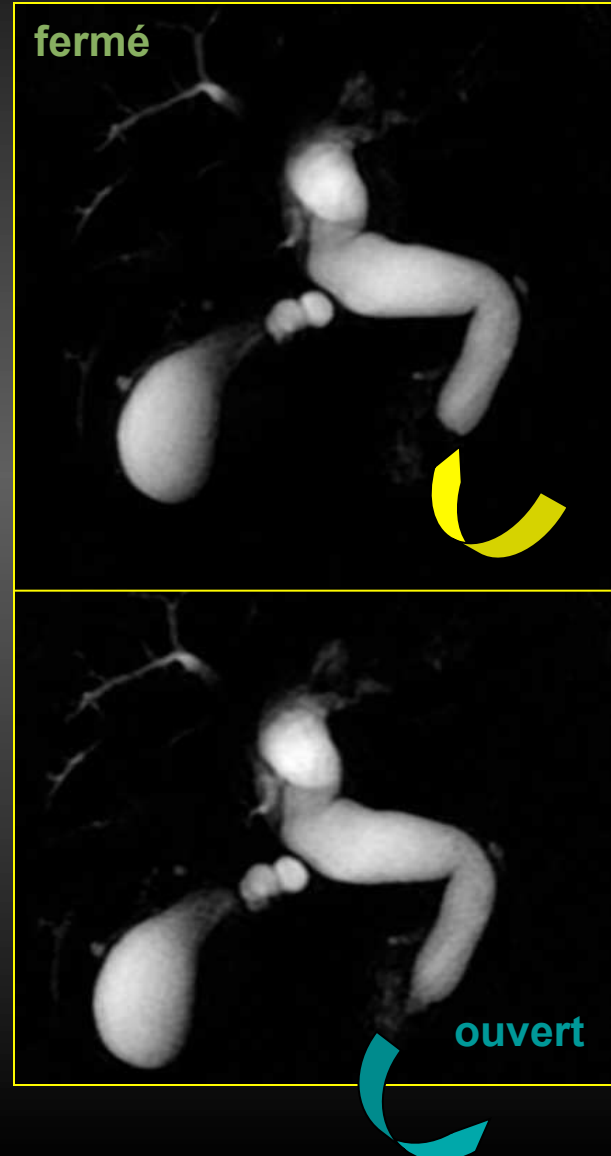
Séquences classiques : les indispensables

Dynamique sphincter d'oddi
SS FSE T2 Te eff long

Répétition d'une coupe de 20 mm
passant par la papille.

Sphincter fermé : Sténose brutale en
cupule de la VBP pouvant passer pour
un obstacle tumoral.

La répétition de la même coupe (15 à
20 fois si nécessaire) prouve
l'absence d'obstacle lorsque le
sphincter s'ouvre



Les séquences : en contraste spontané

3D MRCP

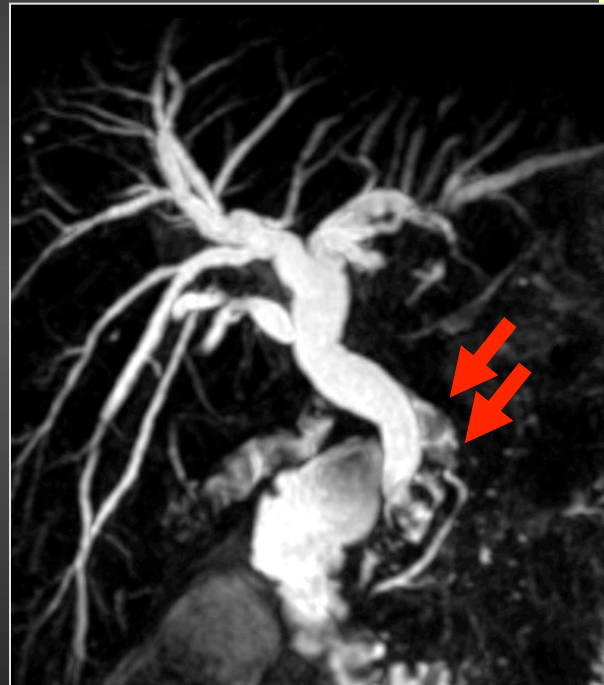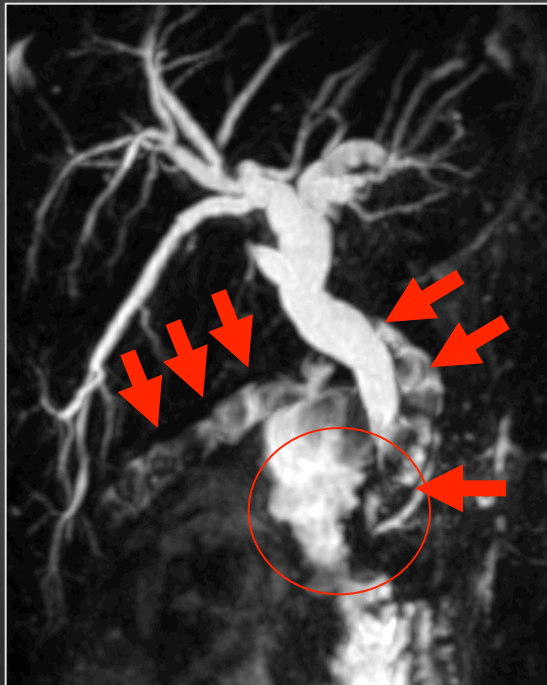
- **Avantages**
 - Analyse tridimensionnelle de l'arbre biliaire
 - Coupes fines
 - Reformations multiplanaires
 - Pas de superposition avec structures digestives
- **Durée : 3-4 min couplée au trigger respiratoire**
- **Limites**
 - Flou du segment distal de la VBP
 - Pas d'analyse de l'ouverture et fermeture du sphincter d'oddi
 - Reproductibilité liée à la fréquence respiratoire

Les séquences : en contraste spontané

3D MRCP

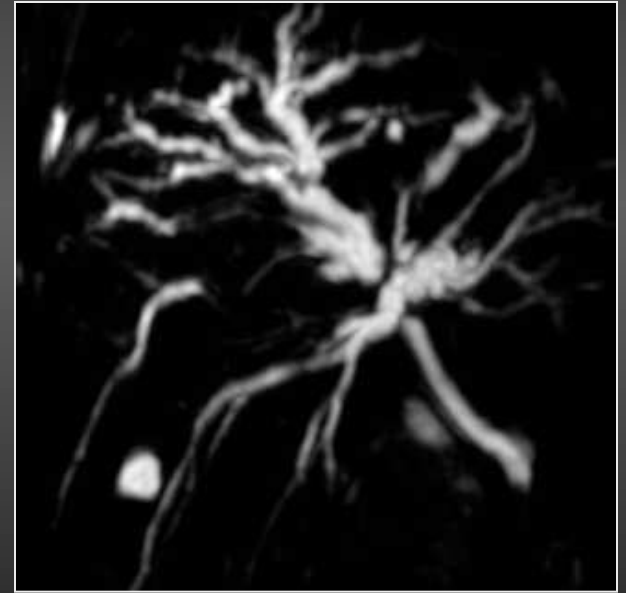
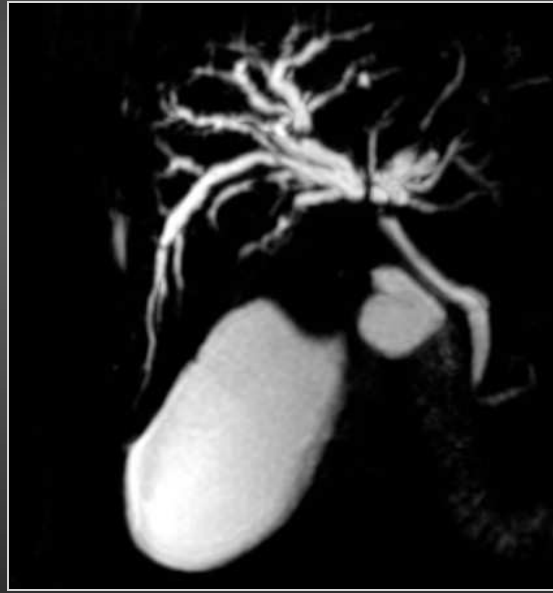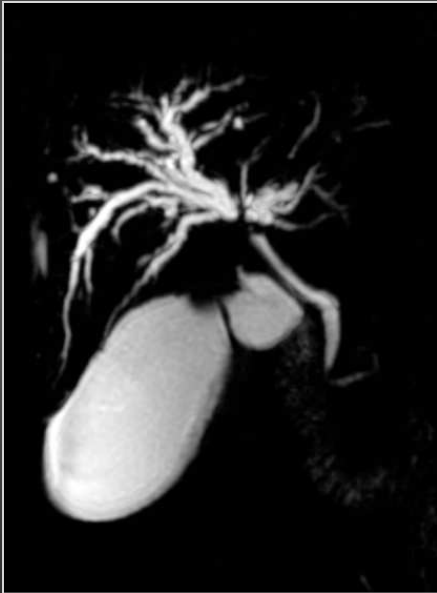Protocole 3D Fr-FSE T2

- TR : 3,6 - TE : 1,5
- Ep. de coupe : 2 mm
- ZIP 2
- Matrice : 384 x 256
- ASSET facteur 3
- 98 images



Les séquences : en contraste spontané

3D MRCP



Les séquences : en contraste spontané

3D MRCP

- **Indications**

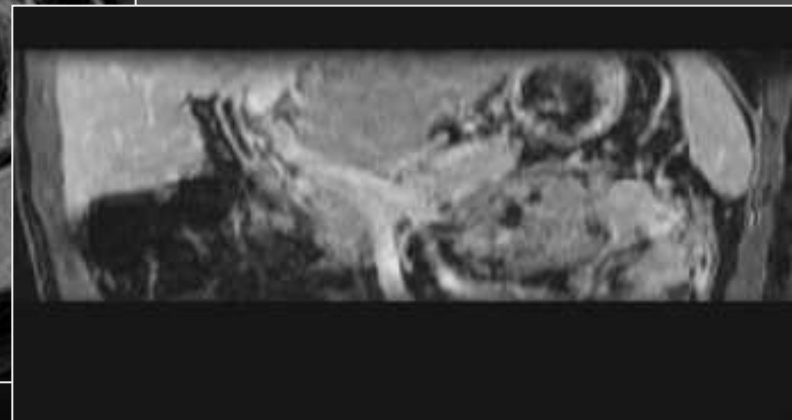
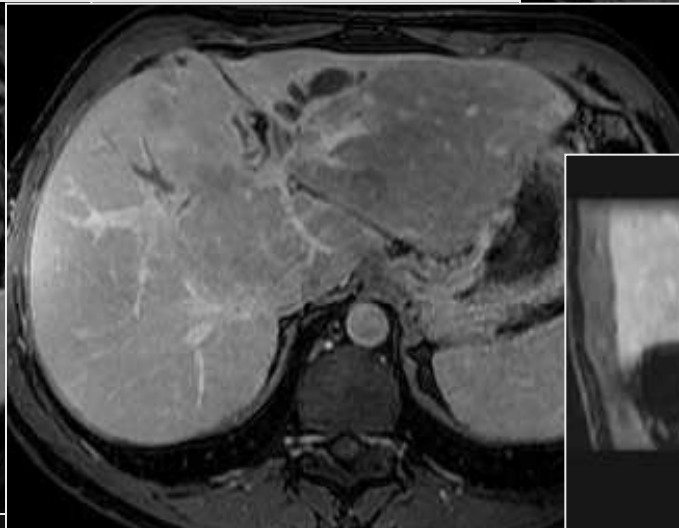
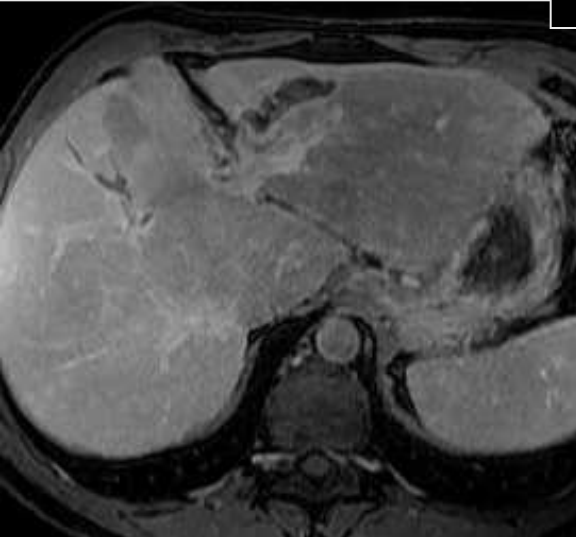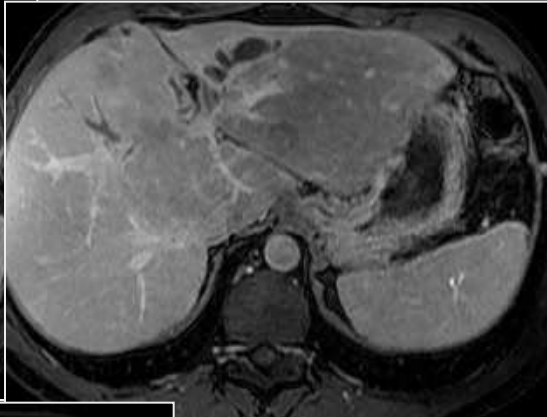
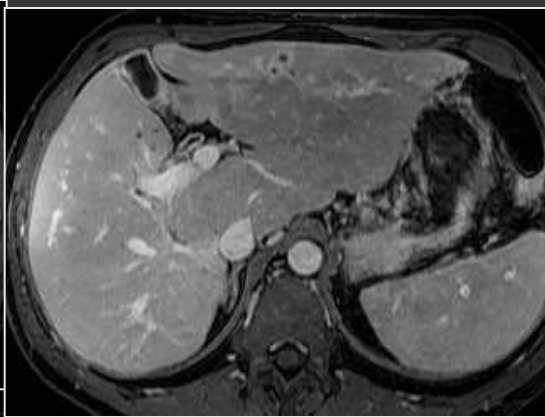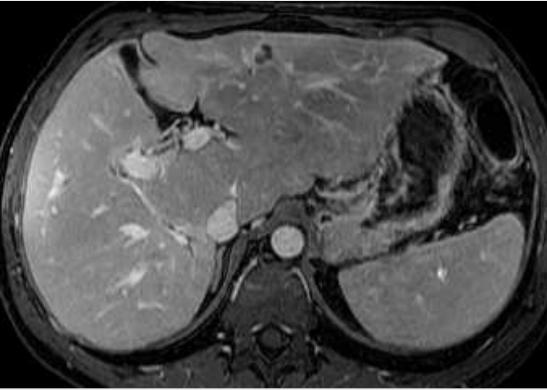
- Bilan pré opératoire des CCK hilaires
- Cartographie des voies biliaires
- Cartographie des anomalies congénitales
- Préciser variantes anatomiques
- Objectiver d'éventuelles communications entre lésions kystiques et VB

- **A ne pas oublier**

- Réussite dépend du cycle respiratoire
- Ne peut remplacer les radiaires et ne peut remplacer l'étude dynamique du sphincter d'oddi

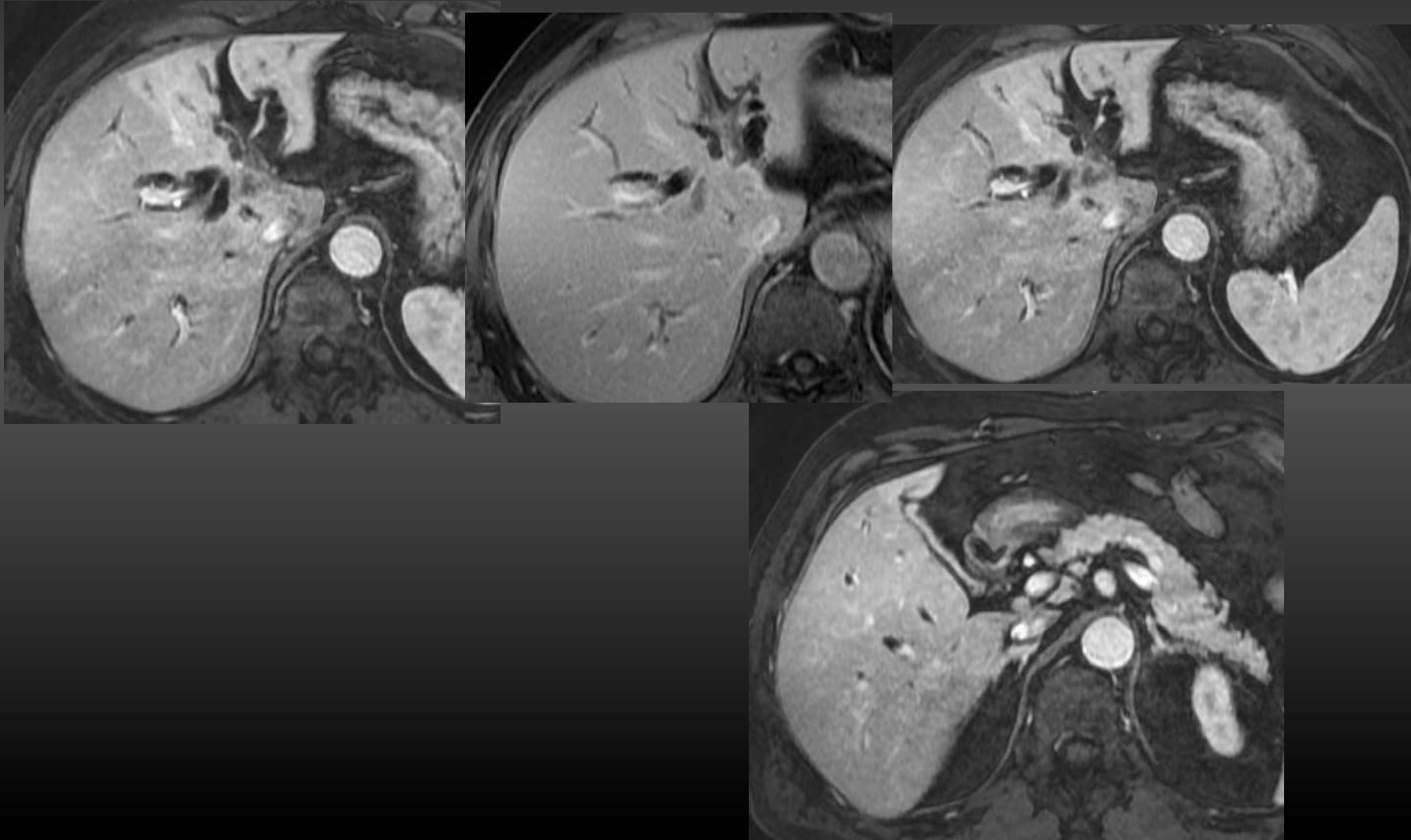
Les séquences

**3D après injection de produit de contraste non spécifique
(chélates de gadolinium)**



Les séquences

**3D après injection de produit de contraste non spécifique
(chélates de gadolinium)**



Opacification non invasive des voies biliaires

- Produit de contraste hépatospécifique
- Capté par les hépatocytes sains
- Elimination biliaire à 59%
- Effet T1 : hypersignal des voies biliaires 60 à 80 min après injection produit de contraste

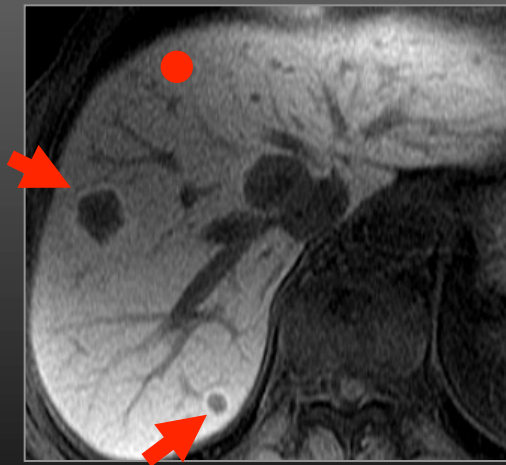
Etude fonctionnelle de la sécrétion et de l'excrétion biliaire

Opacification non invasive des voies biliaires

Conséquences sur le contraste

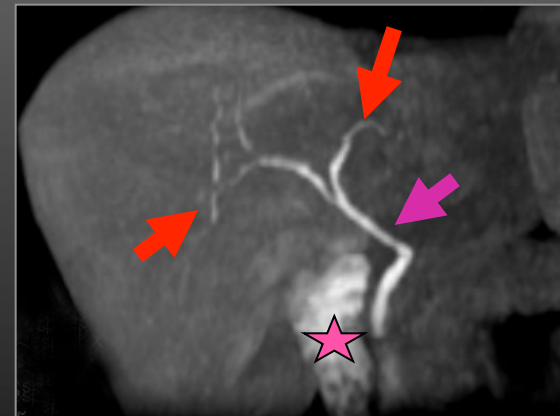
Séquences pondérées T1

Foie



Foie sain : discrètement en hypersignal
Lésions non composée d'hépatocytes
sains : hyposignal (*flèche rouge*)

Voies biliaires



Voies biliaires intrahépatiques (*flèches rouges*)
extrahépatiques (*flèche rose*) et vésicule
opacifiées, apparaissant en hypersignal
Opacification du cadre duodéal (*étoile rose*)

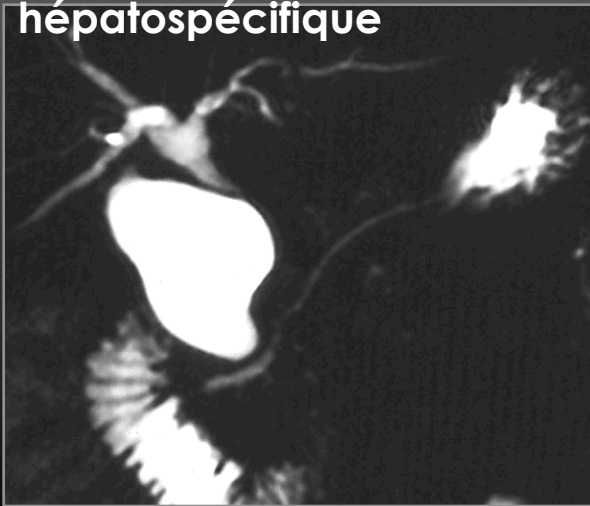
Opacification non invasive des voies biliaires

Conséquences sur le contraste

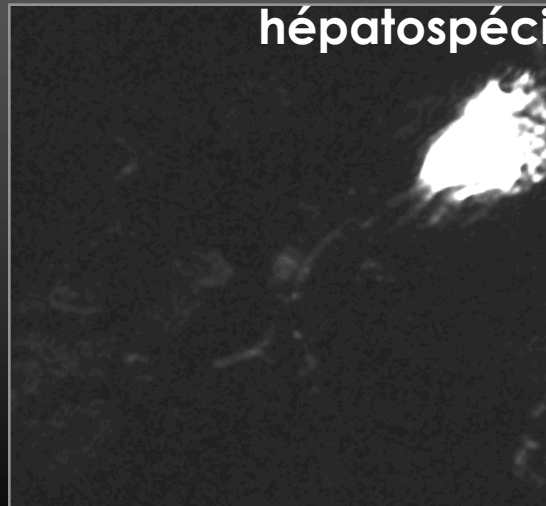
Séquences pondérées T2

Voies biliaires : Effacement du signal

SS FSE Te eff long avant PDC
hépatospécifique



SS FSE Te eff long après PDC
hépatospécifique



Opacification non invasive des voies biliaires

Protocole de réalisation

- **Paramètres techniques d'acquisition**

- Séquence écho de gradient 3D pondérée T1
 - Coues fines natives +++++
 - Méthodes d'interpolation : zéro filling, ZIP 512
- Acquisition 2 plans orthogonaux : axial et frontal
 - Reformations de qualité supérieure dans le plan d'acquisition (*voxels non isotropiques*)

- **Délais d'acquisition :**

- Dépend de l'indication +++++
 - **Etude des fuites biliaires** : en cas de volumineux bilome, acquisitions à **60 min**, mais parfois insuffisantes, acquisitions tardives nécessaires à **2H00, voire 3H00**
 - Toutes les autres indications : **délai de 40 à 60 min.**

Opacification non invasive des voies biliaires

Indications

1 -Fuites biliaires

2 -Anastomoses bilio digestives

3 -Anastomoses bilio biliaires

4 -Complications des transplantations hépatiques

5 -Cartographie des voies biliaires

6 -Autres applications potentielles

-Lésions kystiques des voies biliaires intra et extra hépatiques

-Perméabilité stent biliaire

-Anomalies morphologiques et fonctionnelles de la vésicule biliaire

-Dilatation voie biliaire principale sans obstacle, ictère modéré

Opacification non invasive des voies biliaires

Indications : fuites biliaires

- **Performances diagnostiques**

- Première description perfusion Mn DPDP dans cette indication : Vitellas 2001
- Sensibilité de 86% et une spécificité de 83%
- Intérêts : objective la fuite et son site +++++
- Acquisitions 3D > 2D
- Délais : acquisitions trop précoces par rapport à la fin de la perfusion de Mn DPDP responsable de faux négatifs
- Acquisitions à 2H00, voire 3H00 parfois nécessaires

Park MS et al. AJR 2004

Aduna et al. Abdom Imaging 2005

Vitellas et al. AJR 2002

Pilleul et al. Gastrointest Endosc 2004

Assaban et al. J Radiol 2006

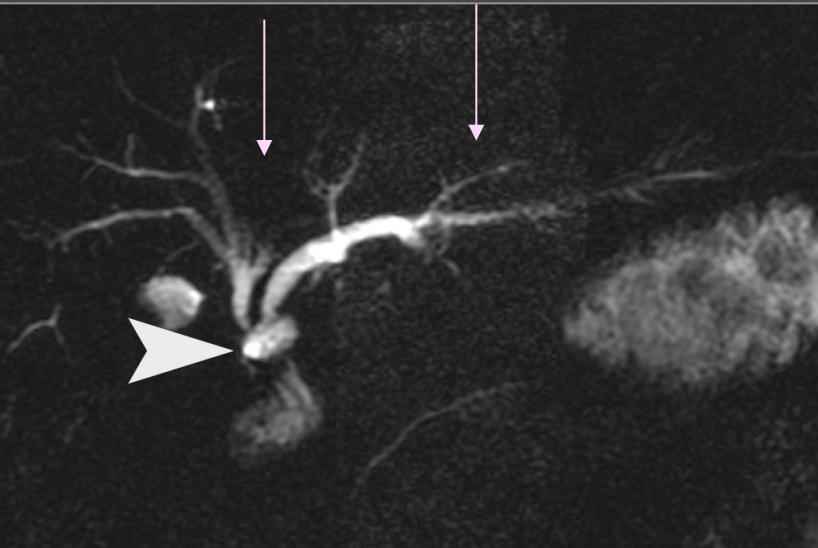
Opacification non invasive des voies biliaires

Indications : fuites biliaires

Patiente 35 ans

J3 post opératoire cholécystectomie sous coelioscopie

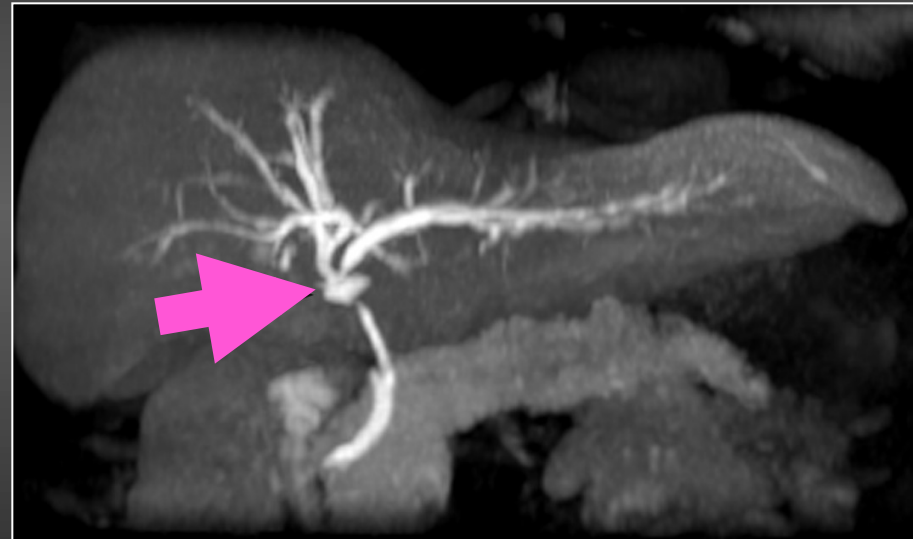SS-FSE Te eff long (coupe 20 mm)



-Dilatation modérée des VBIH sus
hilaires (*fines flèches roses*)

-Lésion liquidienne en regard du hile
(*tête de flèche blanche*)

60 min après perfusion de Mn DPDP



3D écho de gradient T1

Reconstruction frontale 5 mm

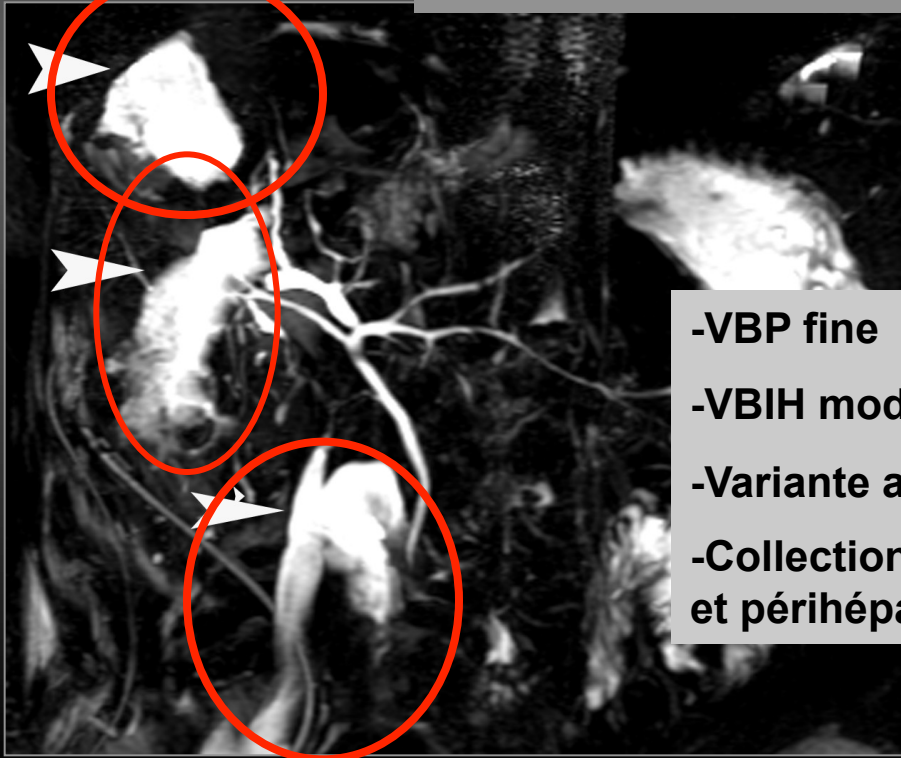
Opacification de la lésion liquidienne
(*flèche rose*)

Opacification non invasive des voies biliaires

Indications : fuites biliaires

Même Patiente que précédemment
J5 post opératoire, douleurs abdominales

3D FSE T2- reformation frontale



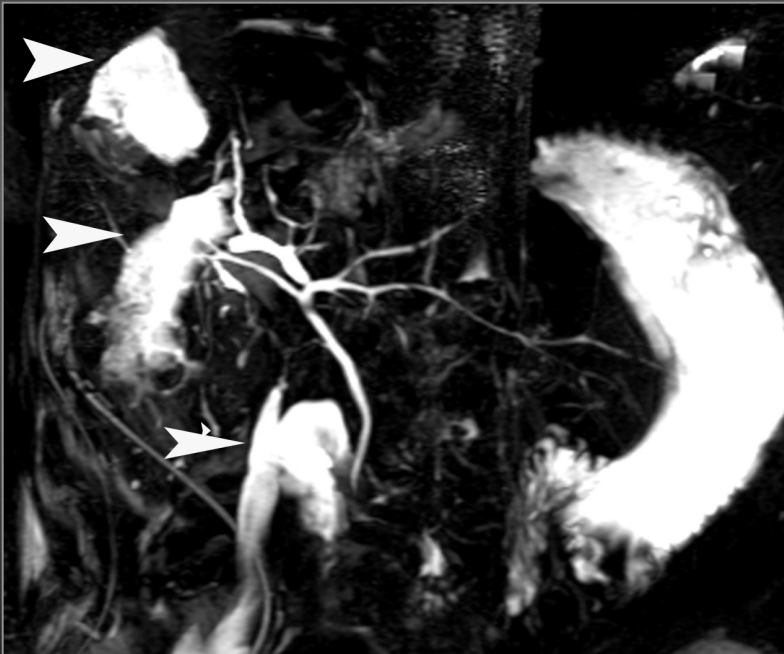
- VBP fine
- VBH modérément dilatées
- Variante anatomique segment IV
- Collections en regard du site opératoire et périhépatique

Opacification non invasive des voies biliaires

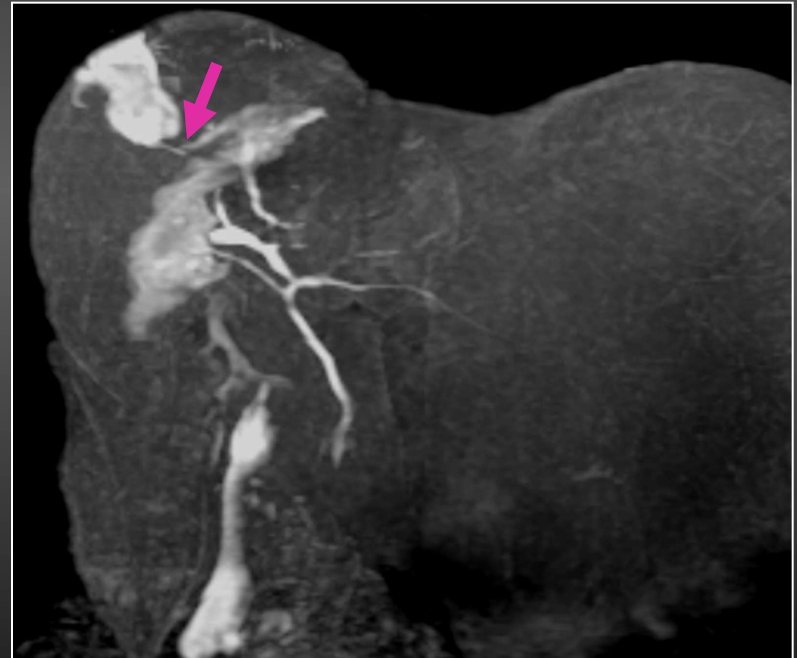
Indications : fuites biliaires

Même patiente : J5 post opératoire

3D FSE T2- reformation frontale



60 min après perfusion de Mn DPDP



Opacification des collections individualisables sur la 3D FSE T2 :
plaie per opératoire d'une petite
voie biliaire du segment VIII (flèche

Opacification non invasive des voies biliaires

Indications : anastomoses bilio
digestives

- **Performances diagnostiques :**

- **Hottat et al. AJR 2005 : anastomoses avec Mn DPDP analysées dans tous les cas**

- Séquences fortement pondérées T2 : sen 85%
- Séquences avec Mn DPDP : sen 100%

En comparaison avec la cholangiographie transhépatique

- Séquences fortement pondérées T2 : Sen 50%,Sp 57%
- Séquences avec Mn DPDP : Sen 100%; Sp 100%

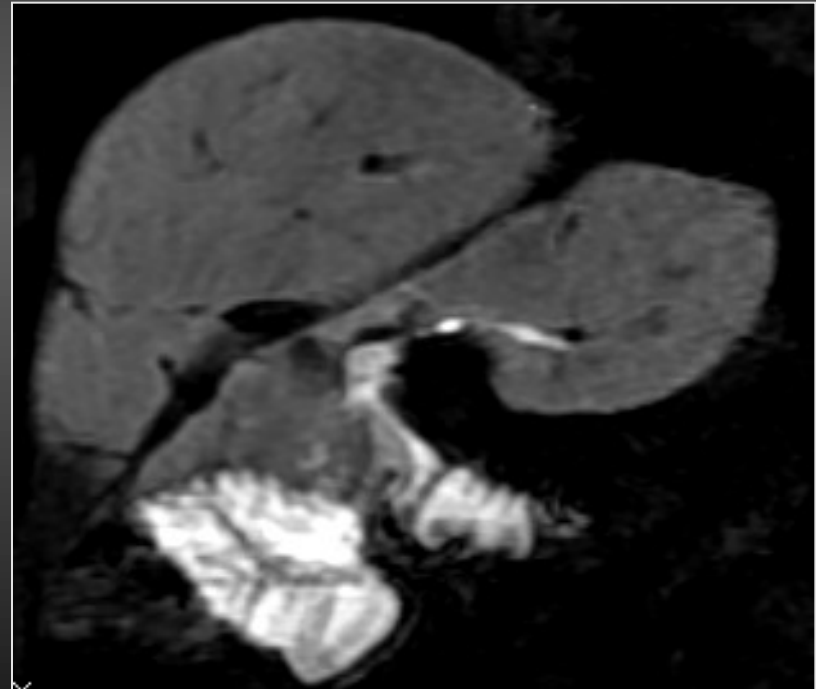
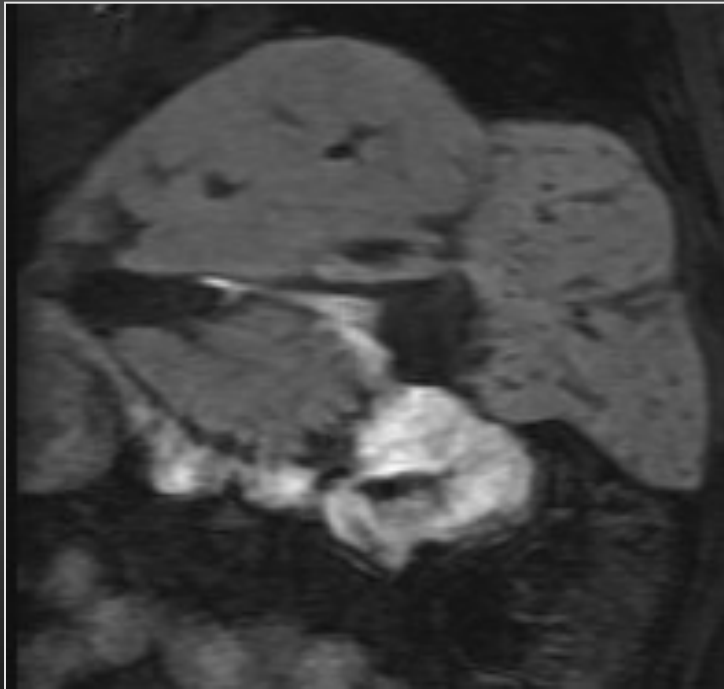
Opacification non invasive des voies biliaires

Indications : anastomoses bilio
digestives

Patient 65 ans

Antécédent de duodéno pancréatectomie céphalique avec anse en Y

Après perfusion de Mn DPDP



Aspect normal de la double anastomose
Opacification du cadre duodénal

Interprétation IRM Voies Biliaires

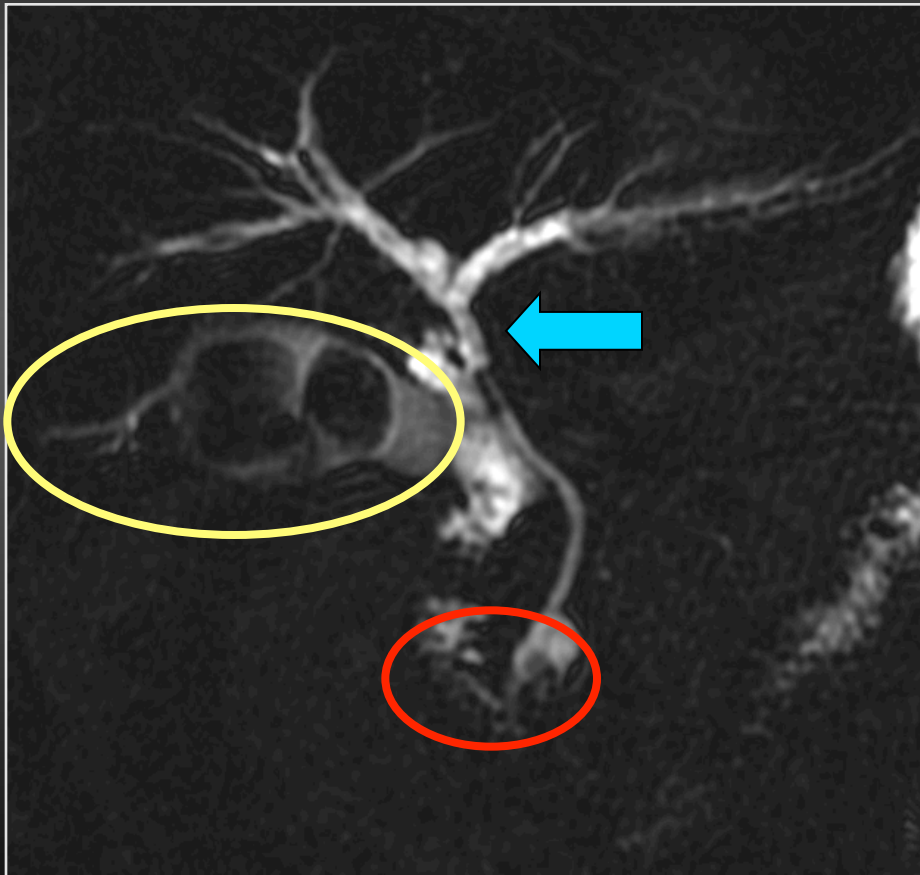
Les erreurs facilement évitables

- **A connaître :**
 - Chirurgie sur voies biliaires ?
 - Cholécystectomie ?
 - Sphinctérotomie endoscopique ?
- **Erreurs facilement évitables**
 - Aérobilie
 - Clip de cholécystectomie
 - Empreinte de la branche droite de l'artère hépatique

Les erreurs facilement évitables

Interprétation : Points névralgiques

Parois
Vésicule



Canal hépatique
commun

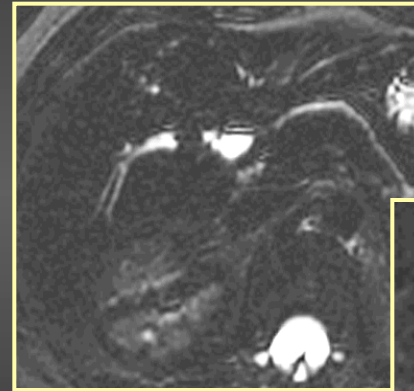
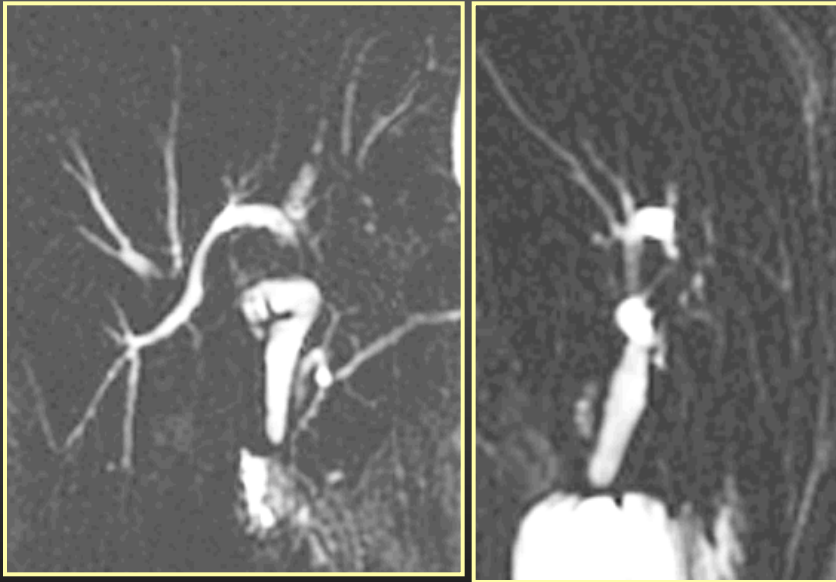Ampoule

Les erreurs facilement évitables

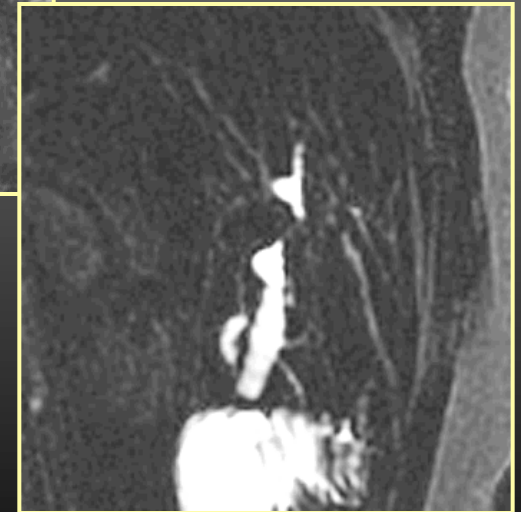« Fausse sténose » canal hépatique commun

Aérobilie

Frontales



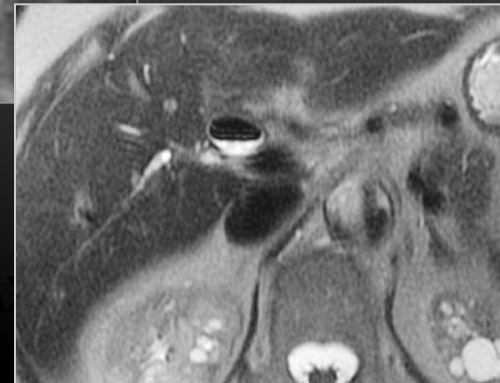
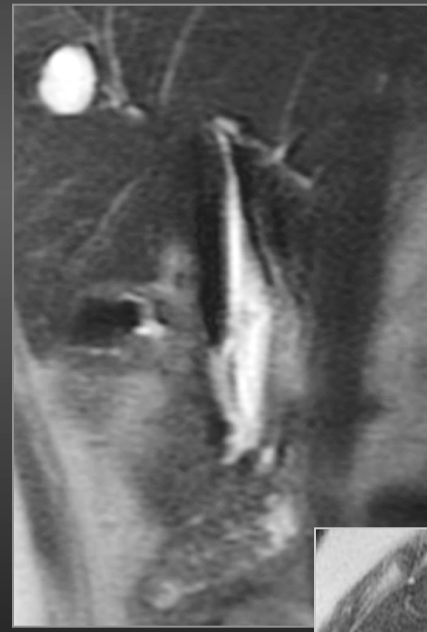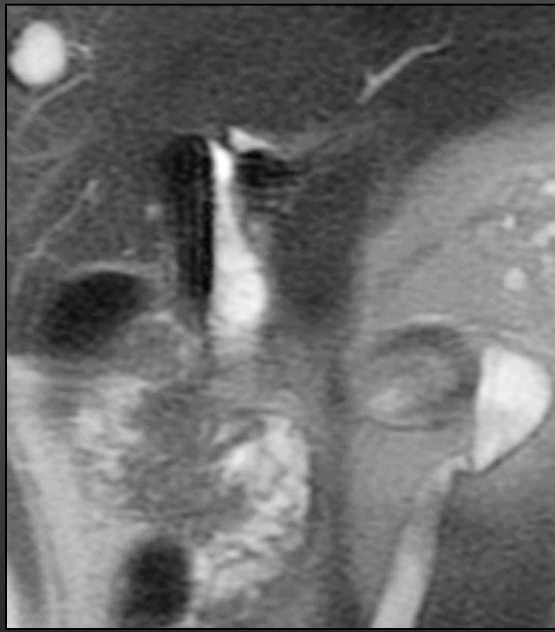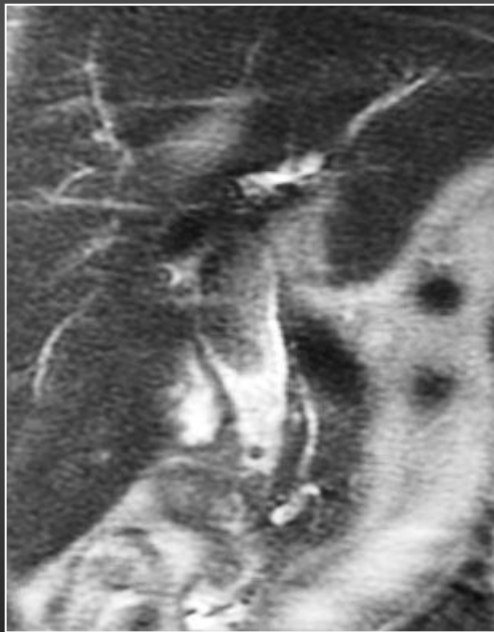
Sag.



Les erreurs facilement évitables

« Fausse sténose » canal hépatique commun

Aérobilie

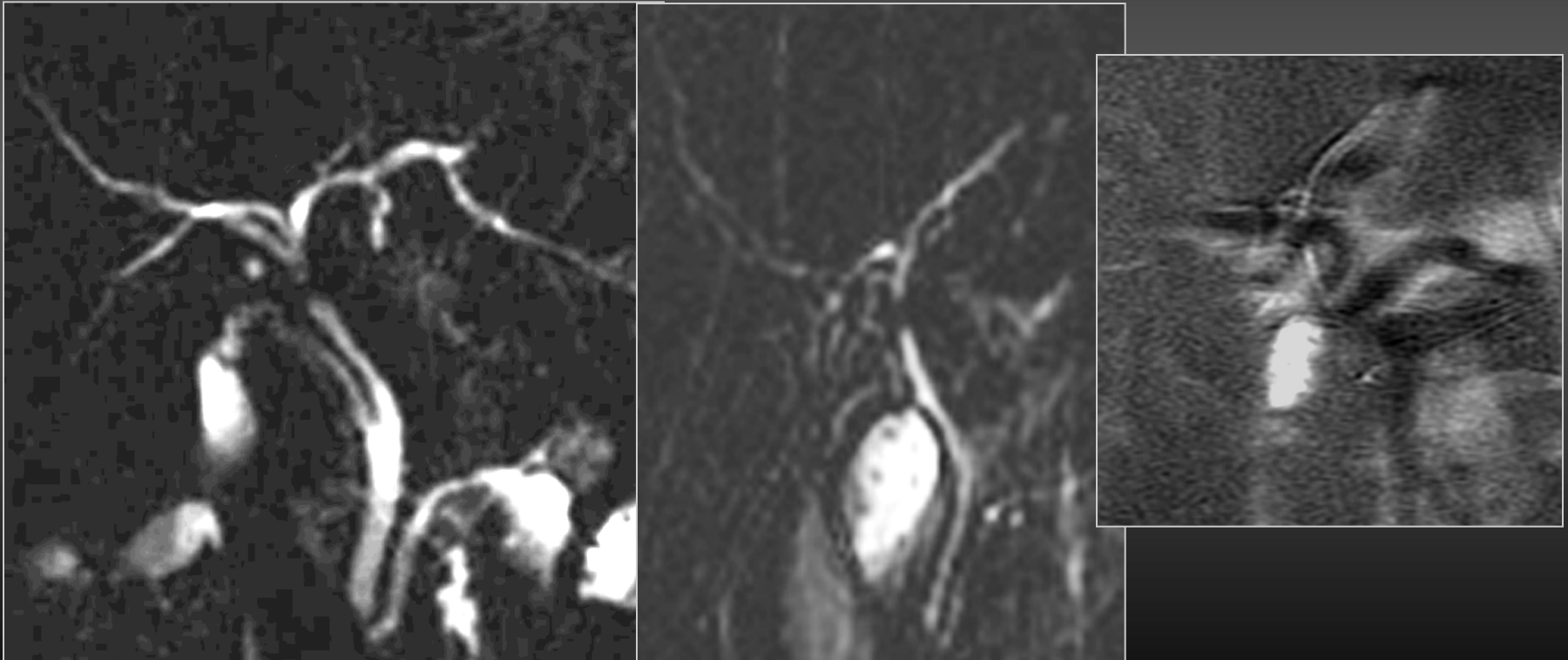


A

Les erreurs facilement évitables

« Fausse sténose » canal hépatique commun

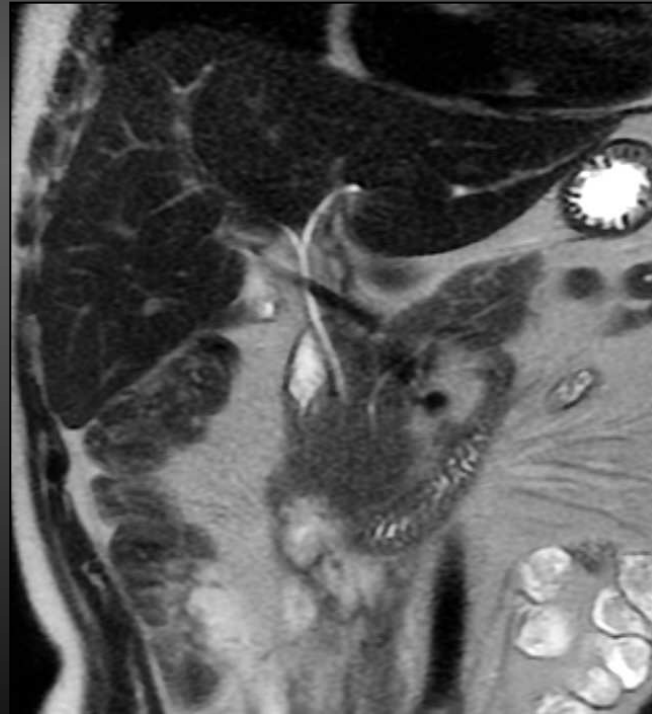
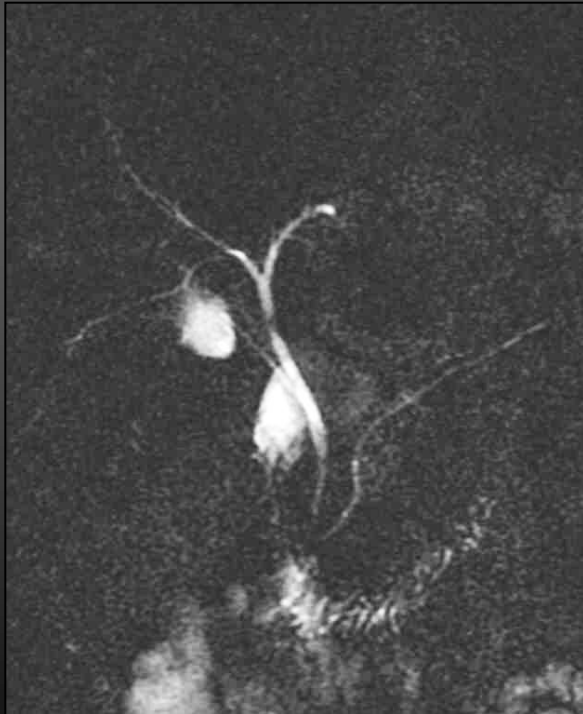
Empreinte de la branche droite de l'artère hépatique



Les erreurs facilement évitables

« Fausse sténose » canal hépatique commun

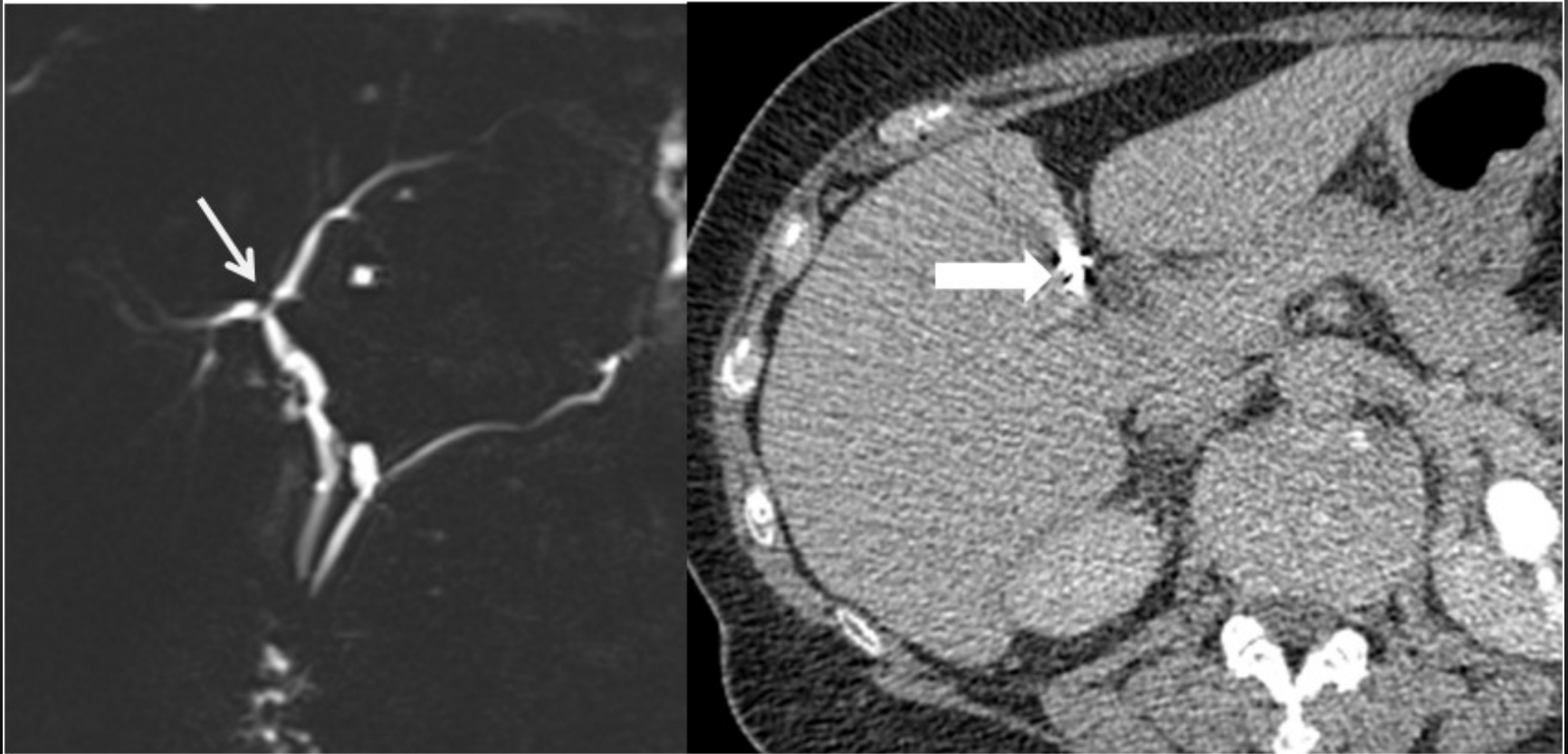
Empreinte de la branche droite de l'artère hépatique



Les erreurs facilement évitables

« Fausse sténose » convergence

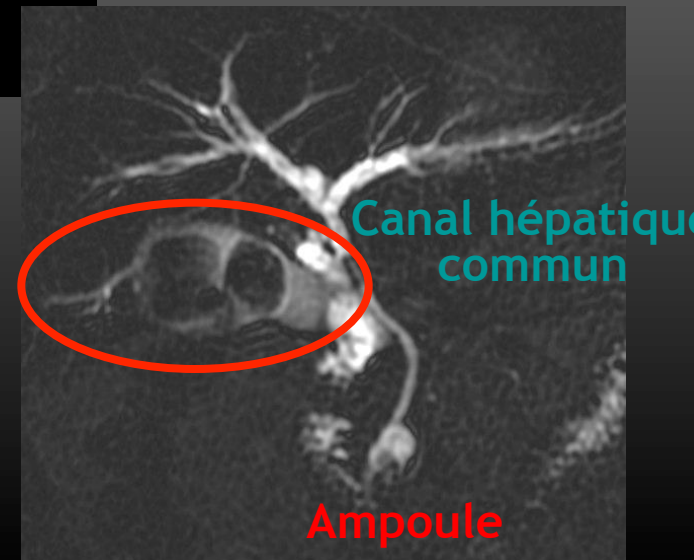
Clip métallique (post cholécystectomie)



Les erreurs facilement évitables

- Etapes de l'interprétation
 - Analyser vésicule
 - Insertion canal cystique
 - Aspect VBP et VBIH
 - Analyser le canal pancréatique principal
 - Analyser l'environnement

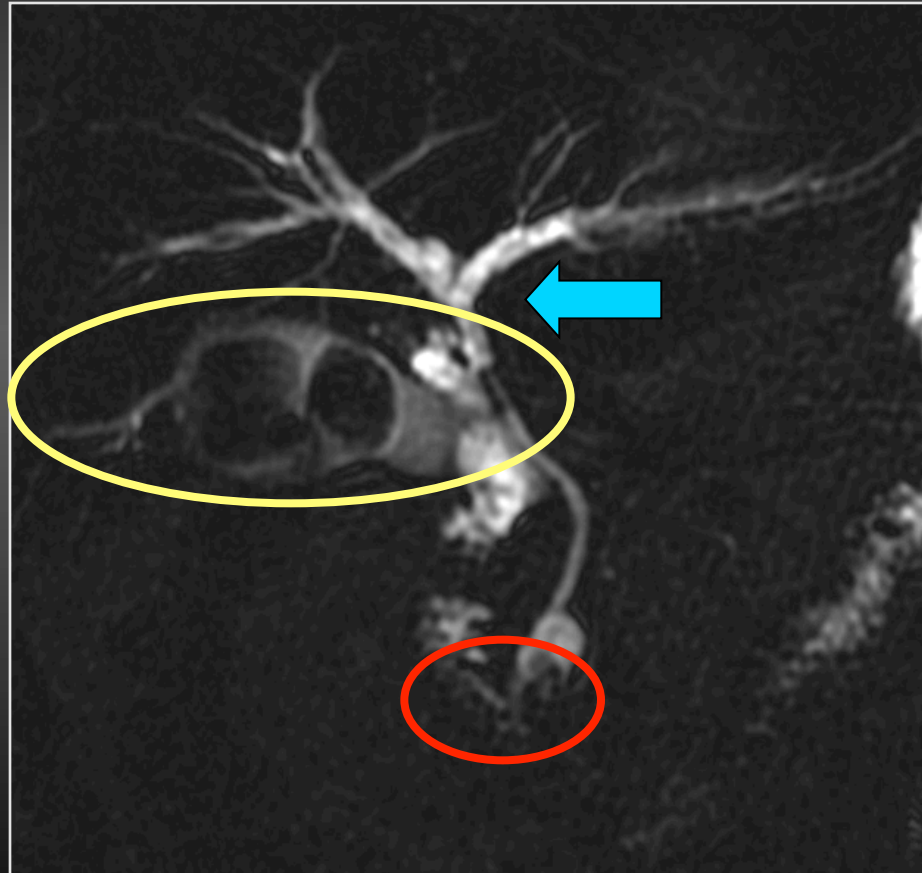
Parois
Vésicule



Les points névralgiques

Interprétation

Parois
Vésicule



Canal hépatique
commun

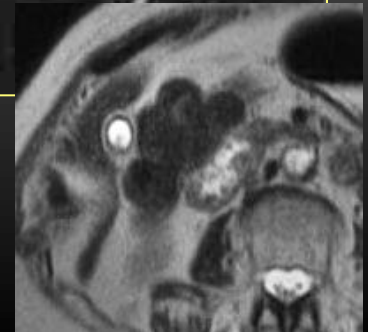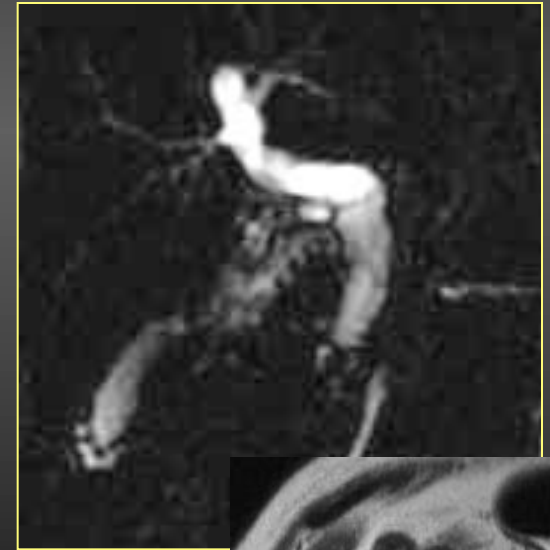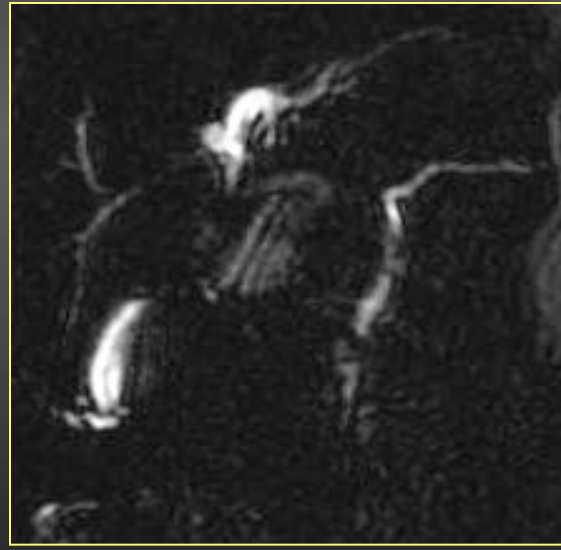
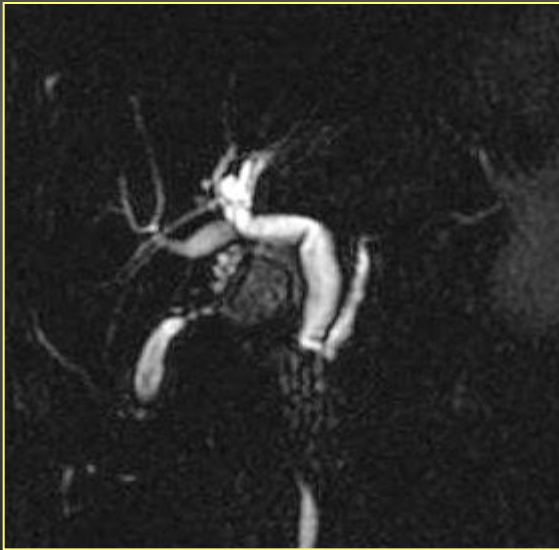
Ampoule

Les points névralgiques

1-Parois vésiculaires

Patient à JEUN +++

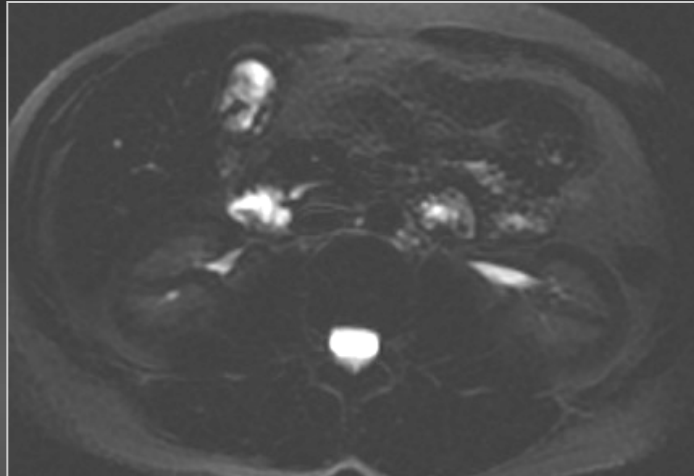
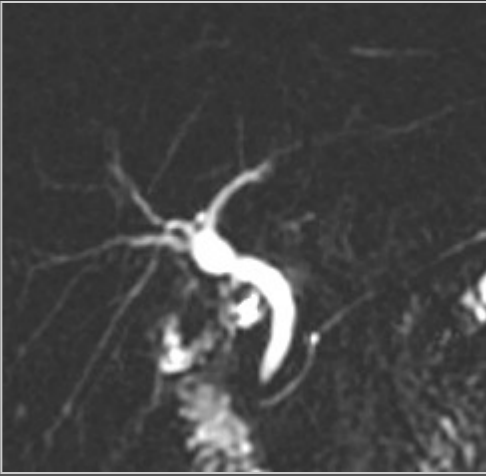
Distension vésiculaire pour analyse des parois



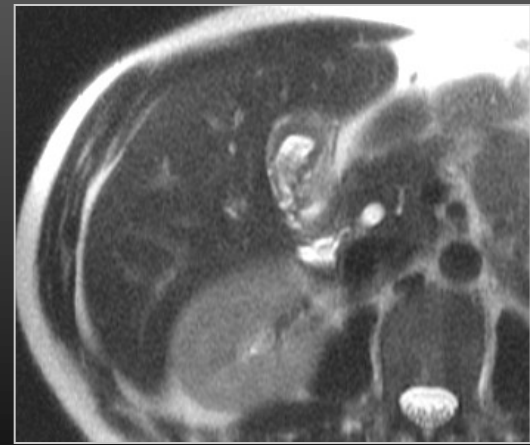
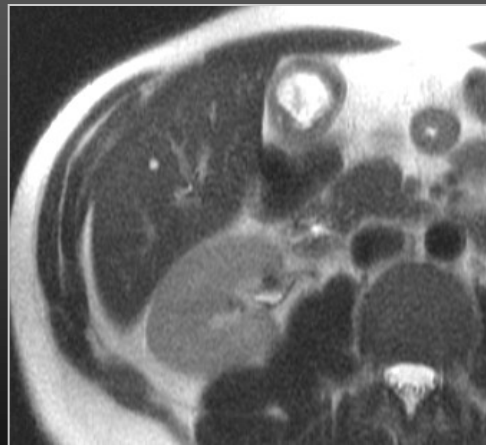
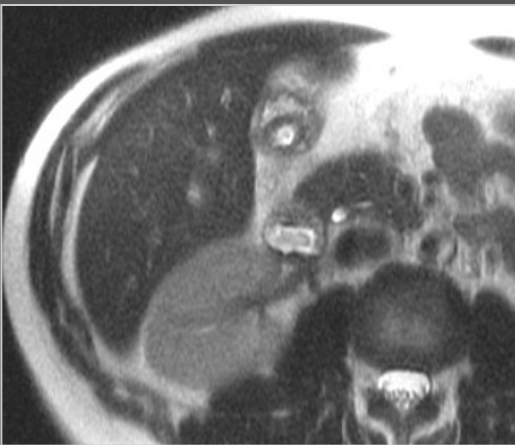
Adénomyomatose du fundus

Les points névralgiques

1-Parois vésiculaires



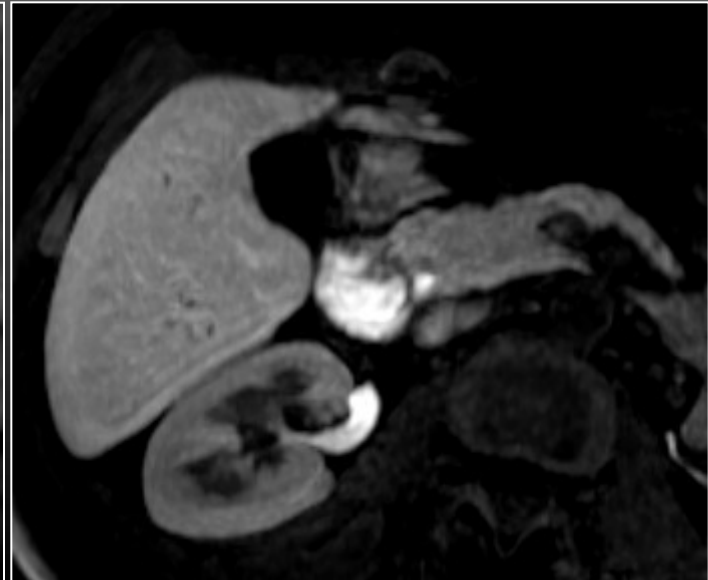
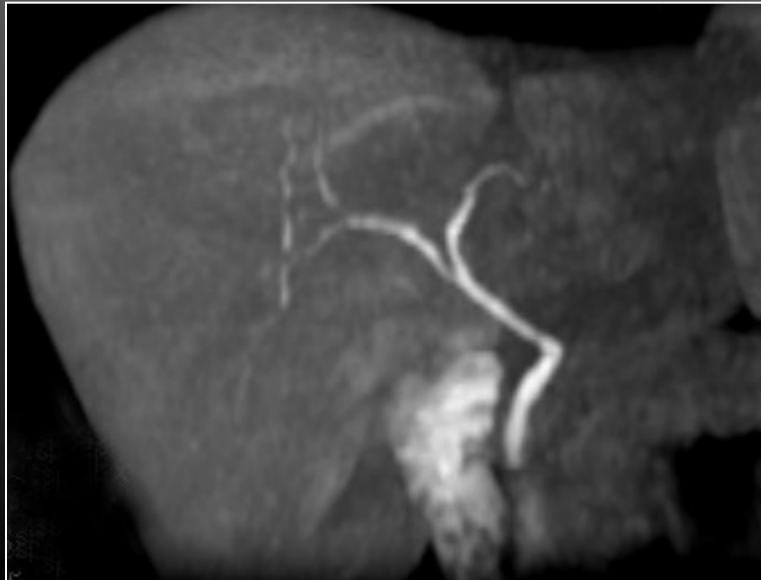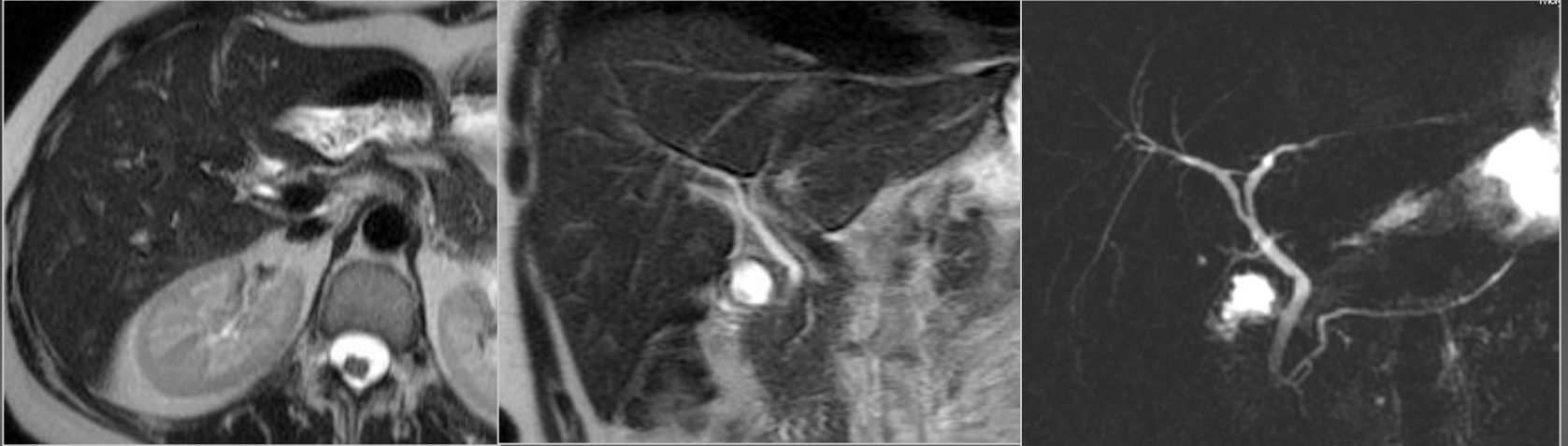
- Homme , 40 ans
- Douleurs hypocondre droit
- Cytolyse et cholestase modérées



Carcinome panvésiculaire

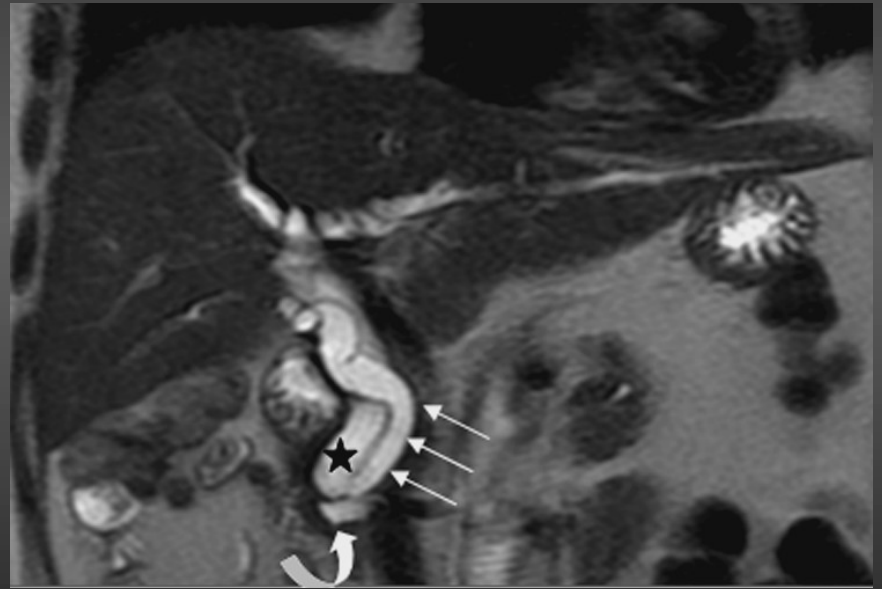
Les points névralgiques

1-Parois vésiculaires



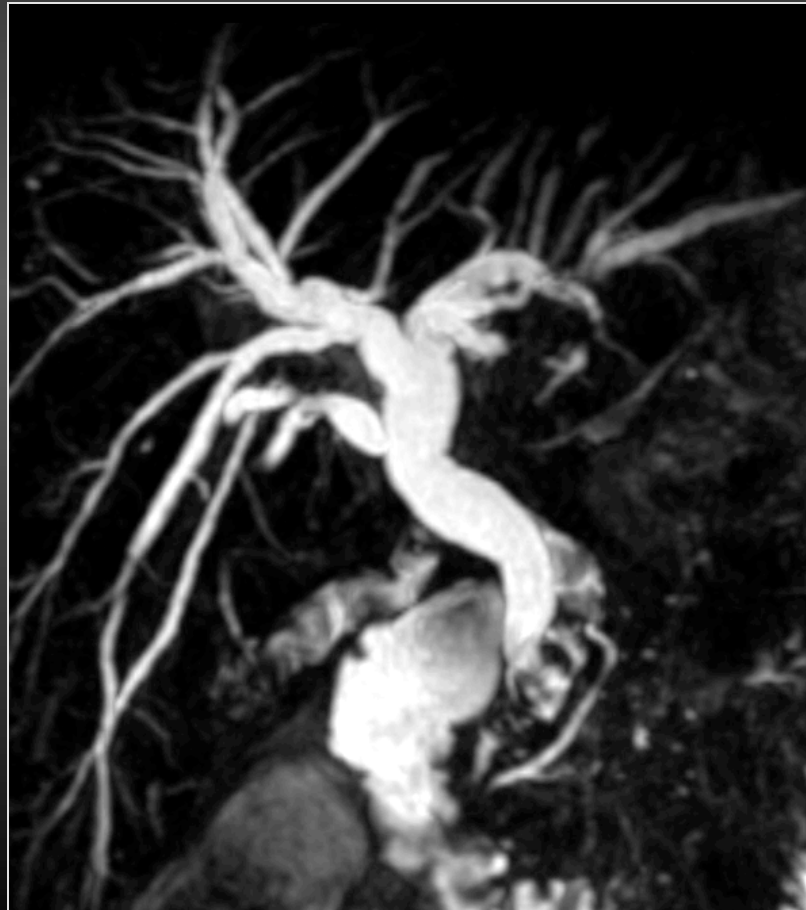Les points névralgiques

2-L'insertion du canal cystique



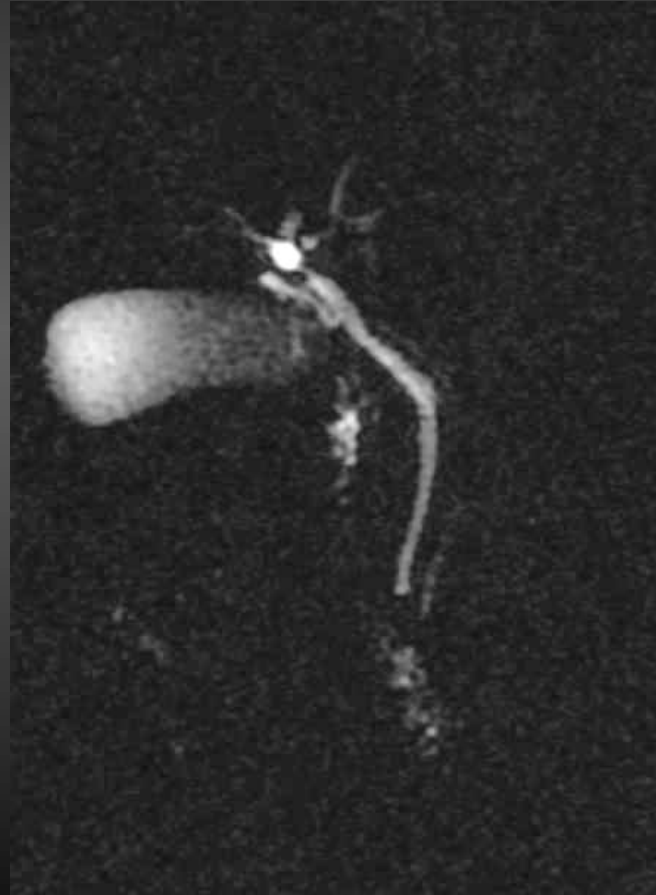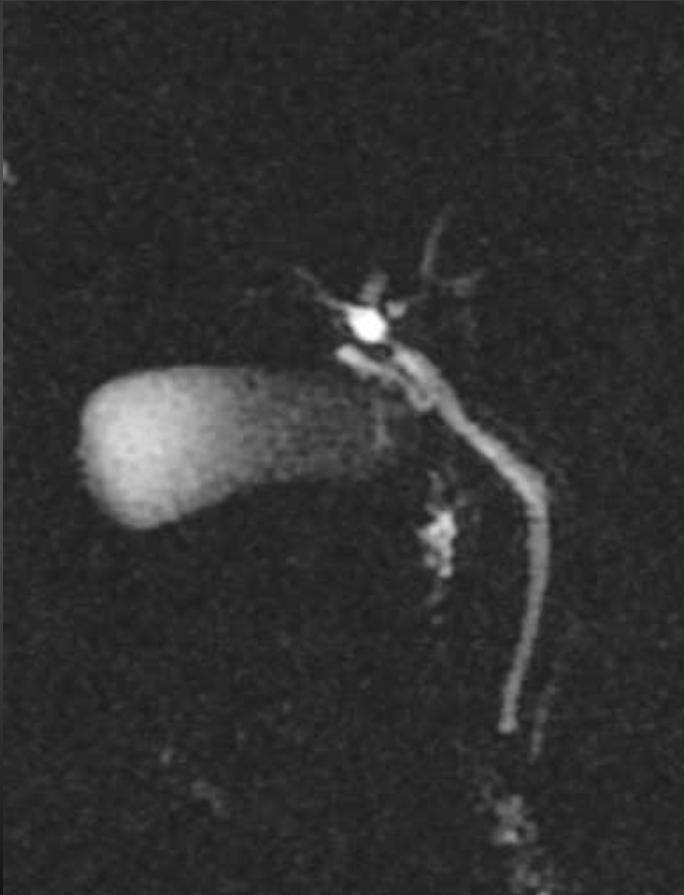
Les points névralgiques

2-L'insertion du canal cystique



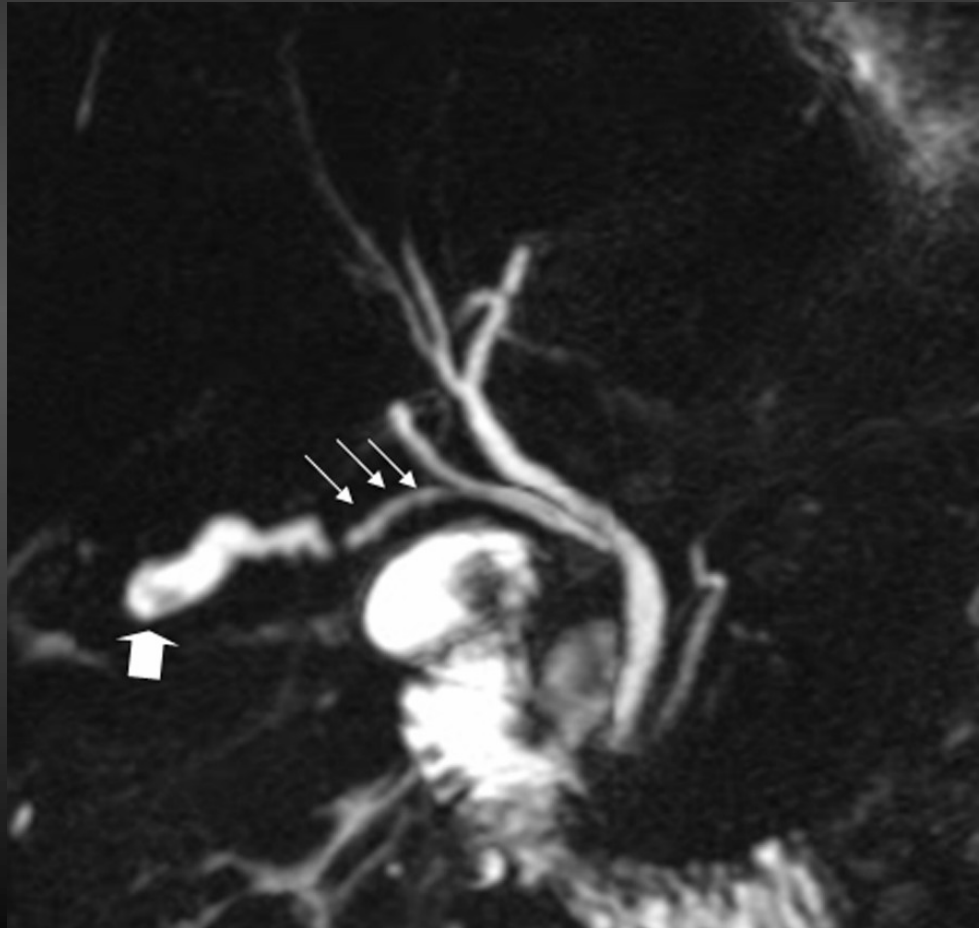
Les points névralgiques

2-L'insertion du canal cystique



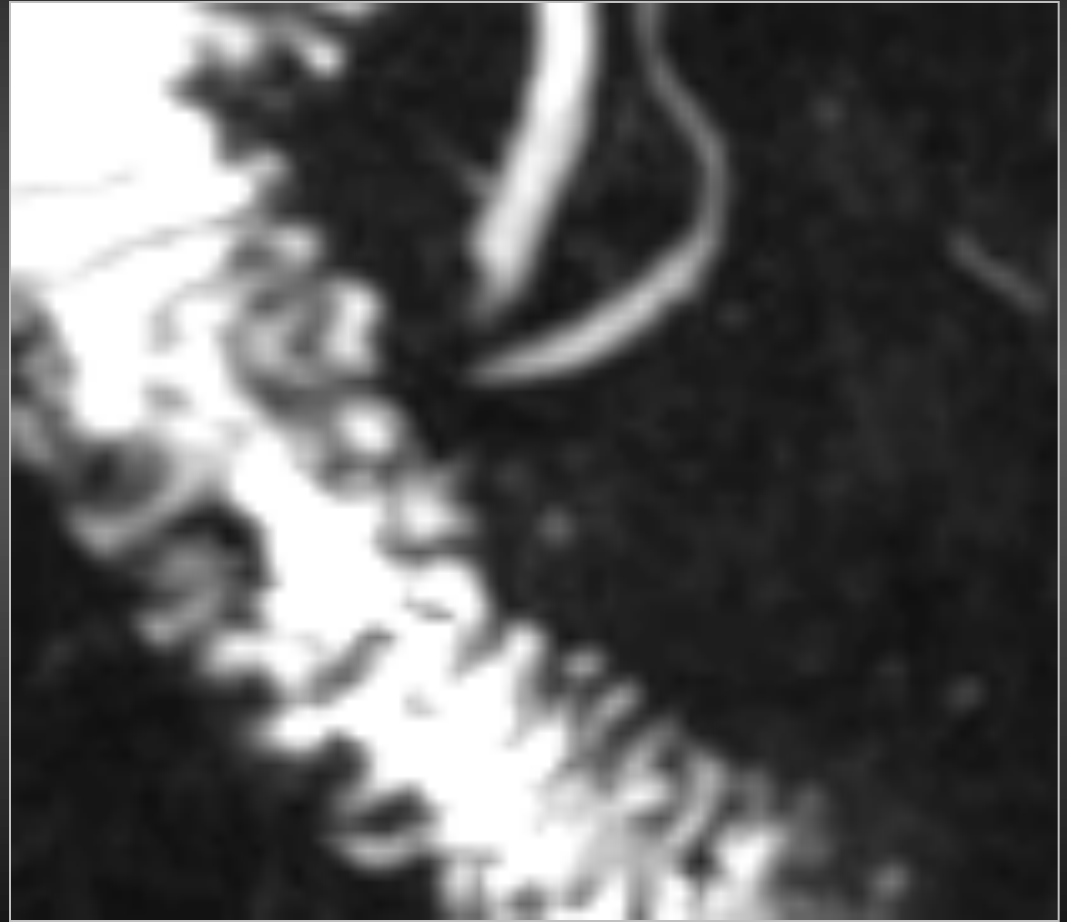
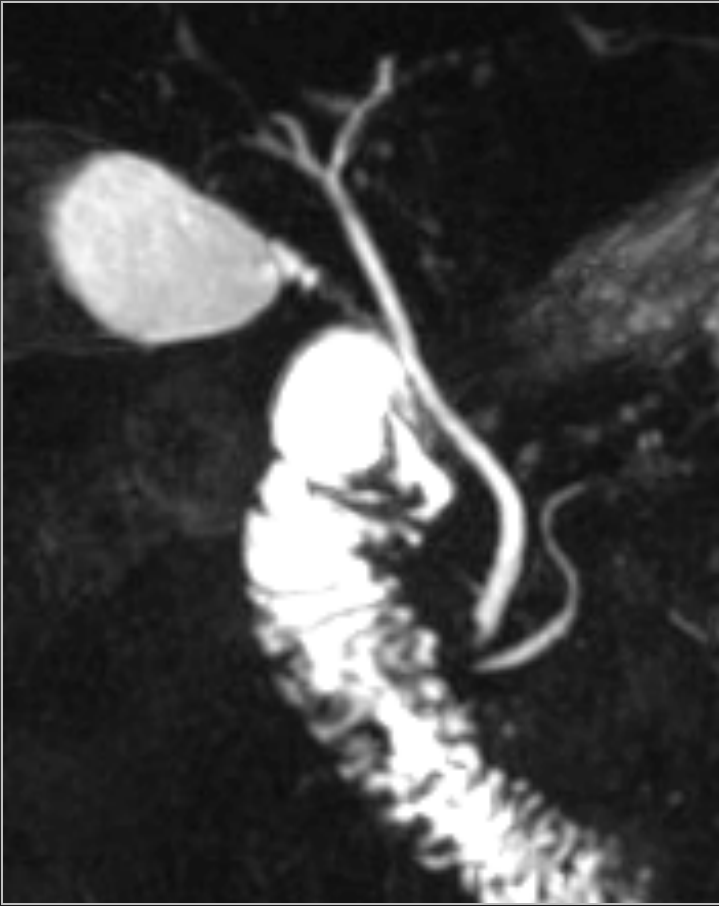
Les points névralgiques

2-L'insertion du canal cystique



Les points névralgiques

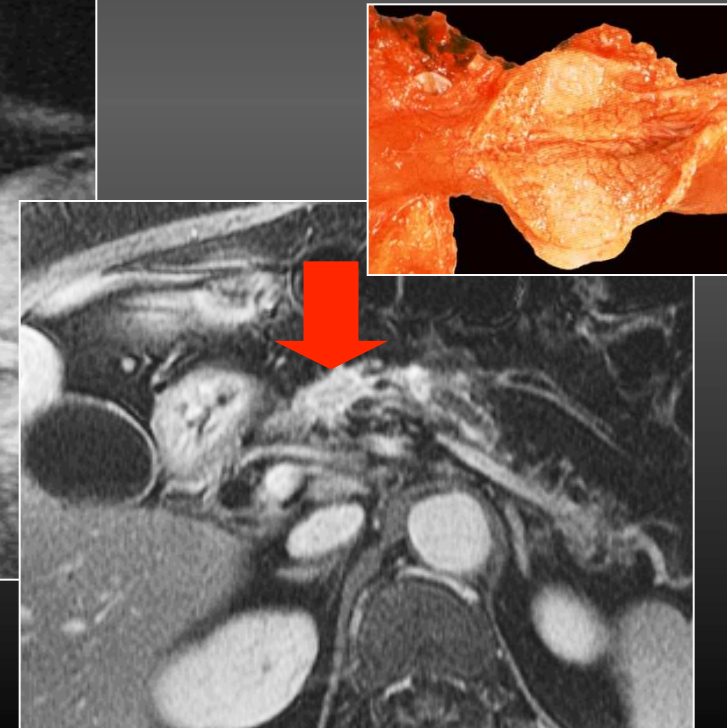
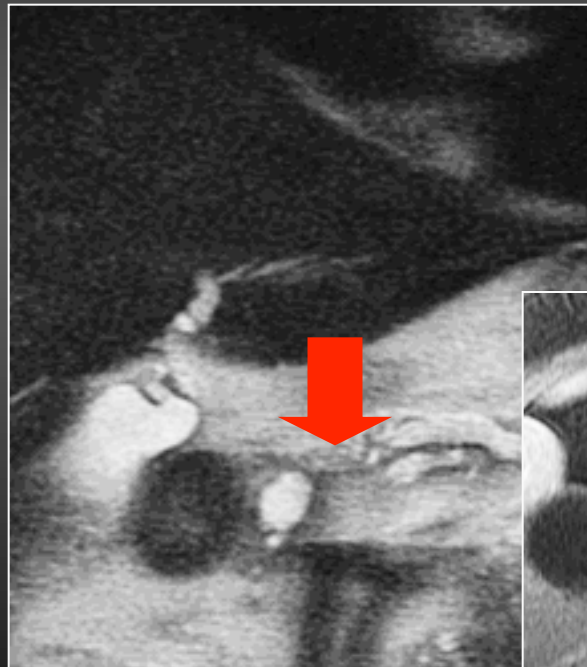
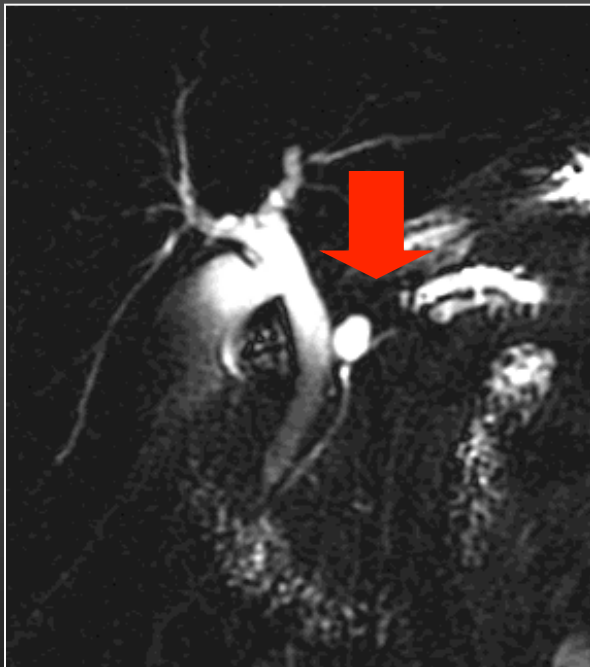
3-Le segment ampullaire



Les points névralgiques

- Femme, 60 ans
- Douleurs hypochondre droit
- Suspicion colique hépatique

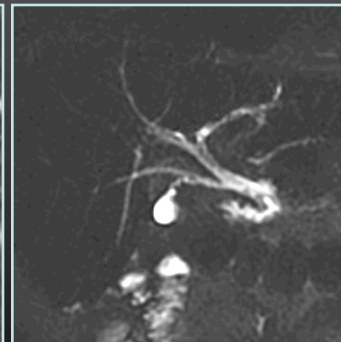
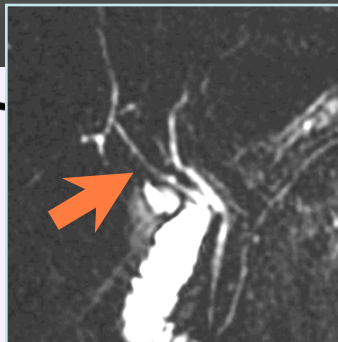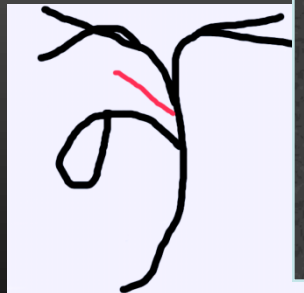
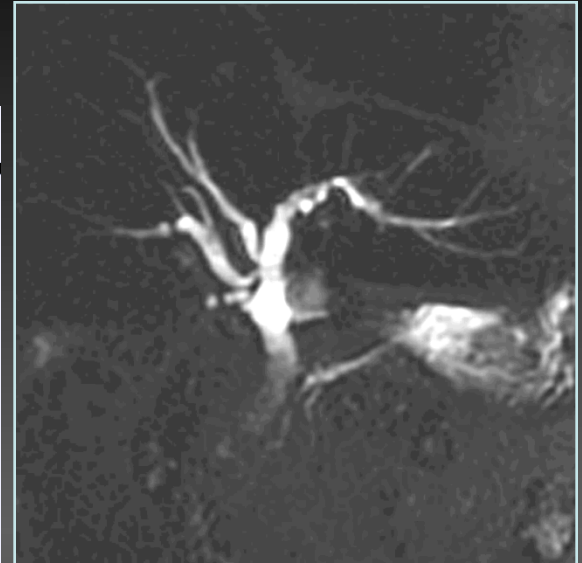
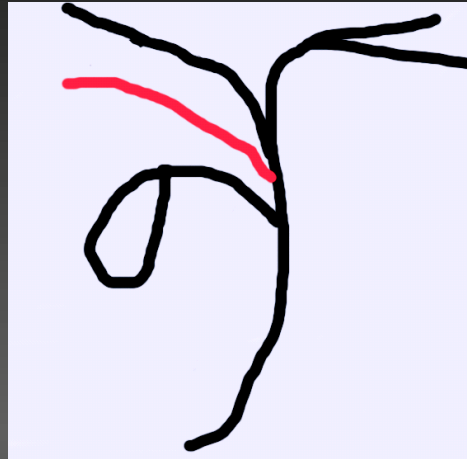
3-Analyse du canal pancréatique principal



**Adénocarcinome
pancréas corporeal**

Les variantes anatomiques

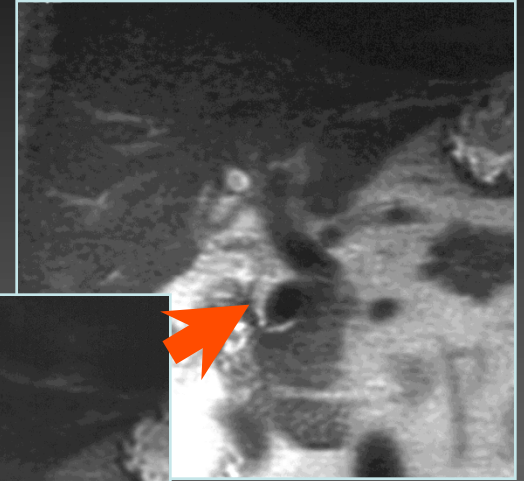
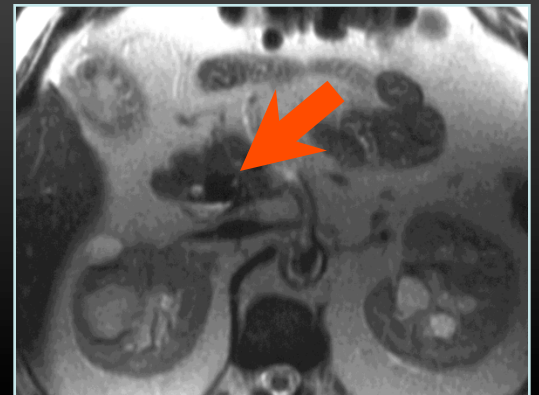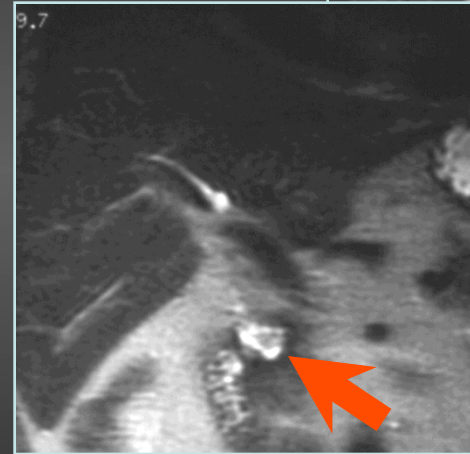
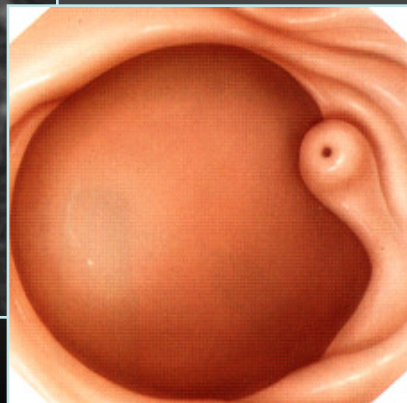
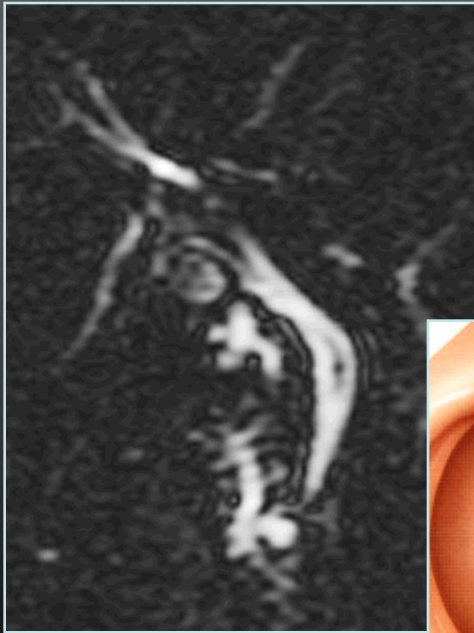
Canal hépatique droit aberrant



Canal hépatique droit accessoire

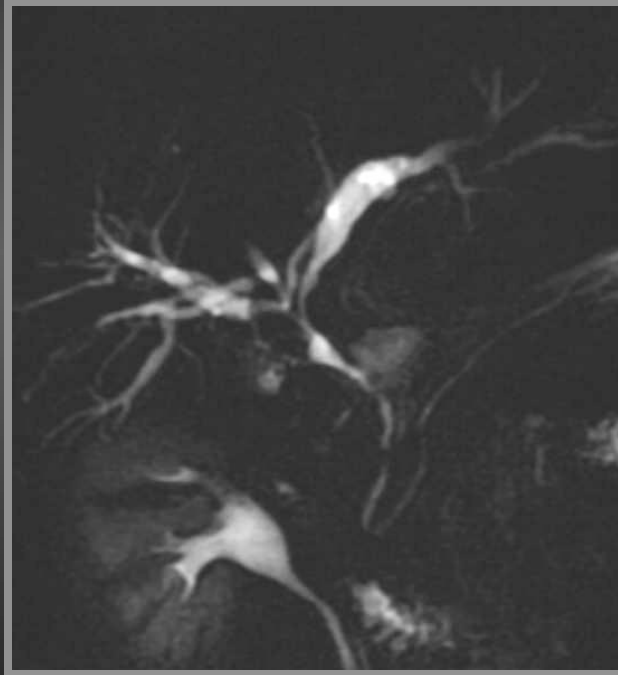
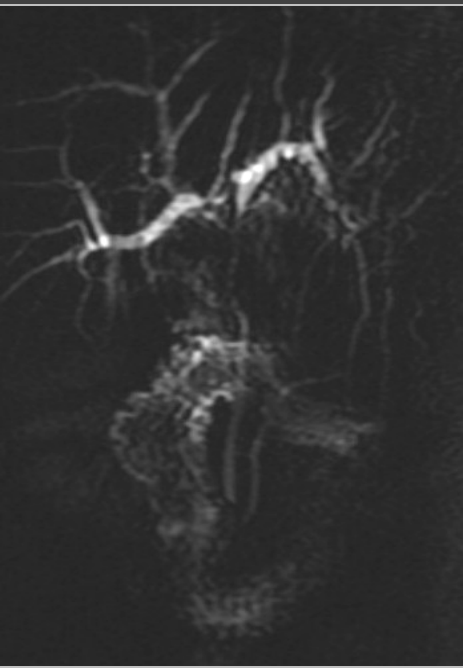
Les variantes anatomiques

Diverticule parapapillaire

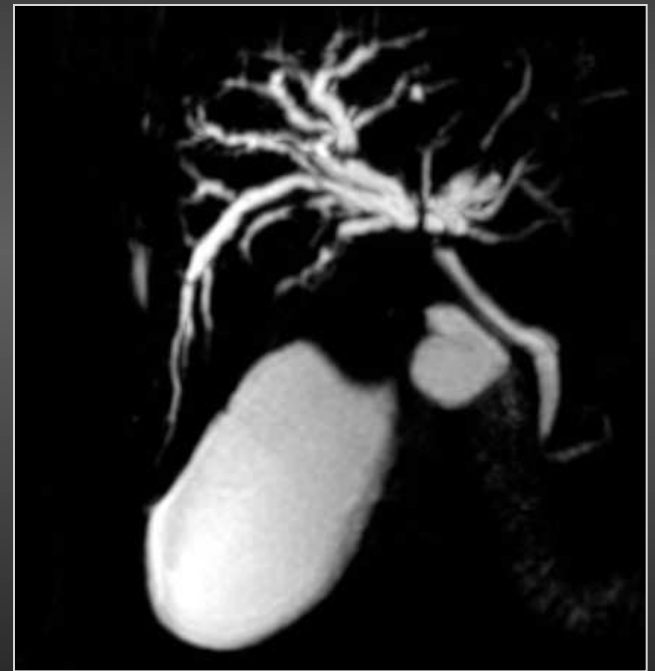

L'analyse sémiologique

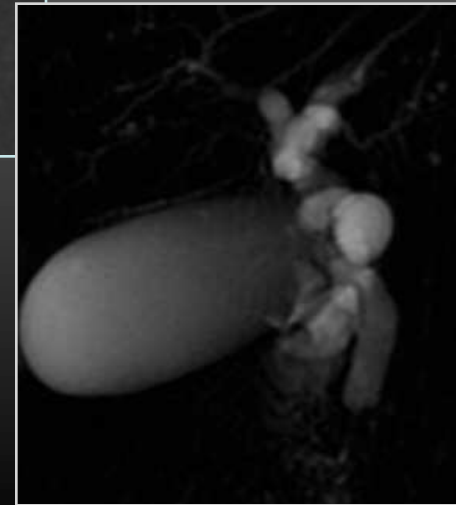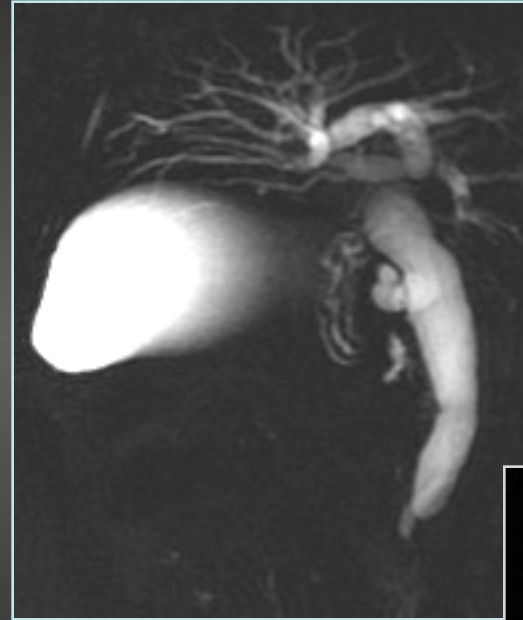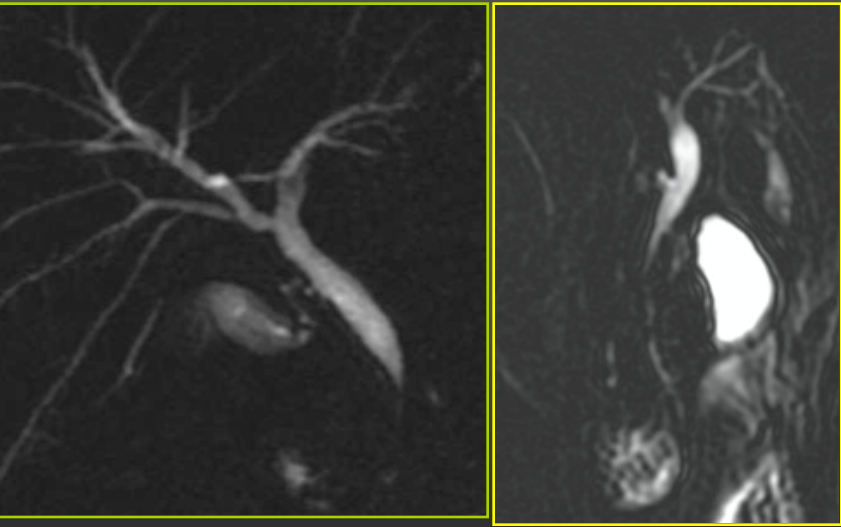
Bénigne



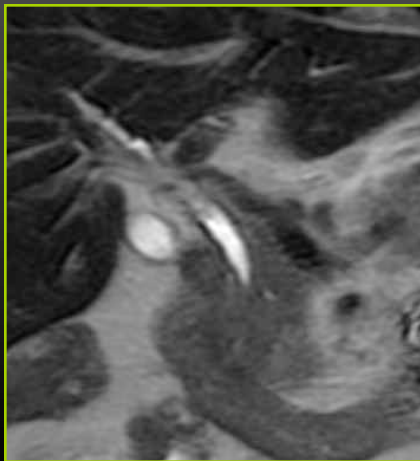
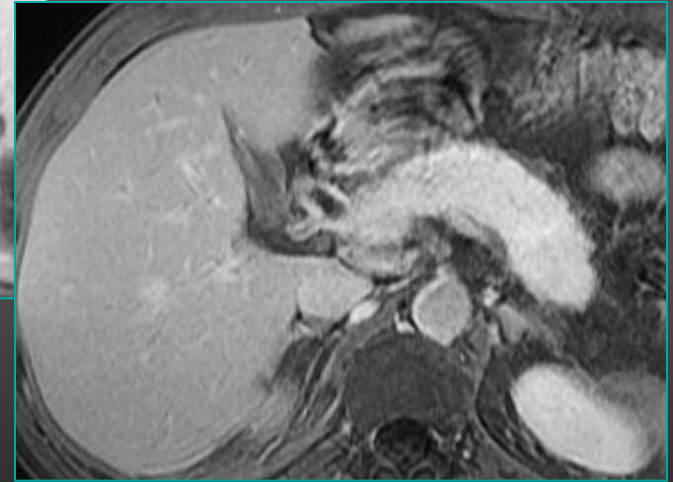
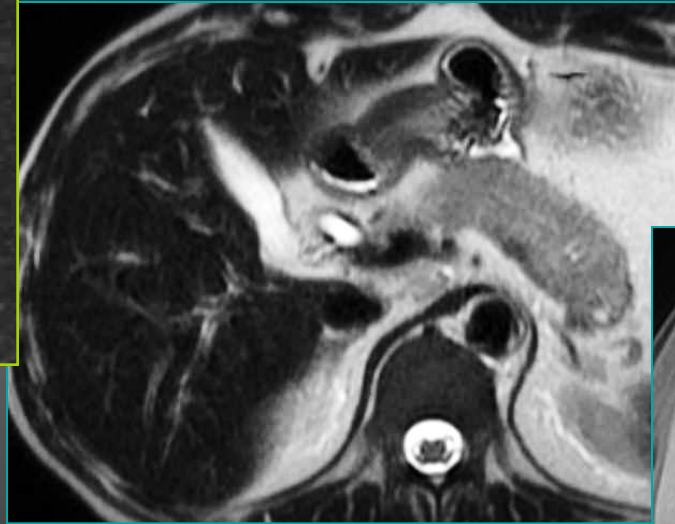
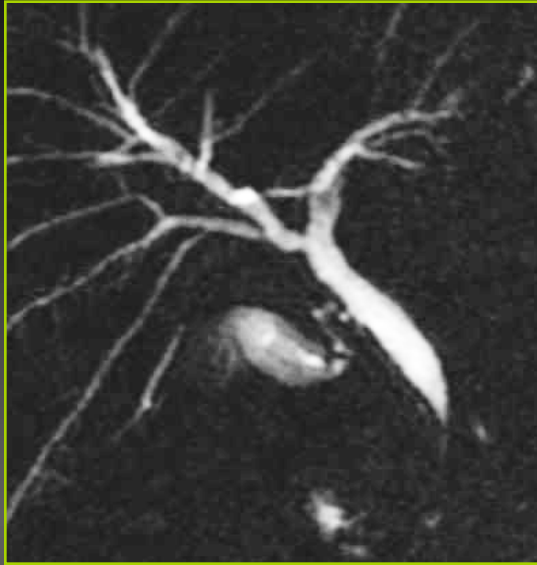Maligne



L'analyse sémiologique



L'analyse sémiologique



Pancréatite auto-immune

Plan

- Protocole d'exploration, erreurs facielment évitables, bases de l'interprétation
- Pathologies bénignes des VB
 - Maladie lithiasique
 - Dilatations kystiques de la VBP
 - Cholangiopathies
- Pathologies malignes des VB

Pathologie bénigne des VB

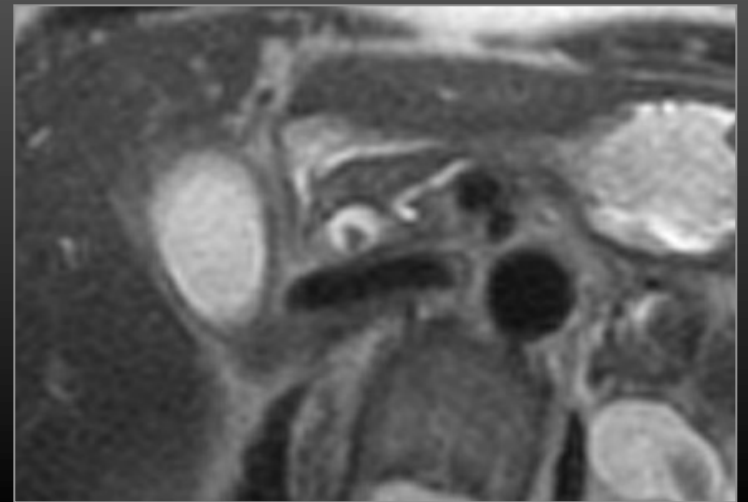
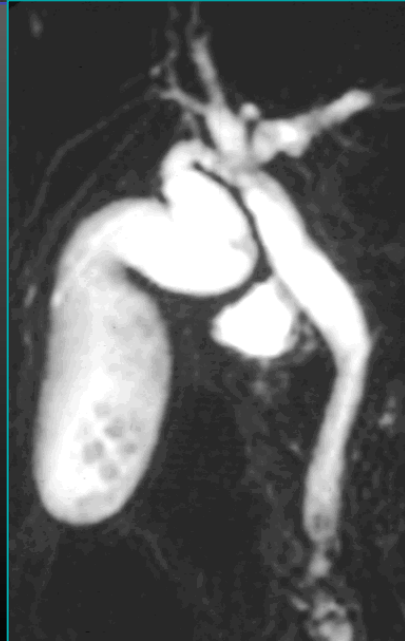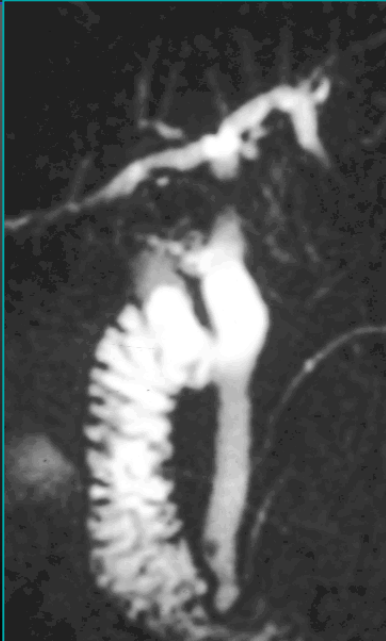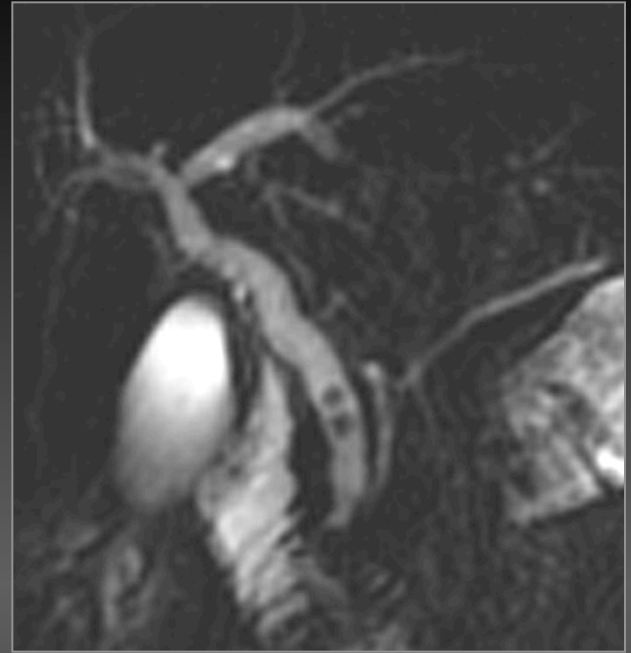
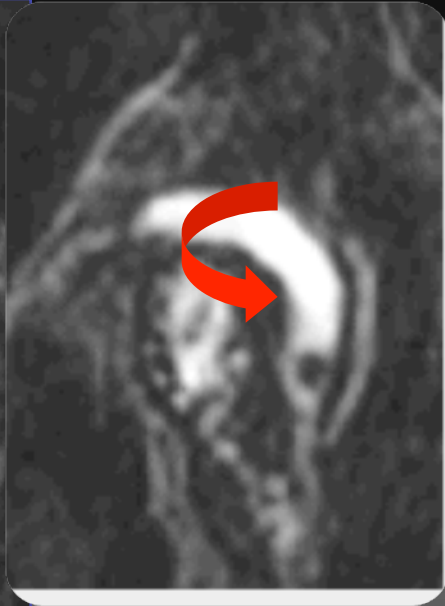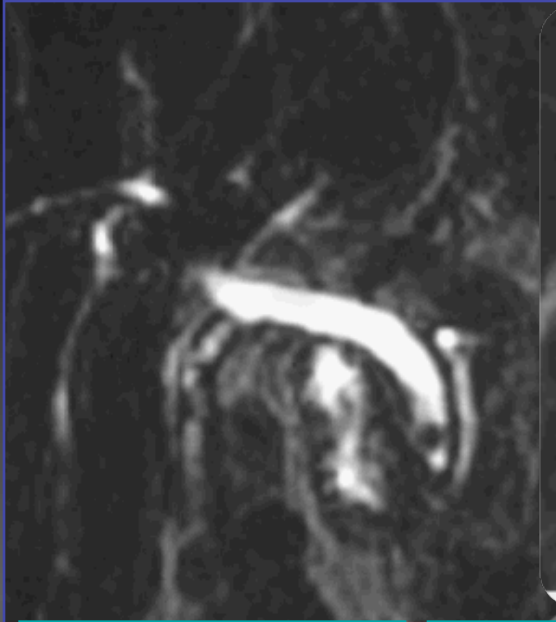Maladie lithiasique des voies biliaires

- **Maladie lithiasique de la voie biliaire principale**
- **Maladie lithiasique des voies biliaires intrahépatiques**

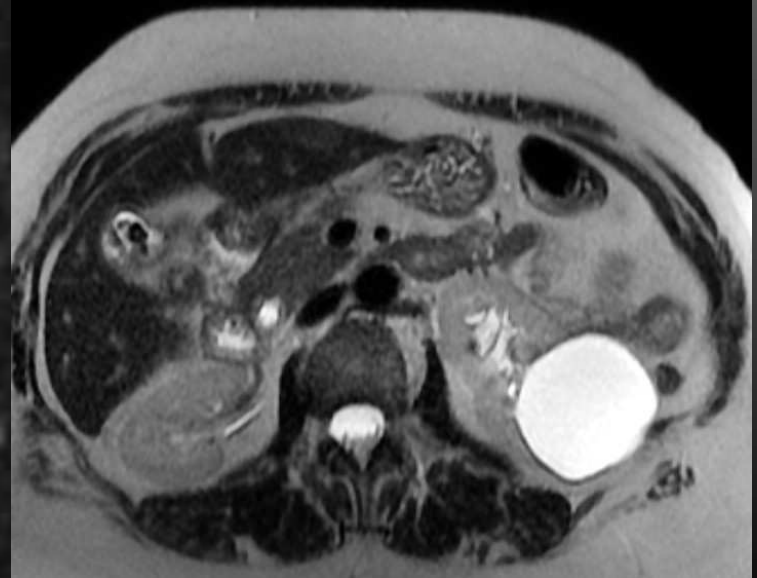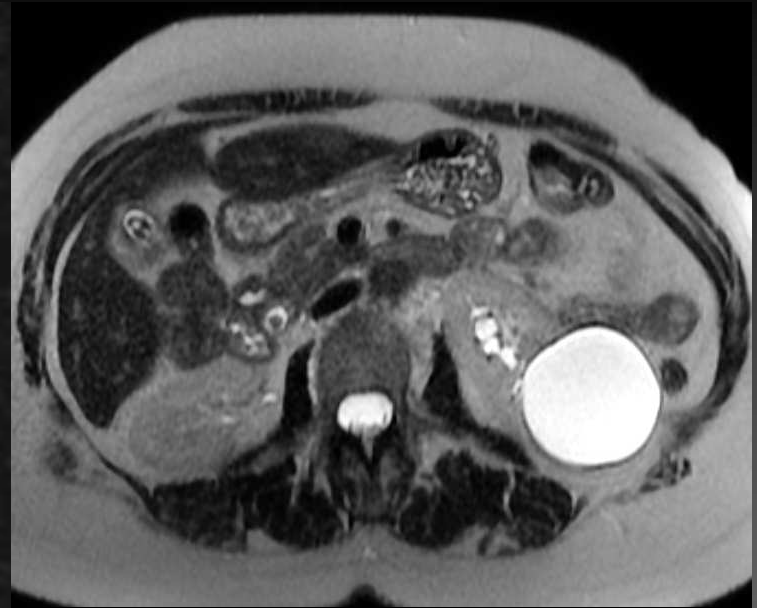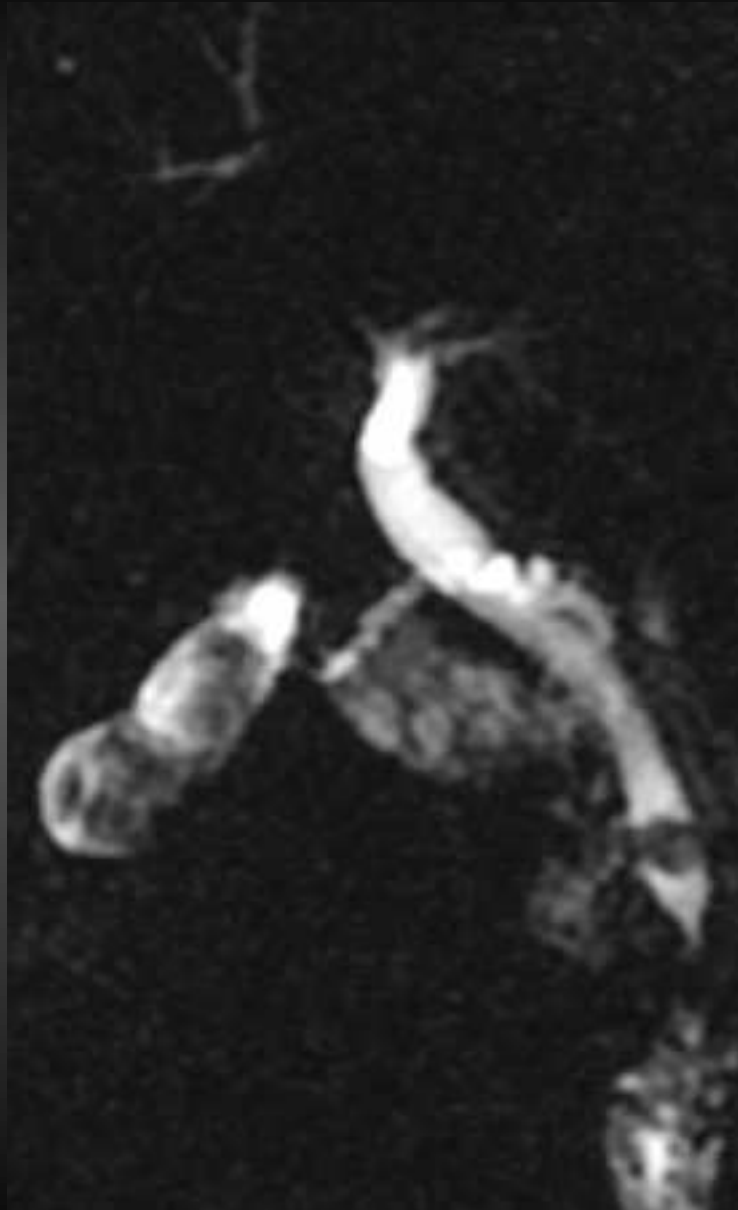
Maladie lithiasique de la VBP

- Deux types de calculs
 - Cholestéroliques
 - Pigmentaires bruns et noirs
- Cholangio IRM : à réaliser dès qu' une migration lithiasique est suspectée
- Echographie : calculs vésiculaires ++++++
- Scanner peut éventuellement être proposé mais n' a de valeur que positif
 - Limite : Calculs cholestéroliques isodenses à la bile

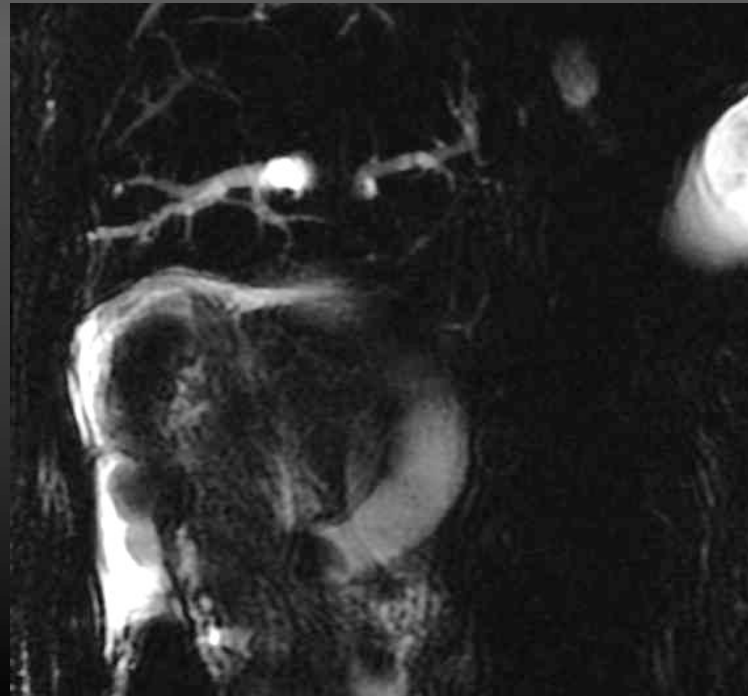
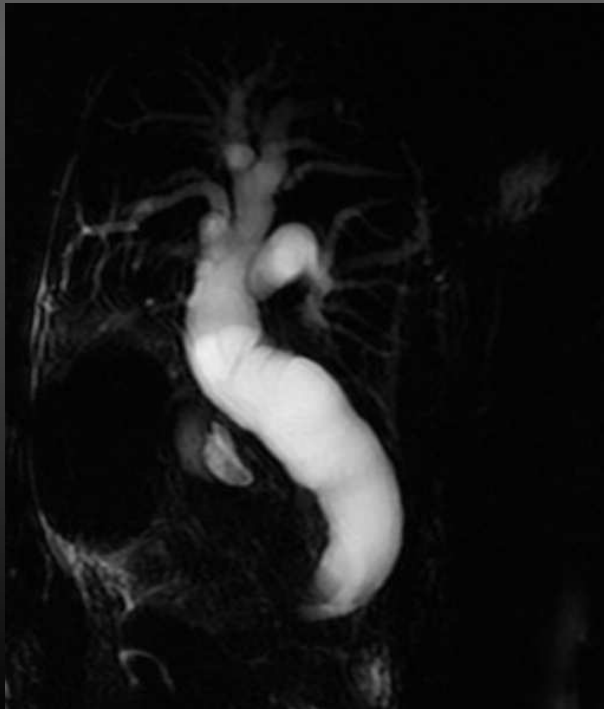
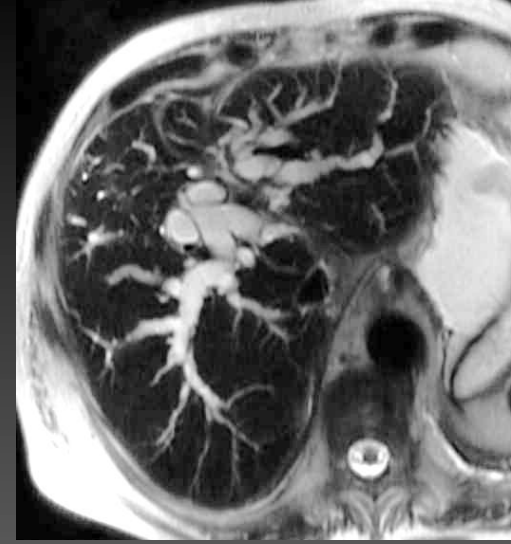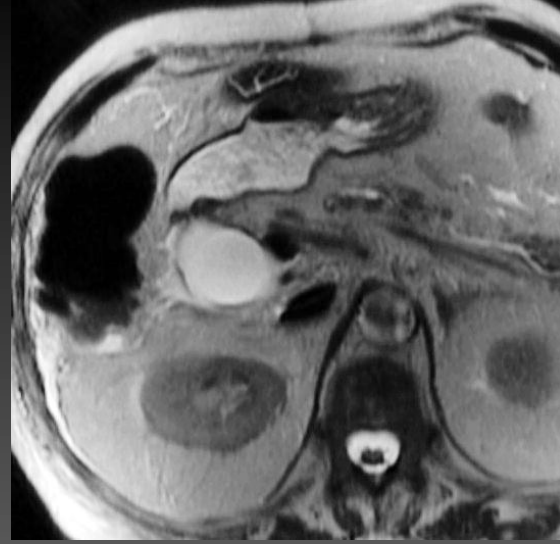
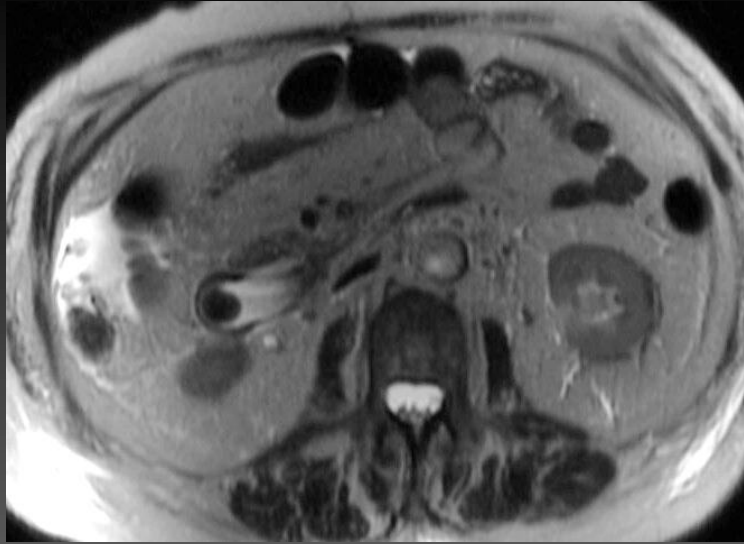I. Lithiase de la VBP



I. Lithiase de la VBP



I. Lithiase de la VBP

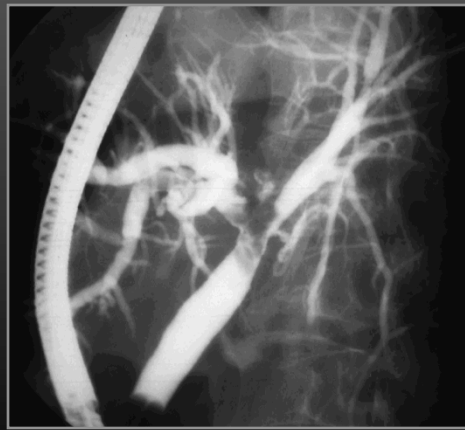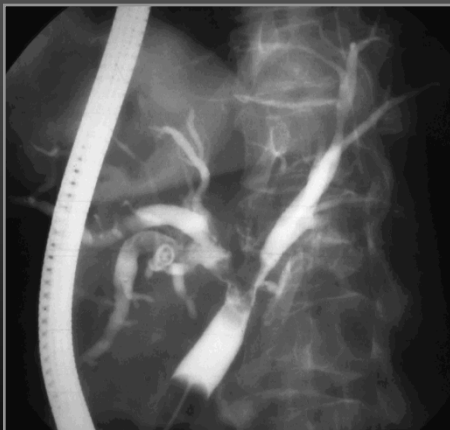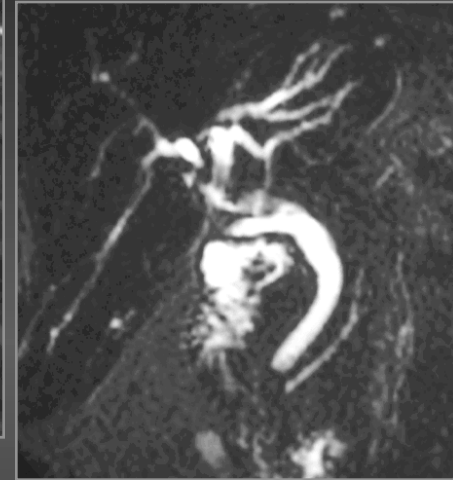


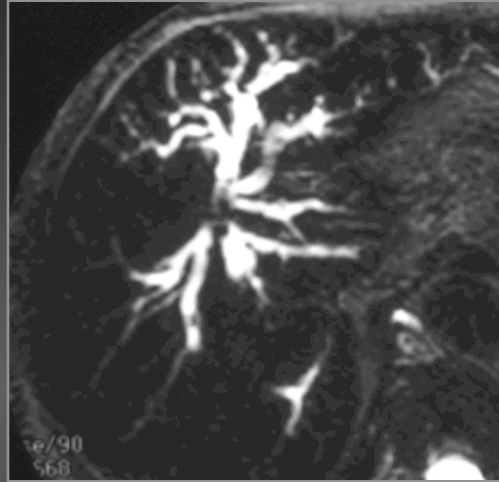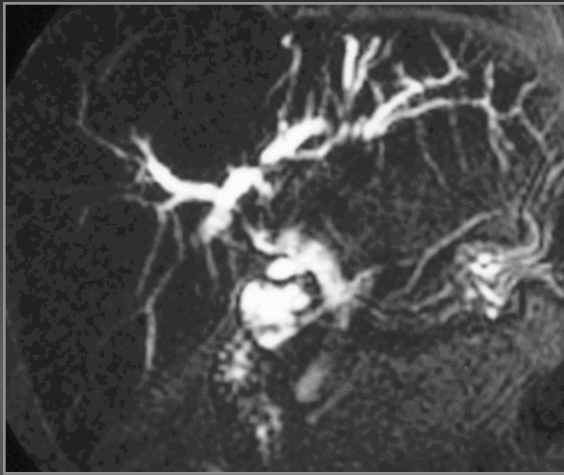Difficultés diagnostiques

- **Fonction du siège**
 - Convergence
 - Calcul enclavé segment sphinctérien
 - Association calculs VBP et VBIH
- **Fonction des variantes anatomiques associées**
 - Insertion du canal cystique
 - Association avec un diverticule duodéal
- **Fonction de leur composition**
 - Bile calcique
- **Fonction de la taille**
 - Minilithiase
 - Sludge/Boue biliaire
 - Gros calcul non entouré de bile
- **Calcul symptomatique : pathologie associée**
 - Calcul et oddite
 - Calcul et ampullome

I.Lithiase de la VBP

Difficultés diagnostiques : fonction du siège

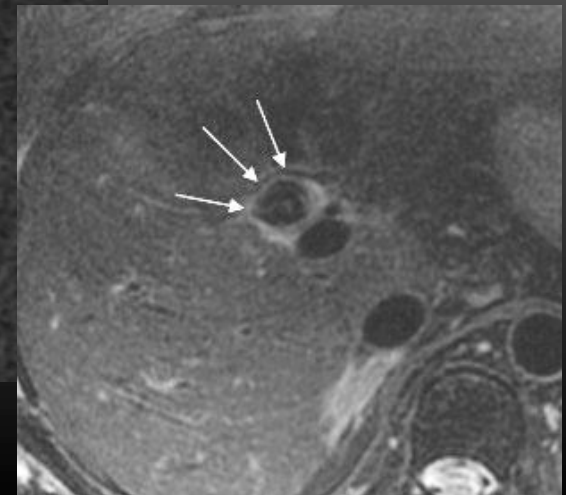
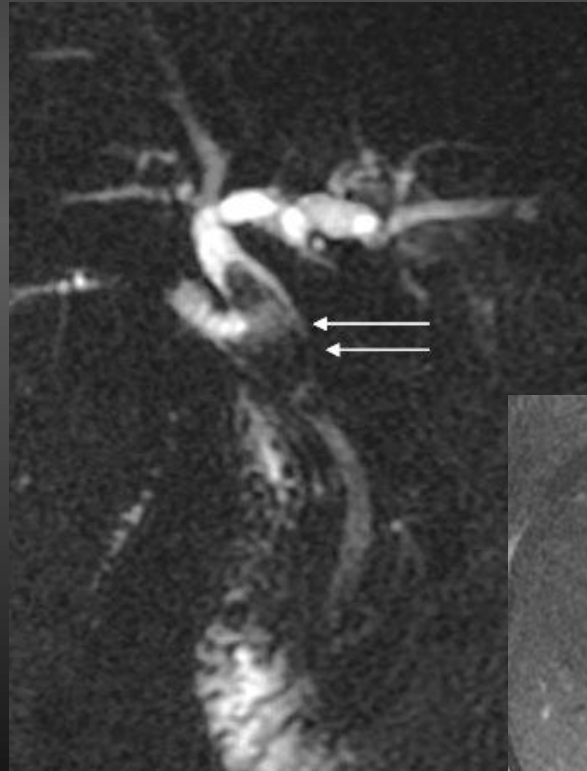
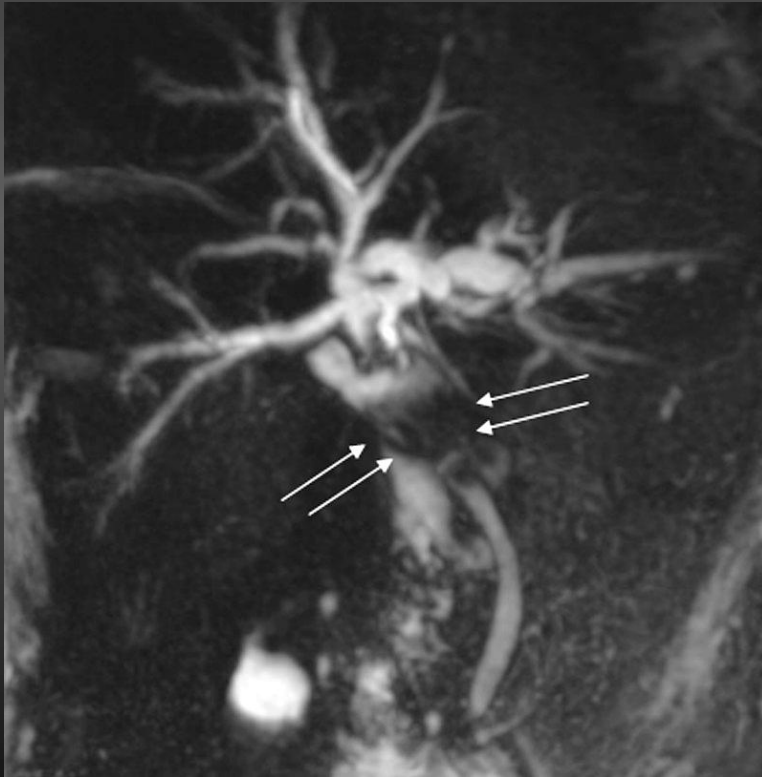

**Calculs
de la convergence**

I.Lithiase de la VBP

Difficultés diagnostiques : fonction du siège

Calculs de la convergence

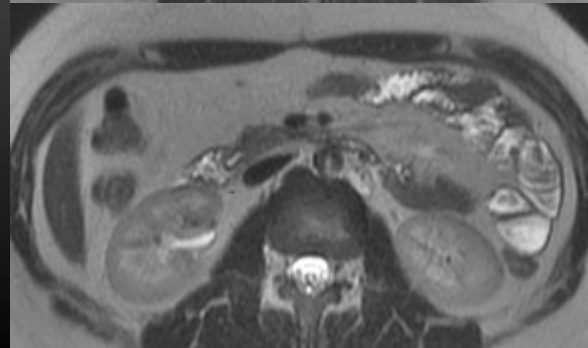
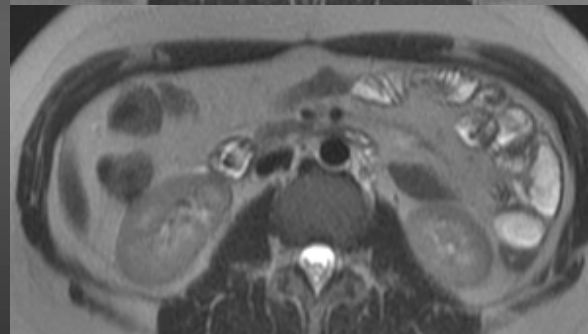
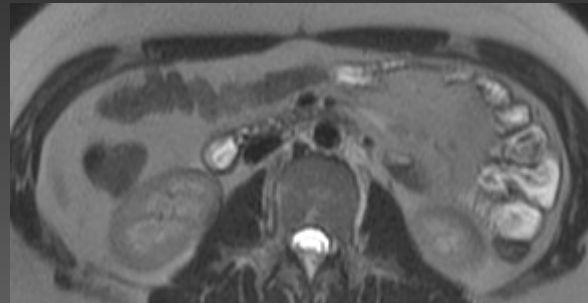
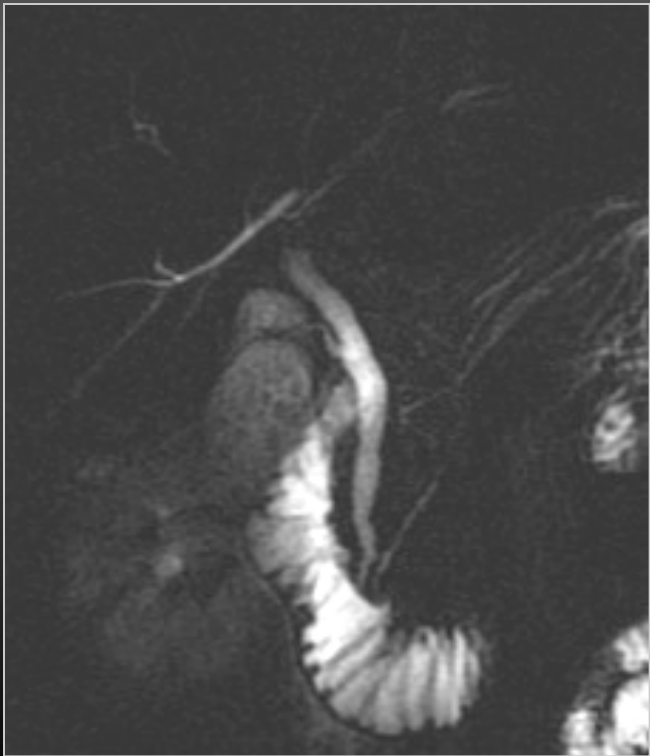


I.Lithiase de la VBP

Difficultés diagnostiques : fonction du siège

Jeune fille 18 ans

Douleurs hypochondre
droit - Ictère

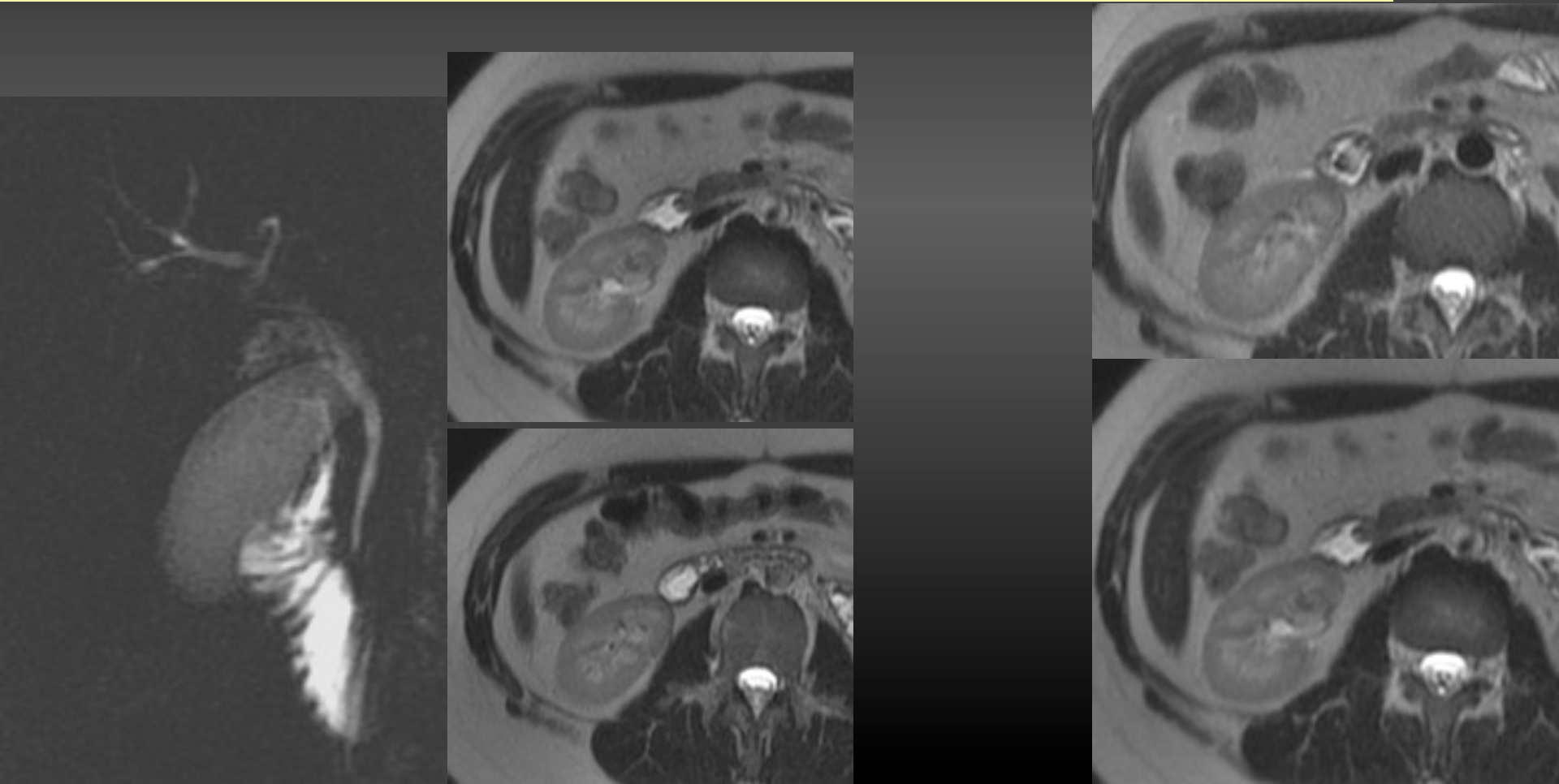


I.Lithiase de la VBP

Difficultés diagnostiques : fonction du siège

Même patiente

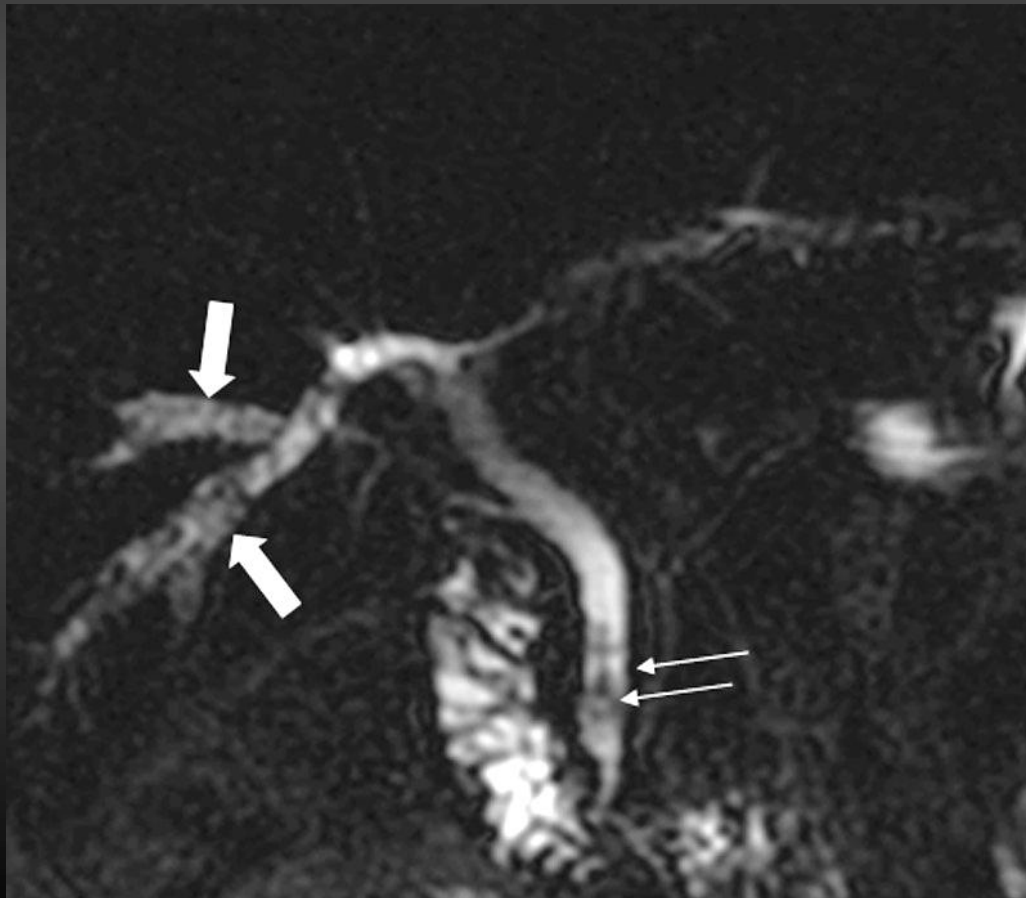
24 heures plus tard : régression spontanée douleurs et de l'ictère



I.Lithiase de la VBP

Difficultés diagnostiques : fonction du siège

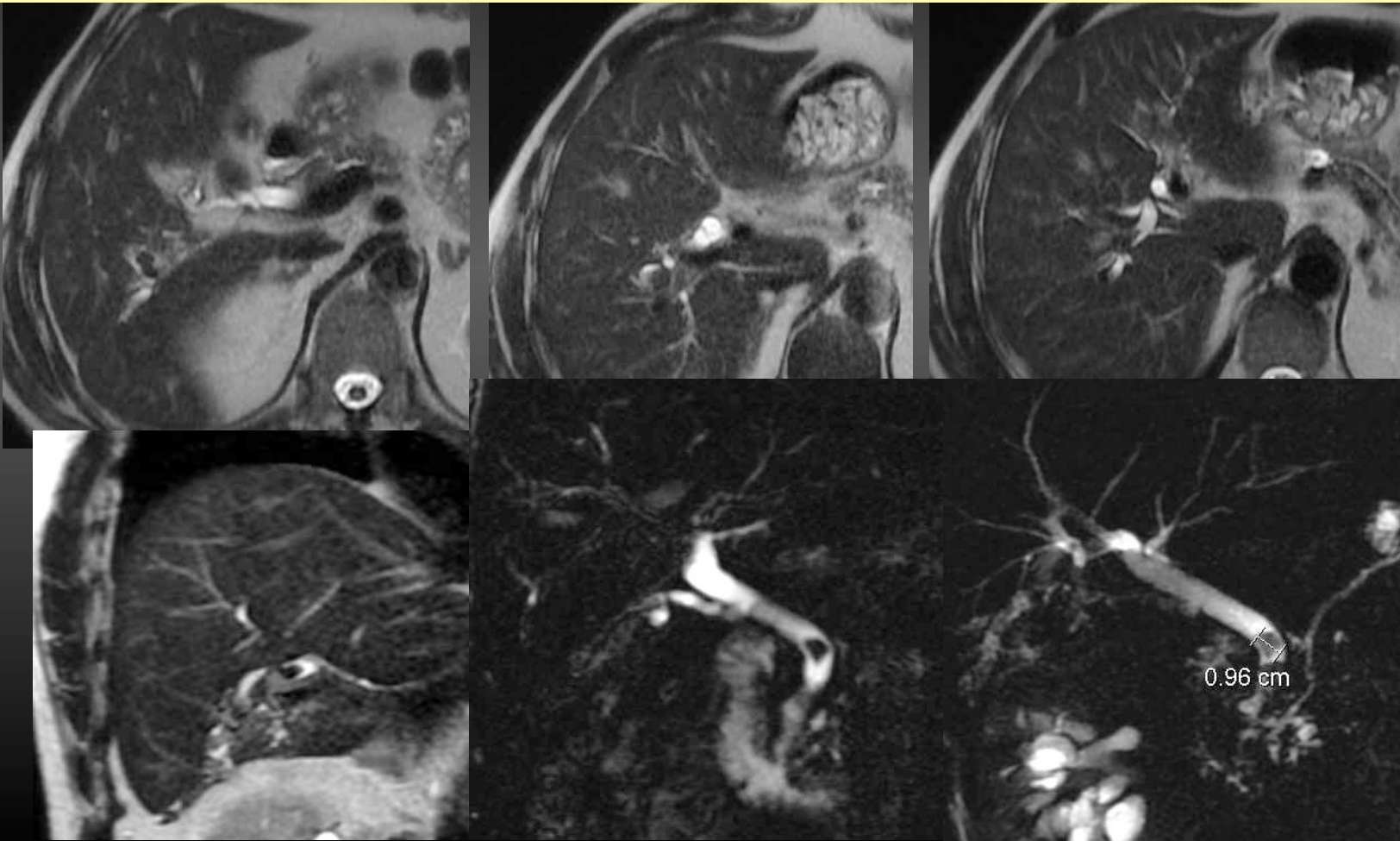
Calculs VBP et potentiellement dans les VBIH +++++



I.Lithiase de la VBP

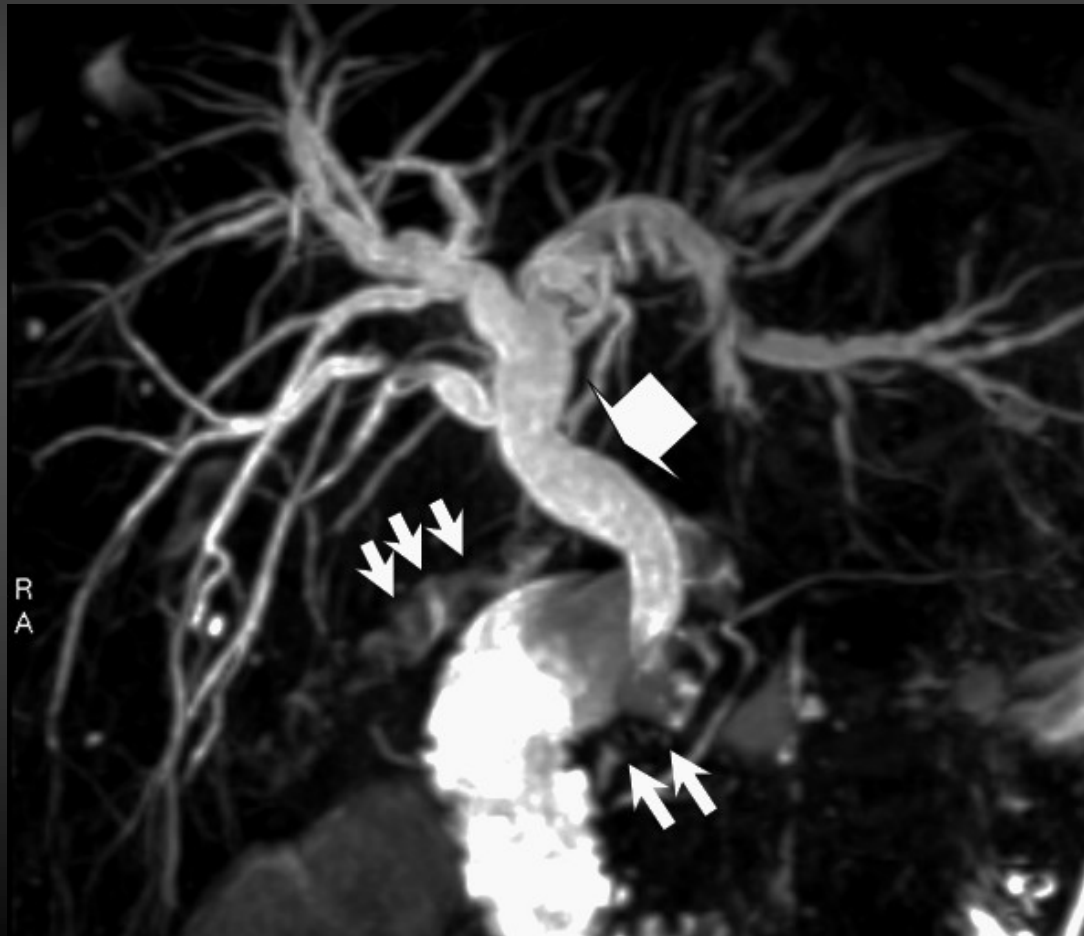Difficultés diagnostiques : fonction du siège

Calculs VBP et potentiellement dans les VBIH +++++



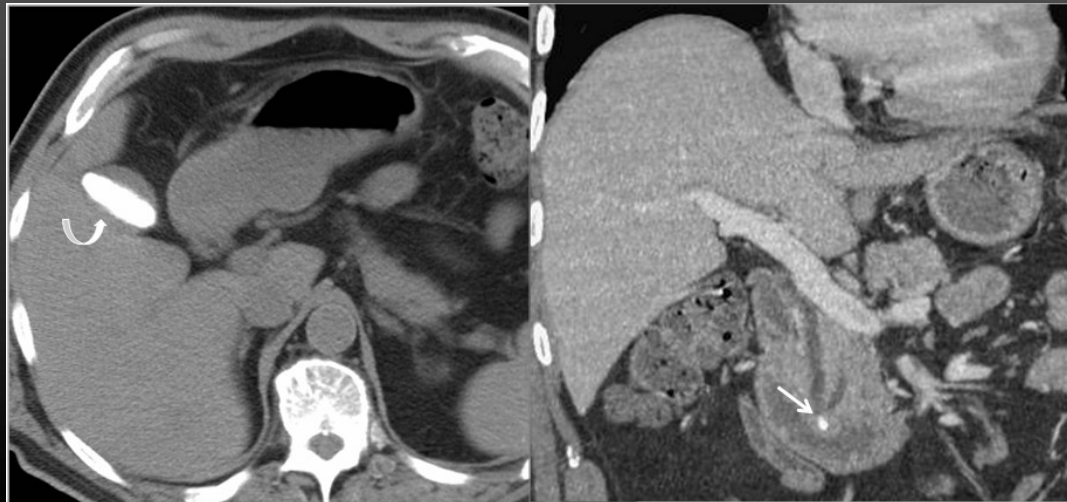
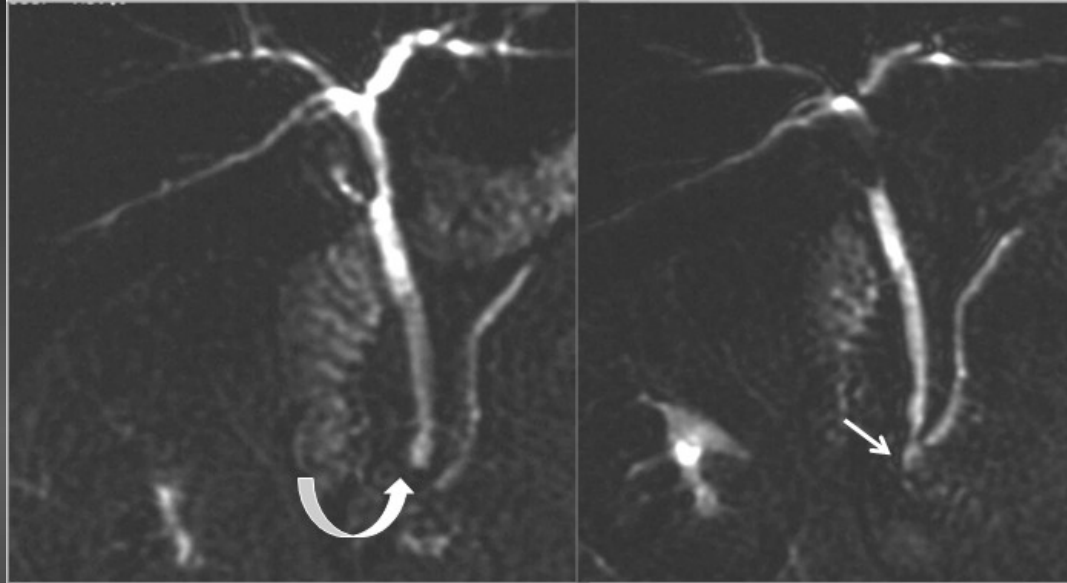
I. Lithiase de la VBP

Difficultés diagnostiques : fonction des variantes anatomiques associées



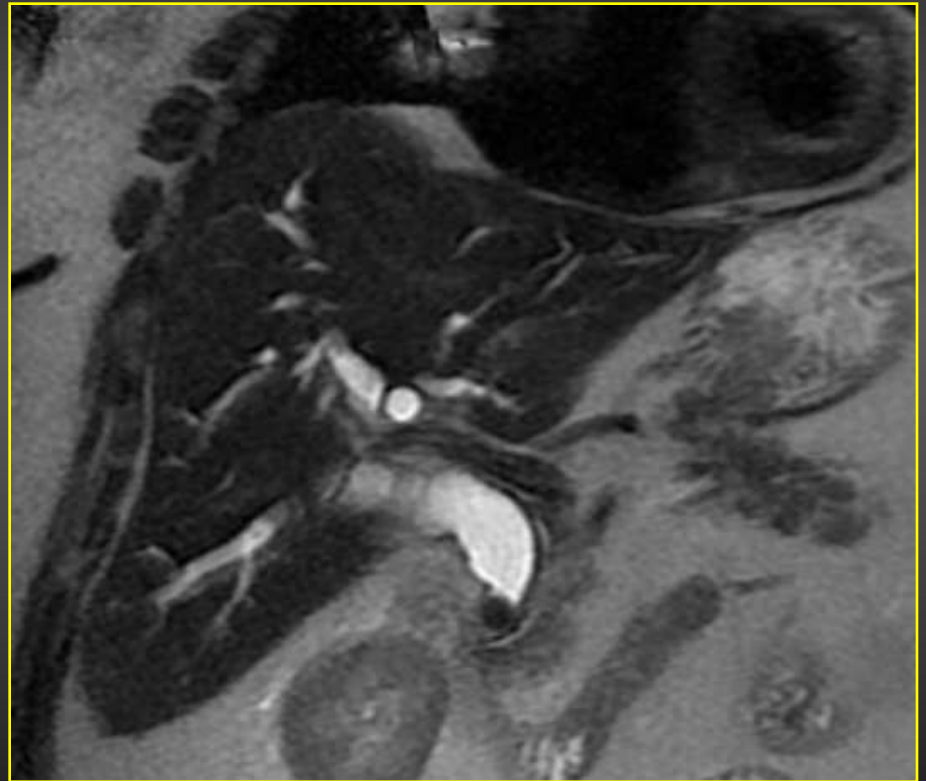
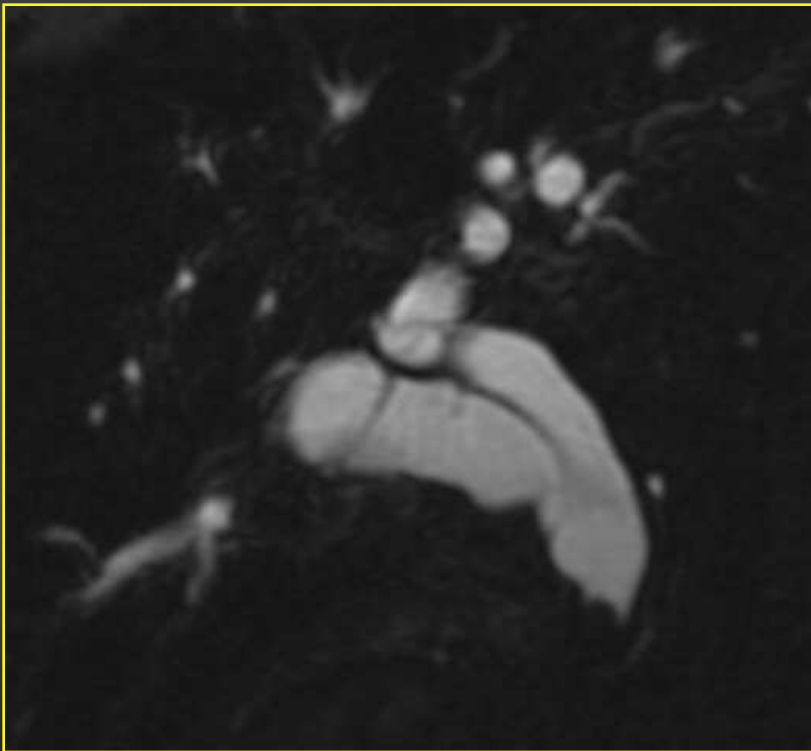
I.Lithiase de la VBP

Difficultés diagnostiques : fonction de leur composition



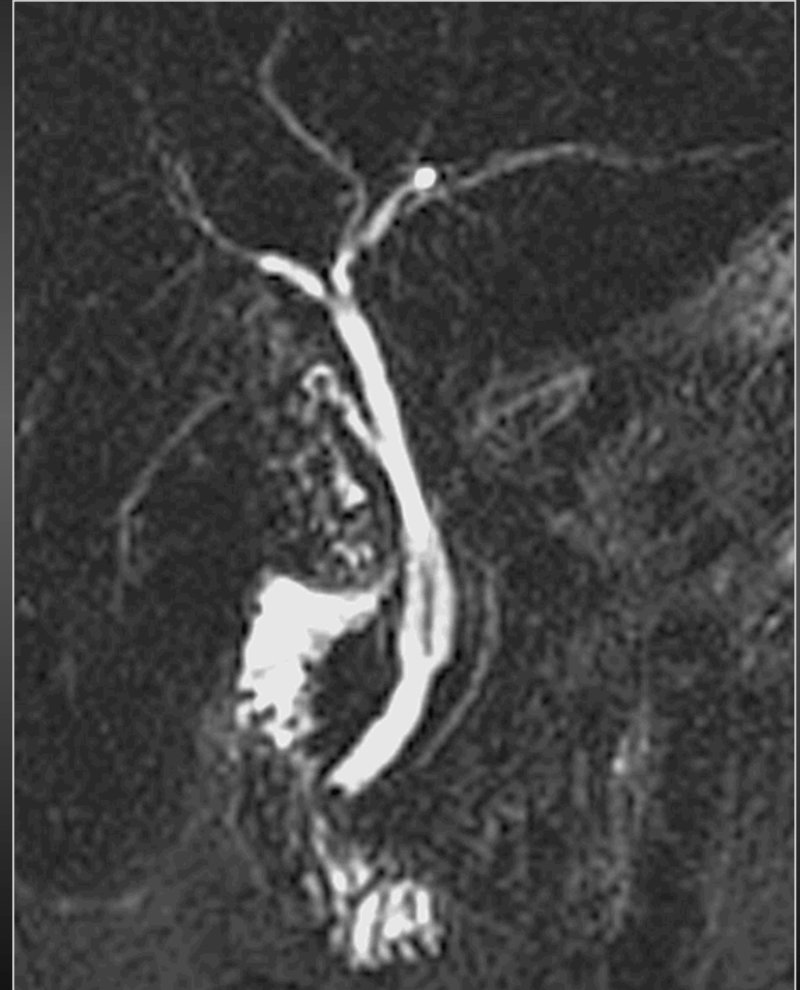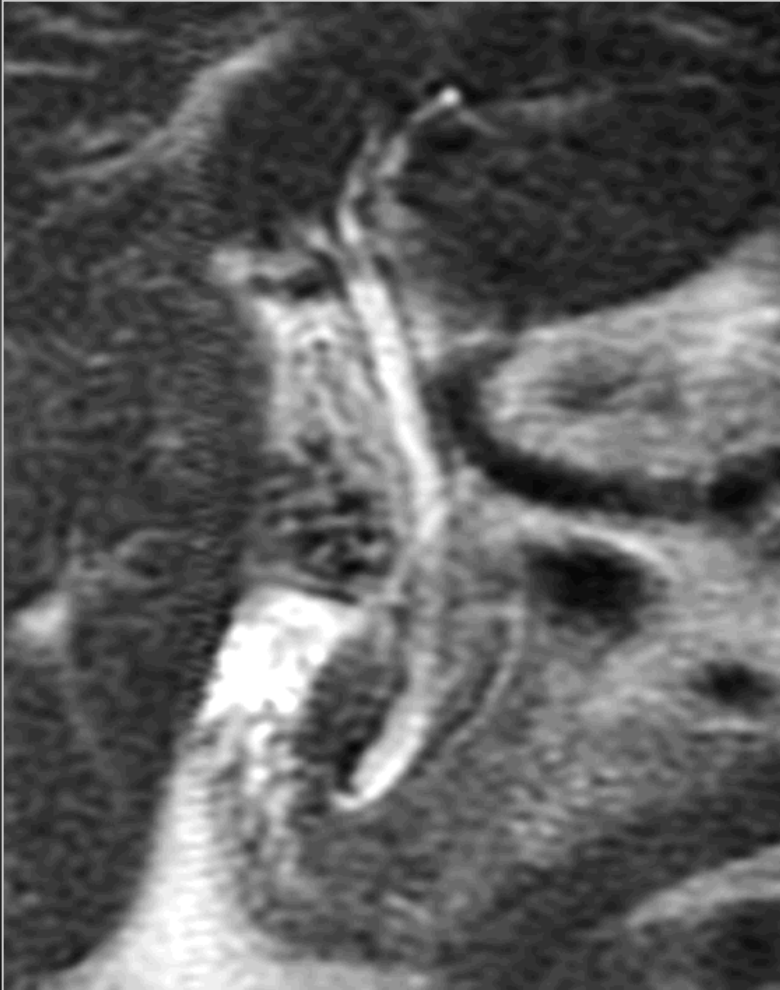
I.Lithiase de la VBP

Difficultés diagnostiques : fonction de leur taille



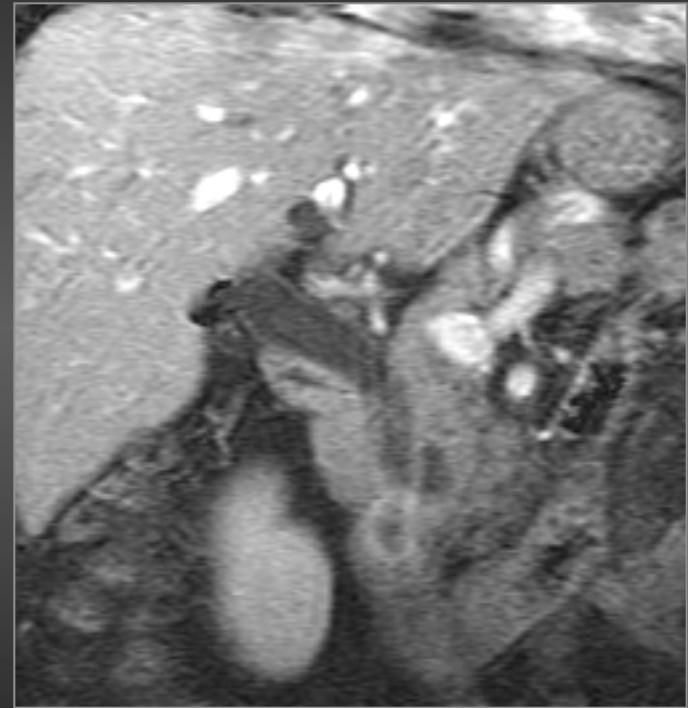
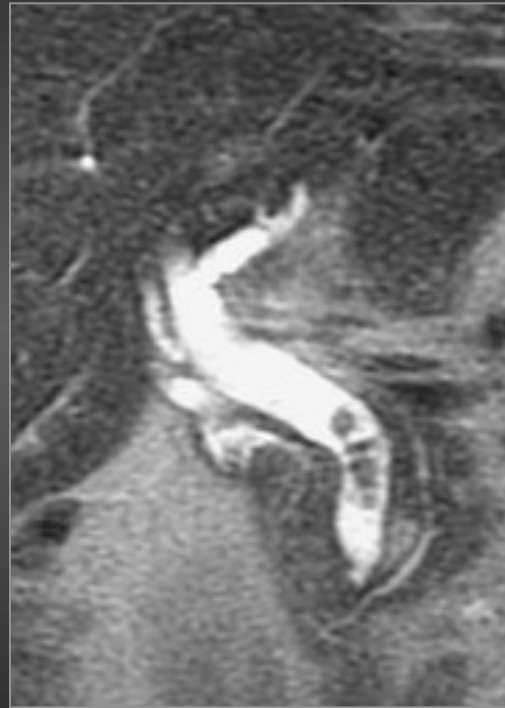
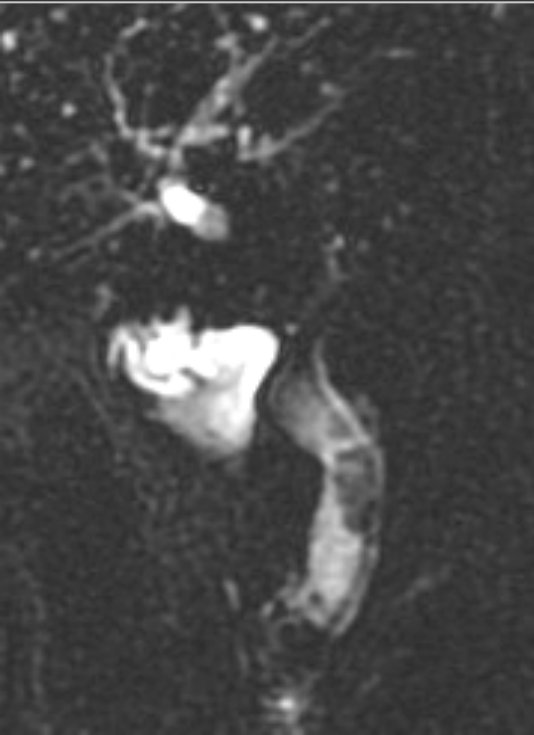I. Lithiase de la VBP

Difficultés diagnostiques : fonction de leur taille



I.Lithiase de la VBP

Difficultés diagnostiques : associations possibles



**Calculs de la VBP
et « Oddite »**

calculs de la VB et ampullome

Maladie lithiasique des VBIH

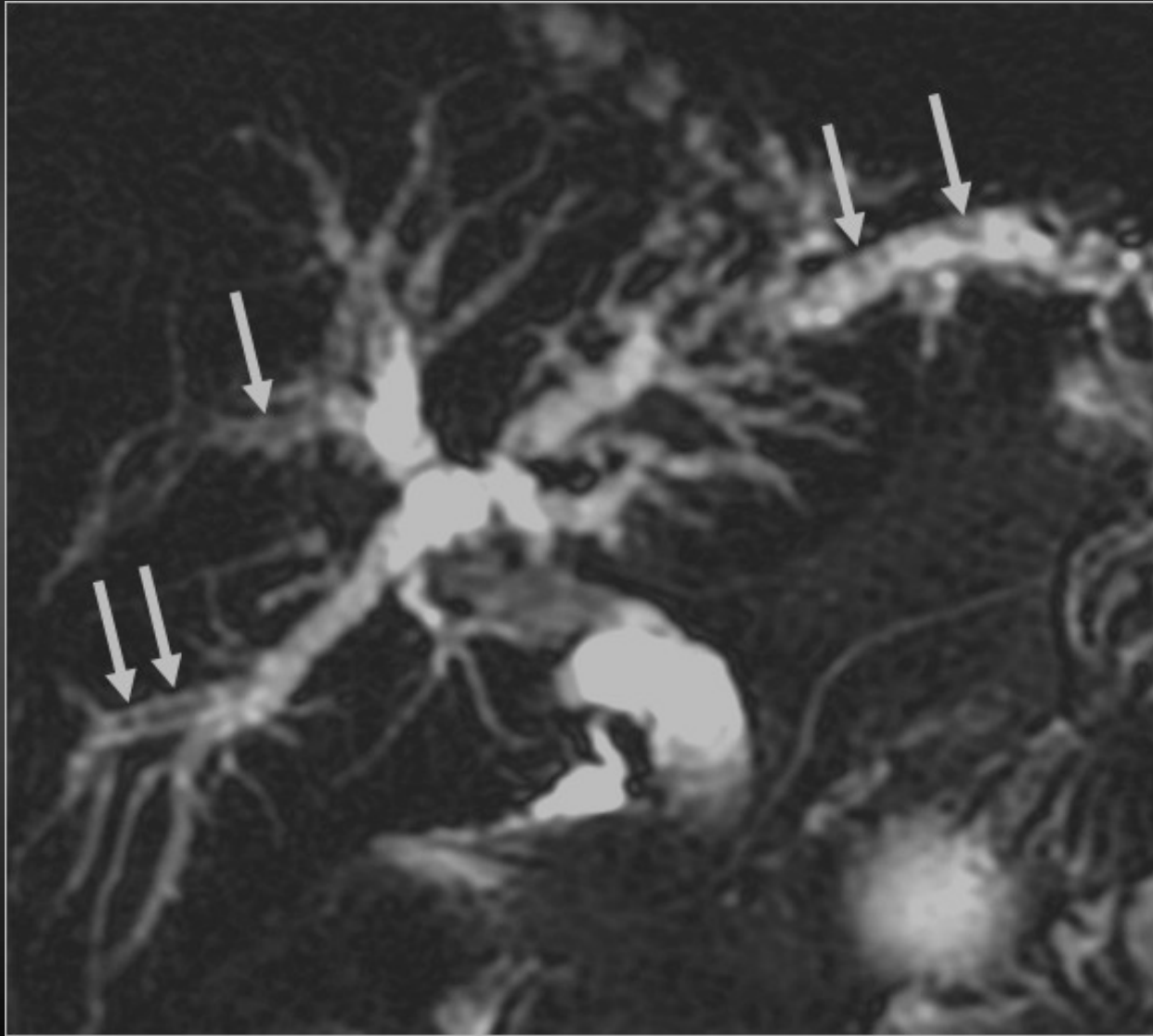
- Def : présence de calculs dans les VBIH qu' il y ait ou non des calculs vésiculaires
- Théories les plus récentes : formation directement au sein des VBIH (et non pas migration à contre courant à partir de la vésicule biliaire)
- Deux types de calculs
 - Cholestéroliques : VB nales
 - TTT Acide ursodésoxycholique
 - Cholestéroliques et pigmentaires : dilatations des VBIH (en amont sténoses ou dans dilatations kystiques)
 - TTT endoscopique et ou chirurgical

Maladie lithiasique des VBIH

- **Calculs des VBIH sans anomalie des VBIH sous jacentes**
 - Anomalie génétique : mutation gène MDR3 (transporteur ABCB4)
- **Calculs des VBIH avec dilatation des VBIH sous jacentes**
 - Avec sténose
 - Sans sténose

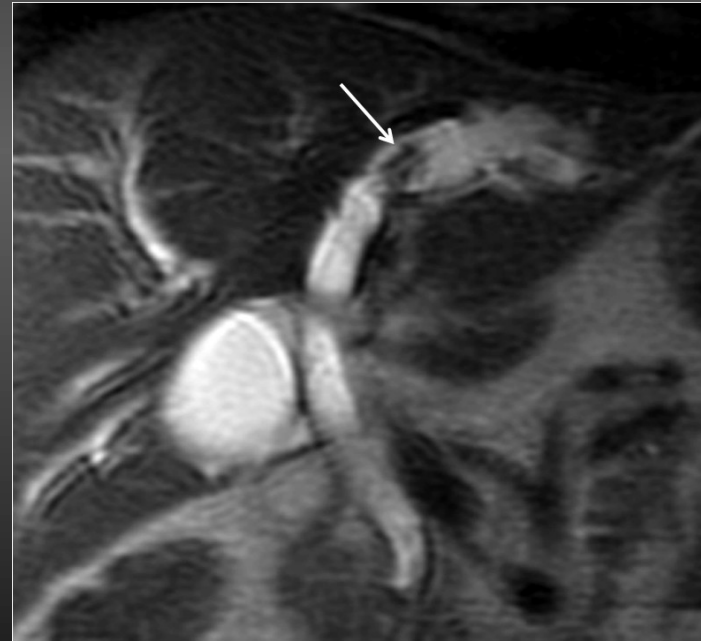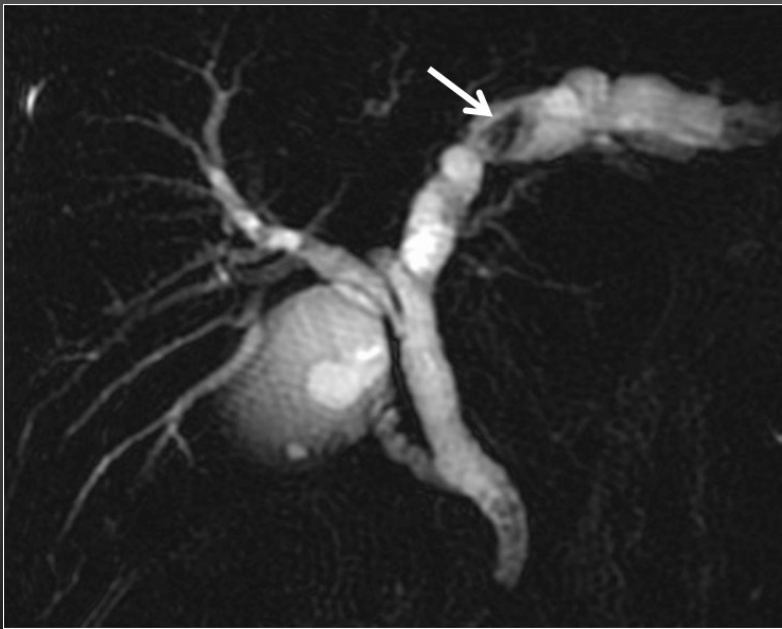
Sans anomalie de calibre des VBIH

- **Anomalie génétique** portant sur un déficit en phospholipides essentiel à la solubilisation du cholestérol
- LPAC
- Précipitation de cristaux de cholestérol dans les petites VBIH
- **Déficit en MRD3 (transporteur ABCB4)**
- Calculs cholestéroliques, petite taille, et situés en périphérie du foie
- Critères diagnostiques
 - Lithiase biliaire avec au moins un des critères suivants
 - Age de survenue < 40 ans
 - Récidive des douleurs après cholécystectomie
 - Anomalies focales hyperéchogènes compatibles avec le dépôt de cholestérol le long des voies biliaires
 - ATCD familiaux de lithiase biliaire avant 40 ans et ou tableau gravidique atypique
 - Tests hépatiques peu perturbés



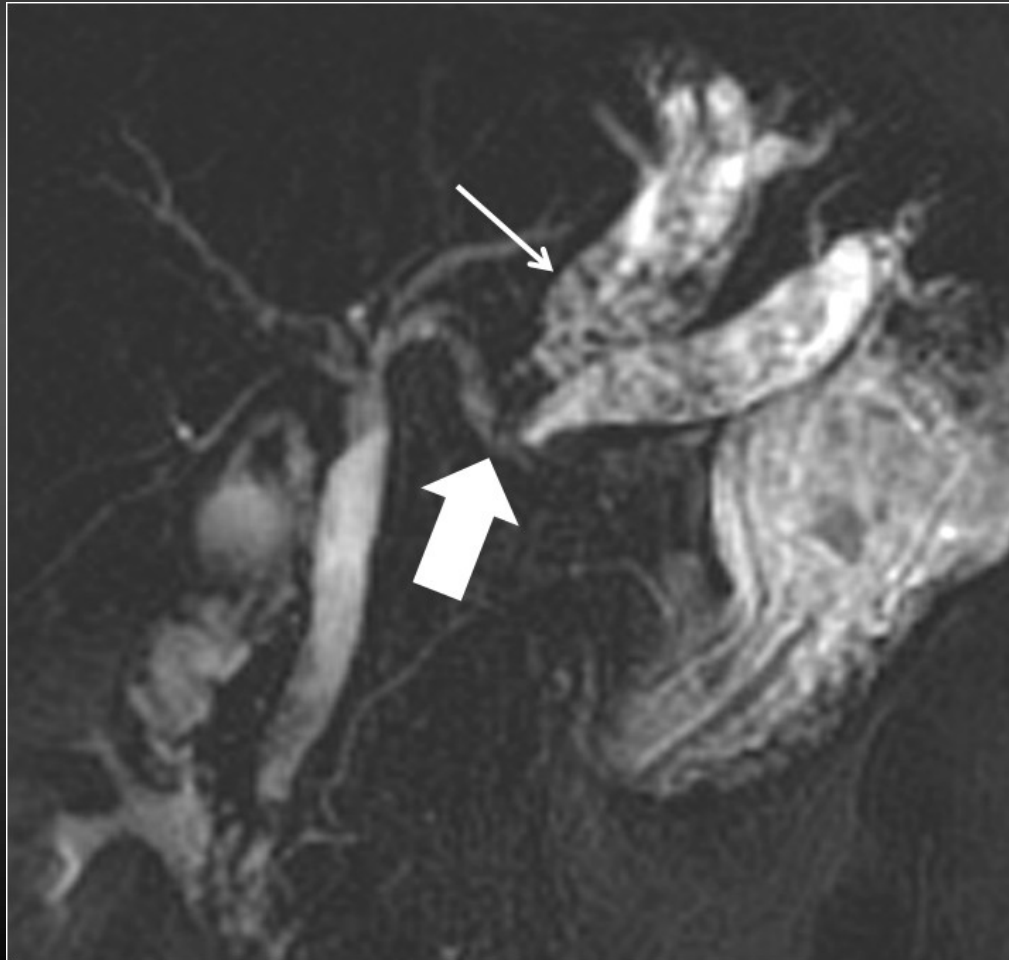
Maladie lithiasique des VBIH

Avec anomalie de calibre des VBIH



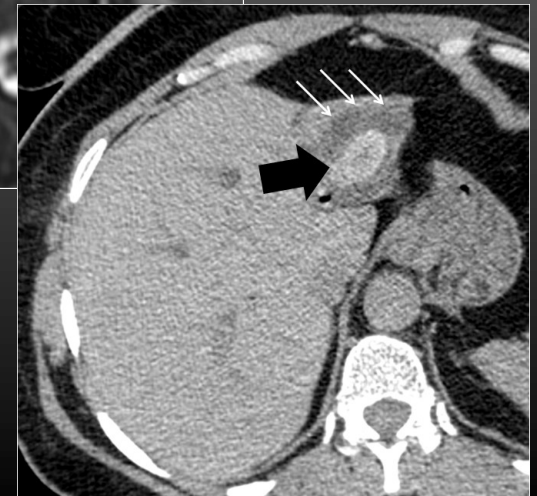
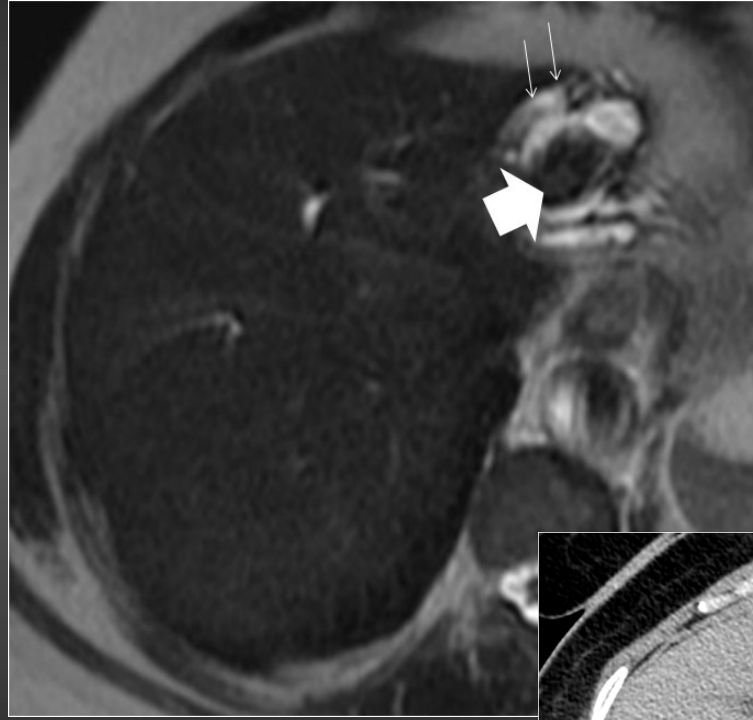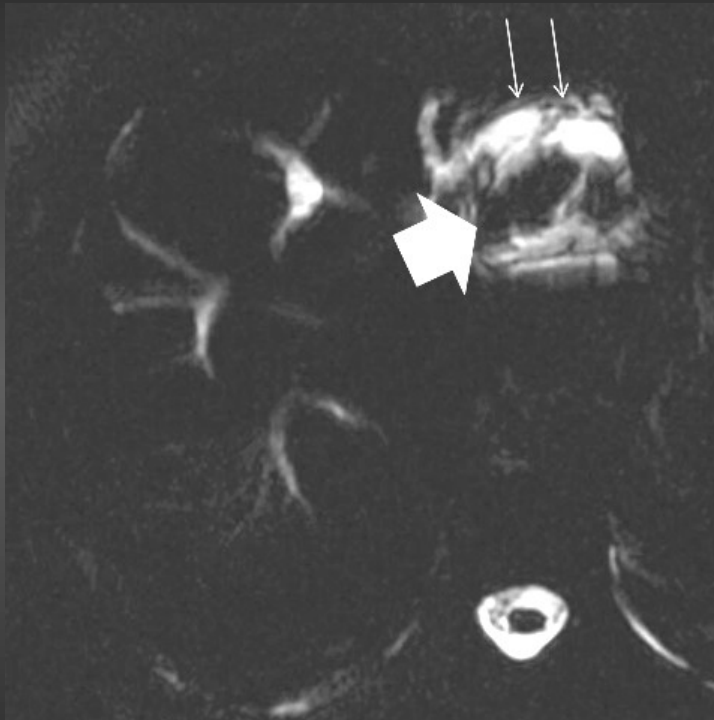
Maladie lithiasique des VBIH

Avec anomalie de calibre des VBIH



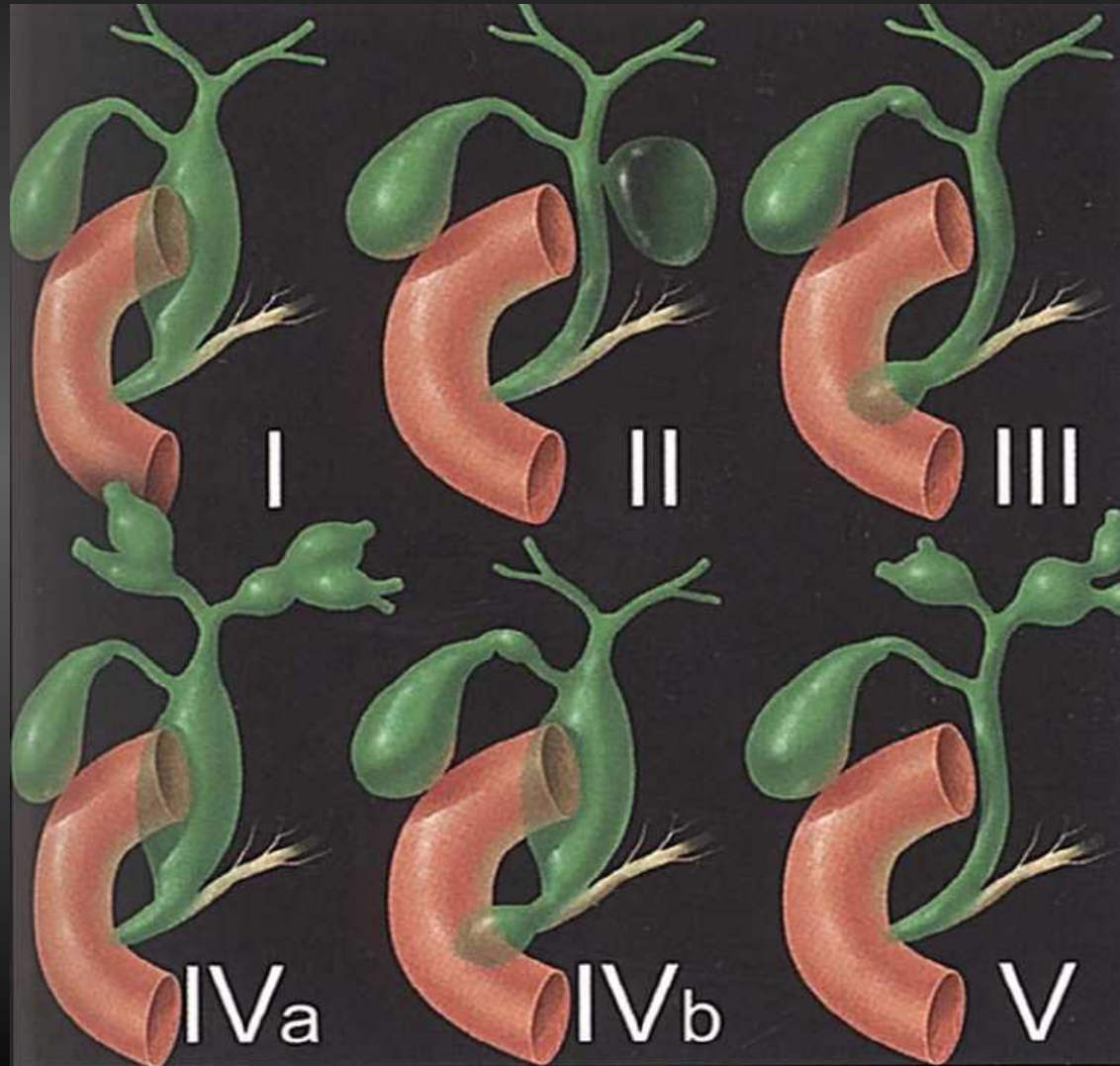
Maladie lithiasique des VBIH

Avec anomalie de calibre des VBIH

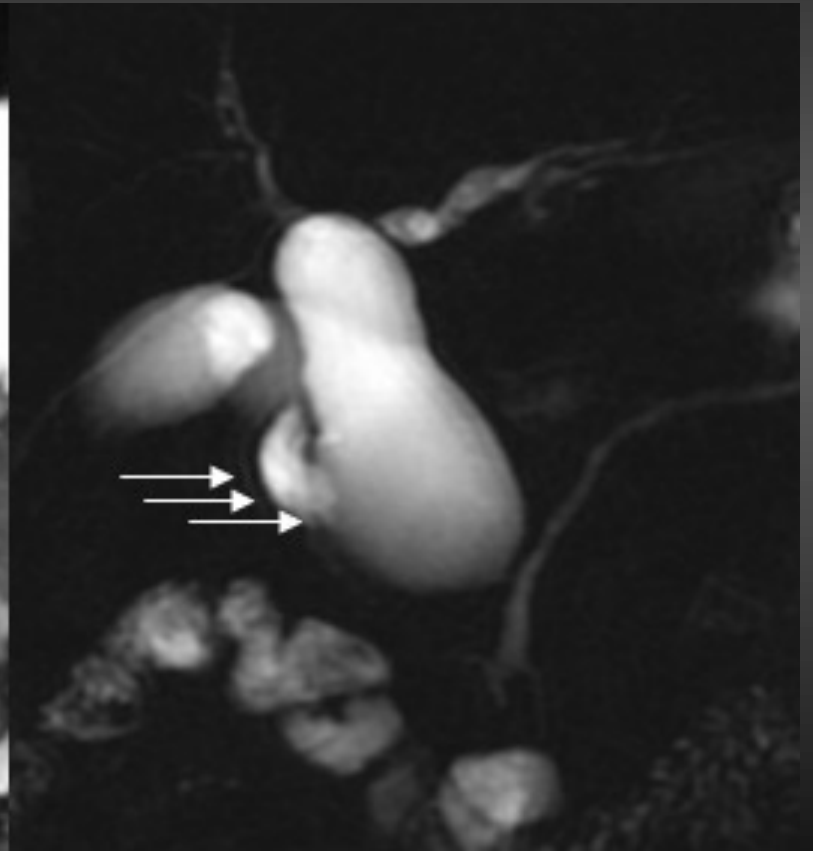
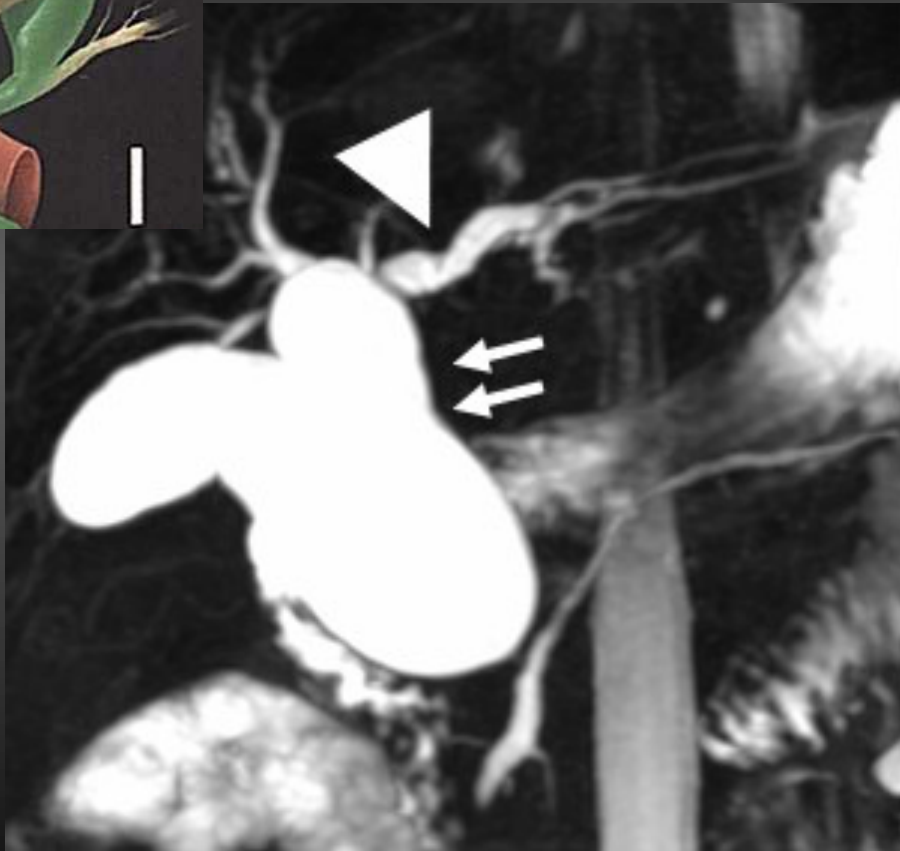
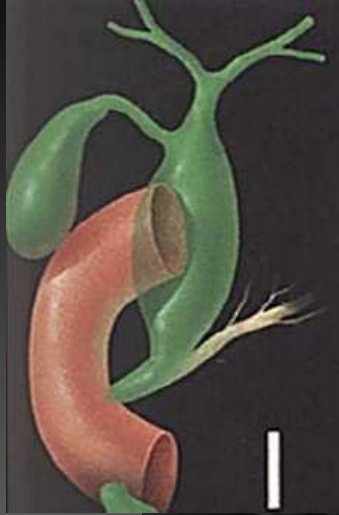

Dilatations kystiques de la VBP

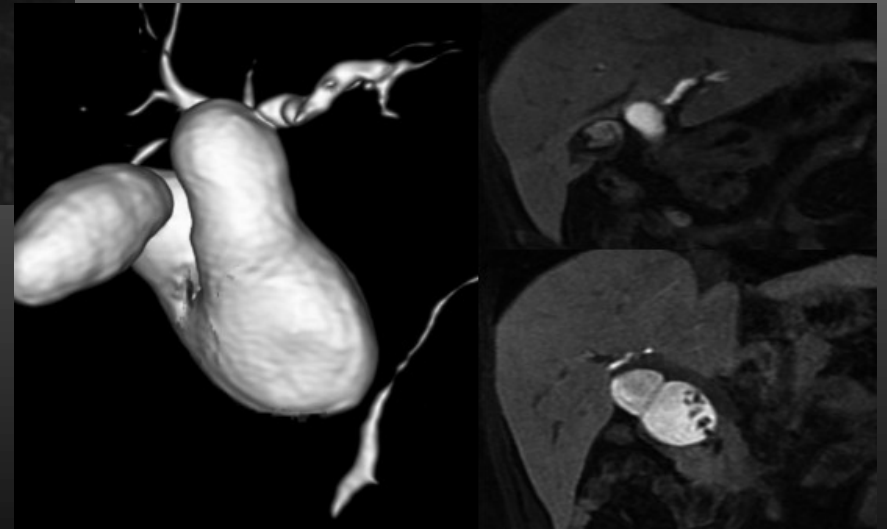
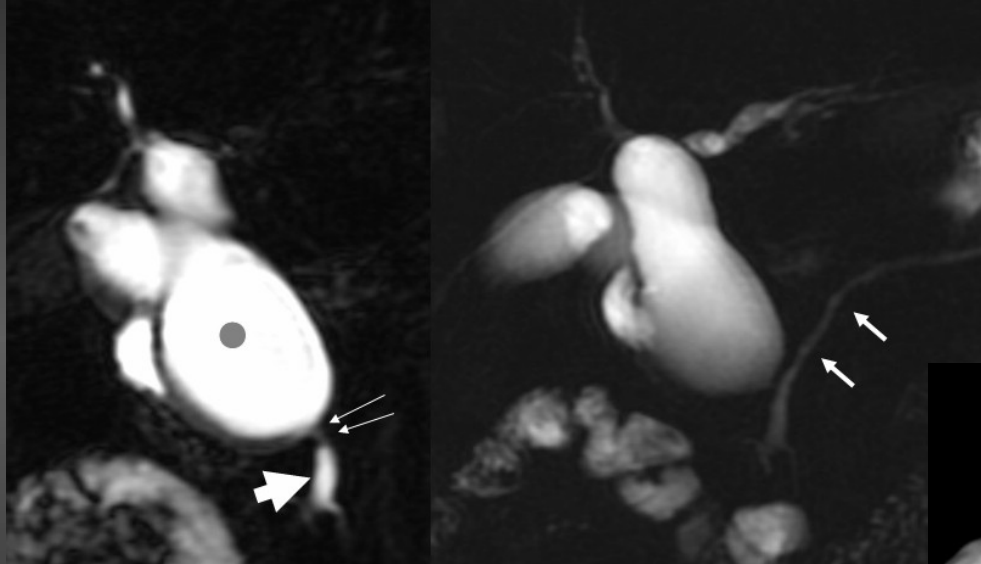
Dilatations kystiques de la VBP



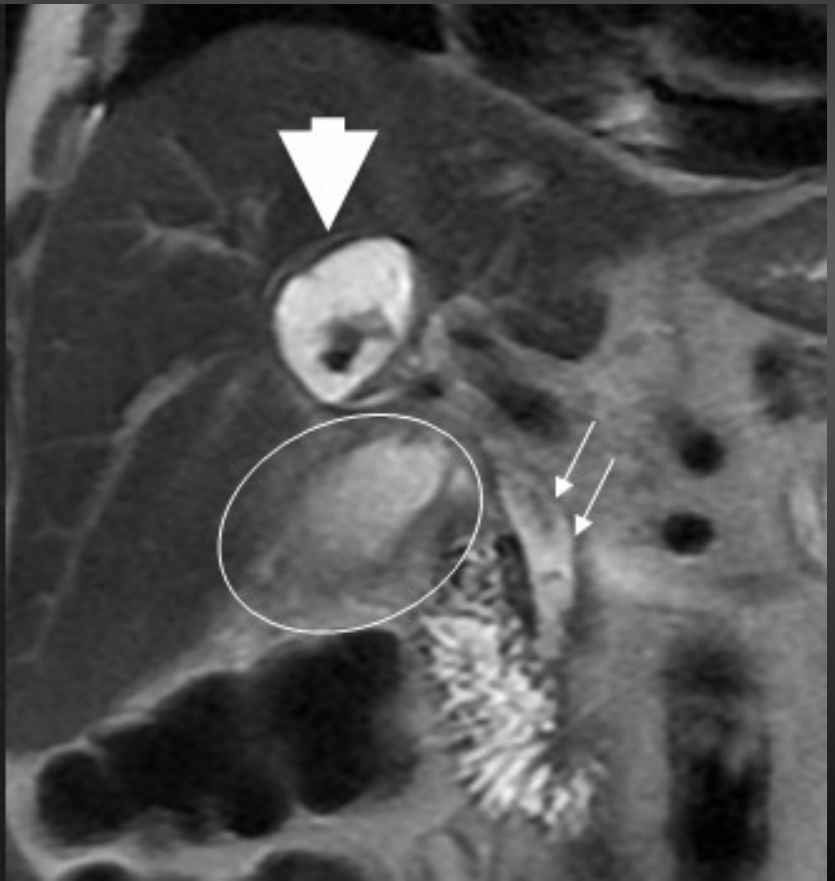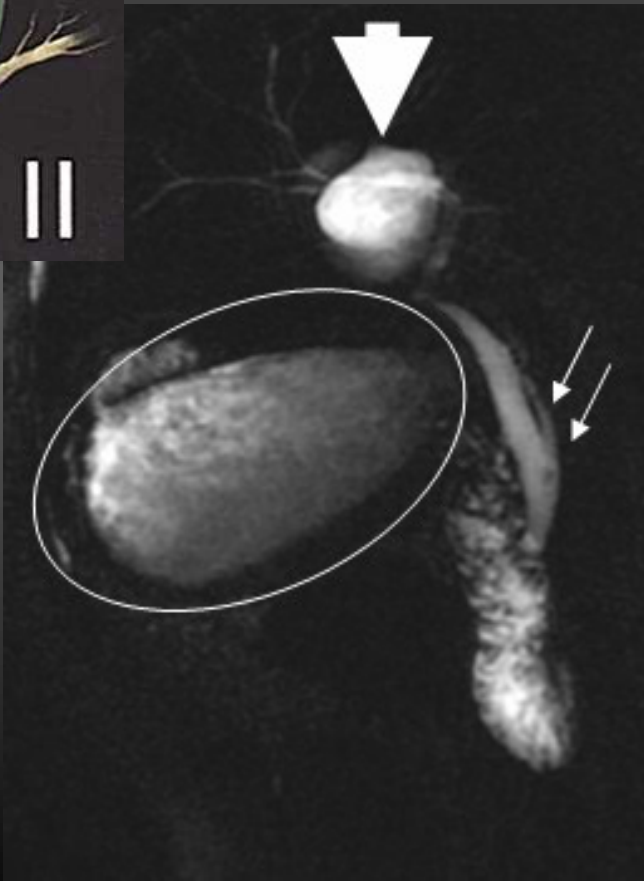Dilatations kystiques de la VBP



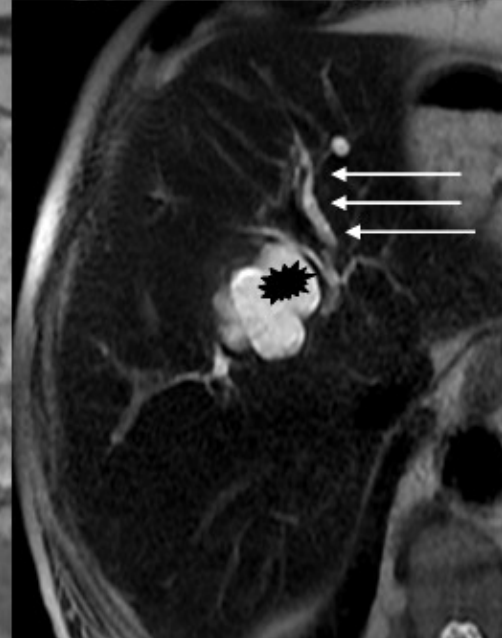
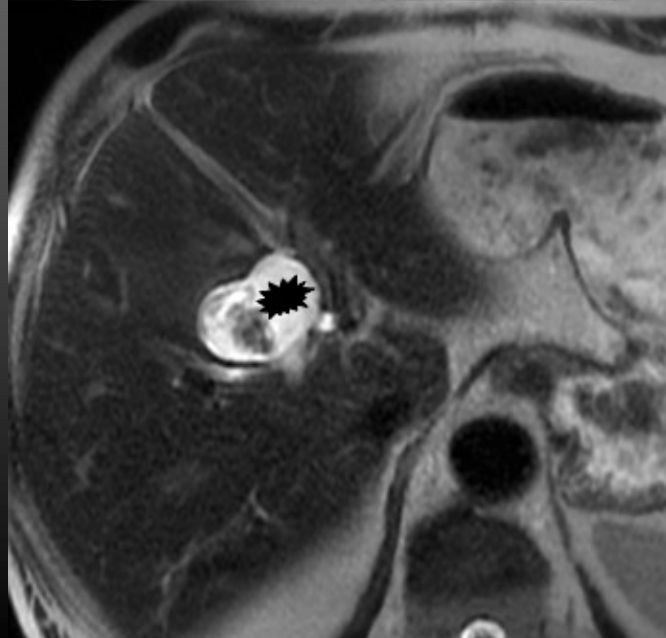
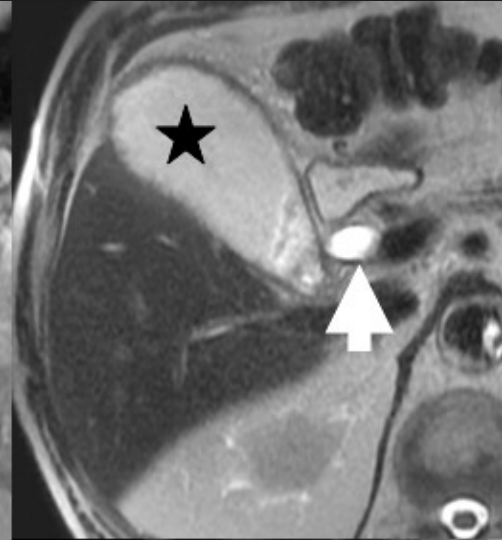
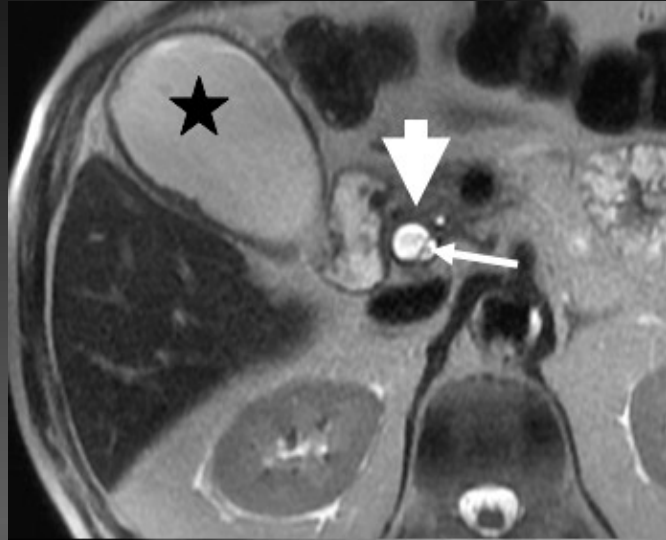
Dilatations kystiques de la VBP



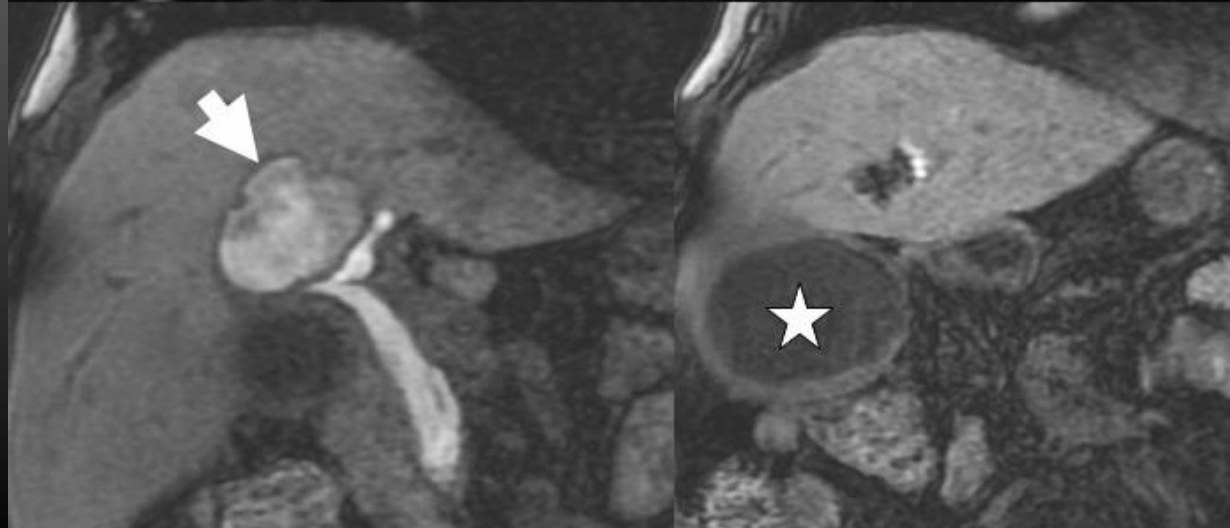
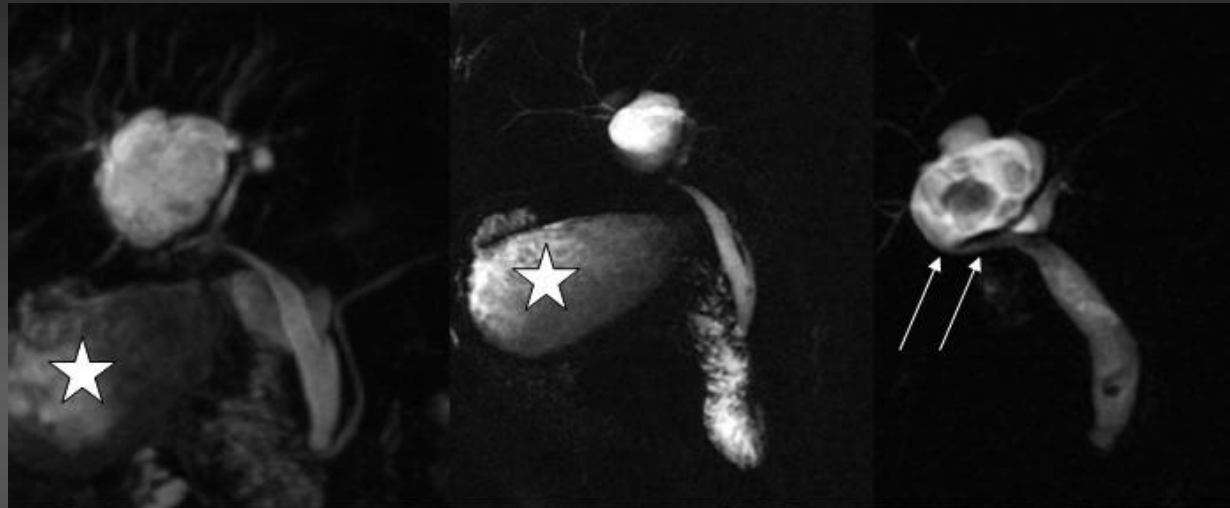
Dilatations kystiques de la VBP



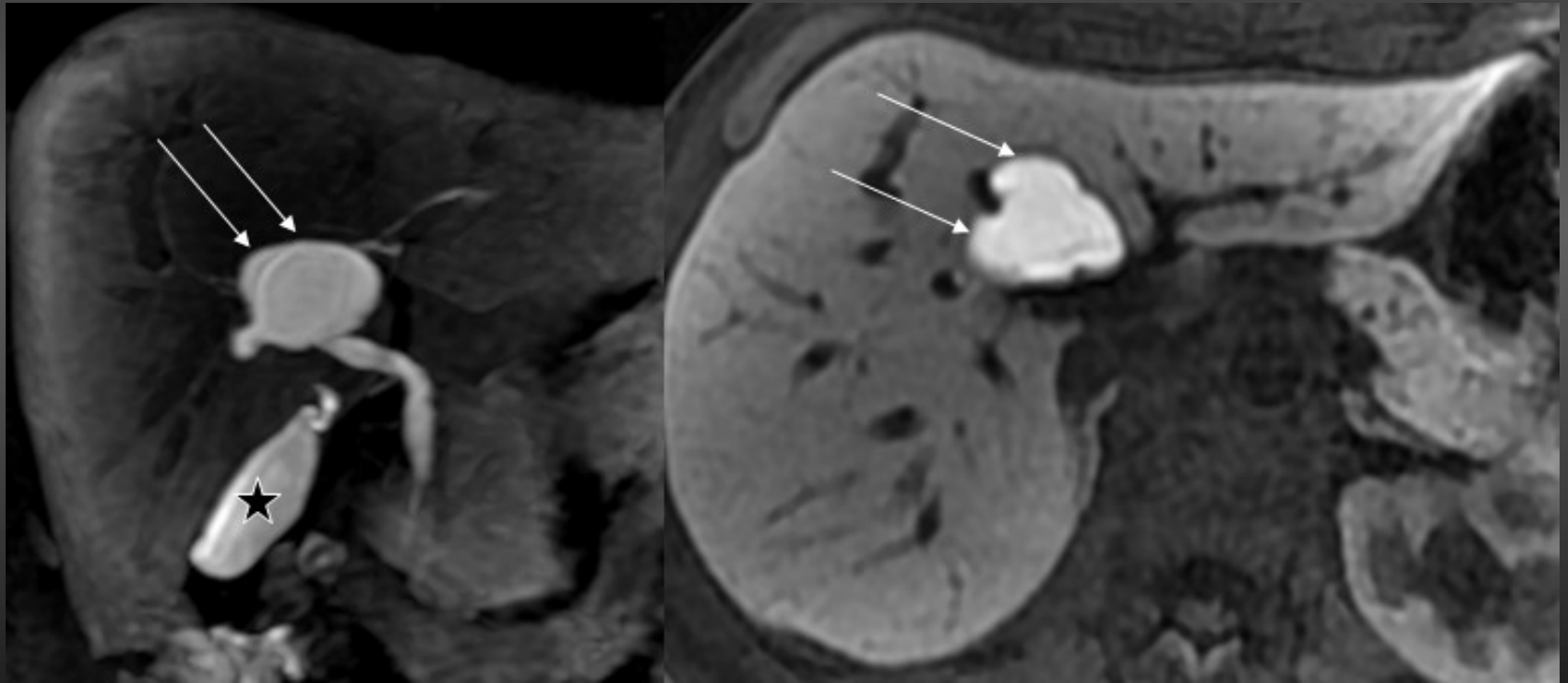
Dilatations kystiques de la VBP



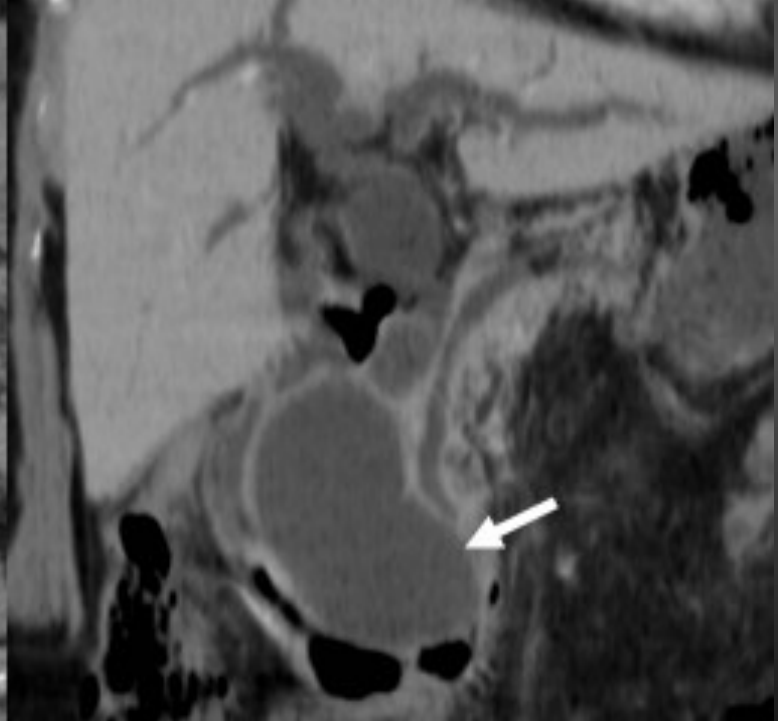
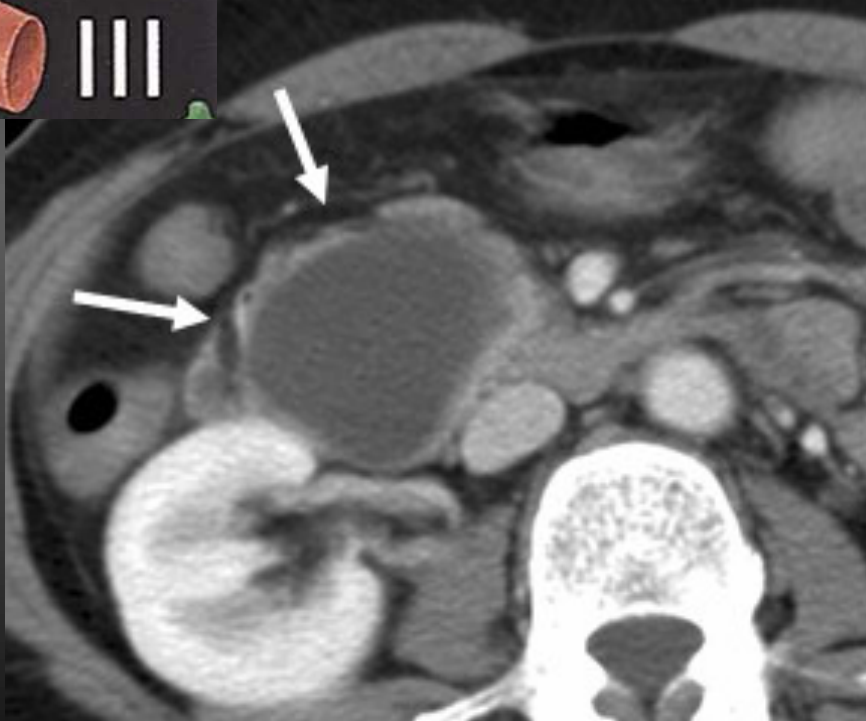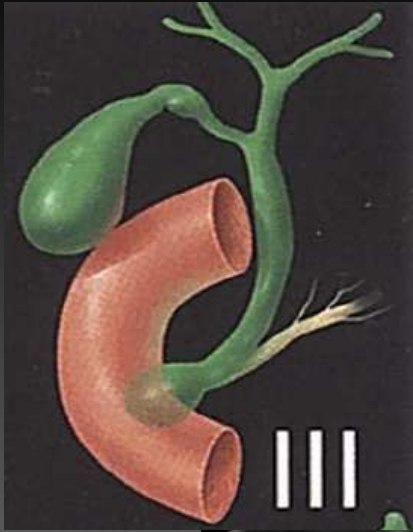Dilatations kystiques de la VBP



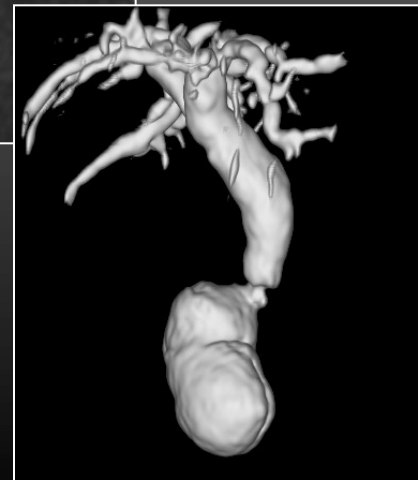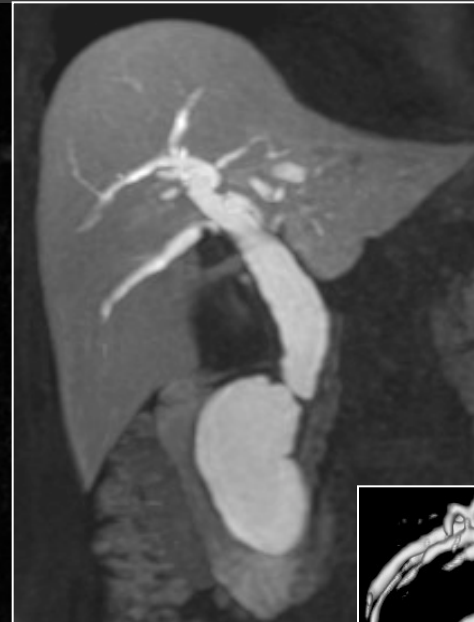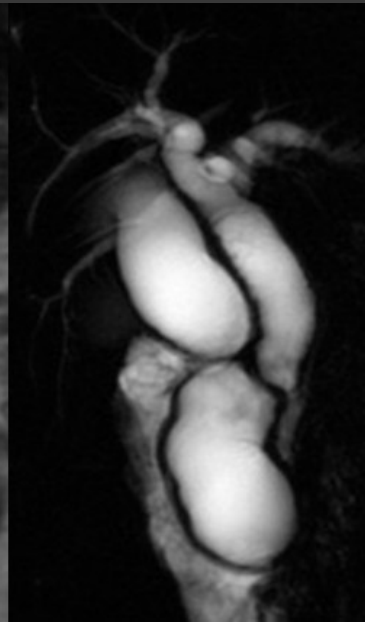
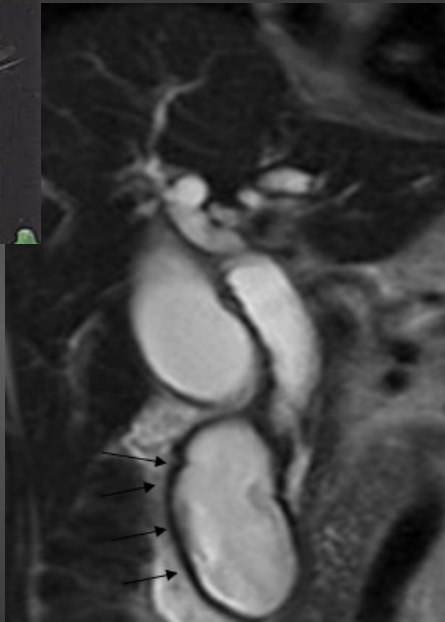Dilatations kystiques de la VBP



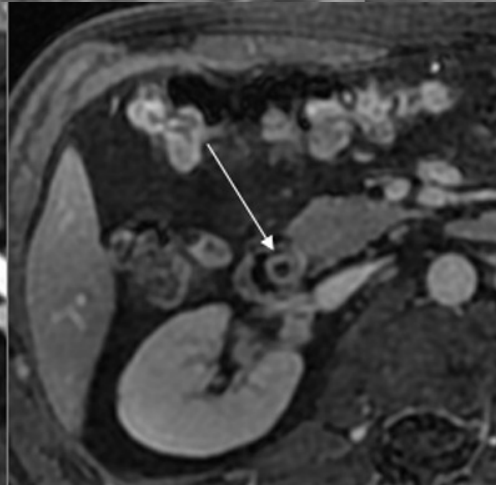
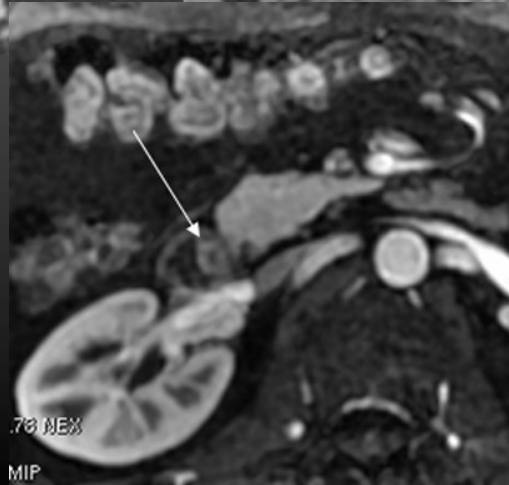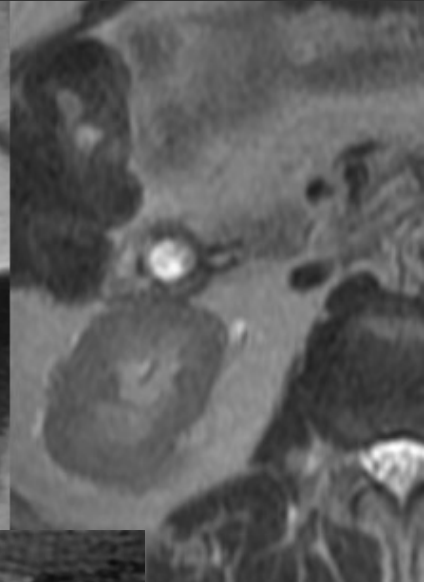
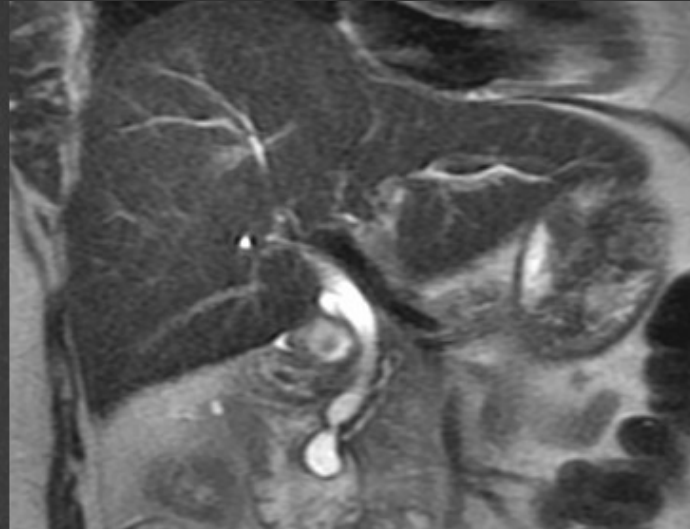
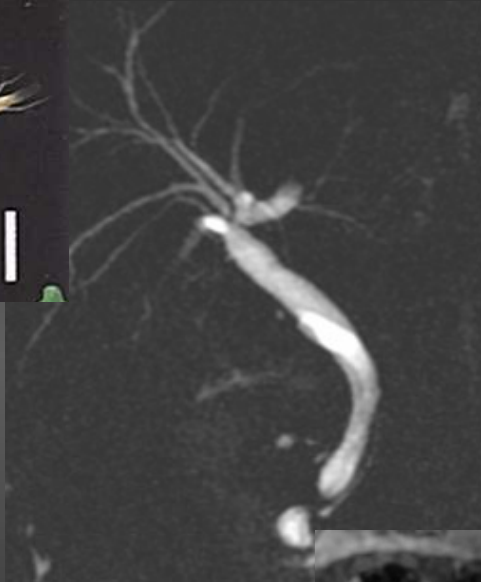
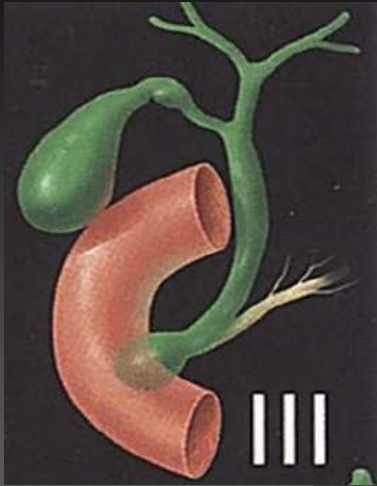
Dilatations kystiques de la VBP



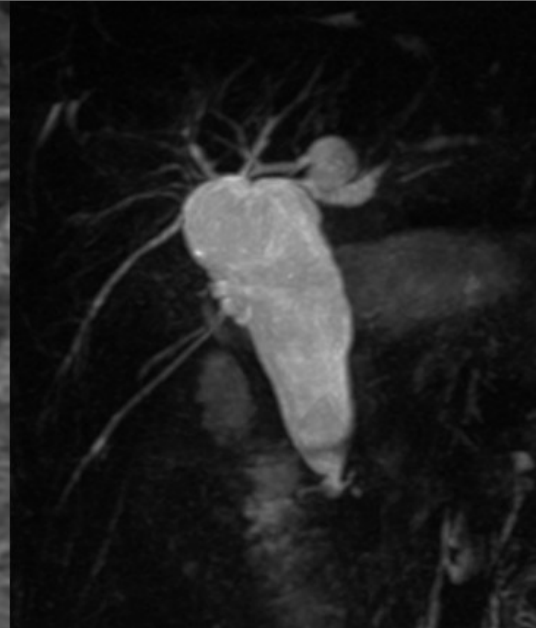
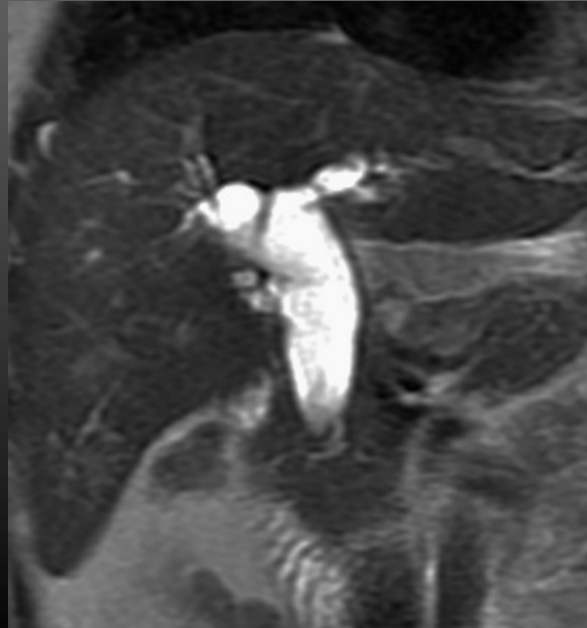
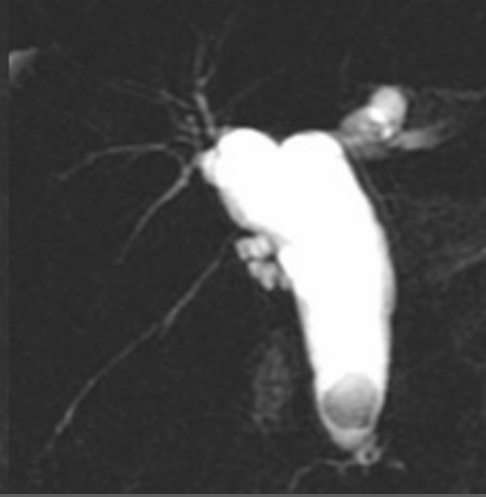
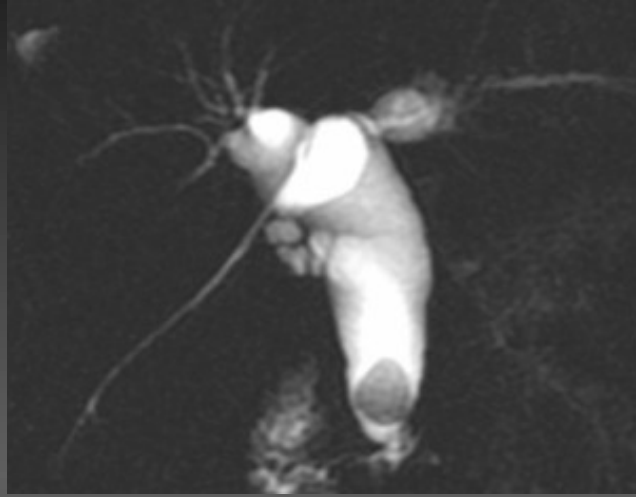

Dilatations kystiques de la VBP



Dilatations kystiques de la VBP

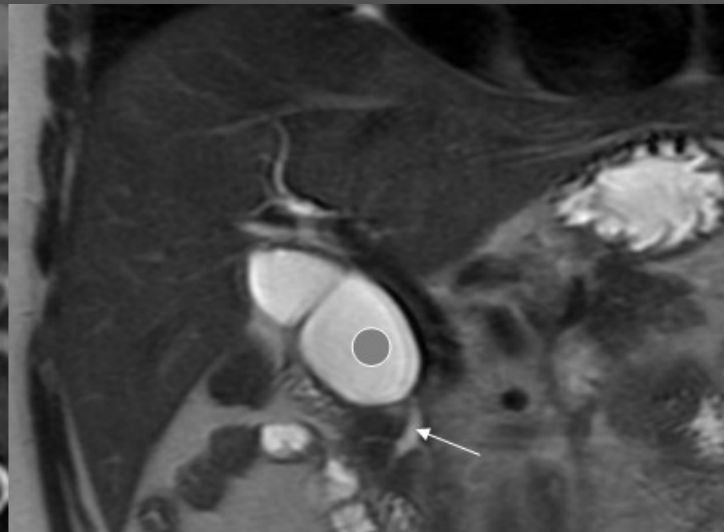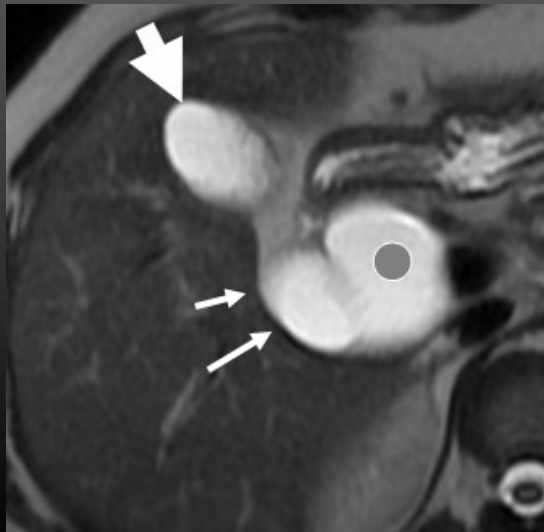
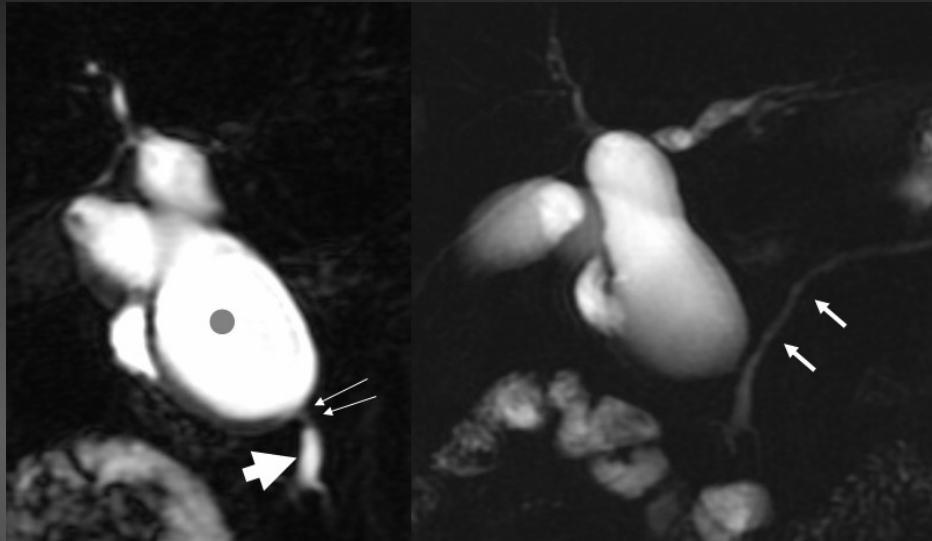


Dilatations kystiques de la VBP



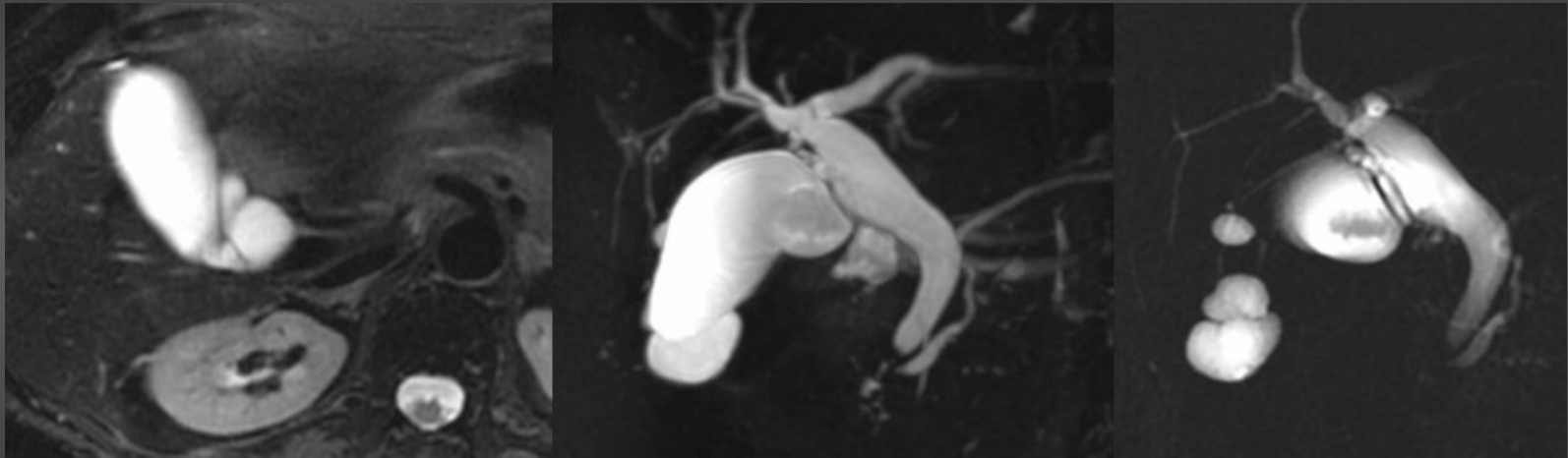
Dilatations kystiques de la VBP

Rechercher une anomalie de la jonction bilio pancréatique ++++++



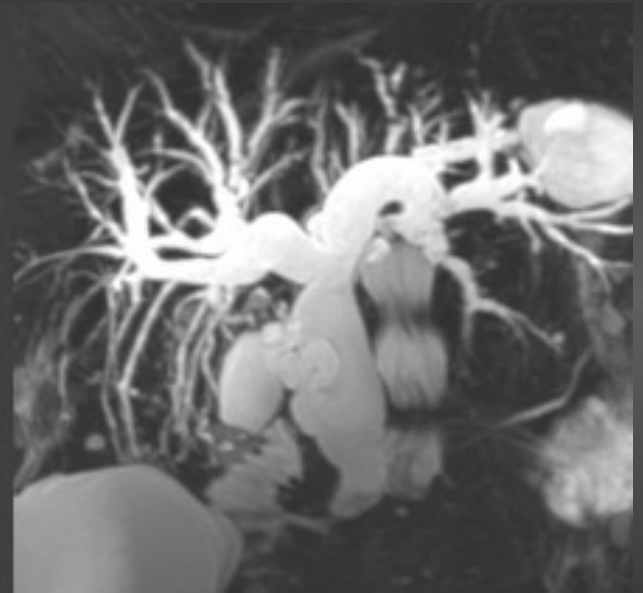
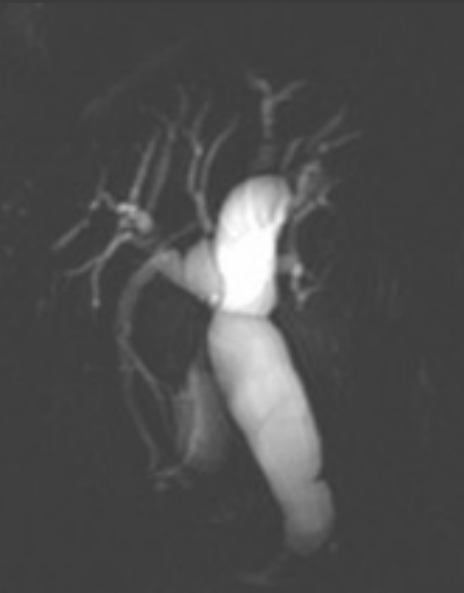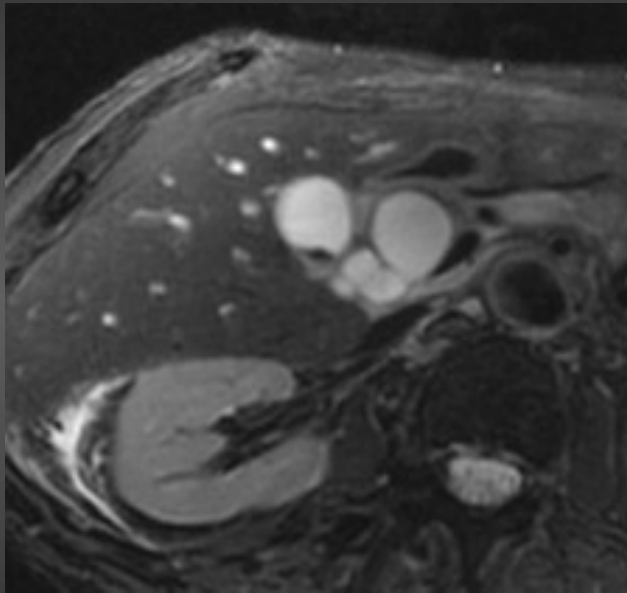
Dilatations kystiques de la VBP

Diagnostic différentiel



Dilatations kystiques de la VBP

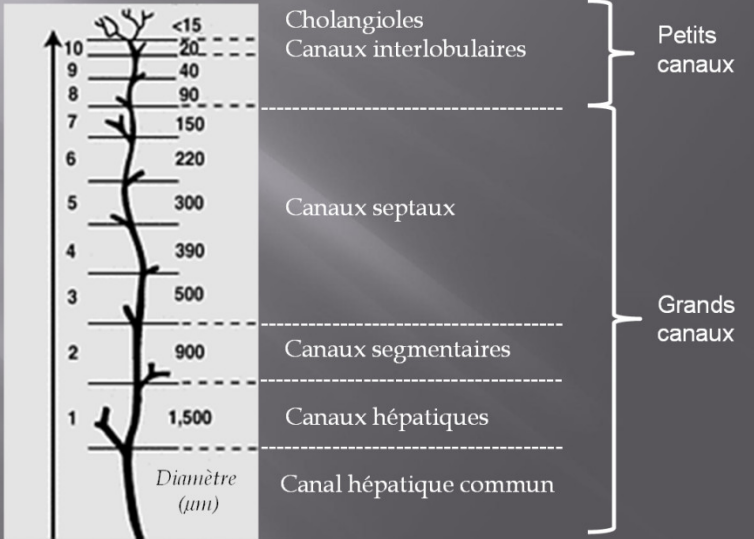
Diagnostic différentiel



Cholangiopathies

Cholangites

Ordre de division



Cirrhose biliaire primitive

Cholangite sclérosante primitive

Autres cholangiopathies

Cholangites

Point clé

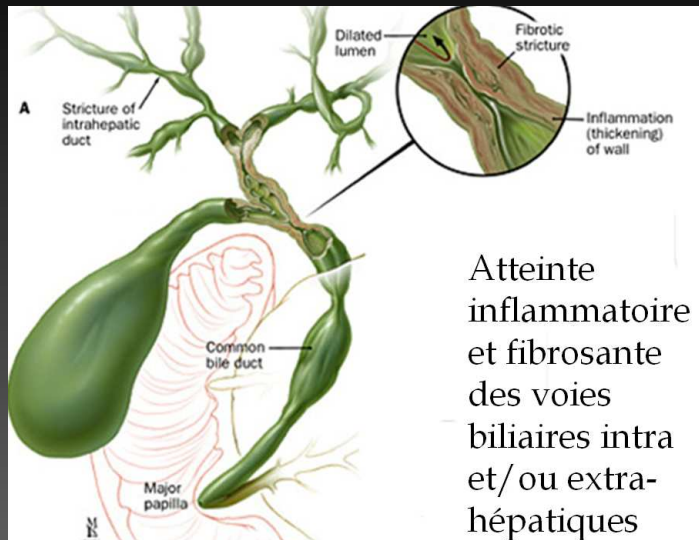
Bien différencier la cholangite sclérosante primitive

des

autres Cholangiopathies non tumorales

Interprétation des anomalies des VBIH nécessite de connaître le contexte +++++

Cholangite sclérosante primitive



- Path inflammatoire et fibrosante des VB intra et ou extra hépatiques
- Pathogénie multifactorielle, association avec **MICI fréquente** (75% des cas)
- Diag : aspect macro des VB (IRM) et aspect micro (biopsie)
- Evolution :
 - cirrhose biliaire secondaire
 - survenue d'un CCK
 - Et en cas de MICI associée survenue d'un cancer du colon
- TH : formes très évoluées
- Efficacité de l'acide ursodésoxycholique

Cholangite sclérosante primitive

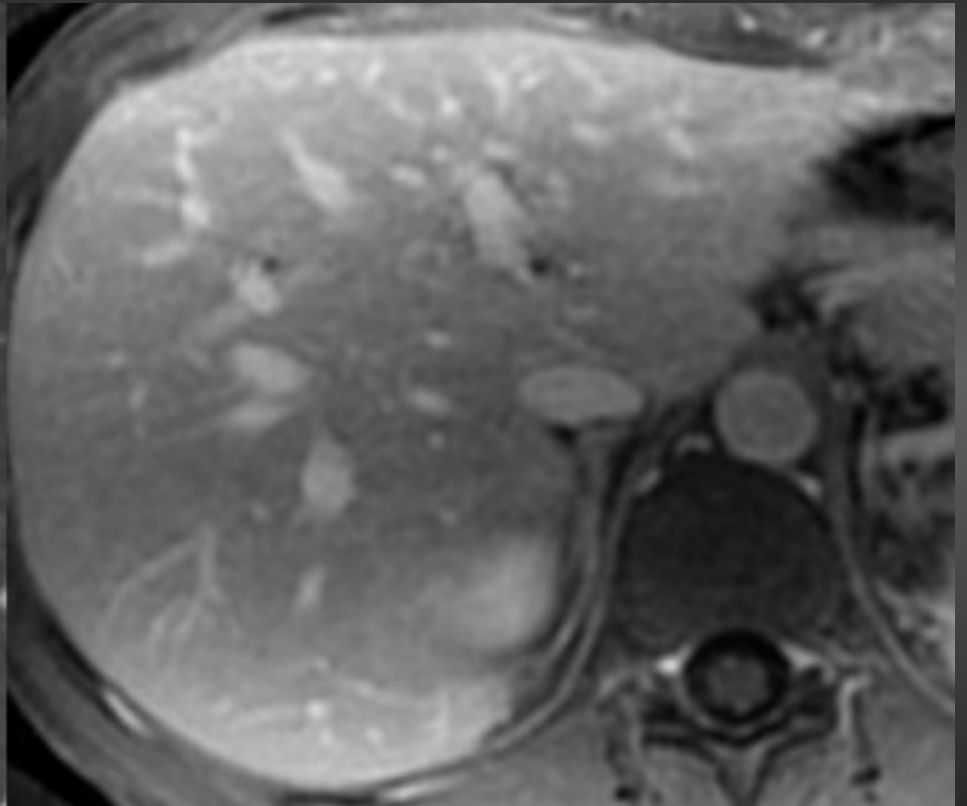
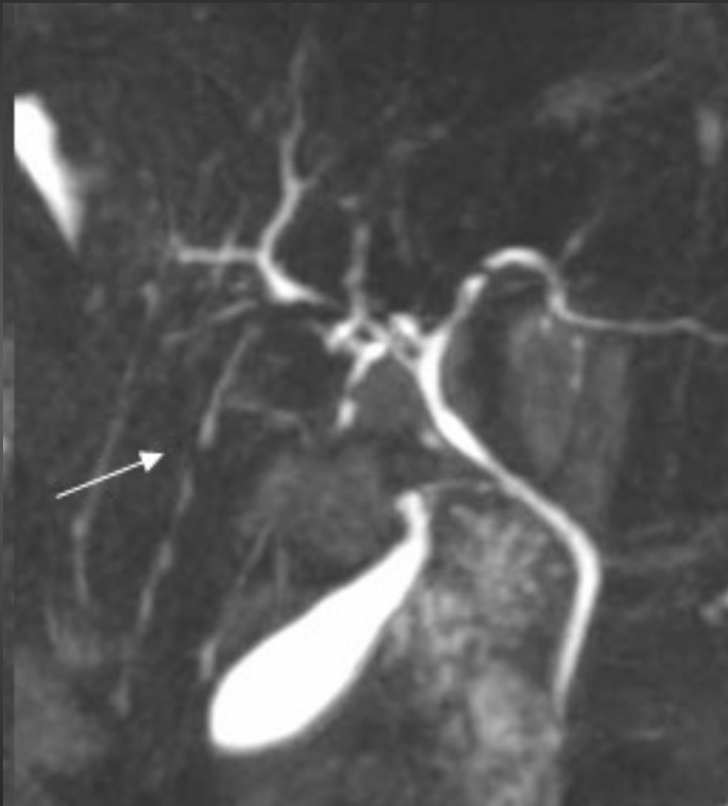
- **Diagnostic repose sur 4 types de signes**
 - Cholestase
 - Anomalies des VBIH et ou EH en imagerie
 - Cholangite fibreuse ou oblitérante en histologie
 - Association à une autre maladie de type MICI
- **Diagnostic positif** : Présence de 2 critères dont au moins un critère radiologique ou histologique
- **Peu de corrélation entre signes biologiques et radiologiques**

Cholangite sclérosante primitive

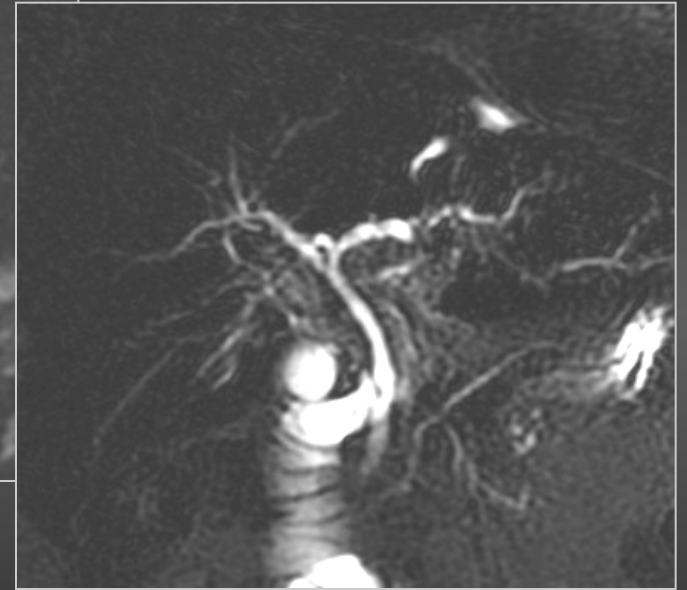
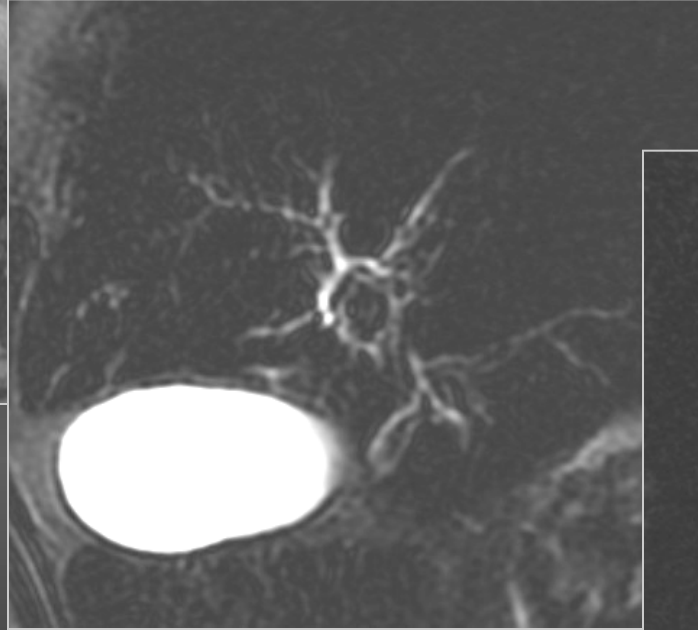
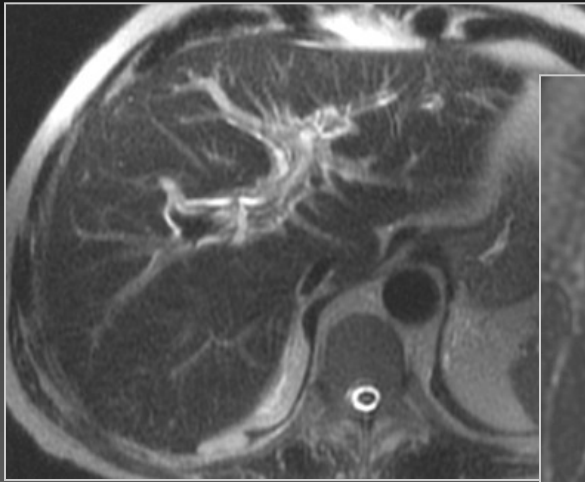
Sémiologie

- Trop bonne visibilité des VB de 3^{ème} et 4^{ème} ordre
- Sténoses
- Dilatations (non rattachées au hile)
- Prise de contraste pariétale
- Sténose extrahépatique
- Aspect de perles enfilées

Cholangite sclérosante primitive



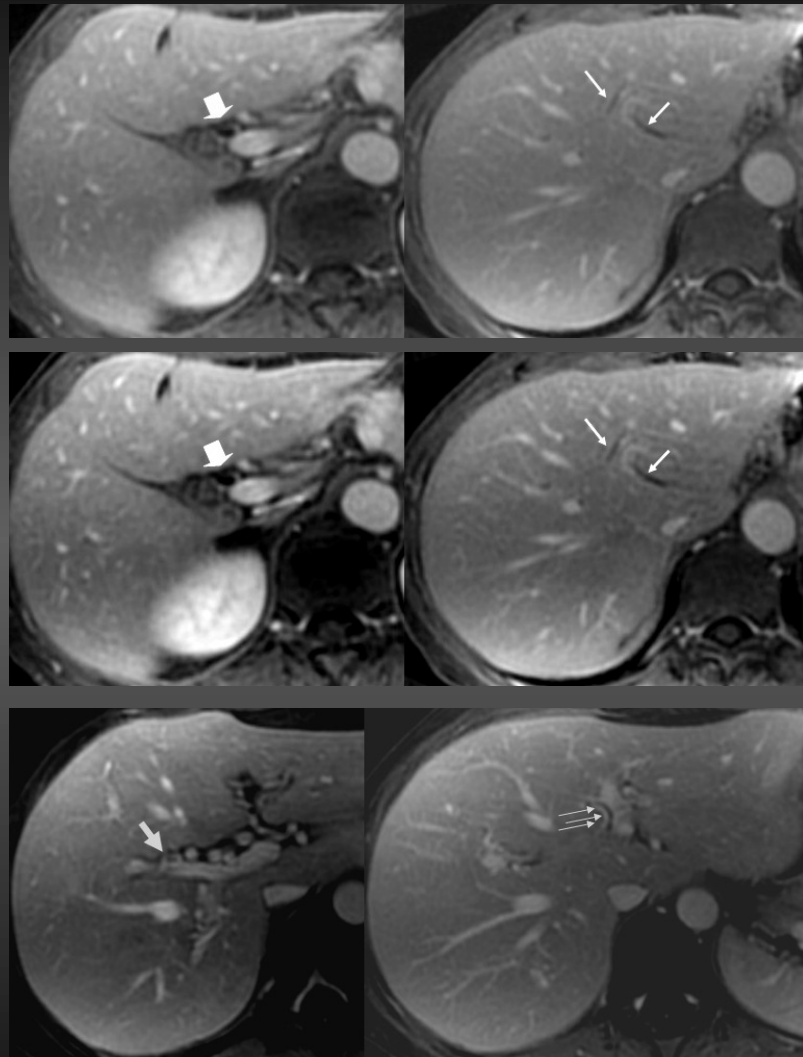
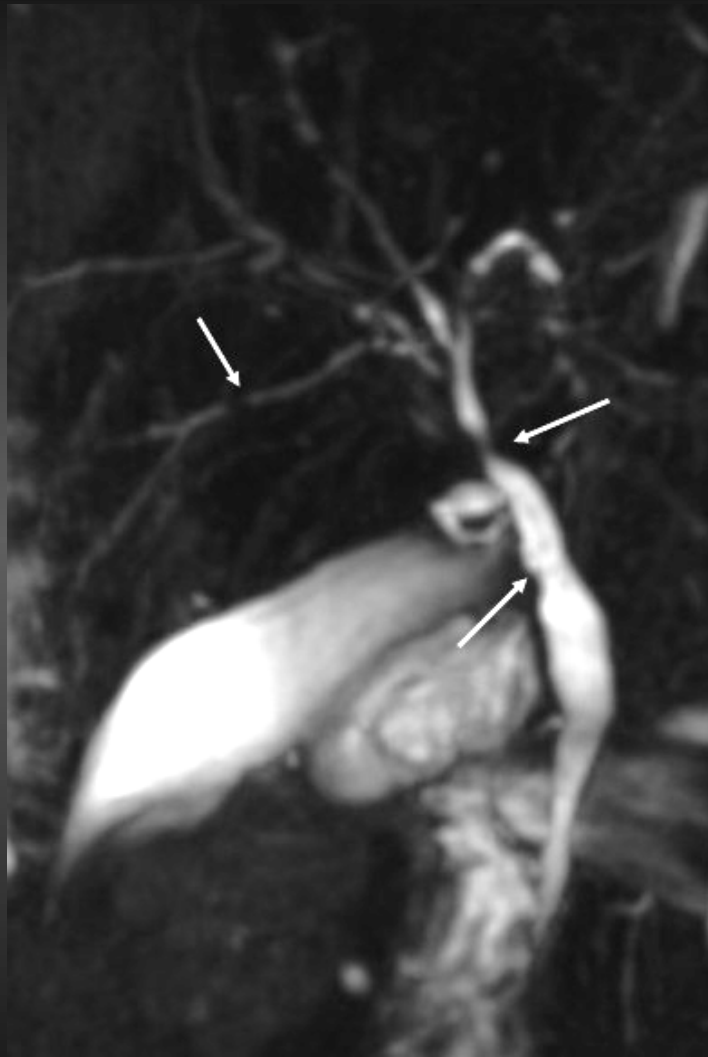
Cholangite sclérosante primitive



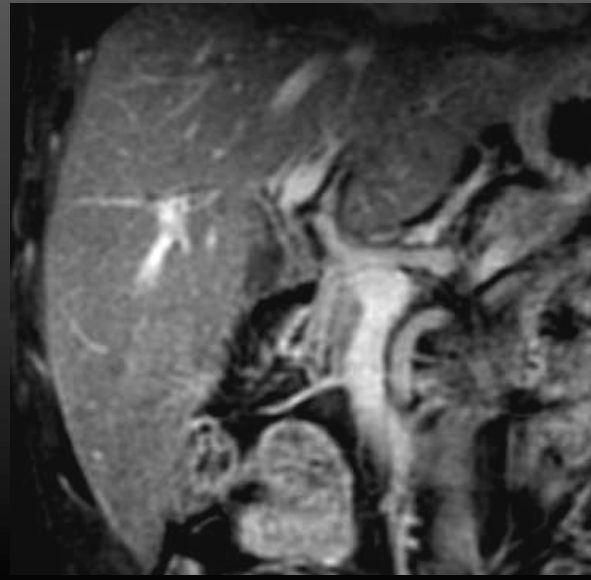
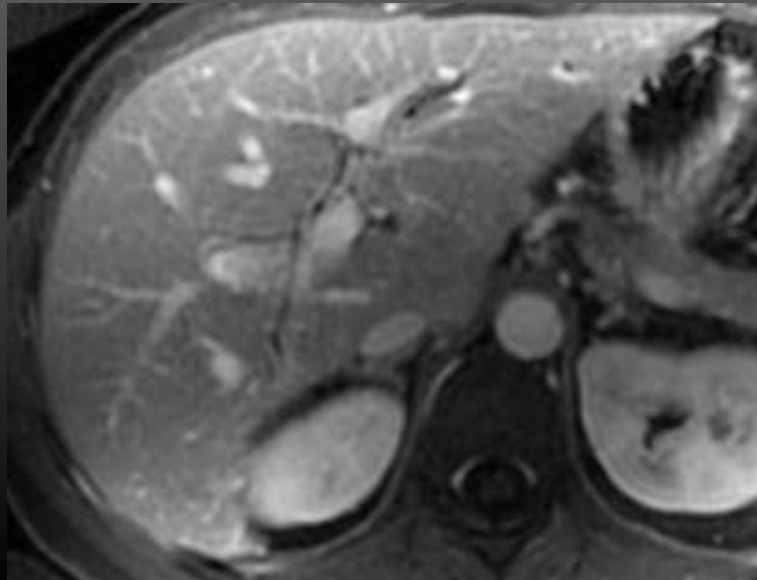
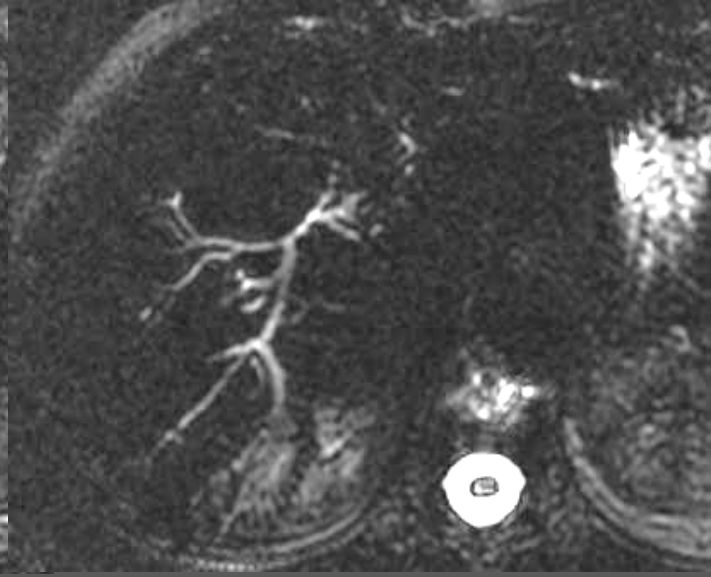
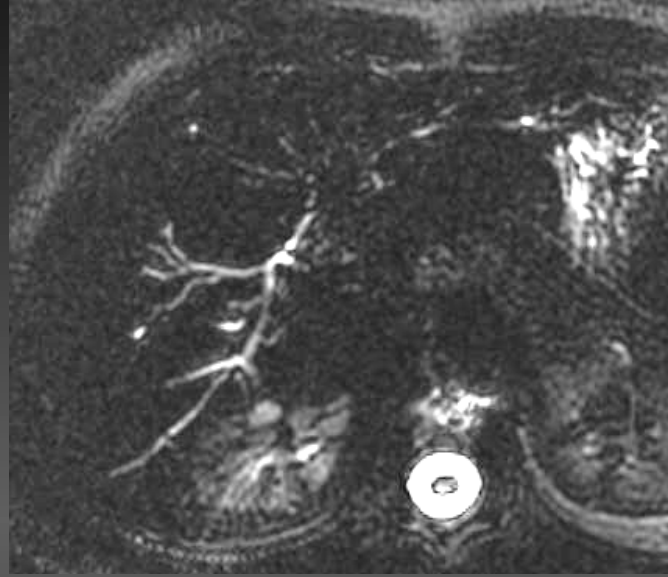
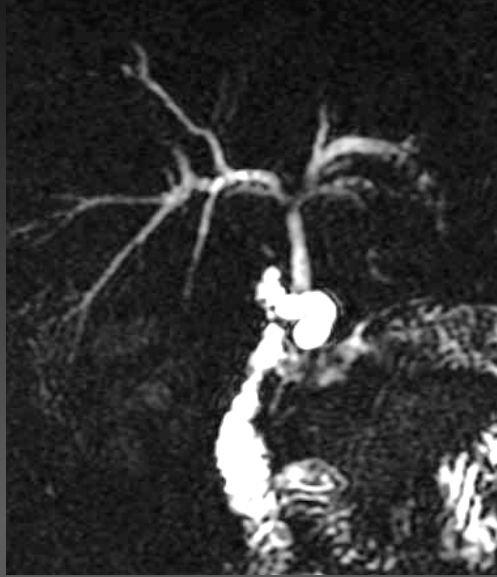Cholangite sclérosante primitive

PBF ++++++

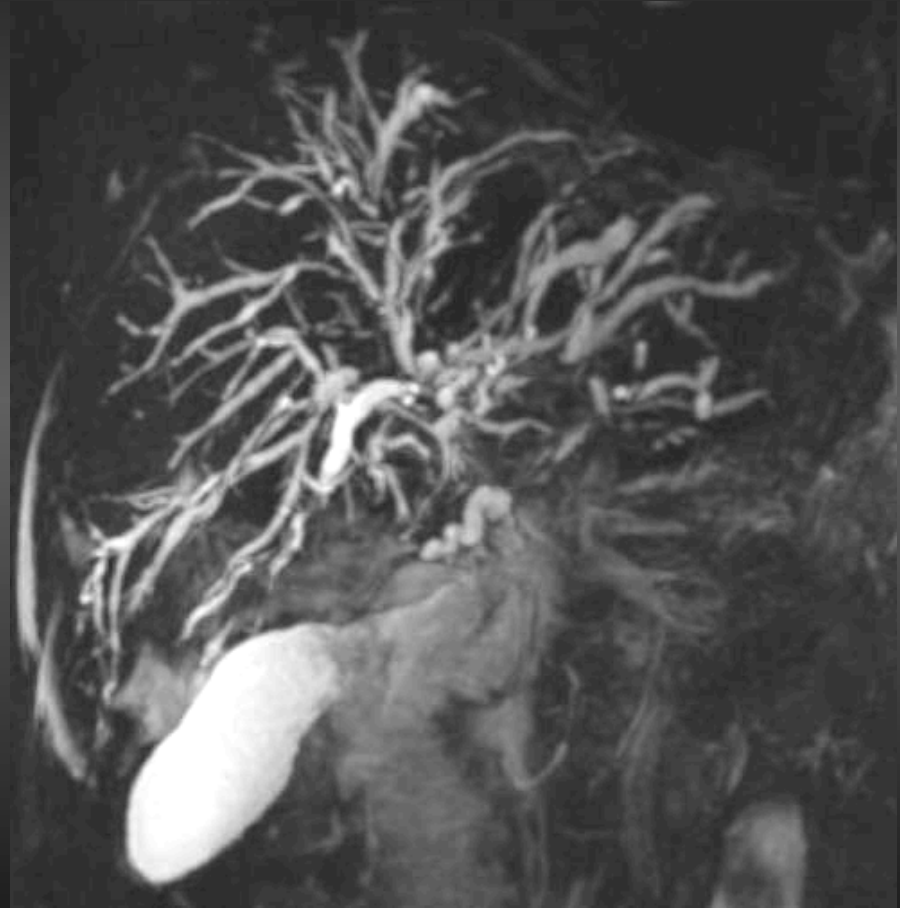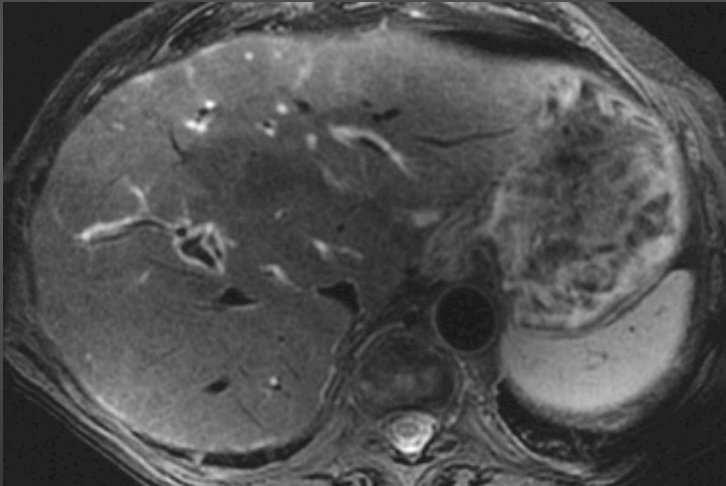
Cholangite sclérosante primitive



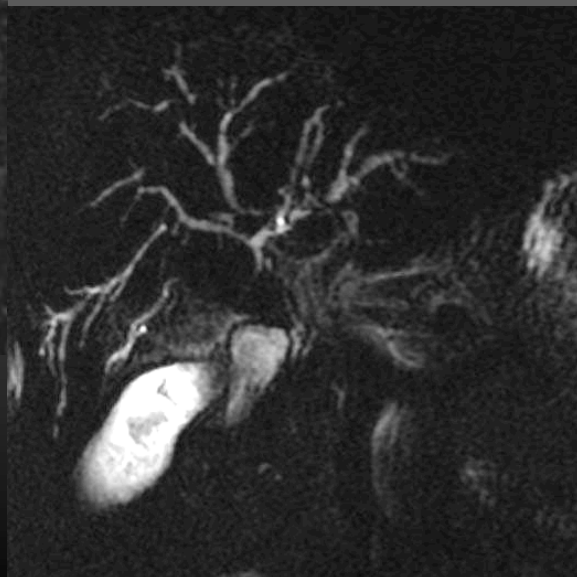
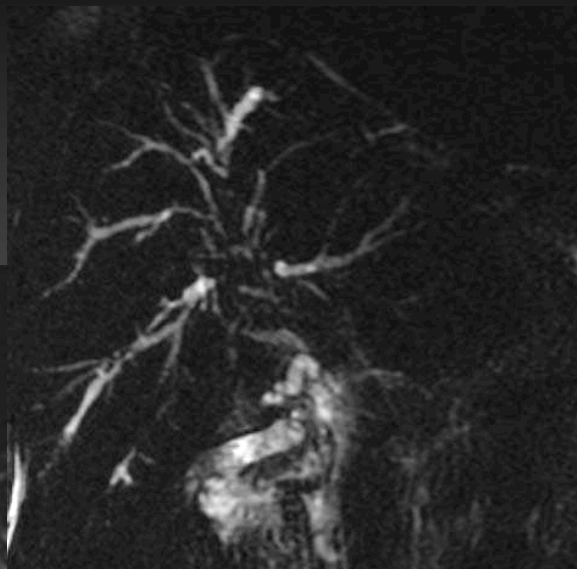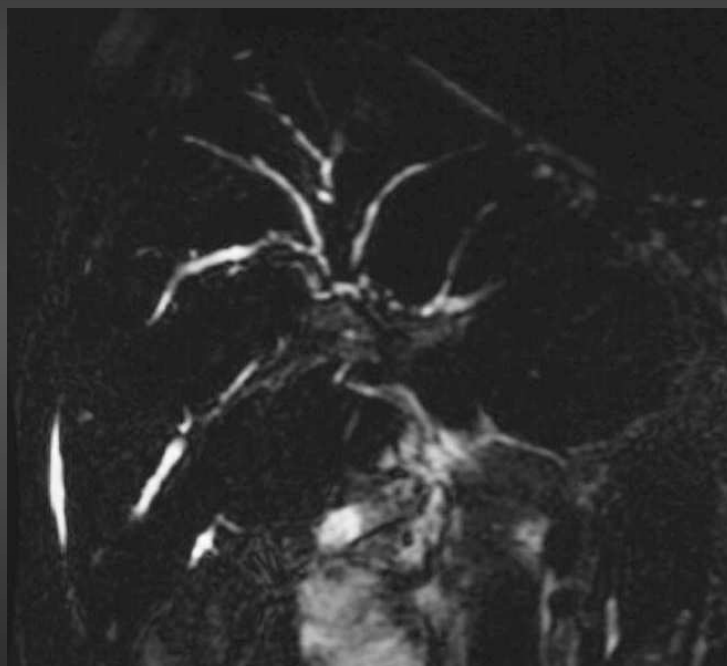
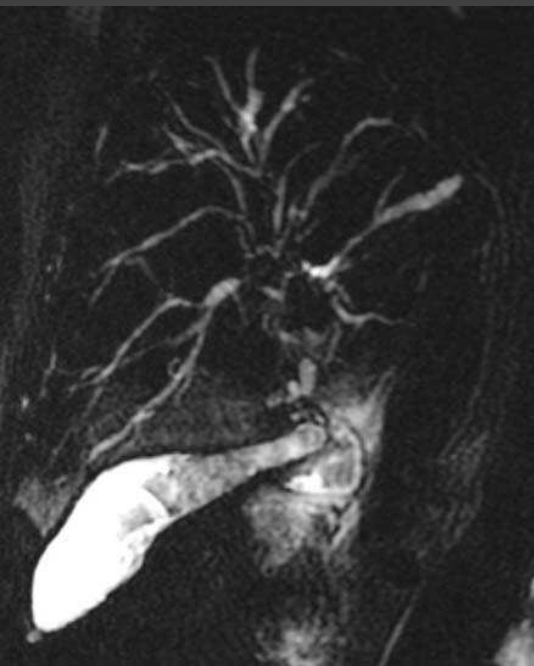Cholangite sclérosante primitive



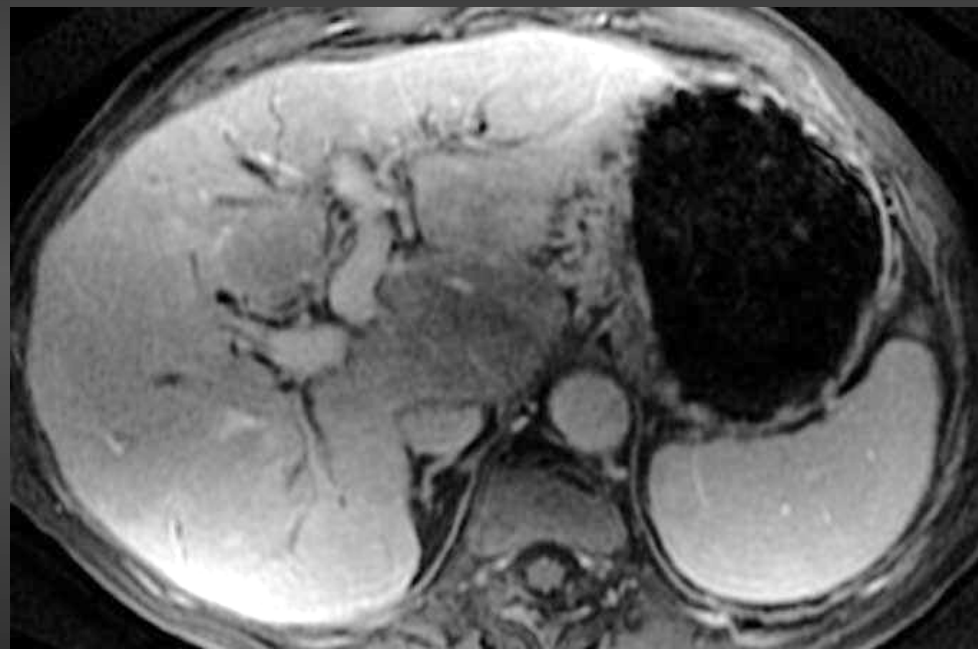
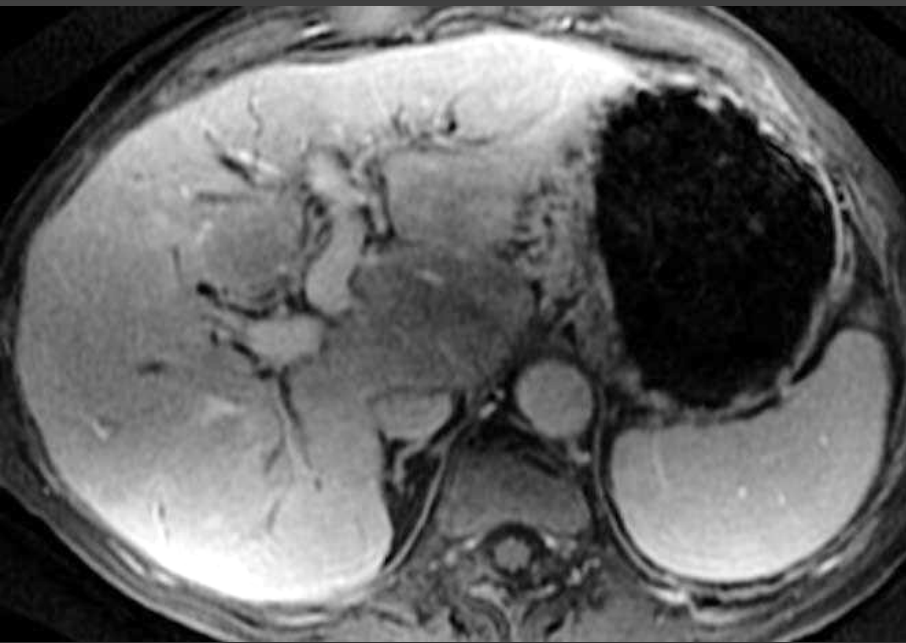
Cholangite sclérosante primitive



Cholangite sclérosante primitive

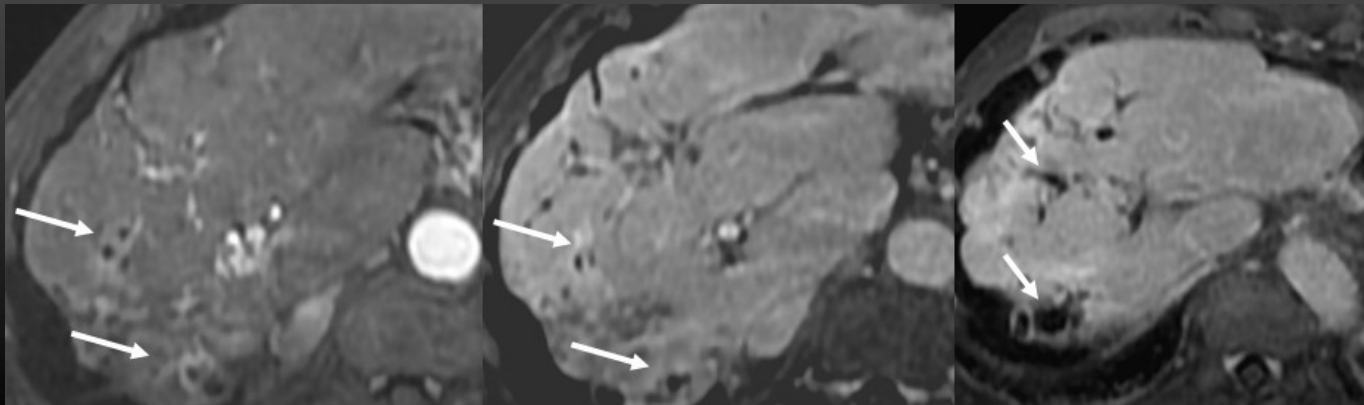
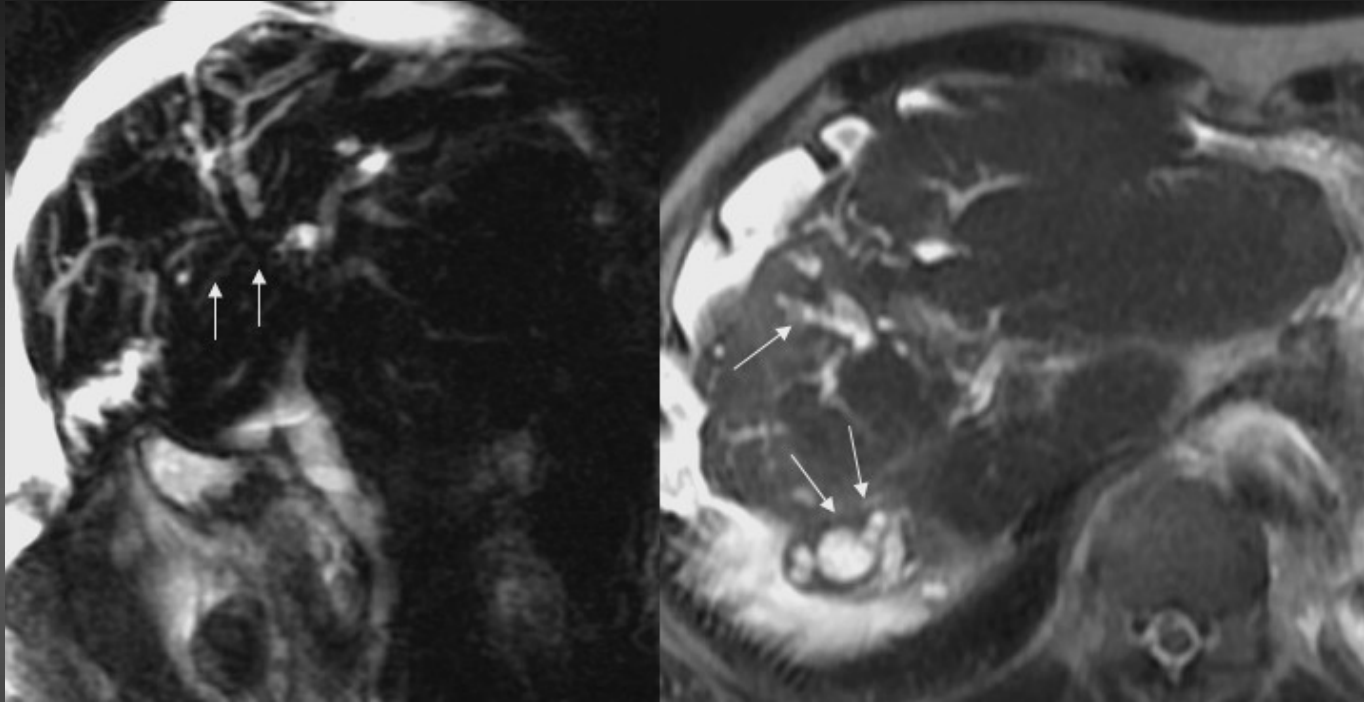


Cholangite sclérosante primitive



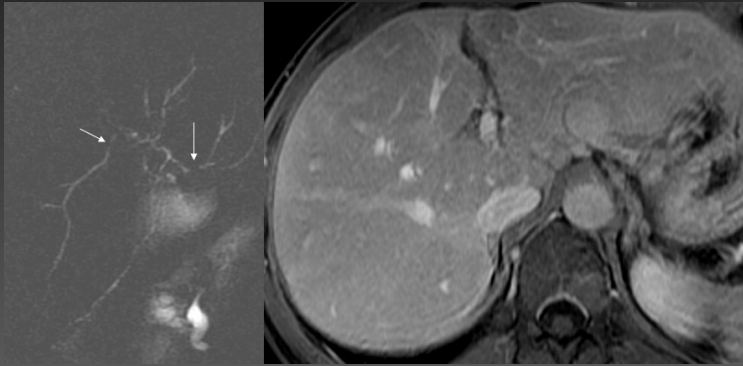
Cholangite sclérosante primitive

Evolution : cirrhose biliaire secondaire

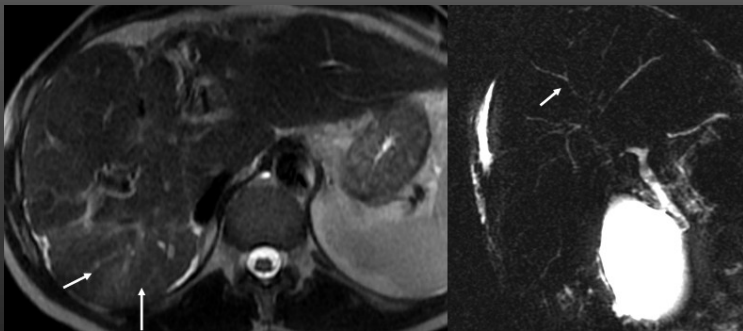


Cholangite sclérosante primitive

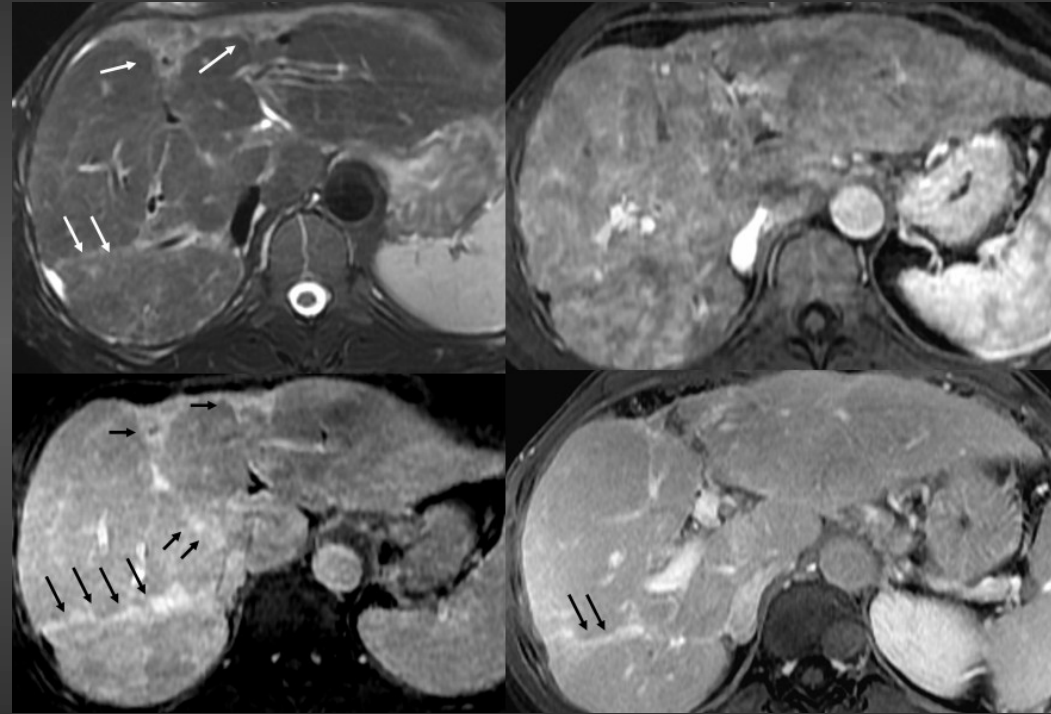
Evolution : cirrhose biliaire secondaire



Homme, 42 ans-CSP en 2005



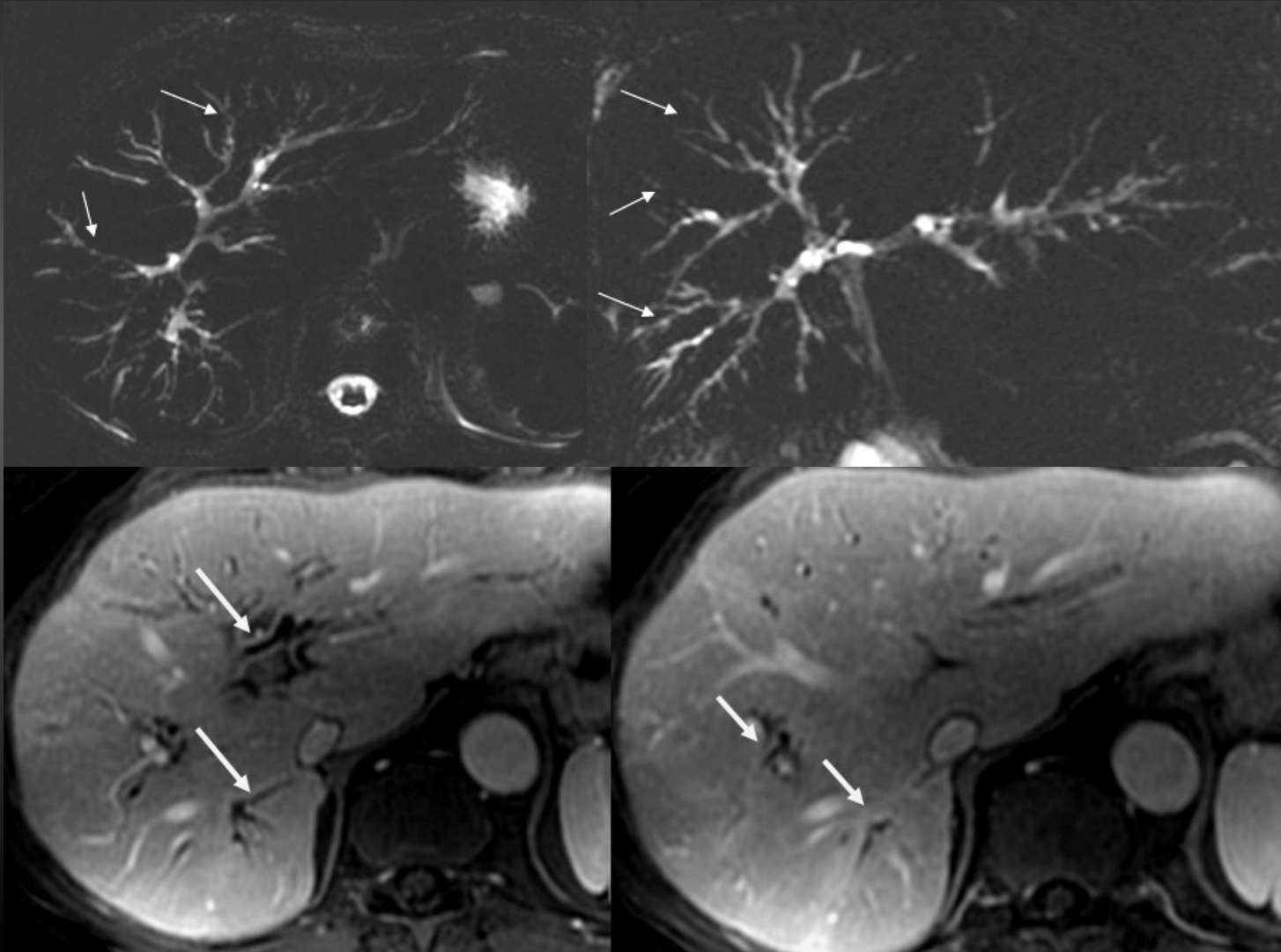
Même patient en 2008



Même patient en 2010 : cirrhose biliaire secondaire

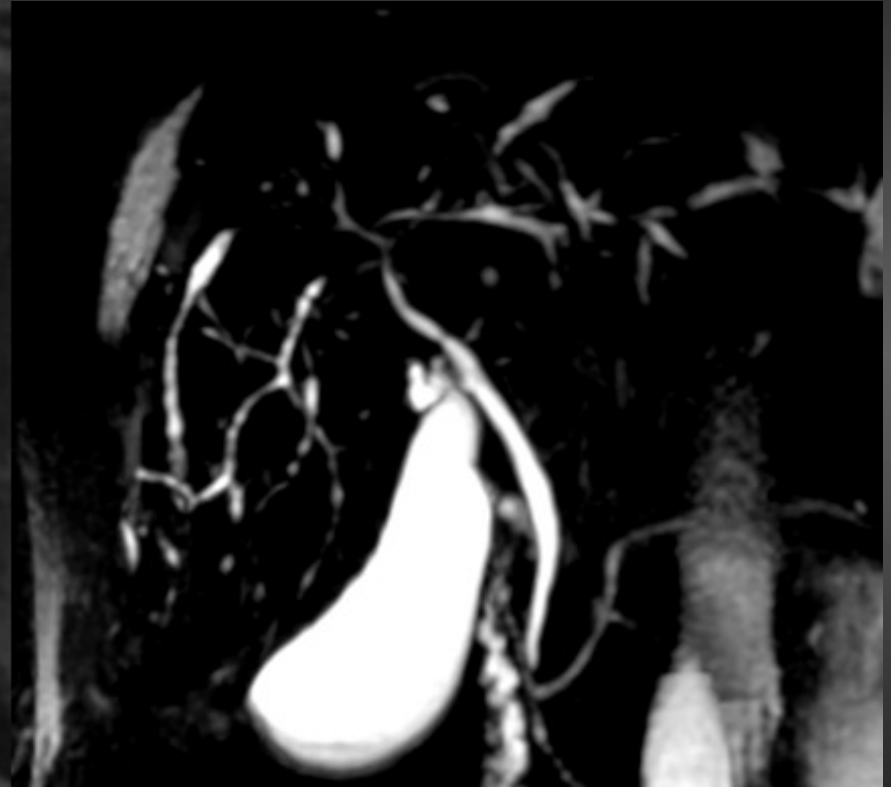
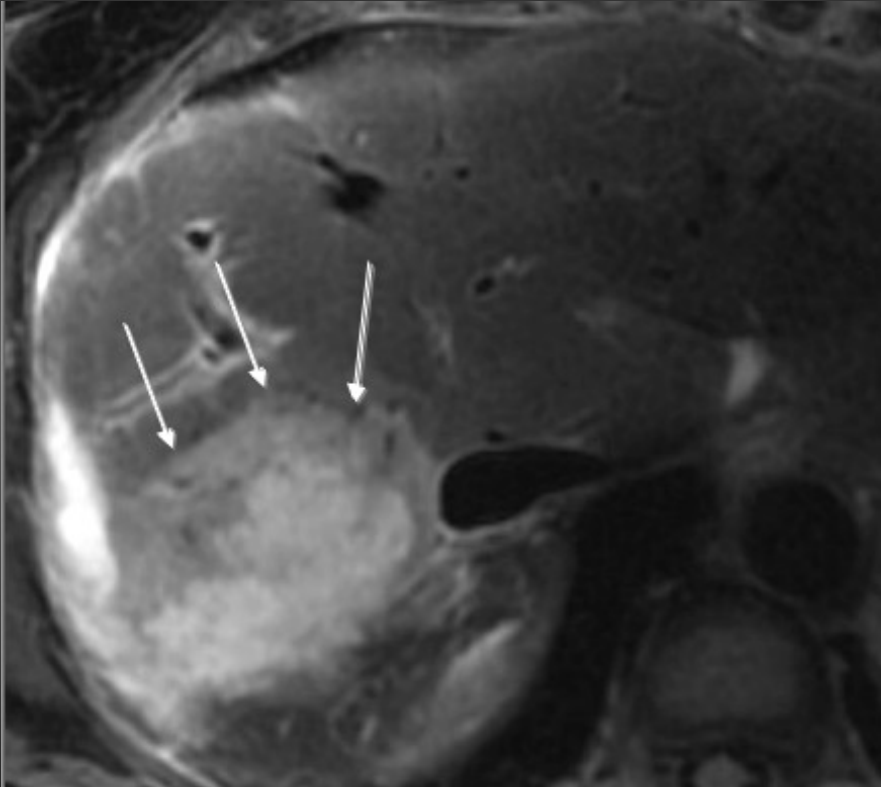
Cholangite sclérosante primitive

Evolution après transplantation hépatique : récurrence de la CSP



Cholangite sclérosante primitive

Evolution : cholangiocarcinome intrahépatique



Cholangites

- **Atteinte progressive des voies biliaires associant inflammation et fibrose**
- **Etiologies diverses (dépendent du contexte) :**
 - Ischémie secondaire à un défaut de perfusion des VBIH
 - Path immunitaire entraînant une destruction des cellules biliaires
 - Atteinte infectieuse
 - Anomalies de la composition de la bile
- **Examen anatomopathologique s'avère parfois nécessaire ou indispensable**
- **Traitement dépend de l'étiologie :**
 - Corticothérapie
 - Antibiothérapie
 - Acide ursodésoxycholique
 - Cas de sténoses biliaires ttt endoscopiques puis chir puis TH
 - TH en cas de cirrhose biliaire secondaire

Cholangites

Points clés

Place de l'IRM

Objective les anomalies morphologiques des VB

Anomalies ne sont pas suffisantes à elles seules pour le diagnostic
étiologique ++++++

Contexte

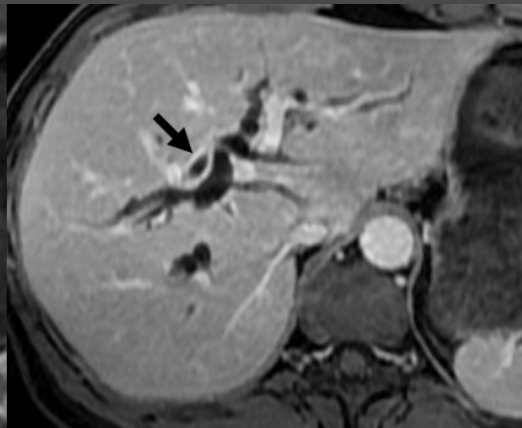
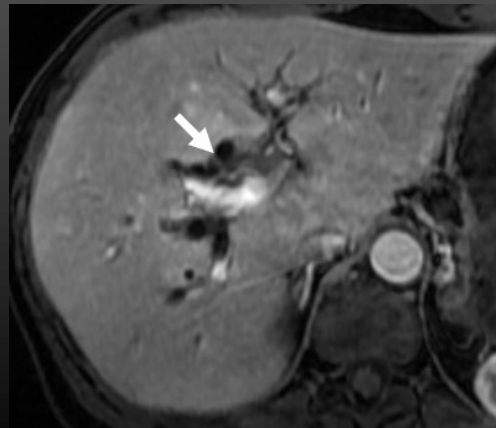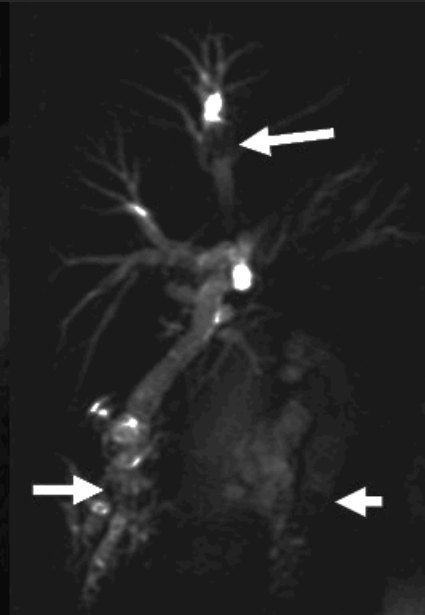
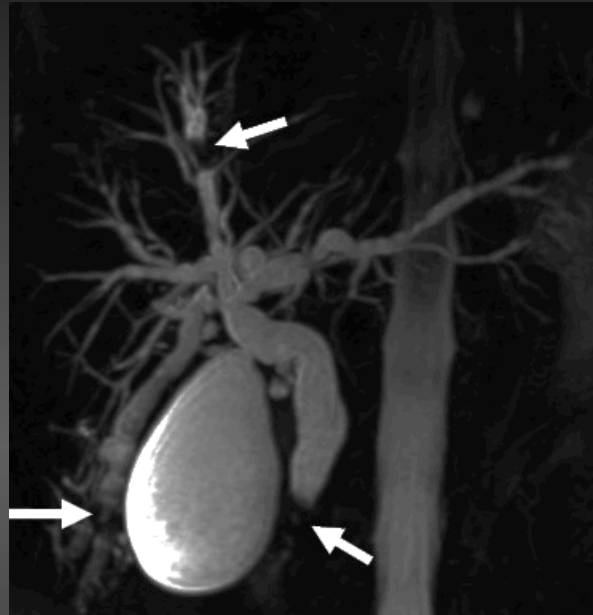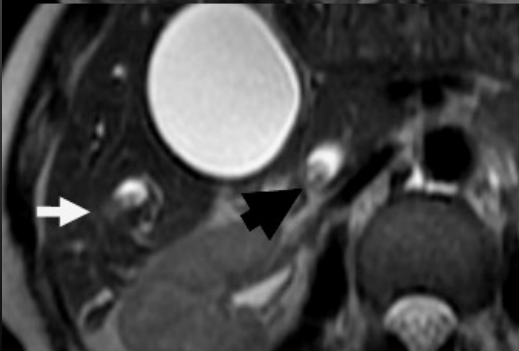
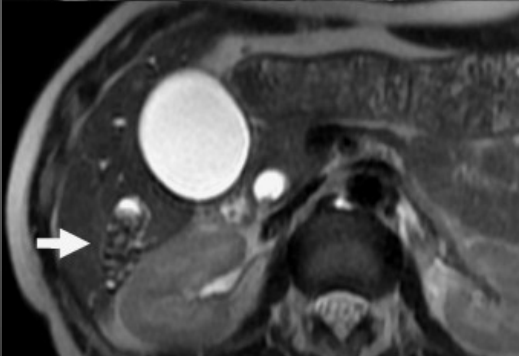
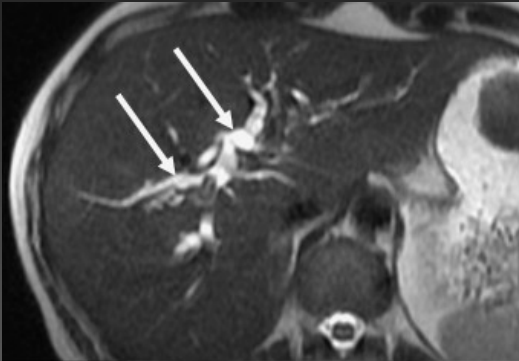
PBF

Cholangites

Contexte est évocateur :
Anastomose bilio digestive
Calculs VBP, VBIH
Transplantation hép, chimioembol
SIDA

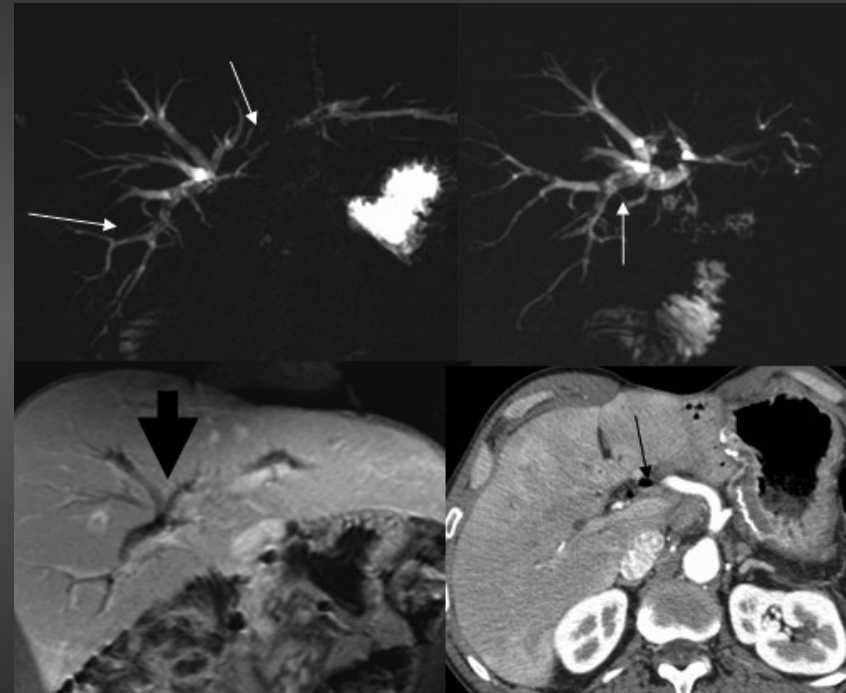
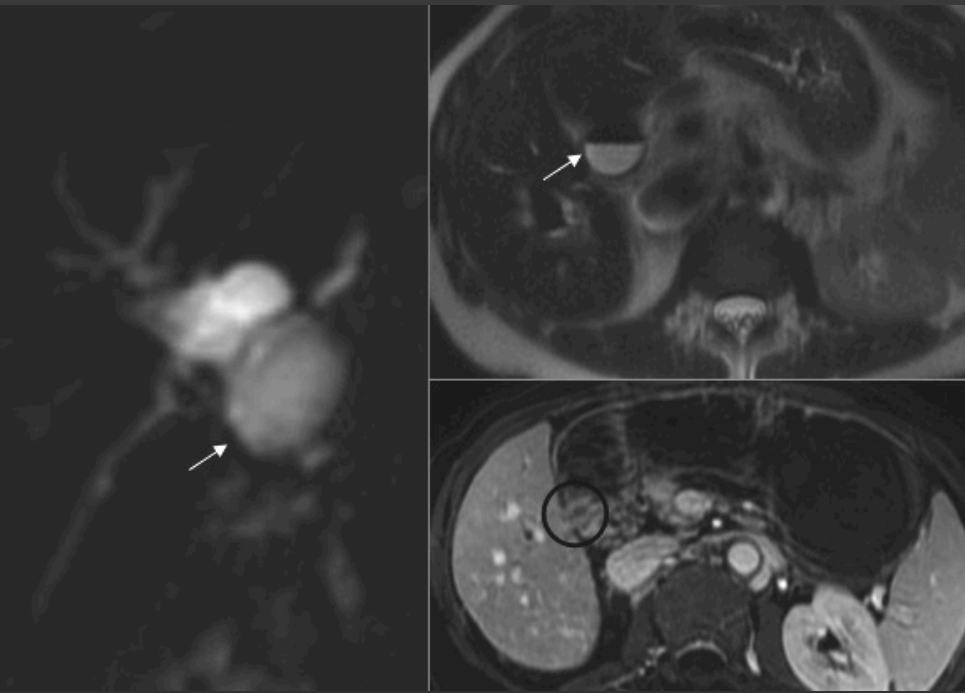Cholangites

Cholangites bactériennes secondaires à obstruction biliaire



Cholangites

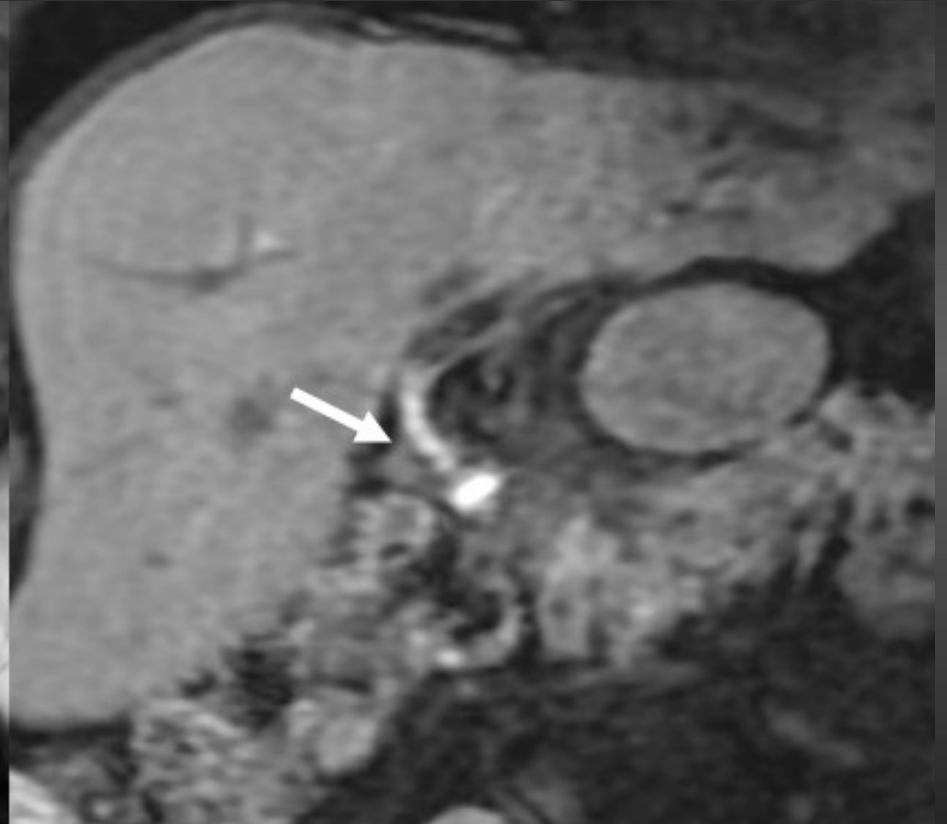
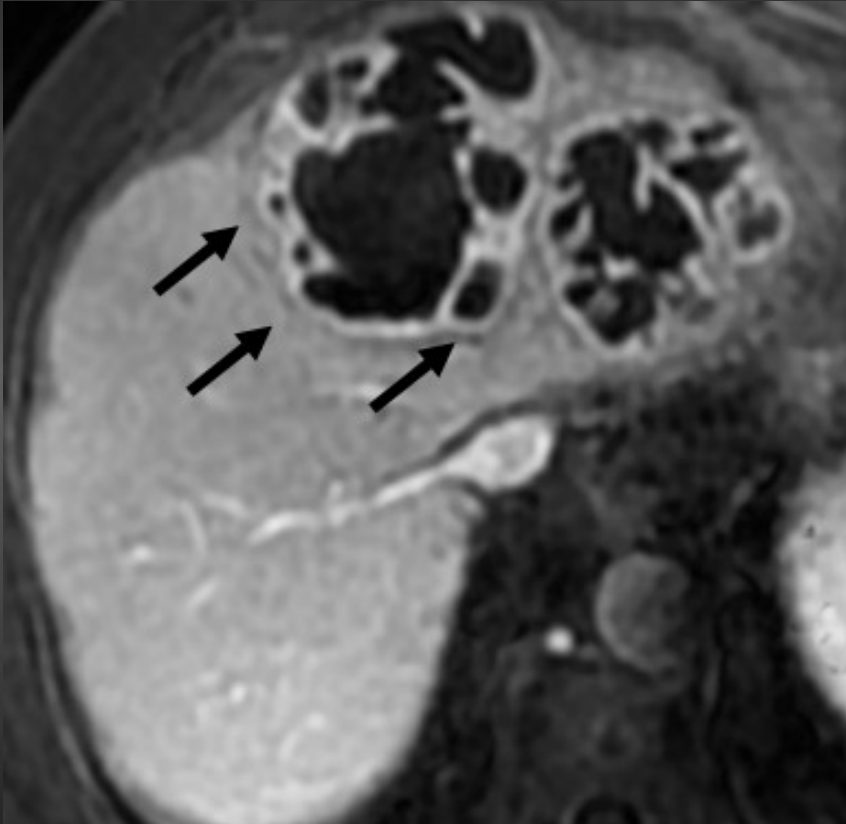
Cholangites bactériennes par reflux



Anastomoses bilio digestives courtes : cholédoco duodénales

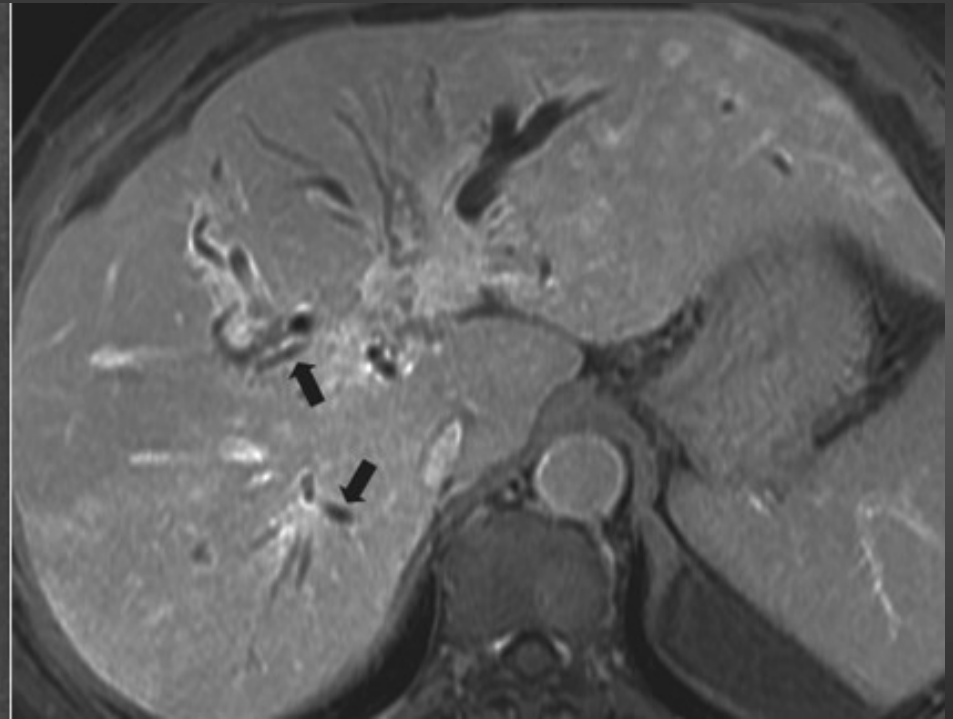
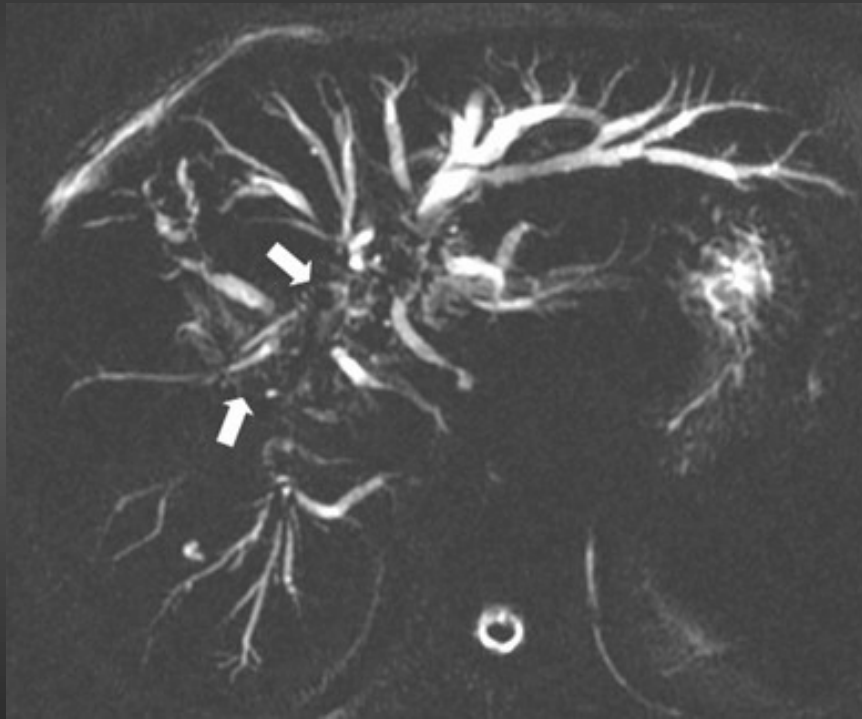
Cholangites

Cholangites bactériennes secondaires à obstruction biliaire



Cholangites

Cholangites secondaires à une rupture kyste hydatique dans les VB



Cholangites

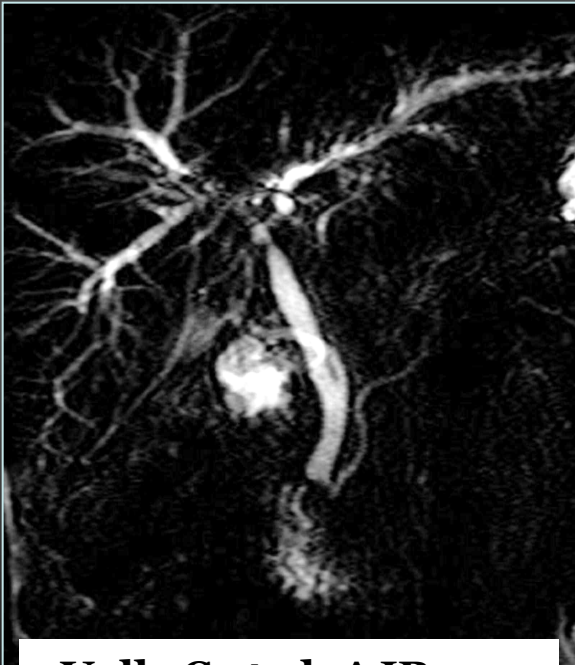
- Transplantation hépatique
- Chimiothérapie intraartérielle
- Maladie de Rendu Osler

Cholangites ischémiques

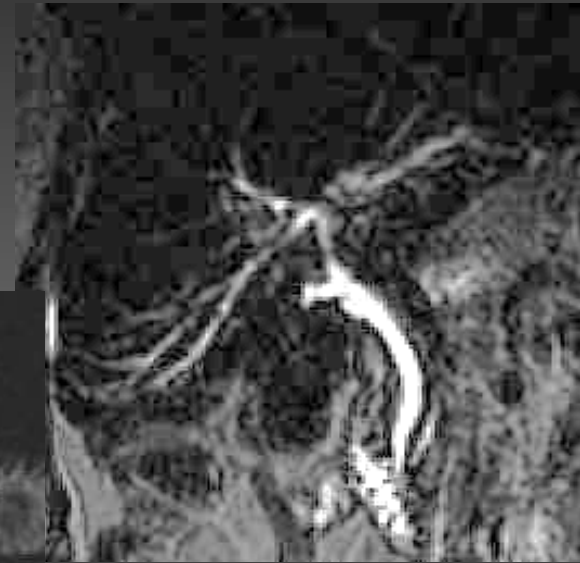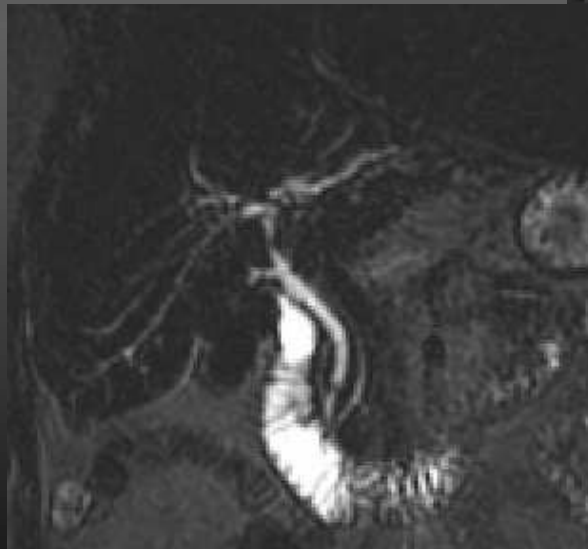
(Voies biliaires ont un apport uniquement artériel+++++)

Cholangites

Cholangites ischémiques



Valls C et al. AJR 2005



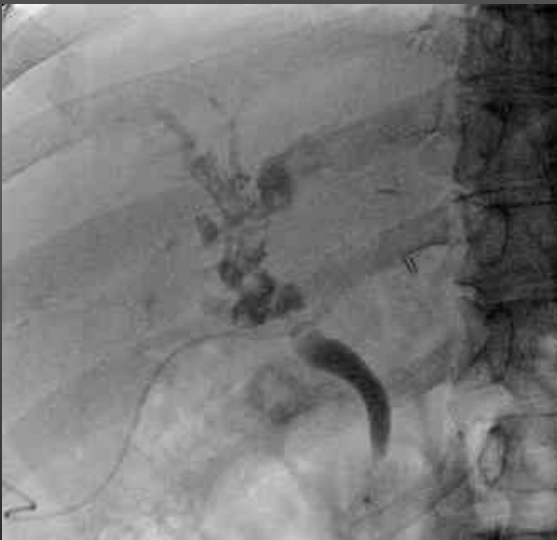CHU Rennes Pr Y Gandon

*Talon d'Achille de la
transplantation hépatique :
Artère hépatique +++*

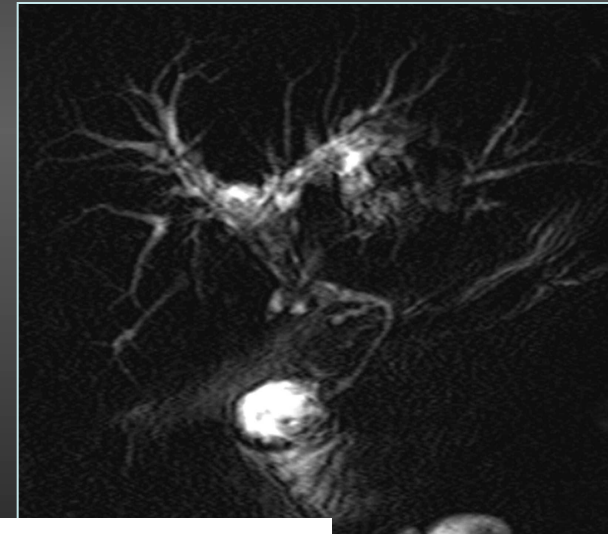
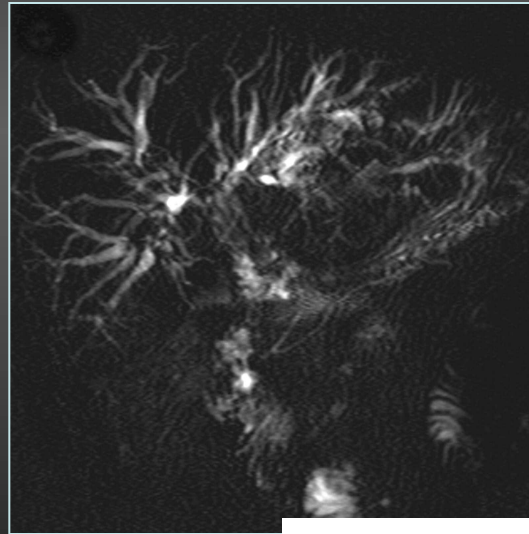
Cholangites

Cholangites ischémiques

*Cholangite ischémique :
Dilatation des voies biliaires avec matériel endocanalaire
« Biliary Cast Syndrome »*



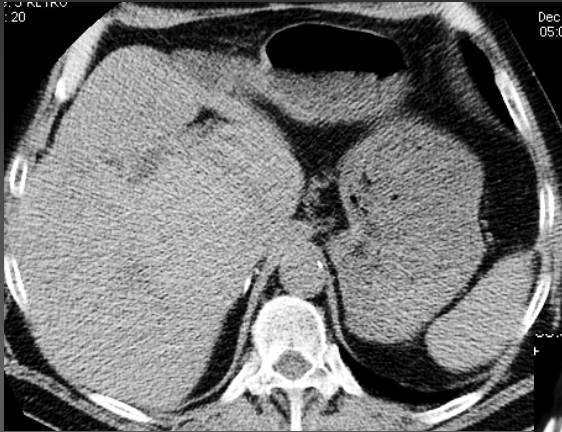
***Obs. CHU Rennes
Pr Y Gandon***



Valls C et al. AJR 2005

Cholangites

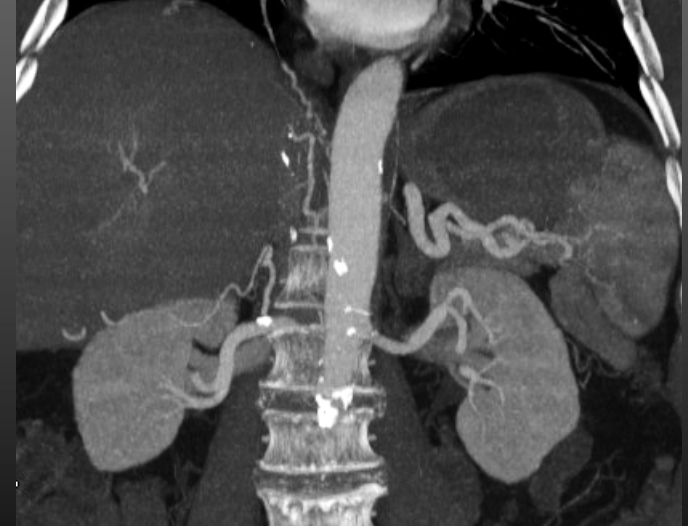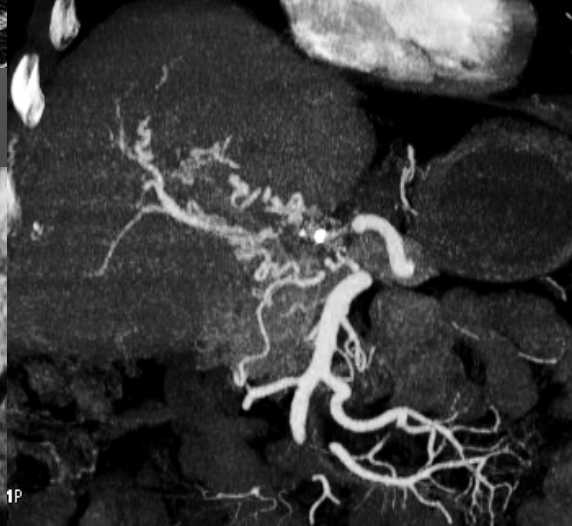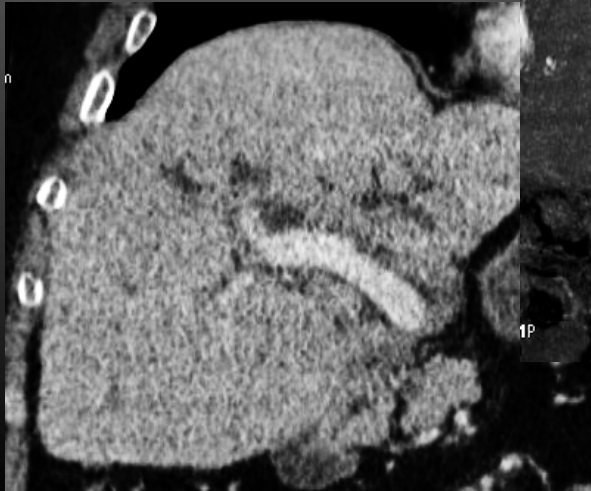
Cholangites ischémiques



Cholangite ischémique :

*Dilatation des voies biliaires avec matériel endocanalaire
« Biliary Cast Syndrome »*

Thrombose de l' artère hépatique avec réseau de vicariance

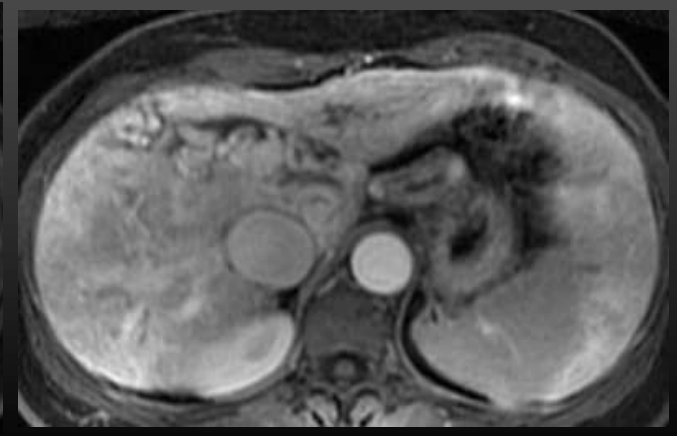
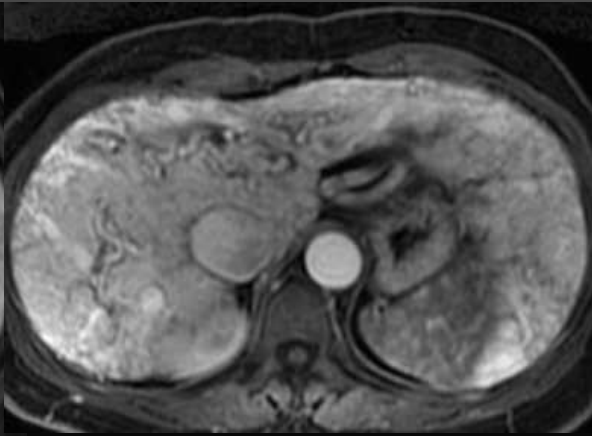
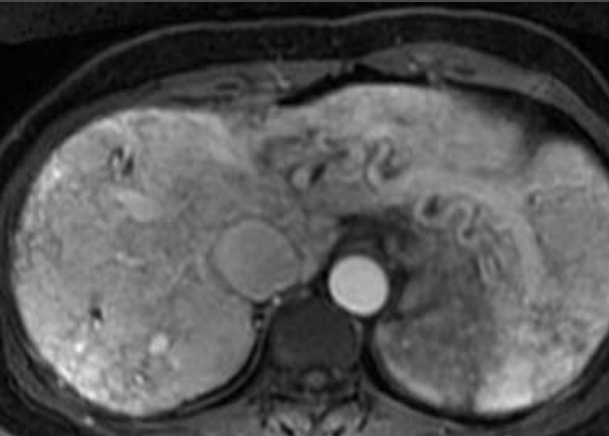
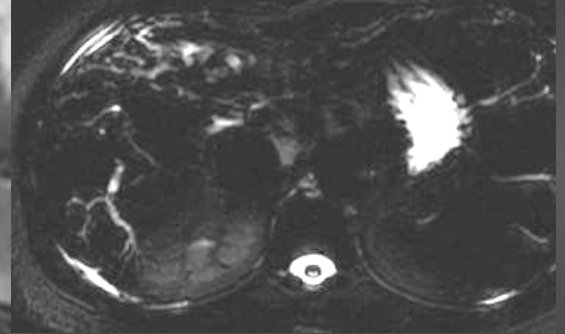
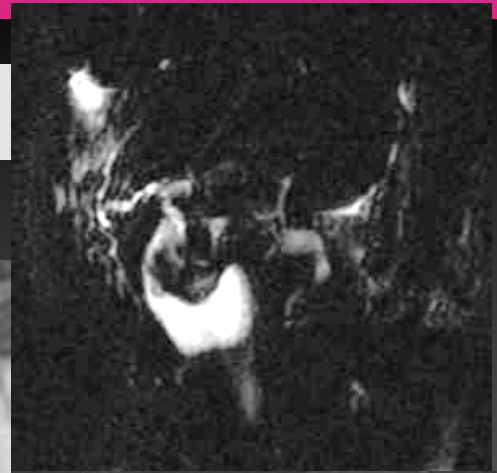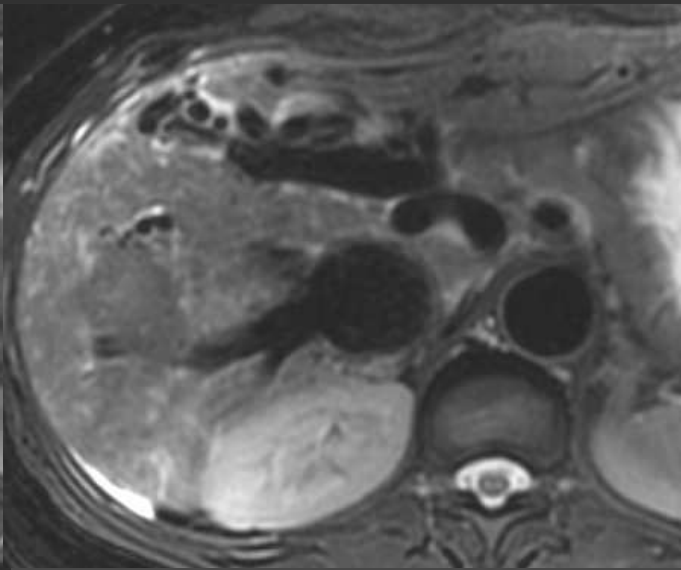
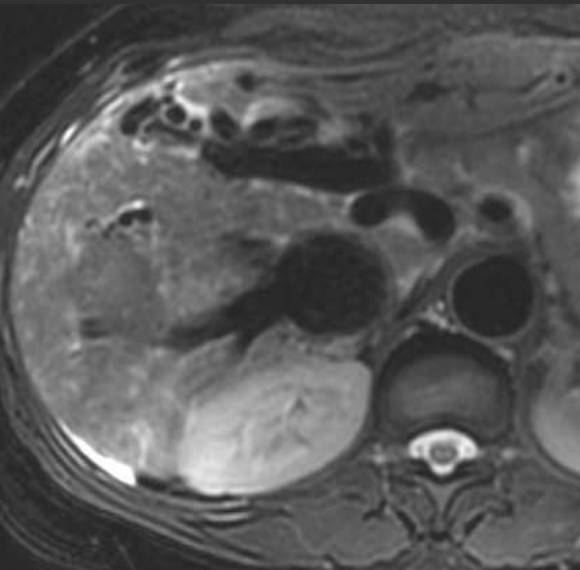


Obs.CHU Rennes-Pr Y Gandon

Cholangites

Cholangites ischémiques

Maladie de Rendu Osler



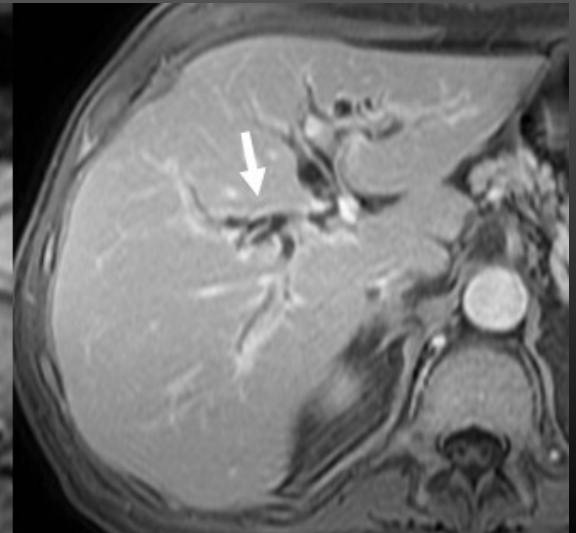
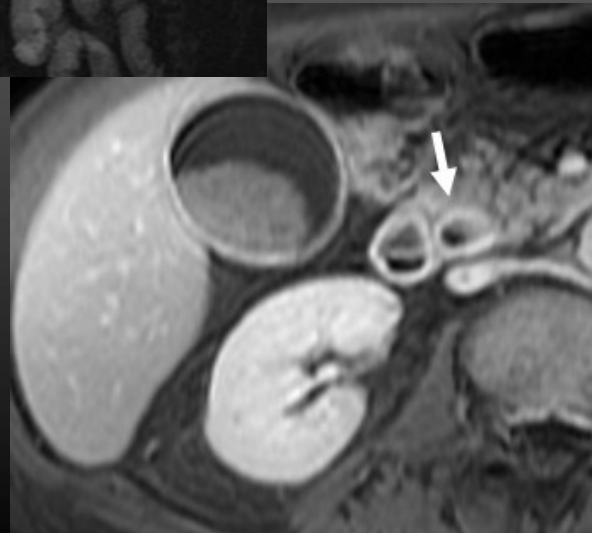
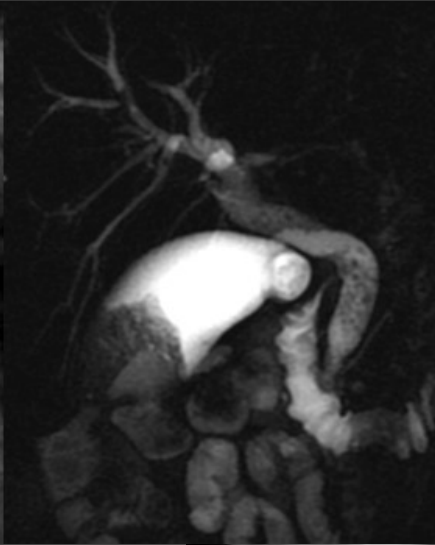
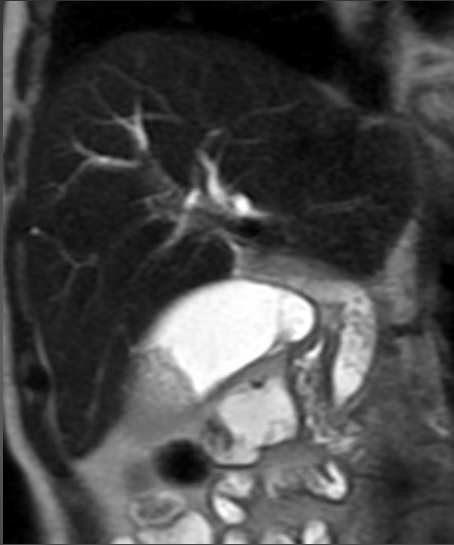Cholangites

Cholangite du SIDA

- Défaillance immunitaire sévère
 - $CD4 < 135/mm^3$
- Fièvre, douleurs, ictère, AEG majeure
- Cryptosporidiose
- Survie de ces patients : 7 à 12 mois
- Seuls les TTT antiviraux améliorent la survie

Cholangites

Cholangite du SIDA



Cholangites

Contexte est pas ou peu évocateur :

Cholangite auto immune

Cholangite à éosinophiles

Cholangites

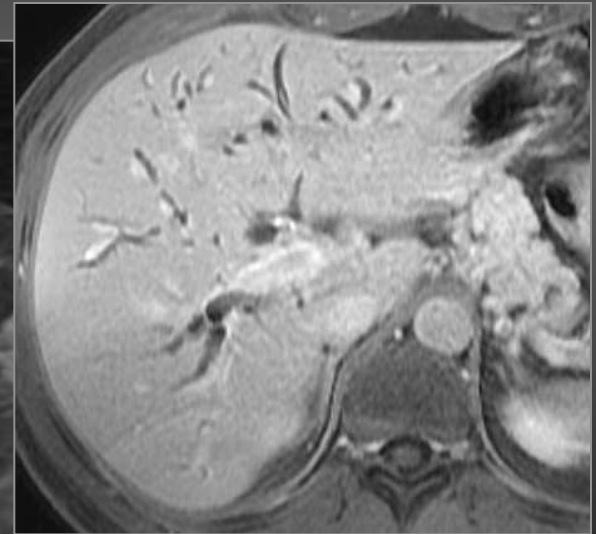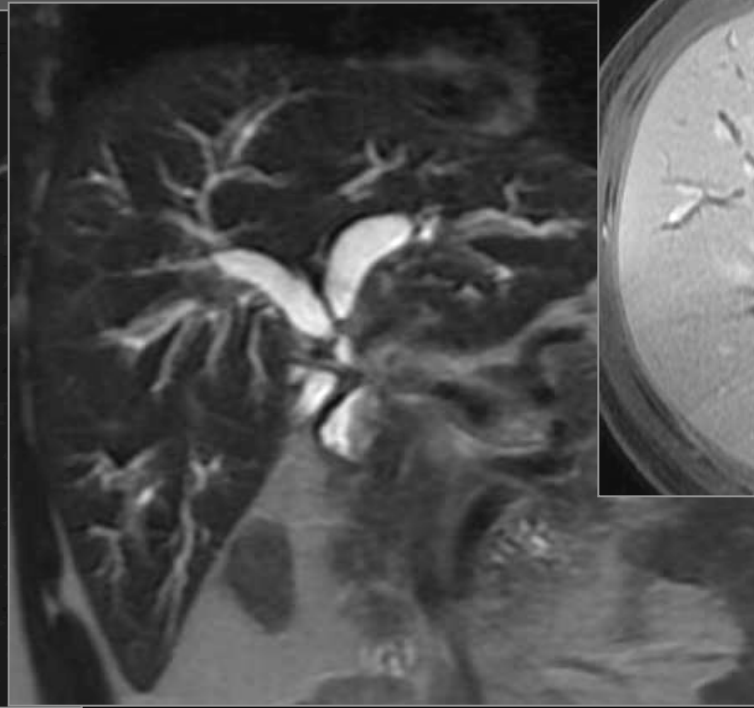
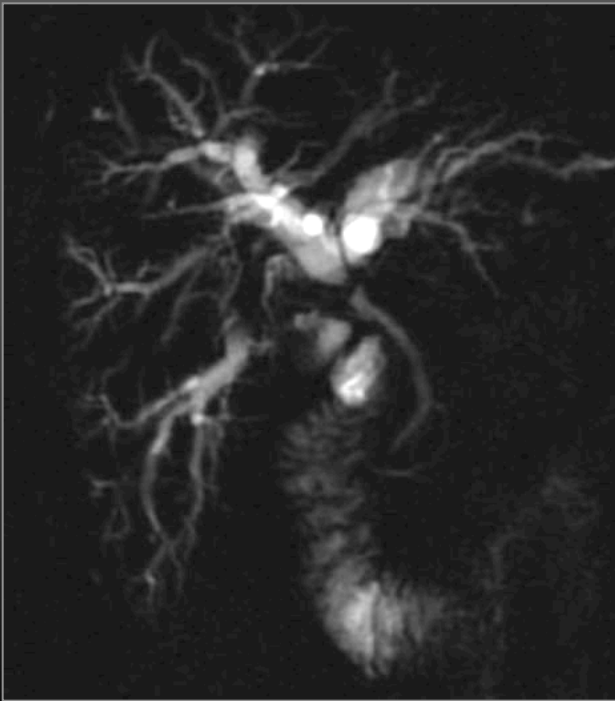Cholangite auto immune

- Sténose biliaire intra ou extra hépatique s' améliorant sous corticoïdes
- Isolée ou associée à d' autres pathologies fibrosantes
 - Pancréatite auto immune
 - Fibrose rétropéritonéale....
- Augmentation des Ig G4 sériques
- **Excellente réponse à la corticothérapie +++**

Cholangites

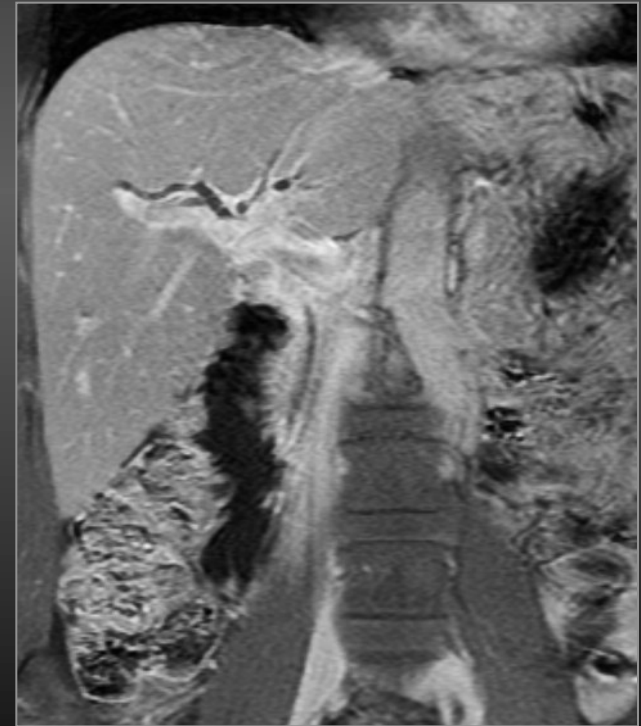
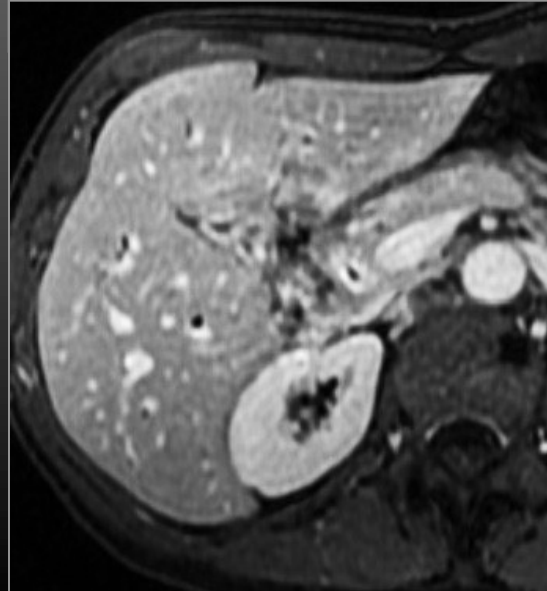
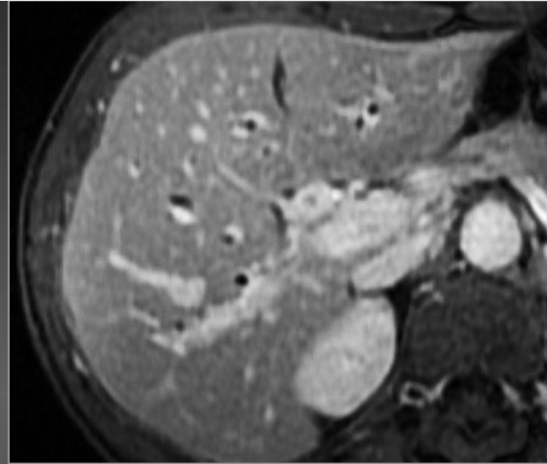
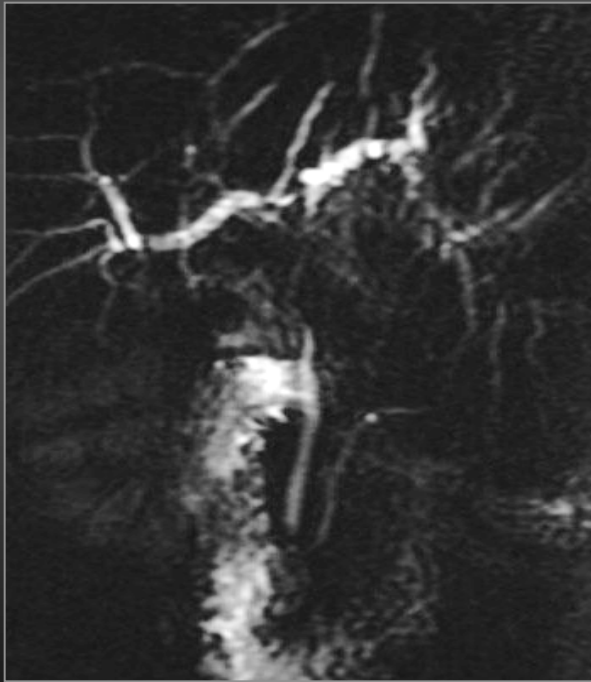Cholangites auto immunes

*Homme, 35 ans
Ictère avec bilirubine à 180 mg/l
Sténose hilaire*



Cholangites

Cholangites auto immunes



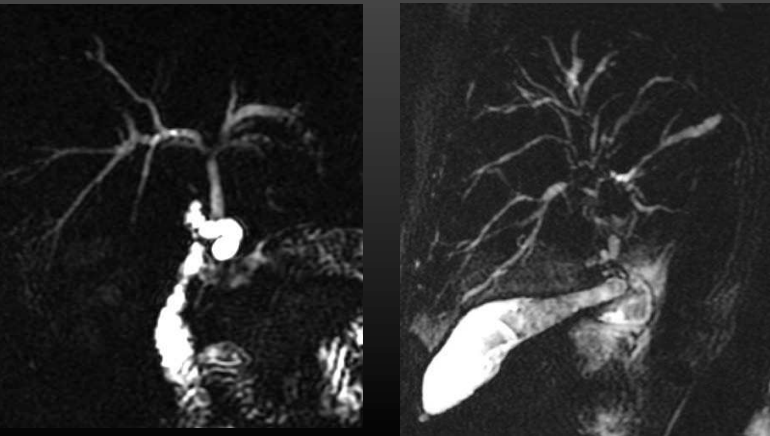
Cholangites

Diagnostic différentiel

Cholangite sclérosante primitive/Cholangite auto immune

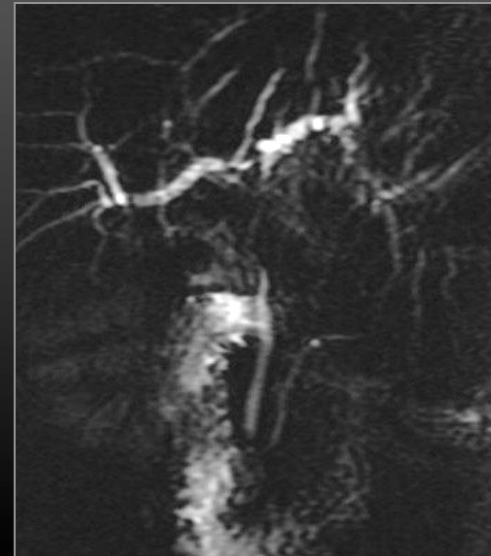
CSP

- Sténoses segmentaires courtes
- Atteinte périphérique
- Aspect en chapelet et en arbre mort



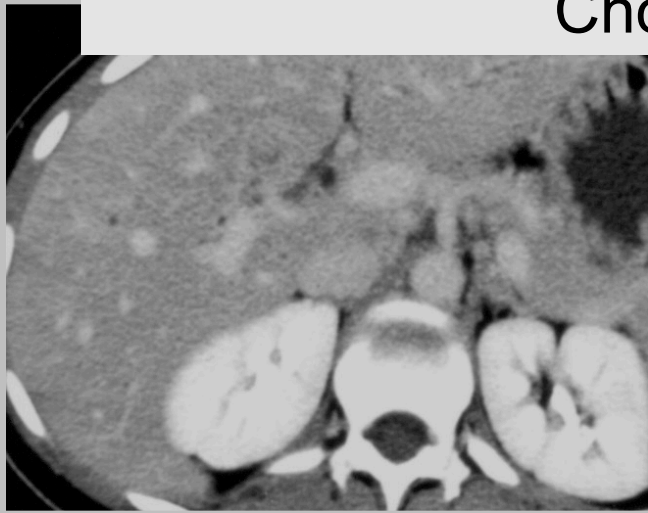
Cholangite auto immune

- Sténose segmentaire longue
- Atteinte centrale



Cholangites

Cholangites à éosinophiles

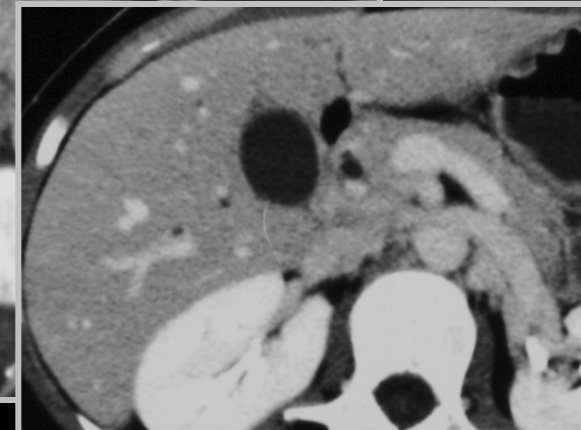
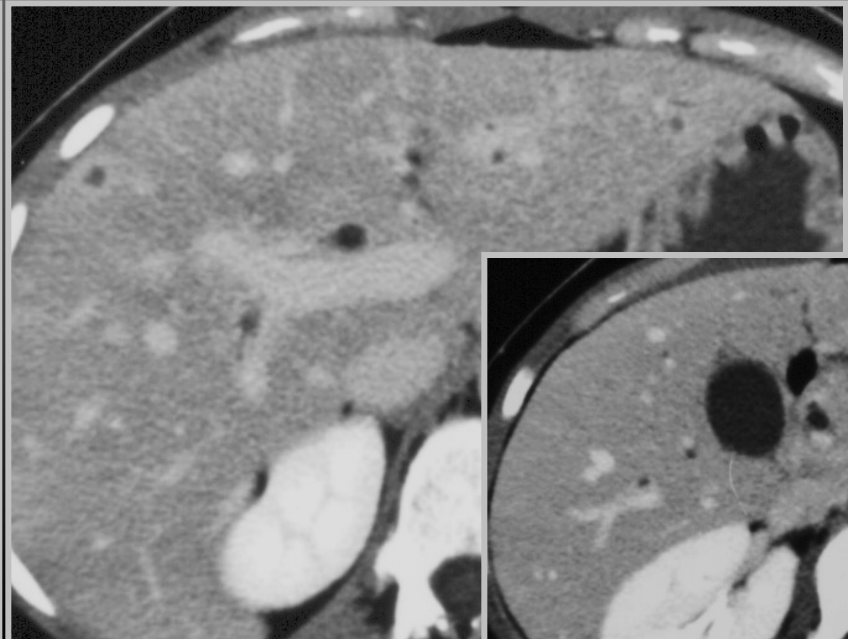
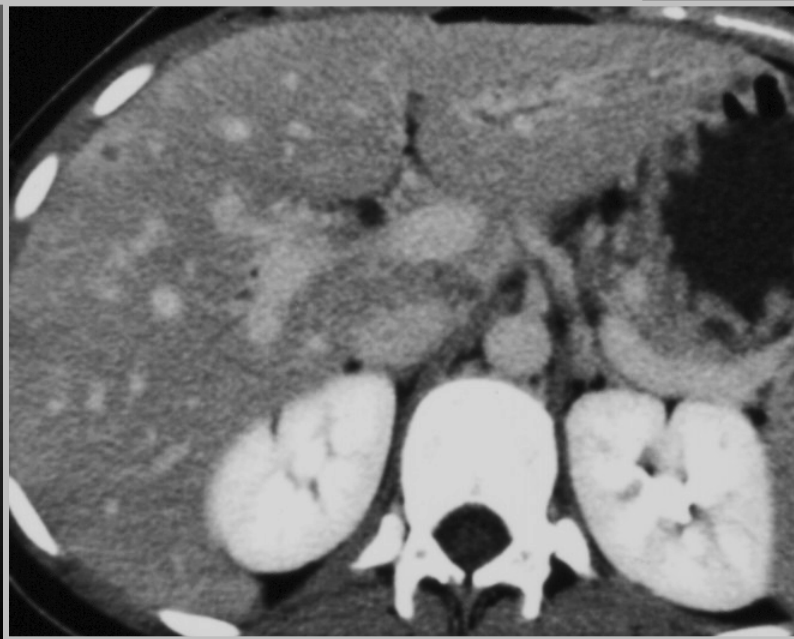


Femme 28 ans

Ictère - Fièvre - Syndrome inflammatoire majeur

Sérologies hépatitiques négatives

Echo. : pas de dilatation VBIH ou EH



Cholangites

Contexte maladie connue :

Sarcoïdose

Histiocytose

Mucoviscidose

Syndrome de Turner

Cholangiopathies

- CBP :
 - pas d'atteinte des voies biliaires détectables par l'imagerie
- CSP :
 - association fréquente aux MICI ++++++
 - aspects évocateurs : atteinte périphérique associant dilatations et sténoses
- CAI :
 - atteinte longue et centrale
 - sensibilité aux corticoïdes
- Autres : contexte +++, PBF (+/-)

Conclusion

- Multiples possibilités étude des VB
- Cholangio MR contraste spontané
- IRM VB après injection chélate de gadolinium
- Opacification non invasive des voies biliaires, VB fines et en l'absence d'ictère
- Protocole et les séquences adaptés au cas par cas