Variantes anatomiques des sinus de la face

Dr Rémi Duprès

Service de radiologie CHR Mercy

Sinus frontaux

Positionnement

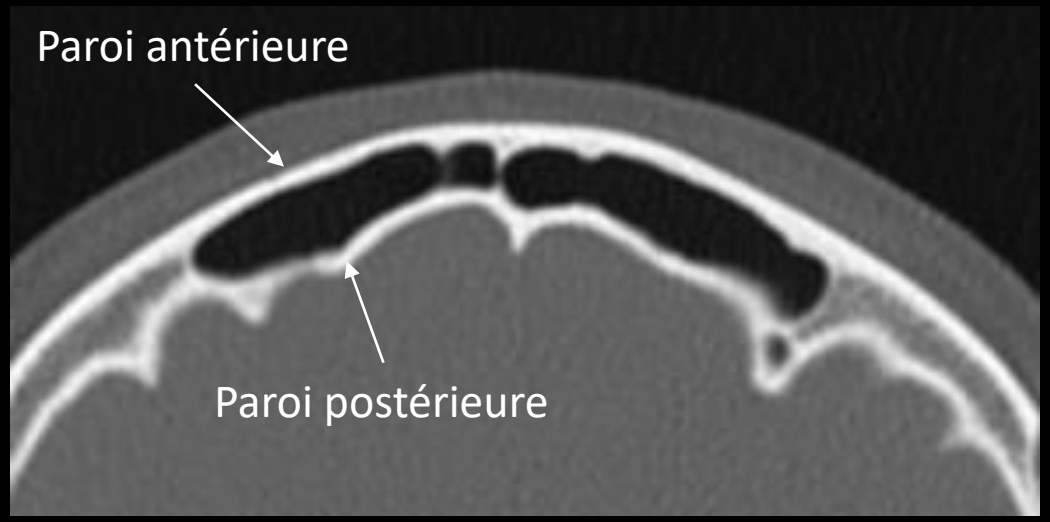

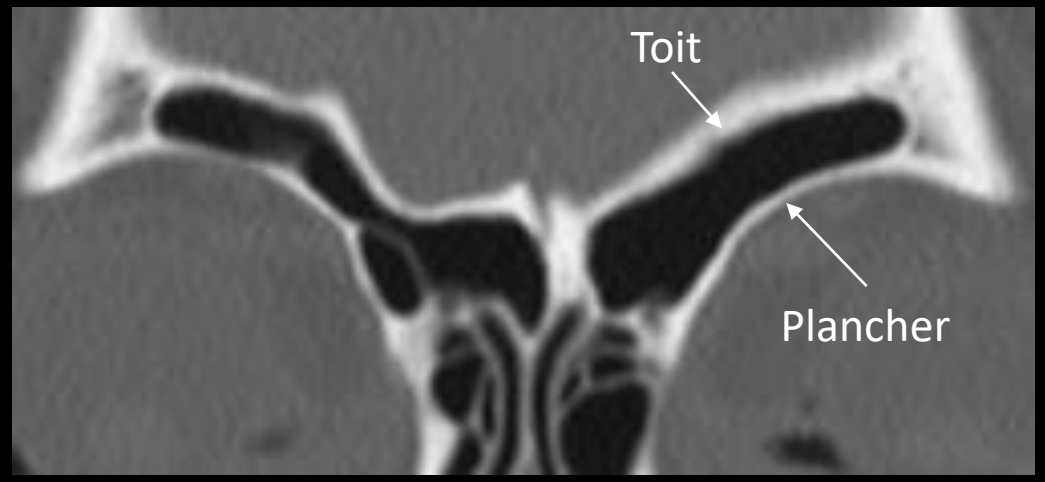

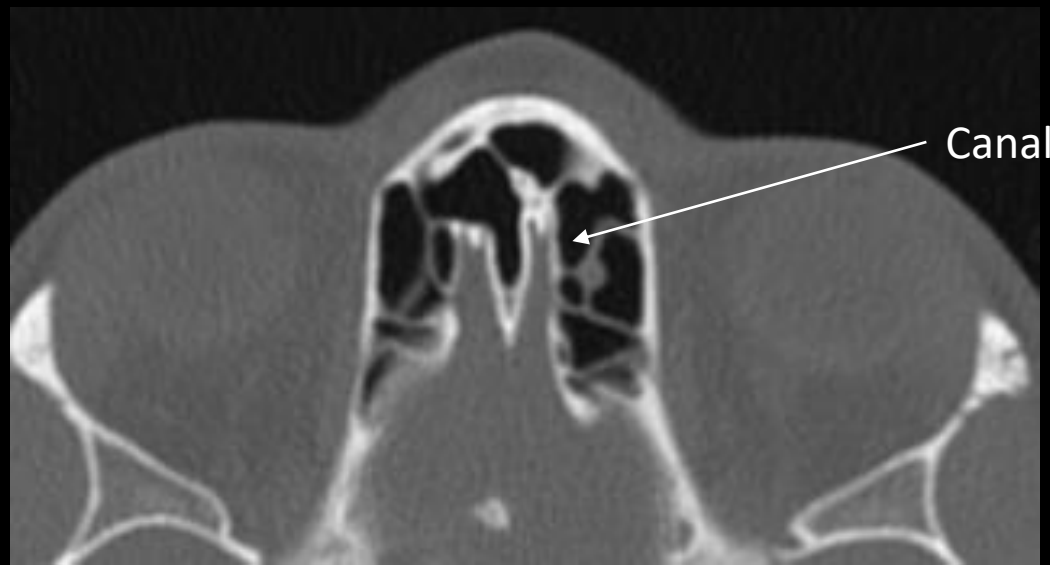

Canal fronto-nasal

Sinus frontaux

Tractus fronto-nasal

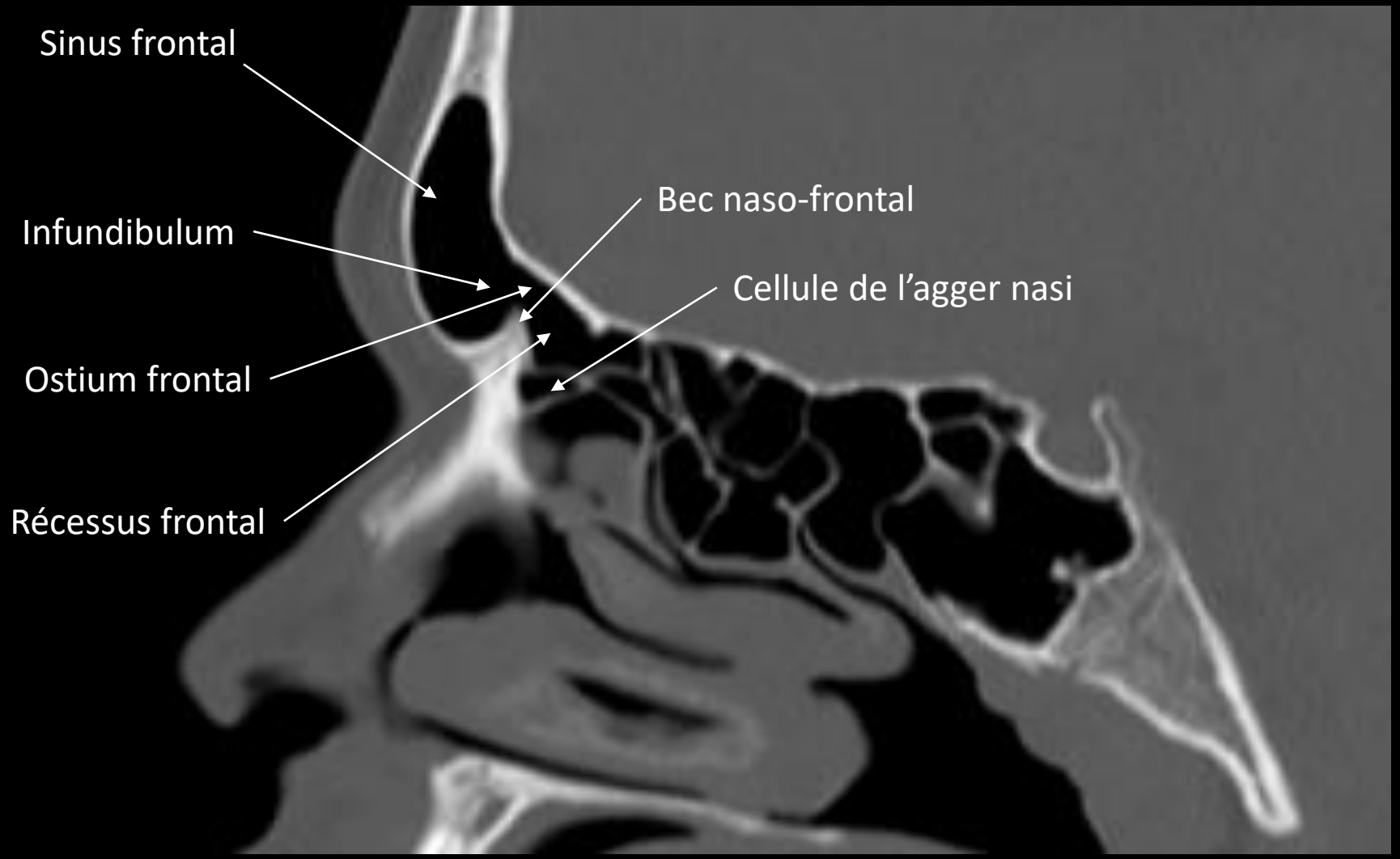

Cellules éthmoïdales

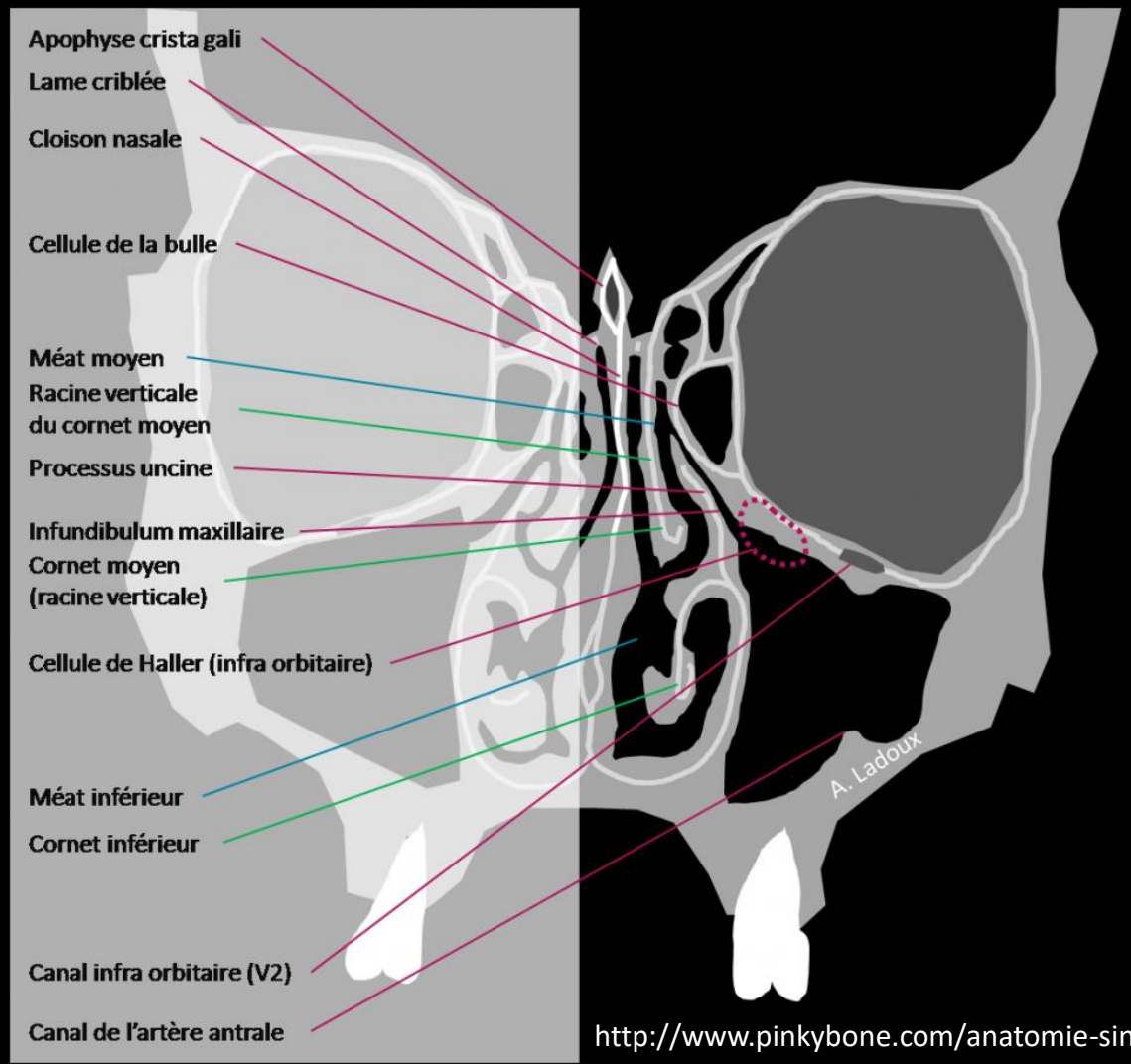

http://www.pinkybone.com/anatomie-sinus/

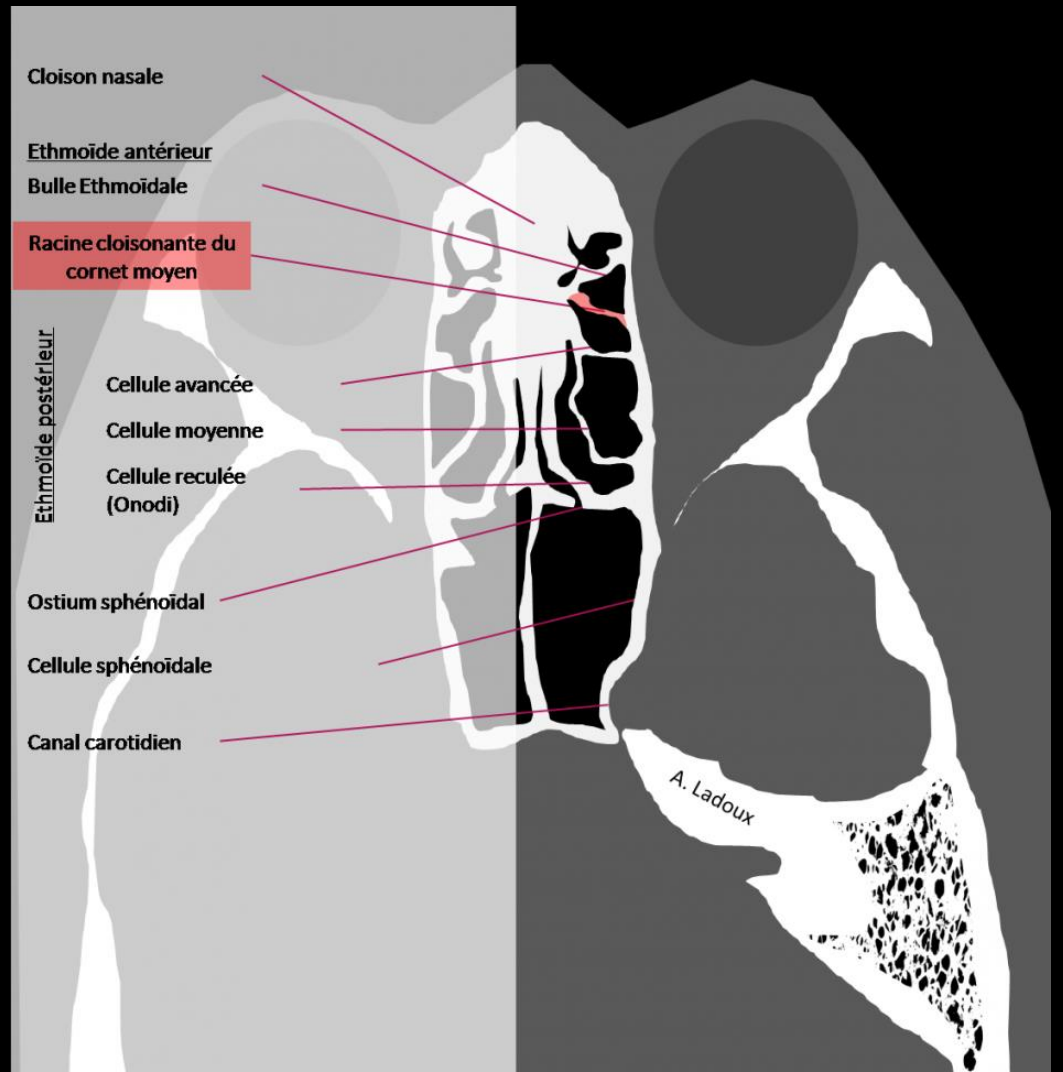

Cellules éthmoïdales

Positionnement

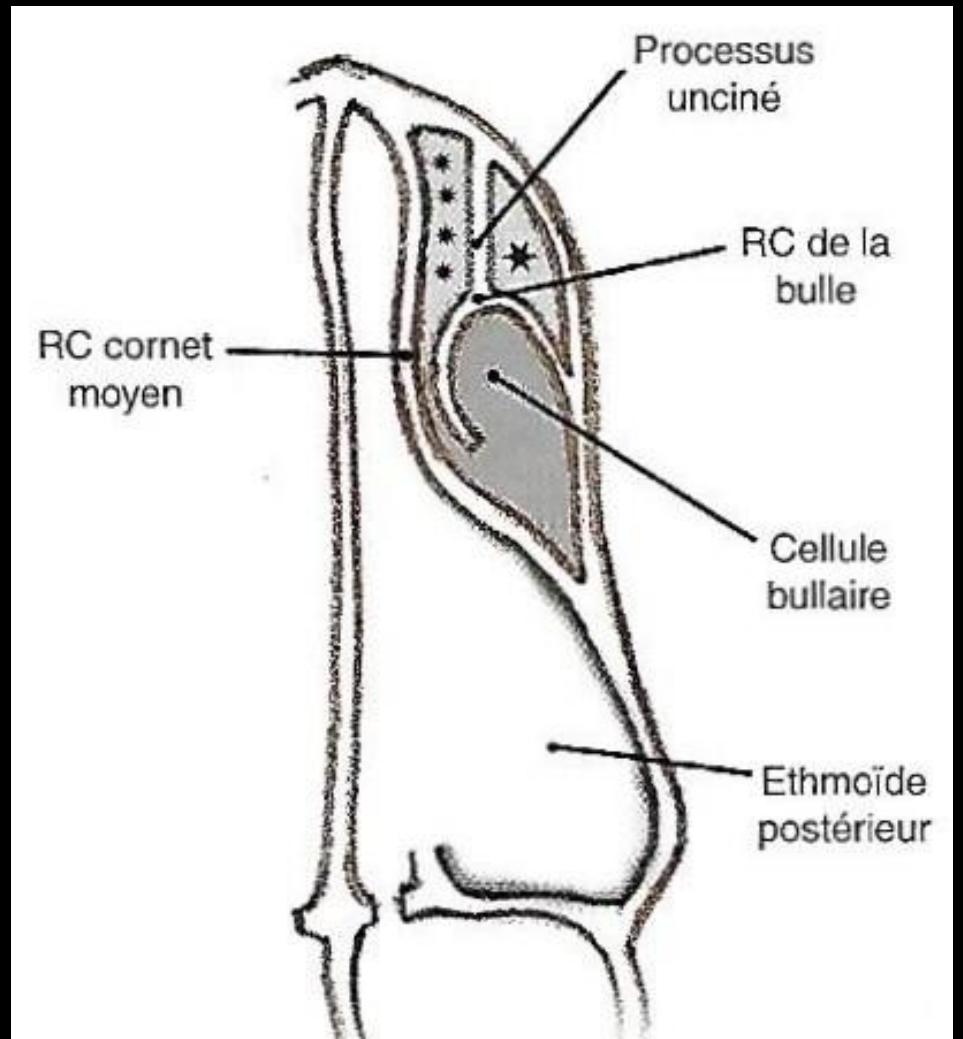

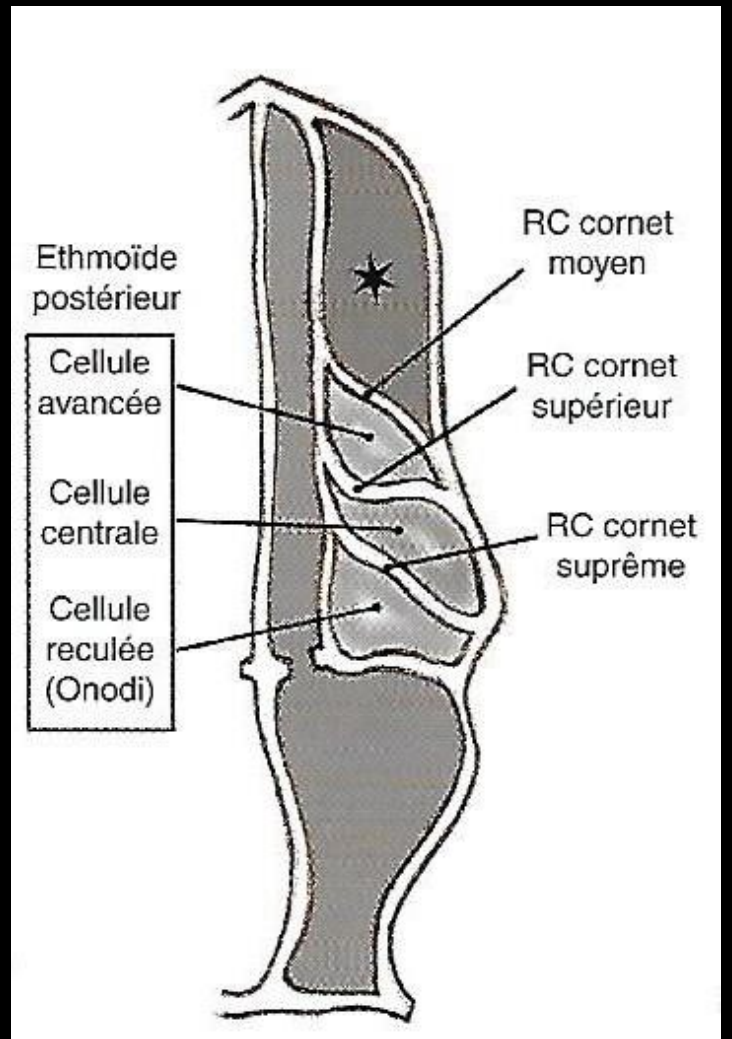

Cellules éthmoïdales

Face médiale de l'éthmoide

- 3 cornets nasaux : moyen – supérieur – suprême
- **Bulle éthmoidale**
- **Processus unciné**
- **Travée unci-bullaire** réunit la racine du processus unciné et le pôle antérieur de la bulle
- **Gouttière rétro-bullaire** sépare la bulle de la base d'implantation du cornet nasal moyen
- **Gouttière unci-bullaire** sépare le processus unciné et la bulle

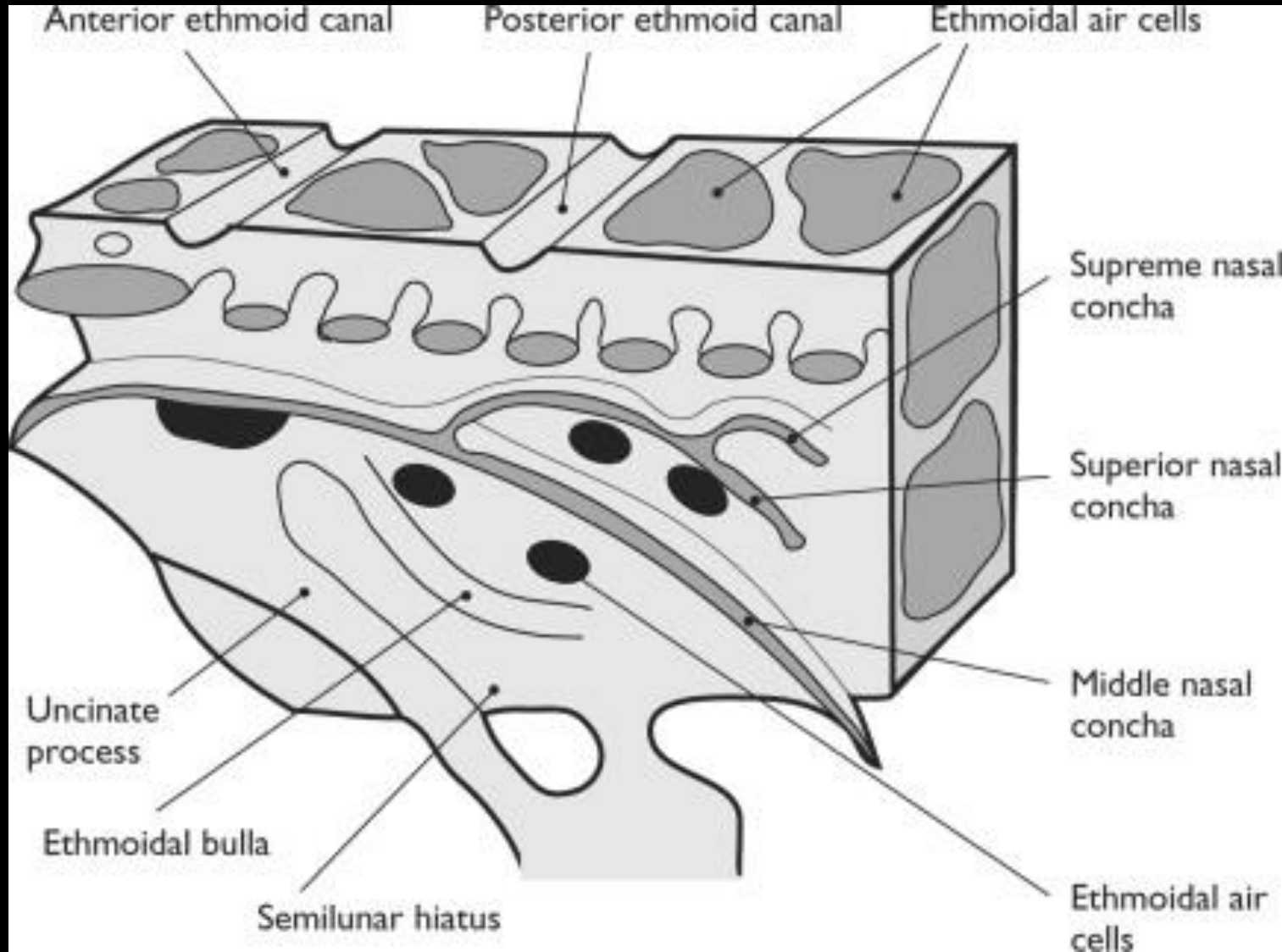

Cellules éthmoïdales

Système éthmoïdal antérieur

- L'éthmoide antérieur est subdivisé en 3 groupes de cellules par 2 structures osseuses constantes, la racine cloisonnante de la bulle et le processus unciné

- Le processus unciné :
  - Lame osseuse orienté sagittalement; elle s'attache au toit de la masse latérale de l'éthmoide en haut, à la face antérieure de la bulle en arrière
  - Il subdivise l'éthmoide antérieur en 2 groupes de cellules antéromédiales (cellules méatiques) et antérolatérales (cellules uncinées)
  - En bas et en arrière, le processus unciné est séparé de la bulle par un espace arciforme, le hiatus semi-lunaire, qui correspond aux bord de la gouttière uncibullaire

- La racine cloisonnante de la bulle :
  - Cloison osseuse fortement incurvée, délimitant une sphère incomplète s'ouvrant vers le haut et vers l'arrière
  - Cette cloison peut être assimilée à un cornet orienté vers le haut : comme les autres racines cloisonnantes, elle fusionne avec la lame papyracée et délimite en avant la région la plus postérieure de l'ensemble éthmoidal antérieur
  - Elle comporte une ou 2 cellules (cellules intra- et supra-bullaire)

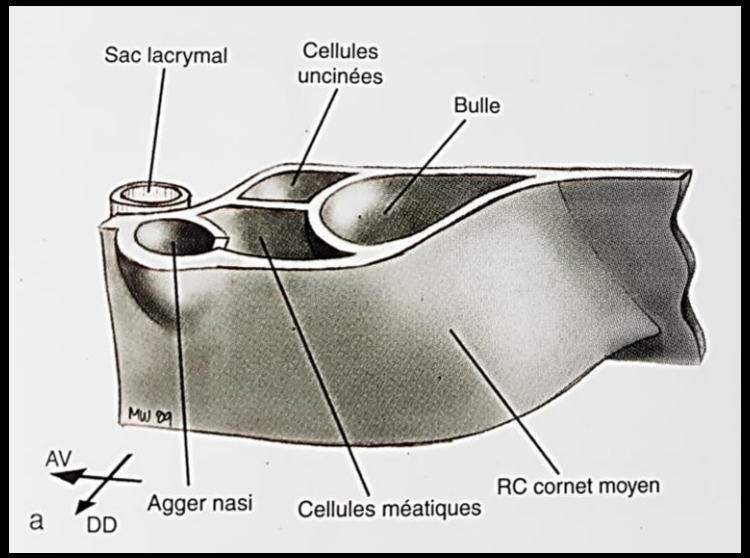

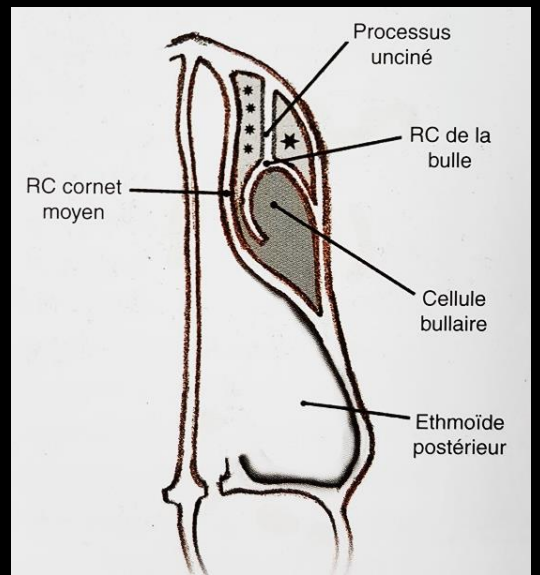

Cellules éthmoïdales

Système éthmoïdal postérieur

- L'éthmoide postérieur est habituellement subdivisé en 3 groupes cellulaires (cellules avancées, centrales et reculées) par 2 cloisons osseuses qui correspondent respectivement à la racine cloisonnante du cornet supérieur et à celle du cornet suprême

- Le cloisonnement de l'éthmoide postérieur est en fait très variable, en raison notamment de l'absence fréquente de cornet suprême; il est donc souvent difficile d'identifier nettement les 3 groupes cellulaires précédents

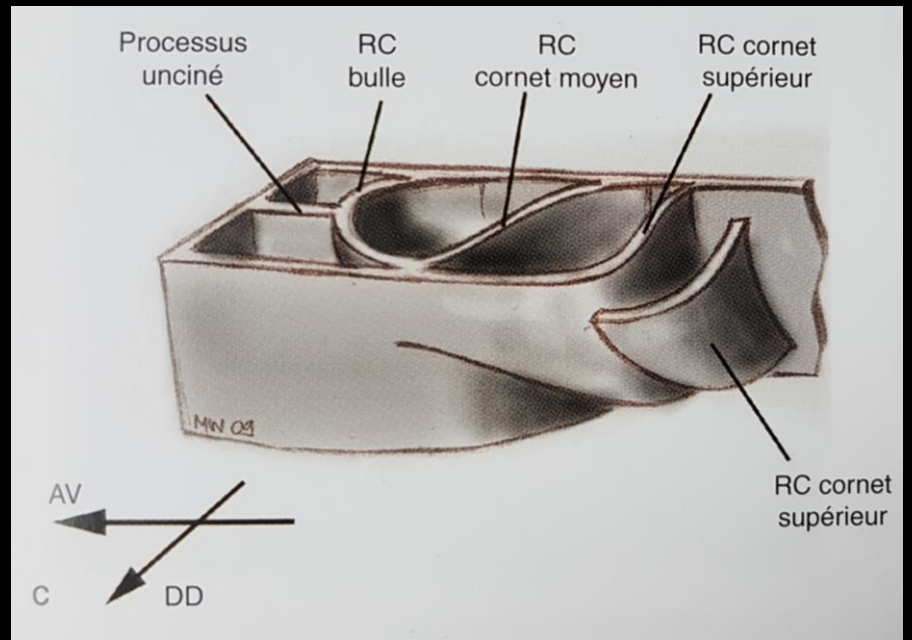

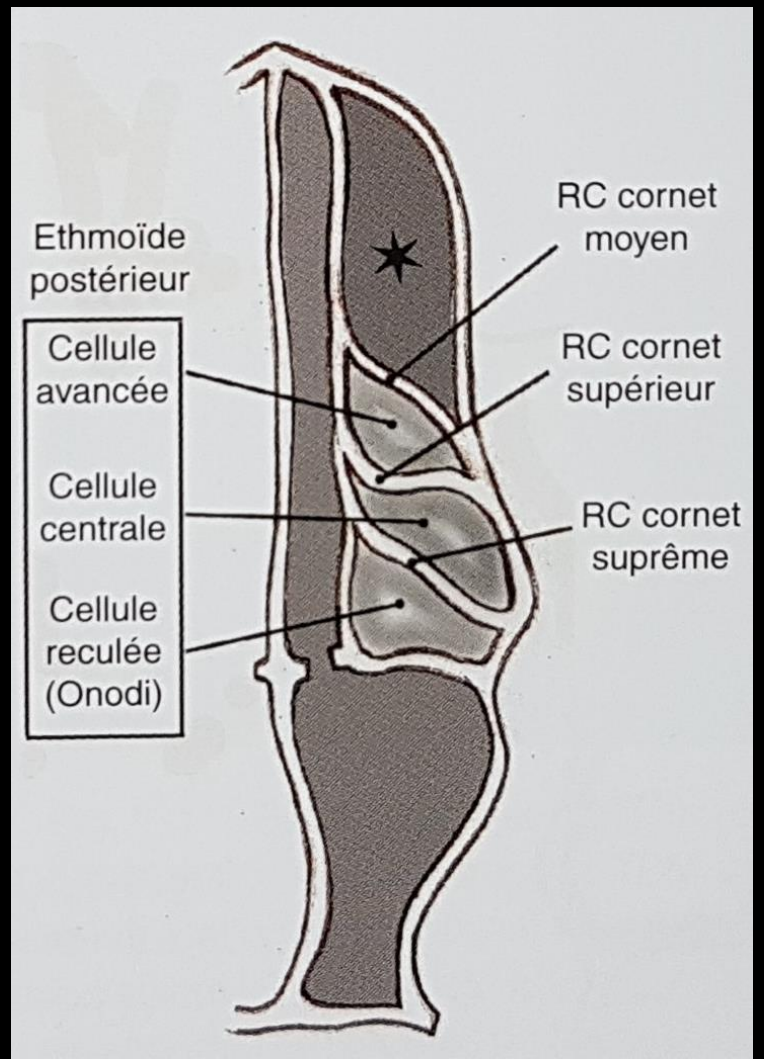

Cellules éthmoïdales

Groupes cellulaires

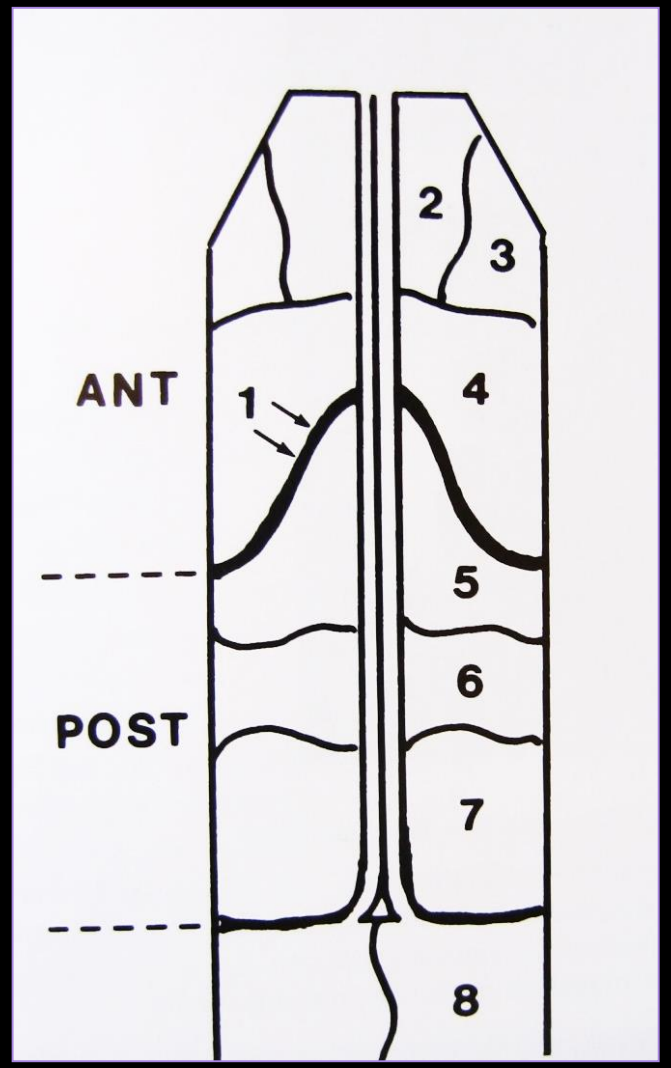

1: RCCM
2: C. méatique
3: C. uncinée
4: C. bullaire
5: C. avancée
6: C. centrale
7: C. reculée
8: Sinus sphénoïdal

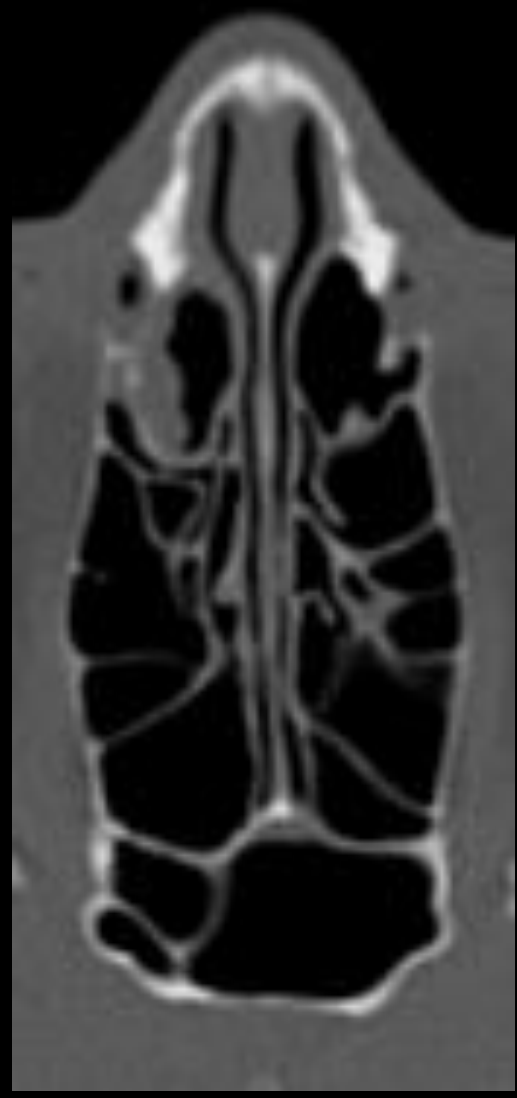

Anatomie – Variantes anatomiques – Conclusion

Fosses nasales

Positionnement

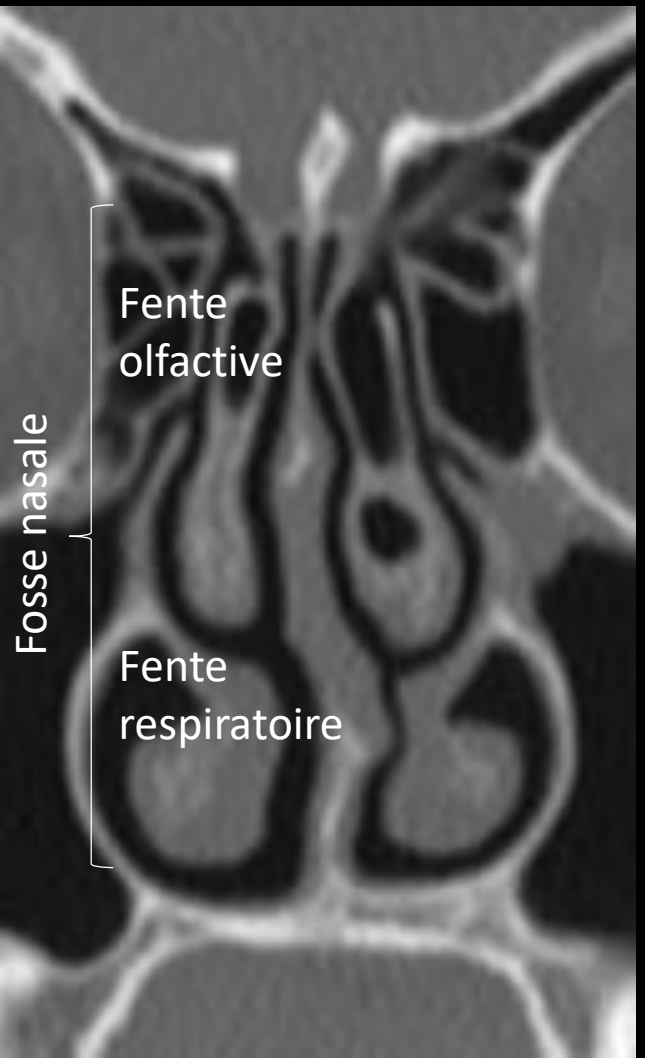

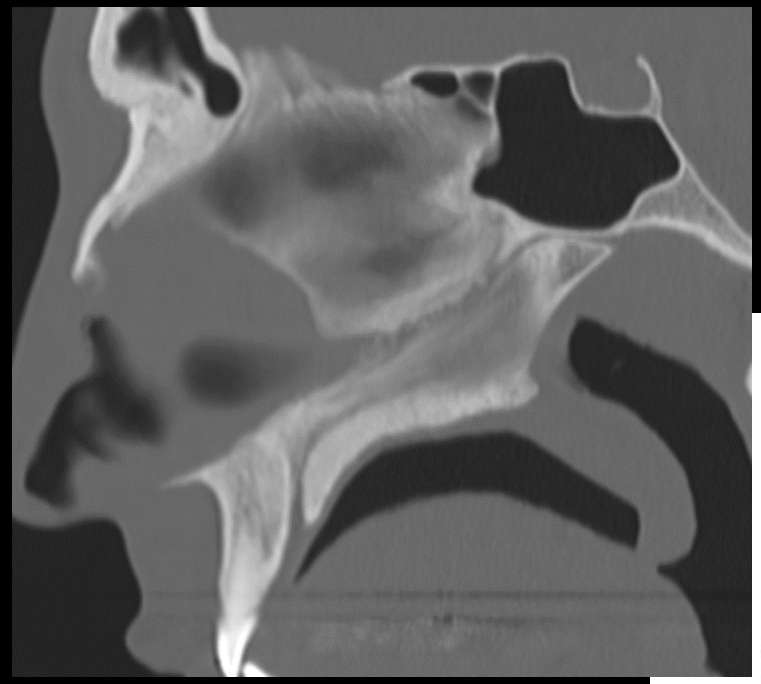

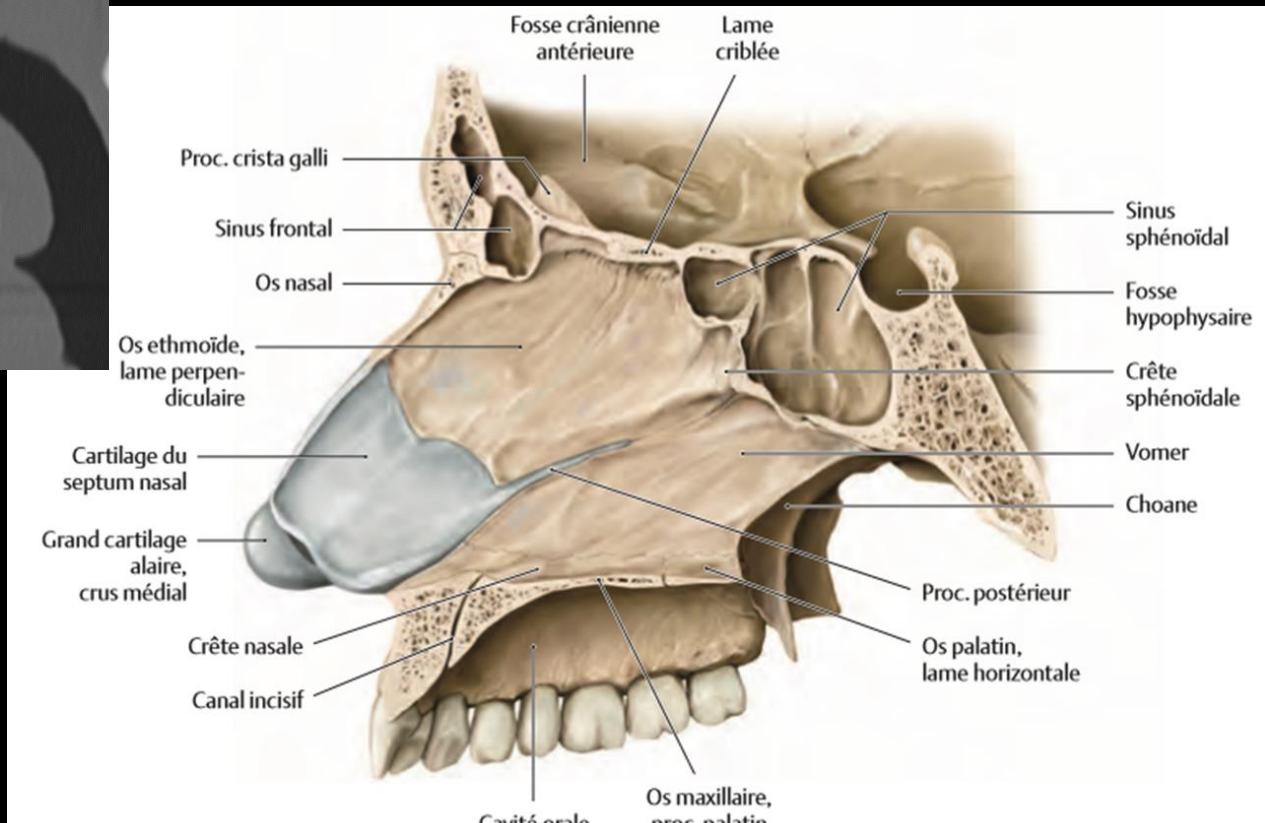

Sinus maxillaires

Positionnement

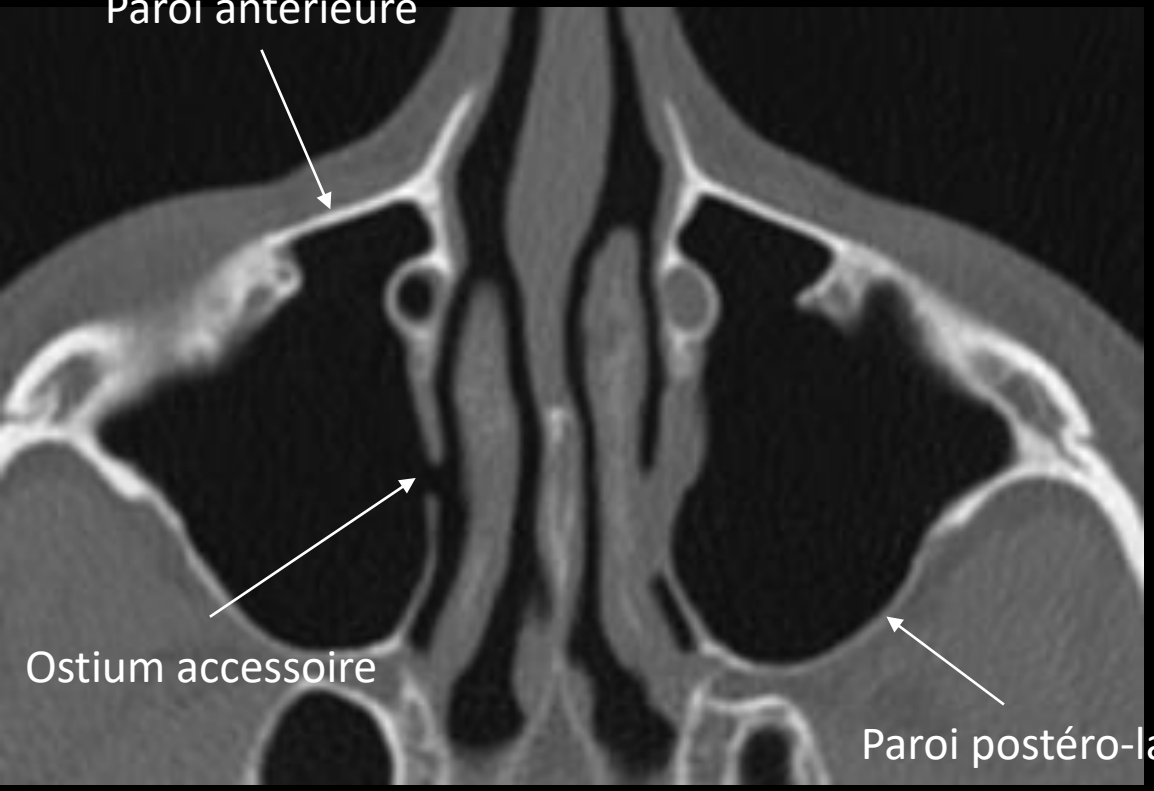

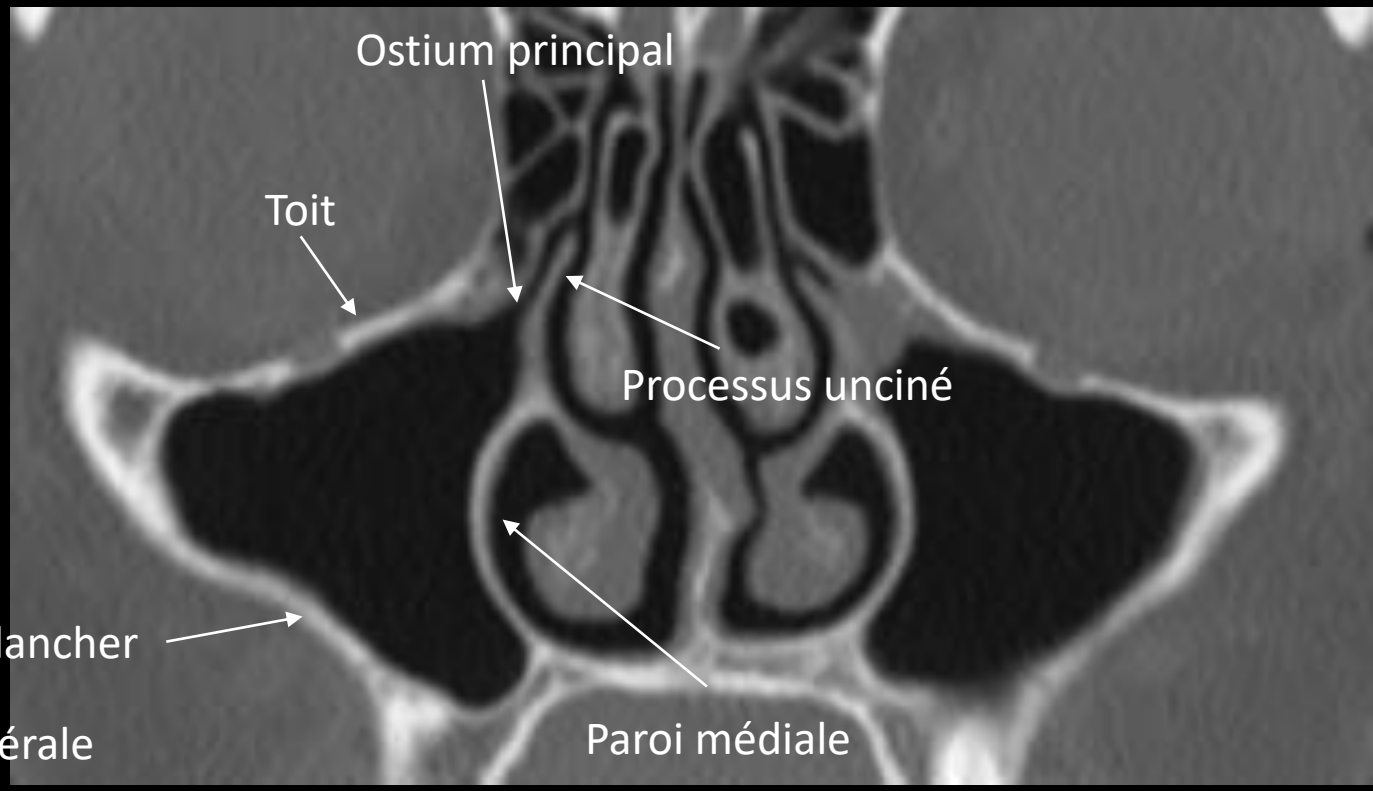

Sinus maxillaires

Complexe ostio-méatal

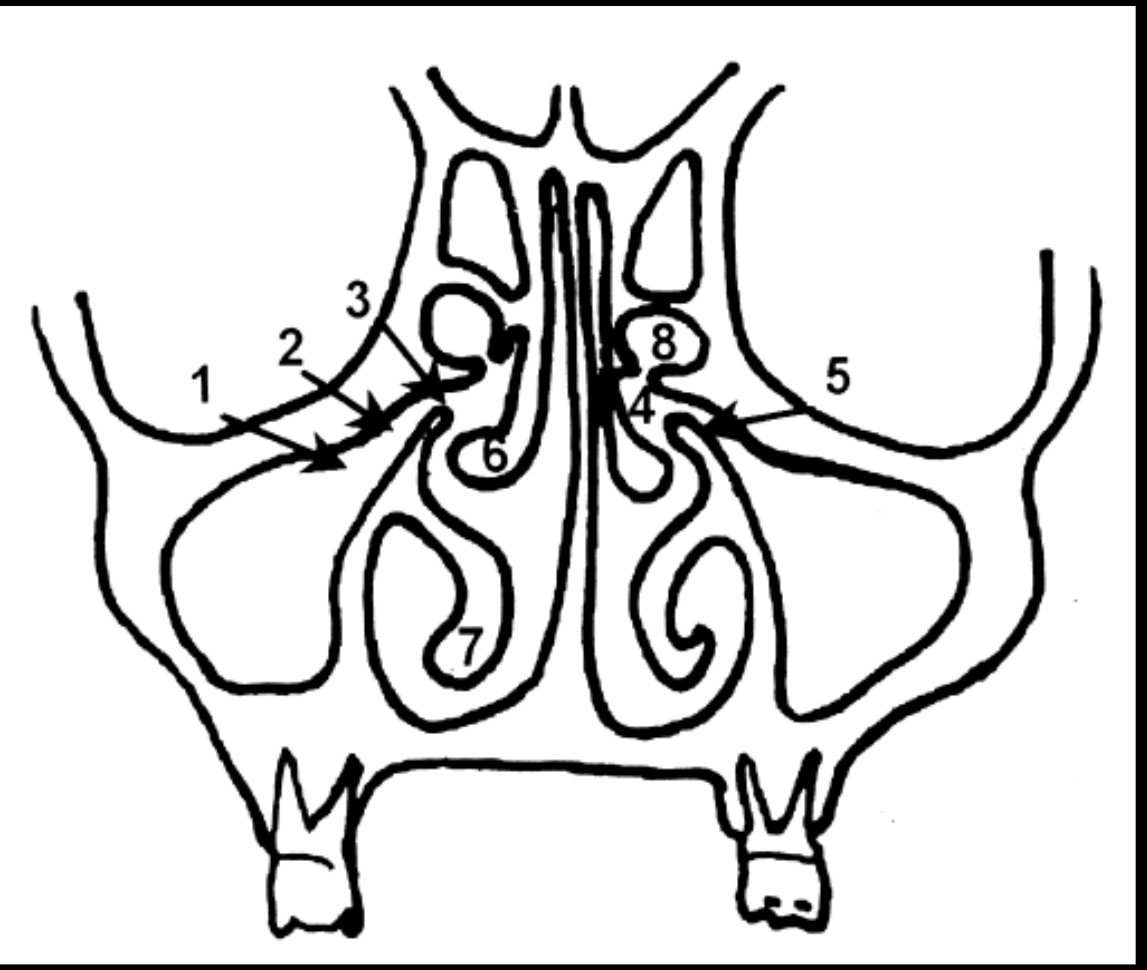

1: ostium maxillaire
2: infundibulum
3: hiatus semi-lunaire
4: méat moyen
5: processus unciforme
6: cornet moyen
7: cornet inférieur
8: bulle ethmoïdale

Sinus sphénoïdaux

Positionnement

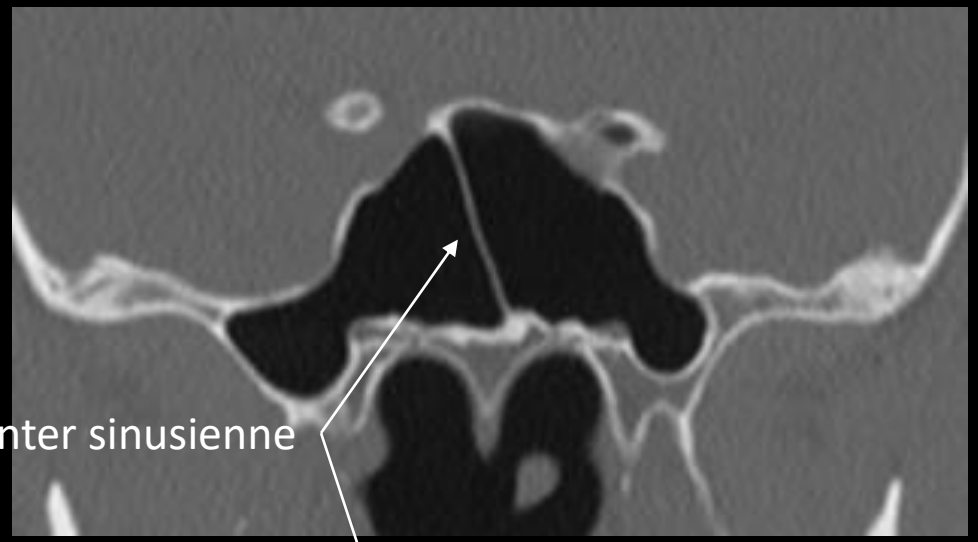

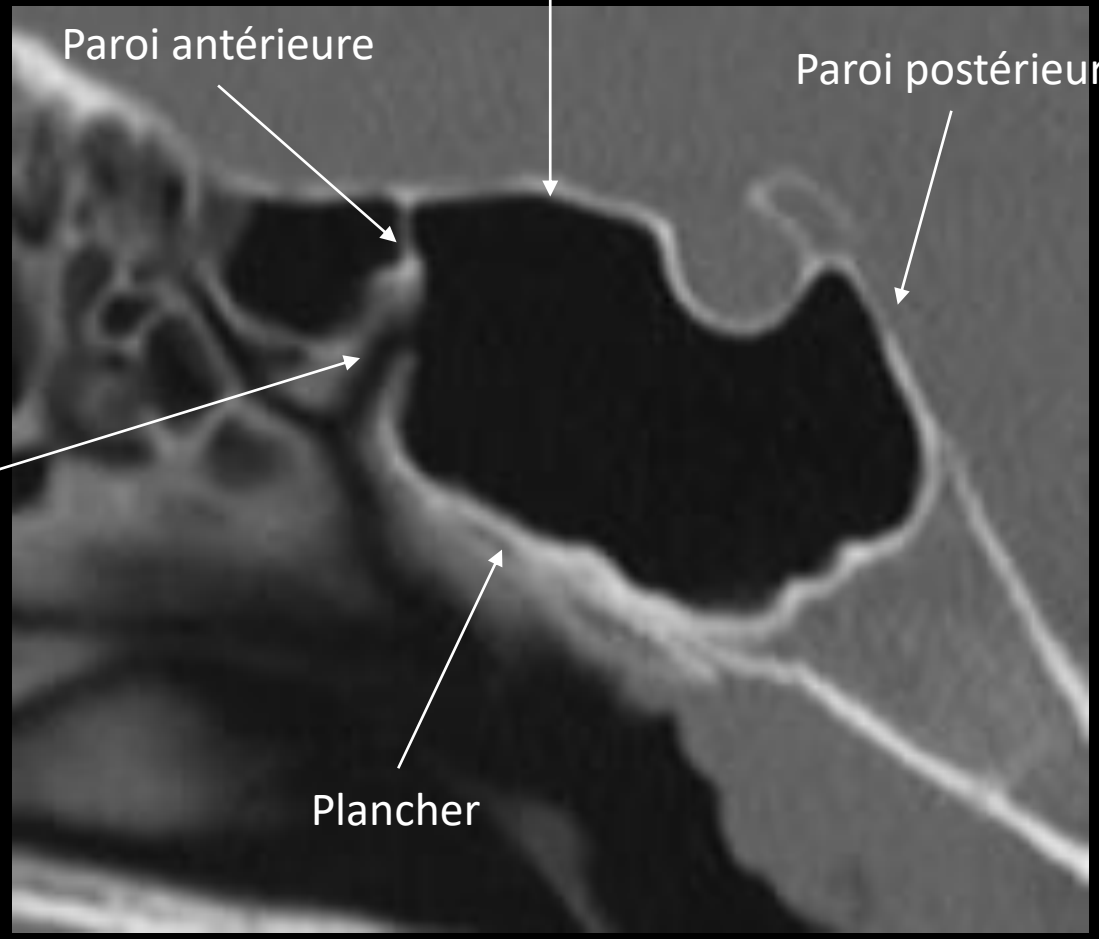

Cloison inter sinusienne

Ostium

Paroi latérale

Toit

Paroi antérieure

Paroi postérieure

Plancher

Anatomie – Variantes anatomiques – Conclusion

Pneumatisation avec l'âge

- Les cellules éthmoïdales sont les seules pneumatisées à la naissance
- Le sinus maxillaire est visible sur cliché standard vers 18 mois, (parfois 6 mois). Sa pneumatisation est terminée vers 15 ans
- Les sinus sphénoïdaux apparaissent vers l 'âge de 3/4 ans, leur pneumatisation est terminée vers 15 ans
- Les sinus frontaux vers 6/7 ans et peuvent se développer jusqu'à l 'âge de 20 ans

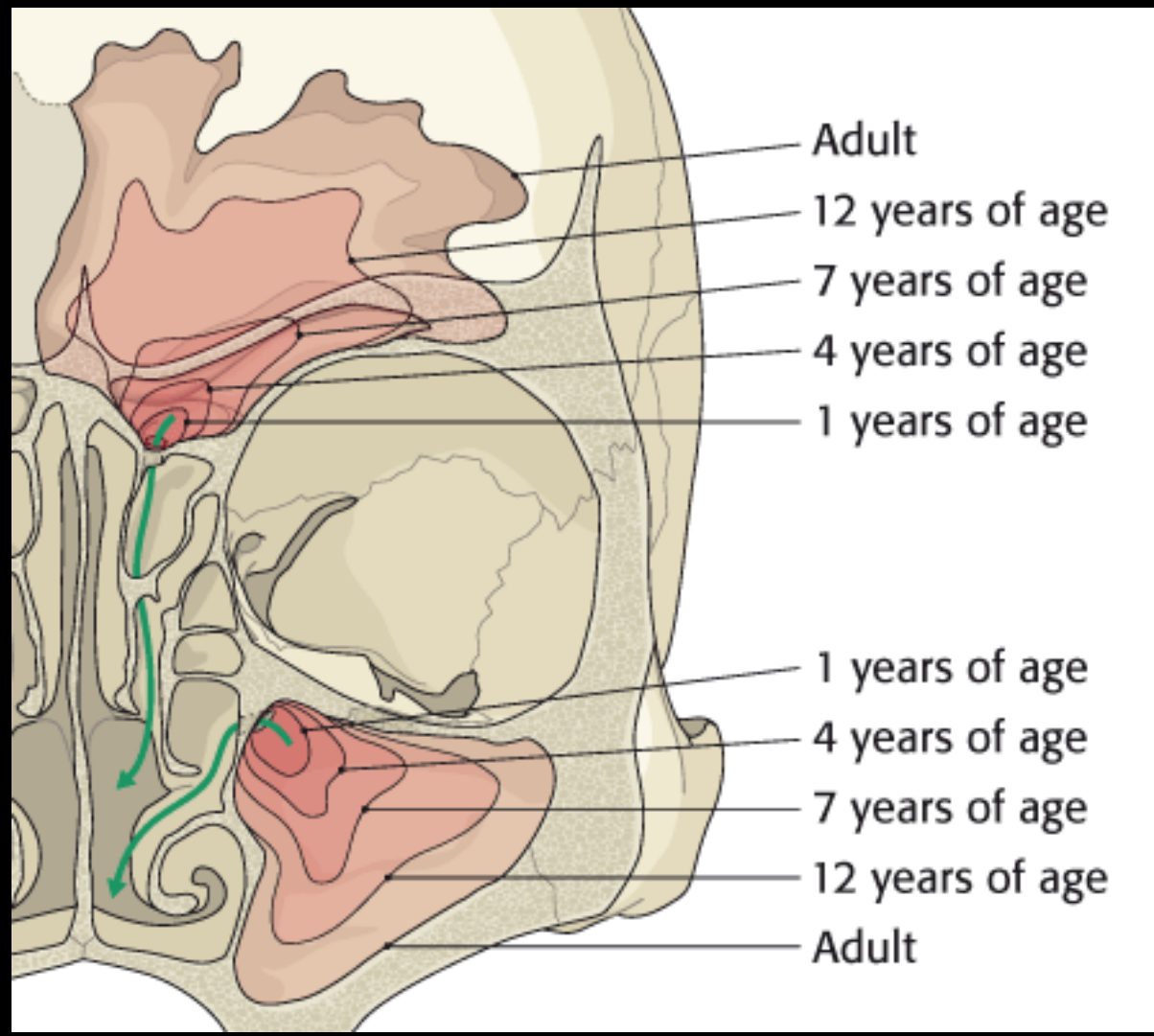

Anatomie – Variantes anatomiques – Conclusion

Anatomie fonctionnelle

- Il existe 2 grands système de drainage, l'un antérieur, l'autre postérieur, déterminant des unités anatomiques et fonctionnelles

- C'est la racine cloisonnante du cornet moyen qui les sépare

- Sinus antérieurs :
  - Les sinus frontaux, l'éthmoide antérieur et les sinus maxillaires constituent les sinus antérieurs
  - Ils se drainent sous le cornet moyen, en avant de sa racine cloisonnante, dans le méat moyen; ce carrefour s'appelle le complexe ostioméatal antérieur

- Sinus postérieurs :
  - L'éthmoide postérieur et le sphénoïde constituent les sinus postérieurs
  - Ils se drainent en arrière de la racine cloisonnante du cornet moyen dans le complexe sphéno-éthmoidal postérieur

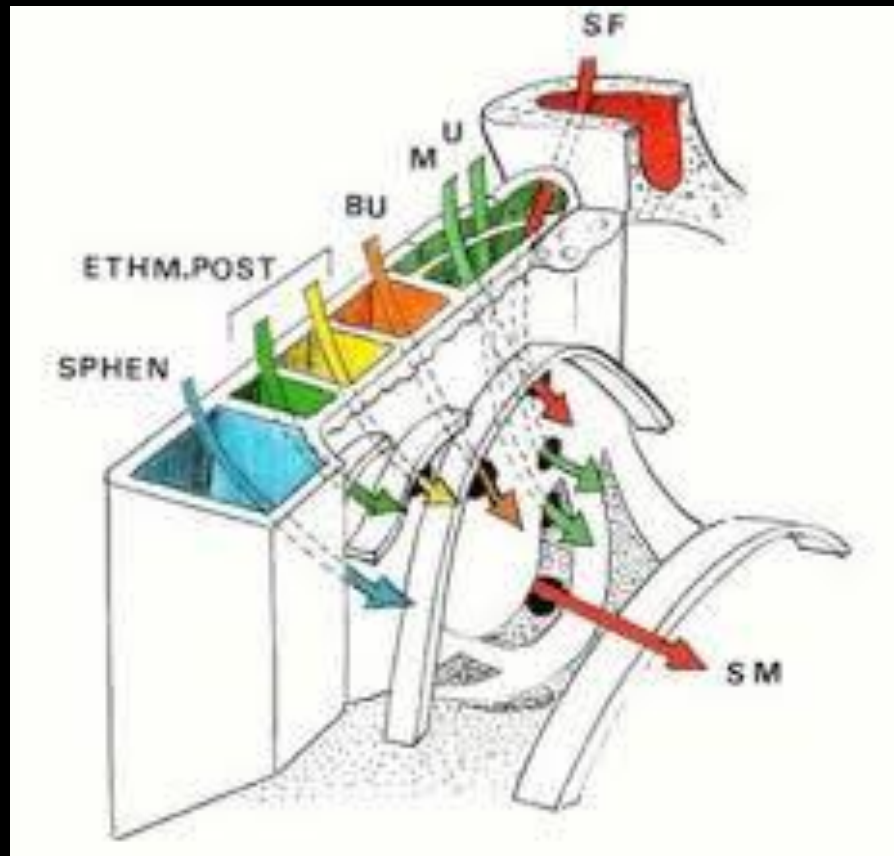

Sinus Frontal

Hyperpneumatisation
= Pneumosinus dilatans

Système cellulaire
fronto-éthmoidal

Hypoplasie / Agénésie

Sinus Frontal

Hyperpneumatisation = pneumosinus dilatans

- Pneumatisation exagérée d'un ou des 2 sinus frontaux
- Donne cliniquement un facies en « cro-magnon »

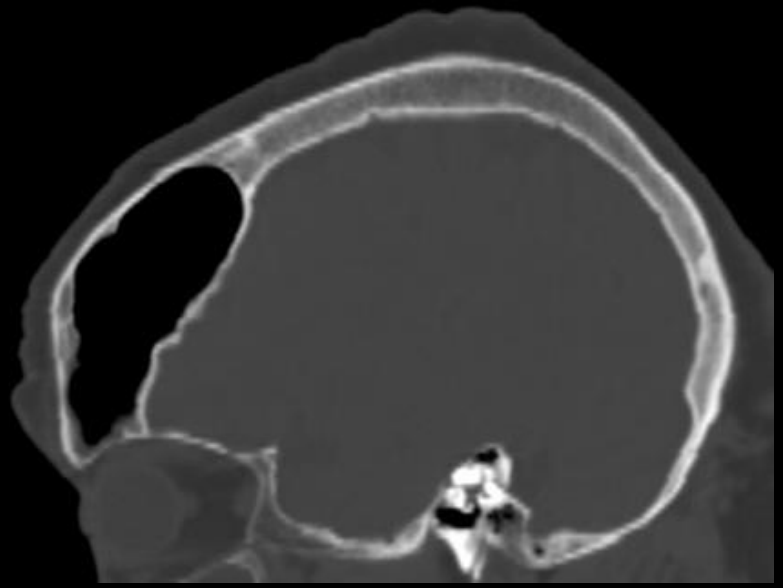

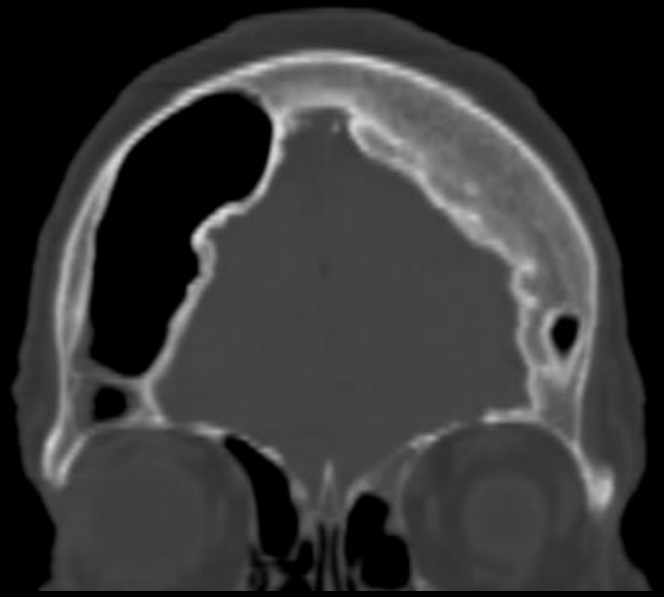

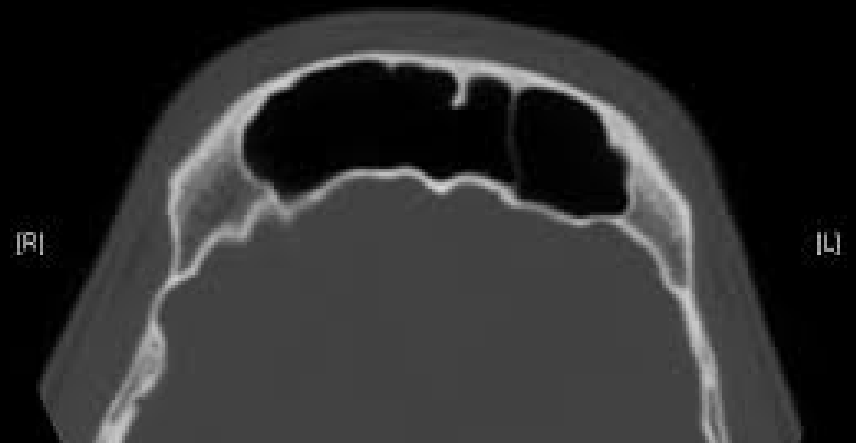

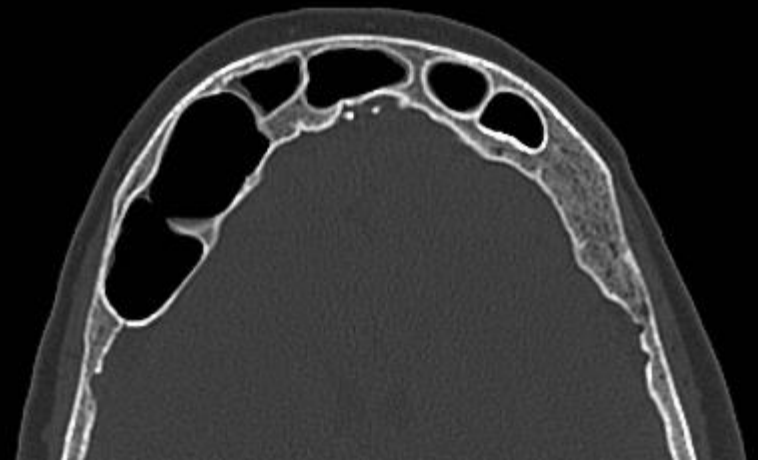

Sinus Frontal

Hypoplasie ou agénésie d'un sinus

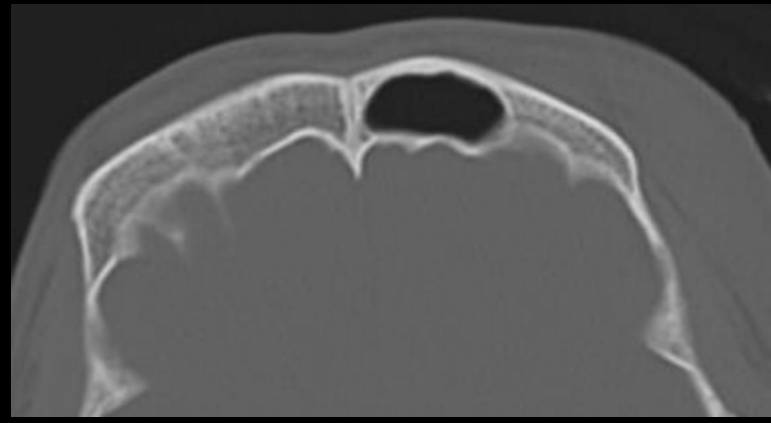

- Absence de développement d'un sinus frontal
- Risque chirurgical en cas d'hypoplasie

Sinus Frontal

Système cellulaire fronto-éthmoidal

- Le système cellulaire fronto-éthmoidal est divisé par Kuhn en 6 groupes régionaux distincts :
  - Cellules de l'agger nasi
  - Cellules supra-orbitaires
  - Cellules frontales
  - Cellules de la bulle frontale
  - Cellules supra-bullaires
  - Cellules de la cloison interseptale du sinus frontal

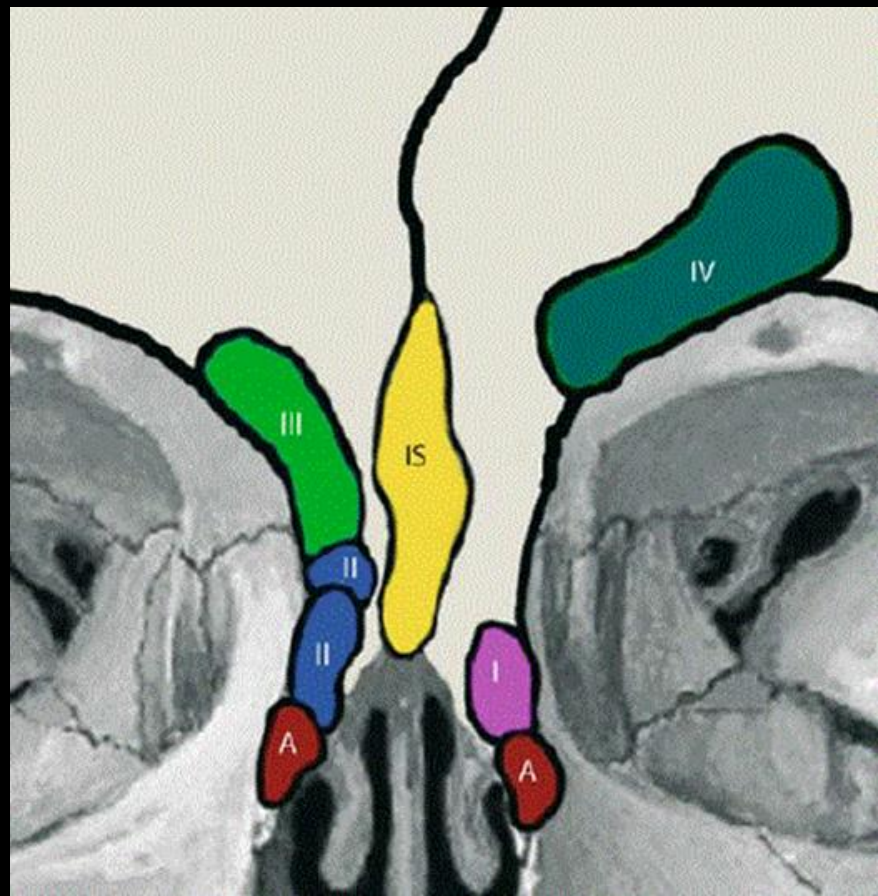

Sinus Frontal

Système cellulaire fronto-éthmoidal – Cellules de l'agger nasi

- Agger nasi : du latin « monticule nasal »
- Cellule inconstante mais présente chez la majorité des sujets
- Cellule éthmoïdale la plus antérieure, située dans la paroi interne de la masse latérale de l'éthmoïde en avant de la tête du cornet moyen; c'est le 1er relief rencontré à la partie supérieure de la fosse nasale lors d'un examen endoscopique

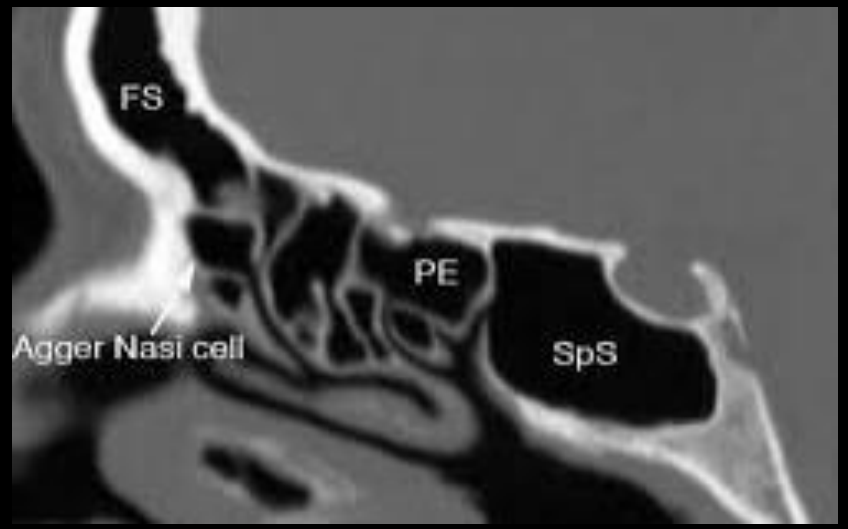

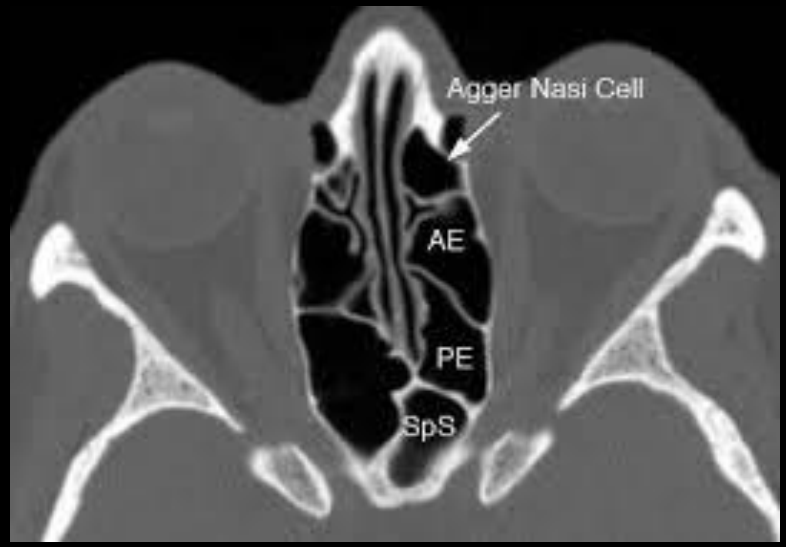

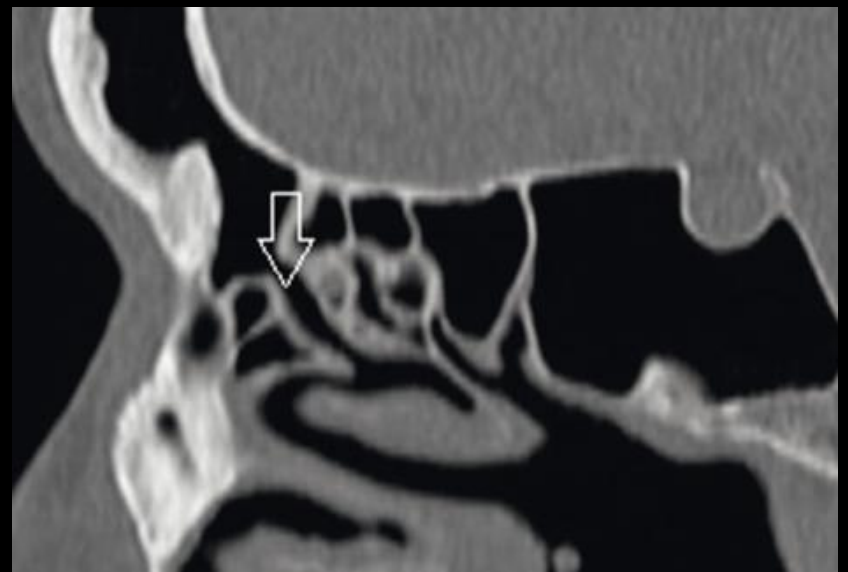

Sinus Frontal

Hyperpneumatisation des cellules de l'agger nasi

- Risque infectieux : susceptibles par leur taille de retentir sur le calibre du tractus fronto-nasal, favorisant des rétentions et d'éventuelles surinfection par confinement

- Risque chirurgical : abord et ouverture du sinus frontal moins aisés

Sinus Frontal

Système cellulaire fronto-éthmoidal – Cellules supra-orbitaires

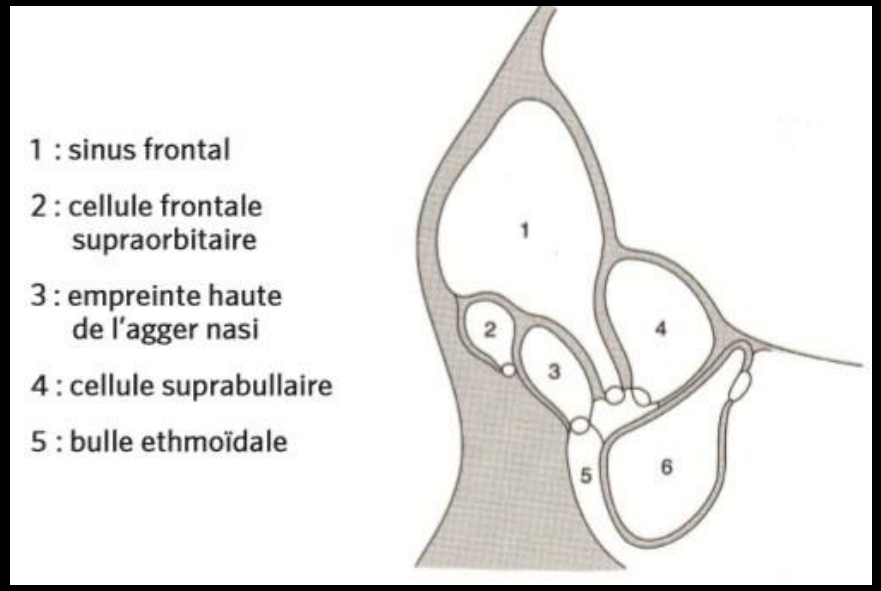

- Pneumatisation supra-orbitaire liée à l'extension latérale isolée des cellules issues du groupe éthmoidal antéro-supérieur qui s'individualise du sinus frontal

- Risque chirurgical : effraction de l'étage antérieur du crâne

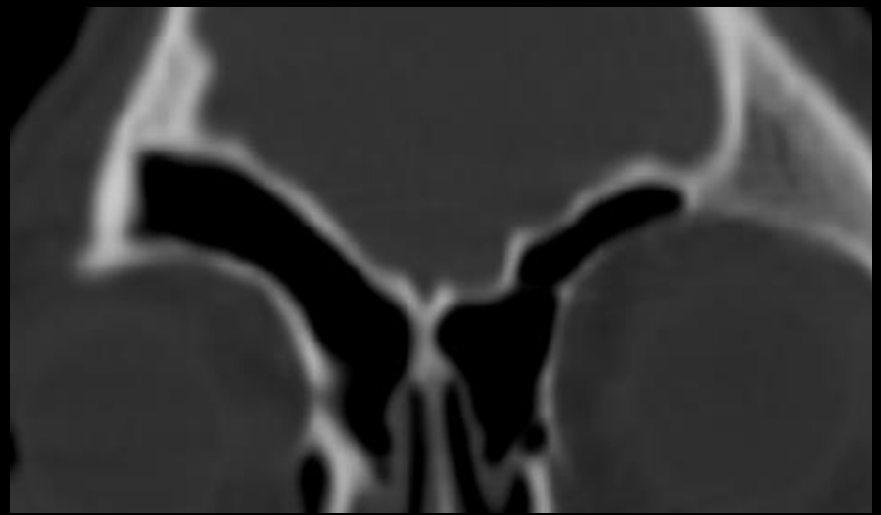

Sinus Frontal

Système cellulaire fronto-éthmoidal – Cellules frontales de Kuhn

- Les cellules frontales sont celles qui peuvent causer le plus d'obstruction du drainage fronto-nasal :
  - Type K1 : cellule unique au dessus du système cellulaire de l'agger nasi, qui ne s'étend pas dans le sinus frontal
  - Type K2 : cellules multiples situées aussi au dessus de l'agger nasi sans extension dans le sinus frontal
  - Type K3 : cellule de l'agger nasi unique avec extension dans le sinus frontal
  - Type K4 : cellule isolée située complètement dans le sinus frontal

- Risque infectieux par confinement du sinus frontal

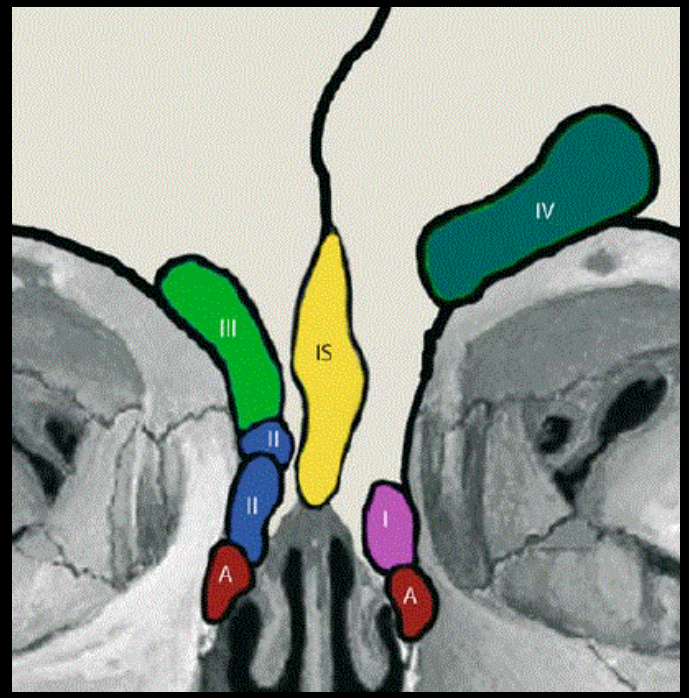

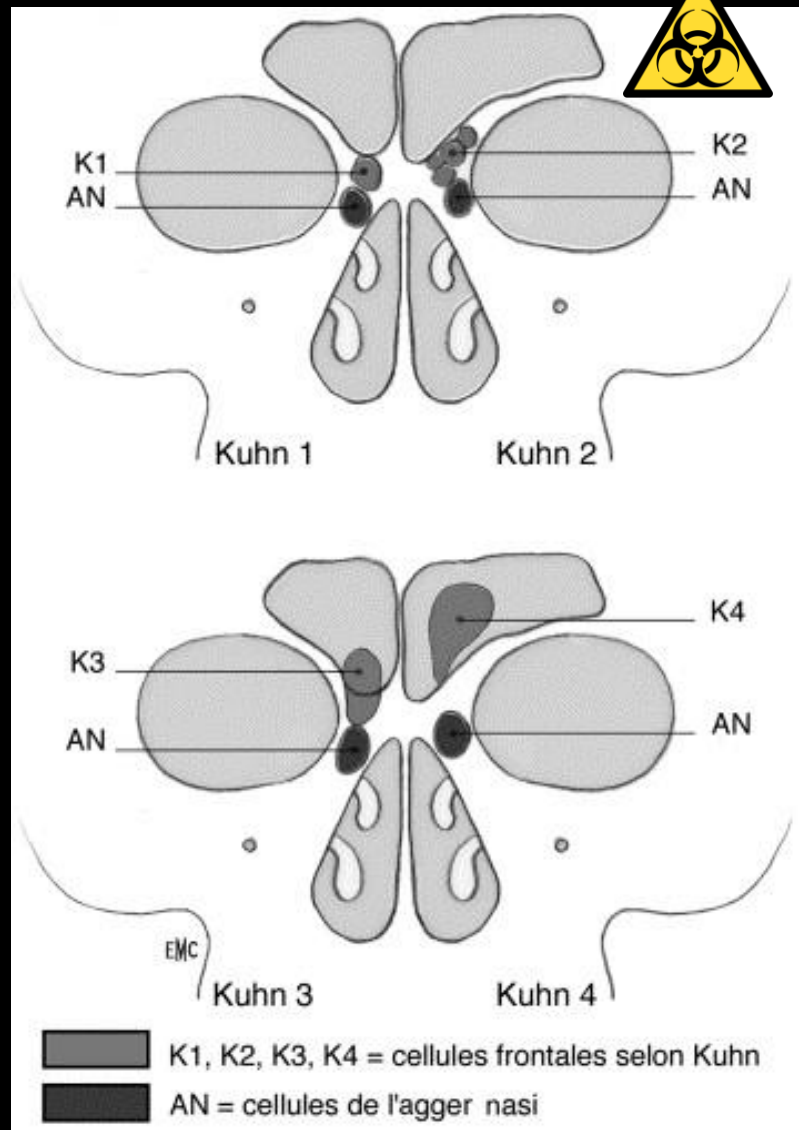

Sinus Frontal

Système cellulaire fronto-éthmoidal – Cellules frontales de Kuhn

- Type K1 (ou Kuhn1) : cellule unique au dessus du système cellulaire de l'agger nasi, qui ne s'étend pas dans le sinus frontal

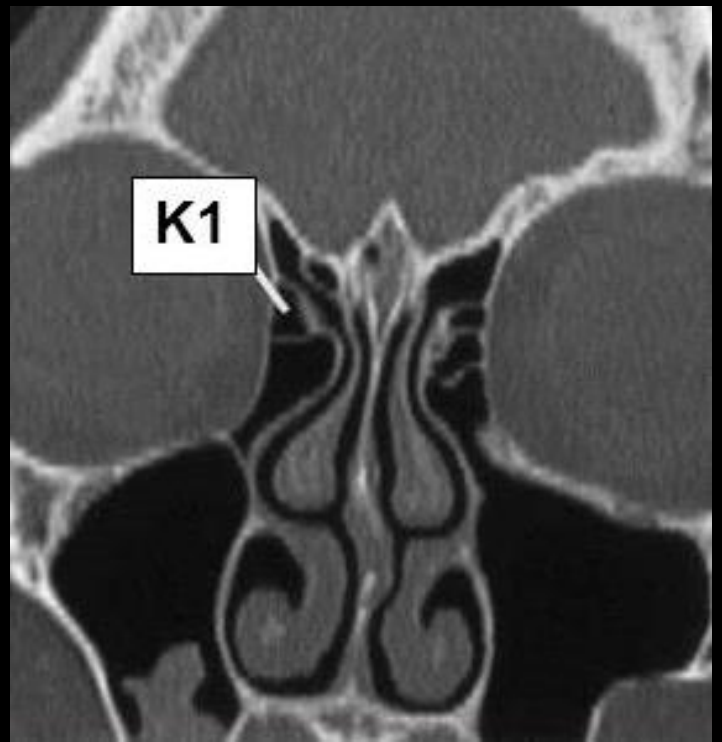

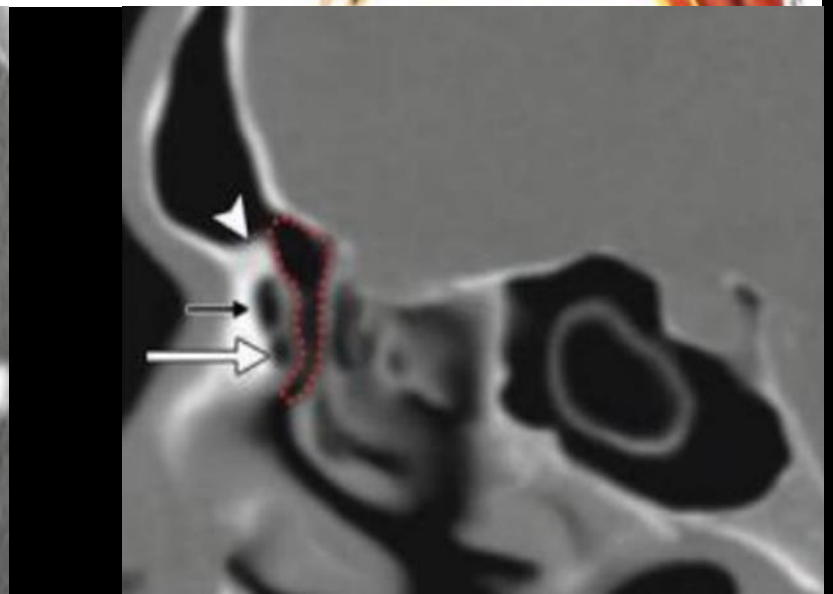

Sinus Frontal

Système cellulaire fronto-éthmoidal – Cellules frontales de Kuhn

- Type K2 (ou Kuhn2): cellules multiples situées aussi au dessus de l'agger nasi sans extension dans le sinus frontal

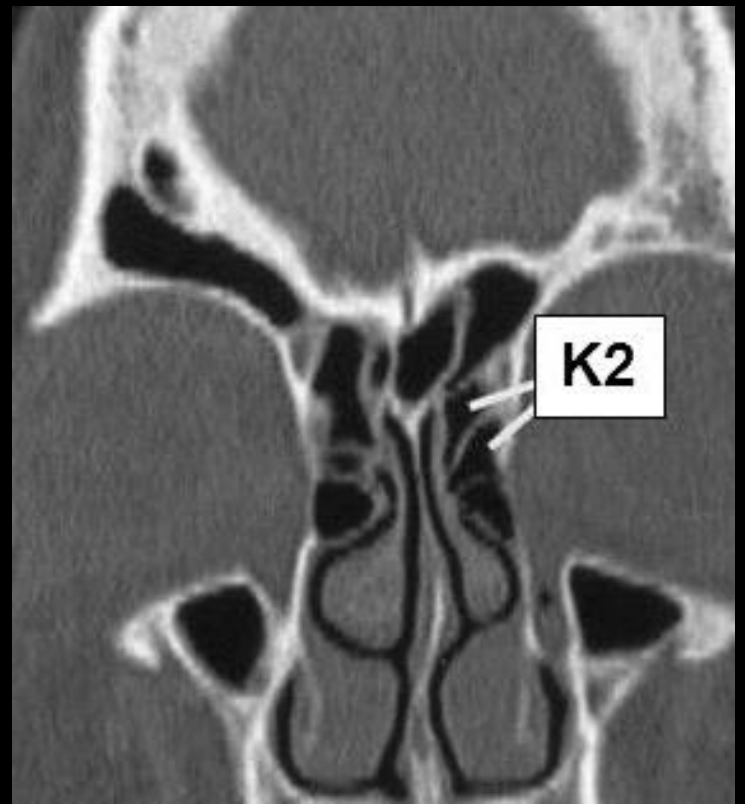

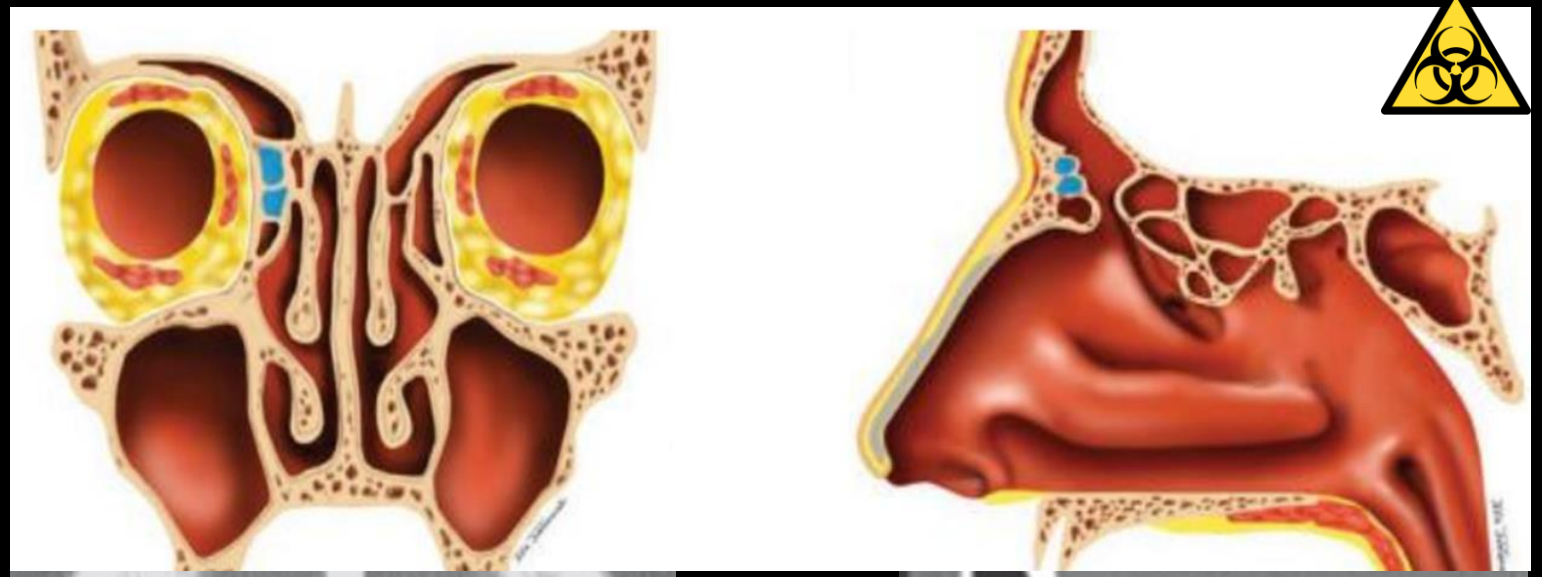

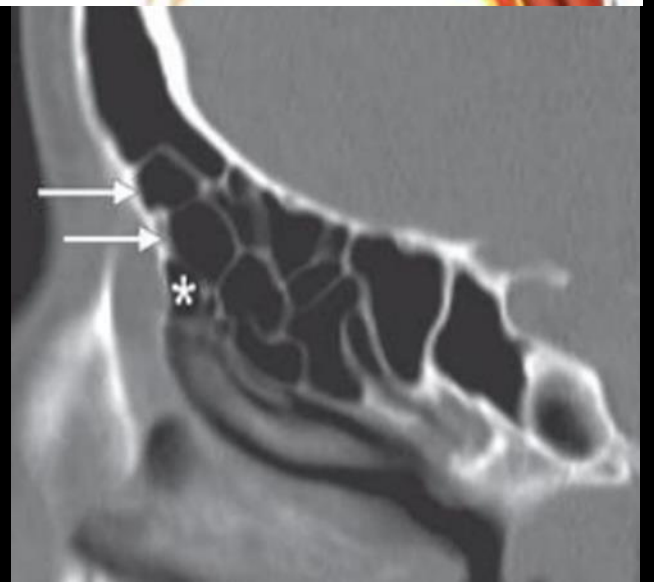

Sinus Frontal

Système cellulaire fronto-éthmoidal – Cellules frontales de Kuhn

- Type K3 (ou Kuhn3) : cellule de l'agger nasi unique avec extension dans le sinus frontal

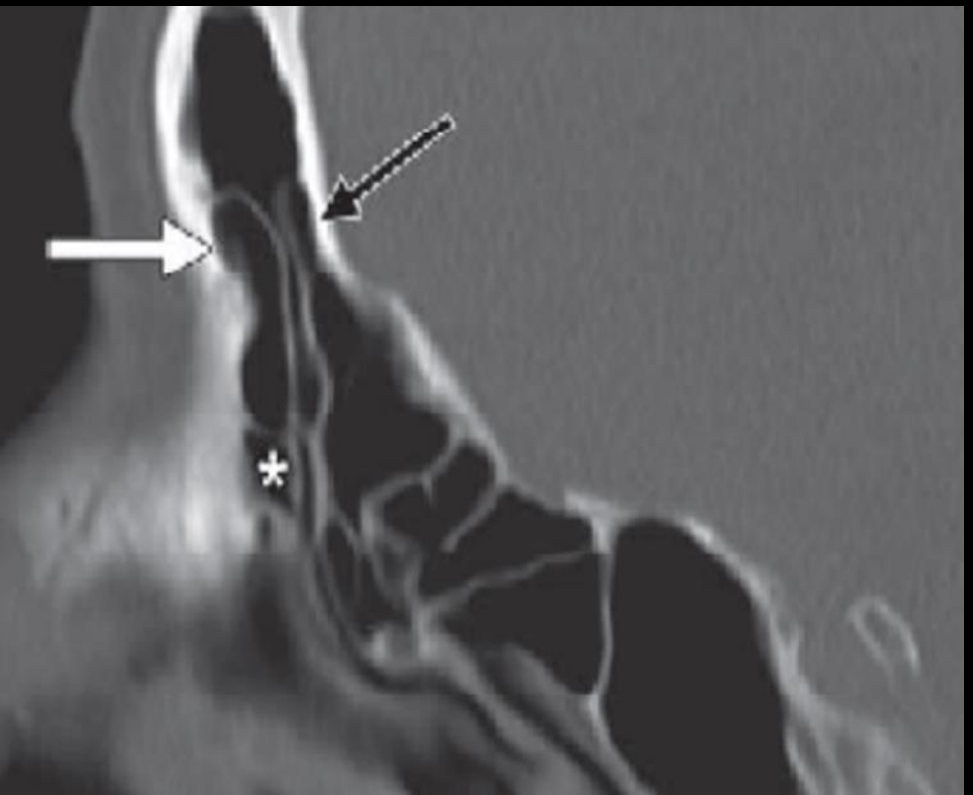

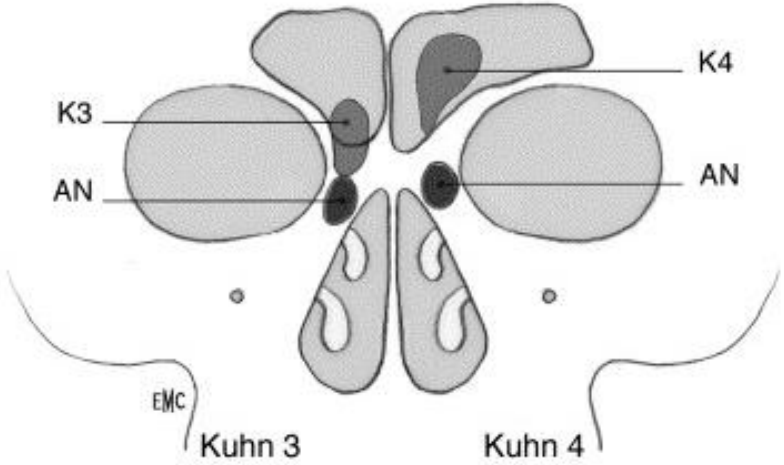

Sinus Frontal

Système cellulaire fronto-éthmoidal – Cellules frontales de Kuhn

- Type K4 (ou Kuhn4) : cellule isolée située complètement dans le sinus frontal

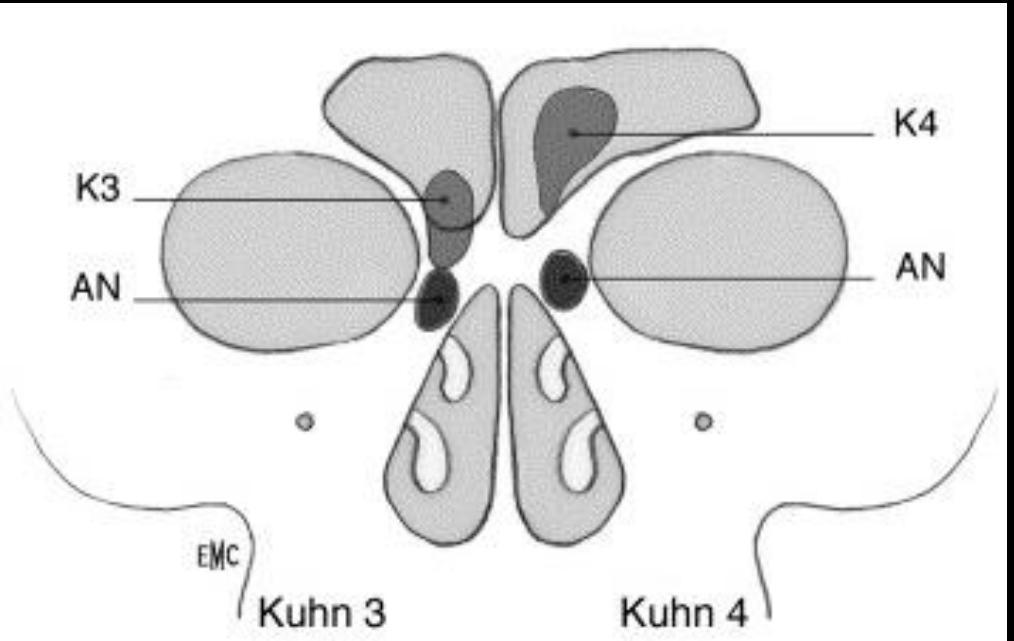

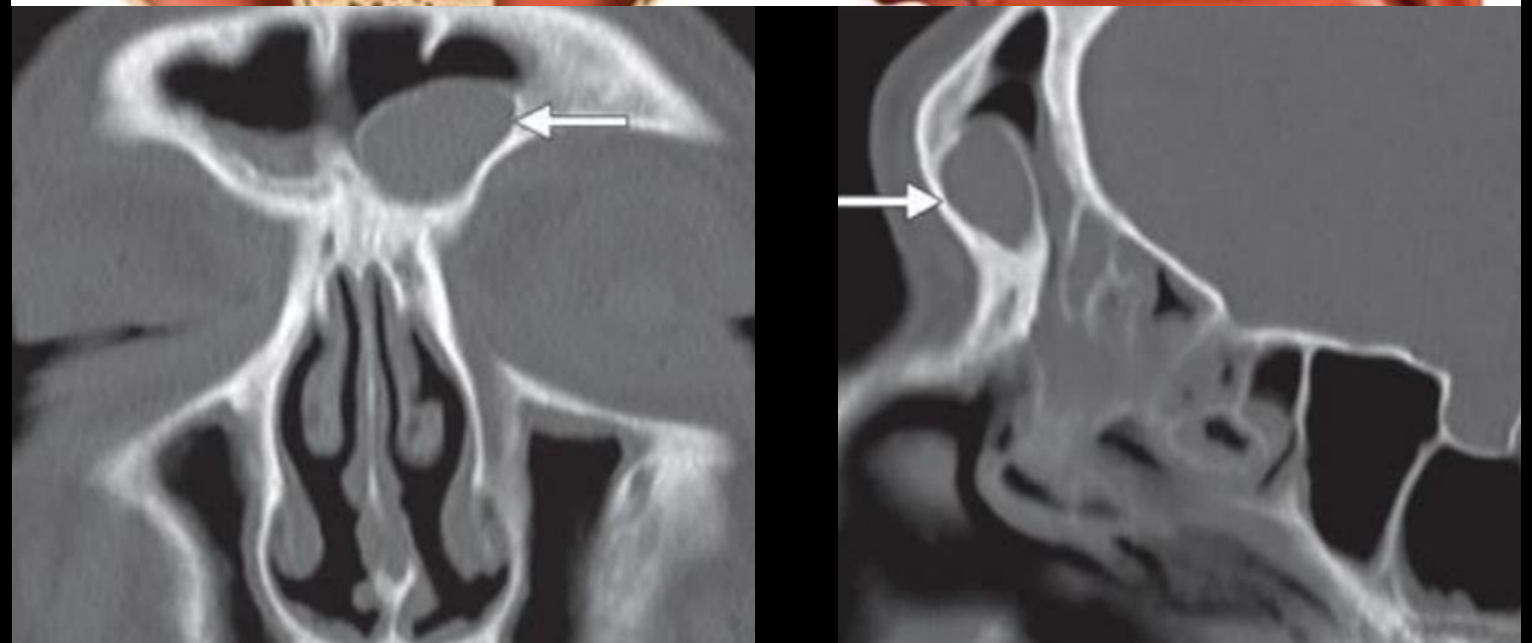

Sinus Frontal

Système cellulaire fronto-éthmoidal – Cellules supra-bullaires

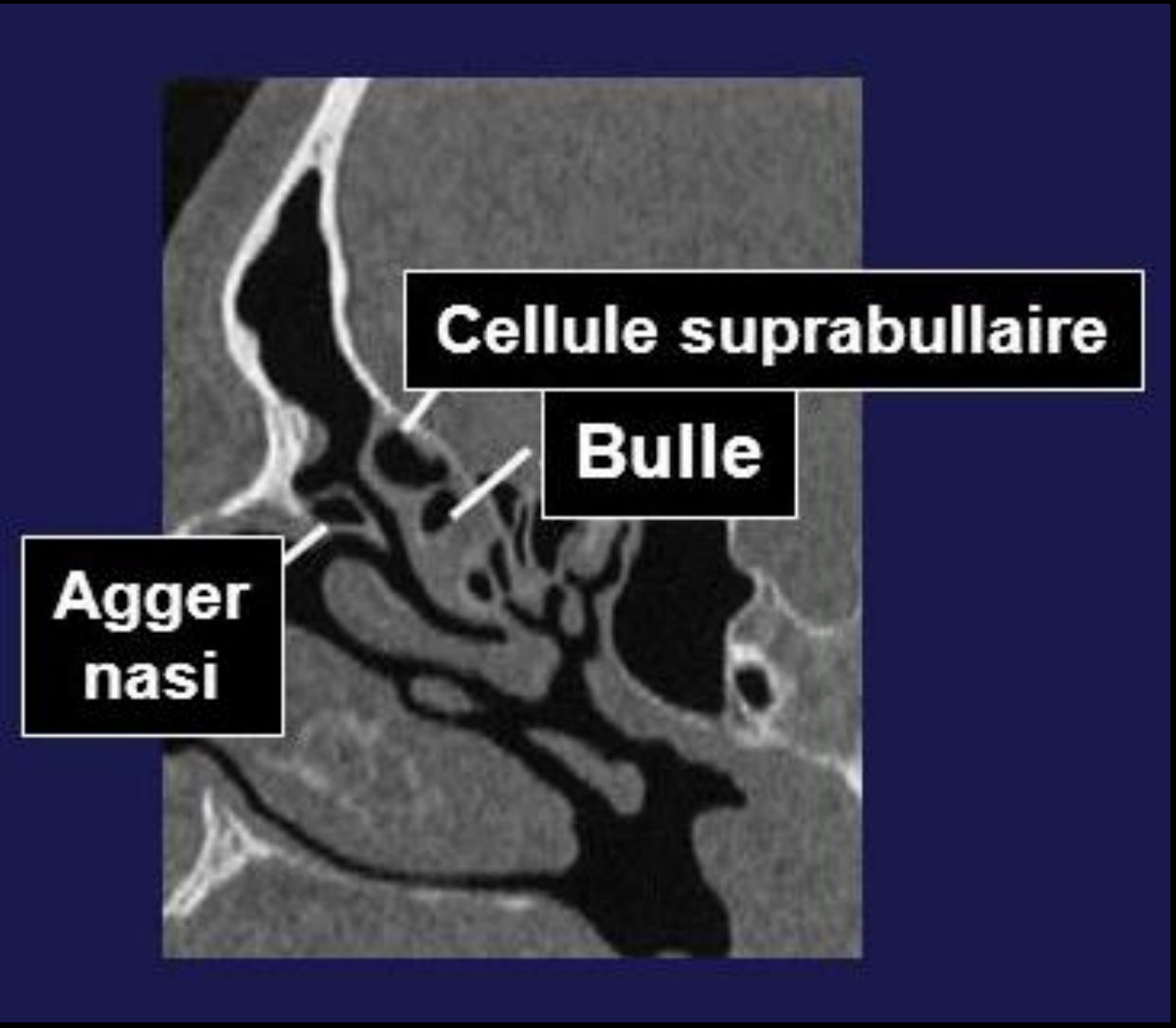

1 : sinus frontal

2 : cellule frontale supraorbitaire

3 : empreinte haute de l'agger nasi

4 : cellule suprabullaire

5 : bulle ethmoïdale

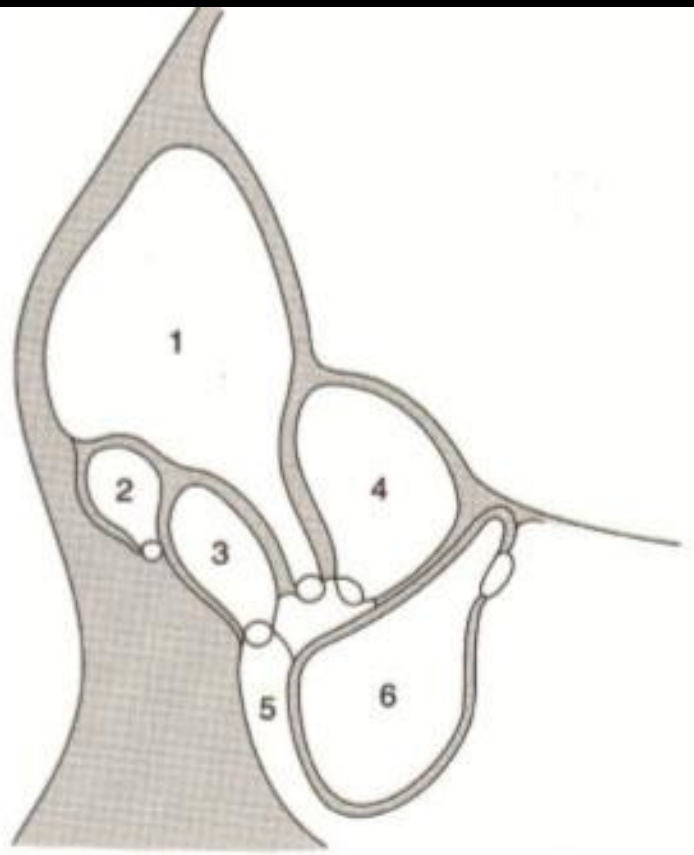

Sinus Frontal

Système cellulaire fronto-éthmoidal – Cellules de la cloison interseptale du sinus frontal

Sinus Ethmoïdal

Pneumatisation de l'apophyse crista galli

Hypertrophie des cellules de la bulle

Procidence des artères éthmoidales antérieures

Asymétrie des toits de l'éthmoide

Déhiscence de la lame papyracée

Sinus Ethmoïdal

Pneumatisation de l'apophyse crista galli

- Curiosité anatomique
- Pas d'incidence particulière

Sinus Ethmoïdal

Asymétrie des toits de l'éthmoide

- Asymétrie des toits de l'éthmoide :
  - La différence de hauteur ne doit pas excéder 2mm
  - Le toit peut être aminci, à peine visible, et dans ce cas très fragile
  - Risque chirurgical avec effraction de l'étage antérieur, lésion du nerf olfactif ou de l'artère ethmoïdale antérieure

- Profondeur des gouttières olfactives :
  - Évaluée par la classification de Keros :
    - Type I : hauteur entre 1 et 3mm
    - Type II : hauteur entre 4 et 7mm
    - Type III : hauteur entre 8 et 16mm
  - Peut entrainer un risque chirurgical

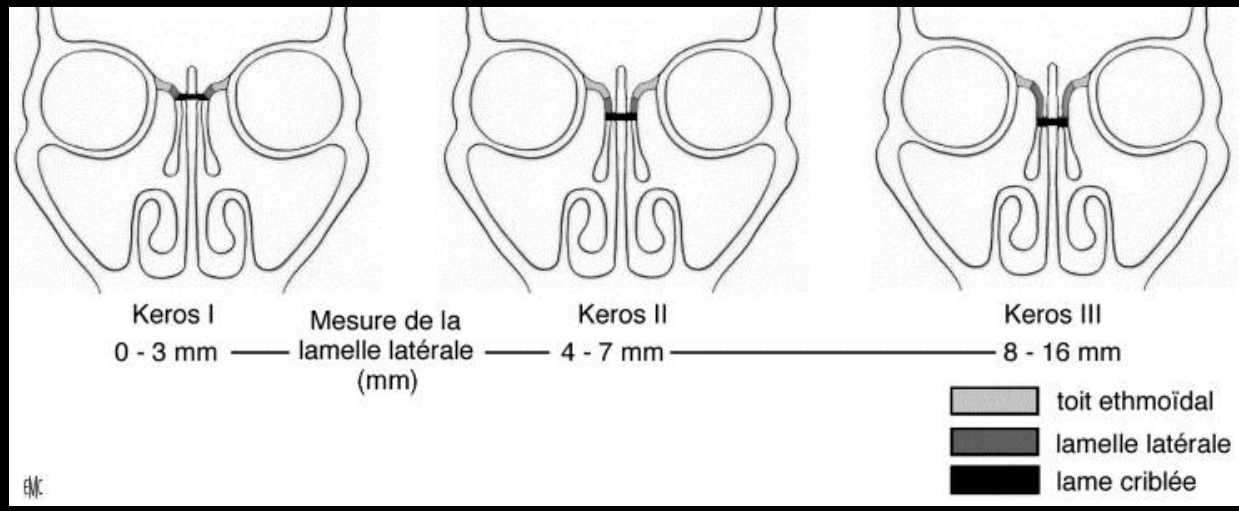

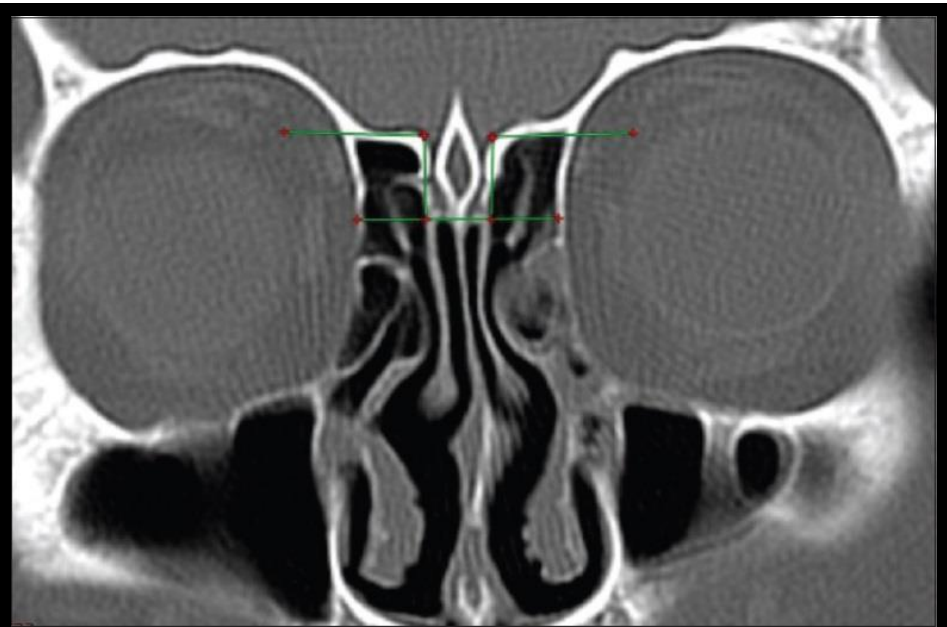

Sinus Ethmoïdal

Asymétrie des toits de l'éthmoide

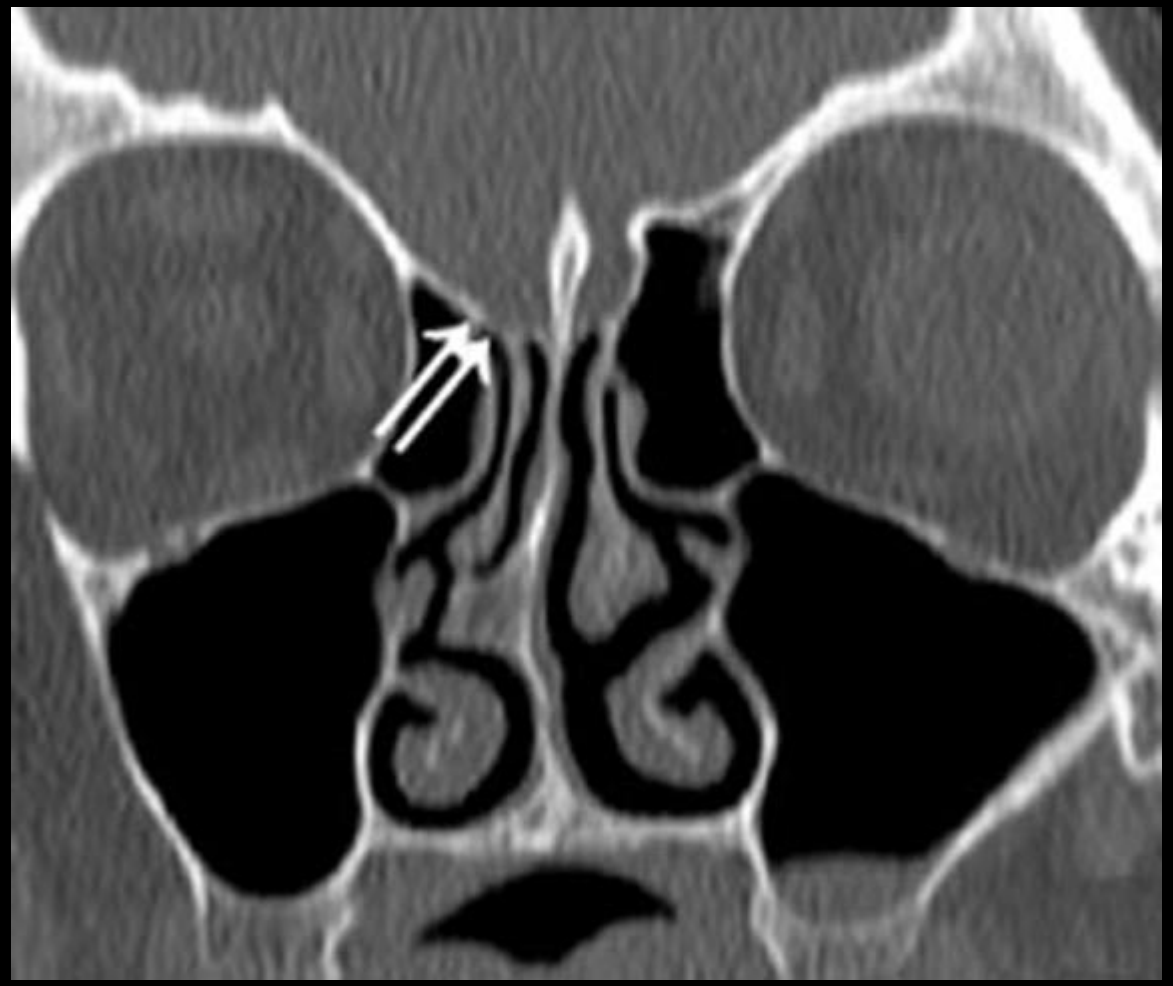

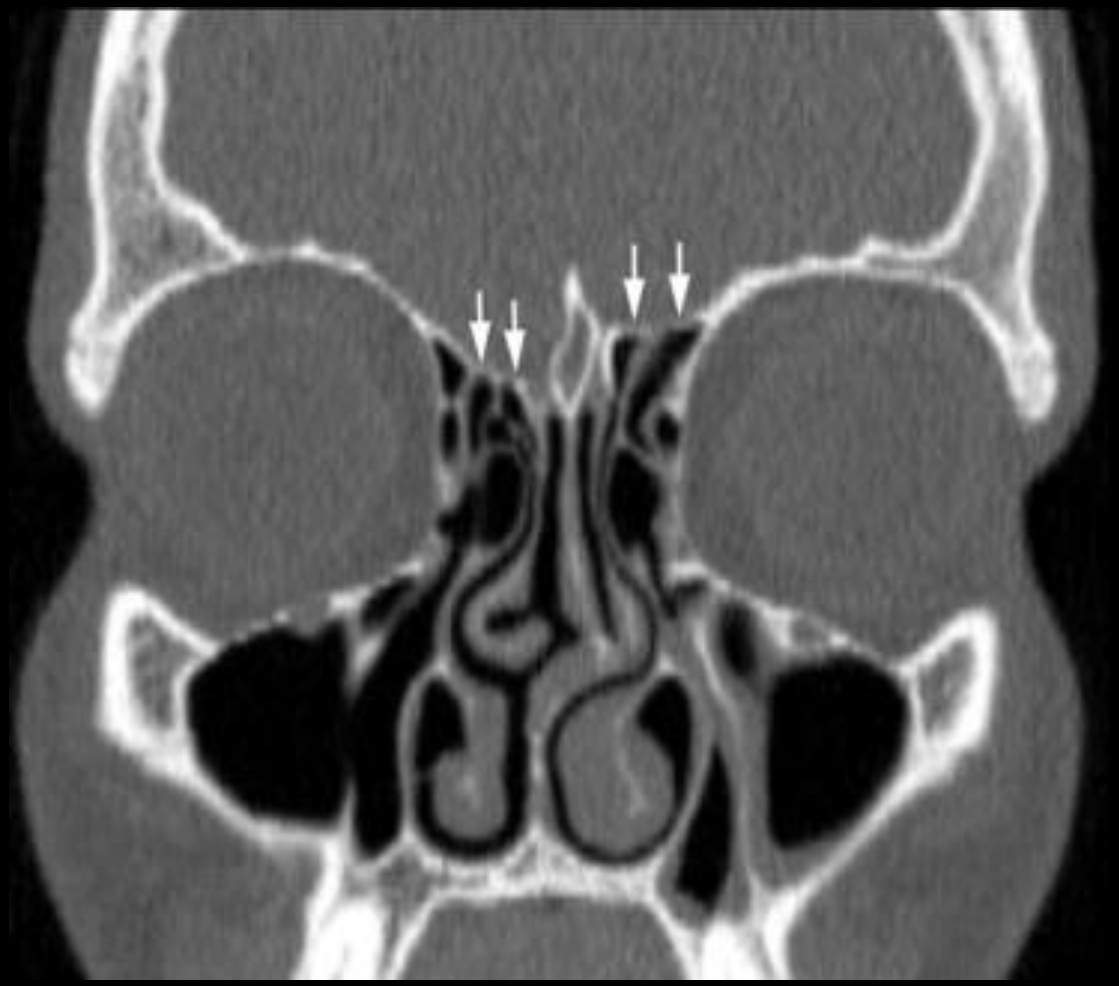

Sinus Ethmoïdal

Procidence des artères éthmoïdales antérieures

- Branche de l'artère ophtalmique, l'artère éthmoïdale antérieure traverse la paroi orbitaire interne et passe dans le canal orbitaire interne antérieur
- Elle chemine ensuite en dedans ou sous le toit de l'éthmoide vers la partie antérieure de la lame criblée pour se diviser en 2 branches
- Risque chirurgical : une procidence éthmoidale de l'artère peut exposer celle-ci à un traumatisme lors d'une intervention, entrainant une epistaxis peropératoire
- Il existe par ailleurs une fragilité particulière du toit de l'éthmoide en regard de la zone où l'artère pénètre la lame criblée

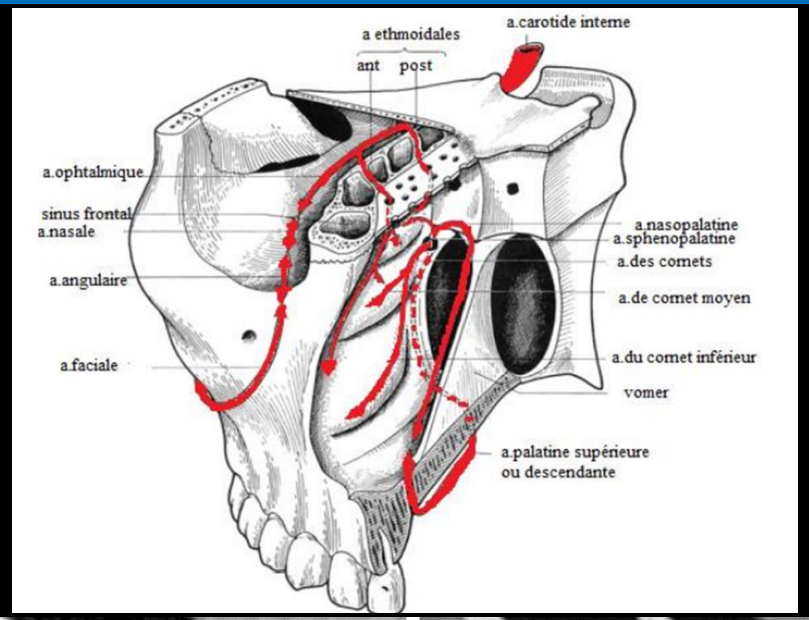

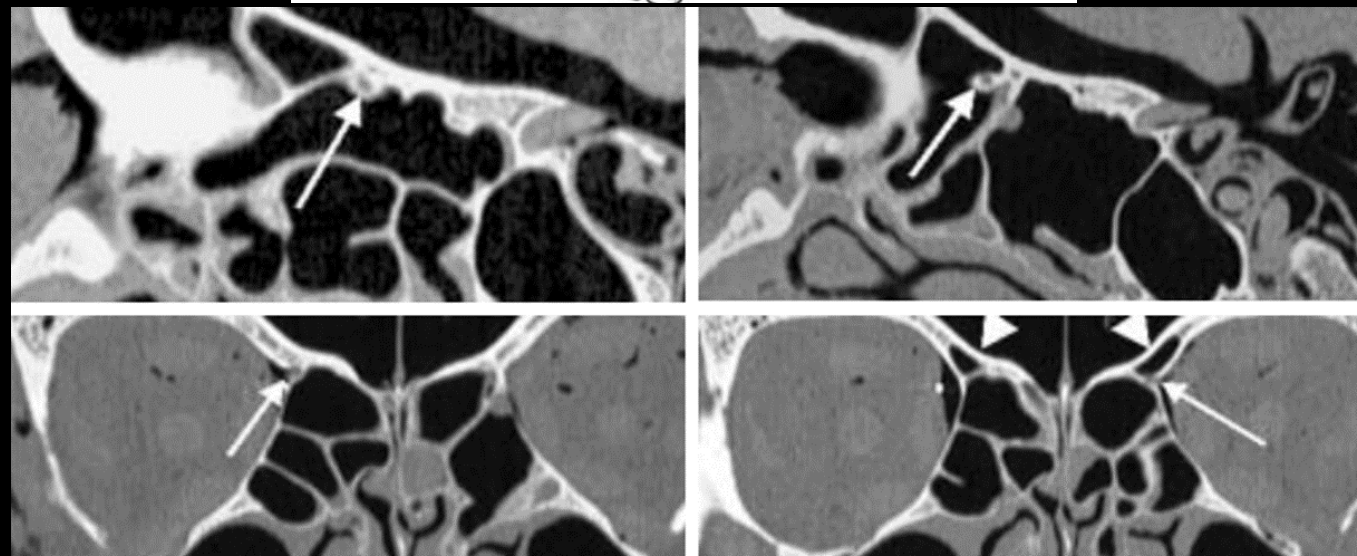

Sinus Ethmoïdal

Déhiscence de la lame papyracée

- Variante de la normale quand elle est en position antérieure
- Une déhiscence postérieure, en arrière de la racine cloisonnante du cornet moyen est, en revanche, pratiquement toujours post-traumatique
- Risque chirurgical : constitue un risque de pénétration orbitaire en chirurgie endoscopique

Sinus Ethmoïdal

Hypertophie des cellules de la bulle

- Risque infectieux : peut rétrécir le méat moyen et l'infundibulum par horizontalisation du processus unciné

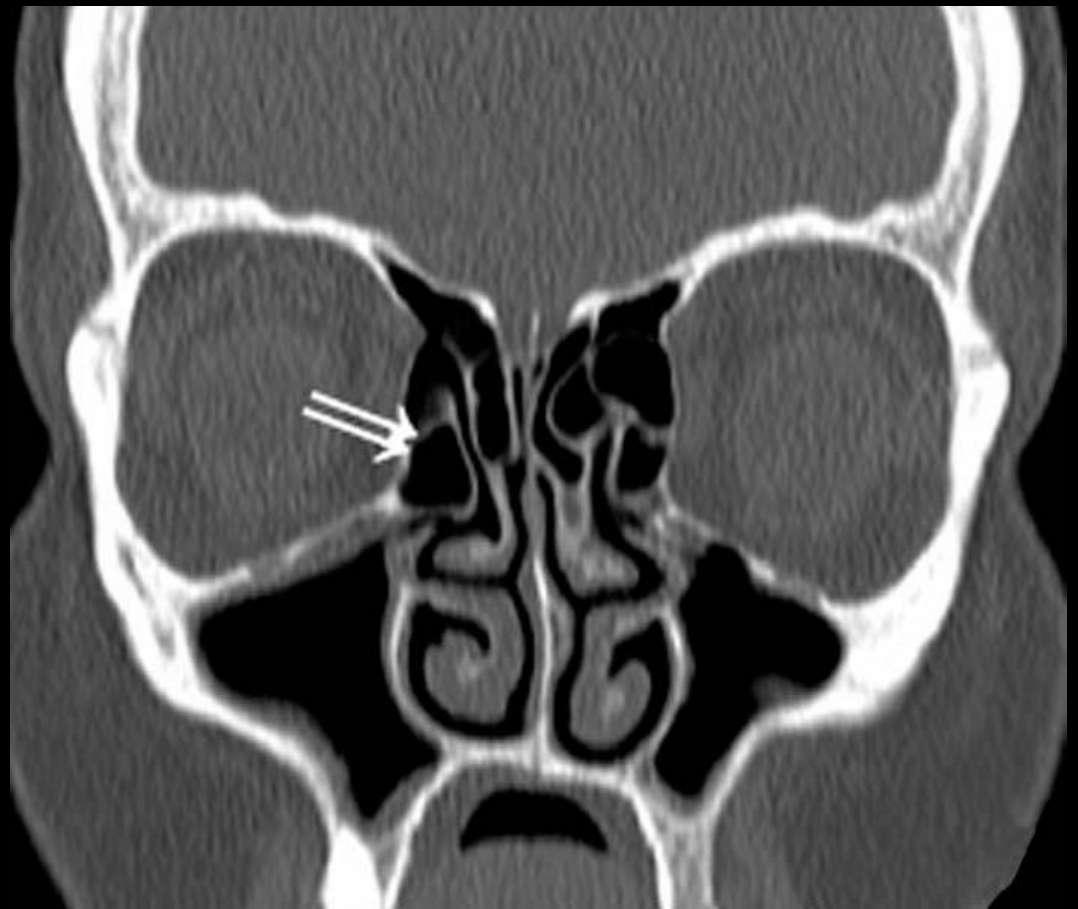

Fosses nasales

Déviation du septum nasal

Courbure paradoxale des cornets moyens

Concha bullosa

Anomalies du processus unciné

Fosses nasales

Déviation du septum nasal

- Déviation du septum antérieur cartilagineux :
  - Peut rétrécir une narine ou un orifice narinaire, entrainant une gêne à la respiration nasale

- Déviation du septum osseux :
  - Constituée par le vomer en bas et en arrière et la lame perpendiculaire de l'éthmoide en haut et en avant
  - Significative si > 4mm
  - Peut constituer un véritable éperon osseux venant s'appuyer sur la paroi latérale, un cornet, sa racine, voire le processus unciné, rétrécissant plus ou moins une fosse nasale, le méat moyen ou un ostium sinusien
  - Risque chirurgical : l'examen de la fosse nasale correspondante peut s'avérer difficile voire impossible en endoscopie

Fosses nasales

Courbure paradoxale des cornets moyens

- Inversion de courbure d'un ou plusieurs cornets peut contribuer à rétrécir le méat moyen

- Risque infectieux : peut rétrécir l'infundibulum et entrainer une sinusite par confinement

Fosses nasales

Concha bullosa

- Pneumatisation du cornet moyen
- Très fréquente
- Risque infectieux : peut contribuer à rétrécir le méat moyen et l'ostium maxillaire

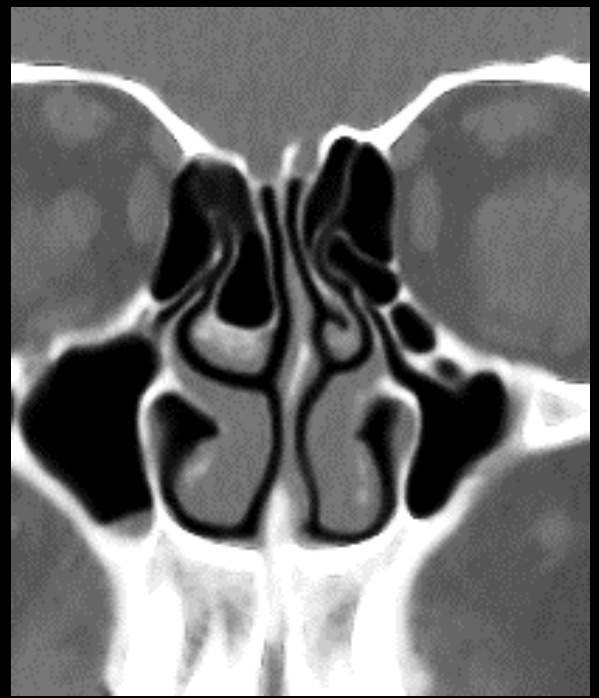

Fosses nasales

Anomalies du processus unciné

- Le processus unciné constitue le bord supérieur du hiatus semi-lunaire et la paroi externe de la gouttière unci-bullaire, voie de drainage du sinus maxillaire vers le méat moyen en arrière, des sinus frontaux en avant, et de l'éthmoide antérieur

- Sa morphologie conditionne la perméabilité du méat moyen et des voies de drainage

- Variantes :
  - Pneumatisation
  - Anomalie de déflexion
  - Déviation latérale avec adhérence au rebord orbitaire
  - Variante d'attache supérieure

Fosses nasales

Anomalies du processus unciné

- Classification anatomique des processus uncinés en fonction de leur insertion antéro-supérieure selon Landsberg et Friedman

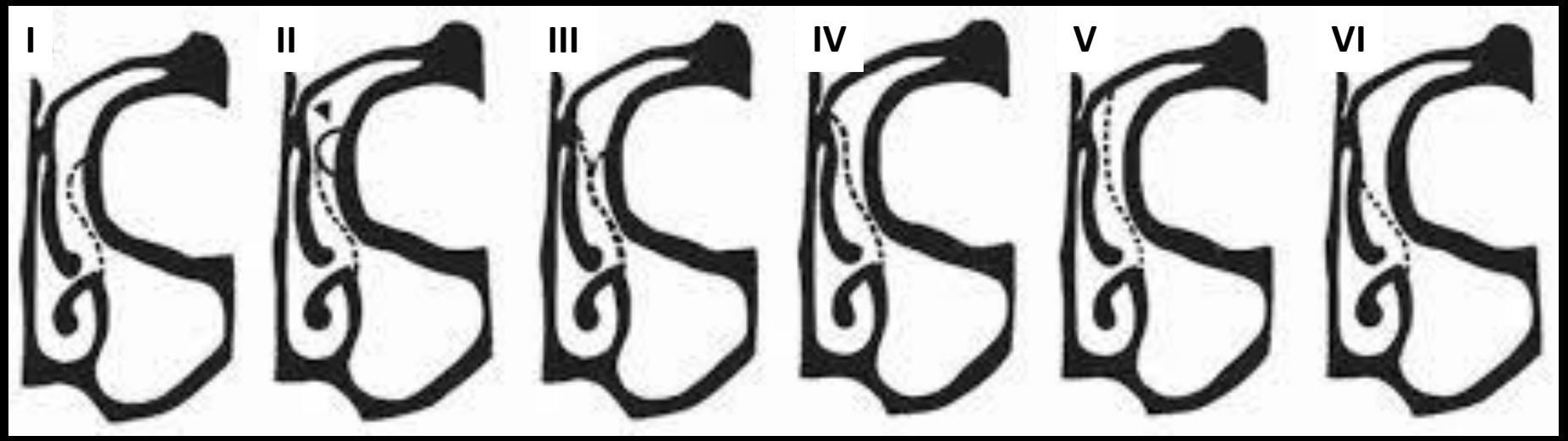

- L'insertion sur la paroi orbitaire (Type I) peut représenter un risque chirurgical d'effraction orbitaire

- L'insertion vers le toit de l'éthmoide (Type V) peut favoriser une diffusion vers le sinus frontal d'infections de l'infundibulum et peut être à l'origine d'une brèche dure mérienne en cas d'arrachement

Anatomie – Variantes anatomiques – Conclusion

Fosses nasales

Anomalies du processus unciné

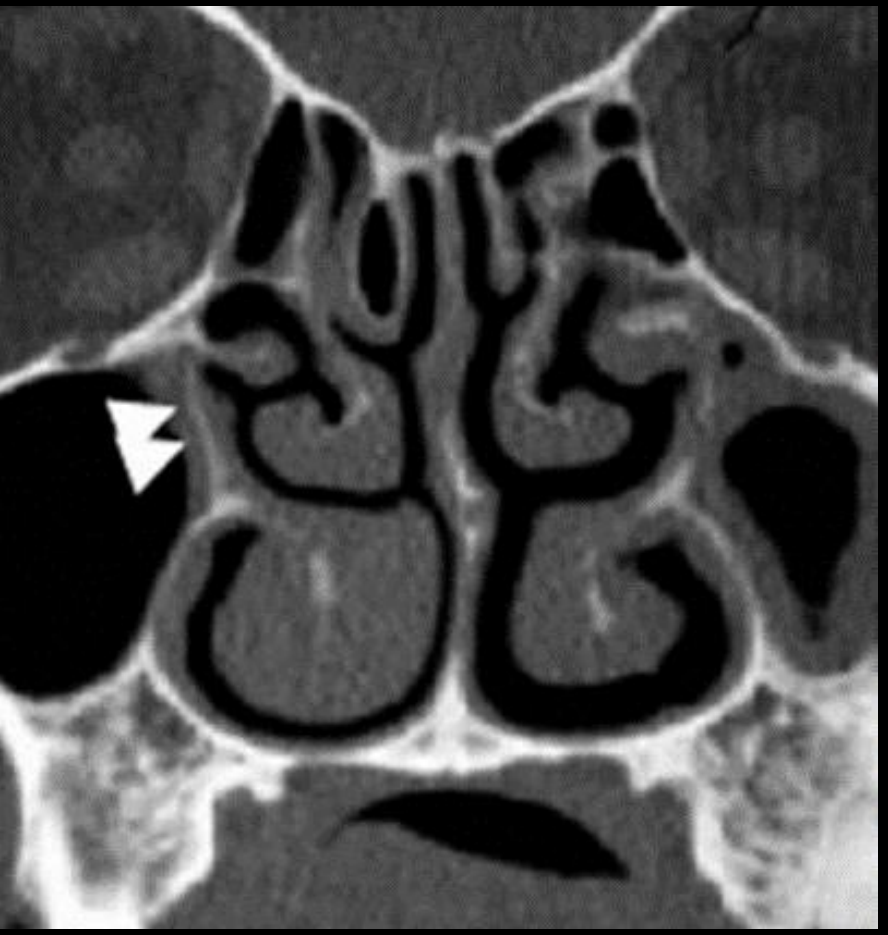

Anomalie de déflexion

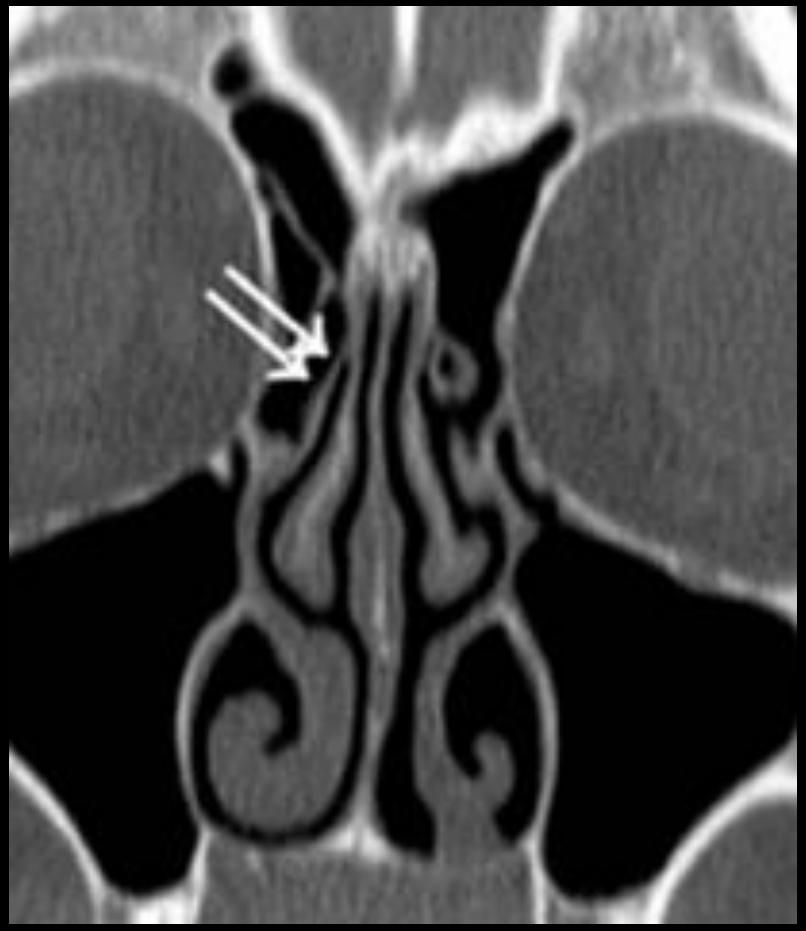

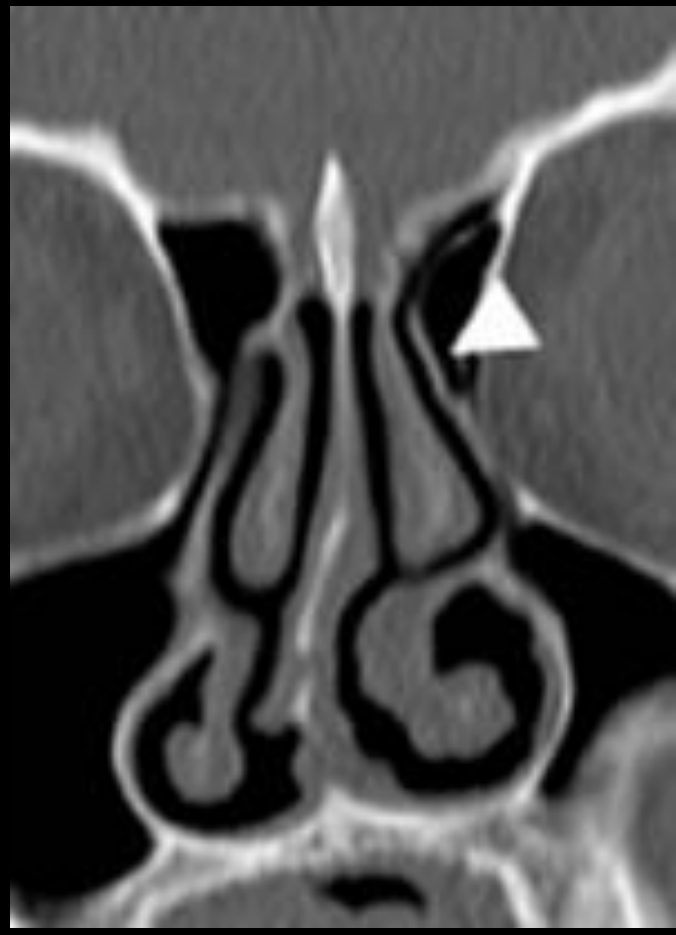

Variantes d’insertion supérieure

Sinus Maxillaire

- Hypertrophie des cellules de Haller
- Procidence des canaux infra-orbitaires
- Cloisonnement du sinus maxillaire et ostium accessoire
- Hyperpneumatisation du sinus maxillaire
- Hypoplasie du sinus maxillaire

Sinus Maxillaire

Cellules de Haller

- Cellules jonctionnelles ethmoido-maxillaire inconstante, appendue à la paroi inféro-interne de l'orbite
- Décrites par Albrecht von Haller (1708-1777) anatomiste et physiologiste suisse
- Au contact sur son bord interne avec le hiatus semi-lunaire en bas et en avant (ostium maxillaire), et en haut et en arrière avec le sillon rétro-bullaire (ostium des cellules éthmoidales antérieures)
- Risque infectieux : ces ostia sont susceptibles d'être rétrécis, favorisant des surinfections par confinement
- Risque chirurgical : les cellules de Haller augmentent par ailleurs le risque orbitaire lors de la chirurgie endoscopique

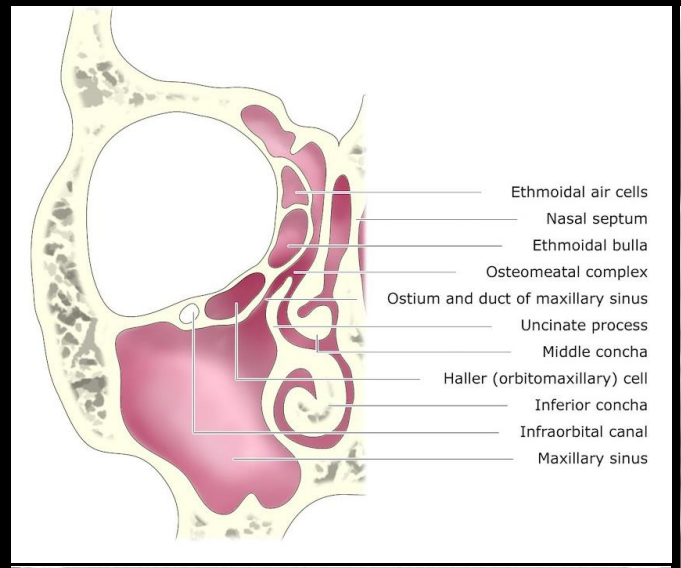

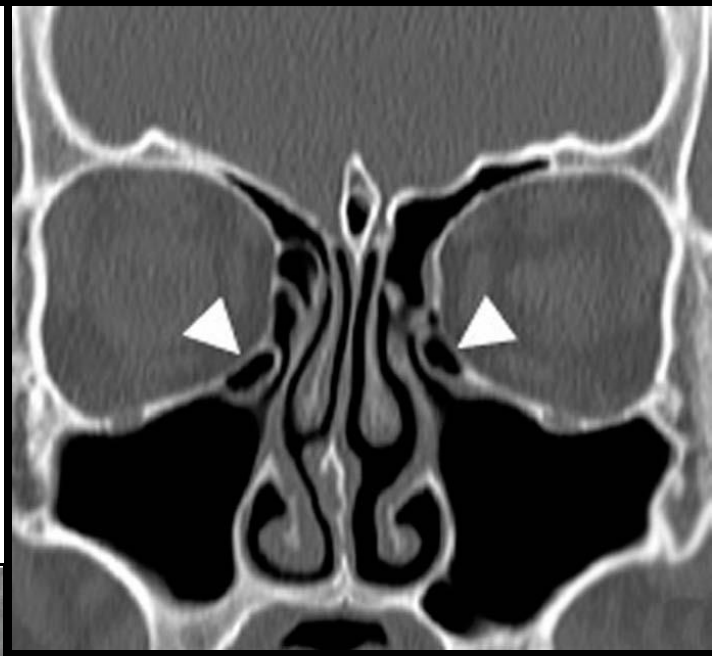

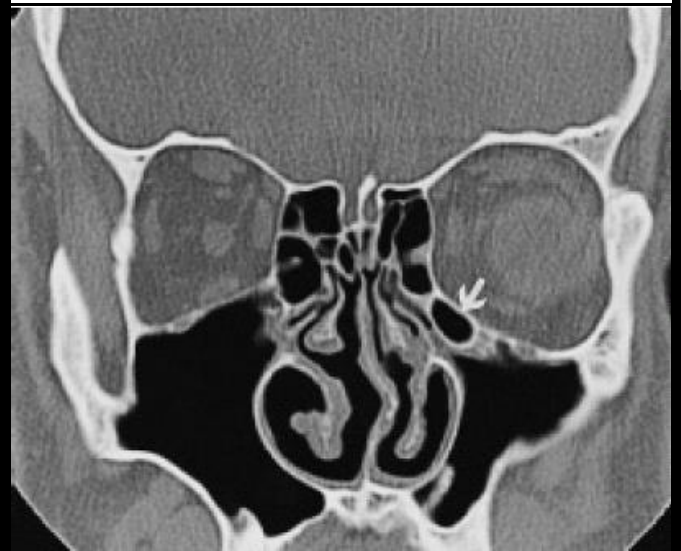

Sinus Maxillaire

Cellules de Haller

Hypertophie des cellules de Haller

Sinus Maxillaire

Procidence des canaux infra-orbitaires

- Canal infra-orbitaire généralement intégré au plancher de l'orbite sur toute sa longueur pour rejoindre la paroi antérieure du sinus maxillaire
- Il peut s'en séparer et cheminer d'arrière en avant et de haut en bas dans le sinus maxillaire à l'intérieur d'une cloison osseuse oblique qui traverse le sinus
- Risque chirurgical en cas d'abord antérieur du sinus

Sinus Maxillaire

Cloisonnement du sinus maxillaire et ostium accessoire

- Très fréquents, ces cloisonnements ne constituent souvent qu'une cloison partielle, plutôt implantée sur le plancher et la paroi latérale du sinus
- Certaines cloisons peuvent diviser le sinus maxillaire en compartiments peu ou pas communicants, avec drainage séparés et présence d'un ostium accessoire (ostium de Giraldes)
- Les ostia accessoires des sinus maxillaires, avec ou sans cloisonnement, sont très fréquents, mais ils ne peuvent pas contribuer à l'évacuation du mucus, n'étant pas pris en compte par la fonction muco-ciliaire
- Ils sont toujours situé plus bas et postérieurs par rapport à l'ostium principal

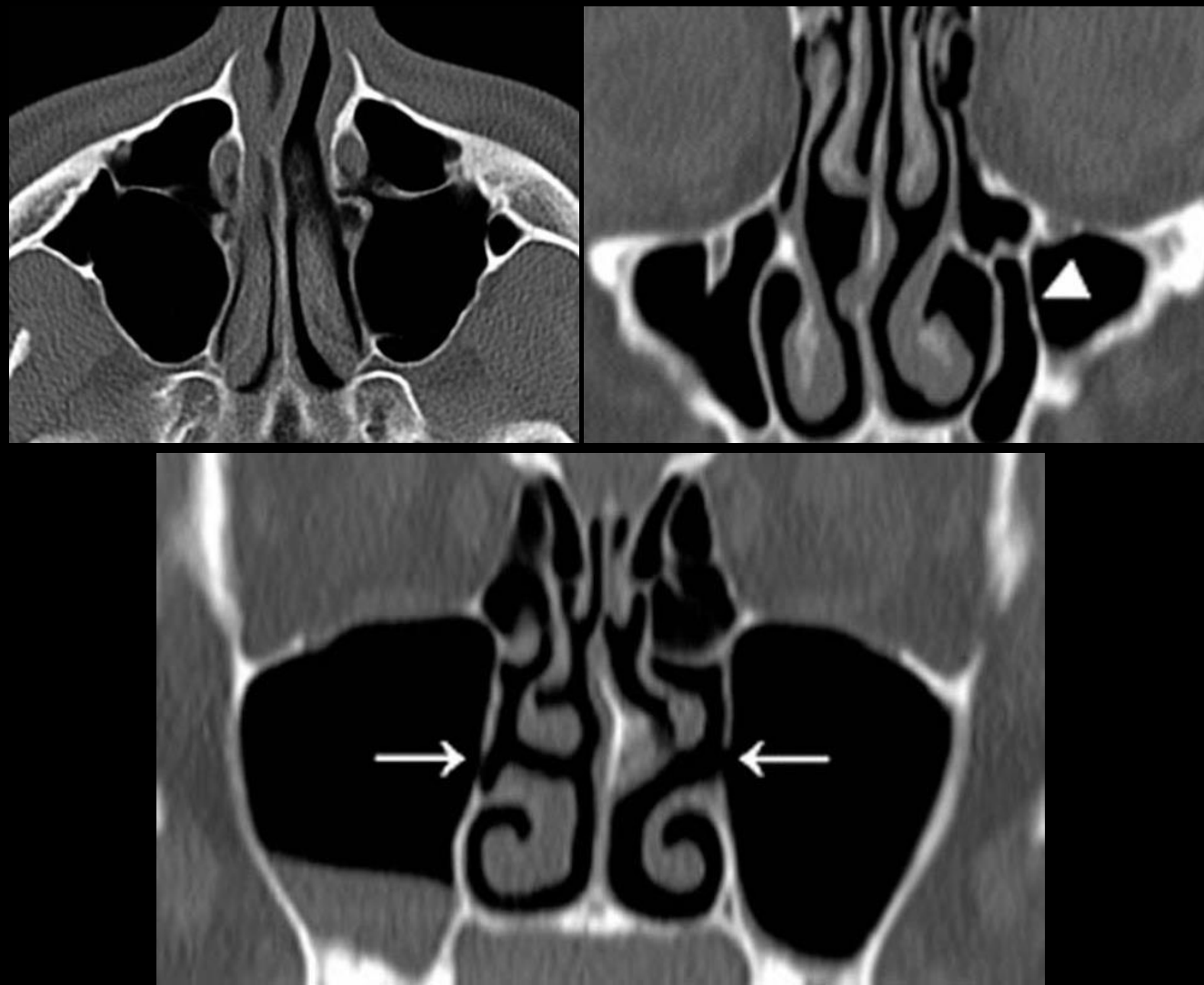

Sinus Maxillaire

Hyperpneumatisation des sinus : pneumosinus dilatans

- Pneumatisation et volume des sinus très variables
- Parfois la dilatation prend des proportions plus importantes : les parois sinusiennes se déforment, deviennent convexes, réalisant un mégasinus, voire un tableau de pneumosinus dilatans si le sinus présente des expansions en dehors de ses limites habituelles
- On parle de pneumatocèle s'il existe un amincissement des parois

Sinus Maxillaire

Hypoplasie des sinus maxillaires

- Uni- ou bilatérale
- Peut être responsable d'une énophtalmie ou d'une pseudo-exophtalmie controlatérale
- Le repérage de l'ostium est difficile et il existe un risque chirurgical d'effraction de la paroi orbitaire
- Le processus unciné peut être dévié latéralement et plaqué contre la paroi orbitaire = processus unciné rétractile

Sinus Maxillaire

Hypoplasie des sinus maxillaires

- **Syndrome du sinus silencieux** (= silent sinus syndrome) :
  - Peut survenir sur un sinus hypolasique ou sur un sinus antérieurement normal
  - L'isolement fonctionnel par sténose du complexe ostio-méatal peut entrainer un phénomène de dépression intra-sinusienne et une atélectasie du sinus

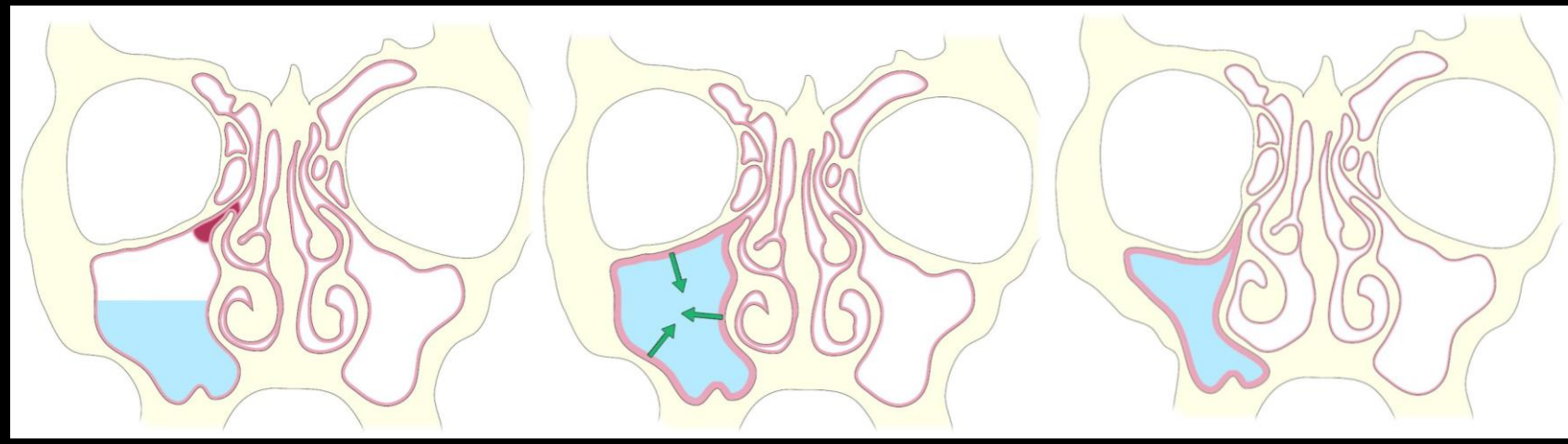

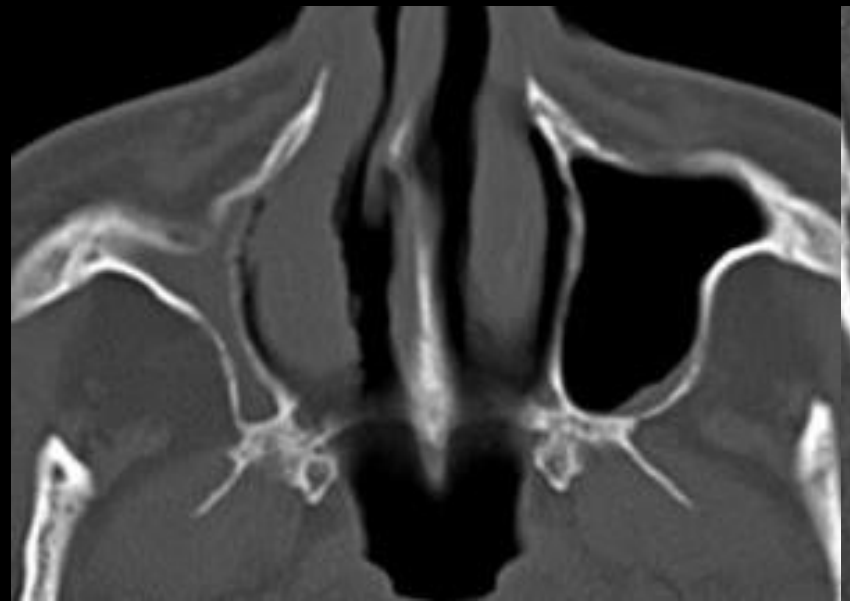

Sinus Sphénoïdal

- Cellule d'Onodi
- Pneumatisation des apophyses clinoides antérieures
- Pneumatisation des processus ptérygoide
- Procidence carotidienne
- Procidence du canal du nerf ptérygoidien
- Procidence du canal du nerf maxillaire

Sinus Sphénoïdal

Cellule d'Onodi

- = Cellule sphéno-éthmoidale
- Adolf Ónodi (1857–1919) : Professeur d'ORL à l'Université de Budapest
- Définition de la cellule d'Onodi selon Matern :
  - Coupe axiale orientée parallèlement au palais osseux et passant par les 2 canaux optiques
  - Une ligne est tracée joignant les bords médiaux de chacun des foramens optiques à leur extrémités antérieure
  - Est considérée comme celle sphéno-éthmoidale toute cellule éthmoidale postérieure débordant en arrière de cette ligne
- Risque chirurgical avec le nerf optique ou la boucle antérieure de l'ACI en cas de bombement (<50% de la circonférence), protrusion (>50% de la circonférence) ou déhiscence (paroi osseuse invisible)

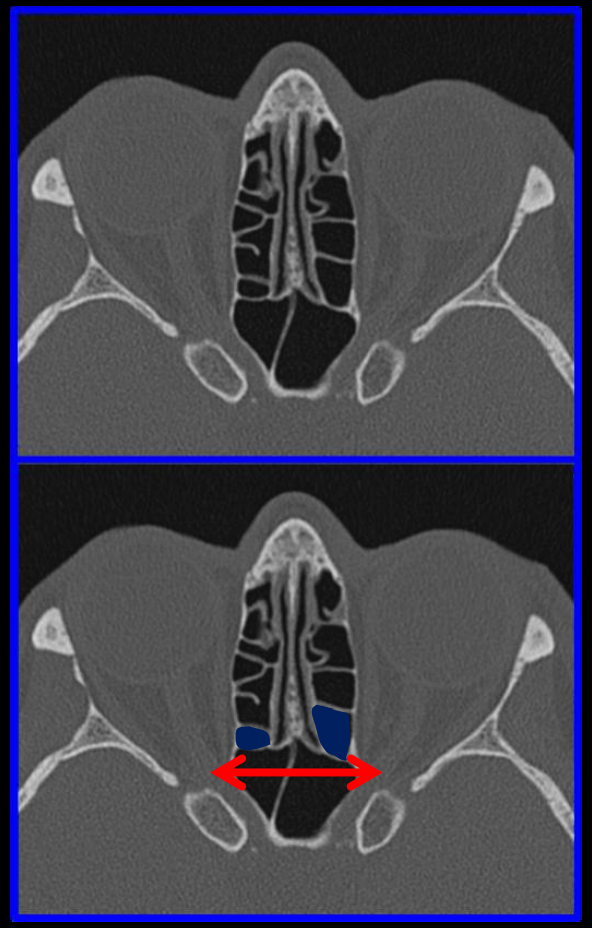

Cellules éthmoidales postérieures

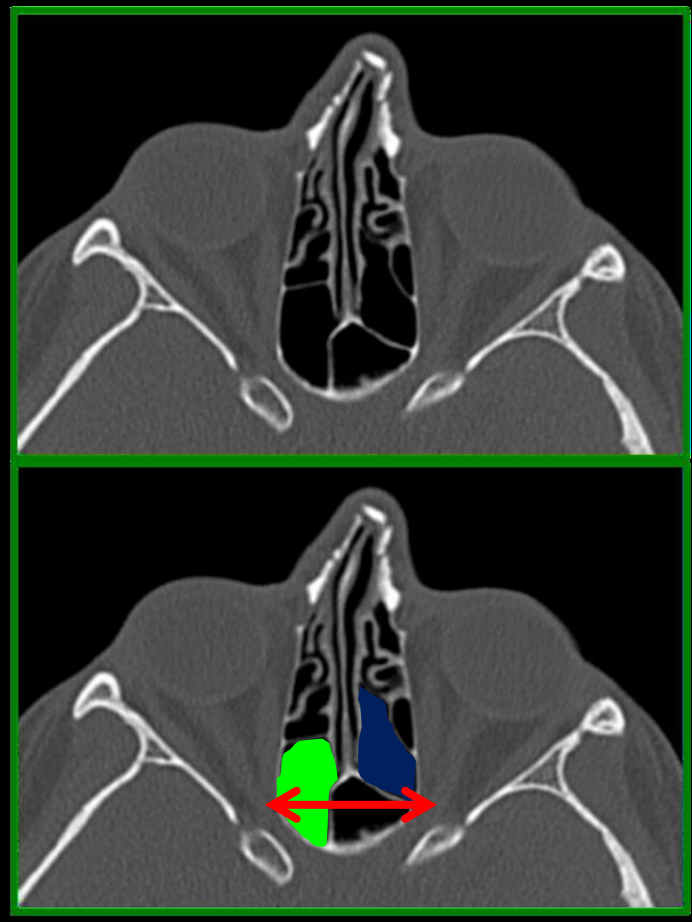

Cellules sphéno-éthmoidale droite

Anatomie – Variantes anatomiques – Conclusion

Sinus Sphénoïdal

Cellule d'Onodi – Classification du risque chirurgical

Type		Description
1		Absence de bombement du NO et de la BaACI
2	a	Bombement du NO
	b	Protrusion du NO
3	a	Bombement de la BaACI
	b	Protrusion de la BaACI
4	a	Déhiscence osseuse du CO
	b	Déhiscence osseuse de la BaACI

1) En fonction des rapports anatomiques avec le NO et/ou la boucle antérieure de l'ACI (BaACI)

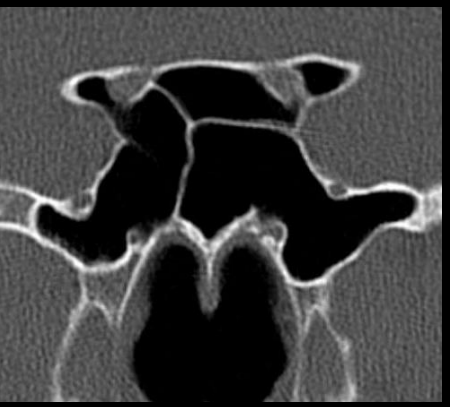

Coupe axiale

Coupe frontale

Coupes selon le petit axe du CO ou de la BaACI

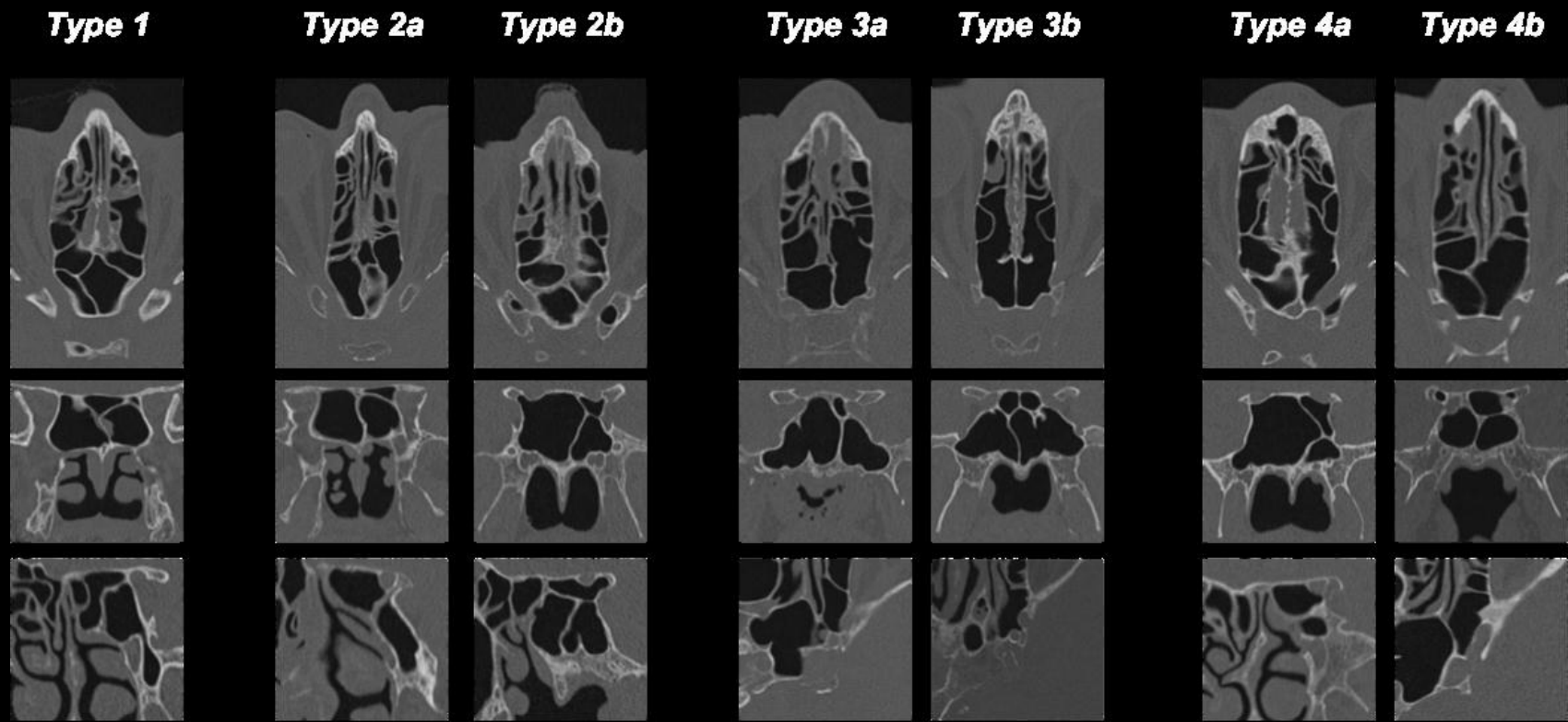

Sinus Sphénoïdal

Cellule d'Onodi – Classification du risque chirurgical

2) En fonction du site d'insertion postéro-supéro-latérale de la paroi antérieure du sinus sphénoïdal

Coupes sagittales paramédianes

Nerf optique

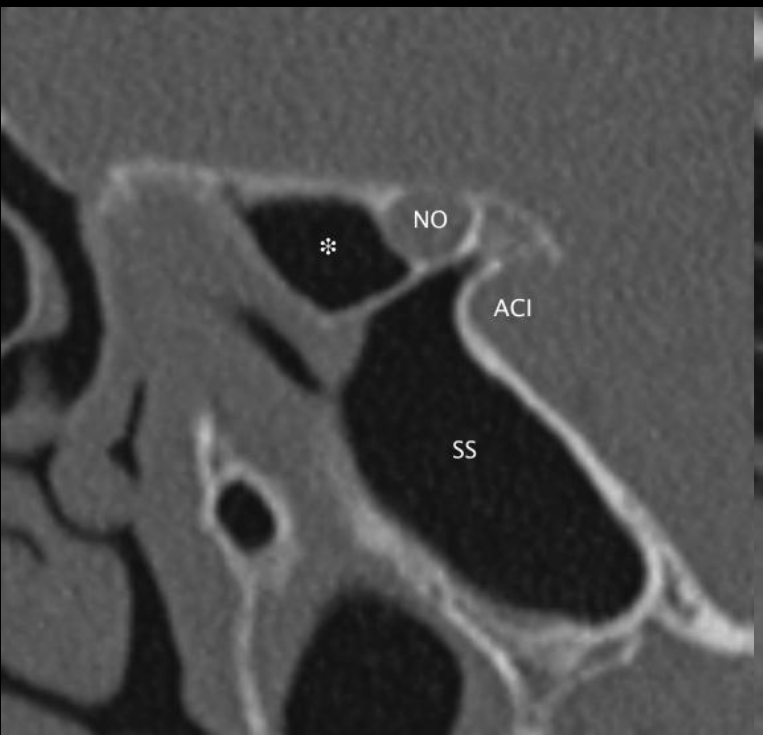

Optic Strut

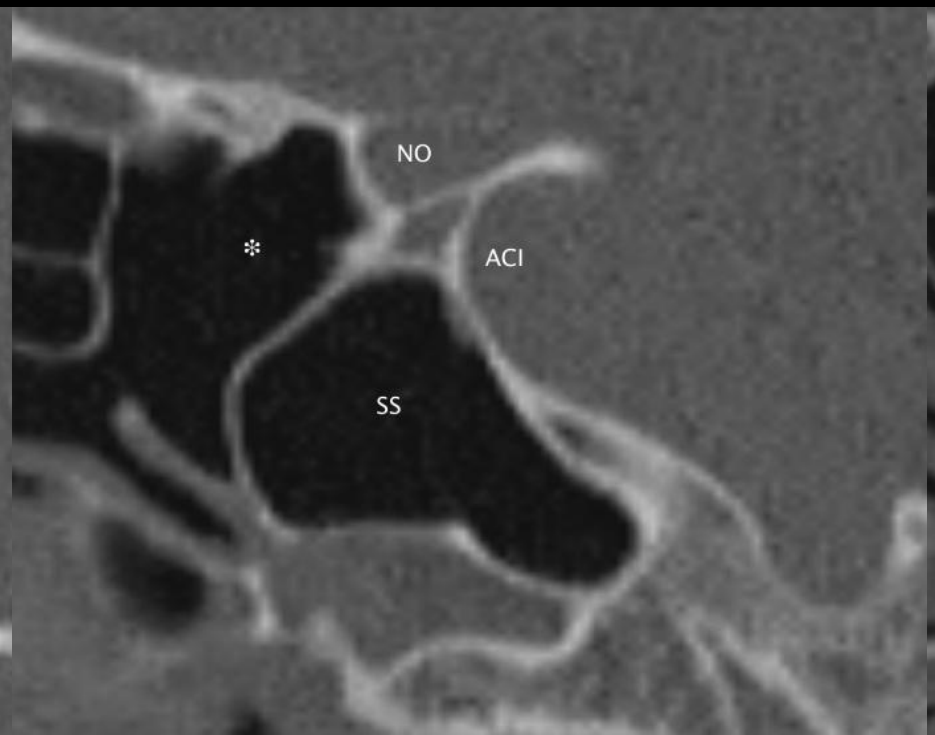

BaACI

Sinus Sphénoïdal

Degré de pneumatisation

- Pneumatisation selon la classification de Hamberger :
  - Sellaire : 86% avec proéminence de la selle dans le sinus
  - Présellaire : 11% sans bombement de la selle
  - Conchal : 3% absence de pneumatisation

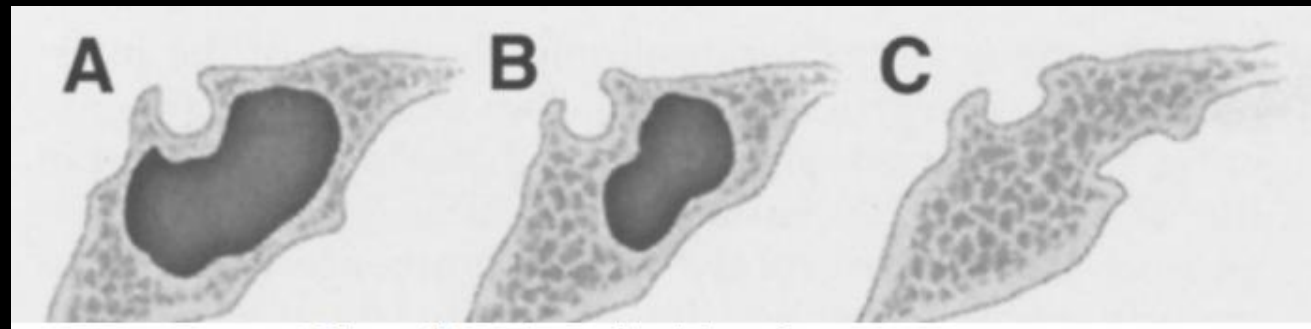

Classification de Hamberger

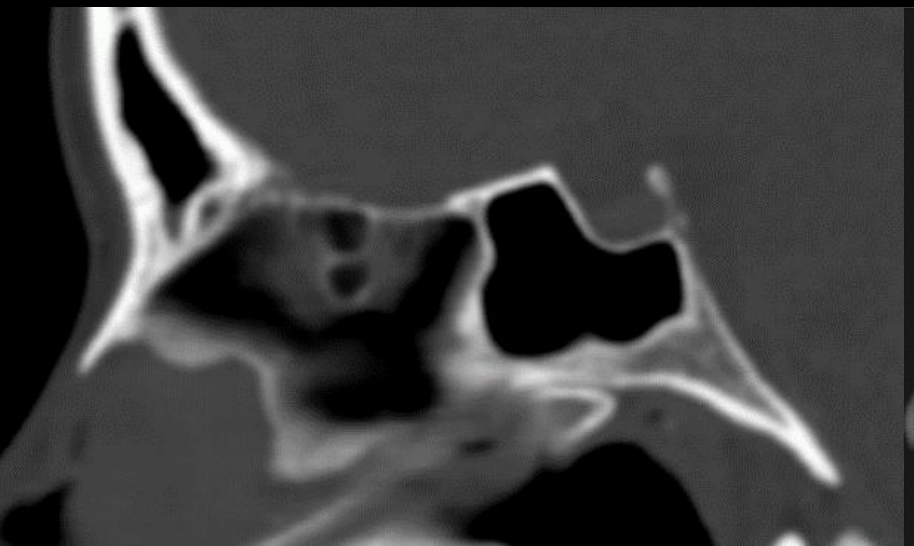

Sinus Sphénoïdal

Pneumatisation des processus clinoïdes antérieurs

- Pneumatisation des processus clinoides antérieurs fréquente, uni- ou bilatérale

- Risque chirurgical : est au contact du nerf optique qui est exposé non seulement à un traumatisme lors de la chirurgie endoscopique, mais également à un barotraumatisme ou à l'extension d'une sinusite sphénoidale (risque de névrite optique)

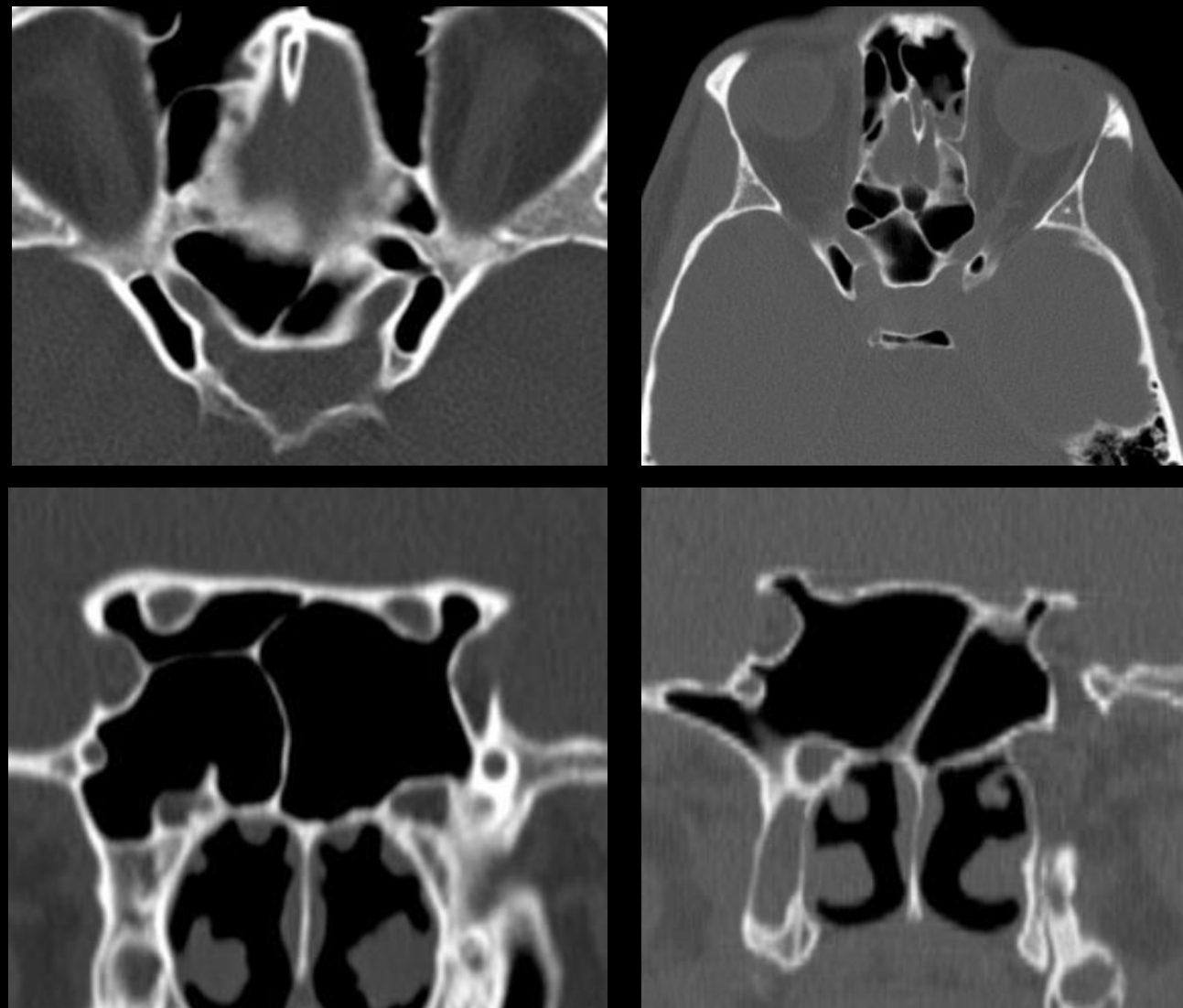

Sinus Sphénoïdal

Pneumatisation du processus ptérygoïde

- Extension de la pneumatisation au-delà de l'horizontale croisant le canal vptérygoidien (sur coupes frontales)

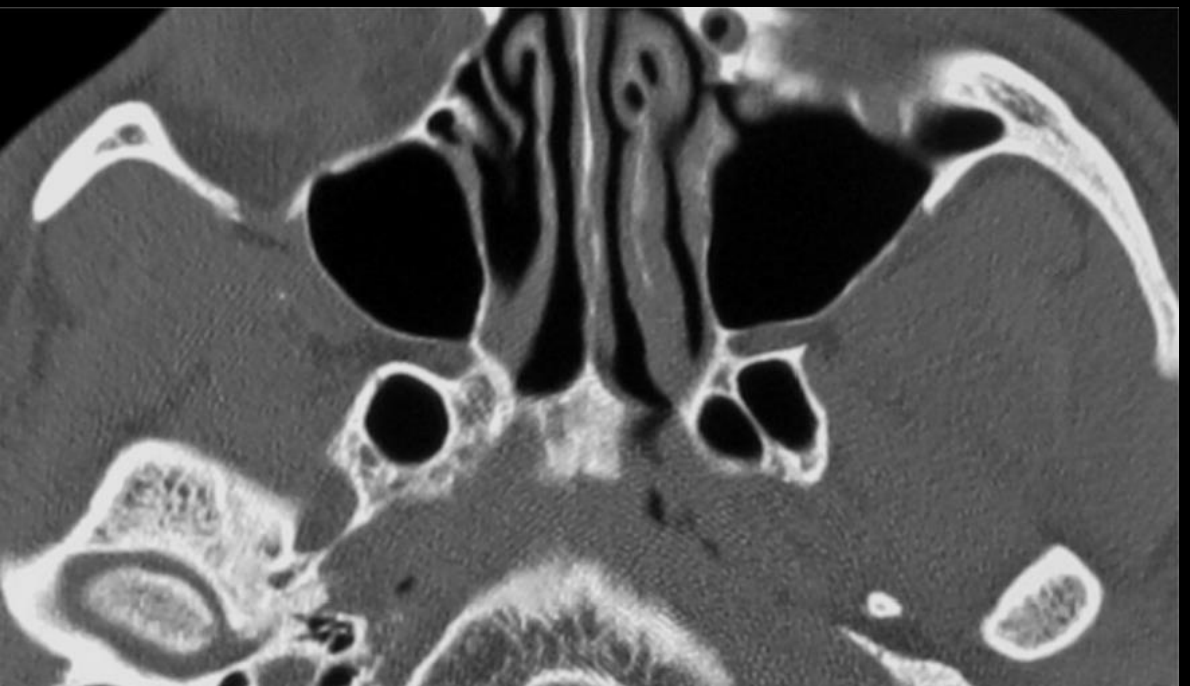

Sinus Sphénoïdal

Procidence carotidienne dans le sphénoïde

- L'ACI peut marquer son empreinte sur la paroi postérieure des sinus sphénoidaux
- Possibles insertions de cloisons osseuses sur la paroi de la carotide, à risque chirurgical
- Bombement (<50% de la circonférence), protrusion (>50% de la circonférence) ou déhiscence (paroi osseuse invisible)
- Risque chirurgical par plaie de la carotide

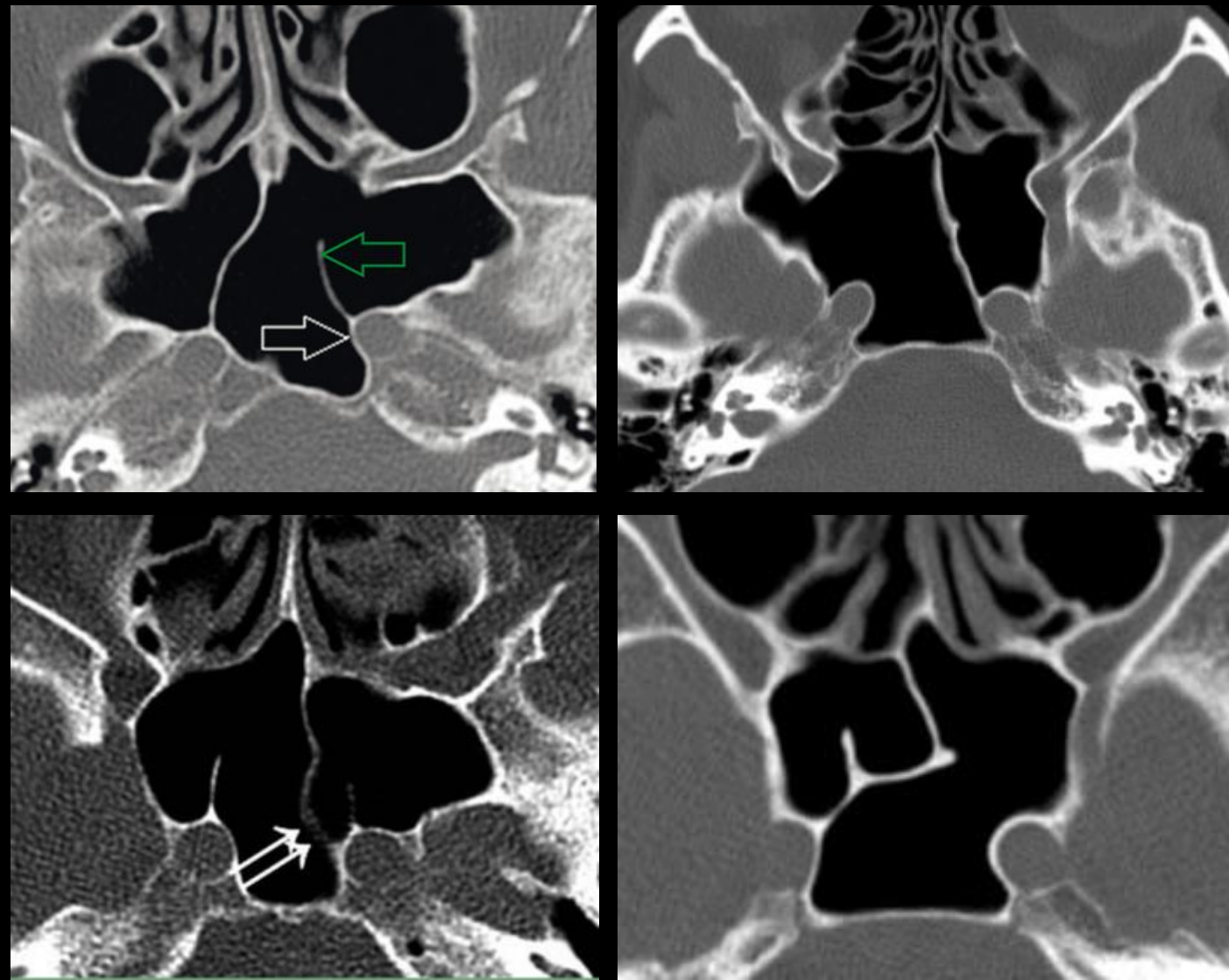

Sinus Sphénoïdal

Procidence du nerf ptérygoïdien

- Souvent associée à la pneumatisation du processus ptérygoïde
- Risque chirurgical par traumatisme du nerf

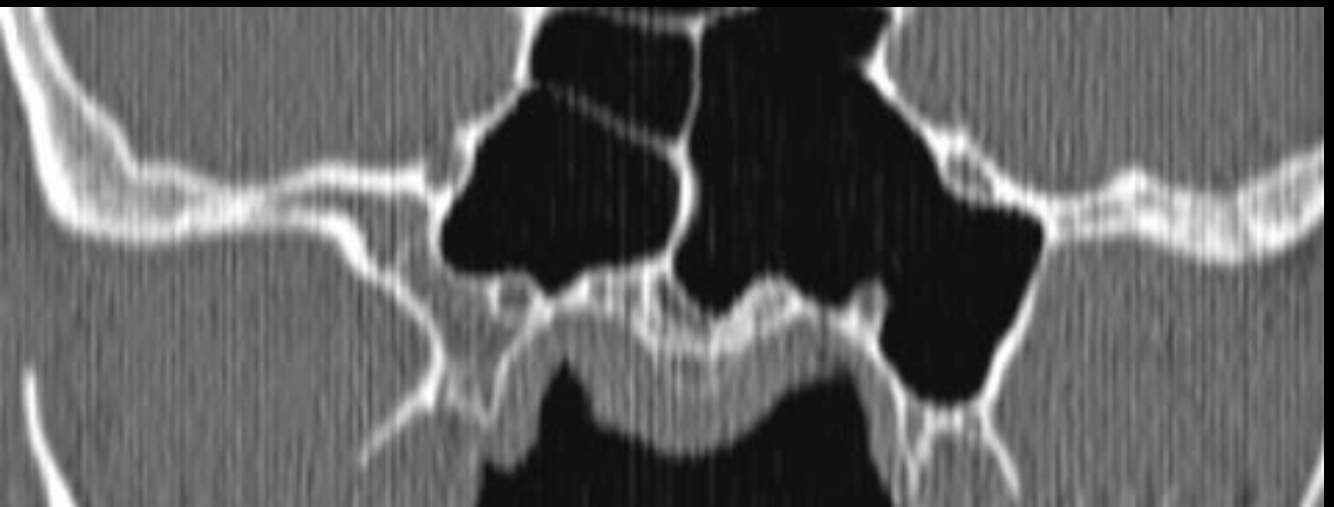

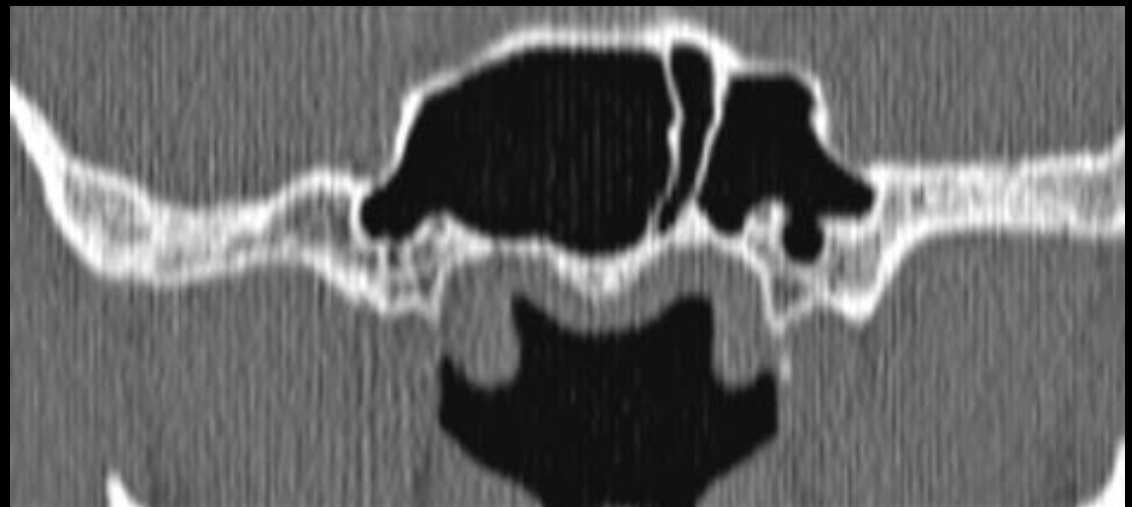

Sinus Sphénoïdal

Procidence du nerf maxillaire

- Risque chirurgical par traumatisme du nerf

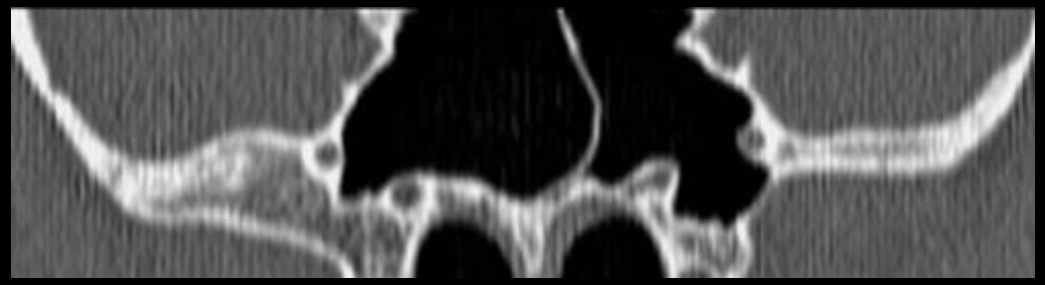

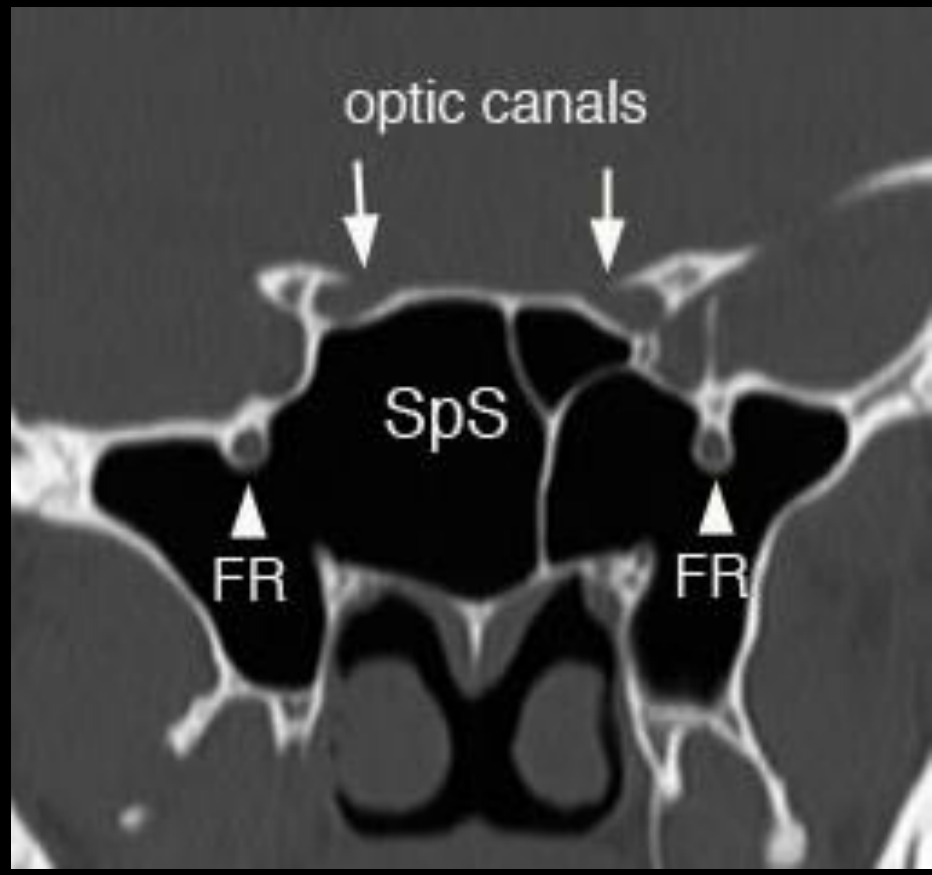

Sinus

Risque infectieux

- Par rétrécissement de l'infundibulum maxillaire :
  - Hyperpneumatisation d'une cellule de Haller
  - Procidences de cellules de la bulle
  - Déviation externe du processus unciné
  - Concha bullosa
  - Inversion de courbure du cornet nasal moyen
  - Hyperpneumastisation des cellules de l'agger nasi
  - Cloisonnement du sinus
- Par rétrécissement du méat supérieur :
  - Pneumatisation ou déviation du vomer
- Par brèche duremérienne :
  - Hyper/hypopneumatisation du sinus frontal
  - Asymétrie de toit de l'éthmoide
  - Insertion sur le toit de l'éthmoide du processus unciné

Anatomie – Variantes anatomiques – Conclusion

Sinus

Risque vasculaire

Procidence sphénoïdale de la carotide interne

Insertion de la cloison inter sphénoïdale sur le canal carotidien

Procidence éthmoïdale de l'artère éthmoïdale antérieure

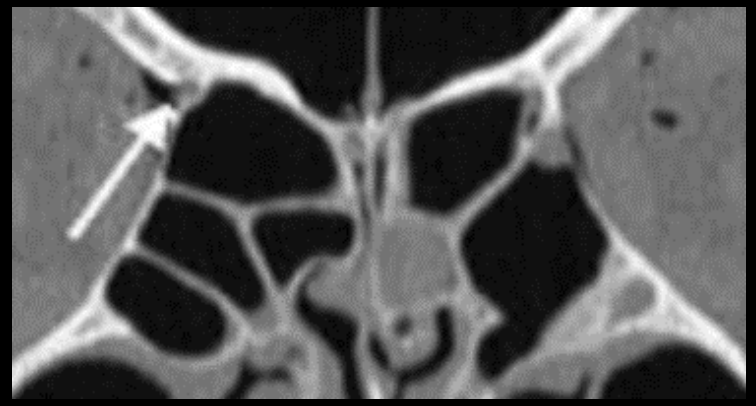

Anatomie – Variantes anatomiques – Conclusion

Sinus

Risque fonctionnel

Lésion du nerf optique

- Procidence sphénoïdale du nerf optique
- Pneumatisation de l'apophyse clinoide antérieure
- Cellule d'Onodi hyperpneumatisée
- Déhiscence de la lame orbitaire

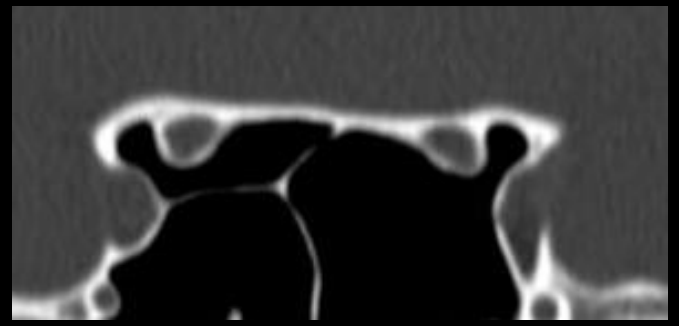

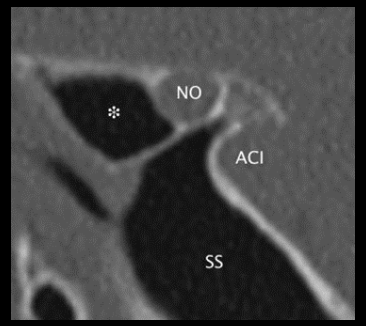

Lésion du nerf maxillaire → Procidence du nerf maxillaire

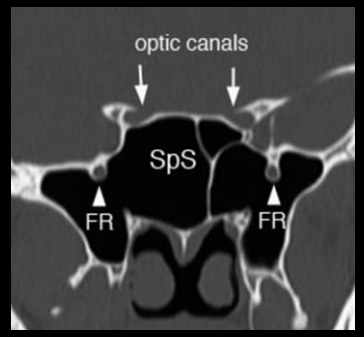

Lésion du nerf ptérygoidien → Procidence du nerf ptérygoidien

Lésion du nerf olfactif

- Asymétrie de toit de l'éthmoide

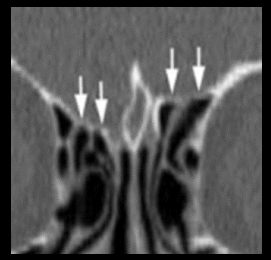

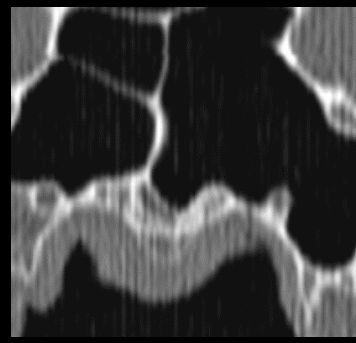

Anatomie – Variantes anatomiques – Conclusion

Sinus

Risque traumatique orbitaire

Déhiscence de la lame orbitaire

Insertion orbitaire du processus unciné

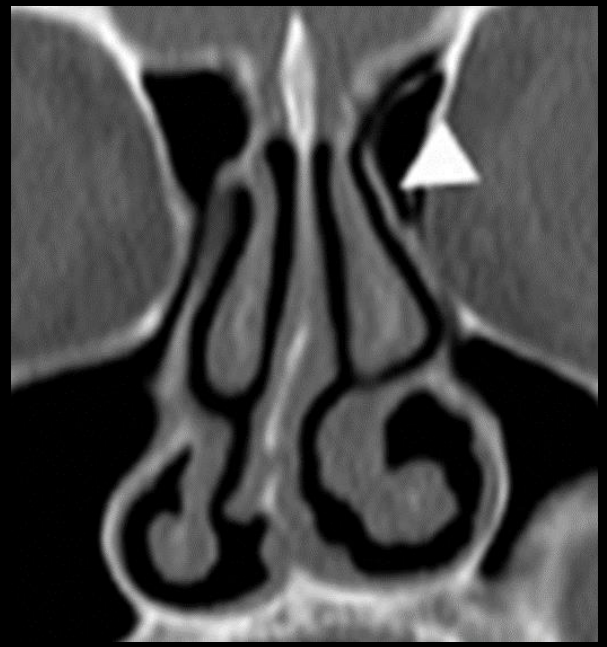

Hypoplasie du sinus maxillaire

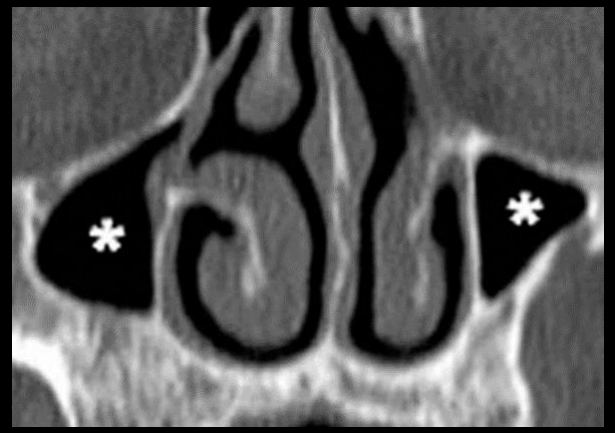

Développement de cellules de Haller

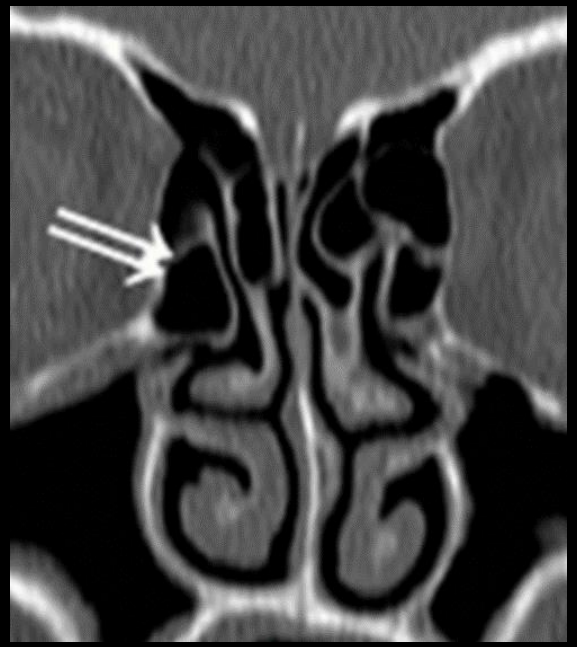

Anatomie – Variantes anatomiques – Conclusion

Sinus

Difficultés opératoires

Déviation septale

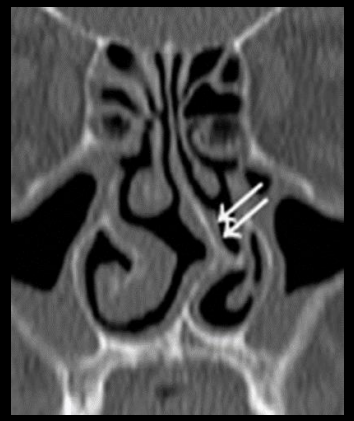

Concha bullosa

Toit de l'éthmoide bas situé

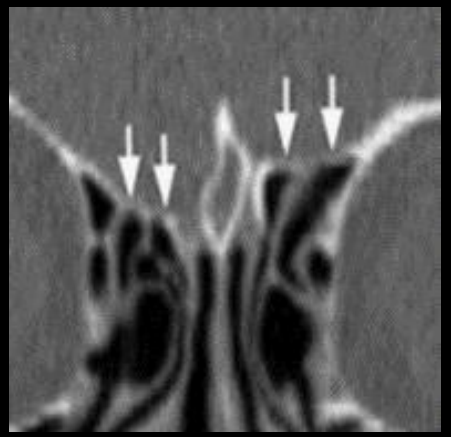

Hypertrophie des cellules de la bulle
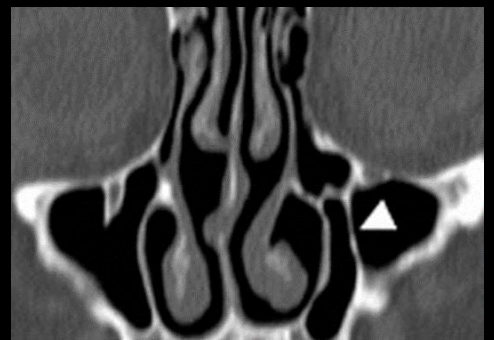
Cloisonnement, ostium accessoire et hypoplasie du sinus maxillaire