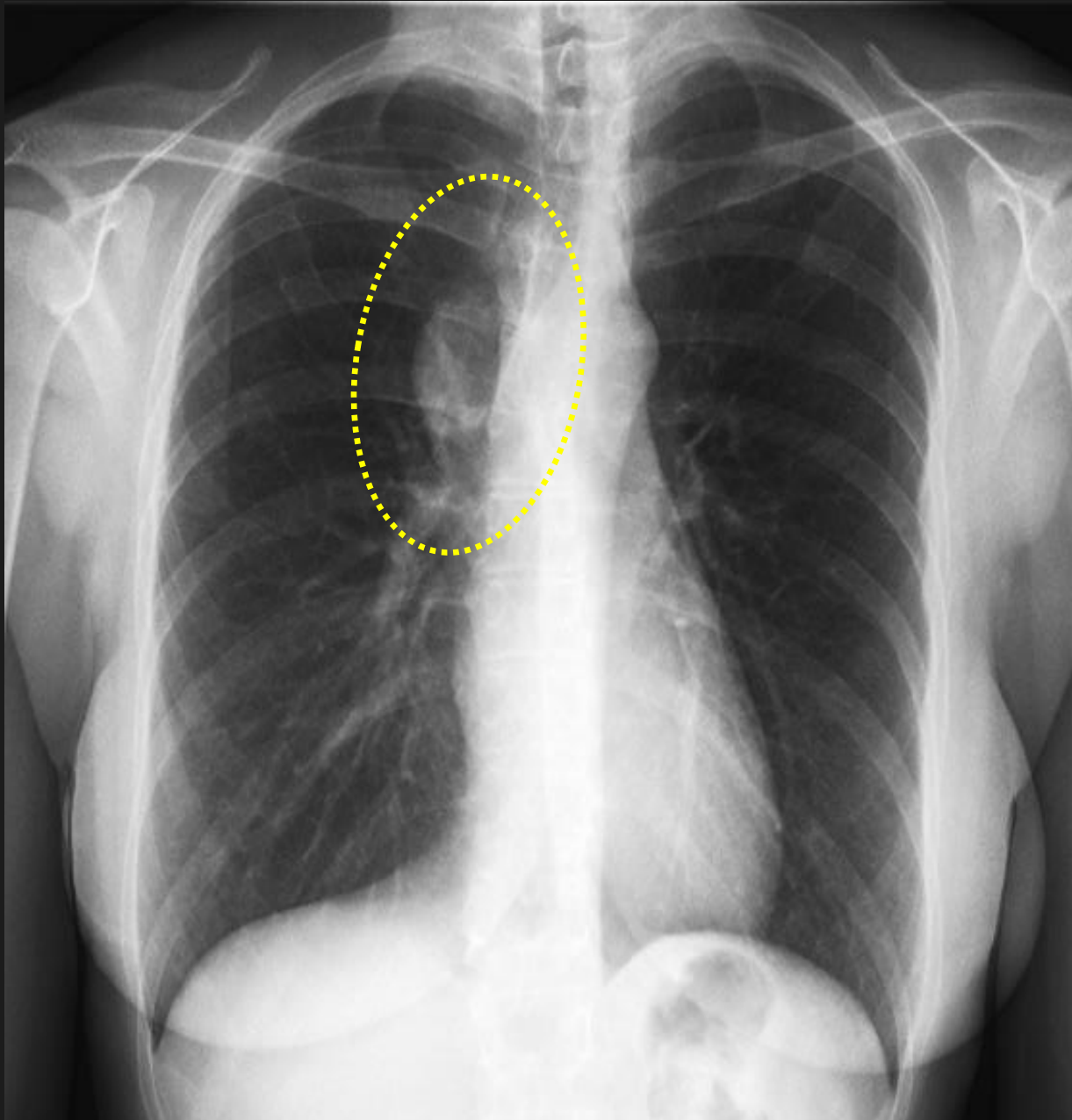

Femme de 45 ans,  
Italienne

GMNC: glomérulonéphrite  
chronique

transplantation rénale en  
1985

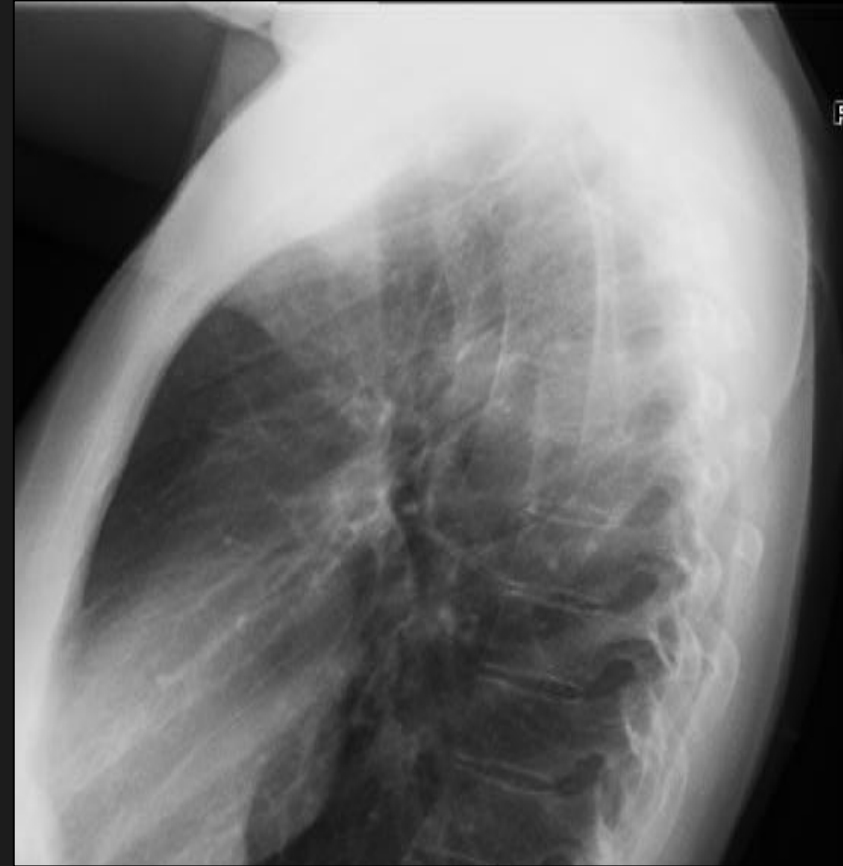
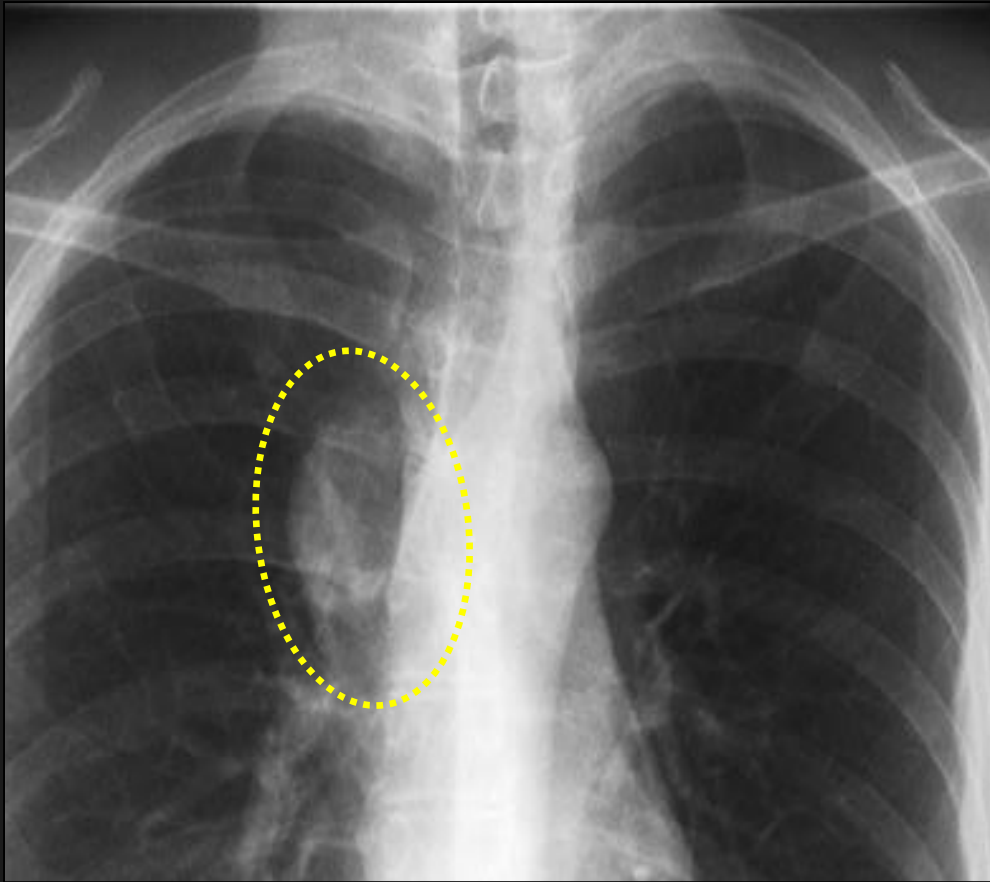
En 1987: abcès tubo-  
ovarien

22 mars 2005: chute Rx  
thorax, Fracture costale  
gauche.

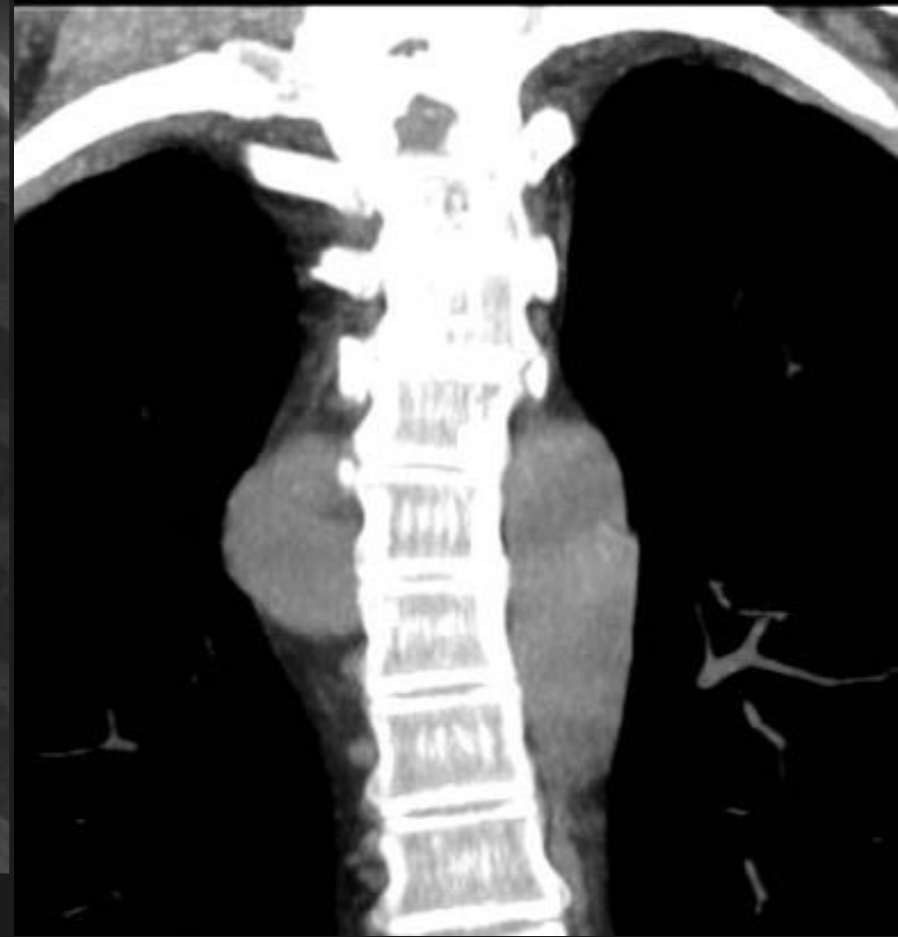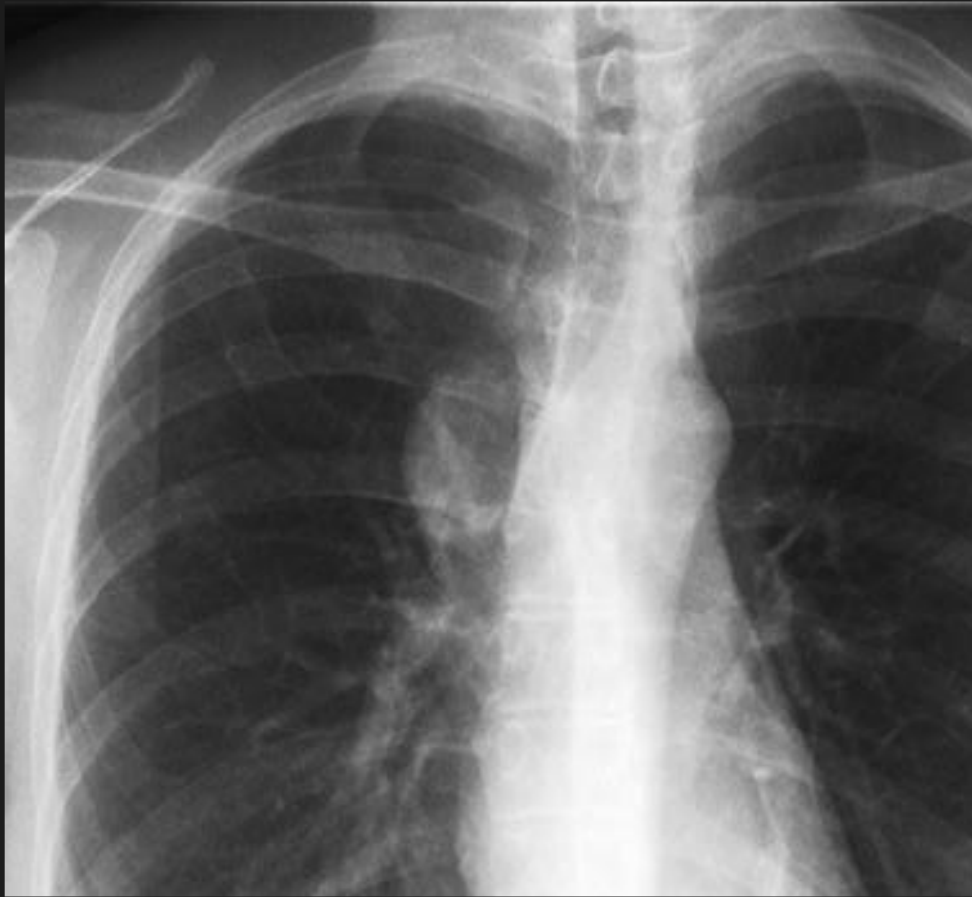Examen clinique: négatif.

comment déterminer le  
siège exact de la masse  
paravertébrale. droite

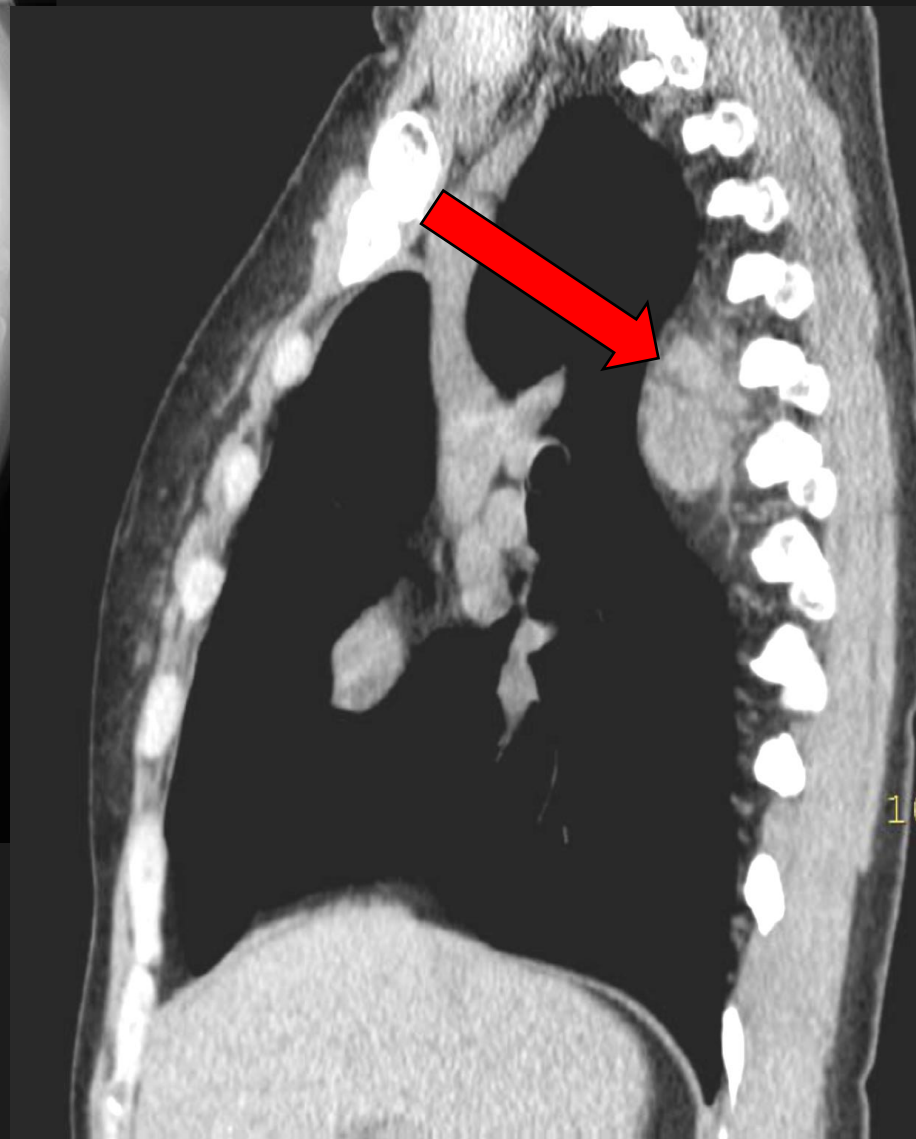
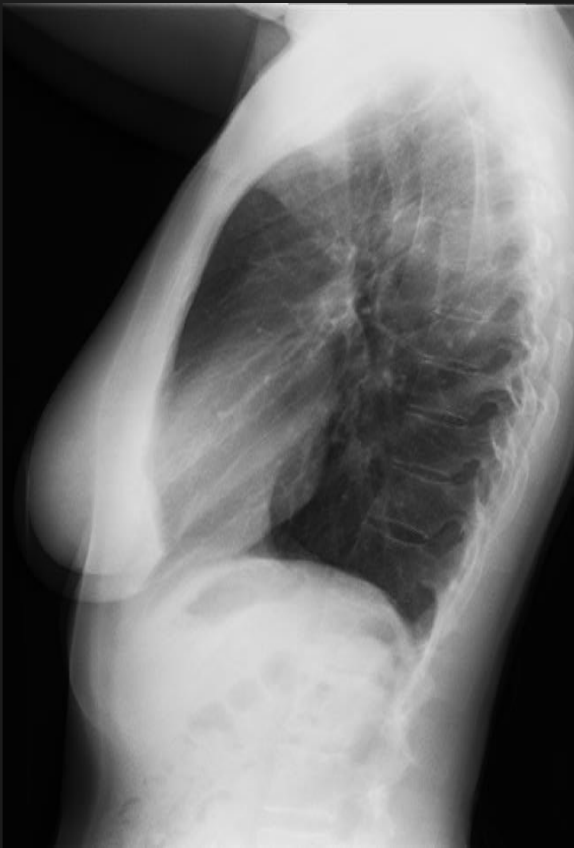


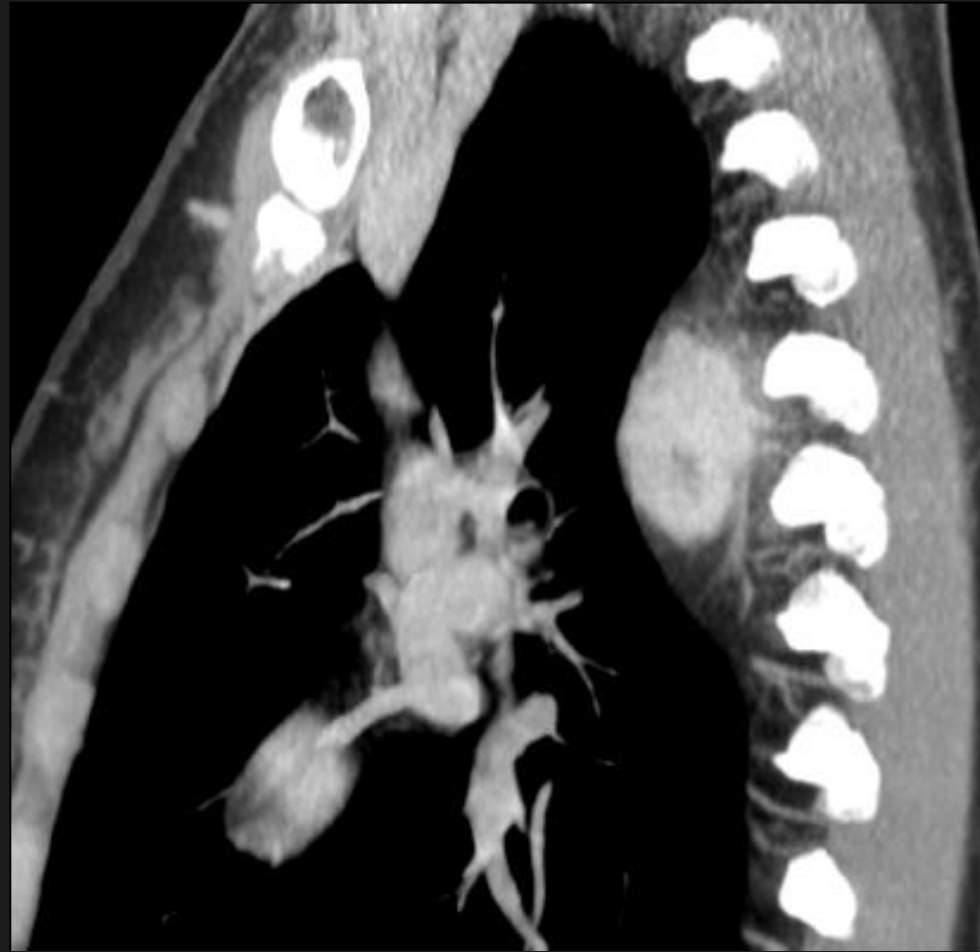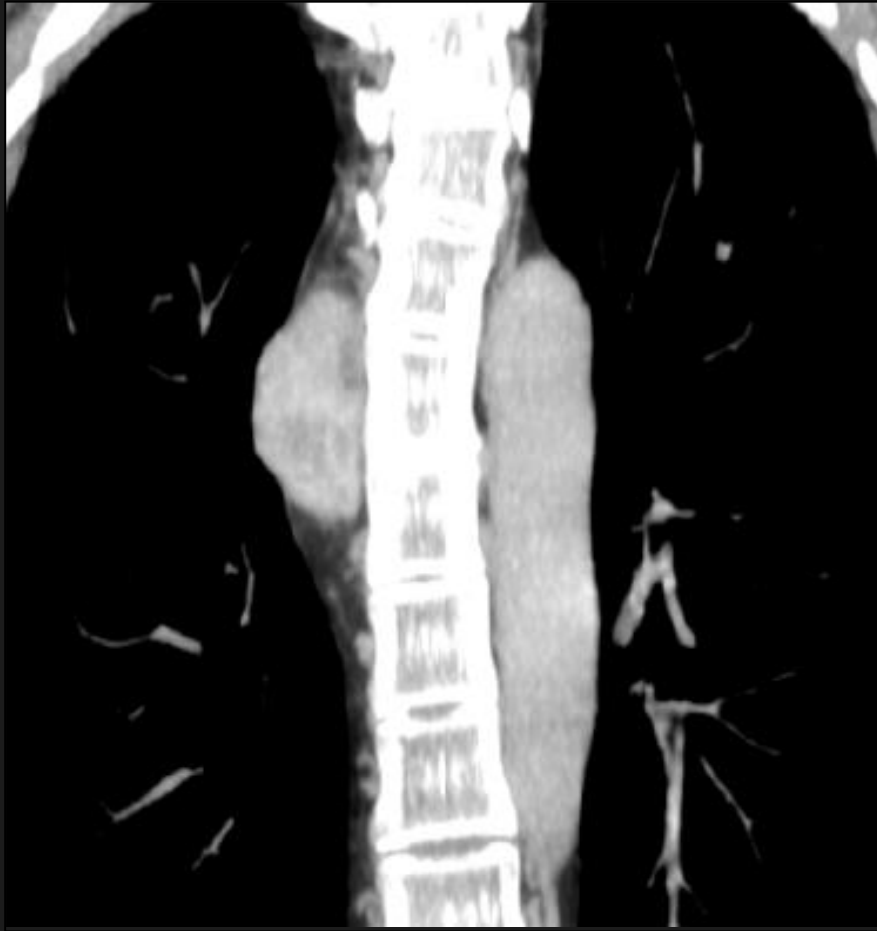l'application du signe de la silhouette de Benjamin Felson sur le cliché de face nous fait conclure à un siège très postérieur puisque les lignes para aortique droite et para azygo-oesophagienne sont bien visibles, superposées sur la masse et donc dans un plan différent.



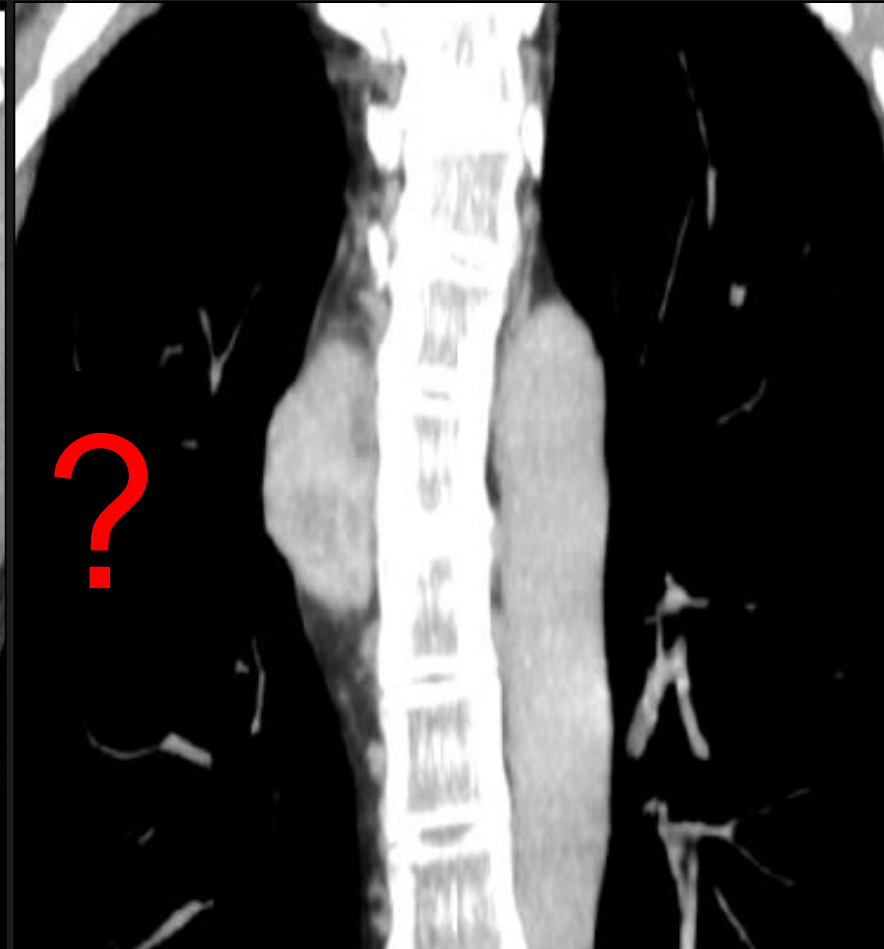
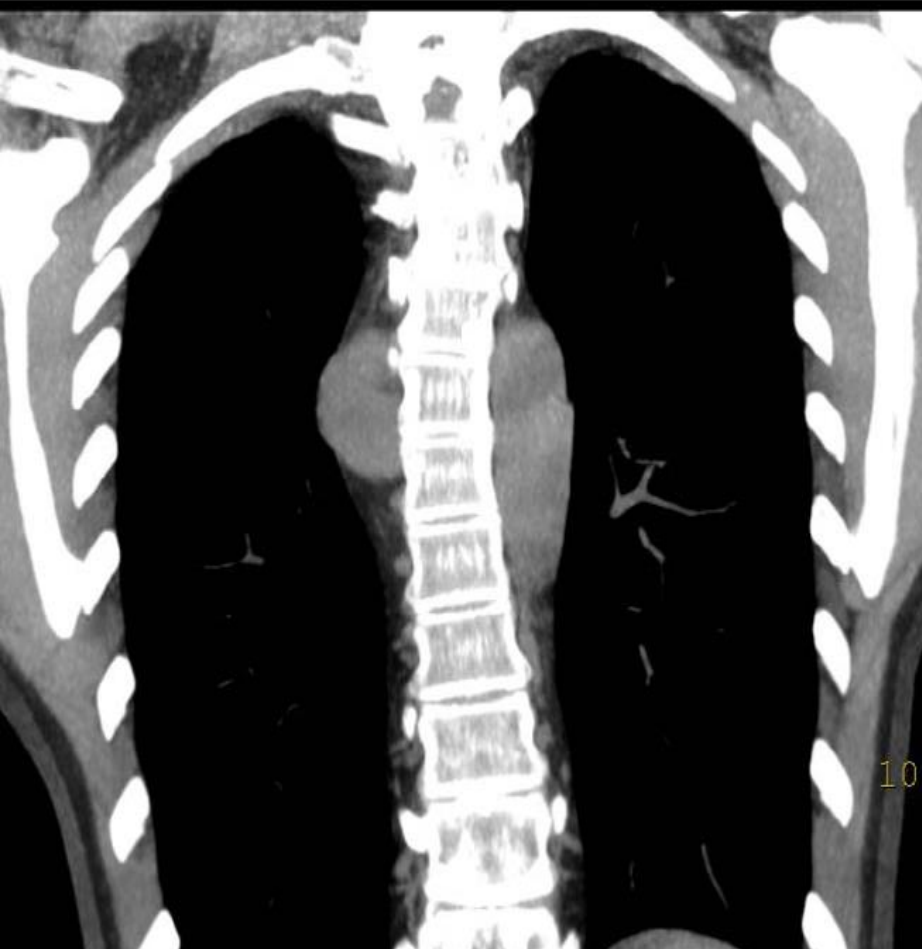sur les reformations scanographiques coronales, la masse siège bien dans la gouttière paravertébrale droite ,ce qui fait penser d'abord à une tumeur neurogène



après injection, la masse se réhausse nettement et de façon durable; elle est de siège extra-pleural



CT C+



que peut-on évoquer comme diagnostic devant une masse dont la cinétique de rehaussement est en faveur d'un contingent fibreux important et dont le siège et la forme ne sont pas évocatrices d'une adénopathie, dans un contexte d'immunodépression (transplantée rénale)

# Diagnostic différentiel: masses hypervascularisées

- Hémangiopéricytome
- Castelman angio-folliculaire
- Hémangioendothéliome épithélioïde
- Angiosarcome
- Métastase hypervascularisée:
  - Choriocarcinome
  - Carcinome à cellules endocrines
  - Carcinome rénal
- Angiomatose bacillaire
- Sarcome de Kaposi

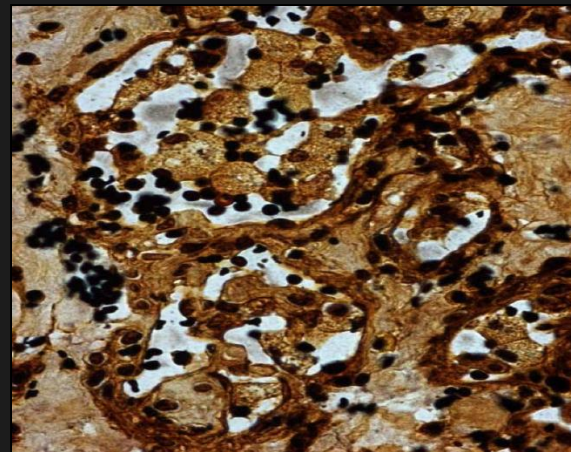
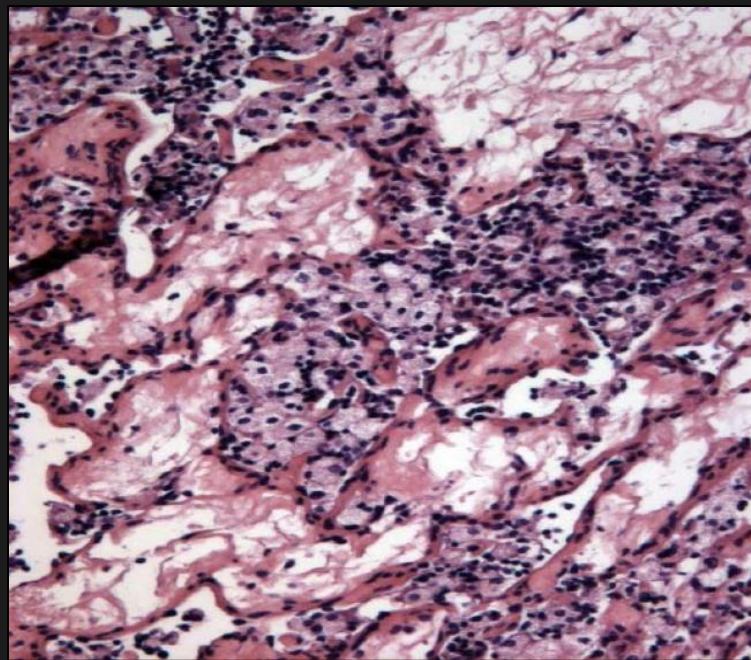
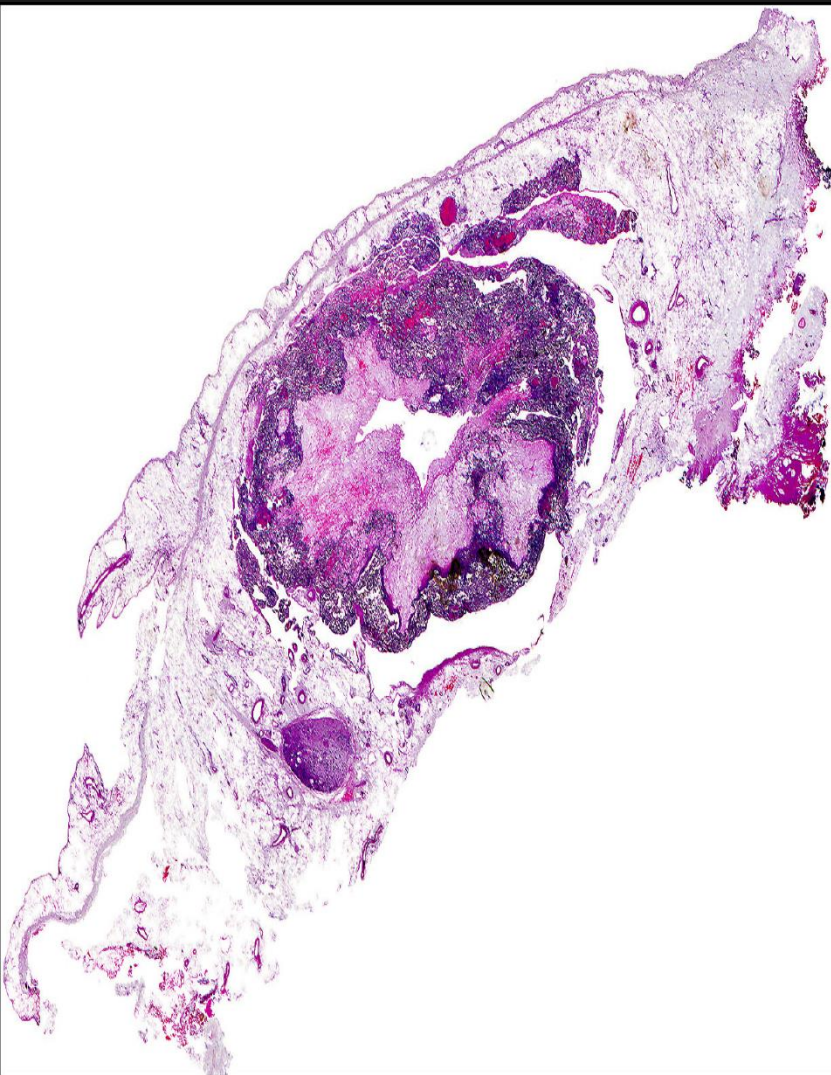
# Proposition diagnostique

- Angiomatose bacillaire
- Traitement d'épreuve à l'érythromycine

Chirurgie et ana-path

Angiomatose bacillaire





Angiomatose bacillaire.

Coloration à l'argent Whartin  
Starry +

# Angiomatose bacillaire.

- Bartonella Henselae et quintana (Rochimalae) 21 espèces. BGN, tropisme intracellulaire.
- responsable de la maladie des " griffes du chat " (cat scratch disease)
- Localisations: cutanée, tissus mous, os, ganglions, foie (pélioïse), rate, système nerveux central.
- Symptomatologie: perte d'appétit, perte de poids, vomissements.

# Angiomatose bacillaire.

- Localisation pulmonaire: rare
- Polype endobronchique, pneumonie interstitielle, épanchement pleural, atteinte pariétale.

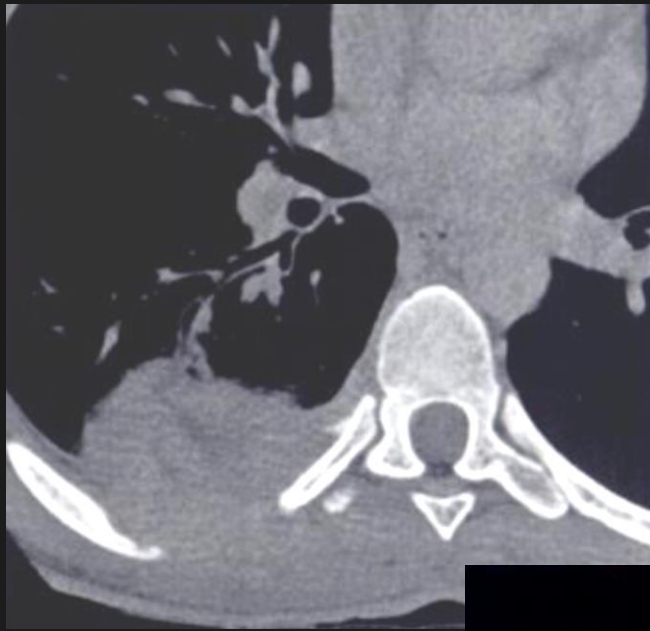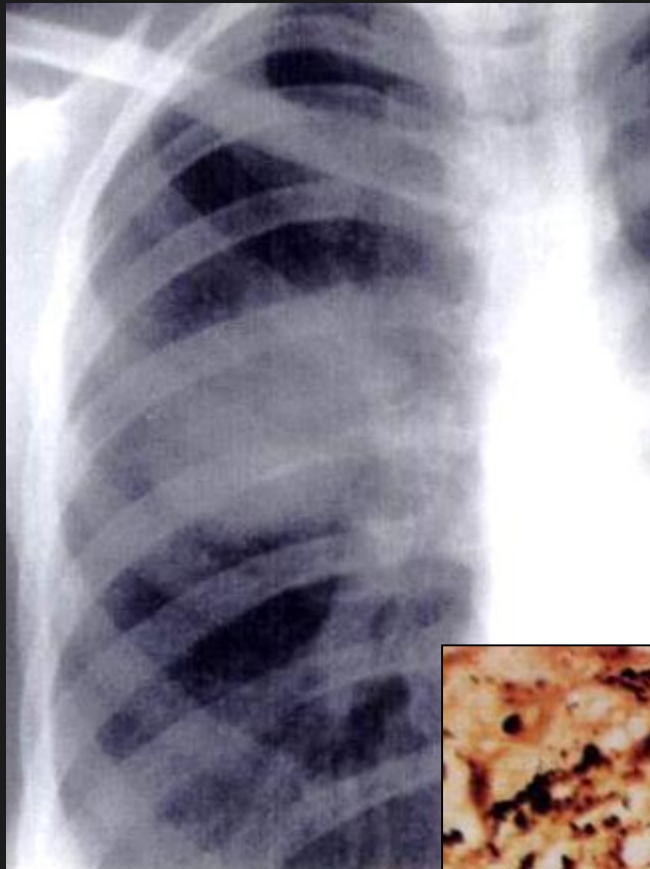- Diagnostic:

Biopsie tissulaire

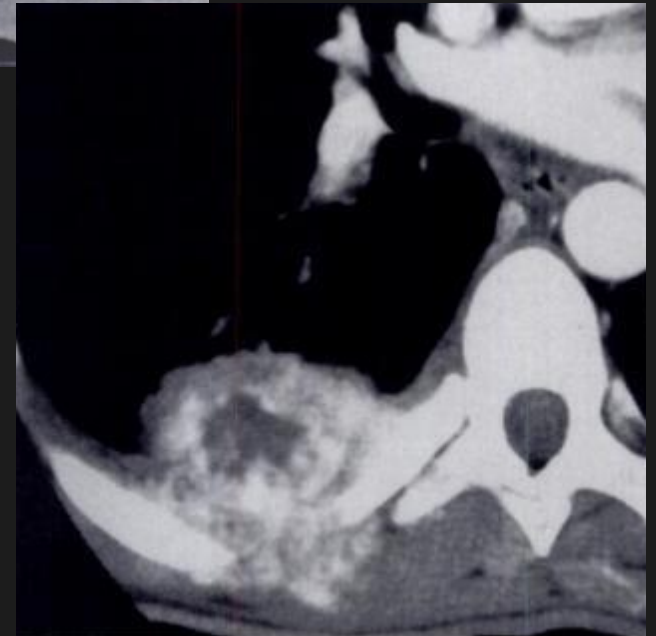
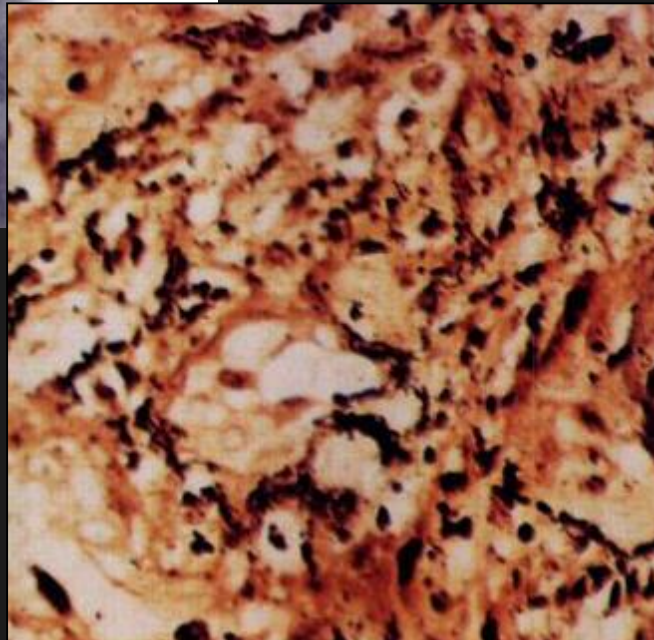
DNA ribosomal 16S

Coloration à l'argent Whartin Starry +

Traitement: Erythomycine



Femme 26 ans  
HIV +  
D+ thoracique  
Fièvre + AEG.



Warthin-Starry  
stain, original  
magnification x200).