

Homme , 54 ans Bilan d'ostéoporose

H.Ropion-Michaux,

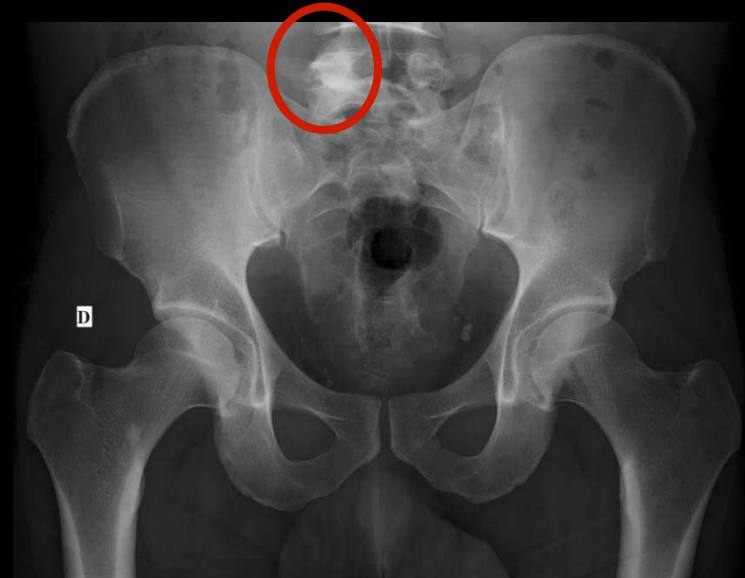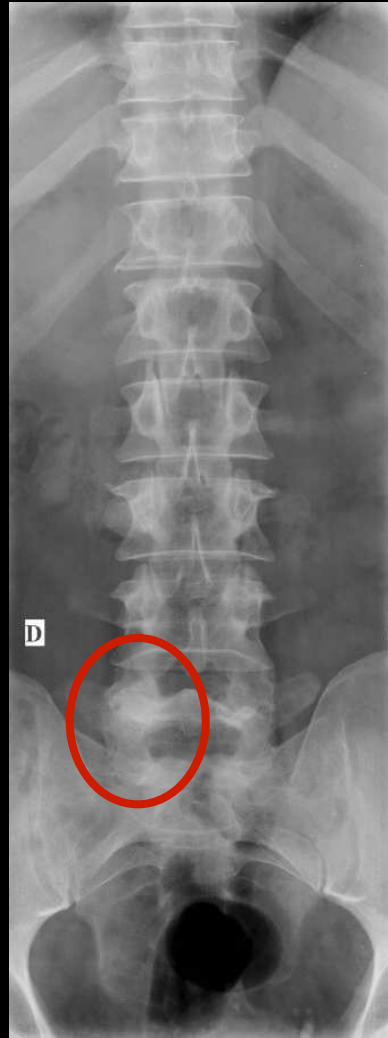
Clinique

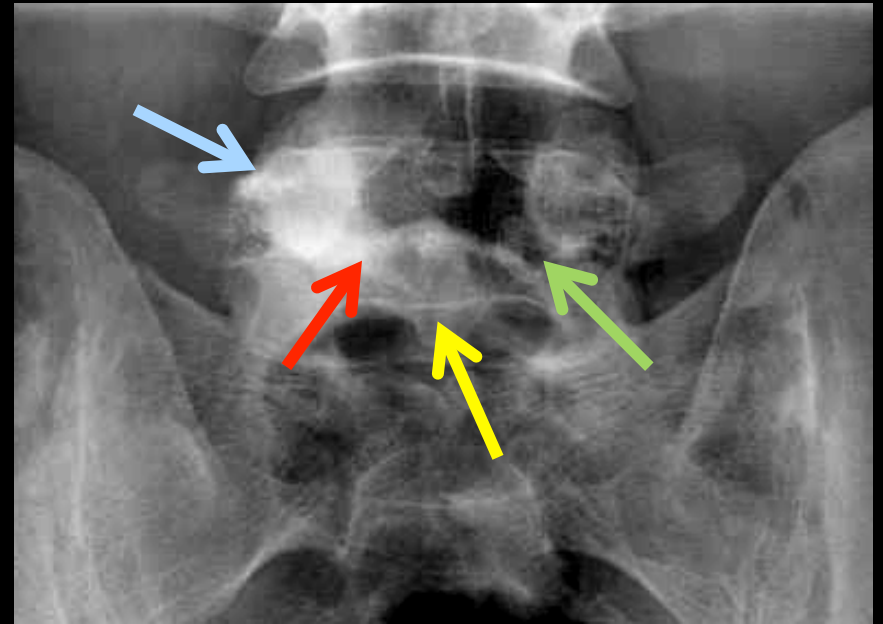
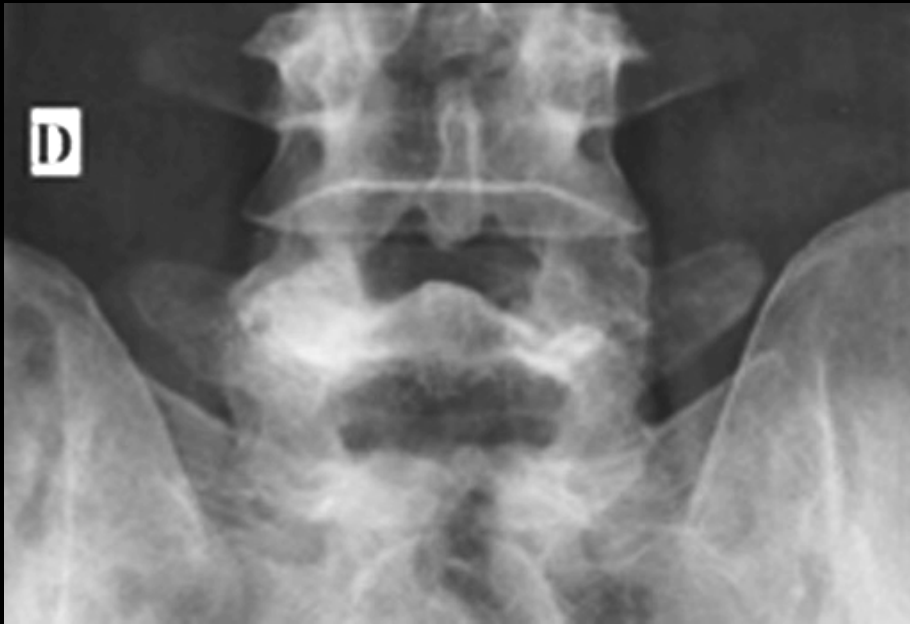Bilan d'ostéoporose chez un homme de 54 ans

Antécédent de fracture malléolaire externe il y a un mois

Pas de douleur particulière concernant le rachis lombosacré, lombalgies basses banales

L'attention est attirée par cette plage ostéo-condensée





Quel(s) diagnostic(s) peut-on évoquer chez ce patient ne présentant pas de douleurs intenses, insomniantes, à l'état général floride, sans aucun signe clinique ni biologique en faveur d'un adénocarcinome prostatique



Quels sont les éléments sémiologiques sur lesquels reposent le diagnostic



-Ostéocondensation et hypertrophie du pédicule droit de L5, ainsi que de la lame droite de L5

-Lame gauche de L5 non visible

-Hypoplasie du processus épineux de L5

Dysgénésie de l'hémi arc postérieur de L5

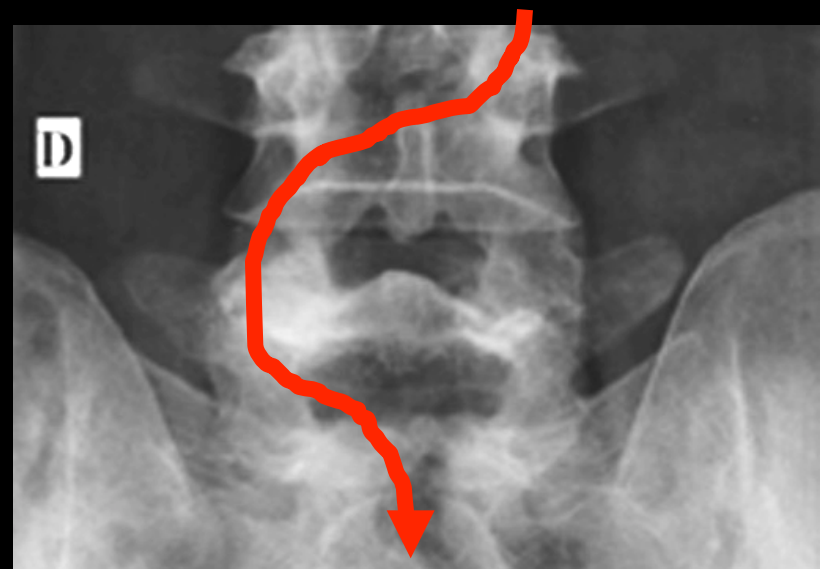
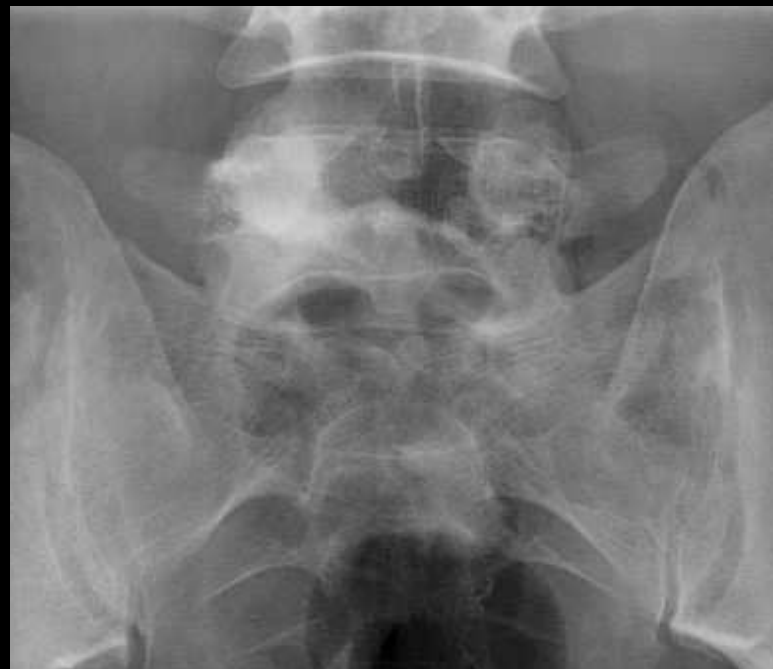Ostéocondensation et **hypertrophie** du pédicule D de L5

"anisocorie pédiculaire"

par analogie à la définition de la dilatation inégale des pupilles à la lumière en ophtalmologie

Cette anisocorie radiologique ou asymétrie de **taille** et de **densité** des pédicules d'un même étage du rachis traduit une **contrainte mécanique excessive** et **durable**, secondaire à l'absence de tout ou partie de l'hémi-arc postérieur controlatéral

Cette contrainte mécanique du pédicule du côté anatomiquement normal est liée à la dérivation des lignes de force des arcs postérieurs dans les zones les plus aptes à en assurer la transmission



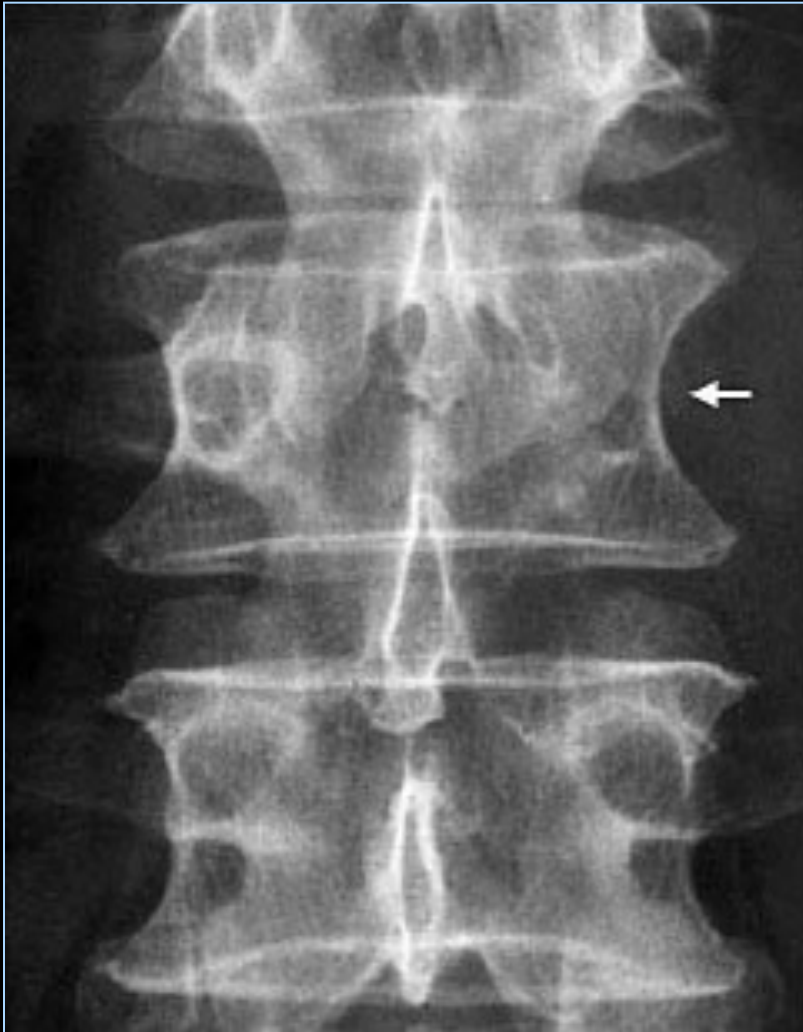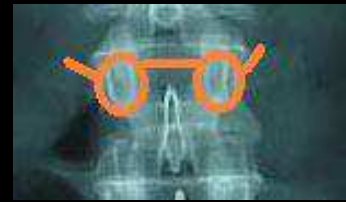Étiologies

- **Agénésie / hypoplasie d'un pédicule** et/ou d'un héli-arc postérieur → condensation réactionnelle du pédicule controlatéral
- **Lyse isthmique unilatérale**: aspect de sclérose hyperdense du massif articulaire et du pédicule controlatéral

Wilkinson's Syndrom: spondylolyse unilatérale avec sclérose du pédicule controlatéral, favorisé par sport ++

Bone scintigraphy and radiography in young athletes with low back pain
Am. J. Roentgenol., Nov 1985

A ne pas confondre avec...



- Une **vertèbre borgne** ostéolytique (plasmocytome solitaire ou métastase chez l'adulte ; kyste osseux anévrysmal chez le grand enfant et l'adolescent).
- Tumeur bénigne condensante (ostéome ostéoïde++++ ; ostéoblastome ; scoliose douloureuse de l'adolescent)
- Séquelle (laminectomie)