deuxième partie :

la question est au poumon,

la réponse est dans l'abdomen…

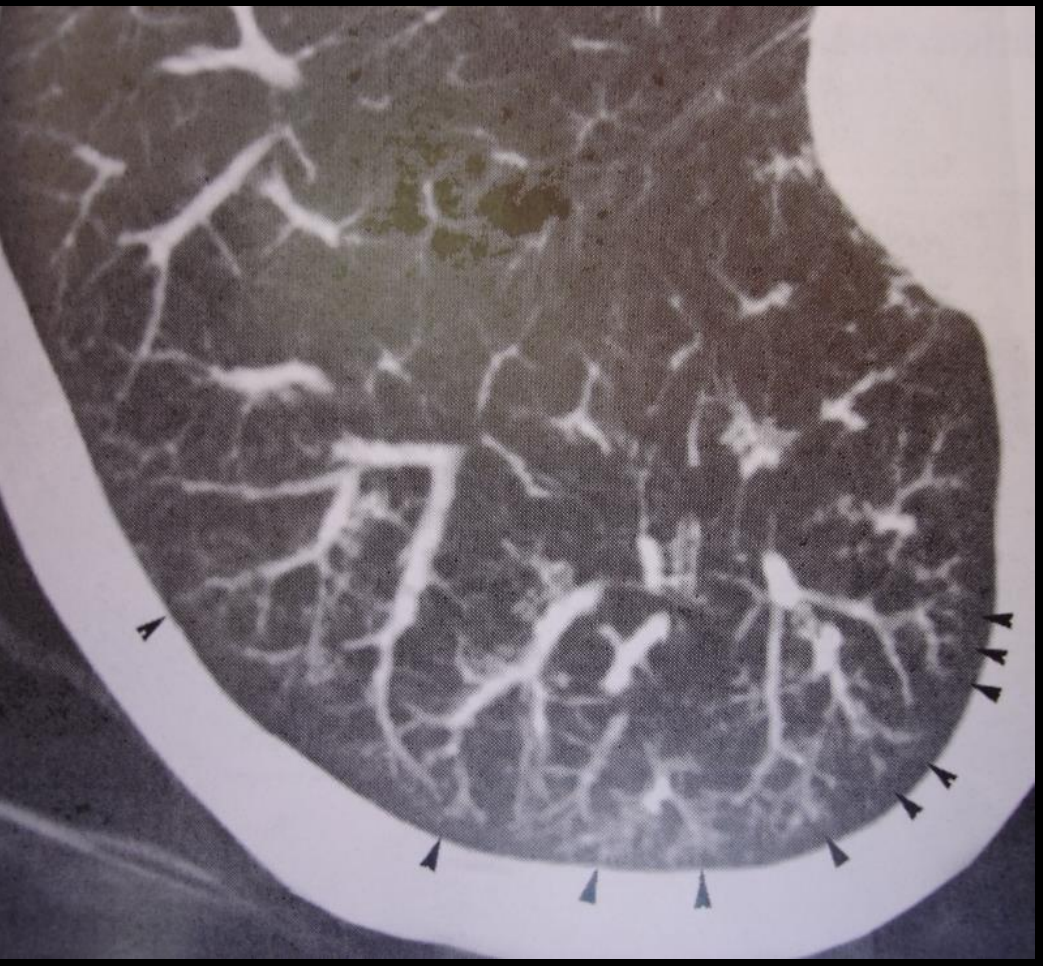

ectasie vasculaire périphérique

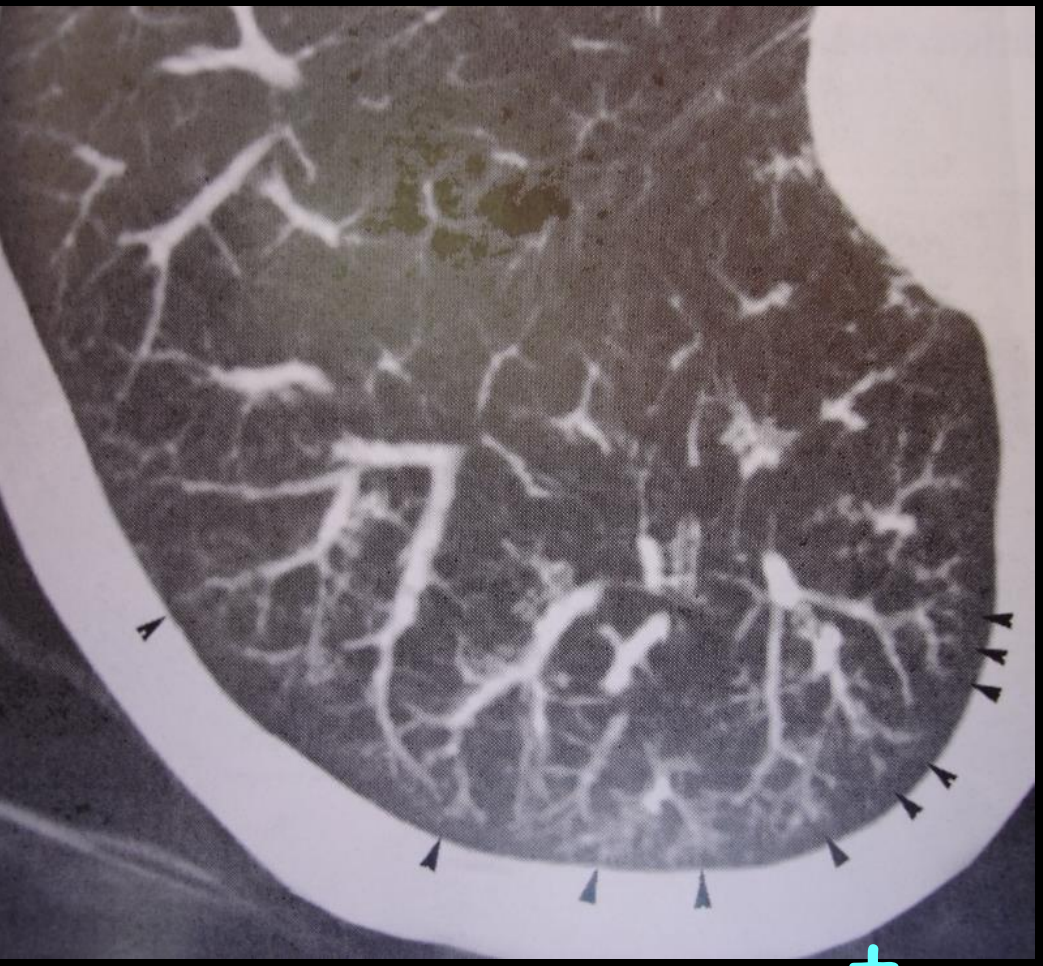

+ patient cirrhotique
qui respire moins bien debout

= syndrome hépatopulmonaire

syndrome hépato-pulmonaire

- shunt intrapulmonaires
- clin : cyanose, dyspnée, hippocratisme digital
- étiologie :
  - HTP+++
  - maladie de Hodgkin *(forme régressive après chimiothérapie)*
- sd platypnée-orthodéoxie +++
  - désaturation en position debout
  - nette amélioration en position couchée
- dg positif : échocardiographie de contraste

une seule exception physiologique :

les shunts pulmonaires de la femme enceinte, réversibles

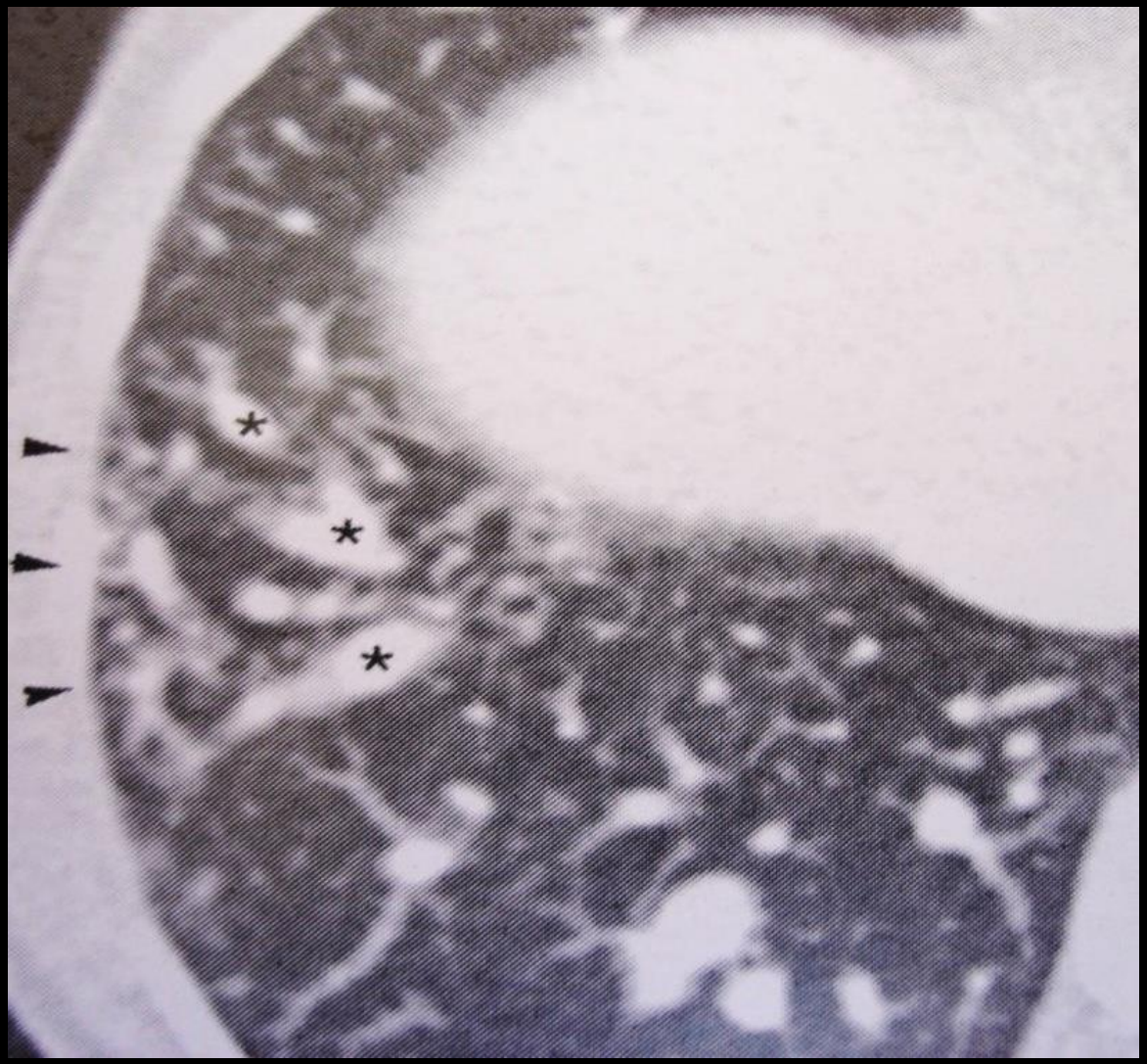

tumeur du médiastin

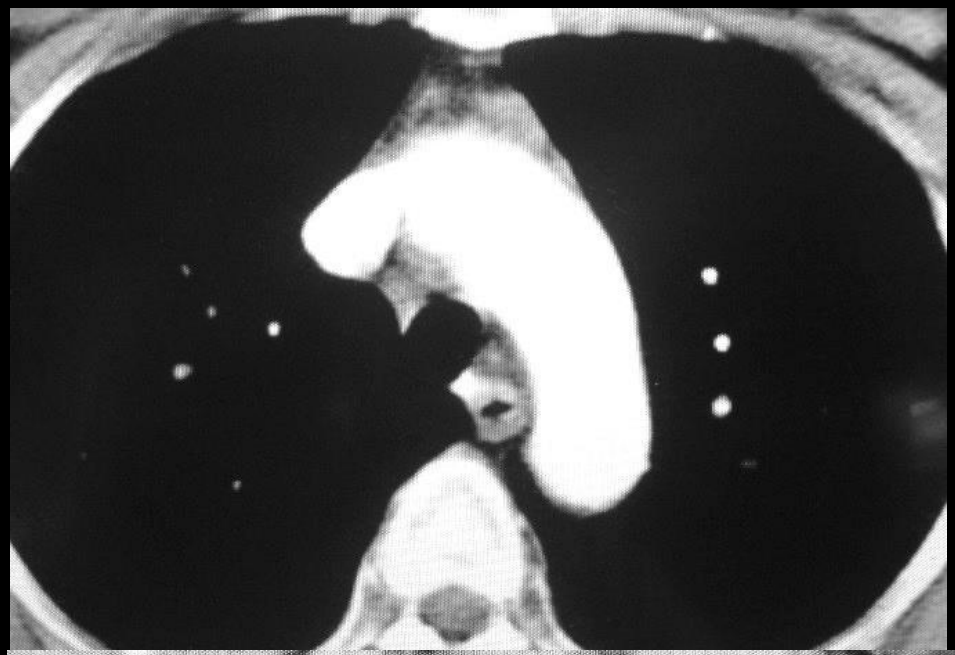

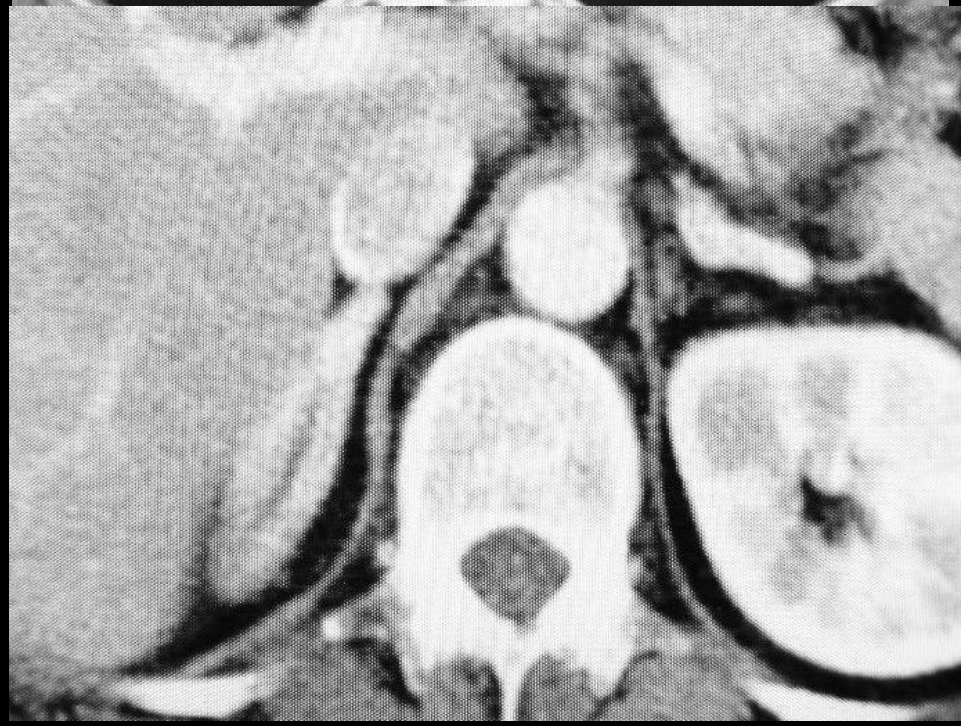

tumeur du médiastin

en présence d'une
masse tumorale
thymique

+

hyperplasie
surrénalienne

+

syndrome de cushing

= tumeur carcinoïde thymique

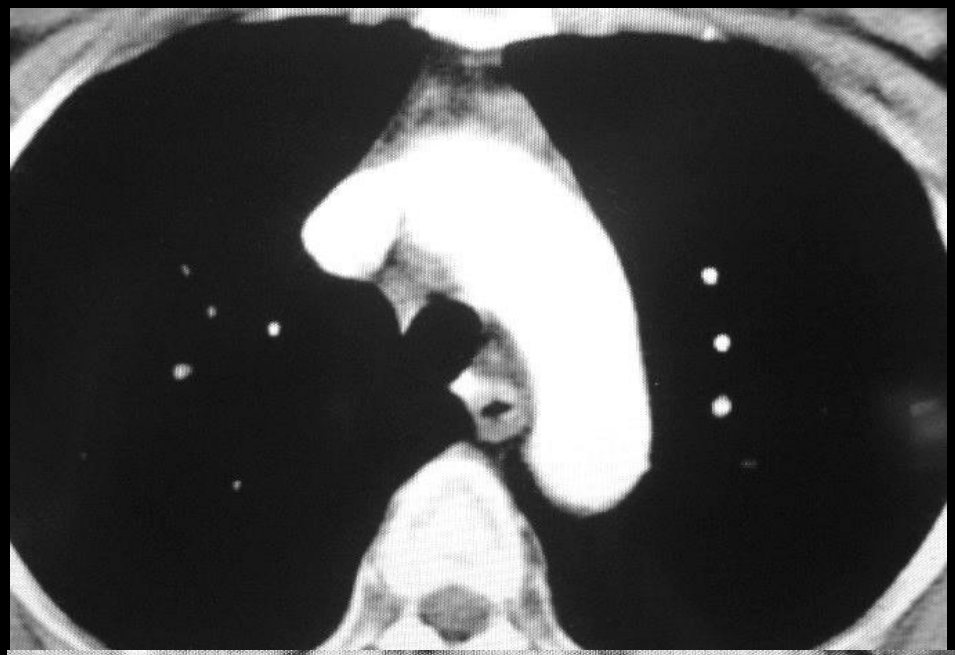

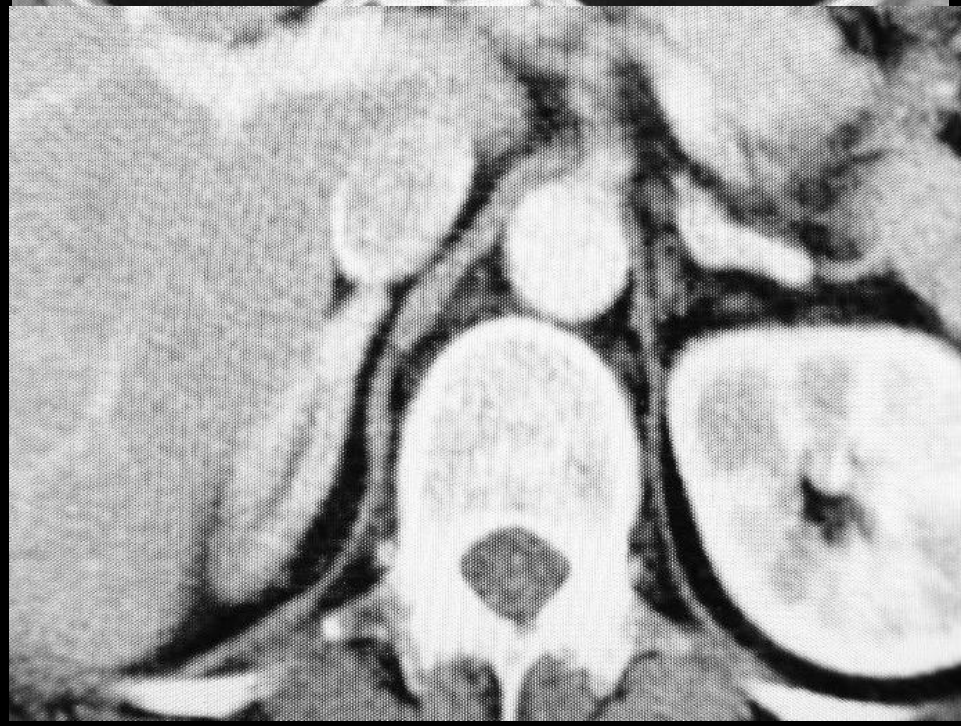

masse tumorale médiastinale d'allure lymphoproliférative :

LDH et béta2microglobulinémie normales

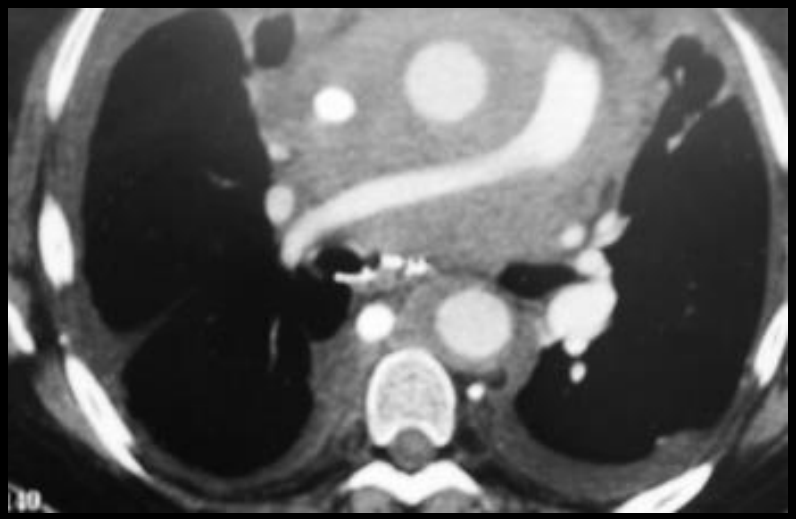

+

atteinte périrénale : « aspect chevelu »
atteinte rénale : aspect de mégacalicose
condensation osseuse métaphysodiaphysaire

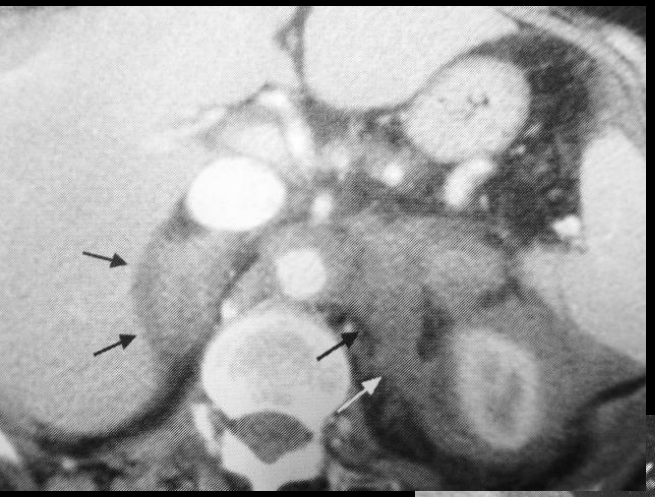

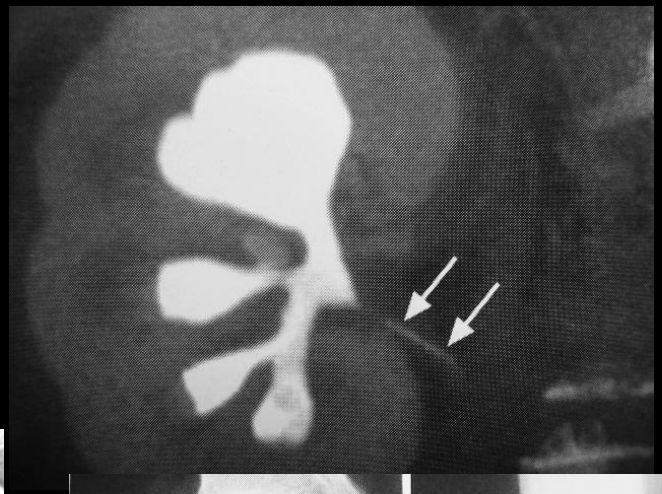

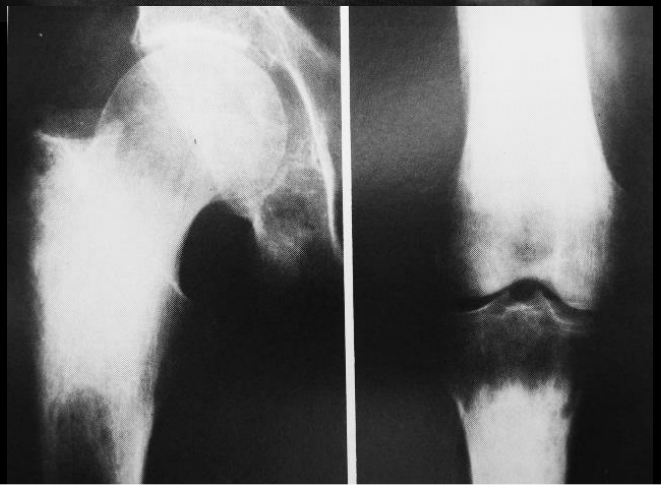

= maladie d'Erdheim Chester (xanthogranulomatose)

infiltration médiastinale aspécifique

+

fibrose
rétropéritonéale

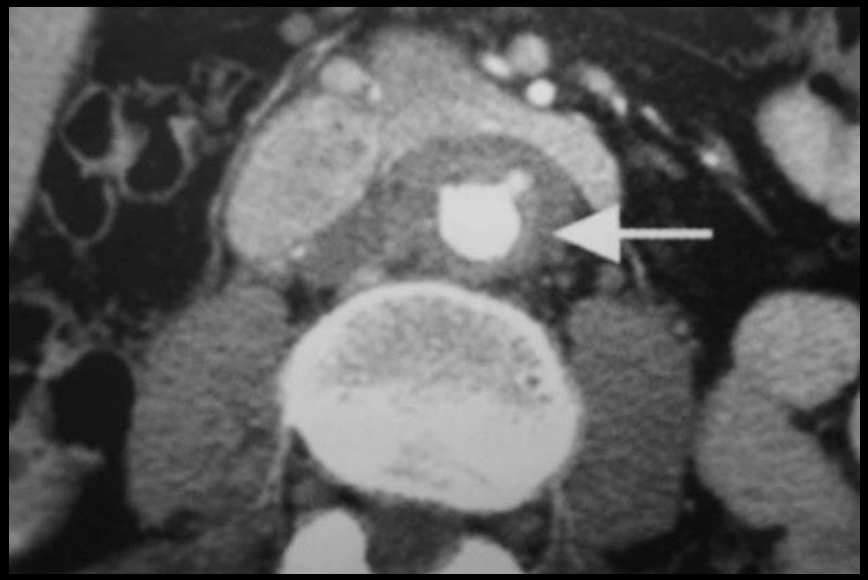

=

pancréatite auto-immune

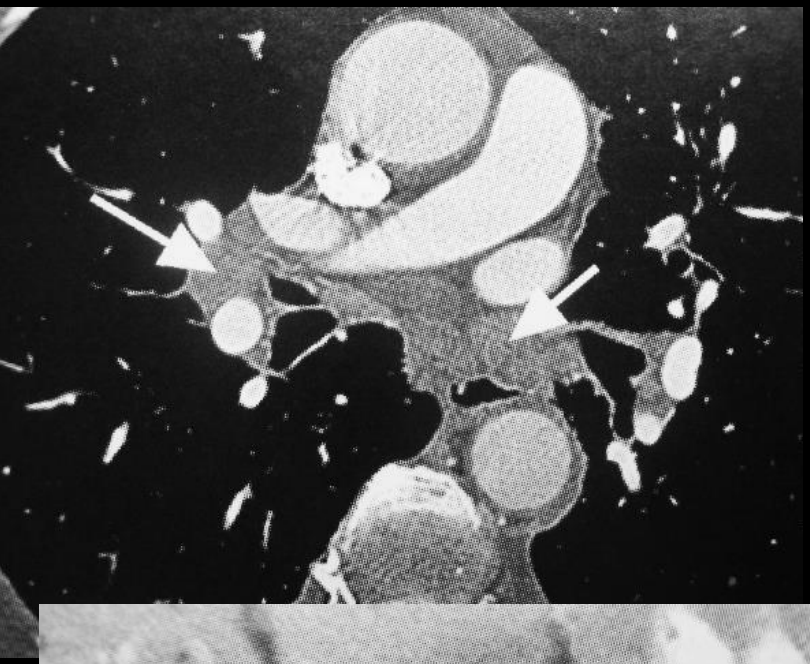

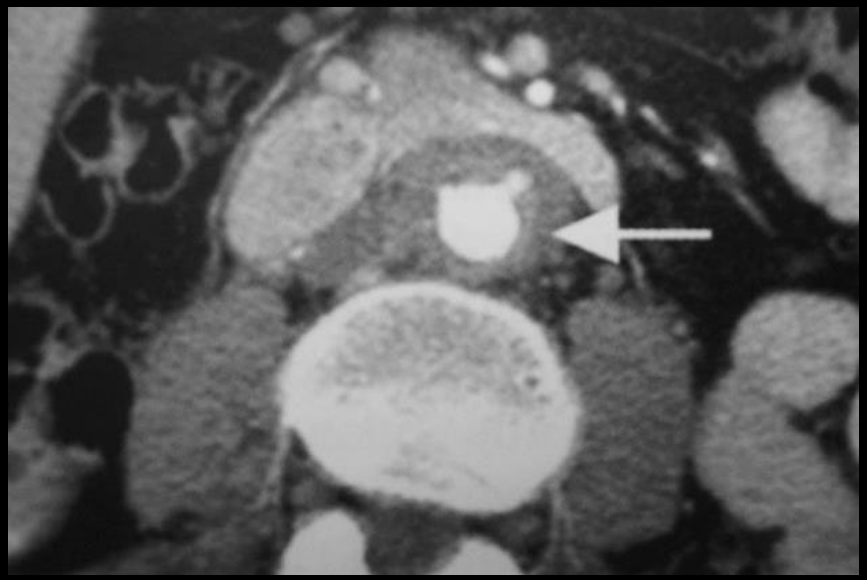

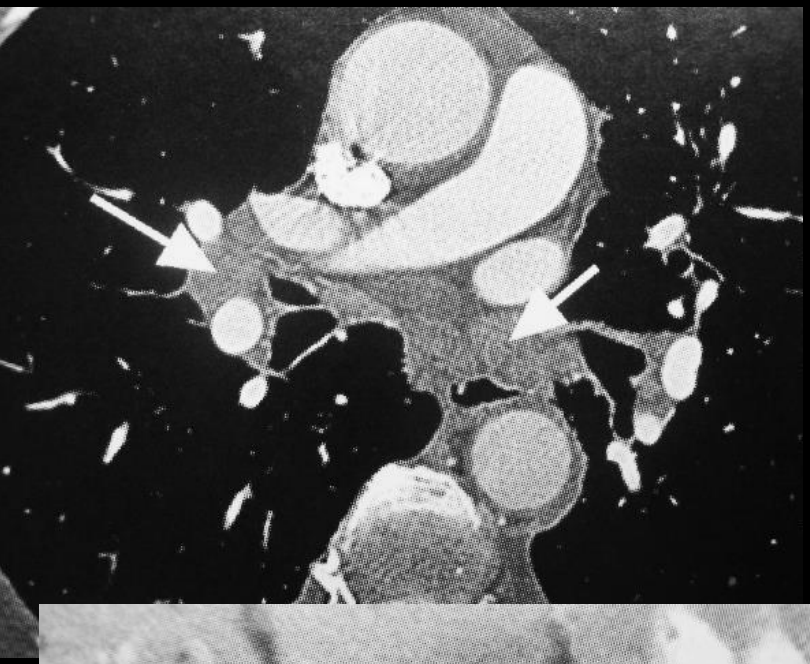

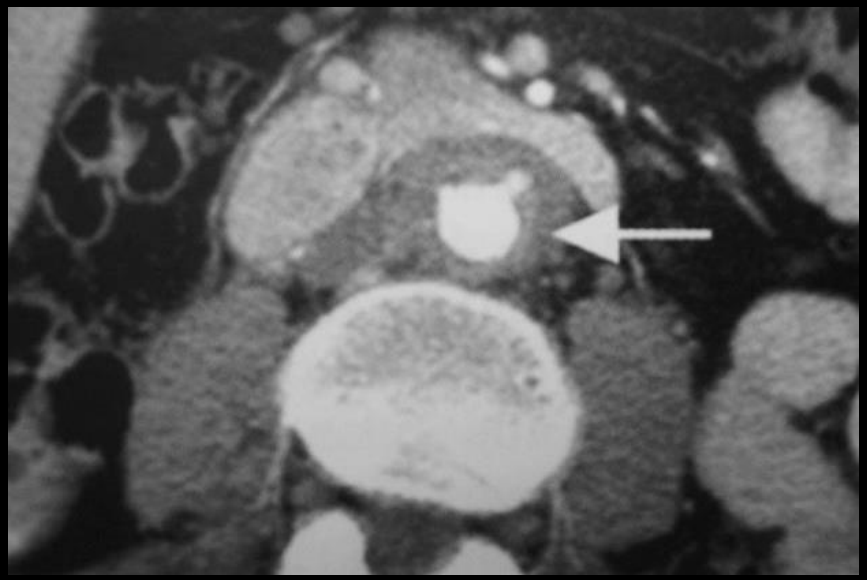

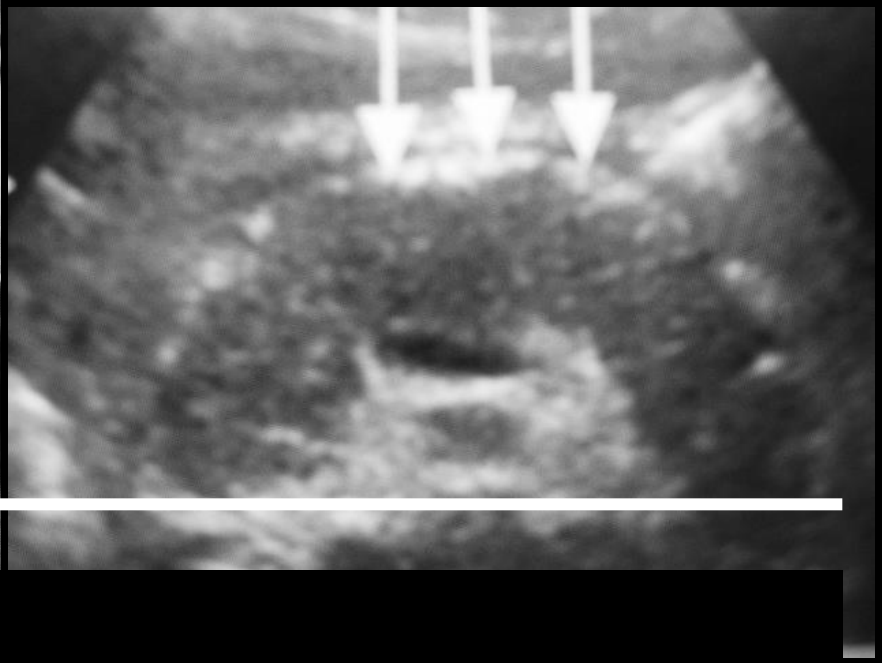

médiastinite fibrosante
dans le cadre d'une fibrosclérose multifocale à IgG 4

autre exemple de fibrosclérose multifocale à IgG4

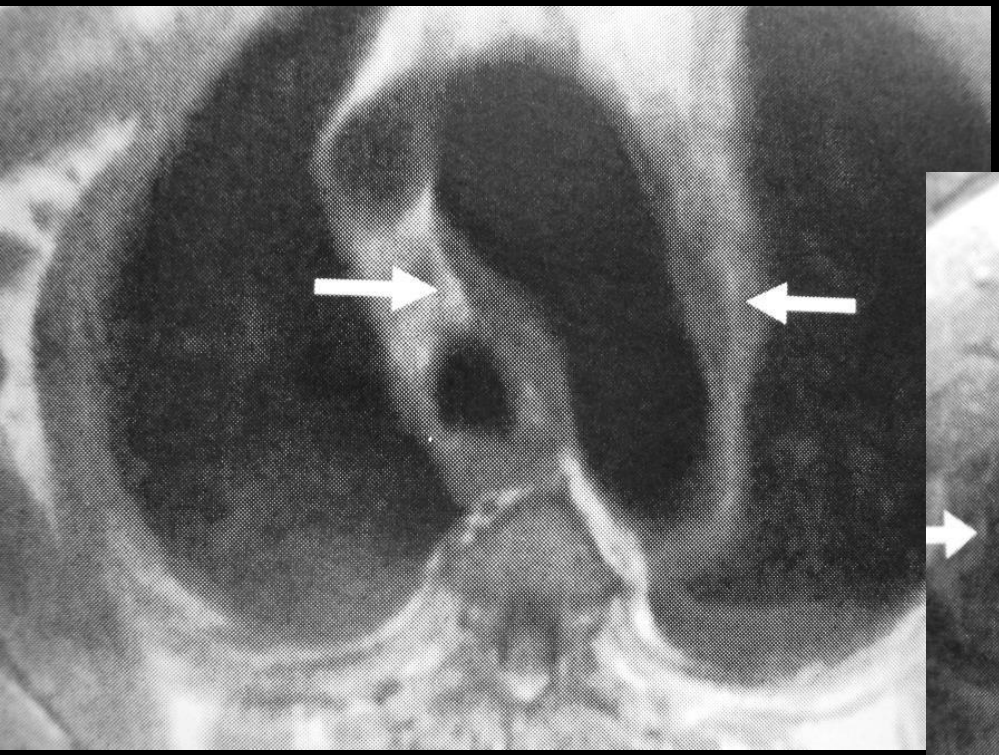

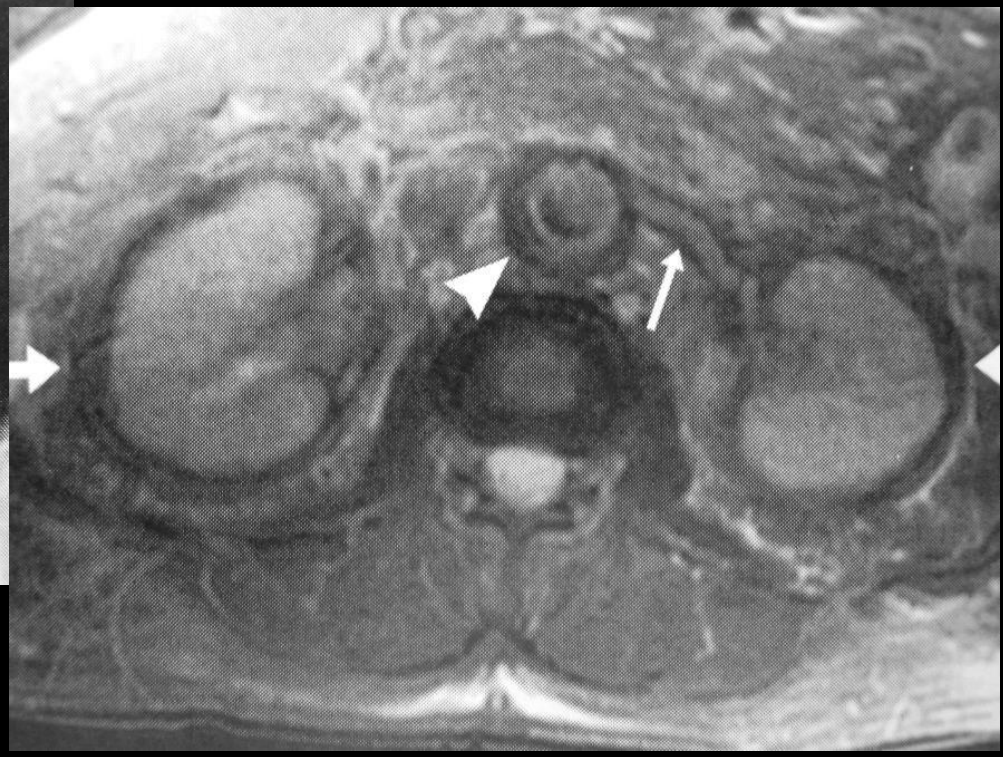

Radiology, Quiz 83, June 2005

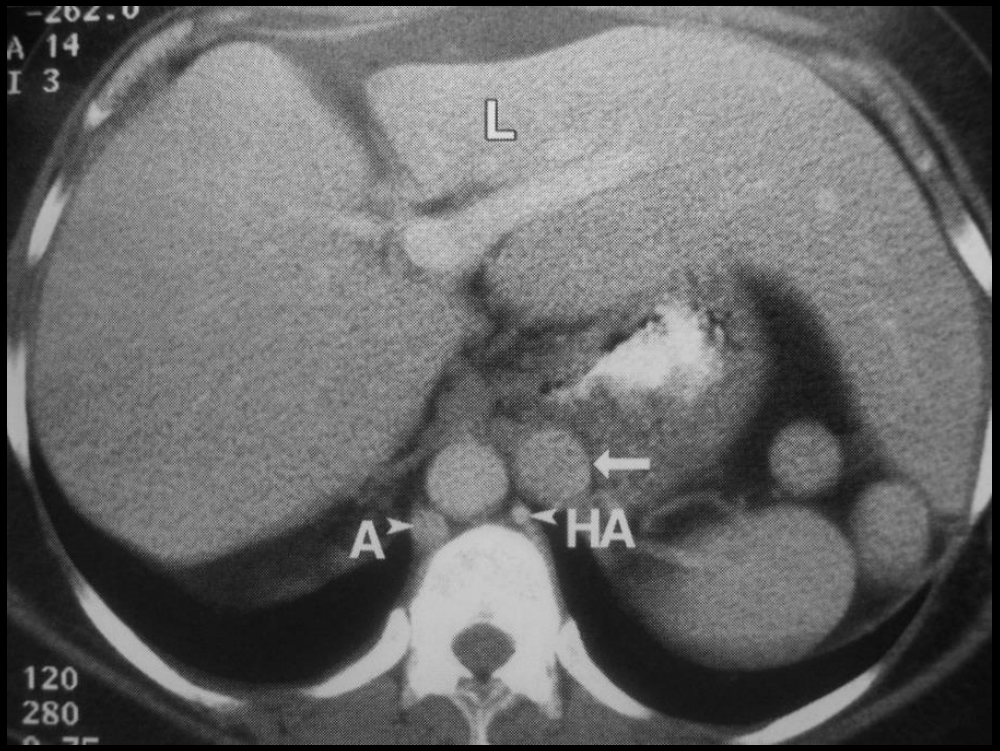
A 14
I 3
L
A
HA
120
280

une dilatation anormale des veines azygos

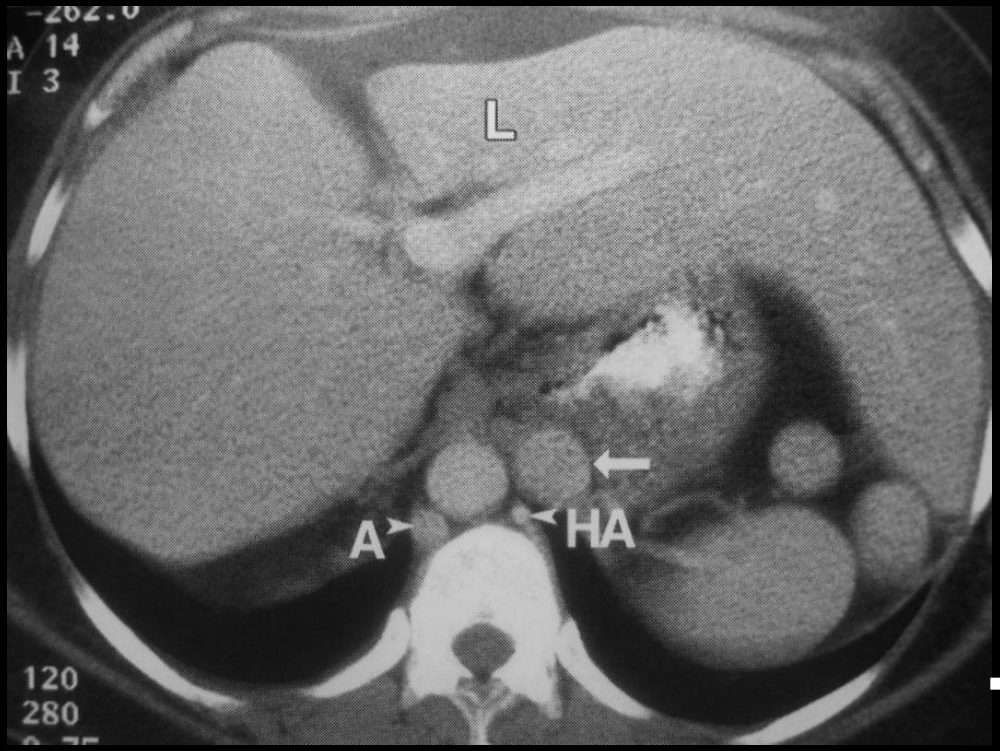

VCI rétro-hépatique non visible

+ isomérisme hépatique

+ multiples nodules dans l'hypochondre gauche

= agénésie de la VCI rétrohépatique dans une polysplénie

3 signes pour

reconnaître un lévo-isomérisme

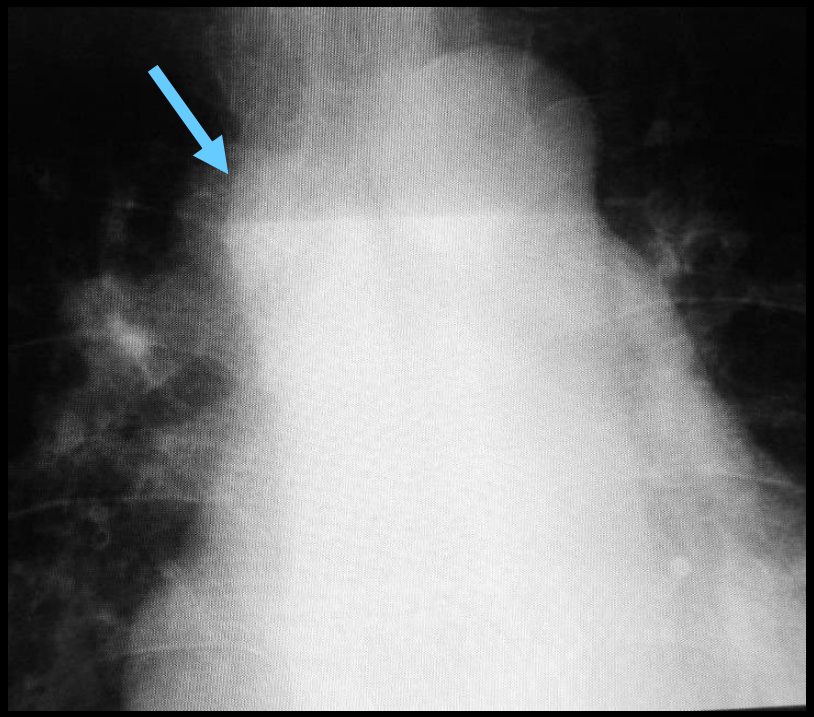

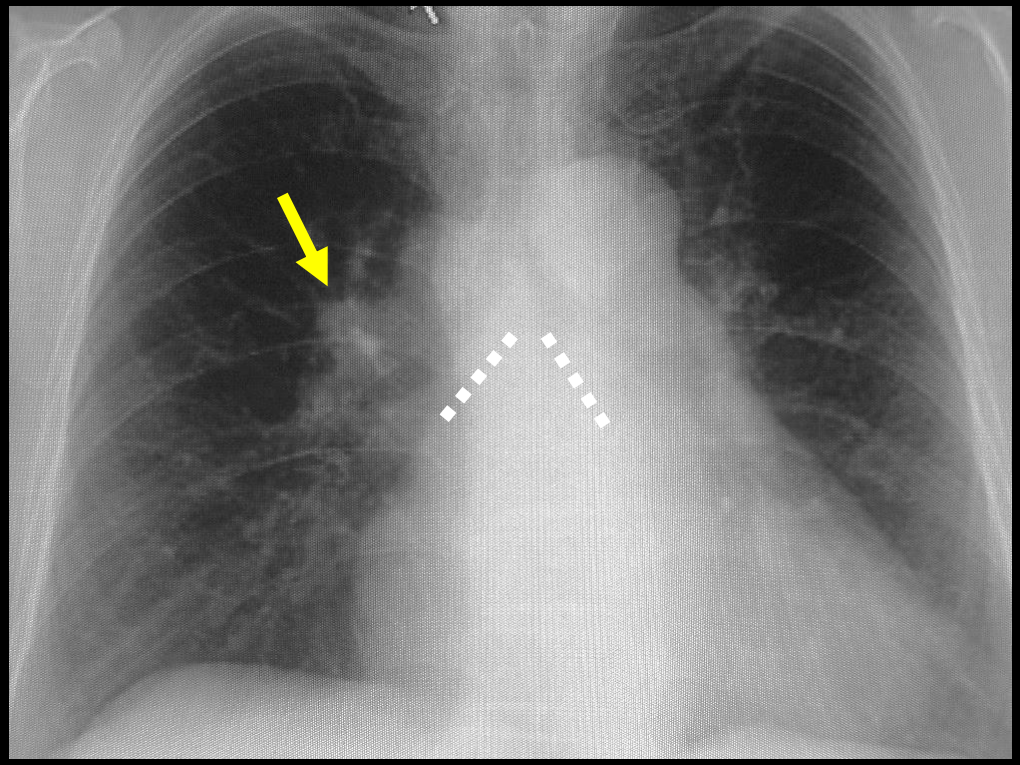

branche droite de l'AP épi-artérielle

retour veineux azygos

..... symétrie de la bifurcation trachéale

enfant avec un tableau d'hémoptysie et d'hémorragie alvéolaire diffuse

+ intolérance aux protéines de lait de vache

?

enfant avec un tableau d'hémoptysie et d'hémorragie alvéolaire diffuse

hémosidérose pulmonaire

\+ intolérance aux protéines de lait de vache

= syndrome d'Heiner

le syndrome d'Heiner

- **hémosidérose pulmonaire primitive**
- infections ORL récidivantes : rhinite chronique, otites à répétition
- anémie ferriprive, fatiguabilité
- retard de croissance pondérale
- troubles gastro-intestinaux
- mécanismes immunitaires : disparition des symptômes après éviction du lait de vache

douleurs abdominales et thoraciques

douleurs abdominales et thoraciques

diagnostic quasi impossible sur l'imagerie thoracique

pensez à rechercher une vascularite

- périartérite noueuse ++
- maladie de Behçet (*syndrome de Hugues et Stovin)*
- sinon, doser les ANCA+++
  - *maladie de Wegener* (C-ANCA)
  - *polyangéite microscopique* (C-ANCA ou P-ANCA)
  - *syndrome de Churg et Strauss* (P-ANCA)

douleurs thoraciques récidivantes

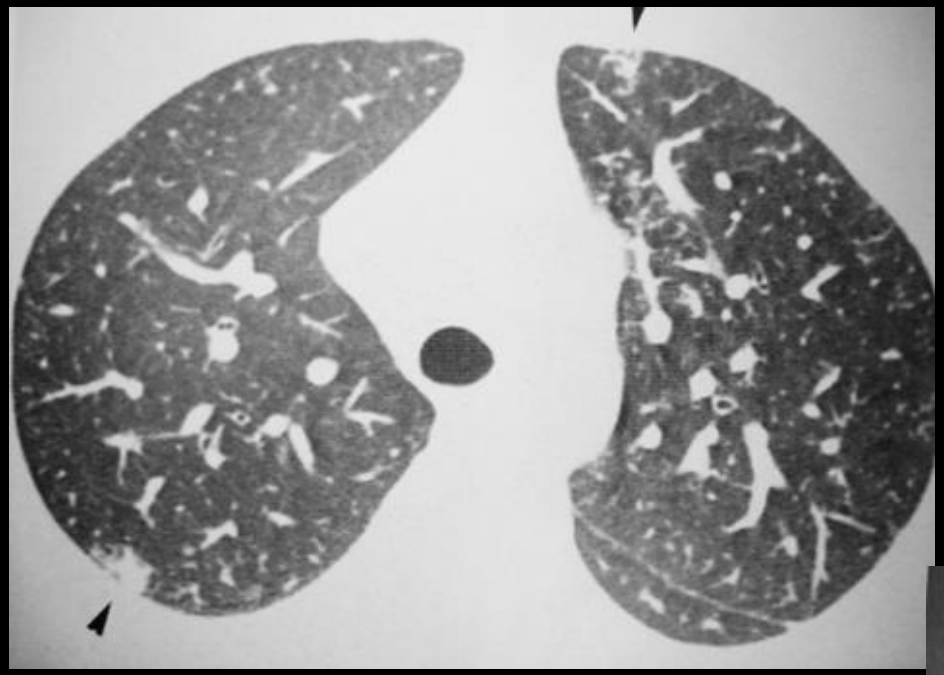

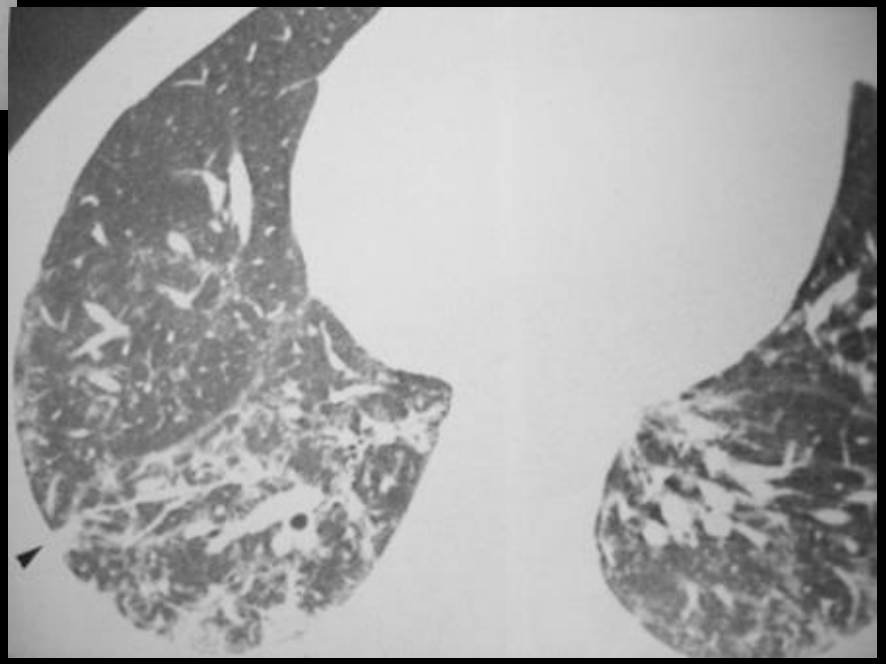

douleurs thoraciques récidivantes

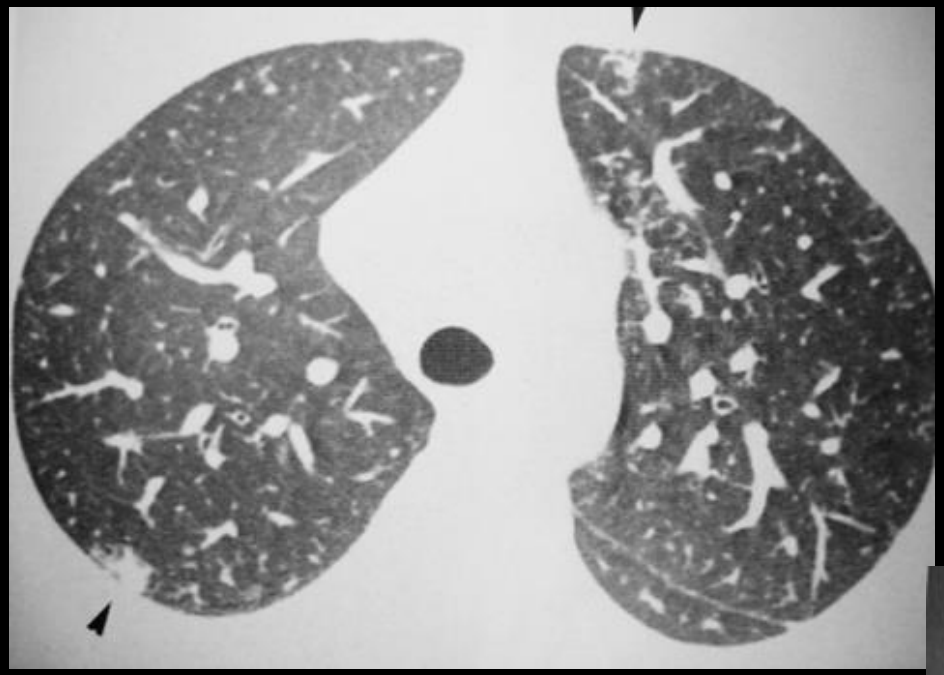

- nodules pulmonaires périphériques d'infarctus pulmonaires
- une atteinte septale fbrosante

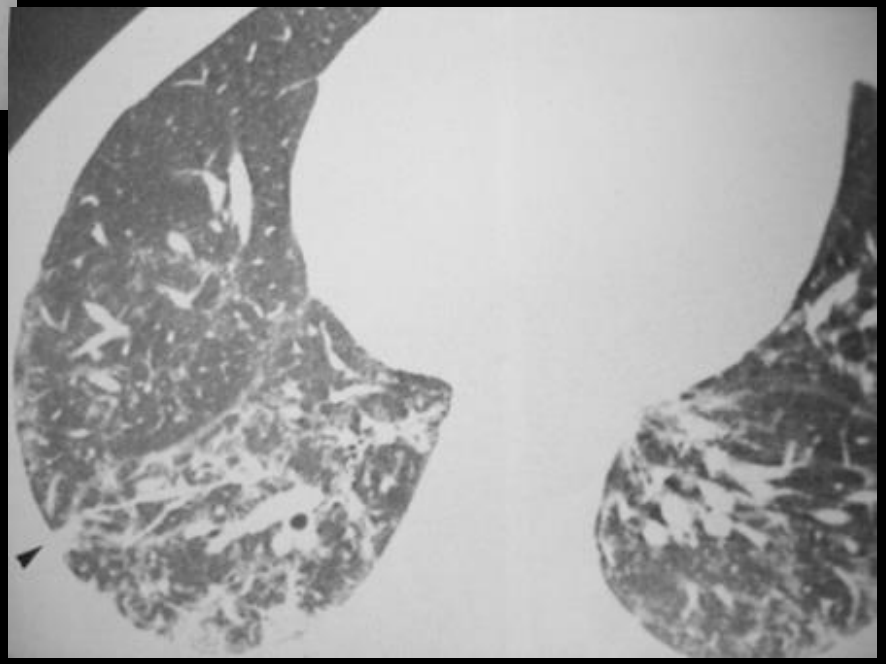

+

= petite rate calcifiée

DREPANOCYTOSE

fibrose pulmonaire inexpliquée

fibrose pulmonaire inexpliquée

albinisme, diarrhée sanglante, pathologie familiale

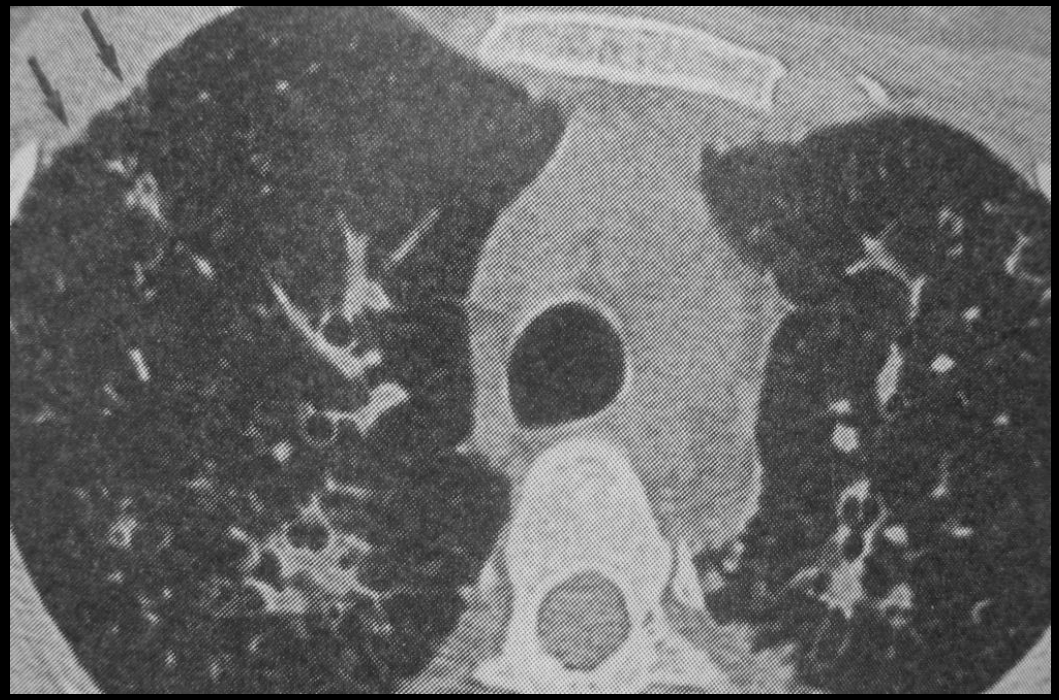

+ dg initial de MICI

= syndrome d'Hermansky-Pudlak

syndrome d'Hermansky-Pudlak

- aspect de colite granulomateuse identique à une maladie de Crohn
- contexte familial (portoricains ++)
- mutation du gène HPS en 10q23
- tendance hémorragique (diarrhée sanglante) en raison d'une thrombopathie associée

Ref : AJR 2000, 174 : 1163-1164, Goswami et al

troisième partie :

le problème est à mi-chemin entre le poumon et l'abdomen

la solution est souvent dans le contexte clinique +++

problème des images kystiques (1)

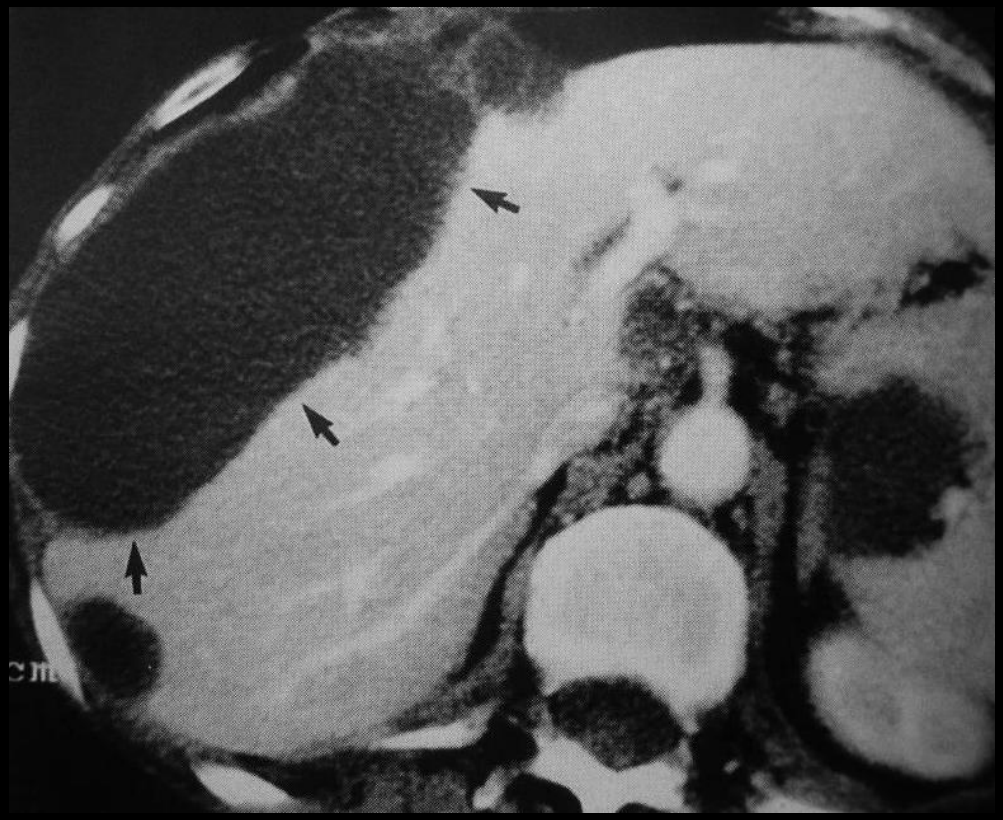

problème des images kystiques (1)

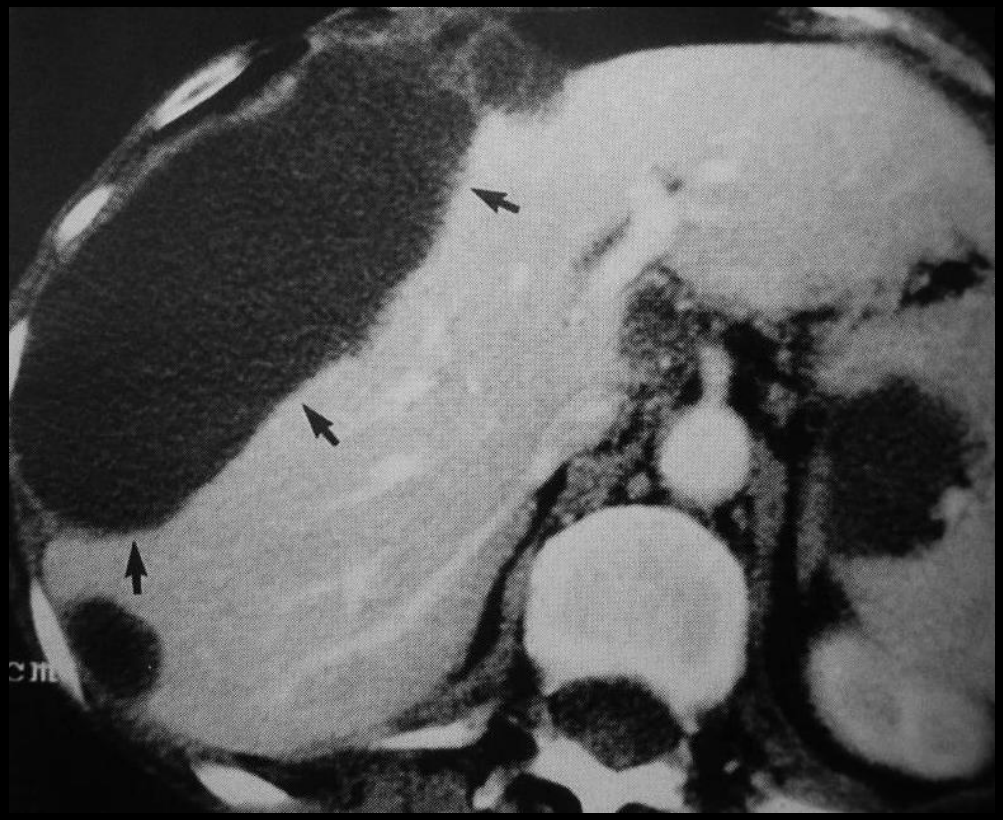

+

contexte de
néoplasie ovarienne

= métastase inter-hépato-diaphragmatique

problème des images kystiques (2)

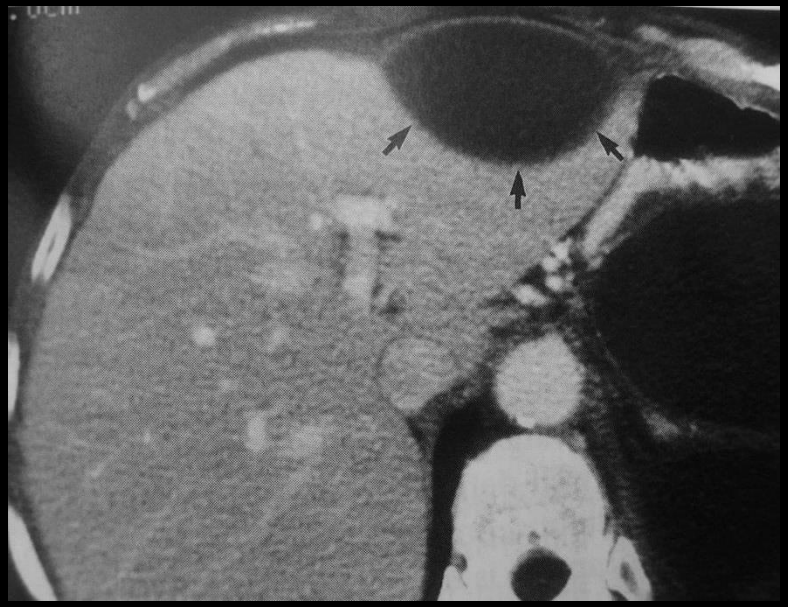

+ pancréatite

problème des images kystiques (2)

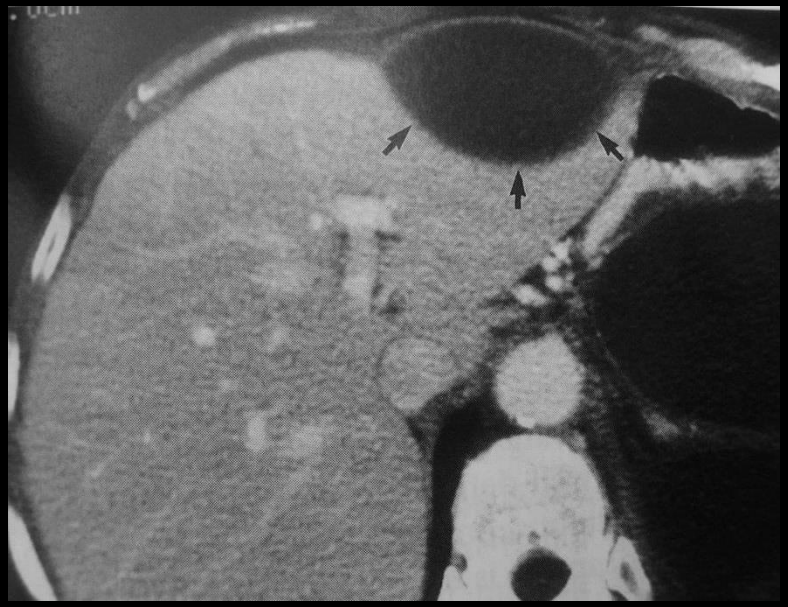

+ pancréatite

---

pseudo-kyste ou nécrose kystique pancréatique

problème des images kystiques (3)

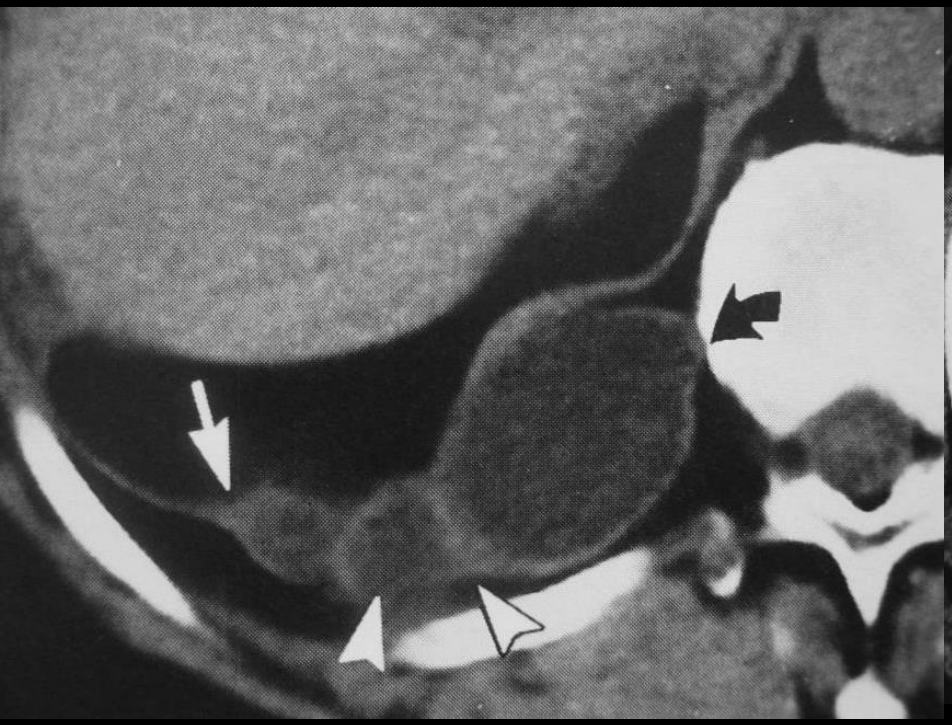

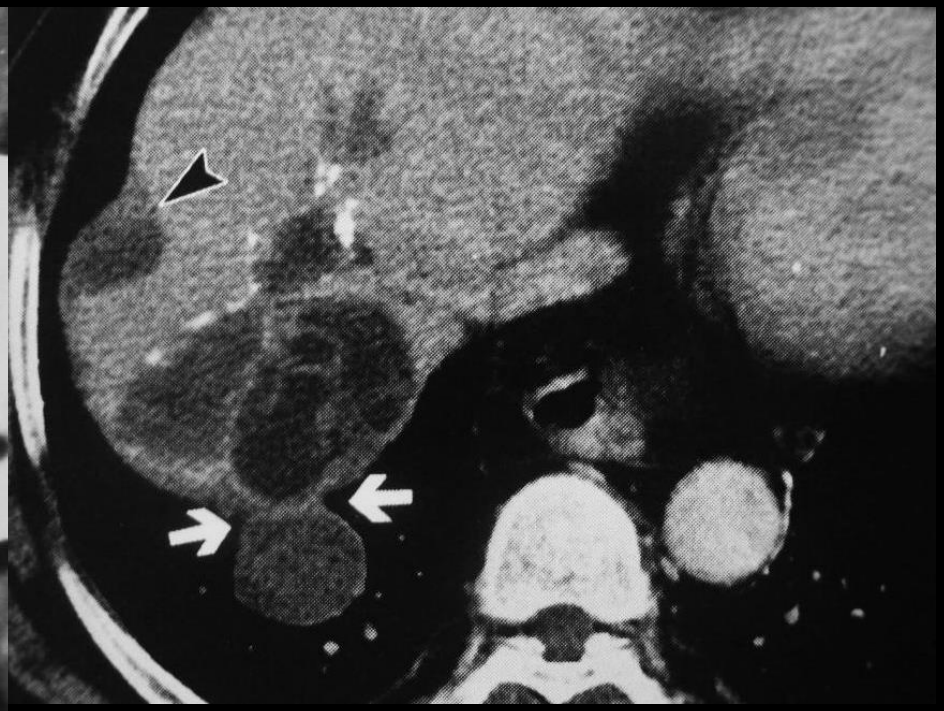

\+ sujet Nord-Africain

= hydatidose hépato-diaphragmatique

problème des images kystiques (3)

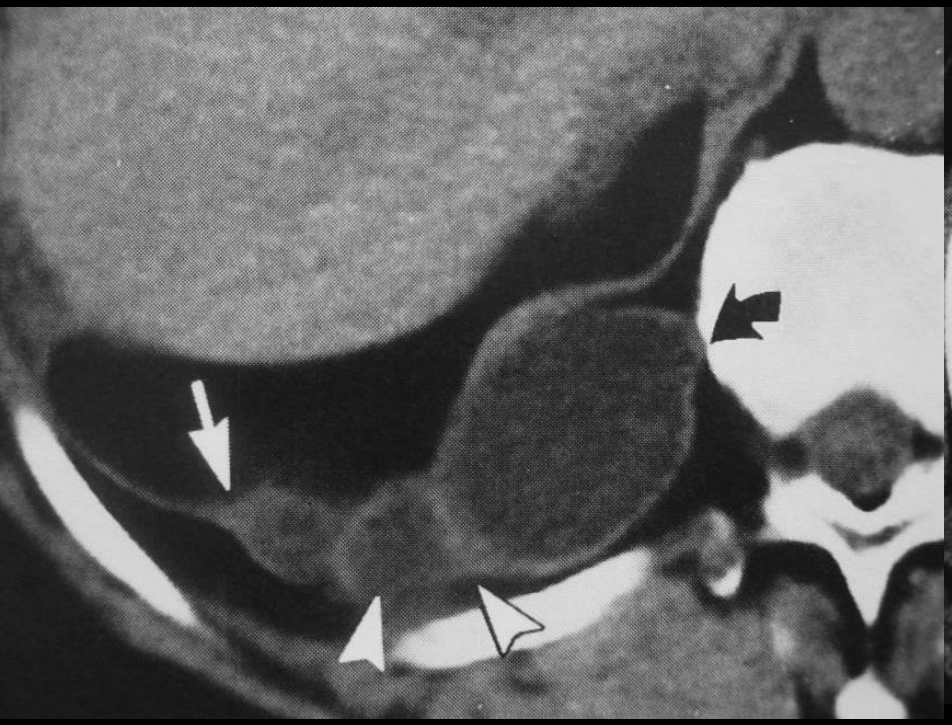

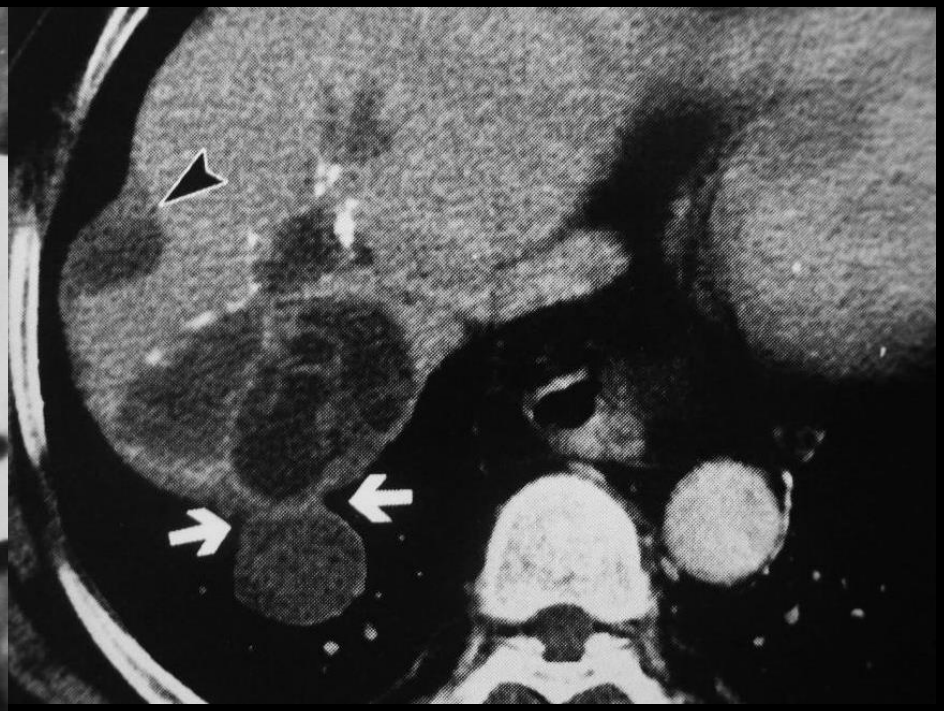

problème des images kystiques (3)

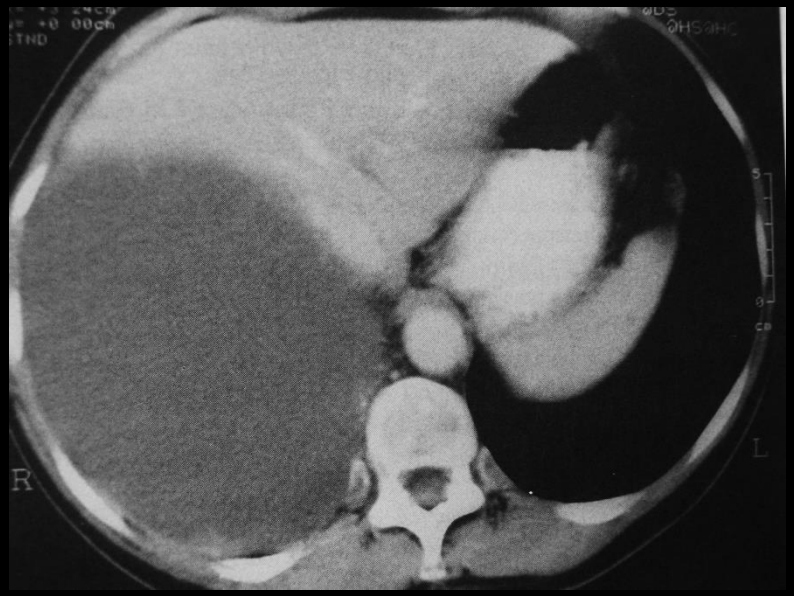

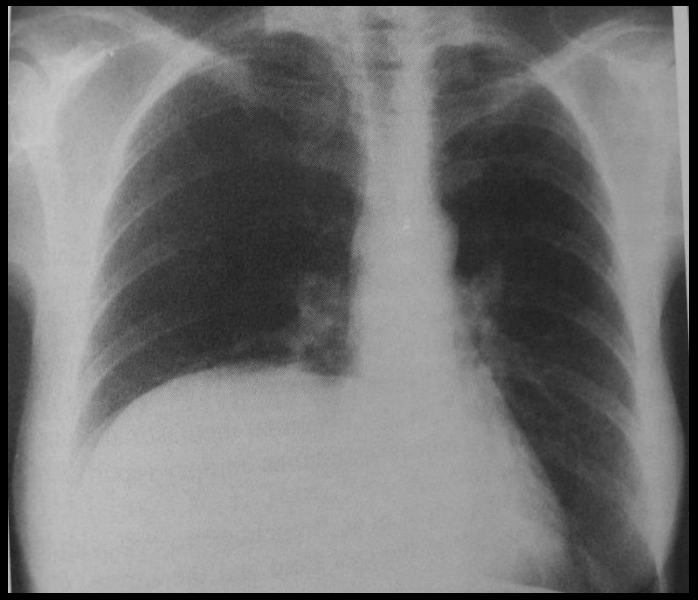

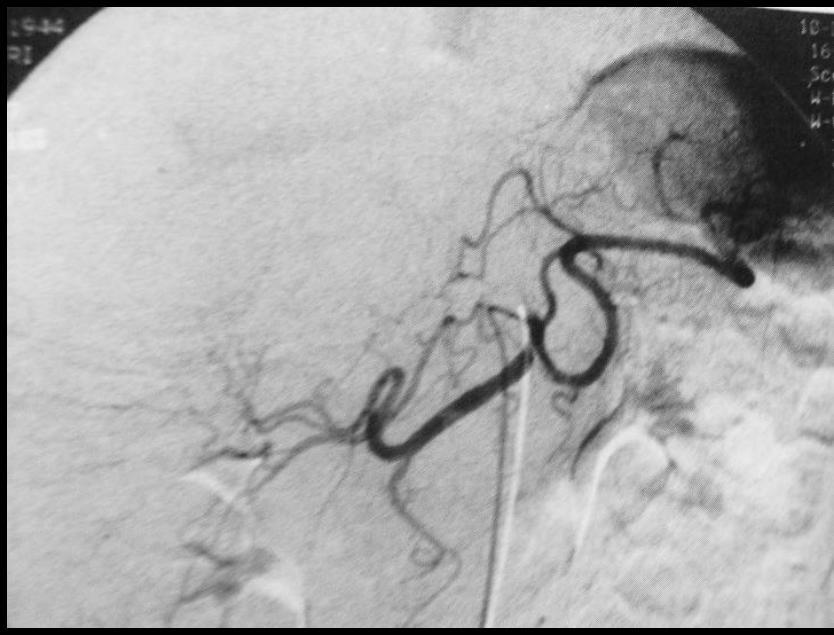

problème des images kystiques (3)

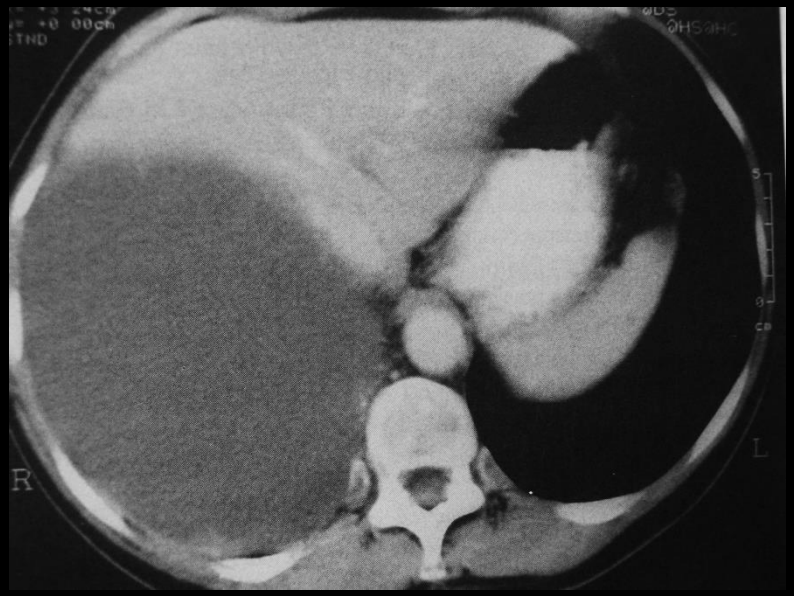

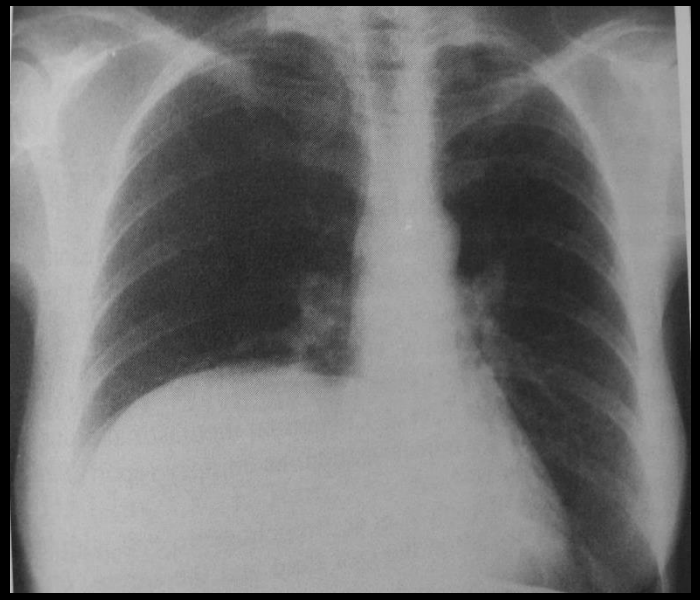

pas d'artère systémique

\+ aucun contexte clinique
découverte fortuite

= kyste bronchogénique

autres images du kyste bronchogénique

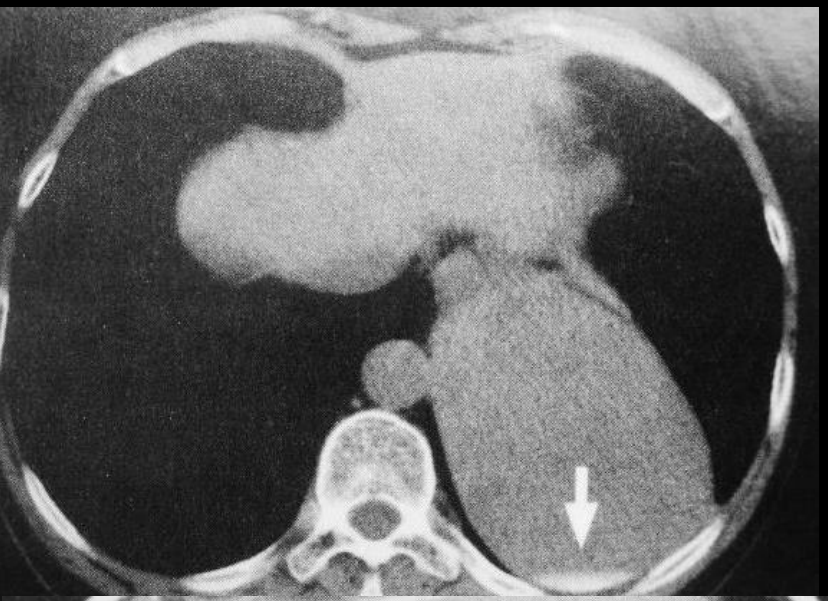

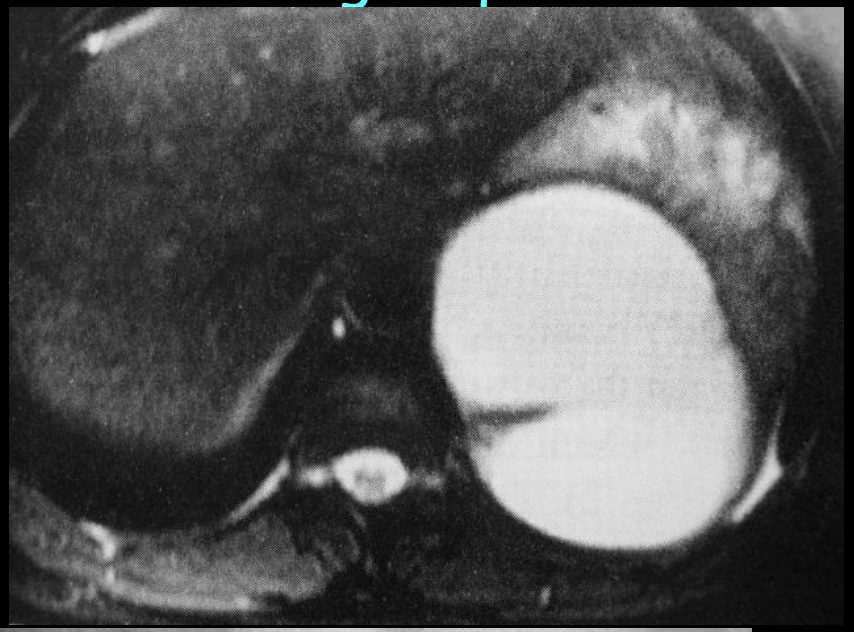

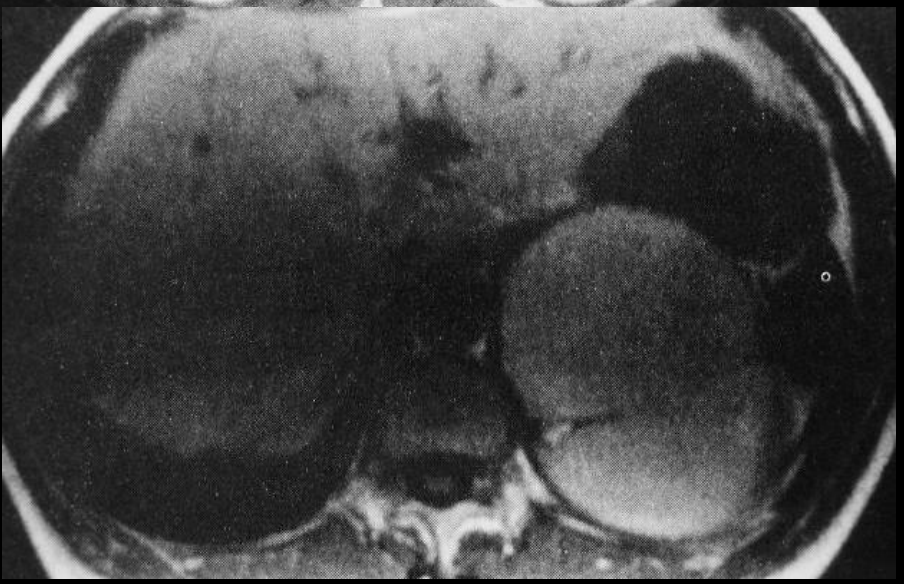

" lait calcique " dans une image kystique

kyste bronchogénique

- découverte à l'âge adulte : 50% des cas
- possible contenu calcique : « image de lait calcique »
- signal intermédiaire ou hypersignal en T1, habituel dans les kystes bronchogéniques
- Ca 19-9 élevé : dans les formes bénignes comme dans les rares cas de dégénérescence maligne

Ref : Abd Imaging, Cerwenta et al, 2000, 25 : 86-88

encore un exemple de kyste bronchogénique :

localisation classique mais rare, sur le pilier diaphragmatique

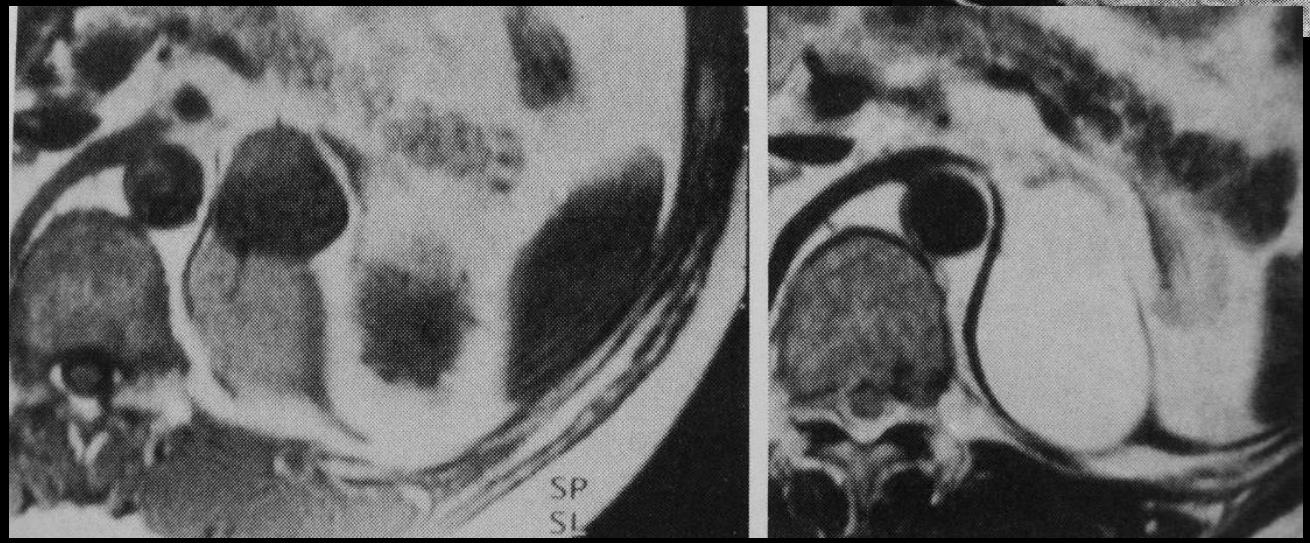

problème d'une masse thoraco-abdominale néonatale

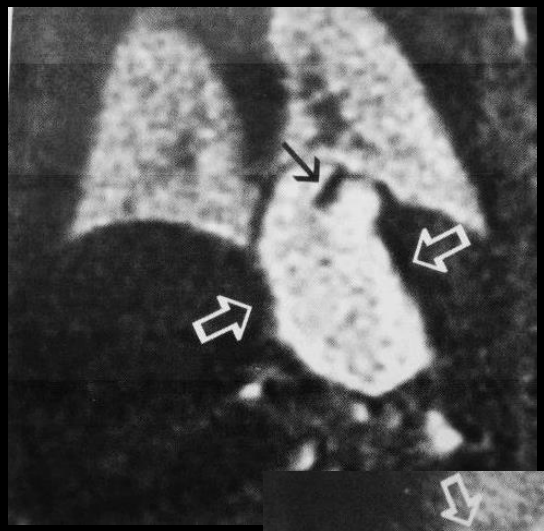

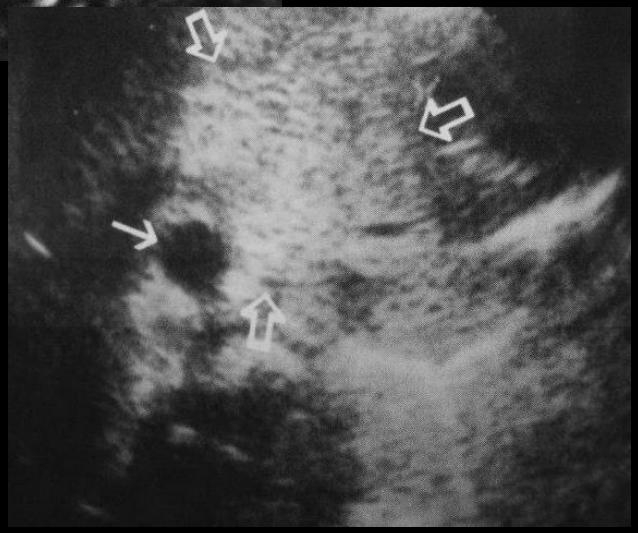

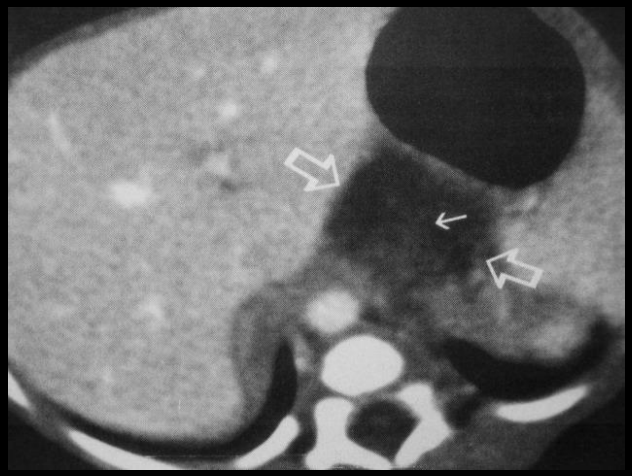

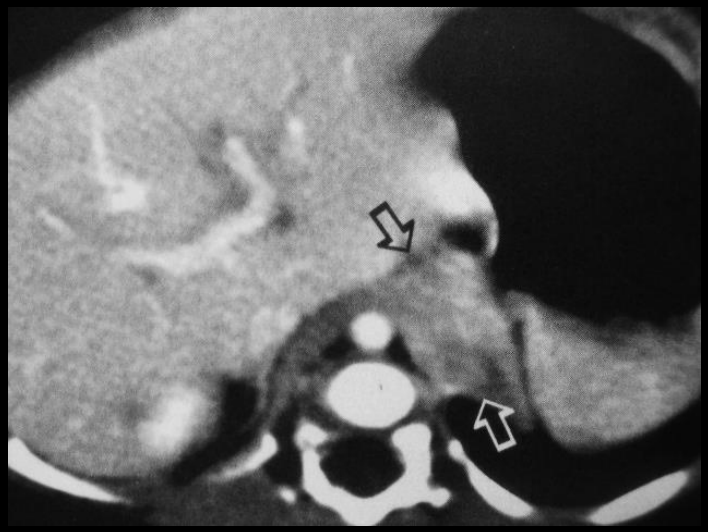

problème des images kystiques (4)

problème d'une masse thoraco-abdominale néonatale

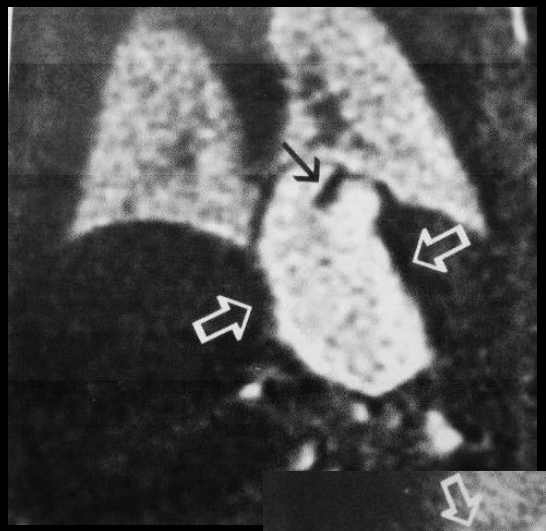

+

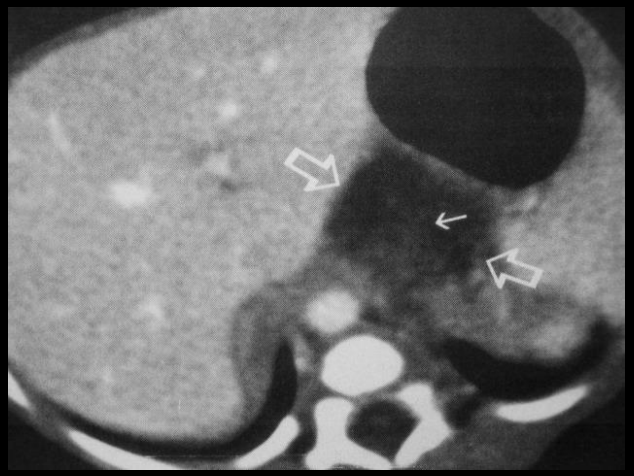

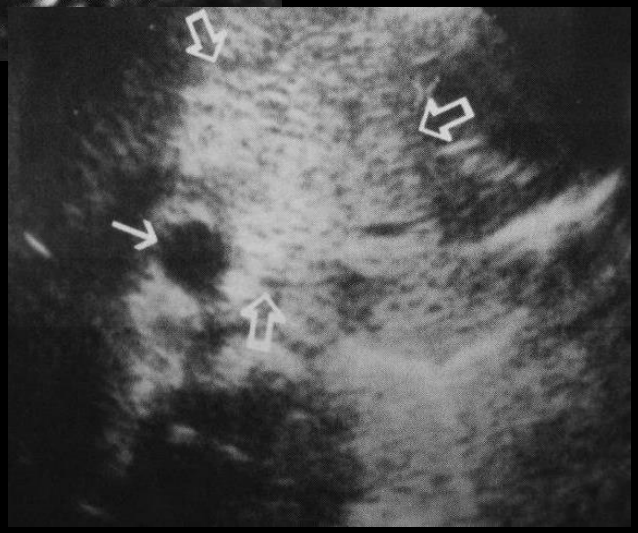

+

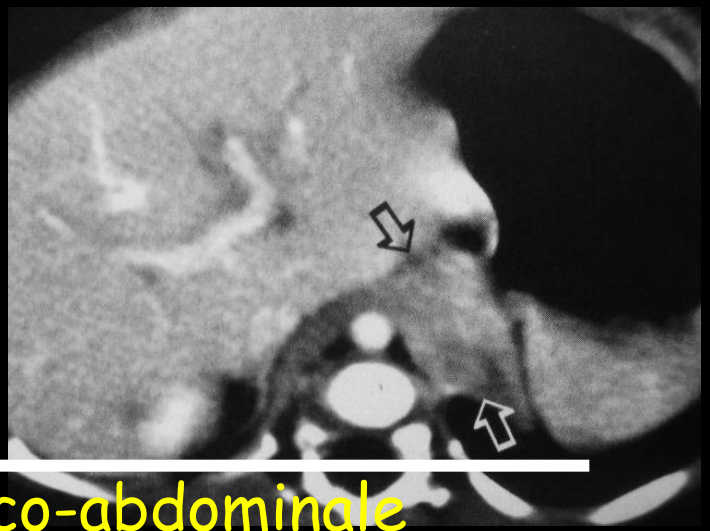

= séquestration thoraco-abdominale

séquestration extrathoracique

- principale malformation de la jonction thoraco-abdominale
- dg diff : neuroblastome, hématome surrénalien néonatal, duplication intestinale thoraco-abdominale et kyste bronchogénique
- association possible avec une MAC (malformation adénomatoïde kystique)
- recherche du pédicule vasculaire ++

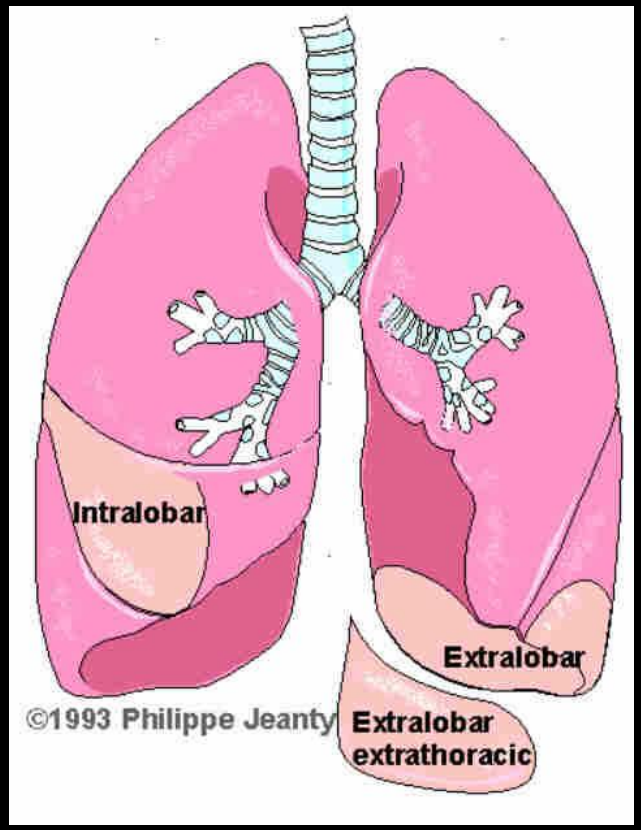

Ref : Abd Imaging, 2004, 29 : 439-442, Huang et al

encore une image kystique,
de découverte fortuite

problème des images kystiques (5)

encore une image kystique,
de découverte fortuite

+ hypersignal T1

= kyste mésothélial (ou kyste bronchogénique)

kyste mésothélial

- Syn : kyste cilié, kyste à revêtement cilié
- tumeur dysembryoplasique
- essentiellement décrite chez l'enfant
- en règle sous-capsulaire , segment IV+++++ , asymptomatique
- parfois les localisations centro-hépatiques sont susceptibles d'entraîner une cholestase par compression biliaire (fibrose périkystique)
- dégénérescence exceptionnelle
- analyse du contenu : taux très élevés de Ca19-9 ou d'ACE
- possible élévation des taux sériques du Ca 19.9
- IRM : hypersignal T1 (dg diff : kyste bronchogénique)

en résumé, les masses interhépato-pulmonaires font discuter :

tumeur fibreuse solitaire de la plèvre

- une pathologie kystique bén
  - tératome
  - séquestration
  - kyste bronchogénique
  - kyste mésothélial
  - échinococcose, hydatidose
- les tumeurs pleurales :
  - fibrome pleural localisé
  - mésothéliome malin
- les pathologies péritonéales juxtadiaphragmatiques

sans oublier les rares tumeurs tissulaires primitives

diaphragmatiques (diagnostic pré-opératoire difficile +++)

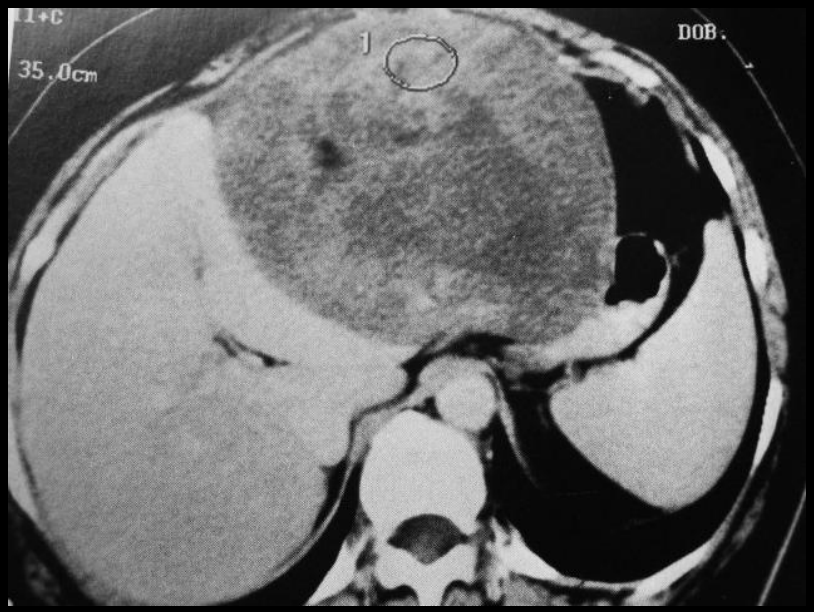

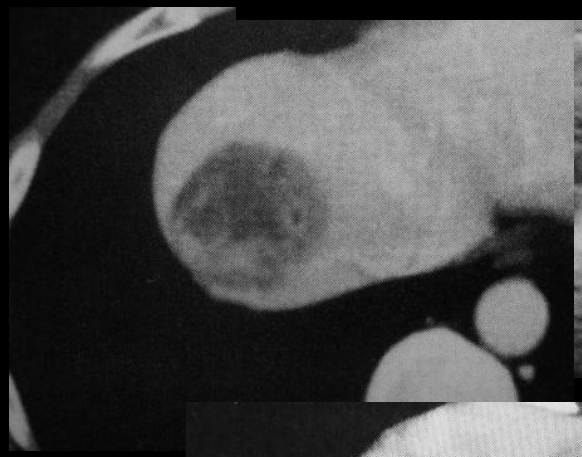

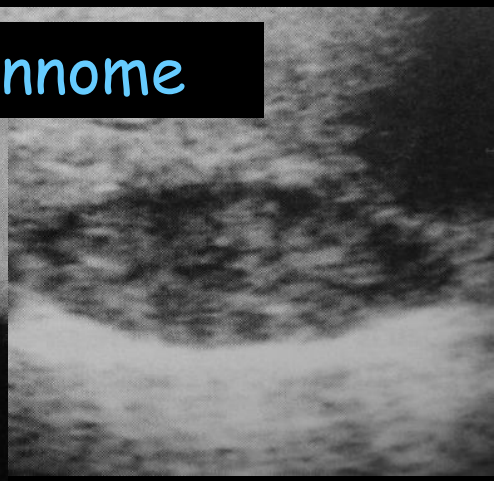

schwannome

liposarcome

sarcome indifférencié

RESTER PRUDENT !!

n'oubliez pas la biologie !!

hypoglycémie !!!

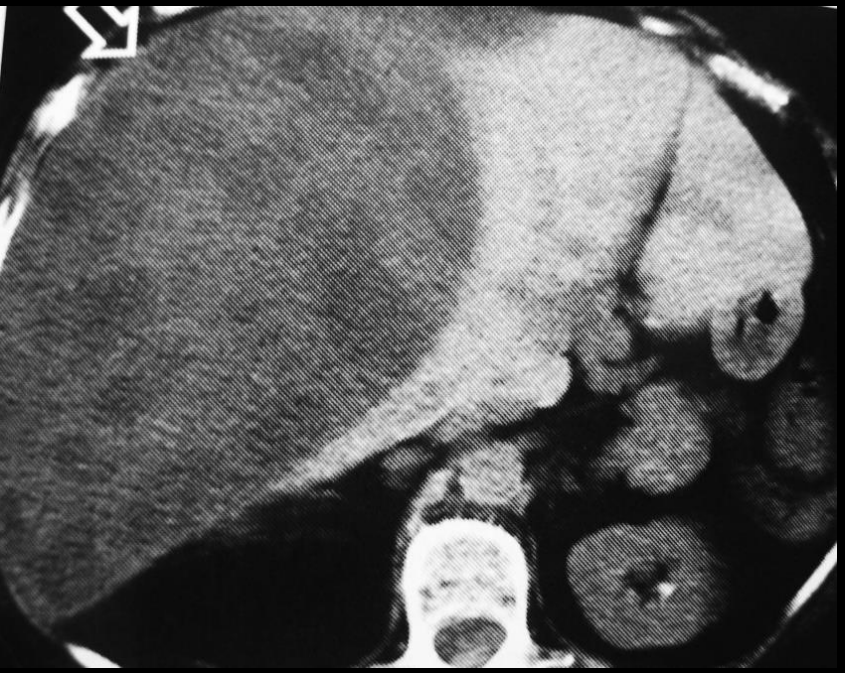

sans injection

temps artériel

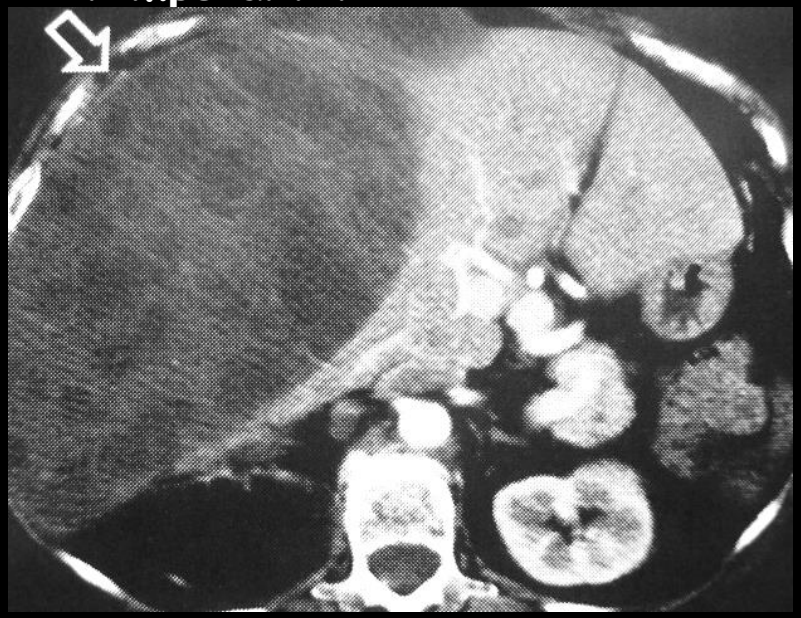

temps tardif

tumeur fibreuse solitaire

- localisation hépatique rare
- localisation pleurale +++
- hypoglycémie paranéoplasique
- immunohistochimie : CD4+++
- hémodynamique variable :
  - hypervasculaire
  - hétérogène
  - hypovasculaire avec un rehaussement tardif

Ref : AJR May 2005, 184 : 1578-1580, Moser et al

8 mn post gado T1

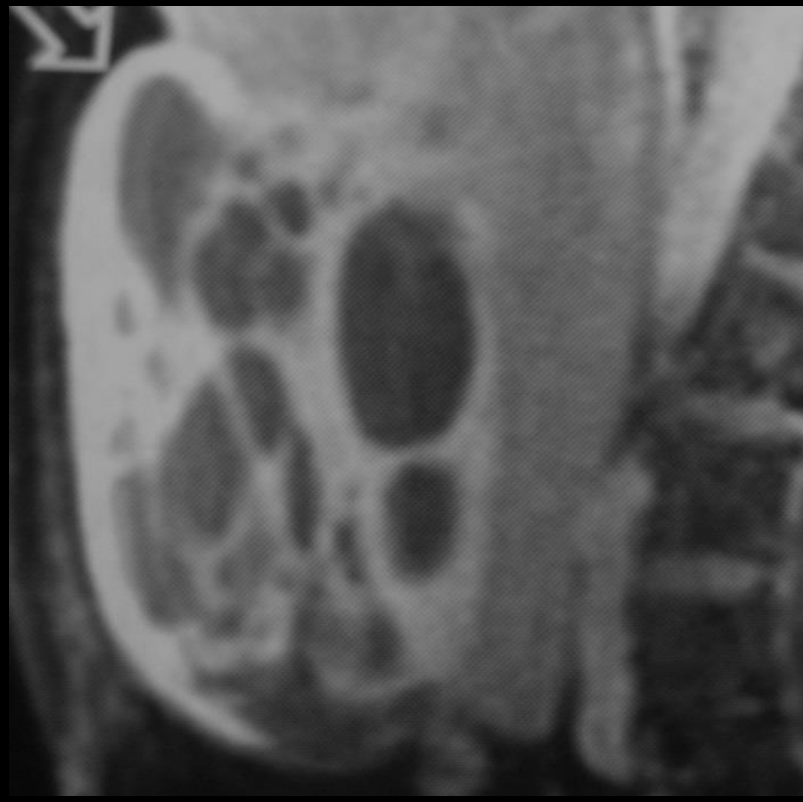

conclusion

- à l'ère du scanner multicoupe,
- il est difficile de ne pas profiter d'une seule injection de produit de contraste pour explorer la totalité des cavités thoracique, abdominale et pelvienne. Le scanner TAP s'impose pour tout examen initiel
- cette démarche peut être une aide diagnostique incontestable devant toute difficulté diagnostique thoracique ou abdomino-pelvienne,
- cette démarche ne devrait plus être réservée à la pathologie néoplasique

dans tous les cas
n'oubliez jamais de tenir compte de l'anamnèse

ex : cette masse interhépatodiaphragmatique …
le patient a été opéré d'un soit-disant « adénome »….

…alors qu'il s'agissait d'une… splénose hépatique

après ce billet aller-retour « Poumon-Abdomen »

- je ne doute pas que vous soyez épuisés après ces cas excessivement difficiles pour la plupart d'entre eux
- mais cela m'a fait un grand plaisir de vous payer ce petit détour touristique

MERCI de toute votre attention

« tonton gg »