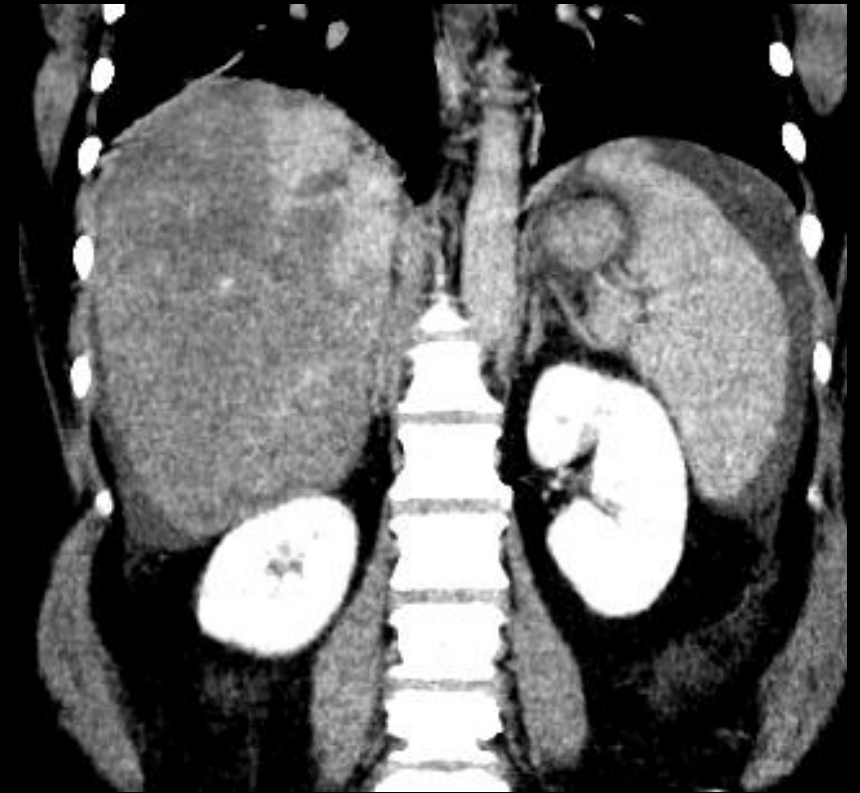
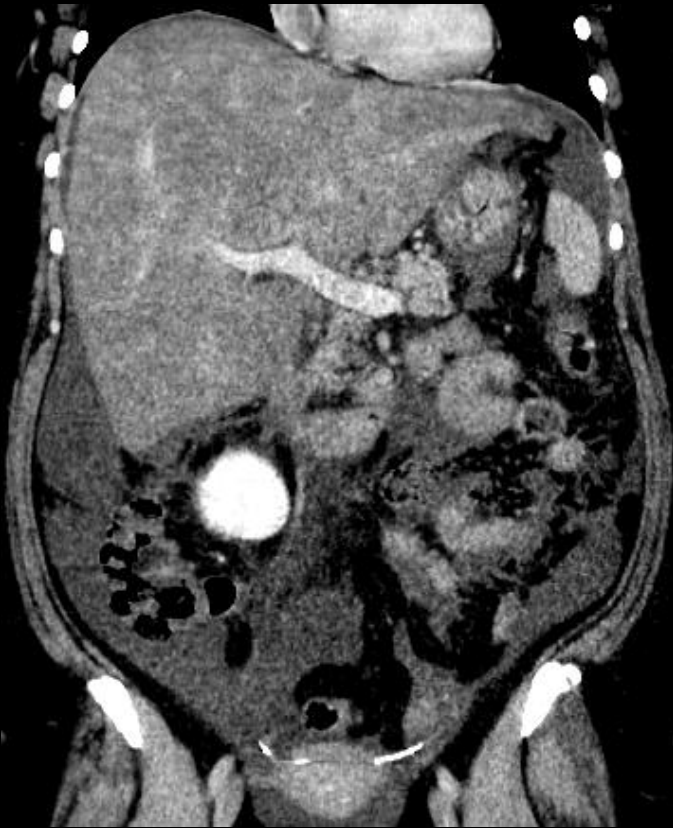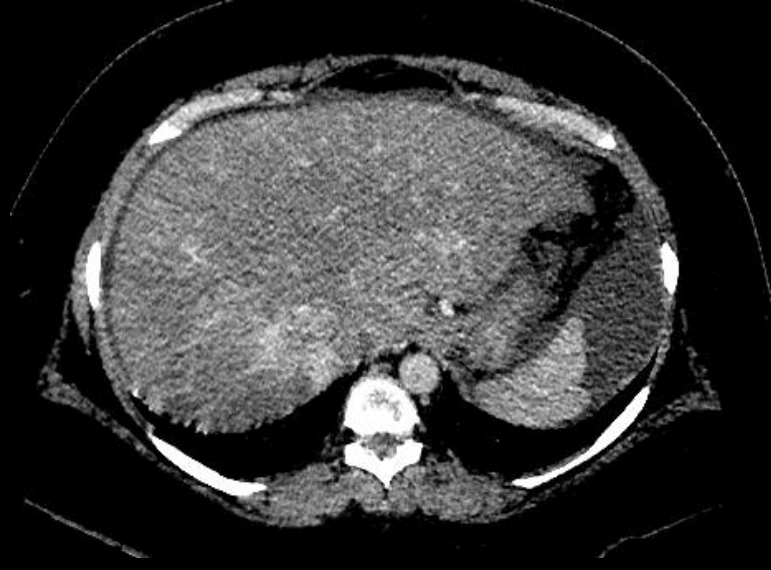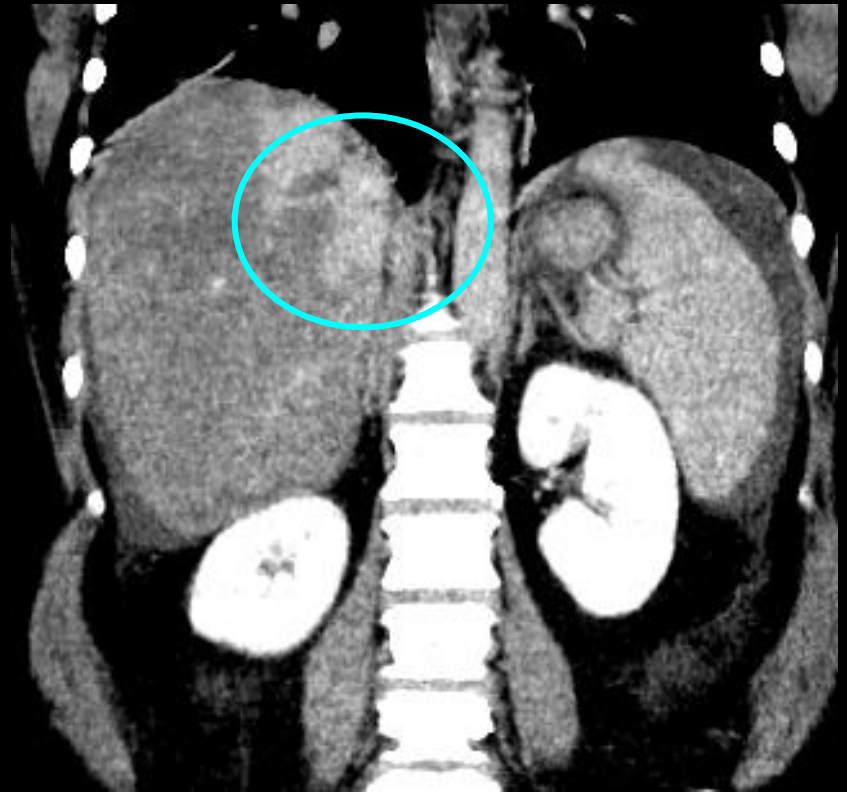


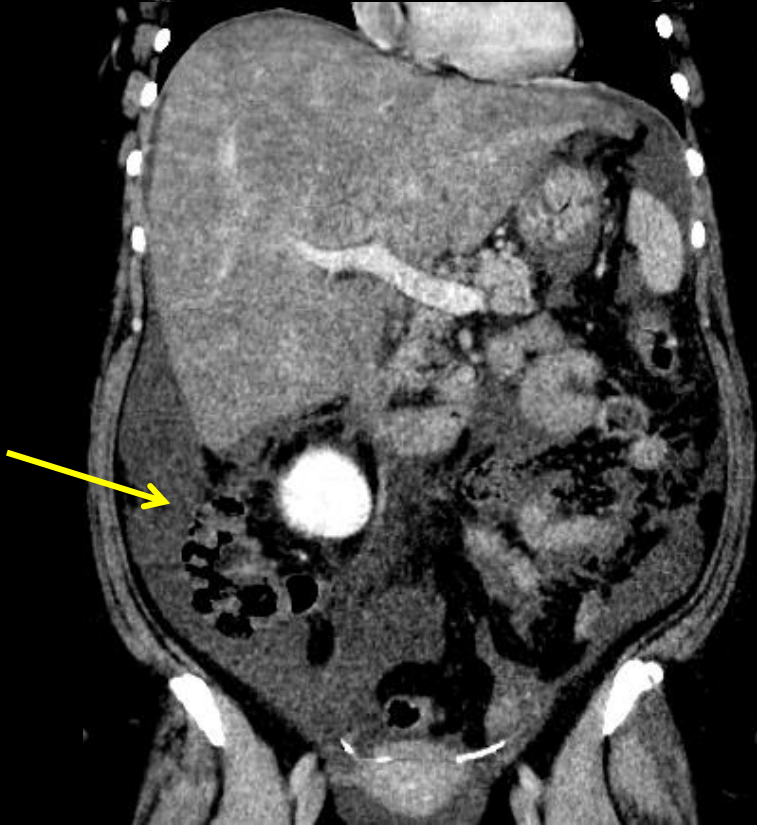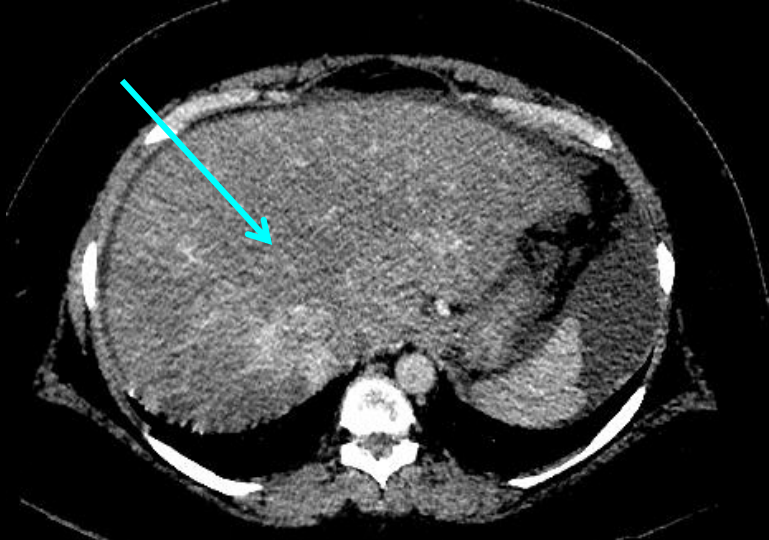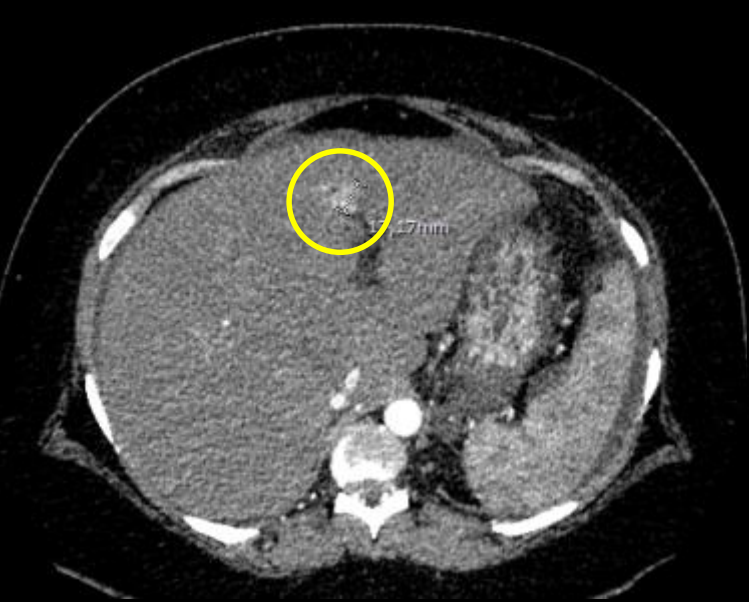
F 42 ans, pas d' ATCD notable
douleurs abdominales, signes biologiques
d'insuffisance hépato-cellulaire



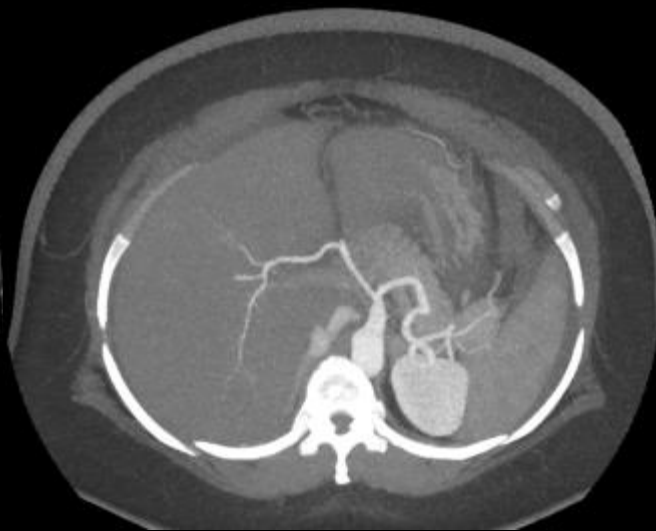
Aymeric RAUCH IHN

- Troubles perfusionnels hépatiques majeurs avec rehaussement "en mosaïque",
- pas de visualisation des VSH
- signes d'**HTP** (ascite, splénomégalie)
- infarctus splénique

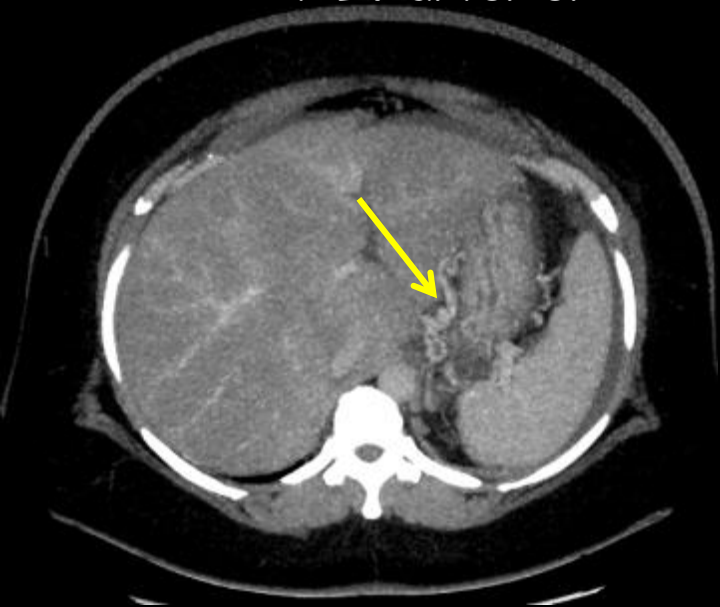



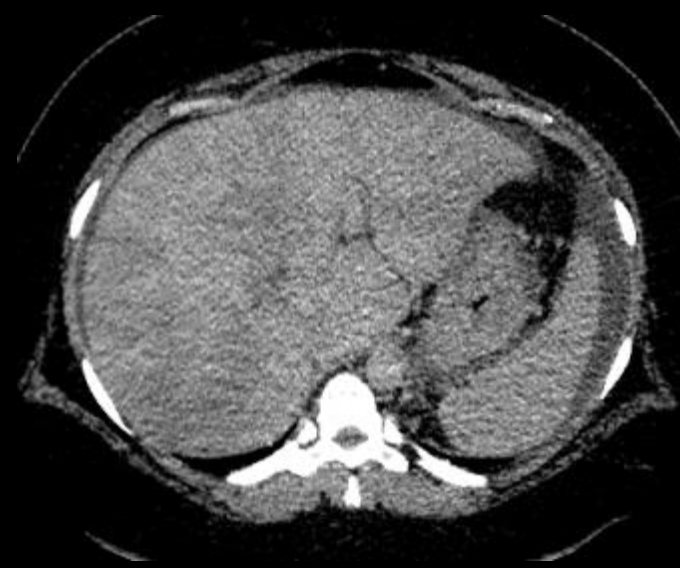AP IV artériel



AP IV artériel MIP



AP IV portal

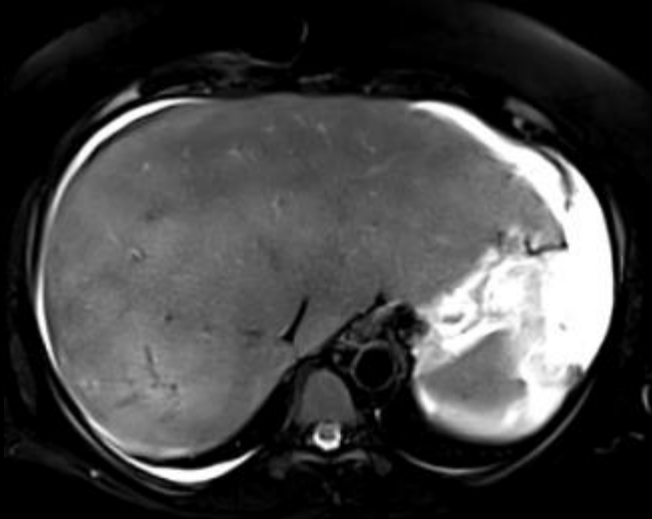


AP IV tardif

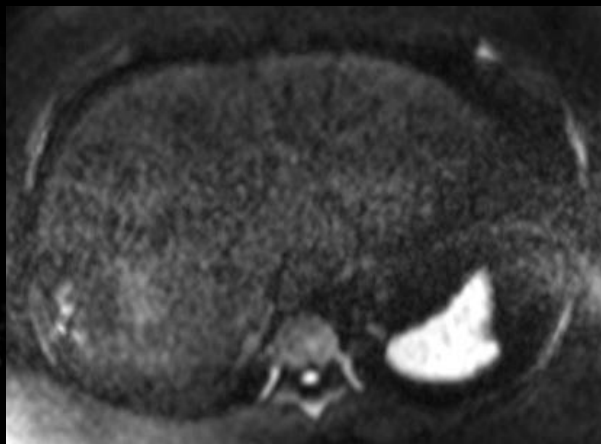
Nodule
hypervasculaire
du segment IV a

Signes d'HTTP

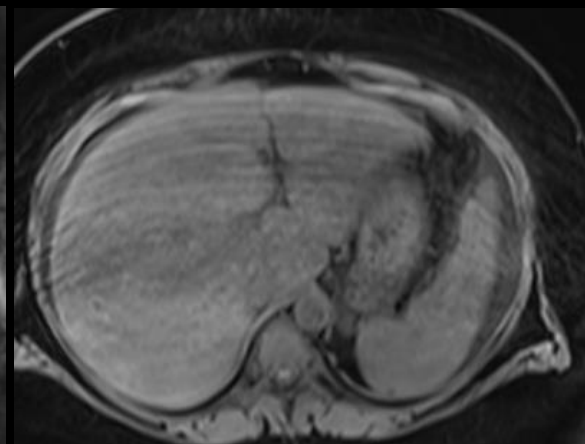
veines sus
hépatiques non
visibles aux
temps portal et
tardif



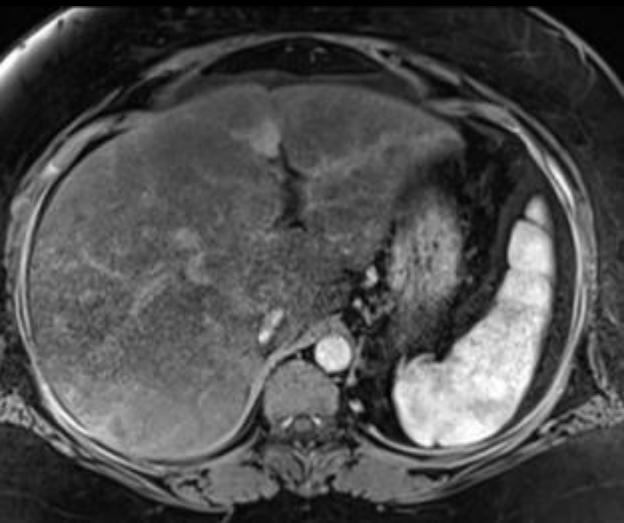
Ax T2 FAT SAT



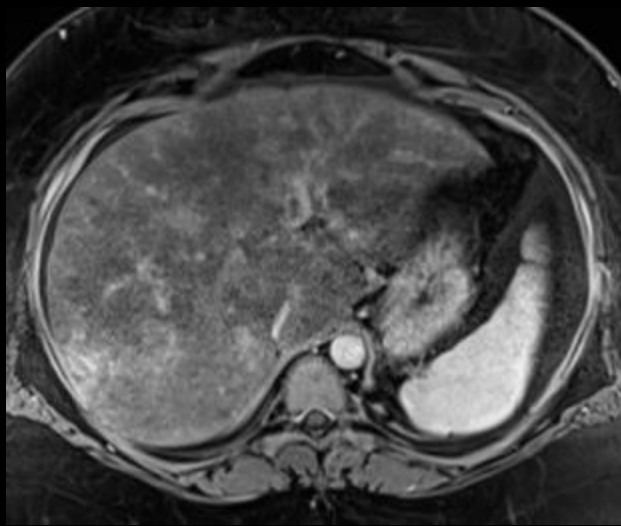
Ax diffusion



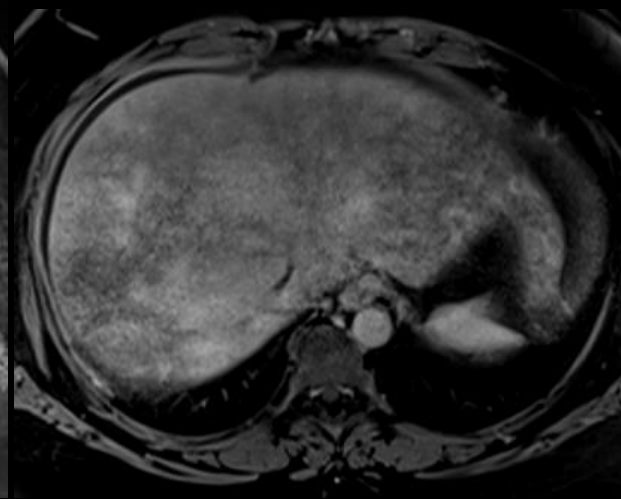
Ax VIBE sans



Ax VIBE artériel

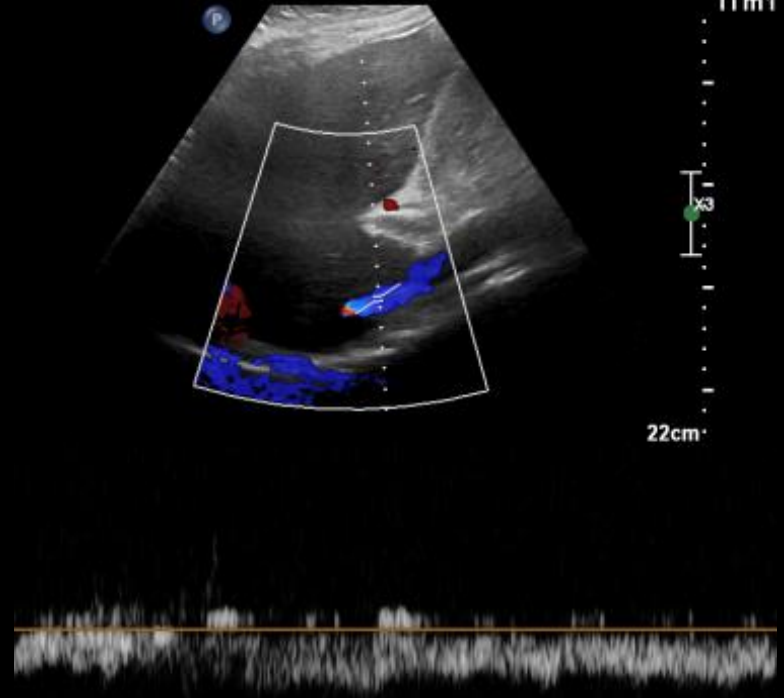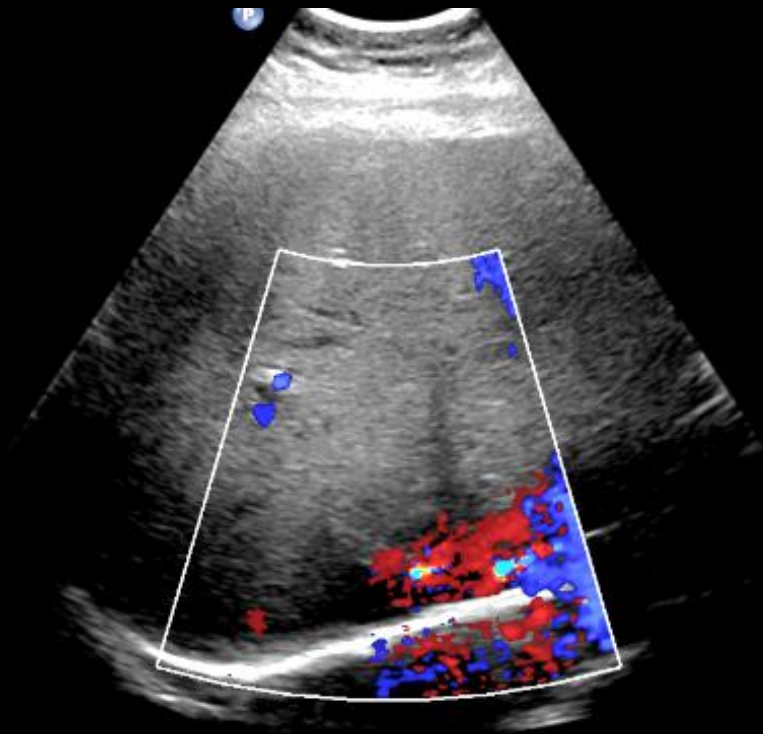


Ax VIBE portal



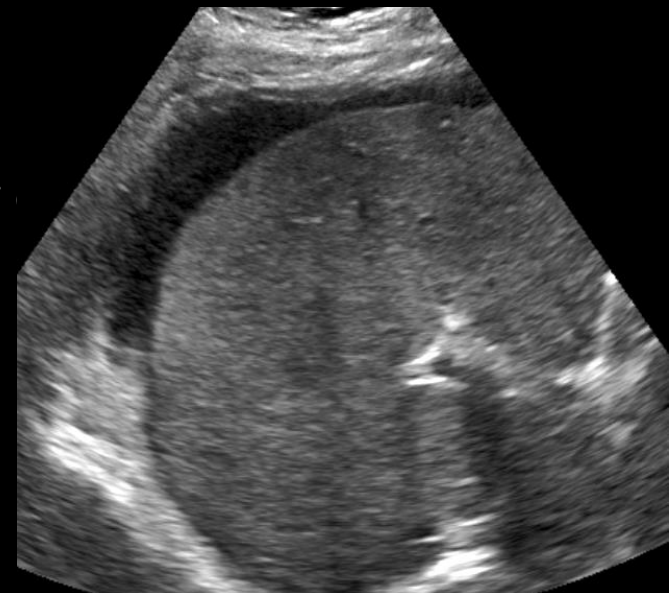
Ax VIBE tardif

Sémiologie superposable en IRM, pas d'hypersignal en diffusion, rehaussement "en mosaïque"; pas d'opacification des veines sus-hépatiques

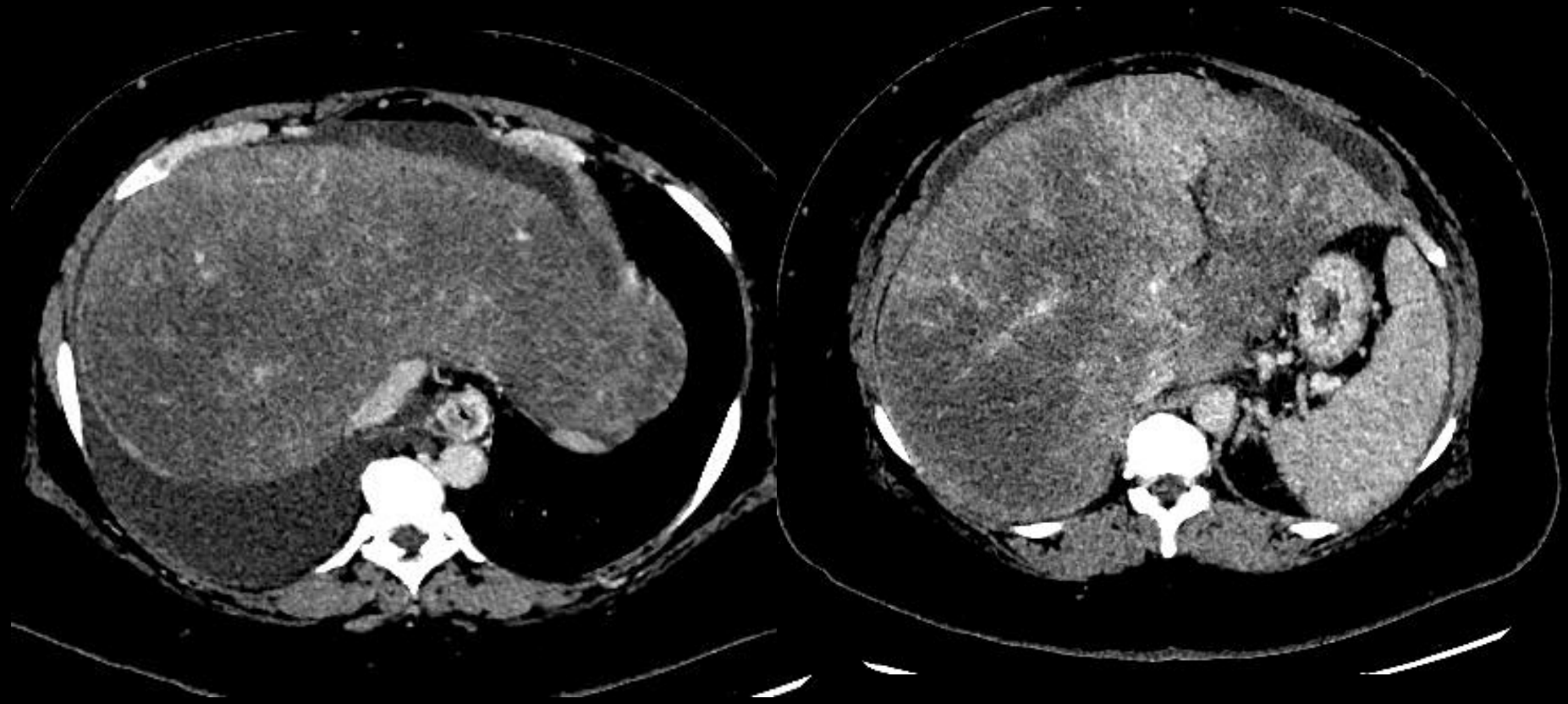


Pas de flux dans les VSH qui ne sont pas visualisées
VCI apparaissant aplatie, refoulée par le foie congestif
Signes d'hypertension portale avec lame d'épanchement
péri hépatique

Confirmation du diagnostic de
Syndrome de Budd-Chiari

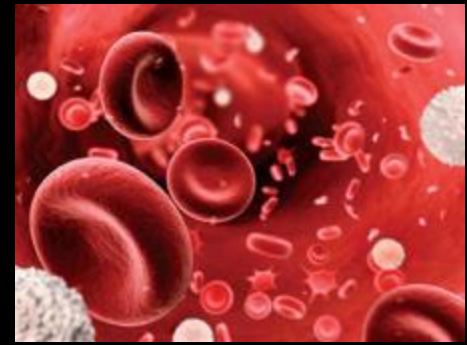


2 mois d'anticoagulation



- Patiente actuellement en bilan pré-greffe...

Causes



75% cause thrombogène identifiable

causes hémato ++ : syndromes myéloprolifératifs dont maladie de Vaquez , HPN, SAPL, déficit en protéine S/C /AT3, mutation facteur V Leyden / prothrombine

contraception, grossesse, post-partum, surpoids, tabagisme

moins fréquentes : invasion métastatique des VSH / VCI / OD, tumeur primitive rein / foie / surrénales / VCI / cœur/mésothéliome

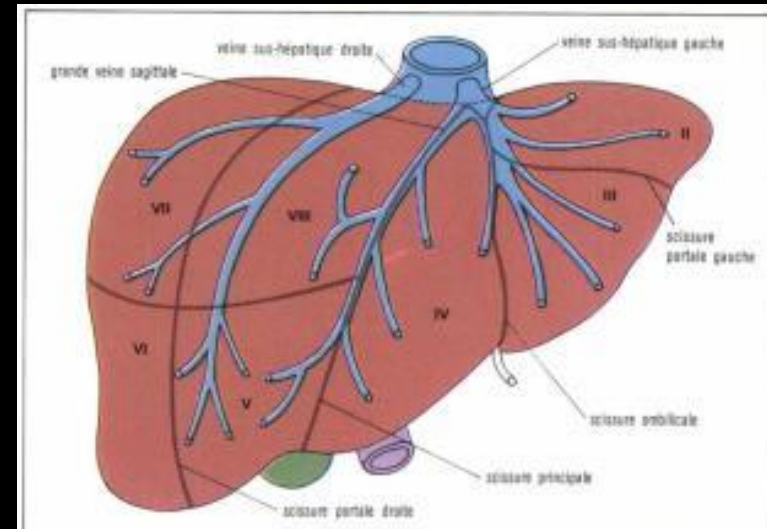

Population Asiatique : hypothèse controversée , oblitération proximale par diaphragme de la VCI, obstruction " web-like" (congénitale ou séquelles de thrombose)

Syndrome de Budd-Chiari

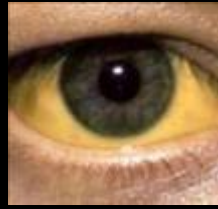Décrit par Hans Von Chiari (1851-1916),
pathologiste allemand et **Georges Budd** (1808-
1882) pathologiste anglais

Bloc supra-hépatique par oblitération d'une ou de
plusieurs VSH ou de la VCI, rare, prévalence 2,5
/million , incidence 1 / million / an

A distinguer de **la maladie veino-occlusive**
(rétrécissement non thrombotique des veines
centro et sublobulaires dans un contexte de
transplantation de cellules-souches humaines



Clinique



- Femme jeune ++
- varie de asymptomatique à insuffisance hépatocellulaire aiguë, selon le nombre de veines obstruées et la rapidité d'installation
- Sévérité des symptômes et degré de dysfonction hépatique : dépendent de l'efficacité de la restauration du flux hépatique
- Formes
 - fulminante / aiguë : Ictère et encéphalopathie, douleurs abdominales, fièvre, ascite
 - subaiguë ++ HTP, ascite, IHC +/- sévère
 - Chronique : exacerbations aiguës possibles

Physiopathologie

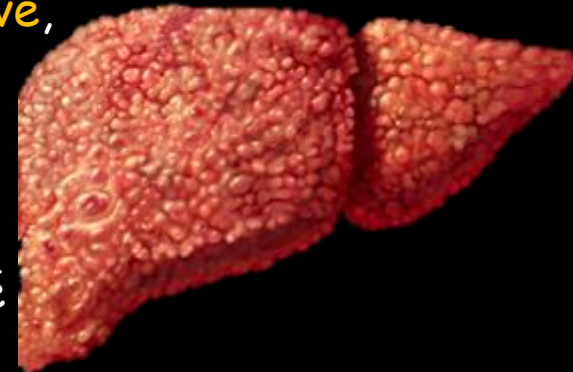
Blocage du retour veineux hépatique : augmentation de la pression sinusoidale



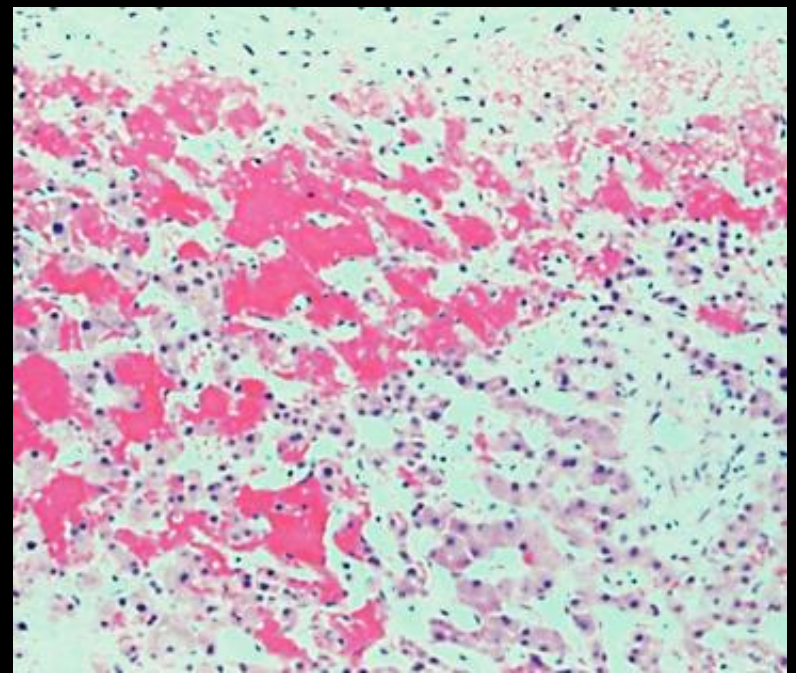
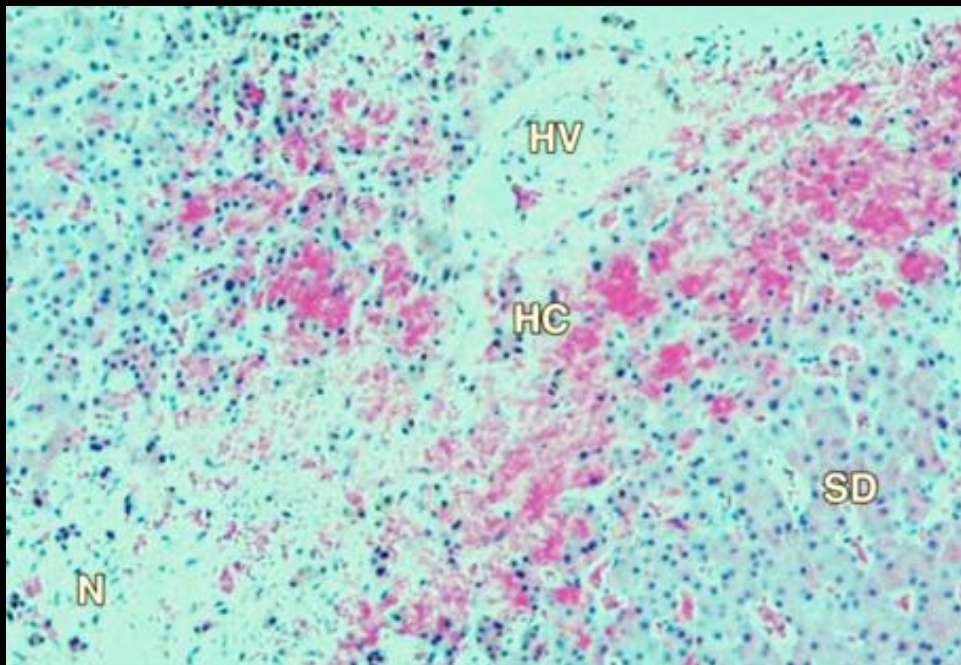
Congestion hépatique avec obstruction du flux veineux hépatopète : Hypertension portale

Majoration de la stase veineuse et de la pression sinusoidale : Réduction de la perfusion portale

Ischémie des hépatocyte et nécrose puis fibrose progressive, hyperplasie nodulaire régénérative et cirrhose



Forme chronique : développement de réseau de collatéralité

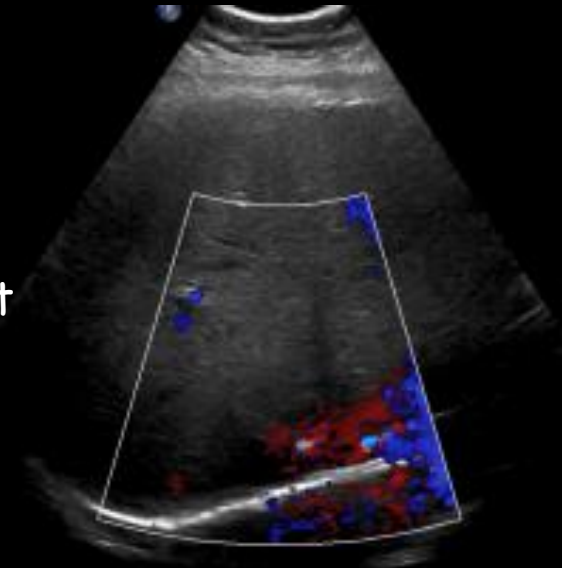
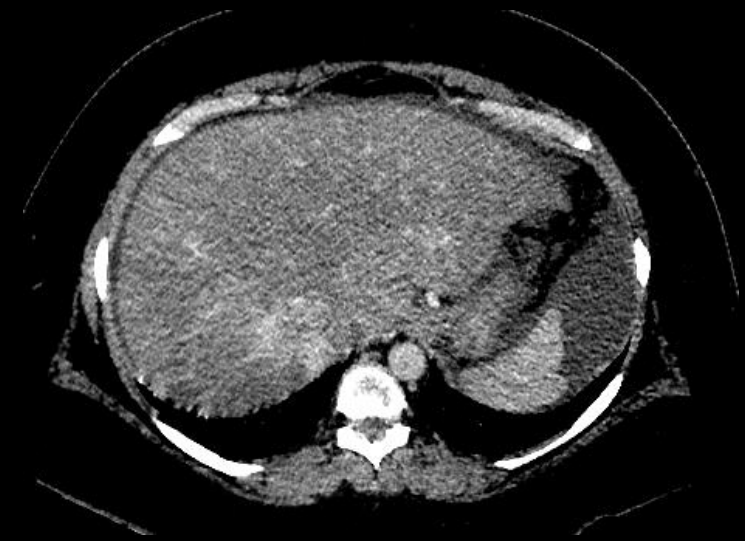

- Congestion hépatique
- Nécrose (hépatocytes momifiés avec lyse nucléaire)
- Dilatation des sinusoides
- Infiltrat de GR (zone périveinulaire)

Diagnostic and Interventional Radiology for Budd-Chiari syndrome, Cura M, Haskal Z, Lopera J., Radiographics. 2009 May-Jun;29(3):669-81. doi: 10.1148/rq.293085056.

Imagerie

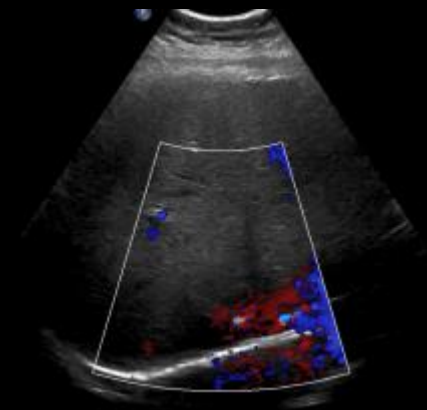
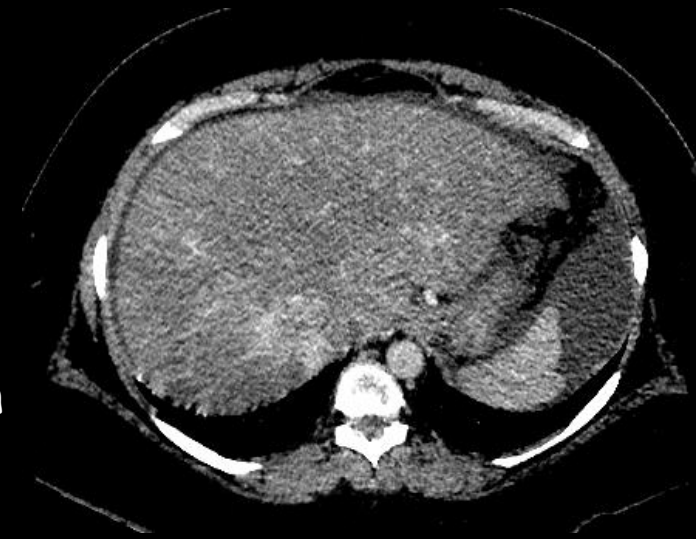- Aspect morphologique variable
- Spécifique : **Thrombose des VSH / VCI**
- Suggestifs :
 - Réseaux veineux de collatéralité
 - hypertrophie du segment 1 (seul segment se drainant directement dans la VCI)



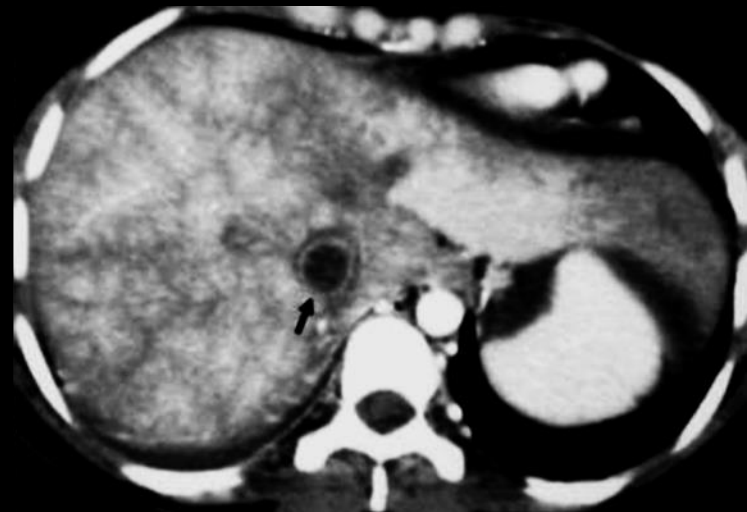
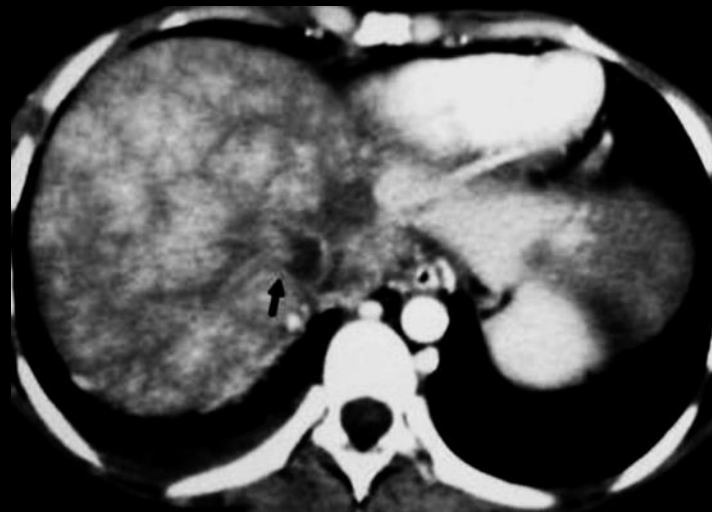
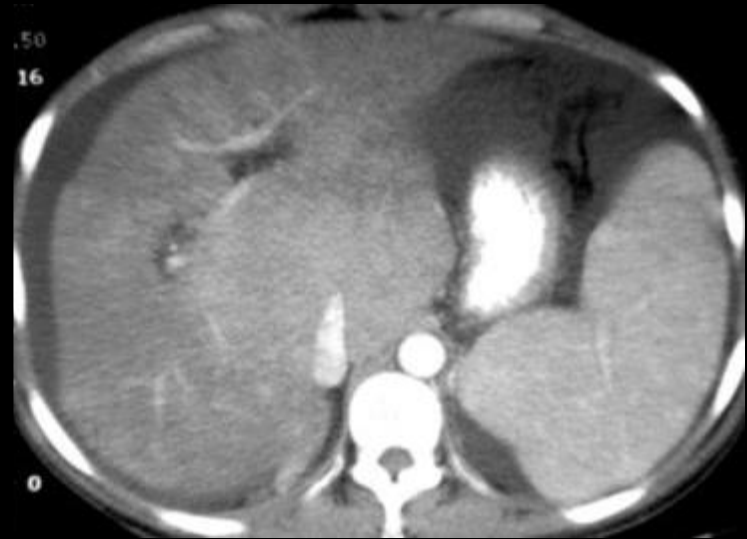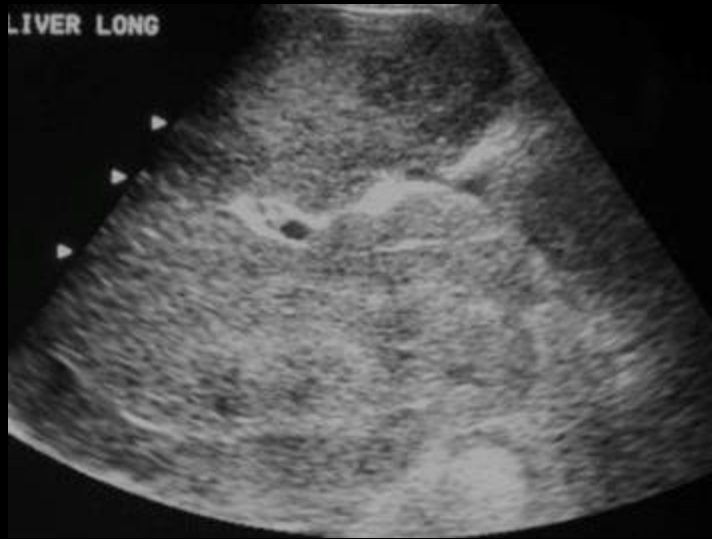Budd-Chiari syndrome : spectrum of imaging findings, Brancatelli G, Vilgrain V, Federle MP, Hakime A, Lagalla R, Iannaccone R, Valla D., AJR Am J Roentgenol. 2007 Feb;188(2):W168-76.

Imagerie

- Aspécifiques :
 - Troubles de la perfusion hépatique avec zones de rehaussement hétérogène
 - varices, ascite (signes d'HTTP),
 - Dysmorphie hépatique, nodules de régénération
- Permet de grader la maladie : cirrhose ?

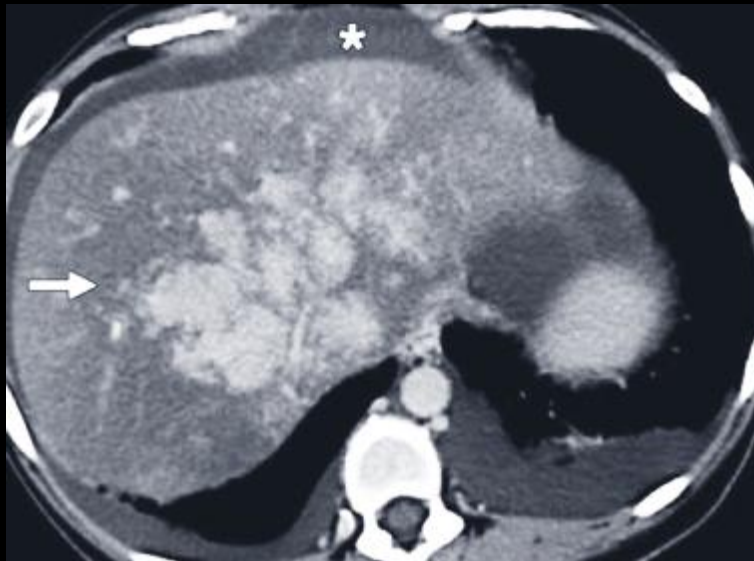
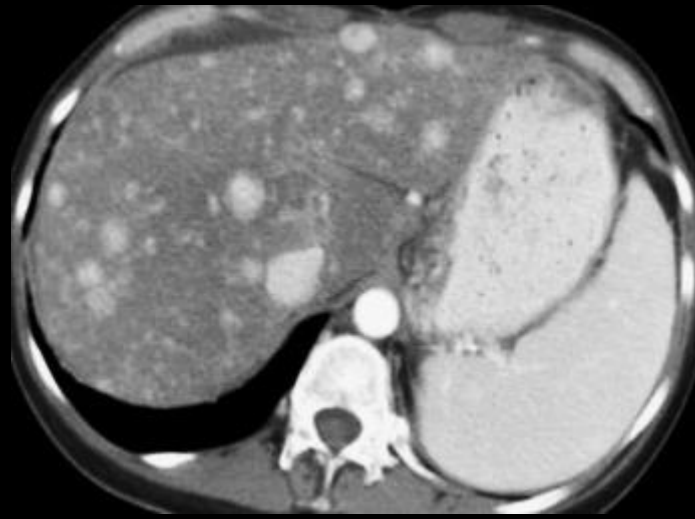


Budd-Chiari syndrome : spectrum of imaging findings, Brancatelli G, Vilgrain V, Federle MP, Hakime A, Lagalla R, Iannaccone R, Valla D., AJR Am J Roentgenol. 2007 Feb;188(2):W168-76.

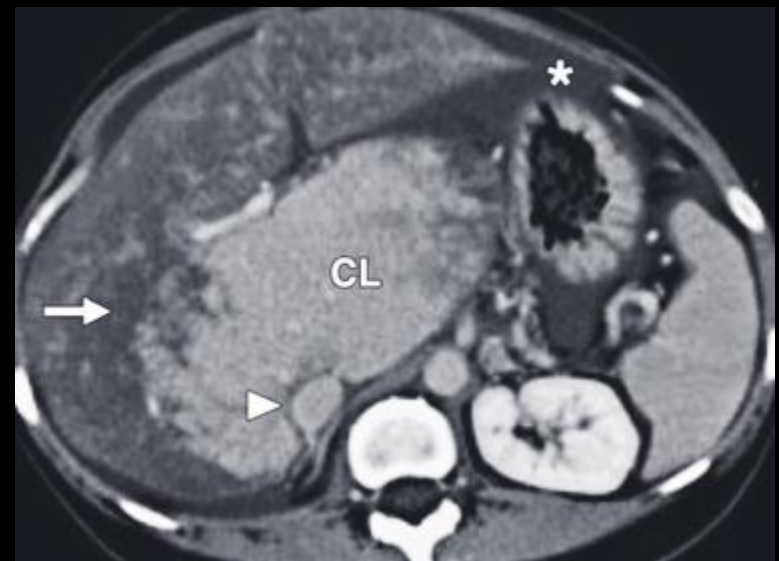


Diagnostic and Interventional Radiology for Budd-Chiari syndrome, Cura M, Haskal Z, Lopera J., Radiographics. 2009 May-Jun;29(3):669-81. doi: 10.1148/rg.293085056.

Nodules de régénération



Rehaussement patchy hétérogène

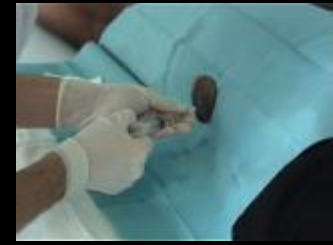

Hypertrophie pseudo-tumorale du lobe caudé

Budd-Chiari syndrome : spectrum of imaging findings, Brancatelli G, Vilgrain V, Federle MP, Hakime A, Lagalla R, Iannaccone R, Valla D., AJR Am J Roentgenol. 2007 Feb;188(2):W168-76.

Biopsie hépatique ?

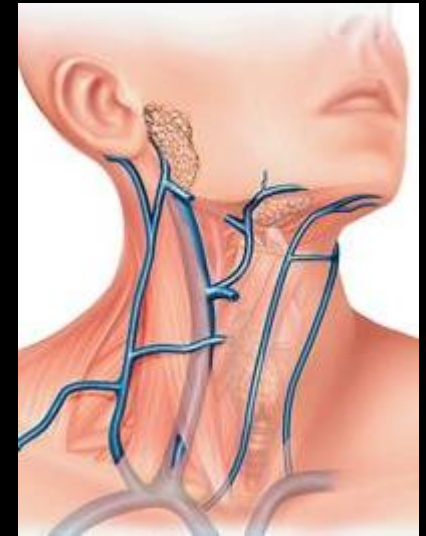
Utile pour apprécier la sévérité de la maladie (congestion, nécrose, fibrose, nodules de régénération)



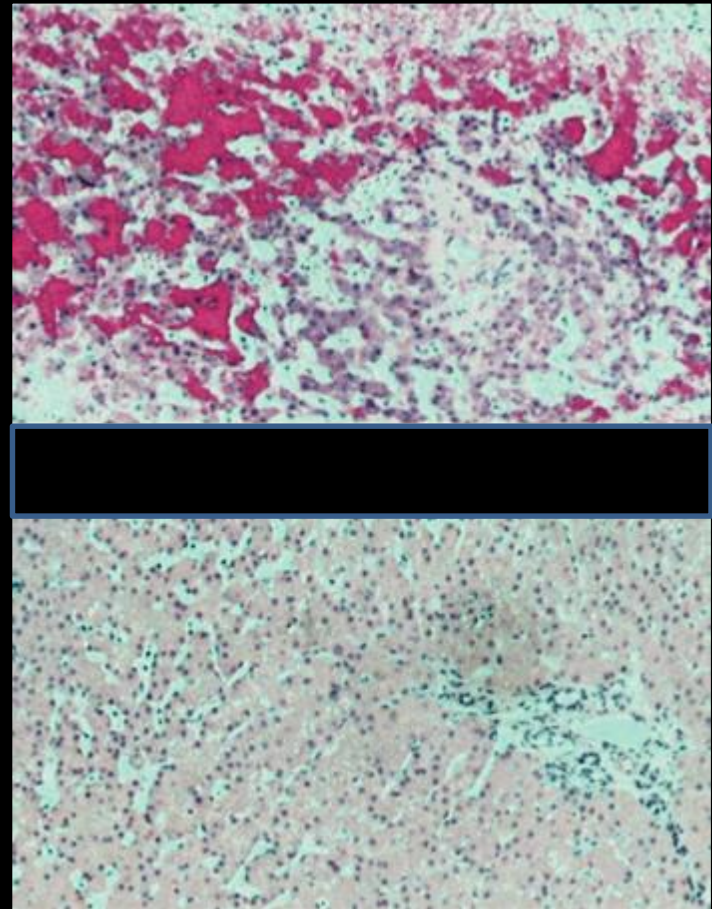
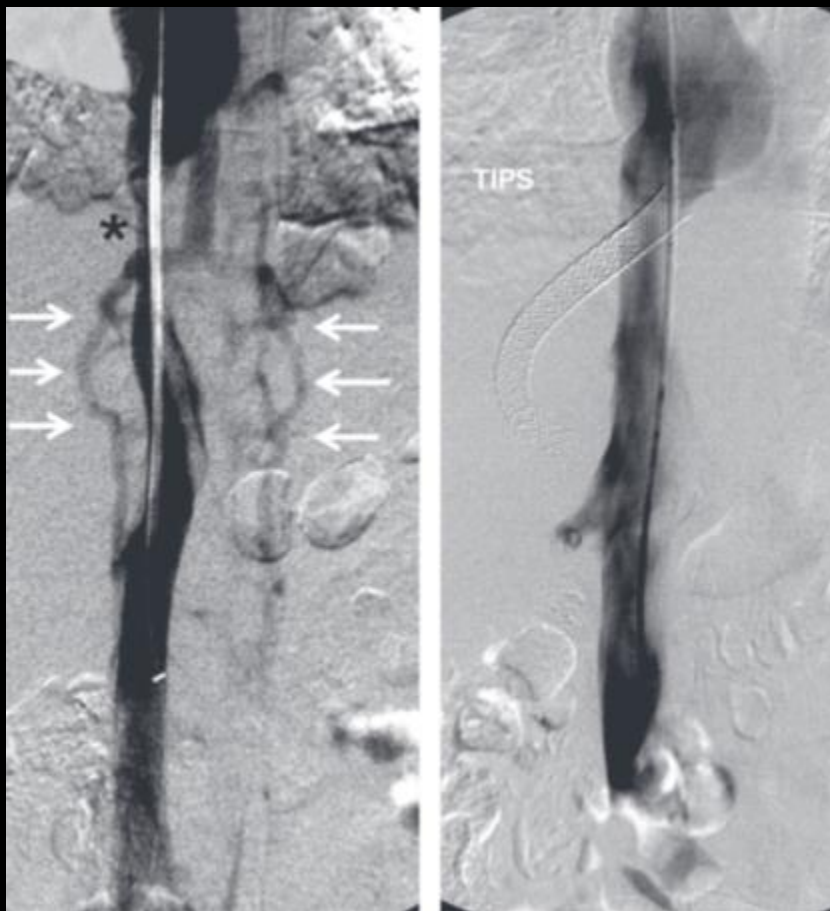
déterminer la progression après shunt porto-systémique : au cours du suivi ++

En pratique surtout si **doute diagnostique**

Possibilité de mettre en évidence la régression complète des signes de congestion hépatique



Souvent CI : anticoagulation, ascite péri-hépatique, intérêt de la biopsie hépatique transjugulaire

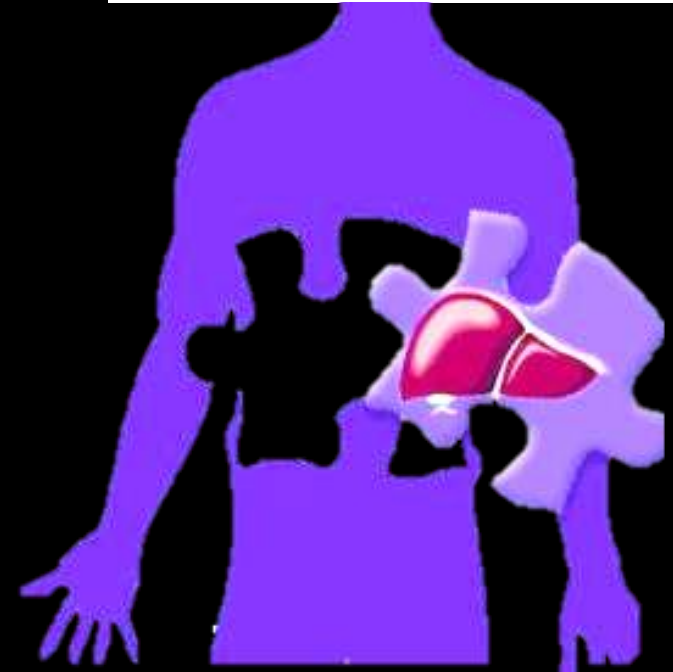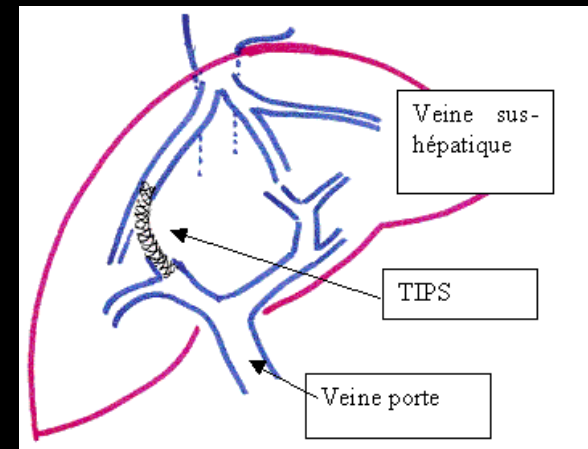


- *F 24 ans, Budd-Chiari sur contraception OP malgré sténose VCI*
- *Veines collatérales périlombaires et azygos*
- *Cavogramme 2 mois après TIPS : résolution de la sténose de la VCI*
- *Biopsies hépatiques avant TIPS et à 2 mois : régression de la congestion périvenulaire avec quelques dilatations sinusoidales résiduelles*

Diagnostic and Interventional Radiology for Budd-Chiari syndrome, Cura M, Haskal Z, Lopera J., Radiographics. 2009 May-Jun;29(3):669-81. doi: 10.1148/rg.293085056.

Traitement

- Traitement de la cause +++
- Traitement médical **anticoagulant**
- Traitement interventionnel : création d'un shunt porto-systémique : **TIPS**
- Traitement chirurgical : **transplantation hépatique** si réfractaire ou cirrhose
- Dans tous les cas, gestion des complications : ascite...



Diagnostic and Interventional Radiology for Budd-Chiari syndrome, Cura M, Haskal Z, Lopera J., Radiographics. 2009 May-Jun;29(3):669-81. doi: 10.1148/rg.293085056.

Take Home Messages

- Syndrome de Budd Chiari = rare
- Parfois pseudotumoral mais aspect morphologique classique
- Troubles perfusionnels majeurs + absence de visualisation des VSH
- +/- signes d'HTP / cirrhose
- Rôle de la RI : TIPS

