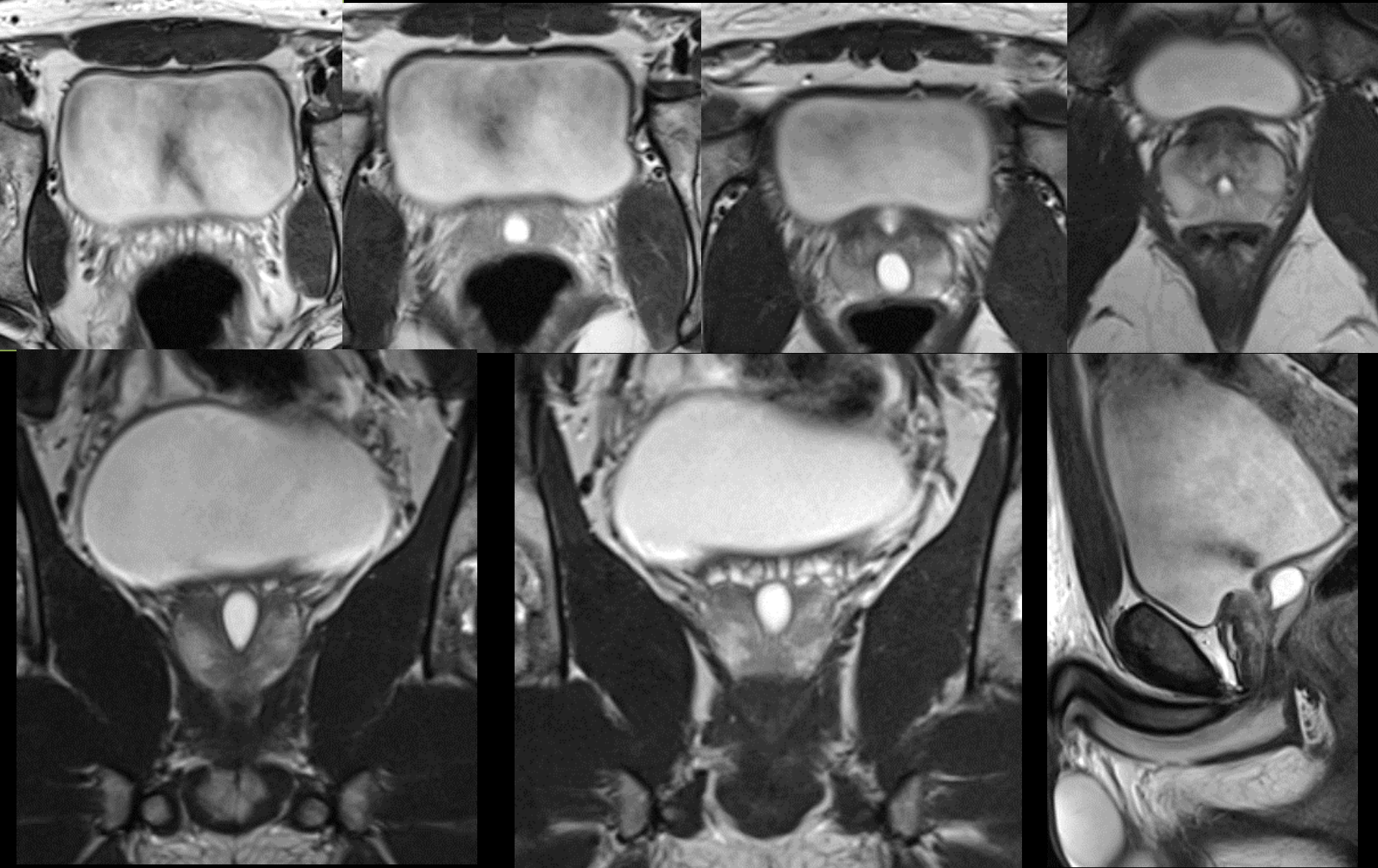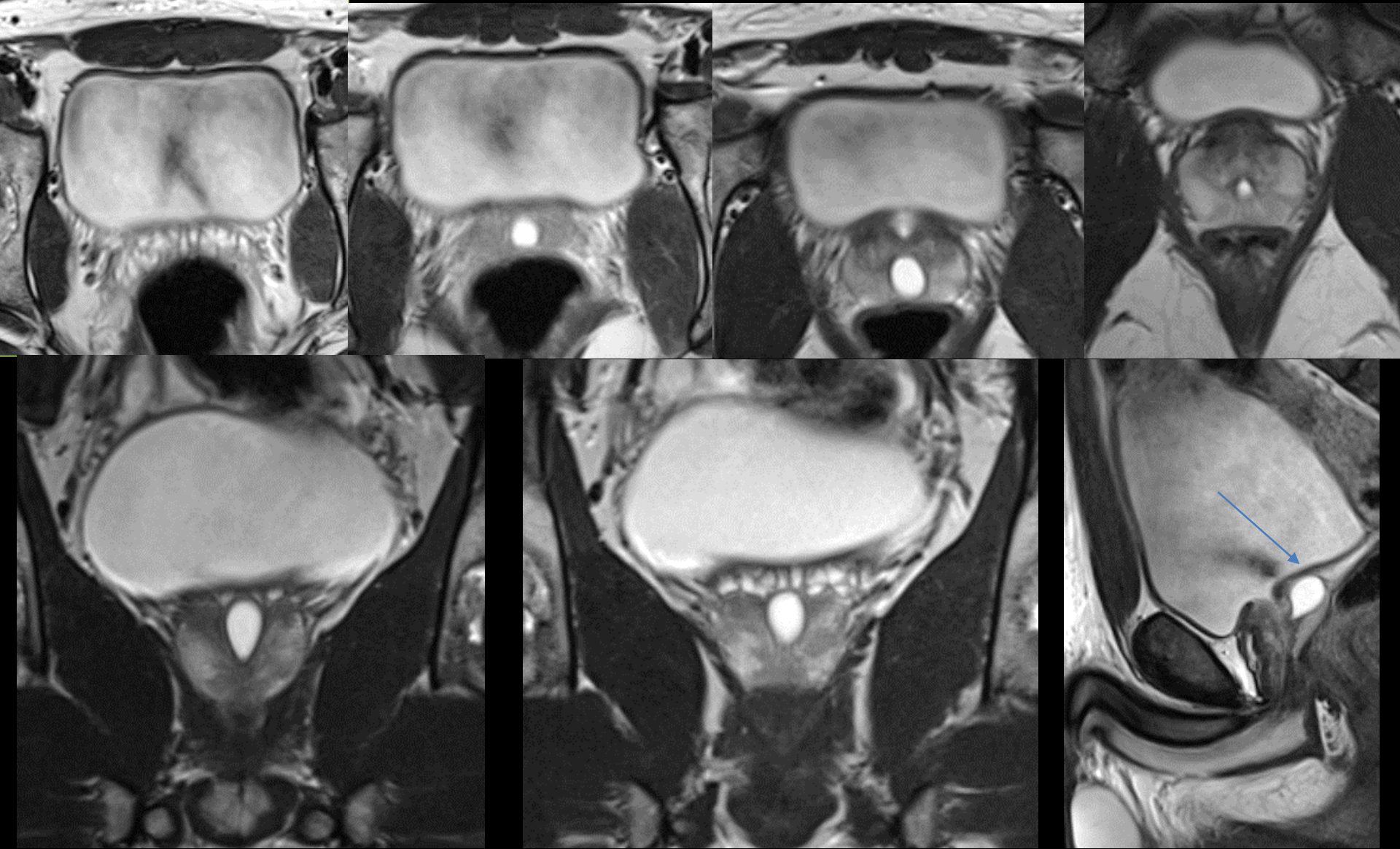
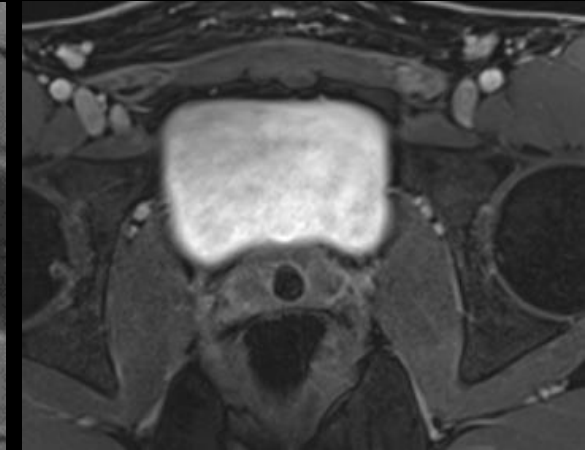
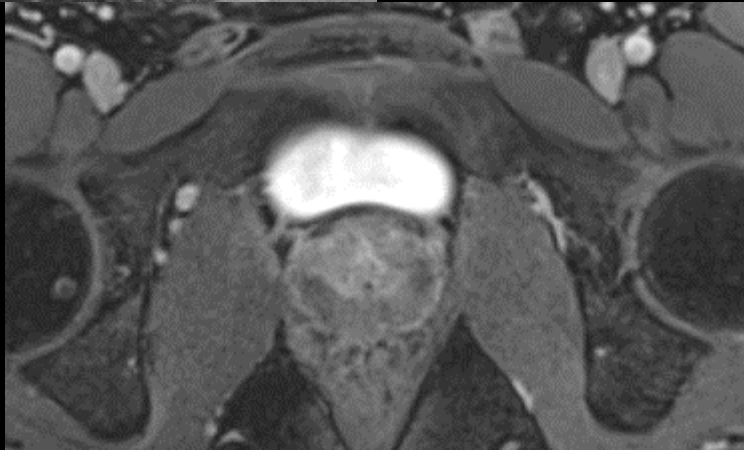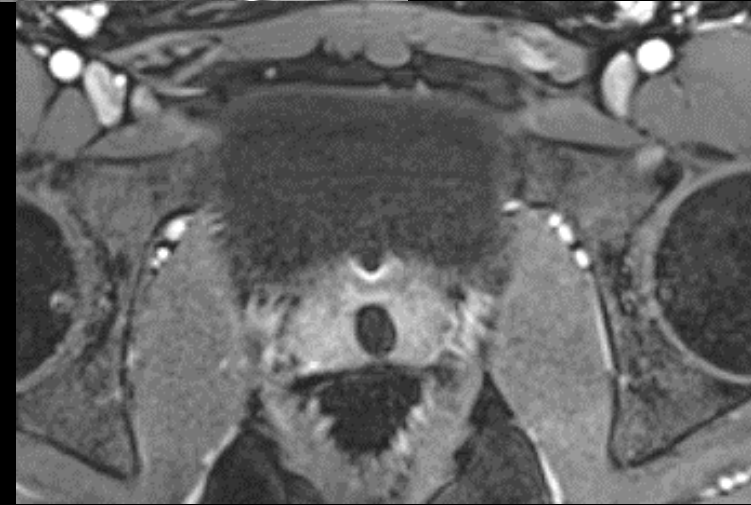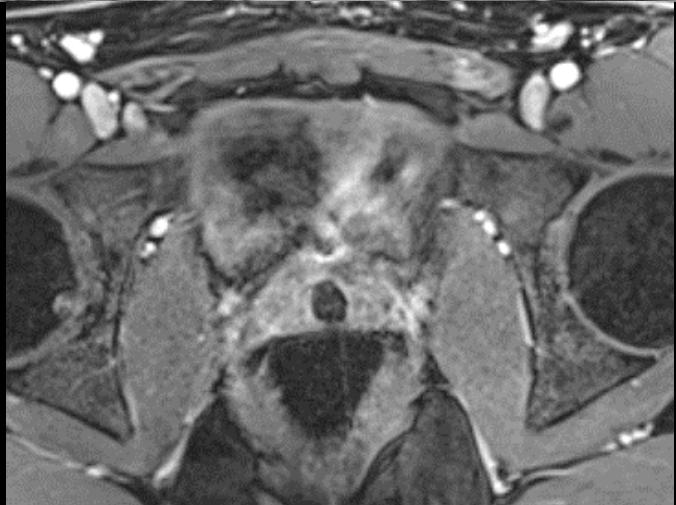


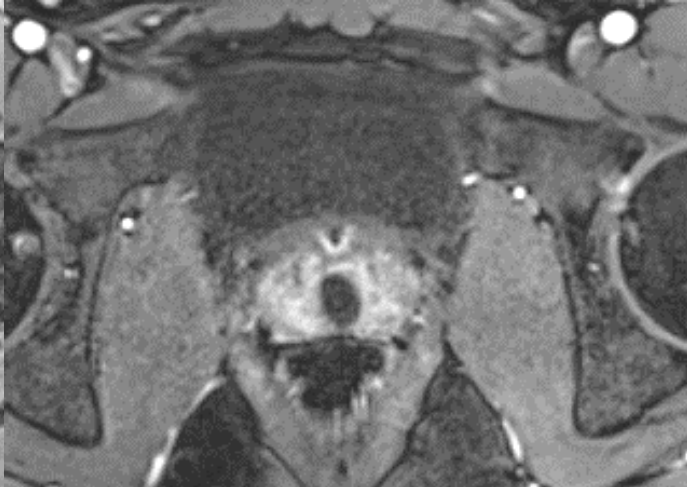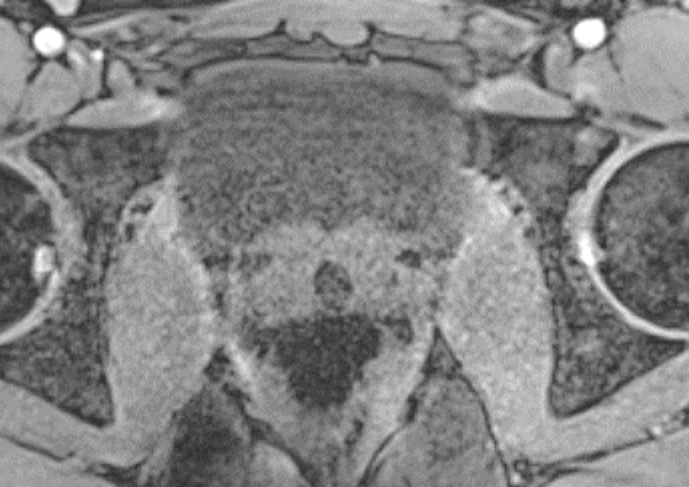Dysurie chez un homme de 24 ans. Notion de diverticule urétral évoquée sur une échographie.

• Romain GILLET - IHN



**l'IRM confirme la présence d'une image kystique médiane développée vers le haut et l'arrière entre les vésicules séminales,**



l'IRM confirme la présence d'une **image kystique** en **position strictement médiane**, à **parois minces et d'épaisseur régulière** développée vers le haut et l'arrière pour aboutir au niveau des vésicules séminales qui sont parfaitement normales,

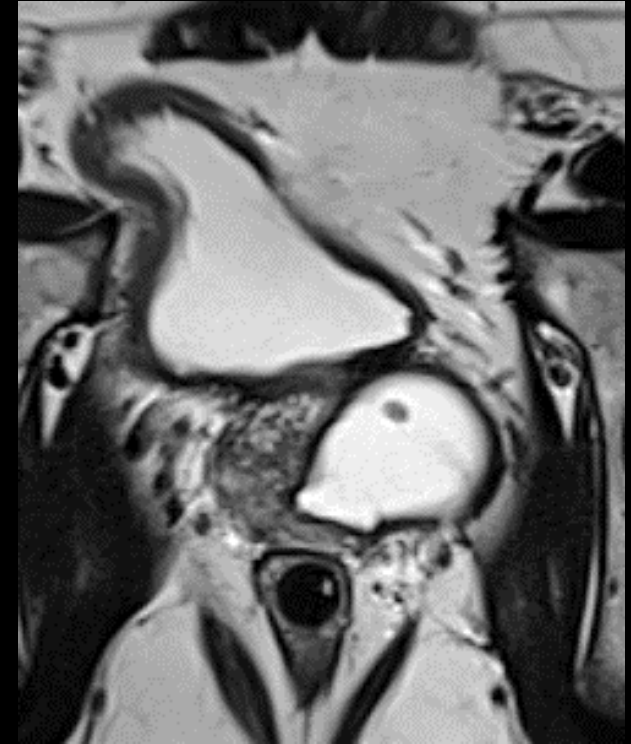Ce fortuitome est bien sur à discuter dans le cadre des **lésions kystiques dysembryoplasiques du tractus génital interne masculin**; les lésions diverticulaires urétrales en particulier postérieures étant très rares et généralement secondaires à des traumatismes le plus souvent iatrogènes (80 % des cas). Elles sont de plus en règle générale symptomatiques (infections urinaires basses à répétition)

Les dysembryoplasies kystiques **intra-prostatiques médianes** doivent faire discuter 2 entités :

- . kystes müllériens
- . kyste de l'utricule

# Kystes du bas appareil urinaire

- Rare, bénins
- 5% des patients avec symptômes fonctionnels urinaires
- Douleur/infections urinaires/incontinence urinaire/hématospermie/infertilité
- Hypospadias/ambiguïté sexuelle/cryptorchidie /agénésie rénale homolatérale
- Intra ou extra-prostatiques
- IRM et US (thérapeutique : trans-rectale)



*Dik P, Lock TM, Schrier BP, Zeijlemaker BY, Boon TA. Transurethral marsupialization of a medial prostatic cyst in patients with prostatitis-like symptoms. J Urol 1996;155(4):1301-1304.*

*Shebel H et al. Cysts of the genitourinary male tract... Radiographics 2013;33:1125-1143*

# Embryologie du bas appareil urinaire masculin

Embryons + 2 paires de canaux génitaux :

Mésonéphros (Wolf)

Paramésonéphros (Müller)

Mâle : différenciation des canaux de

Wolf, involution des canaux Müllériens

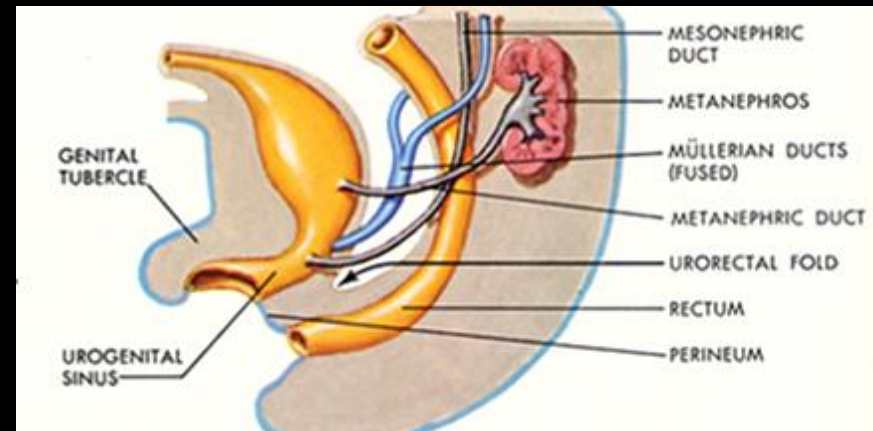
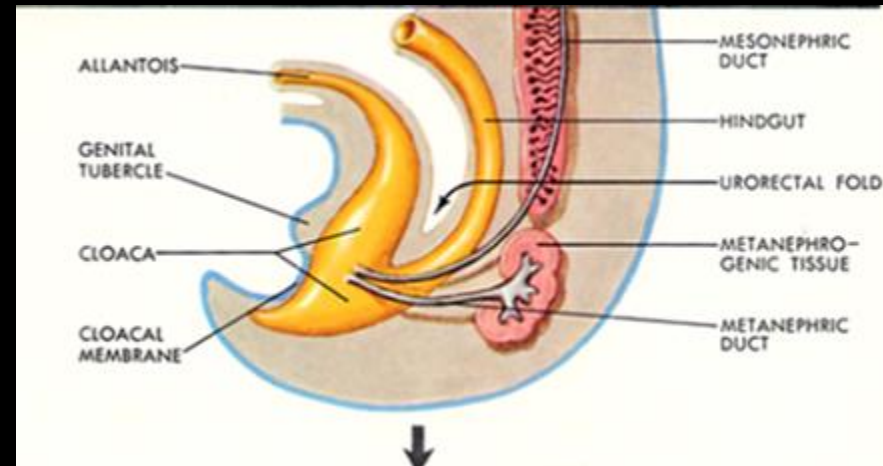
Résidus embryologiques

Mésonéphros : canaux déférents, urètre,

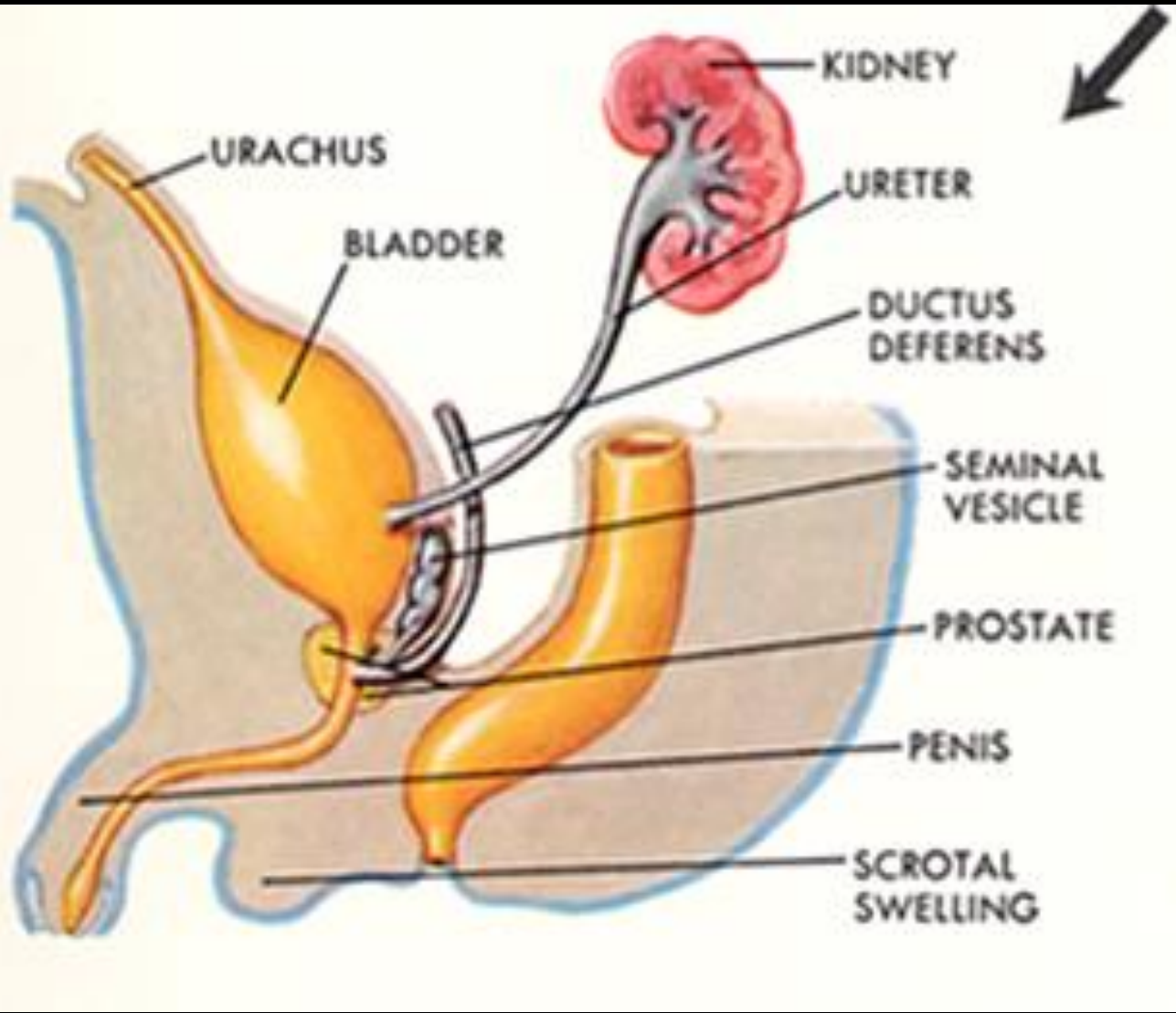
hémi-trigone vésical

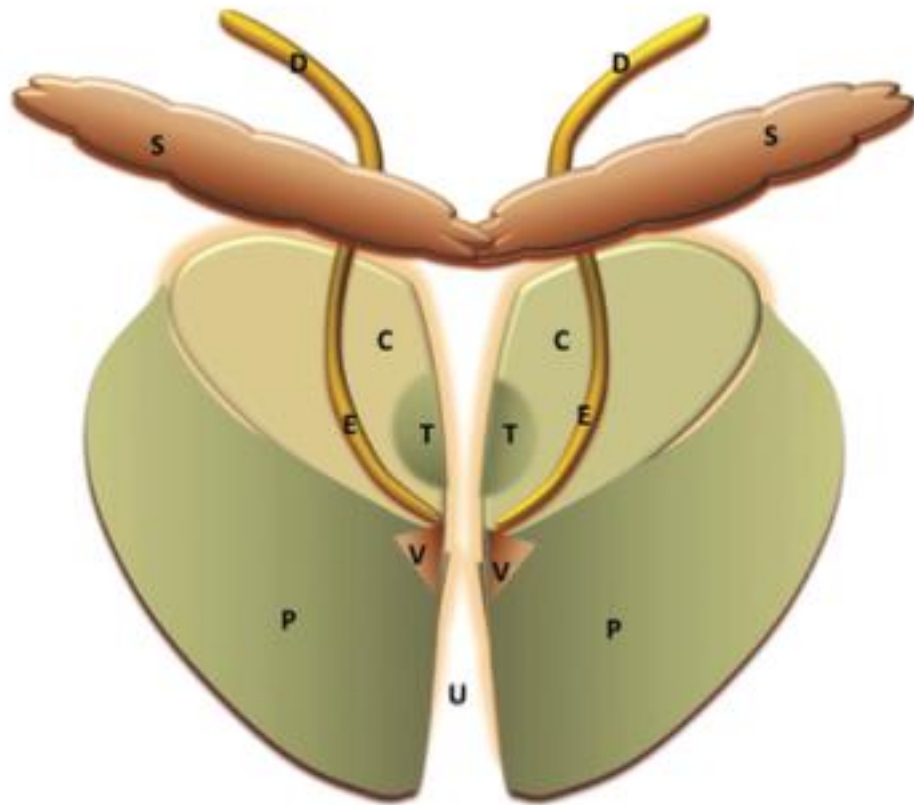
Paramésonéphros : involution, hydatide

sessile, utricule prostatique

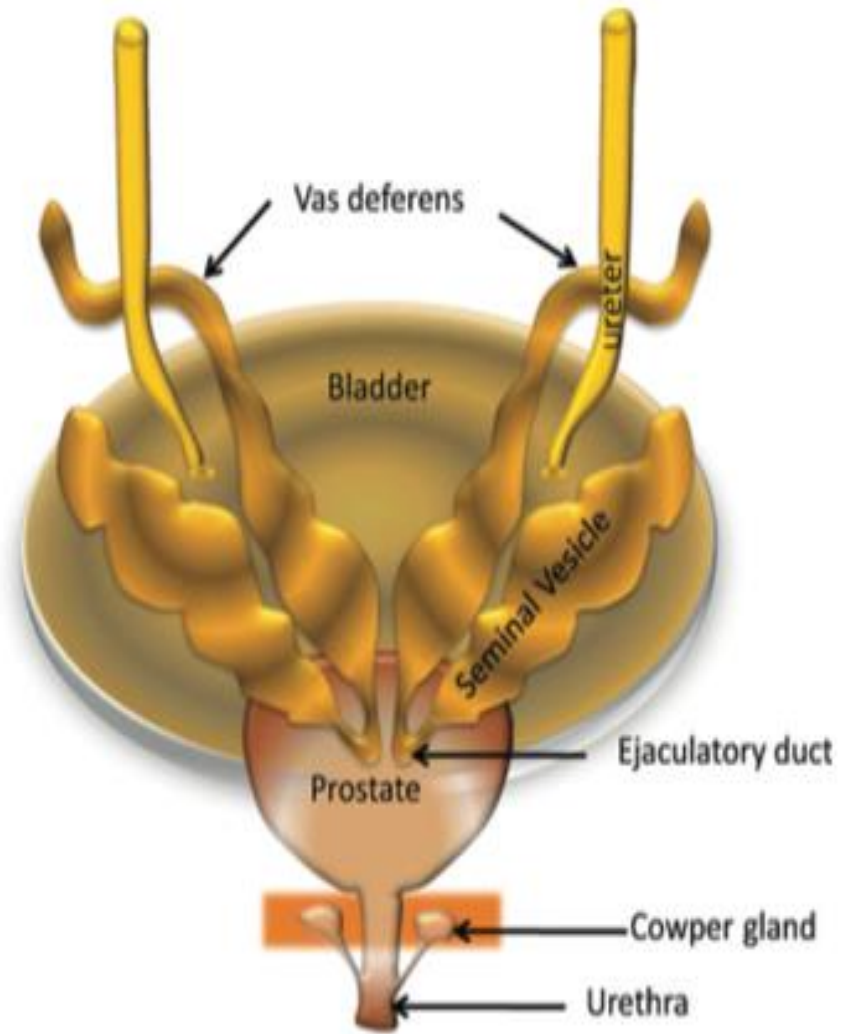


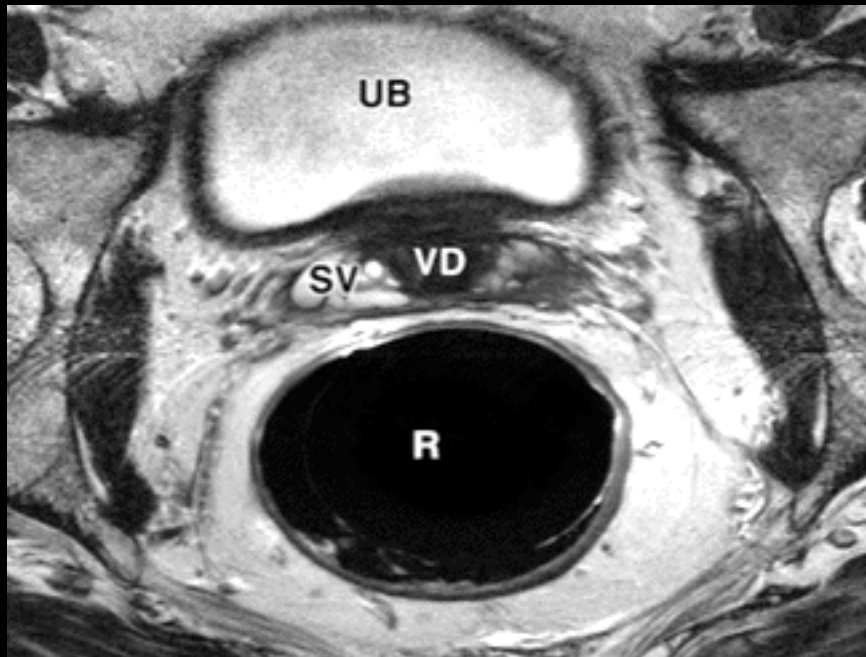
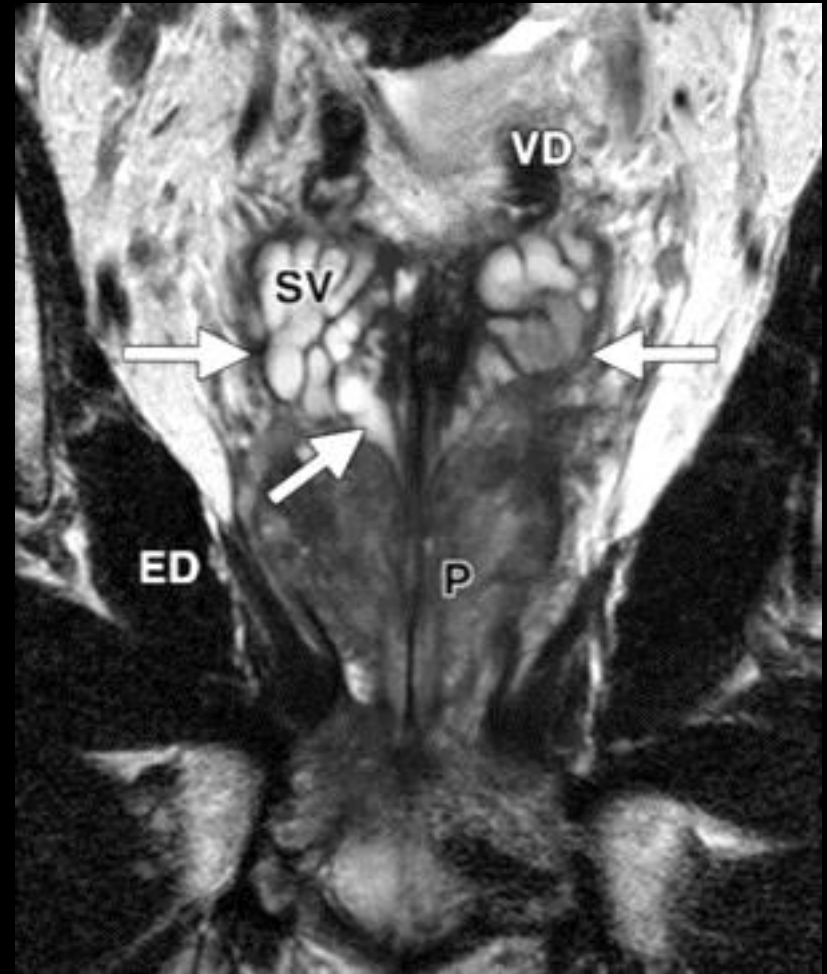
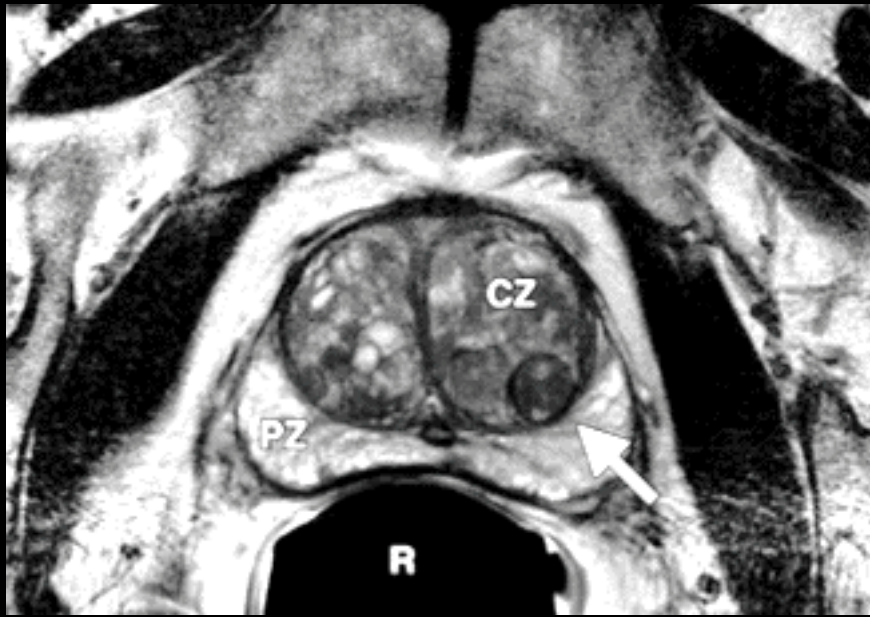
*Shebel H et al. Cysts of the genitourinary male tract... Radiographics 2013;33:1125-1143*





**Figure 1.** Coronal diagram (frontal view) illustrates the zonal anatomy of the prostate. *C* = central zone, *D* = vas deferens, *E* = ejaculatory ducts, *P* = peripheral zone, *S* = seminal vesicles, *T* = transitional zone, *U* = urethra, *V* = verumontanum.





**Intra-  
prostatiques**

**Kystes du bas-appareil  
urinaire et du tractus  
génital masculin**

**Extra-  
prostatiques**

Médians :  
utricule/canaux  
mullériens

**Vésicules séminales**

Para-médians : canaux  
éjaculateurs

**Canaux déférents**

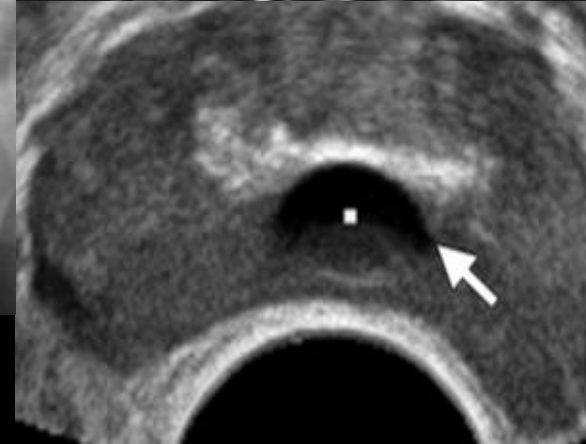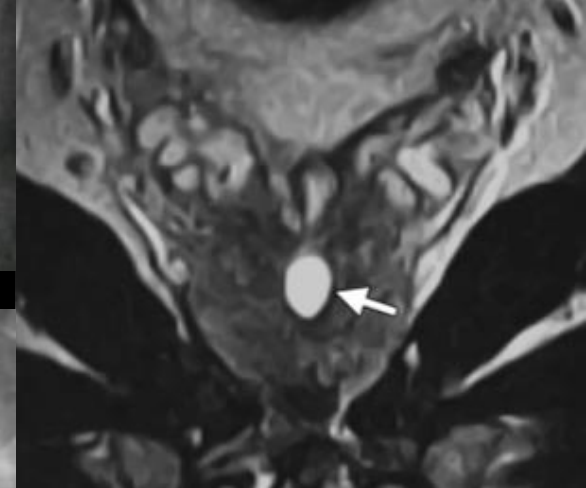
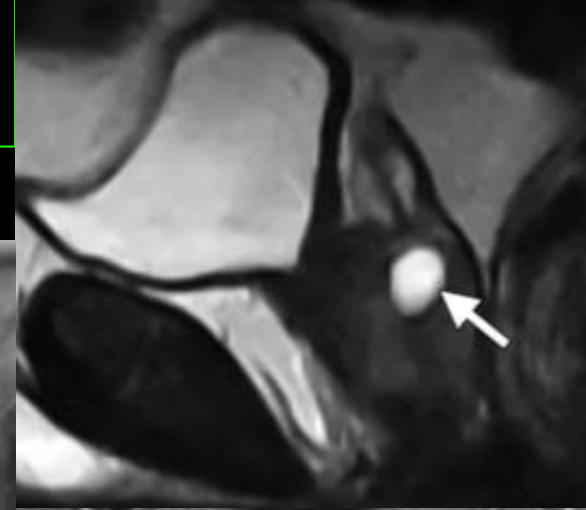
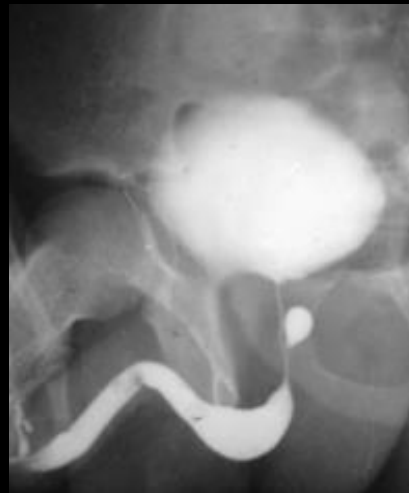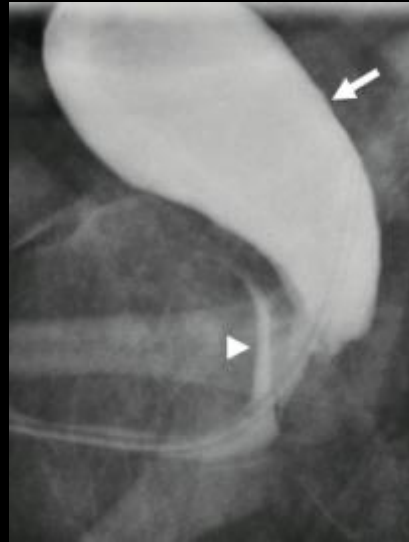Latéraux  
rétention/dégénérescen  
ce kystique  
d'HBP/abcès/tumeur  
kystique

**Bulbo-urétral**

# Kystes intra-prostatiques/médians

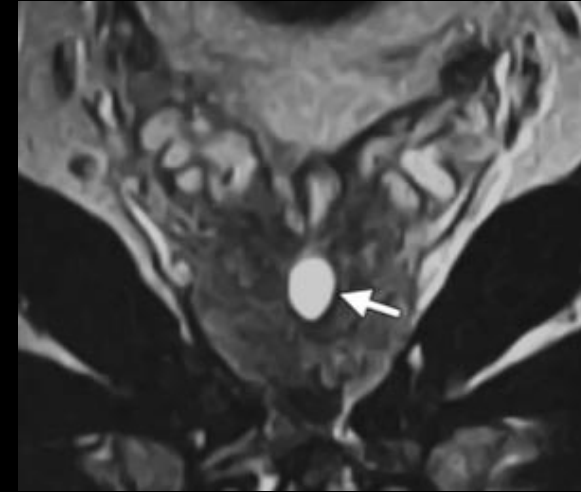
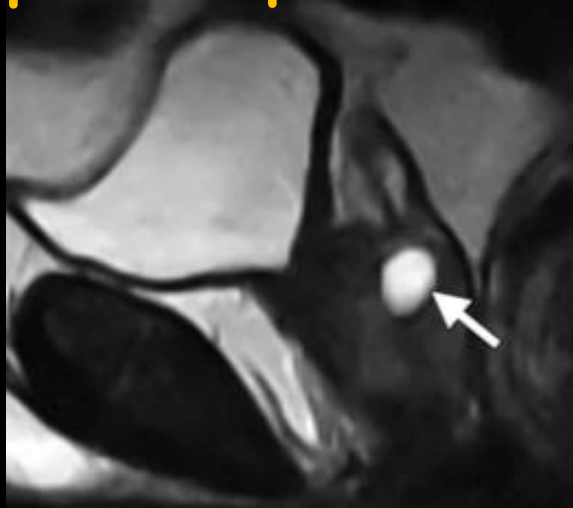
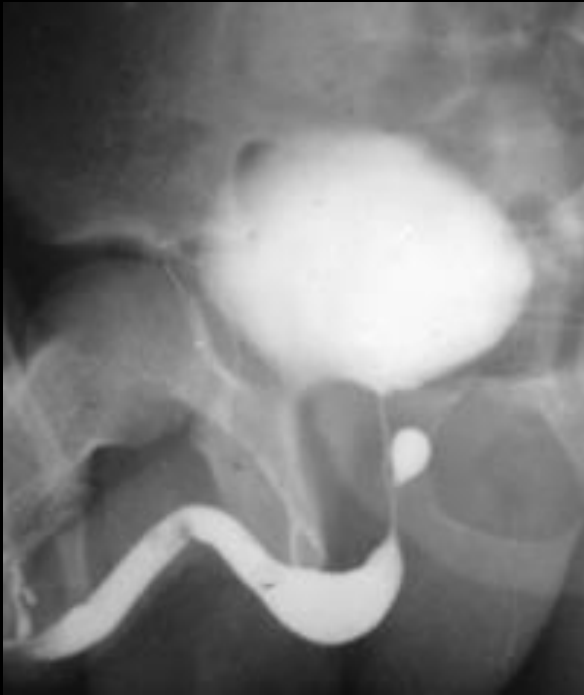## kystes de l'utricule prostatique

- Homme jeune
- 1-5% population
- **Communique avec l'urètre**, ne dépasse pas la base de la prostate, **centimétrique**
- Surinfection/dégénérescence (3% des cas)



# Kystes intra-prostatiques/médiens

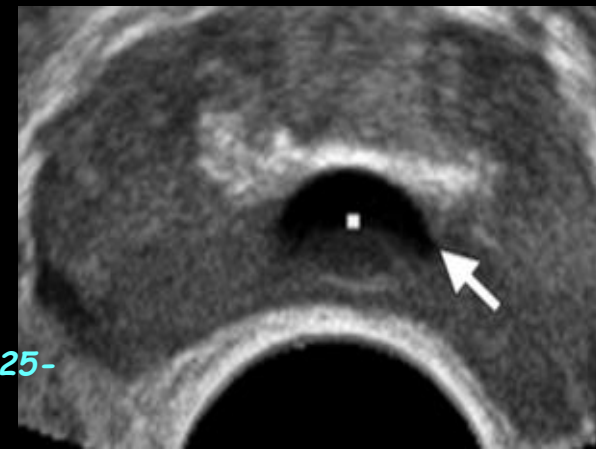## kyste de l'utricule prostatique



*Saha B. Midline prostatic cyst in a young man with lower urinary tract symptoms. BMJ Case Rep 2014 doi:10.1136/bcr-2014- 207816*

*Johnson D. MRI in diagnosis of giant prostatic utricle. Case Reports in Radiology 2014, Article ID 217563.*

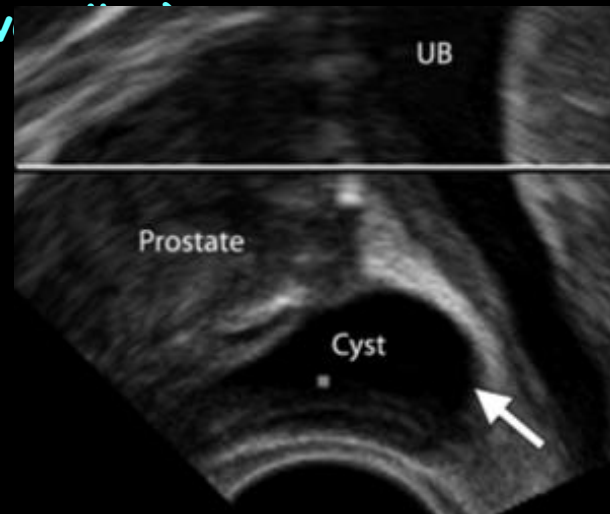
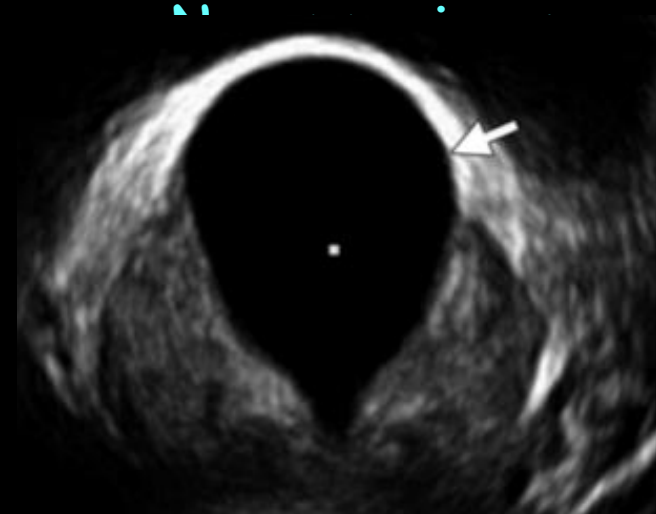
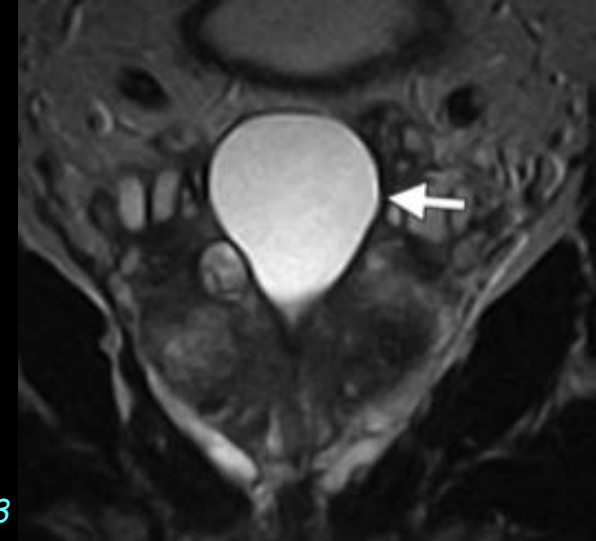
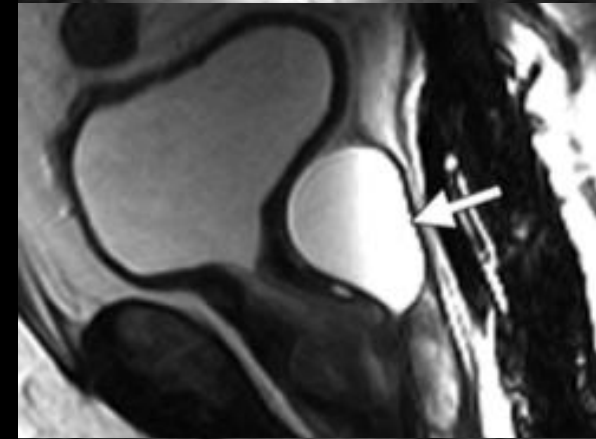
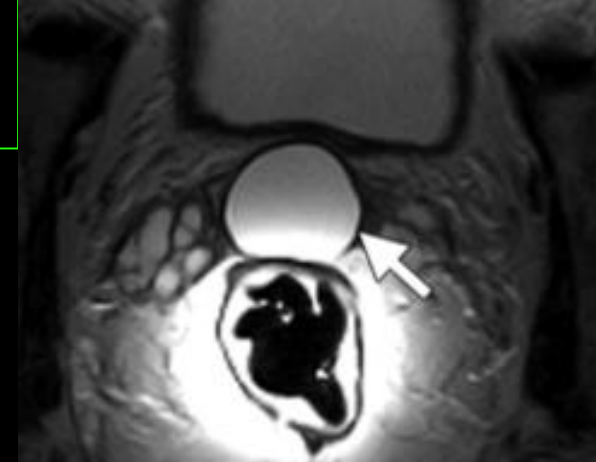
*Shebel H et al. Cysts of the genitourinary male tract... Radiographics 2013;33:1125-1143*



# Kystes intra-prostatiques/médians

- **kystes des canaux müllériens résiduels:**

- Mésonéphros
- 20-40 ans, 1%
- **Asymptomatique +++**, infections urinaires, rétention, troubles éjaculation
- Abscès/tumeur kystique
- Au-delà de la prostate



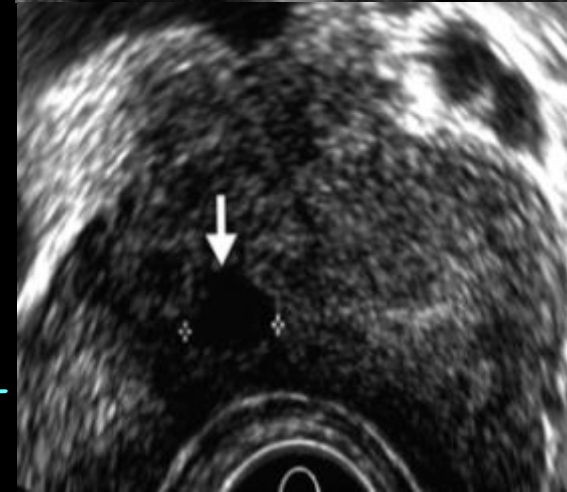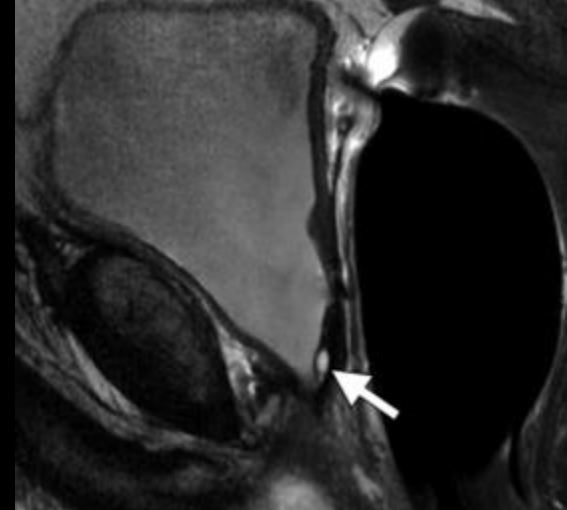
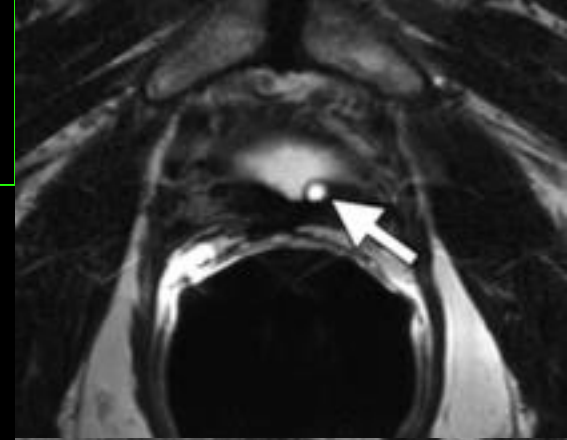
**Table 2**  
**Prostatic Utricle Cysts versus Müllerian Duct Cysts**

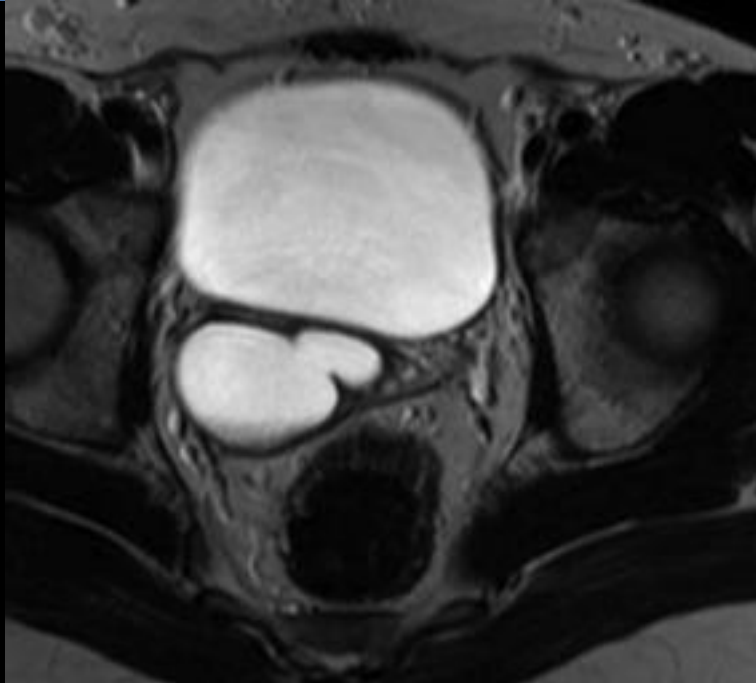
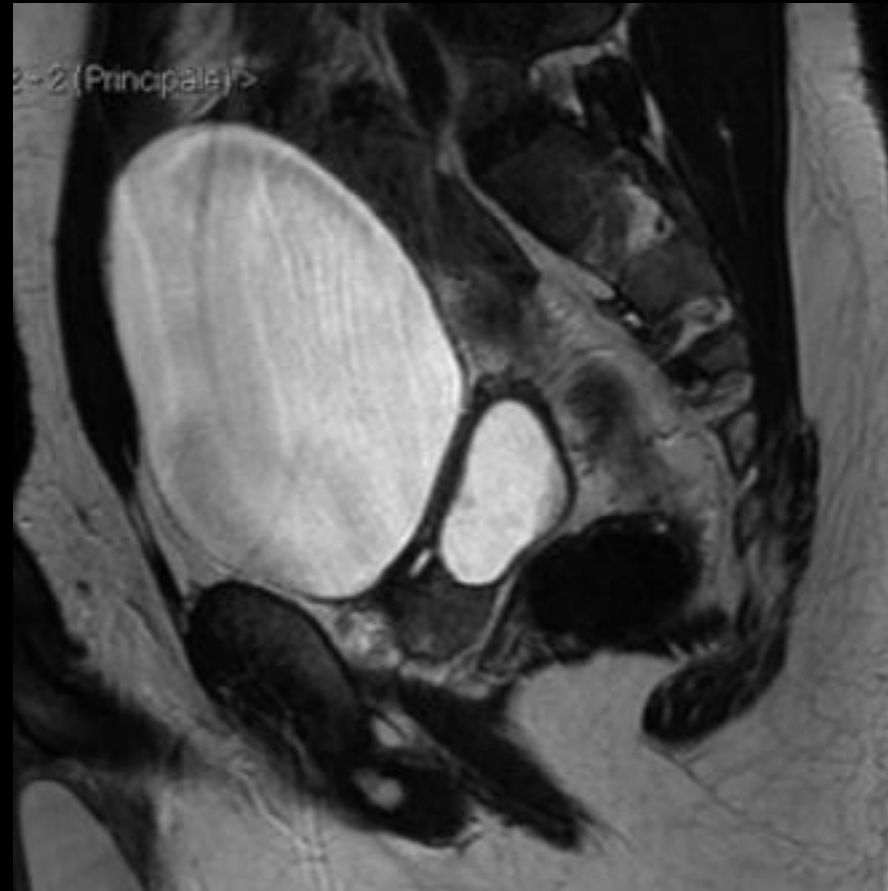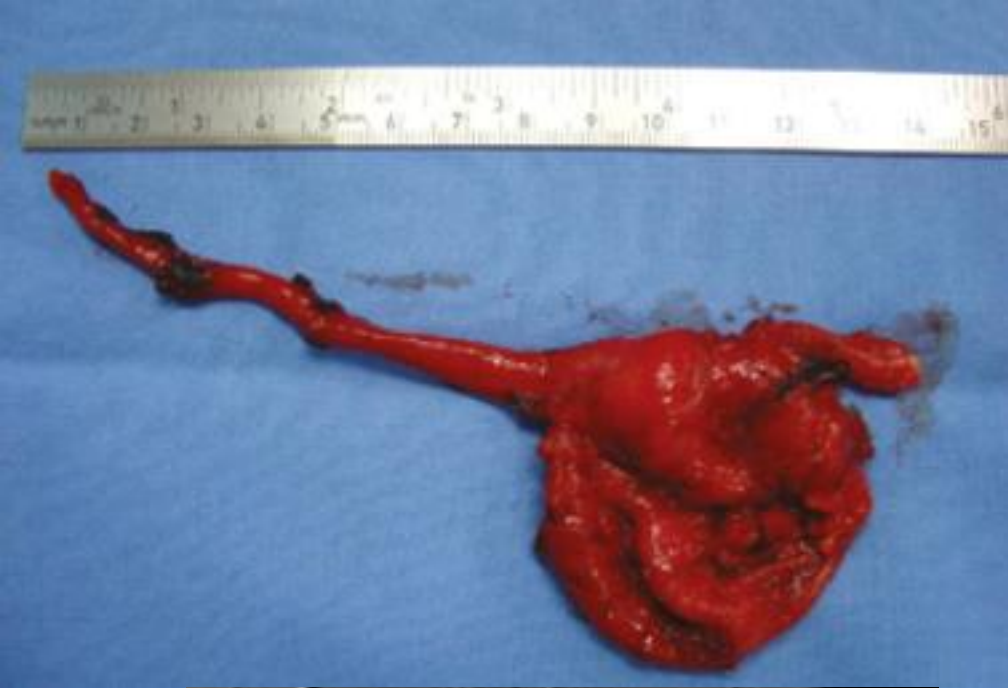| Parameters                           | Utricle Cysts                                    | Müllerian Cysts   |
|--------------------------------------|--|---|
| Patient age (y)                      | 0–20   | 10–30   |
| Origin                               | Embryologic remnant of the müllerian duct system | Failure of regression and focal saccular dilatation of the müllerian duct |
| Configuration                        | Pear shape                                       | Teardrop shape  |
| Extension above base of prostate     | No   | Yes   |
| Communication with prostatic urethra | Yes  | No  |
| Spermatozoa present                  | Yes  | No  |
| Malignancy reported                  | Yes  | Yes   |

l'âge de révélation, la taille du kyste, la forme "en larme", le caractère non communiquant constituent des arguments majeurs en faveur du kyste des dérivés müllériens et aident à les distinguer des kystes de l'utricule prostatique

# Kystes intra-prostatiques/para-médians

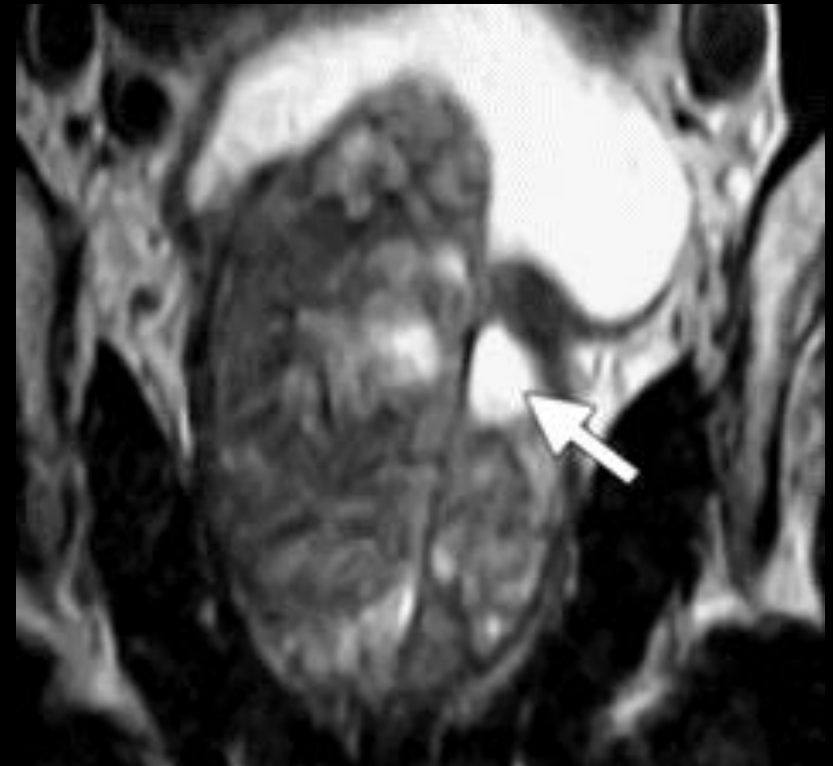
- **Kystes des canaux éjaculateurs** :
  - Juste en dehors de la ligne médiane, en arrière de l'urètre prostatique, zone centrale
  - Dûs à une obstruction des canaux éjaculateurs, congénitale ou acquise
  - Bilan **d'hypofertilité +++**





# Kystes intra-prostatiques/latéraux

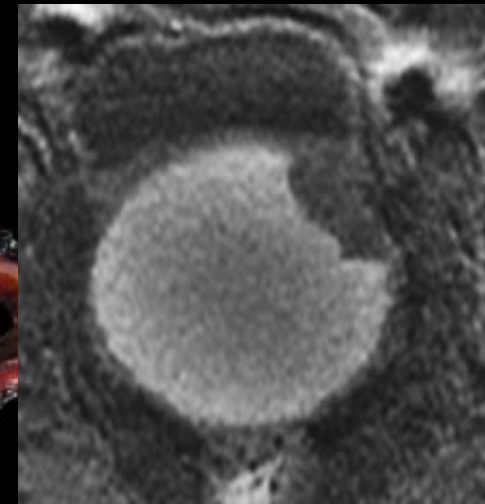
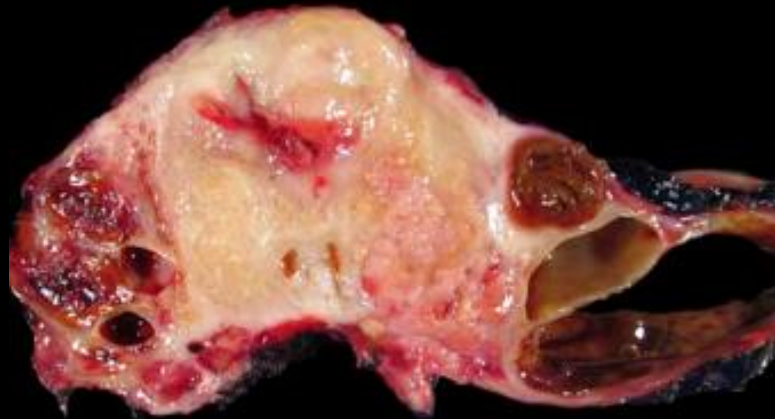
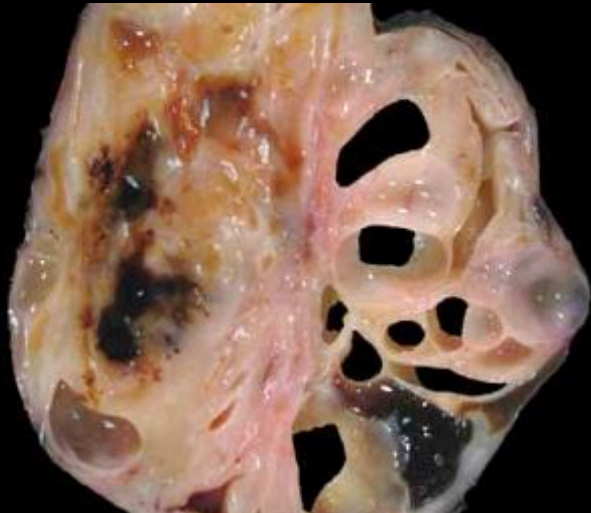
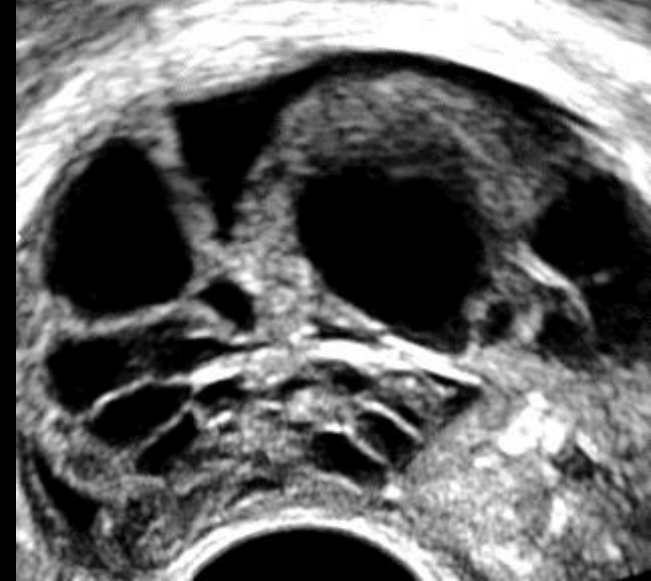- **Kystes rétentionnels** :
  - Ubiquitaires , zone périphérique
  - Âge, HBP
  - Obstruction
  - 1-2 cm
- **Dégénérescence kystique d'une HBP (hypertrophie bénigne de la prostate) :**
  - **Fréquente +++**
  - Zone transitionnelle



*Shebel H et al. Cysts of the genitourinary male tract...  
Radiographics 2013;33:1125-1143*

# Kystes intra-prostatiques/latéraux

- Portion kystique lésions tumorales :
  - Hémorragie/nodules facteur pronostic
  - Cystadénome géant multiloculaire/cystadénocarcinome
- Abscess (diabète, lésions kystiques pluriloculées)
- Prostatite chronique



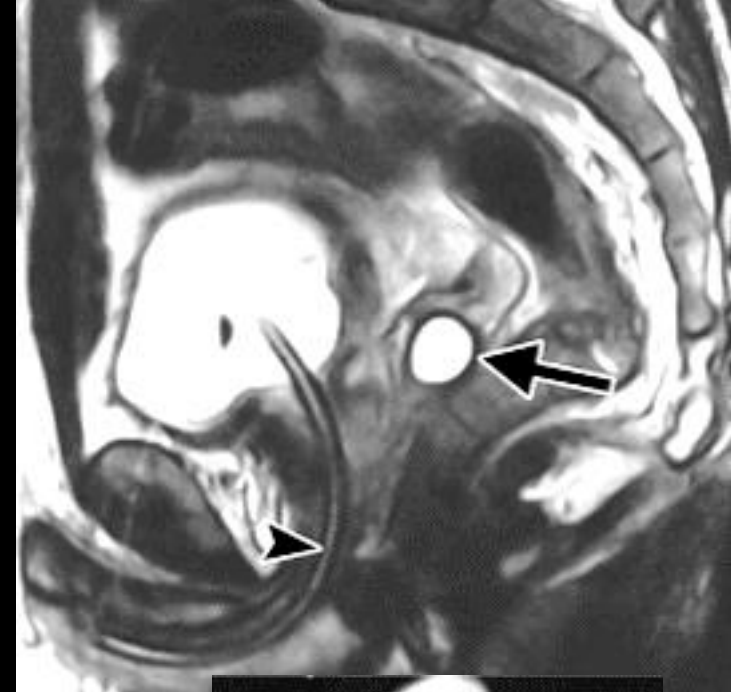
*Yu J. Benign or Malignant? Two Case Reports of Gigantic Prostatic Cyst. Urology Case Reports 2016;8:40-43*

*Paner G et al. Spectrum of cystic epithelial tumors of the prostate. Am J Surg Pathol 2016;40:886-895*

*Shebel H et al. Cysts of the genitourinary male tract... Radiographics 2013;33:1125-1143*

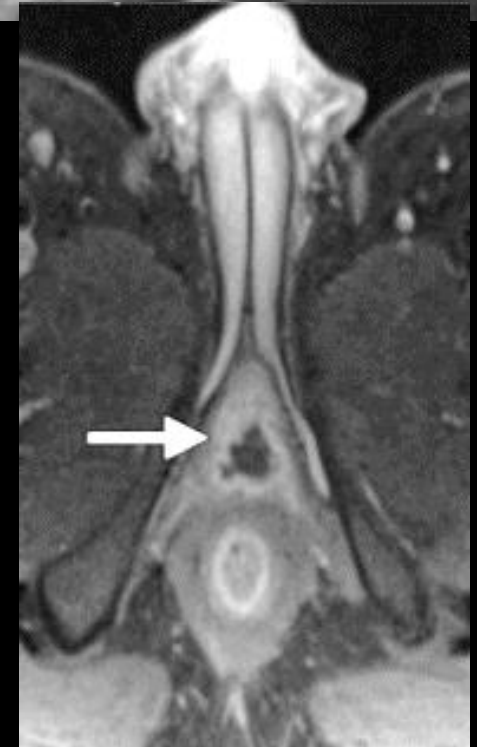# Kystes extra-prostatiques/latéraux

- **Vésicules séminales :**
  - Congénitaux/acquis
  - 10-40 ans
  - PKRAD
  - 5 cm maximum en général



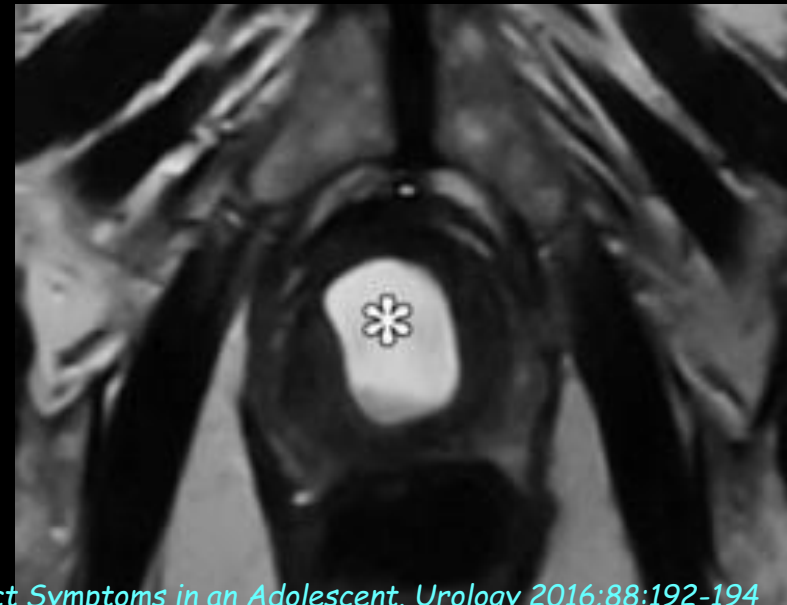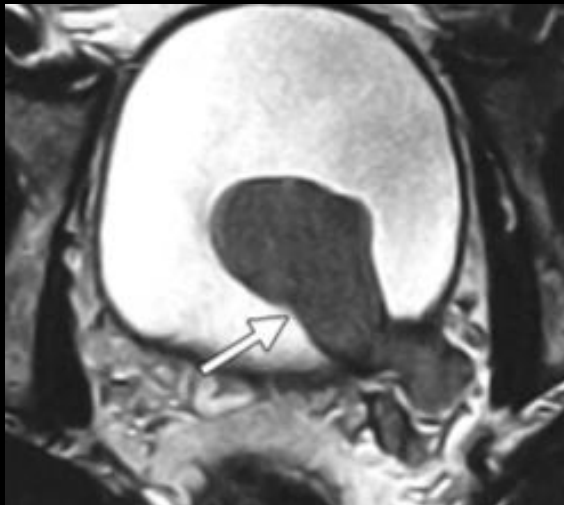
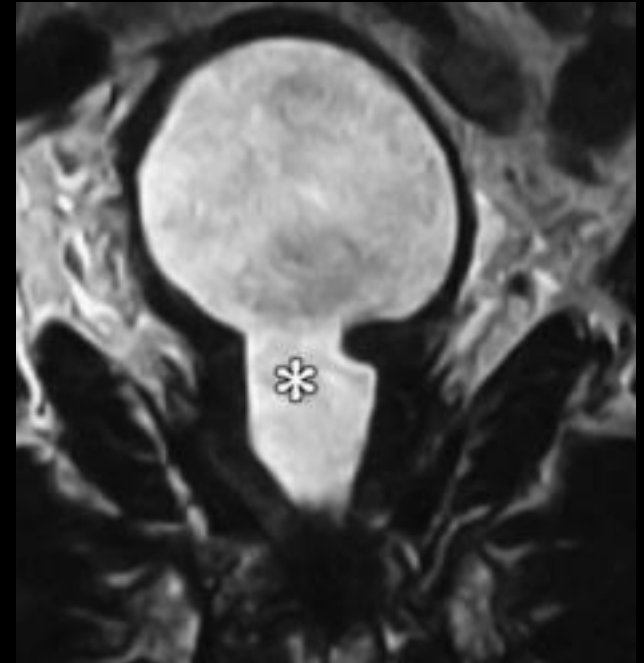- **Canaux déférents :**
  - Au-dessus de la prostate
  - Azo et hypospermie

- **Glandes bulbo-urétrales :**
  - Postérieur ou postéro-latéral à l'urètre  
postérieur



# Diagnostics différentiels

- **Urétérocèle**
- Dilatation urétrale post-RTUP (résection trans-urétrale de la prostate)
- Diverticule vésical
- Urètre ectopique
- **Kystes et diverticules urétraux**



Nork J, Yap M, Kaplan G. Verumontanum Cyst Associated with Lower Urinary Tract Symptoms in an Adolescent. *Urology* 2016;88:192-194

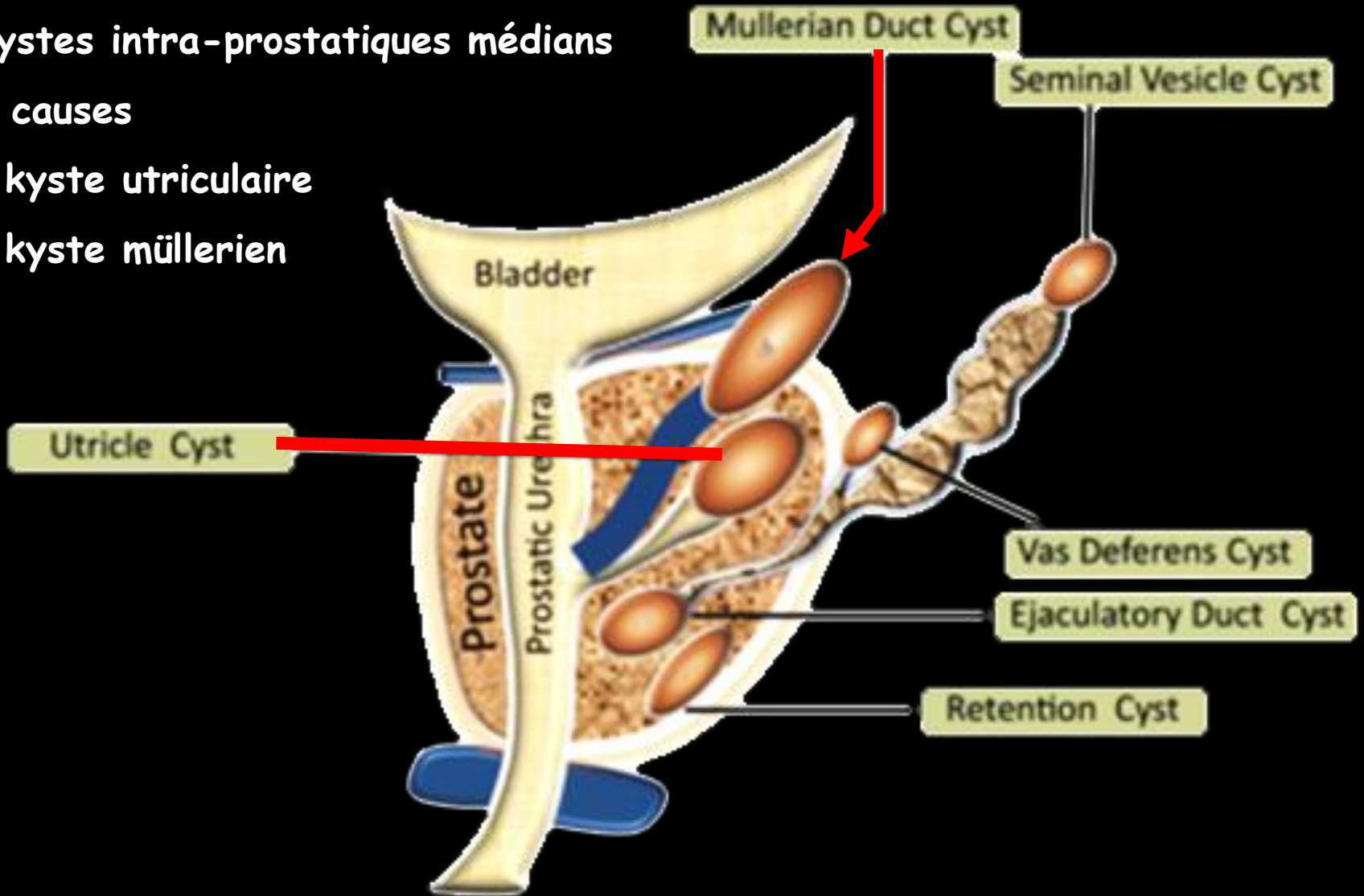
Shebel H et al. Cysts of the genitourinary male tract... *Radiographics* 2013;33:1125-1143

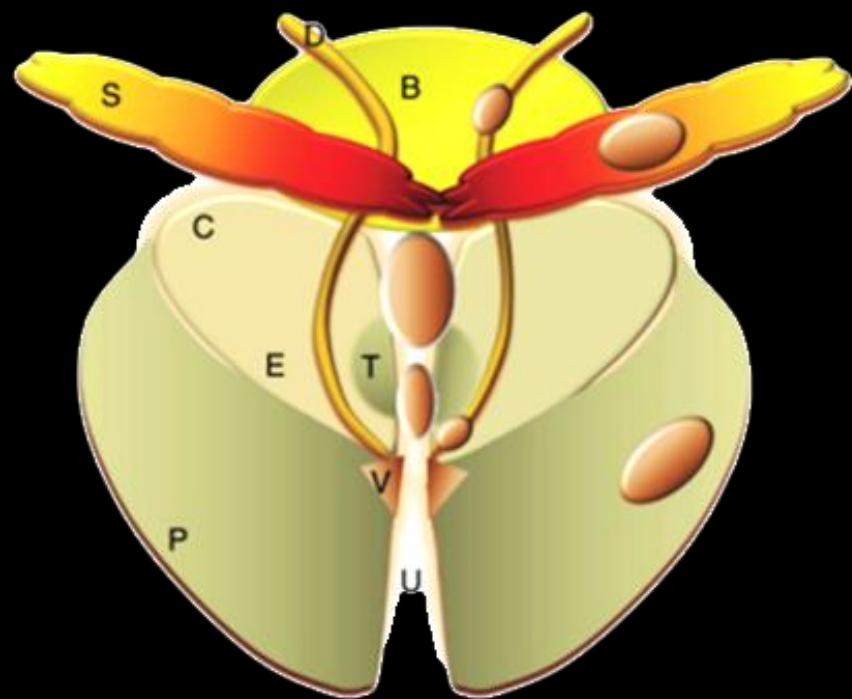
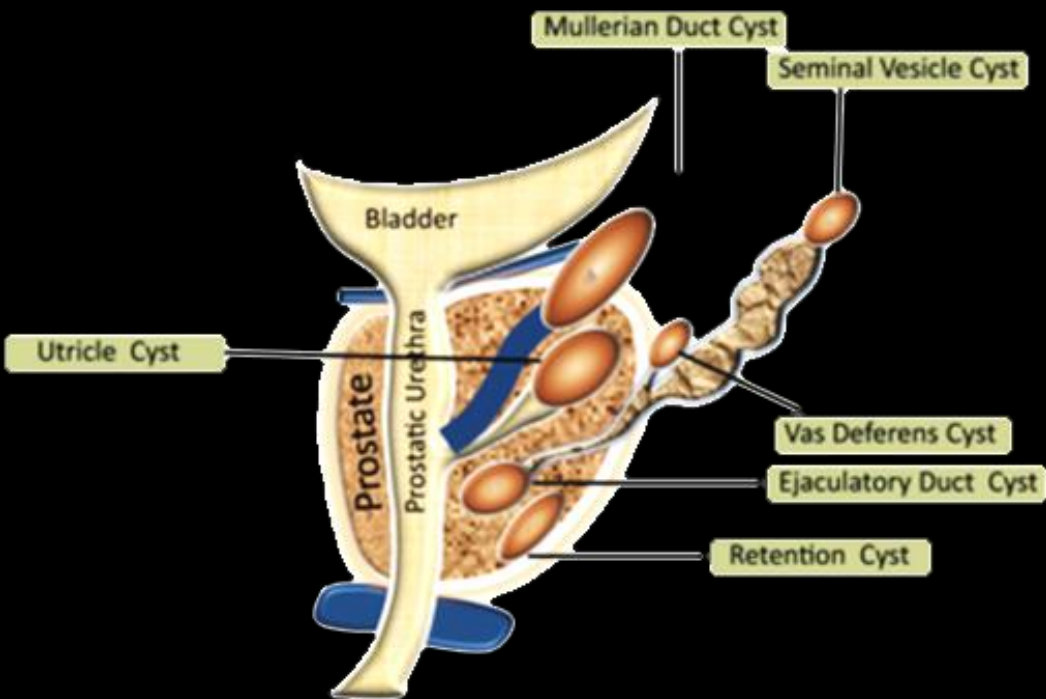
# Take Home Messages

Kystes intra-prostatiques médians

2 causes

- . kyste utriculaire
- . kyste müllerien





Sagittal (a) and coronal (b) diagrams illustrate the distribution of intra- and extraprostatic cysts. *B* = bladder, *C* = central zone, *D* = vas deferens, *E* = ejaculatory ducts, *P* = peripheral zone, *S* = seminal vesicles, *T* = trans zone, *U* = urethra, *V* = verumontanum.