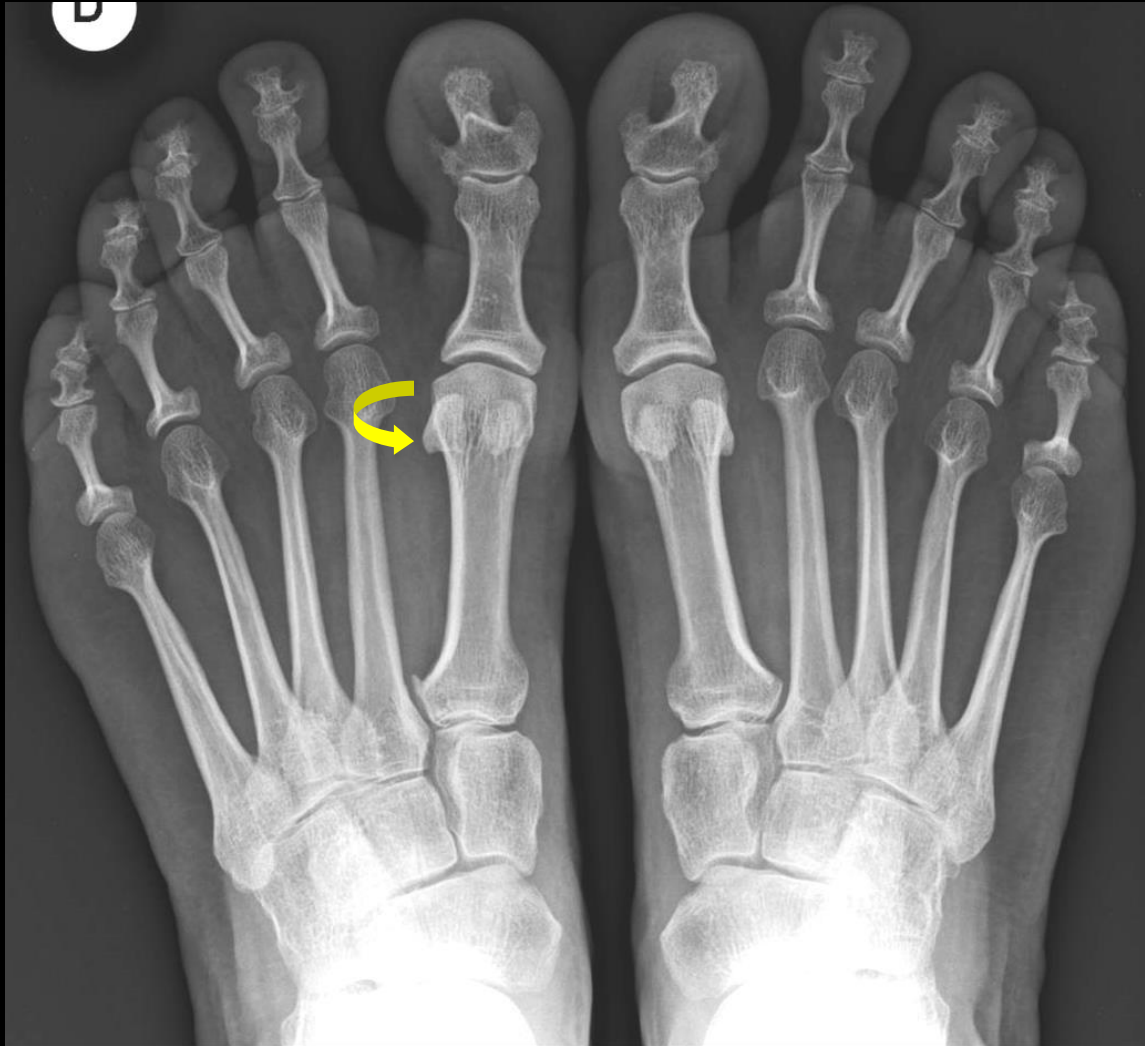
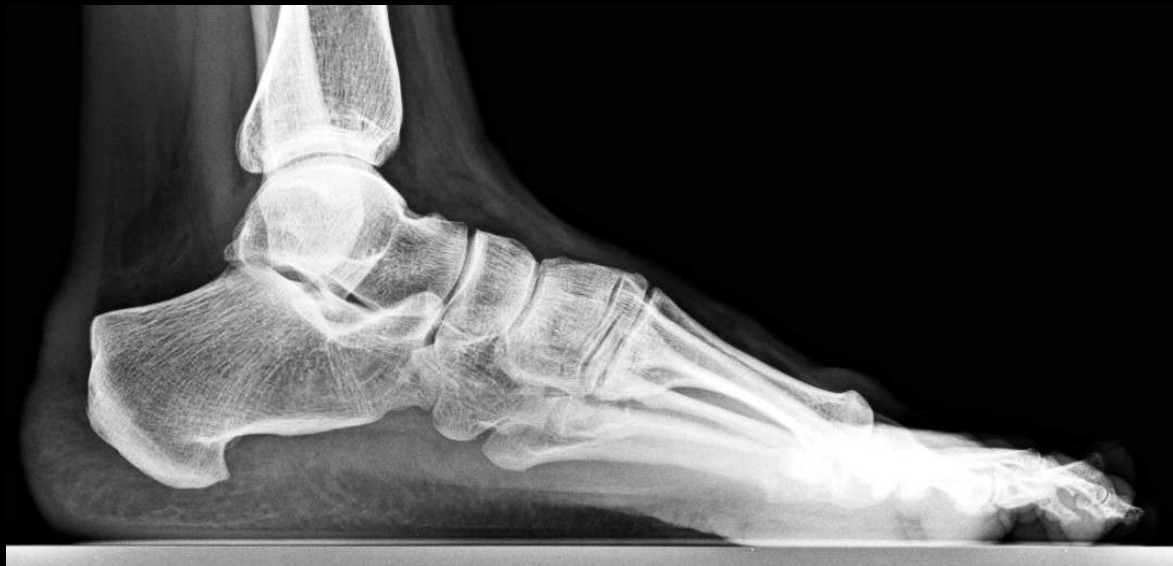
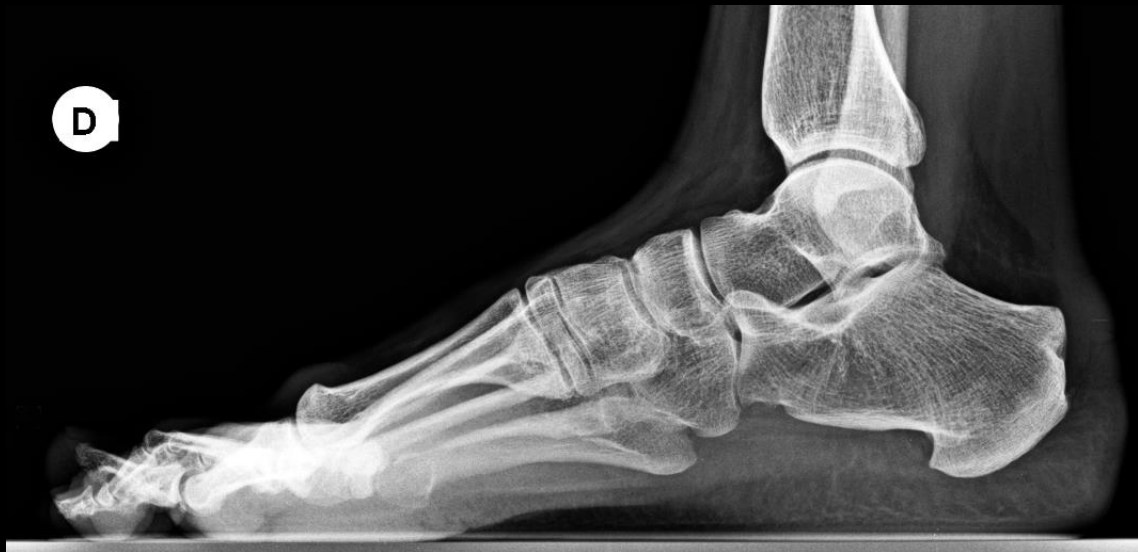

Femme 35 ans.
Douleurs
mécaniques de la
face dorsale
du pied droit.

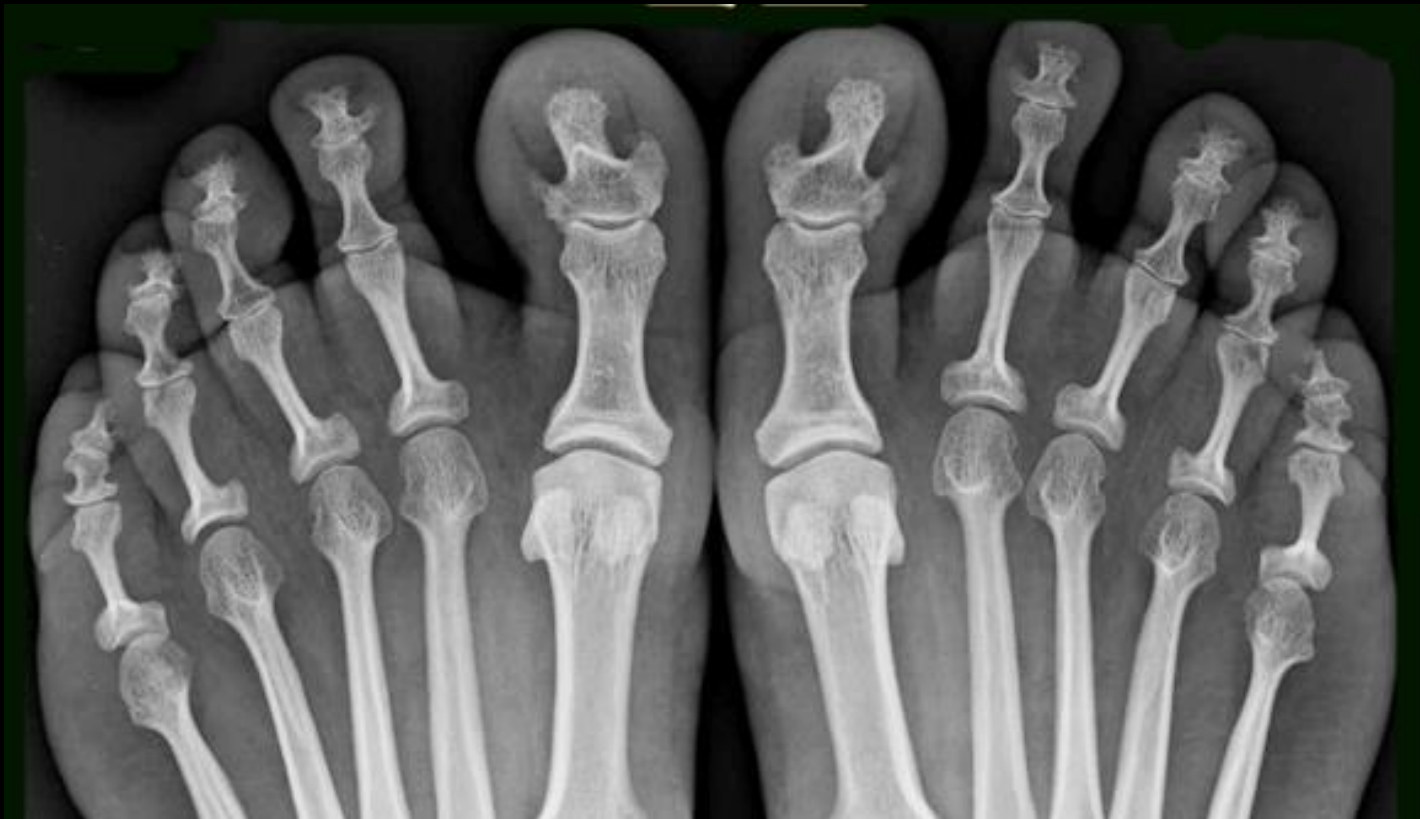

D



Au total:

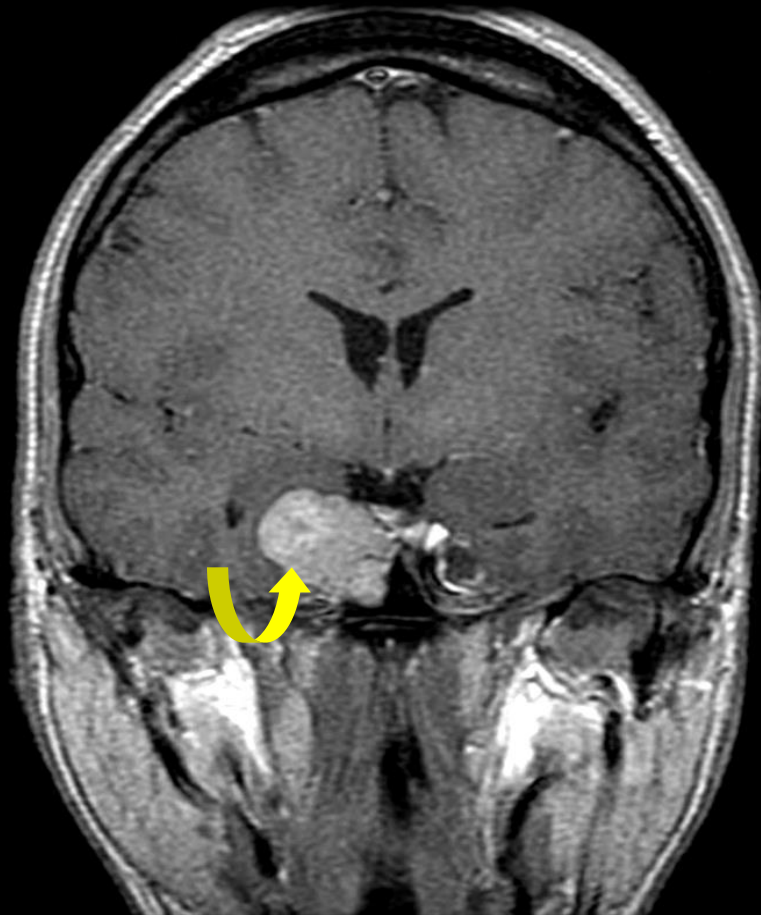
- hypertrophie des tissus mous.
- aspect "en ancre de marine" des phalanges distales.



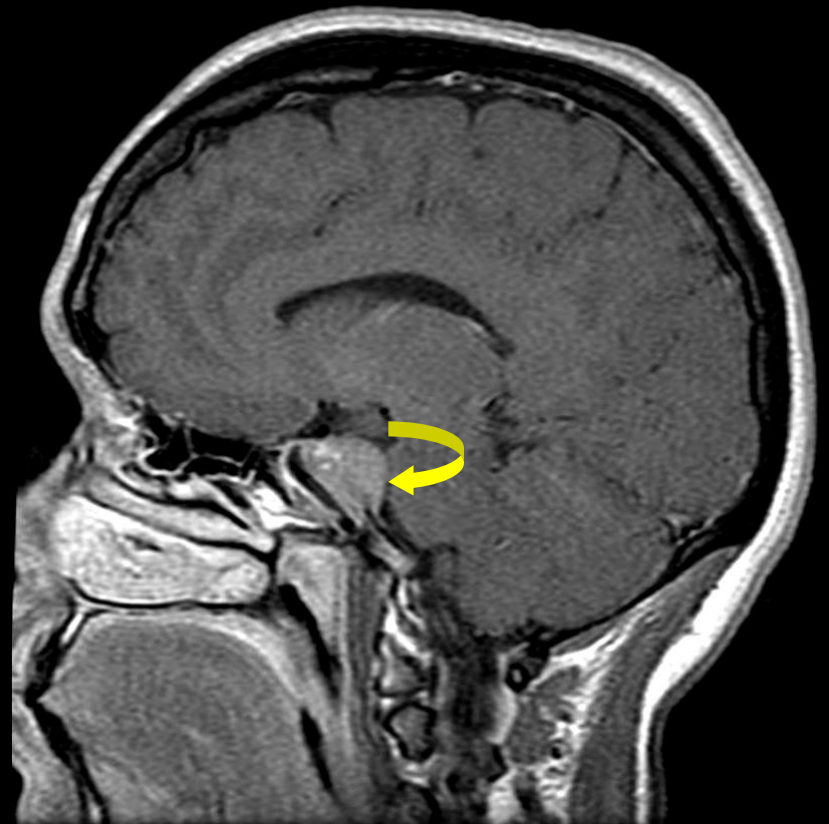-quel est le diagnostic et par quel examen d'imagerie le confirmer



-IRM hypophysaire




macro-adénome hypophysaire.



T1 Gd.

Acromégalie

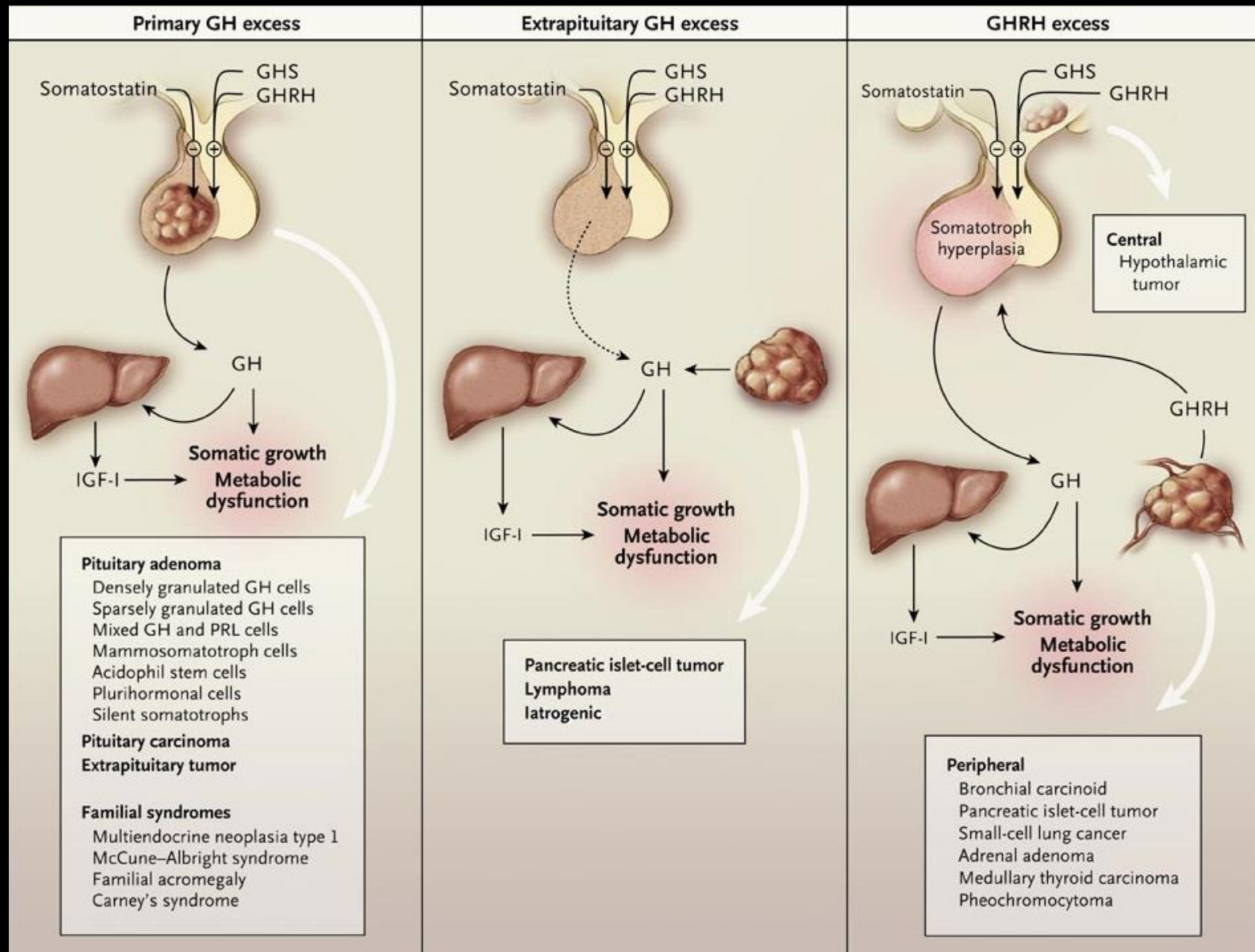


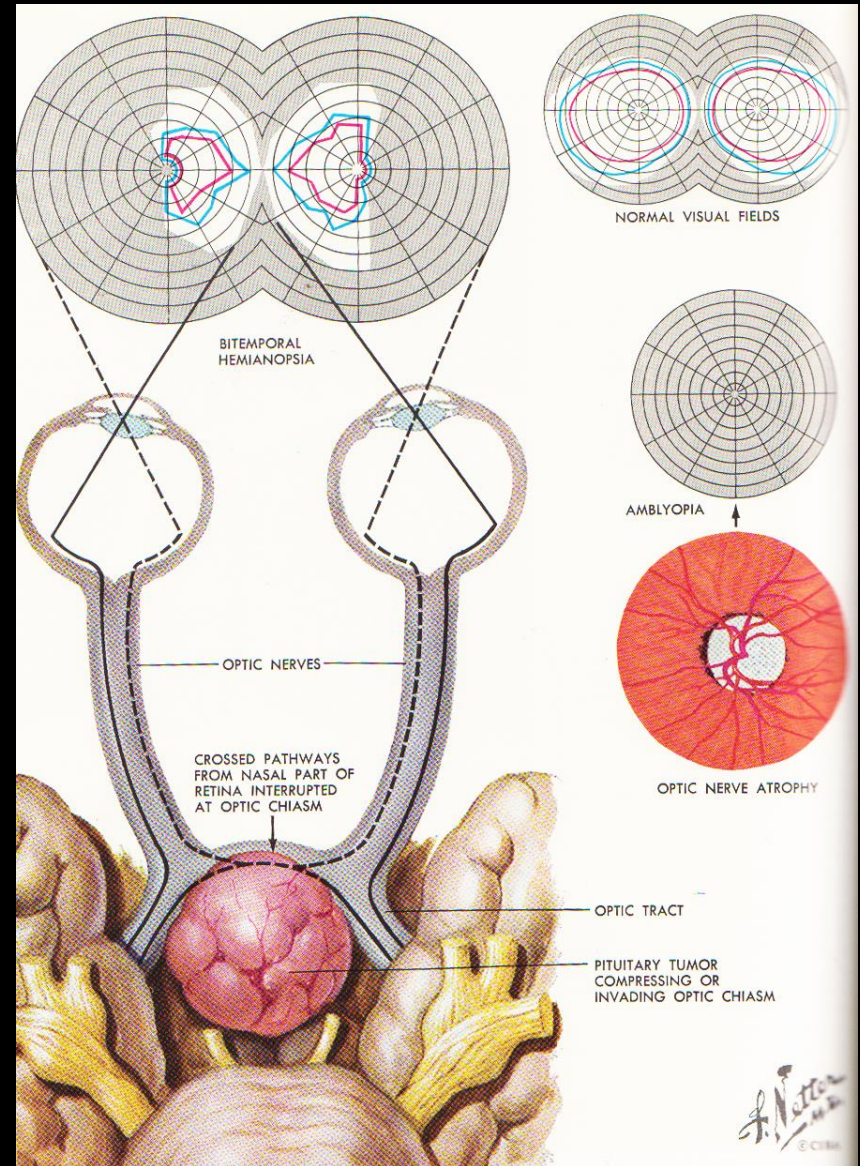
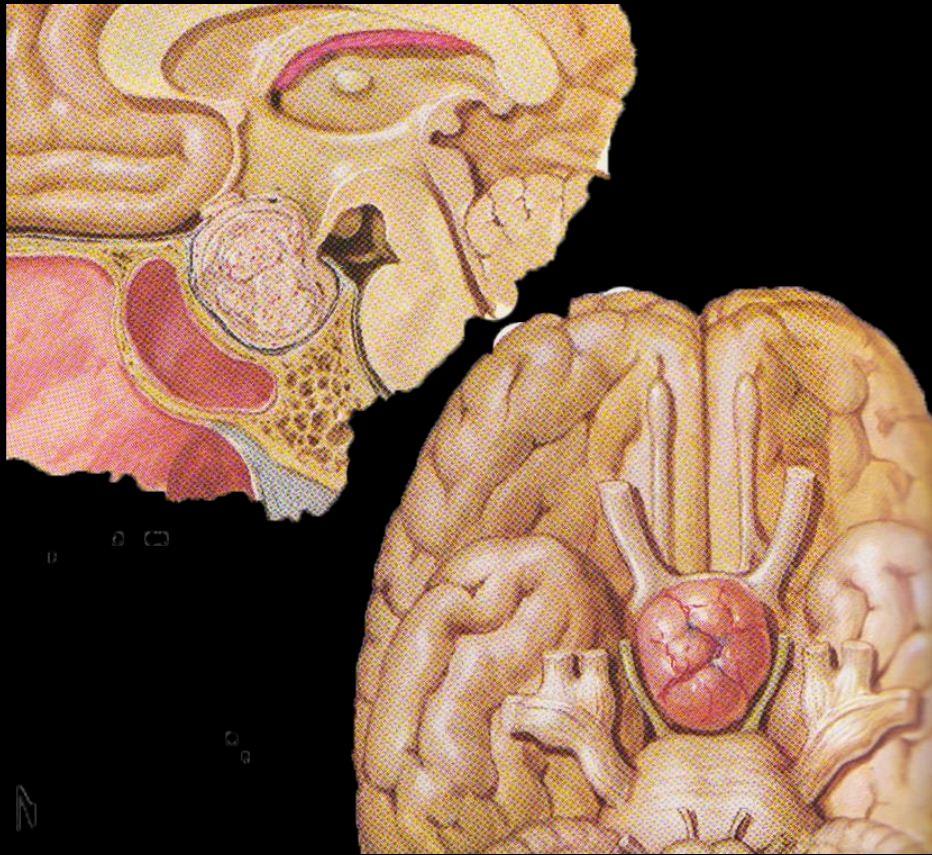
Maurice Tillet
1903-1954.

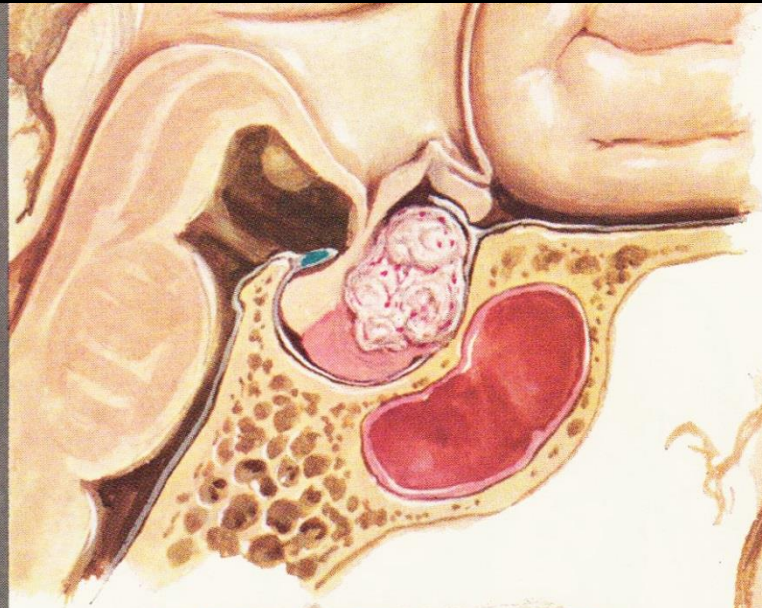
Acromégalie: caractères généraux

- Hypersécrétion **non freinable** de **GH** par un **adénome hypophysaire somatotrope** (HGPO -)
- **Syndrome sécrétant :**
 - Syndrome dysmorphique
 - Manifestations cardio-vasculaires (HTA, HVG)
 - Troubles métaboliques (insulinorésistance)
 - Susceptibilité aux tumeurs (ADK coliques, leucémies)
- **Sd tumoral**
- **Sd d'insuffisance antéhypophysaire**

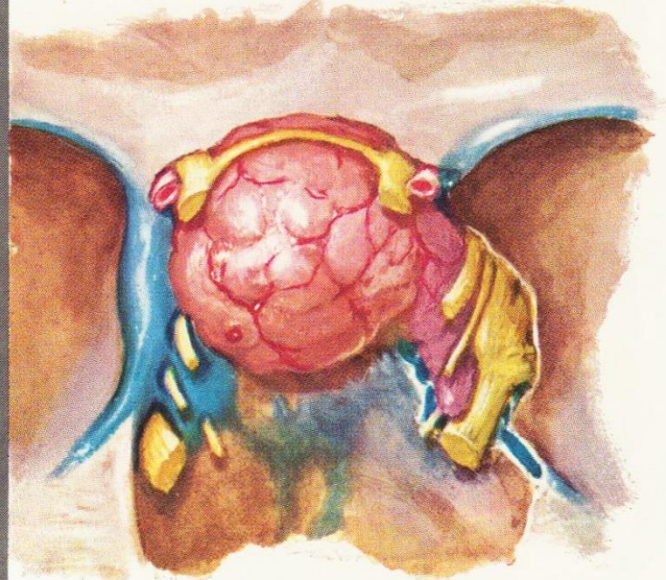
Acromégalie: étiologie



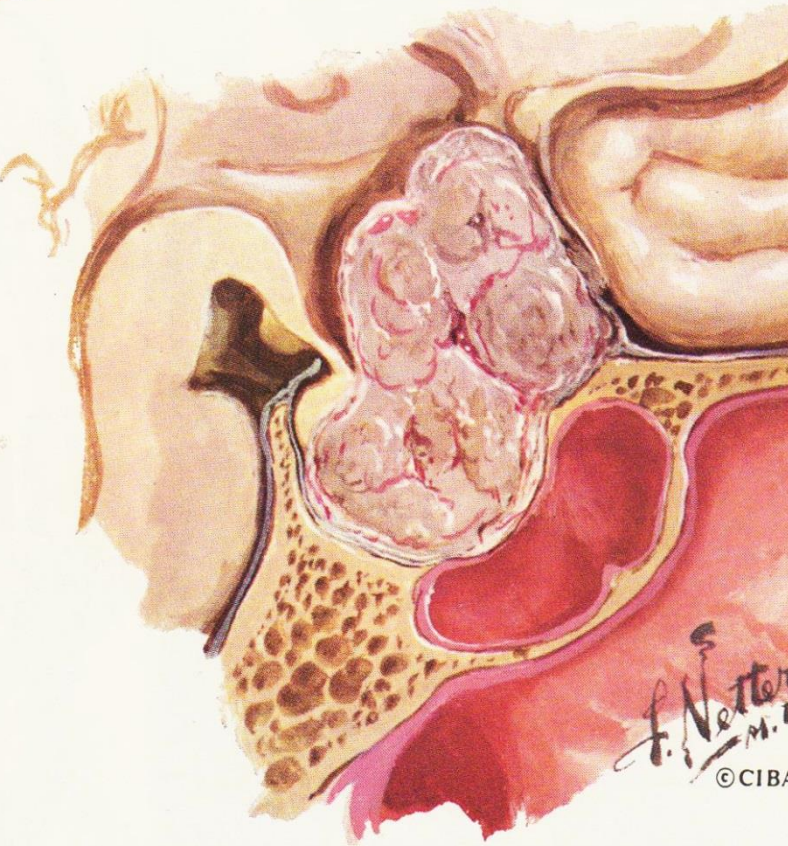




RELATIVELY SMALL, SLOW-GROWING
ADENOMA, CAUSING ENDOCRINE SYMPTOMS
(ACROMEGALY) WITH LITTLE MECHANICAL
DISTURBANCE



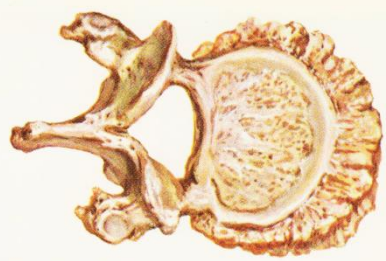
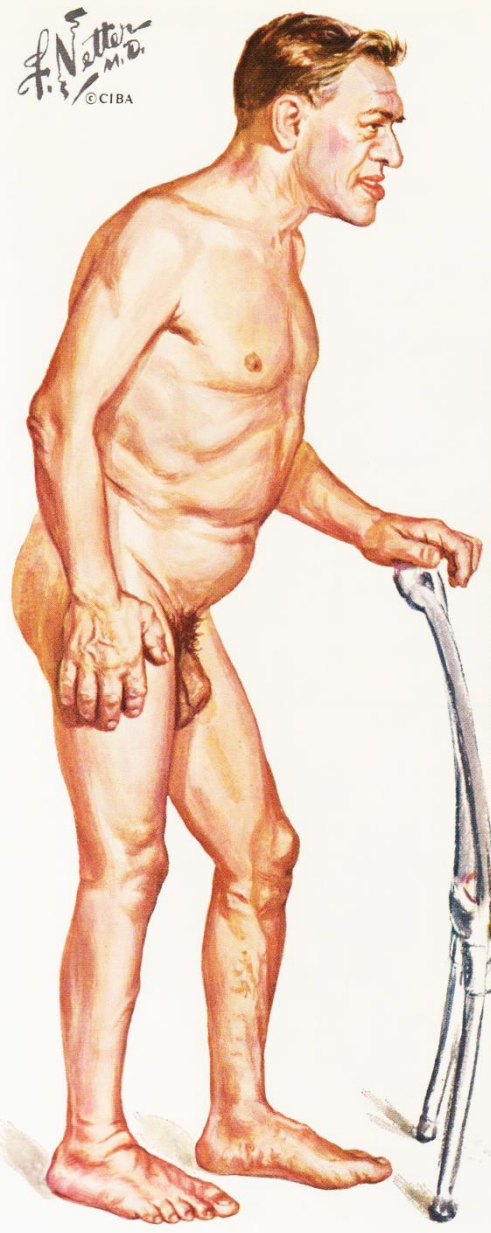
INVASIVE (MALIGNANT) ADENOMA;
EXTENSION INTO RIGHT CAVERNOUS SINUS



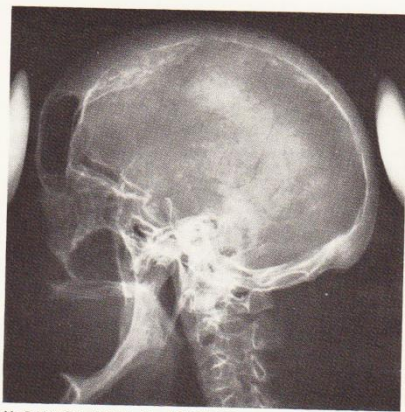LARGE ACIDOPHIL ADENOMA; EXTENSIVE
DESTRUCTION OF PITUITARY SUBSTANCE,
COMPRESSION OF OPTIC CHIASM, INVASION
OF THIRD VENTRICLE AND FLOOR OF SELLA

f. Netter
M.D.
©CIBA

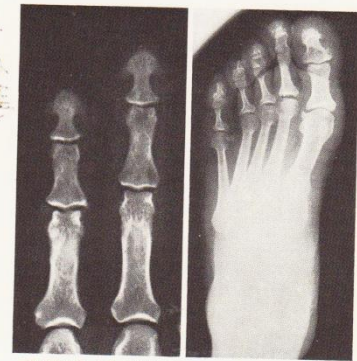F. Netter M.D.
© CIBA



THORACIC VERTEBRA IN ACROMEGALY: HYPEROSTOSIS, ESPECIALLY MARKED ON ANTERIOR ASPECT

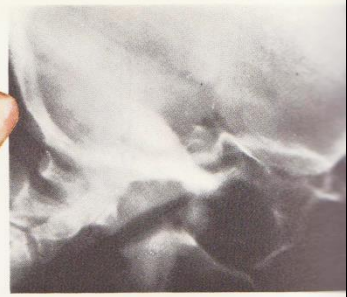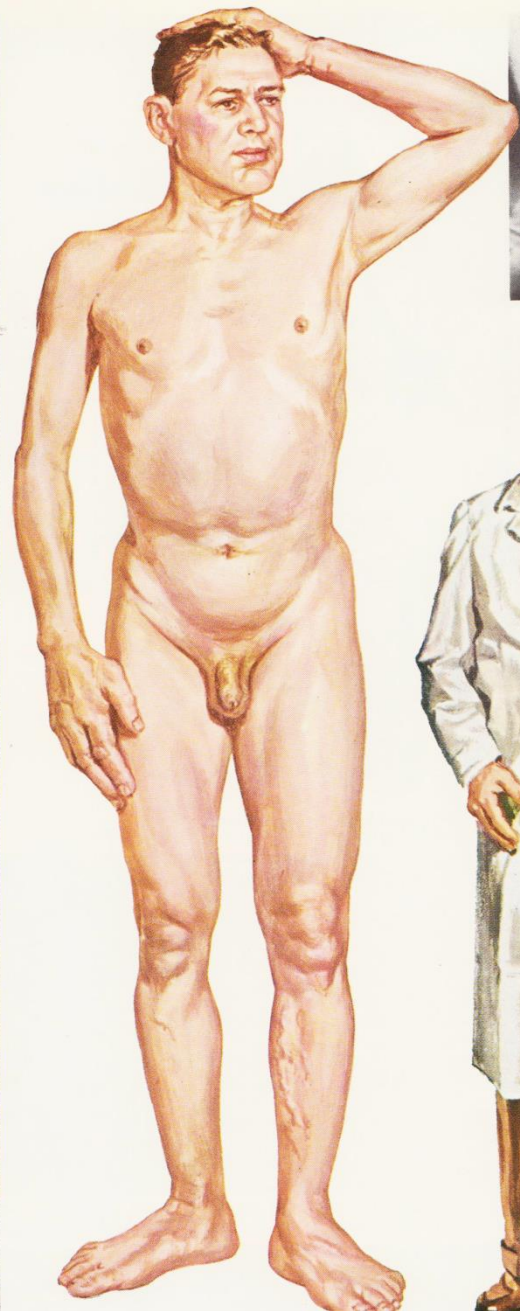


X-RAY OF SKULL IN ACROMEGALY: ENLARGEMENT OF SELLA TURCICA, WITH OCCIPITAL PROTUBERANCE, THICKENING OF CRANIAL BONES, ENLARGEMENT OF SINUSES AND OF MANDIBLE

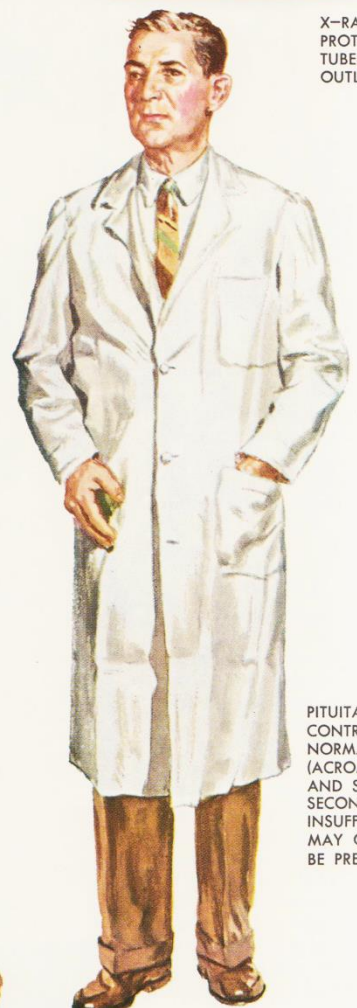

TUFTING OF PHALANGES IN HANDS AND NARROWING OF PHALANGES IN FEET

7
6
5
4
3
2
1
FEET AND INCHES



X-RAY OF TUMOR PROTRUDING FROM TUBERCULUM SELLAE OUTLINED BY WHITE BORDER



PITUITARY GIANT CONTRASTED WITH NORMAL MAN (ACROMEGALY AND SIGNS OF SECONDARY PITUITARY INSUFFICIENCY MAY OR MAY NOT BE PRESENT)

F. Netter M.D.

Acromégalie

Table 1. Clinical Features of Acromegaly.

Local tumor effects

Pituitary enlargement
Visual-field defects
Cranial-nerve palsy
Headache

Somatic systems

Acral enlargement, including thickness of soft tissue of hands and feet

Musculoskeletal system

Gigantism
Prognathism
Jaw malocclusion
Arthralgias and arthritis
Carpal tunnel syndrome
Acroparesthesia
Proximal myopathy
Hypertrophy of frontal bones

Skin and gastrointestinal system

Hyperhidrosis
Oily texture
Skin tags
Colon polyps

Cardiovascular system

Left ventricular hypertrophy
Asymmetric septal hypertrophy
Cardiomyopathy
Hypertension
Congestive heart failure

Pulmonary system

Sleep disturbances
Sleep apnea (central and obstructive)
Narcolepsy

Visceromegaly

Tongue
Thyroid gland
Salivary glands
Liver
Spleen
Kidney
Prostate

Endocrine and metabolic systems

Reproduction
Menstrual abnormalities
Galactorrhea
Decreased libido, impotence, low levels of sex hormone-binding globulin
Multiple endocrine neoplasia type 1
Hyperparathyroidism
Pancreatic islet-cell tumors

Carbohydrate

Impaired glucose tolerance
Insulin resistance and hyperinsulinemia
Diabetes mellitus

Lipid

Hypertriglyceridemia

Mineral

Hypercalciuria, increased levels of 25-hydroxyvitamin D₃
Urinary hydroxyproline

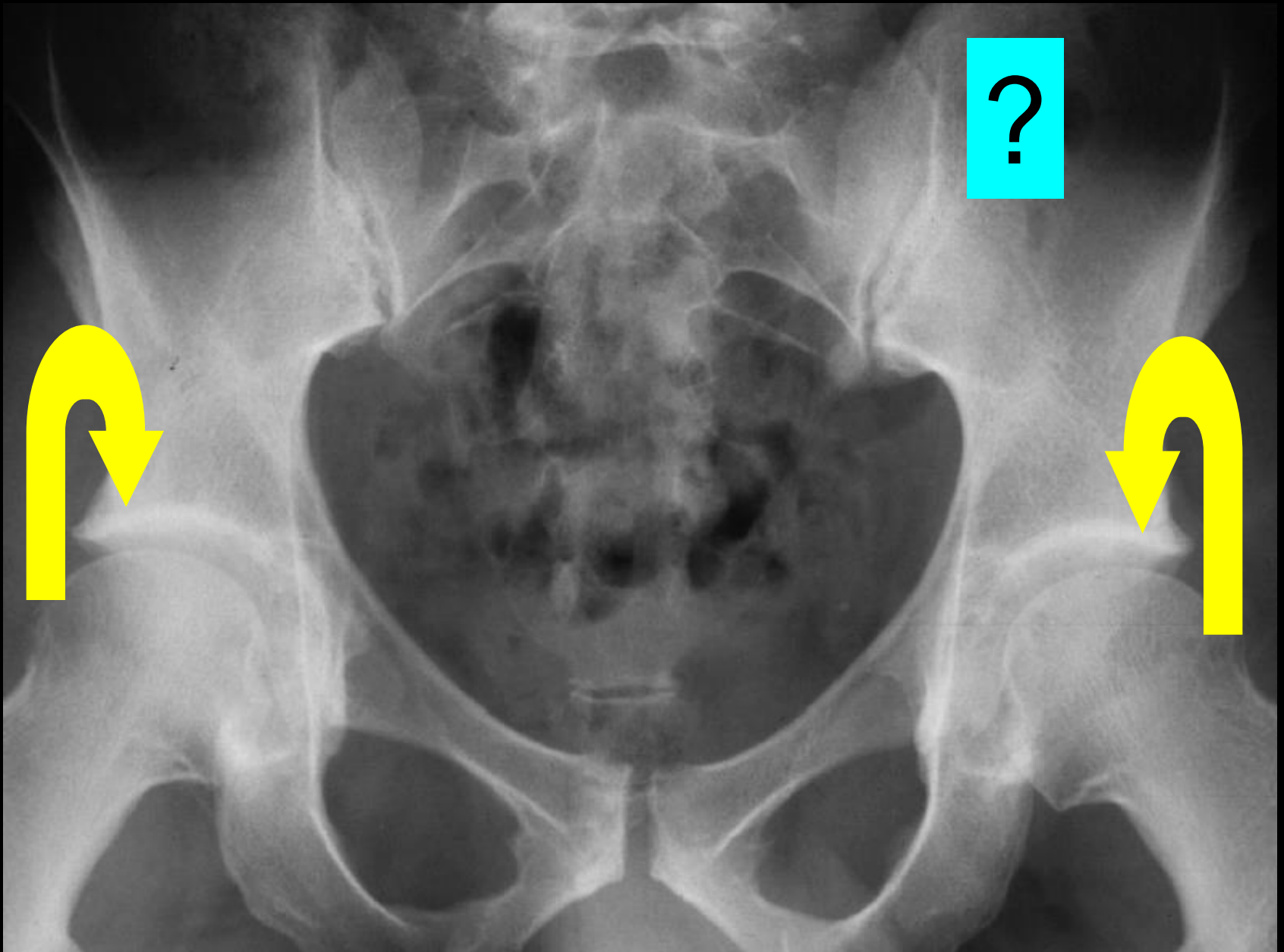
Electrolyte

Low renin levels
Increased aldosterone levels

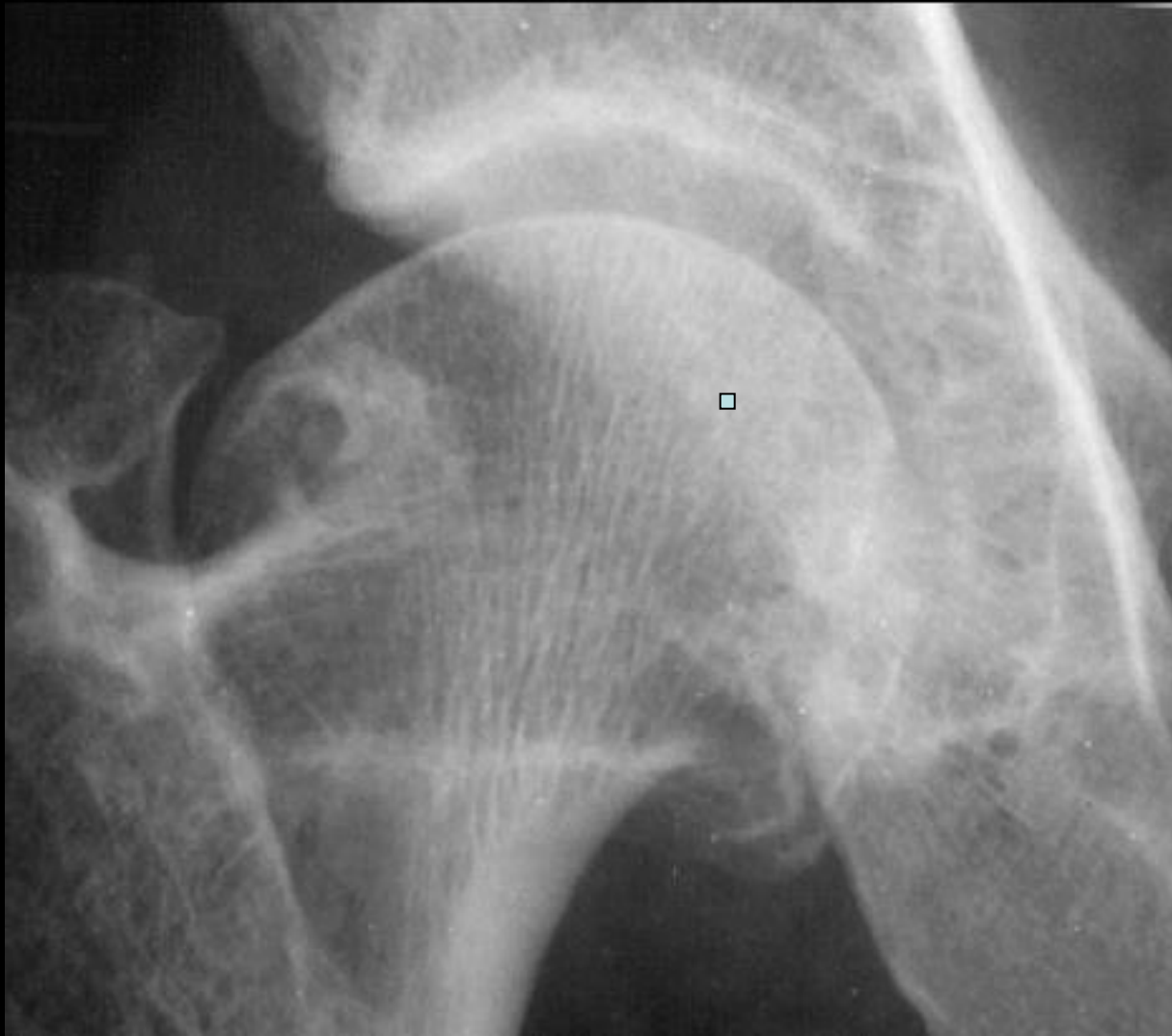
Thyroid

Low thyroxine-binding-globulin levels
Goiter

- **Hypertrophie des tissus mous** (mains, pieds).
- **Hypertrophie osseuse** (houppes phalangiennes, rachis, crâne.)
- **Élargissement des interlignes articulaires** (MCP, MTP, genoux, disques intervertébraux).
- **Hyperostose.**

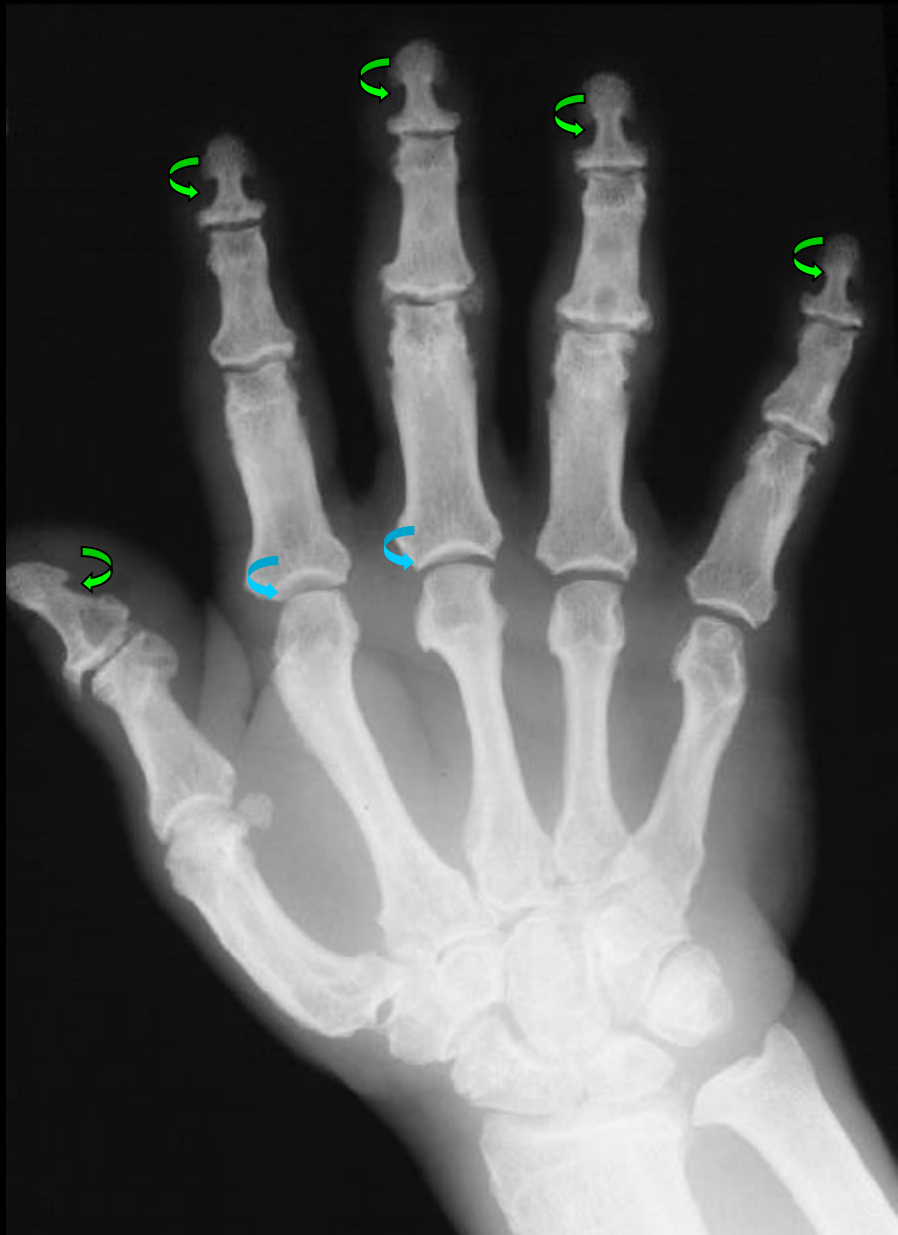

élargissement de l'interligne articulaire

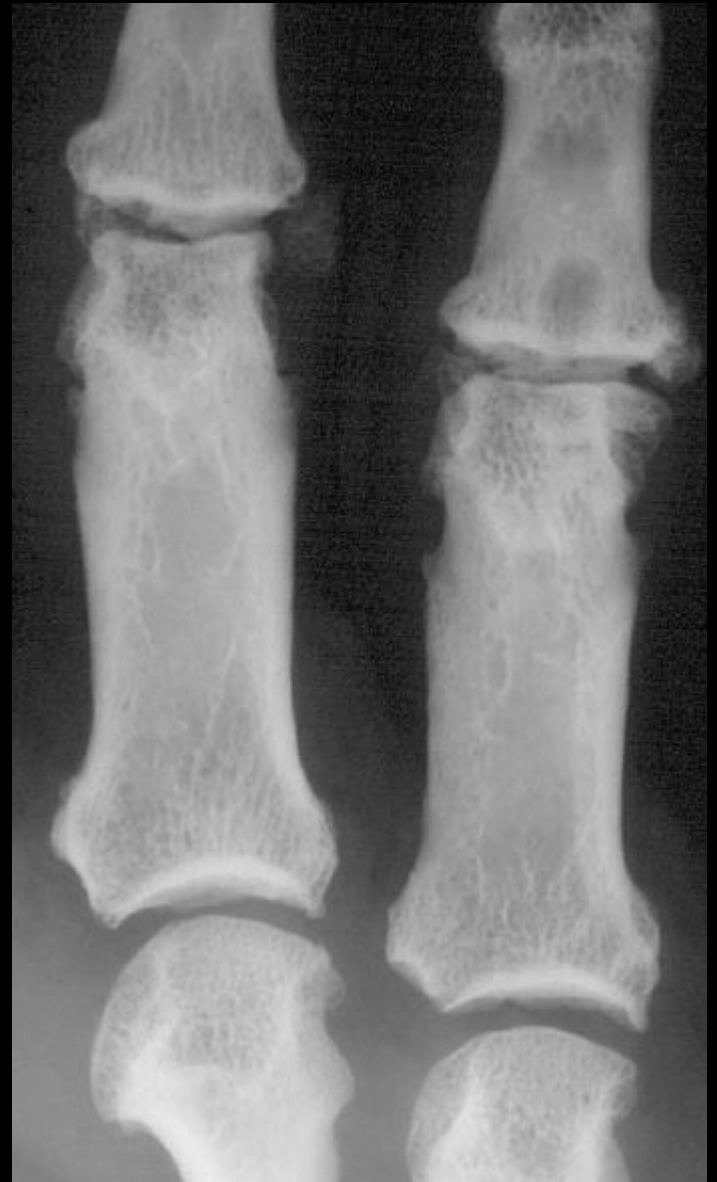

élargissement de l'interligne
+ ostéophytose périacromioclaviculaire

obs. J. Malghem.



« aspect "en ancre de marine" des phalanges distales

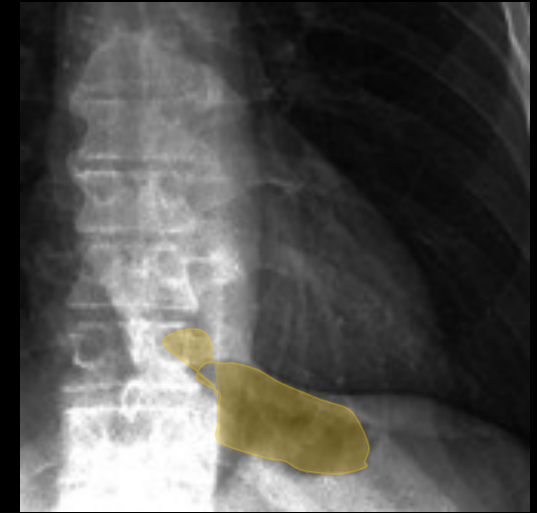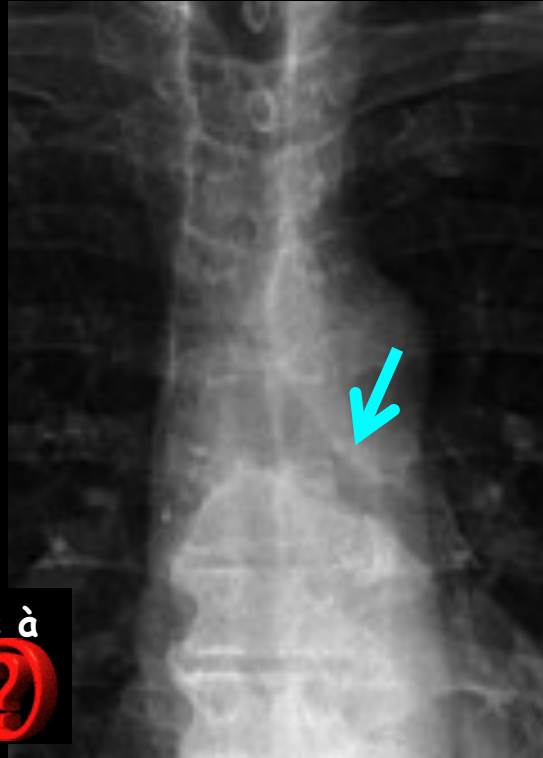
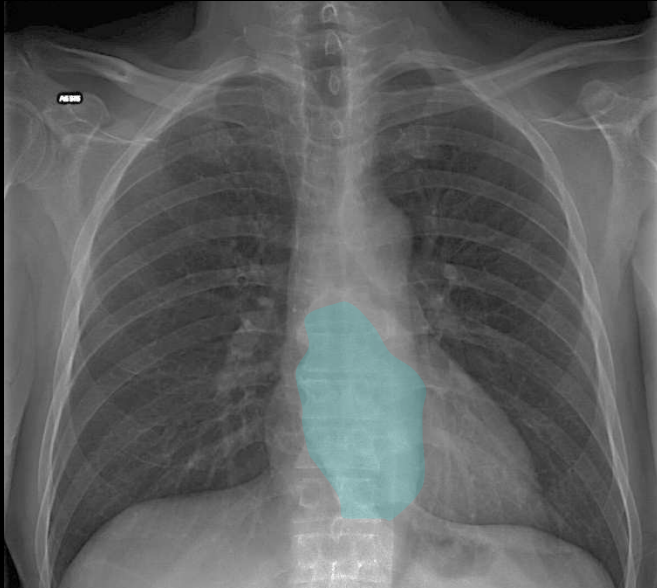


Élargissement des interlignes MCP 2 et 3



Patient de 58 ans; non fumeur ; altération de l'état général ; dysphagie aux solides d'apparition récente

J.B. Meyer IHN



Quels sont les éléments sémiologiques à retenir sur la radiographie (cardio) thoracique chez ce patient

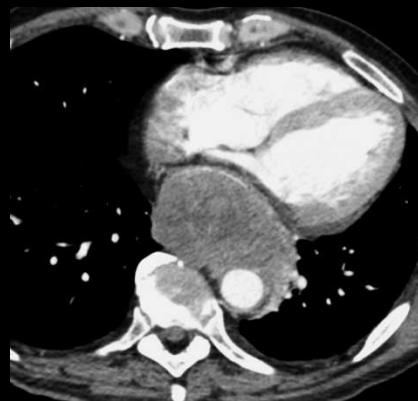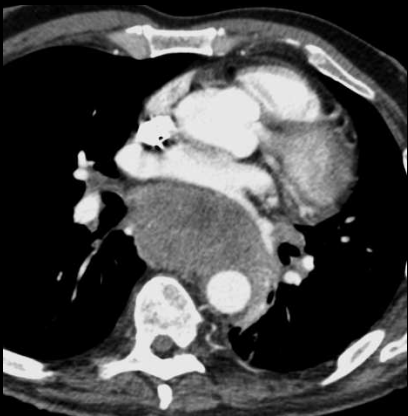
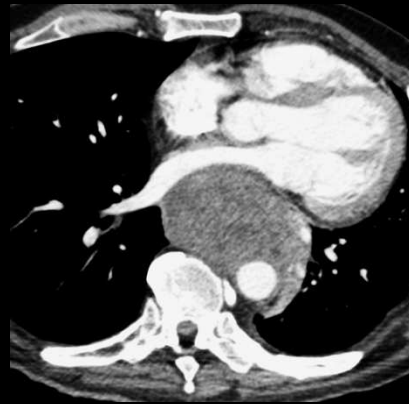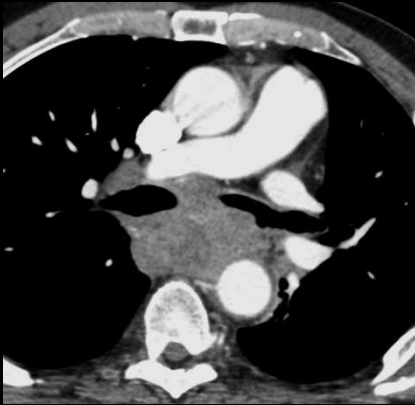
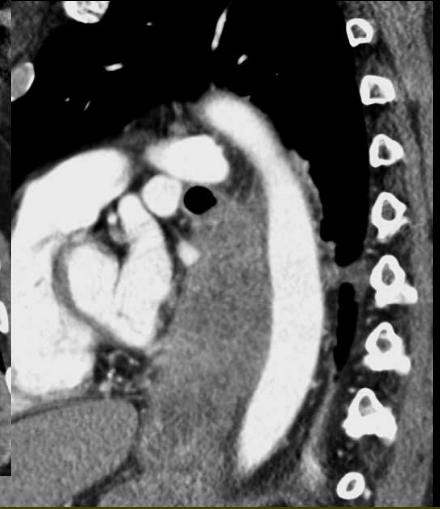


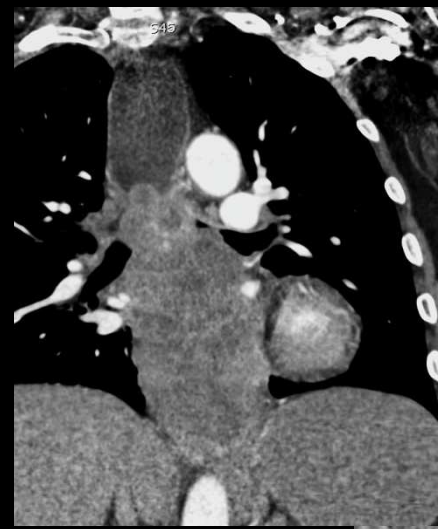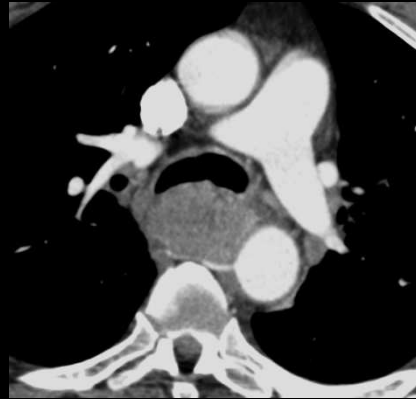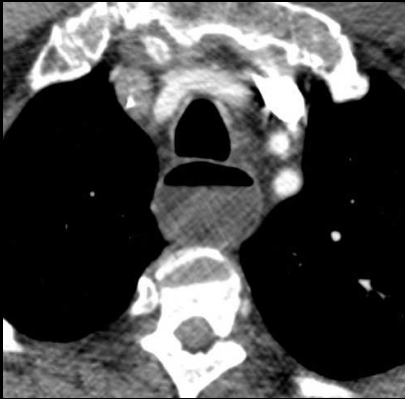Sténose longue de la bronche souche gauche sans trouble ventilatoire associé

Pas de masse hilare : la fenêtre aorto-pulmonaire est normale , de même que l'index cardio-thoracique , et la vascularisation pulmonaire

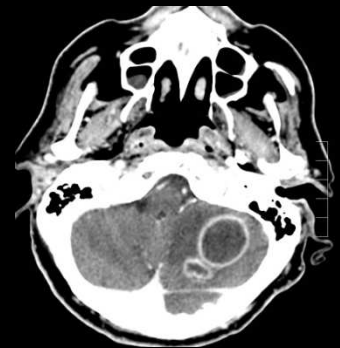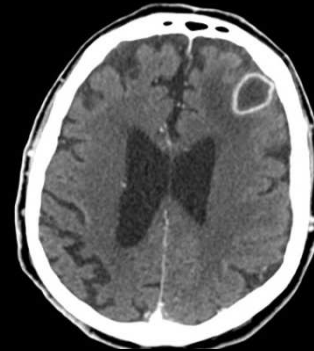
La dysphagie doit faire examiner la zone de projection de l'œsophage, laquelle paraît occupée par une masse allongée , dense , dont le pôle supérieur coïncide avec la région sténosée de la bronche souche gauche

Enfin la grosse tubérosité est de volume très réduit avec un cône d'attraction cardial

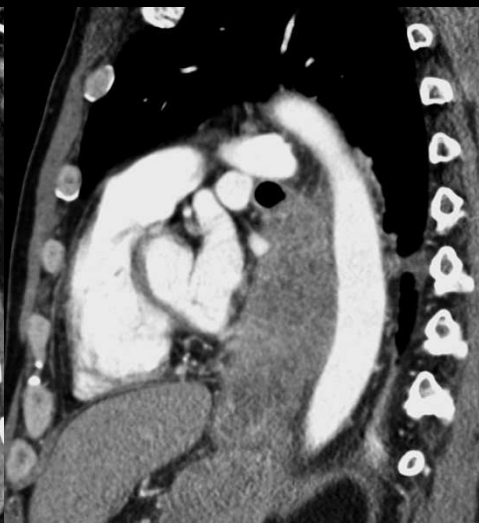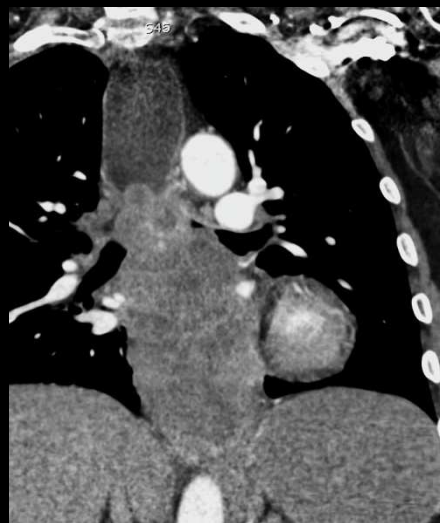

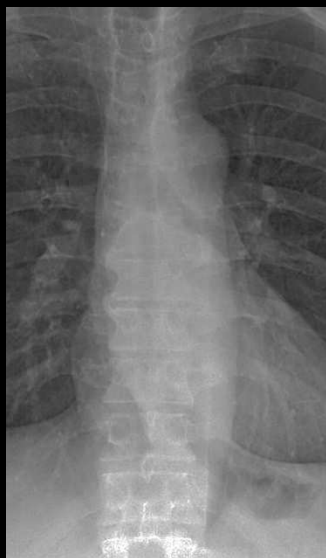
Les coupes axiales complétées par les reformations dans l'axe Z montrent la présence d'un volumineux processus tumoral développé dans la lumière œsophagienne , remontant jusqu'au tiers supérieur .

Le scanner cérébral pratiqué devant des troubles neurologiques confirme la présence de 3 métastases entourées d'œdème



Quelles formes anatomo-pathologiques peut-on évoquer devant une volumineuses lésion tumorale de ce type développée dans l'œsophage



Carcinome épidermoïde ~ 50 % des cas (squamous cell carcinoma (SCC) ou ses variantes) :

- carcinome basaloïde
- carcinome à cellules fusiformes
- carcinome verruqueux
- carcinome lymphoepithelioma like

Adénocarcinome ~ 50 % des cas

Autres cancers oesophagiens

mélanome

tumeur stromale maligne (très rare)

carcinoïde (T neuro endocrine)

lymphome

autres cancers rares

Les biopsies endoscopiques
apportent le diagnostic
d'adénocarcinome

Adénocarcinome de l'œsophage

- Tumeur épithéliale maligne avec différenciation glandulaire
- Siège préférentiellement dans le **1/3 inférieur** , en **association avec un œsophage de Barrett** dans plus de **95 %** des cas

-très importante augmentation de l'incidence et de la mortalité depuis 1975 ; maintenant aussi fréquent que les carcinomes épidermoïdes

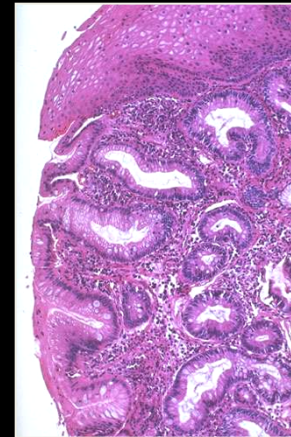
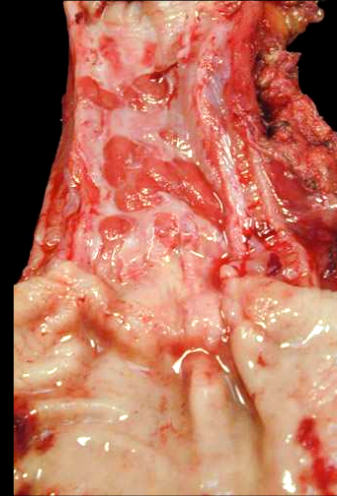
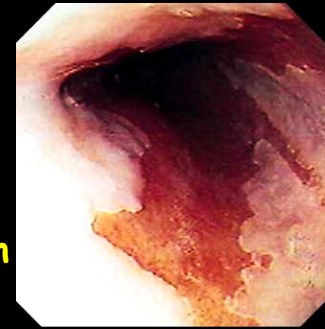
-Facteurs de risque

sexe masculin (7 H / 1 F)

reflux gastro-oesophagien (RGO) **prévalence des ADK dans l'œsophage de Barrett : 5 à 28 %**

obésité (qui favorise le RGO par augmentation de la pression abdominale) , tabac , alcool

radiothérapie antérieure : sein , tumeur maligne médiastinale

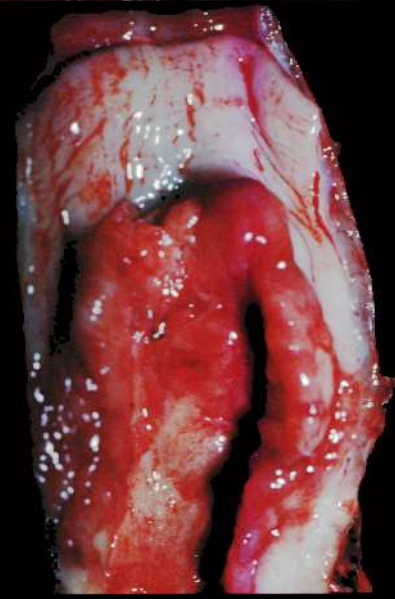
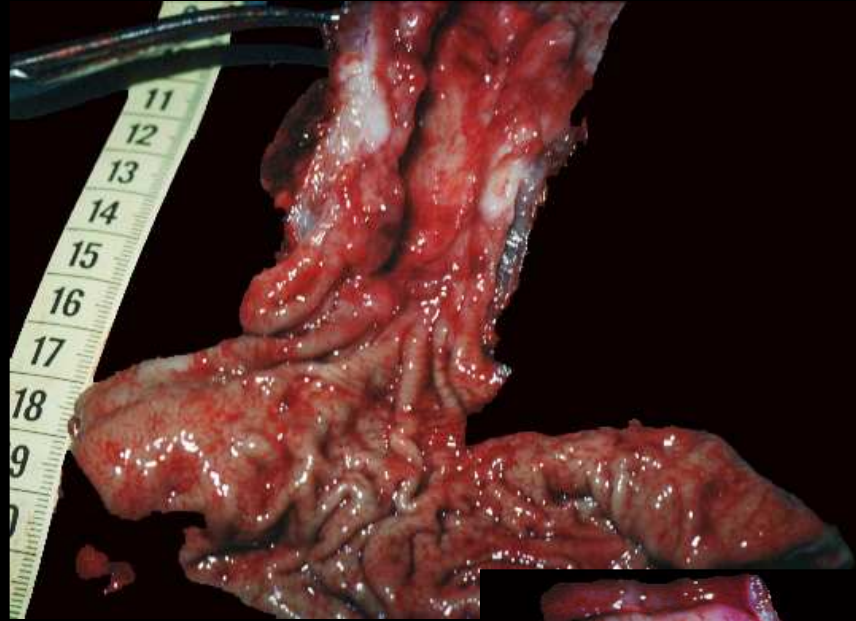
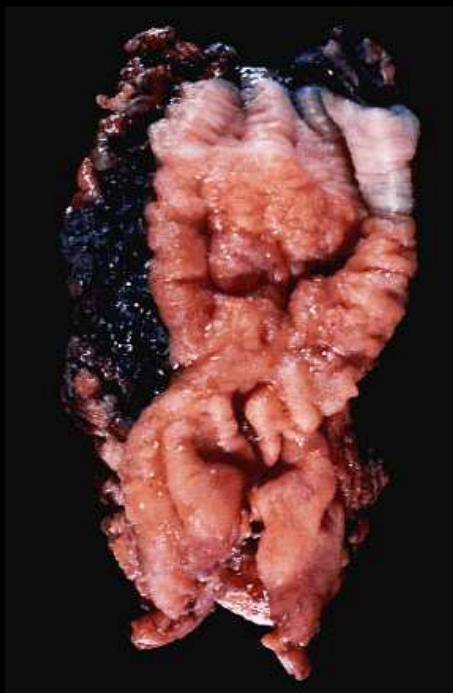
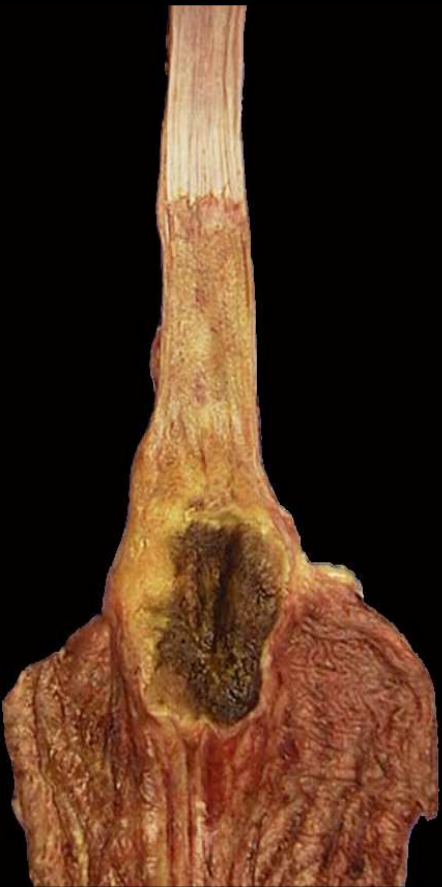
œsophage de Barrett
; endobrachyoesophage

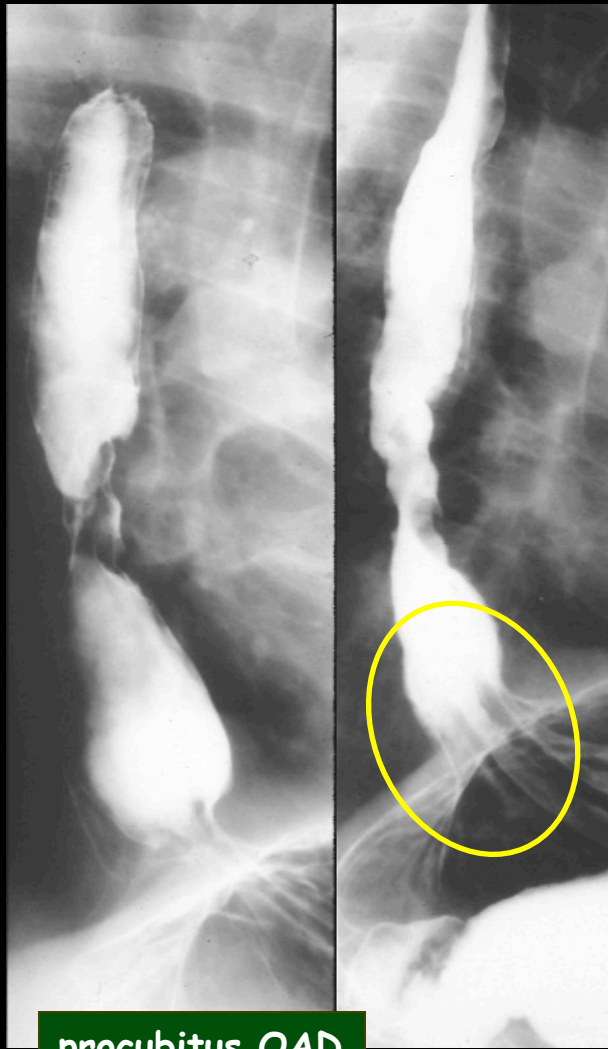
-aspects macroscopiques:

infiltrant 40 à 50 %
bourgeonnant 20 à 25 %

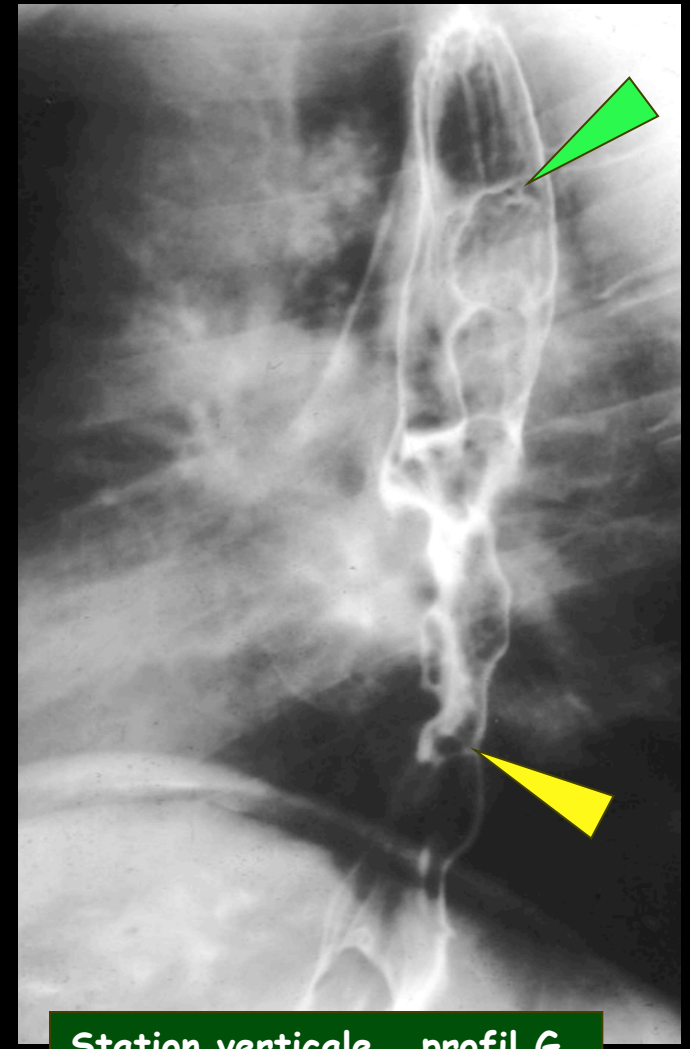
polypoïde 5 à 10 %
plat 10 à 15 %



adénocarcinomes sur œsophages de Barrett



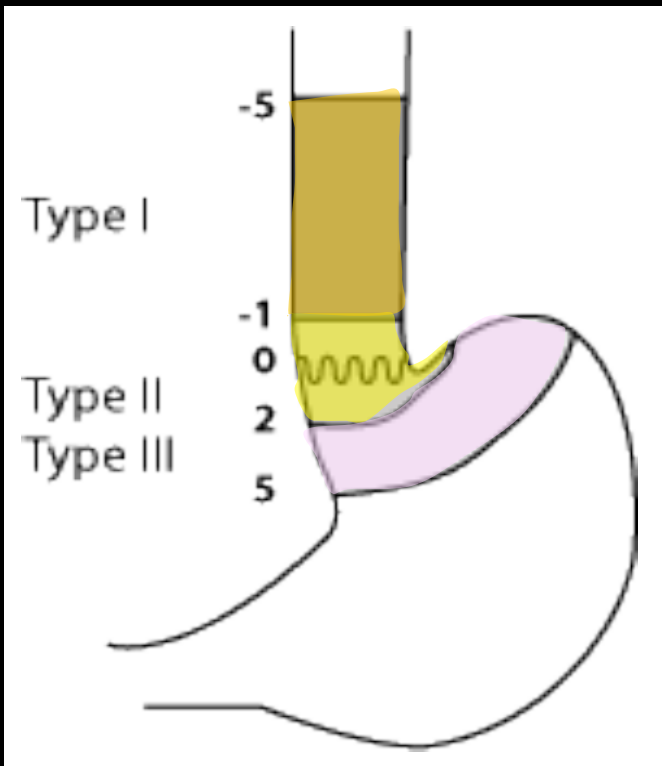
procubitus OAD



Station verticale profil G

adénocarcinome sur œsophage de Barrett ; cône d'attraction cardial et " petite grosse tubérosité" traduisant une malposition cardio-tubérositaire avec ouverture de l'angle de His , disposition anatomique qui facilite beaucoup le RGO "spontané" ,surtout chez les obèses , puis le développement d'un œsophage de Barrett se compliquant d'un adénocarcinome du cardia et/ou de l'œsophage dans 5 à 28 % des cas

Classification de Siewert



-**Type I** : adénocarcinome de l'œsophage distal, centre de la tumeur entre 1 cm et 5 cm au-dessus de la jonction œsogastrique.

-**Type II** : adénocarcinome à localisation cardiaque moyenne, centre entre 1 cm au-dessus (limite supérieure) et 2 cm (limite inférieure) en-dessous de la jonction œsogastrique. Cette entité correspond aux **adénocarcinomes du cardia vrais**.

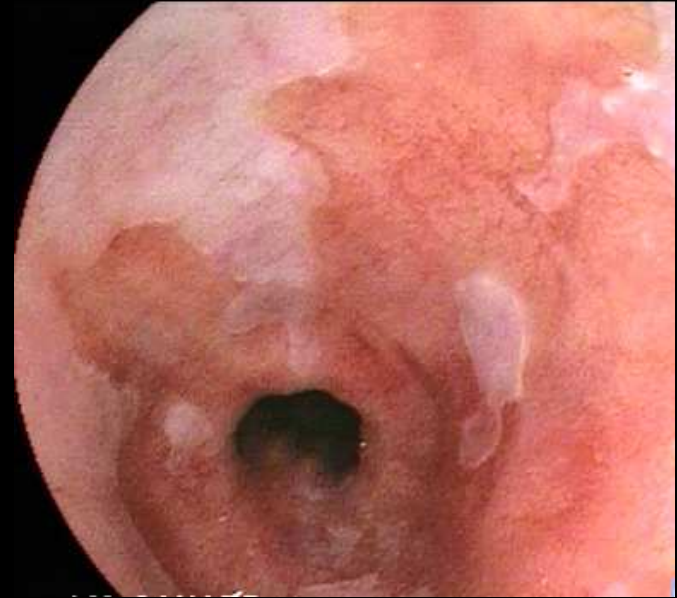
-**Type III** : lésion du cardia à localisation gastrique prédominante dont le centre tumoral est situé **entre 2 cm et 5 cm** au-dessous de la jonction œsogastrique : il s'agit d'un **cancer gastrique sous-cardial**.

Facteurs de risque des adénocarcinomes du cardia vs adénocarcinomes gastriques :

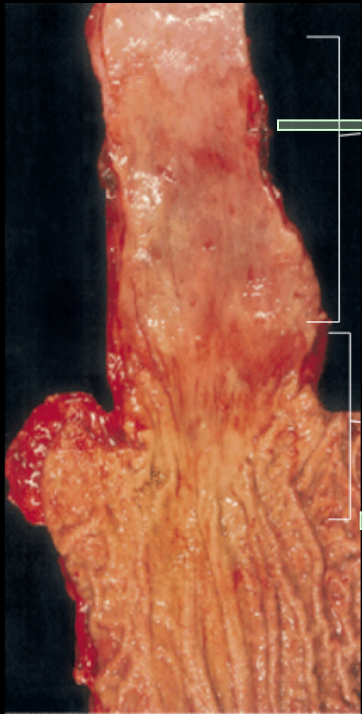
Cardia :

- RGO et **endobrachyoœsophage** (type I)
- IMC > 25
- Tabagisme
- Sexe masculin (9/1)
- Alimentation pauvre en fruits et légumes
- Age

NB : n'est pas lié à *Helicobacter pylori* !



Endobrachyoœsophage



Siewert I :
EBO +++

Siewert II et III :
autres FDR

Estomac :

- H.Pylori** ++++
- Alimentation riche en sel
- Alimentation pauvre en fruit et légumes
- Age
- Génétique

Traitement des adénocarcinomes du cardia

-Type I : **œso-gastrectomie polaire supérieure** avec anastomose œso-gastrique **au dessus de l'azygos** (intervention de type **Lewis-Santy**).

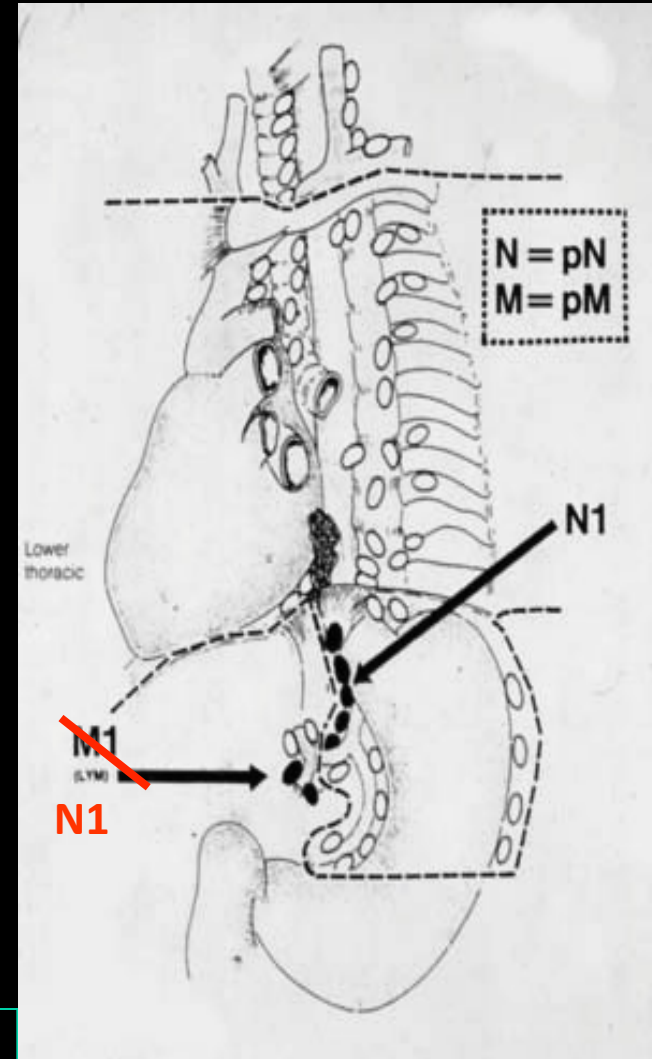
-Type III : **œso-gastrectomie totale** avec marge de recoupe œsophagienne **6 cm au-delà** de l'atteinte macroscopique et anastomose œso-jéjunale ou œso-colique avec coloplastie (de préférence double abord abdominal et thoracique).

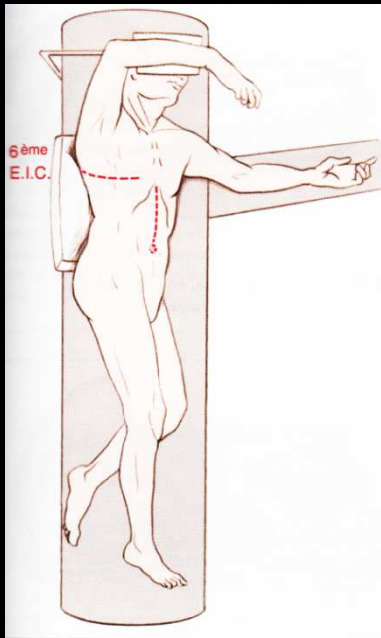
-Type II (cancer strictement localisé au cardia) : les deux types d'interventions précédentes possibles mais Lewis-Santy = meilleurs résultats sur le plan fonctionnel

Critères de non résecabilité :

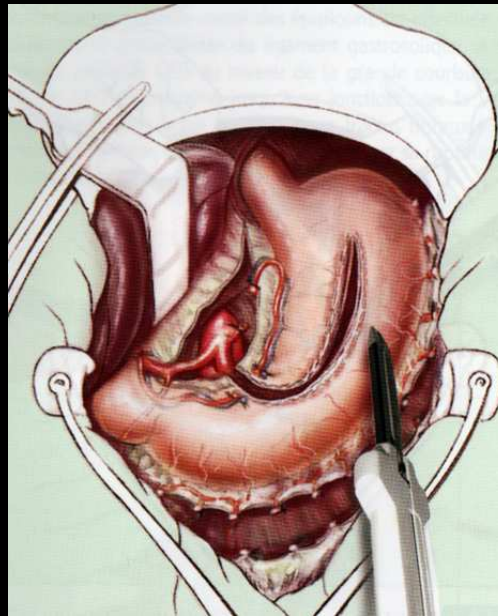
- *Adhérence à l'aorte > 90°
- *Adénopathies à distance : cervicales, sus claviculaires
- *Métastases viscérales

NB : les **ganglions cœliaques ne sont pas considérés comme métastatiques** dans les tumeurs du cardia !

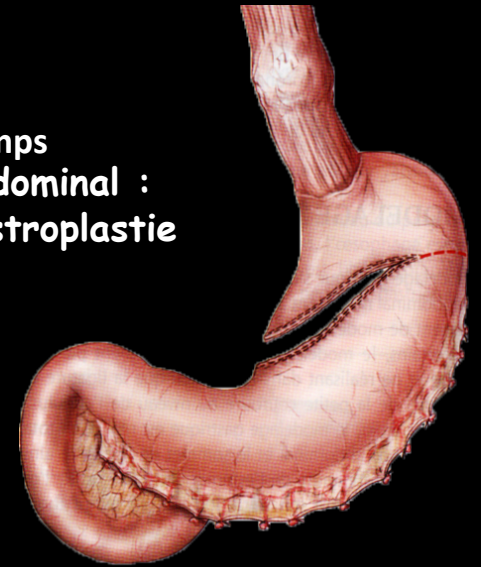



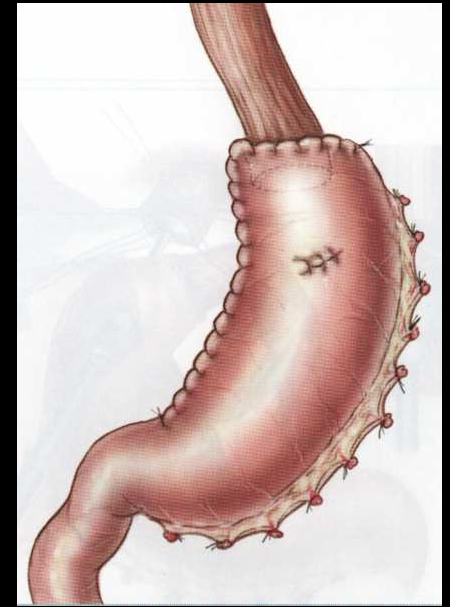
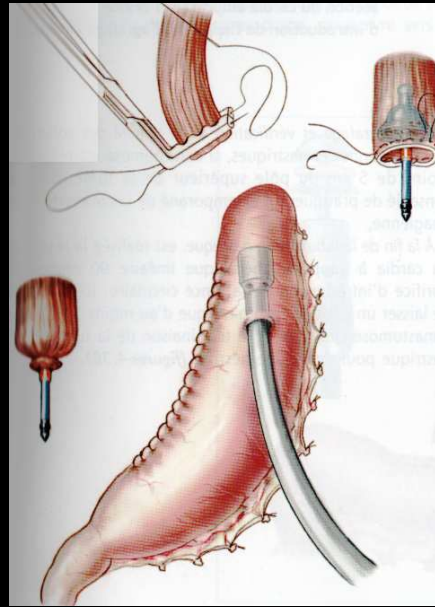
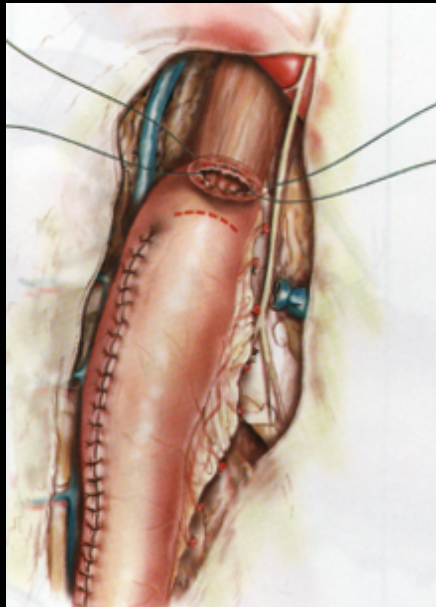
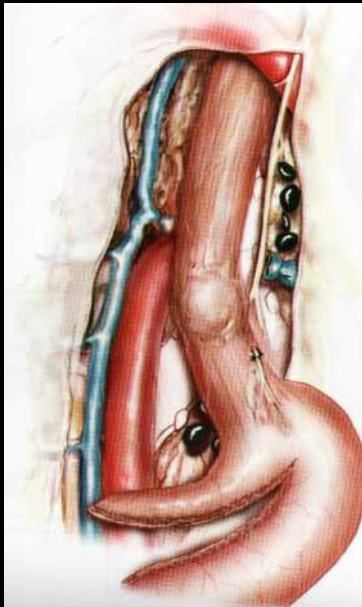
Lewis-Santay :
 double voie
 d'abord :
 laparotomie
 médiane sus
 ombilicale ; et
 thoracotomie
 droite ; oeso-
 gastrectomie
 polaire
 supérieure



Temps
 abdominal :
 gastroplastie



Temps thoracique , anastomose oeso-gastrique



Take home message

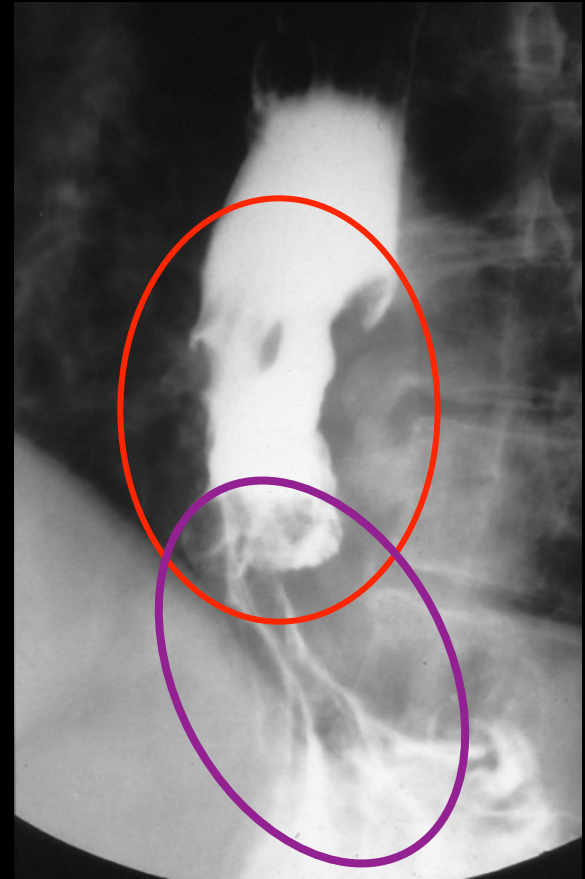
Les adénocarcinomes du cardia et de l'œsophage distal ont vu leur incidence augmenter très nettement dans les 2 dernières décennies

Ils sont étroitement liés à l'œsophage de Barrett, qui complique le RGO, touchent 9 H / 1 F et sont favorisés par l'obésité, le tabagisme, l'âge, un régime pauvre en fruits ...etc. Ils ne sont par contre pas influencés par les infections à H pylori

La classification de Siewert distingue les adénocarcinomes vrais du cardia, les adénocarcinomes de l'œsophage distal et les cancers gastriques sous cardiaux

Les adénocarcinomes vrais du cardia et les adénocarcinomes de l'œsophage distal sont traités par une oesogastrectomie polaire supérieure par un double voie abdominale haute et latéro-thoracique

Les adénocarcinomes gastriques de la région sous-cardiale étendus au bas œsophage sont traités par une oesogastrectomie totale et rétablissement de la continuité par anastomose oeso-jéjunale ou coloplastie



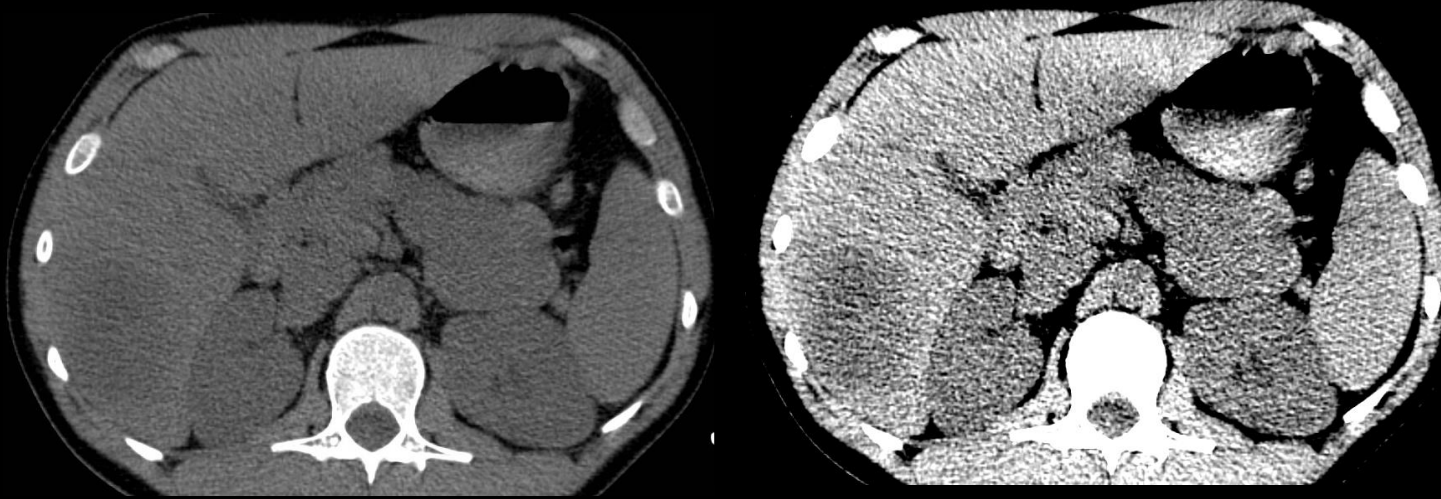


Patient de 24ans

Voyage au mali en 2009 avec troubles digestifs au retour

Douleur de l'hypocondre droit et fièvre en 2011

Syndrome inflammatoire biologique majeur(CRP=512mg/L)



C. SELLAL (IHN)

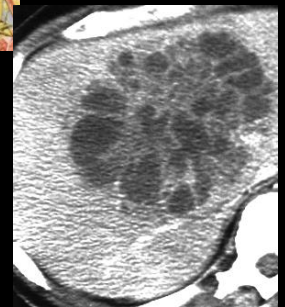
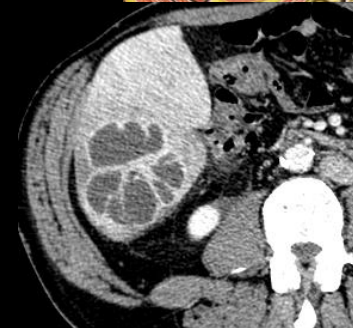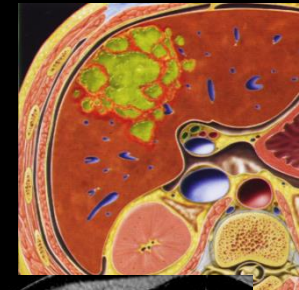avant injection de produit de contraste , ces deux images qui correspondent à la même coupe diffèrent seulement par le fenêtrage de visualisation;

- . à gauche fenêtrage large niveau moyen bas , la résolution en contraste est faible (mais le bruit est peu visible)
- . à droite fenêtrage pincé niveau moyen plus élevé , la résolution en contraste est très améliorée (mais le bruit plus visible) ; c'est de cette façon qu'il faut lire les images non injectées au scanner

sur l'image de droite on peut constater que les reins sont nettement moins denses que les muscles le foie et la rate ce qui traduit une anémie . La lésion focale du foie droit est elle aussi spontanément hypodense par rapport au parenchyme hépatique et aux muscles et isodense aux reins ce qui est en faveur d'un contenu partiellement liquide

Scanner abdominal
70s après IV

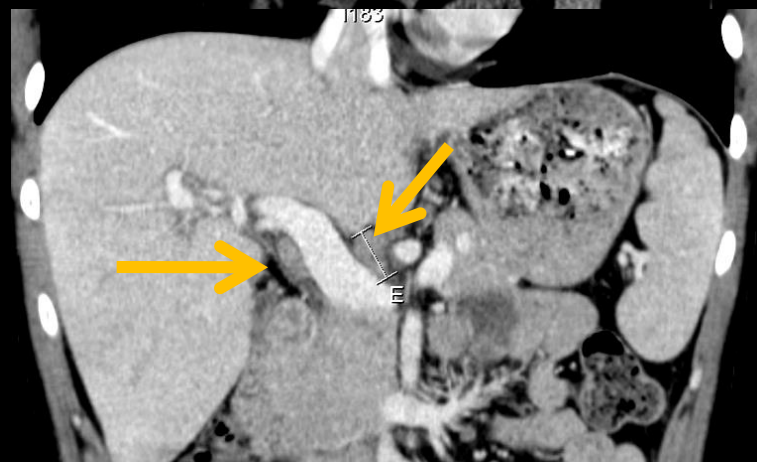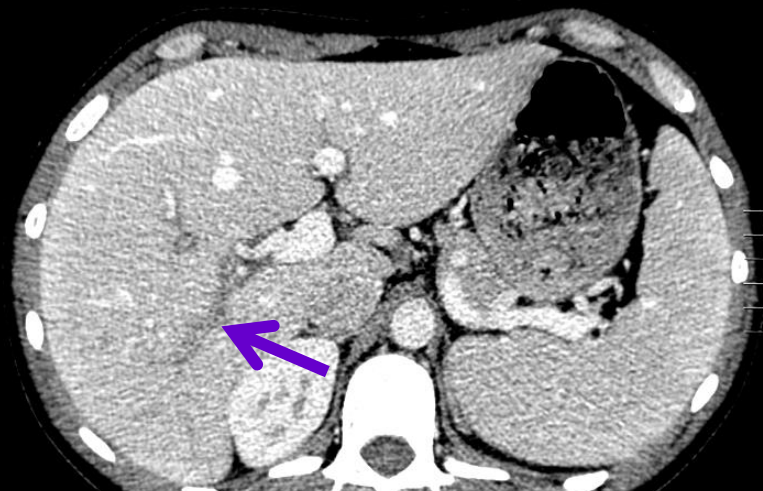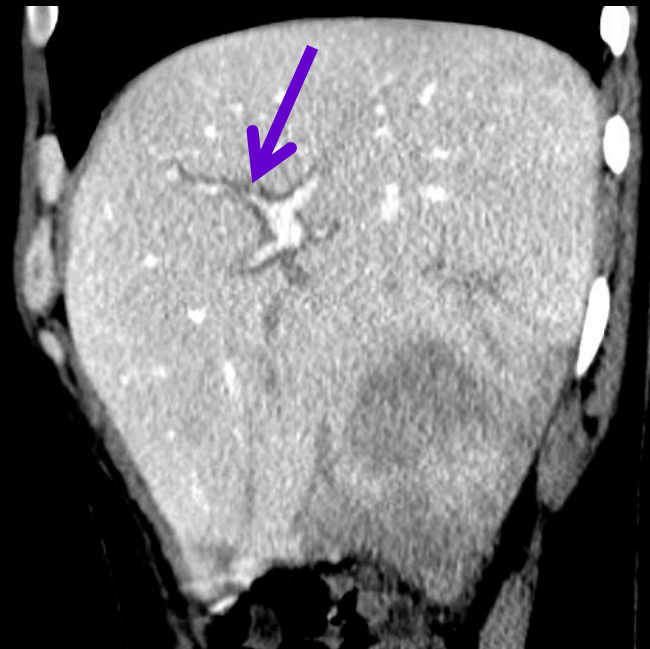
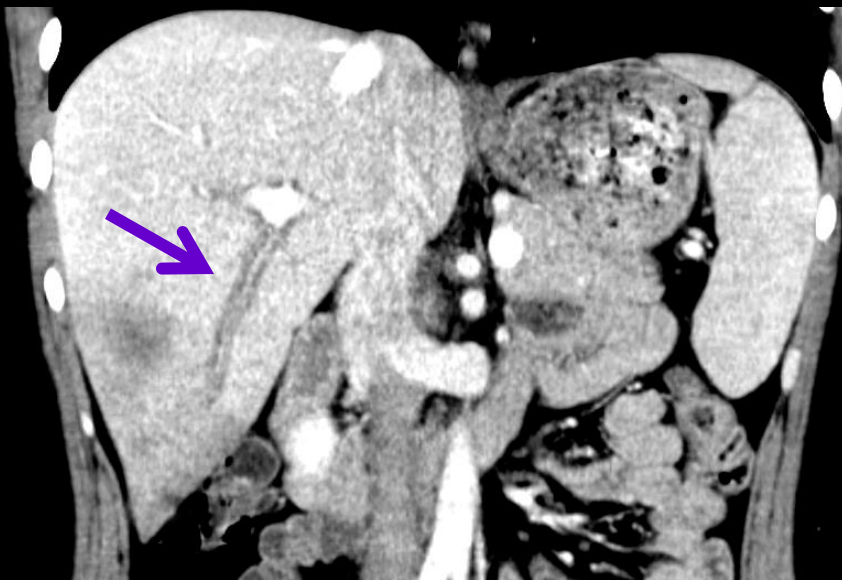Quels sont les éléments de
sémiologie radiologique
permettant d'évoquer le
diagnostic d'abcès amibien
du foie droit



-lésion focale hypodense non rehaussée par le produit
contraste ,de contours réguliers

-entourée par un halo oedémateux inflammatoire

-uniloculaire sans "cluster sign " (agglomérat de petits
abcès confluents , apanage des abcès à pyogènes
banaux

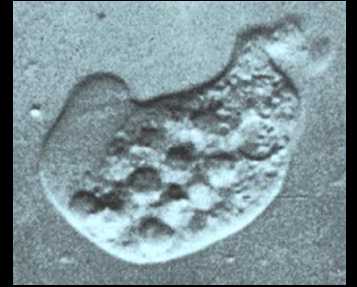

-il existe en outre un œdème périportal (flèche violette) sans caractère spécifique et des ganglions du pédicule hépatique (flèche jaune)

l'abcès amibien est confirmé par la sérologie et la ponction

Amibiase hépatique

- Infection parasitaire
- La plus fréquente des localisations extra-intestinales
- Complication d'une 'amibiase intestinale inaperçue ou mal traitée
- Agent pathogène: **Entamoeba histolytica histolytica** (protozoaire)
 - résulte de la transformation d'E. histolytica minuta (non pathogène)
 - porteuse d'un riche équipement enzymatique -> pouvoir nécrosant



Amibiase hépatique

Cycle pathogène

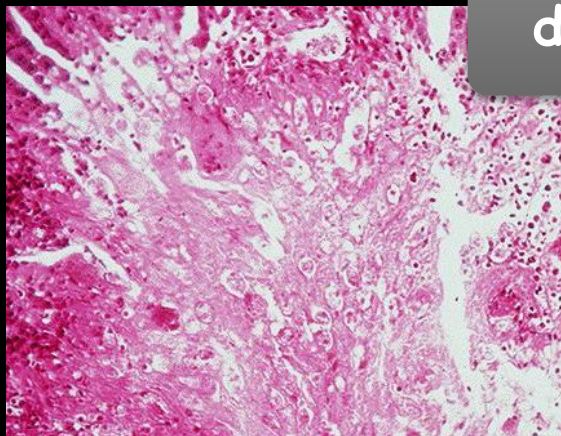
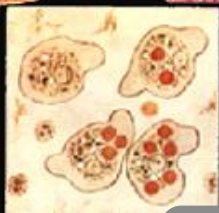
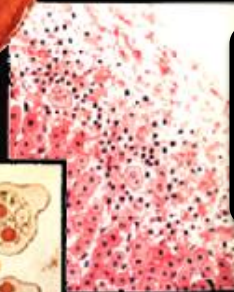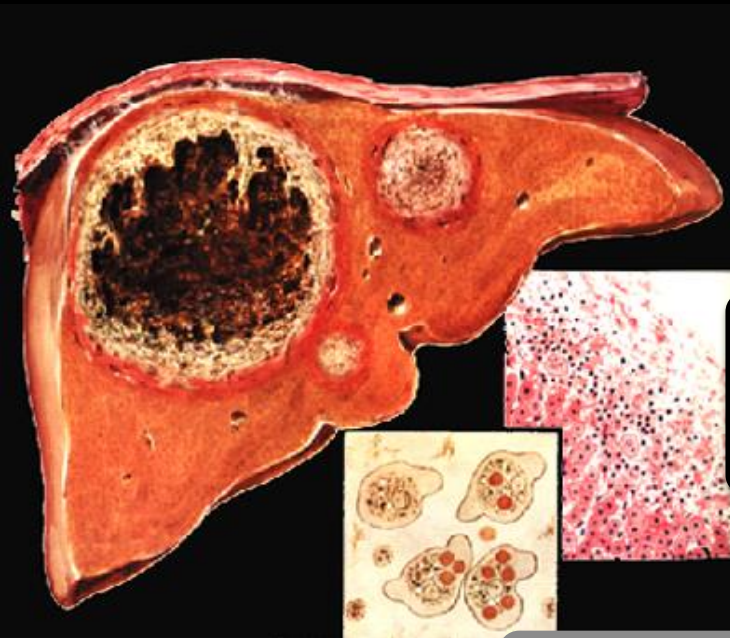Amibiase
colique

essaimage
sanguin

embolisation dans les
veinules portes

foyers
d'hépatonécrose

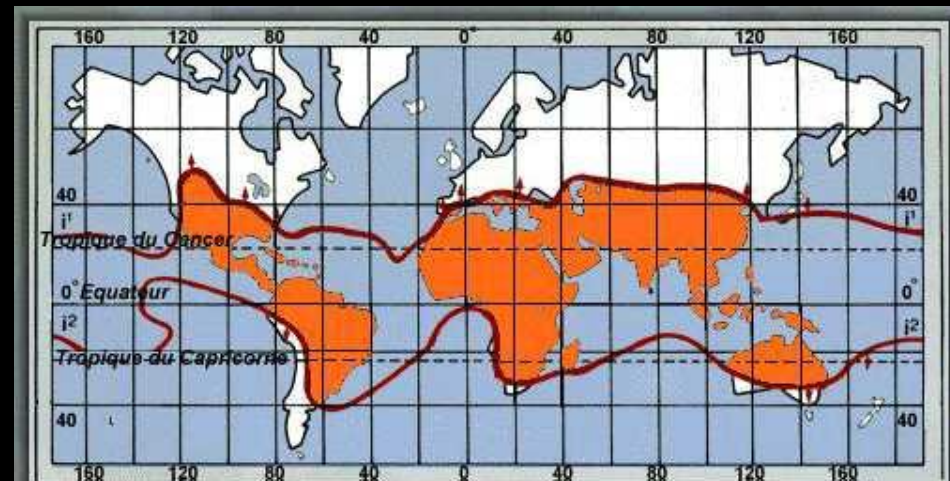
abcès



Amibiase hépatique

- Patient ayant séjourné dans un pays d'endémie
- Triade de FONTAN:
 - **Douleurs**: hypocondre droit, intensité variable, coupant l'inspiration profonde, irradiant à l'épaule droite, provoquée par l'ébranlement hépatique à l'examen clinique
 - **Fièvre**: rapidement élevée
 - **Hépatomégalie**: constante, ferme, à surface lisse, douloureuse à la palpation appuyée, isolée sans splénomégalie ni ascite

- Syndrome pleuro-pulmonaire

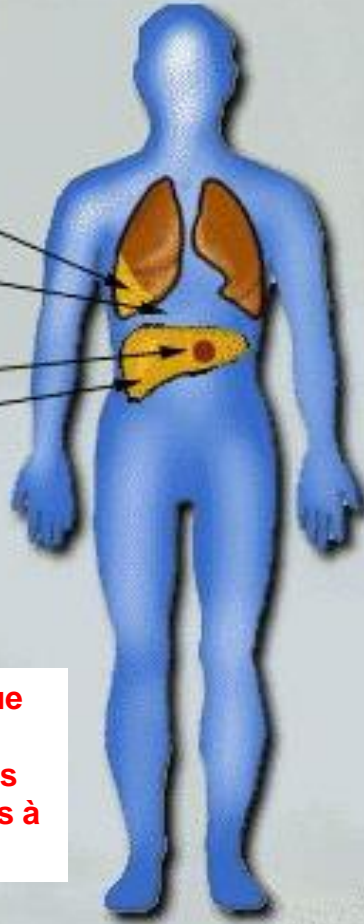


SIGNES CLINIQUES

Epanchement pleural

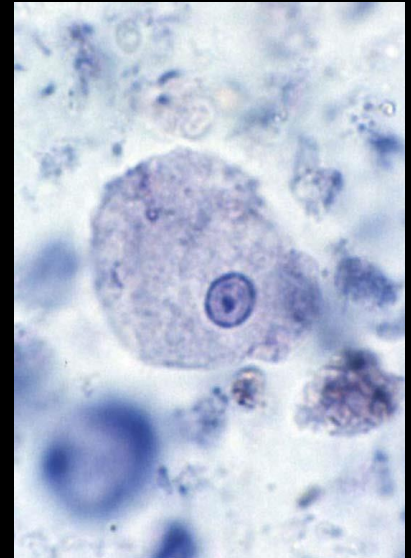Coupoles modifiées
Image lésionnelle en
échotomographie
ou tomodensitométrie

Hépatomégalie
douloureuse



SIGNES BIOLOGIQUES

Vitesse de
sédimentation ↗
Hyperleucocytose
Sérologie positive



: la symptomatologie clinique est généralement beaucoup plus marquée dans les abcès amibiens que dans les abcès à pyogènes du foie .

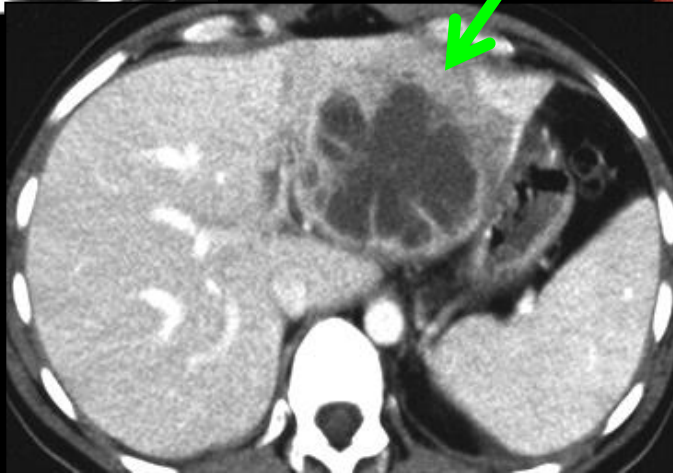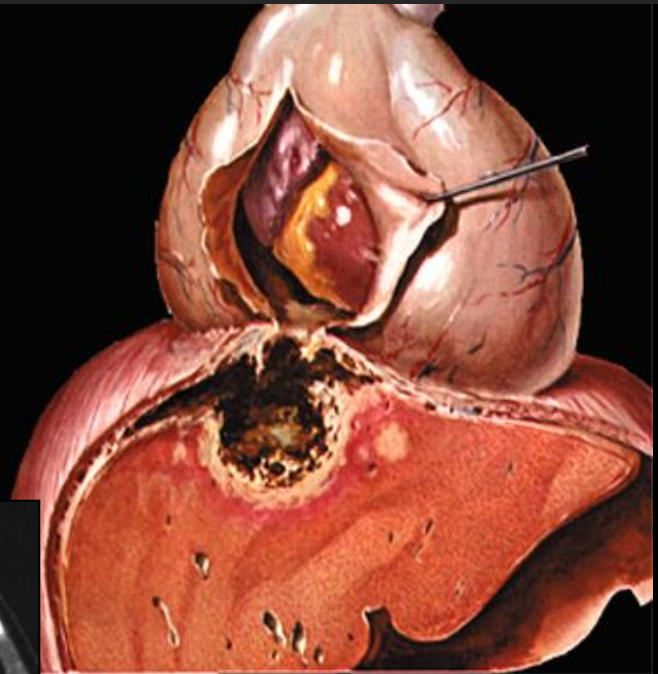

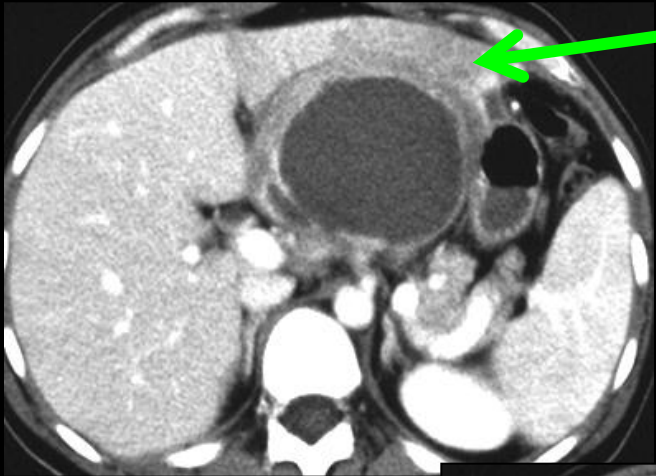
*pus chocolat
"inodore"*

- Diagnostic positif:
sérologie
Drainage percutané
- Traitement: métronidazole pendant 15 jours

-une seule indication formelle de drainage en urgence des abcès amibiens du foie : la localisation au lobe gauche en raison du **risque de perforation transdiaphragmatique dans le péricarde** pouvant entraîner le décès par tamponnade

-dans les autres cas la ponction n'est pas obligatoire mais elle apporte une sédation plus rapide que le traitement médicamenteux dont les résultats peuvent se faire attendre plusieurs jours sur le plan de la symptomatologie clinique et plusieurs semaines ou mois pour la disparition de la lésion hépatique.

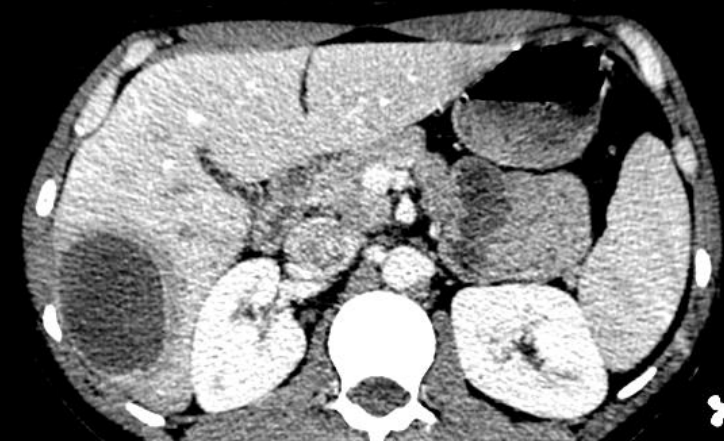
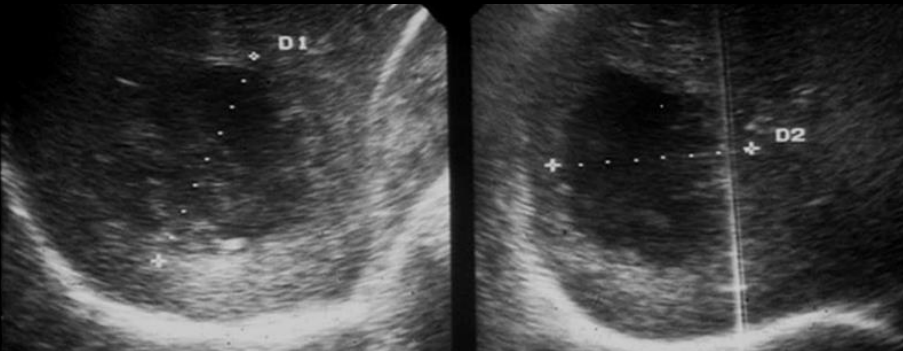


notez les troubles perfusionnels dans le parenchyme du foie gauche au contact de la lésion infectieuse.

Amibiase hépatique

• Imagerie:

- Lésion **unique** dans 2/3 des cas
- **Foie droit+++**, localisation sous-capsulaire
- Rx: ascension de la coupole diaphragmatique droite
- Echographie: aspect hypoéchogène hétérogène
- Scanner: collection liquidienne avec une couronne se rehaussant progressivement cernée d'un œdème péri-lésionnel et d'un anneau hypervascularisé (image en double cible (comme dans tous les abcès hépatiques))



Amibiase hépatique

Au total

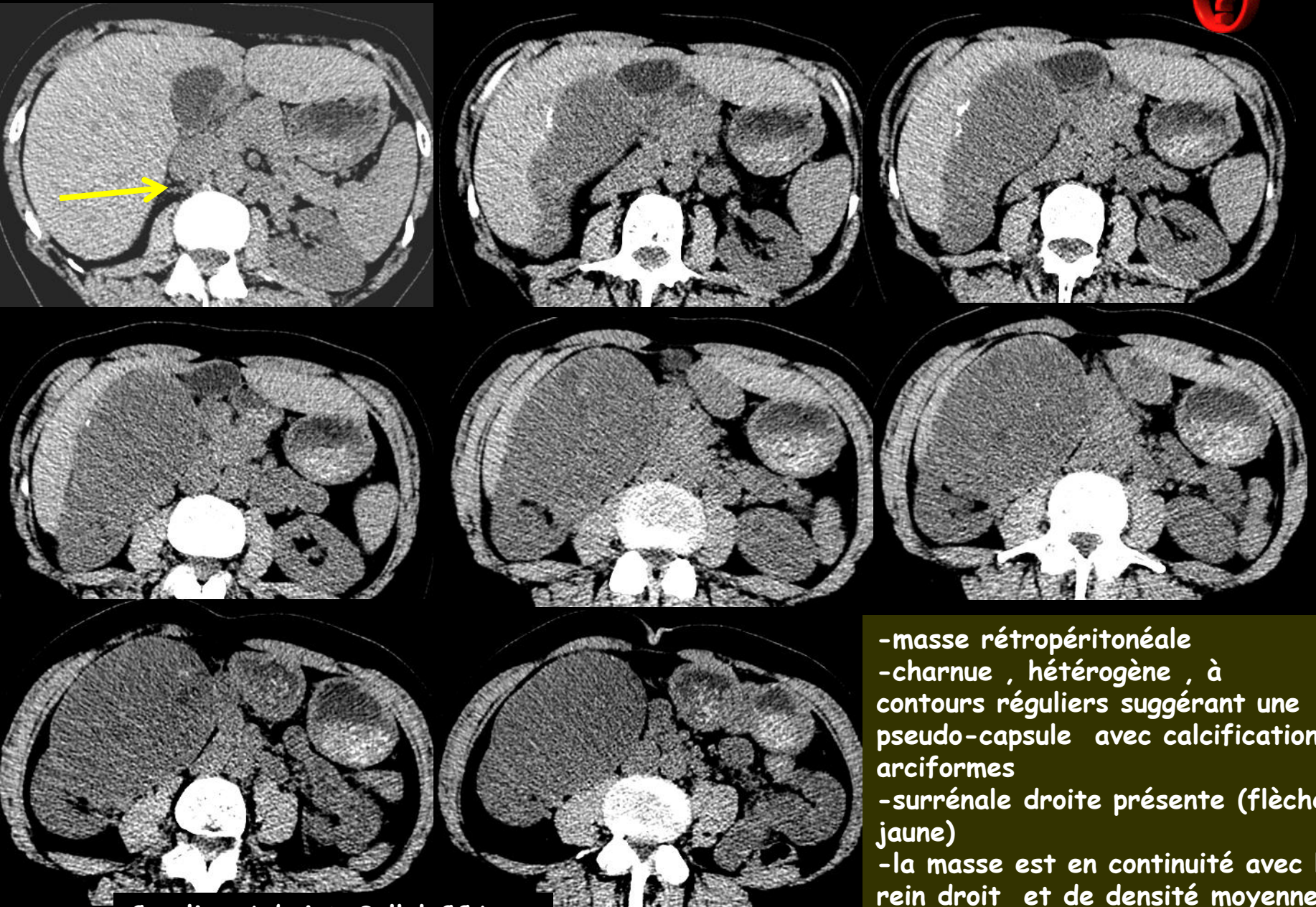- Infection parasitaire:
 - entamoeba histolytica
 - pays d'endémie ++
- Triade clinique: douleurs, fièvre et hépatomégalie
- Diagnostic positif: sérologie+++
- Traitement: métronidazole
- Ne pas oublier la sérologie VIH (facteur de risque important)



541

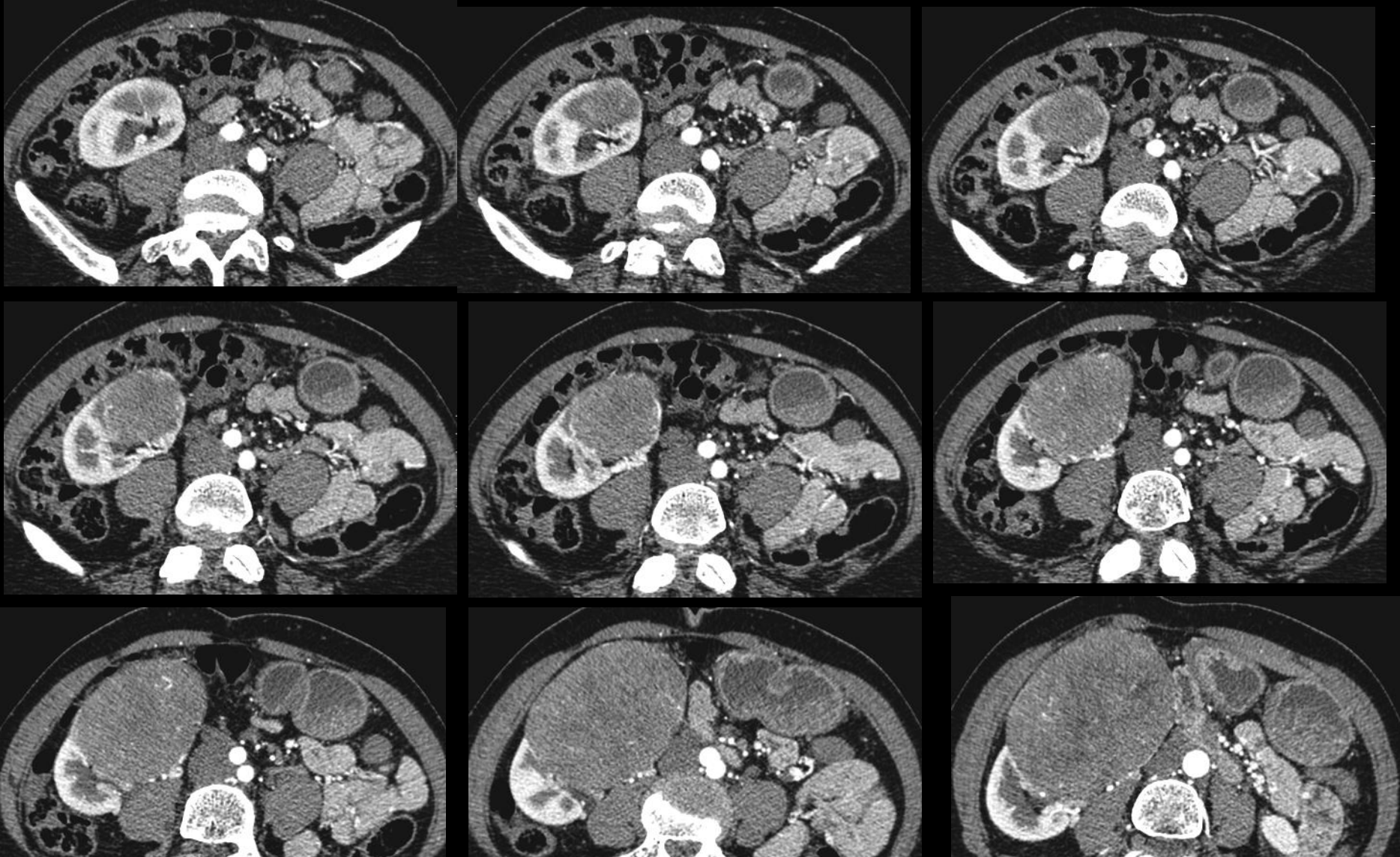
برجستانه الحضور والفرح - بشار

jeune femme 50 ans , asthénie , baisse de l'état général et masse palpable de l'hypochondre droit . Quels sont les éléments sémiologiques à retenir sur les images scanographiques ?



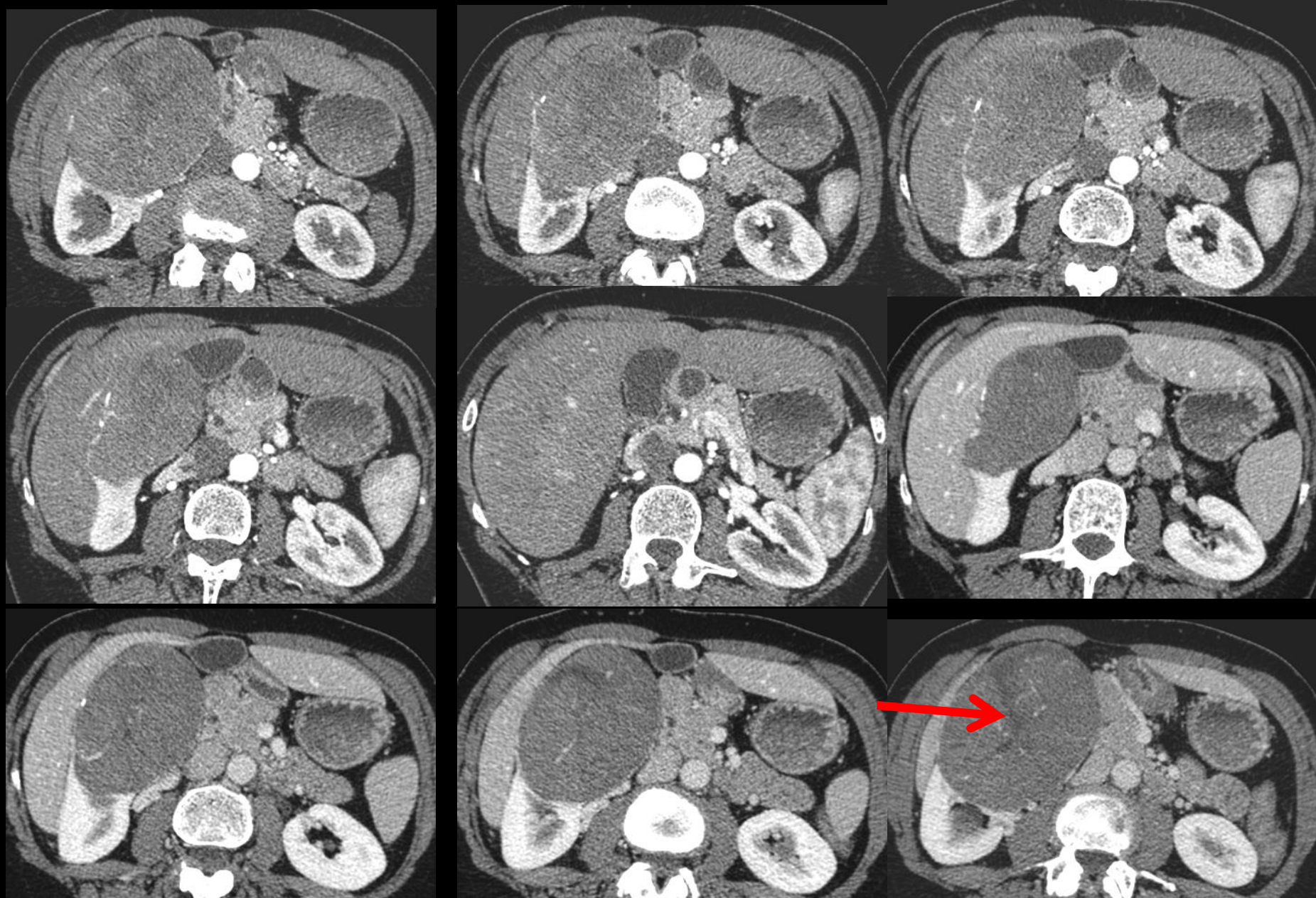
-masse rétropéritonéale
-charnue , hétérogène , à contours réguliers suggérant une pseudo-capsule avec calcifications arciformes
-surrénale droite présente (flèche jaune)
-la masse est en continuité avec le rein droit et de densité moyenne très voisine .

Caroline Aubriot-Sellal CCA

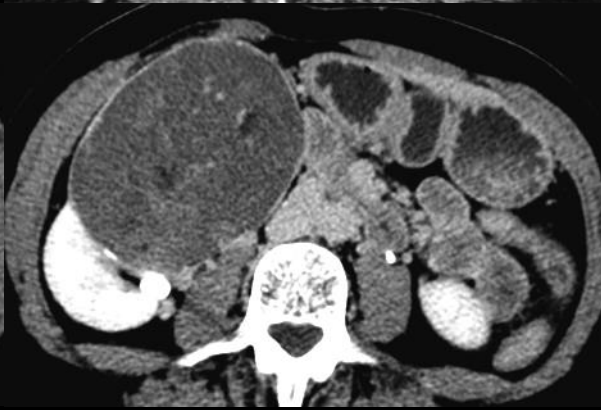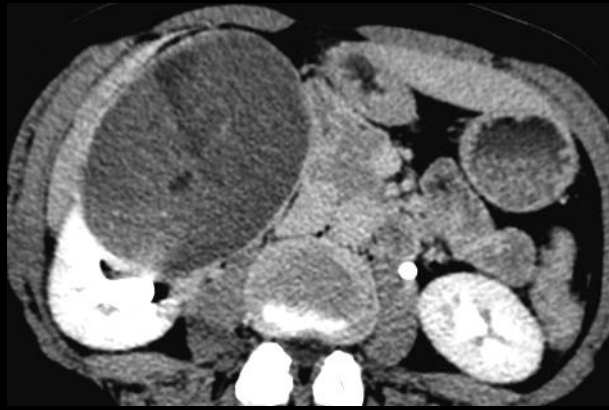

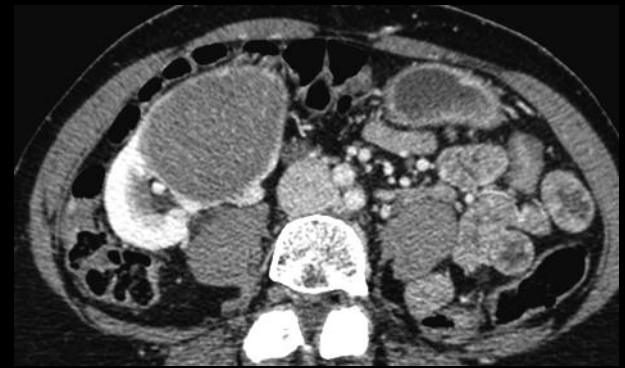
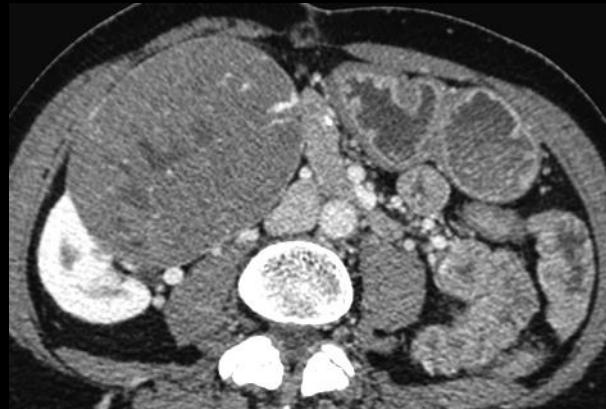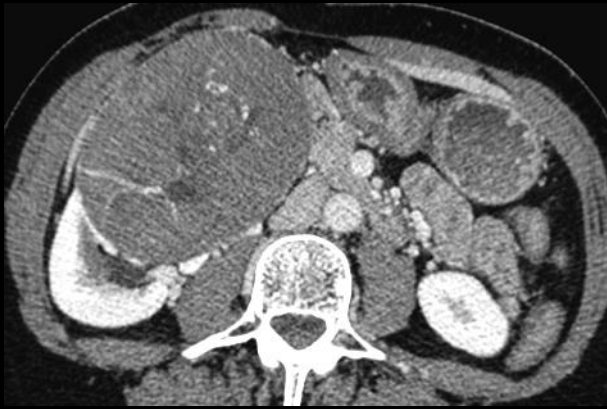-après injection , l'origine rénale se confirme (pôle inférieur de la masse "enchâssé" dans le rein) ; présence d'éperons de parenchyme rénal circonscrivant une partie de la circonférence

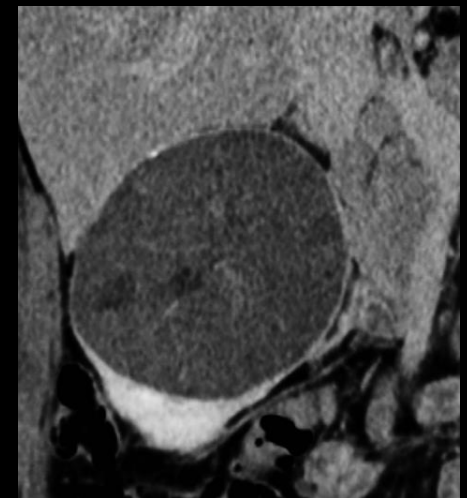
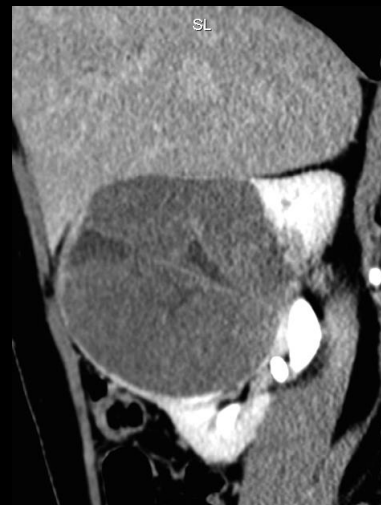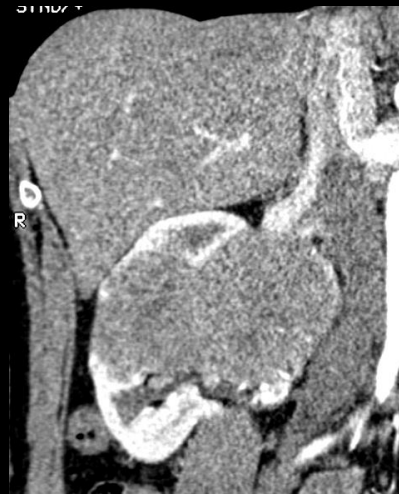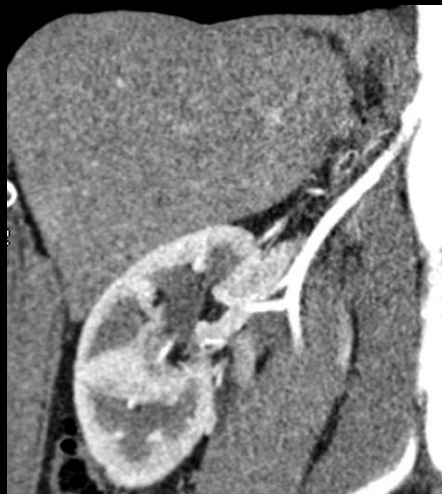
-la masse est le siège de néo vaisseaux et est globalement faiblement vascularisée , sans présenter d'hypervascularisation +/- anarchique analogue à celle des carcinomes à cellules claires



-l'aspect de "cicatrice fibreuse centrale" , analogue à celui décrit dans les oncocytomes est un élément sémiologique de valeur pour la caractérisation de ce type de lésion lorsqu'elles sont de grande taille



-la capsule est nettement rehaussée sur les coupes et reformations "tardives" (5 ' après IV) , ce qui confirme sa nature fibreuse collagène



quelles sont , à ce stade , vos hypothèses diagnostiques , devant une **masse solide du rein** , a priori unique , a ou pauci symptomatique , chez une femme d'âge moyen , n'ayant pas les caractères classiques d'un carcinome rénal à cellules claires (Grawitz) , en particulier l'hypervascularisation



- parmi les **lésions relativement fréquentes** , on retiendra

. le **carcinome papillaire** (10 % des carcinomes du rein) ou carcinome rénal à cellules chromophiles

. le **carcinome rénal à cellules chromophobes** (5 % des carcinomes du rein)

. le **carcinome à cellules transitionnelles** infiltrant le rein

. l'**angiomyolipome sans graisse** ou dans sa **variété épithélioïde** (pécome)

. l'**oncocyte**

. le **lymphome** (B diffus grandes cellules , folliculaire , Burkitt , à cellules du manteau , leucémies , syndrome lymphoprolifératif post transplant , du MALT...)

. la **métastase** (carcinome bronchique , œsophagien et des voies aéro-digestives supérieures...)

sans oublier les atteintes pseudo tumorales ; pyélonéphrite xanthogranulomateuse , hématome ...

- parmi les tumeurs rares mais importantes :

. le **carcinome médullaire** du rein

. le **plasmocytome** du rein

. les **tumeurs mésoenchymateuses** : sarcome synovial , fibrosarcome , léiomyosarcome ,
tumeur fibreuse solitaire maligne , tumeur maligne des gaines des nerfs
périphériques

. la tumeur juxta-glomérulaire (réninome)

. la tumeur neuro ectodermique primitive (PNET)

. ...

bien qu'incomplète , cette liste rend compte de la relative "vanité" de la "caractérisation lésionnelle" par les éléments de sémiologie macroscopique de l'imagerie . Pour autant , c'est un devoir pour le radiologue de formuler clairement ses hypothèses diagnostiques car l'examen microscopique , même complété par les données immuno-histochimiques et de biologie moléculaire comporte aussi ses difficultés et ses limites , notamment en raison du caractère pas forcément représentatif des échantillons examinés .

dans tous les domaines , et pas seulement en pathologie osseuse ou dans les maladies infiltrantes du poumon , **la confrontation clinique-biologie-imagerie-pathologie est fondamentale** et chacun des composants de ce "quatuor" doit jouer sa partition, sans vouloir "couvrir" les autres . C'est le rôle des réunions de concertation pluridisciplinaires qui sont , avec le dossier informatisé du patient , les piliers des démarches-qualité dans la prise en charge du patient (à condition que le quatuor ne soit pas trop souvent réduit à un trio ou un duo....)

en pratique , quels sont les éléments complémentaires à prendre en compte pour la "caractérisation lésionnelle" d'une masse solide du rein chez un adulte , en imagerie



-les données anamnestiques

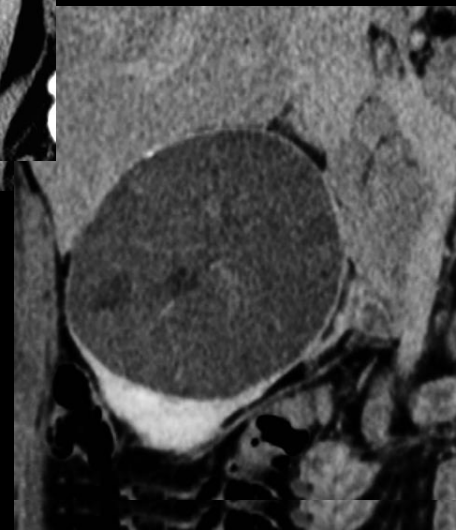
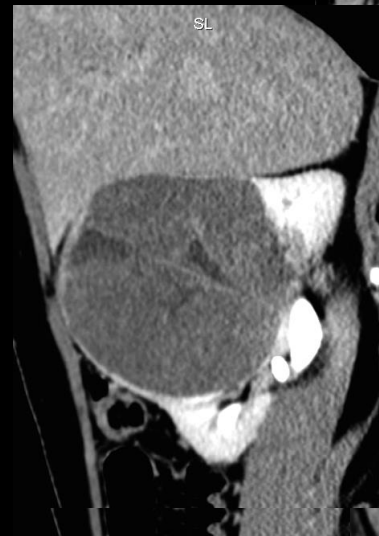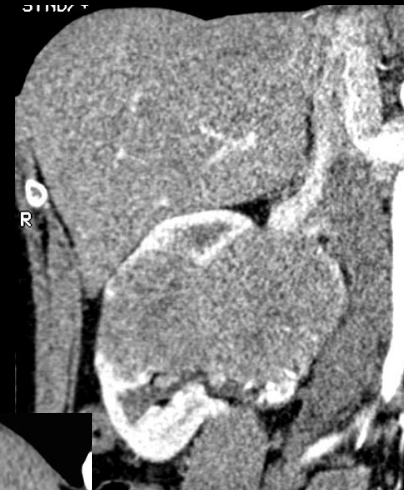- .patient immunodéprimé LMNH ; syndrome lympo-prolifératif post-transplant,
- .cancer primitif connu : métastase
- .fièvre , infection urinaire : pyélonéphrite , abcès

-l'histoire clinique

- .apporte peu pour les carcinomes du rein
- .utile pour traumatismes , infections , LMNH, métas

-donnés d'imagerie

- .**hyperdensité spontanée de la masse** par rapport au parenchyme rénal : angiomyolipome sans graisse, oncocytome , carcinome à cellules transitionnelles , kyste hyperdense
- .**rehaussement globalement faible** : carcinome papillaire , carcinome à cellules chromophobes , métastase , lymphome ...
- .**extension aux cavités excrétrices** : carcinome à cellules transitionnelles



le carcinome à cellules chromophobes du rein

-c'est le diagnostic porté sur l'examen de la pièce d'exérèse ,chez cette patiente.

-il représente 6 à 11% des carcinomes du rein , la moyenne d'âge des patients est de **58 ans** (extrêmes 22 - 62) , le SR est de 1,5 H / 1 F .

-le pronostic est meilleur que eux du carcinome à cellules claires et du carcinome papillaire , avec un taux de survie de 95 % à 5 ans.

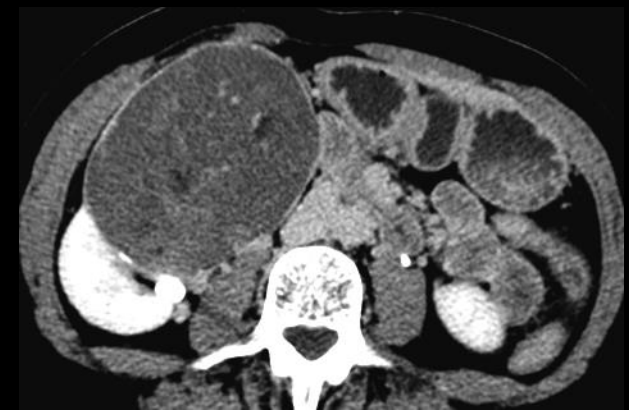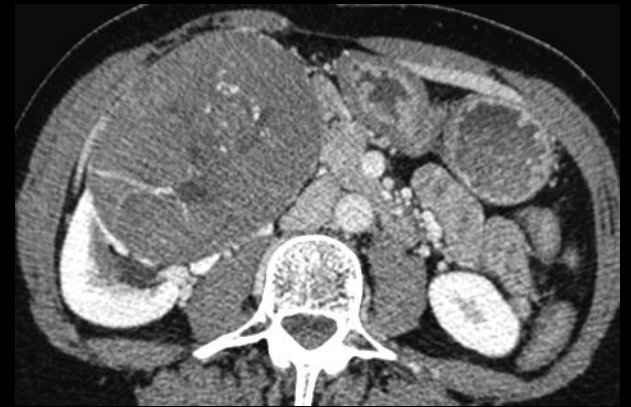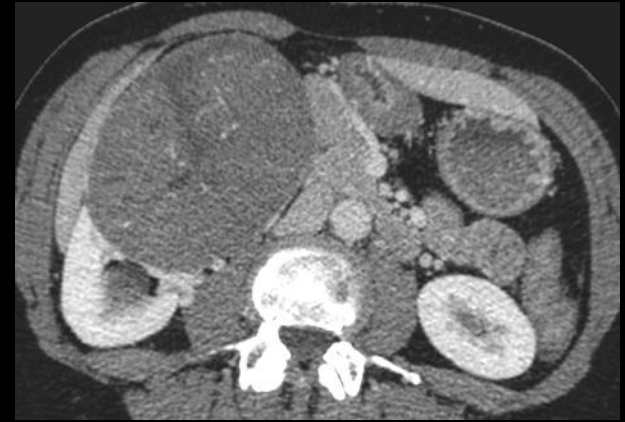
les facteurs péjoratifs sont la taille , la nécrose tumorale, les aspects histologiques sarcomatoïdes et les extensions au péri rein

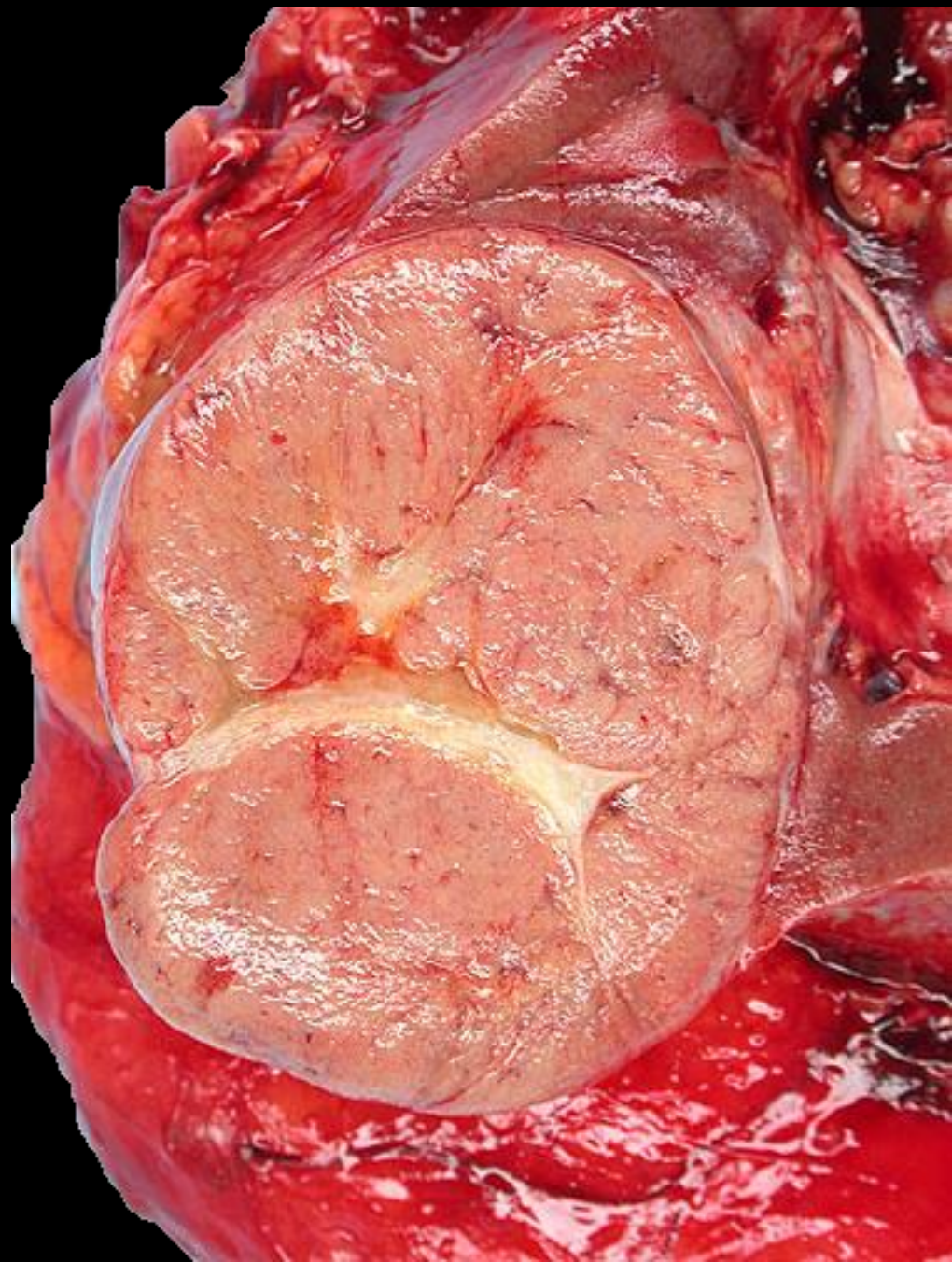
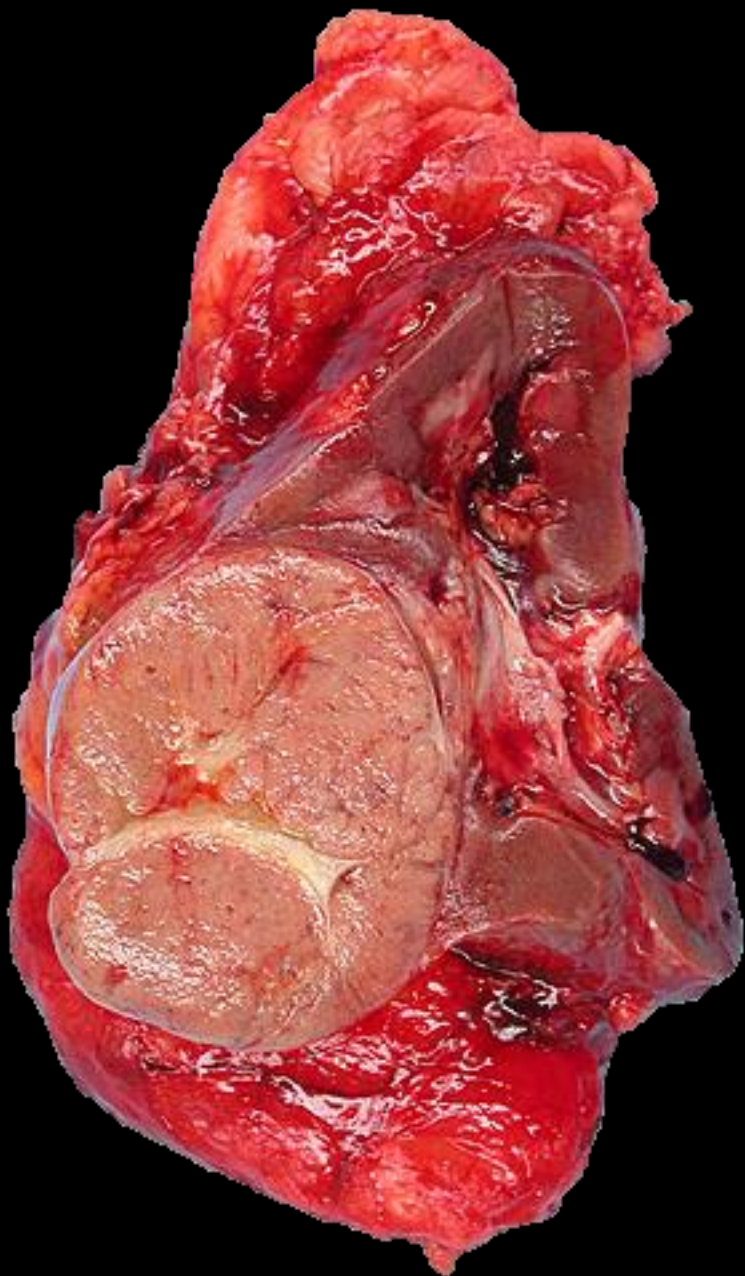
-il se présente sous forme d'une masse circonscrite , de grande taille , palpable dans 1/3 des cas. l'hématurie est rare.

-en imagerie ,l'aspect **faiblement vasculaire** est habituel; la **cicatrice centrale** observée dans les lésions de grande taille (15 % des cas) est un élément que l'on peut aussi rencontrer dans les carcinomes à cellules claires de bas-grade . Il est le reflet d'un carcinome de faible évolutivité.

Des zones hémorragiques et / ou nécrosées sont observées dans 25 à 30 % des cas ; la kystisation est rare.

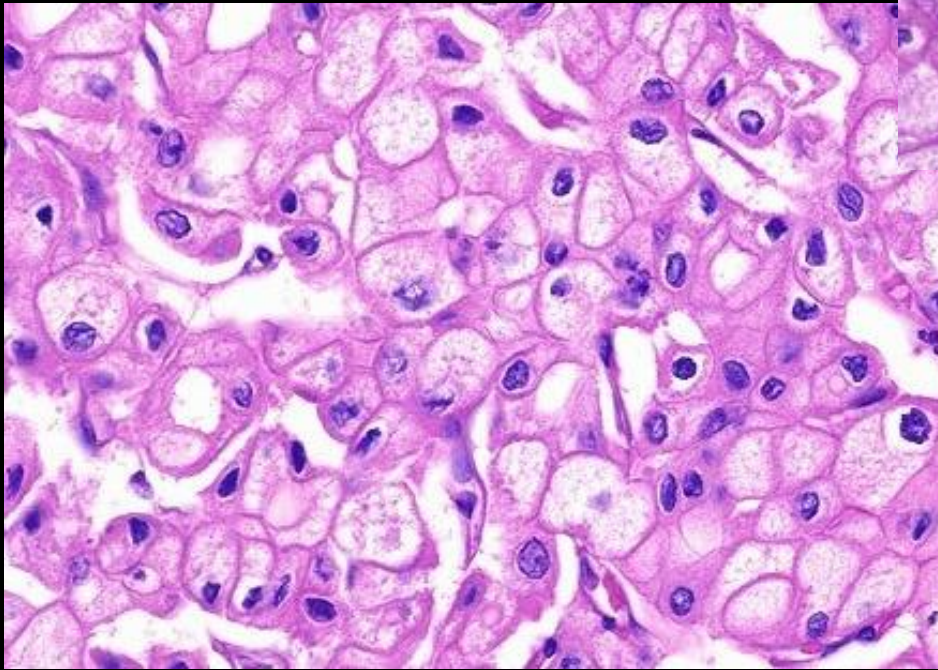
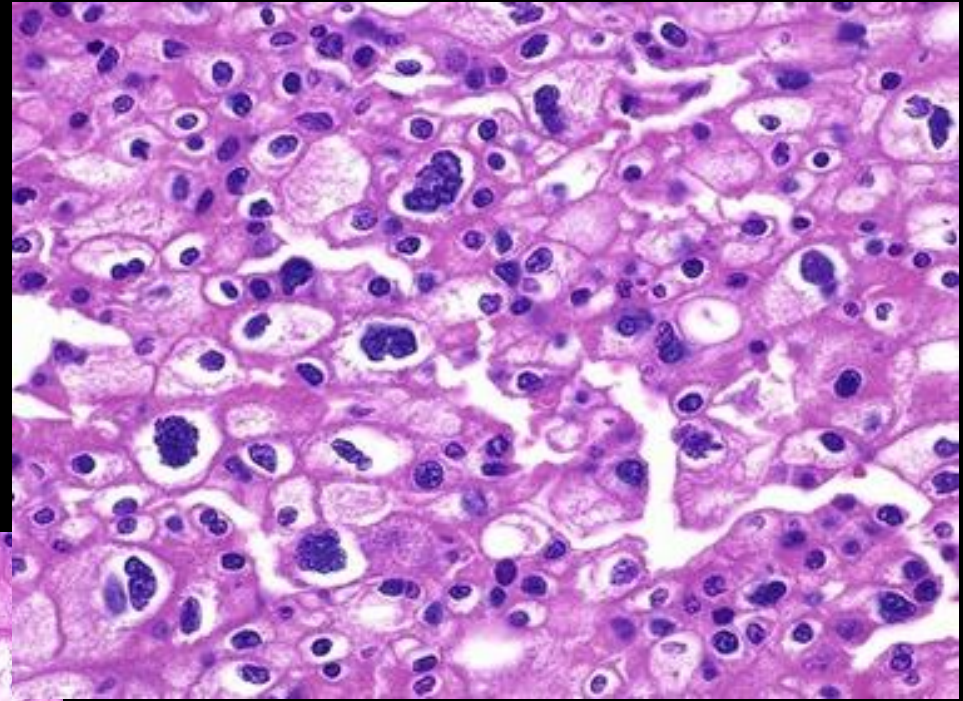
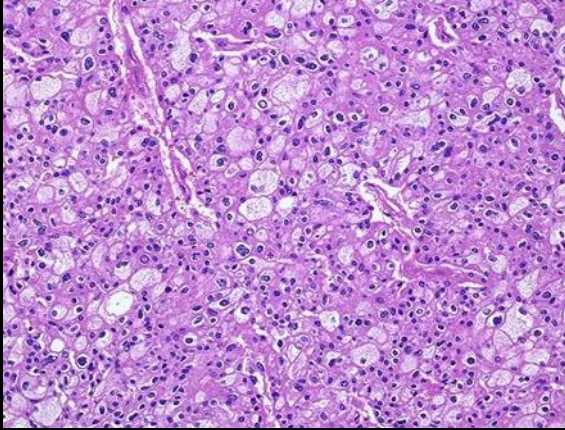
Les formes multifocales sont < 10 %.





carcinome à cellules chromophobes du
rein : **cicatrice centrale**

<http://webpathology.com/image.asp?n=2&Case=67>



carcinome à cellules chromophobes du rein :

noyaux hyperchromatiques

cellules plurinucléées

**cytoplasme plus dense en périphérie des
cellules leur donnant un aspect "encadré"**

messages à retenir

-devant une tumeur solide du rein , peu vascularisée chez un adulte , a ou pauci symptomatique , sans extension aux cavités excrétrices , à contours réguliers , quelques diagnostics peuvent être discutés , au premier rang desquels :

.le **carcinome papillaire**

.le **carcinome à cellules chromophobes**

-si la lésion est de **grande taille** et s'il existe un aspect de **cicatrice fibreuse centrale** , le carcinome à cellules chromophobes doit être proposé , à côté de l'oncocytome .

-on n'omettra pas de joindre aux hypothèses plausibles les **localisations rénales des hémopathies malignes** : LMNH , plasmocytome et les **métastases** . Ces 2 types de lésions justifient les biopsies qui évitent une exérèse inutile.

-il faut toutefois **éviter de biopsier une lésion mésoenchymateuse maligne** que l'on soupçonnera s'il existe des signes cliniques généraux et locaux , une évolution rapide , une hypervascularisation en volutes (storiforme) , des zones de nécrose de liquéfaction kystisées et : ou des signes d'agressivité (extension aux organes voisins)



A woman in a light purple dress stands near the fountain, holding a book or folder.

The central fountain is a square stone structure with a white basin and four ornate faucets. The basin is decorated with intricate carvings.

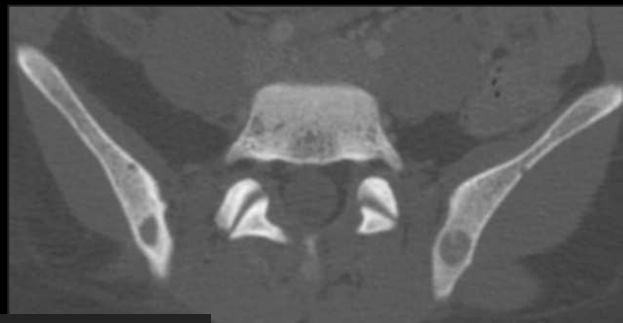
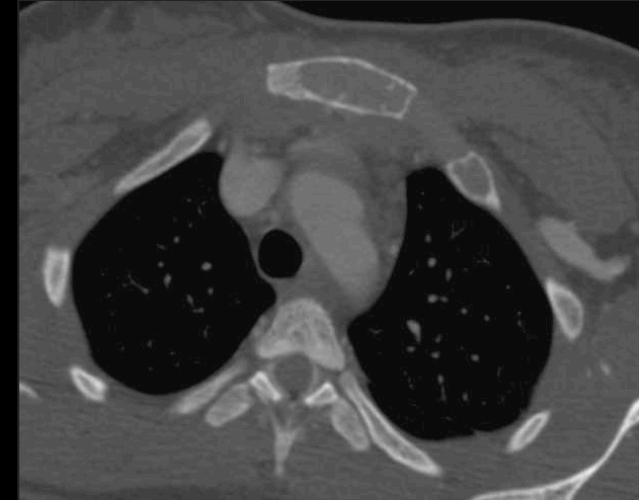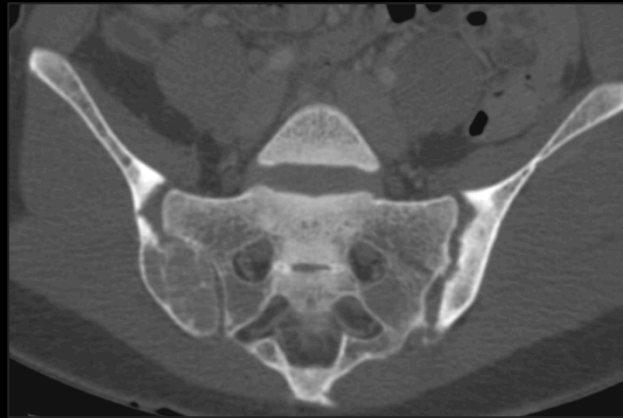
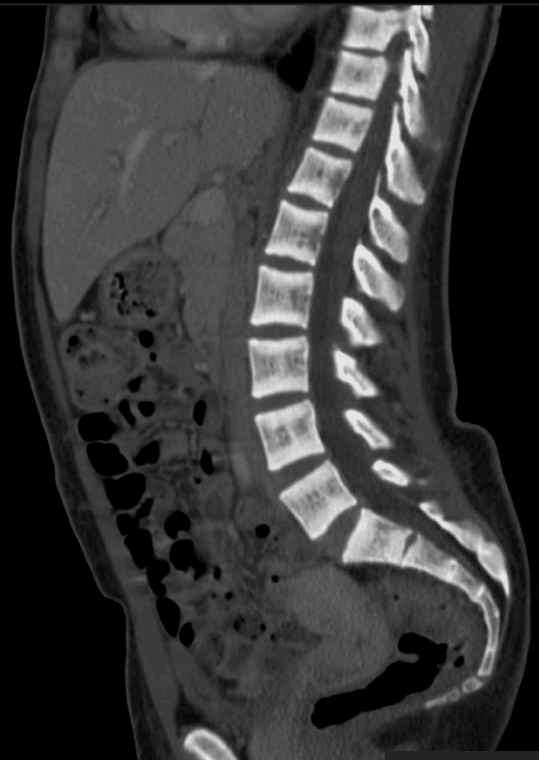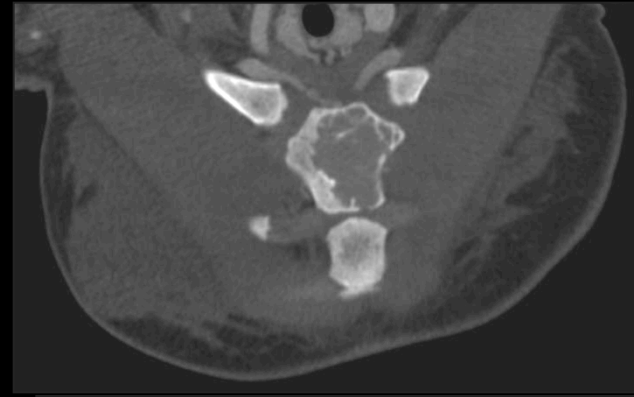
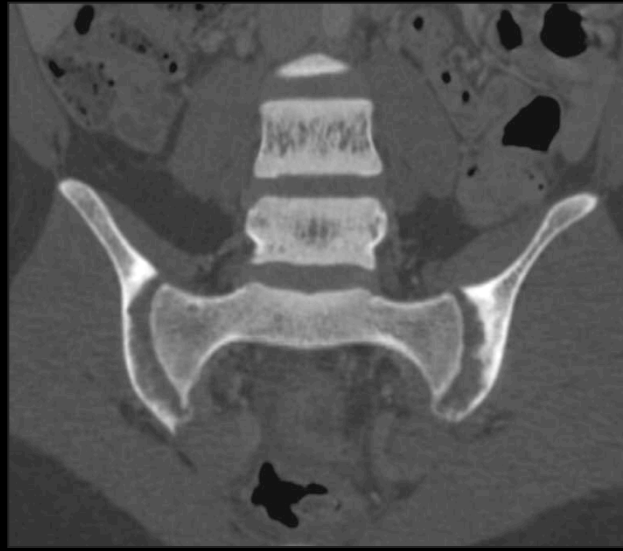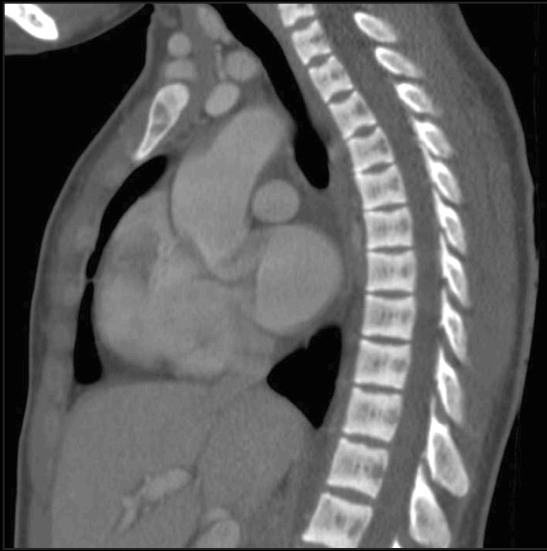A dark wooden door with a diamond-patterned lattice is set into the wall.

A large arched window with a dark wooden frame and metal grilles is visible on the right wall.

An arched alcove on the left wall features a hanging lantern and a small potted plant on a ledge.

A small, ornate lantern hangs from the wall above a window.

Several potted plants in white containers are arranged along the base of the wall on the right.



Patiente de 21 ans ; quels sont les principaux mécanismes physiopathologiques en cause dans les remaniements ostéo-articulaires visibles chez cette jeune femme



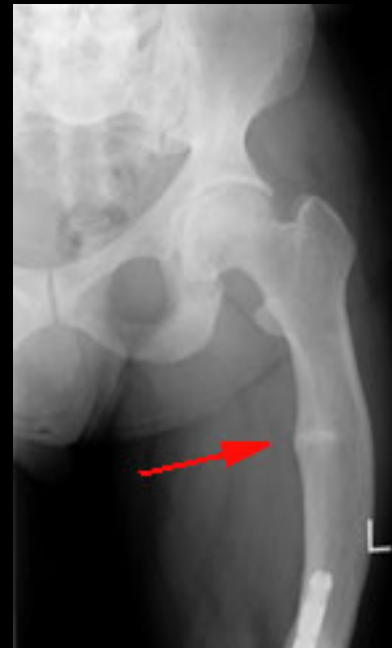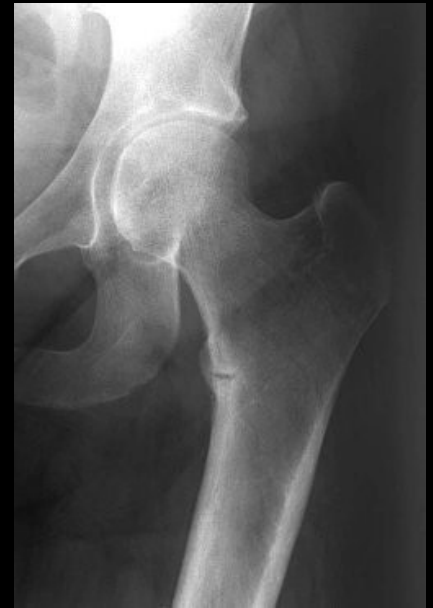il s'agit , bien sur d'une

Ostéodystrophie rénale

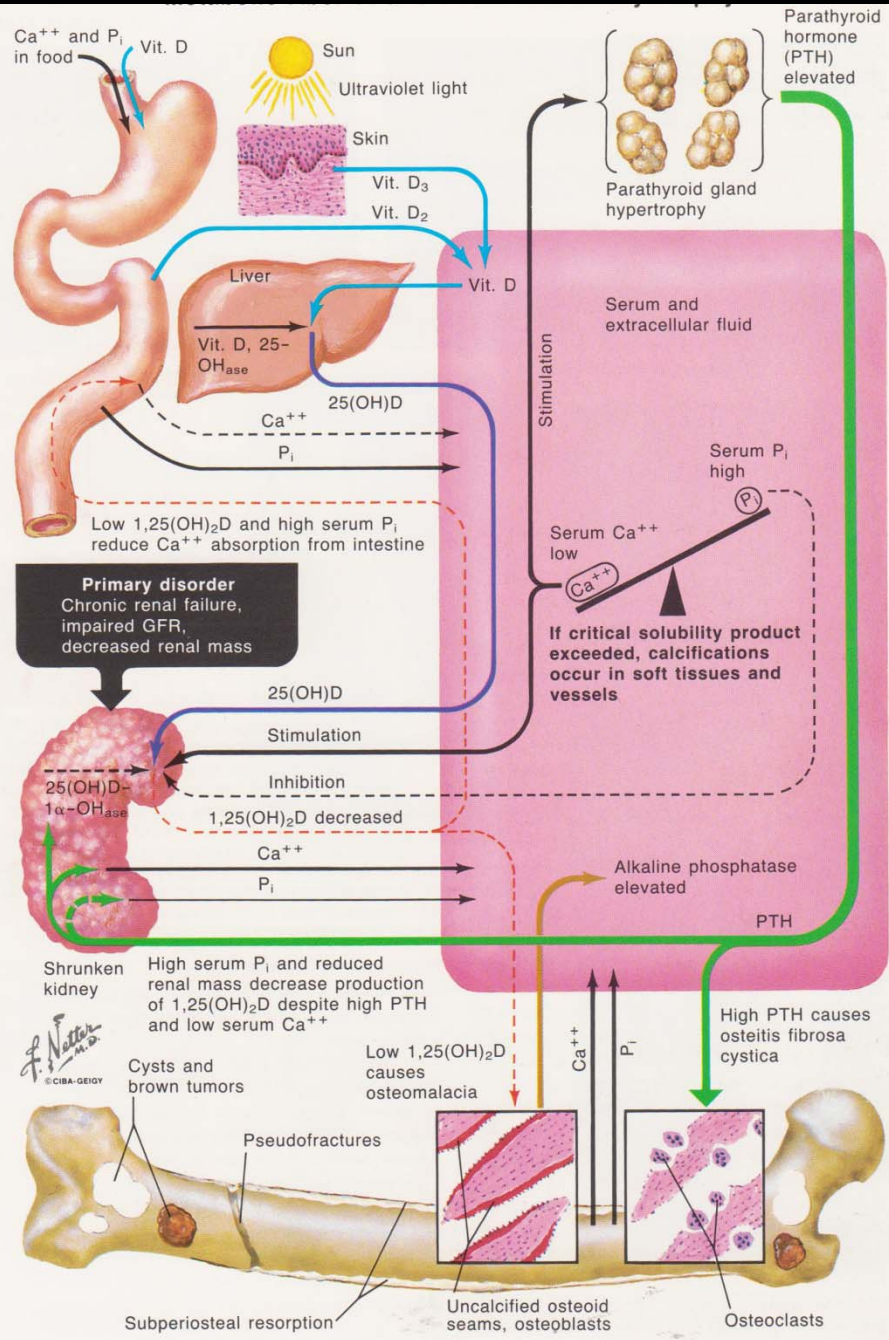
Ostéopathie des patients présentant une insuffisance rénale chronique

Diverses complications potentielles , osseuses , articulaires (et abarticulaires) , des tissus mous dont les mécanismes sont multiples

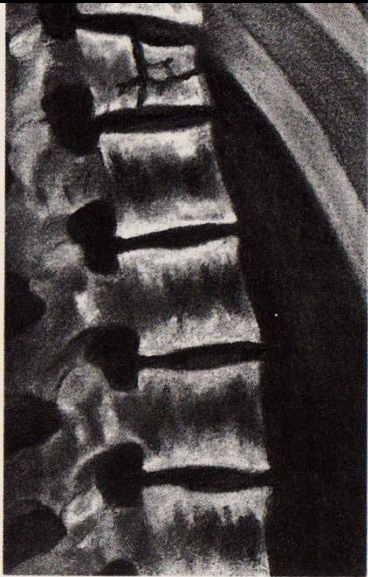
- ✓ **Hyperparathyroïdie** secondaire ou tertiaire
- ✓ **Ostéomalacie** et rachitisme/ Ostéopénie
- ✓ Fracture par insuffisance osseuse
- ✓ Calcifications des tissus mous (calcinose)
- ✓ Amylose à bêta-2 microglobuline
- ✓ Arthropathies et spondylarthropathies destructrices des hémodialysés



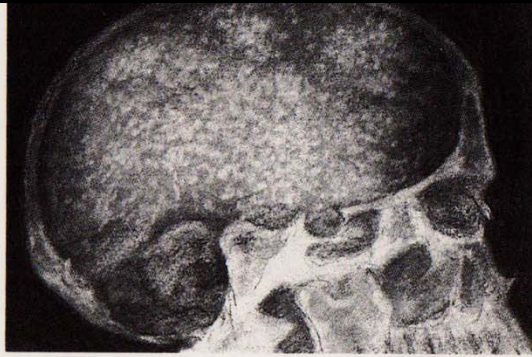ostéomalacie
pseudo-fractures de
Looser-Milkman "



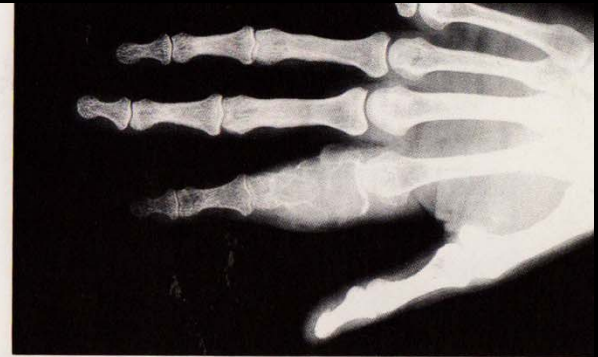
Secondary Hyperparathyroidism



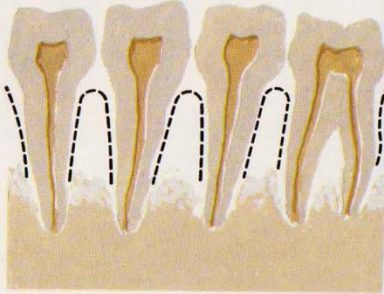
Radiograph shows banded sclerosis of spine and sclerosis of upper and lower margins of vertebrae, with rarefaction between. Note compression fracture



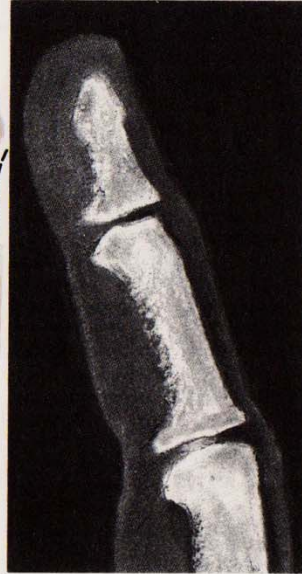Radiograph shows spotty decalcification of skull ("salt-and-pepper" skull)



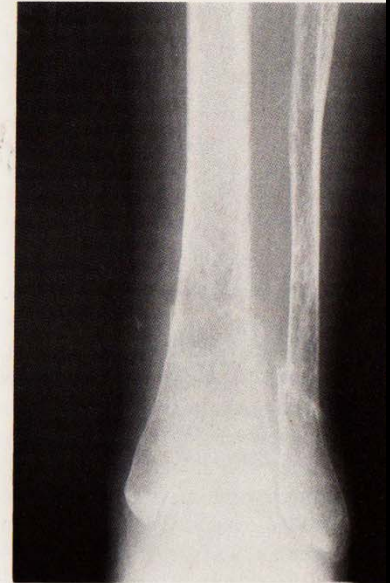
Brown tumor of proximal phalanx



Loss of lamina dura of teeth (broken lines indicate normal contours)

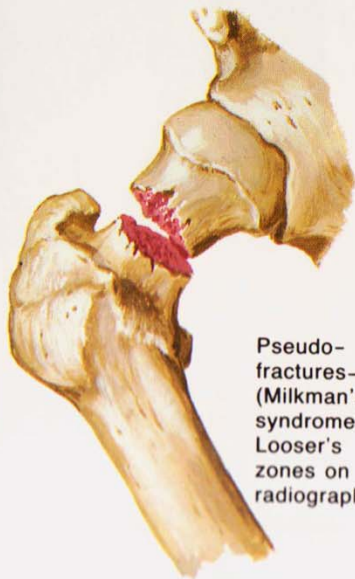


Subperiosteal resorption of phalanges (chiefly on palmar aspect of middle phalanx)



Osteitis fibrosa cystica of tibia with brown tumor

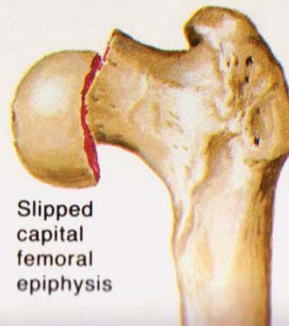
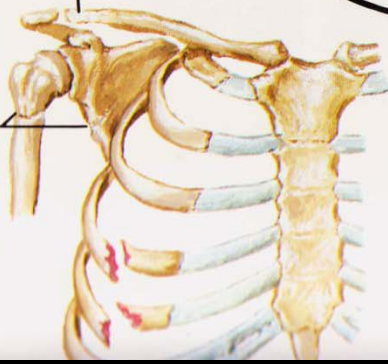
Osteomalacia



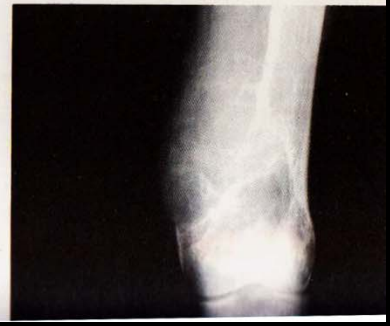Fracture of long bones

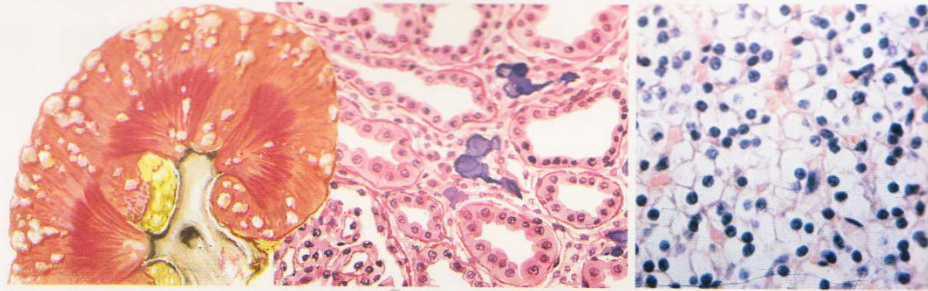
Resorption of lateral end of clavicle

Pseudo-fractures (Milkman's syndrome, Looser's zones on radiograph)



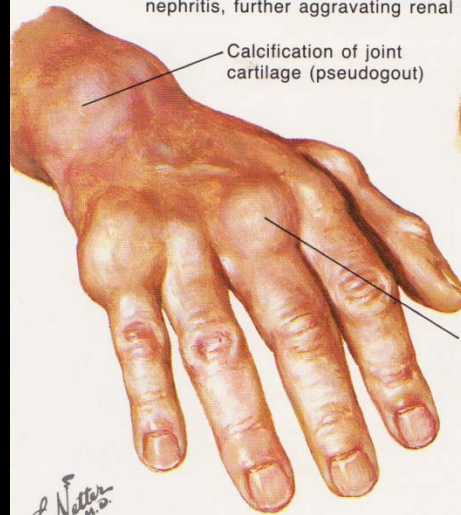
Slipped capital femoral epiphysis



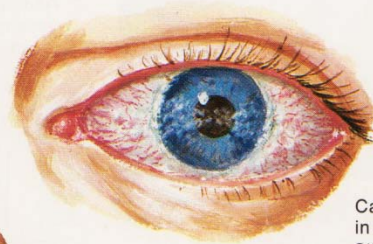


Nephrocalcinosis may be evident on radiograph or only on microscopic examination and can cause interstitial nephritis, further aggravating renal failure

Clear cell hyperplasia of parathyroid gland

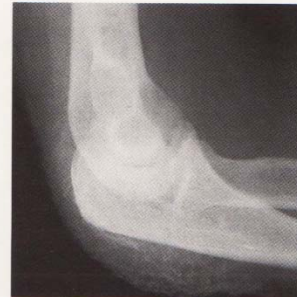

Calcification of joint cartilage (pseudogout)



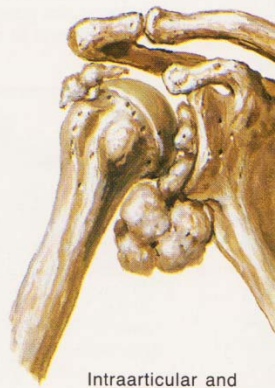Calcium deposits in conjunctivae. Slit-lamp examination may reveal band keratitis

Periarticular calcium deposits



Extraarticular calcification around proximal ulna (elbow essentially fused)

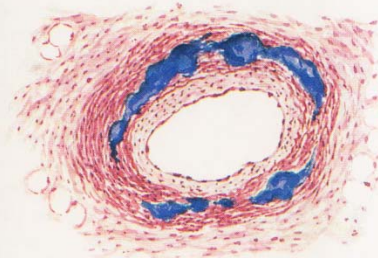
F. Netter M.D.
© CIBA-GEIGY



Intraarticular and periarticular calcium deposits in shoulder



Calcification of aorta and other large vessels



Medial calcification of small arteries, especially in skin (sloughing may occur)

Hyperparathyroïdie secondaire (ou tertiaire) lésions ostéo-articulaires

1. résorption osseuse ++ (hyperactivité ostéoclastique):

.rôle probable dans le développement des arthropathies destructrices

.sièges variés de la résorption (majeure dans les sites de sollicitation mécanique maximale)

-sous-chondrale

-sous-périostée

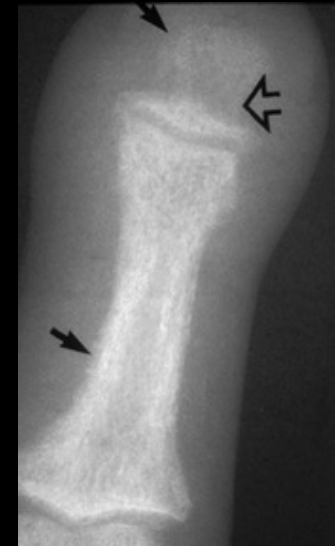-intra corticale

-endostée

-métaphysaire à proximité du cartilage de croissance

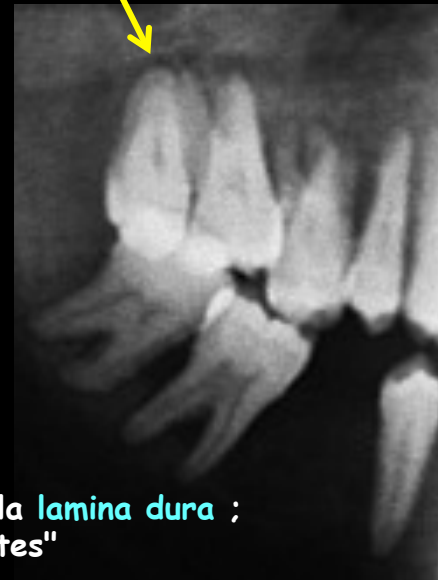-trabéculaire

-aux enthèses

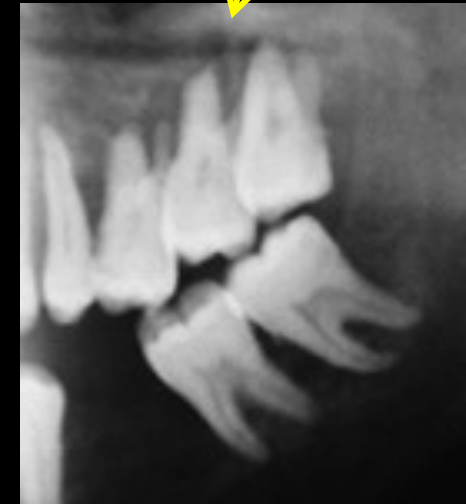

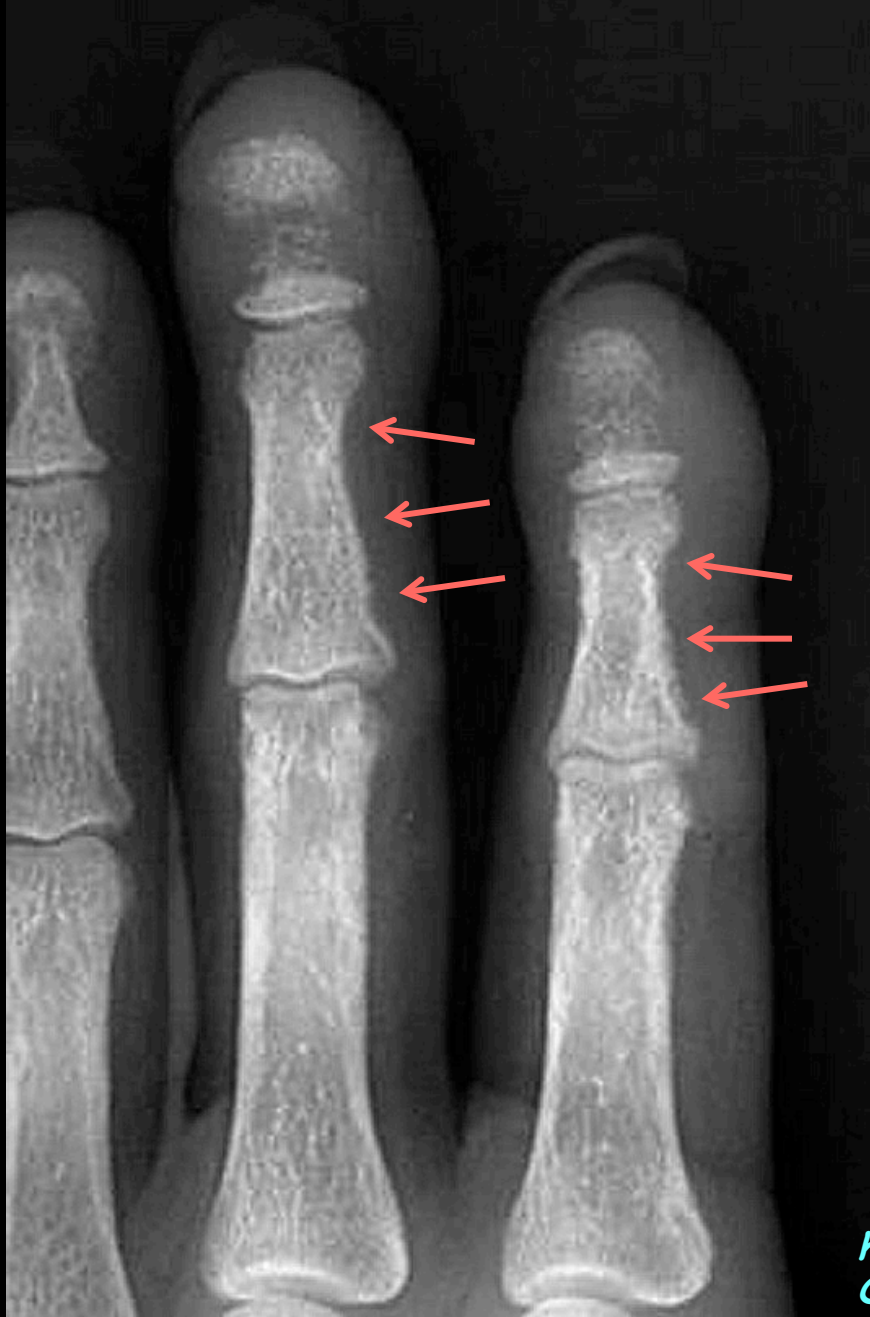Résorption sous-périostée
incurvation du bord radial de P2 des 2 et 3^{èmes} doigts

acro ostéolyse



résorption de la lamina dura ;
"dents flottantes"



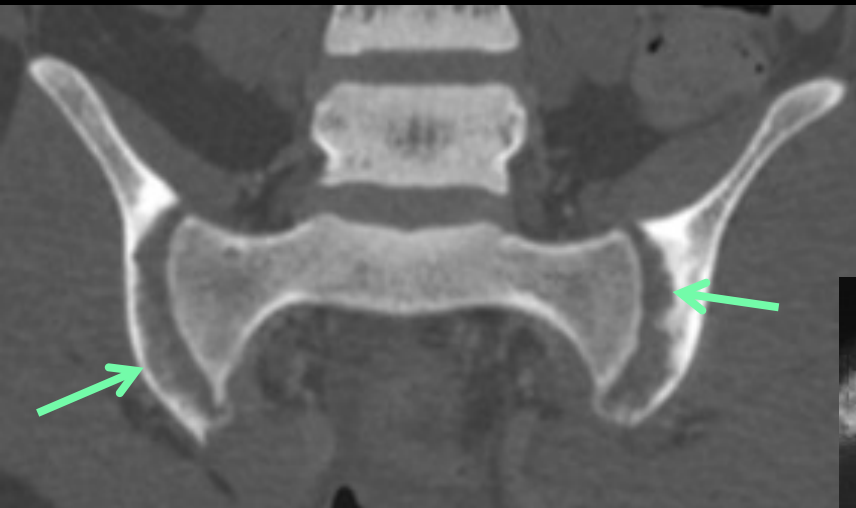


les signes les plus précoces de l'hyperactivité ostéoclastique s'observent sur des clichés haute résolution bien contrastés (autrefois en agrandissement sur un sénographe , à 28 kV , mais il n'est pas interdit d'utiliser un sénographe numérique moderne à capteur plan , dans le même but à l'heure actuelle !)

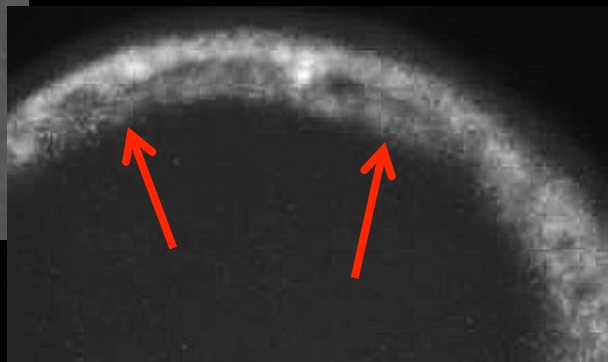
la résorption osseuse sous-périostée est visible sur les corticales internes des 2^{èmes} phalanges des 2 et 3^{èmes} doigts qui sont incurvées et rendues irrégulières , spiculées , par les micro lacunes traduisant l'hyperactivité otéoclastique

on trouve également les images de résorption ostéoclastique sur les houppes phalangiennes

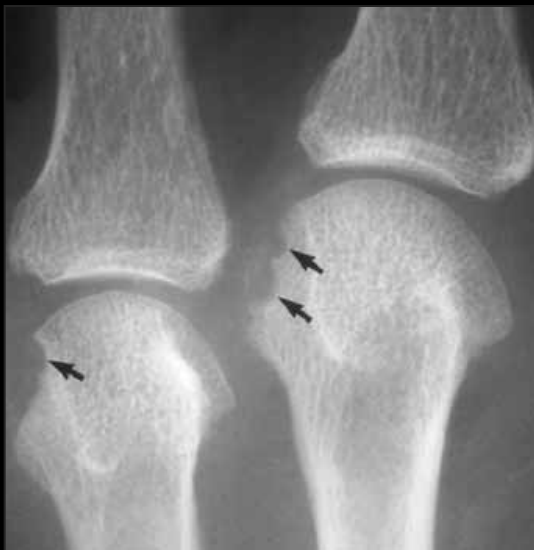<http://www.mypacs.net/cases/RENAL-OSTEODYSTROPHY-WITH-SECONDARY-HYPERPARATHYROIDISM-804744.html>



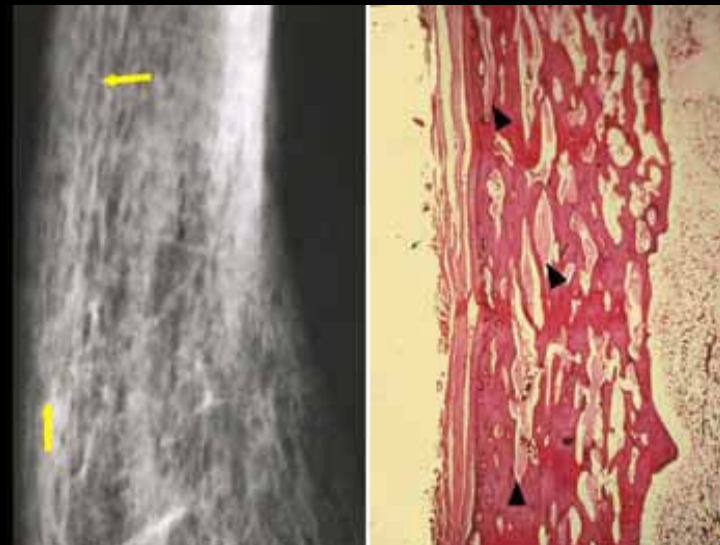
résorption de la lame sous-chondrale
responsable du **pseudo-élargissement des**
interlignes articulaires sacro-iliaques "



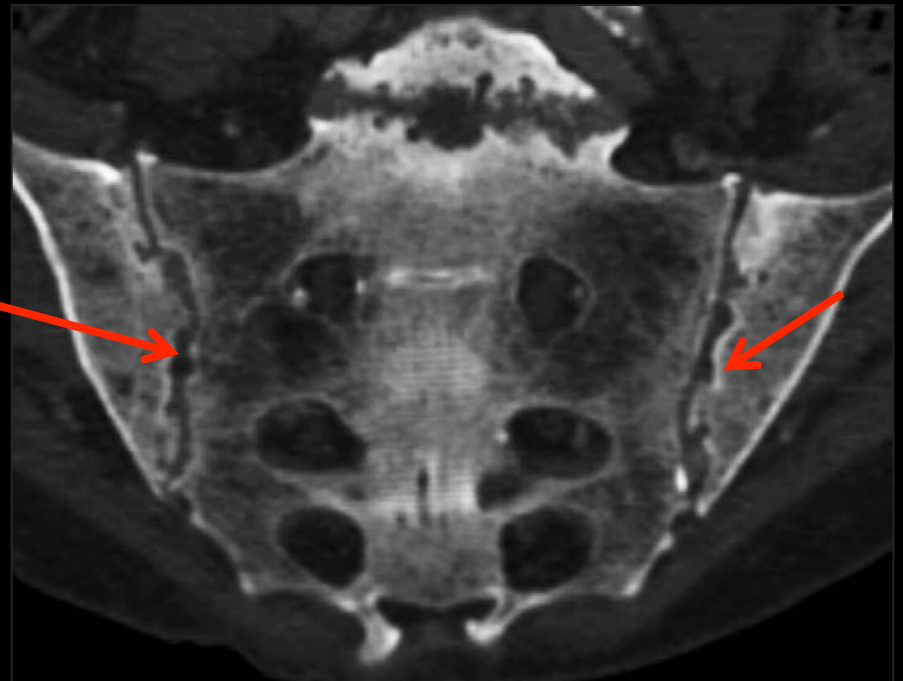
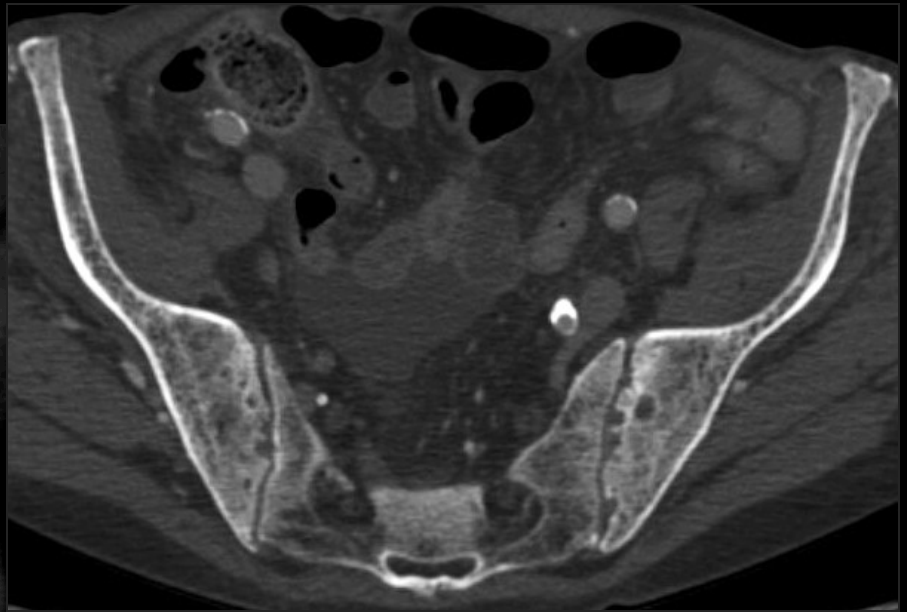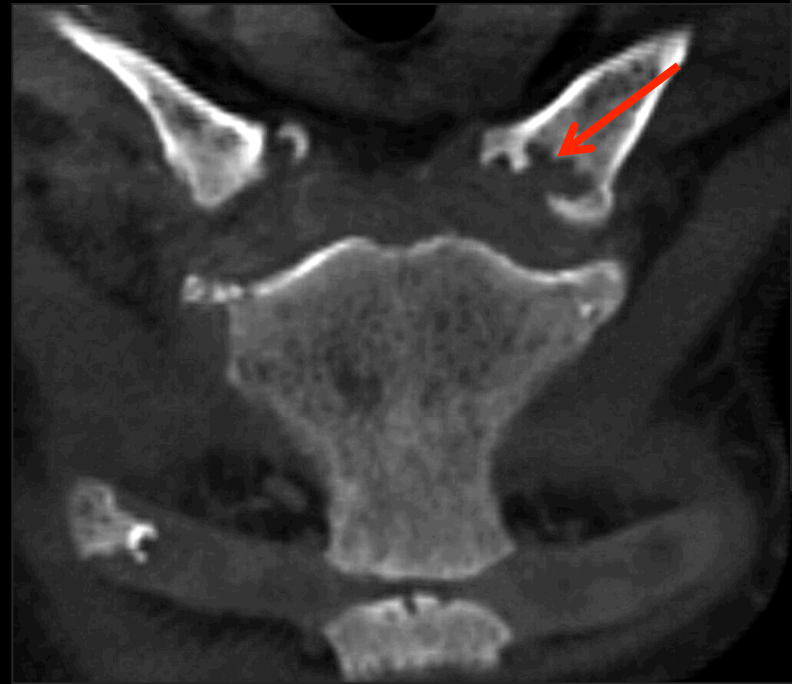résorption endostée



résorption sous-chondrale , au niveau des culs
de sac de réflexion de la synoviale articulaire
(zone de sollicitation mécanique maximale des
enthèses capsulo-ligamentaires ; id PR)



résorption intra corticale caricature de
remaniement haversien cortical ; tunnels "géants"



résorption sous-chondrale

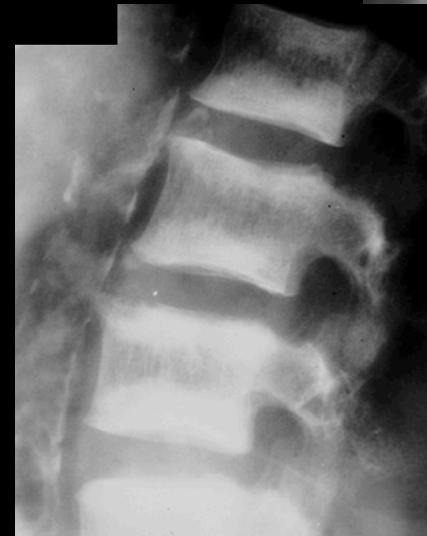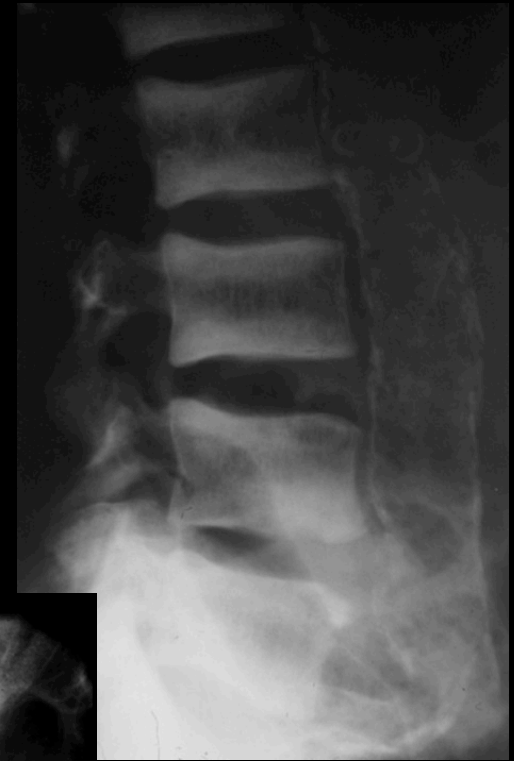2 .Ostéosclérose : prédomine au squelette axial.
Autres : pelvis, côtes, clavicules

3.Tumeurs brunes (ostéoclastomes , équivalents de tumeurs à cellules géantes ;localisations ubiquitaires)

4.Chondrocalcinose et arthropathies à microcristaux de pyrophosphate de calcium : moins fréquentes que dans l'hyperparathyroïdie primitive

5.Epiphysiolyse : volontiers bilatérales, surtout épiphyse fémorale

6.Appositions périostées : surtout métatarsiens, fémurs, bassin



ostéosclérose en bandes
"rugger jersey spine" ;
vertèbres "en maillot de rugby"

3. Tumeurs brunes :

Hyperparathyroïdie **primitive** ou **secondaire** (plus rares)

Accumulation focale d'un **tissu fibreux** hypervascularisé comportant des **cellules géantes**

Crâne, mandibule, côtes, bassin, fémur ou squelette appendiculaire périphérique

Asymptomatiques ou douleurs

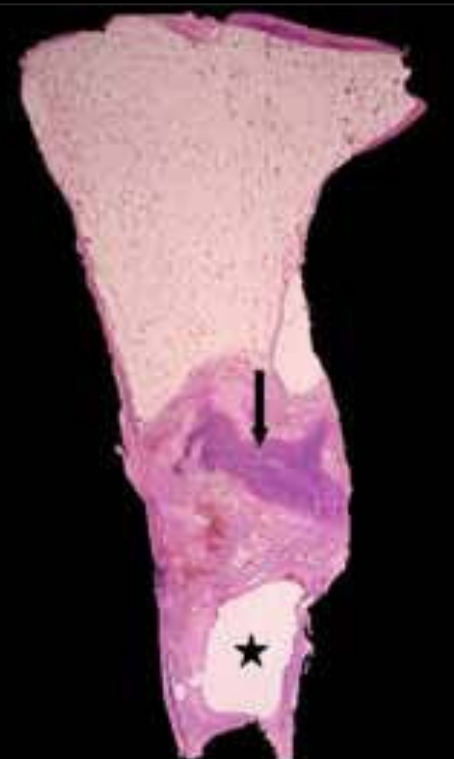
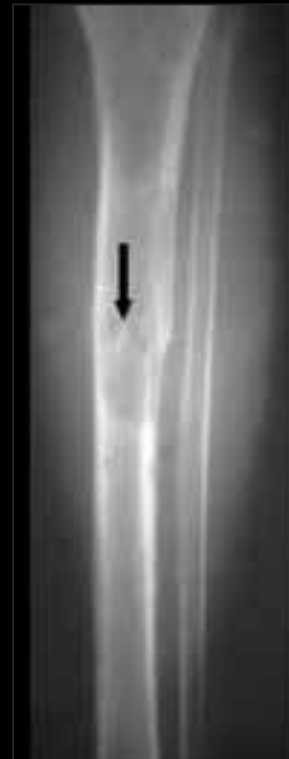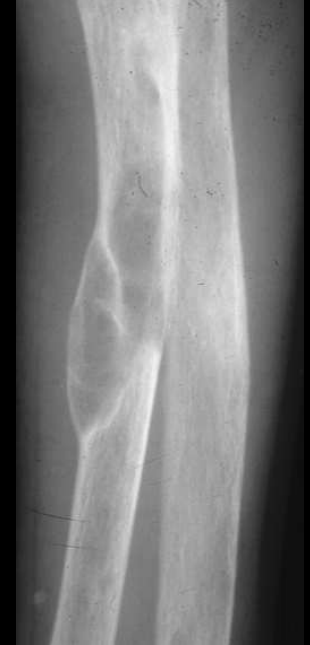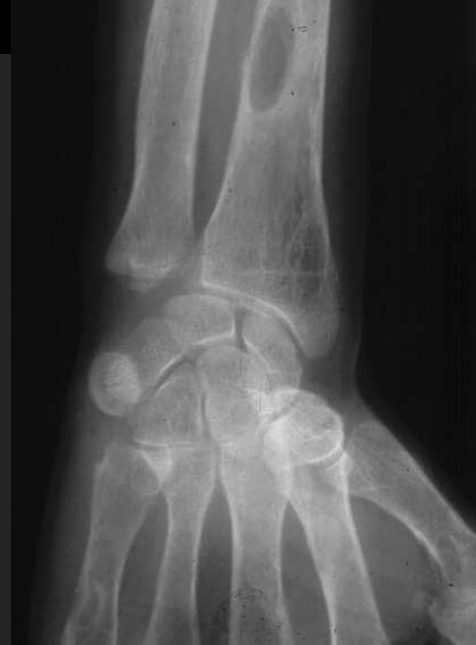Lésions ostéolytiques **uniques** ou **multiples** bien limitées, parfois expansives, plutôt **excentrées**, voire **corticales** aux os longs

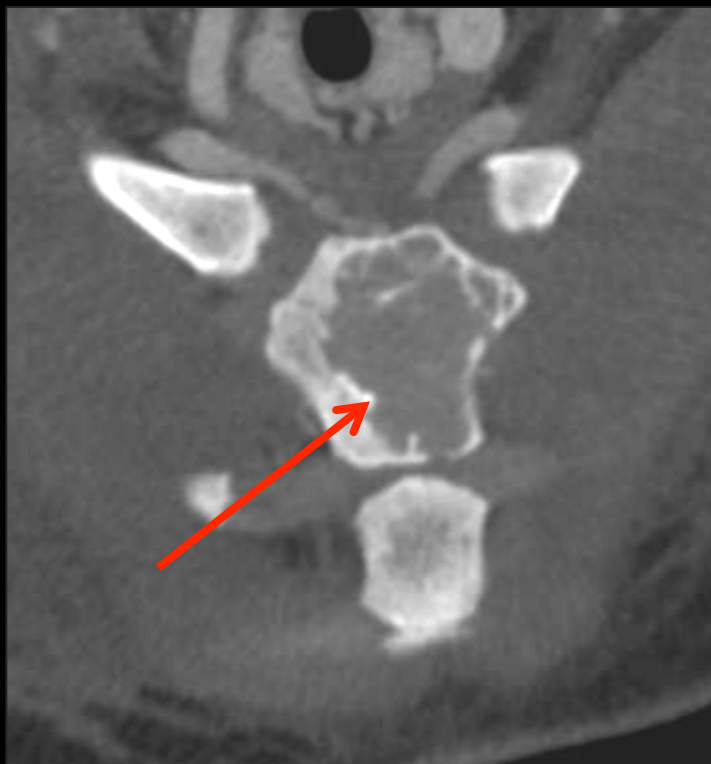Initialement uniloculaires, peuvent se cloisonner au cours de l'évolution

Hyposignal T1, hypersignal T2, rehaussement après injection

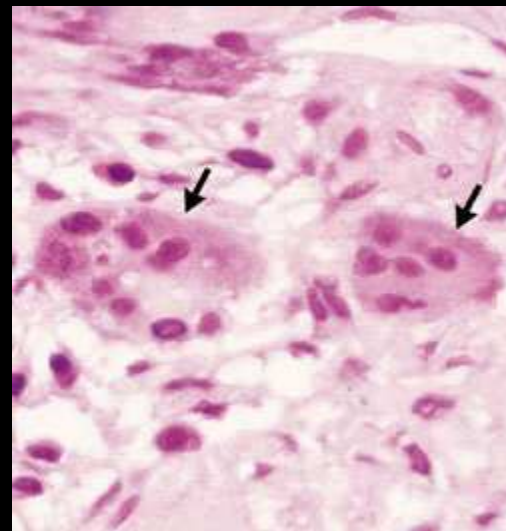
Kystiques si nécrose surajoutée avec parfois niveau liquide-liquide

Le traitement de l'IR peut diminuer leur taille ou les faire disparaître ou **laisser place à une zone d'ostéocondensation**

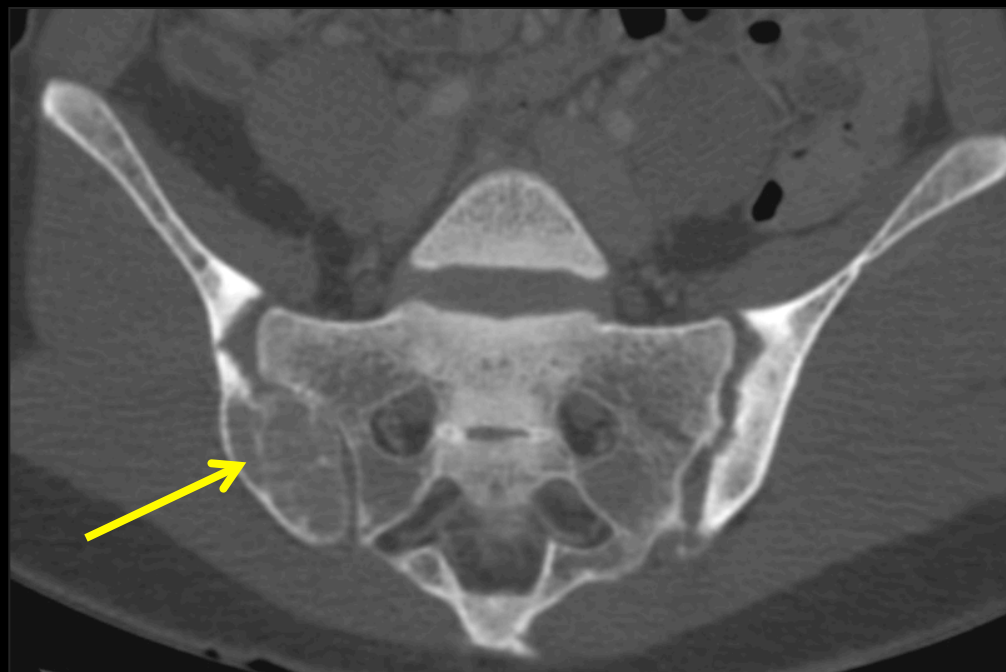




tumeur brune du manubrium sternal



tumeur brune de l'ilion et
résorption osseuse sous-
chondrale sacro-iliaque
bilatérale

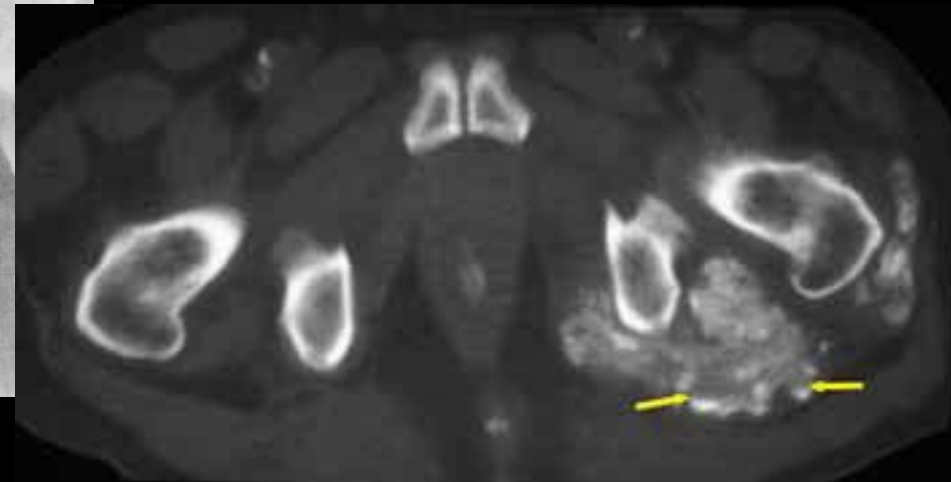
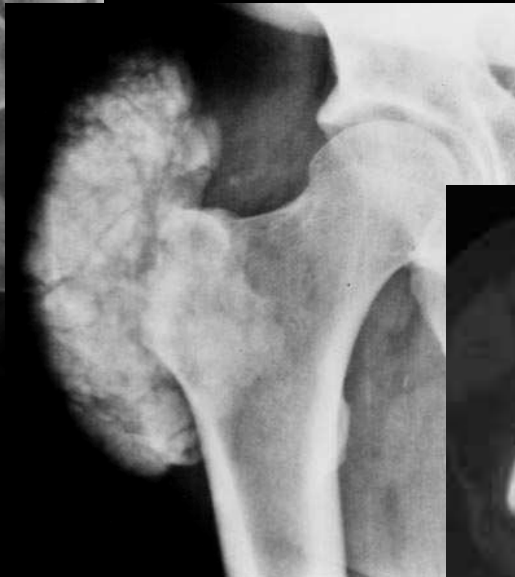
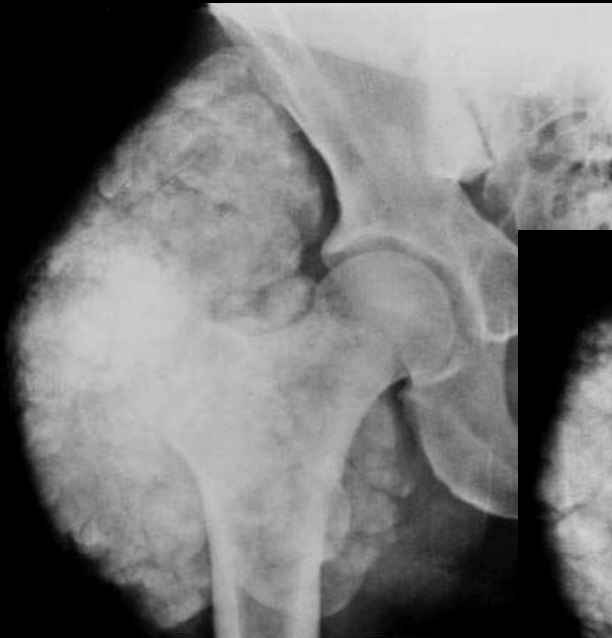
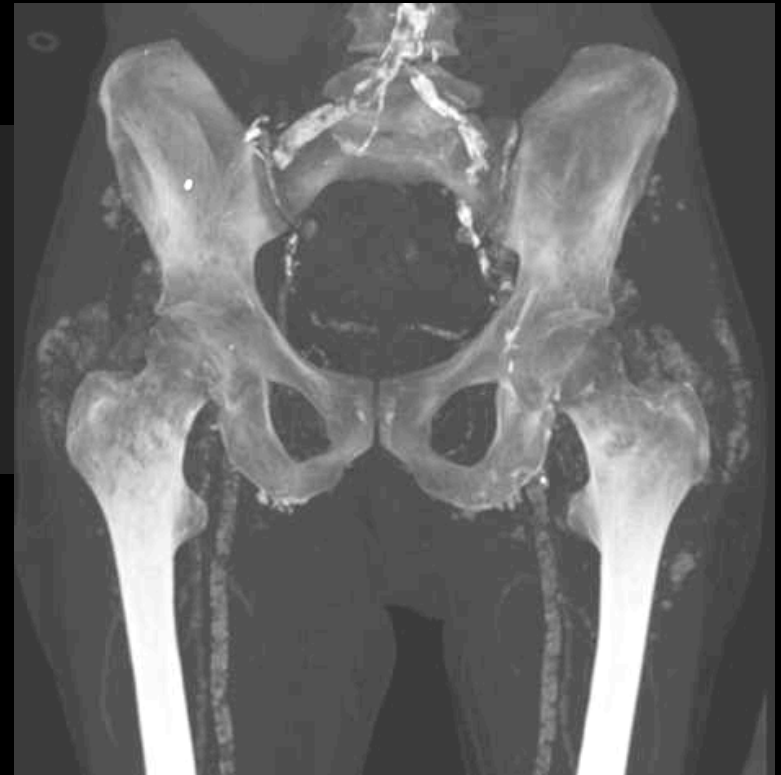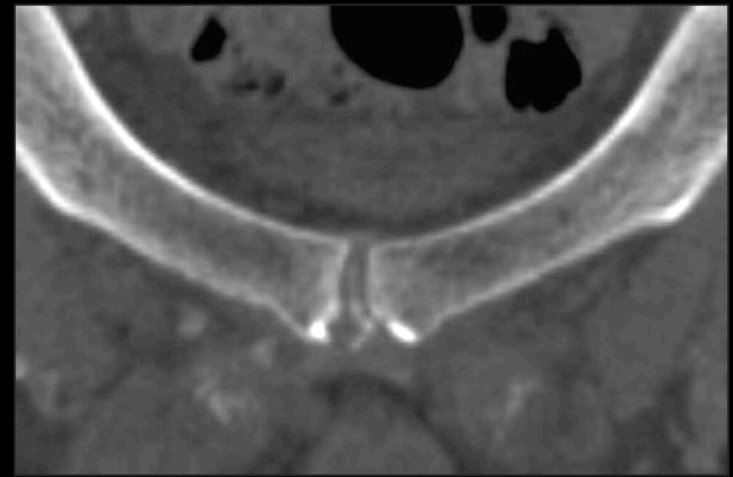
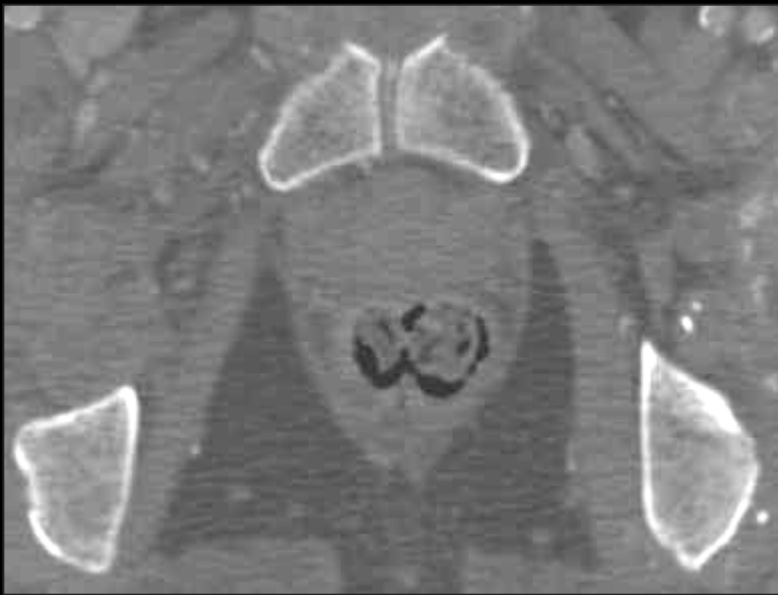
4. Calcifications des tissus mous

Calcinose pseudo-tumorale : amas calciques, volontiers volumineux, dans les tissus mous notamment péri articulaires

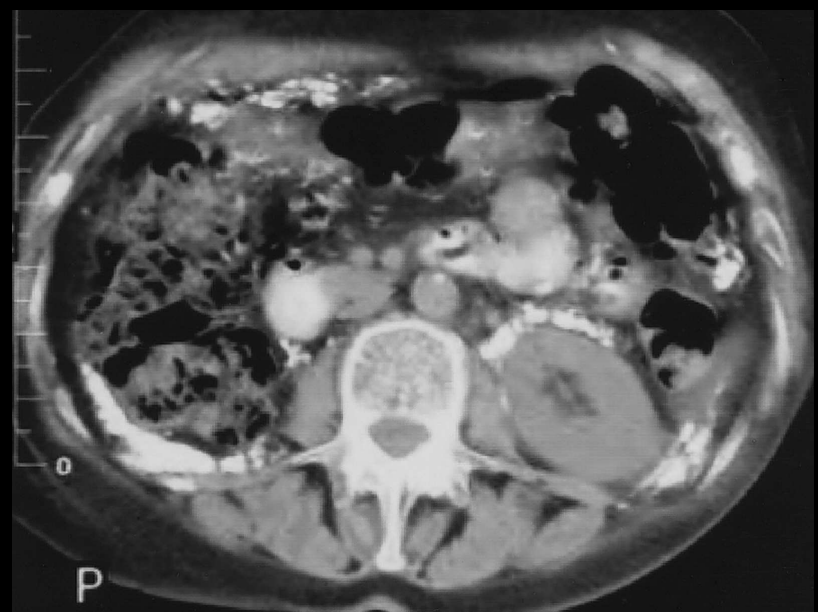
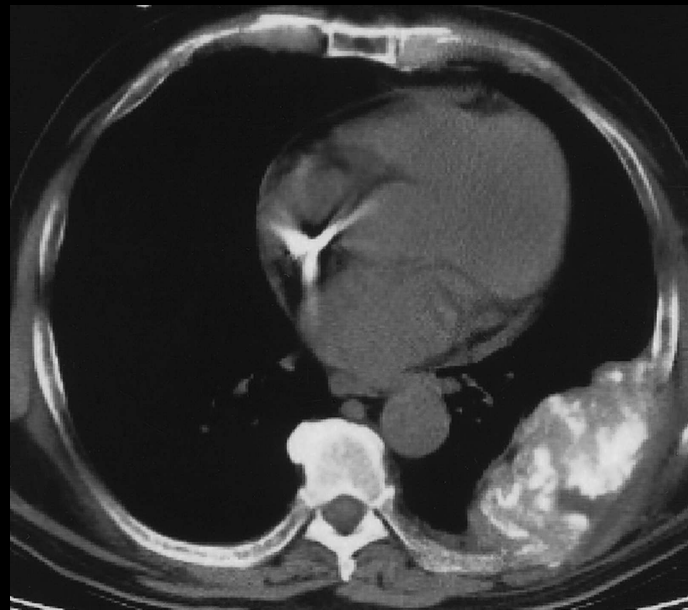
Calcifications vasculaires

Calcifications viscérales





Chondrocalcinose et calcifications des parties molles péri-articulaires



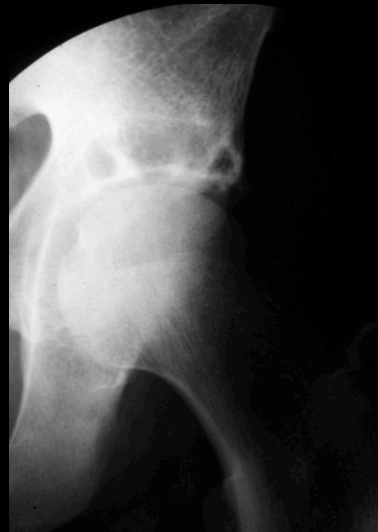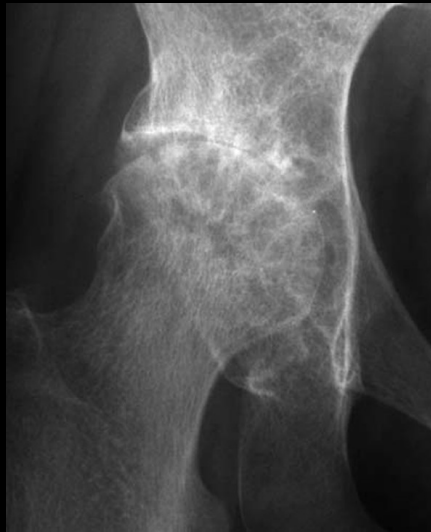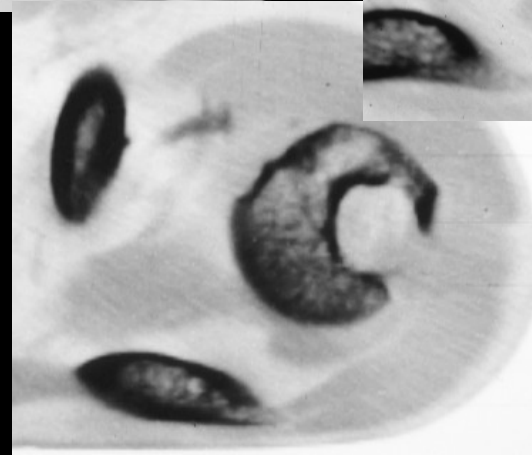
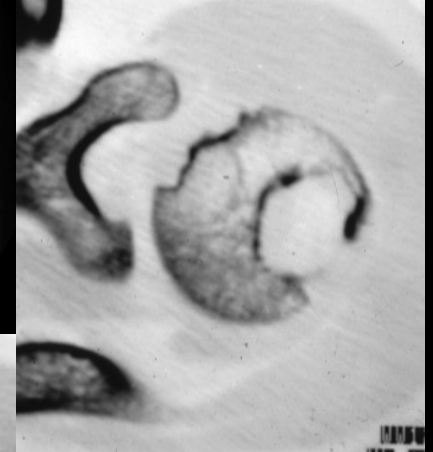
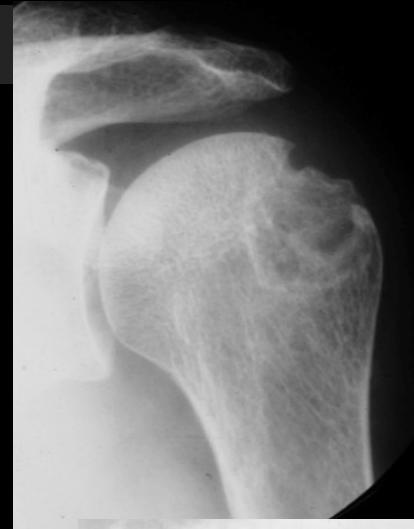
5. amylose à béta-2 microglobuline

Après 10 ans d'hémodialyse, environ 70 à 80 % des patients présentent une amylose clinique

Peut s'observer également en cas de dialyse péritonéale

Accumulation de β 2microglobulines dans le plasma

Dépôts de fibrilles amyloïdes issus de la β 2m dans la synoviale, l'os, le cartilage et les tendons



amyloses à béta-2 microglobulines

amylose à bêta 2 microglobulines

Syndrome du canal carpien :

Dépôts amyloïdes **intratendineux** et **intra synoviaux**

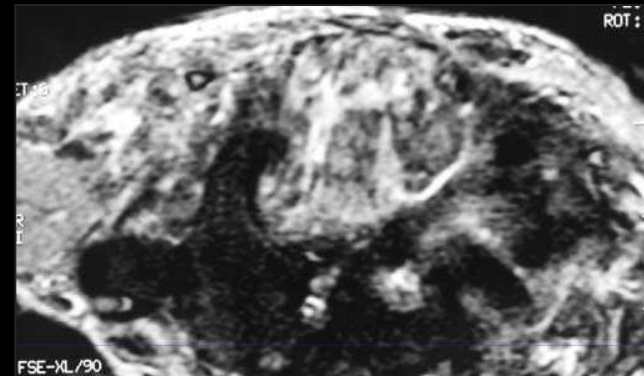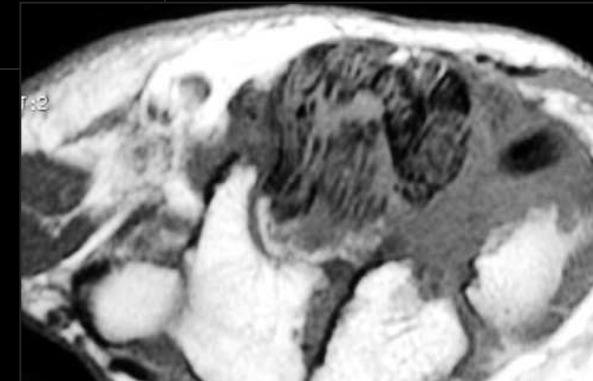
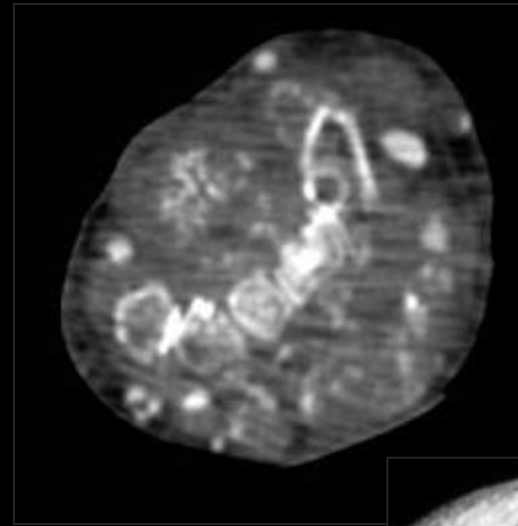
Manifestation la plus commune

Atteinte bilatérale,

Peut récidiver après traitement chirurgical

échographie :

- .épaississement des tendons fléchisseurs,
- .masses hypoéchogènes correspondant aux dépôts,
- .érosions des pièces osseuses,
- .bursite de la face palmaire du muscle carré pronateur



amyloses à bêta-2 microglobulines

amylose à bêta-2 microglobulines

masses tissulaires péri articulaires :

échographie :

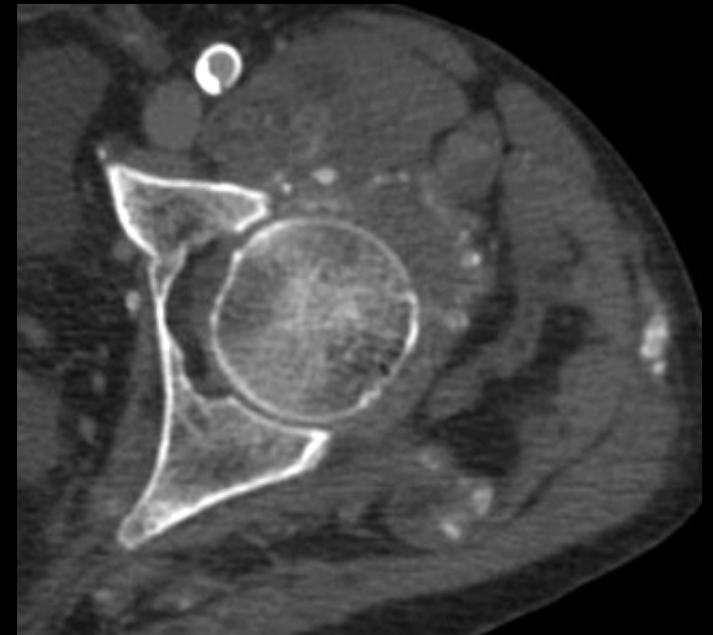
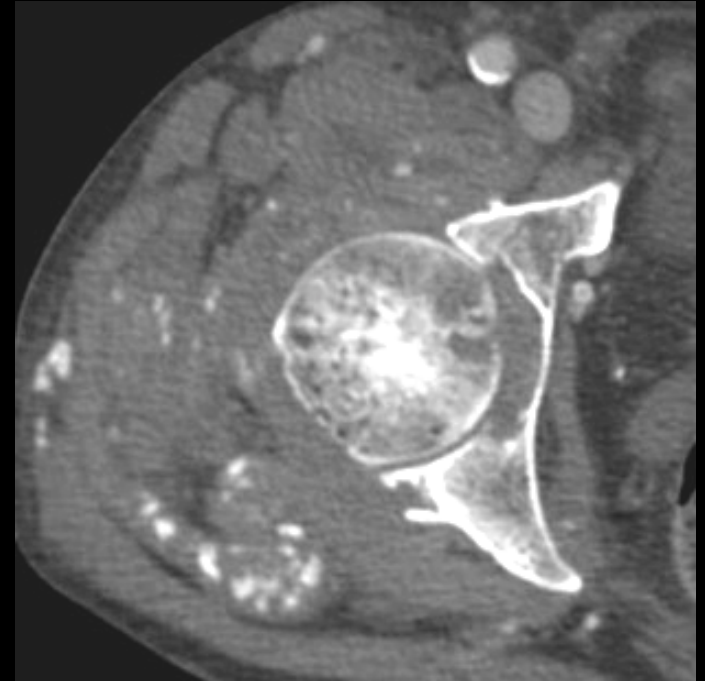
-**épaississements capsulo-synoviaux, ligamentaires ou tendineux** qui précèdent souvent l'atteinte osseuse

-épaississement du tendon supra épineux (> 7mm), bourse sous acromio-deltoïdienne, gaine synovial du tendon du long biceps

IRM : dépôts intra synoviaux hypoT1 et hypoT2

ruptures tendineuses et doigts à ressort en complication

érosions osseuses en zones de repli synovial



amyloses à bêta-2 microglobulines

amylose à bêta-2 microglobulines

Lésions ostéolytiques :

Traduisent la présence de dépôts amyloïdes intra osseux

Multiplés et bilatérales

Squelette appendiculaire proximal (col fémoral) ou distal (carpe, doigts), rare au rachis

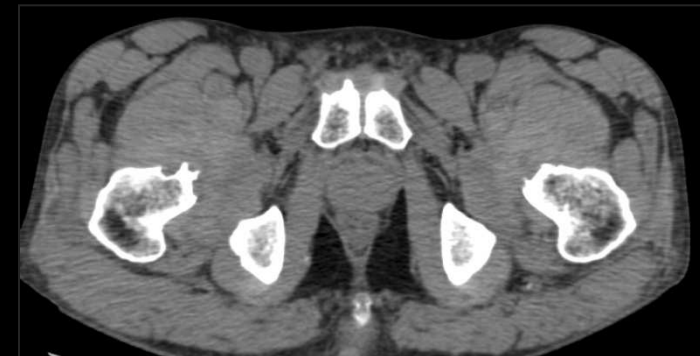
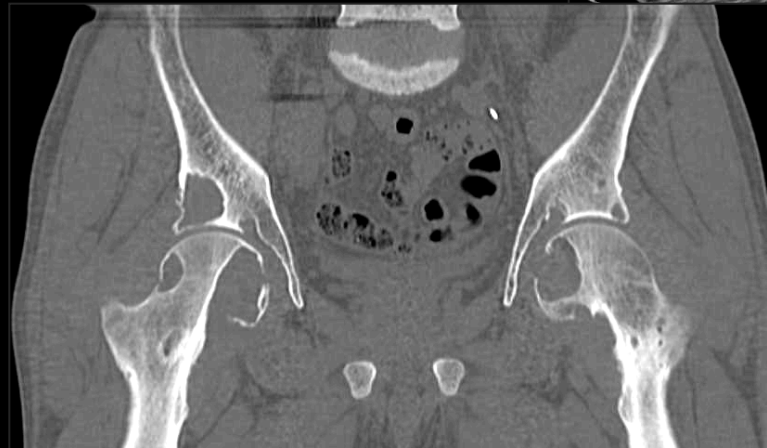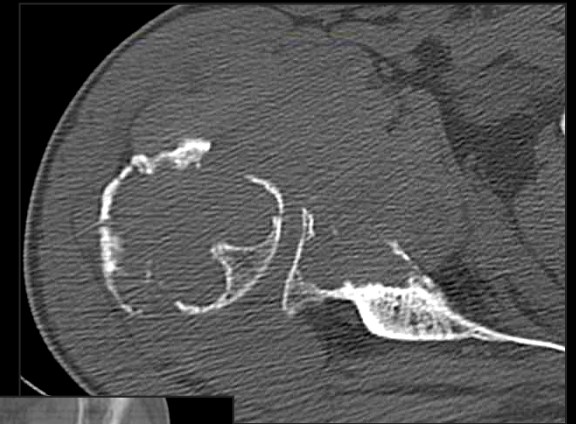
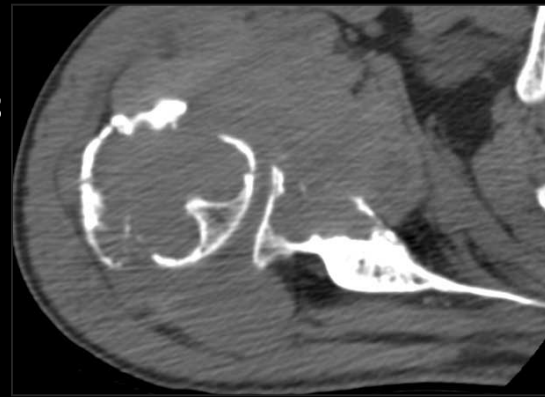Épiphyse (topographie sous-chondrale ou marginale) et insertion des enthèses

Arrondies ou ovalaires, bien limitées, parfois liseré de sclérose

Fragilisent l'os : fracture pathologique et collapsus sous-chondraux

Formes expansives : compression de voisinage

IRM : hypoT1, variable en T2



amyloses à bêta-2
microglobulines

6-Arthropathies et spondylarthropathies destructrices des hémodialysés

Après 2-3 ans de dialyse

Secondaires à:

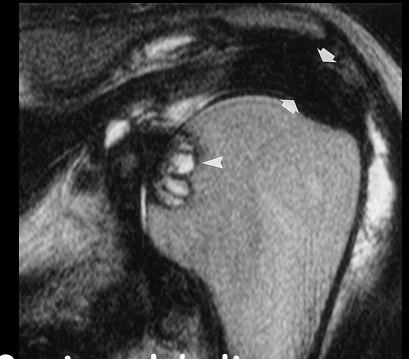
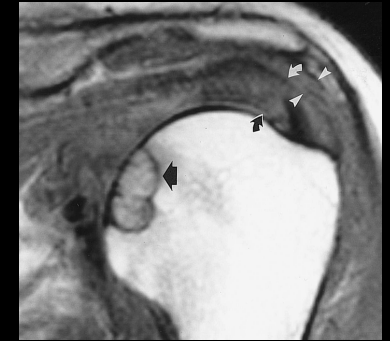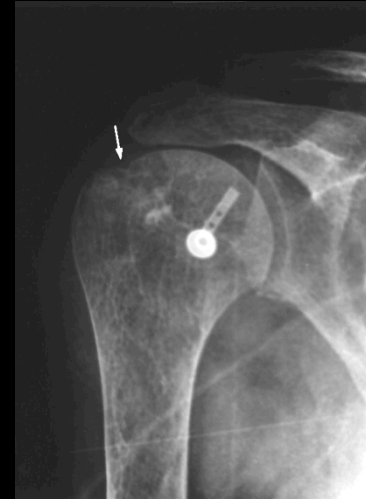
- amylose +++
- hyperPTH-
- dépôts de fer, d'aluminium ou de microcristaux

Oligo-arthrite **des grosses articulations**, à recrudescence nocturne ou immobilisation prolongée (dialyse). Des arthropathies destructrices peuvent également s'observer aux extrémités (doigts)

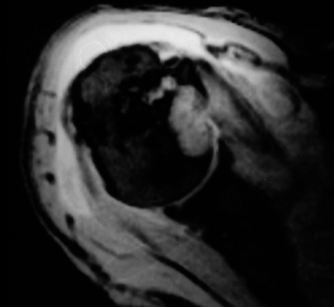
Arthropathie destructrice possible :

- lacunes ostéolytiques sous-chondrales (tumeurs brunes ou dépôts amyloïdes intra osseux)
- résorption osseuse
- épaississement capsulo-synoviaux

Aux mains, aspect variable : peuvent mimer PR, rhumatisme psoriasique, arthrose digitale



amyloses à bêta-2 microglobulines



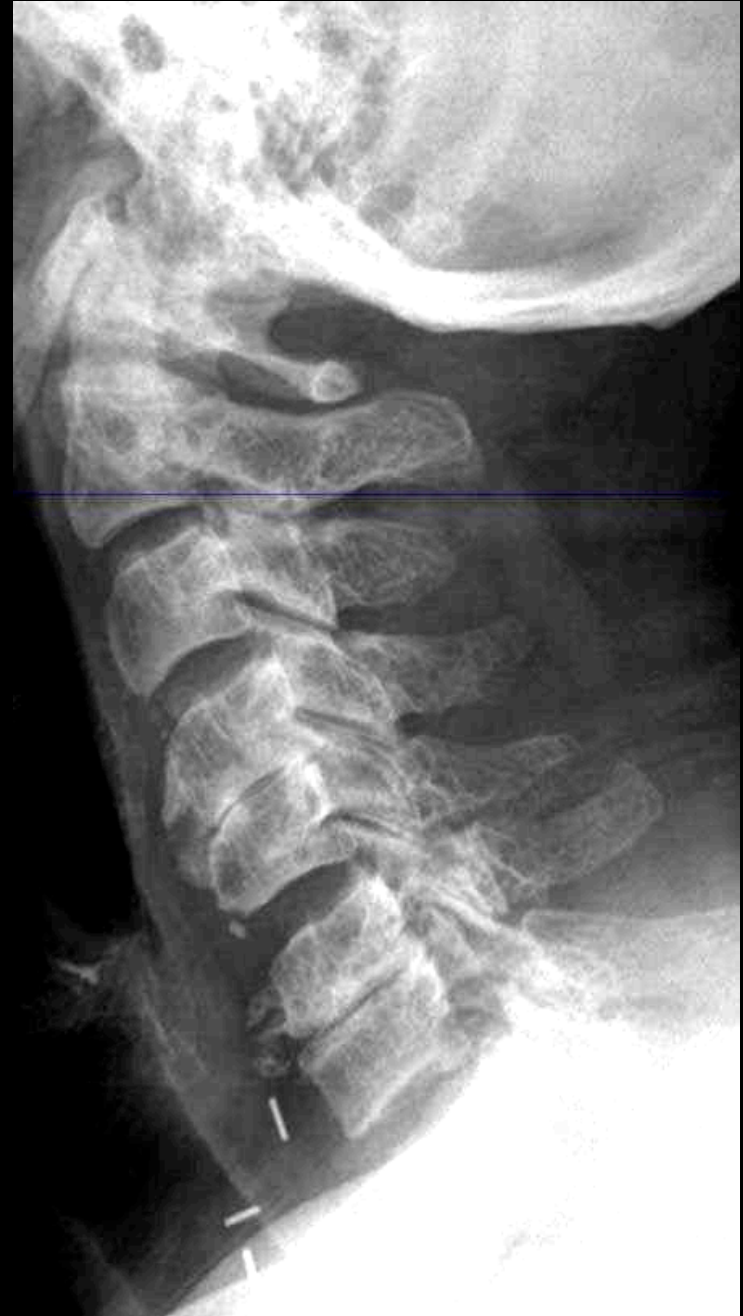Spondylarthropathie destructrice des hémodialysés :

-Rachis cervical 70 %, rachis lombaire (20 %) ou thoracique (10%)

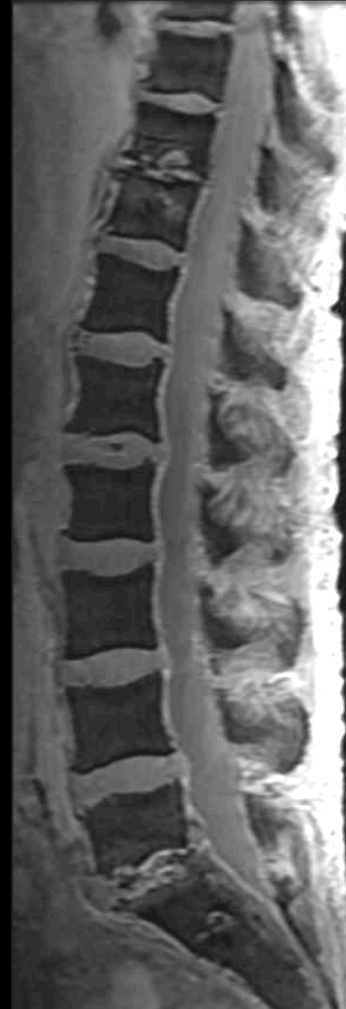
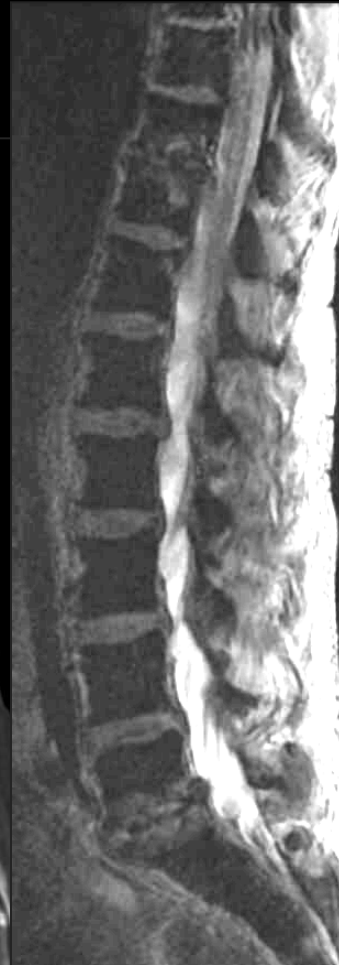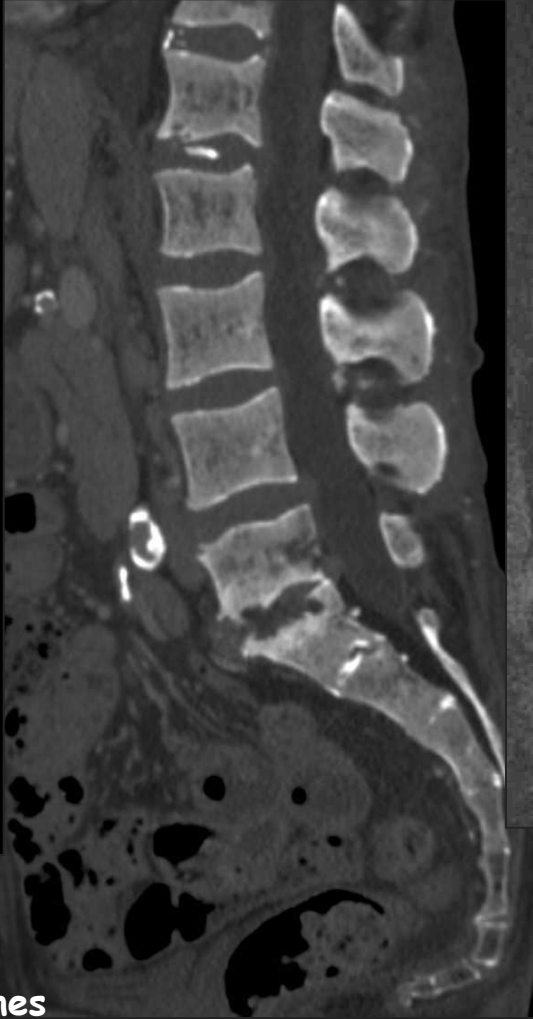
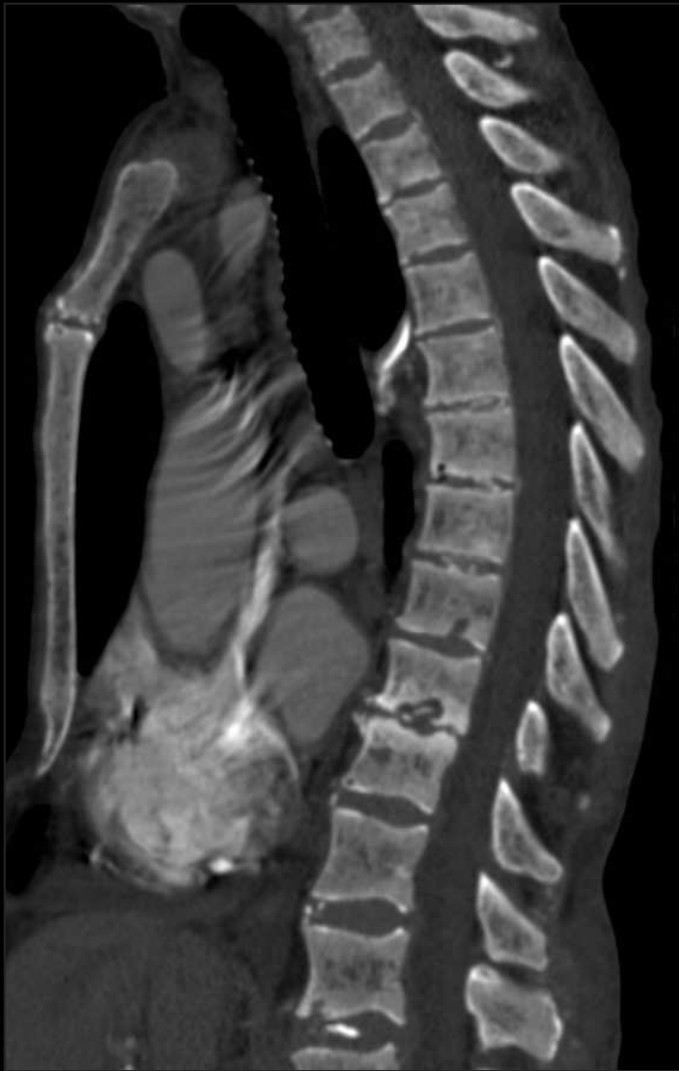-Pincement discal, érosions des plateaux, sclérose osseuse contrastant avec ostéophytose modérée

Évolution : destruction des corps vertébraux et dislocation rachidienne progressive

Parfois érosion des coins vertébraux mimant une SPA



amyloses à bêta-2 microglobulines



amyloses à béta-2 microglobulines

spondylarthropathies destructrices des hémodialysés

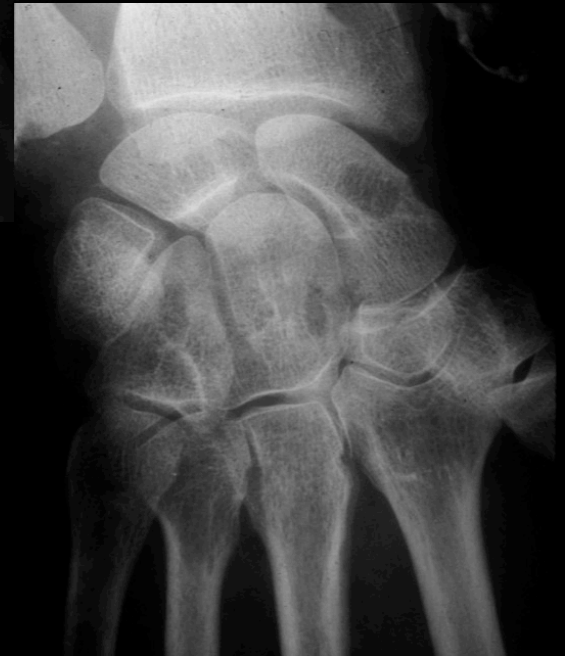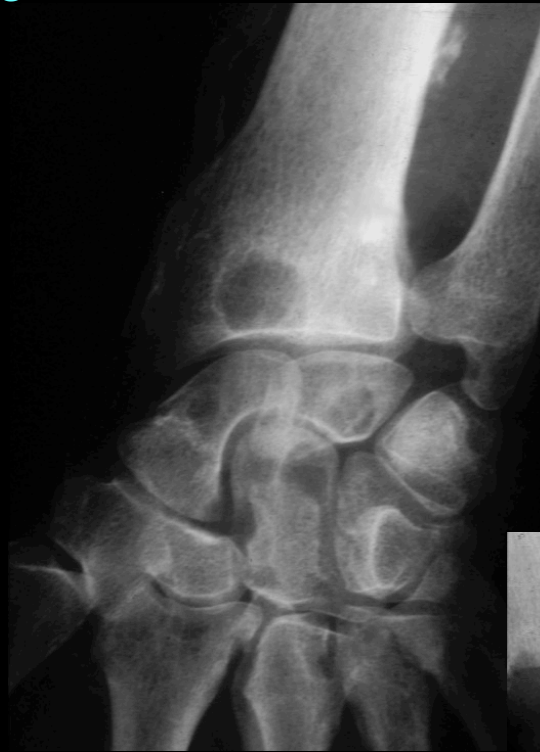7-Autres affections associées

Infections musculo-squelettiques

Ostéonécroses

Goutte

Oxalose



messages à retenir

Ostéodystrophie rénale : combinaison de 6 mécanismes physiopathologiques qui permettent de comprendre et de mémoriser les images

Hyperparathyroïdie secondaire

Ostéomalacie et rachitisme/
Ostéopénie

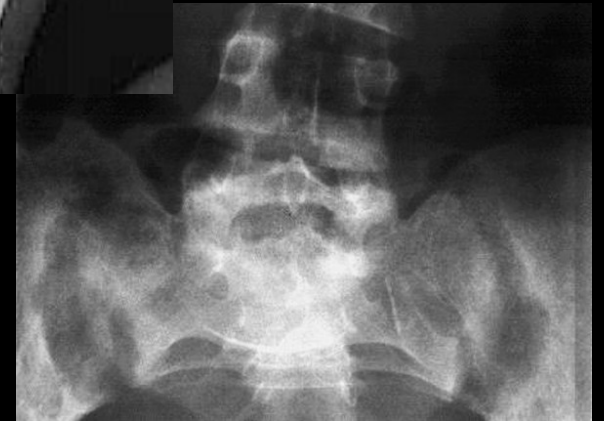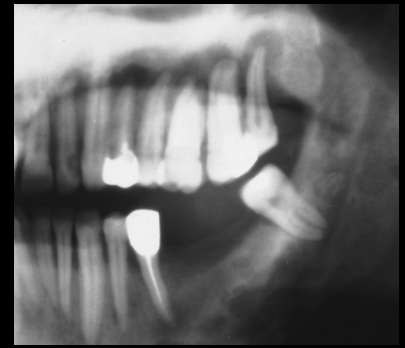
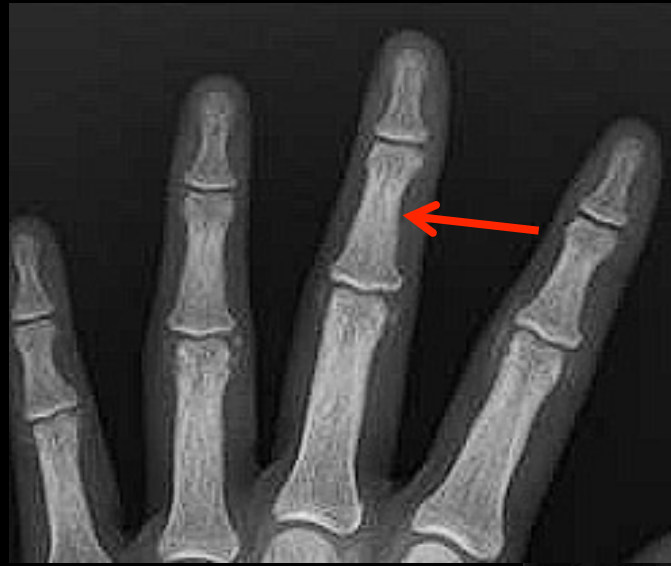Affections microcristallines

Calcifications des tissus mous

Amylose à bêta-2 microglobuline

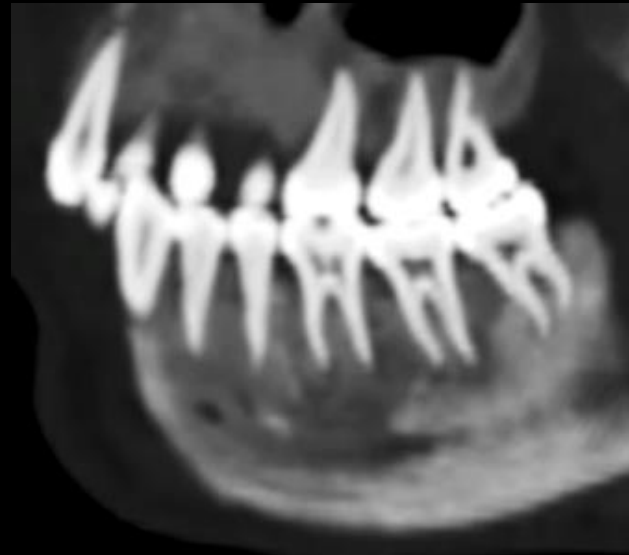
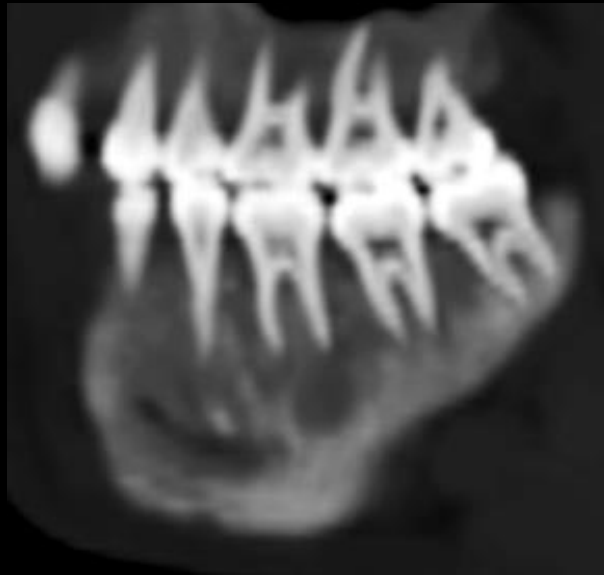
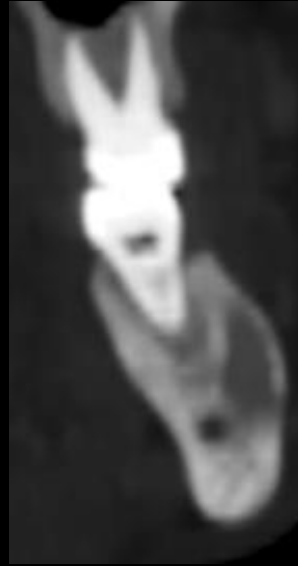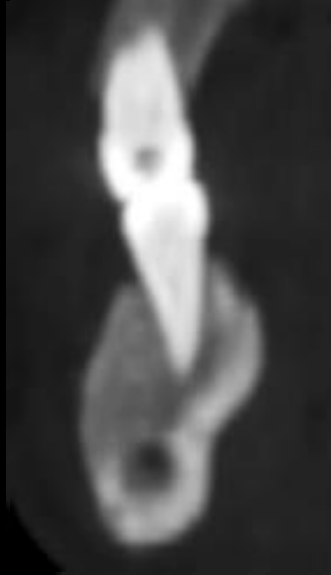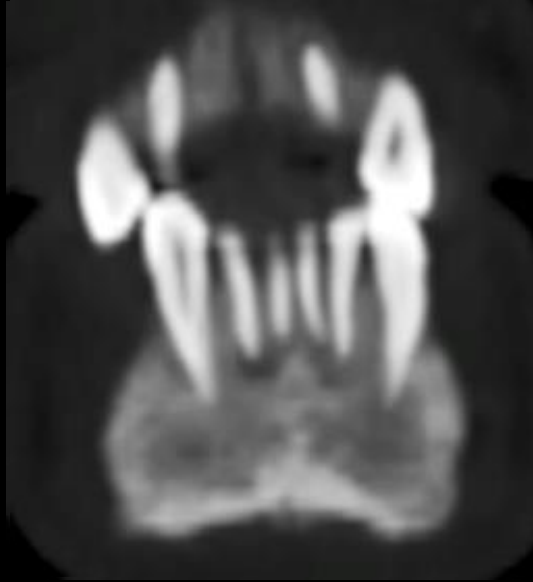
Arthropathies et
spondylarthropathies
destructrices des hémodialysés

Prise en charge surtout préventive ,
efficace dans la majorité des cas

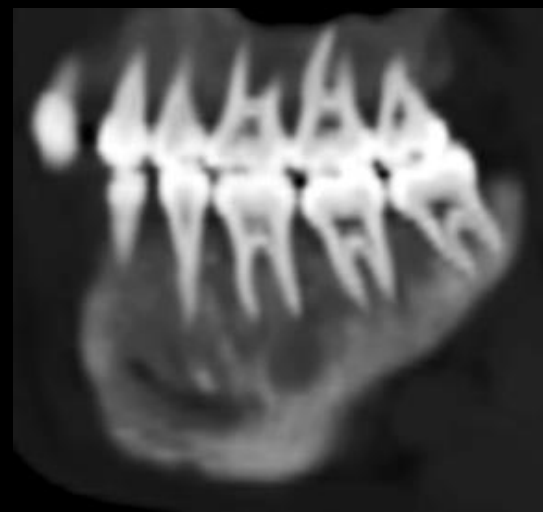
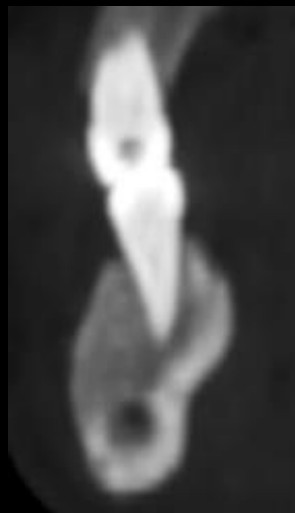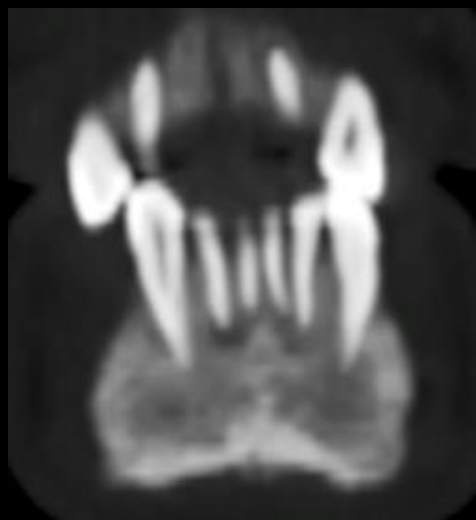




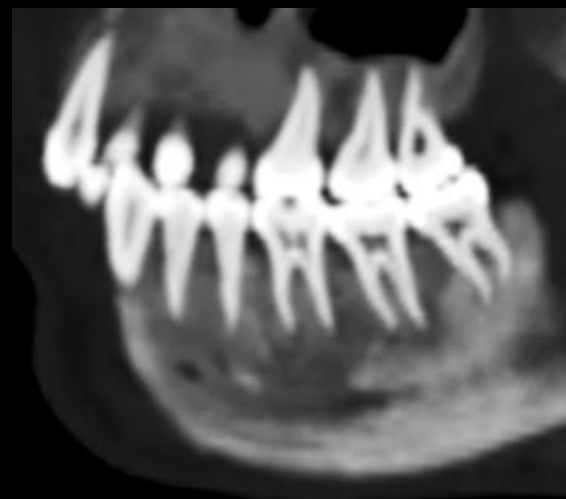
Patient de 29 ans ; fatigabilité et « impotence fonctionnelle des membres inférieurs » lors d'efforts de moyenne intensité .
Quelle pathologie pouvez (devez !) vous évoquer chez ce jeune patient , à la vue de ses images dentaires



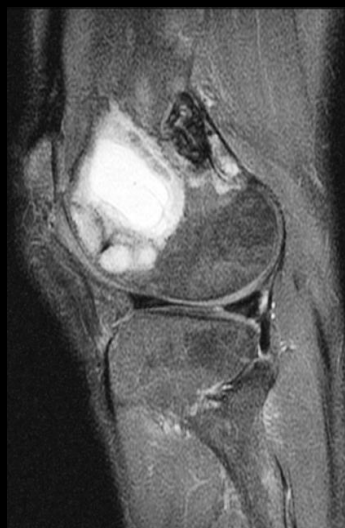François Legou IHN
HA Legouest Metz



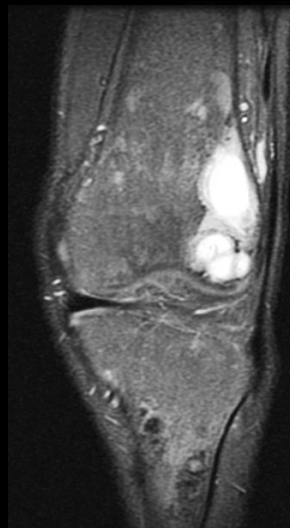
l'absence de parois alvéolaires à l'entour des racines dentaires , étendue à l'ensemble des dents et l'élargissement généralisé de l'espace ligamentaire qui en résulte conduit à l'aspect de « dents flottantes » qui peut (doit !) faire évoquer le diagnostic



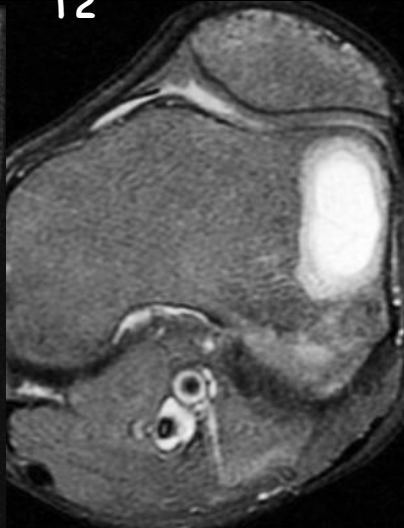T2



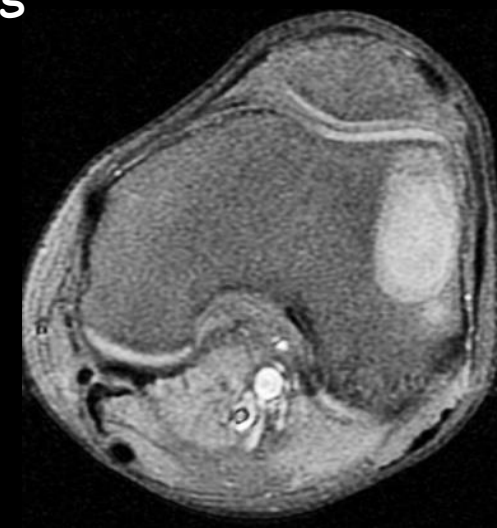T2



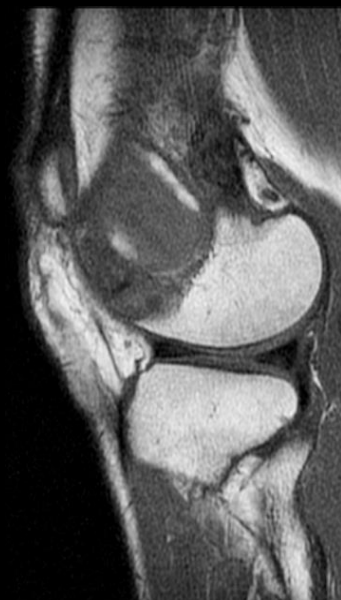T2



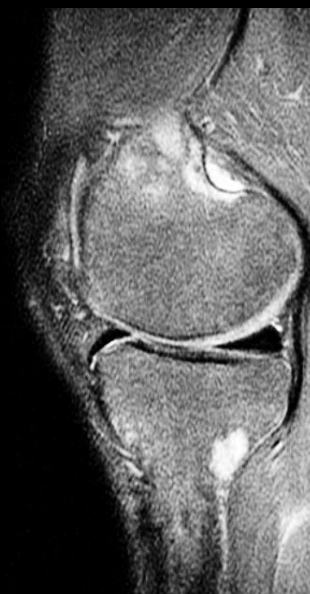T1 FS



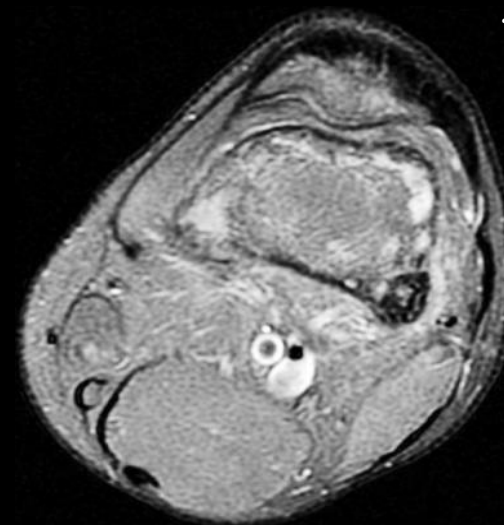
T1



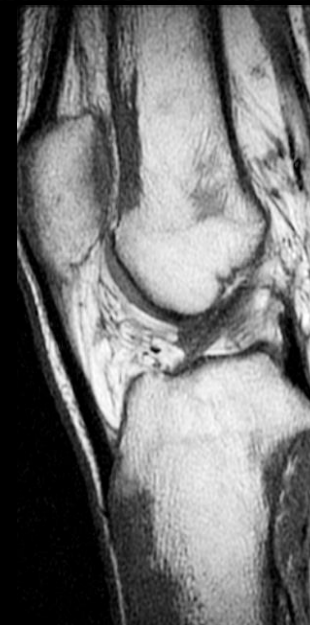T2



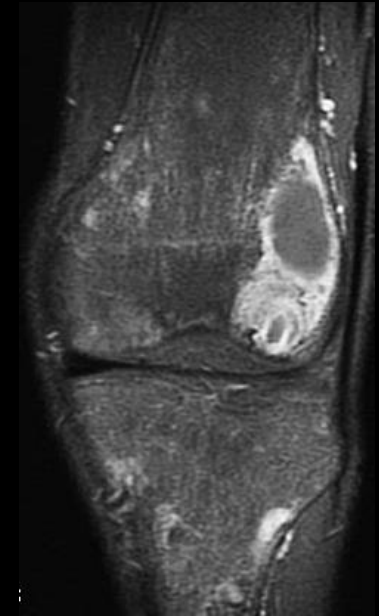
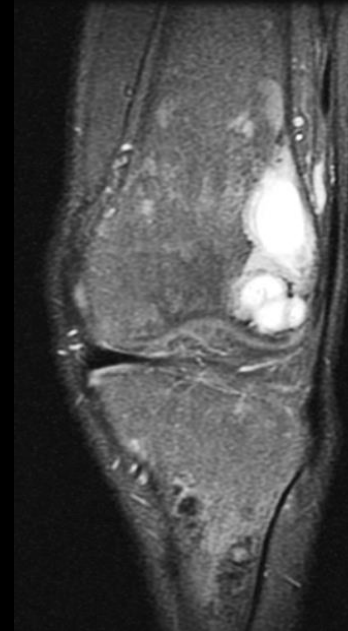
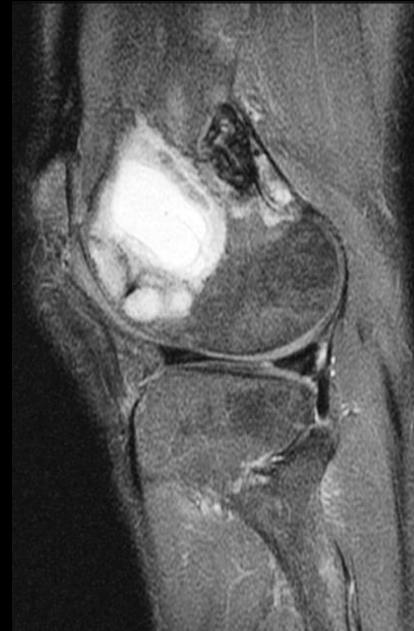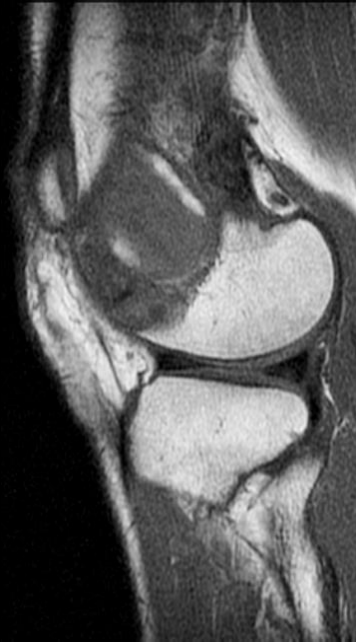T2



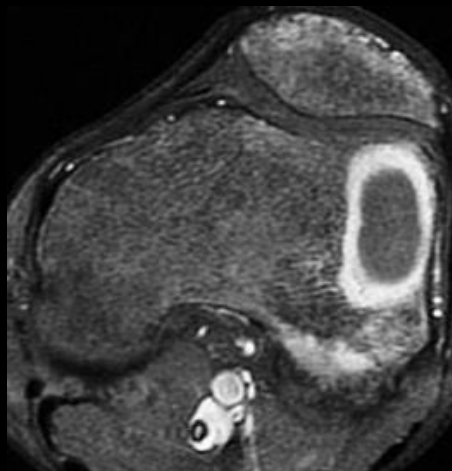
T1



le patient avait , 3 ans auparavant subi une ménisectomie interne gauche , après une IRM qui avait montré une fissure de la corne postérieure .
une nouvelle IRM est pratiquée , qui montre les images suivantes , elles aussi très évocatrices du diagnostic



T1 gado
Fat SAT

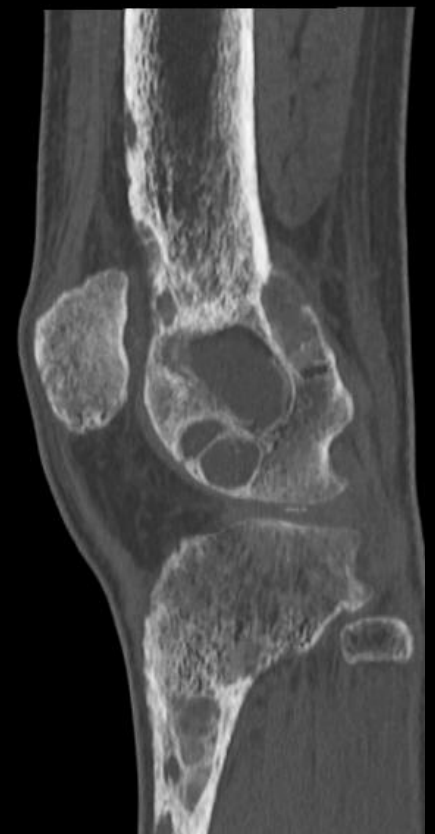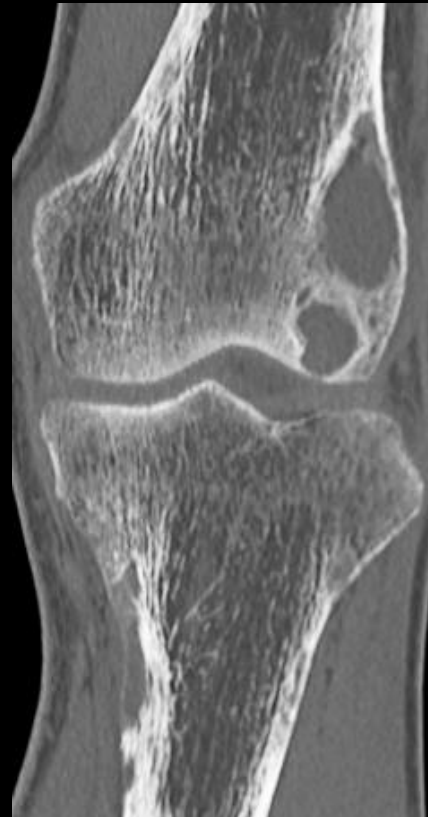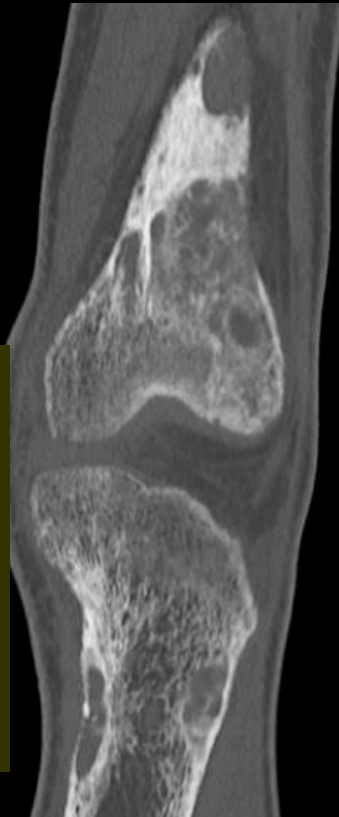
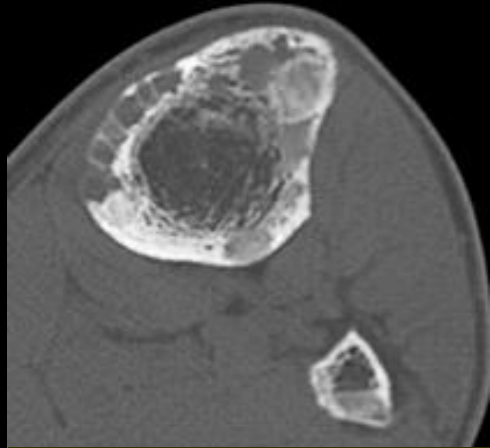
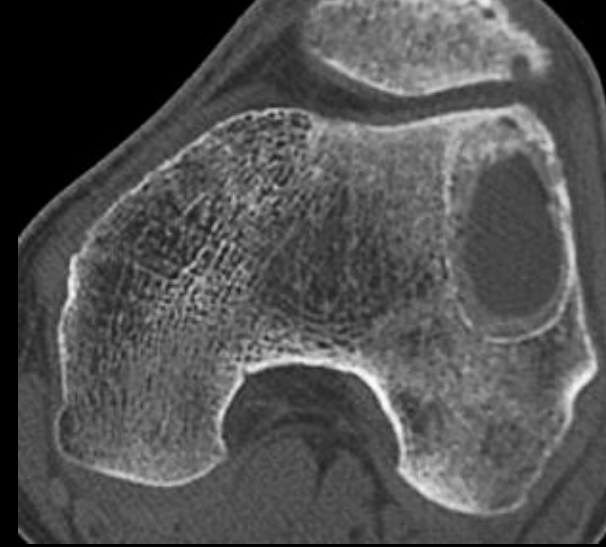
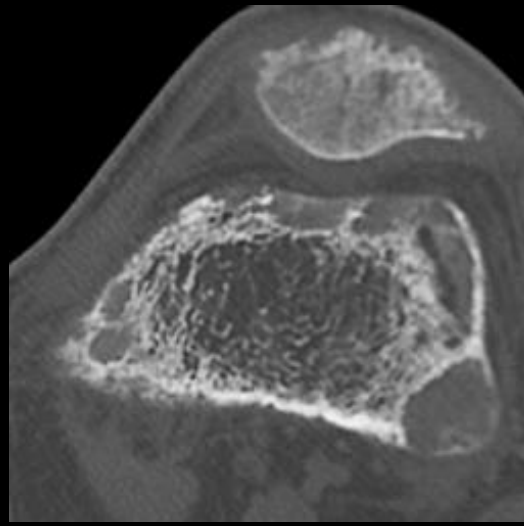
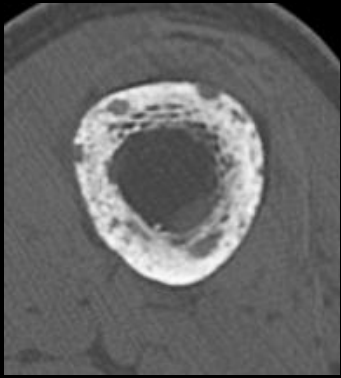


T1 gado
FatSat

il existe de multiples lésions focales dont la plus volumineuse est de siège métaphyso-épiphysaire dans la région latérale du condyle externe . Cette lésion est kystisée avec une prise de contraste intense dans une couronne périphérique

notez la petite lésion métaphysaire tibiale proximale , homolatérale .

comme très souvent , pour éclairer un problème paraissant épineux en IRM , la solution est donnée par l'exploration des contingents calcifiés au scanner



lacunes ostéolytiques à contours géographiques cernés par un liseré d'os compact (type IA de Lodwick) , très nombreuses et de tailles variables , de siège préférentiellement métaphyso-épiphysaire

l'âge du patient (30 ans) n'est pas celui du myélome multiple des os ; les métastases osseuses sont également très rares à cet âge et le patient se plaint surtout de gonalgies gauches persistantes qu'il rapporte à la ménisectomie pratiquée 3 ans auparavant...

mais tout ceci n'est que de la rhétorique (à laquelle il faut pourtant toujours se soumettre pour faire un bon diagnostic .

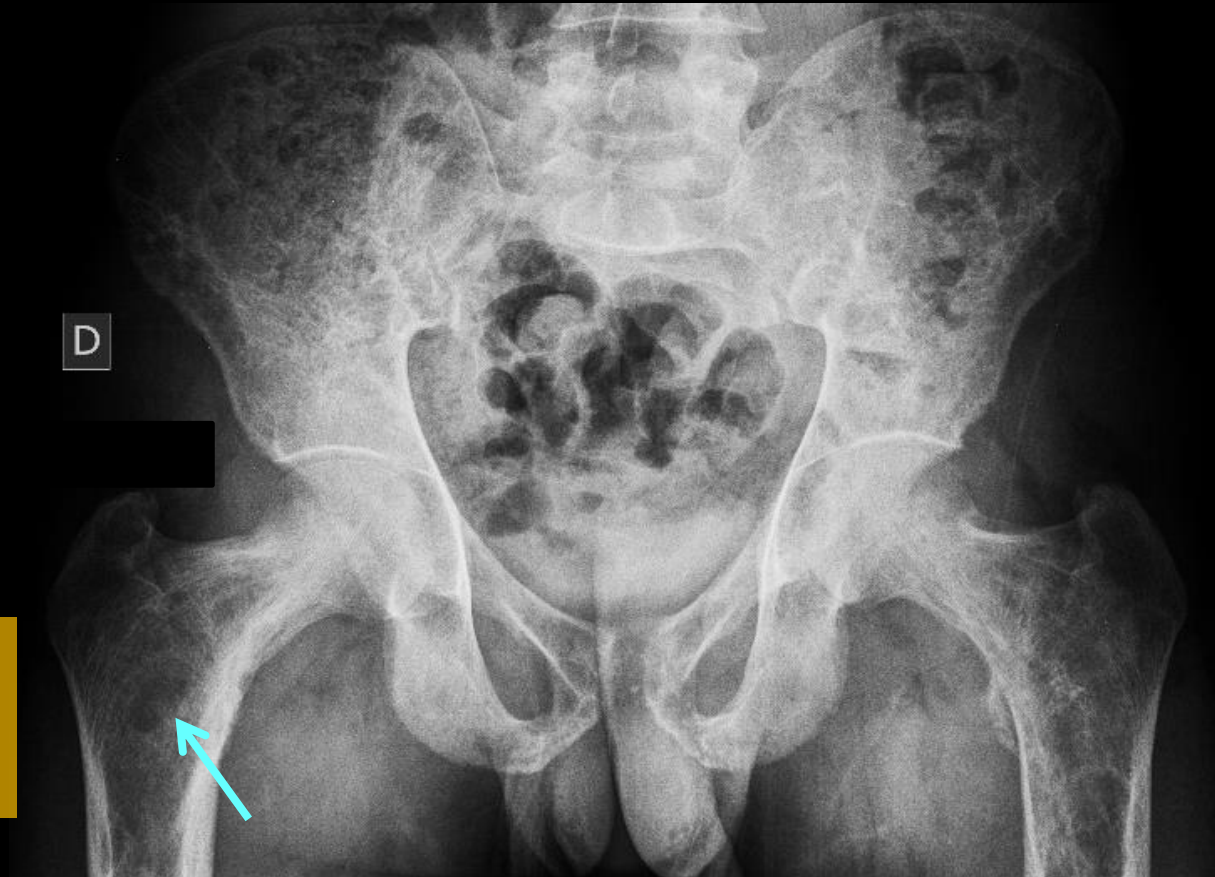vous avez , depuis les premières images une idée précise de l'affection en cause ? comment en avoir la certitude

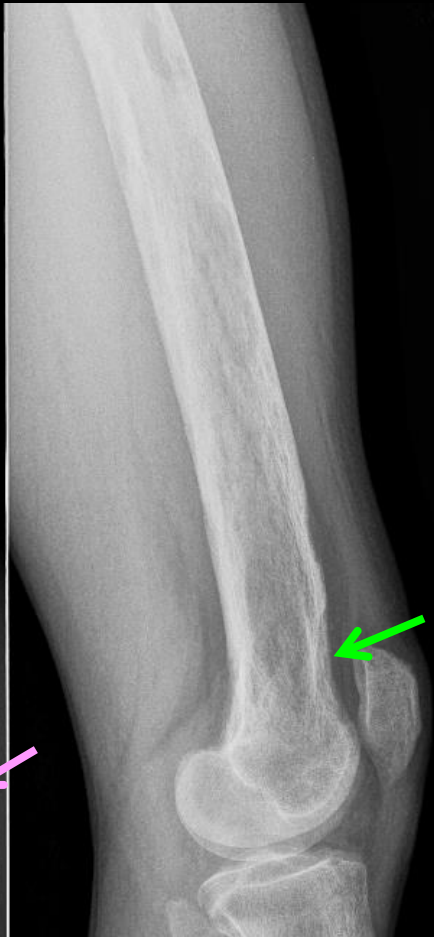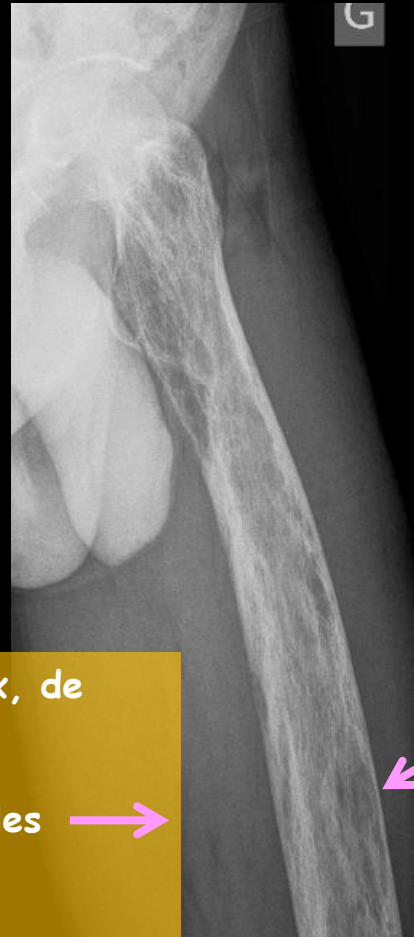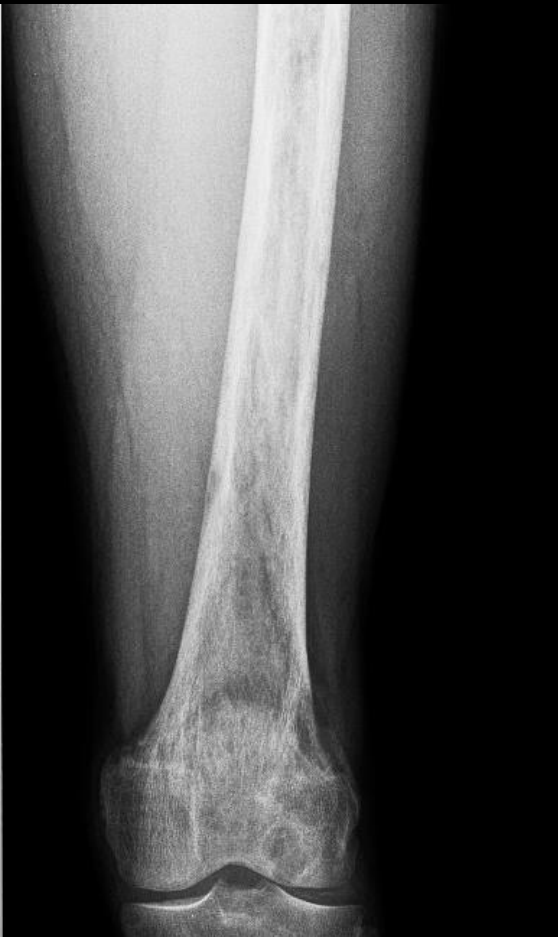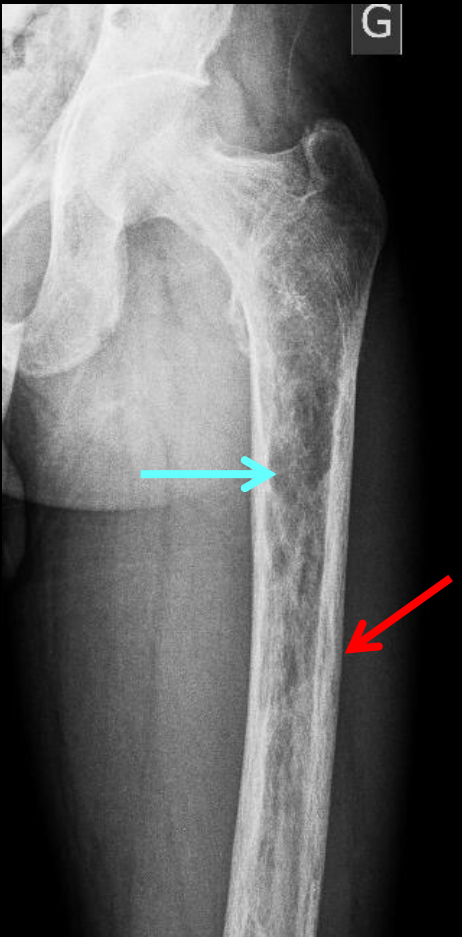



1-vous pouvez « agir en radiologue » et poursuivre l'exploration du squelette appendiculaire , axial et cranio-facial


analysez les images et expliquez leur signification physiopathologique


multiples lacunes disséminées au sein du tissu spongieux, de type IA et/ou IB




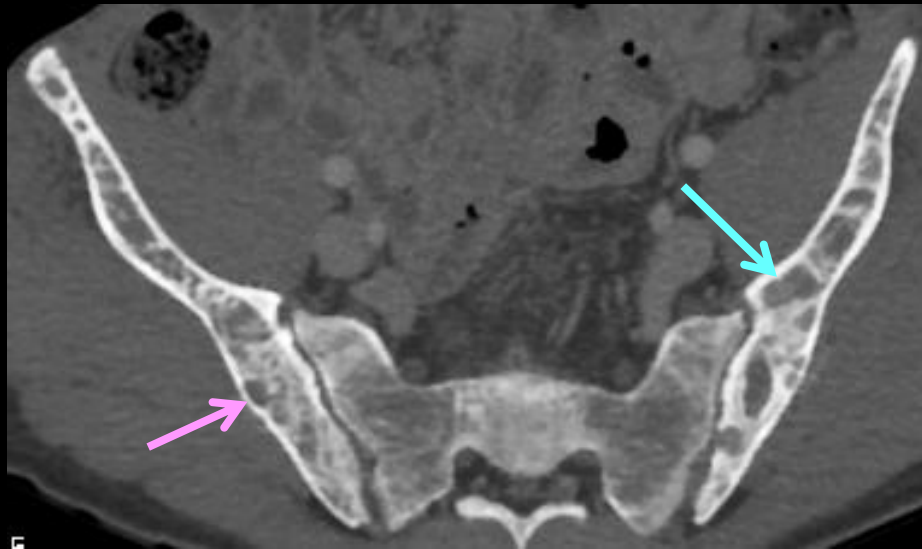
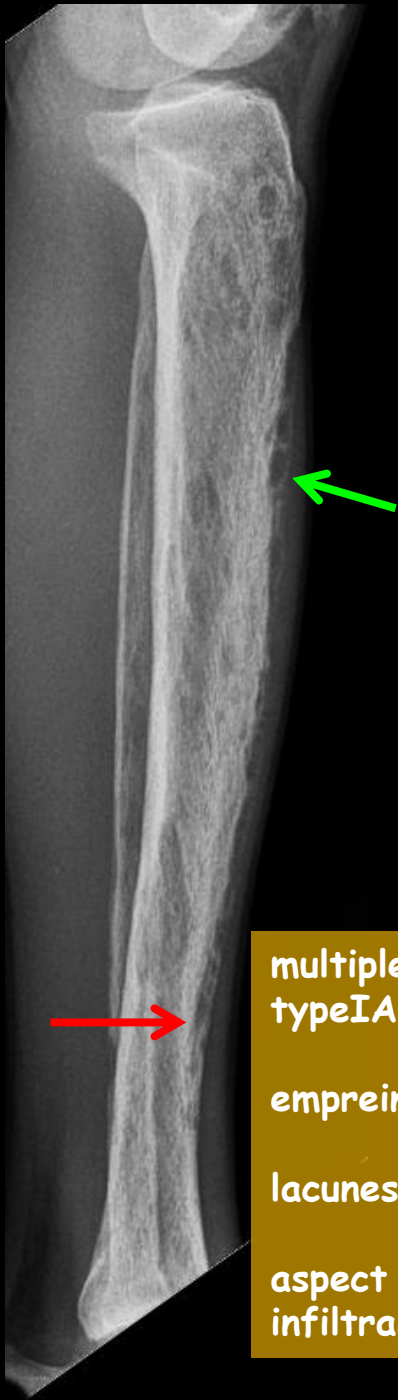
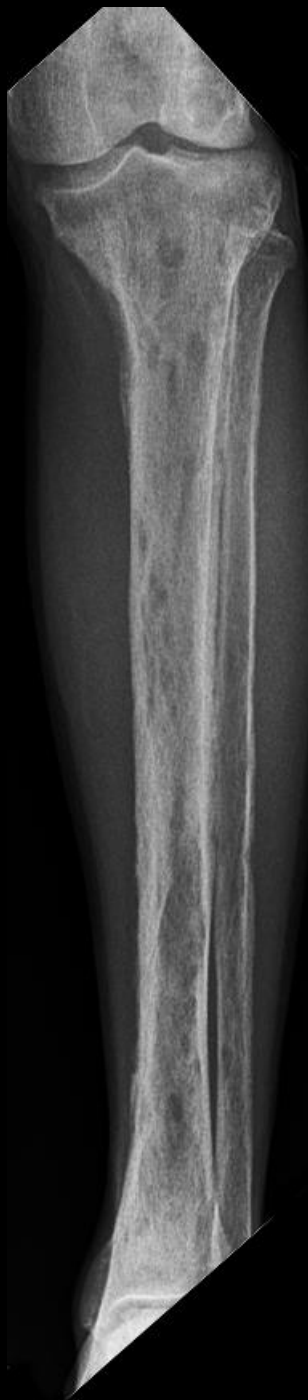
multiples lacunes disséminées au sein du tissu spongieux, de type IA et/ou IB 

empreintes arciformes du versant endostal des corticales 

lacunes du versant périosté des corticales 

aspect strié longitudinalement des corticales : ostéolyse infiltrante (type III) 

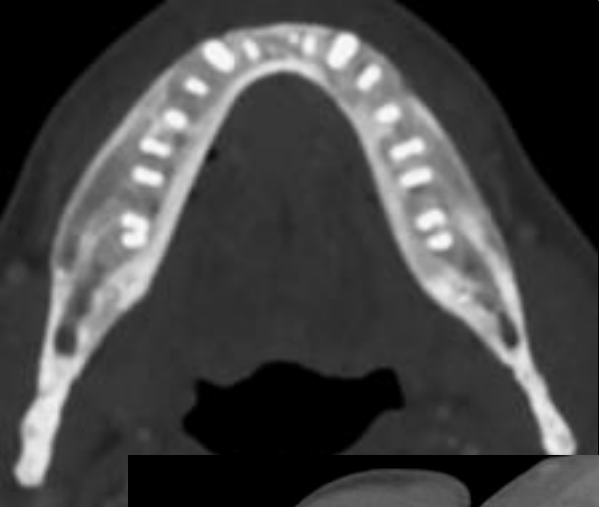
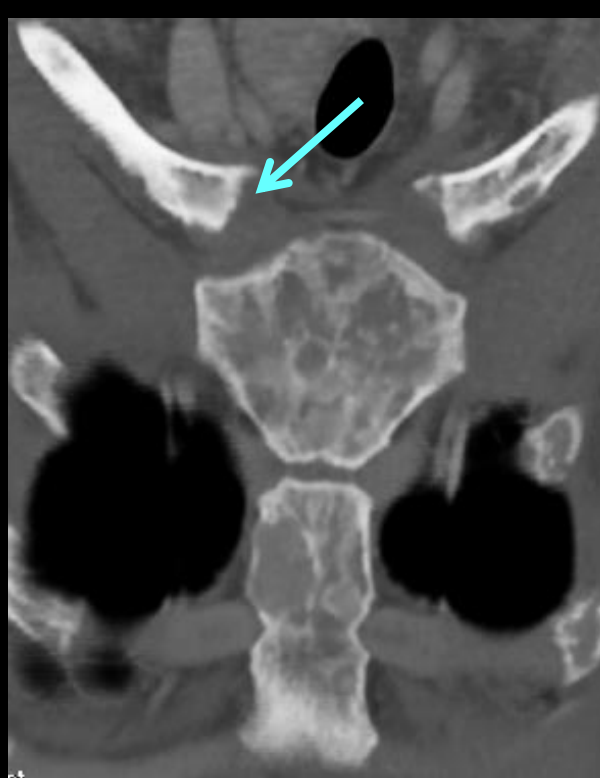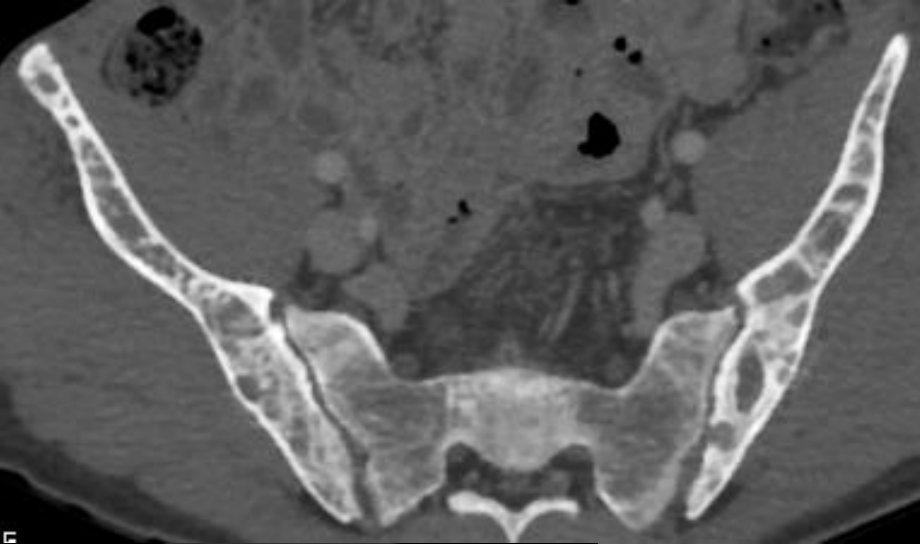


multiples lacunes disséminées au sein du tissu spongieux, de type IA et/ou IB →

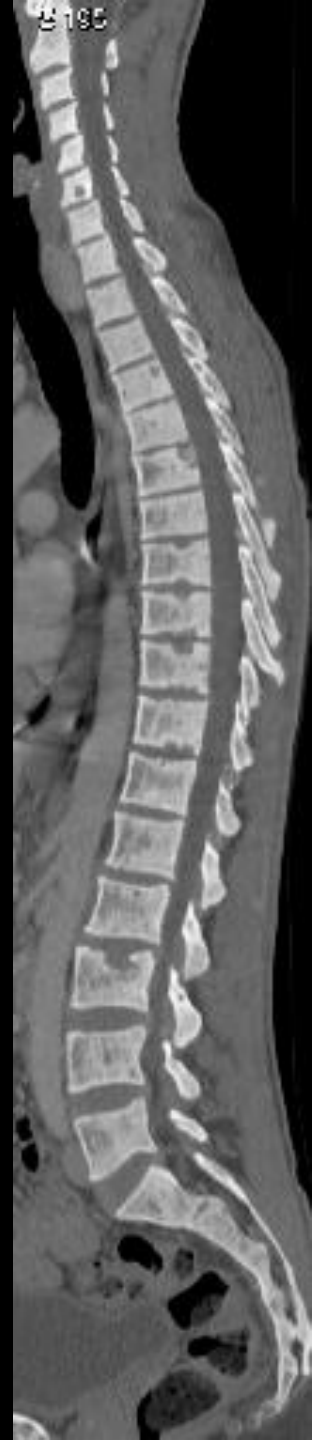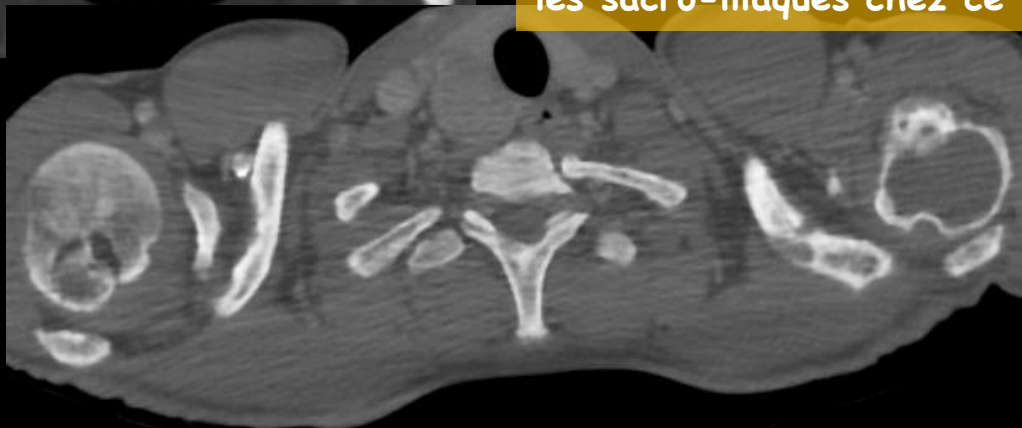
empreintes arciformes du versant endostal des corticales →

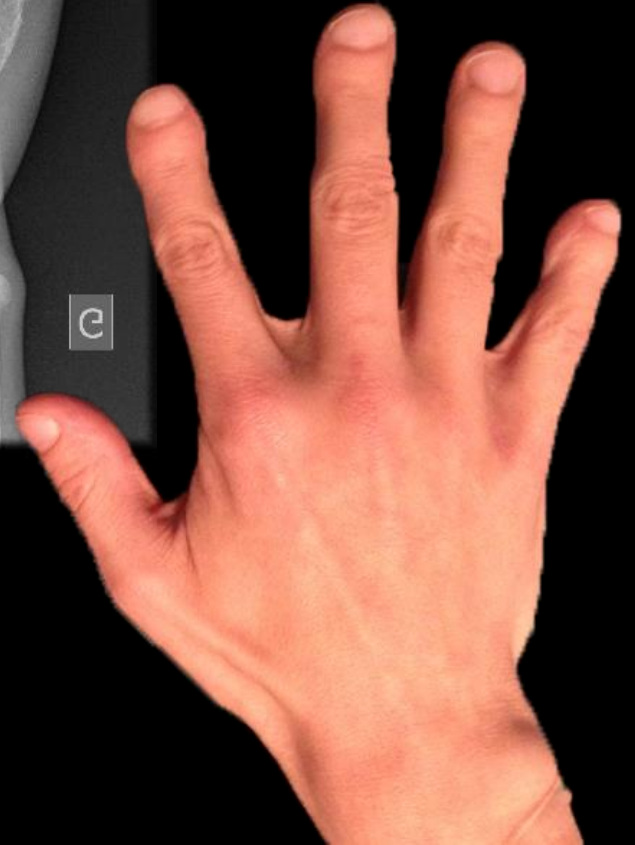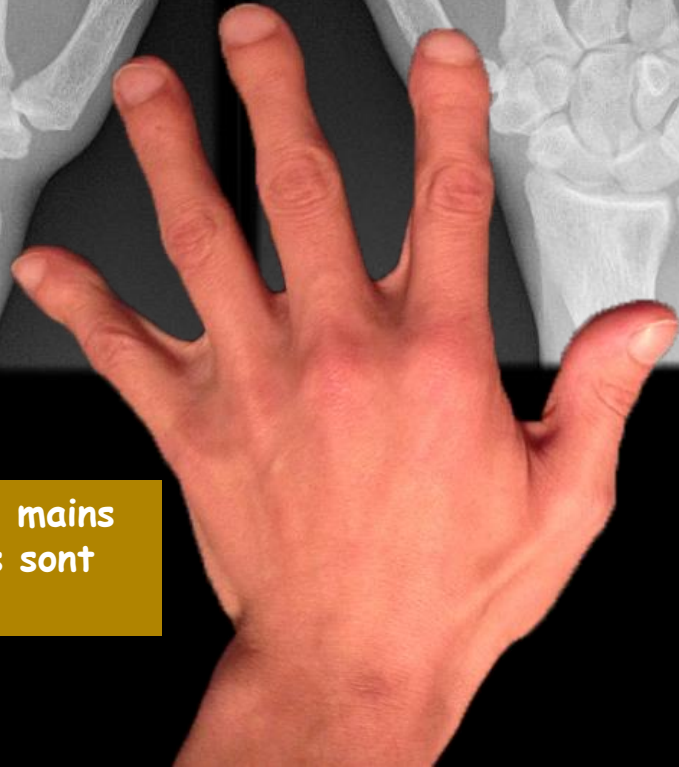
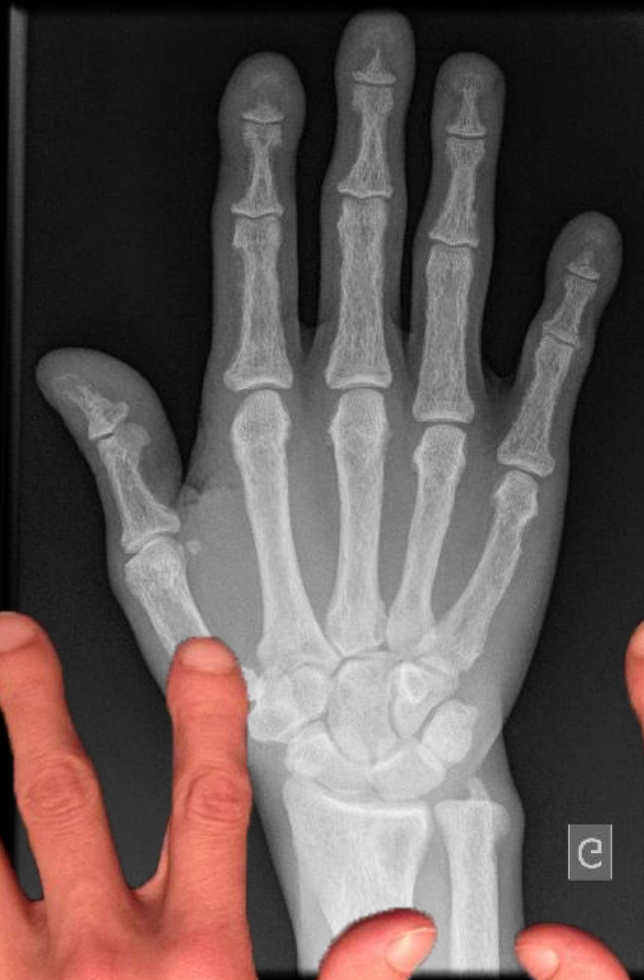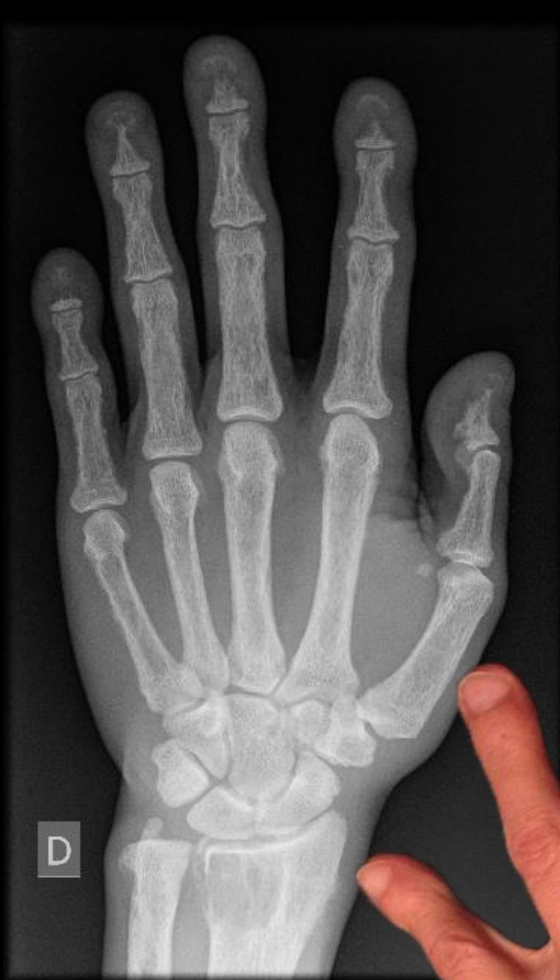lacunes du versant périosté des corticales →

aspect strié longitudinalement des corticales : ostéolyse infiltrante (type III) →

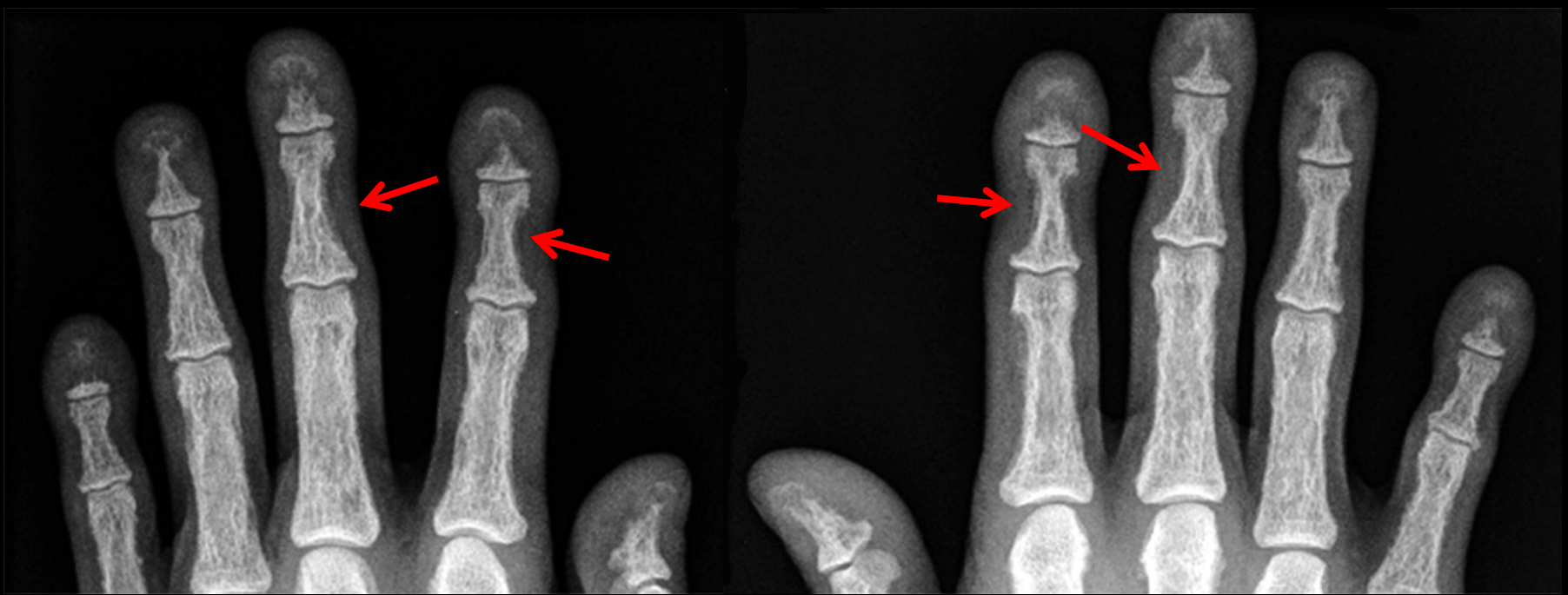

élargissement des interlignes articulaires traduisant la majoration de la résorption osseuse sous chondrale, bien visible sur les articulations sternoclaviculaires, mais pas sur les sacro-iliaques chez ce patient





les radiographies des mains
et surtout des doigts sont
les plus explicites



-l'incurvation bilatérale et symétriques du bord radial des 2^{èmes} phalanges des 2 et 3^{èmes} doigts est l'élément sémiologique le plus facile à voir , même sur des clichés standards (sans agrandissement ni micro foyer)

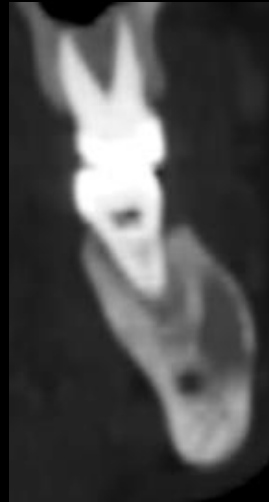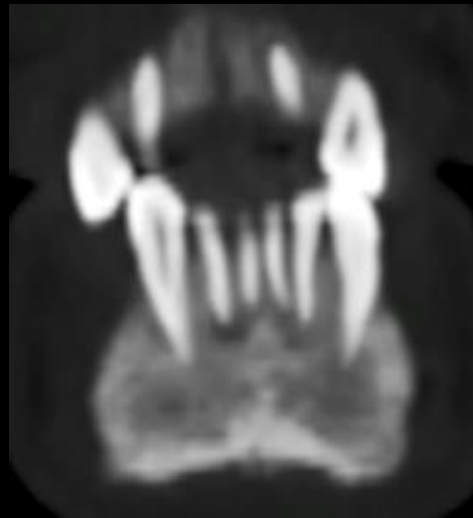
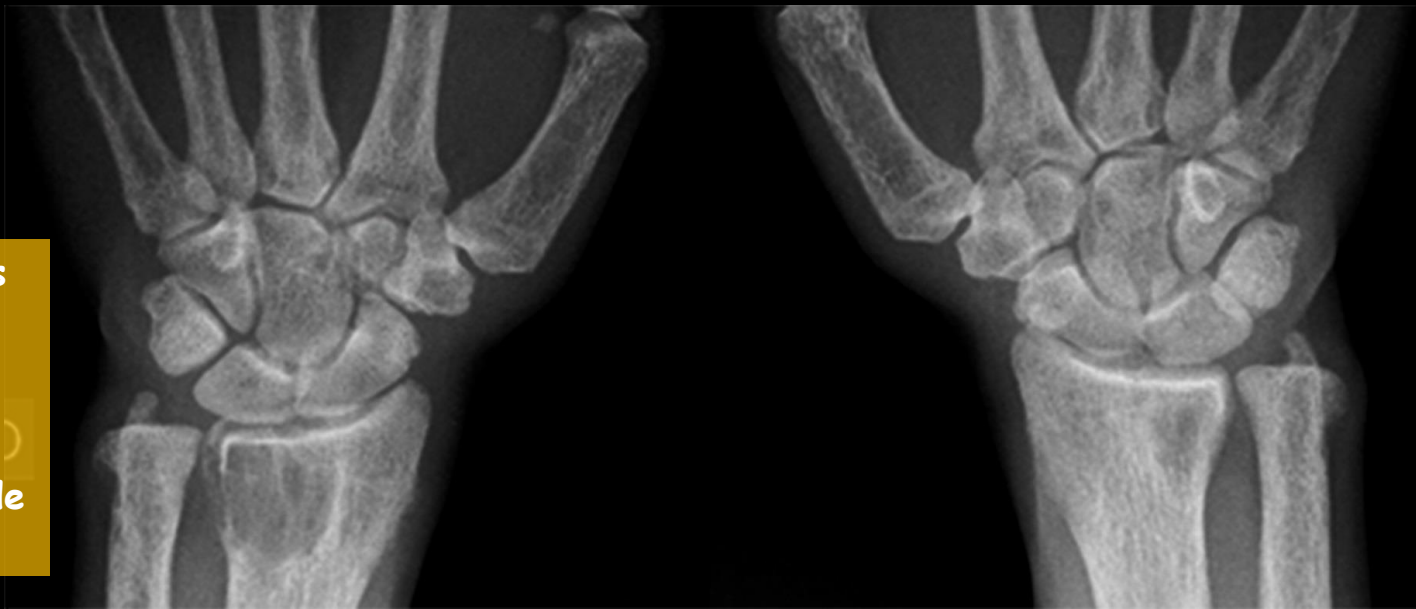
Ce signe traduit l'accentuation de la résorption osseuse ou **ostéolyse sous périostée** ; son intensité est liée aux sollicitations mécaniques des enthèses dans la vie courante , d'où cette localisation préférentielle.

Les micro géodes sous périostées sont responsables de l'aspect « grignoté » du versant sous périosté des corticales .

-l'hyperactivité ostéoclastique se retrouve sur les 1^{ères} phalanges sous forme d'une **acro-ostéolyse généralisée « en bande »** des doigts des mains

on retrouve des images kystiques épiphysaires radiales et ulnaires ainsi que carpiennes

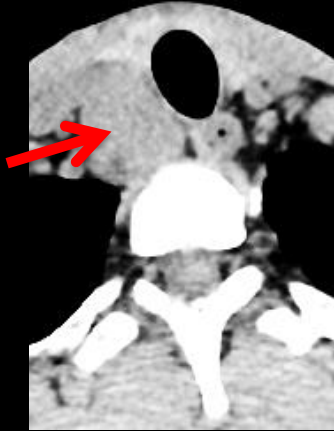il n'y a pas de signes de chondrocalcinose



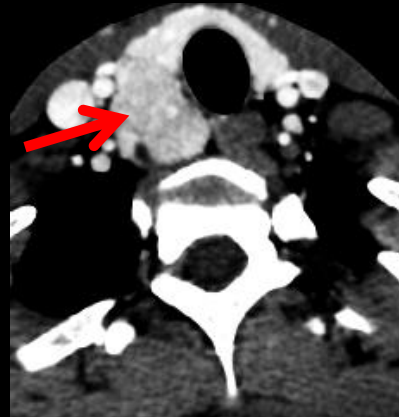
évidemment , dès les premières images de « dents flottantes » , en relation avec la résorption de la lamina dura (paroi osseuse alvéolaire) , témoin de l'hyperactivité ostéoclastique , vous aviez fait le diagnostic **d'ostéite fibro-kystique de Von Recklinghausen** , forme de révélation devenue exceptionnelle d'un **hyperparathyroïdisme primaire par un adénome parathyroïdien ortho ou ectopique**

Le bilan biologique a , bien entendu , confirmé l'hypercalcémie Ca : 3,5 mmol.L⁻¹

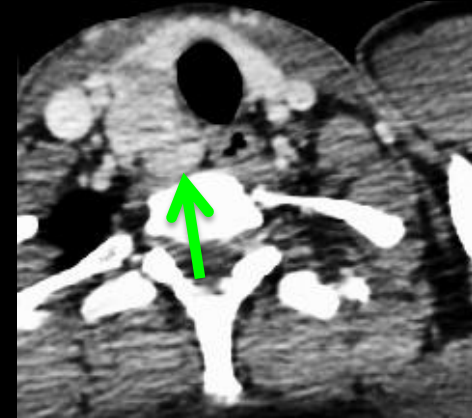
montré une élévation des phosphatases alcalines : 1400UI et de taux de PTH



densité spontanée : 45 UH



densité phase artérielle: 135 UH



densité phase veineuse : 110 UH

=> « **WASH OUT** » : adénome hypophysaire ≠ ganglions

l'échographie puis le scanner ont confirmé le volumineux adénome parathyroïdien responsable des **tumeurs brunes** et des **manifestations d'hyperactivité ostéoclastique** :

résorption osseuse :

sous périostée
intra corticale
endostée

sous chondrale
métaphysaire

à proximité des cartilages
de croissance

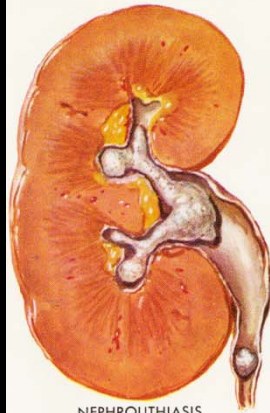
trabéculaire

Tumeurs brunes

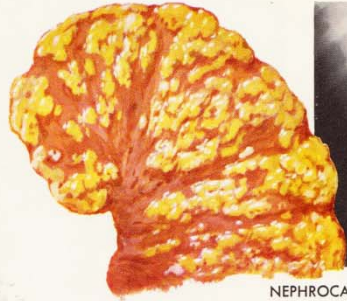
ostéosclérose

enthésopathies

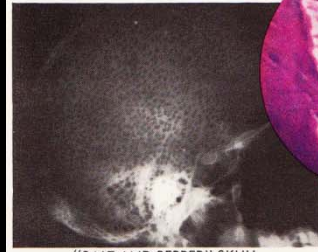
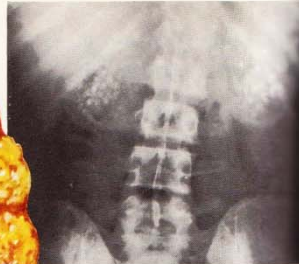
arthropathies



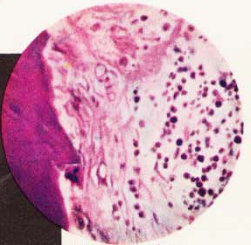
NEPHROLITHIASIS



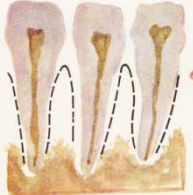
NEPHROCALCINOSIS



"SALT AND PEPPER" SKULL



BONE BIOPSY (FOCAL RESORPTION)

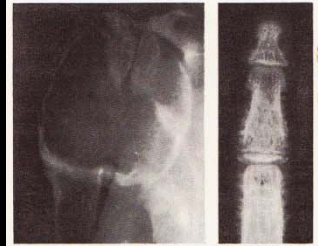


ABSENCE OF LAMINA DURA (BROKEN LINE INDICATES NORMAL CONTOUR)

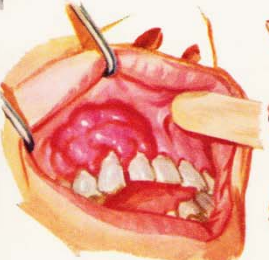

STRONG NAILS, PSEUDOCLUBBING

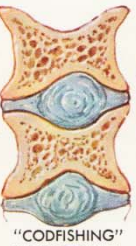INCREASED FLEXIBILITY OF JOINTS



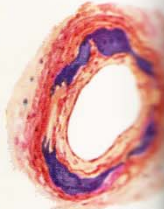
BONE RAREFACTION; CYSTS, FRACTURES SUBPERIOSTEAL RESORPTION



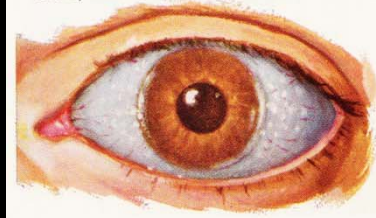
EPULIS (GIANT CELL TUMOR)



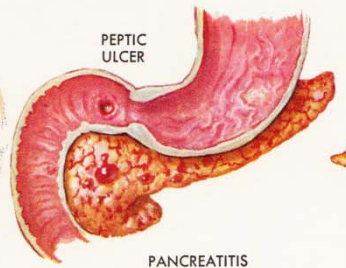
"CODFISHING" OF VERTEBRAE



CALCIUM DEPOSITS IN BLOOD VESSELS; HYPERTENSION; HEART FAILURE

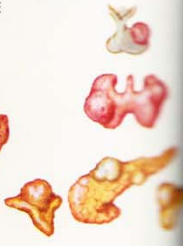

LIMBUS KERATOPATHY



PEPTIC ULCER

PANCREATITIS



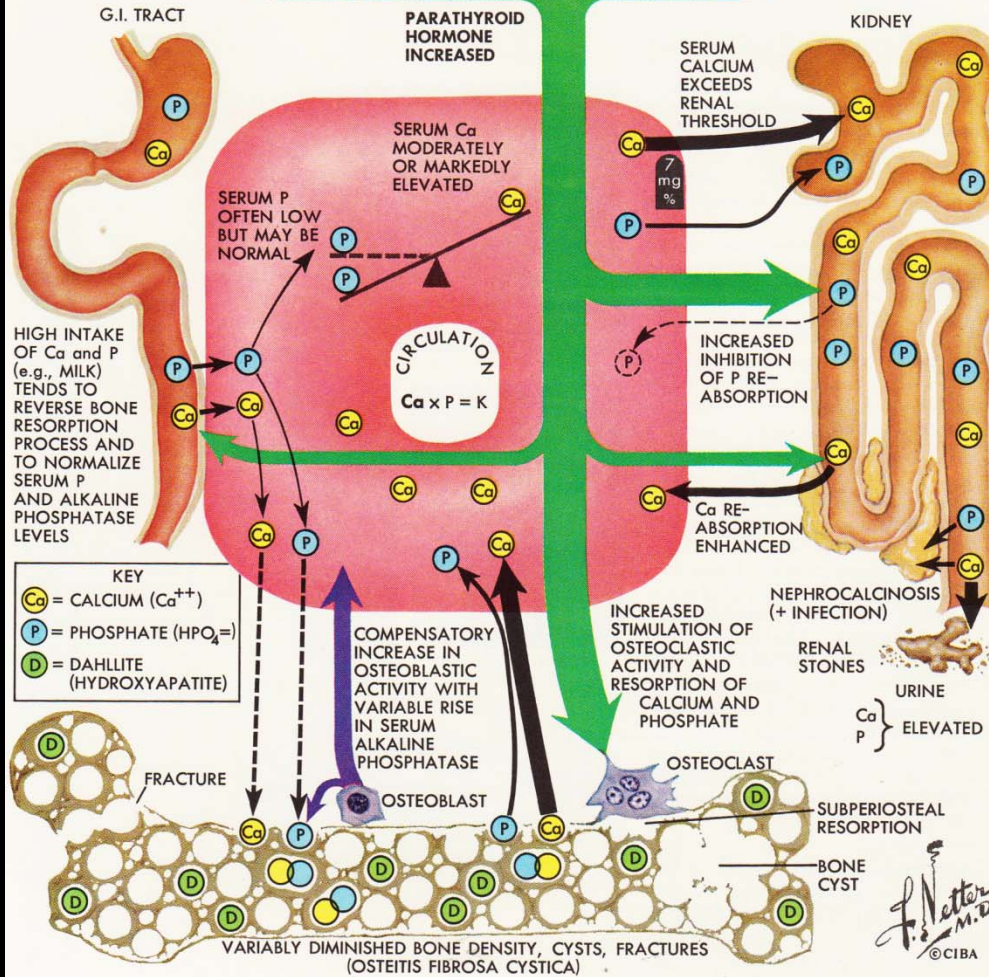
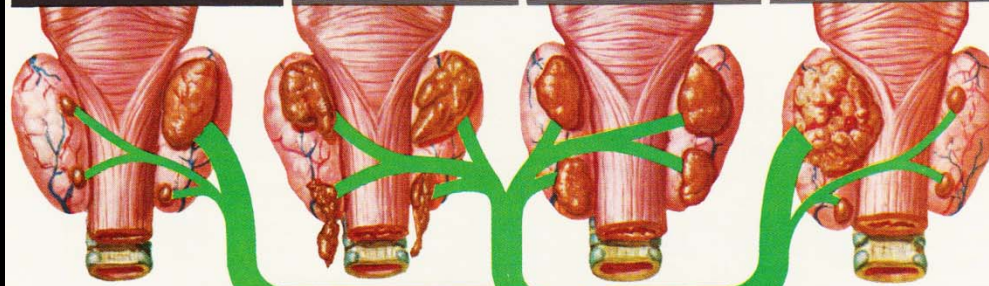
MULTIPLE ADENOMAS (PITUITARY, THYROID, PANCREAS, ADRENALS)

ADENOMA (USUALLY SINGLE, OCCASIONALLY MULTIPLE) ABOUT 80% OF CASES

PRIMARY "WATER CLEAR" CELL HYPERPLASIA ABOUT 10% OF CASES

PRIMARY CHIEF CELL HYPERPLASIA ABOUT 8% OF CASES

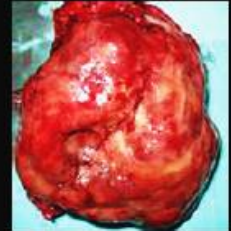CARCINOMA ABOUT 2% OF CASES



Tumeurs brunes et hyperparathyroïdisme

-pseudotumeurs ,à l'origine de lésions ostéolytiques réactionnelles suite à une HPT primaire , secondaire ou tertiaire

disparition de la trame osseuse, remplacée par du tissu fibreux **et des cellules géantes** dans un contexte hémorragique ; ce sont donc des **ostéoclastomes** , identiques aux tumeurs à cellules géantes mais souvent multiples et de localisations autres qu'épiphyso-métaphysaires

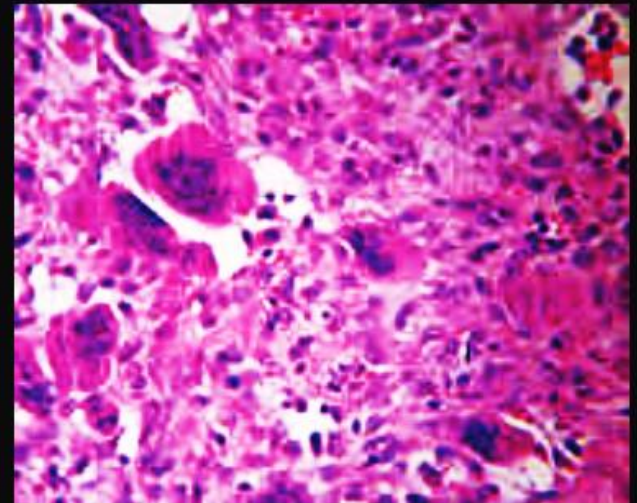


-lésions rares ++ :

- . 3% en cas d'HPT primaire
- . 1,5% en cas d'HPT secondaire

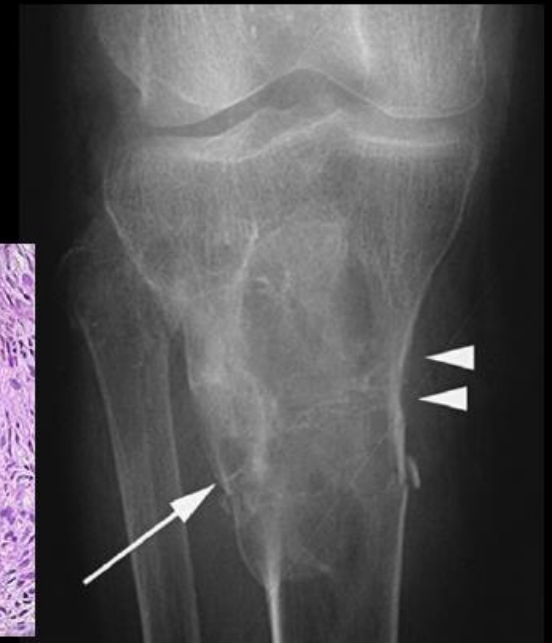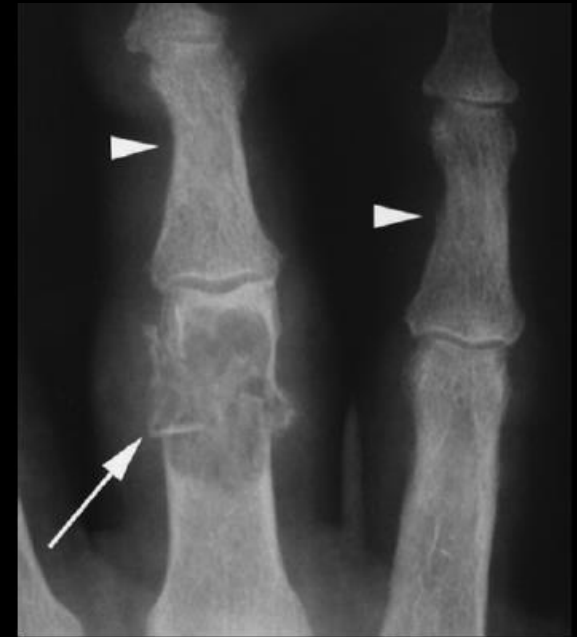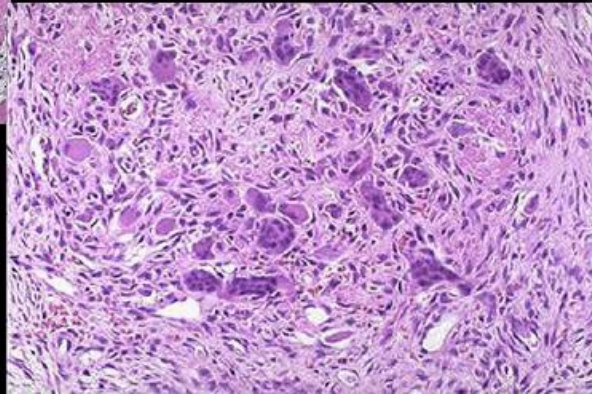
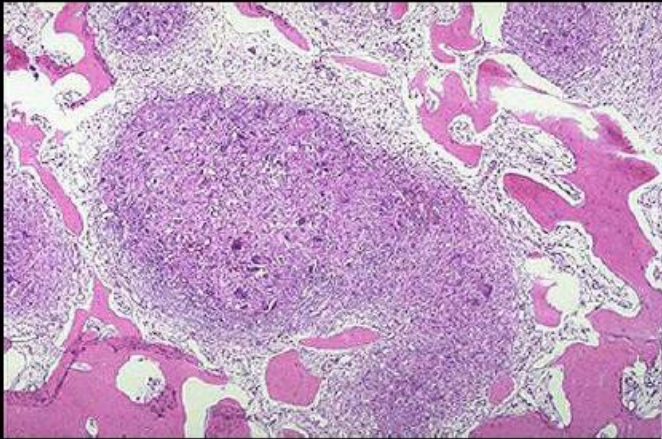
-mono ou polyostotique ; localisations les plus fréquentes :

mandibule, clavicule, côtes, pelvis, fémur



anatomie pathologique :

- masse à composante solide avec des **zones partiellement kystiques**.
- microscopiquement, caractérisée par un stroma fibroblastique richement vascularisé avec de **nombreuses cellules géantes multi nucléés**,
- macrophages chargés d'hémosidérine**, et de fibroblastes.
=> couleur brune de la tumeur



messages à retenir

-les **hyperparathyroïdies primitives** sont, pour la très grande majorité d'entre elles , découvertes par une **hypercalcémie** , dans un contexte clinique généralement peu évocateur. Une lithiase calcique urinaire récidivante est un mode de révélation classique.

-**l'ostéite fibro-kystique de Recklinghausen** est rare à l'heure actuelle mais elle fait toujours naitre beaucoup de regrets, sinon de remords chez les médecins souvent nombreux qui , pendant des mois et souvent des années ont vu le patient , demandé des examens complémentaires , en particulier d'imagerie , sur lesquels le diagnostic n'a pas été fait et qui , rétrospectivement sont plus qu'évocateurs ...

-le seul moyen d'éviter ce genre de mésaventure est de **penser à ce diagnostic devant toute lésion focale de l'os chez un sujet jeune surtout si elle est kystisée**, ressemblant à une tumeur à cellules géantes , a fortiori si elle est multifocale .

-le diagnostic sera vite confirmé par **la biologie** et **l'imagerie** : échographie HR , scintigraphie des parathyroïdes au ^{99m}Tc -HIDA , CT, IRM surtout pour les localisations ectopiques cervicales profondes et médiastinales

-bien évidemment, comme dans tout adénome ou surtout hyperplasie des parathyroïdes **il faudra rechercher les autres localisations lésionnelles des néoplasies endocriniennes multiples familiales NEM 1 (pancréas et hypophyse) ;NEM 2a (carcinome médullaire de la thyroïde)**

-**Friederich-Daniel von Recklinghausen** , en 1890 , dans

« *Demonstration von Knochen mit tumor bildendor Ostitis deformans* »

donne la première description d'une maladie osseuse qu'il appelle **ostéite déformante ou ostéite fibrokystique** , nommée depuis maladie osseuse de von Recklinghausen ou syndrome de Engel-Recklinghausen qui entre dans le cadre des lésions osseuses de l'hyperparathyroïdisme primaire non encore individualisé d'un point de vue physiopathologique à l'époque.

-on lui doit outre la première description de la neurofibromatose de type I qui porte son nom , celles de l'acromégalie et de l'hémochromatose

-il est enterré (1910) au cimetière Saint-Louis de Strasbourg (Robertsau), auprès de sa femme Marie, née Jacobson (1846-1918).

-dans la cour de l'Institut d'anatomie de Strasbourg, un buste de marbre honore ce très grand pathologiste qui dirigea l'Institut de Pathologie de cette université de 1872 à 1908 .

voir sur le site , plusieurs « cas-compagnons » dans cas cliniques en imagerie archives , ostéo-articulaire, pathologie osseuse « tumeur brune-hyperparathyroïdisme »

