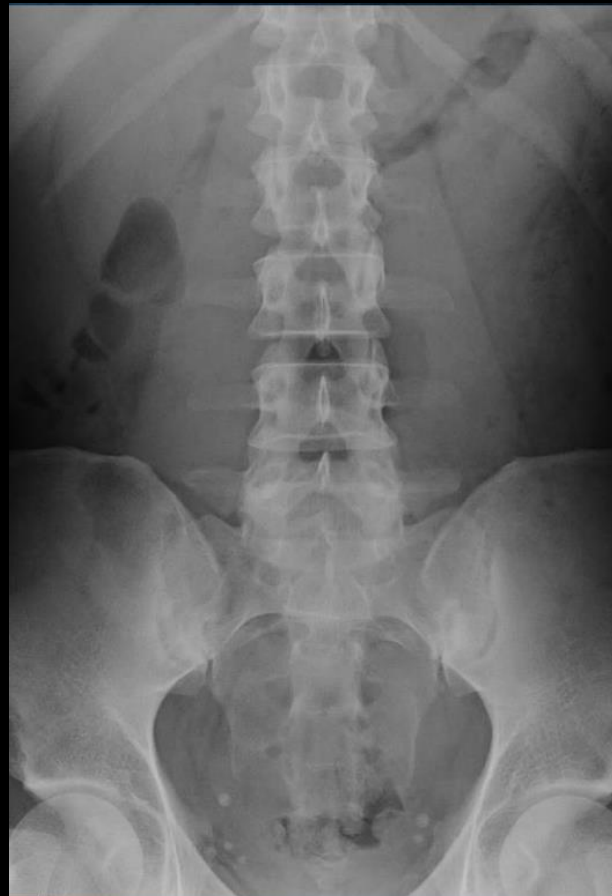
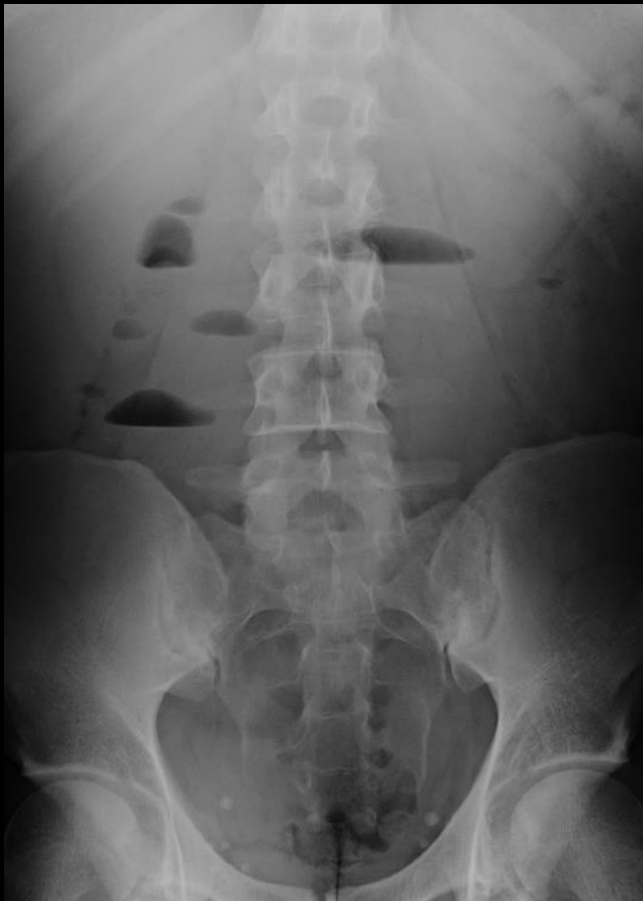
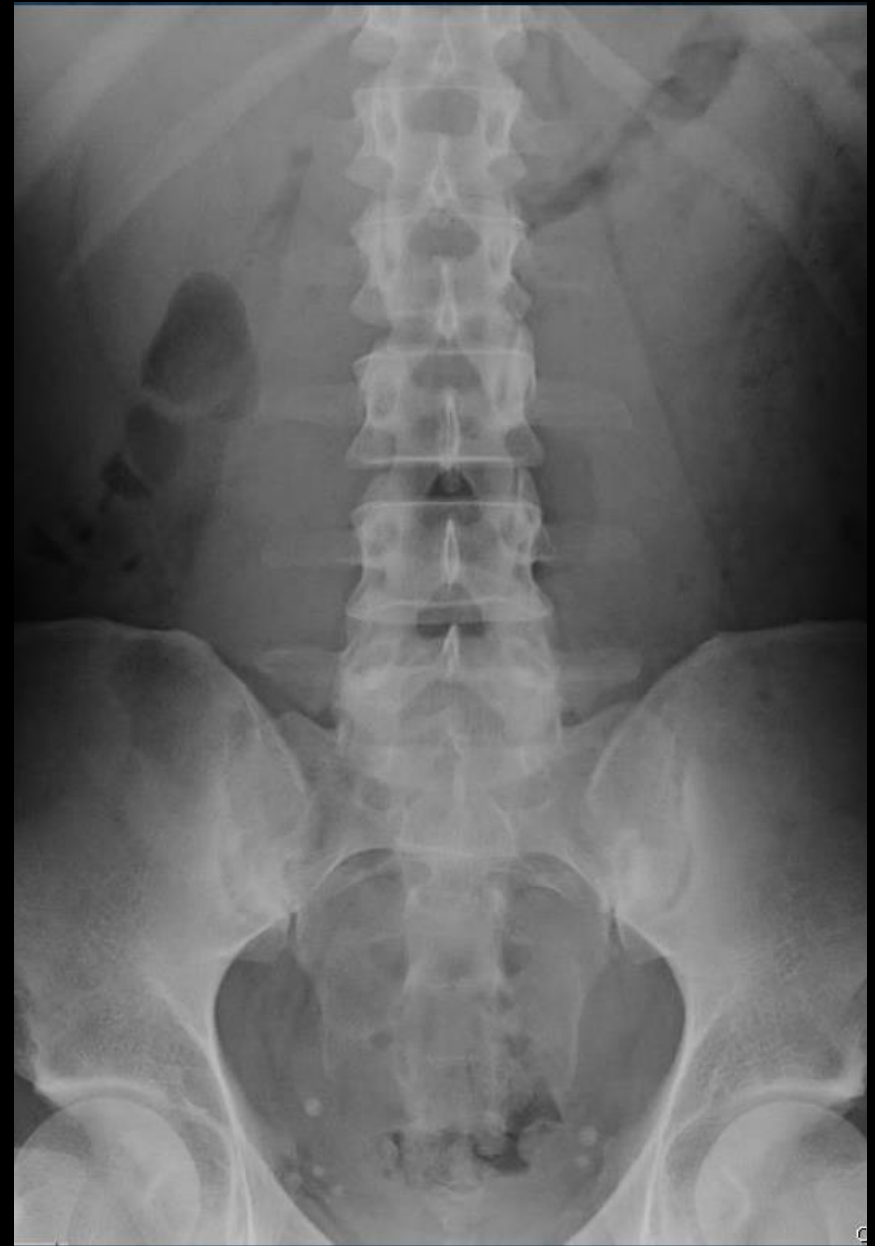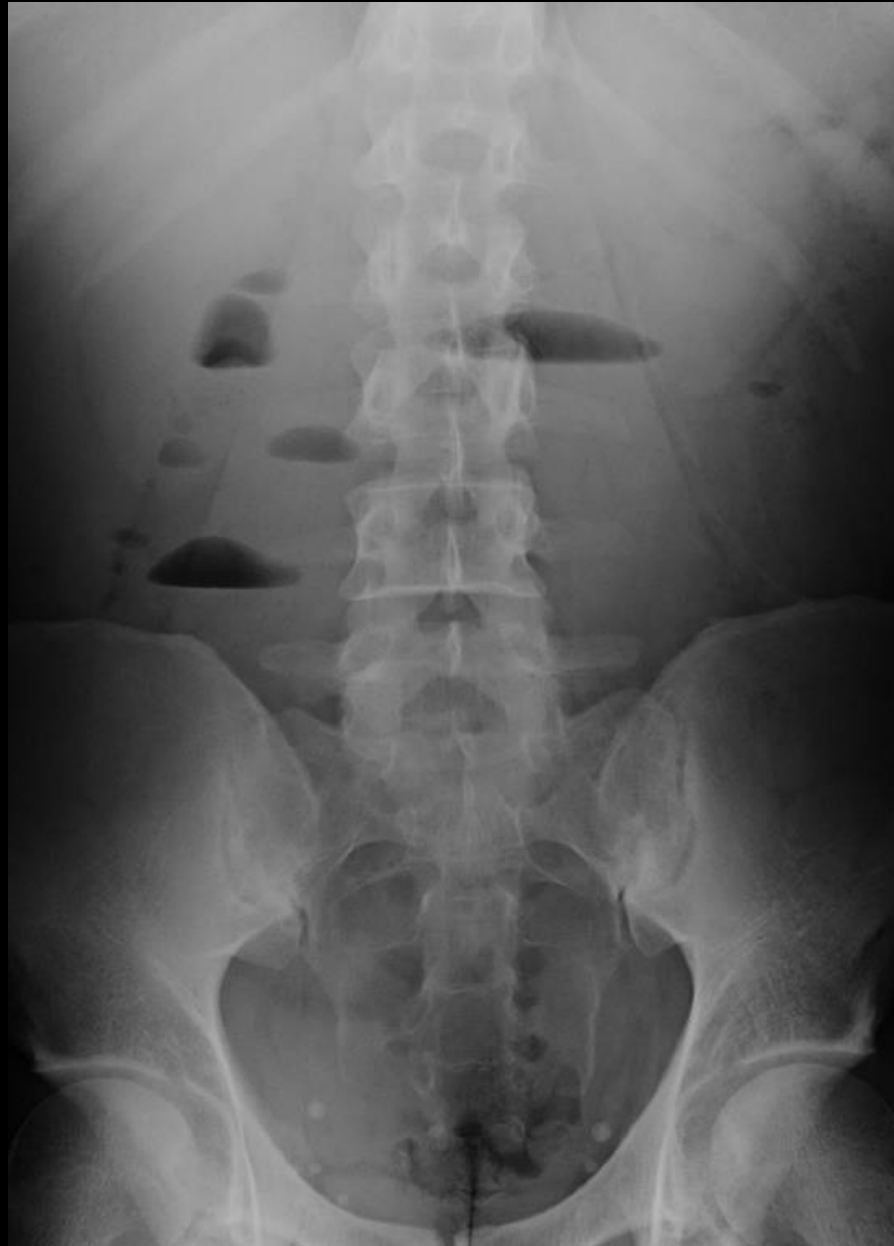jeune patient de 27 ans,, douleurs abdominales diffuses depuis plusieurs semaines avec épisodes crampiformes (comme on dit à Bruxelles), vomissements, pas de fièvre

biologie: inflammation, légère anémie; hyperleucocytose modérée

Quels items sémiologiques peut-on retenir, dans ce contexte clinique sur ces 2 clichés classiques d "abdomen urgent"

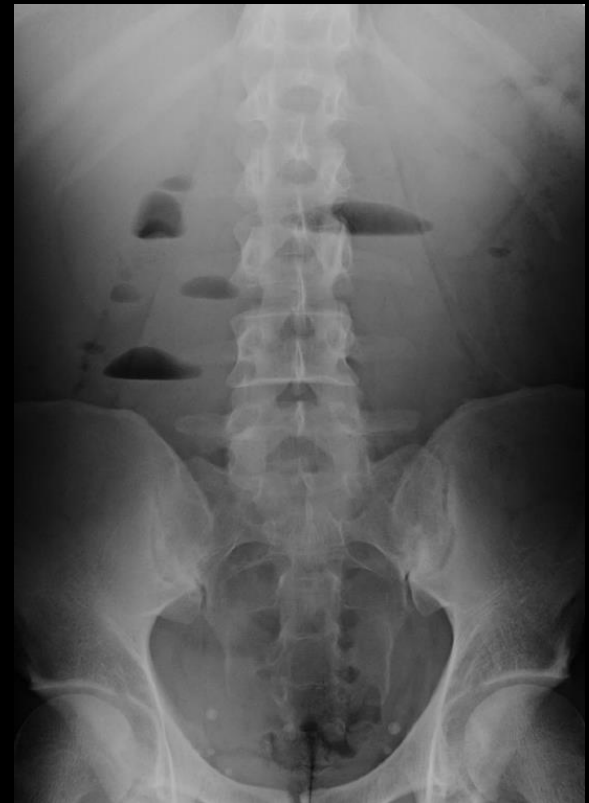

les 2 clichés classiques d'"abdomen urgent" sont devenus "ringards" et ne sont plus indiqués dans les "abdomens aigus" ; ce qui est parfaitement justifié si l'on peut accéder rapidement à l'échographie et surtout au scanner



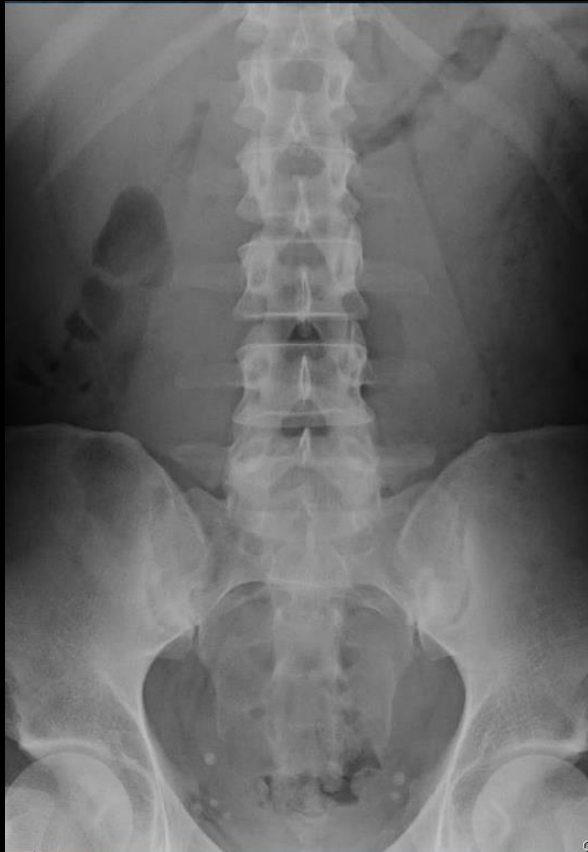il y a cependant des circonstances non exceptionnelles dans lesquelles il est possible de faire réaliser cet examen simple pour aider , par exemple à la décision de transporter un malade lourd "institutionnalisé" (EPHAD, EDM,ITEP...) vers un centre spécialisé d'accueil des urgences

il faut donc **conserver (ou acquérir , entretenir voire développer !)** la capacité de lire ces images et d'en tirer la quintessence , comme le faisaient les (ou plutôt certains) "anciens" particulièrement subtils et perspicaces



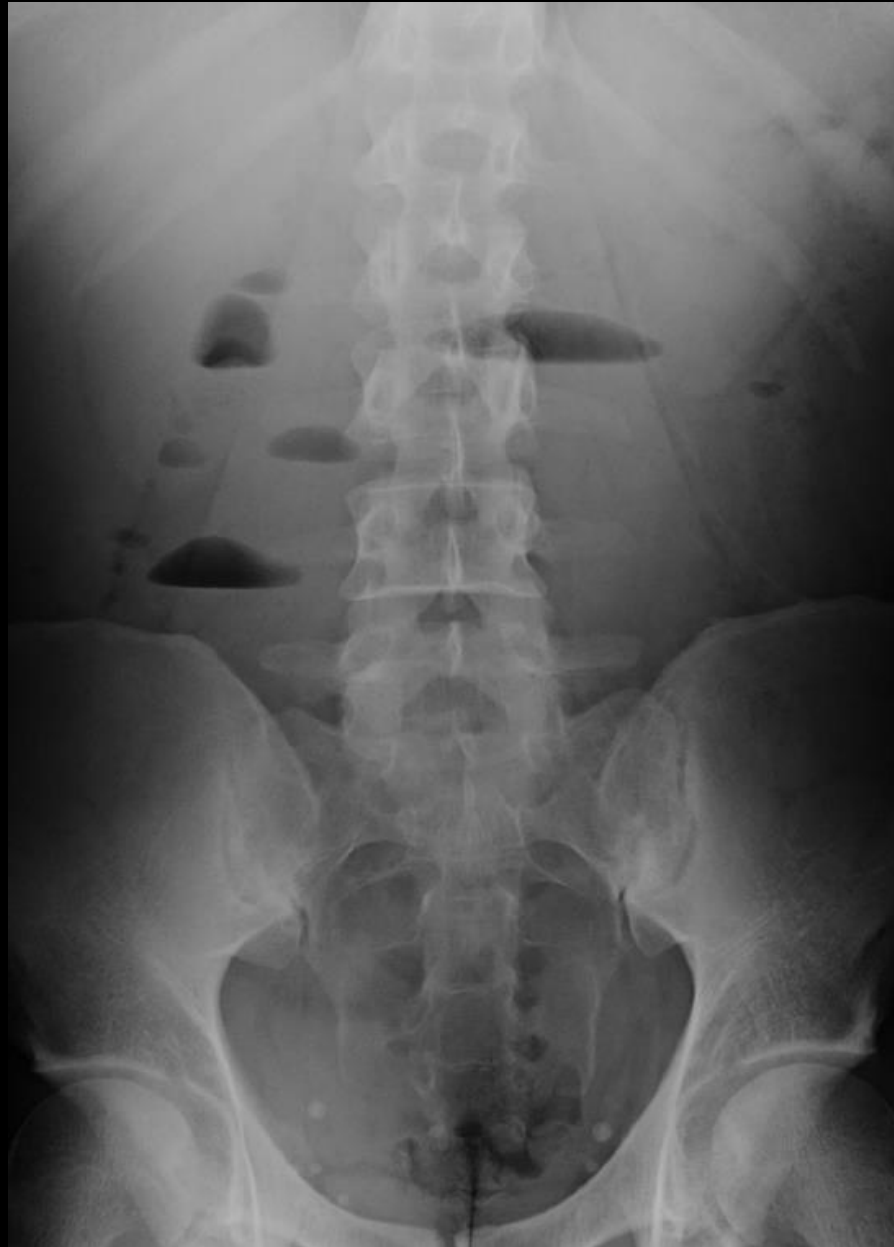le cliché en station verticale avec rayon directeur horizontal recherche les images hydro-aériques, ici de type grêle (de siège central, plus larges que hautes) sans images de type colique

le cliché précédent, en station verticale avec rayon directeur horizontal doit être complété chez les sujets de grande taille par un cliché "centré sur les héli-coupoles", en expiration pour sensibiliser la mise en évidence d'un petit croissant clair sous diaphragmatique, du coté droit, témoin d'un pneumopéritoine



le cliché ci contre, sur un patient en décubitus avec rayon directeur vertical est une "vue d'avion" du contenu abdominal . Il ne peut pas fournir d'images directes de pneumopéritoine ni de distension liquide de l'intestin

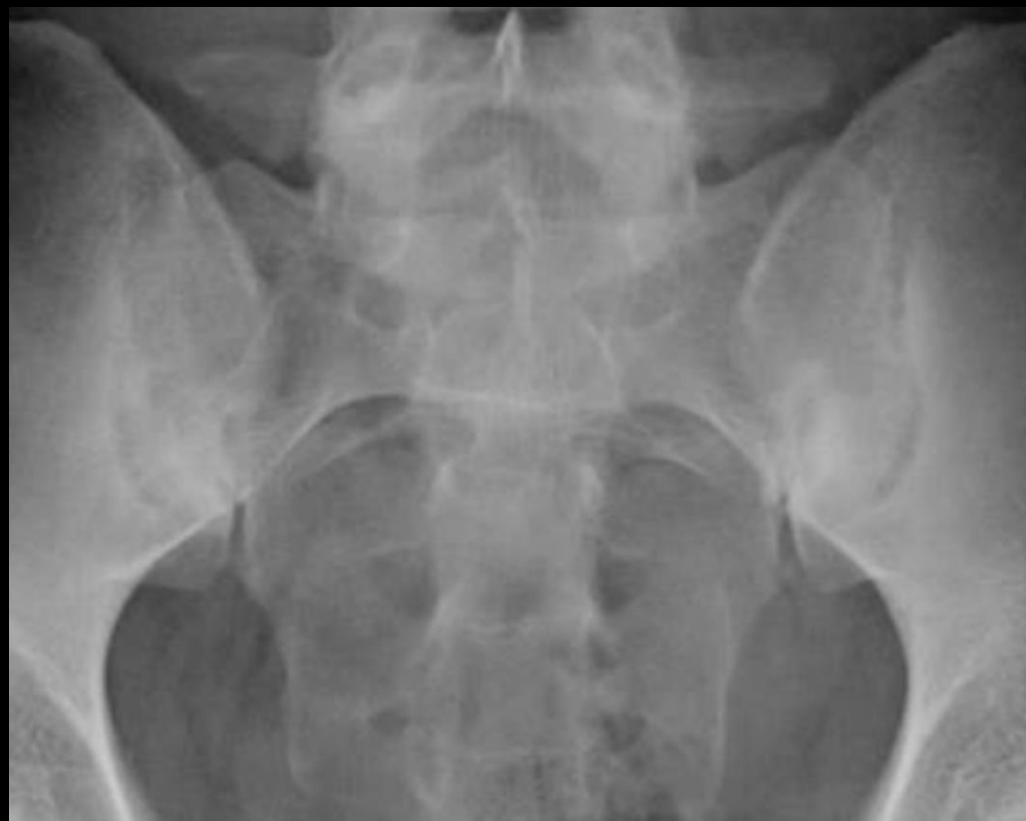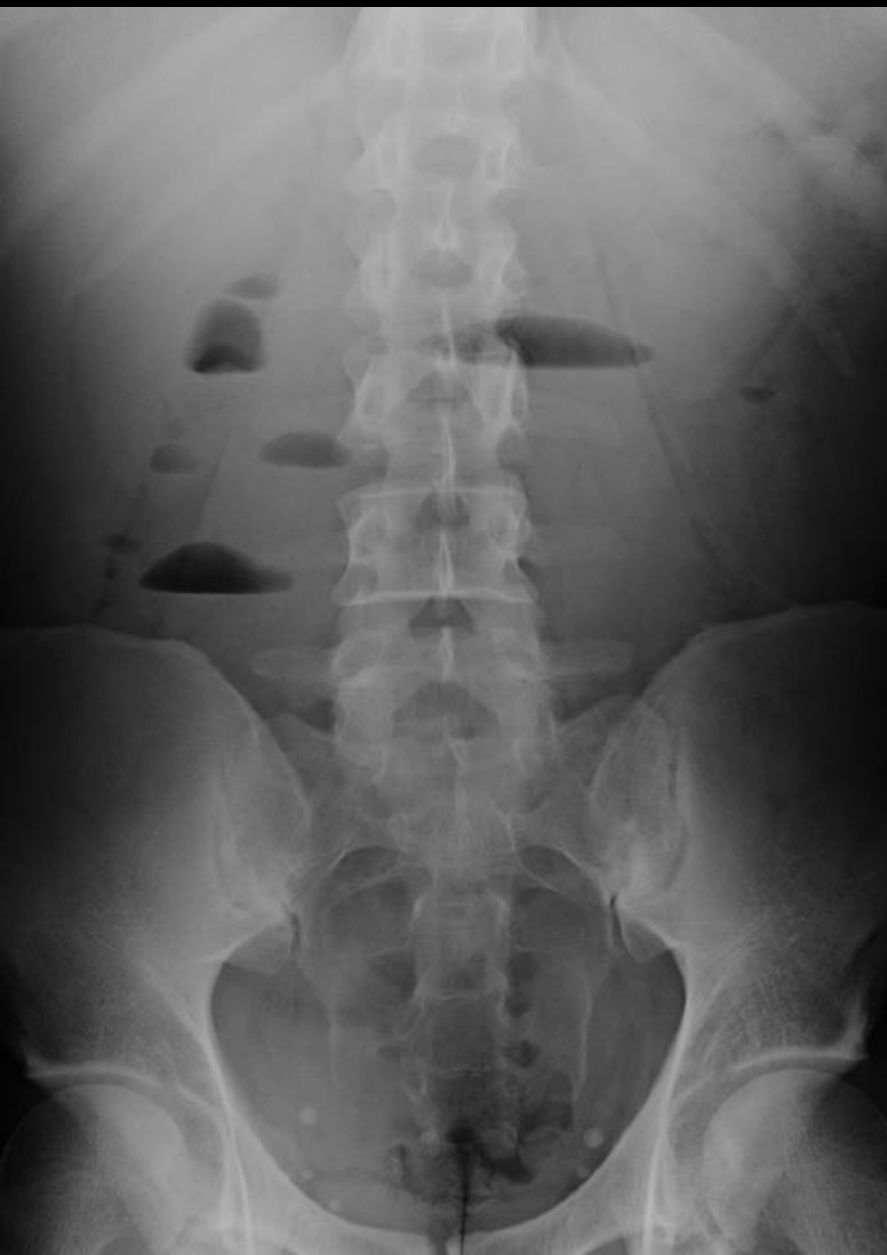à ce stade, Oncle Paul répète sa question ; quel diagnostic probable doit on évoquer chez ce patient ?



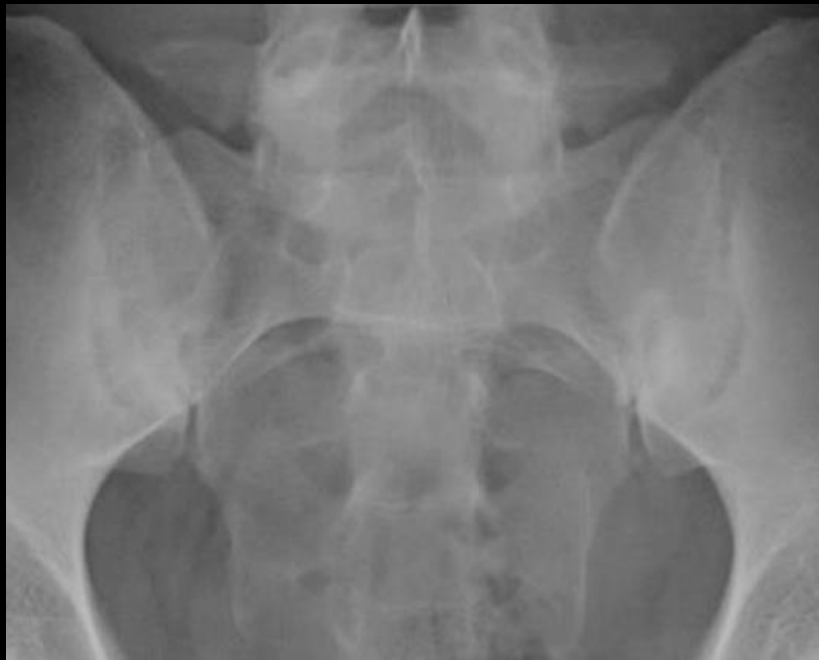la présence d'images hydro-aériques du grêle et l'absence d'images coliques doivent orienter vers le diagnostic d'occlusion mécanique du grêle, sans strangulation puisqu'il n'y a pas de tableau hyperalgique alors que la symptomatologie est présente depuis plusieurs semaines .

Pour les mêmes raisons et parce que les éléments infectieux sont peu évocateurs , l'hypothèses d'une appendicite subaiguë ne convainc pas

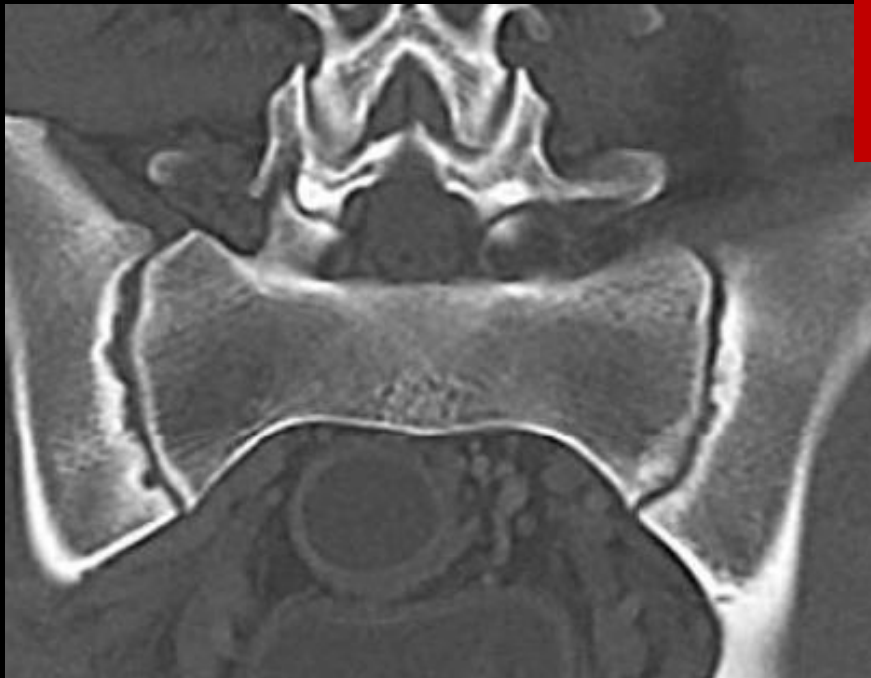vous avez le diagnostic sous les yeux depuis le premier cliché ! ! !

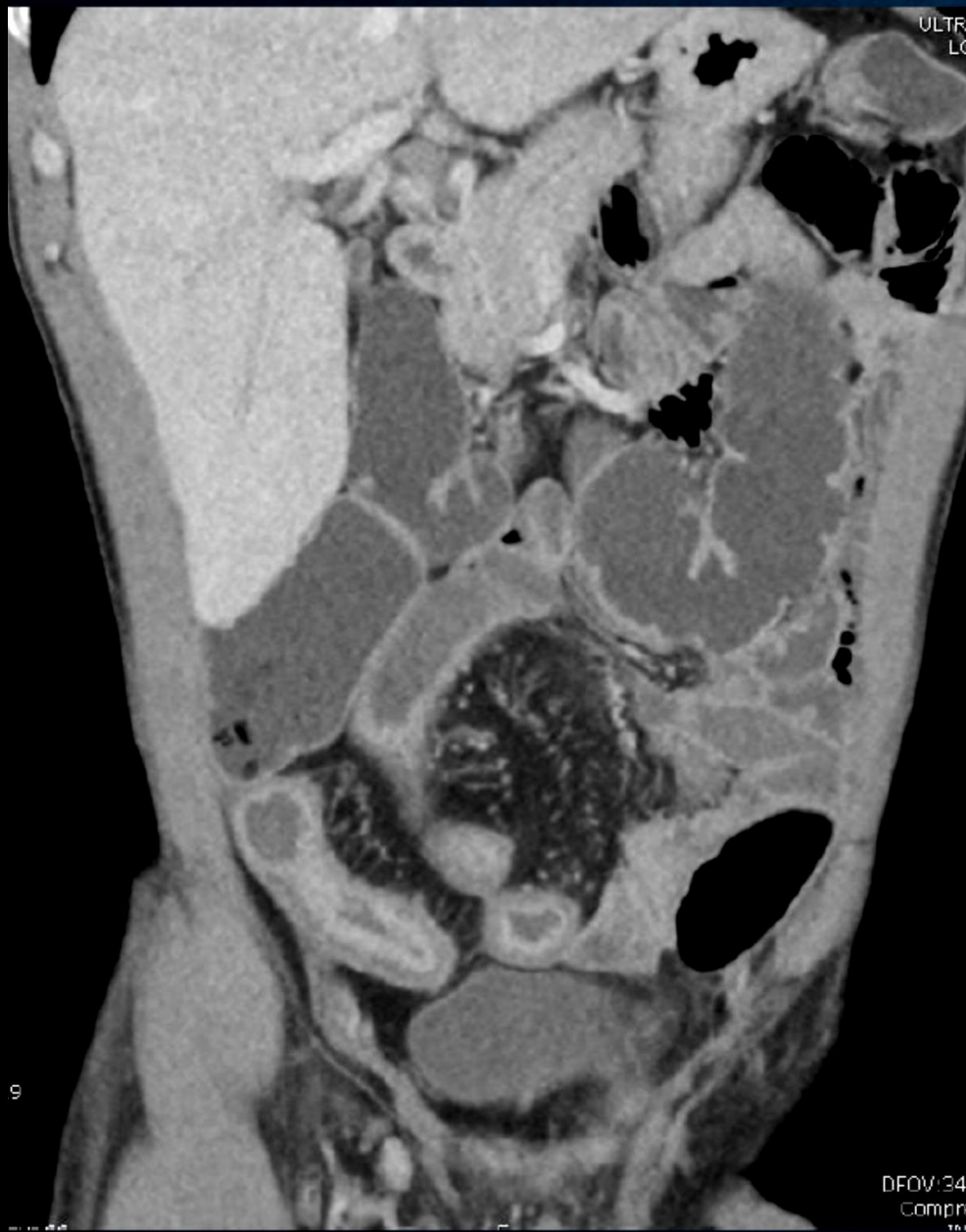

avez-vous pensé à regarder les sacro-
iliaques pour voir cette très belle
sacro-iliite droite avec pseudo-
élargissement de l'interligne par
résorption de la lame osseuse sous-
chondrale et de l'os spongieux adjacent



au scanner la sacro-iliite est bilatérale, asymétrique, ce qui est habituel dans les spondylarthropathies et les distingue de la spondylarthrite ankylosante

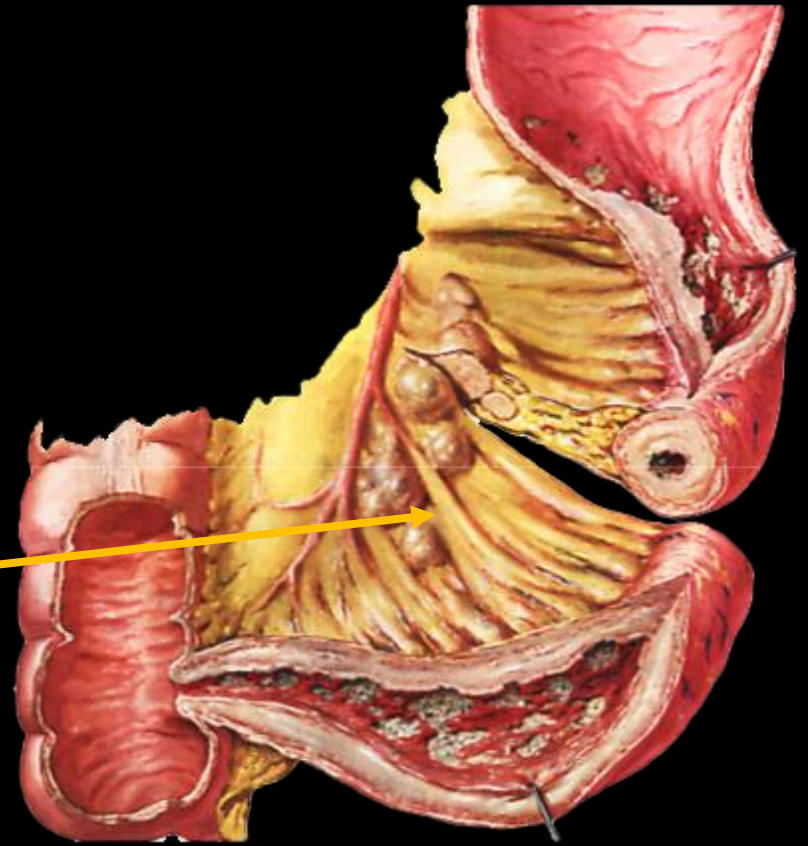
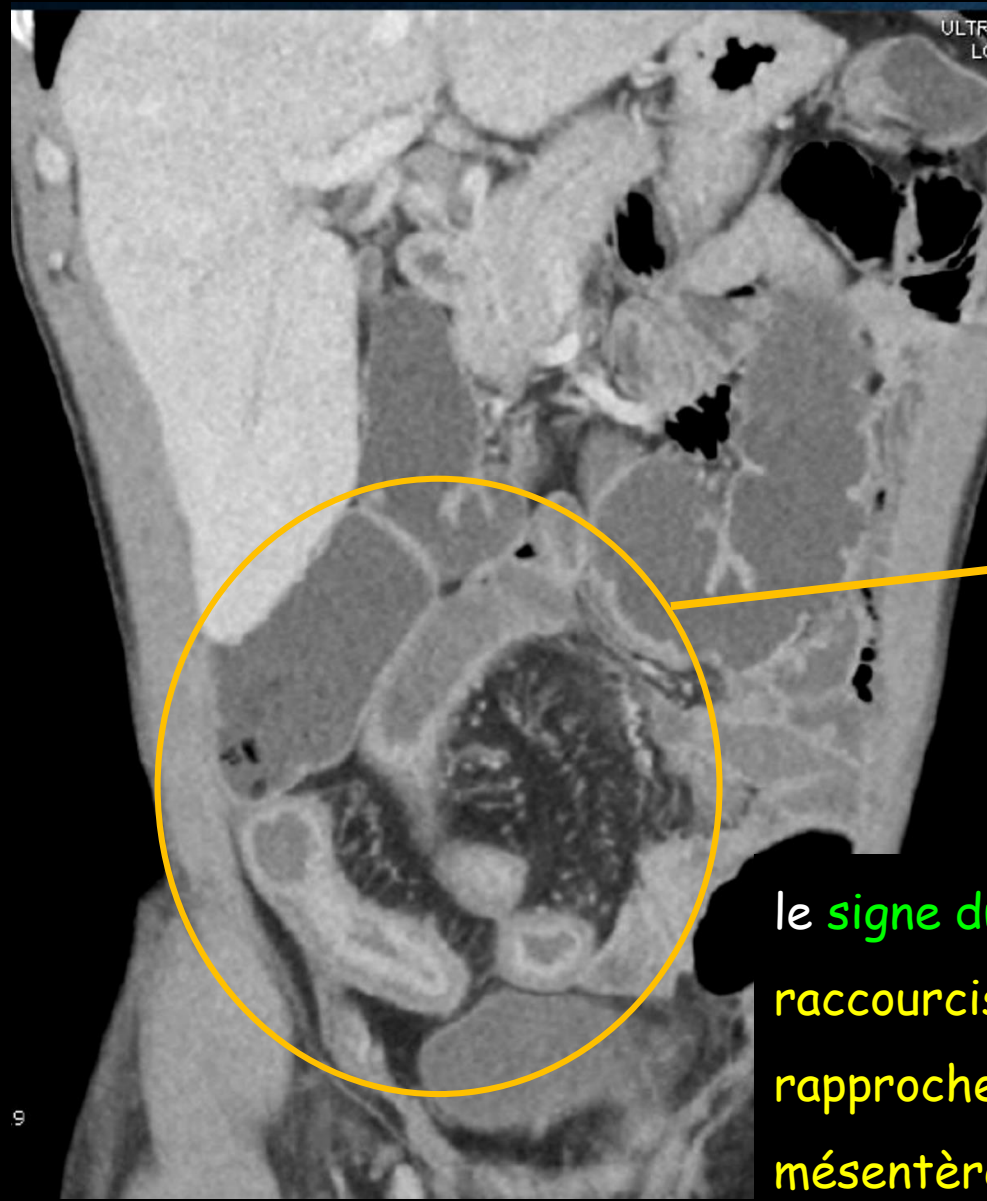




le scanner confirme la **maladie de Crohn étendue de l'iléon** :

épaississement pariétal circonférentiel des 40 à 50 derniers centimètres de l'iléon .

le **rehaussement du complexe muco-sous-muqueux** témoigne d' une poussée **évolutive** de l'atteinte granulomateuse qui explique également la sténose



le **signe du peigne** est la conséquence du raccourcissement du segment digestif atteint qui rapproche les vaisseaux droits normaux de son **mésentère** tout en conservant leur parallélisme

l'inflammation transmurale chronique provoque une **inflation de la graisse mésentérique** qui crée un contraste favorable pour la vision des dents du "peigne"

Au total

Dans la lecture d'un dossier radiologique, **toutes les images par projection doivent être vues**, y compris les clichés de thorax et d'"abdomen urgent"

la "scout view" (ou topogram) est une forme d'image par projection et doit être systématiquement lue en modulant le contraste et la densité pour améliorer le dépistage des hyperdensités et hyperclartés spontanées

n'oubliez pas de lire les images ostéo-articulaires, même sur un cliché d'abdomen et sur la "scout view"

