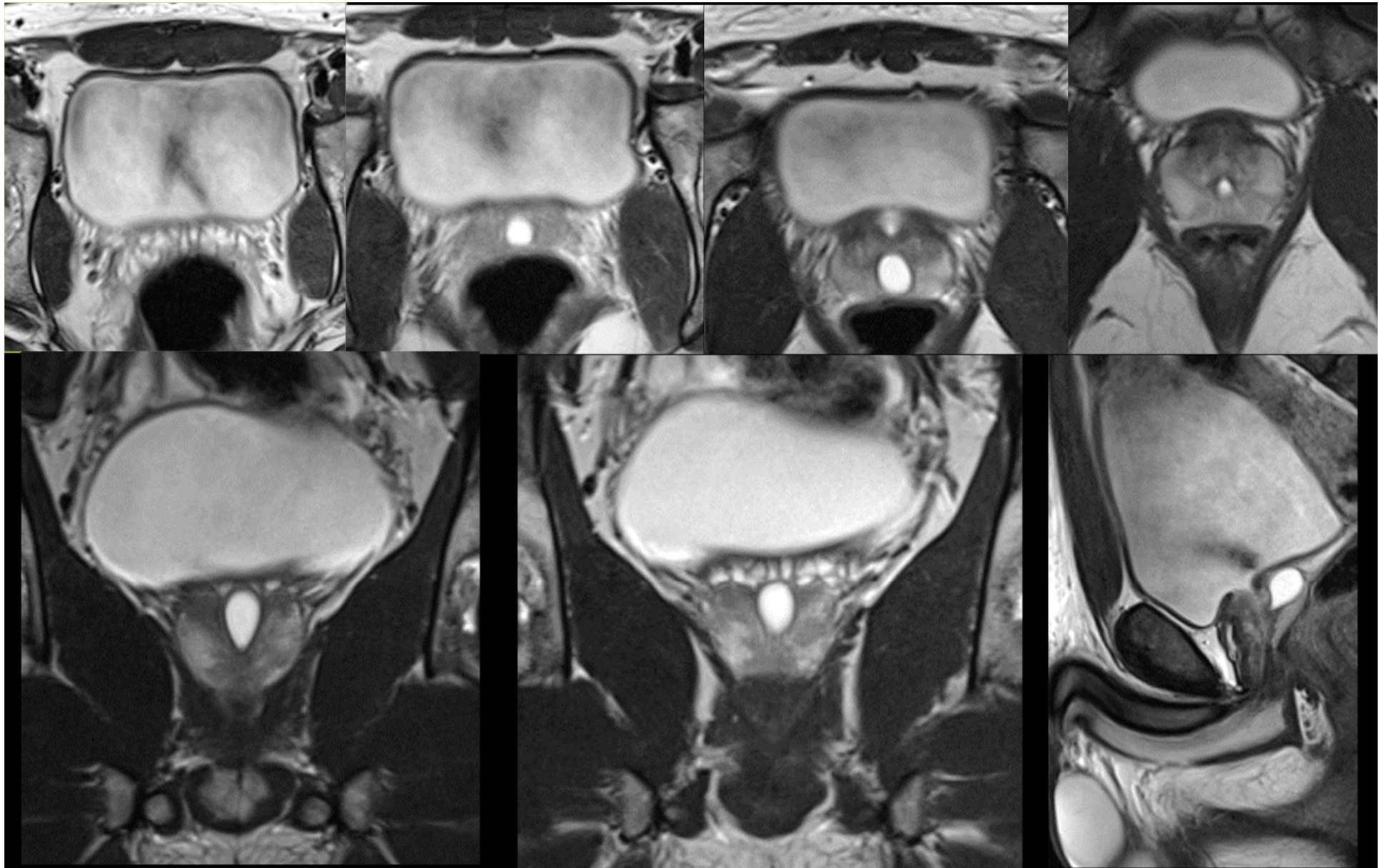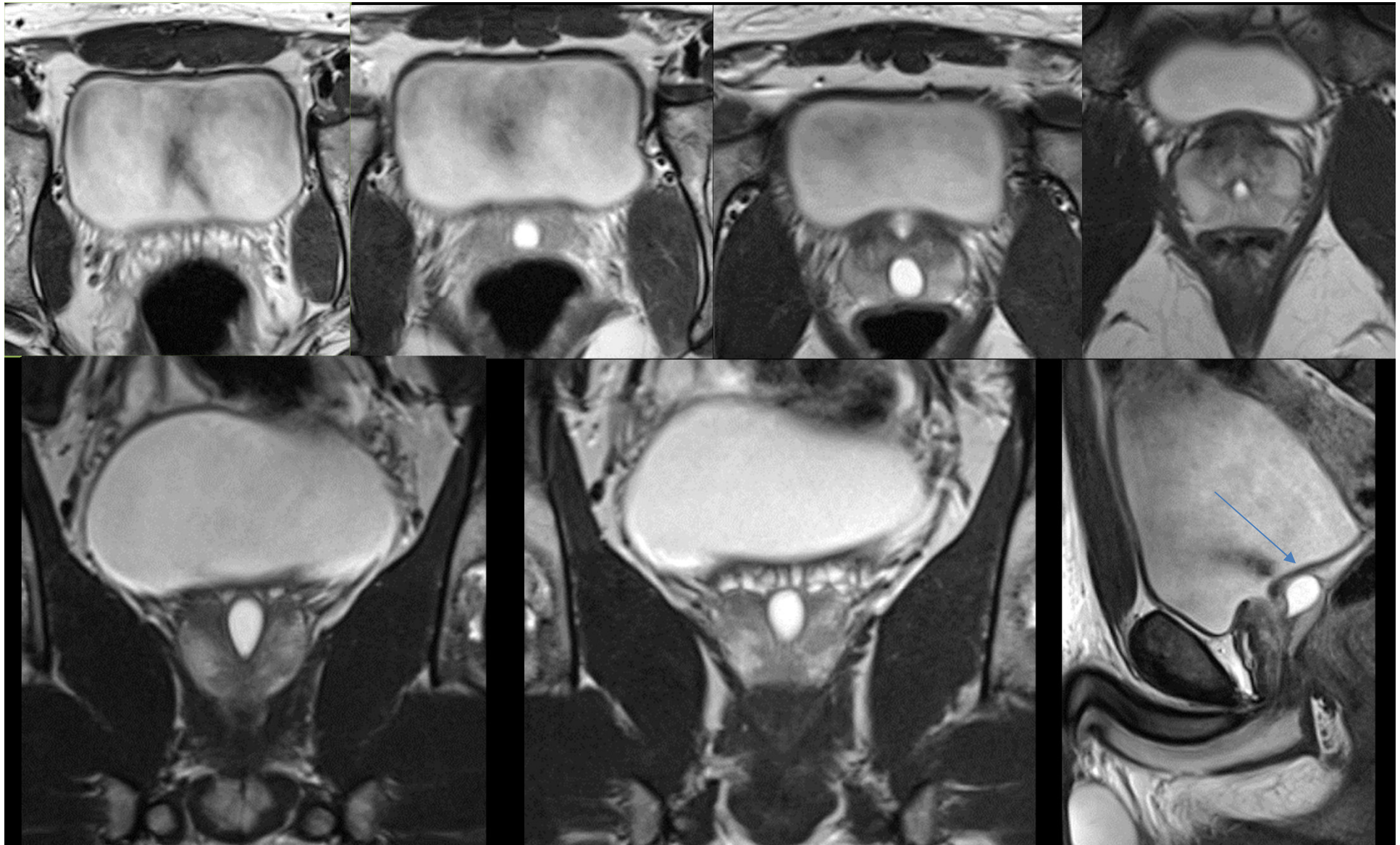
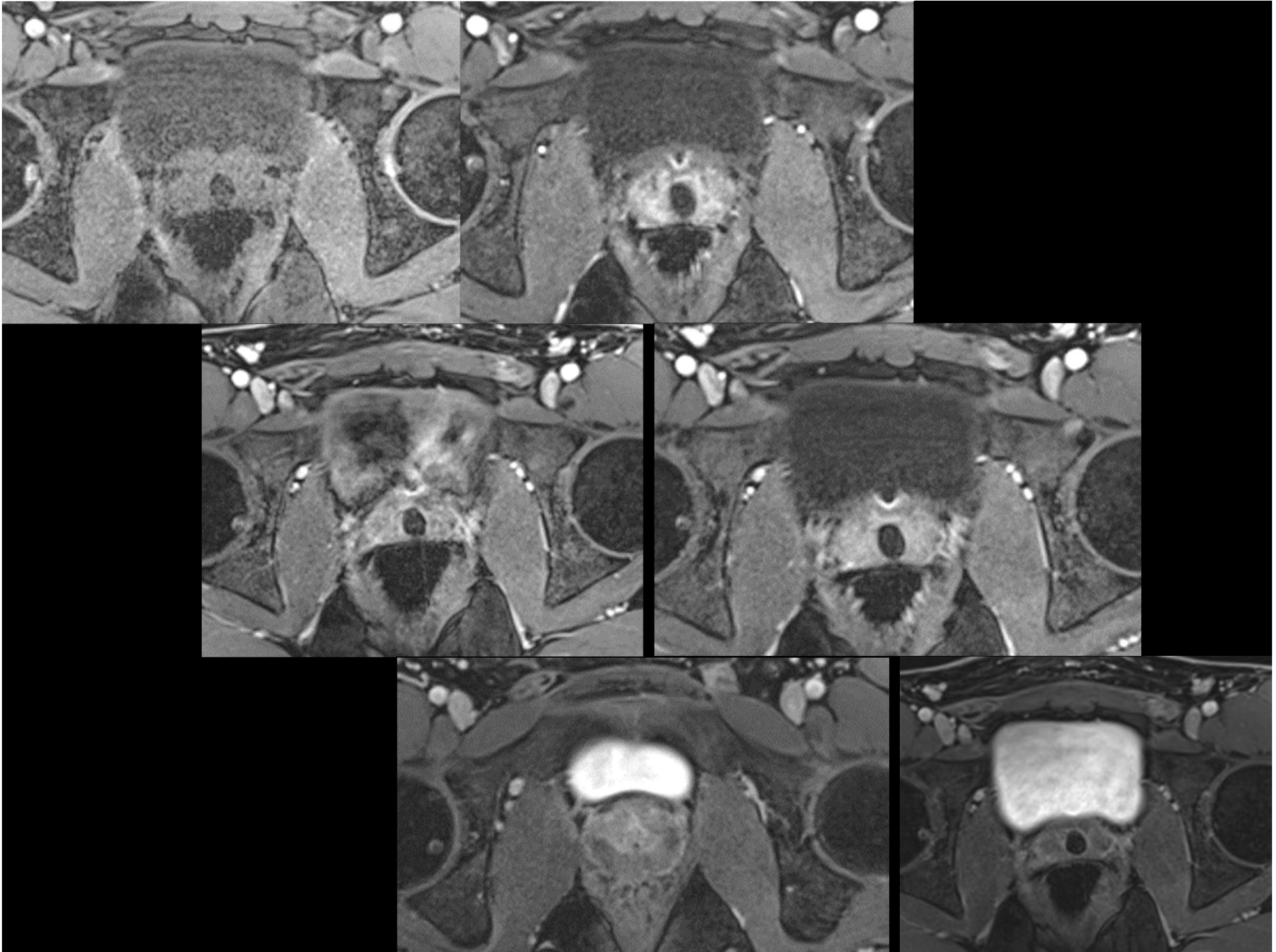


Dysurie chez un homme de 24 ans. Notion de diverticule urétral sur une échographie en externe.

• Romain GILLET - IHN

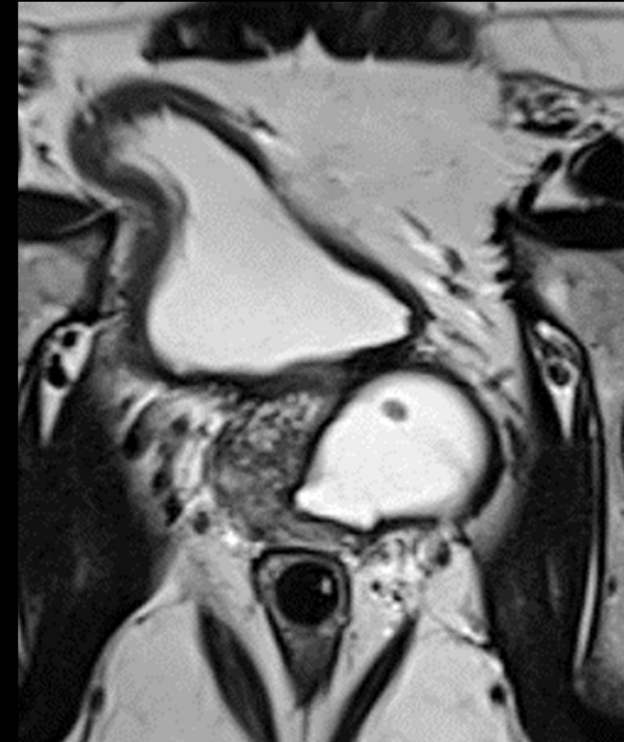

***L'IRM confirme la présence d'une image kystique médiane développée vers le haut et l'arrière entre les vésicules séminales, à partir de la partie haute de l'urètre prostatique***



# Kystes du bas appareil urinaire

- Rare, bénins
- **5% des patients avec symptômes fonctionnels urinaires**
- Douleur/infections urinaires/incontinence urinaire/hématospermie/infertilité
- Hypospadias/ambiguïté sexuelle/cryptorchidie /agénésie rénale homolatérale
- Intra ou extra-prostatiques
- IRM et US (thérapeutique : trans-rectale)



*Dik P, Lock TM, Schrier BP, Zeijlemaker BY, Boon TA. Transurethral marsupialization of a medial prostatic cyst in patients with prostatitis-like symptoms. J Urol 1996;155(4):1301-1304.*

*Shebel H et al. Cysts of the genitourinary male tract... Radiographics 2013;33:1125-1143*

# Embryologie du bas appareil urinaire masculin

Embryons + 2 paires de canaux génitaux :

Mésonéphros (Wolf)

Paramésonéphros (Müller)

Mâle : différenciation des canaux de

Wolf, involution des canaux Müllériens

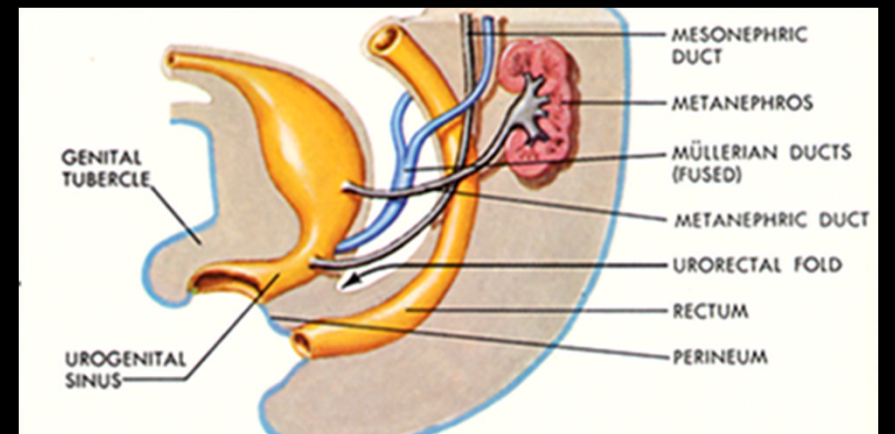
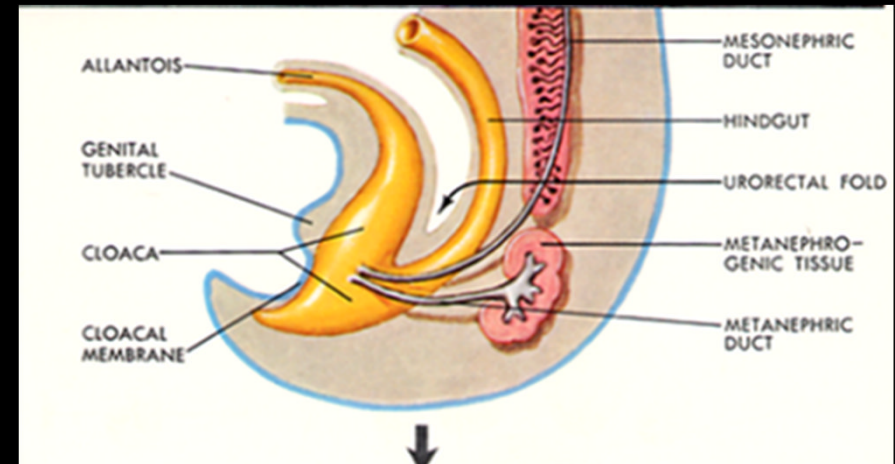
Résidus embryologiques

Mésonéphros : canaux déférents, urètre,

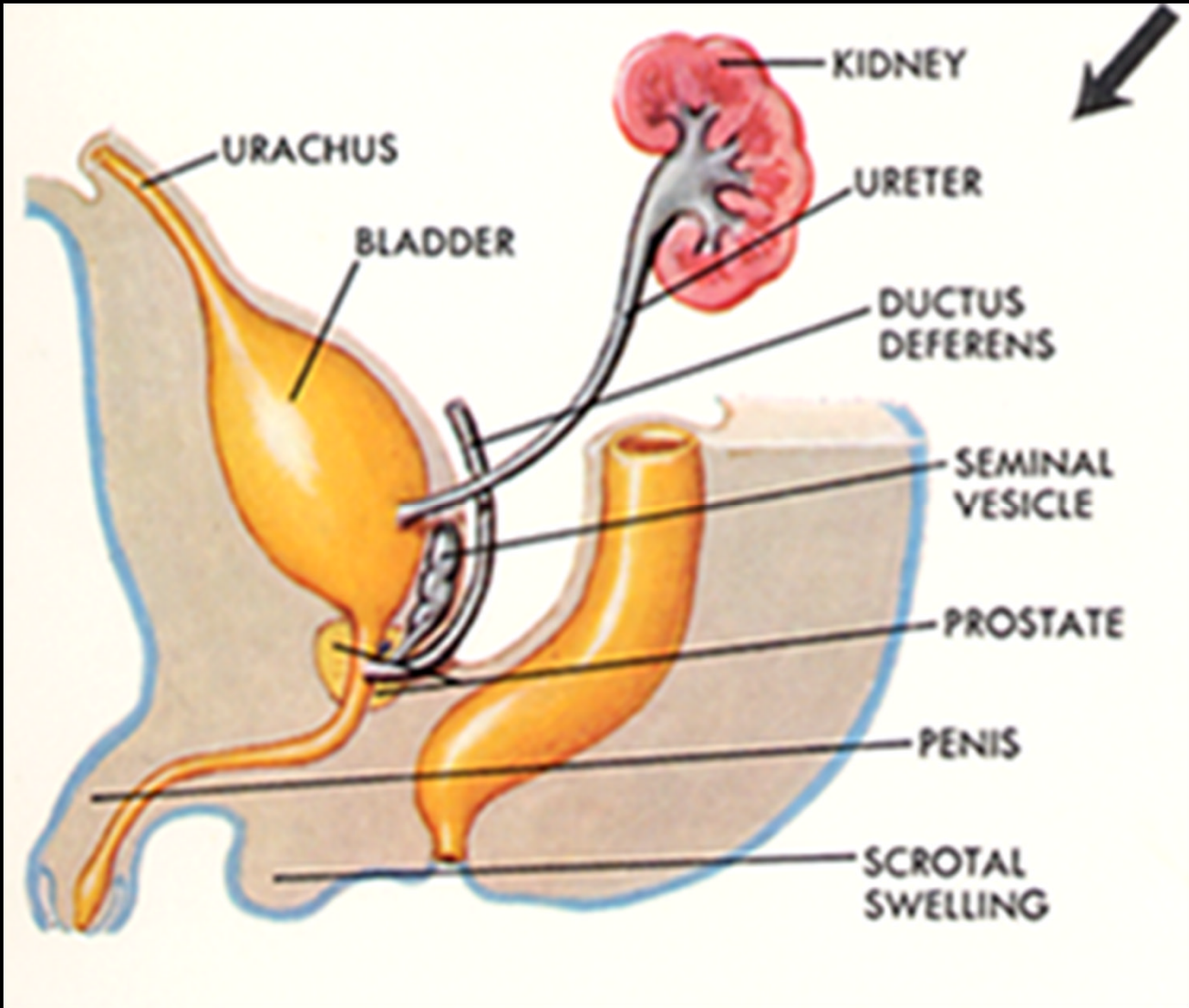
hémi-trigone vésical

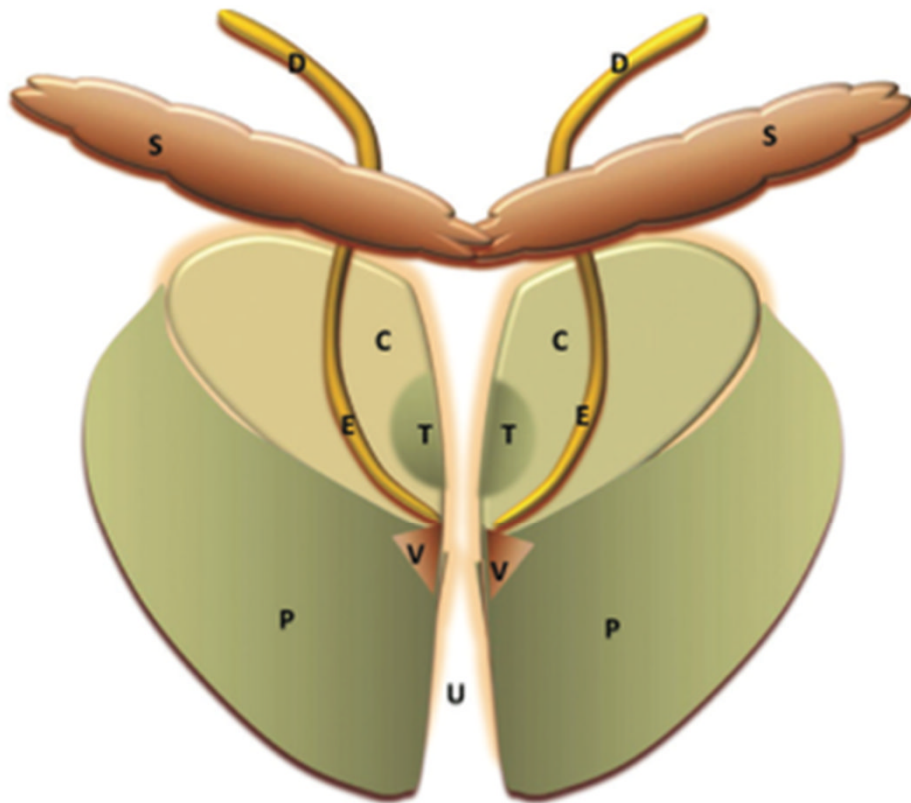
Paramésonéphros : involution, hydatide

sessile, utricule prostatique

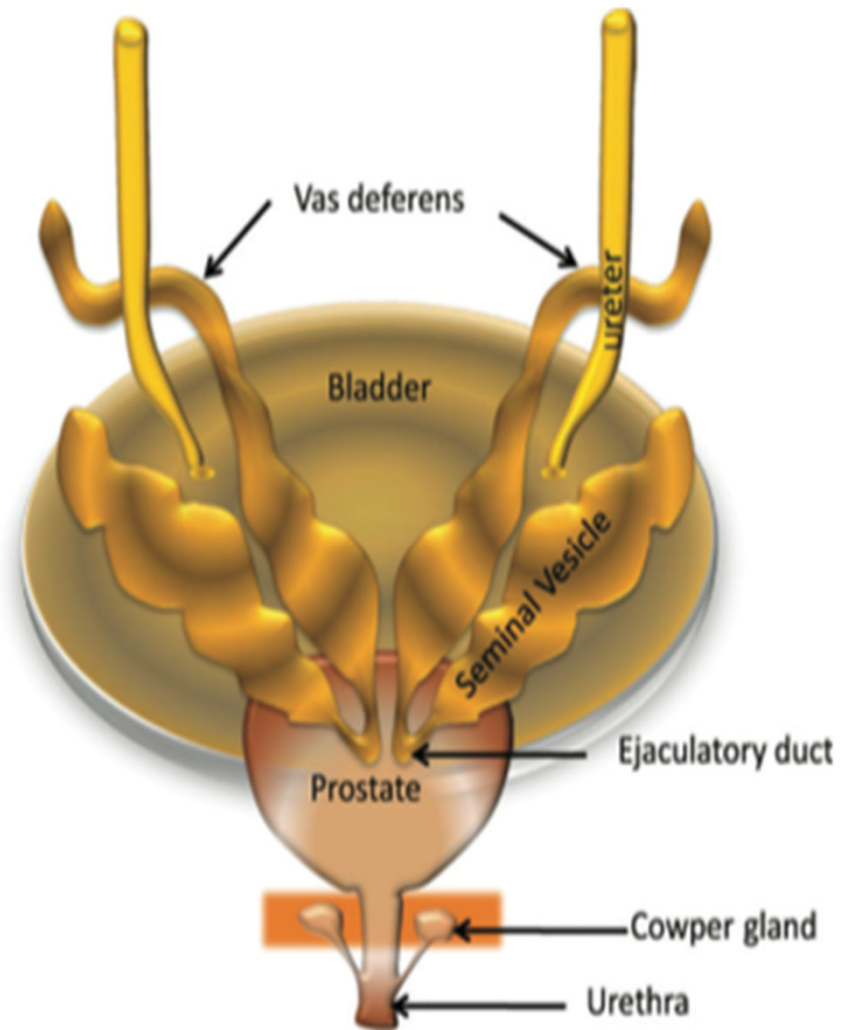


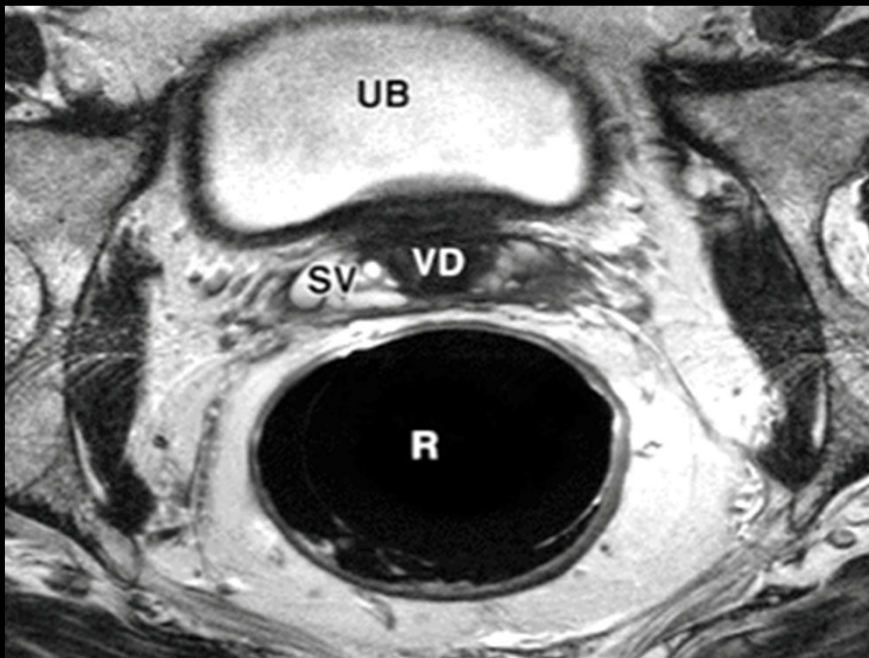
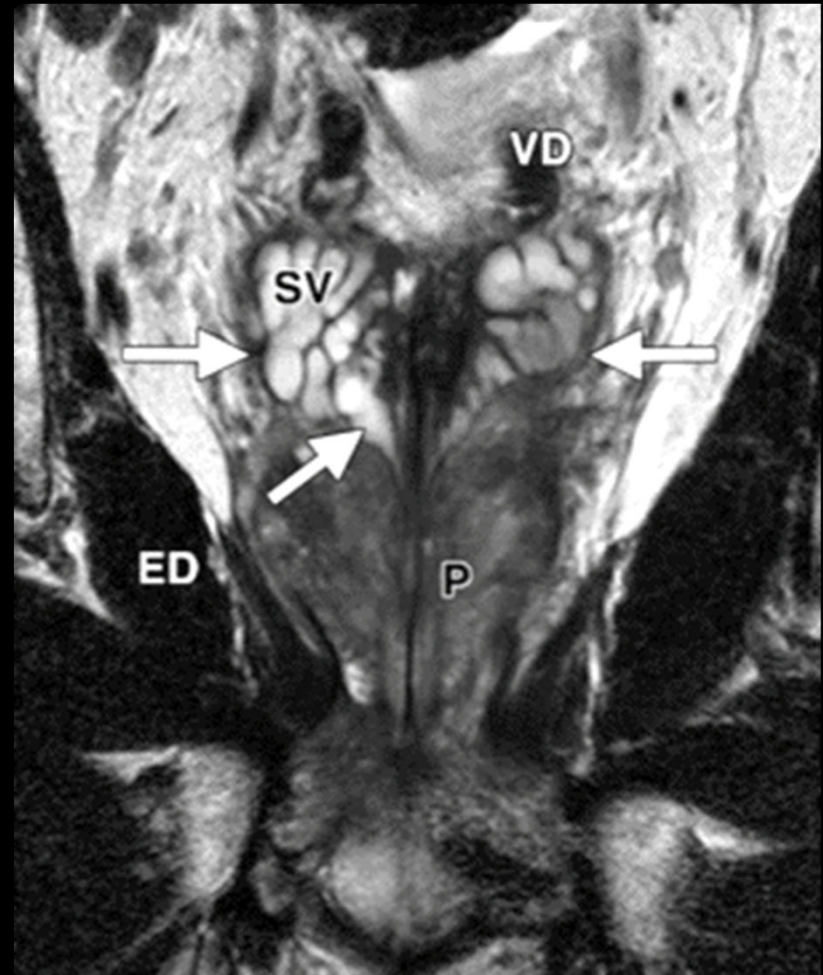
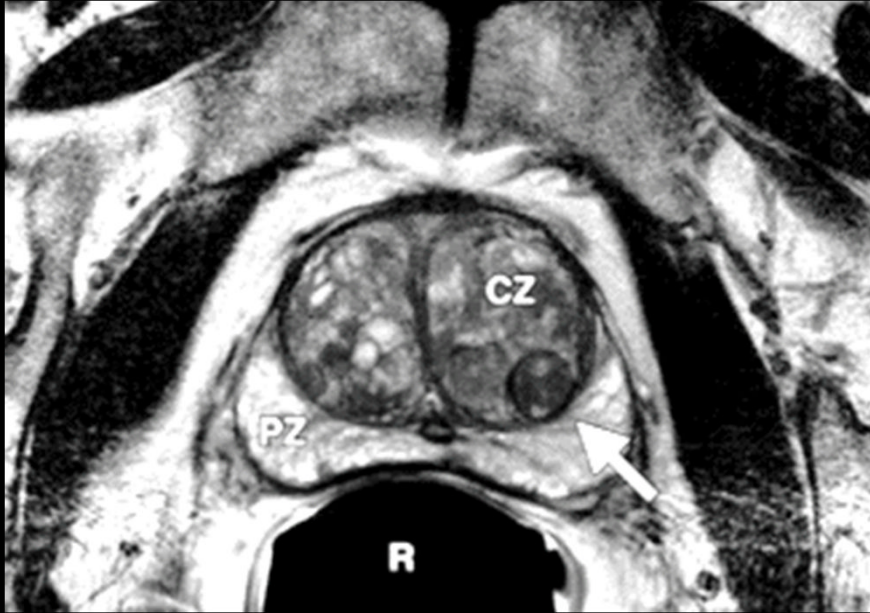
Shebel H et al. Cysts of the genitourinary male tract... Radiographics 2013;33:1125-1143





**Figure 1.** Coronal diagram (frontal view) illustrates the zonal anatomy of the prostate. *C* = central zone, *D* = vas deferens, *E* = ejaculatory ducts, *P* = peripheral zone, *S* = seminal vesicles, *T* = transitional zone, *U* = urethra, *V* = verumontanum.





**Intra-  
prostatiques**

**Kystes du bas-appareil  
urinaire et du tractus  
génital masculin**

**Extra-  
prostatiques**

Médians :  
utricule/canaux  
mullériens

**Vésicules séminales**

Para-médians : canaux  
éjaculateurs

**Canaux déférents**

Latéraux  
rétention/dégénérescen  
ce kystique  
d'HBP/abcès/tumeur  
kystique

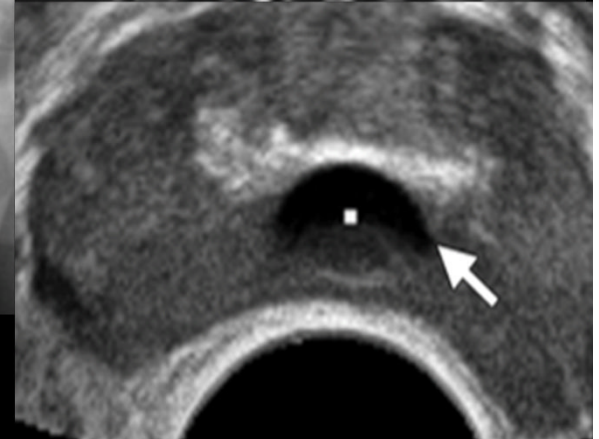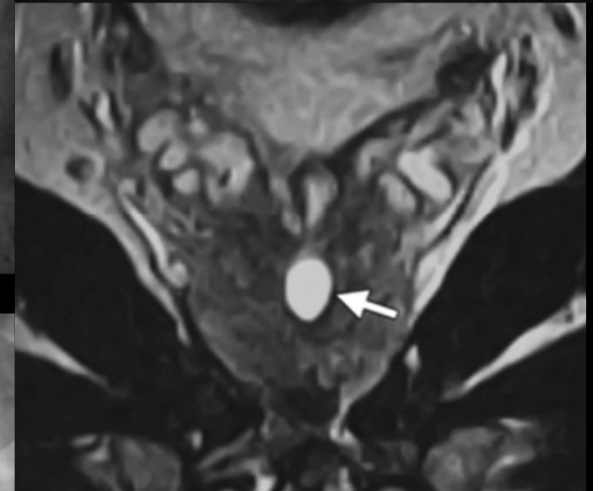
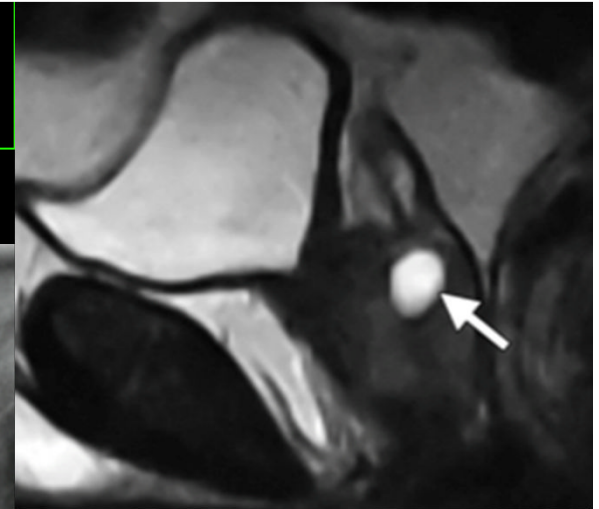
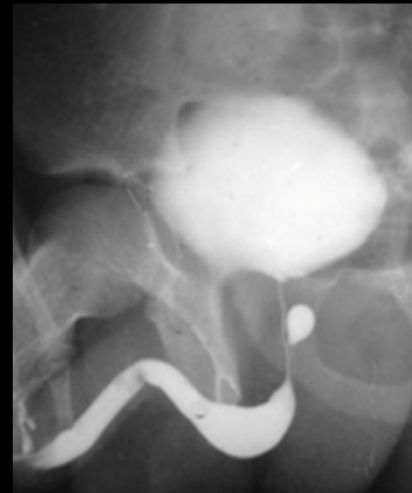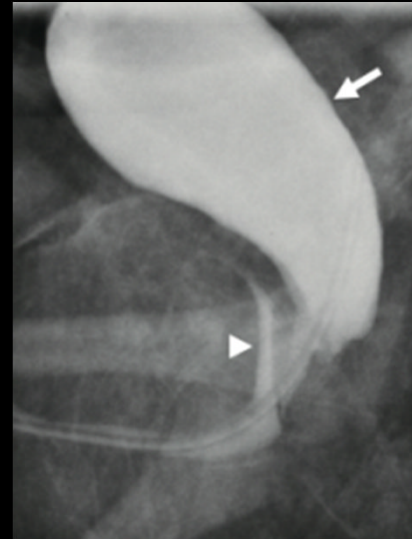**Bulbo-urétral**

# Kystes intra-prostatiques/médians

- **Utricule :**

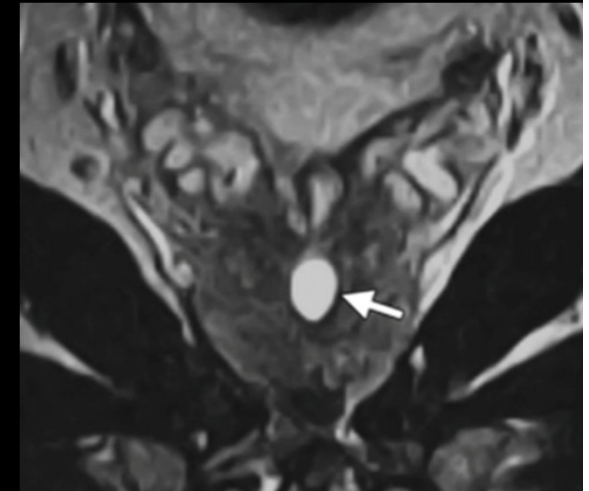
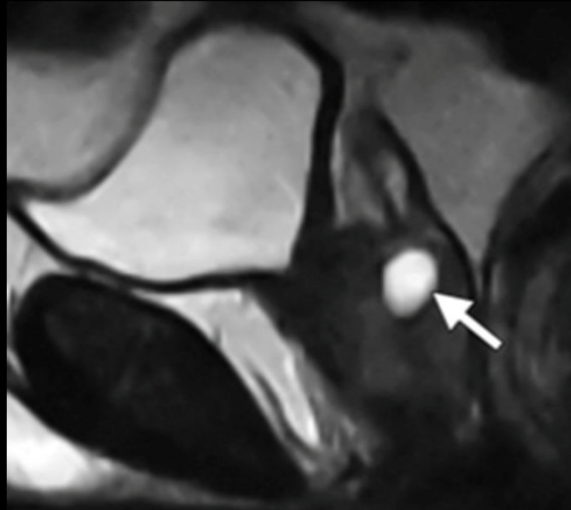
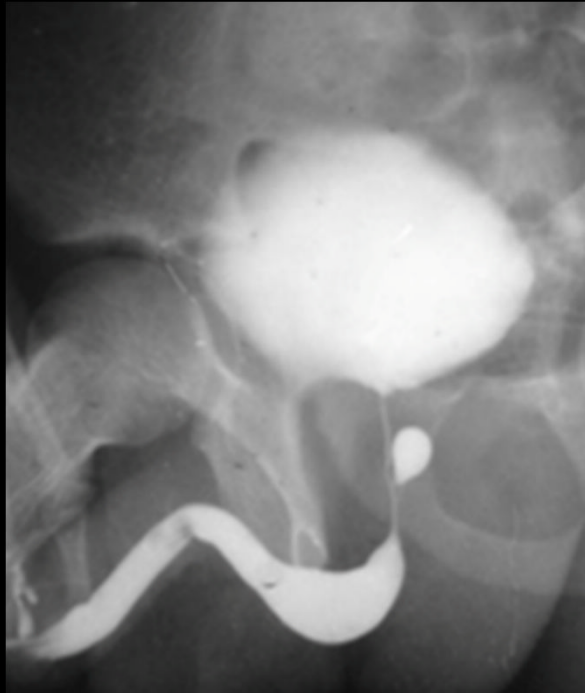
Reliquat des canaux de Müller

- Homme jeune
- 1-5% population
- **Communique avec urètre**, ne dépasse pas la base de la prostate, **centimétrique**
- Surinfection/dégénérescence (3%)



# Kystes intra-prostatiques/médians

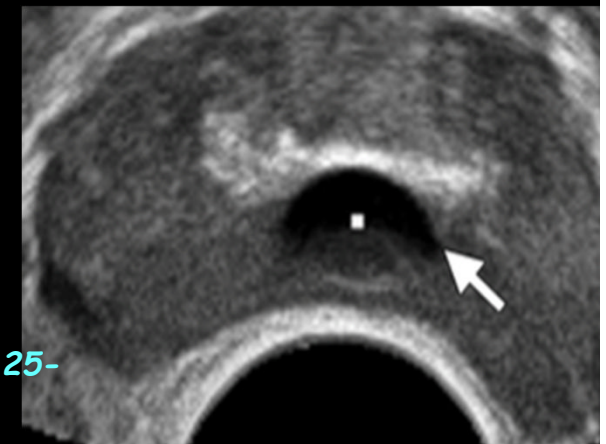## Utricule



*Saha B. Midline prostatic cyst in a young man with lower urinary tract symptoms. BMJ Case Rep 2014 doi:10.1136/bcr-2014- 207816*

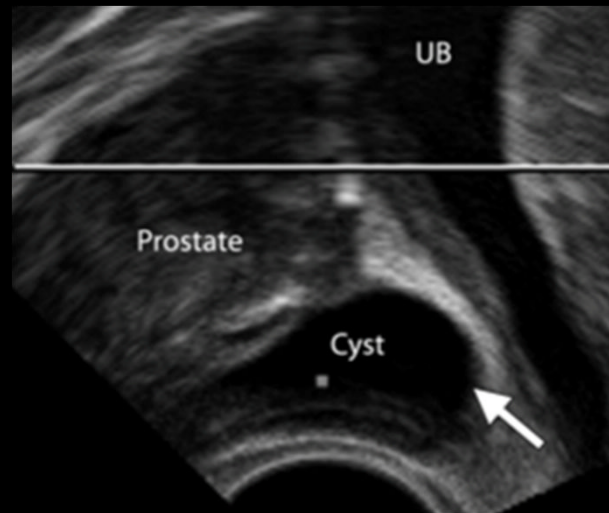
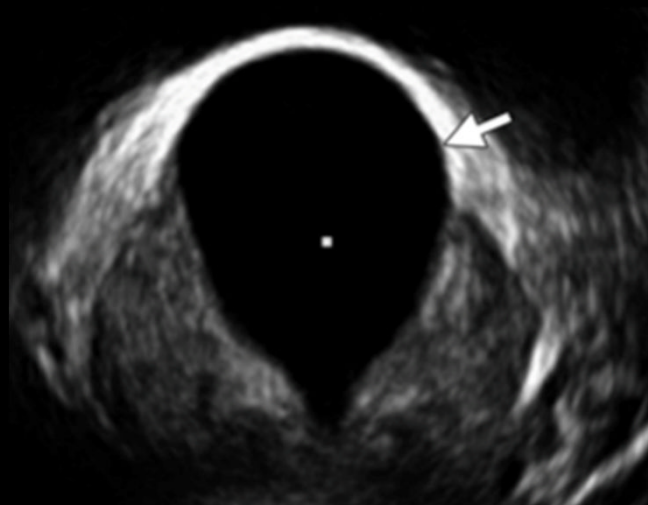
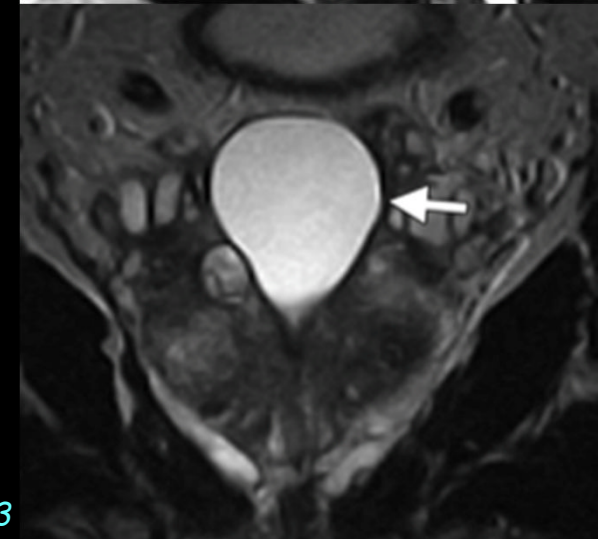
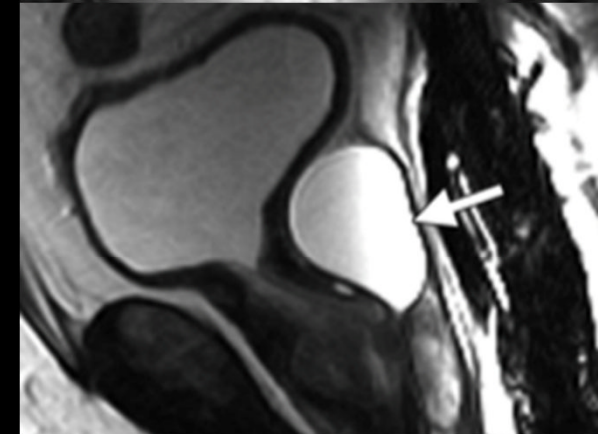
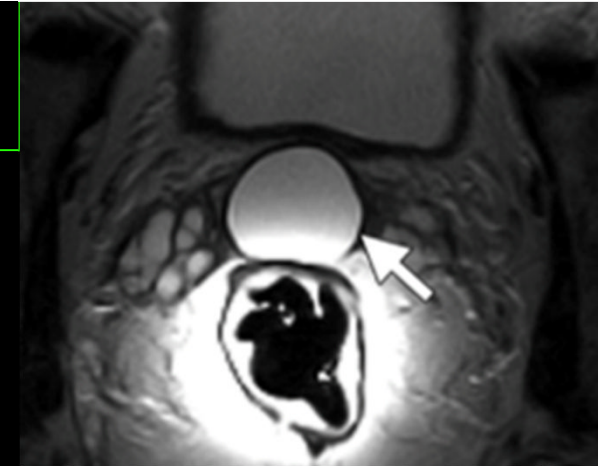
*Johnson D. MRI in diagnosis of giant prostatic utricle. Case Reports in Radiology 2014, Article ID 217563.*

*Shebel H et al. Cysts of tge genitouritary male tract... Radiographics 2013;33:1125-1143*



# Kystes intra-prostatiques/médians

- **Canaux de Müller :**
  - Mésonéphros
  - 20-40 ans, 1%
  - **Asymptomatique +++**, IU, rétention, troubles éjaculation
  - Abscès/tumeur kystique
  - Au-delà de la prostate
  - **Ne communique pas avec l'urètre**

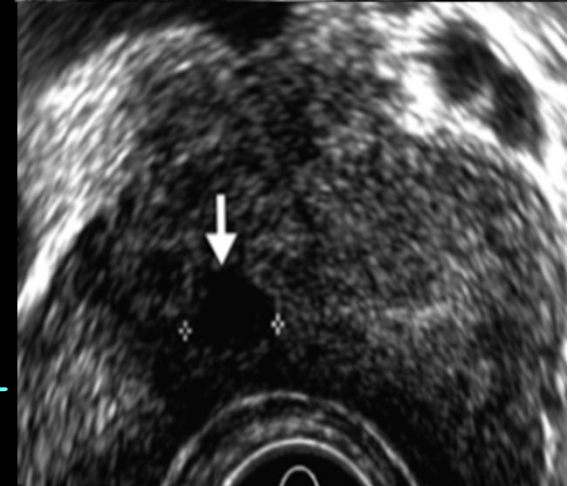
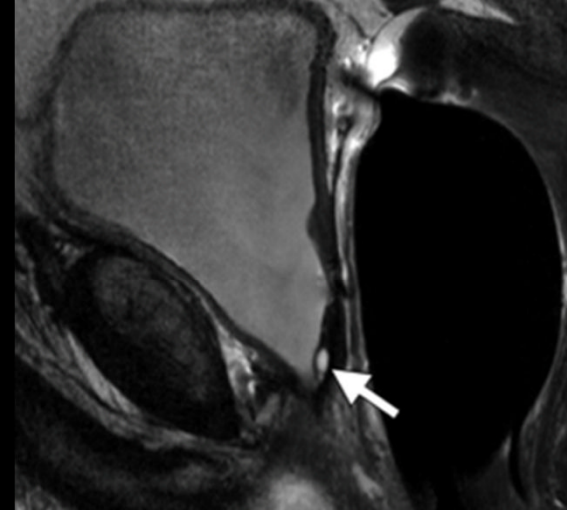
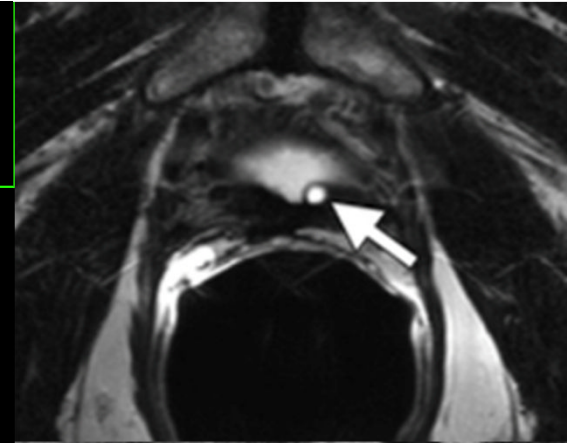


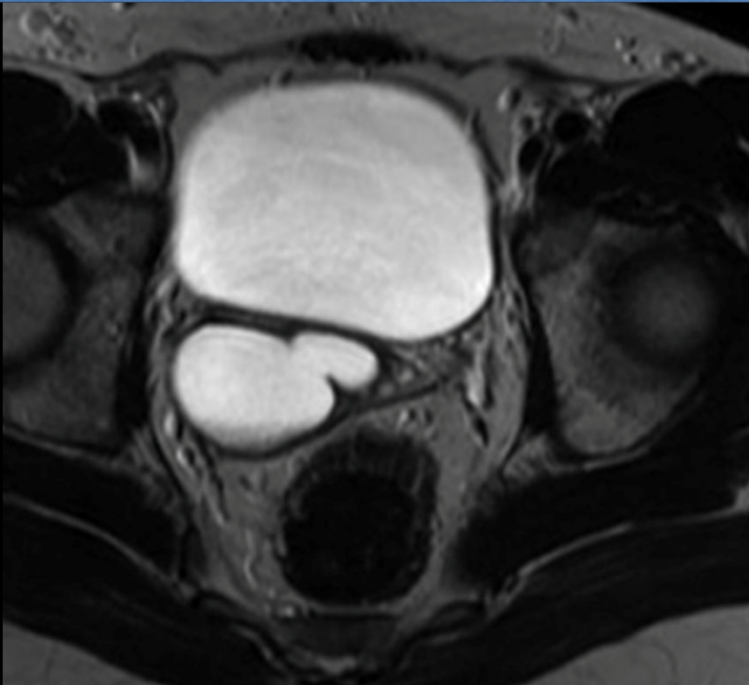
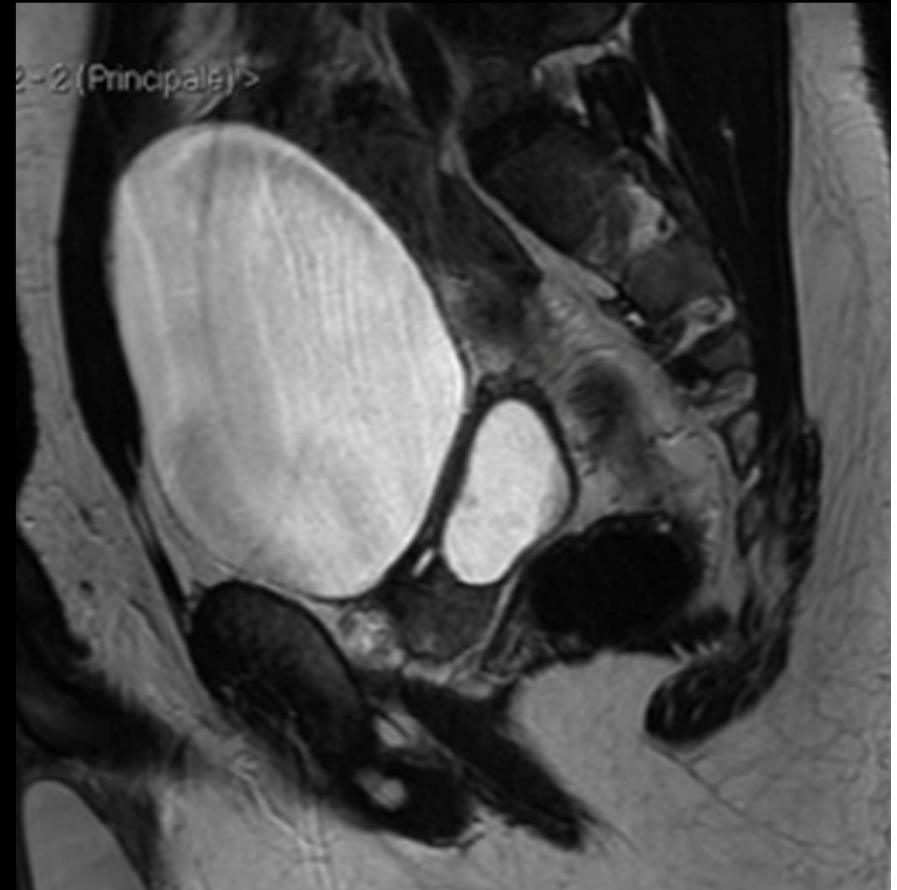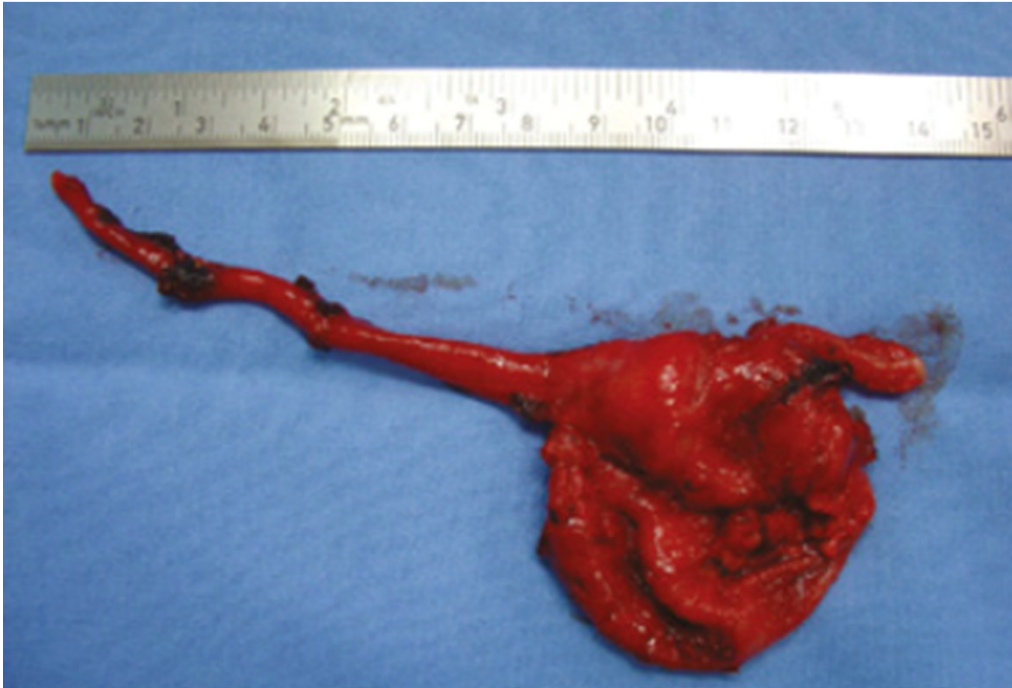**Table 2**  
**Prostatic Utricle Cysts versus Müllerian Duct Cysts**

Parameters	Utricle Cysts	Müllerian Cysts
Patient age (y)	0–20	10–30
Origin	Embryologic remnant of the müllerian duct system	Failure of regression and focal saccular dilatation of the müllerian duct
Configuration	Pear shape	Teardrop shape
Extension above base of prostate	No	Yes
Communication with prostatic urethra	Yes	No
Spermatozoa present	Yes	No
Malignancy reported	Yes	Yes

# Kystes intra-prostatiques/para-médians

- Canaux éjaculateurs :
  - Juste en dehors de la ligne médiane, en arrière de l'urètre prostatique, zone centrale
  - Dûs à une obstruction des canaux éjaculateurs, congénitale ou acquise
  - Bilan d'hypofertilité +++

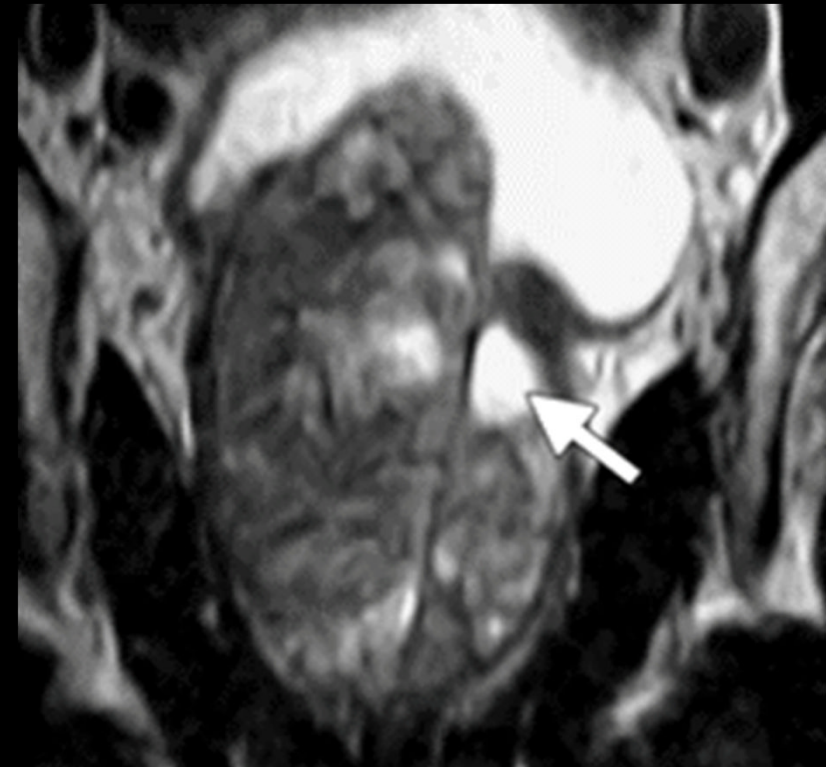




Moretti M. Raro caso di cisti del sistema eiaculatore. *Urologia* 2014; 81 (S-23): S32-S37.

# Kystes intra-prostatiques/latéraux

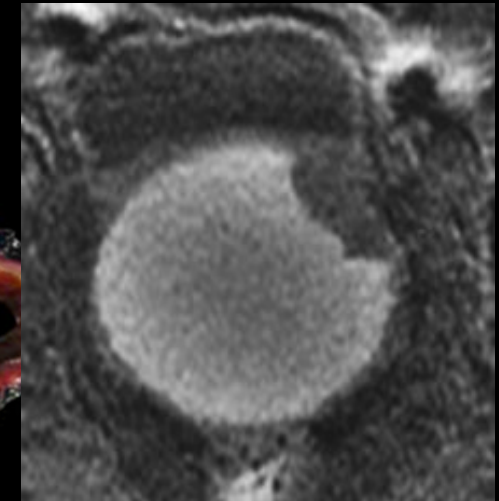
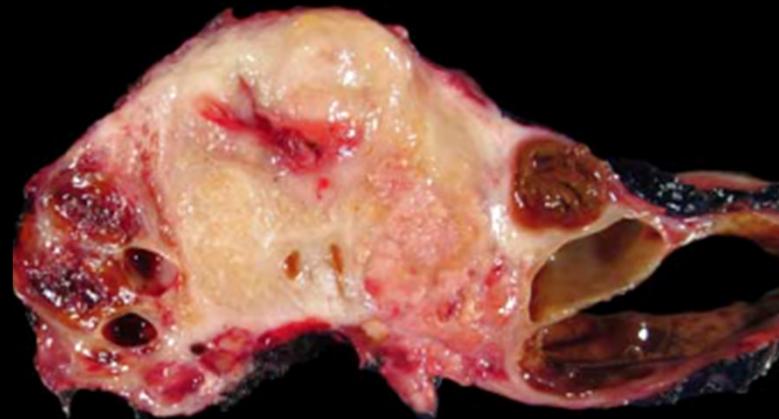
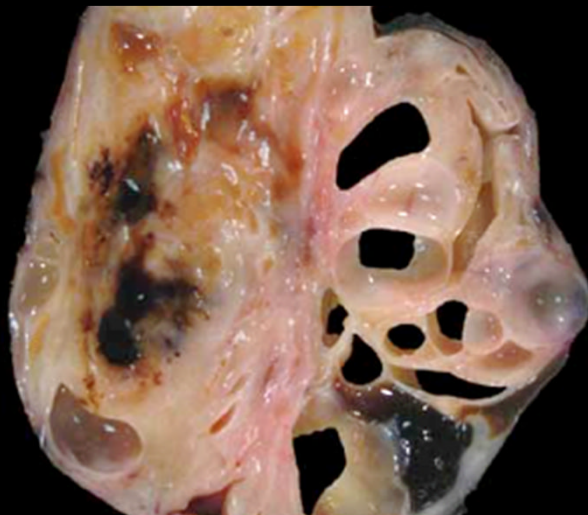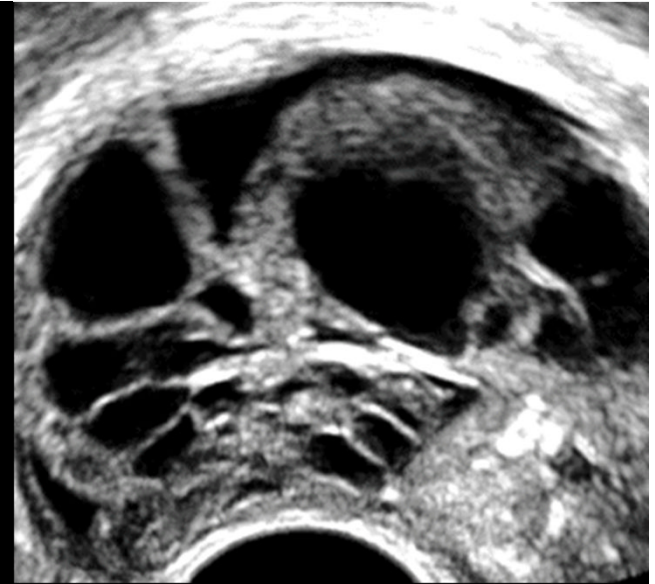- **Kystes rétentionnels** :
  - Ubiquitaires , zone périphérique
  - Âge, HBP
  - Obstruction
  - 1-2 cm
- **Dégénérescence kystique d'une HBP (hypertrophie bénigne de la prostate)** :
  - **Fréquente +++**
  - Zone transitionnelle



*Shebel H et al. Cysts of the genitourinary male tract...  
Radiographics 2013;33:1125-1143*

# Kystes intra-prostatiques/latéraux

- Portion kystique lésions tumorales :
  - Hémorragie/nodules facteur pronostic
  - Cystadénome géant multiloculaire/cystadénocarcinome
- Abscès (diabète, lésions kystiques pluriloculées)
- Prostatite chronique



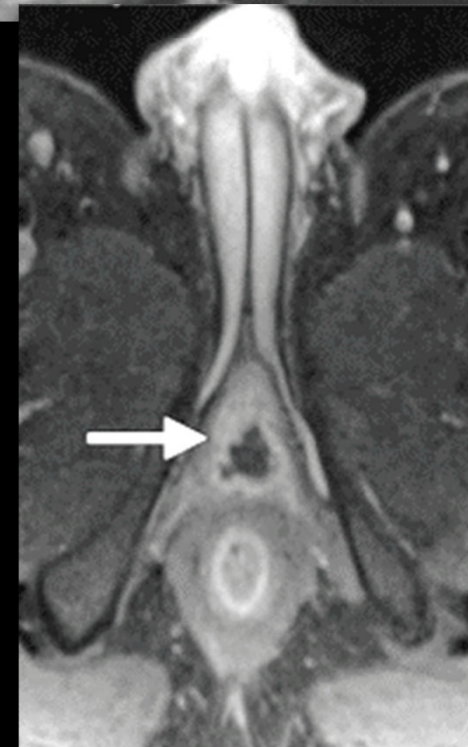
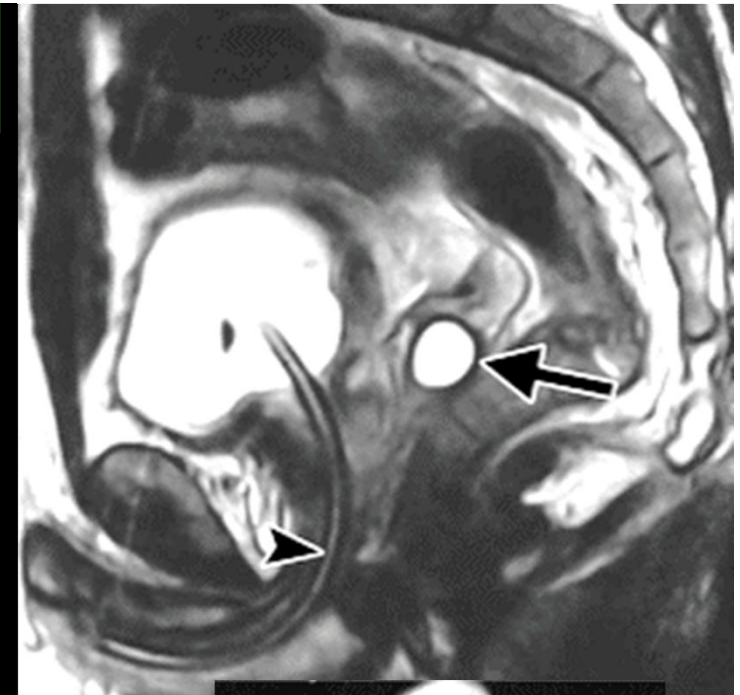*Yu J. Benign or Malignant? Two Case Reports of Gigantic Prostatic Cyst. Urology Case Reports 2016;8:40-43*

*Paner G et al. Spectrum of cystic epithelial tumors of the prostate. Am J Surg Pathol 2016;40:886-895*

*Shebel H et al. Cysts of the genitourinary male tract... Radiographics 2013;33:1125-1143*

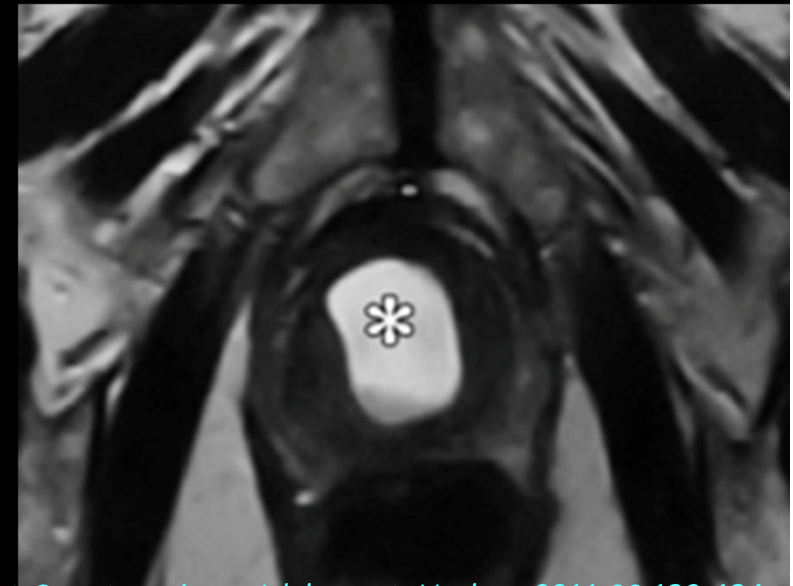
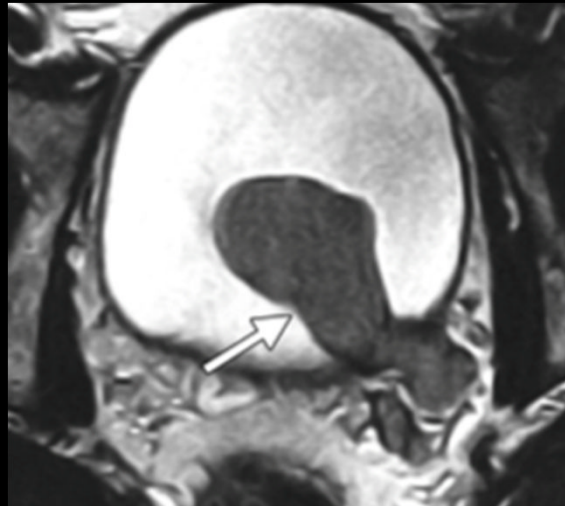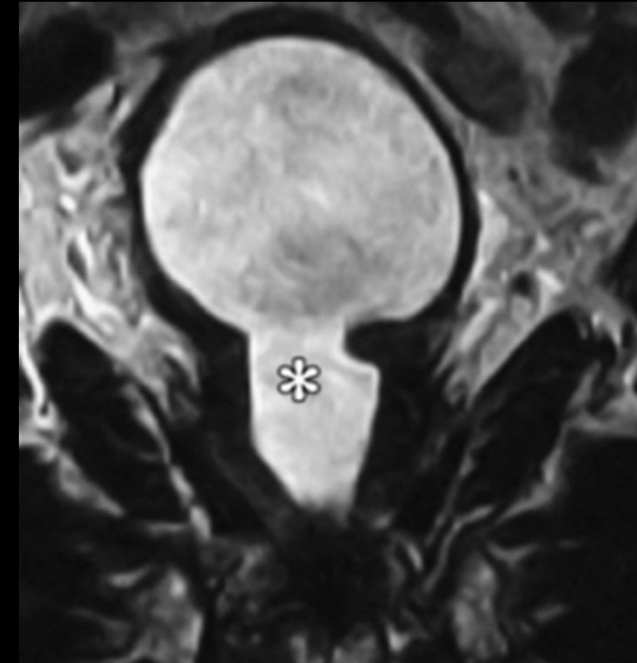# Kystes extra-prostatiques/latéraux

- **Vésicules séminales :**
  - Congénitaux/acquis
  - 10-40 ans
  - PKRAD
  - 5 cm maximum en général
- **Canaux déférents :**
  - Au-dessus de la prostate
  - Azo et hypospermie
- **Glandes bulbo-urétrales :**
  - Postérieur ou postéro-latéral à l'urètre  
postérieur



# Diagnostics différentiels

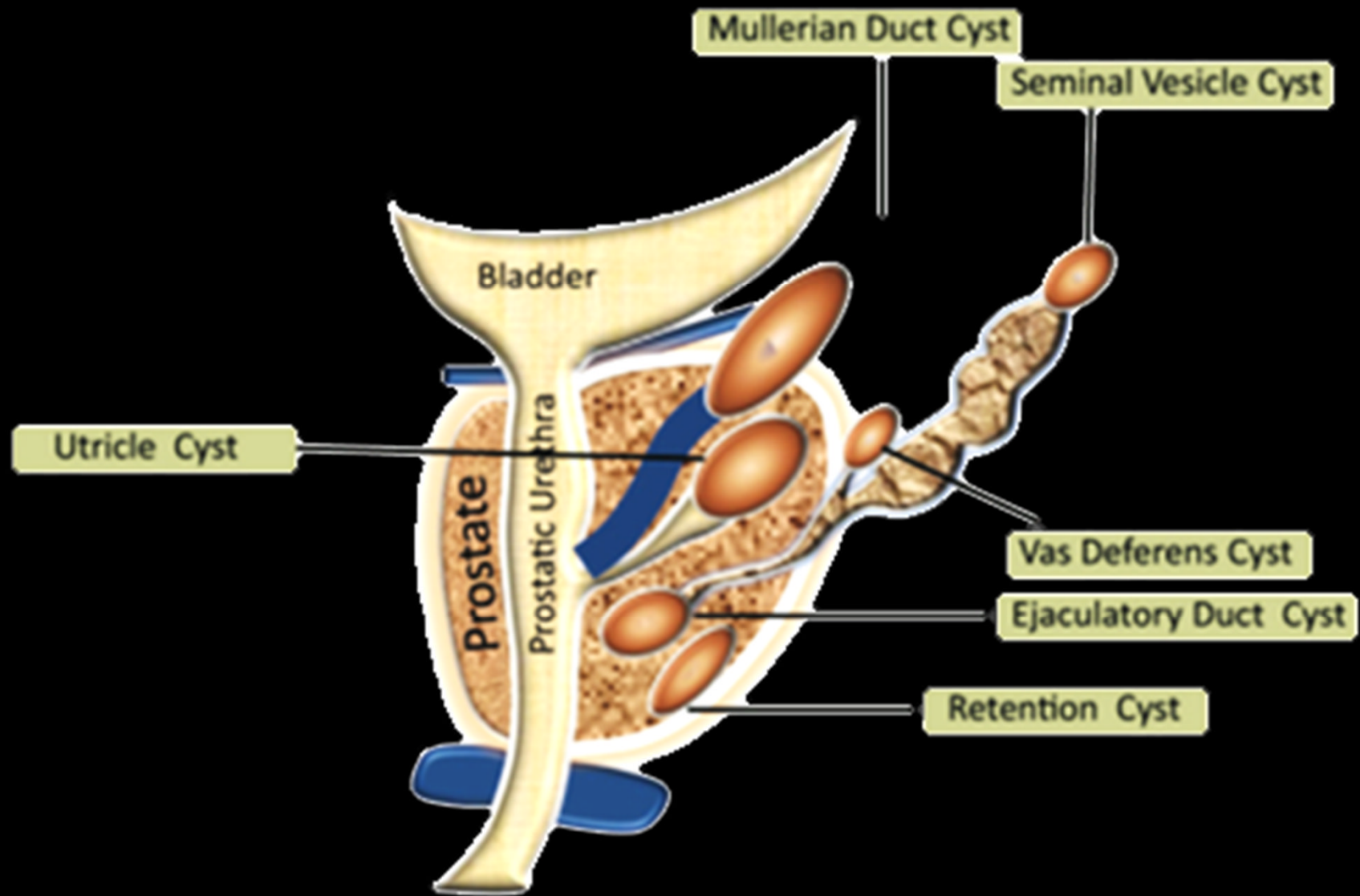
- **Urétérocèle**
- Dilatation urétrale post-RTUP (résection trans-urétrale de la prostate)
- Diverticule vésical
- Uretère ectopique
- **Kystes et diverticules urétraux**

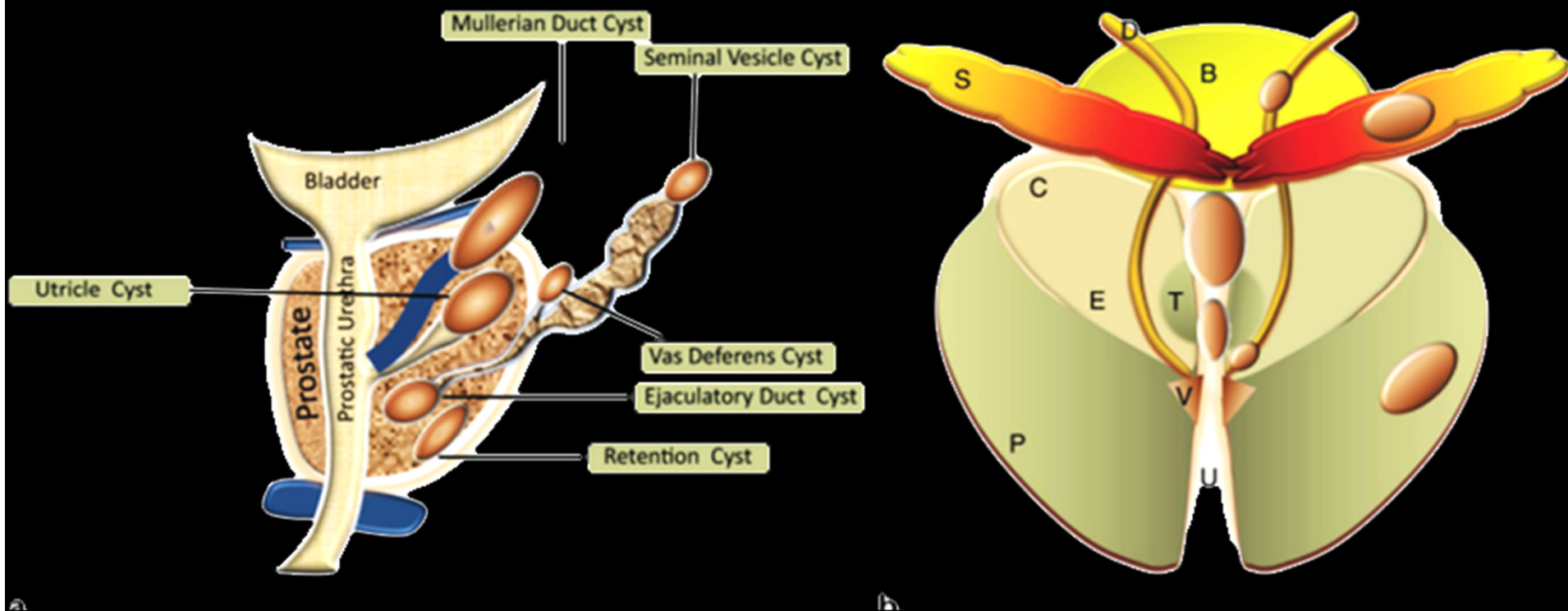


Nork J, Yap M, Kaplan G. Verumontanum Cyst Associated with Lower Urinary Tract Symptoms in an Adolescent. *Urology* 2016;88:192-194

Shebel H et al. Cysts of the genitourinary male tract... *Radiographics* 2013;33:1125-1143

# Take Home Messages





Sagittal (a) and coronal (b) diagrams illustrate the distribution of intra- and extraprostatic cysts. *B* = bladder, *C* = central zone, *D* = vas deferens, *E* = ejaculatory ducts, *P* = peripheral zone, *S* = seminal vesicles, *T* = transition zone, *U* = urethra, *V* = verumontanum.