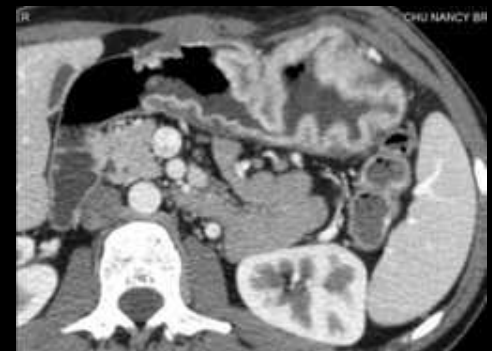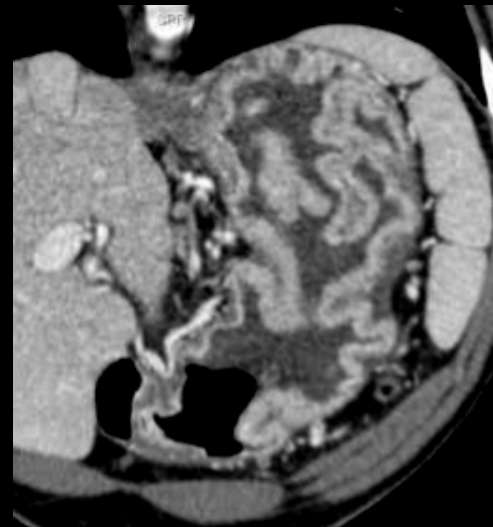
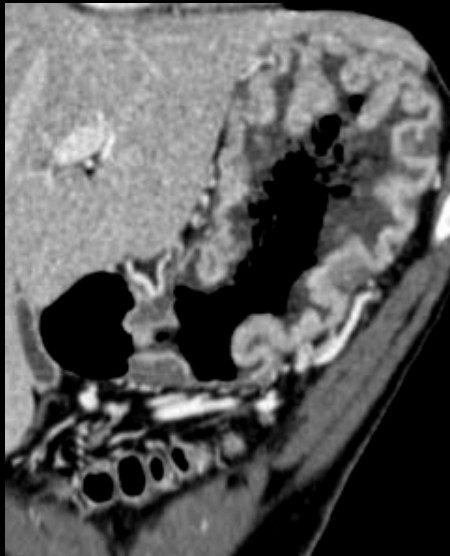
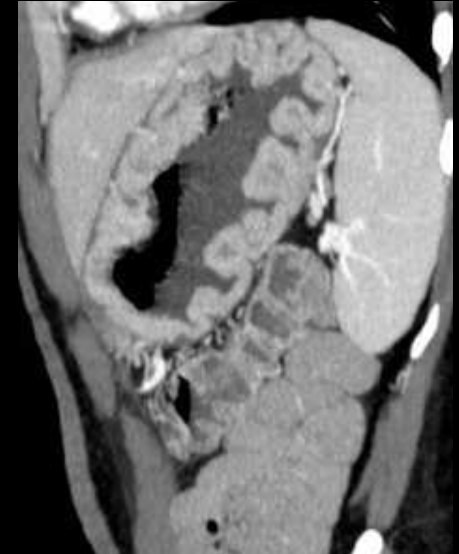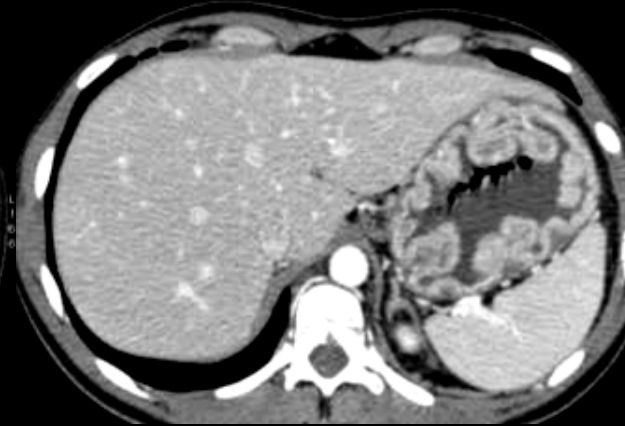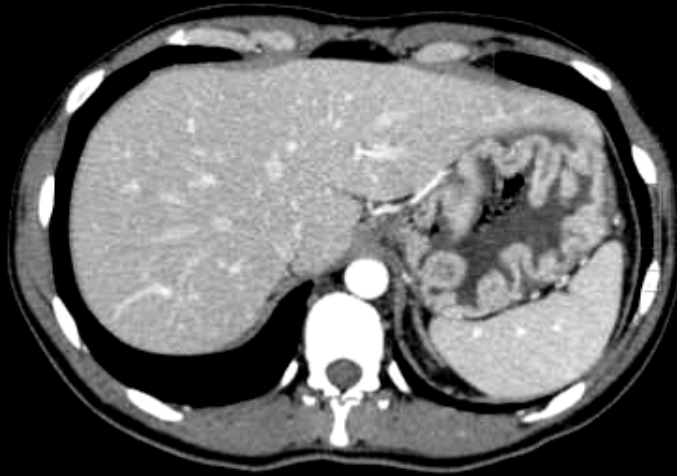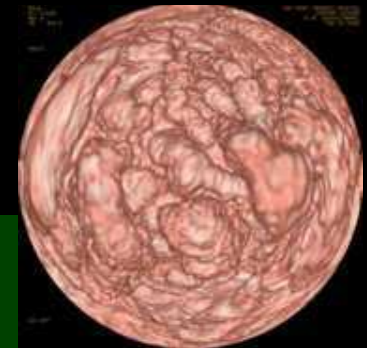
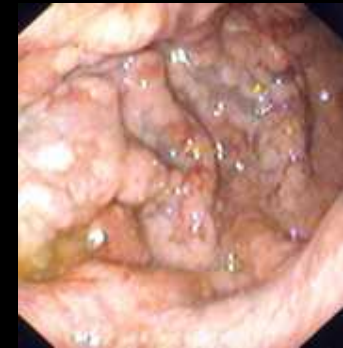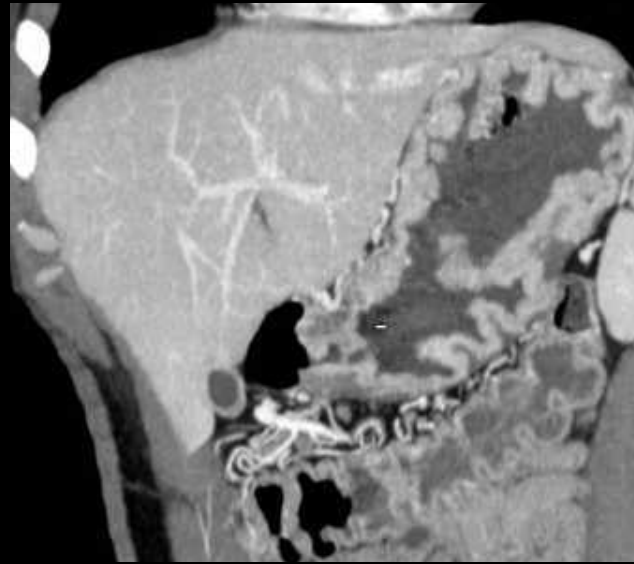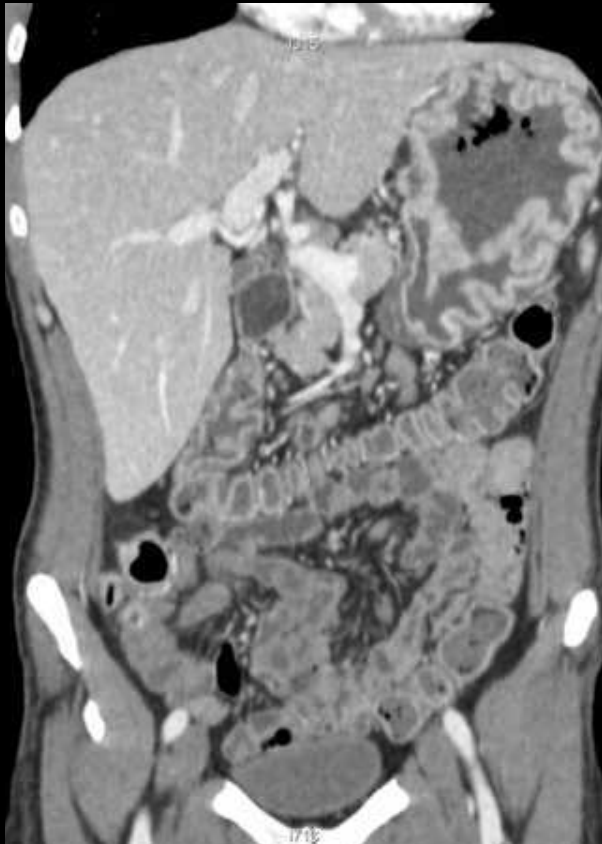


homme 32ans , baisse de l'état général (-5 kg en 3 mois) ,épigastralgies et **diarrhée sécrétoire résistant aux traitements** .

hypothèses diagnostiques





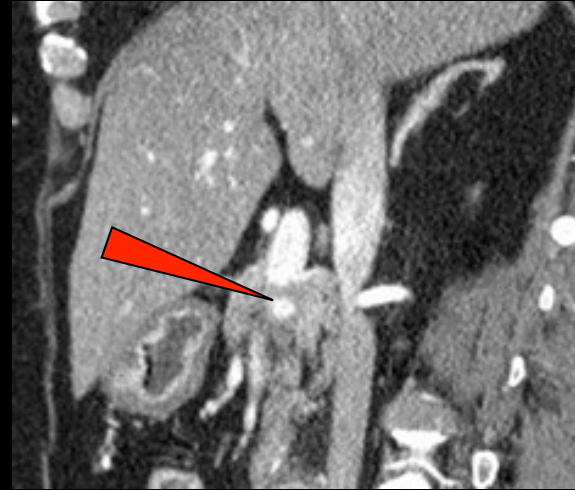
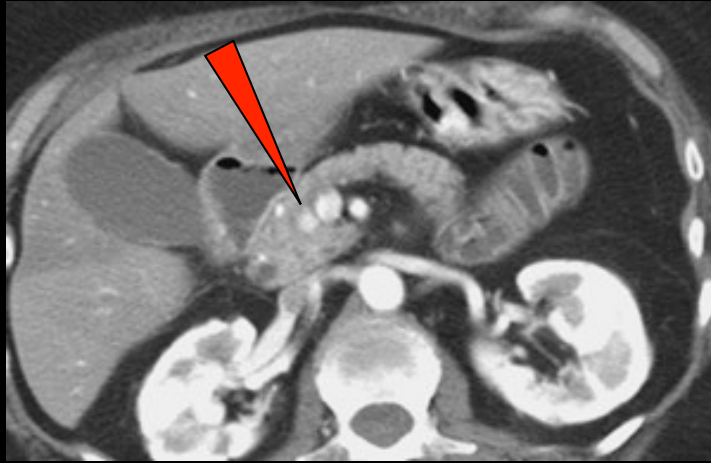## gastropathies à gros plis

- lymphome
- maladie de Ménétrier
- gastrinome (sd de Zollinger-Ellison)
- pancréatite , HTP

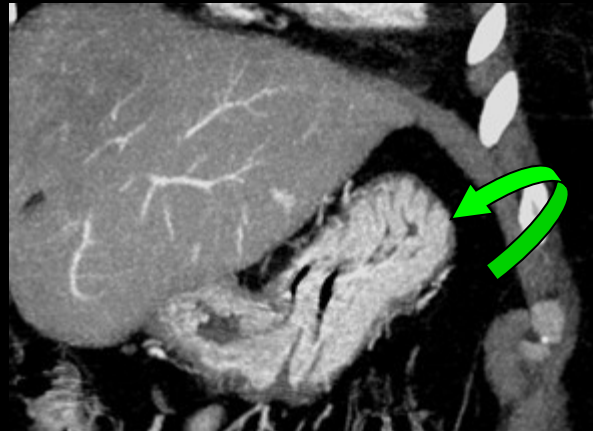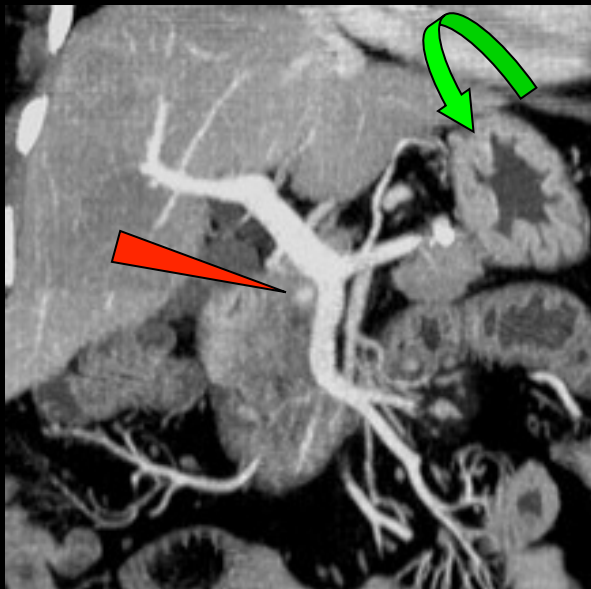
....

biopsies gastriques: ; polyadénome tubulo-villeux de la muqueuse fundique  
dysplasie modérée à sévère  
entéropathie exsudative  
polyadénomatoase en nappe ; maladie de Ménétrier

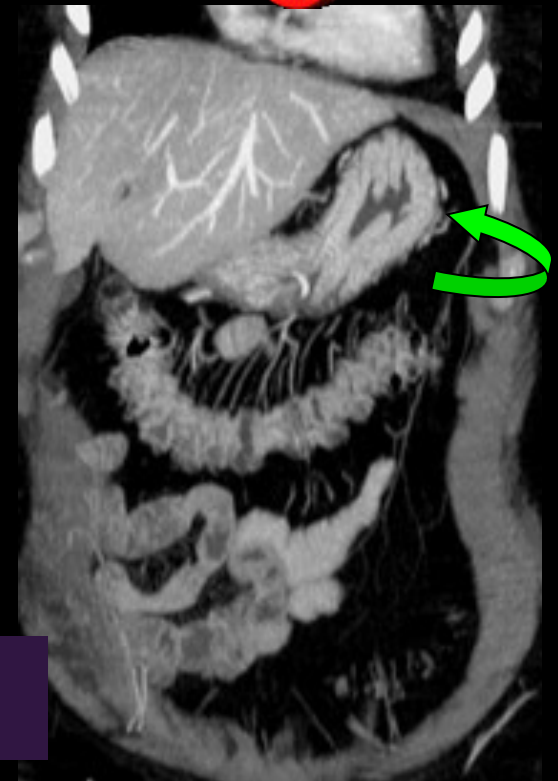homme 48ans , **RGO résistant aux IPP** ; épigastralgies crampiformes...



CT 50"

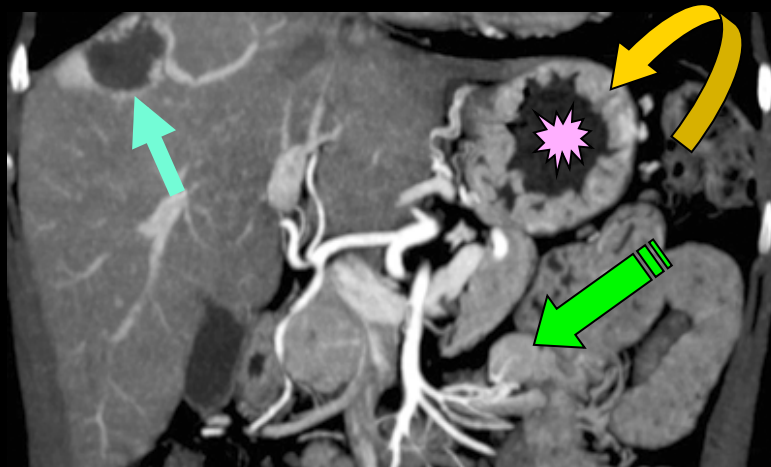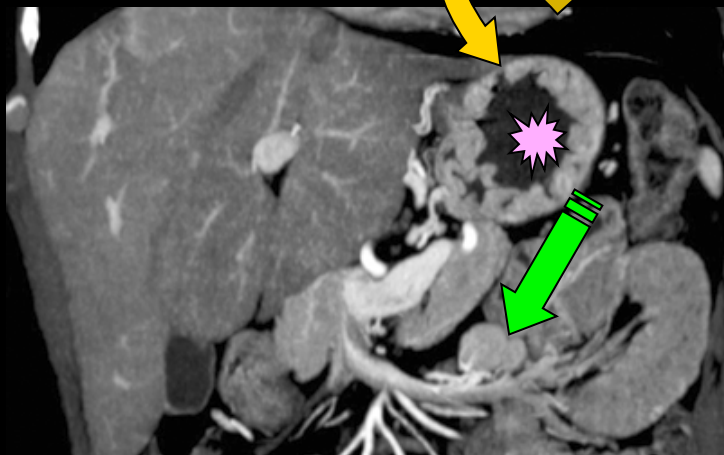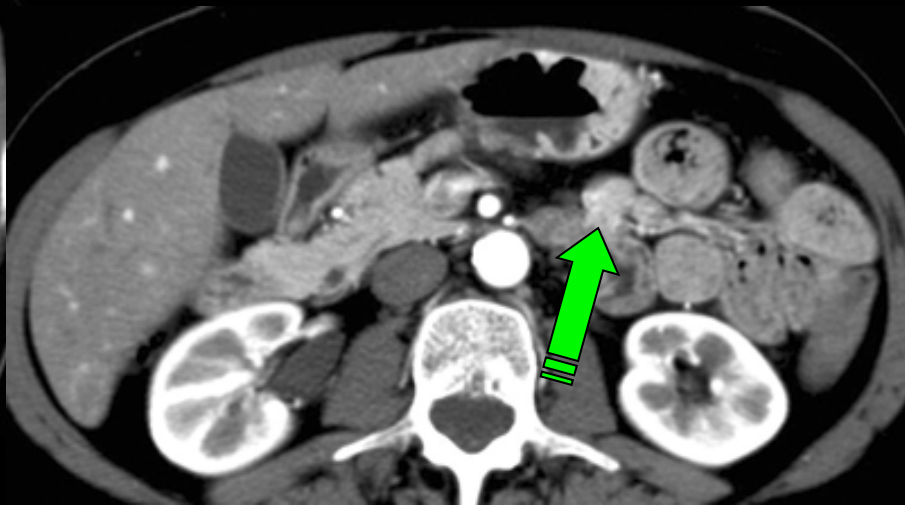
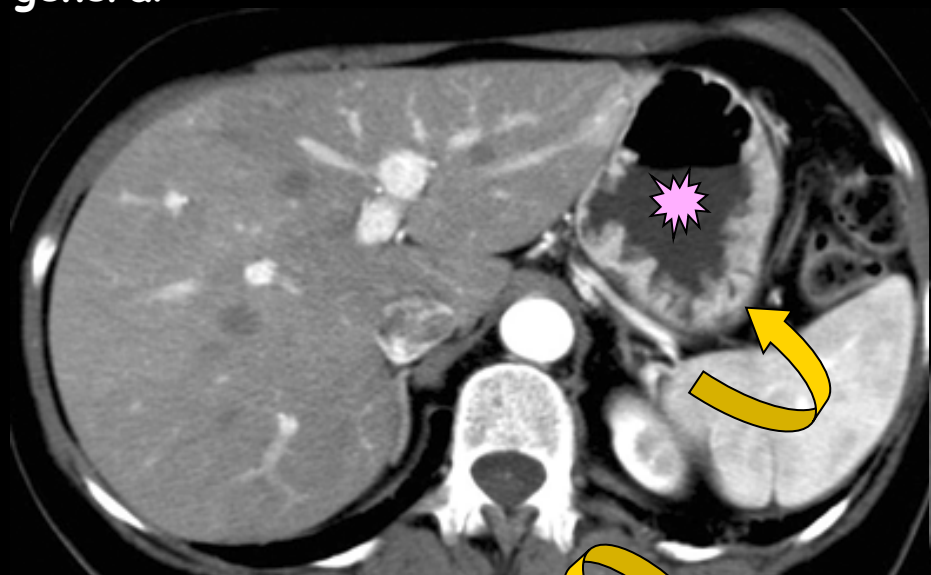


MPVR 70"

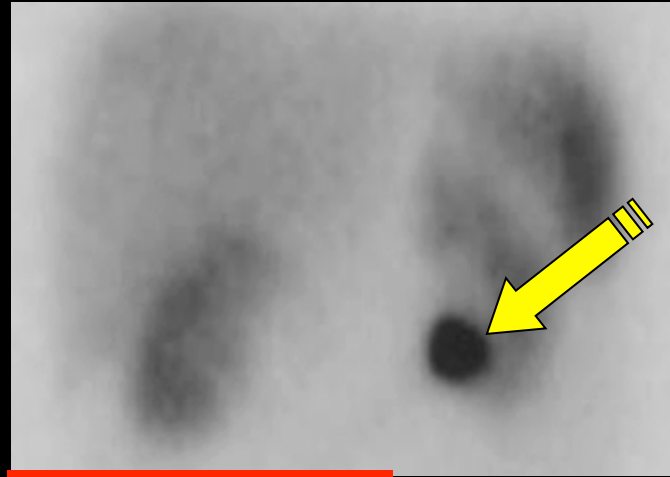


gastrinome du pancréas céphalique et gastropathie  
d'hyperfonctionnement fundique ; sd de Zollinger-Ellison

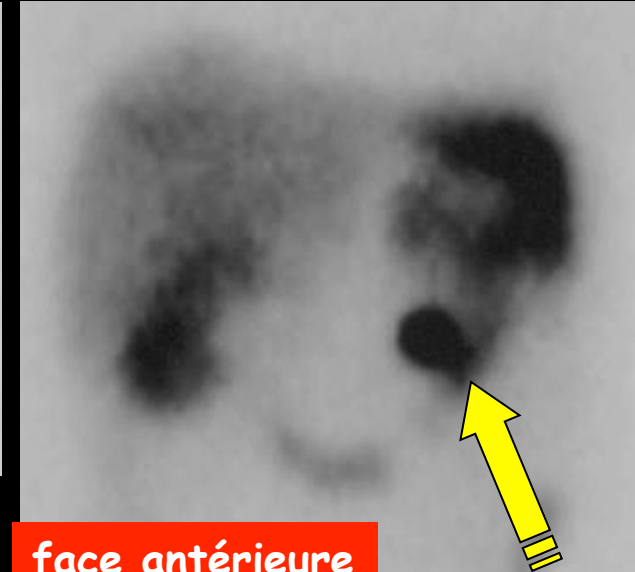
homme 43ans , épigastralgies et **syndrome ulcéreux résistant aux IPP**, baisse de l'état général



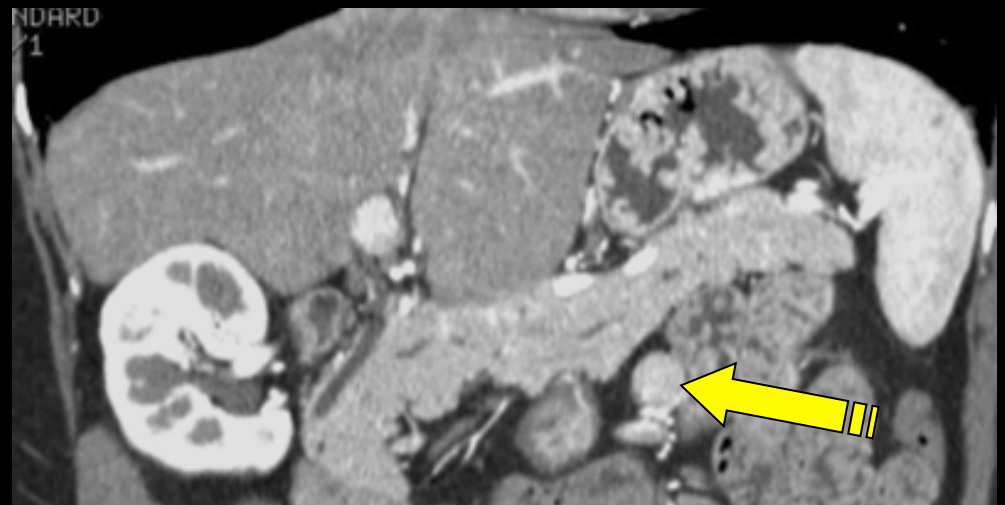
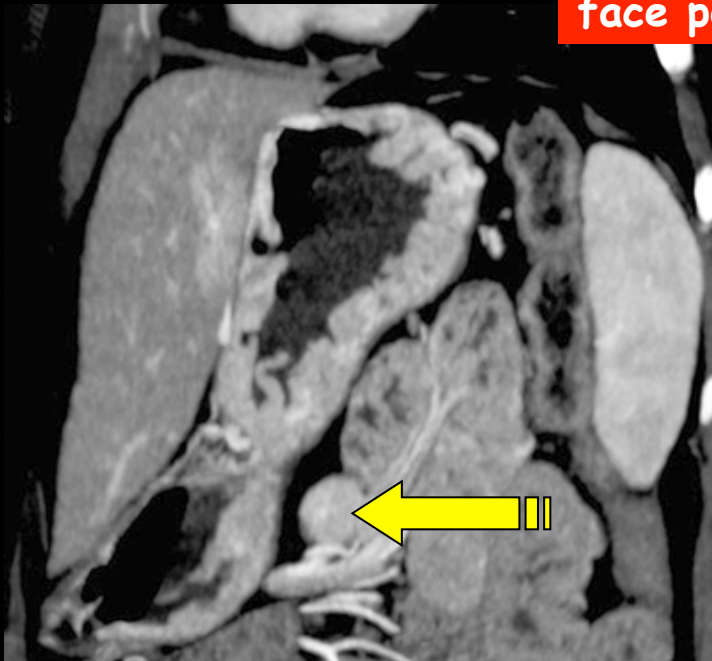
scintigraphie à  
l'Octréoscan®  
Recherche de  
lésions riches en  
récepteurs à la  
Somatostatine



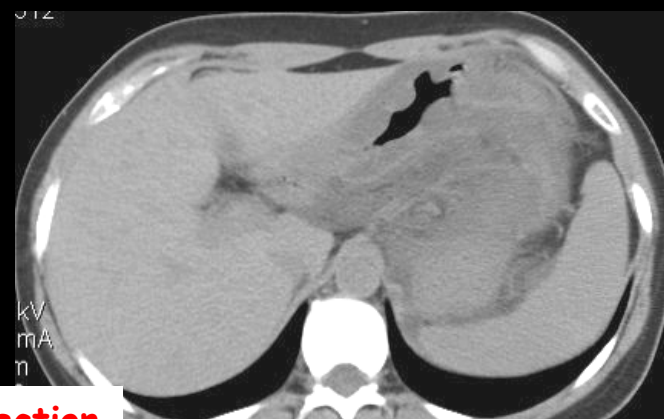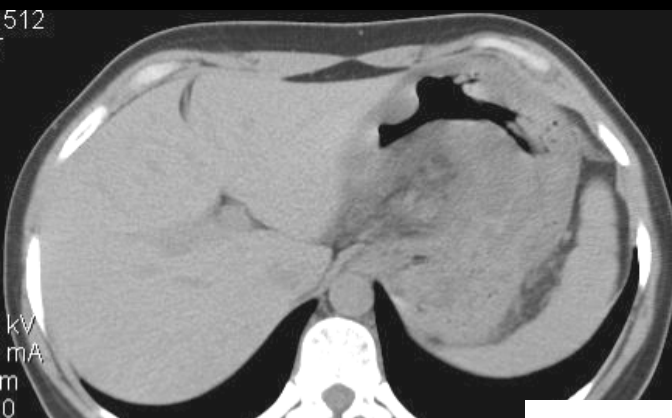face postérieure



face antérieure



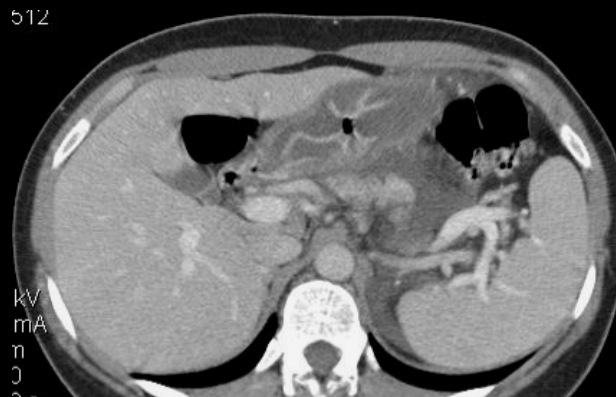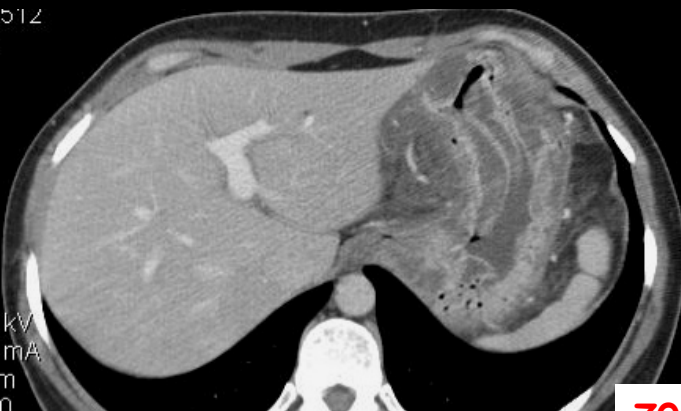
gastropathie à gros plis ; métastase ganglionnaire mésentérique d'un gastrinome extra pancréatique ; syndrome de Zollinger-Ellison



sans injection

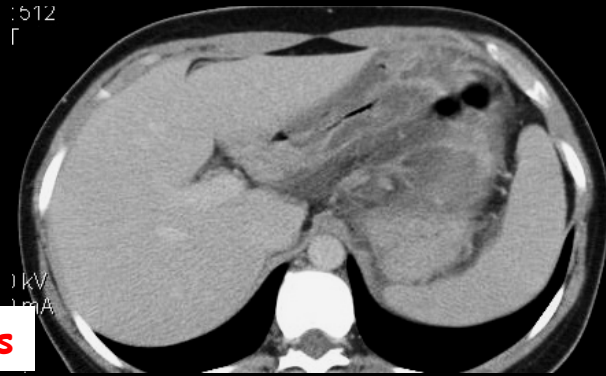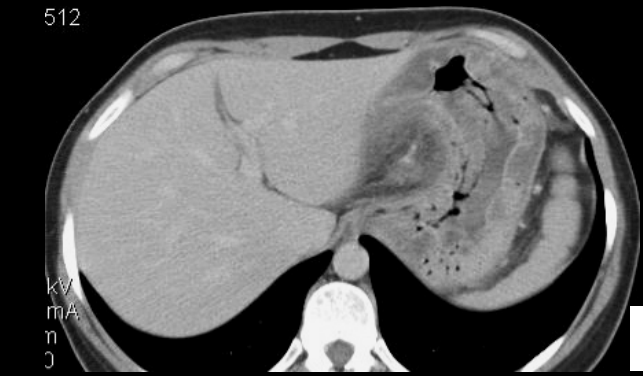-jeune femme 34 ans , épigastralgies **aiguës** de **survenue assez brutale**

-aucun antécédent ulcéreux



70 s

-quelle(s) question(s) faut-il poser devant une gastrite aiguë oedémateuse survenant brutalement chez une patiente jeune sans antécédents



120 s



Obs. JM Hervochon  
CHG La Rochelle

aimez vous les sushis



gastrite aiguë phlegmoneuse à éosinophiles !!  
anisakidose ( larves de ce nématode ingérées )

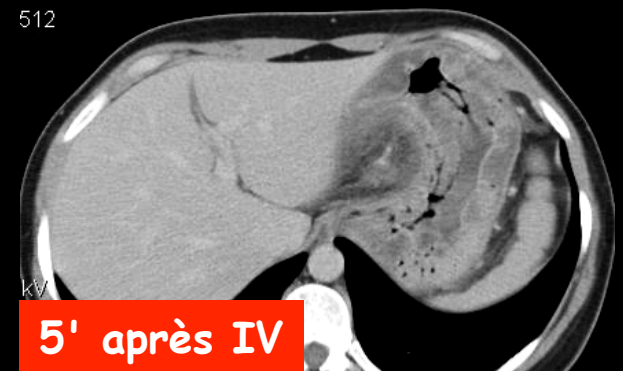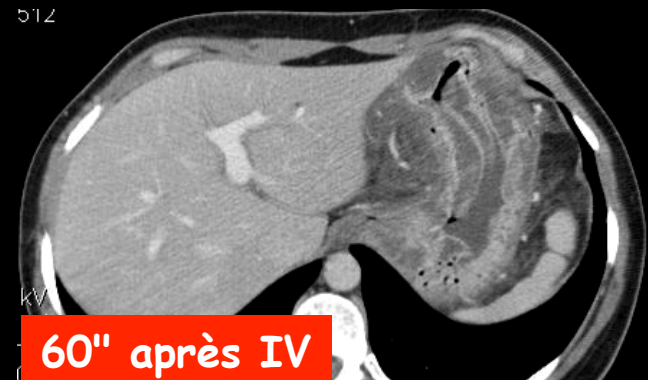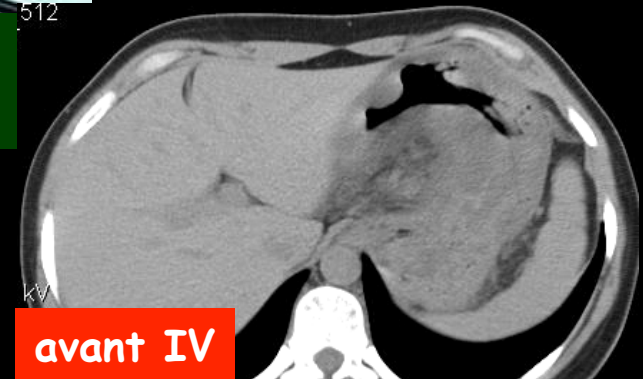
-devant un tableau clinique d'"allergie au poisson«  
( œdème de Quincke, réaction urticarienne, choc  
anaphylactique) ,souvent accompagné de manifestations  
digestives ( diarrhées parfois sanglantes , douleurs  
épigastriques violentes...) ,entre 4 et 6 heures après  
l'ingestion de poisson cru ( 3 jours dans la forme  
granulomateuse )

-dosez les IgE ,recherchez une hyperéosinophilie  
sanguine ( après 1 à 2 semaines )

-demandez une sérologie d'anisakidose

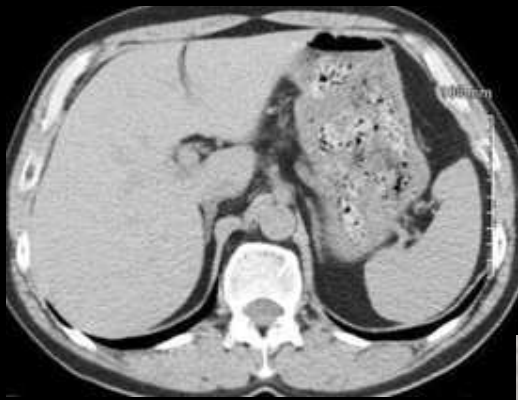
-traitez par albendazole (10mg/kg/jour pendant  
7 jours

-NB : il existe une forme chronique (granulome  
à éosinophiles) , "pseudo tumorale"

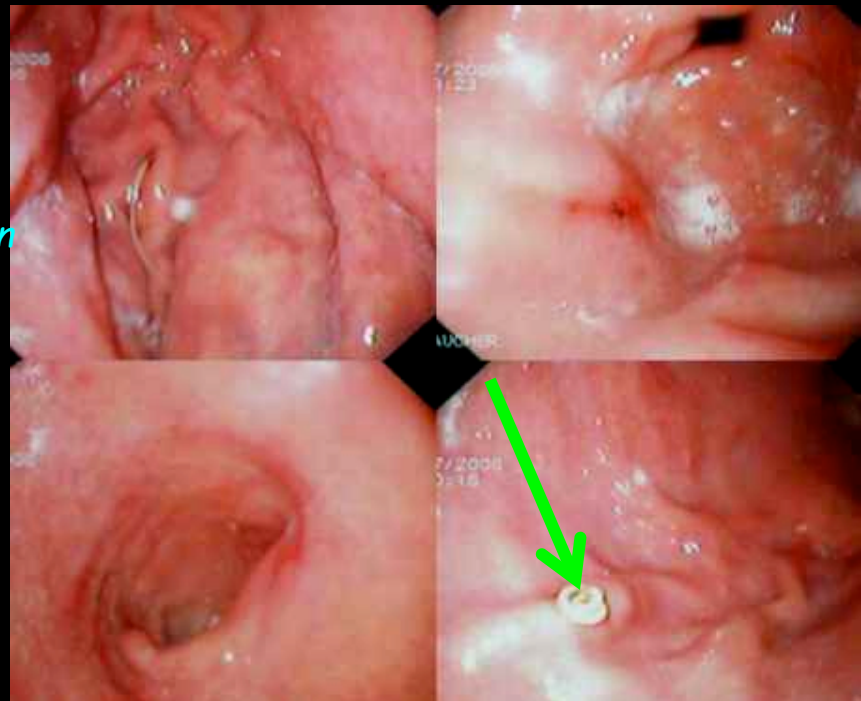


## épilogue :

Un an plus tard ,madame a renoncé aux sushis ; monsieur présente un syndrome douloureux aigu épigastrique hyperalgique ; on fait un scanner mais on ne l'injecte pas ( monsieur est radiologue ....) ; par contre il accepte une fibroscopie oeso gastro-duodénale



*Obs. JM Hervochon  
CHG La Rochelle*

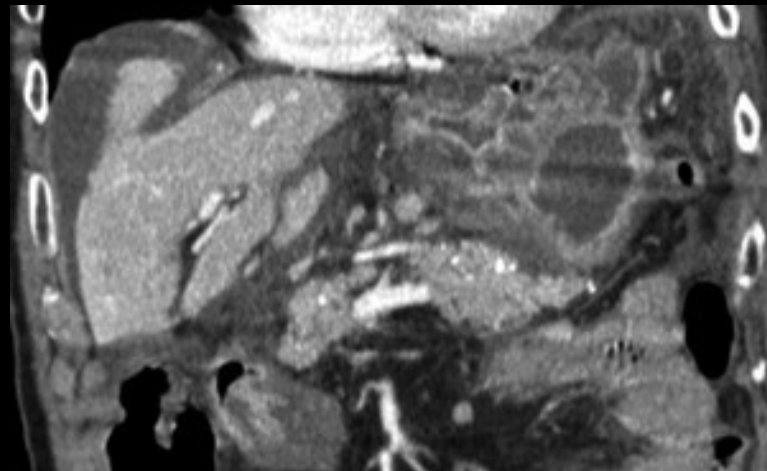
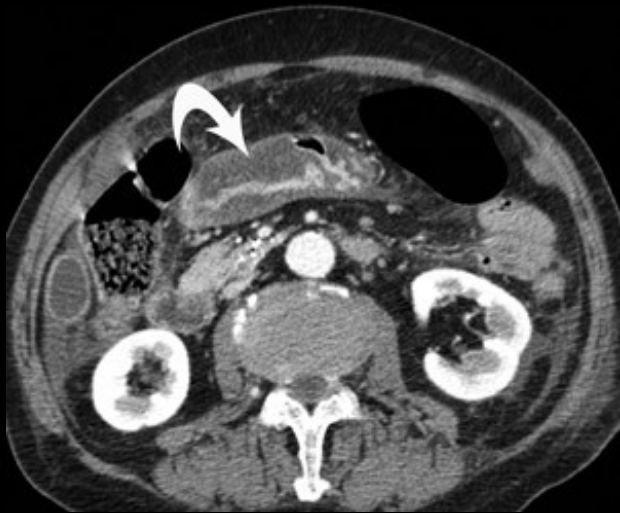
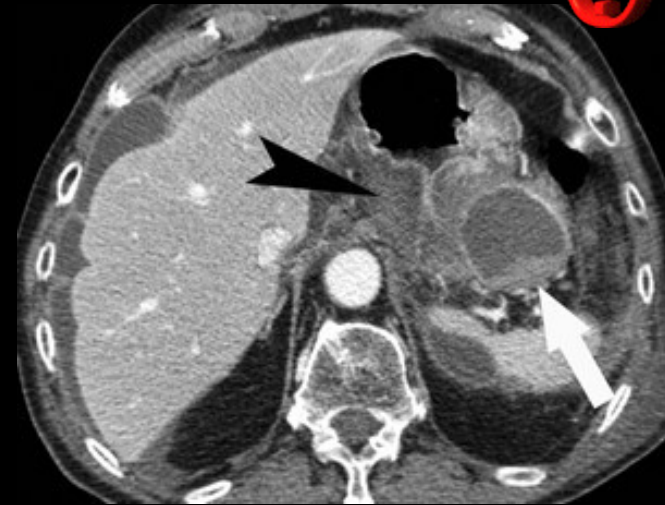
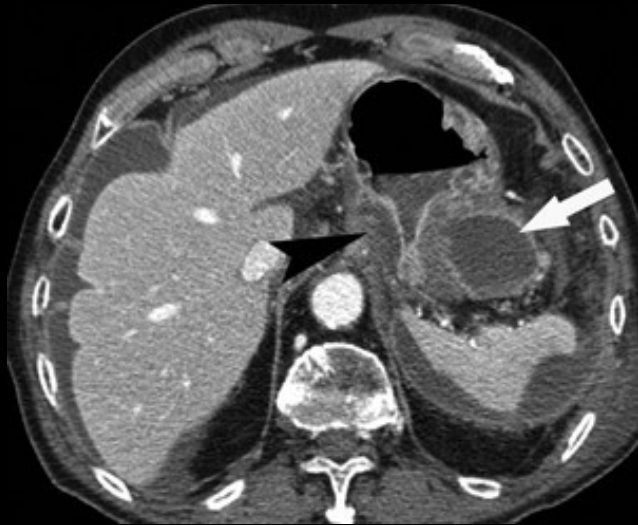Anisakis simplex ( le "ver du hareng" ) a encore

frappé !!!

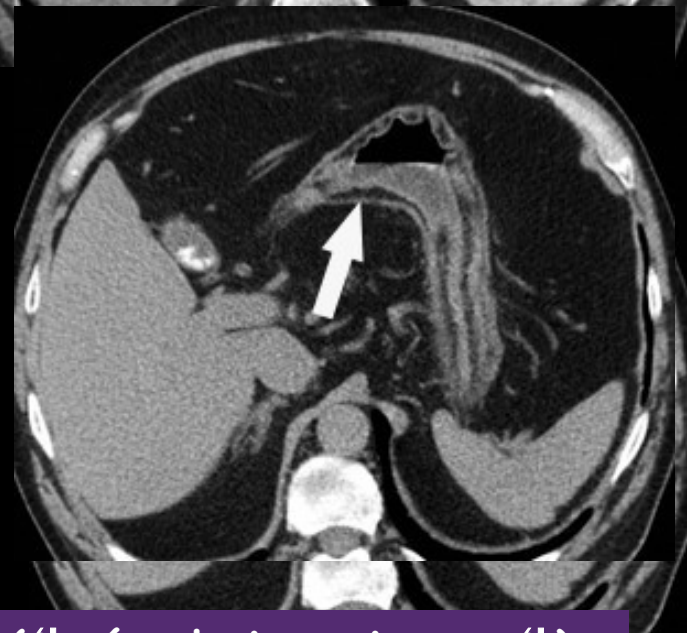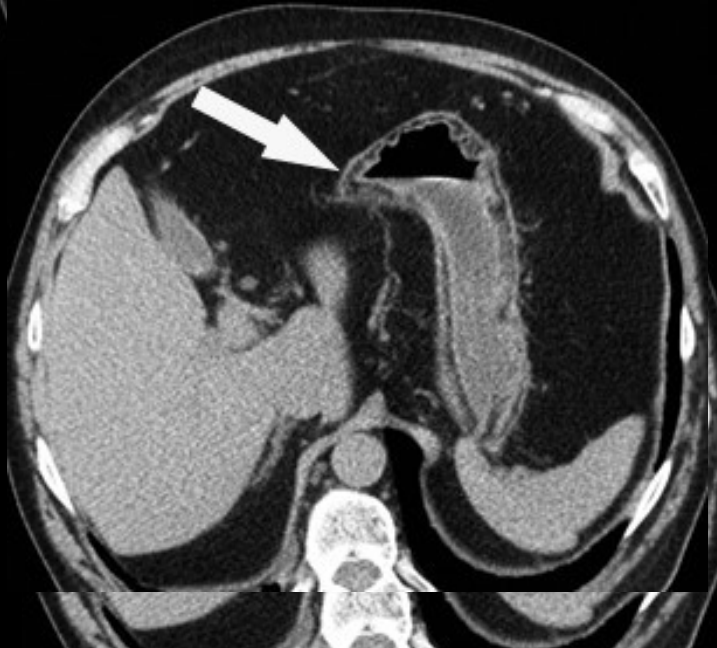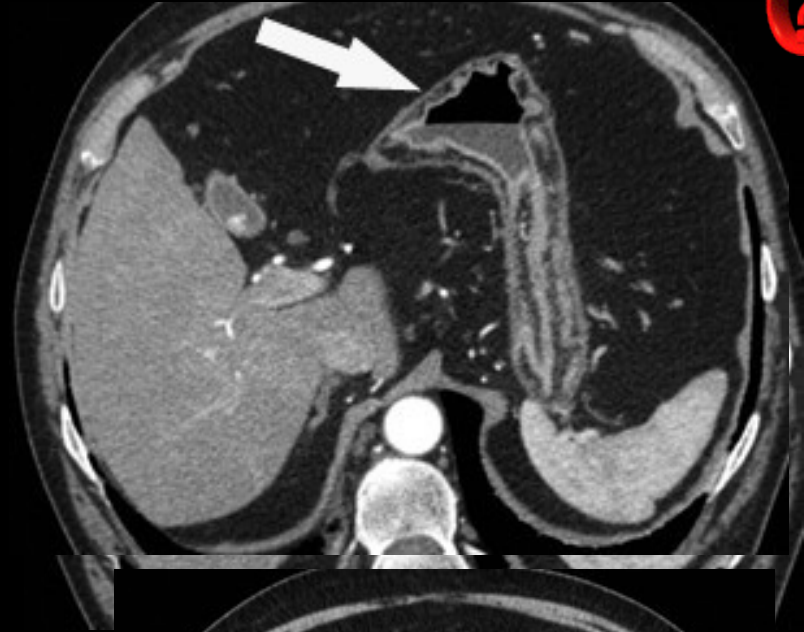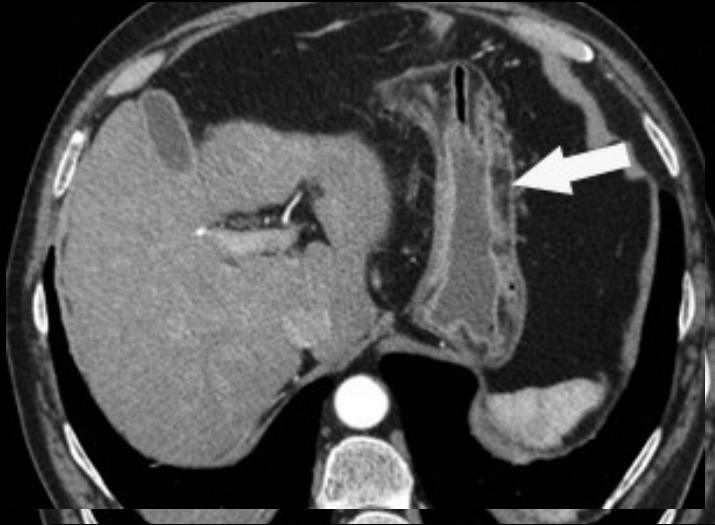Congelez le poisson à consommer cru à - 20°C pdt 72 heures

homme 42ans ,**éthylique**, baisse de l'état général (-5 kg en 3 mois) ,épigastralgies post prandiales . hypothèses diagnostiques

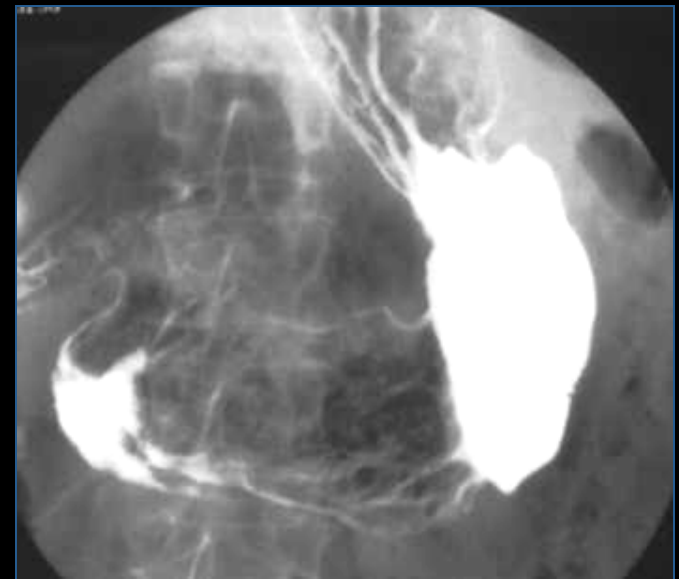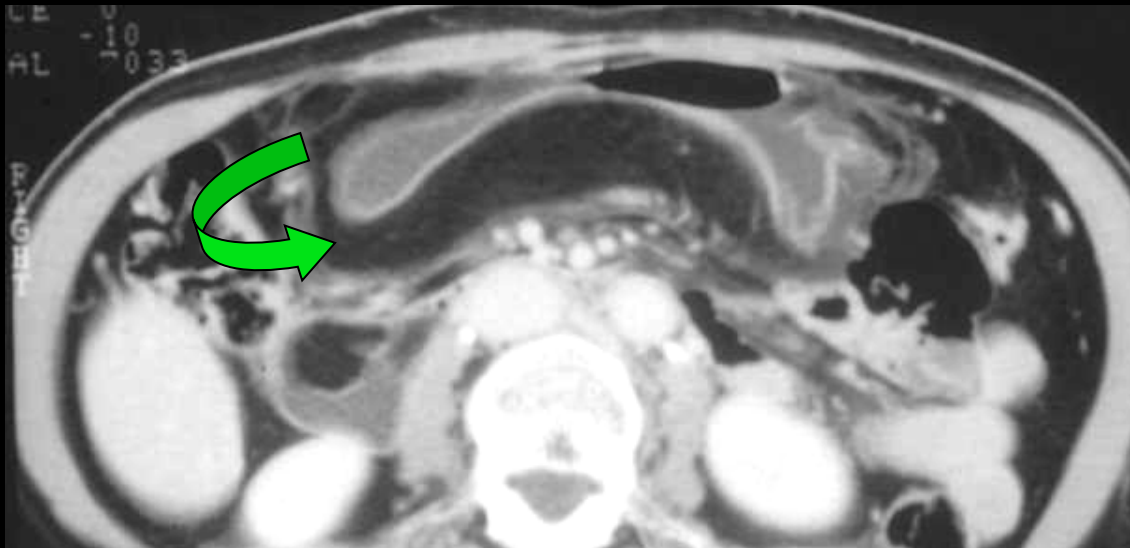
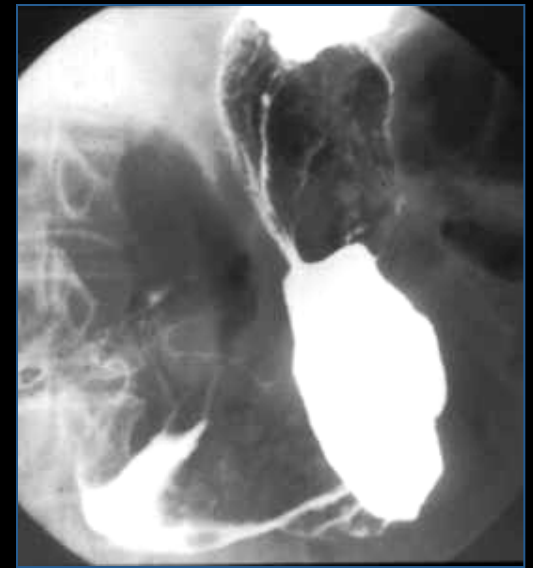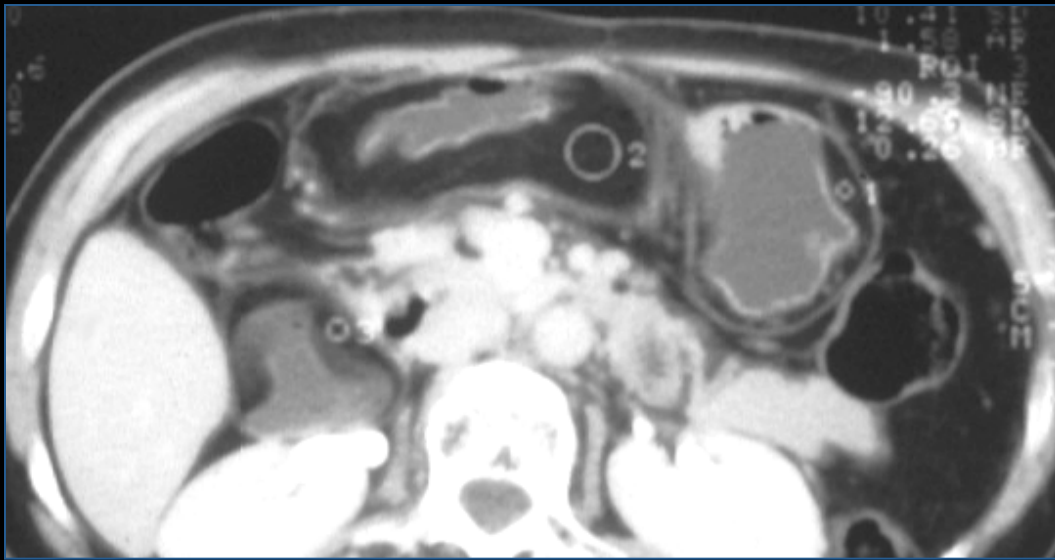


gros plis de la face postérieure de l'estomac au cours d'une poussée aiguë sur pancréatopathie alcoolique chronique avec pseudo kyste de la cavité omentale

homme 71 ans ,diabétique, amaigrissement récent ; pas de corticothérapie .  
diagnostic



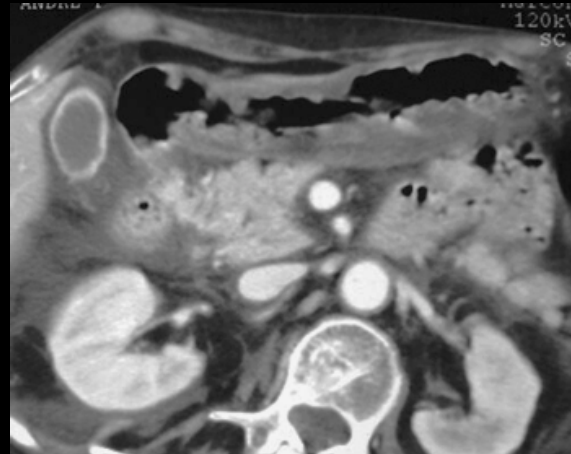
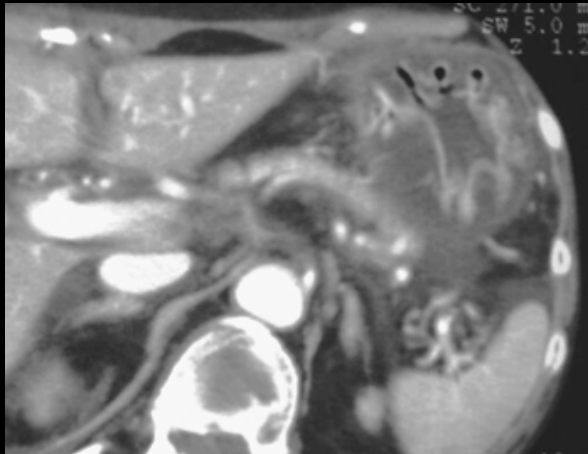
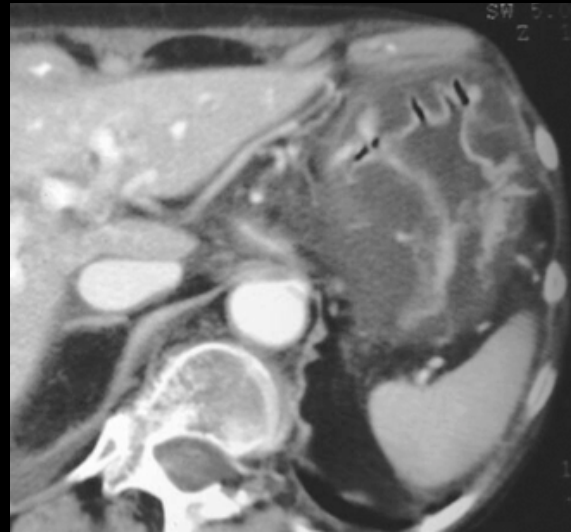
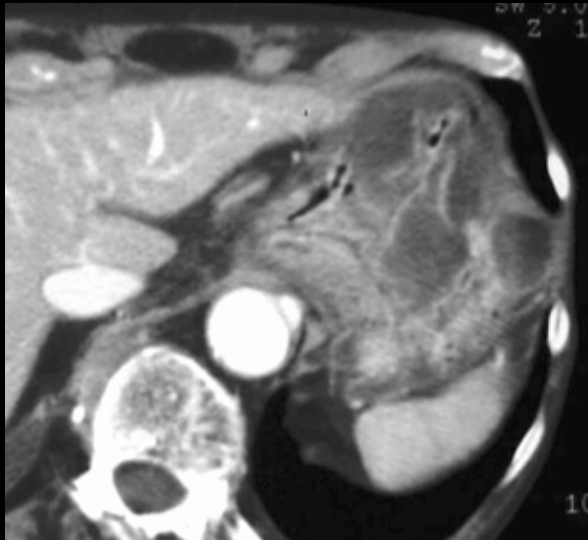
pseudolipomatose de la paroi gastrique ( " métaplasie graisseuse " )



**lipomatose sous muqueuse gastrique**

*obs. E Ponette UKB Leuven*

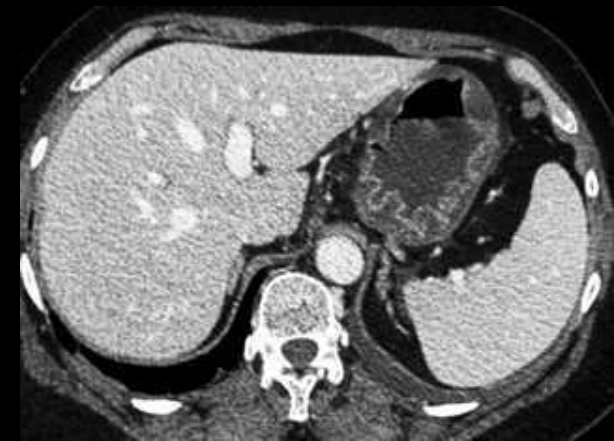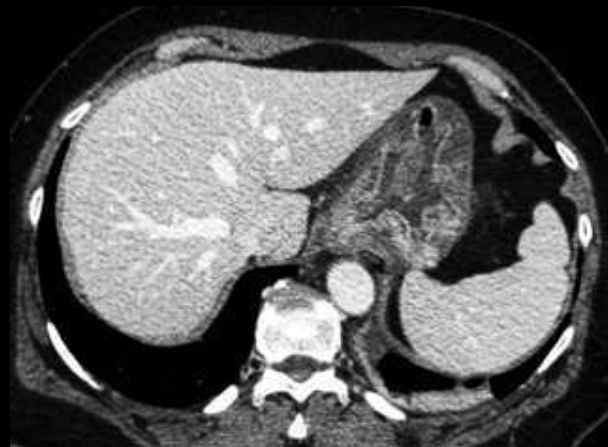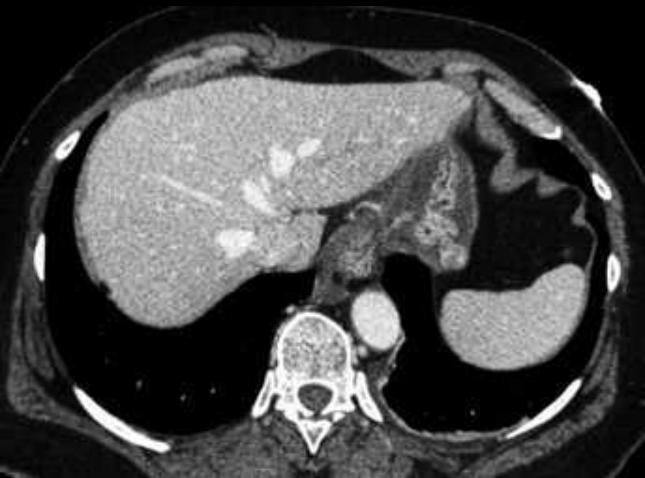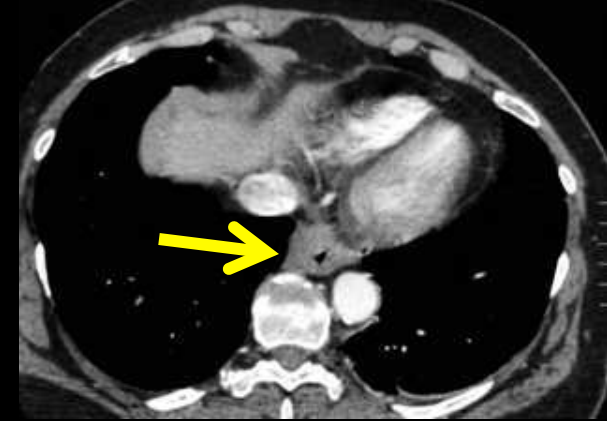
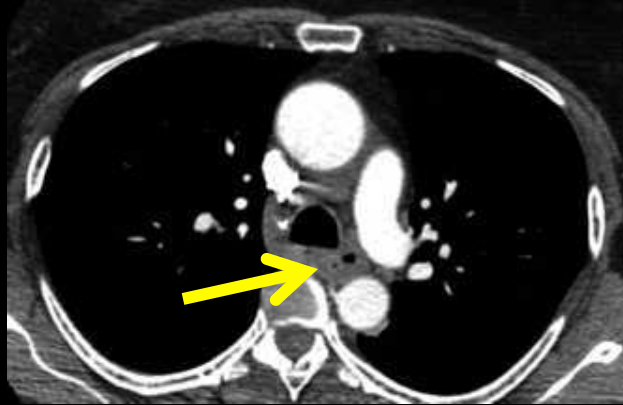
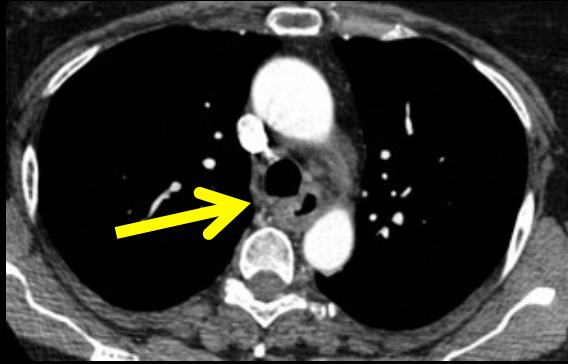
homme 41 ans ,éthylo-tabagique , mauvais état général ,vivant dans des conditions précaires ,mauvais état bucco-dentaire ,épigastralgies et fièvre , intolérance alimentaire

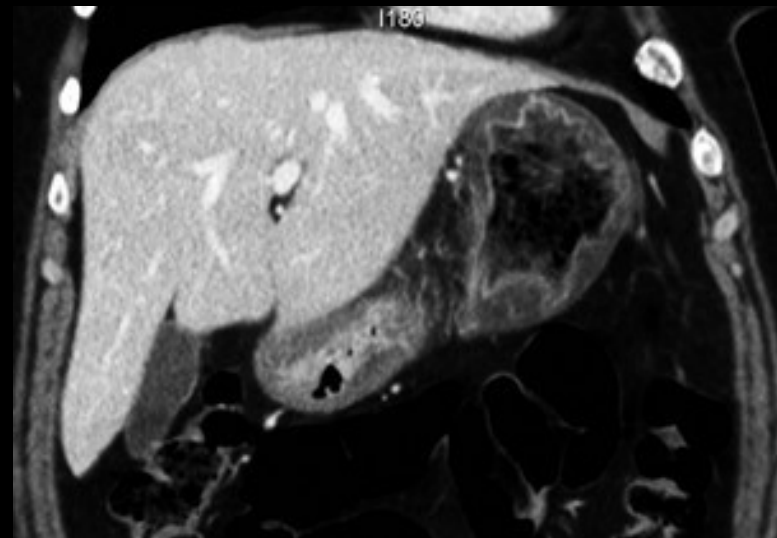
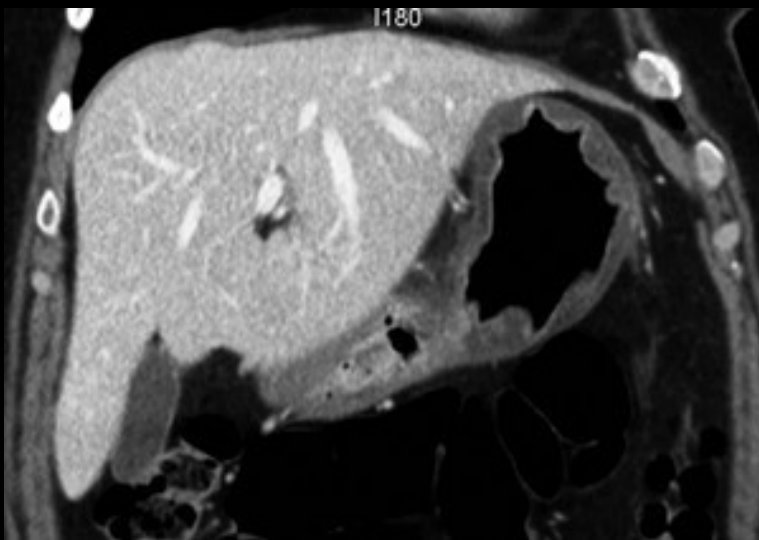
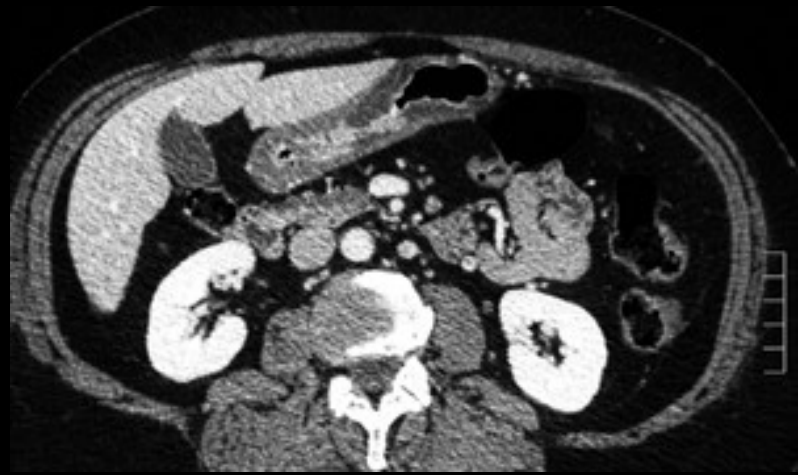
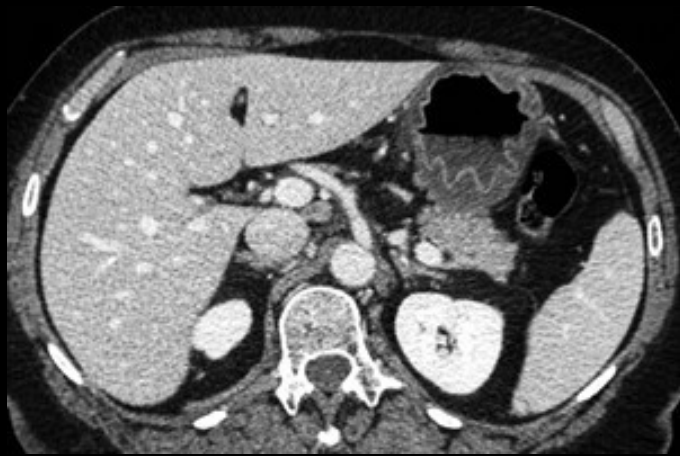
gastrite phlegmoneuse à fusobacterium

obs. Aube ,C Ribereau-Zins Angers

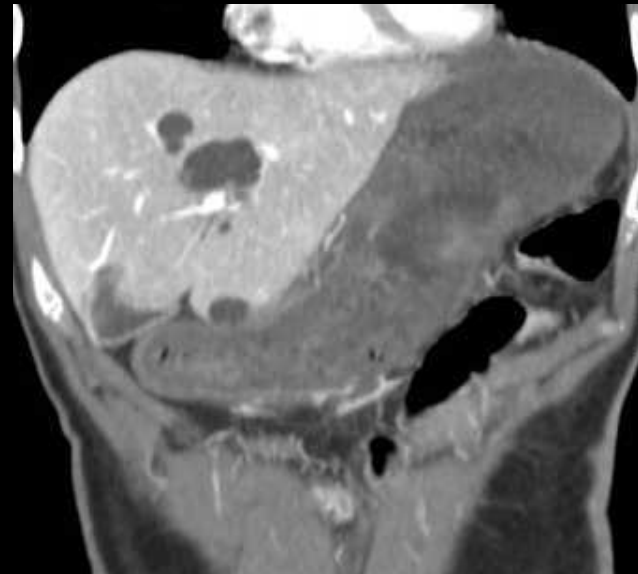
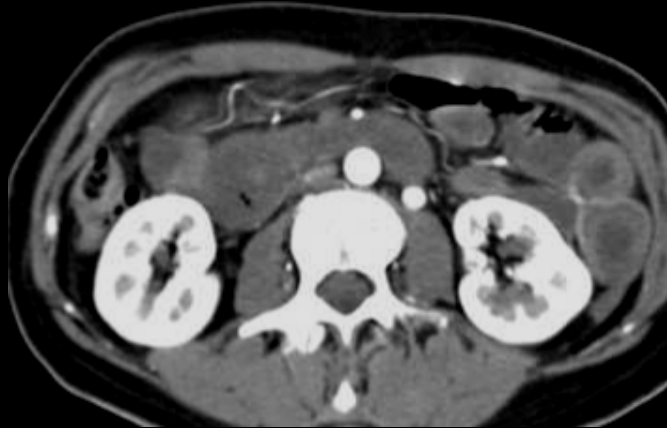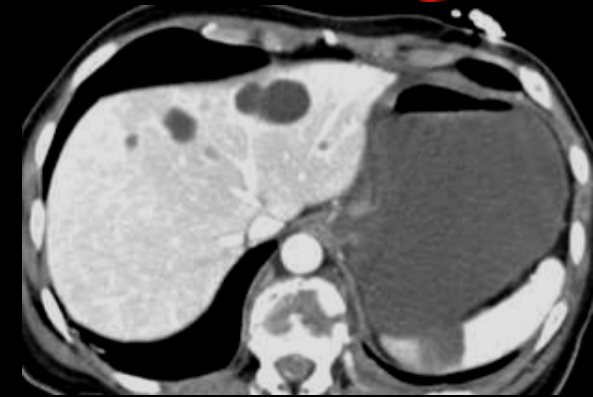
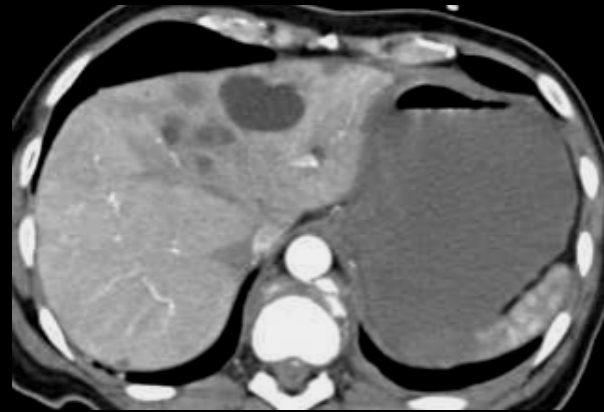
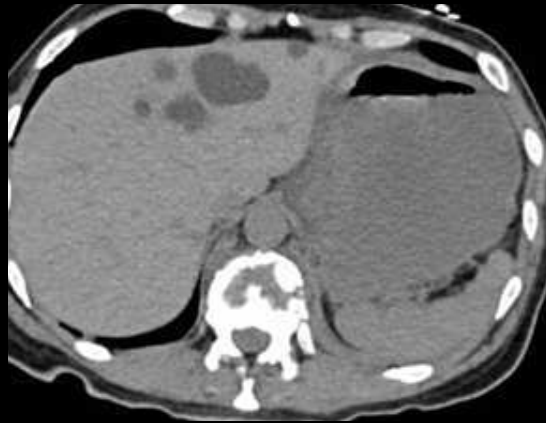Femme 42 ans , , intolérance alimentaire de **survenue récente et brutale** ; diagnostic probabiliste





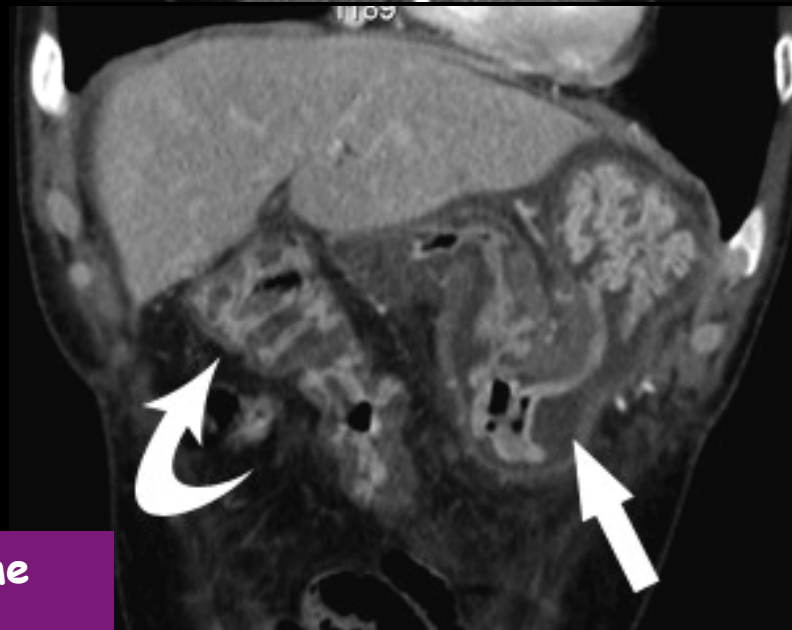
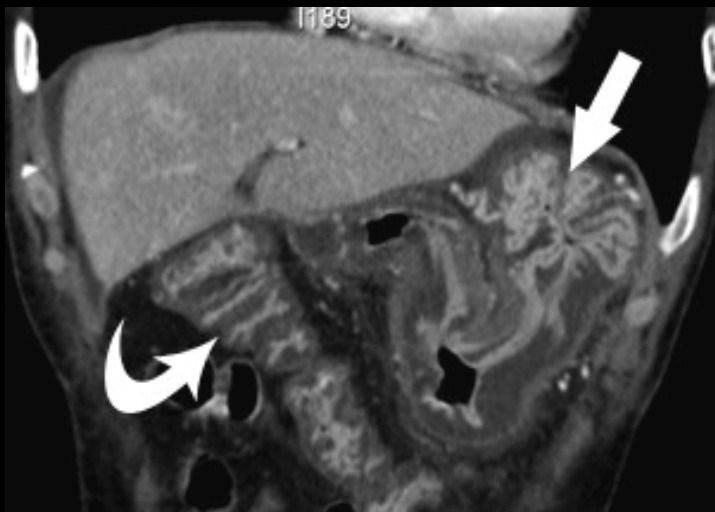
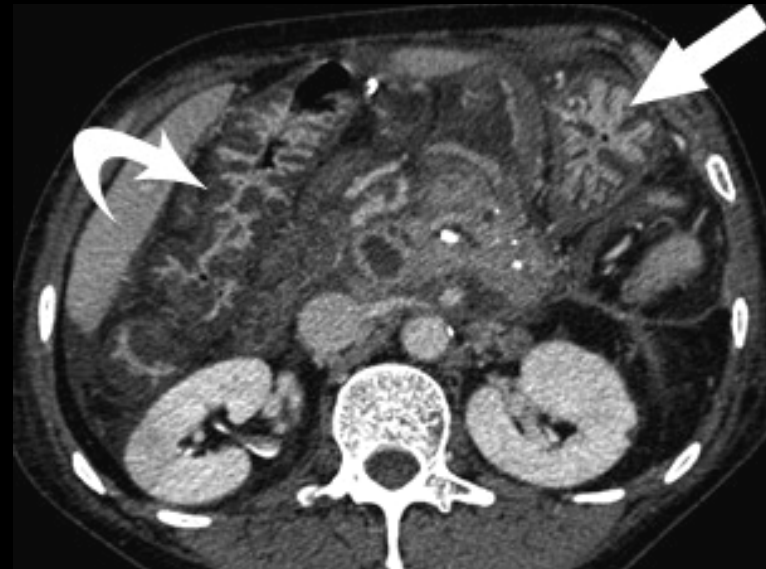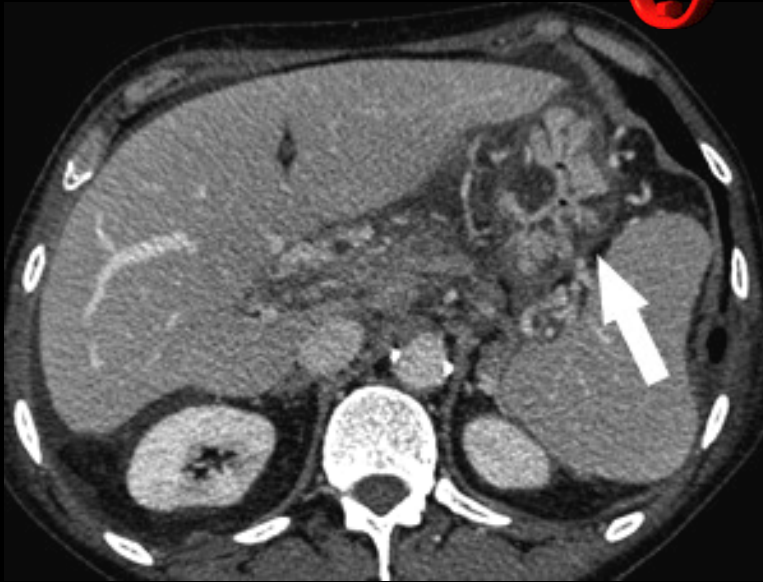**Oeso-gastrite aiguë caustique ; ingestion d' eau de Javel ± Destop®**

Femme 42 ans , , intolérance alimentaire de survenue récente et brutale après tentative de suicide par **ingestion de liquide corrosif** (base ou acide) 



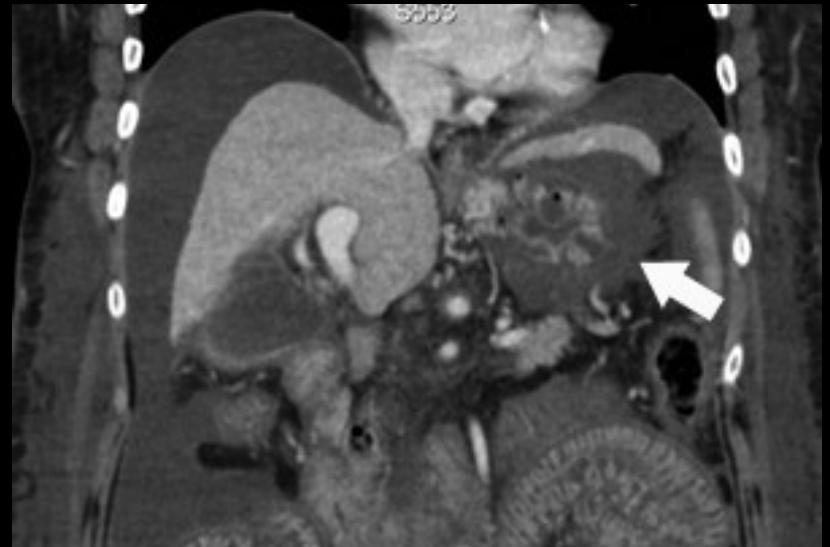
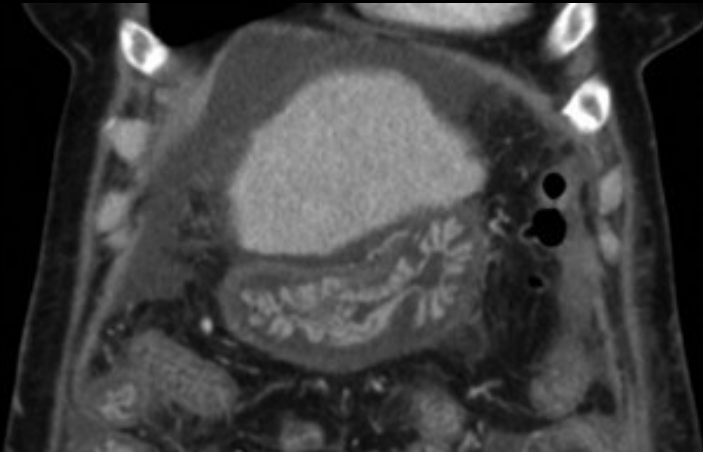
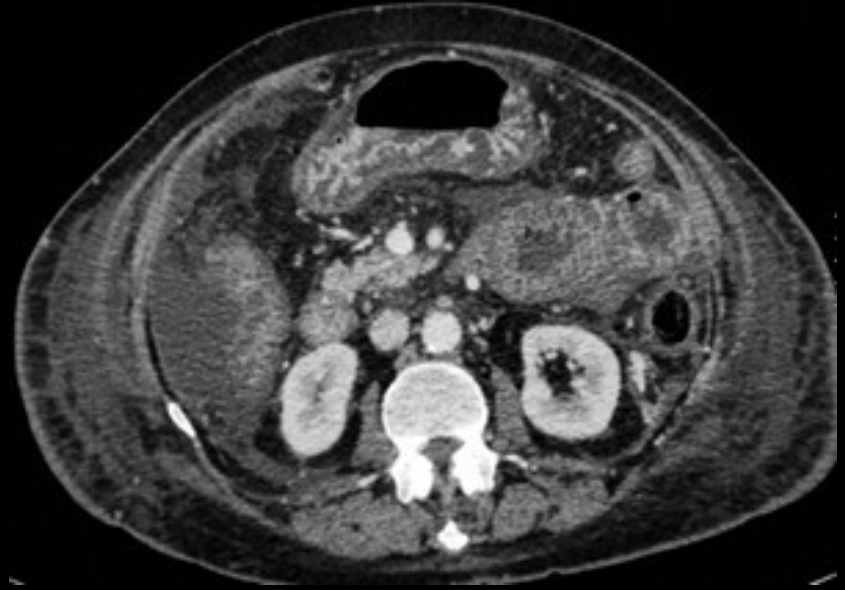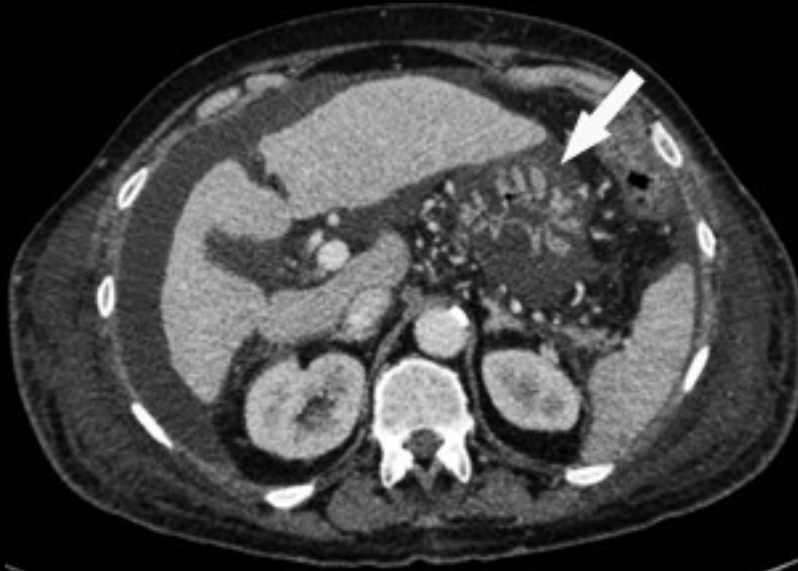gastrite caustique par ingestion de Destop®

homme 52 ans ,**éthylo-tabagique**' douleurs abdominales diffuses , baisse de l'état général . diagnostic



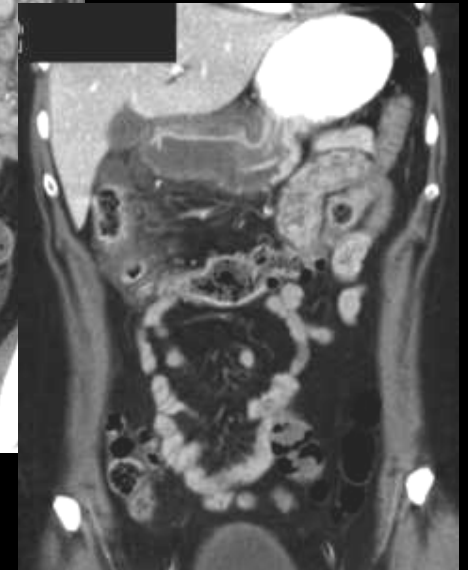
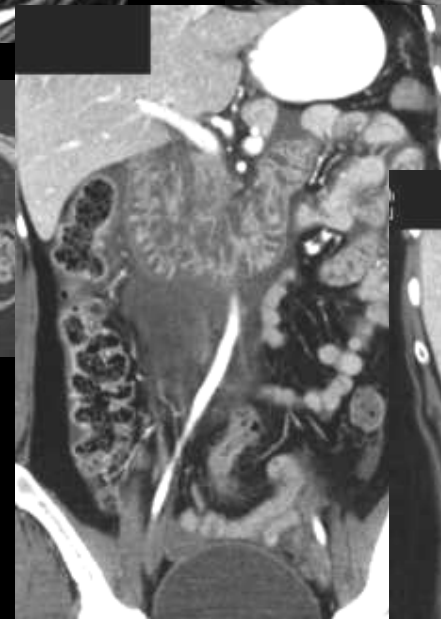
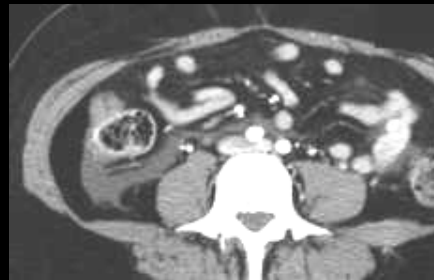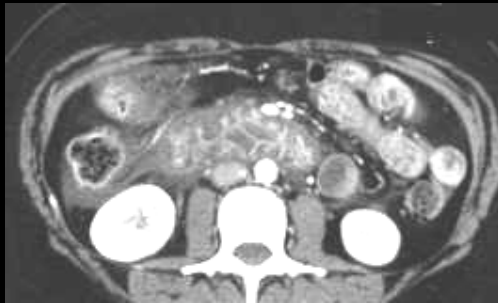
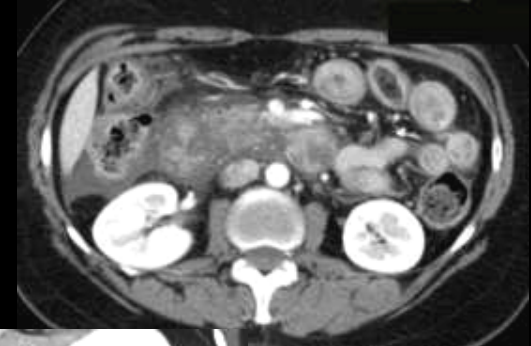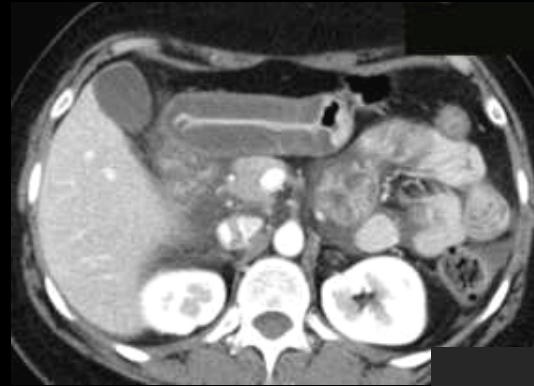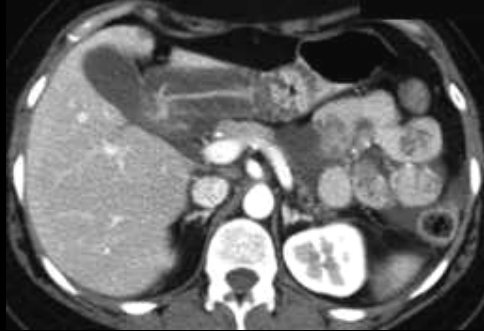pancréatite chronique calcifiante ; cavernome portal et HTP ; "gastrite" et "colite"

femme 62 ans ,**éthylo-tabagique**' décompensation oedémato-ascitique  
d'une cirrhose



**"gastrite" et "colite"**  
portales

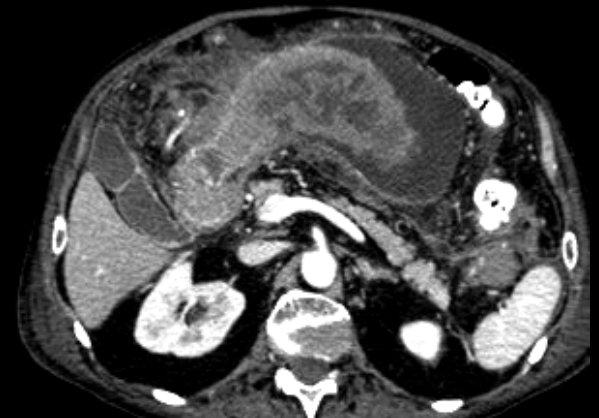
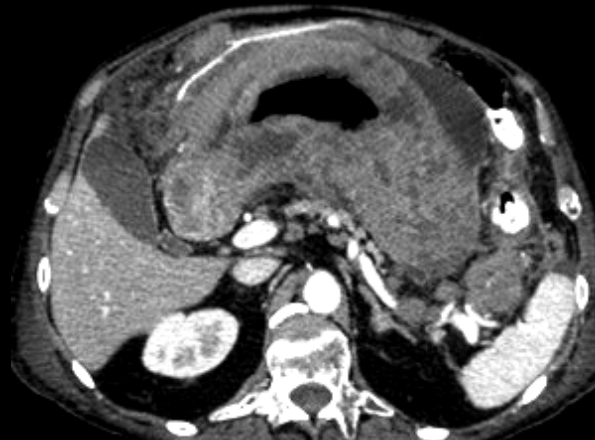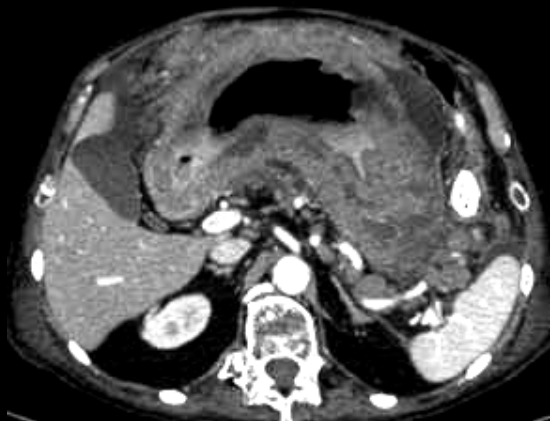
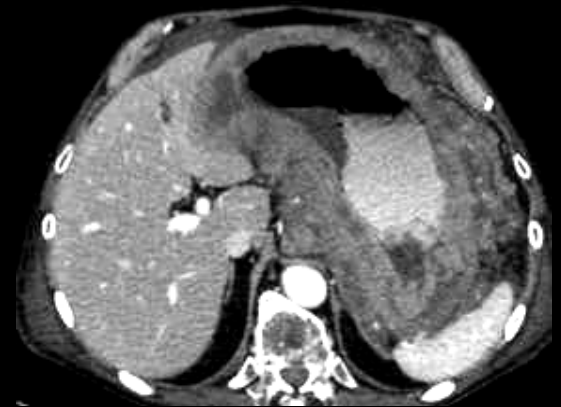
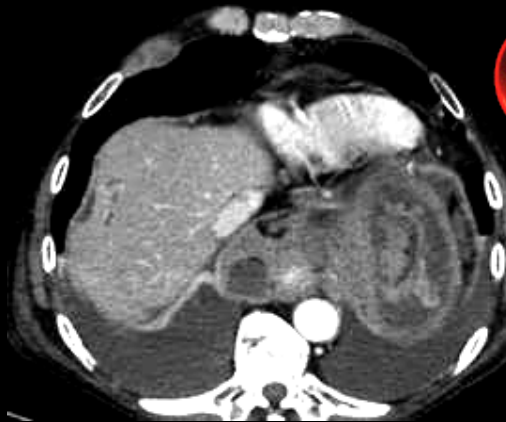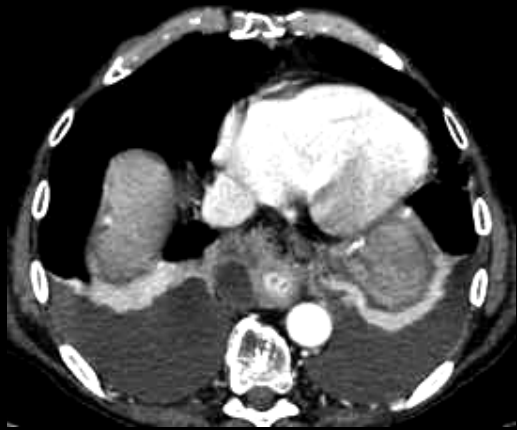
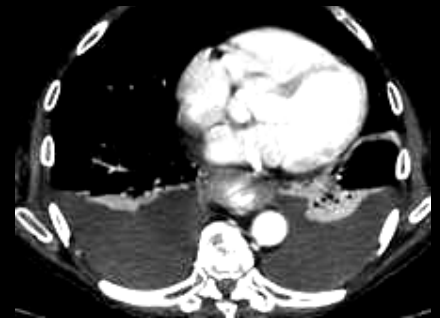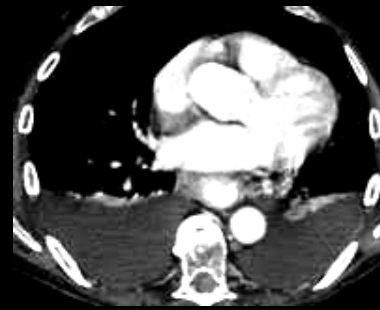
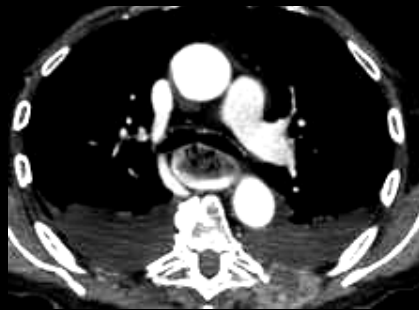
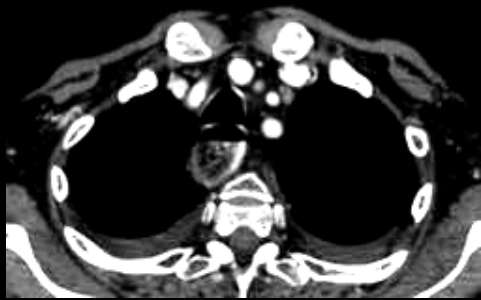femme **26 ans**, crises douloureuses abdominales depuis plusieurs années ; recrudescence récente à la suite d'un changement de traitement pour HTA (IEC) ; notion de **cas identiques dans la famille** . Diagnostic(s)

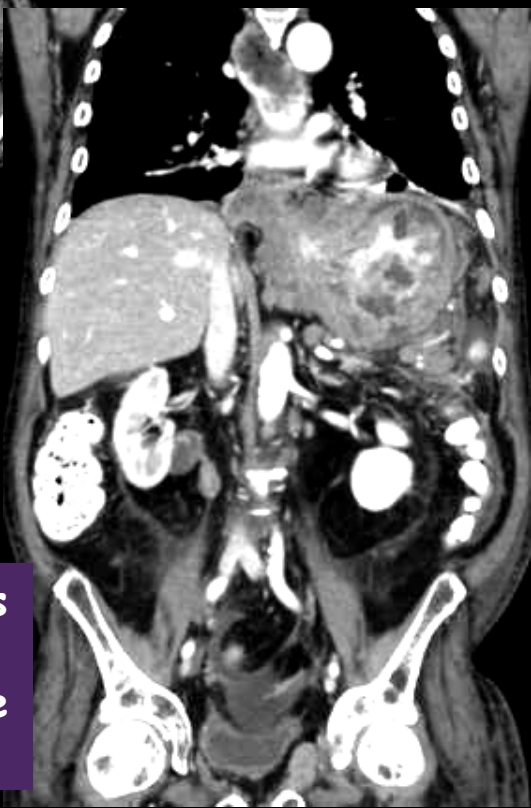
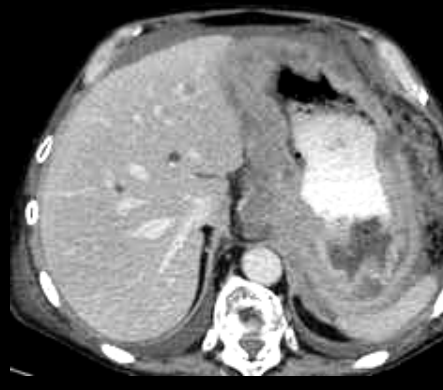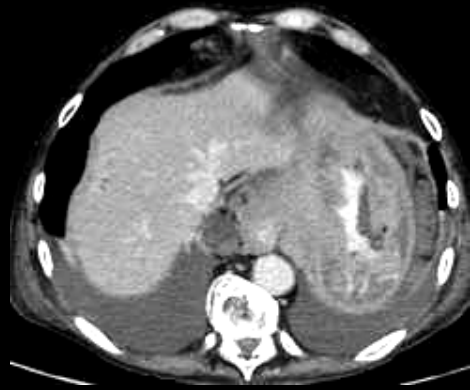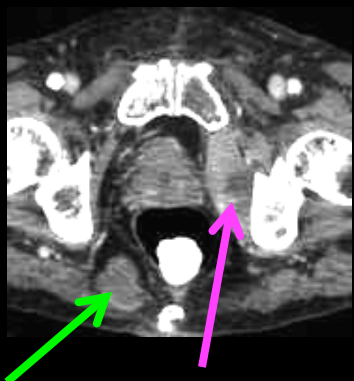
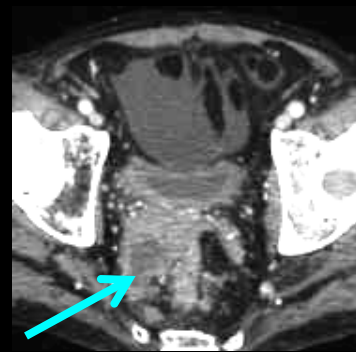
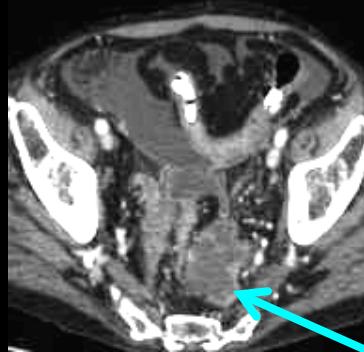
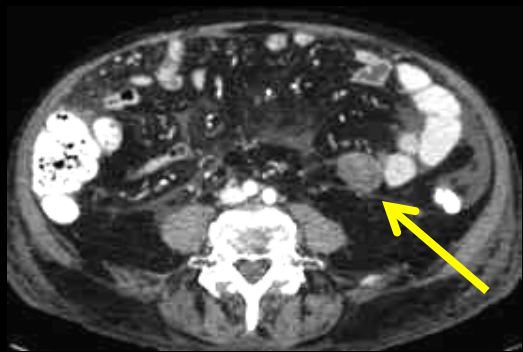


- angioedème par déficit en inhibiteur de la C1 estérase
- vascularite ; purpura rhumatoïde
- ischémie subaiguë
- hématome intramural
- maladie de Crohn
- .....

Œdème angioneurotique familial®

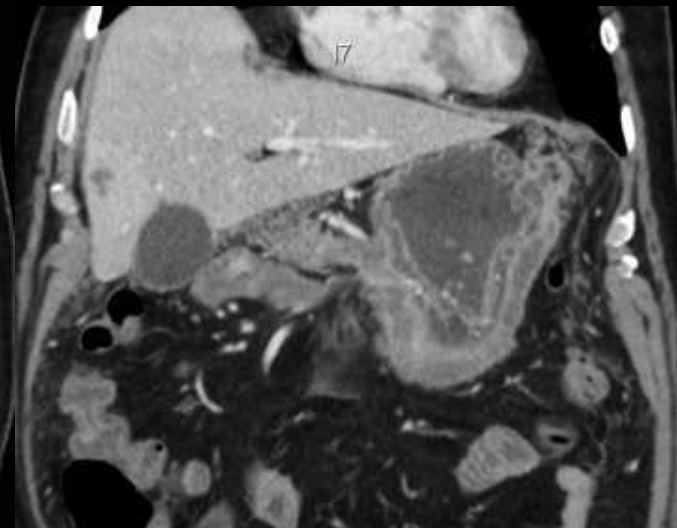
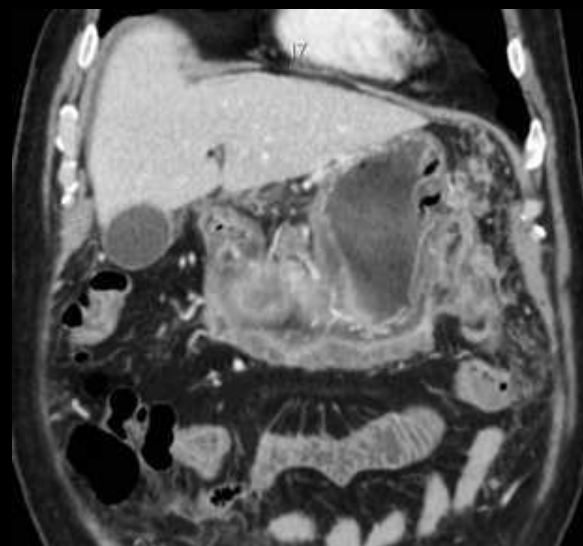
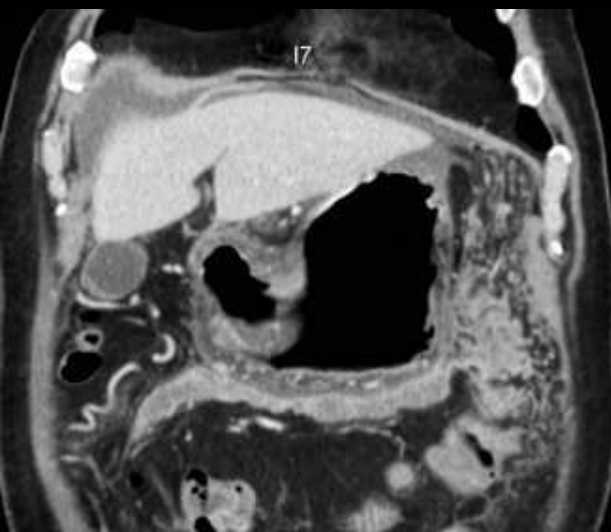
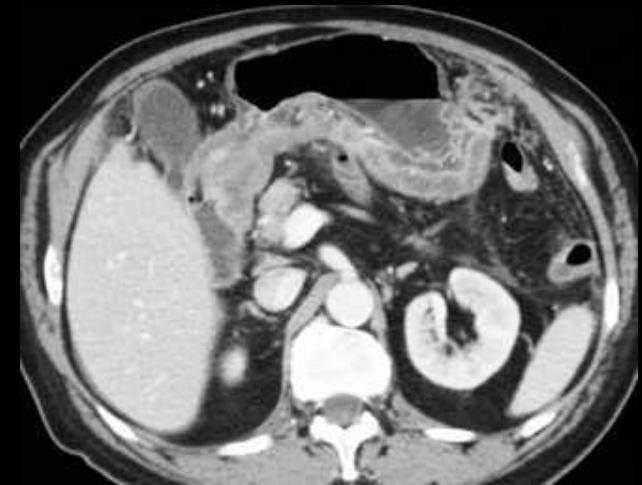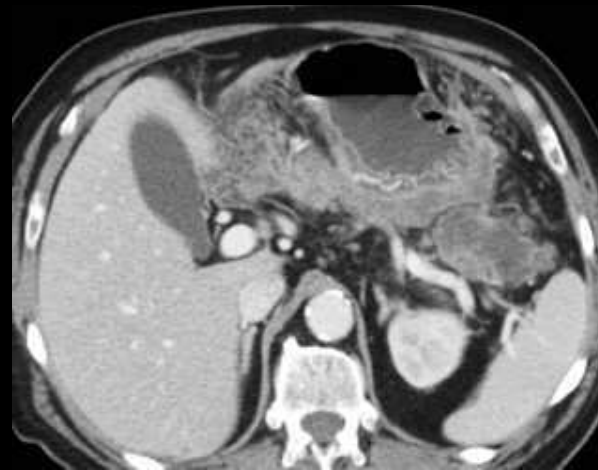
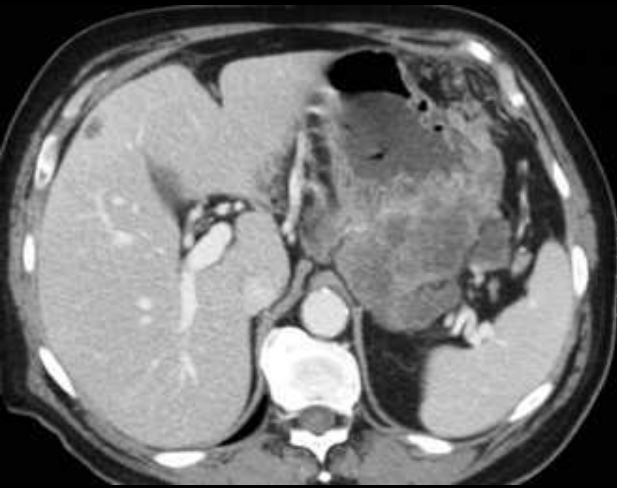homme , 68 ans , **baisse de l'état général depuis plusieurs mois** , anémie ,  
syndrome inflammatoire , dysphagie





LMNH B diffus  
grandes  
cellules , stade  
IV en rechute

homme 76 ans , baisse de l'état général anorexie , anémie



adénocarcinome mucineux gastrique ; carcinomatose péritonéale

# take home message

-la découverte de “**gros plis gastriques**” peut être la traduction de pathologies très diversifiées . L’analyse des **signes d’accompagnement** est indispensable ; hypersécrétion avec distension liquidienne gastrique , de même que la caractérisation précise de la ou des couches pariétales en cause

-le mode de révélation clinique , confronté aux images permet de séparer radicalement les **pathologies aiguës** (gastrite caustique , anisakidose aiguë, gastrites infectieuse ,gros plis de la face postérieure des pancréatites aiguës ...) des **gastropathies chroniques** ( Ménétrier , Zollinger-Elison ,gastrite d’hyperfonctionnement fundique..) et des **épaississements pariétaux tumoraux** .

