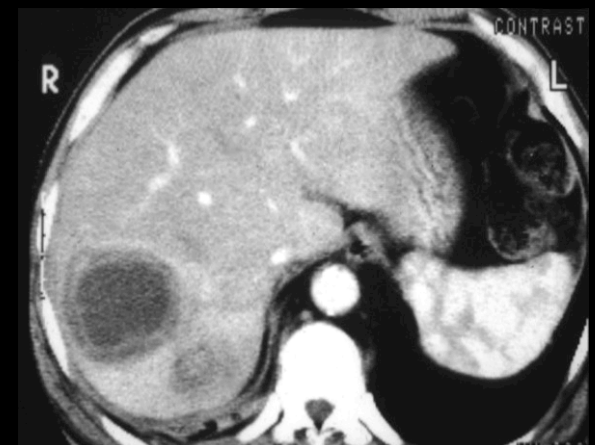
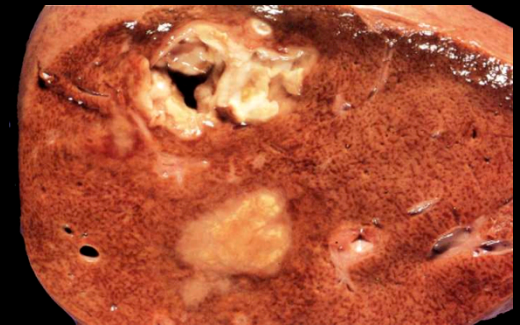
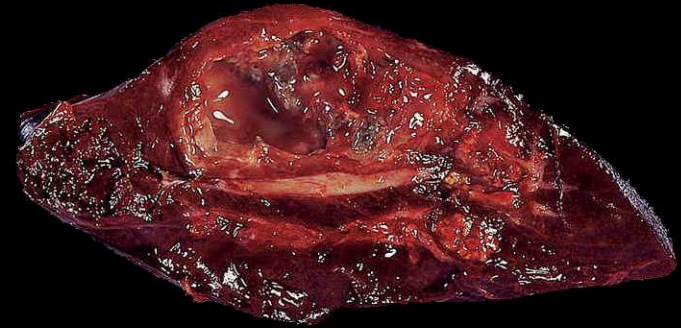Imagerie des infections hépato-biliaire

principales formes anatomo-cliniques

- abcès du foie (à pyogènes , amibiens)
- parasitoses (kyste hydatique , schistosomiase , échinococcose alvéolaire)
- granulomatoses infectieuses (tuberculose , histoplasmosis)
- hépatite virale

bases physiopathologiques et
anatomo pathologiques de la sémiologie ++++



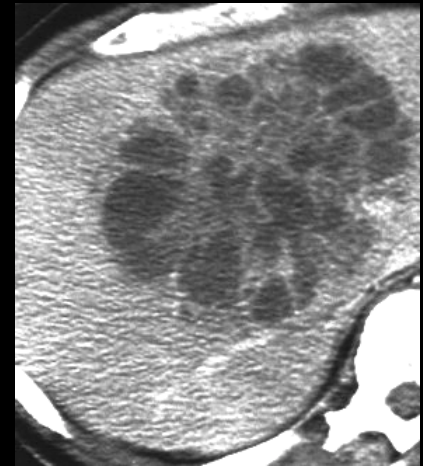
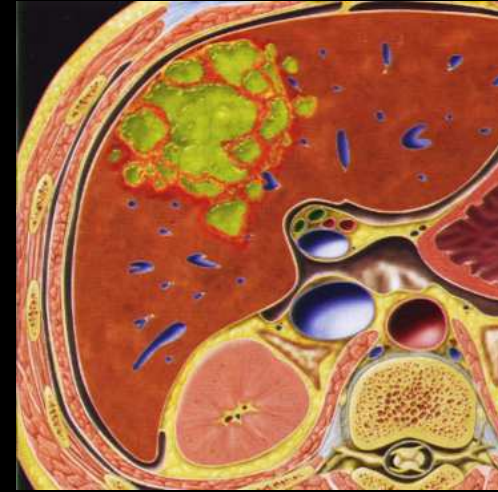
1-abcès du foie

- collection localisée de matériel purulent associée à une destruction du parenchyme et du stroma
- dus à des **germes pyogènes** dans les pays développés
abcès amibiens ailleurs
chez les immunodéprimés **abcès fongiques** :
candidoses (+++ granulopéniques)

-mécanismes d'inoculation :

- .**angiocholite** : abcès bilioseptiques
- .**pyléphlébite septique** (diverticulite colique ,
appendicite , amibiase)
- .**artérielle** : **infections fongiques++**, **bactériennes**
(porte d'entrée : ORL strepto ; cutanée
staphylo ...)
- .**traumatismes pénétrants**
radiologie interventionnelle biliaire
et hépatique

-**enquête étiologique +++** (voies biliaires, colon)



“cluster sign” +++

- tableau clinique très variable : sd infectieux et douloureux aigu à baisse de l'état général
d'abcès aigu à baisse de l'état général

Cholestase abcès à germes pyogéniques

- mortalité 6-14%

klebsiella

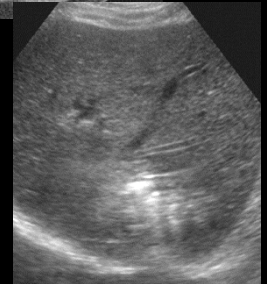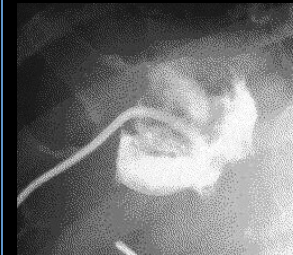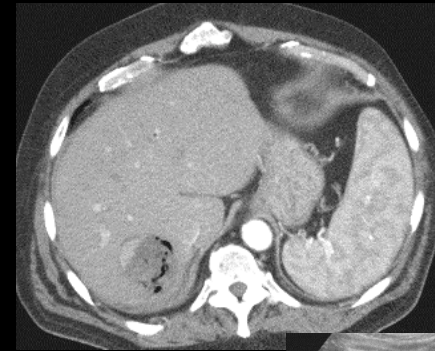abcès multiples :

origine biliaire et

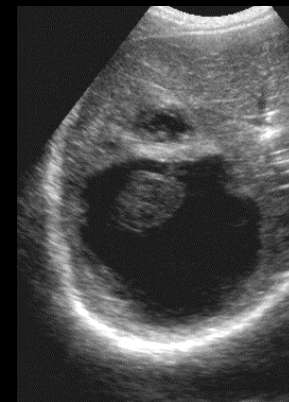
gazeux (20 à 30% des cas) pleuro parenchymateuse basale droite
fréquent (plus fréquents) pleuro parenchymateuse basale droite

- aspects échographiques variables , de "solide"
à "kystisé" , très échogènes en présence de gaz (20 à 30% des cas)

- réaction pleuro parenchymateuse basale droite

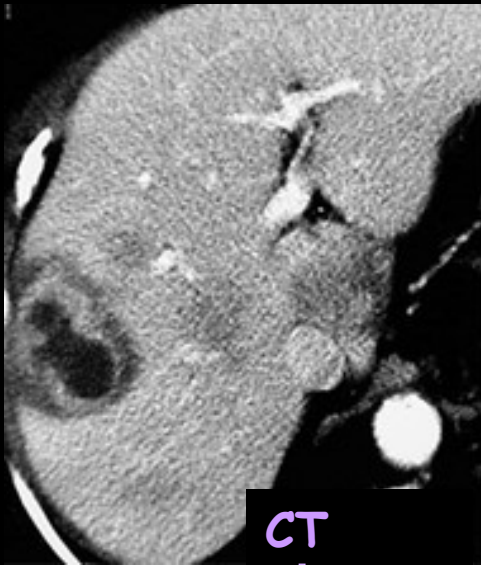

abcès à contenu gazeux
hyperéchogène après
traitement RF d'un CHC

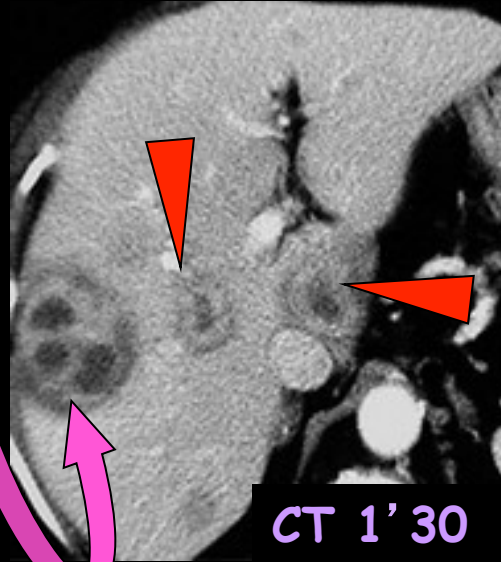


abcès hypoéchogène ,
renforcement acoustique
postérieur

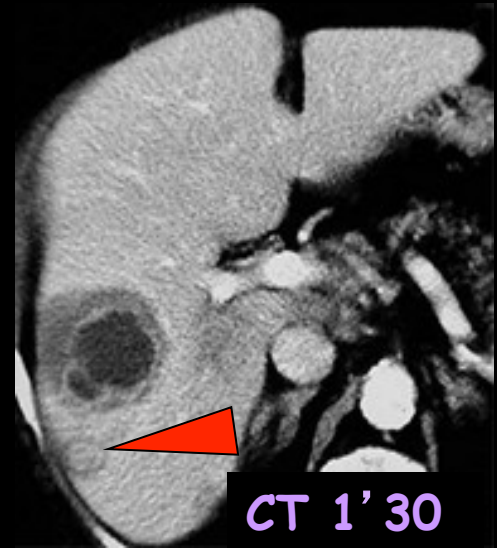
-au CT micro abcès (<2cm) confluents ("cluster sign") avec rehaussement annulaire périphérique ; pas de rehaussement dans les abcès plus gros; aspect de "double cible" (œdème périlésionnel) , présence de gaz (20% des cas) ,troubles perfusionnels de voisinage



CT
1'30



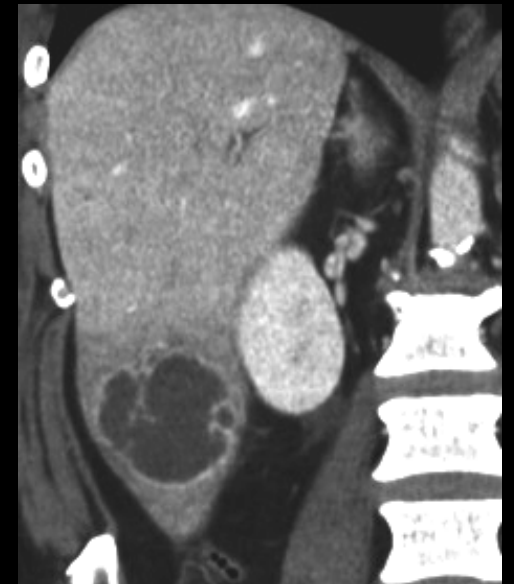
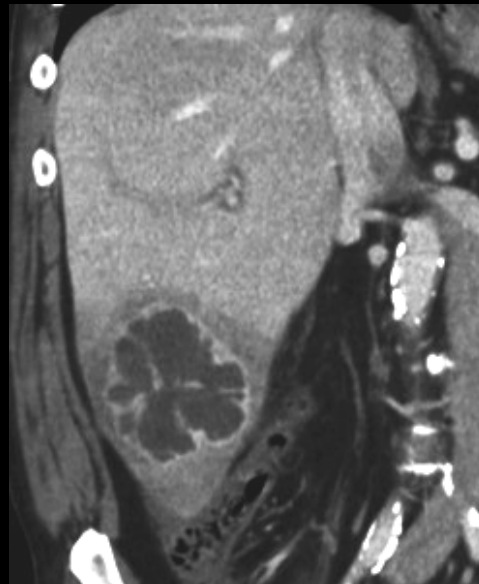
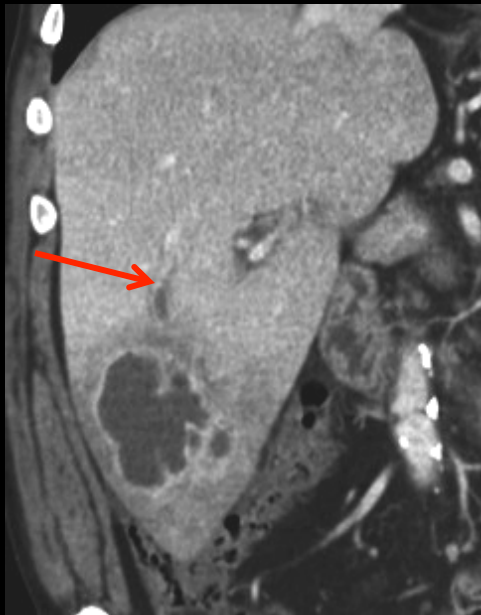
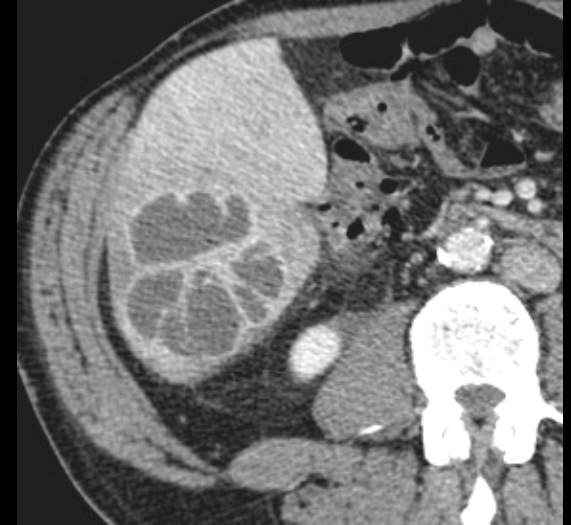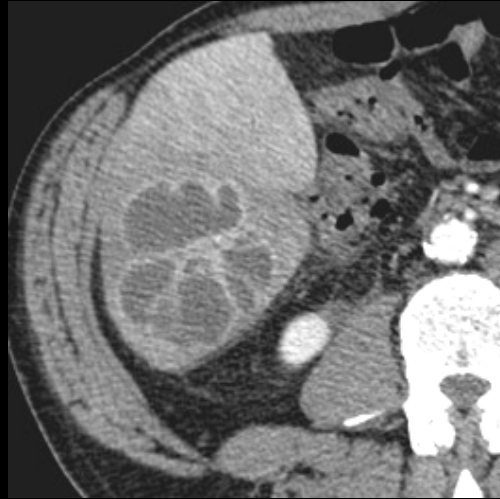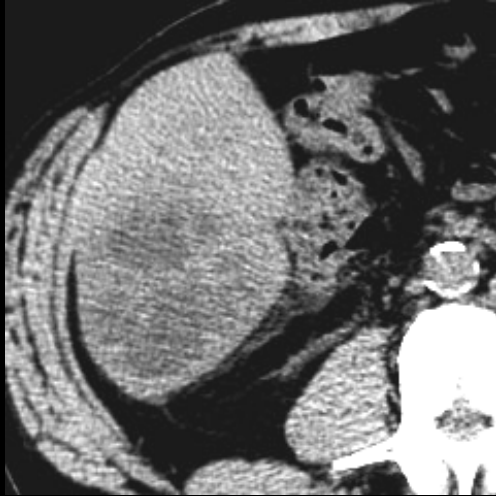CT 1'30



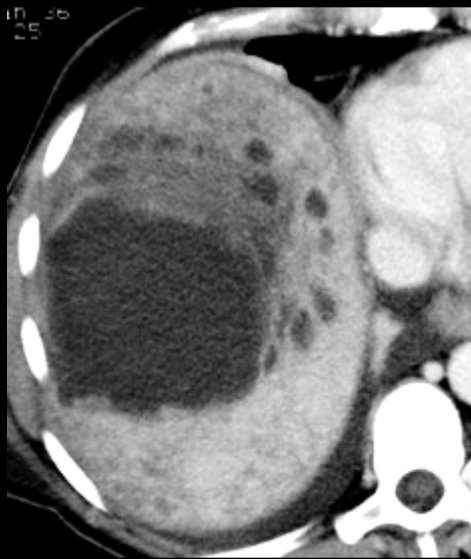
CT 1'30

abcès multiples , cluster sign et double cible : bilan biologique et d'imagerie des voies biliaires +++ en priorité car abcès multiples ; coloscopie (?) ou autre exploration colique en second lieu !!

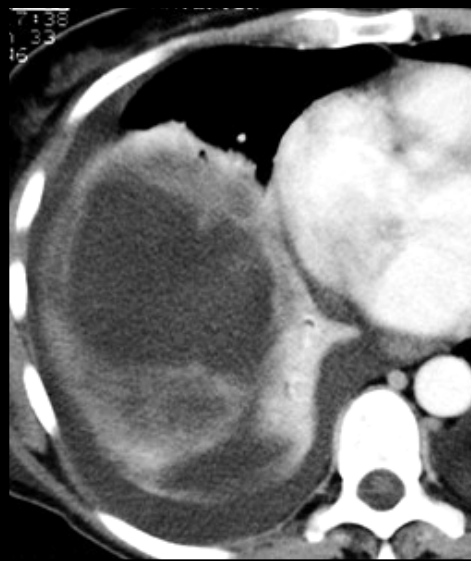
homme 56 ans , fièvre depuis 8 jours antécédents de diverticulite aiguë 5 et 2 ans auparavant . Aspect typique d'abcès unique du lobe D par fusion d'un cluster



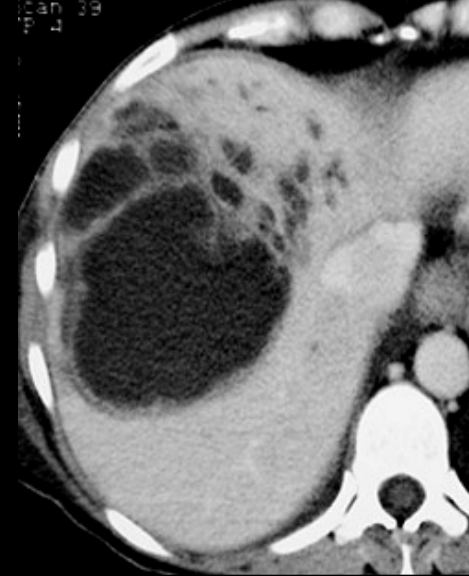thrombose d'une branche portale segmentaire du VI (pyelephlébite septique)



CT 50"



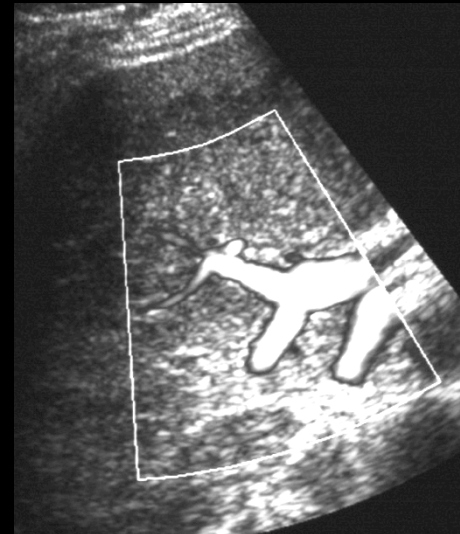
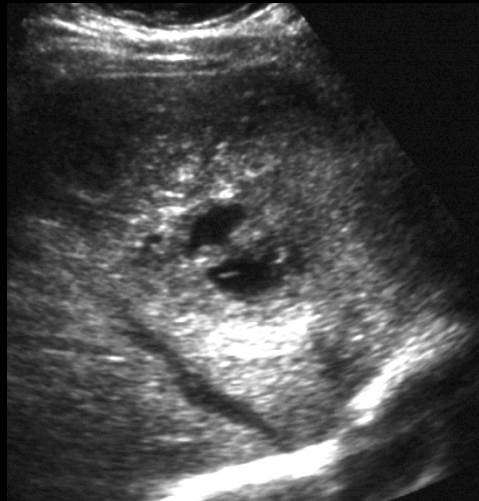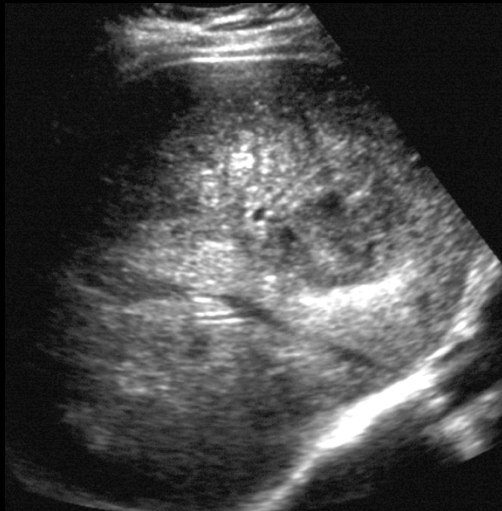
CT 50"



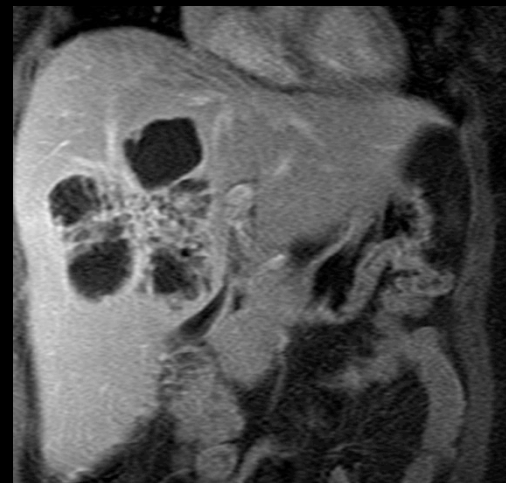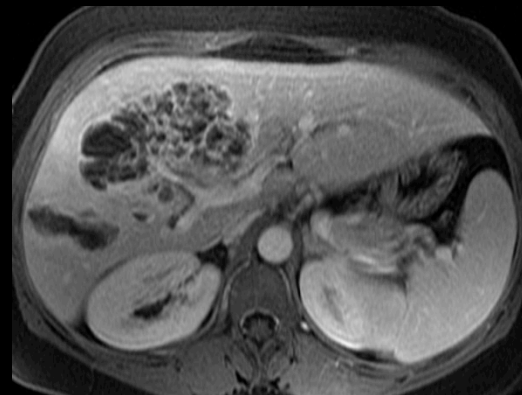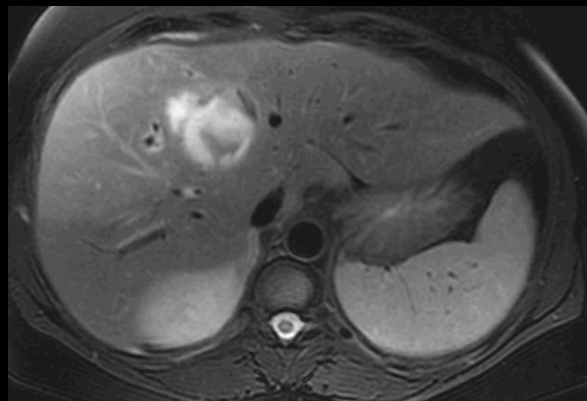
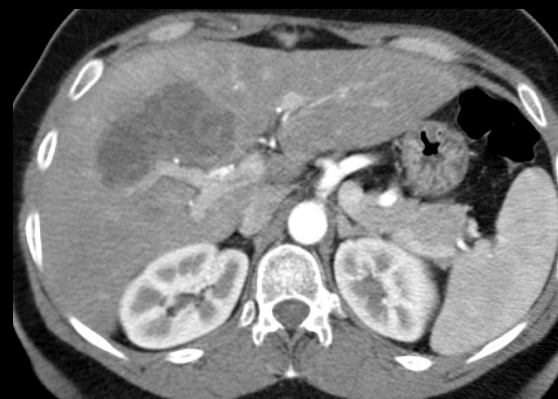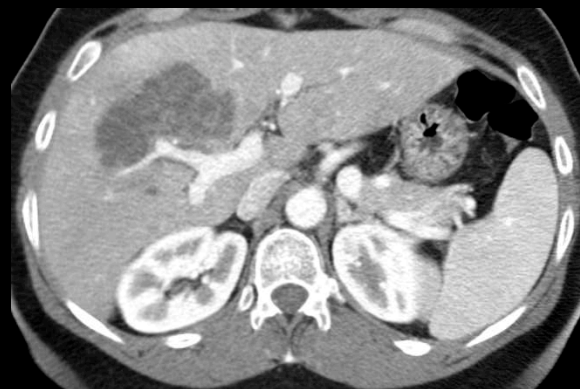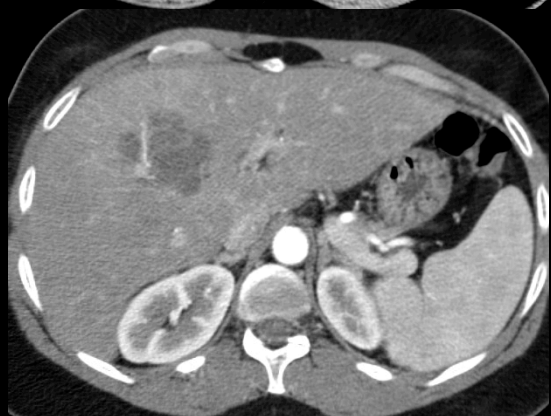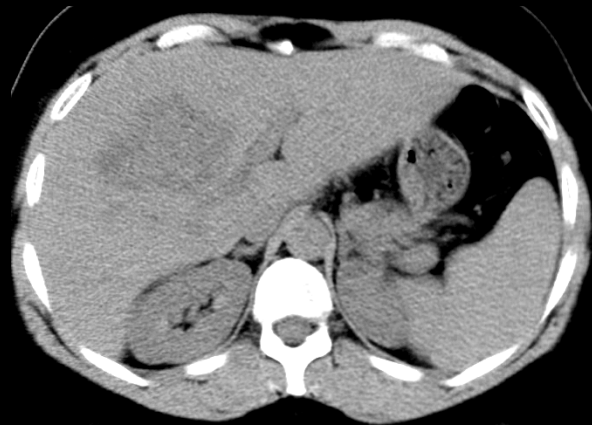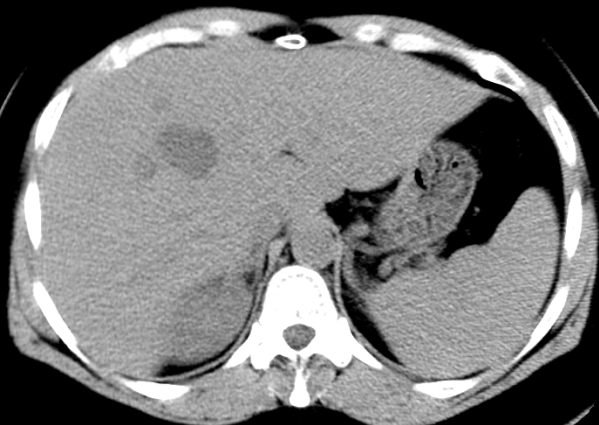CT 3'



abcès à pyogènes (appendicite aiguë compliquée)



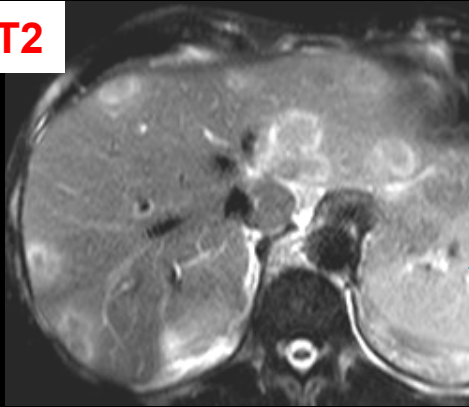
femme 36 ans ,douleurs abdominales fébriles ;polynucléose neutrophile , CRP élevée , ,transaminases 3 X N



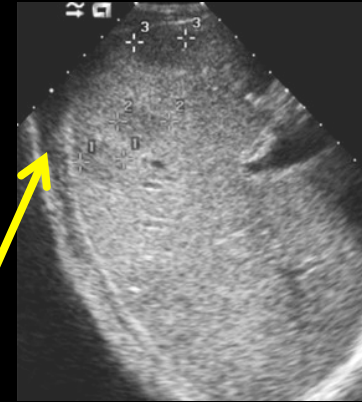
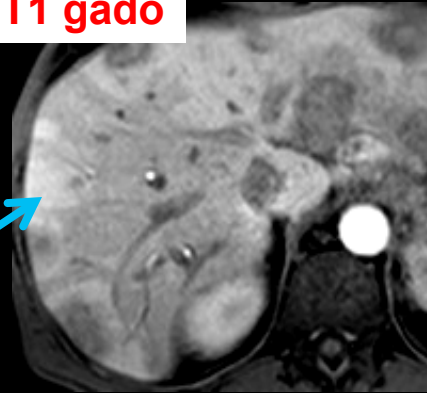abcès à streptocoque milleri germe d'origine dentaire

-IRM : hypersignal T2 des zones liquidiennes et de la couronne d'œdème périlésionnel dans 50% des abcès mais également dans 20 à 30 % des lésions tumorales primitives ou secondaires .Importance pour le DD des troubles perfusionnels .

T2



T1 gado



*homme 46 ans ,anastomose hépato-jéjunale pour pancréatite chronique ;sd inflammatoire sans fièvre
abcès bilioseptiques*

métastases de cancer colo-rectal

-**traitement** : plutôt **ponctions-aspirations itératives** que drainage (confort et réduction des coûts) ; drainage ou chirurgie en cas d'échec ou si taille > 50 mm , fistule biliaire , rupture , ± ERCP " interventionnelle si calculs de la VBP (après CPIRM diagnostique !!!)

1b- abcès amibiens

- **10% de la population mondiale infectée** par *E histolytica*

- complication extra intestinale la plus fréquente ; **8,5% des patients "amibiens"**

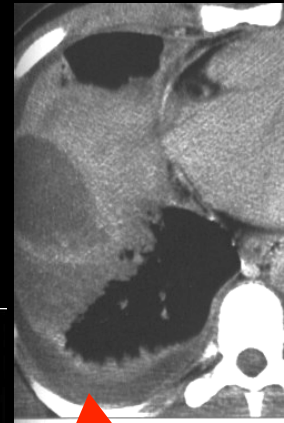
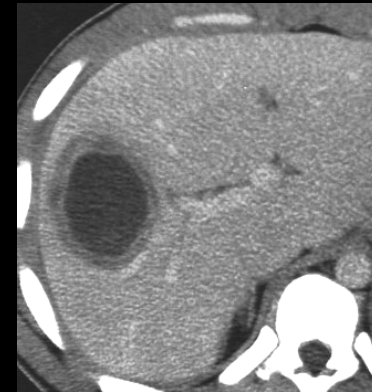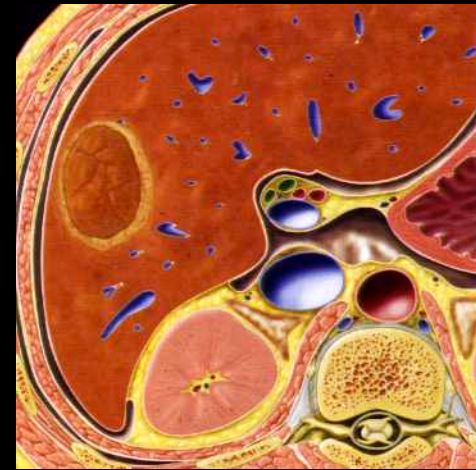
- le plus souvent **unique** et dans le **lobe droit** (85% des cas) , au contact de la capsule

- sérologie positive 90% des cas

-traitement médical

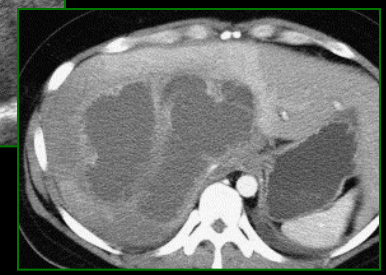
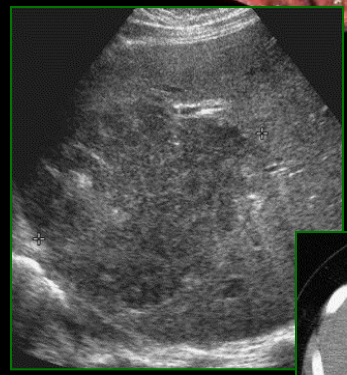
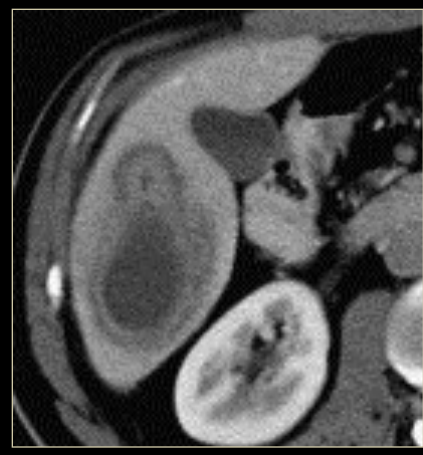
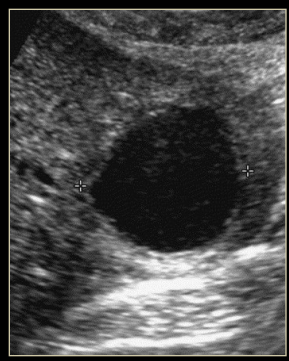
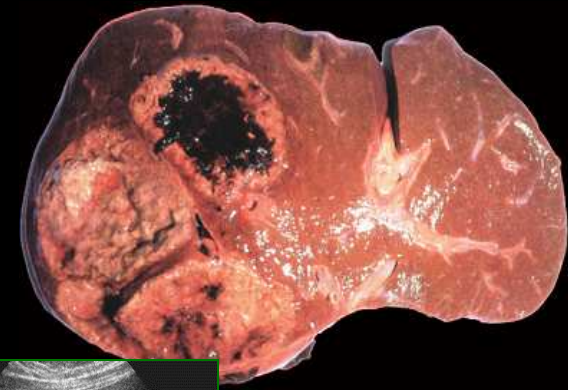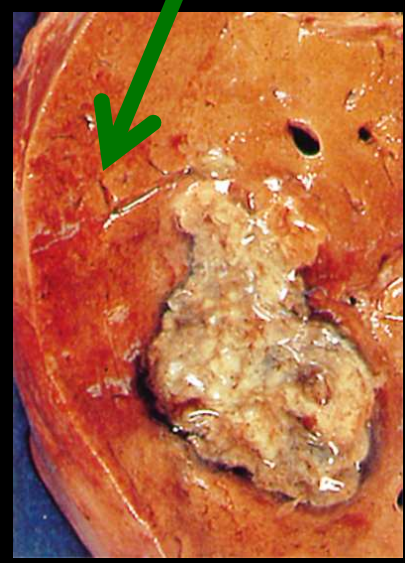
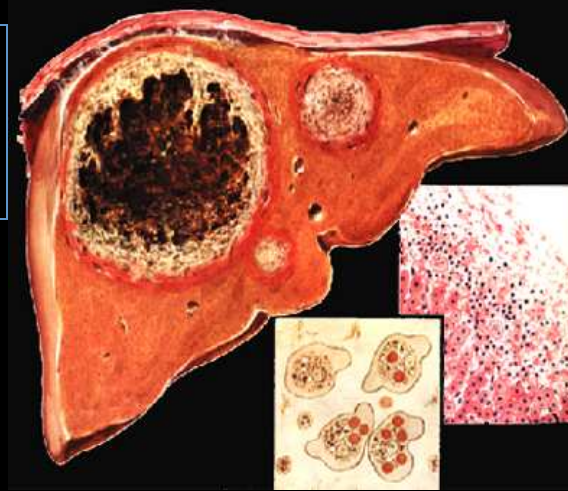
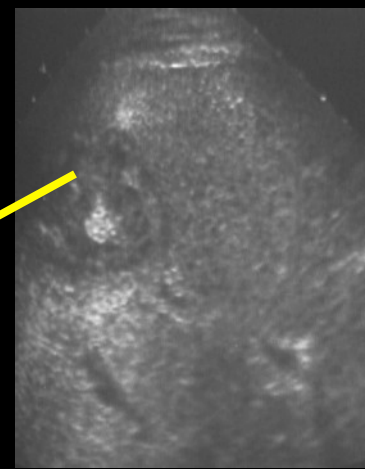
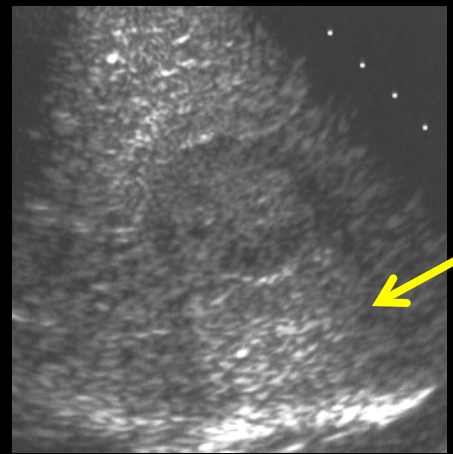
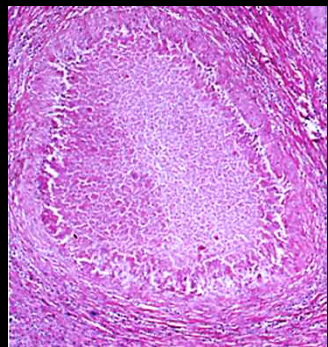
(métronidazole) ; aspiration ou drainage en cas d'échec après 3 à 5 jours

- sujets jeunes ; **tableau clinique très bruyant** (fièvre , hépatalgies , douleurs à l'ébranlement hépatique) ; voyage récent en zone de prévalence élevée (inde , afrique , asie du sud-est , amérique centrale et du sud) , homosexuels , immigrants , institutionnalisés



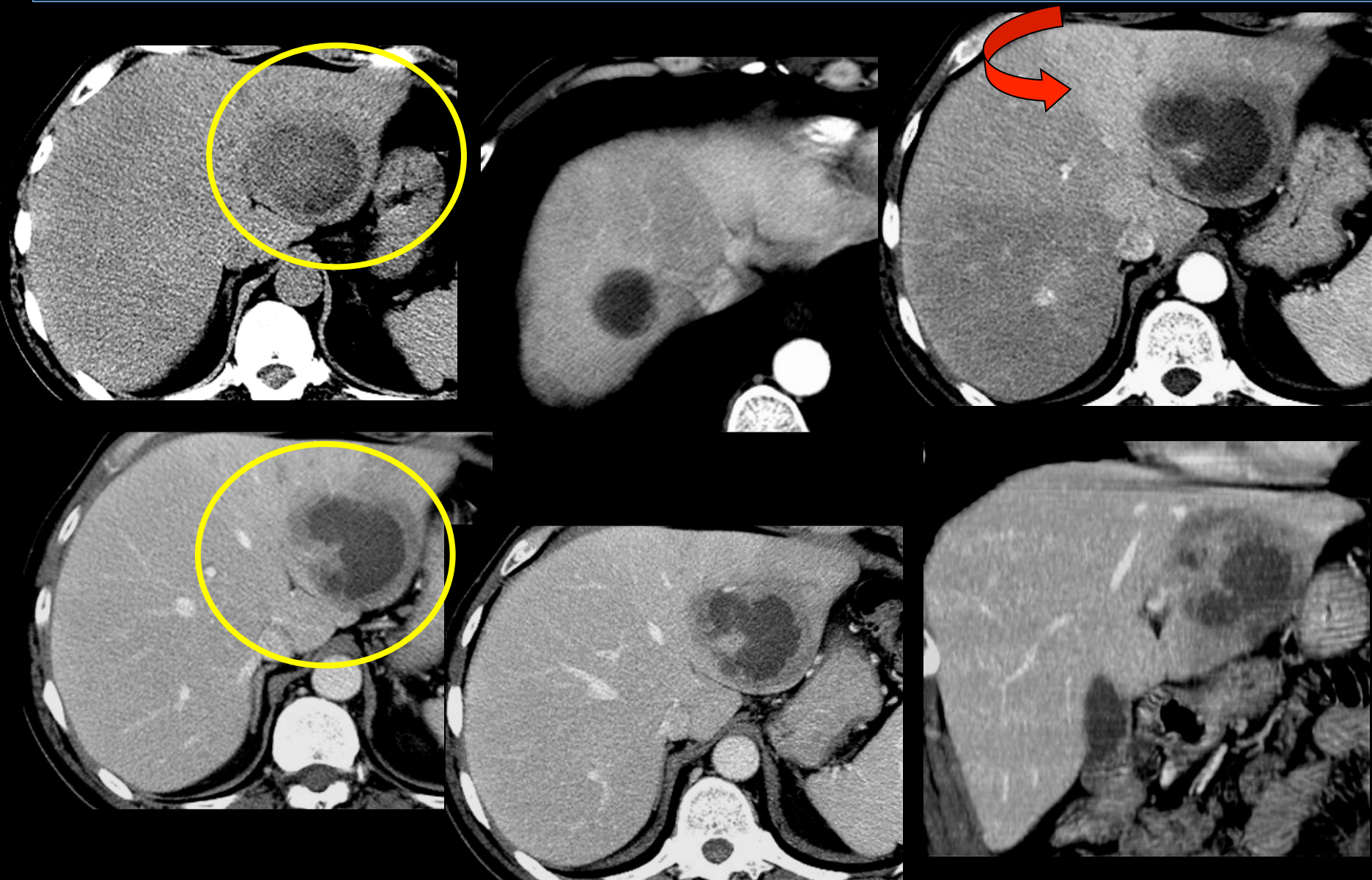
*pus chocolat
"inodore"*

-typiquement hypoéchogènes et uniloculaire en échographie , rond ou ovales ,échostructure finement échogène ;parfois "pseudo kystiques" ou "solides"

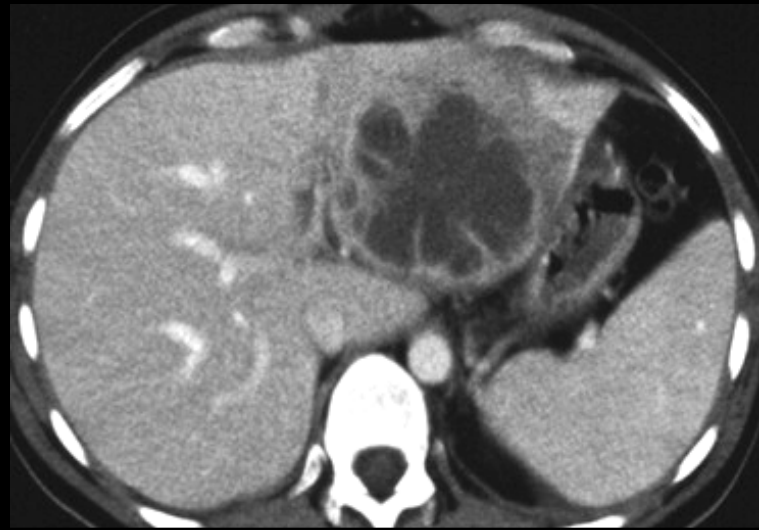
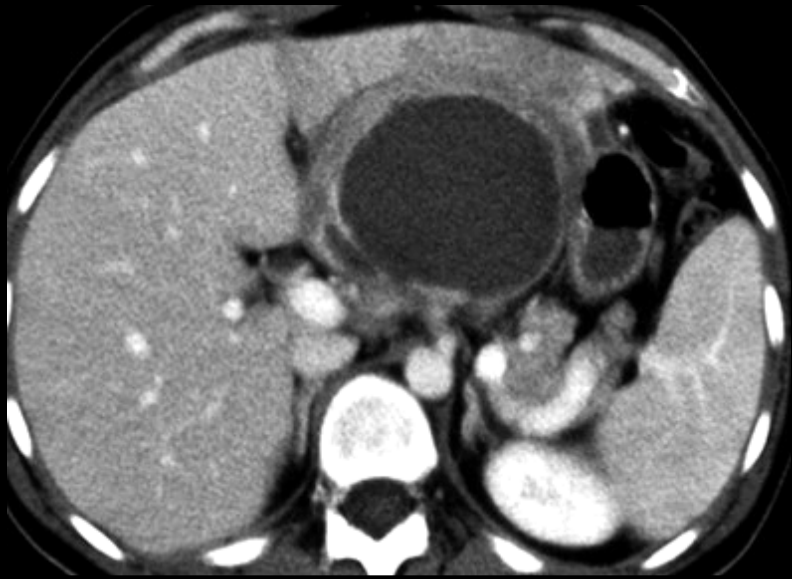

contenu "anchovy paste" ; THAD

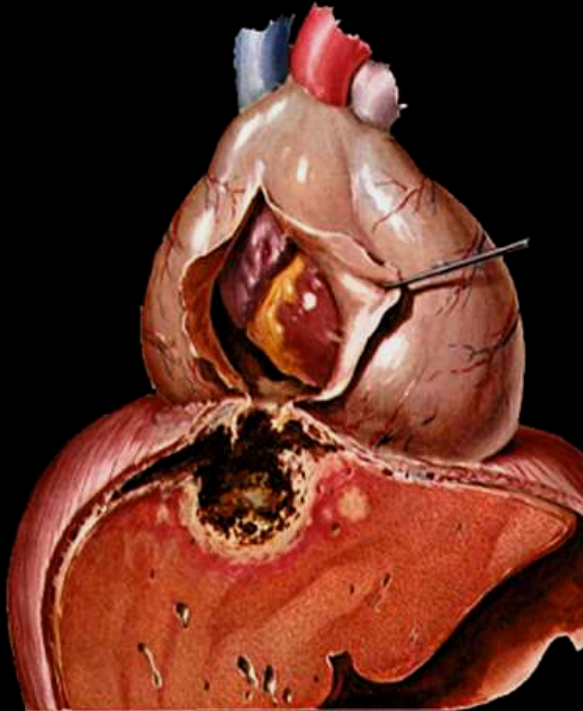
-CT et MR possibles septas , "débris" ,gaz , hémorragies .
Rehaussement périphérique avec œdème ("double cible") . extension
extra hépatique fréquente



CT 70 "



CT 70 "



amibiase hépatique du lobe G ; risque de tamponnade par perforation transdiaphragmatique dans le péricarde

2-parasitoses hépatiques

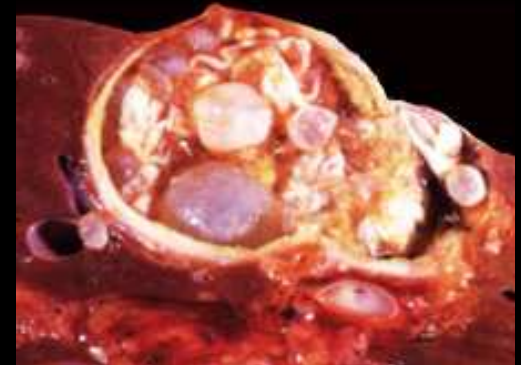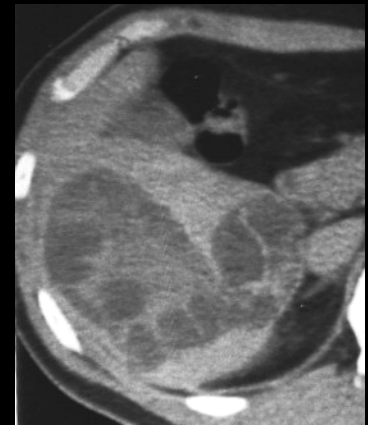
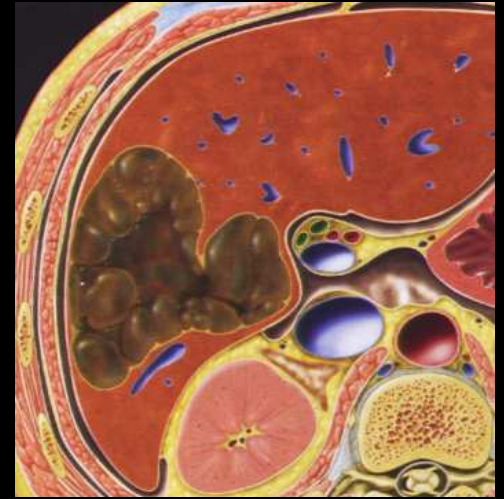2a. kyste hydatique (E. granulosus)

- le foie est la principale localisation de la maladie hydatique (52 - 77% des localisations), le plus souvent foie droit

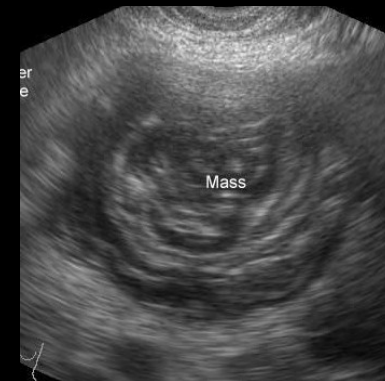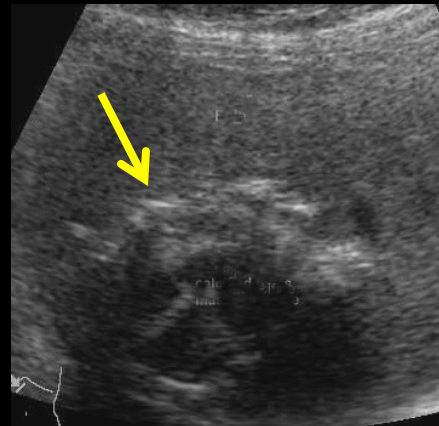
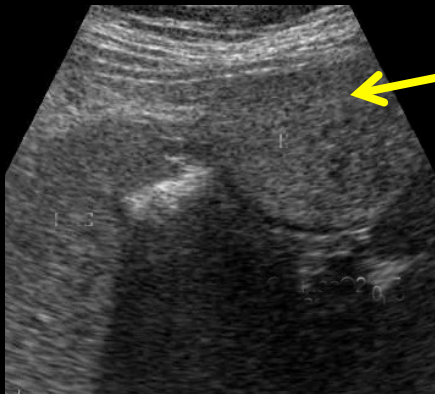
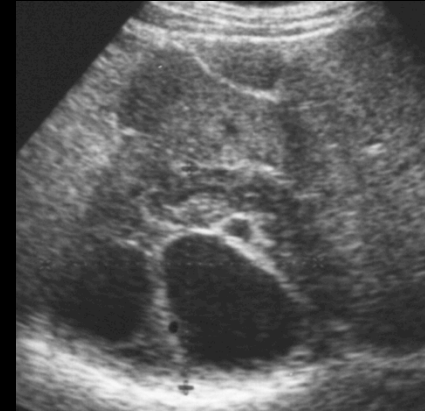
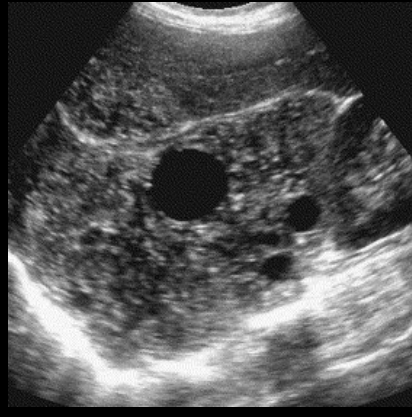
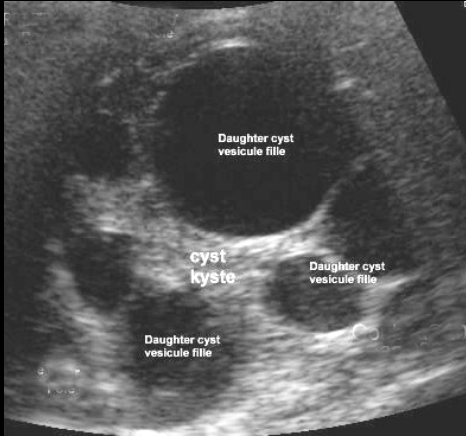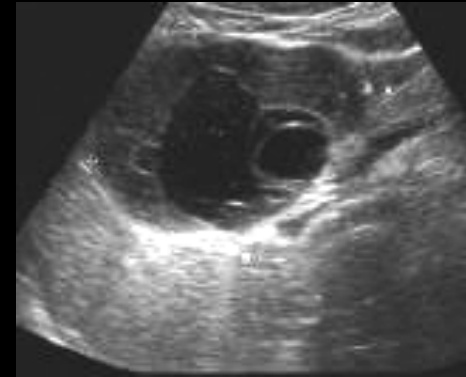-sérologie utile mais sensibilité et spécificité 90 à 95%

-l' **adventice**, coque fibroconjonctive, dure, épaisse, produit de réaction du viscère parasité (**péri kyste**) ;il existe un plan de clivage entre l' adventice et la larve hydatide ;

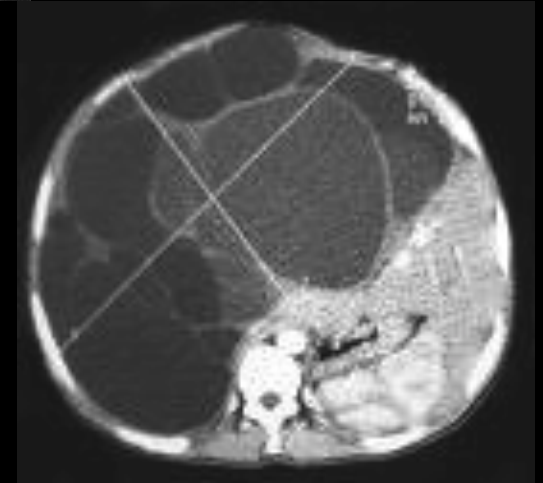
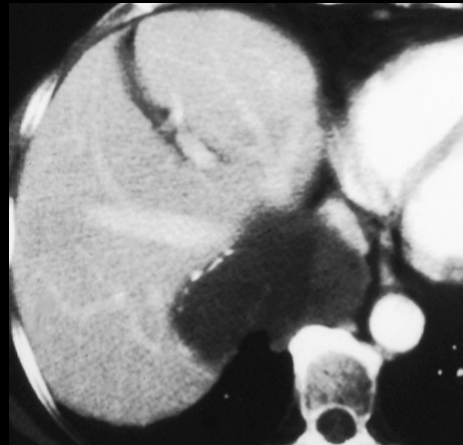
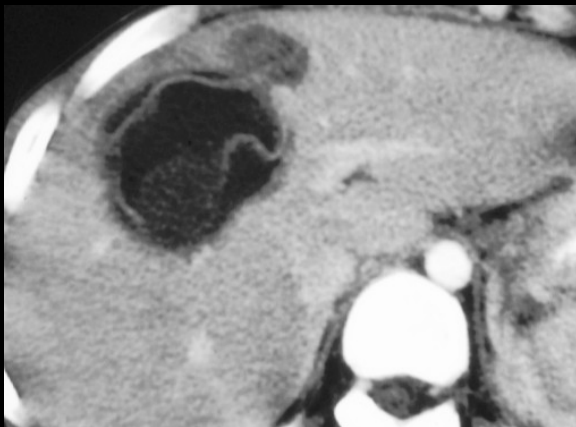
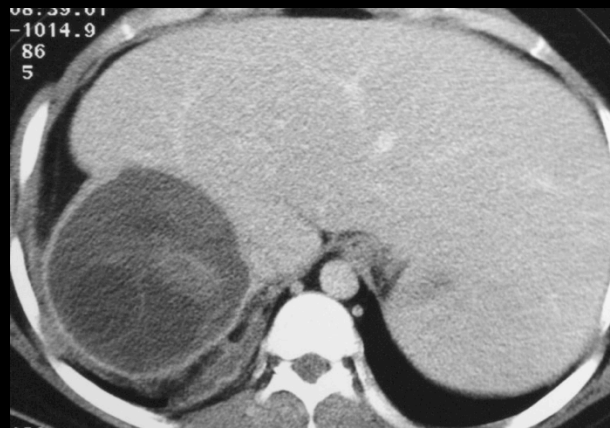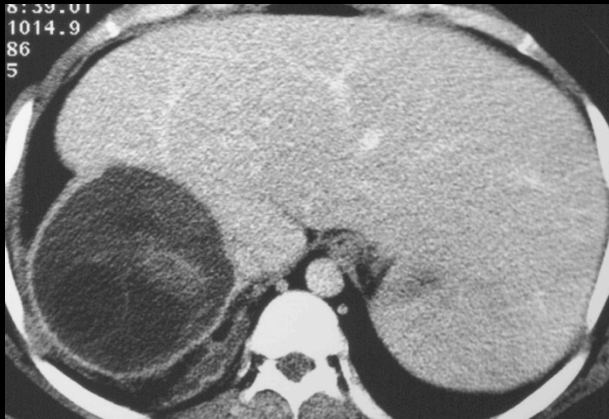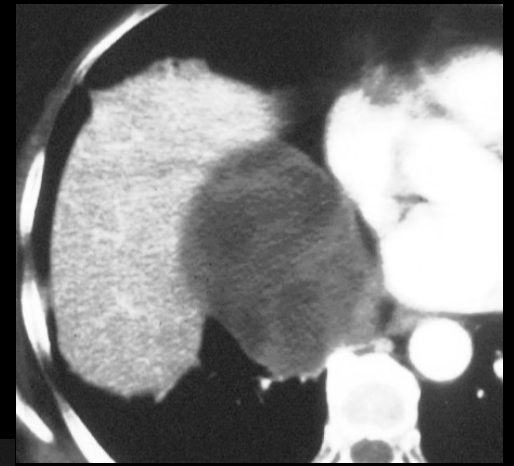
- la **larve hydatide** ou **vésicule hydatique**, remplie du liquide hydatique incolore, eau de roche, entourée de deux membranes accolées l' une à l' autre : la membrane externe ou **cuticule** et la membrane interne ou **proligère** ou germinative interne, avec des capsules proligères contenant des scolex (sable hydatique)



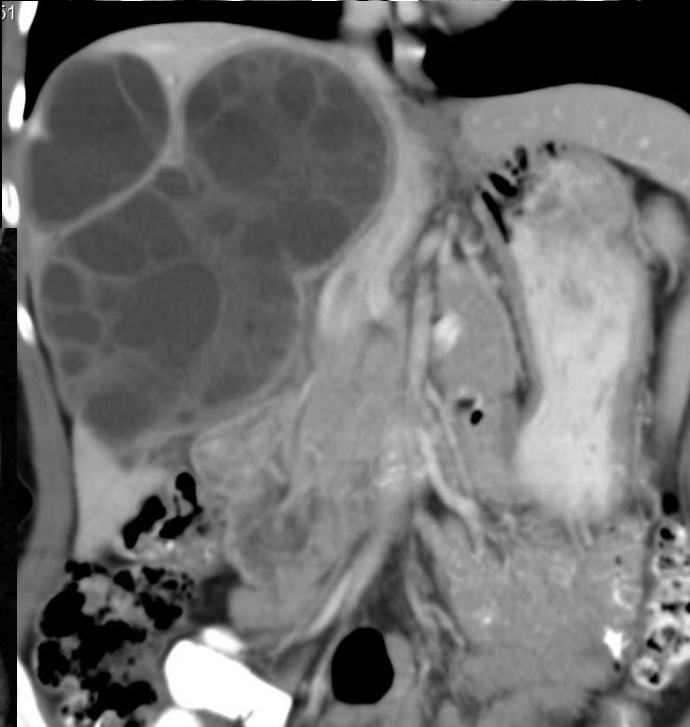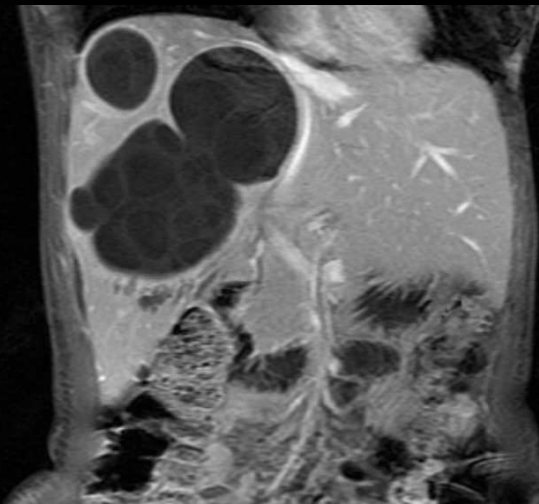
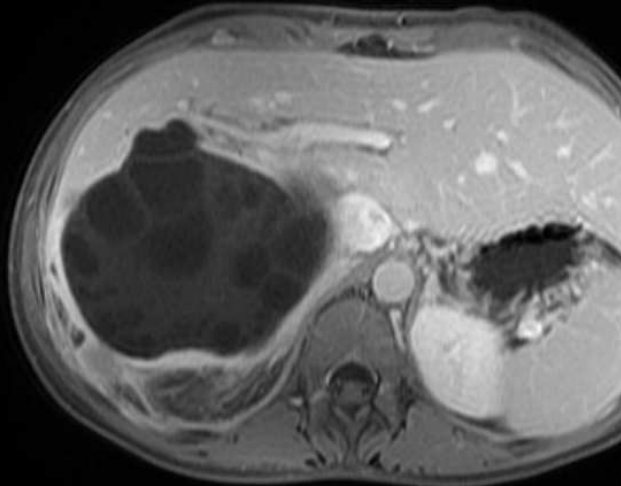
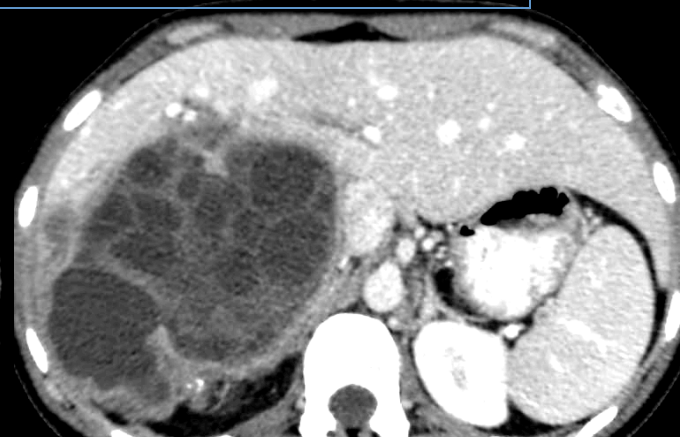
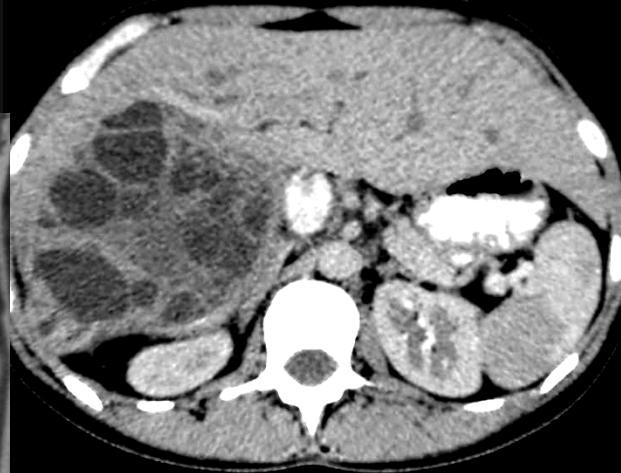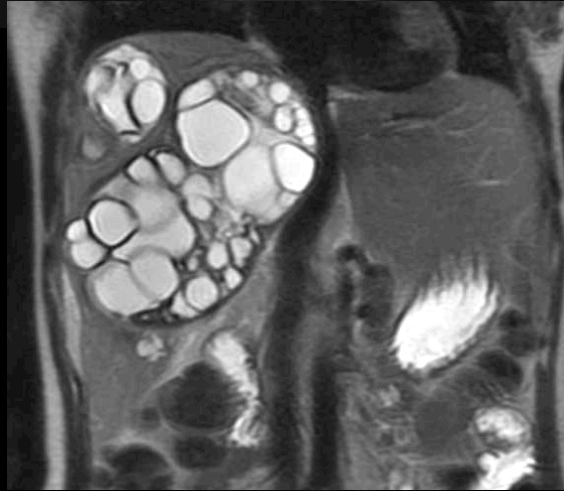
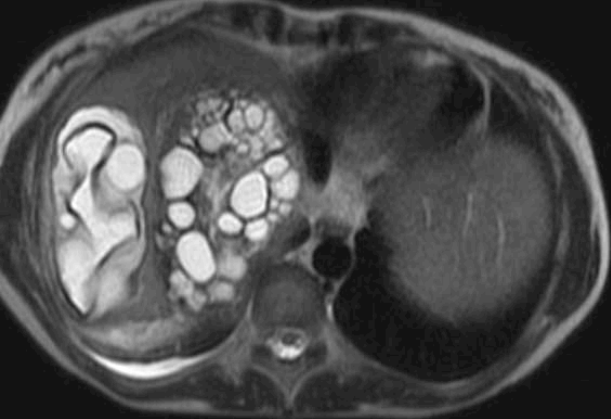
- de kystique à solide en échographie ; aspect "en double contour" de la paroi (\neq kyste biliaire simple) .**vésicules filles** (pathognomoniques) , **mobilisation du sable hydatique** (aspect "en tempête de neige") ; **signe "du nénuphar"** en cas de décollement des membranes ; **images "en roue à rayons"** des vésicules filles

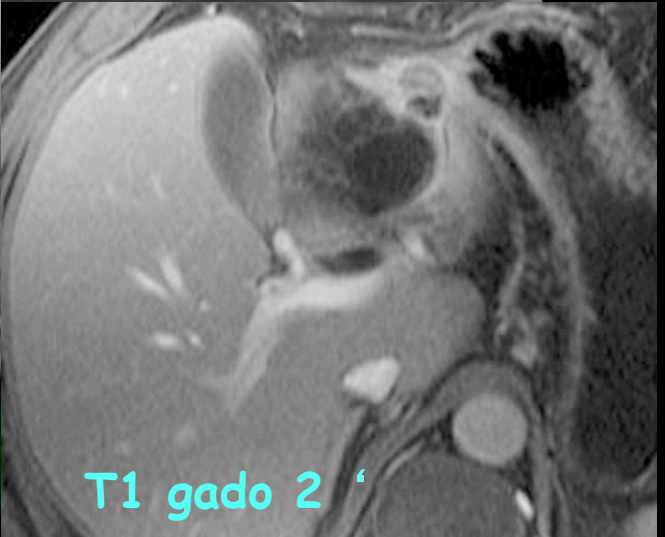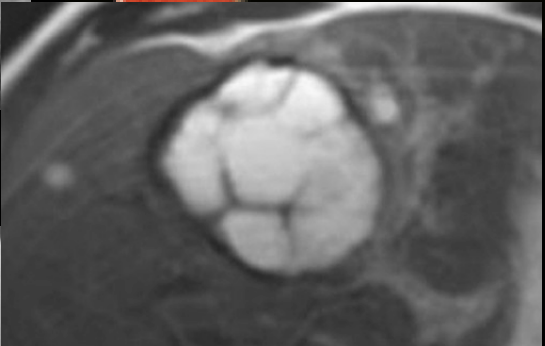
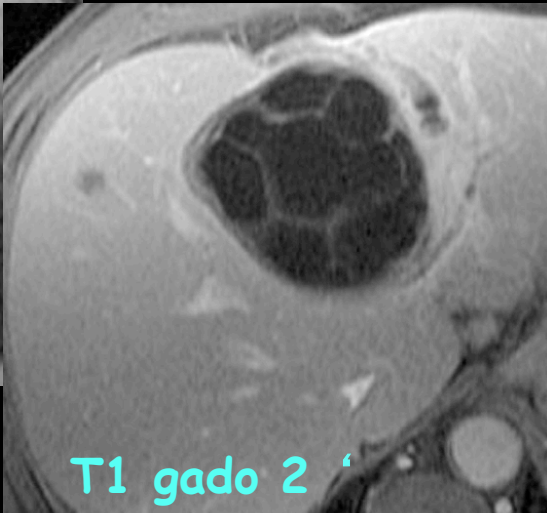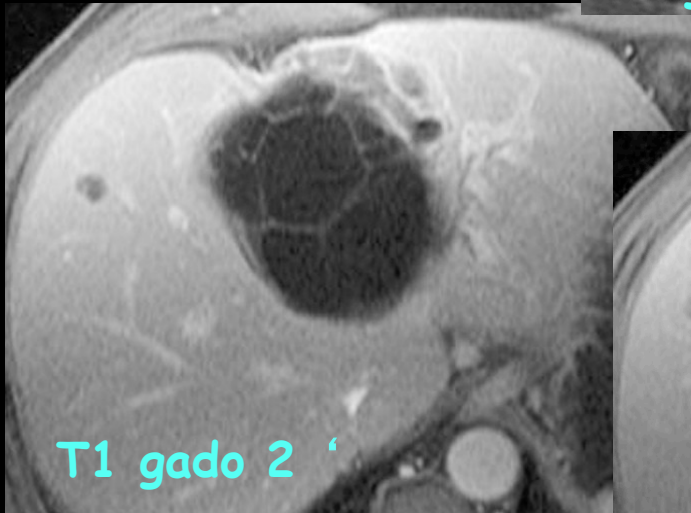
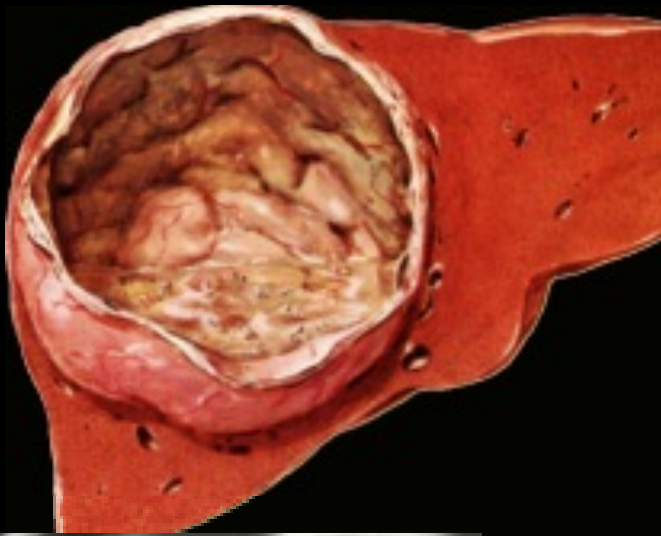


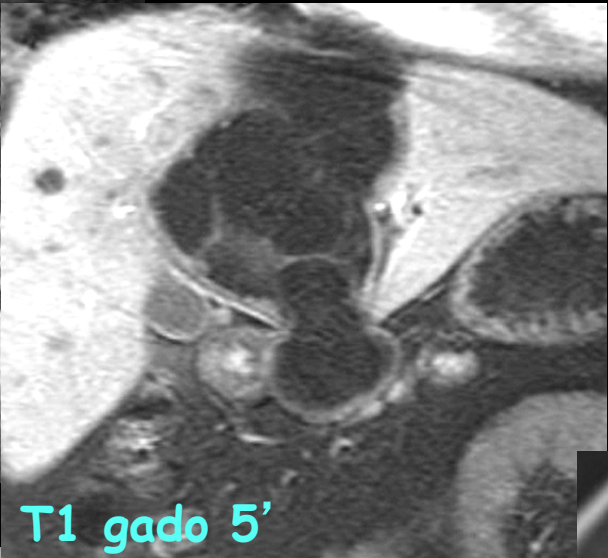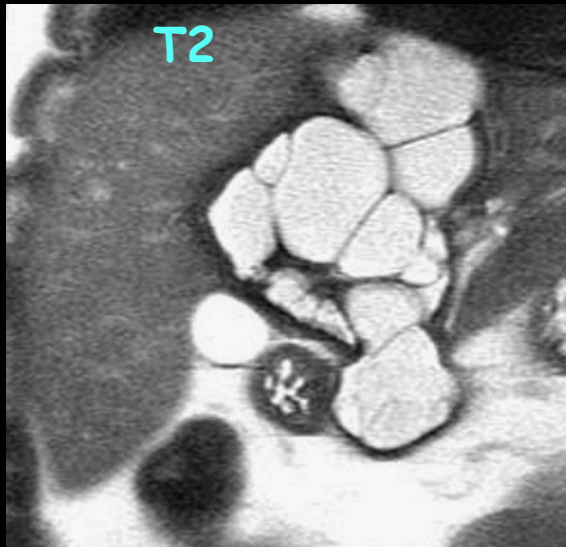- au CT rehaussement des parois épaissies ; vésicules filles dans 75% des cas (densité < celle du kyste),décollement des membranes, calcifications pariétales dans 50% des cas.(ne signifient pas kyste " mort'')

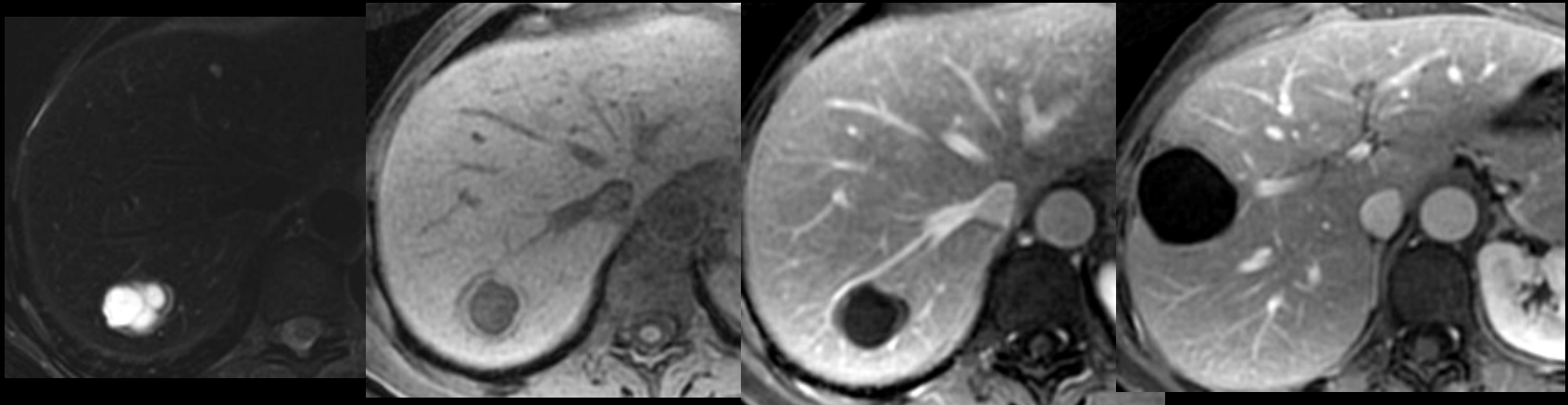


- en IRM , péri kyste épais (4-5 mm) en hyposignal T2 caractéristique . Hyposignal des vésicules filles par rapport au kyste en T et en T2

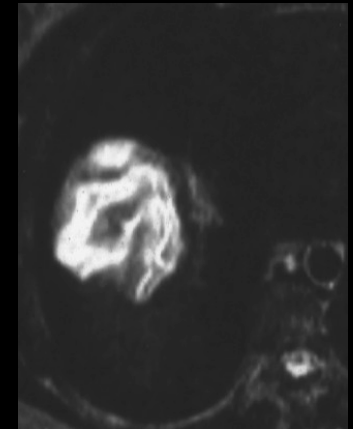
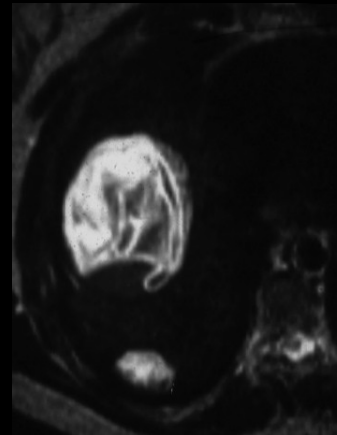
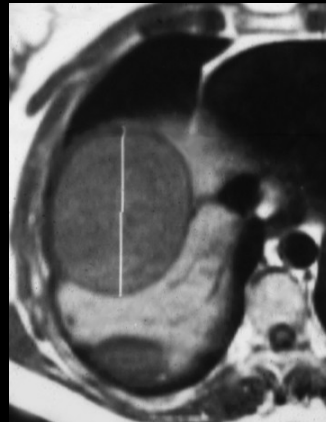
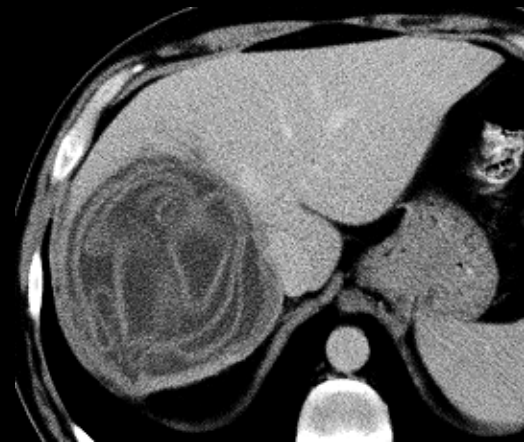



kyste hydatique faussement diagnostiqué cystadénome biliaire ,chez un instituteur meusien



-les **complications** : rupture , infection, développement extra hépatique , ensemencement péritonéal.
fistule biliaire jusqu' à 90% des cas ;CPIRM+++ lacunes dans les VB, niveaux liquide-liquide



NB: le décollement des membranes n'est pas synonyme de fistule biliaire

2b. échinococcose alvéolaire

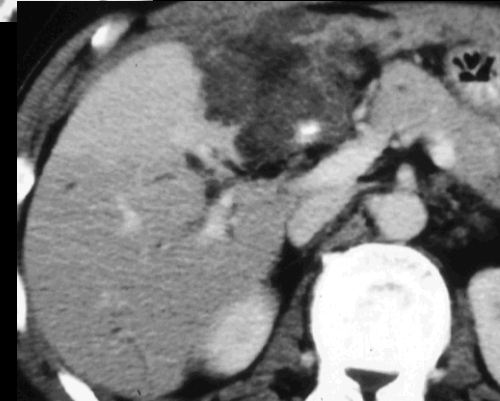
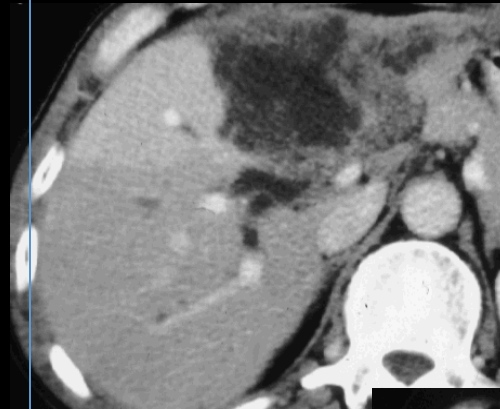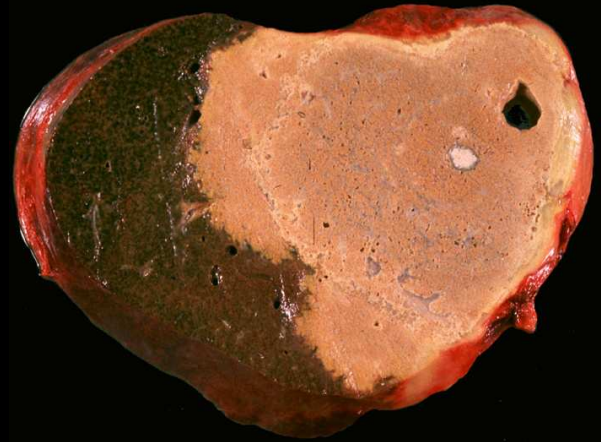-maladie infectieuse se présentant cliniquement et surtout en imagerie comme une **atteinte tumorale**

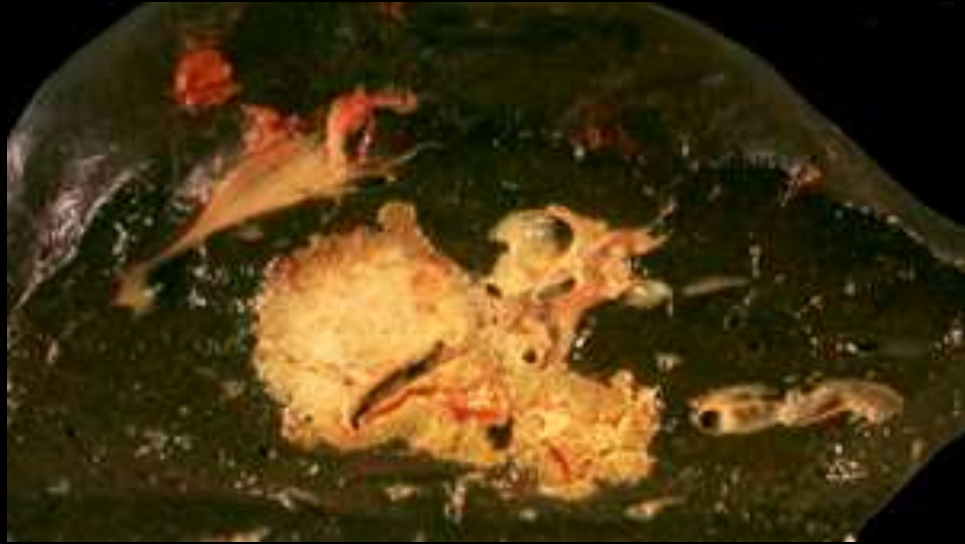
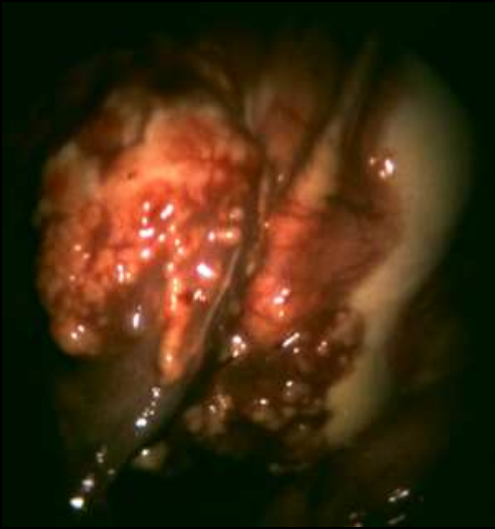
-le développement par vésiculation transcuticulaire est à l'origine de l'**aspect polycyclique pathognomonique des contours**

-les calcifications sont présentes dans 95 % des cas

-les **lésions focales ne sont pas "sphériques"** ; une hypertrophie compensatrice des segments hépatiques épargnés témoigne de la lenteur d'évolution des lésions

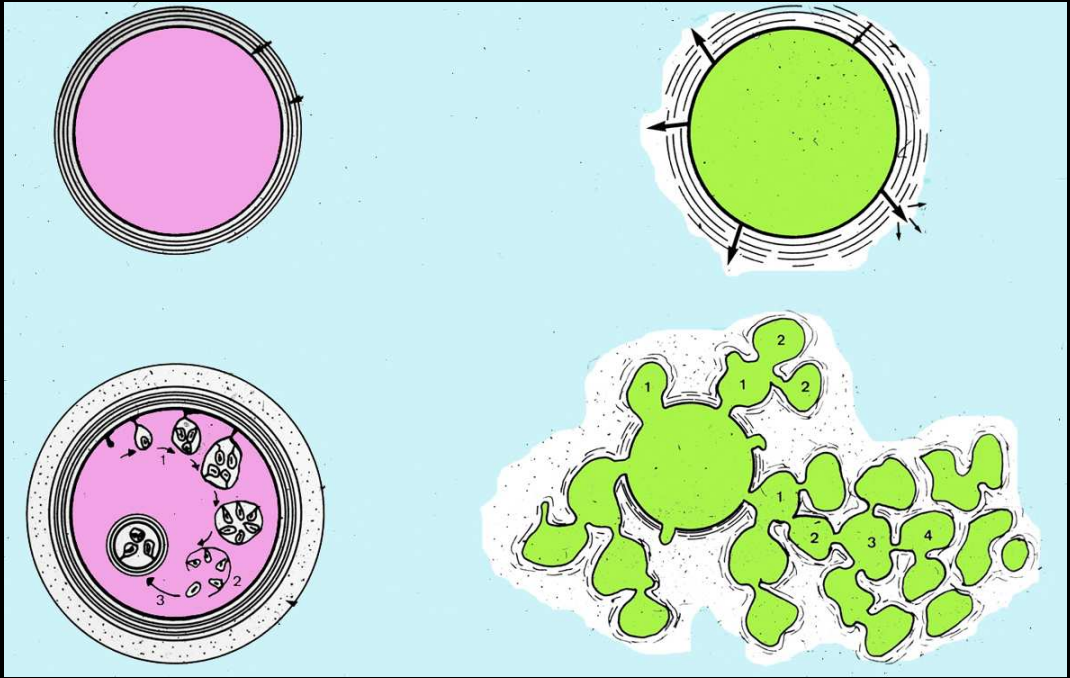
-le retentissement biliaire n'apparaît que lorsque les lésions s'étendent au hile



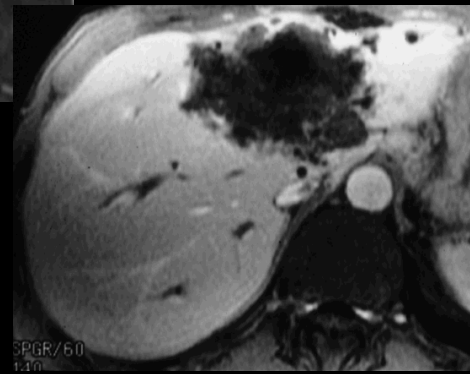
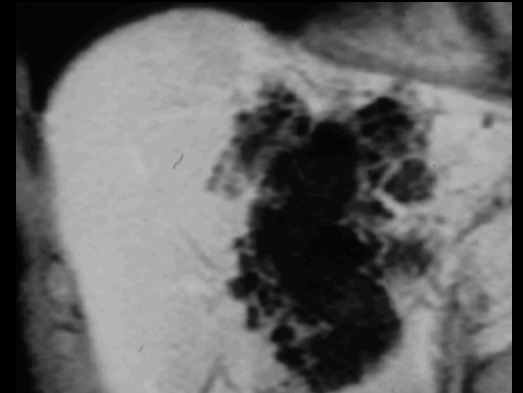
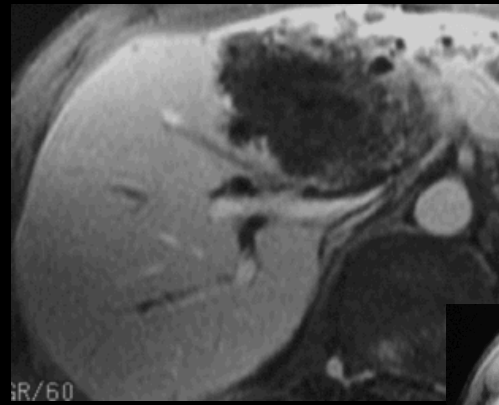
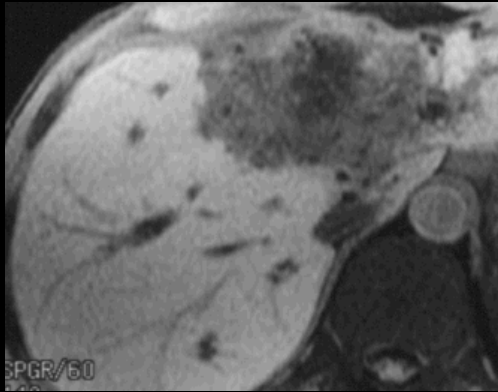
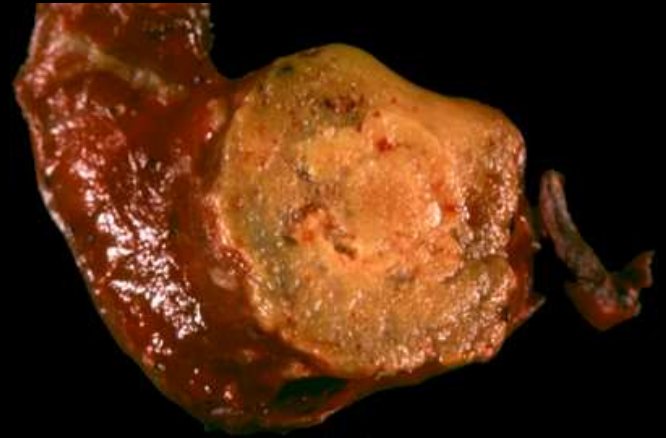
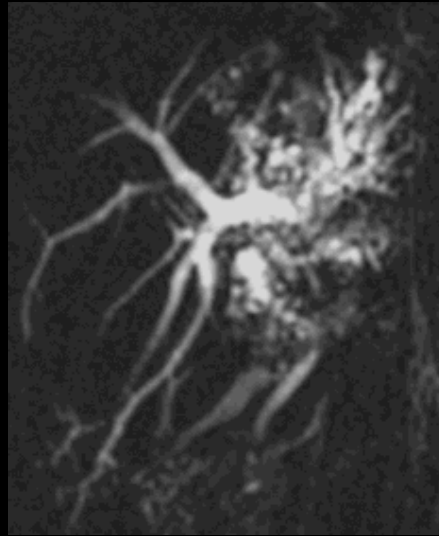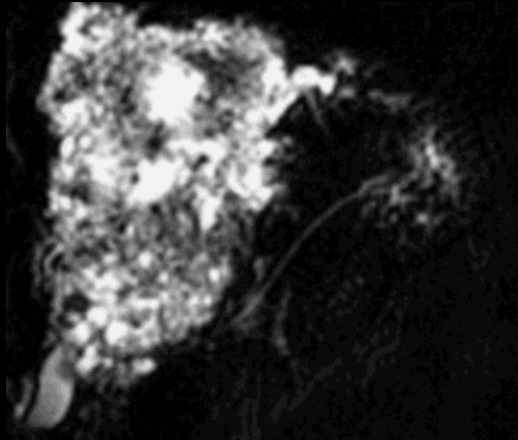


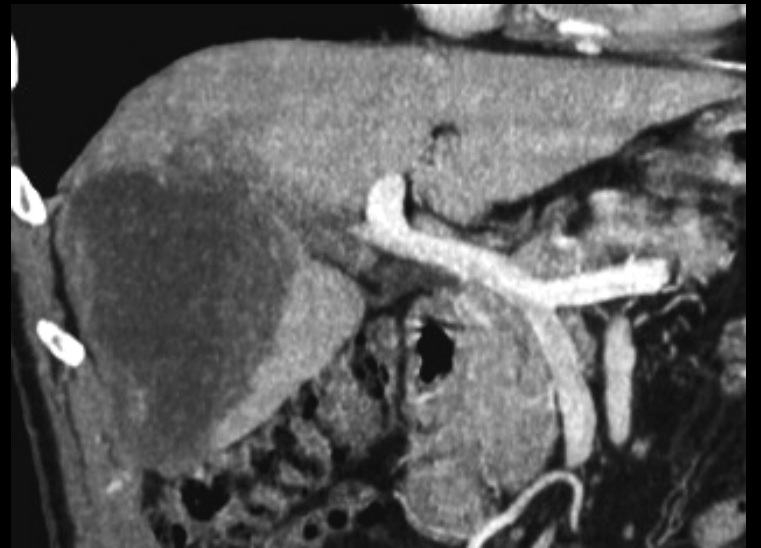
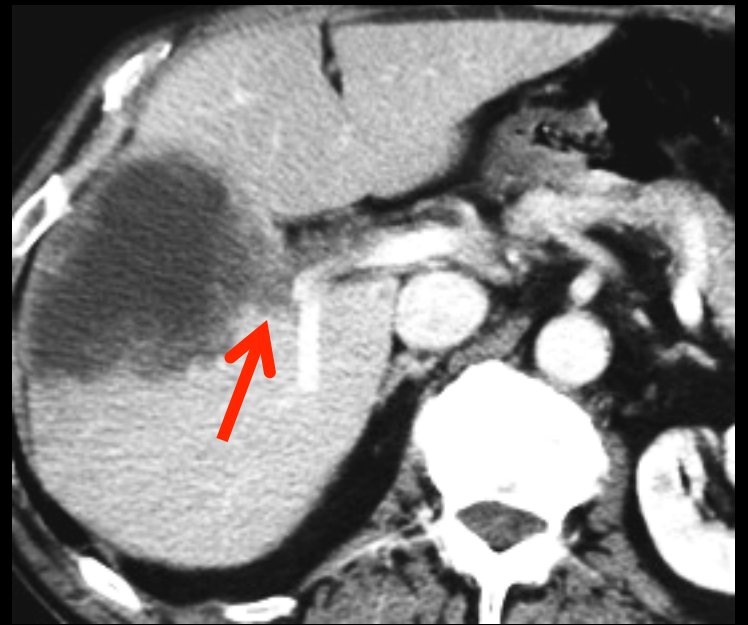
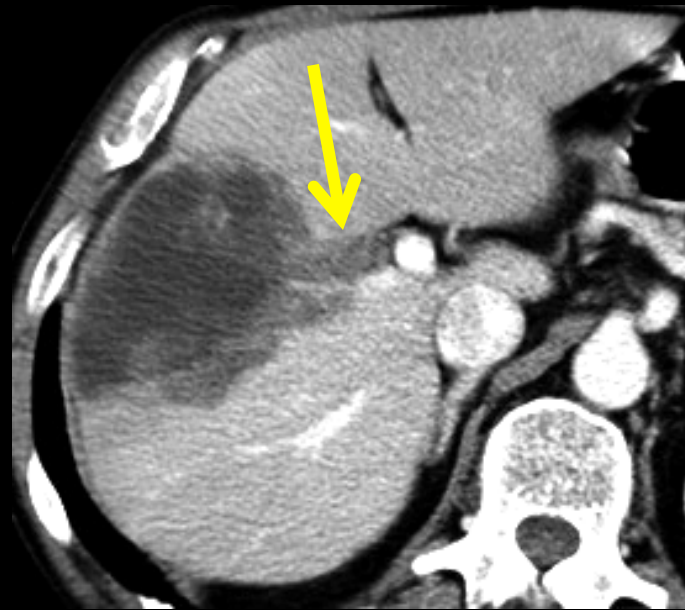
adventice = p erikyste
cuticule
membrane prolig ere

E. granulosus



E. multilocularis





Une forme de diagnostic délicat : pas de calcifications

L'aspect des contours , la morphologie de la lésion :non sphérique , infiltrat vers le hile...suffisent pour évoquer l'échinococcose alvéolaire que l'on confirme par l'IRM et/ou la biopsie + la sérologie .

NB : les zones hypodenses sont fibreuses et pas nécrosées !!!

2c. schistosomiase hépatique

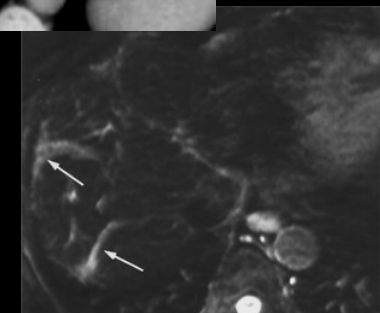
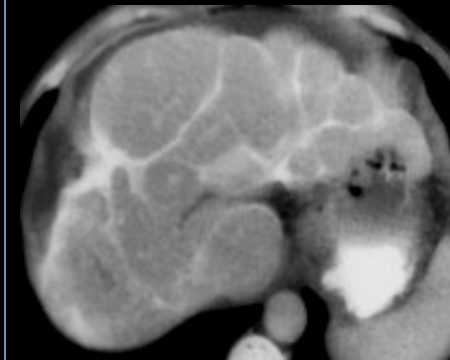
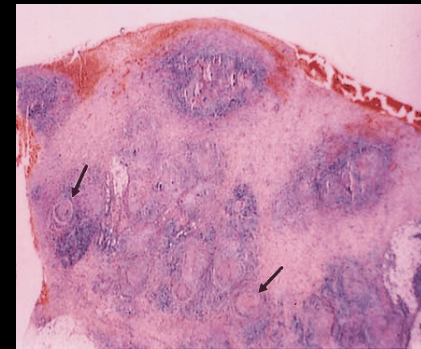
-*S. japonicum*, *S. hematobium* et *S. mansoni* sont les 3 espèces les plus communes chez l'homme.

-Les œufs pondus dans l'intestin par le parasite migrent par voie portale jusqu'au foie entraînant le développement d'une **fibrose périportale** et d'une **cirrhose** pouvant se compléter d'un CHC

-le diagnostic se fonde sur l'hyperéosinophilie, la recherche d'œufs vivants dans les selles et/ou la sérologie

-l'échographie montre les images de **fibrose septale hyperéchogène** du parenchyme (aspect "en dos ou en carapace de tortue")

-le CT et l'IRM objectivent le même type de remaniements fibreux périportaux



3-infections fongiques

-la **candidose hépatique** est l'infection fongique la plus fréquente, observée **chez 50 à 75% des leucémies aiguës et 50% des LMNH** à l'autopsie ; **aspergillus, cryptococcus, histoplasmosis et mucormycosis** étant moins souvent identifiés.

-autres circonstances:

chimiothérapies intensives

SIDA

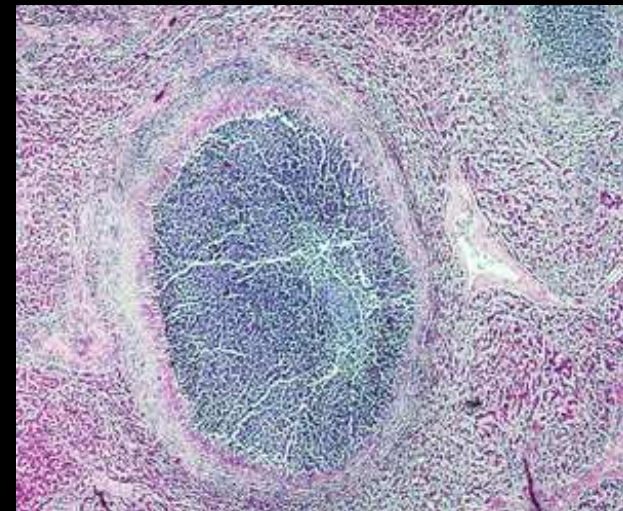
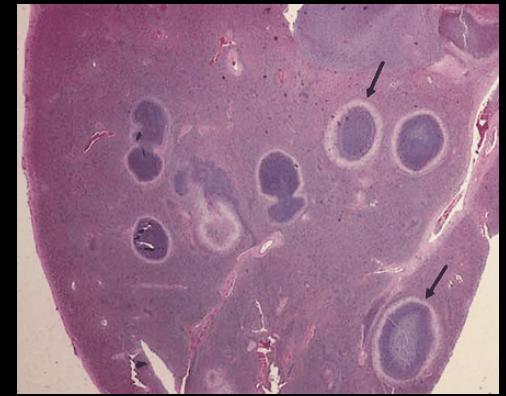
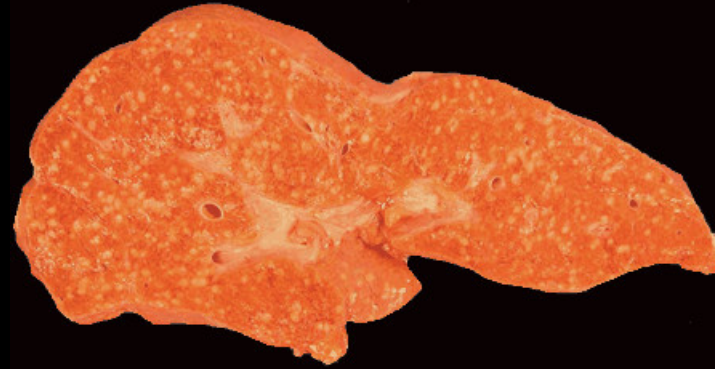
granulomatoses chroniques de l'enfant
transplantation rénale

-multiples abcès arrondis de taille < 10 mm (microabcès) disséminés dans les 2 lobes

-diagnostic différentiel :

hamartomes biliaires (Von Meyenburg)

LMNH, leucémies, métastases



-à l'échographie on observe:

-des nodules hypoéchogènes homogènes

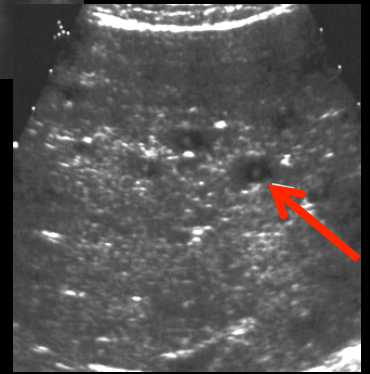
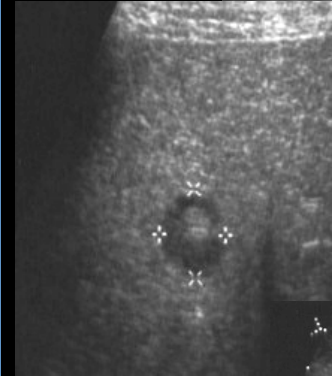
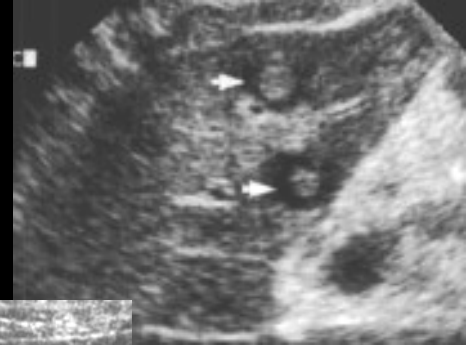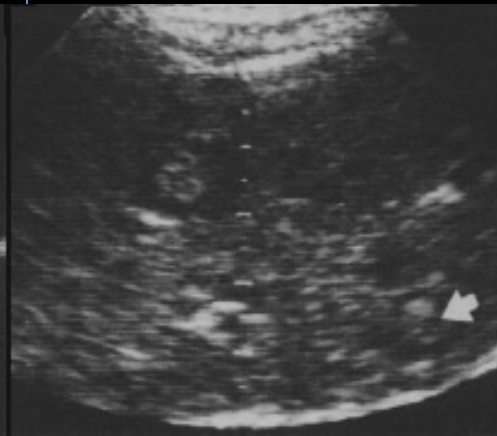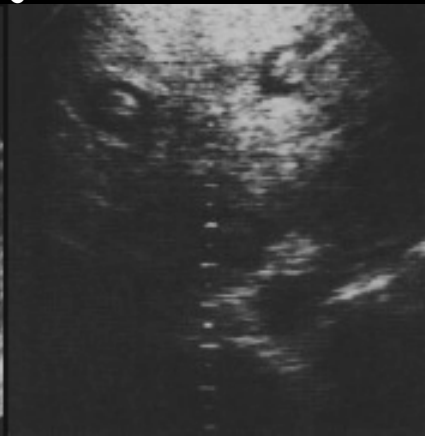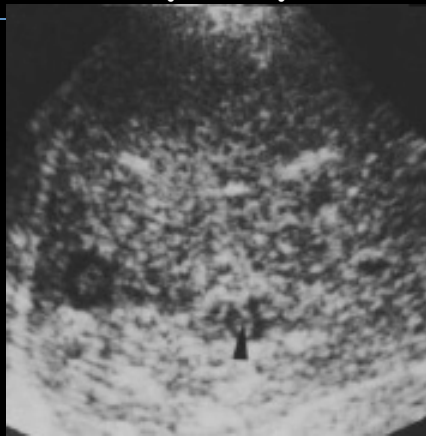
-des nodules "en œil de bœuf" (nidus échogène entouré d'un anneau hypoéchogène) ; correspondant à des formes actives

-des nodules échogènes avec ombre acoustique postérieure

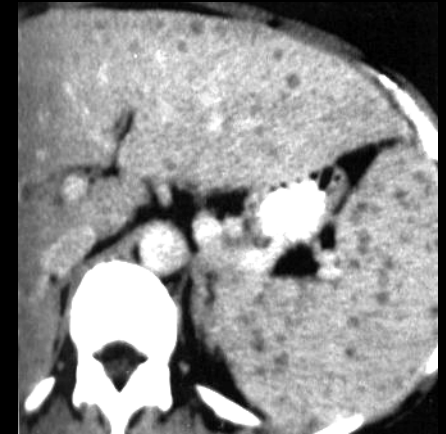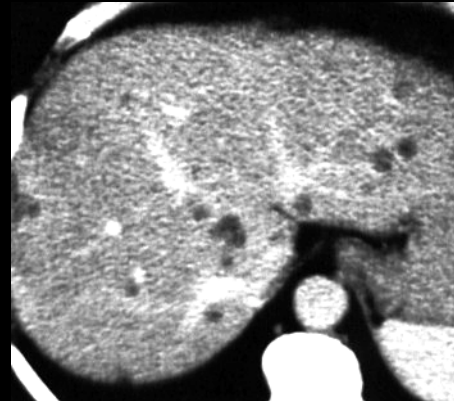
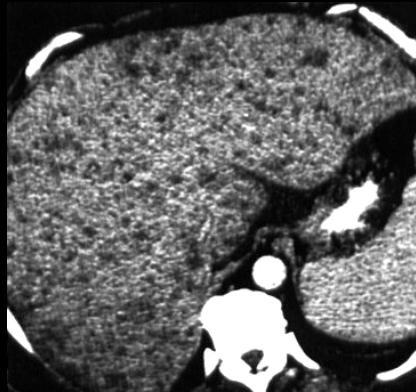
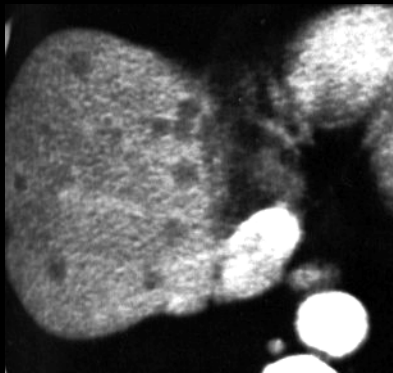
-des aspects de "roue dans la roue" centre hypoéchogène, couronne échogène de tissu inflammatoire, et couronne hypoéchogène de fibrose

les nodules sont presque toujours inférieurs à 10 mm.

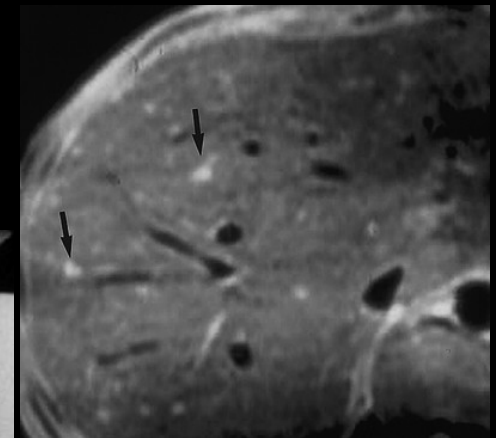
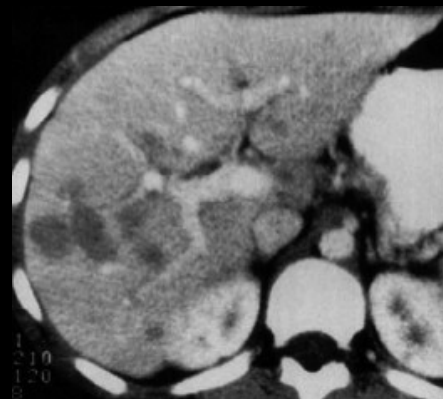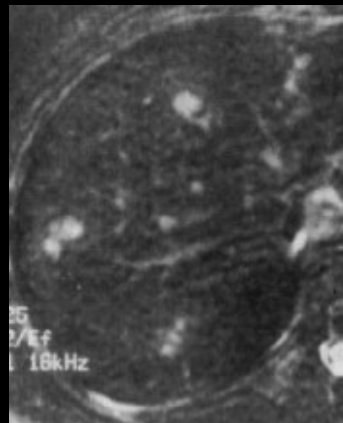
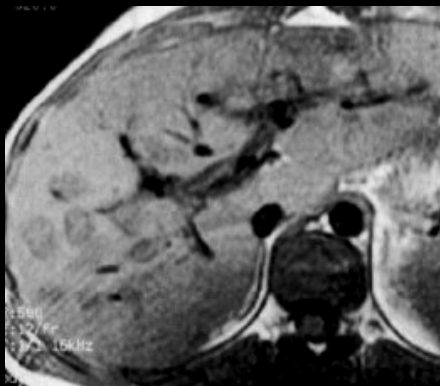
"wheel within a wheel"



-au CT , les abcès candidosiques sont généralement **multiples , arrondis , hypodenses ,** avec rehaussement central et anneau périphérique donnant un **aspect " en cible "**



-en IRM, les abcès sont typiquement en hyposignal T1 et en hypersignal T2 avec anneau en hyposignal en T2



3-granulomatoses hépatiques

3a. tuberculose hépatique

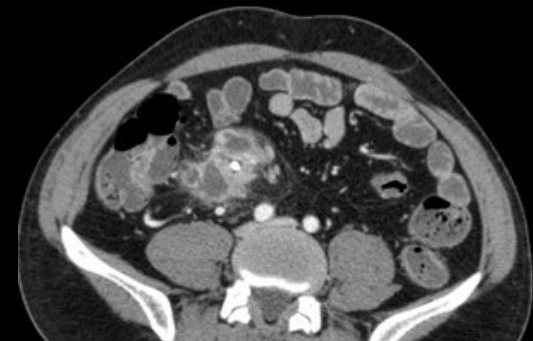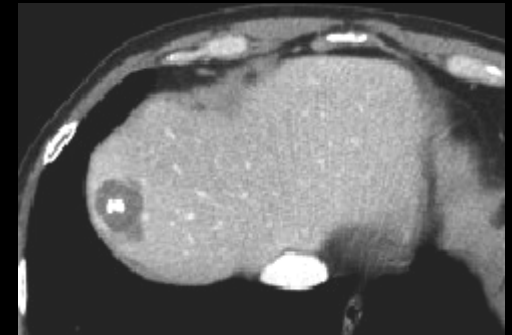
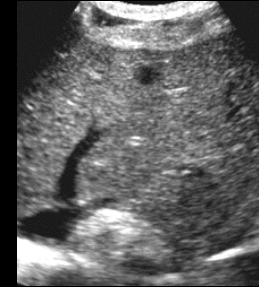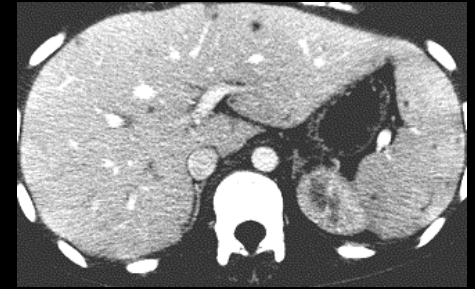-le foie est atteint chez 80 à 90 % des patients porteurs d'une tuberculose disséminée, à l'autopsie.

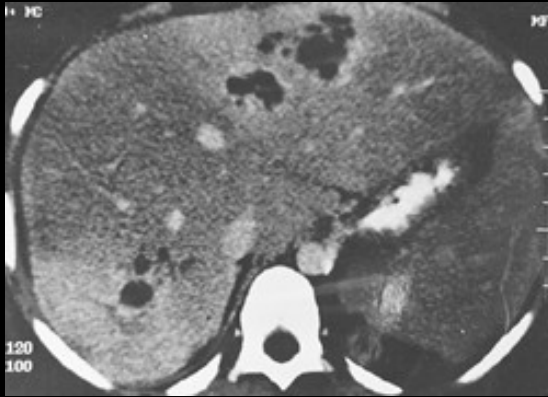
-seules les atteintes macronodulaires sont visibles ; les micronodules de 0.5 à 2 mm ne se traduisant que par une hépatomégalie homogène ou hétérogène

-avec la guérison , des calcifications apparaissent dans 50% des cas

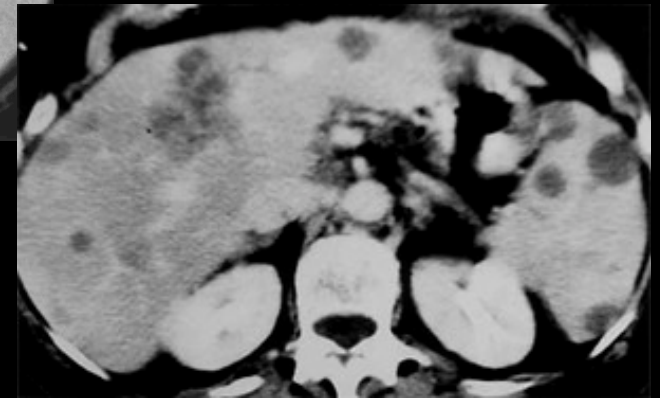
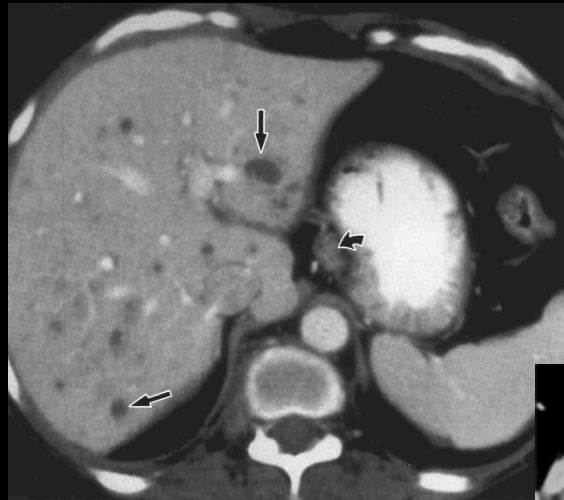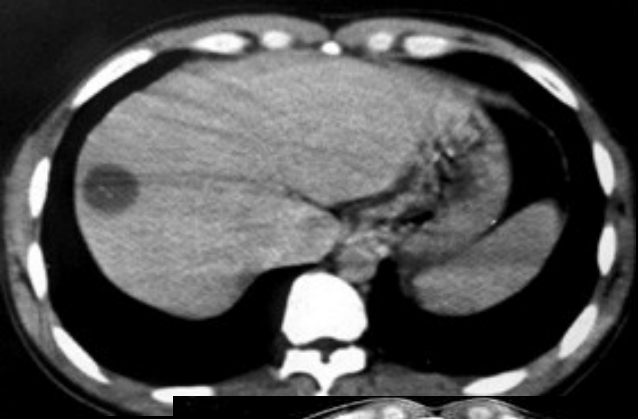
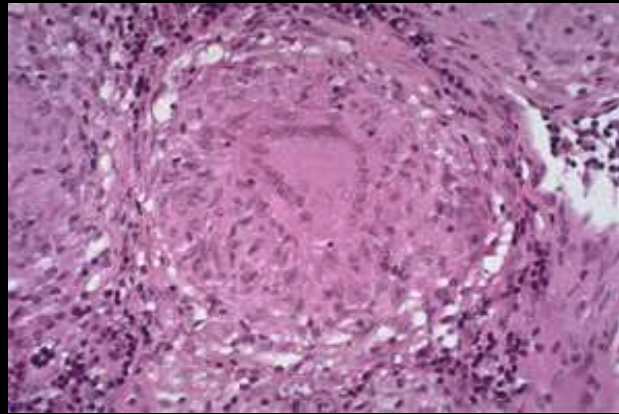
-les formes macronodulaires sont hypodenses ,parfois avec un anneau périphérique de rehaussement , parfois calcifiées , parfois en cluster

-la différenciation avec un lymphome ,des atteintes fongiques ou des métastases se fait par les adénopathies ou l'atteinte intestino-mésentérique



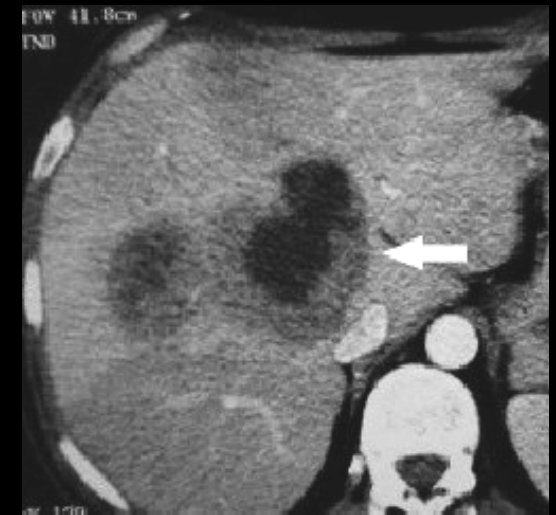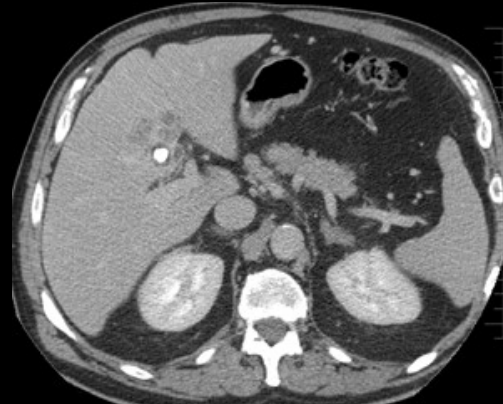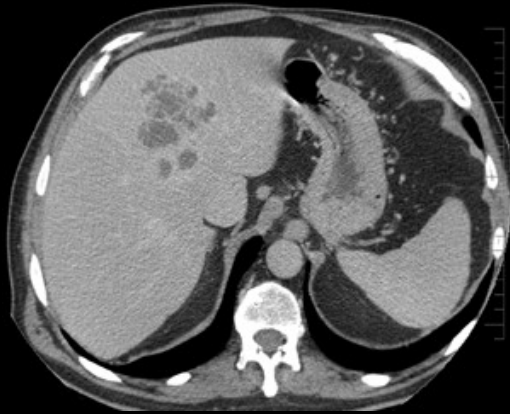
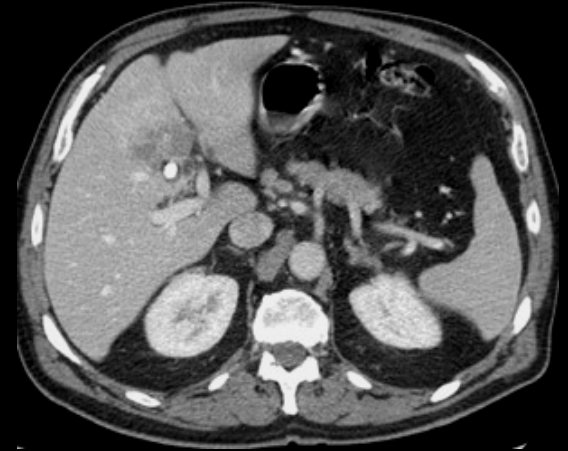


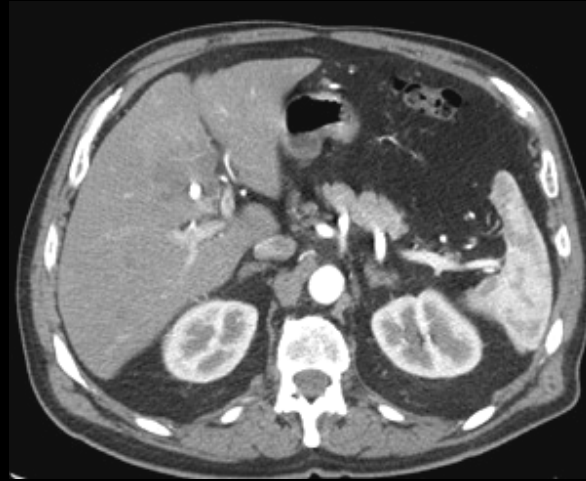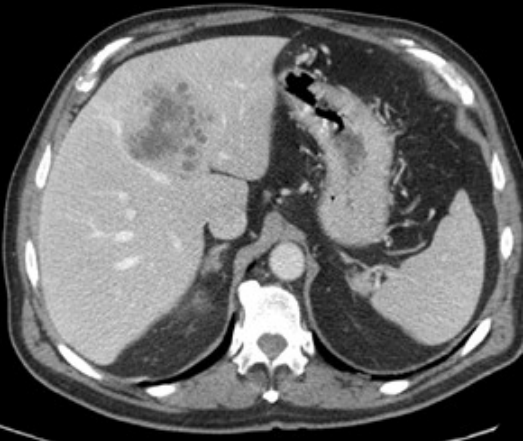enfant 10 ans ; abcès tuberculeux du foie

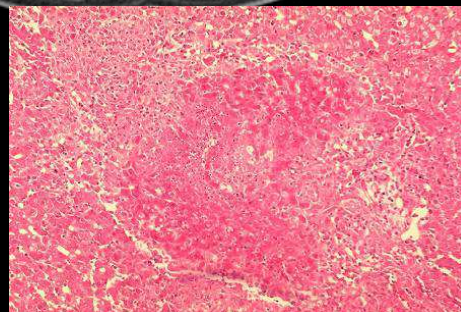


tuberculoses hépatiques

homme , 48 ans , fièvre au long cours, ondulante, sueurs nocturnes à odeur de paille mouillée , asthénie , courbatures , vit dans la région de Barcelone , à la campagne



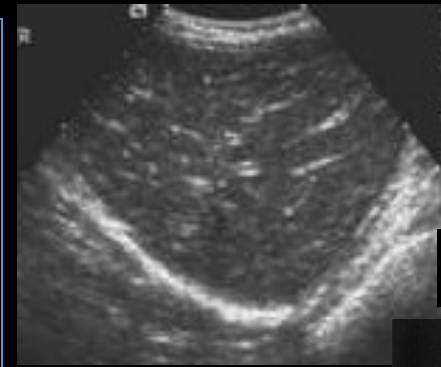brucellose hépatique



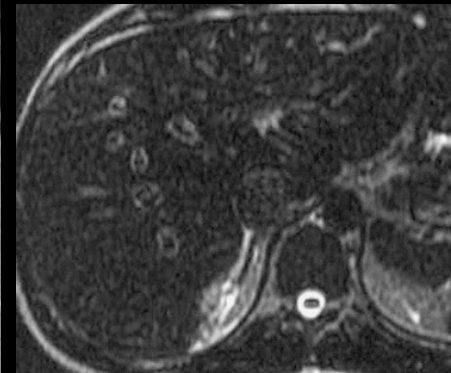
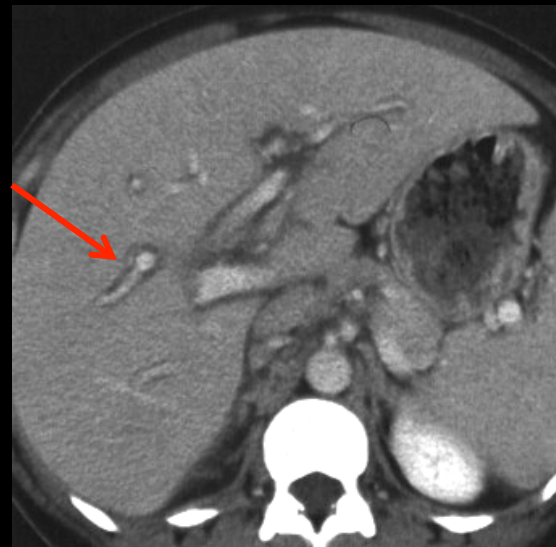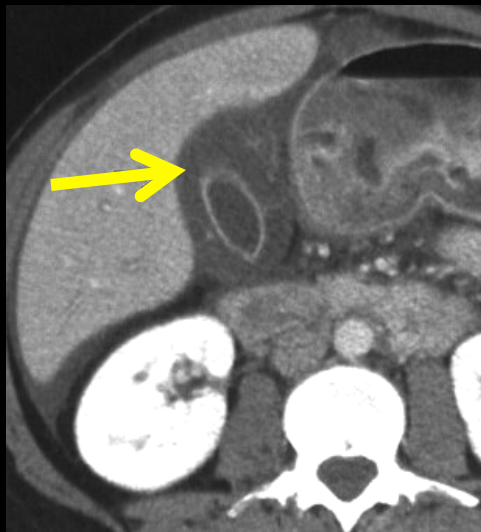
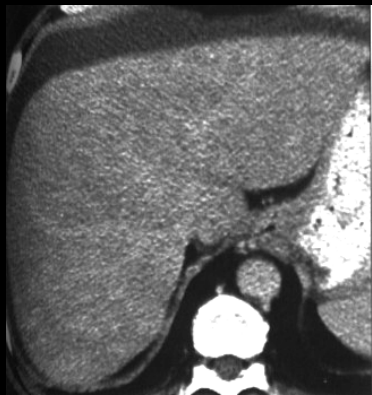
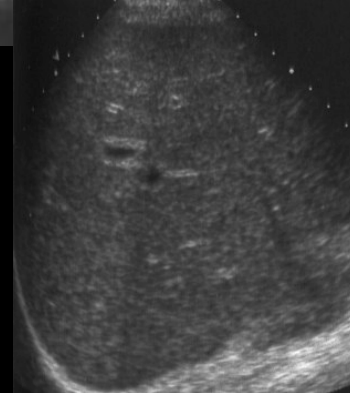
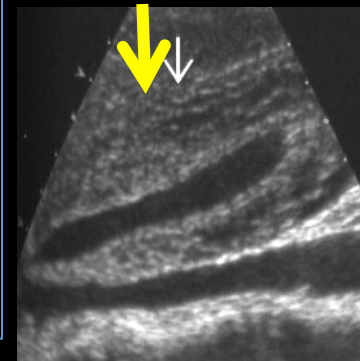
4-les hépatites virales

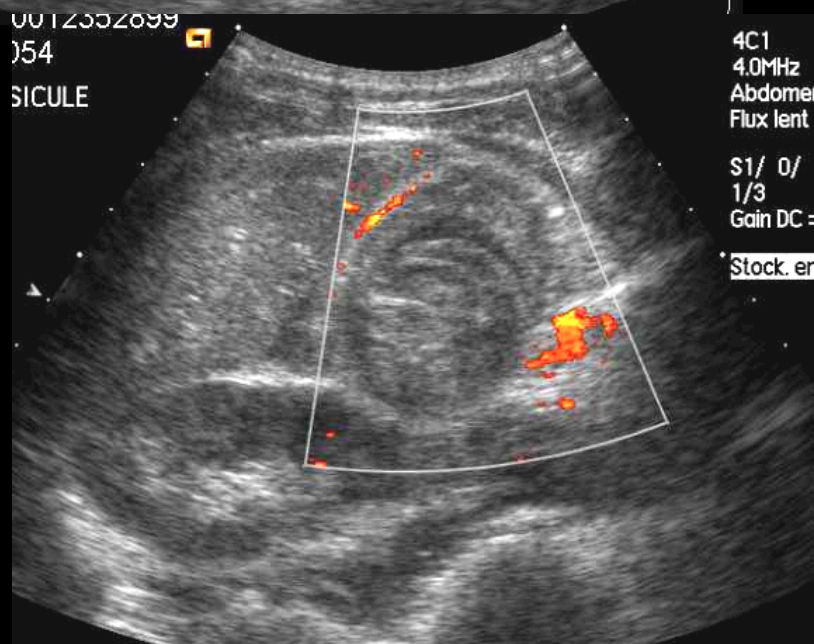
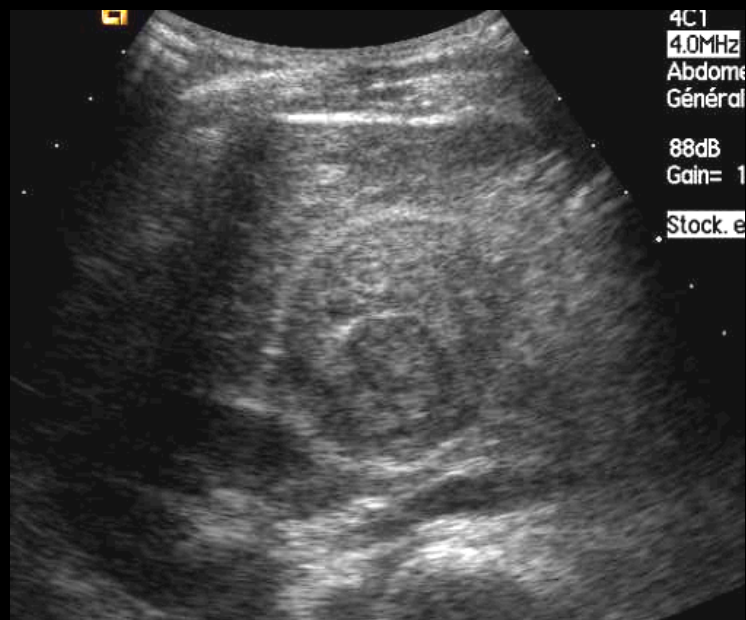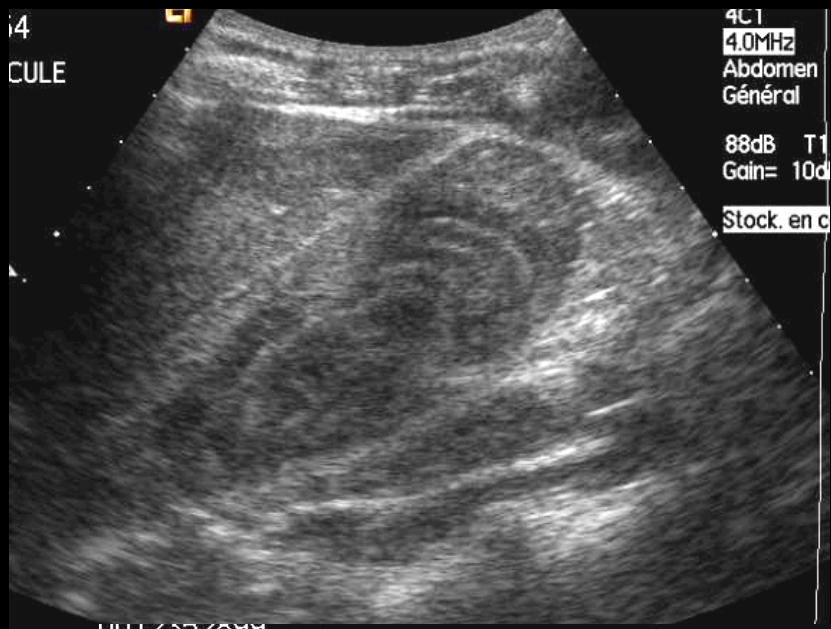-quel(s) que soit(ent) le ou les virus en cause, l'hépatite aiguë se traduit par une hépatomégalie et un aspect hypoéchogène et une hyperéchogénicité relative des parois des branches portales donnant l'aspect de ciel étoilé ("starry sky")

-au CT et en IRM on note essentiellement un œdème périportal avec dans les cas les plus sévères un œdème de la paroi vésiculaire



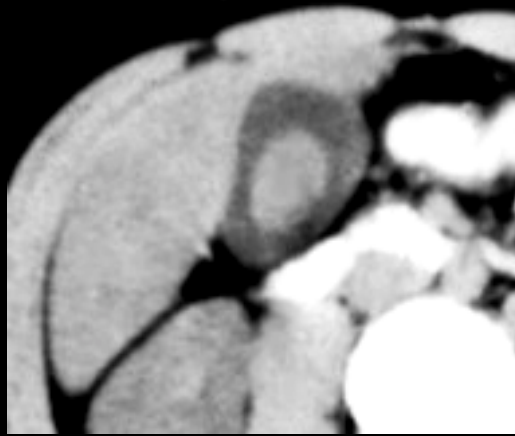
starry sky



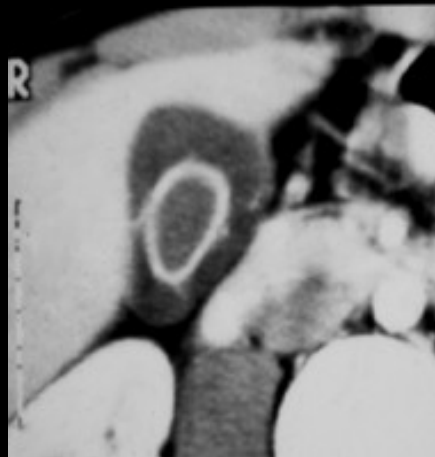


**œdème de la paroi
vésiculaire
hépatite virale**

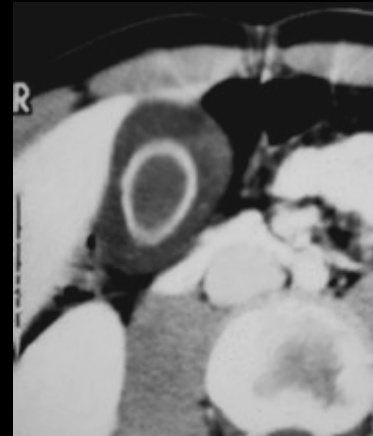
*NB: l' "épanchement liquidien
périvésiculaire" est une hérésie
anatomique !!!!*



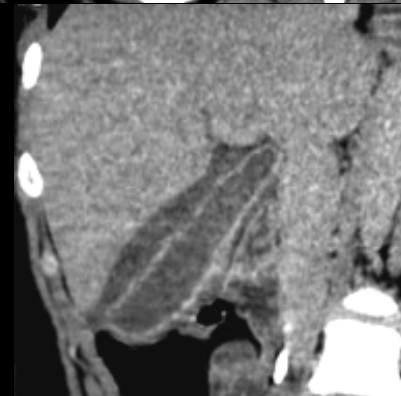
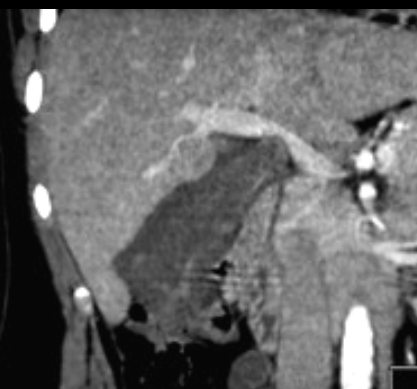
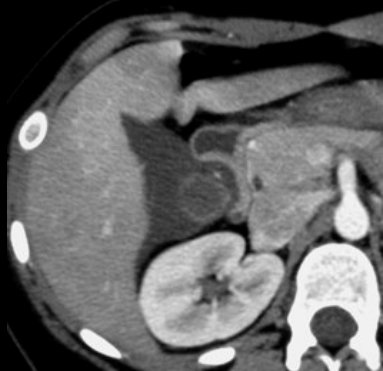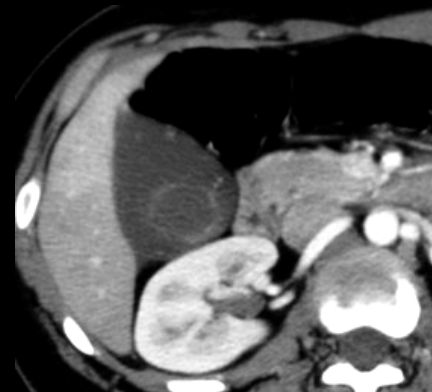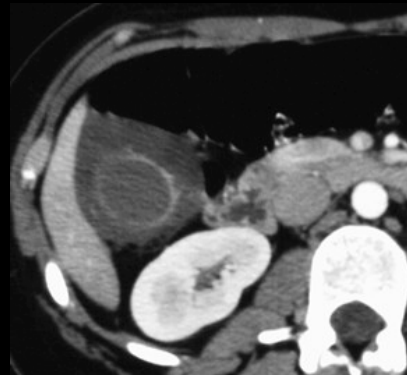
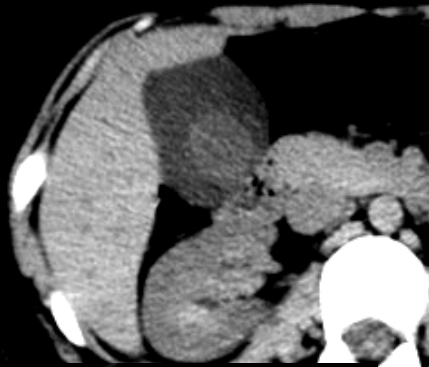
avant injection



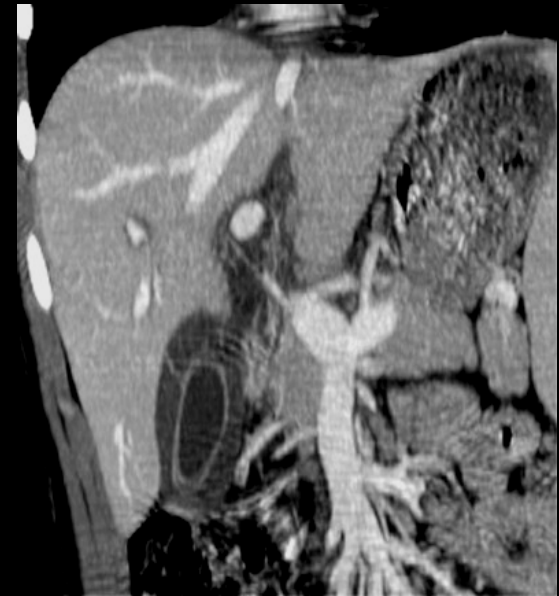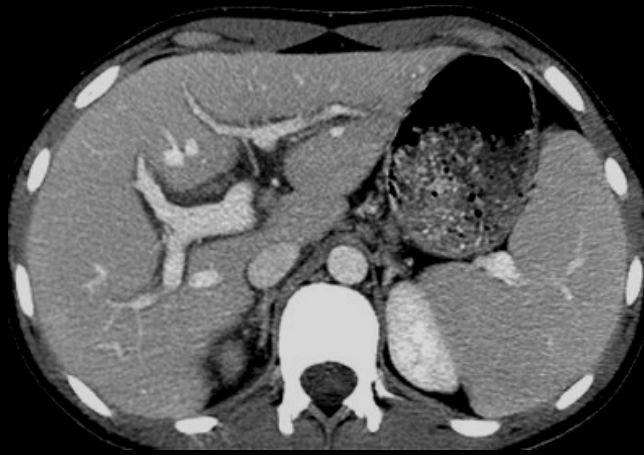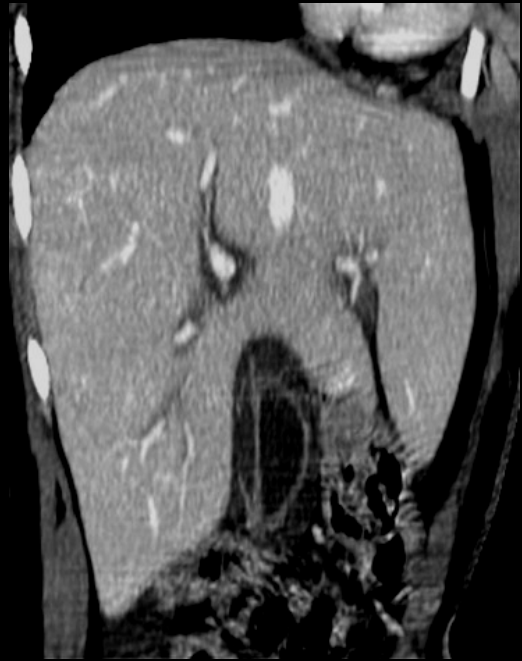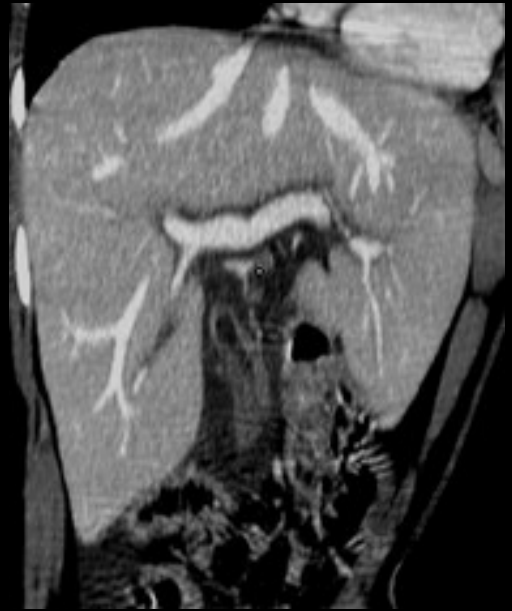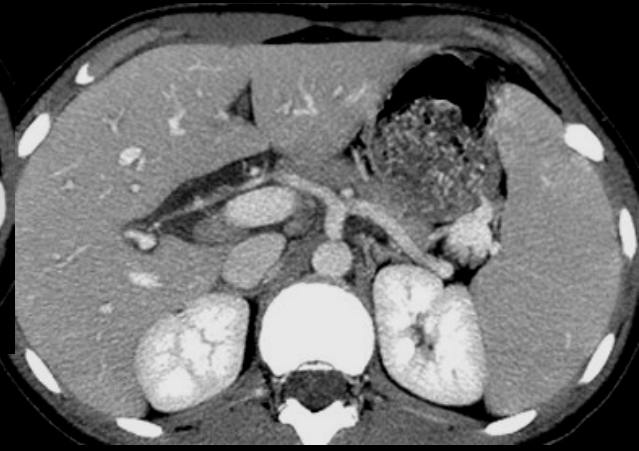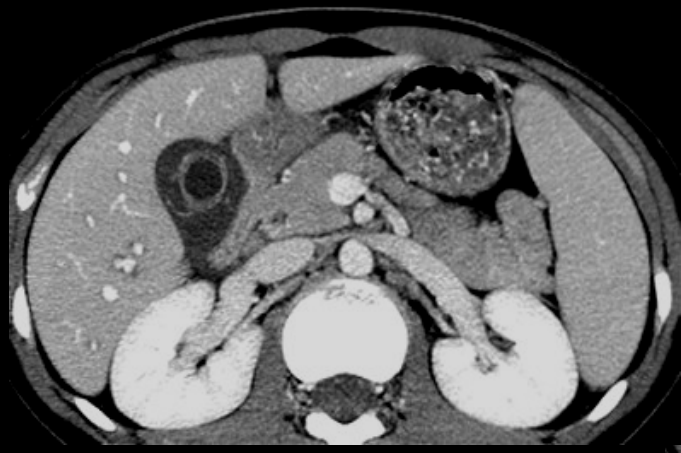après injection



*œdème de la
paroi
vésiculaire
hépatite A,
phase pré-
ictérique*



*œdème de la paroi
vésiculaire
hépatite aigüe virale*



*œdème péri vésiculaire et péri
portal
hépatite aiguë virale*

5-les angiocholites bactériennes (bacterial acute cholangitis)

-l' infection des voies biliaires (VBP et/ou VBIIH) **est liée à une lithiase dans près de 80% des cas** ; les germes en cause sont des aérobie d'origine digestive (E coli , S faecalis) ou des anaérobies (B fragilis)

-les autres causes sont:

. les **obstacles tumoraux sur les voies biliaires** (cholangiolo et cholangiocarcinomes, adk pancréas, ampullomes)

-les malformations et la cholangite primitive (CSP)

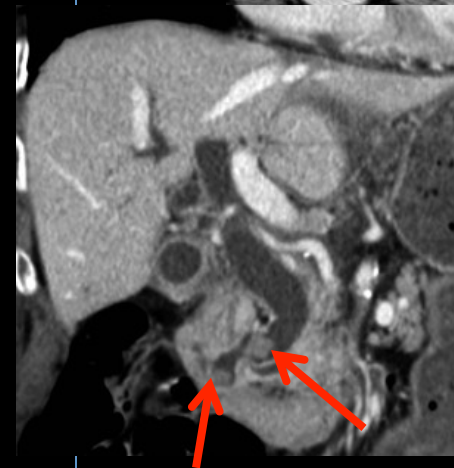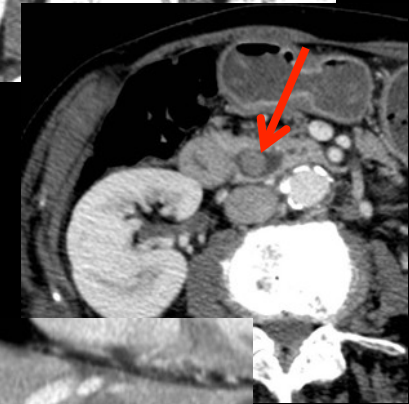
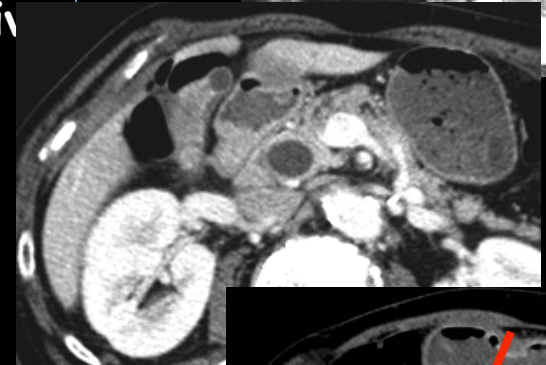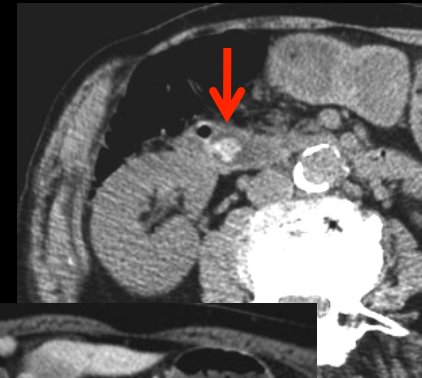
.les **CPRE** et sphinctérotomies endoscopiques

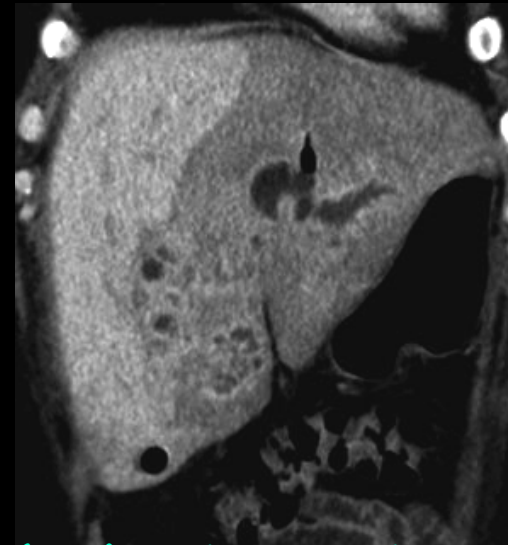
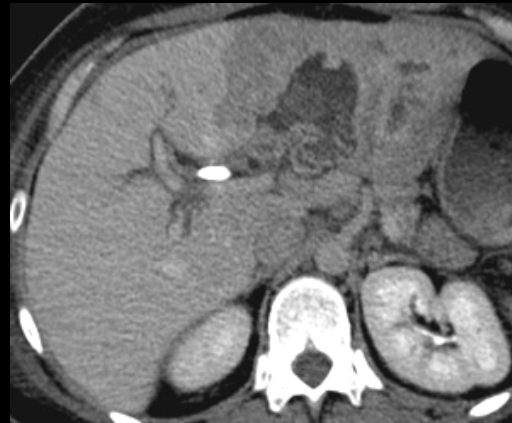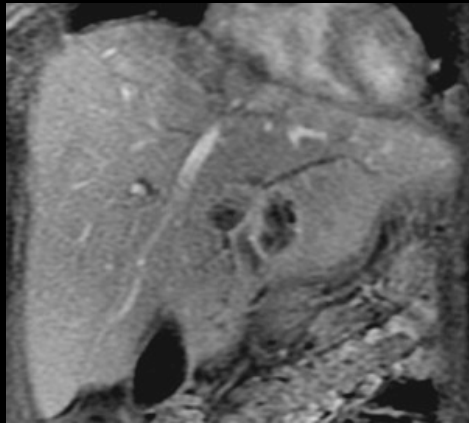
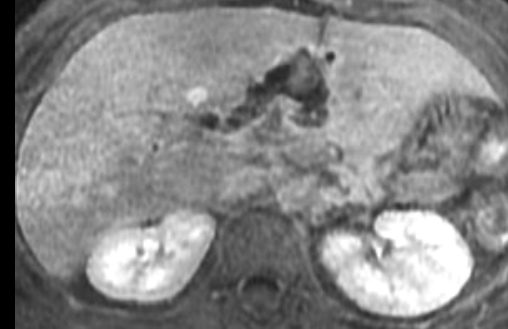
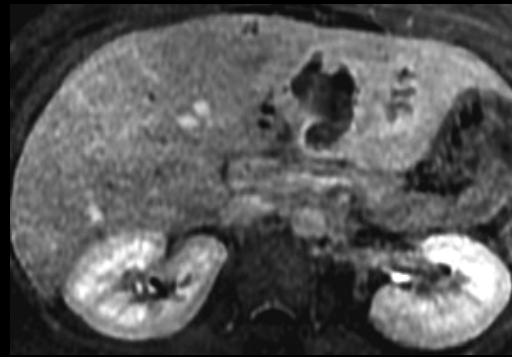
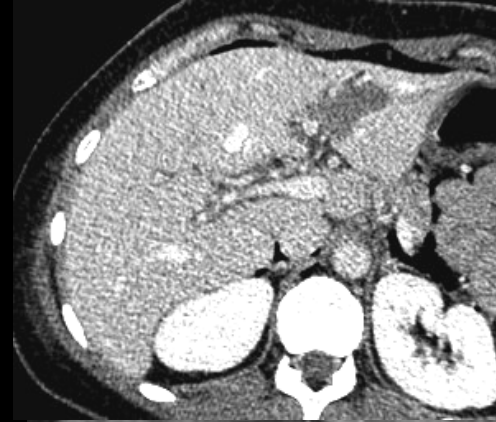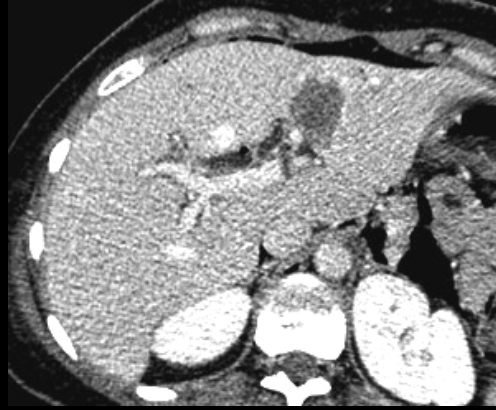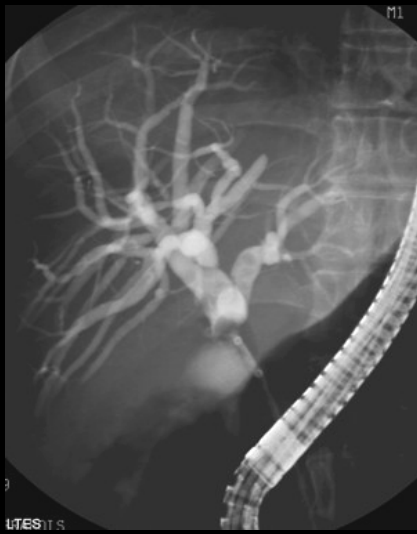
.les **anastomoses bilio-digestives**

-la **triade de Charcot** : douleur biliaire , fièvre , ictère en 3 jours est souvent incomplète .

La **pentade de Reynolds** ajoute choc septique et léthargie

-biologiquement la **cholestase** est un élément important associé à une cytolyse et à un sd inflammatoire





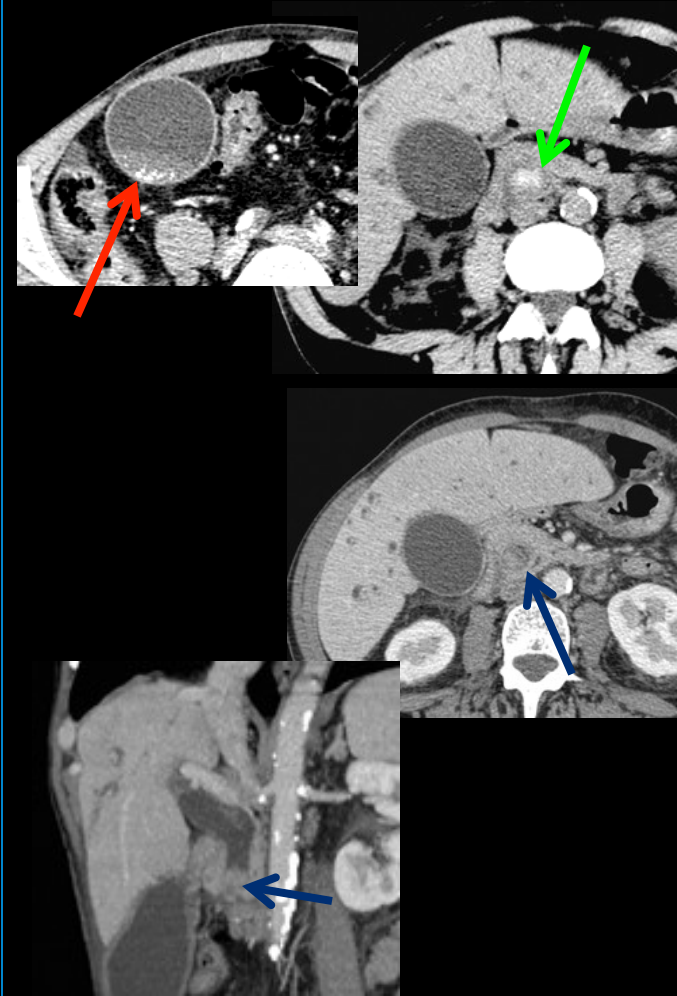
abcès bilioseptiques post CPRE . Le rehaussement hétérogène du parenchyme à la phase artérielle est en faveur d'une cholangite suppurée.

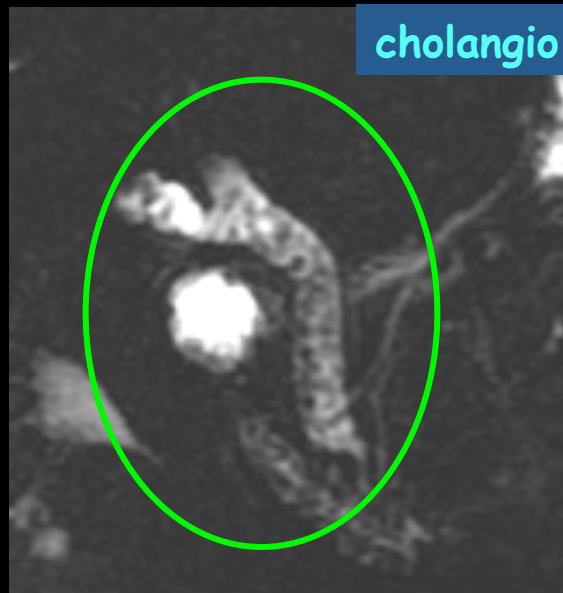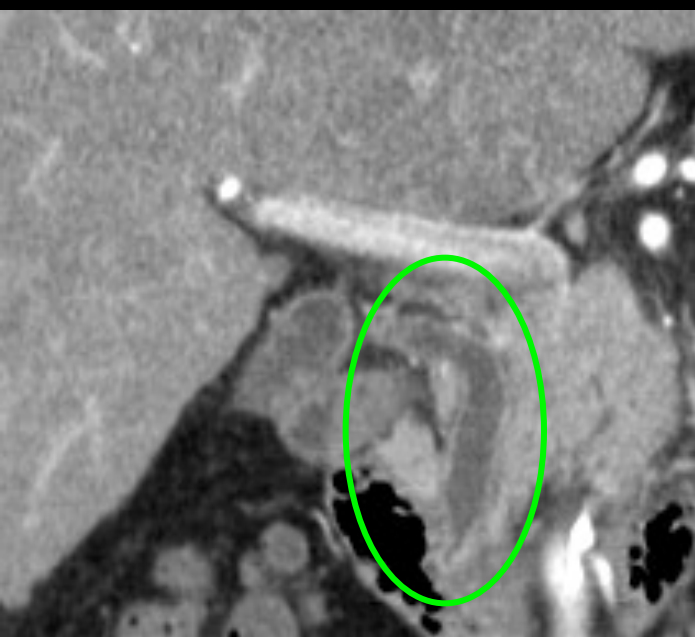
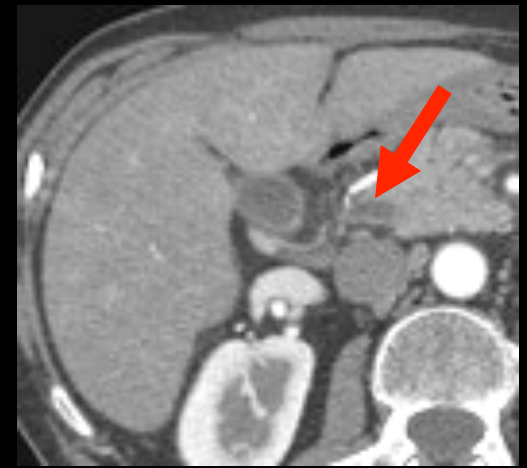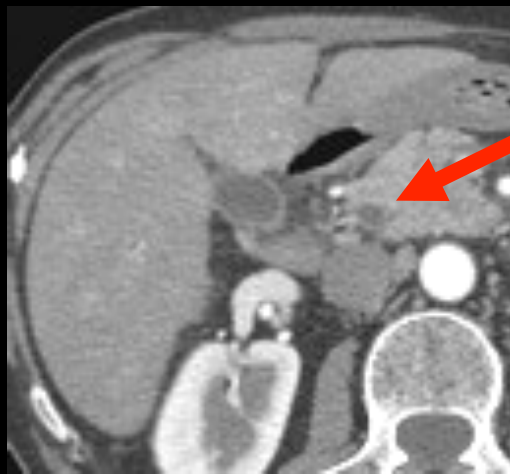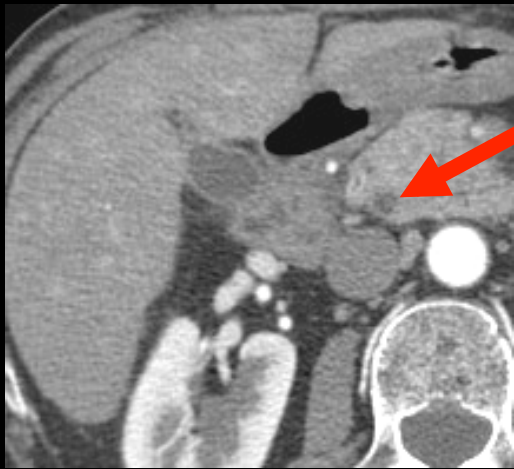-L'imagerie doit donc rechercher une maladie lithiasique : calculs **vésiculaires** de moins de 10 mm ; calculs des **VBH** ou un signe indirect : dilatation de la VBP à plus de 10 mm....(à discuter!)

-Le scanner avant injection doit être optimisé (privilégier la résolution en contraste pour la mise en évidence de **calculs de faible densité pigmentaires bruns**) sensibilité 65 à 80% ; coupes reconstruites en 2 ou 3 mm ! ; **20 à 25 % de calculs cholestéroliques isodenses à la bile** échapperont toujours au CT

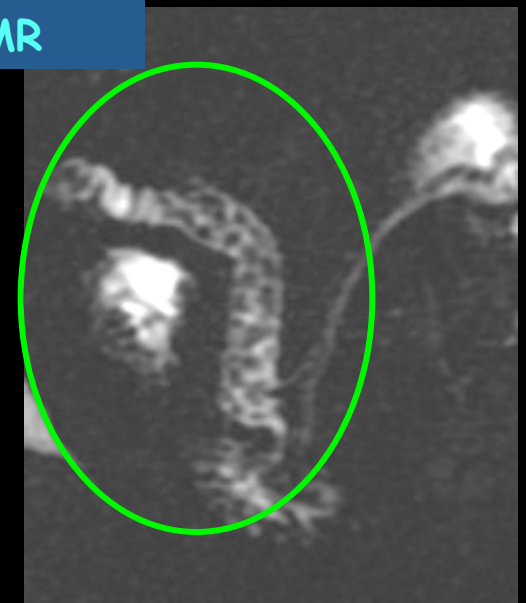
-après injection , épaissement inflammatoire avec **prise de contraste marquée et persistante des parois des voies biliaires** ; troubles perfusionnels du parenchyme adjacent ; **abcès hépatiques multiples** , thromboses segmentaires des branches portales

-l'IRM hépato-biliaire est l'examen " tout en un " qui s'impose d'urgence chaque fois qu'il est possible +++

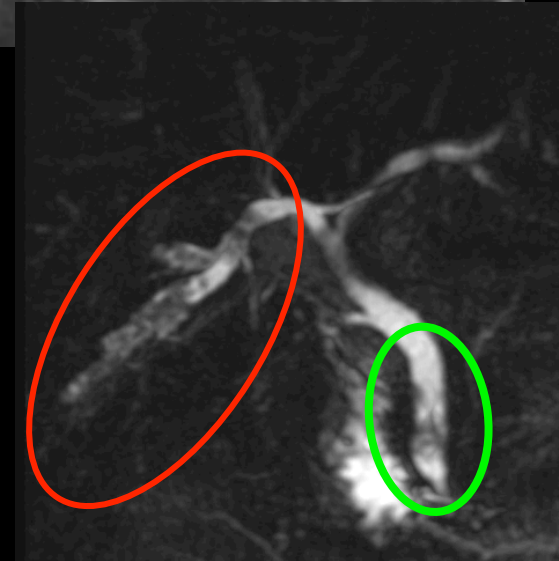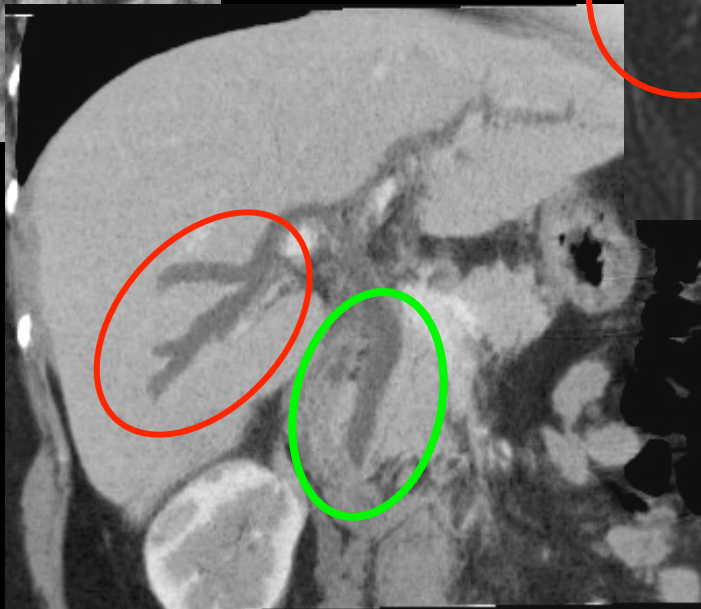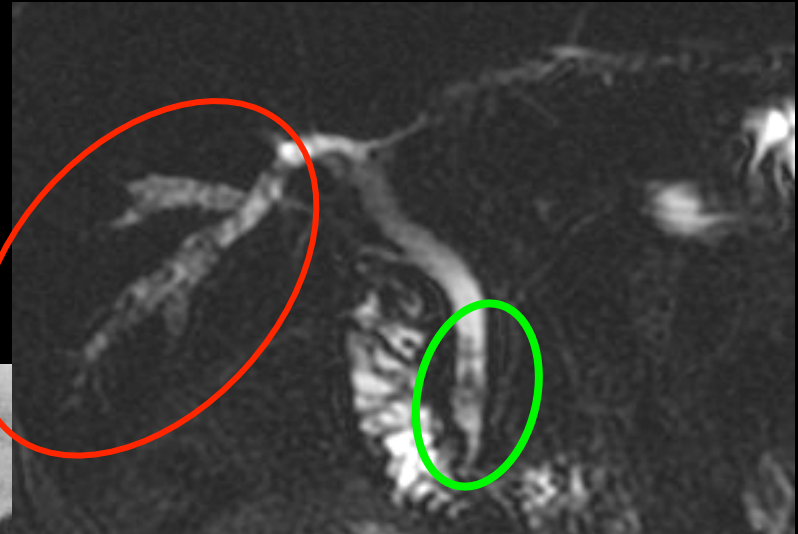


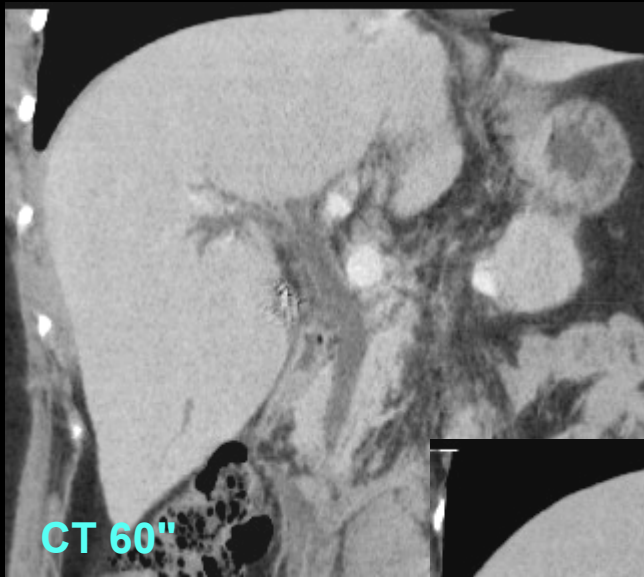

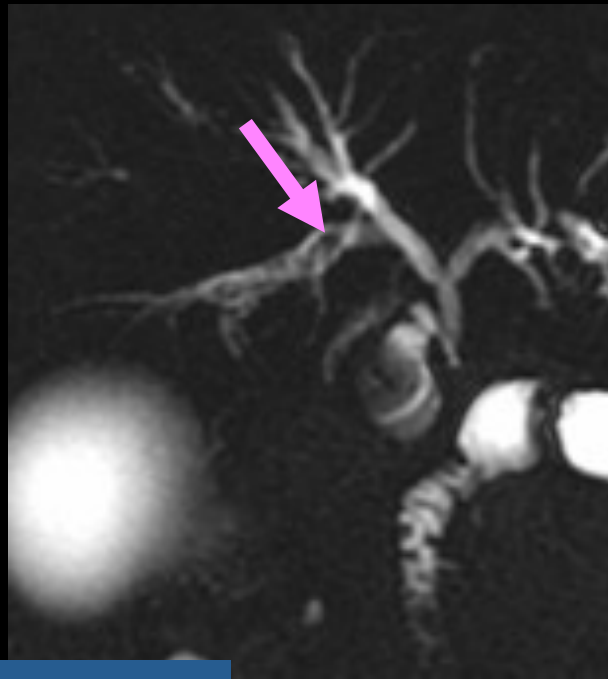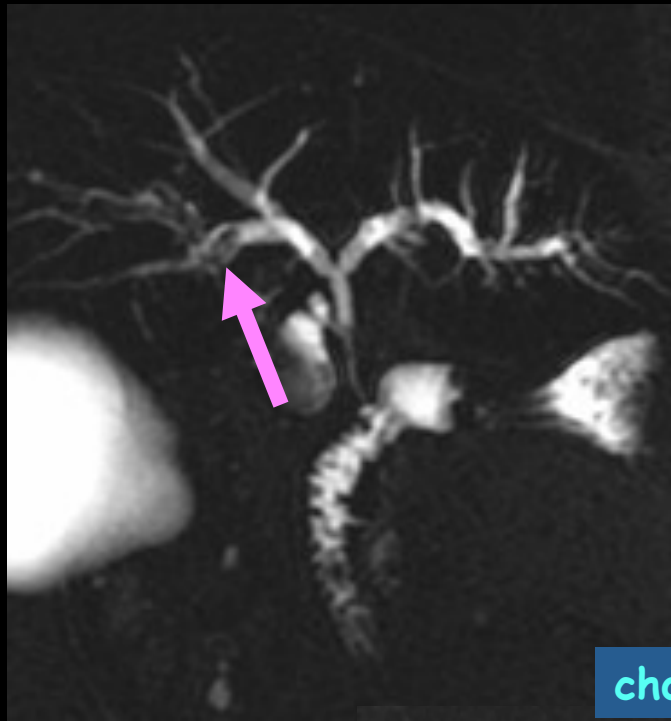
cholangio MR



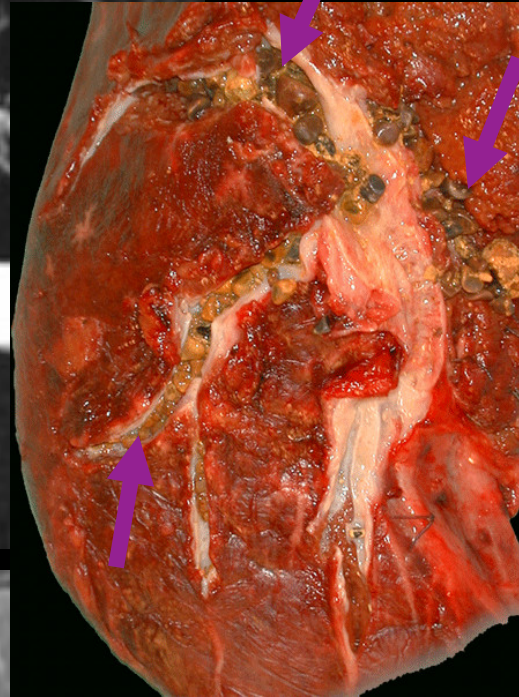
femme 65 ans : douleurs hypochondre droit - fièvre - ictère : **ATCD**
cholécystectomie ; empierrement cholestérolique de la VBP



femme 32 ans ; **ATCD cholécystectomie** sous coelioscopie ;
J30 post op : récidive de douleurs hypochondre droit - fièvre -
ictère ; lithiase des VBIH droites et de la VBP

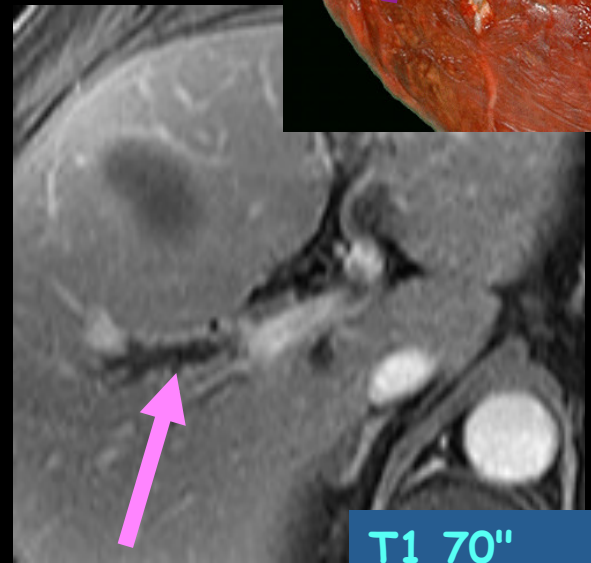
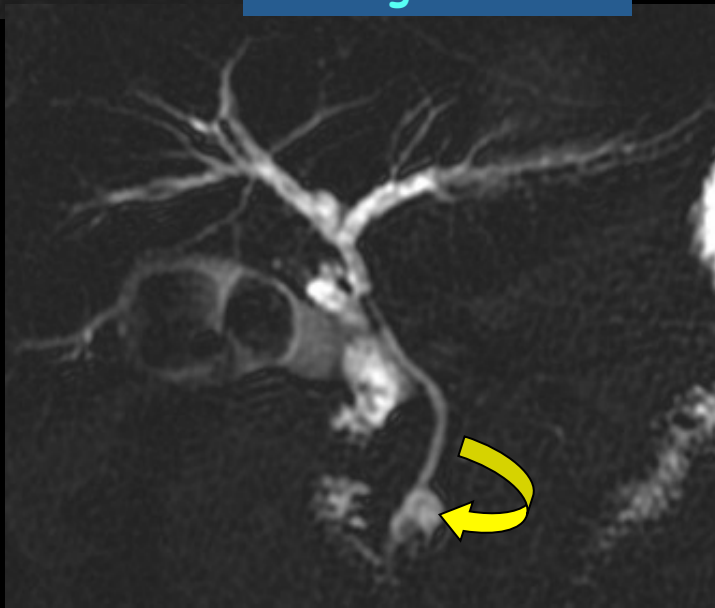


cholangio MR



femme 60 ans,
douleurs de
l'hypochondre
droit ; fièvre et
sub ictère.

lithiase
cholestérolique
des VBIH et de
la vésicule
biliaire



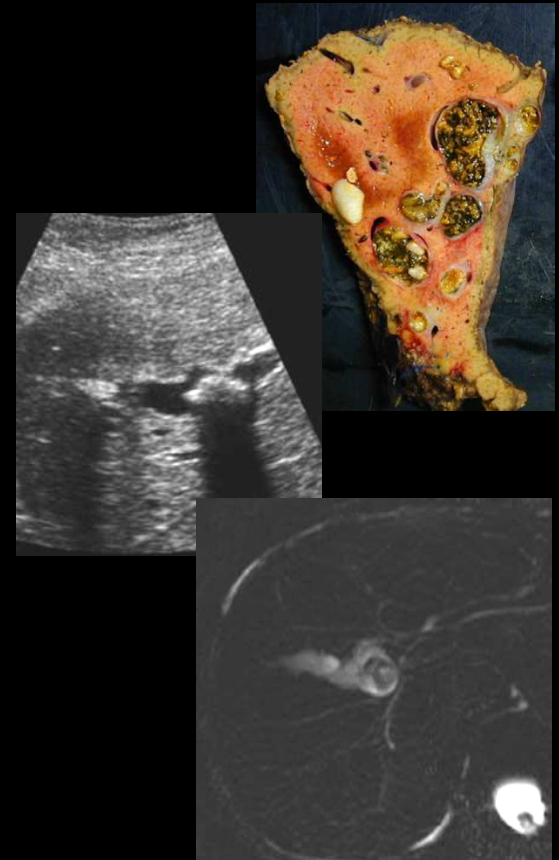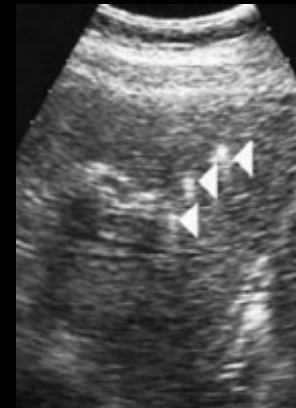T1 70"

la lithiase cholestérolique des VBIH (low phospholipid associated cholelithiasis LPAC)

la lithiase cholestérolique "primitive" des VBIH est maintenant bien identifiée.

les principaux éléments clinico-biologiques du diagnostic sont :

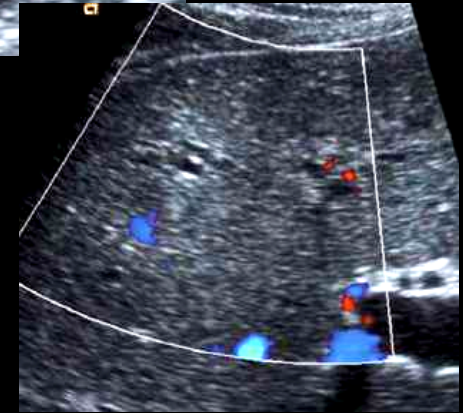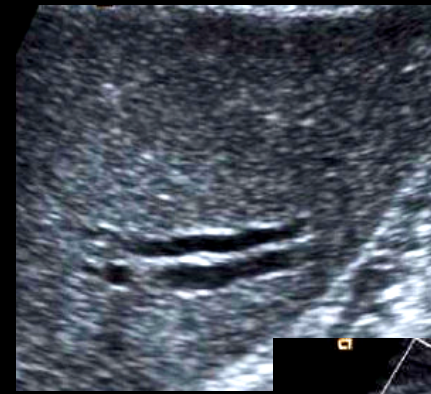
- un début des symptômes avant l'âge de 40 ans
- des douleurs biliaires souvent associées à des complications (angiocholite , cholécystite aiguë, pancréatite aiguë)
- la récidive des symptômes après cholécystectomie
- une élévation des GGT et des phosphatases alcalines et une augmentation modérée des transaminases
- un antécédent de cholestase gravidique et le début des troubles à la fin ou après une grossesse



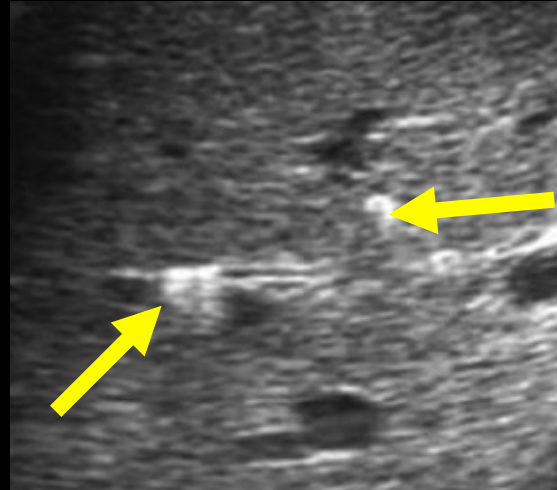
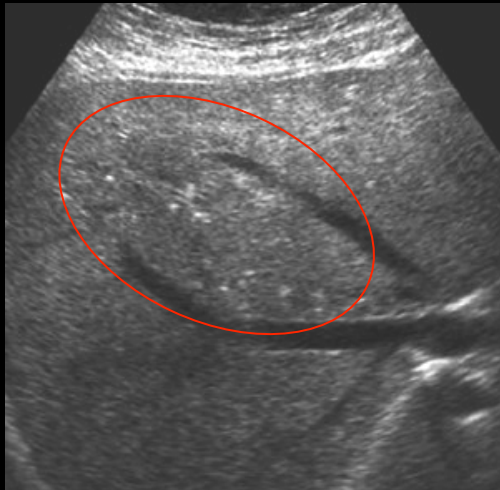Ce syndrome est lié à une **mutation du gène ABCB4** qui code le transporteur canaliculaire des phospholipides ou **mutation MDR 3** (R. Poupon et coll.)

le traitement médical par l'**acide ursodésoxycholique** améliore les symptômes cliniques et biologiques

le diagnostic est essentiellement échographique, sensibilisé par le Doppler pour les "twinkling artefacts" (scintillement en arrière des calculs)



dilatations distales des VBIH du lobe G et du segment IV



images "en queues de comète" au niveau du lobe droit et de la paroi ou des lumières des VBIH

6. La cholangite récurrente pyogénique

(cholangiohépatite orientale)

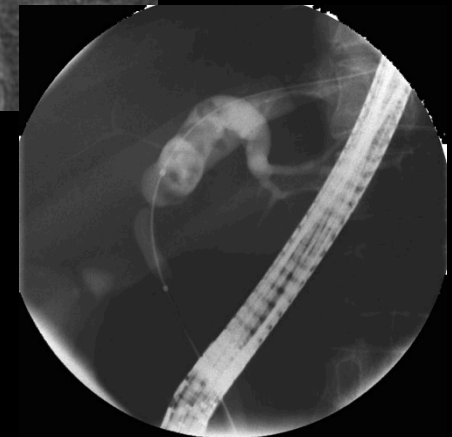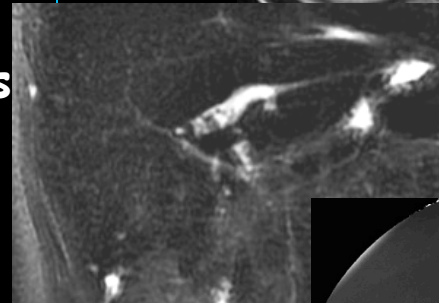
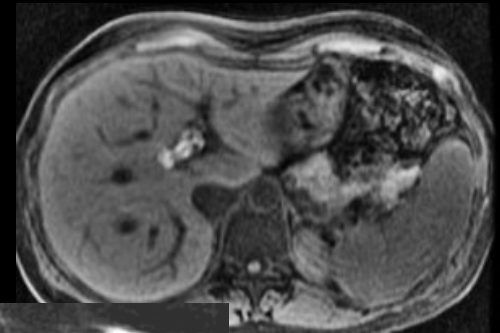
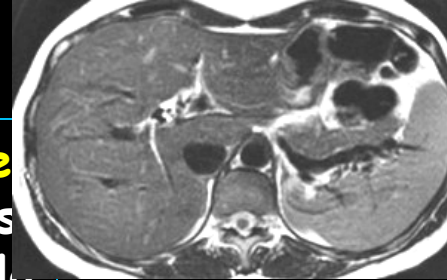
-conséquence **d'infections chroniques d'origine parasitaire** (*Ascaris lumbricoïdes* , *Clonorchis sinensis* , *Opistorchis viverrini* ...) entraînant la formation de calculs pigmentaires bruns des VBIH et d'une **malnutrition chronique sévère**

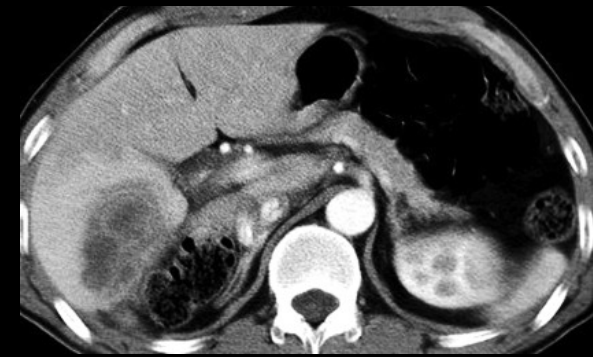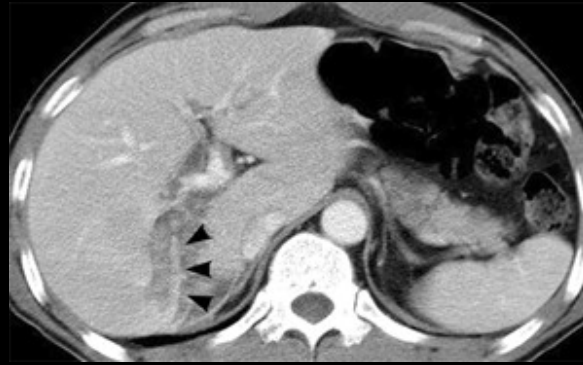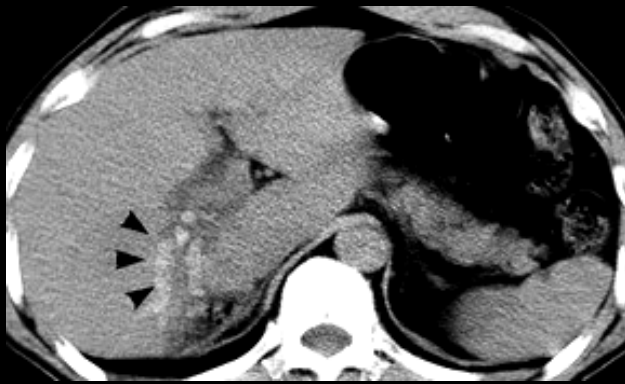
-elle se traduit par des **épisodes récurrents de cholangite bactérienne**

-elle s'observe essentiellement dans le sud-est asiatique et chez les migrants et est actuellement en voie de disparition

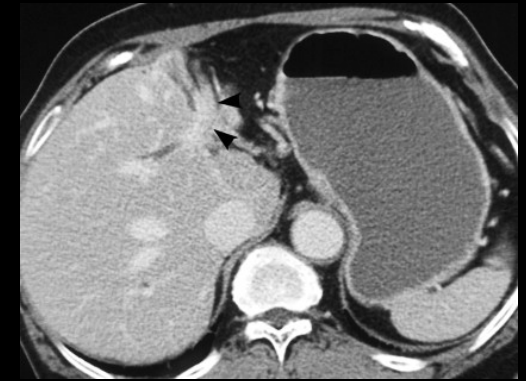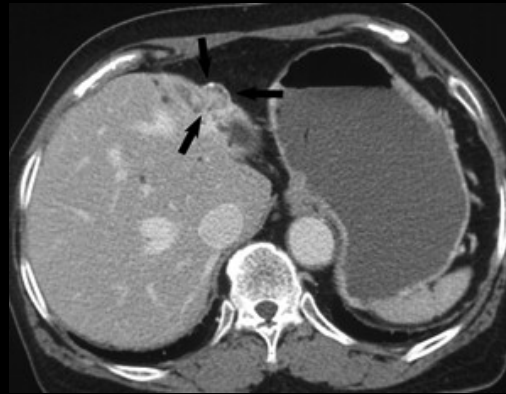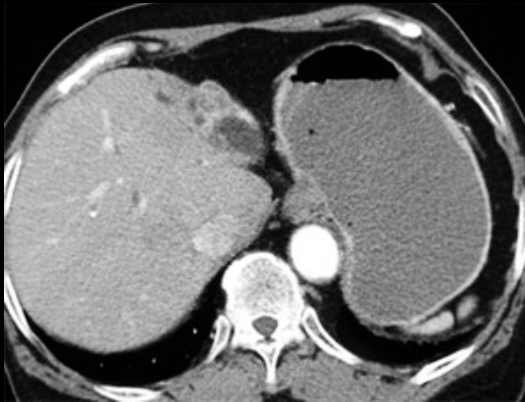-c'est une des **causes favorisant la survenue d'un cholangiocarcinome des VBIH**

-**les lésions prédominent sur le lobe gauche**
La chirurgie d'exérèse des segments les plus atteints est souvent le seul recours.

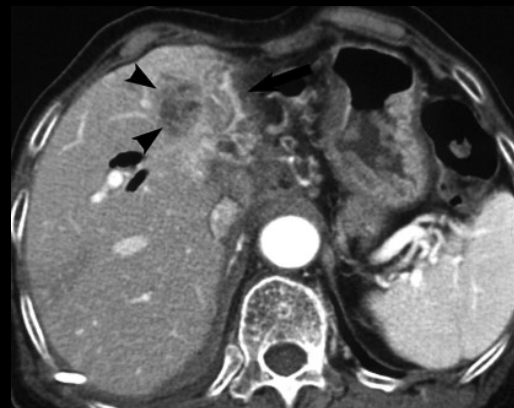
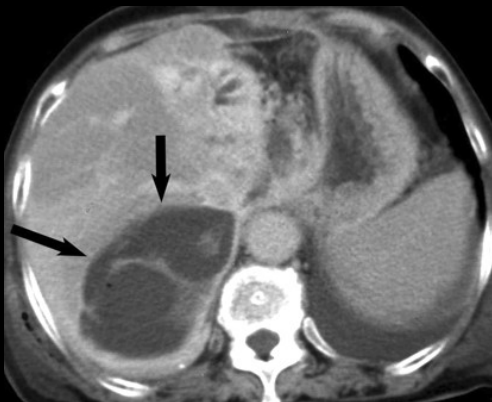




cholangiocarcinome des segments 6-7 sur cholangite récurrente pyogénique



cholangiocarcinome des segments 2-3 sur cholangite récurrente pyogénique

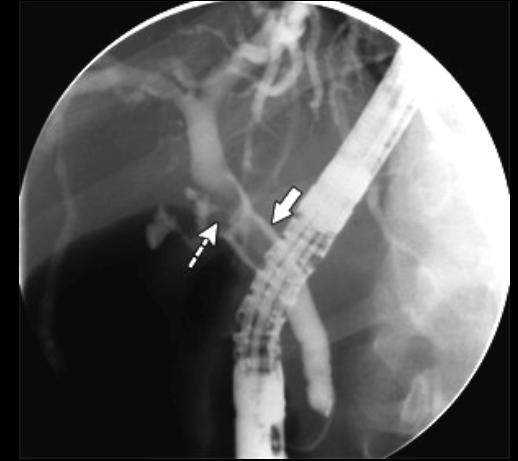
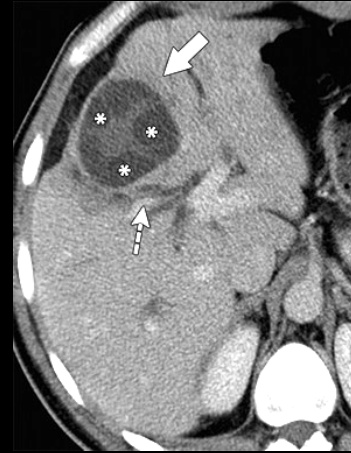

*abcès bilioseptique du lobe droit
puis cholangiocarcinome du
foie gauche sur cholangite
récurrente pyogénique*

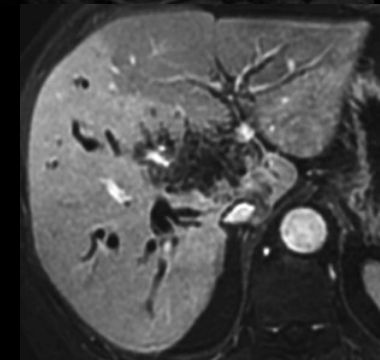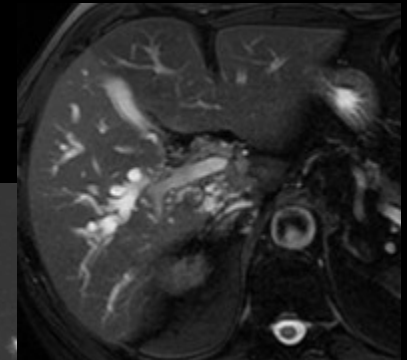
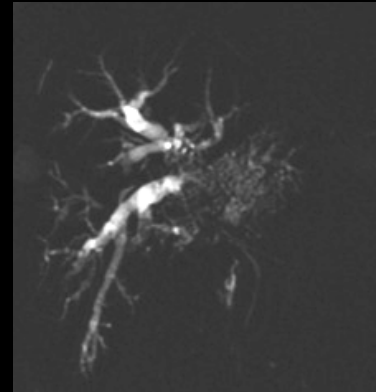
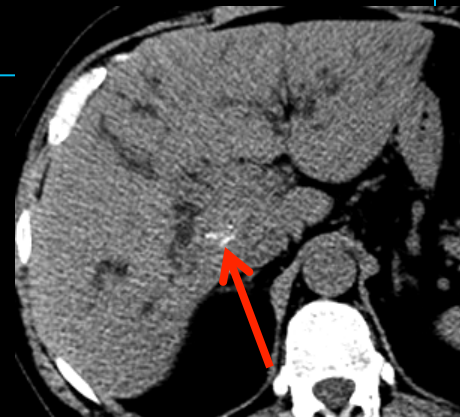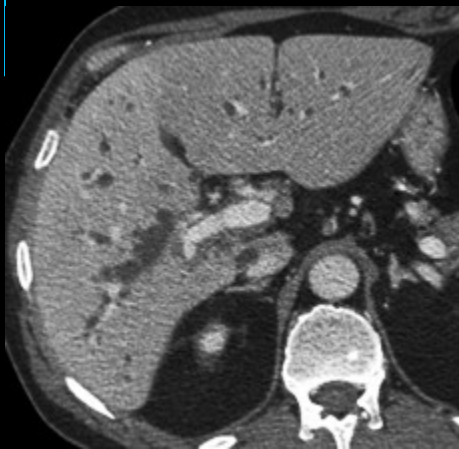


7. Les parasitoses biliaires

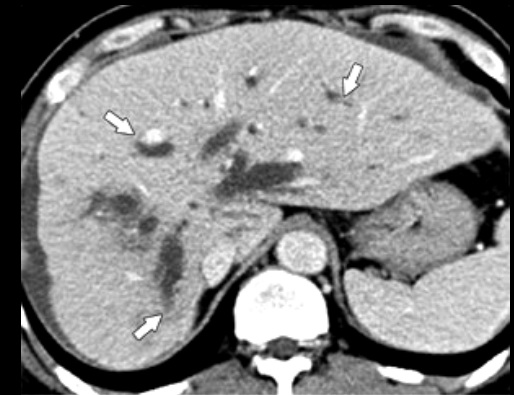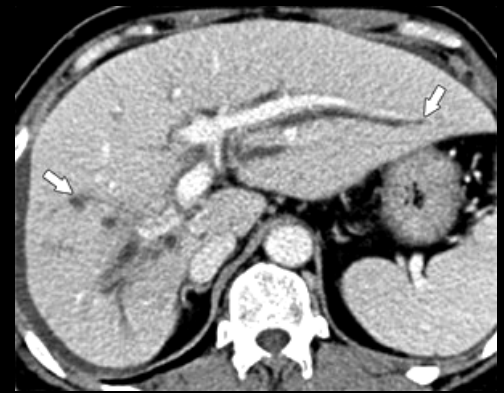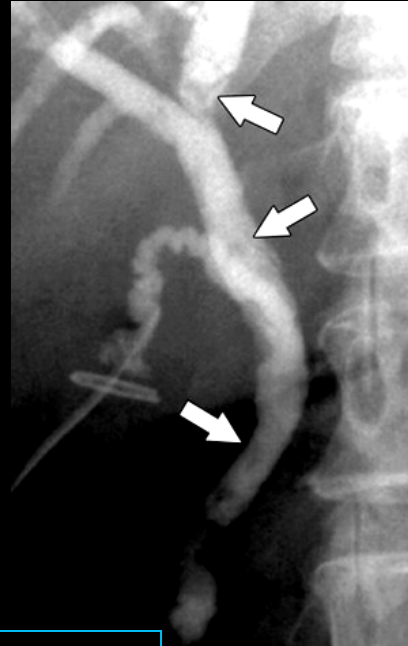- **E. granulosus** peut libérer des vésicules filles dans la VBP par fistule cysto-biliaire, donnant des images endoluminales caractéristiques "en feuilles" pouvant être ictérogènes



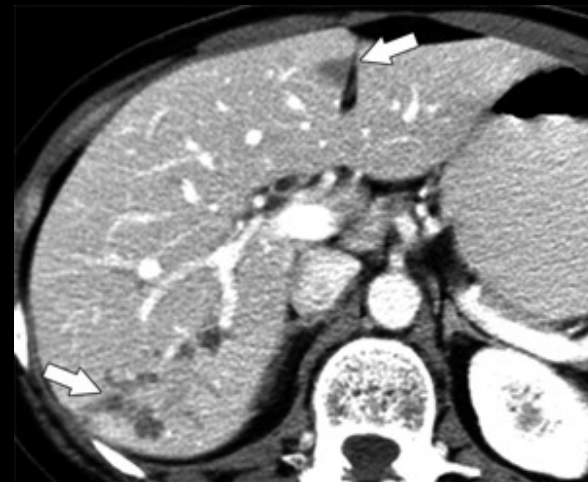- **E. multilocularis** peut infiltrer les pédicules glissonniens et le hile du foie en entraînant un ictère et des complications angiochololitiques



- **Clonorchis sinensis**,
Opisthorchis viverrini et
felineus vivent dans l'intestin
et atteignent les voies biliaires
en franchissant le sphincter
d'Oddi. Ils entraînent une
cholangeite inflammatoire
fibrosante qui peut se
compliquer d'angiocholites
bactériennes

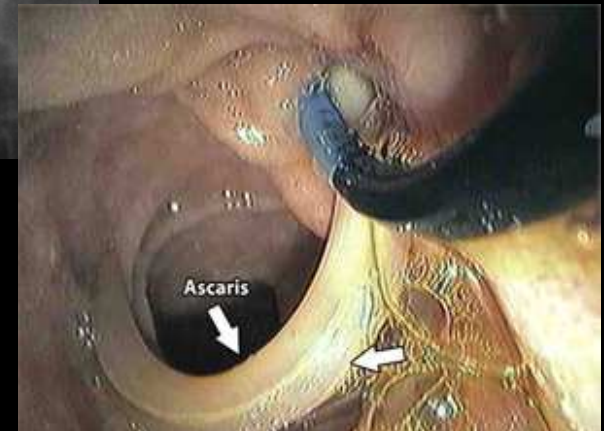
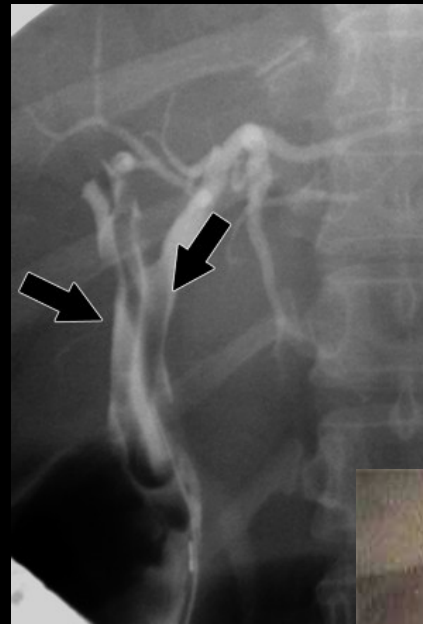
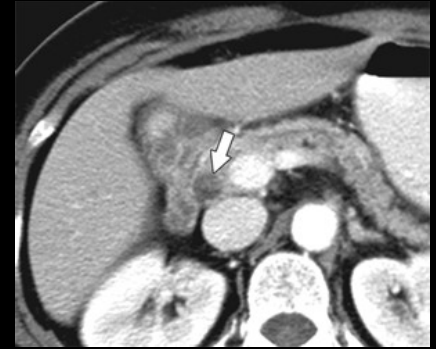
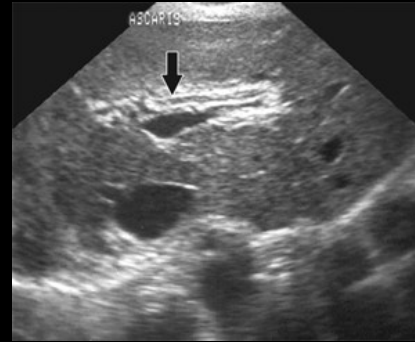


- **Fasciola hepatica** les métacercaires
enkystés traversent la paroi duodénale
puis la capsule de Glisson pour gagner
les voies biliaires par un trajet
serpentin. Pendant cette phase
hépatique, un tableau douloureux et
fébrile s'accompagne d'une forte
éosinophilie.
Pendant la phase biliaire, on peut
observer des douleurs biliaires et/ou
des poussées angiocholitiques



- **Ascaris lumbricoïdes** affecte 25% de la population mondiale. Les larves libérées dans le duodénum gagnent le flux sanguin, franchissent le circuit pulmonaire et atteignent les grosses voies respiratoires puis sont avalées. Le ver adulte passe du duodénum à la VBP par le sphincter d'Oddi et gagne les voies bilio-pancréatiques (surtout si cholécystectomie ou chirurgie biliaire antérieure).

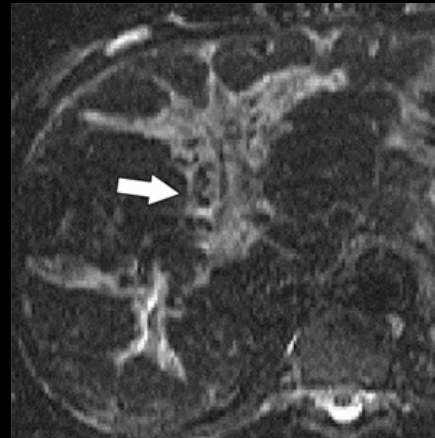
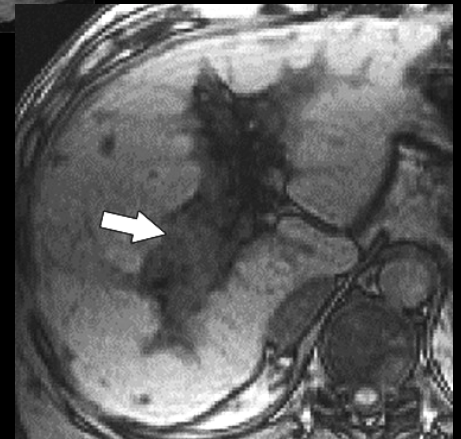
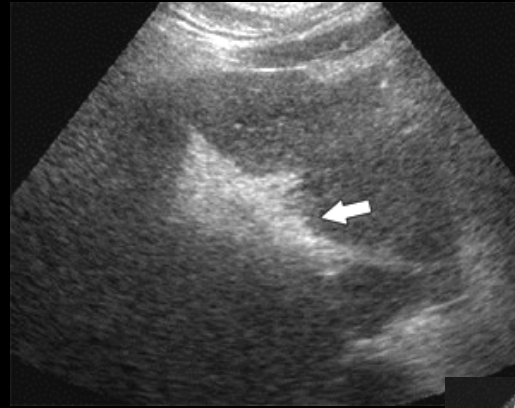
Cliniquement on observe des douleurs biliaires et des poussées d'angiocholite (cholangite récurrente)



- **Schistosoma mansoni et japonicum (biharziose intestinale)** atteint le foie par voie portale et entraîne une **fibrose périportale** à l'origine d'une cirrhose avec HTP . L'atteinte biliaire est secondaire à la fibrose qui peut se calcifier . Les aspects " **en dos de tortue** " du foie sont classiques .

Avec *S mansoni* (afrique et Amérique intertropicale) l'atteinte fibreuse est plus périphérique juxta capsulaire avec une fibrose polygonale " **en rayon de miel** " .

Le calibre des voies biliaires est irrégulier, avec une raréfaction des branches distales



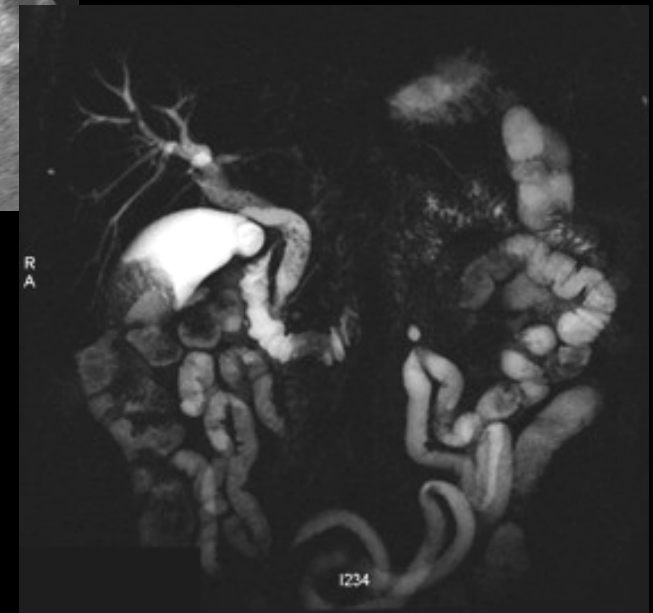
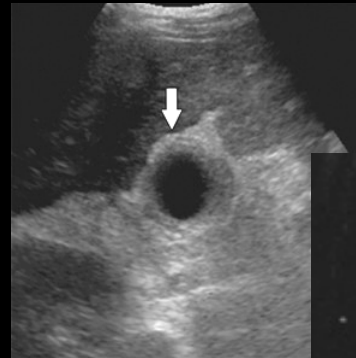
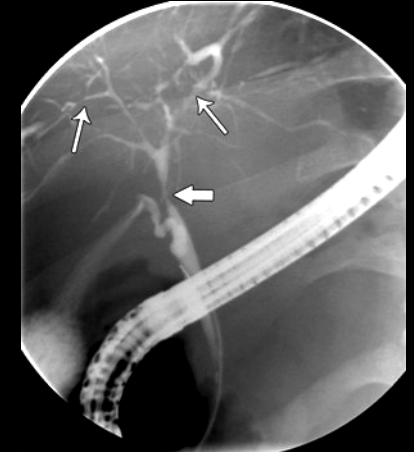
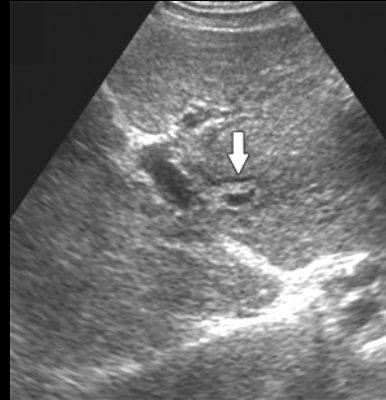
8. Les cholangites infectieuses chez les immunodéprimés

-les cholangites du SIDA

forme particulière de cholangite sclérosante secondaire observée pour des **taux de CD4 < 100/mm³**

l'origine est multifactorielle : **infections opportunistes** (**CMV** , **MAV** , cryptosporidium , microsporidium , **HSV** ...) touchant directement les canaux biliaires ou par l'intermédiaire d'une atteinte ischémique ou nerveuse ou encore par une action directe du virus **HIV** sur l'épithélium biliaire

aspect proche des **CSP** associé à une **sténose papillaire**



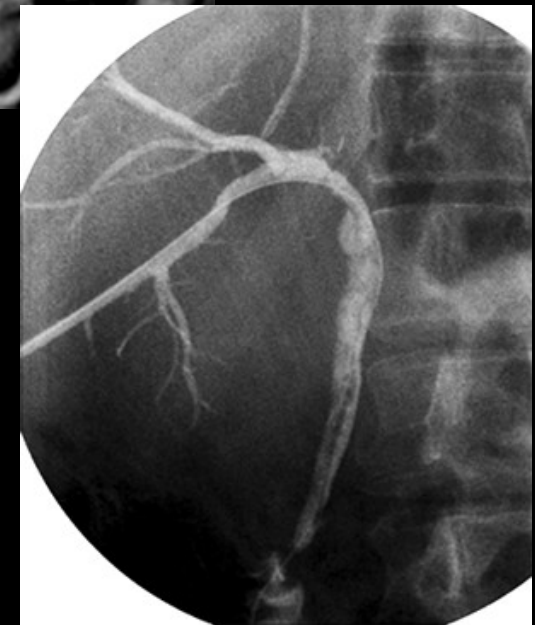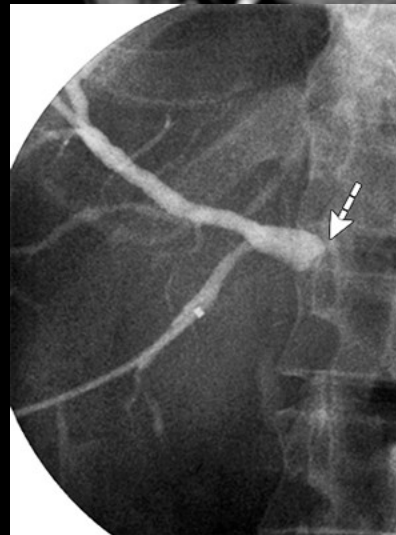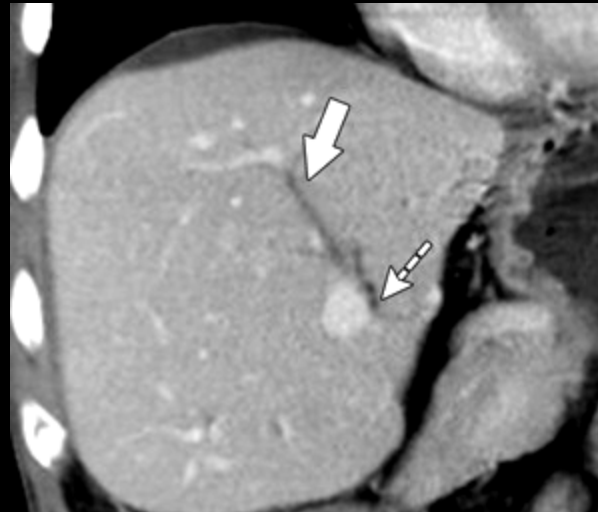
Cholangite du SIDA et entérite à cryptosporidies

-les cholangites des transplantés hépatiques

La survenue d'une cholestase chez un transplanté hépatique doit faire évoquer un rejet, une ischémie, une sténose post anastomotique, une hépatite médicamenteuse, une obstruction biliaire, une infection ...

La **cholangite lente** (cholangite subaiguë non suppurée) est une réponse du foie aux infections systémiques bactériennes et fongiques

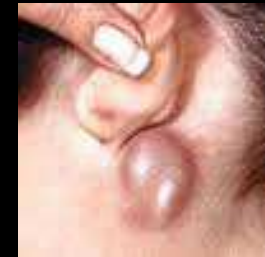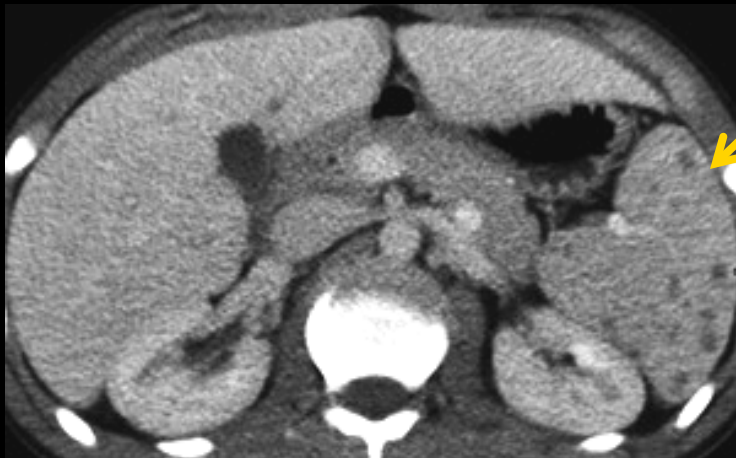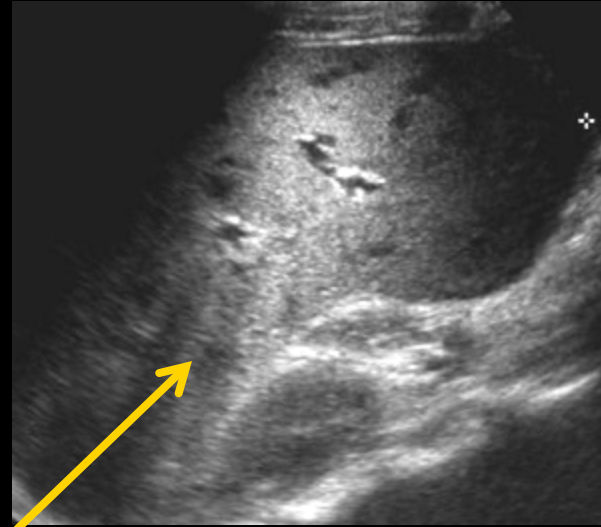
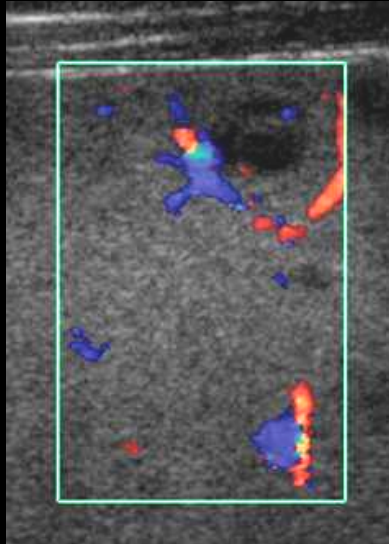
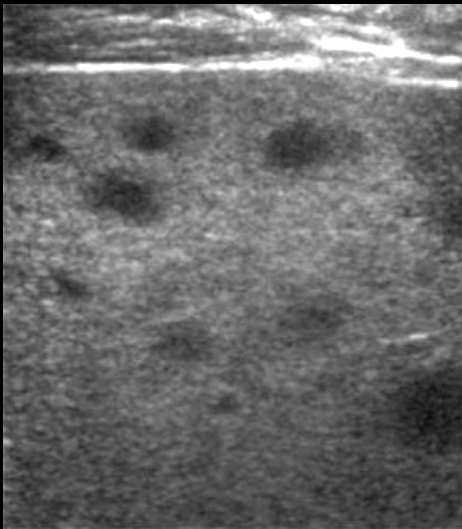
Parmi les causes infectieuses autres que bactériennes, le CMV, candida, les adénovirus, C parvum peuvent être évoqués et recherchés.

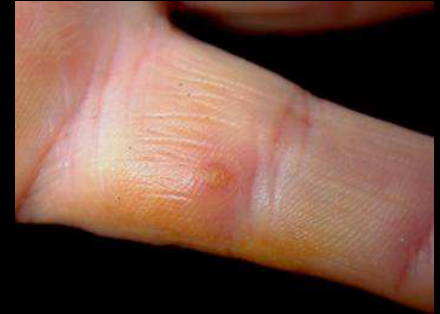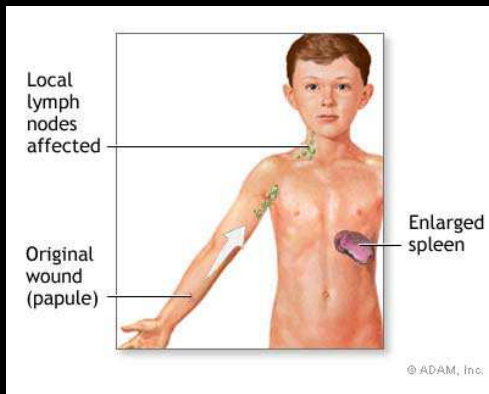


Cholangite aiguë bactérienne sténosante, traitée par dilatation, chez un transplanté hépatique

Quizz : lésions hépatiques infectieuses rares

-garçon 14 ans , fatigue , adénopathies cervicales , hépato splénomégalie

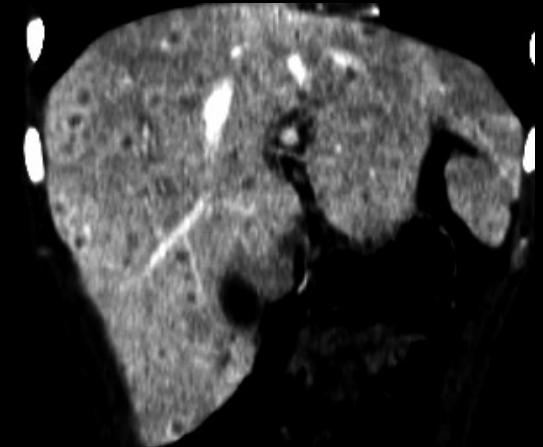
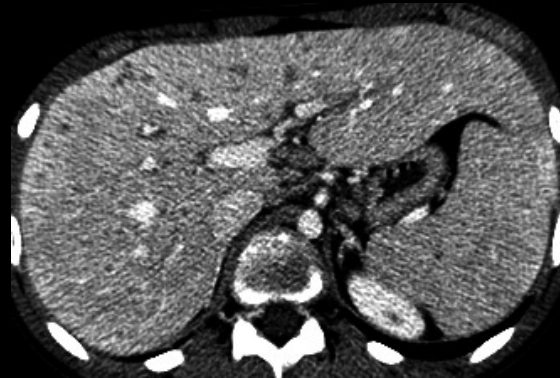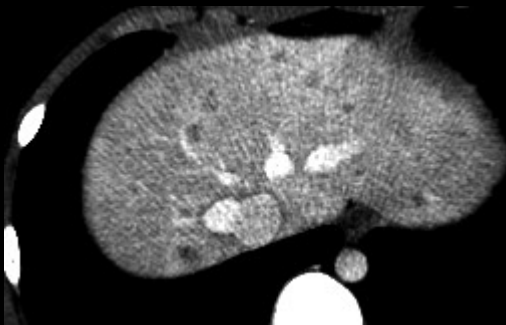




atteinte hépatique dans 5 à 8 % des lymphoréticuloses bénignes d'inoculation
(maladie des griffes du chat ; Mollaret et Debré)

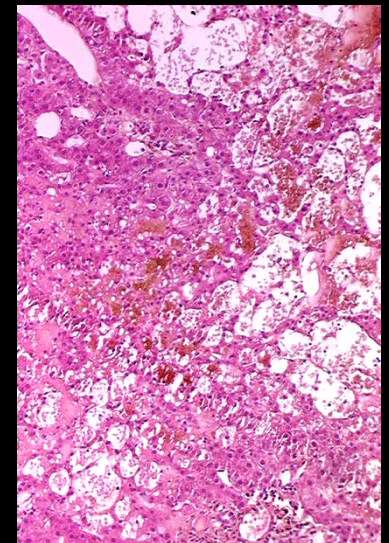
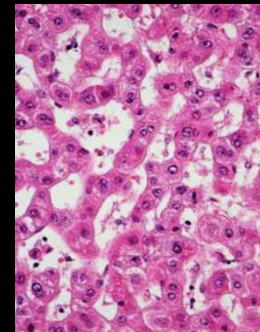
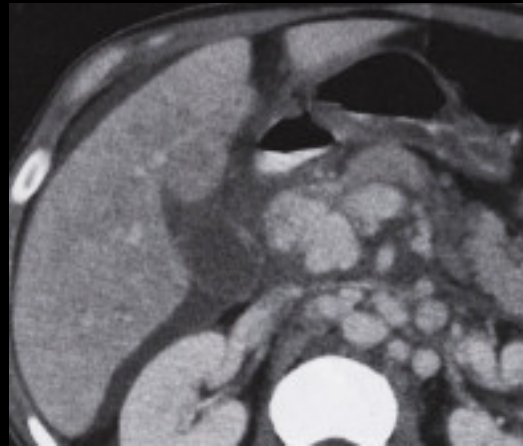
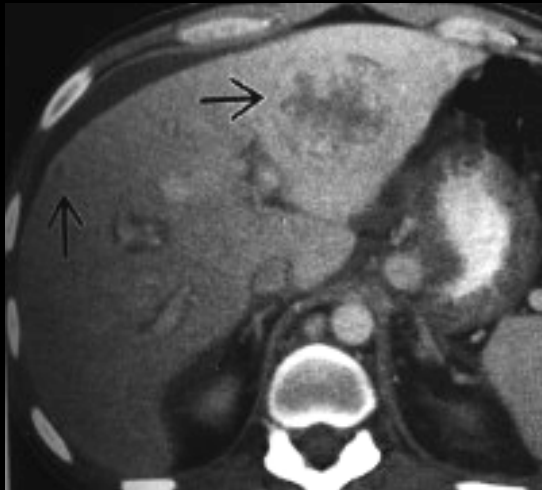
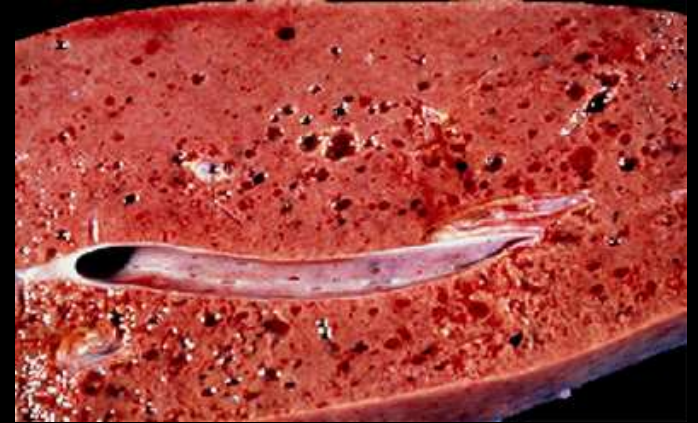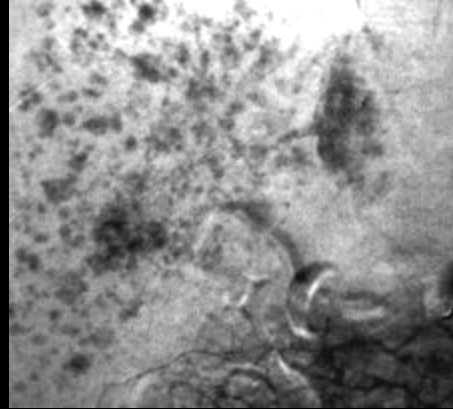
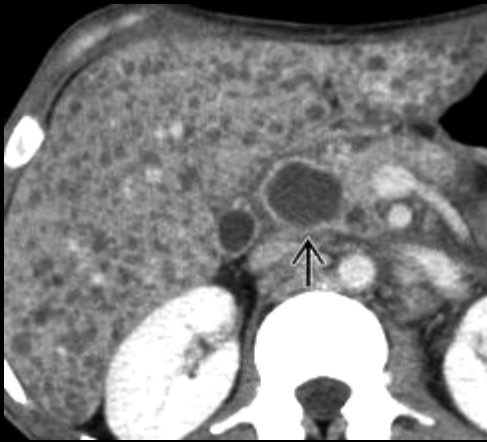
Bartonella henselae ; morsure ou griffure , chaton, évolution sur quelques semaines

granulomatose nécrosante multifocale

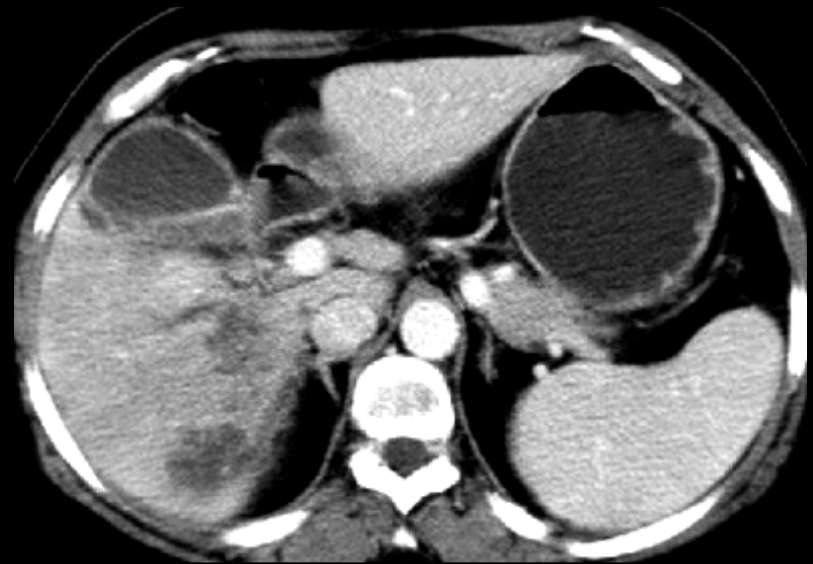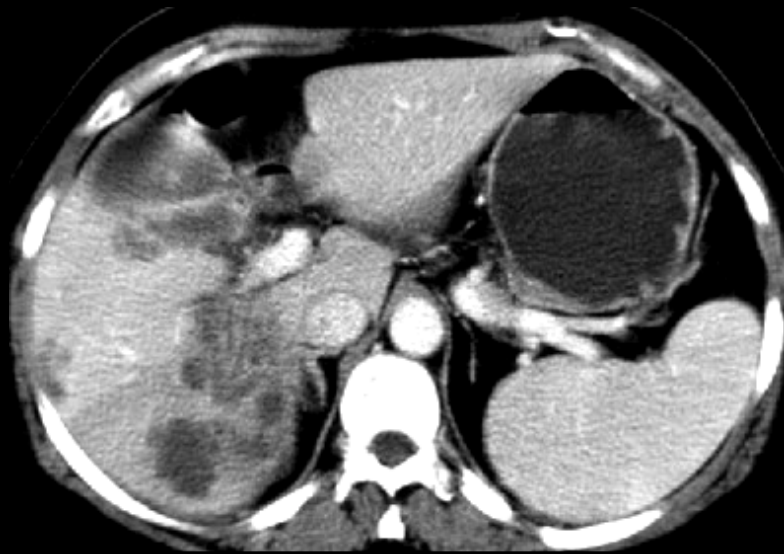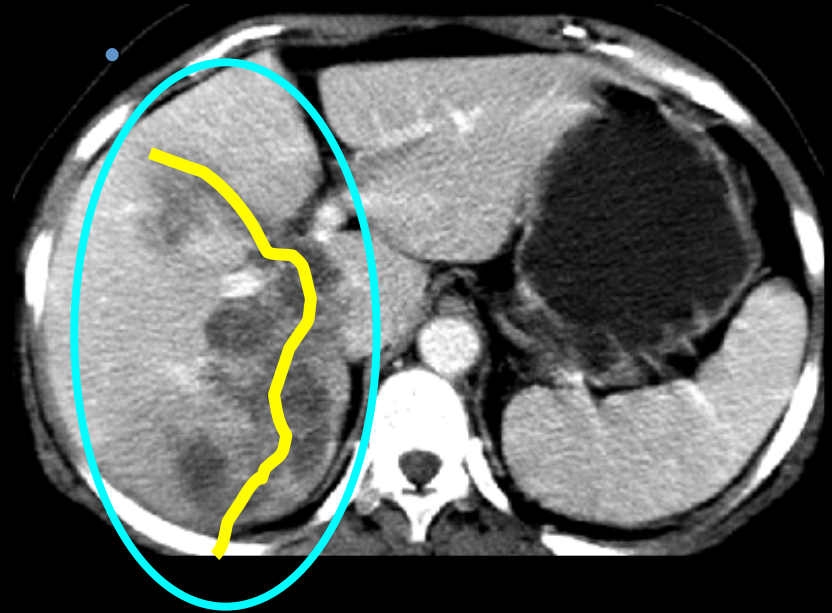


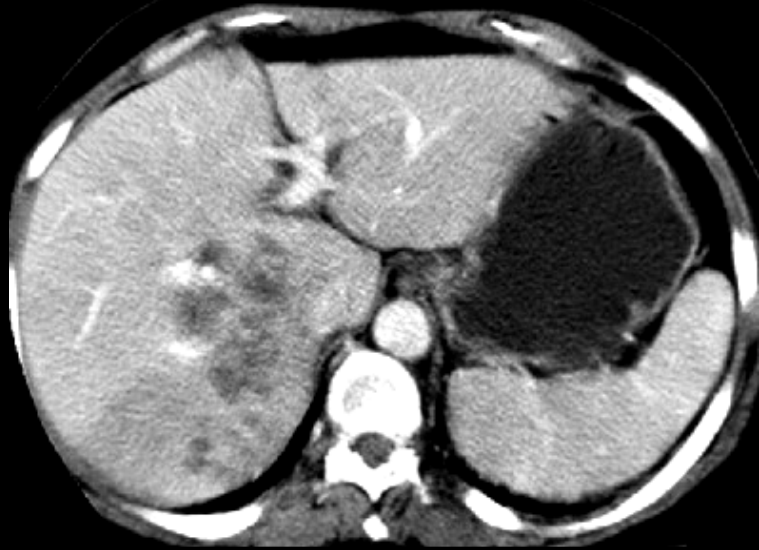-garçon 15 ans , réunionnais , fièvre et baisse de l'état général depuis 15 jours ,
hépatosplénomégalie

Chez les immunodéprimés VIH *Bartonella henselae* est responsable de l'**angiomatose bacillaire**, affection vasculo-proliférative cutanée et polyviscérale. L'atteinte hépatique correspond à une **pélio**se de type kystique et phlebectasique (syndrome de dilatation sinusoidale)



-femme 33ans , douleurs de l'hypochondre droit ,fièvre , cytolyse et cholestase modérées, hépatomégalie splénomégalie



diagnostic



distomatose à Fasciola Hepatica !!!



Positive proof of global warming.



**18th
Century**

1900

1950

1970

1980

1990

2006

MERCI DE VOTRE ATTENTION

COOL!

