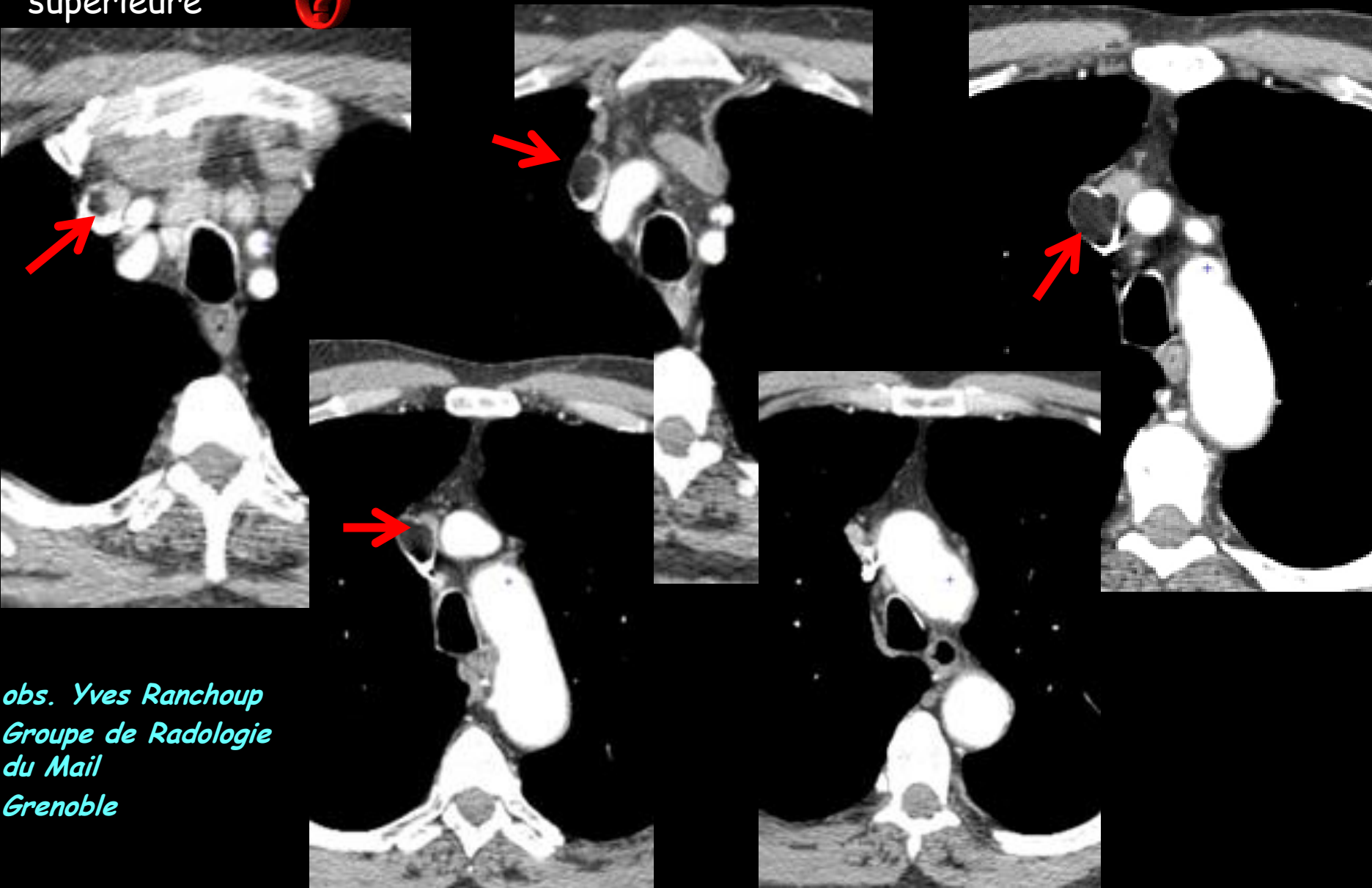
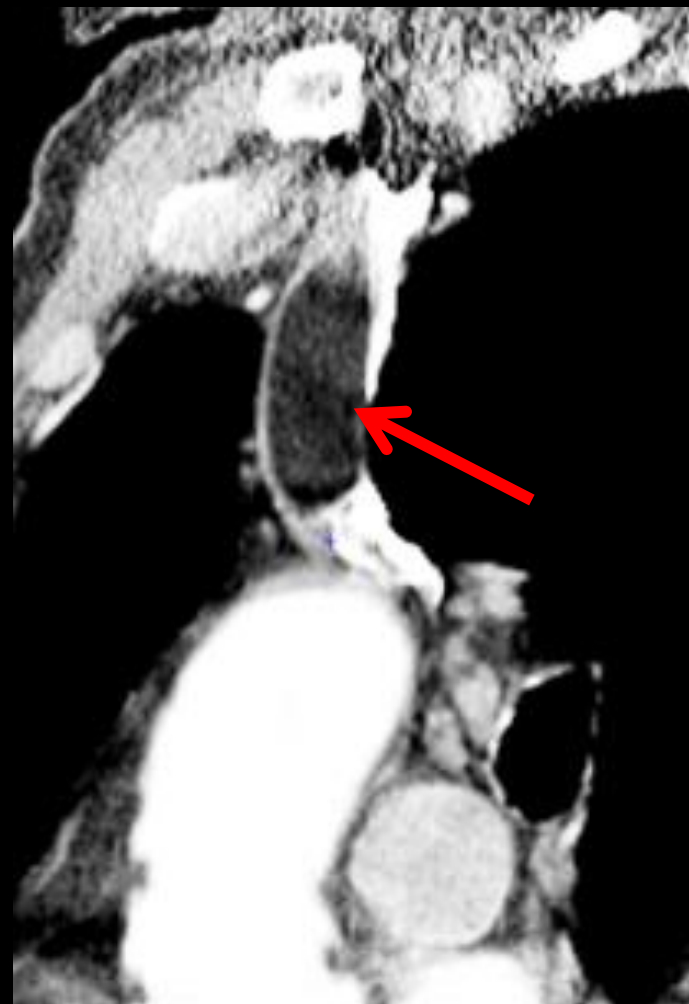
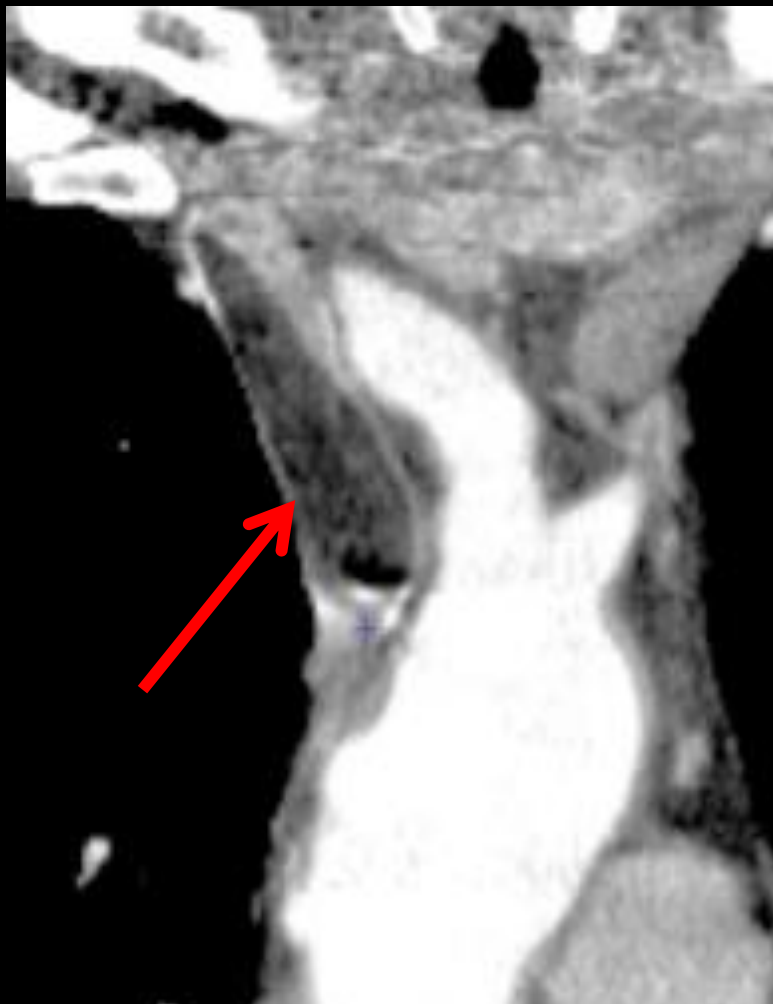

homme 67 ans . Bilan de BPCO . aucun signe de syndrome cave supérieur . Pas de contexte néoplasique . Que pensez vous de l'image endoluminale de la veine cave supérieure ?



obs. Yves Ranchoup  
Groupe de Radiologie  
du Mail  
Grenoble



la lacune endoluminale de la VCS a des contours réguliers suggérant la présence d'une capsule. Elle a un aspect allongé ovalaire " en battant de cloche" et se modèle sur les parois vasculaires sans provoquer de dilatation , tout cela traduisant un caractère souple et déformable

son contenu est homogène et les valeurs d'atténuation mesurées sont en dessous de - 50 UH ,témoignant donc d'un contingent graisseux abondant

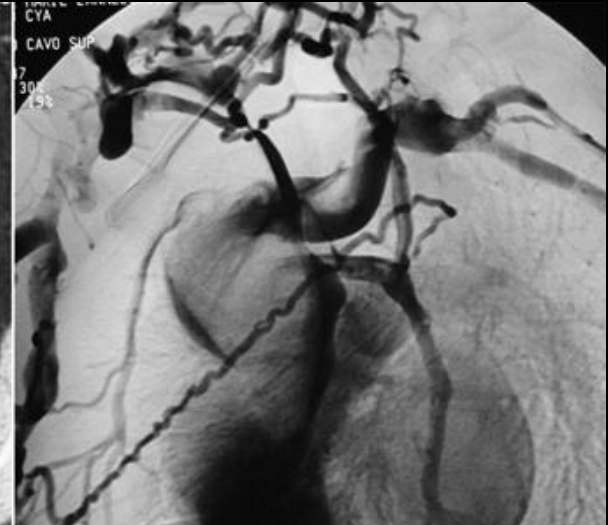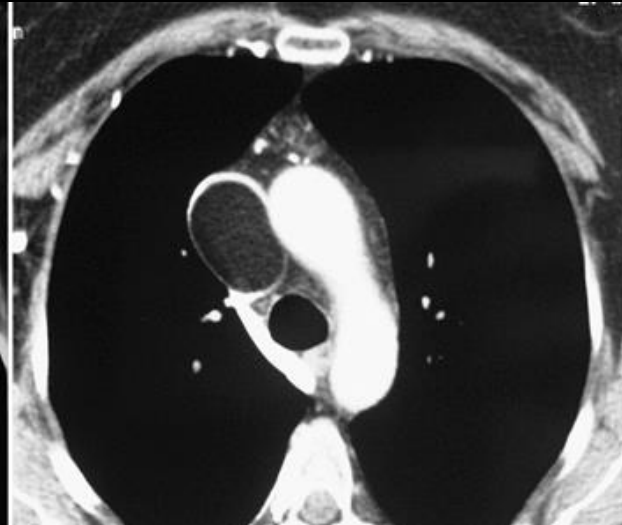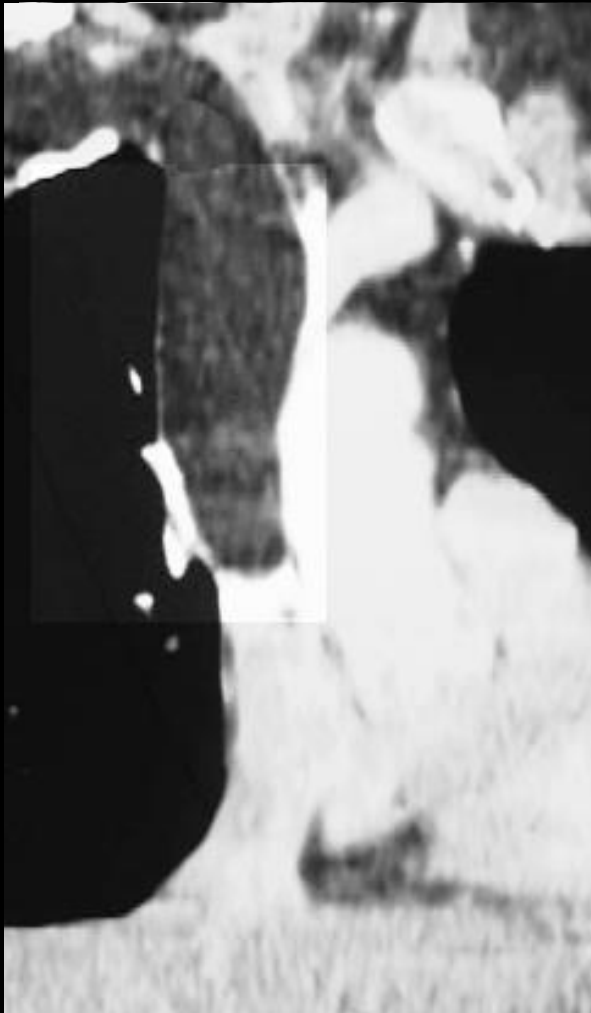
la consultation de la littérature récente confirme dans 2 cas, devant des images analogues le diagnostic de **lipome primitif intravasculaire de la Veine cave ,supérieure**

étant donnée la rareté de cette pathologie qui est pratiquement toujours asymptomatique ; il est utile de comparer les images accessibles à celles observées dans notre cas

1. Bravi MC, Salvadei S, Scarponi P, Loforte A, Musumeci F, Gasbarrone L: **Intravascular lipoma of the superior vena cava**. *Intern Emerg Med*, **7**(1):79-81.
2. Mordant P, Mercier O, Fadel E, Muniappan A, Fabre D, Chataigner O, Mussot S, Darteville PG: **Surgical resection of an intravascular superior vena cava primary lipoma**. *J Thorac Cardiovasc Surg*, **140**(6):1437-1438.
3. Trabut JB, Duong Van Huyen JP, Artru B, Bruneval P: **[Intravascular lipoma of the superior vena cava]**. *Ann Pathol* 1999, **19**(6):529-531.
4. Thorogood SV, Maskell GF: **Case report: intravascular lipoma of the superior vena cava--CT and MRI appearances**. *Br J Radiol* 1996, **69**(826):963-964.
5. Vinnicombe S, Wilson AG, Morgan R, Saunders K: **Intravascular lipoma of the superior vena cava: CT features**. *J Comput Assist Tomogr* 1994, **18**(5):824-827.
6. Zuffa M: **[Paraneoplastic thromboembolic syndrome as the first sign of a malignant disease]**. *Vnitr Lek*, **56**(1):49-52.

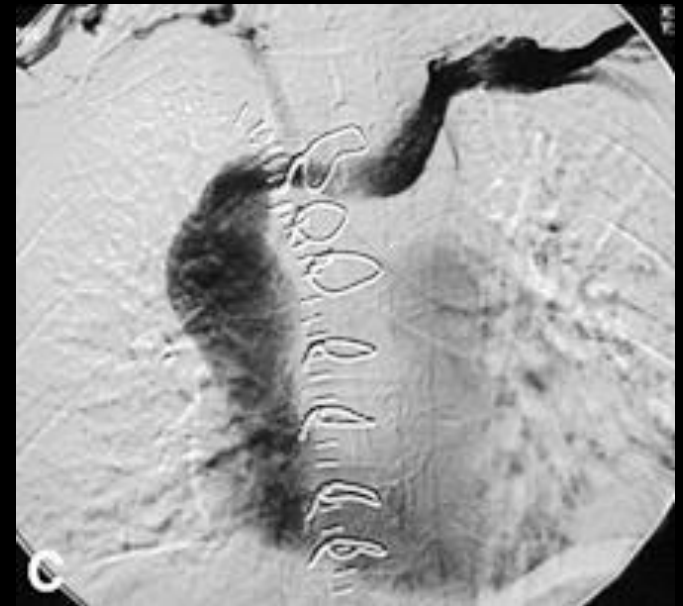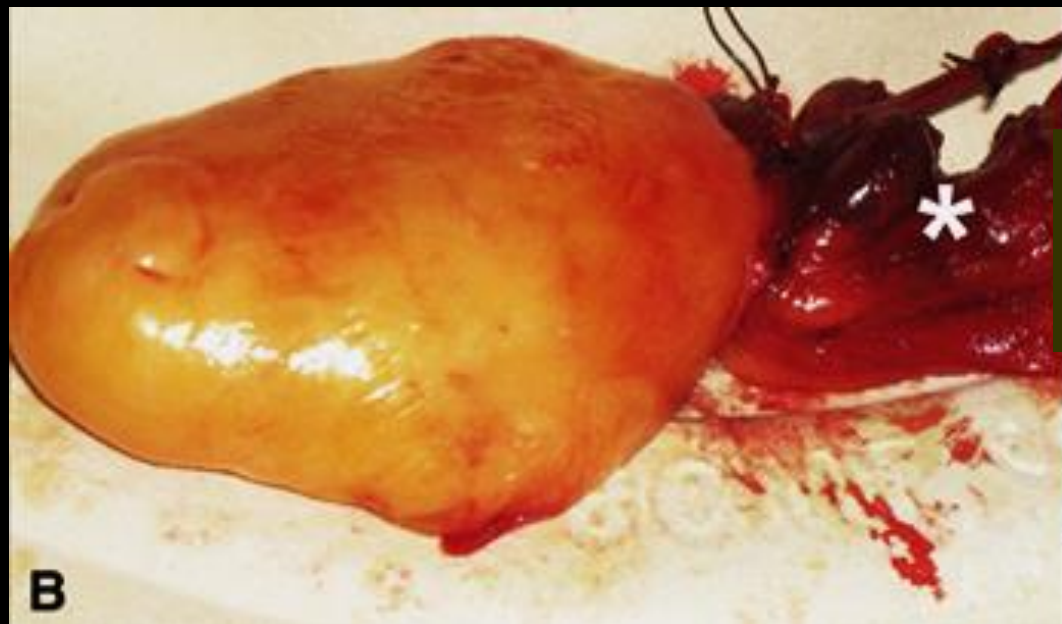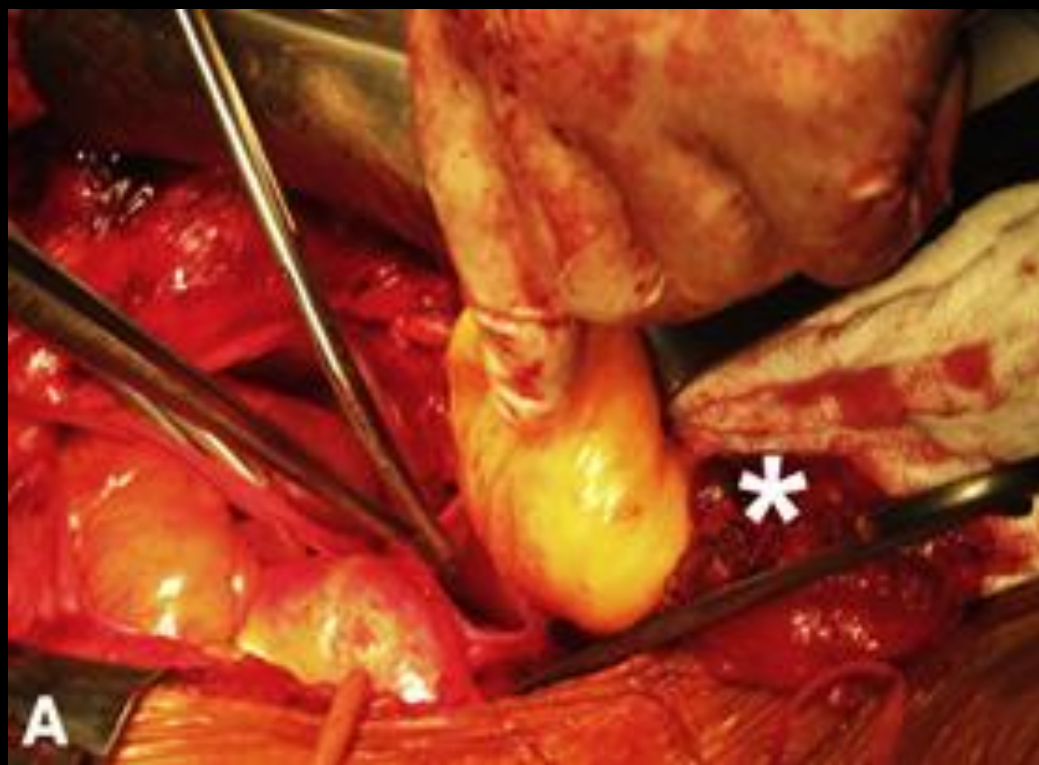# Surgical resection of an intravascular superior vena cava primary lipoma

Pierre Mordant, MD, Olaf Mercier, MD, Elie Fadel, MD, PhD, Ashok Muniappan, MD, Dominique Fabre, MD, Olivier Chataigner, MD, Sacha Mussot, MD, and Philippe G. Dartevelle, MD, Le Plessis Robinson, France



le lipome intravasculaire est pédiculé à son point d'ancrage sur le tronc veineux brachiocéphalique droit, au confluent de la v sous clavière et de la veine jugulaire interne droites comme le montre bien la phlébographie

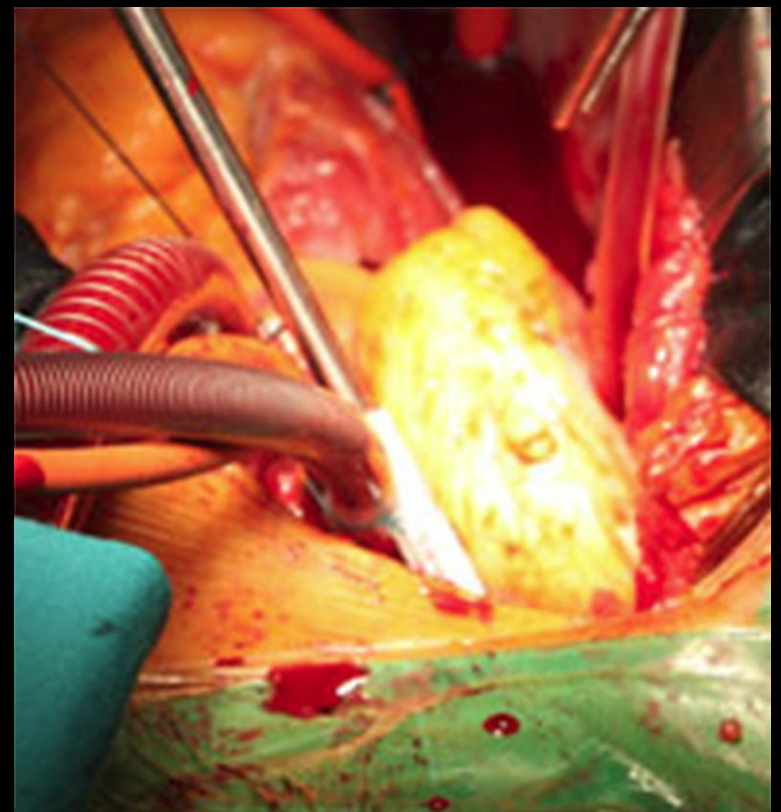
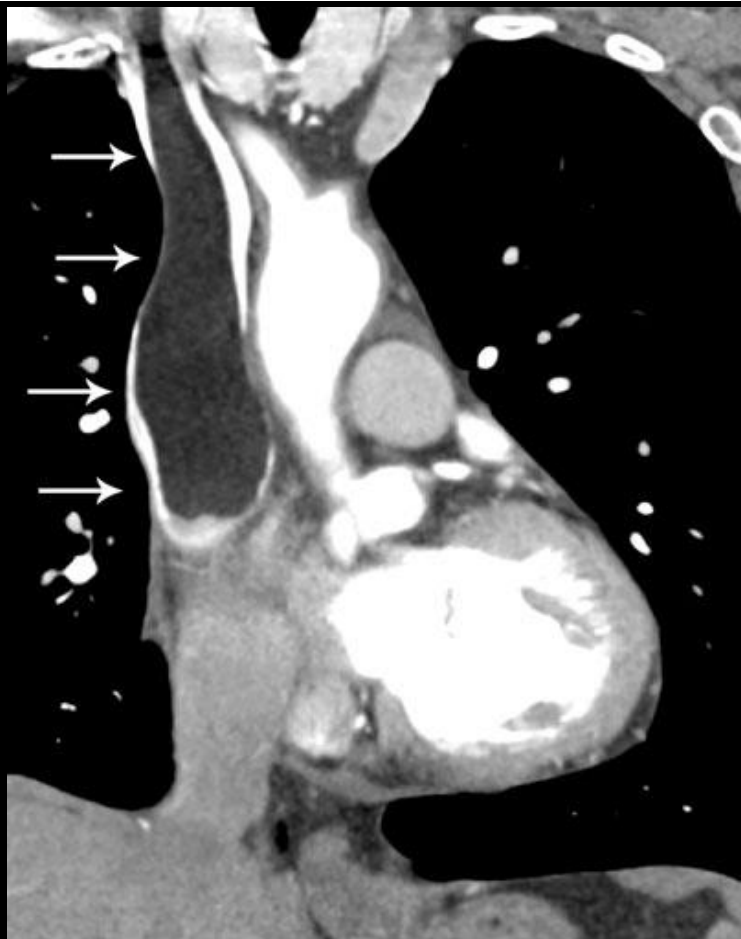Il se poursuit sur toute la hauteur du tronc de la VCS, et la moitié supérieure de l'atrium droit



l'examen histologique de la pièce d'exérèse confirme le diagnostic de lipome

## Intravascular lipoma of the superior vena cava

Maria Cristina Bravi • Serena Salvadei •  
Pietro Scarponi • Antonio Laforte •  
Francesco Musumeci • Laura Gasbarrone



## Au total

-les lipomes de la paroi de la **VCI** s'observeraient sur 0,5% de l'ensemble des examens

Les lipomes de la **VCS** peuvent s'accompagner de compressions veineuses mais sont généralement asymptomatiques

-même si ,dans les 4 cas rapportés dans la littérature 1 seul a été opéré, cette attitude ne doit pas être recommandée car:

seule l'exégèse permettra un examen histologique précis-

-la croissance tumorale peut rendre la lésion pathogène

-la chirurgie est un traitement efficace sans nécessité de traitement anticoagulant au long cours.