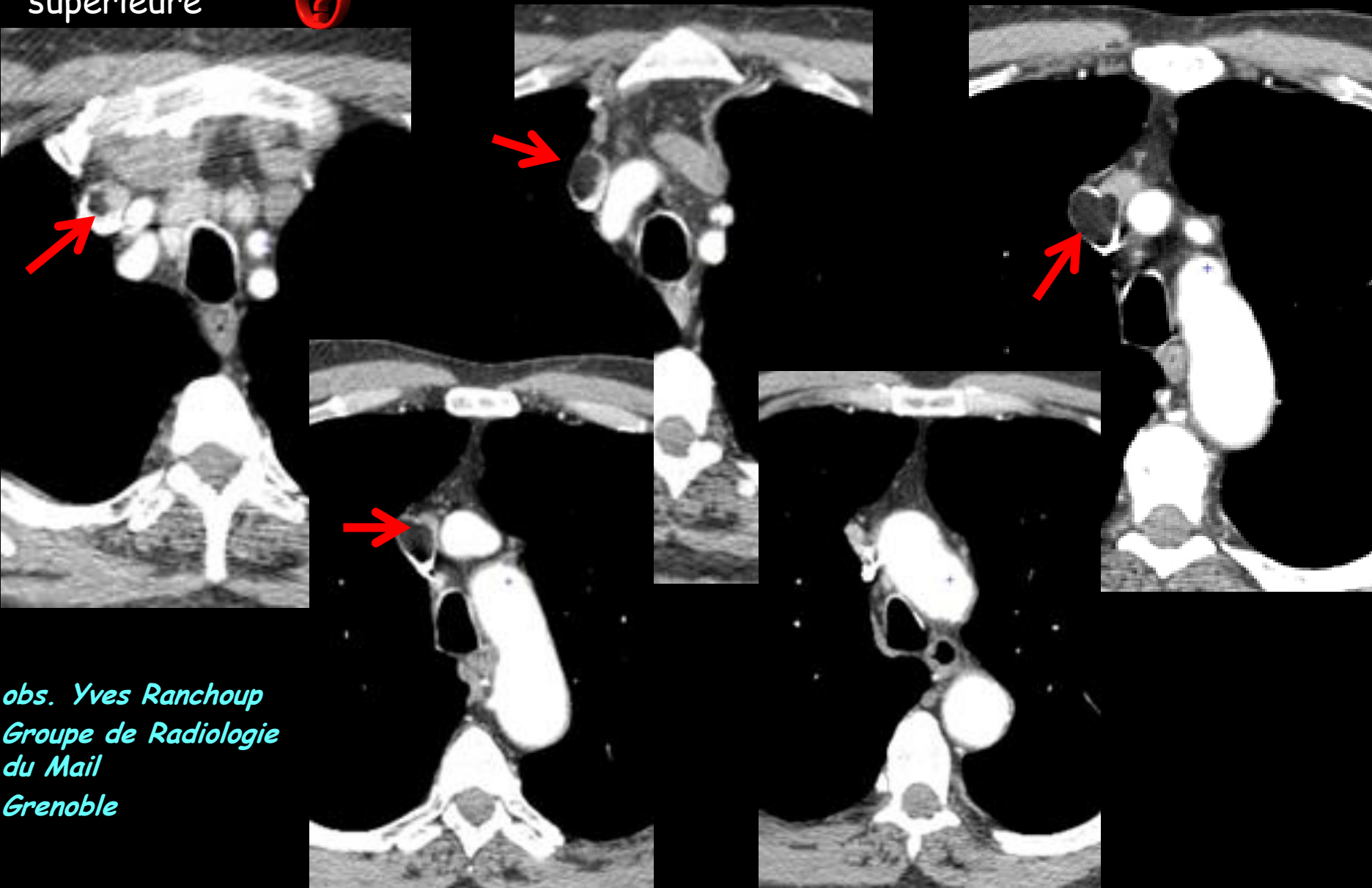
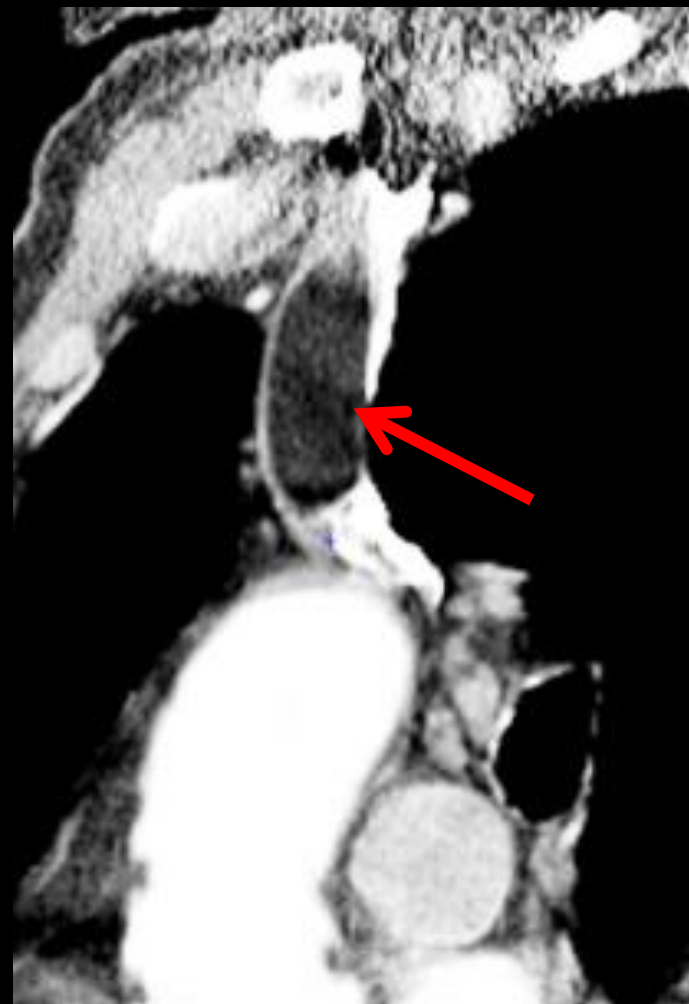
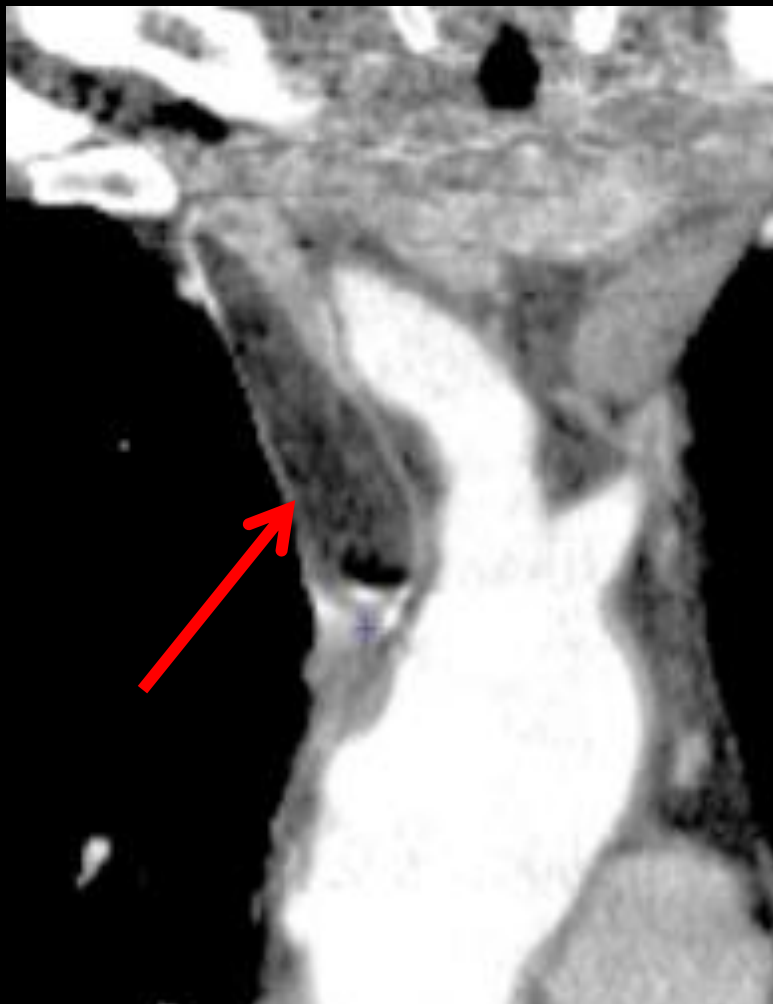

homme 67 ans . Bilan de BPCO . aucun signe de syndrome cave supérieur . Pas de contexte néoplasique . Que pensez vous de l'image endoluminale de la veine cave supérieure ?



obs. Yves Ranchoup
Groupe de Radiologie
du Mail
Grenoble



la lacune endoluminale de la VCS a des contours réguliers suggérant la présence d'une capsule. Elle a un aspect allongé ovalaire " en battant de cloche" et se modèle sur les parois vasculaires sans provoquer de dilatation , tout cela traduisant un caractère souple et déformable

son contenu est homogène et les valeurs d'atténuation mesurées sont en dessous de - 50 UH ,témoignant donc d'un contingent graisseux abondant

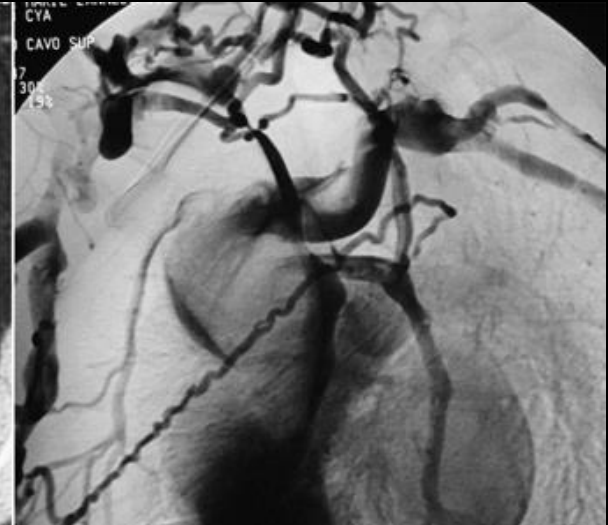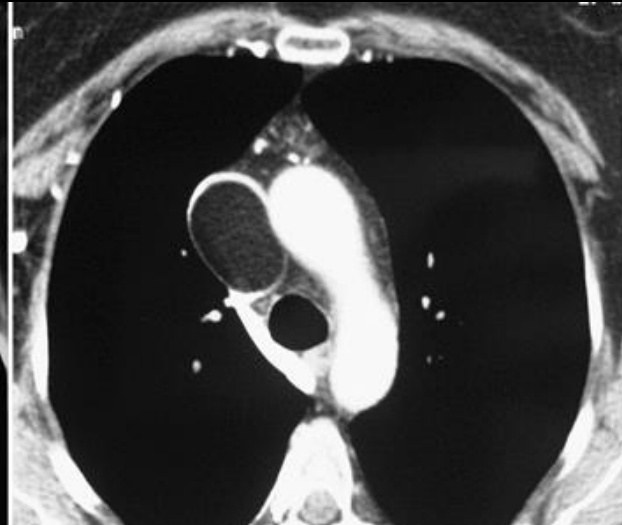
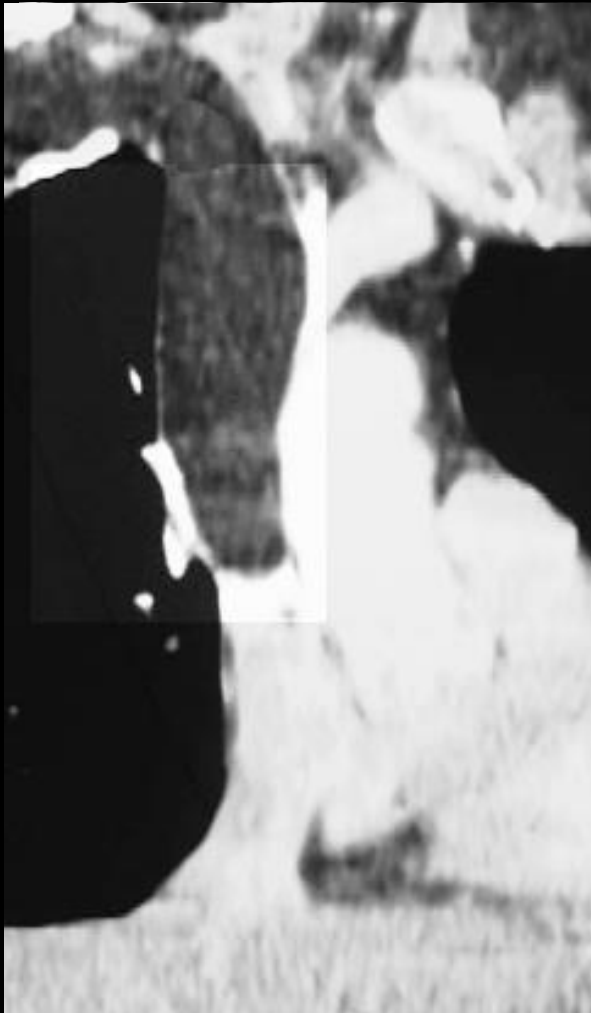
la consultation de la littérature récente confirme dans 2 cas, devant des images analogues le diagnostic de **lipome primitif intravasculaire de la Veine cave ,supérieure**

étant donnée la rareté de cette pathologie qui est pratiquement toujours asymptomatique ; il est utile de comparer les images accessibles à celles observées dans notre cas

1. Bravi MC, Salvadei S, Scarponi P, Loforte A, Musumeci F, Gasbarrone L: **Intravascular lipoma of the superior vena cava**. *Intern Emerg Med*, **7**(1):79-81.
2. Mordant P, Mercier O, Fadel E, Muniappan A, Fabre D, Chataigner O, Mussot S, Dartevielle PG: **Surgical resection of an intravascular superior vena cava primary lipoma**. *J Thorac Cardiovasc Surg*, **140**(6):1437-1438.
3. Trabut JB, Duong Van Huyen JP, Artru B, Bruneval P: **[Intravascular lipoma of the superior vena cava]**. *Ann Pathol* 1999, **19**(6):529-531.
4. Thorogood SV, Maskell GF: **Case report: intravascular lipoma of the superior vena cava--CT and MRI appearances**. *Br J Radiol* 1996, **69**(826):963-964.
5. Vinnicombe S, Wilson AG, Morgan R, Saunders K: **Intravascular lipoma of the superior vena cava: CT features**. *J Comput Assist Tomogr* 1994, **18**(5):824-827.
6. Zuffa M: **[Paraneoplastic thromboembolic syndrome as the first sign of a malignant disease]**. *Vnitr Lek*, **56**(1):49-52.

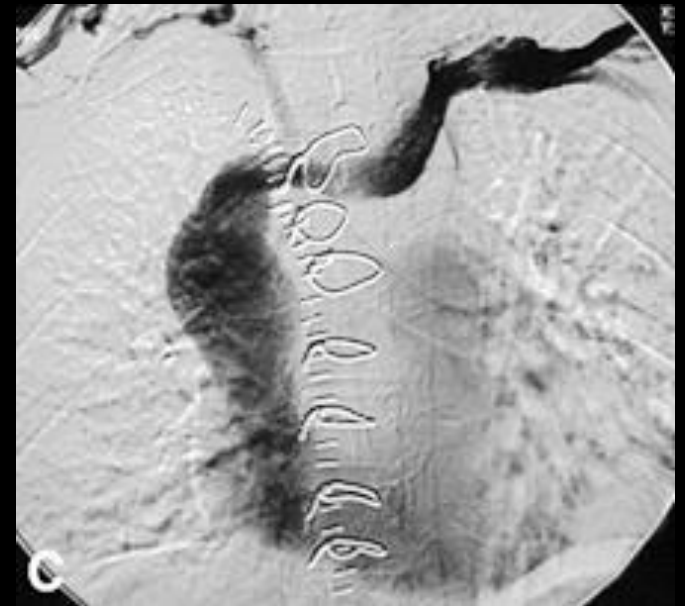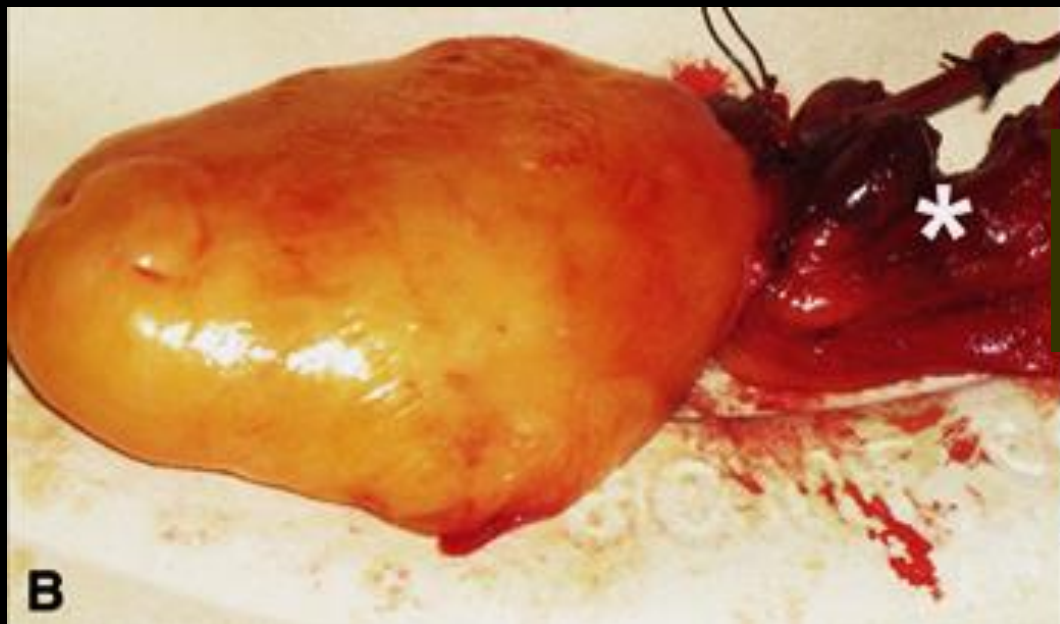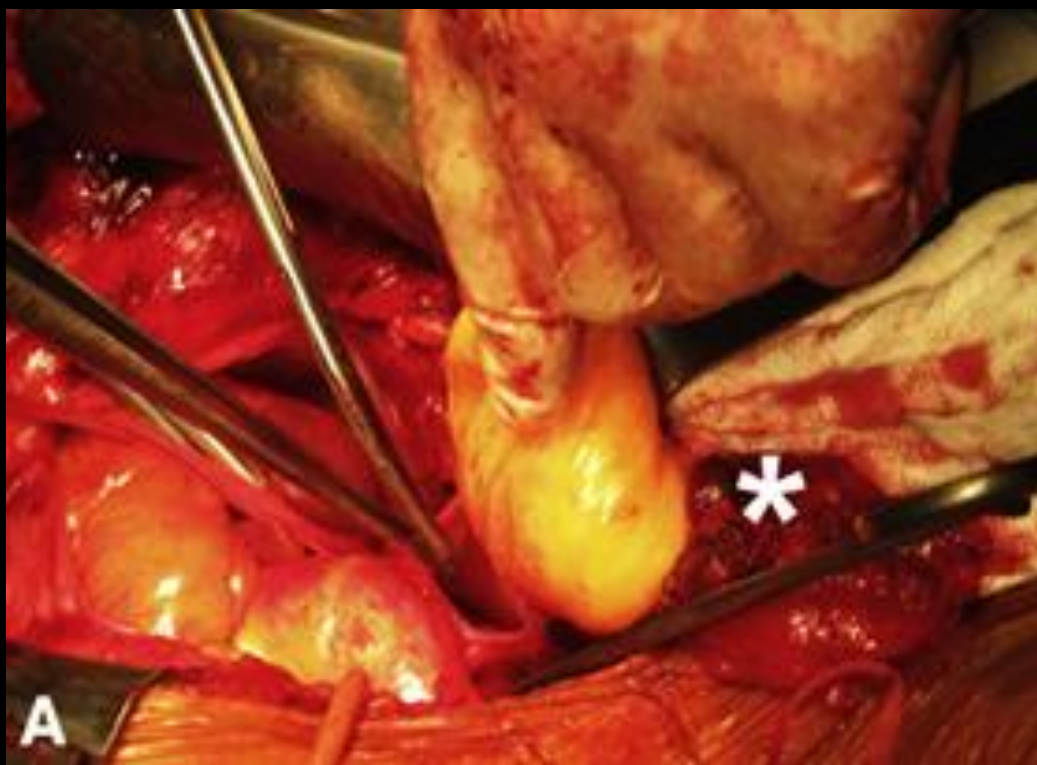Surgical resection of an intravascular superior vena cava primary lipoma

Pierre Mordant, MD, Olaf Mercier, MD, Elie Fadel, MD, PhD, Ashok Muniappan, MD, Dominique Fabre, MD, Olivier Chataigner, MD, Sacha Mussot, MD, and Philippe G. Dartevielle, MD, Le Plessis Robinson, France



le lipome intravasculaire est pédiculé à son point d'ancrage sur le tronc veineux brachio-céphalique droit, au confluent de la v sous clavière et de la veine jugulaire interne droites comme le montre bien la phlébographie

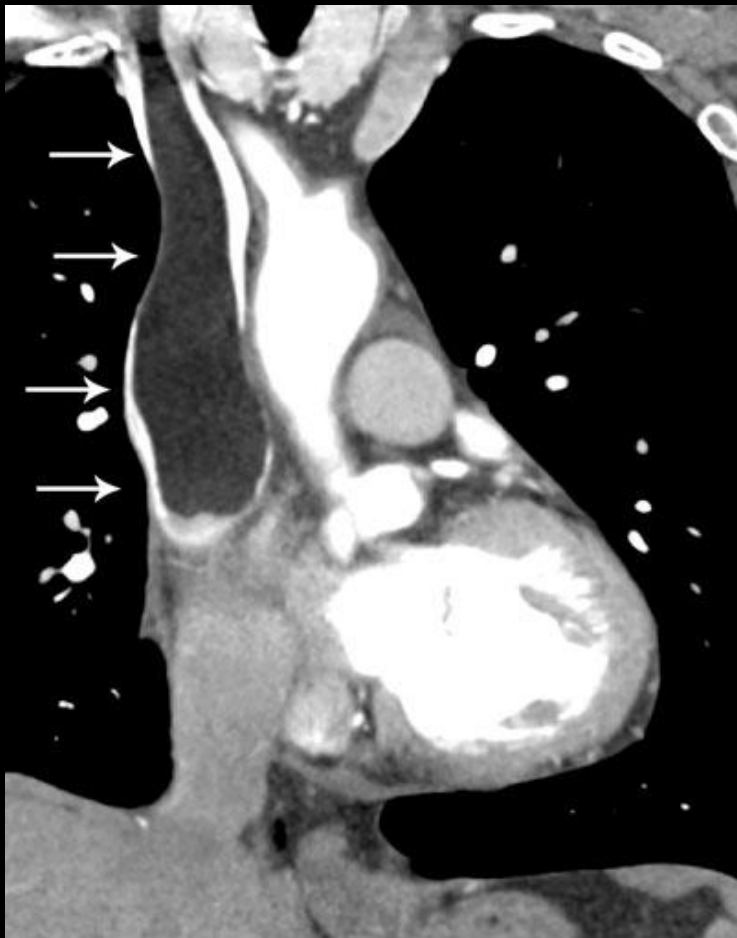
Il se poursuit sur toute la hauteur du tronc de la VCS, et la moitié supérieure de l'atrium droit



l'examen histologique de la pièce d'exérèse confirme le diagnostic de lipome

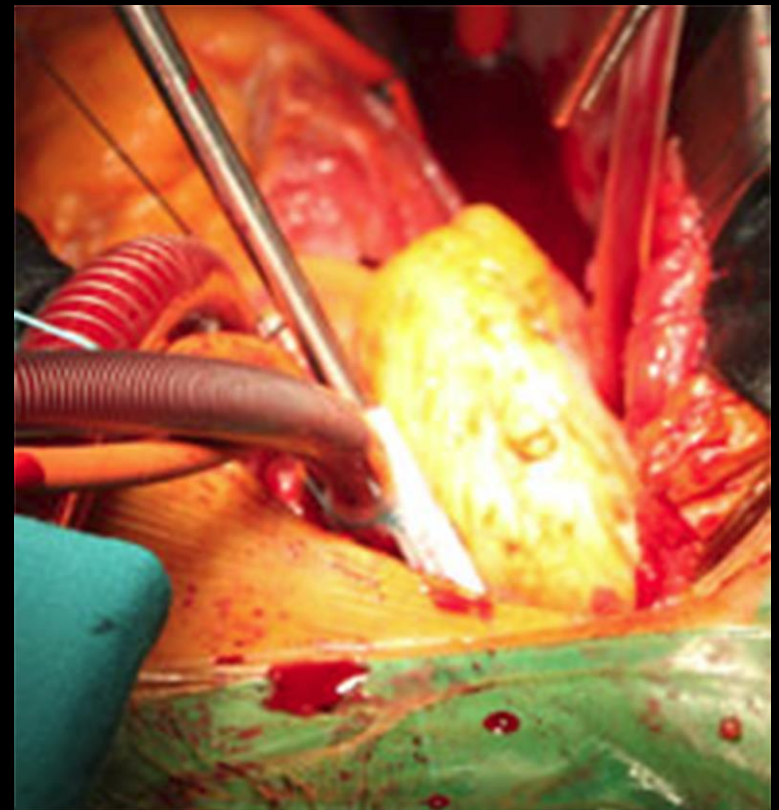
Intravascular lipoma of the superior vena cava

Maria Cristina Bravi • Serena Salvadei •
Pietro Scarponi • Antonio Laforte •
Francesco Musumeci • Laura Gasbarrone



L'implantation du pédicule du lipome "en battant de cloche" se situait à l'origine de la VCS, sur la face postérieure du confluent des troncs veineux brachio-céphaliques D et G

l'examen histologique de la pièce d'exérèse confirme le diagnostic de lipome.



Au total

-les lipomes de la paroi de la **VCI** ne sont pas exceptionnels puisqu'ils s'observeraient sur 0,5% de l'ensemble des examens

Les lipomes de la **VCS** sont très rares ; ils peuvent s'accompagner d'obstructions veineuses mais sont généralement asymptomatiques

-même si, dans les 4 cas de lipome de la VCS rapportés dans la littérature 1 seul a été opéré, cette attitude ne doit pas être recommandée car:

.seule l'exérèse permettra un examen histologique précis-

.la croissance tumorale peut rendre la lésion pathogène

.la chirurgie est un traitement efficace sans nécessité de traitement anticoagulant au long cours ultérieur.