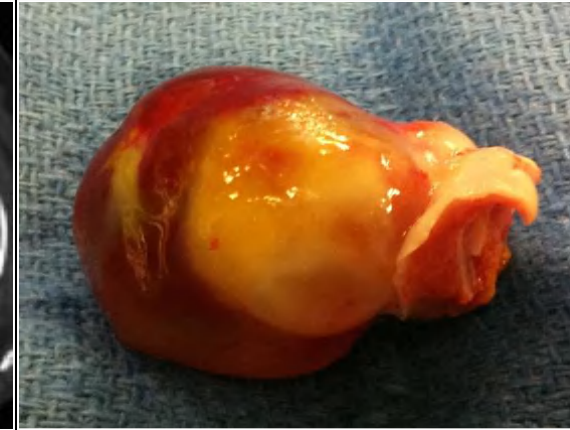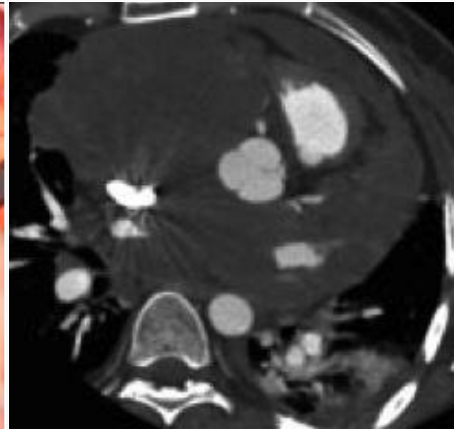
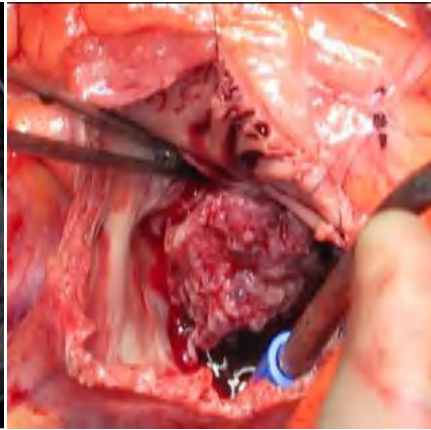
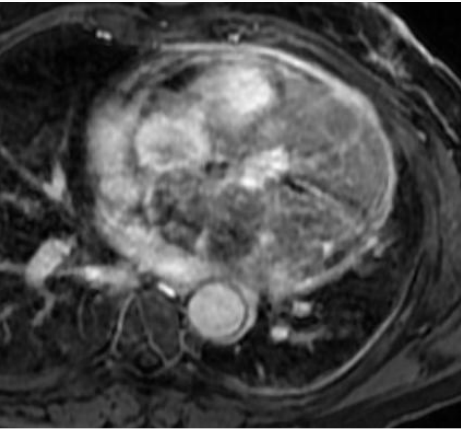


Masses cardiaques: les clés du diagnostic



C. BALAJ, F. JAUSSET, A. OLIVER, S. TISSIER, V. LAURENT,
M. CLAUDON, D. REGENT, D. MANDRY

Service de Radiologie Adultes, Vandoeuvre lès Nancy, France
Centre Hospitalier Universitaire de Nancy

OBJECTIFS

Connaître les différentes techniques d'exploration TDM et IRM pour l'exploration d'une masse cardiaque.

Savoir **caractériser**, par des exemples démonstratifs et des messages simples, les **tumeurs cardiaques les plus fréquentes**.

Savoir évoquer le diagnostic de 2 urgences potentielles : le **thrombus** intra cardiaque et les **lésions infectieuses**.

PLAN

1

Les obstacles techniques
Protocoles TDM et IRM

2


Les tumeurs bénignes
Les tumeurs malignes

3

4

Ce qui n'est pas tumoral !

Pour chaque type de masse sera proposée une petite **représentation schématique** de la localisation de la lésion par rapport au myocarde ou aux valves; son intensité correspondra à sa prise de contraste après injection.



Quels problèmes se posent ?

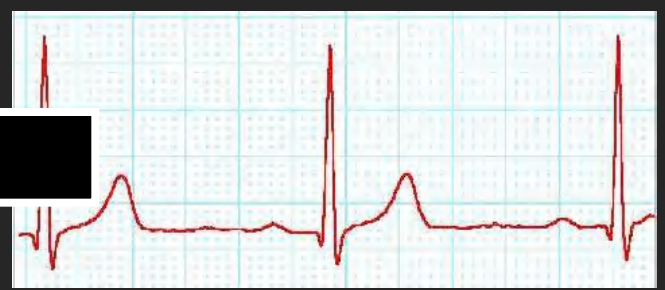- Les masses cardiaques sont **rares**.
- Beaucoup sont de découverte **fortuite**.
- C'est souvent **l'échocardiographie** qui est l'examen de première ligne, pas l'imagerie en coupe!
- Le **scanner** et **l'IRM** sont pourtant **essentiels** : ils complètent le bilan d'extension, surtout précisent la lésion et aident à sa caractérisation **mais**... On se heurte aux difficultés techniques liées aux **mouvements cardiaques** et **respiratoires**.

Donc....

- Le diagnostic se base sur un **faisceau d'arguments** +++
- Le **scanner** doit s'adapter au *rythme cardiaque* // **accessibilité et rentabilité** +++
- **L'IRM** doit s'adapter au *rythme cardiaque* et à la *durée de l'apnée* // **caractérisation lésionnelle optimale** +++

Le scanner et l'IRM permettent l'analyse **morphologique, fonctionnelle et spatiale** de la lésion.

PROTOCOLE TDM: l'essentiel

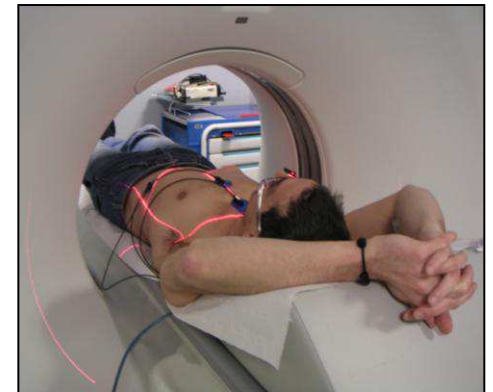

• Pour limiter les artefacts:

- ✓ **Synchronisation avec l'ECG** (mouvements **cardiaques**) (éventuelle prémédication)
- ✓ **Apnée** (mouvements **respiratoires**)

• Les éléments incontournables:

- ✓ **Une équipe expérimentée:** manipulateurs et radiologues !
- ✓ **Un matériel adapté** (CT notamment: 16 canaux minimum)
- ✓ **Une indication d'examen valable**
- ✓ **Un patient bien préparé et installé** (**moniteur ECG**) : avoir un bon signal ECG avant de débiter l'examen !



• Protocole

- ✓ **Une acquisition précoce** (Smart Prep)
- ✓ **Une acquisition tardive:** évaluation de la **prise de contraste tissulaire**, de la **nécrose tumorale**.
- ✓ **Réaliser un bilan d'extension dans le même temps :** **scanner thoraco-abdomino-pelvien** à la recherche de *localisations secondaires* d'une éventuelle lésion maligne, ou d'une *néoplasie primitive* d'éventuelles métastases.

Les spécificités de l'IRM CARDIAQUE: apnées et séquences

Les problèmes, et leurs solutions !

- Les mouvements **cardiaques**: **synchronisation ECG**
- Les mouvements **respiratoires**: **apnées**

Et pour ces 2 problèmes..... **Réduire au maximum la durée des séquences !**

Une IRM cardiaque se déroule en 3 phases:

- Etude statique: **caractérisation tissulaire** et **morphologique**
 - ✓ Séquence T1 sang noir (écho de spin)
 - ✓ Séquence T2 sang noir (écho de spin)
 - ✓ Séquence STIR (écho de gradient)
- Etude dynamique: **mobilité tumorale**, **rappports intra cavitaires**, **retentissement** sur les fonctions cardiaque et valvulaires:
 - ✓ Séquences SSFP (Steady State Free Precession) (FIESTA)
- Etude du rehaussement tumoral: **Gadolinium**
 - ✓ Perfusion
 - ✓ Rehaussement tardif (écho de gradient avec inversion récupération) (3D MDE)



2

LES TUMEURS BÉNIGNES:

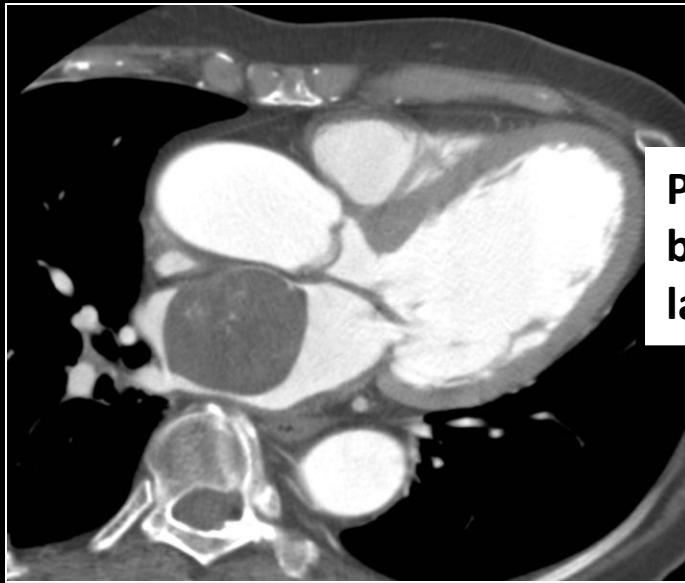
des lésions assez
caractéristiques

- Myxome
- Fibro élastome papillaire
- Lipome
- Paragangliome
- Hémangiome
- *Chez l'enfant...*

2

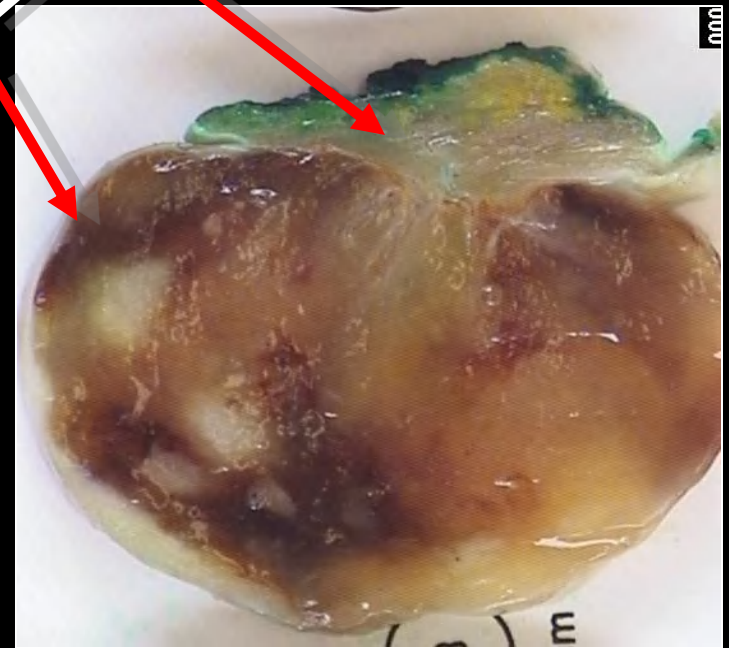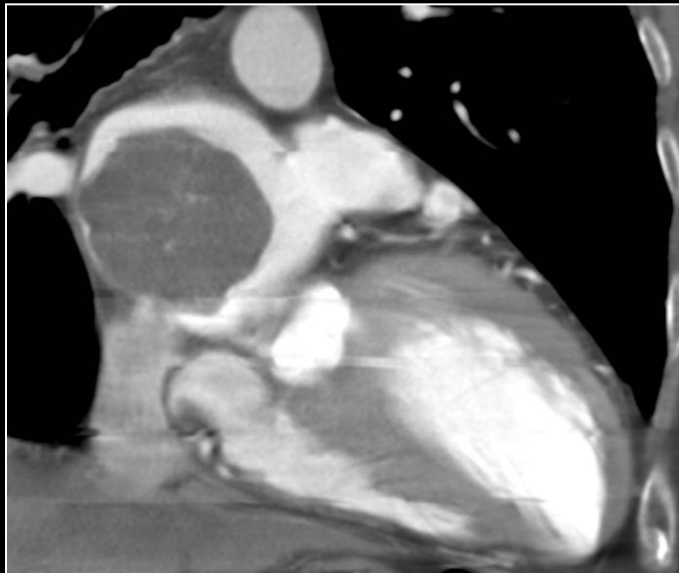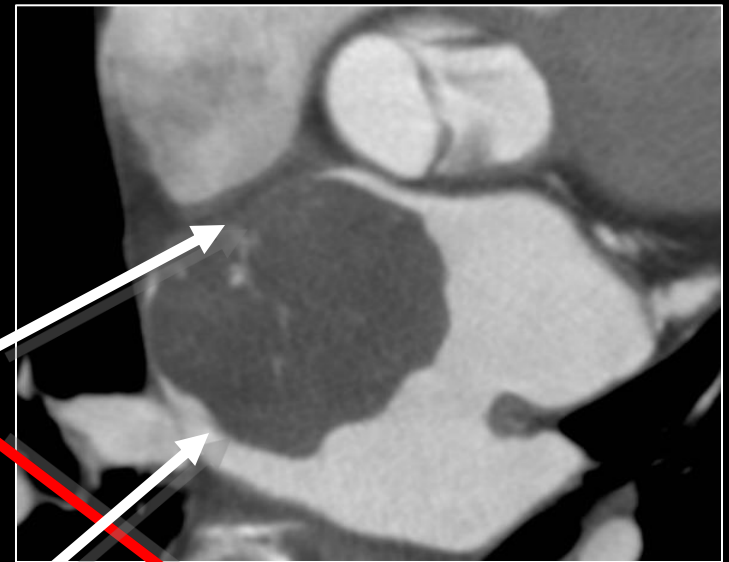Patient de 69 ans

Insuffisance mitrale et aortique



Pédicule court à base d'implantation large

Masse intra cavitaire à contours lobulés

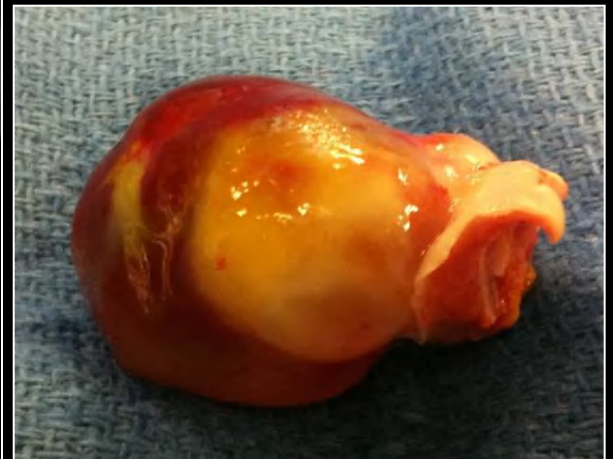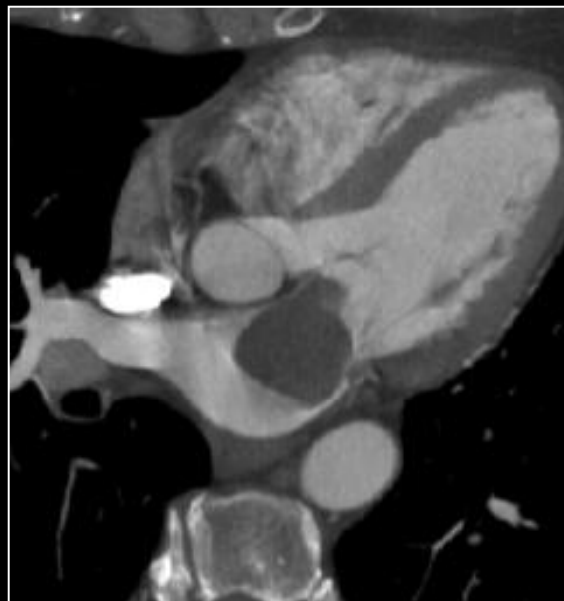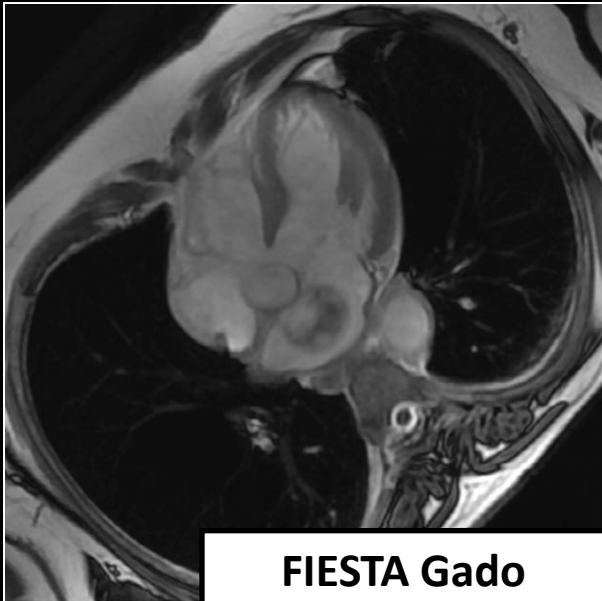
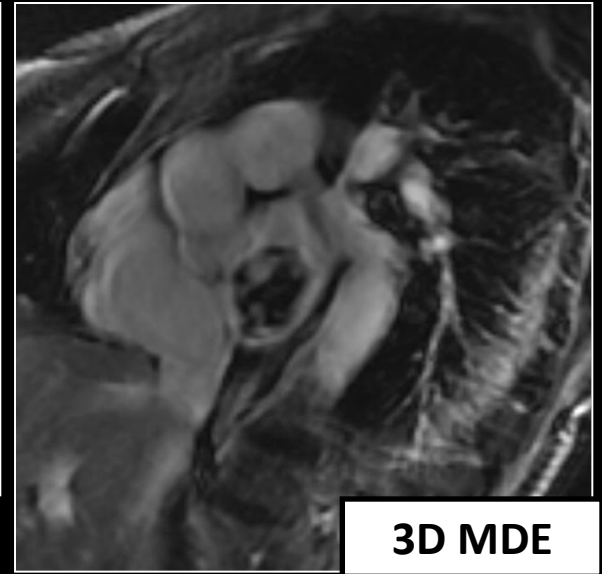
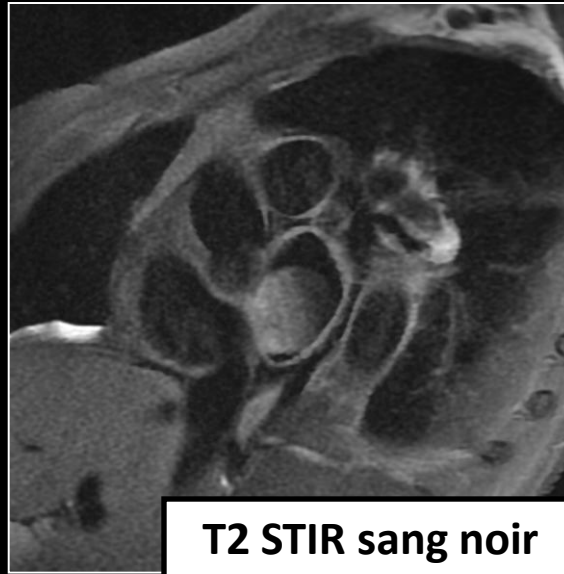
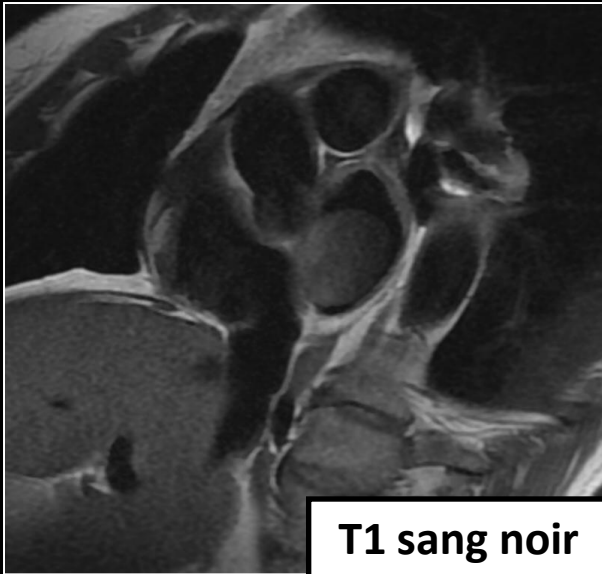


Masse de l'oreillette gauche = **MYXOME**

2

Patient de 43 ans
Bilan de palpitations

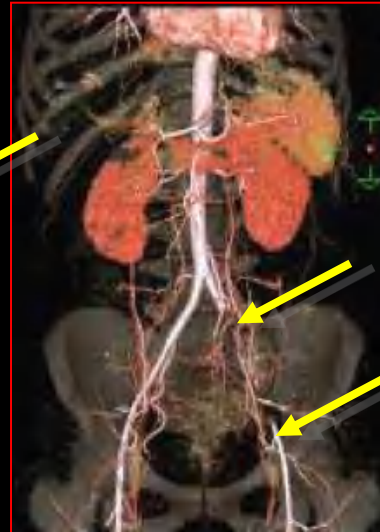
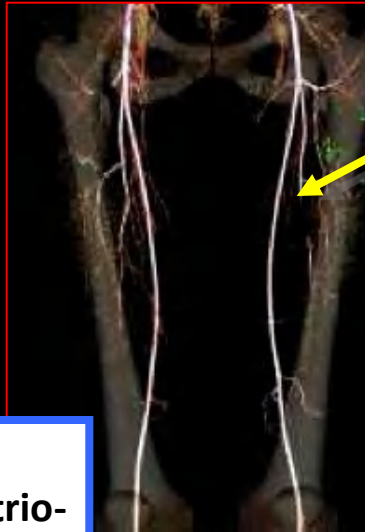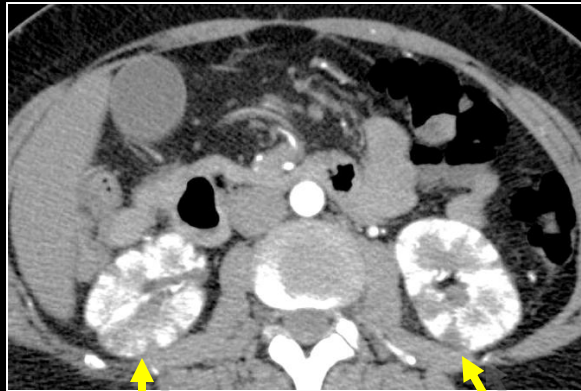
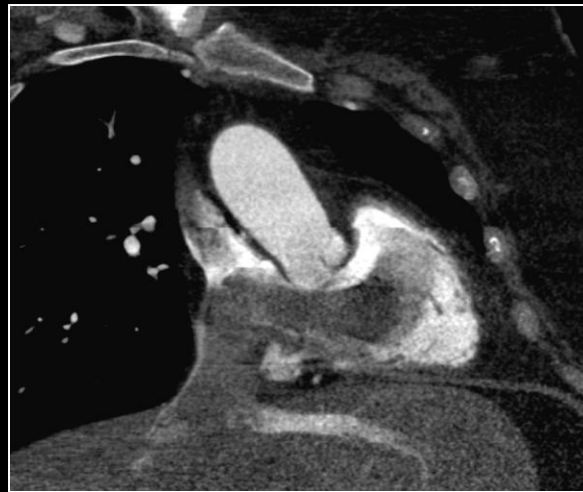
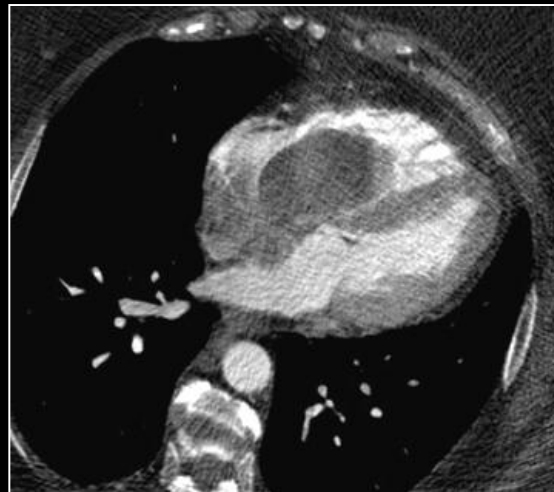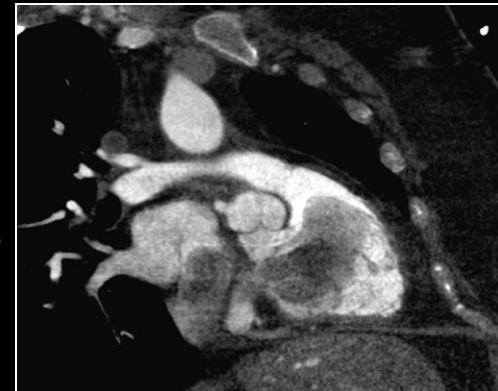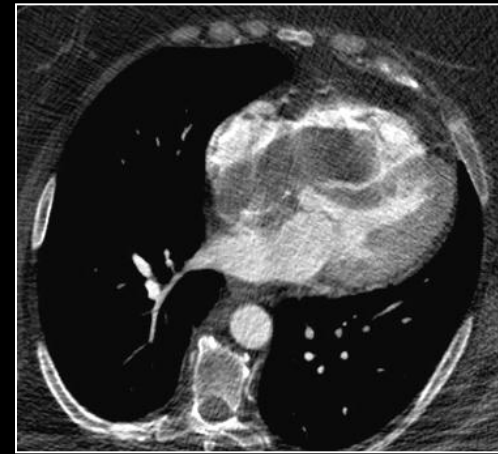Exérèse d'une masse de l'oreillette droite.
= **MYXOME**



2

Patient de 61 ans

Ischémie aiguë du membre inférieur gauche et multiples infarctus rénaux bilatéraux : suspicion d'un **processus embolique** en raison du caractère brutal des symptômes, des sites multiples, et de l'absence de facteurs de risque cardiovasculaires.

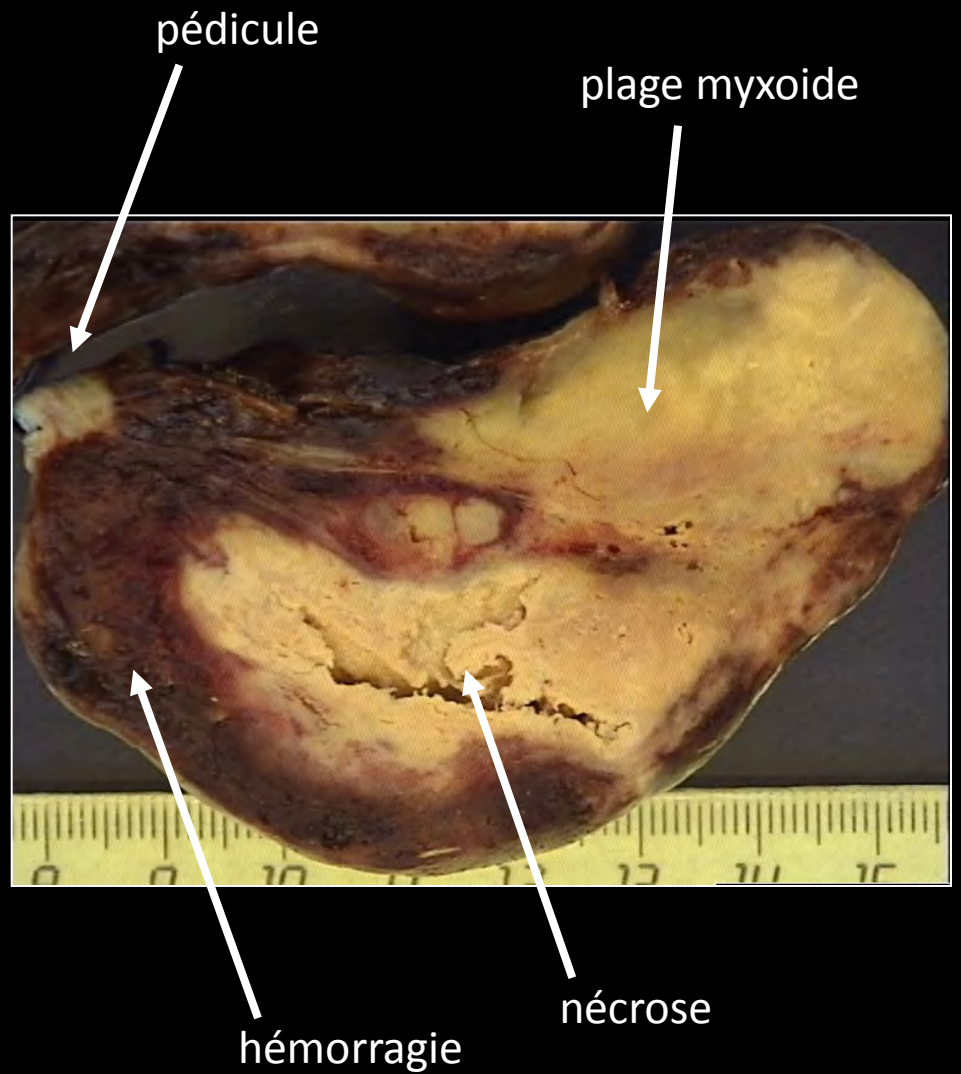
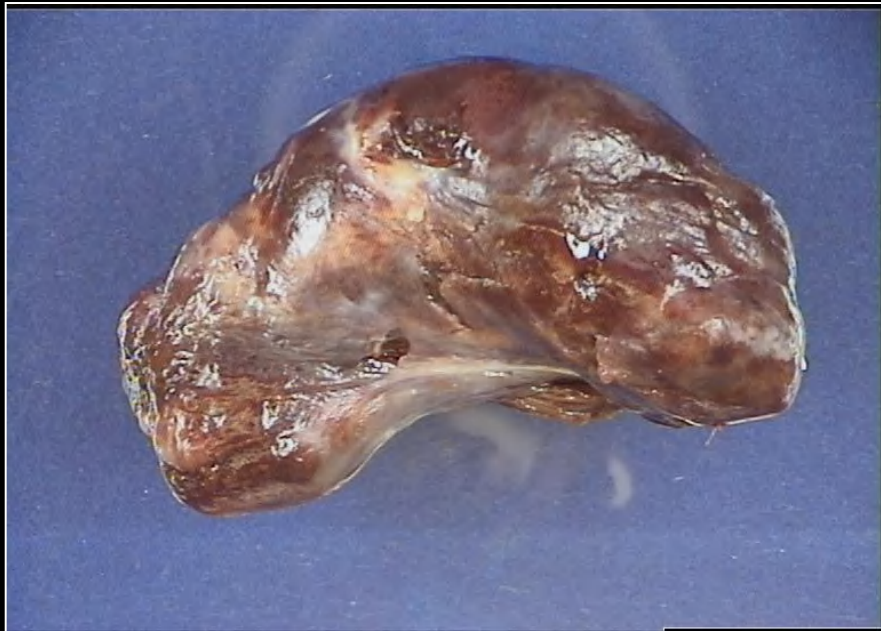
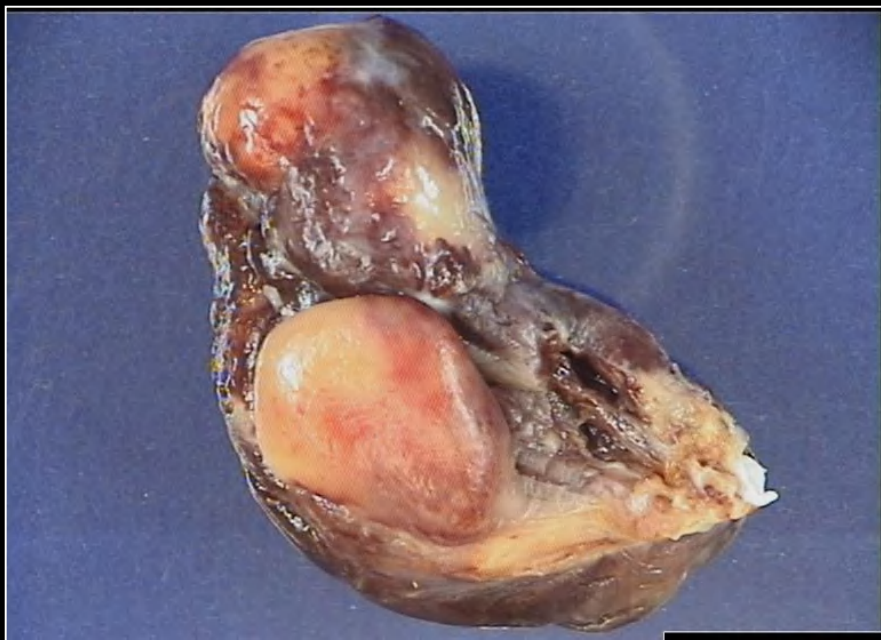
Mise en évidence d'une **masse** à développement endocavitaire atrio-ventriculaire droit.

Un **foramen ovale perméable** et une **communication inter atriale (ETT)** expliquent ces **embolies artérielles paradoxales**.

Thrombus ou myxome???

Le meilleur argument: **la présence ou non d'une prise de contraste!**



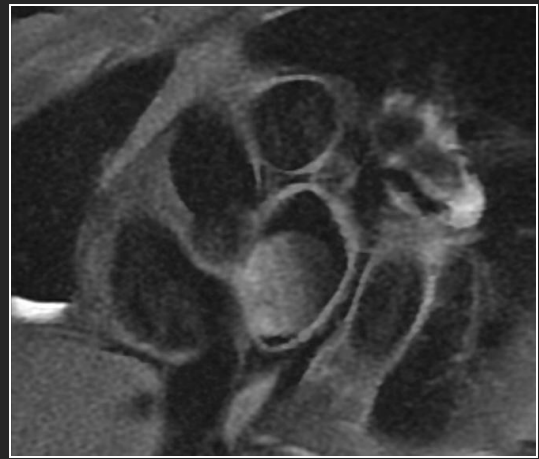
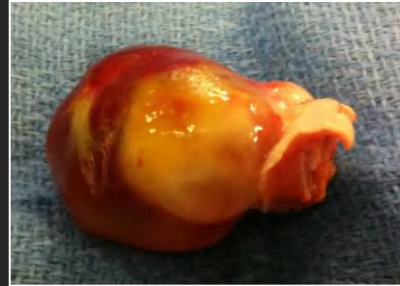
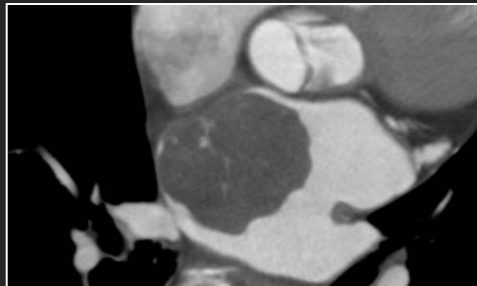
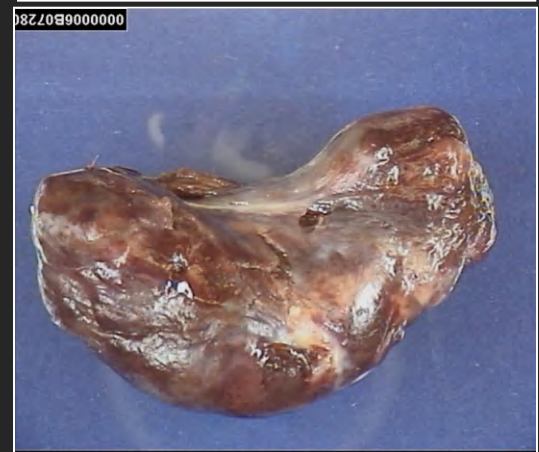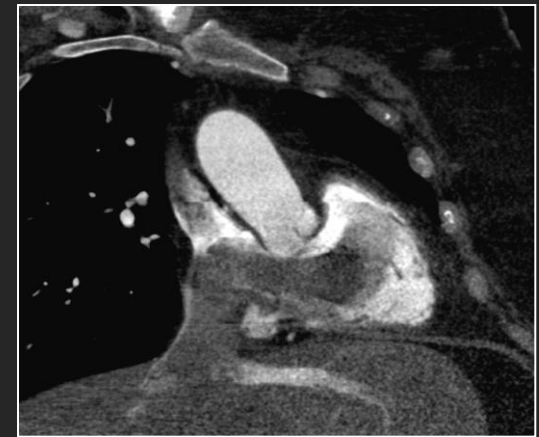
Exérèse d'une masse de 6 cm de l'oreillette droite développée vers le ventricule droit.
= **MYXOME**

Myxome



La plus fréquente des tumeurs cardiaques primitives !

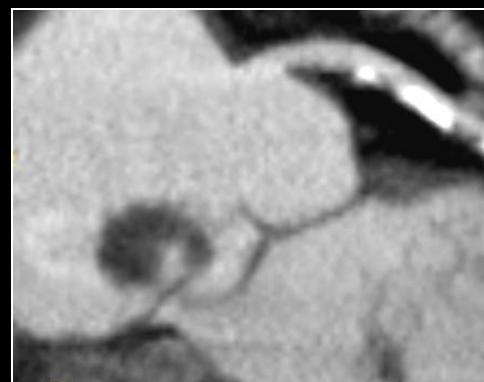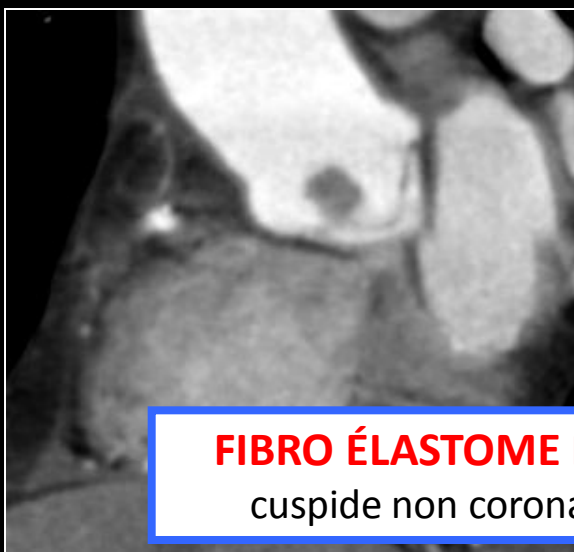
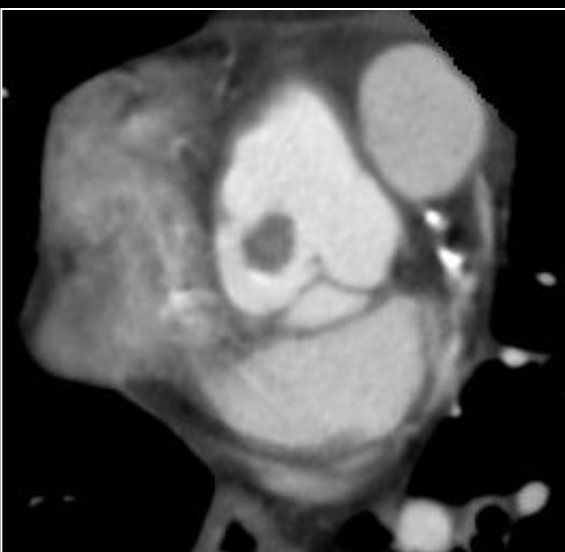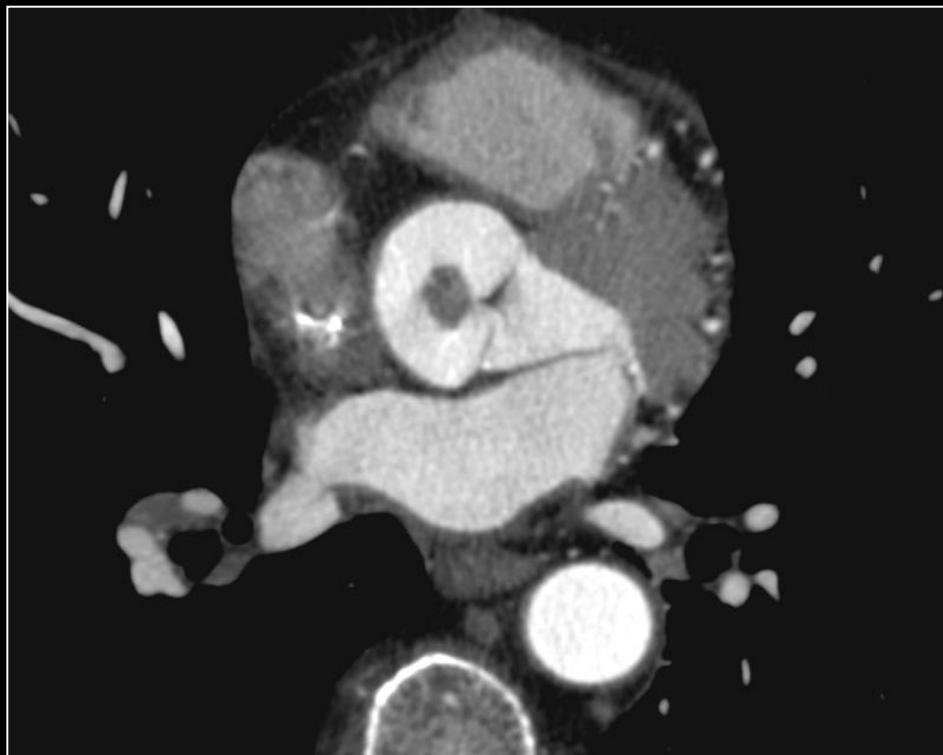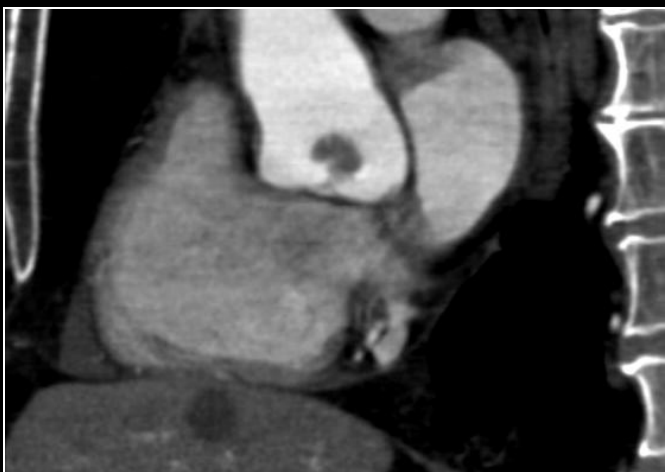- ✓ 30-60 ans, femme
- ✓ Tumeur conjonctive bénigne
- ✓ Clinique: symptomatologie obstructive, embolique, inflammatoire (peut mimer une endocardite infectieuse!)
- ✓ Oreillette gauche (*septum inter auriculaire* +++) dans 75% des cas
- ✓ Tumeur intra cavitaire lobulée et mobile
- ✓ Implantation par un pédicule court à large base
- ✓ Prise de contraste (modérée), **contrairement au thrombus!!!**
- ✓ Macroscopiquement d'allure **gélatineuse**. Tissus **myxoïde**, hémorragique, **nécrotique**. **Calcifications** possibles.
- ✓ Complication: **embolies systémiques**
- ✓ Dans 10% des cas : entre dans le cadre du **complexe de Carney** (myxomes multiples, lésions cutanées pigmentaires, tumeurs nerveuses ou endocriniennes)



2

Patient de 65 ans

Bilan coronarien

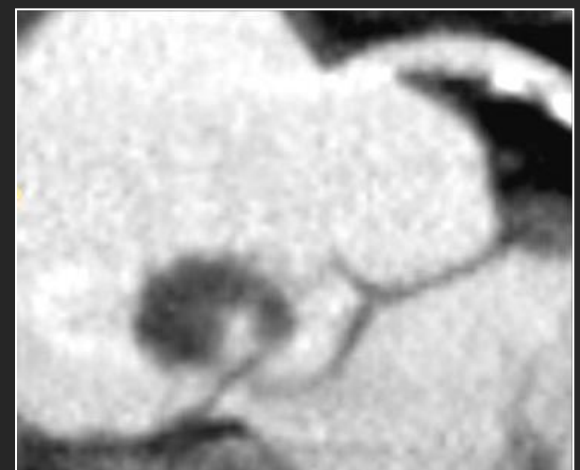
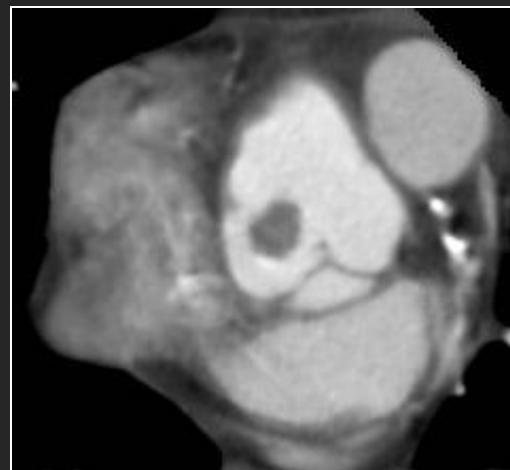
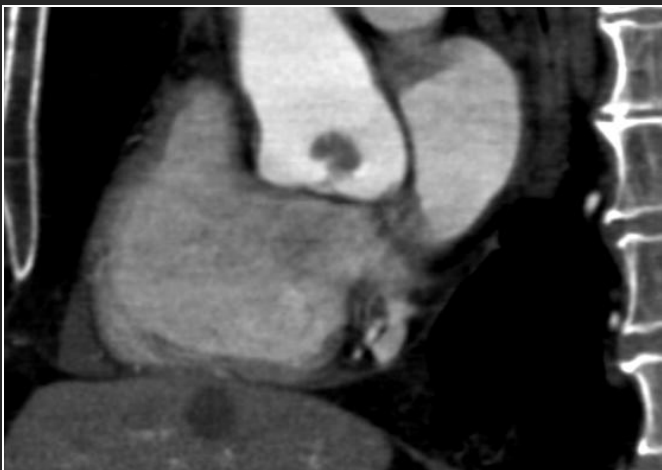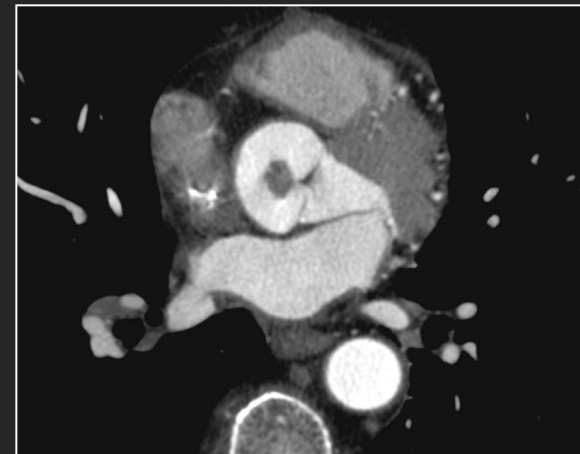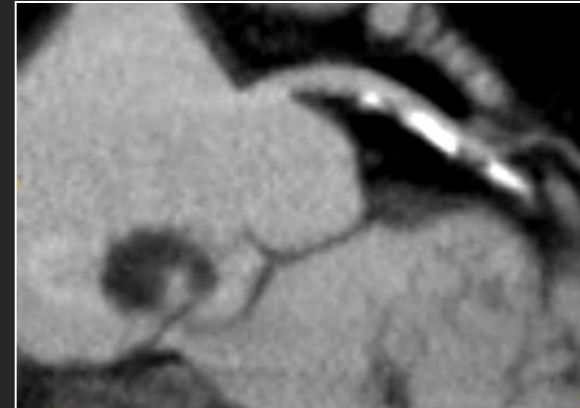FIBRO ÉLASTOME PAPILLAIRE appendu à la
cuspside non coronaire de la valve aortique

Fibro élastome papillaire

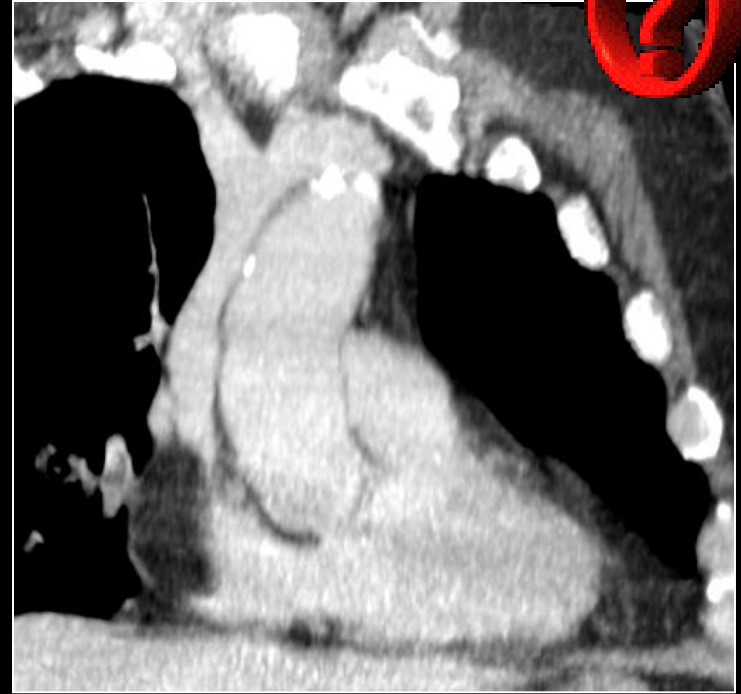
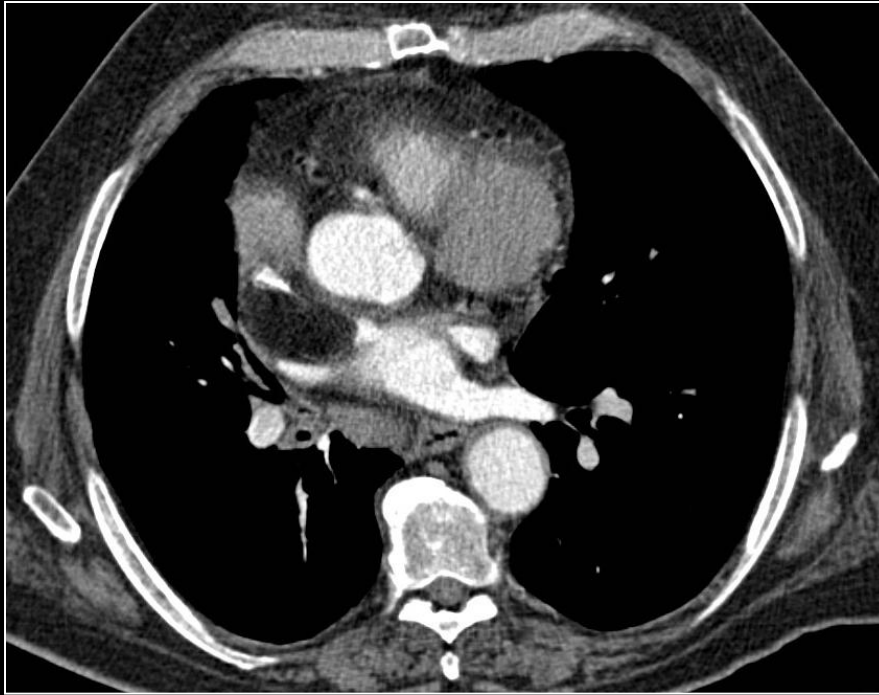


- ✓ Tumeur **valvulaire** dans 90% des cas (aortique ou mitrale)
- ✓ Lorsqu'on découvre une masse valvulaire: dans **75% des cas, c'est un fibro élastome papillaire** !
- ✓ Souvent **asymptomatique** du fait de sa taille (**1 cm ou moins**)
- ✓ *Structure d'une anémone de mer*: multiples **végétations papillaires** pouvant être comblées par du matériel cruorique, d'où de possibles **complications emboliques**
- ✓ IRM: hypo signal T2. On remarque souvent davantage le flux turbulent péri tumoral que la lésion elle même.



2

Patient de 65 ans



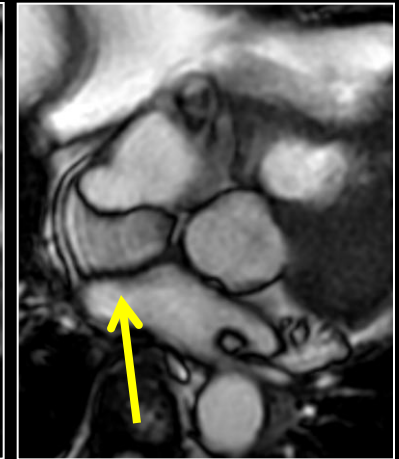
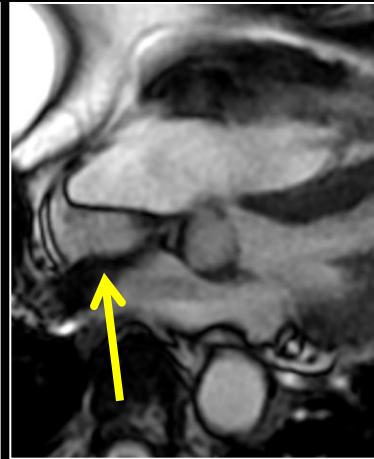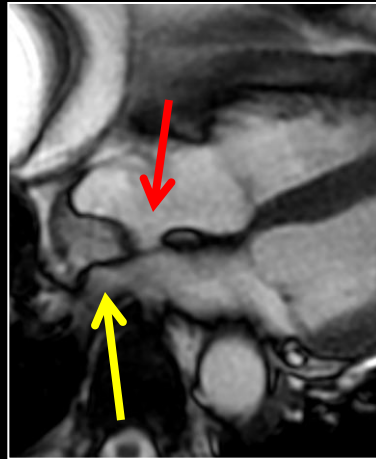
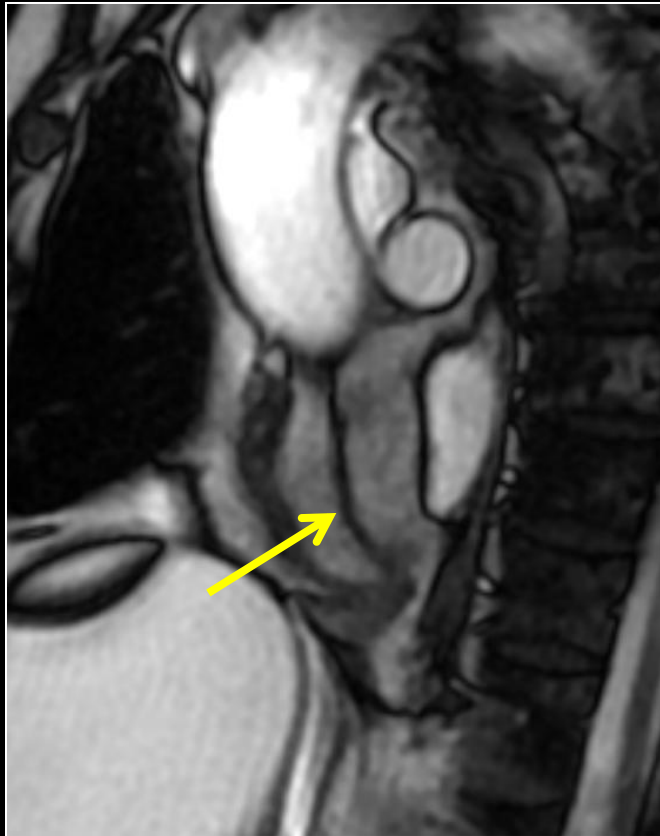
Lipome

- ✓ 3^{ème} tumeur cardiaque primitive bénigne la plus fréquente.
- ✓ Densité **graisseuse**
- ✓ Encapsulé, possibles septa.
- ✓ Penser au **liposarcome** (rarissime)
- ✓ Diagnostic différentiel : **HLSIA (hypertrophie lipomateuse du septum inter atrial)** : septum épaissi > 2 cm, épargnant la fosse ovale (aspect en « sablier », en « haltères »)



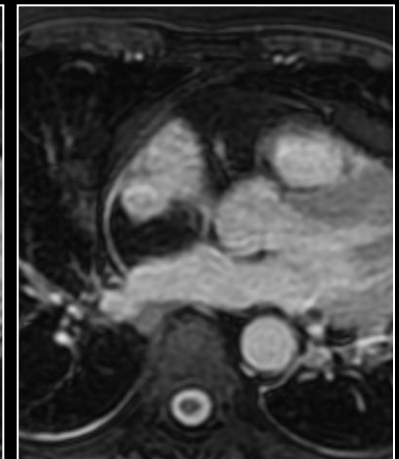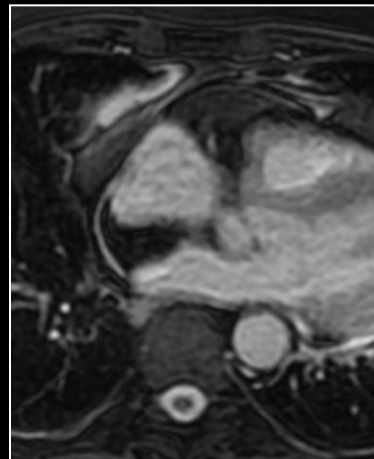
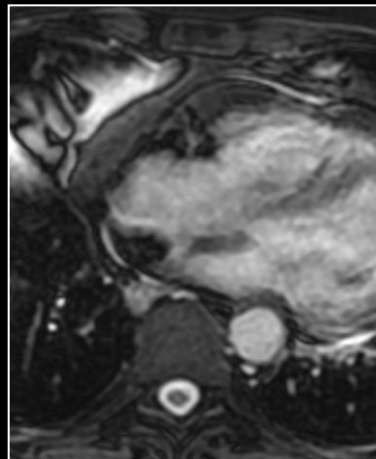
2

HLSIA (hypertrophie lipomateuse du septum inter atrial) : septum épaissi > 2 cm, épargnant la fosse ovale (aspect en « sablier », en « haltères »)



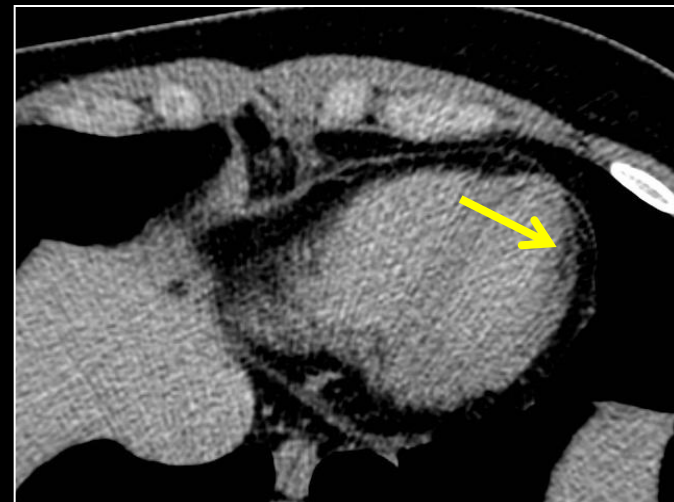
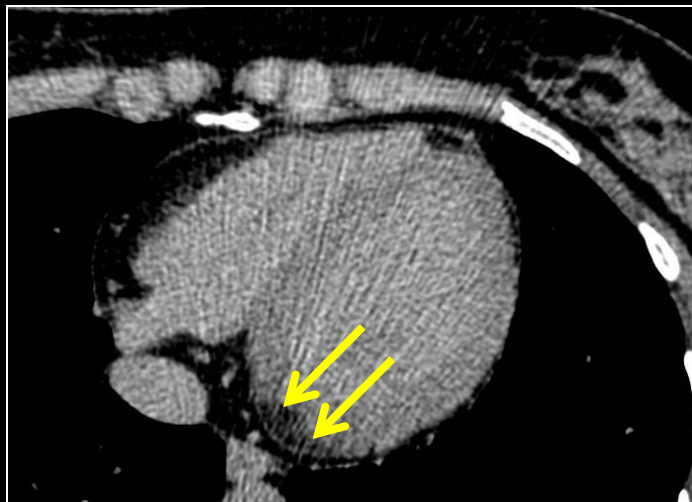
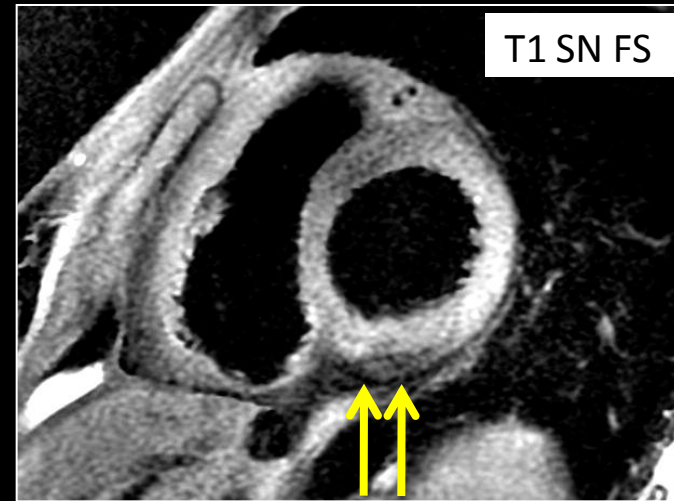
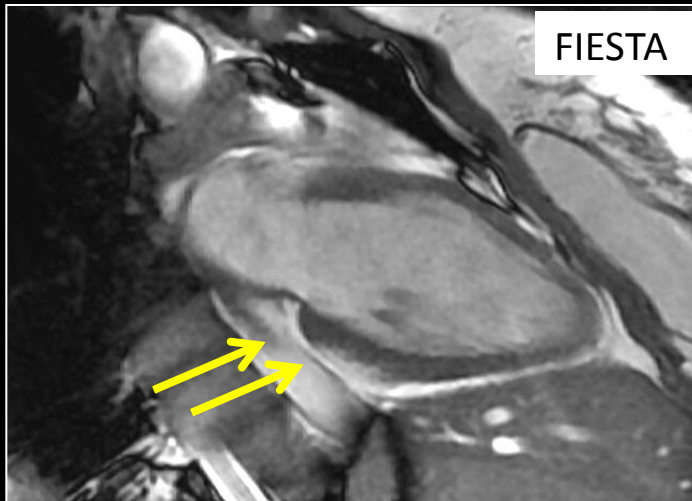
Séquence SSFP: masse du septum inter atrial en hypersignal, respectant la fosse ovale (flèche rouge)

Séquence en inversion récupération, gadolinium: hyposignal franc (saturation de la graisse), pas de rehaussement.



Une forme rare: le lipome sous épocardique

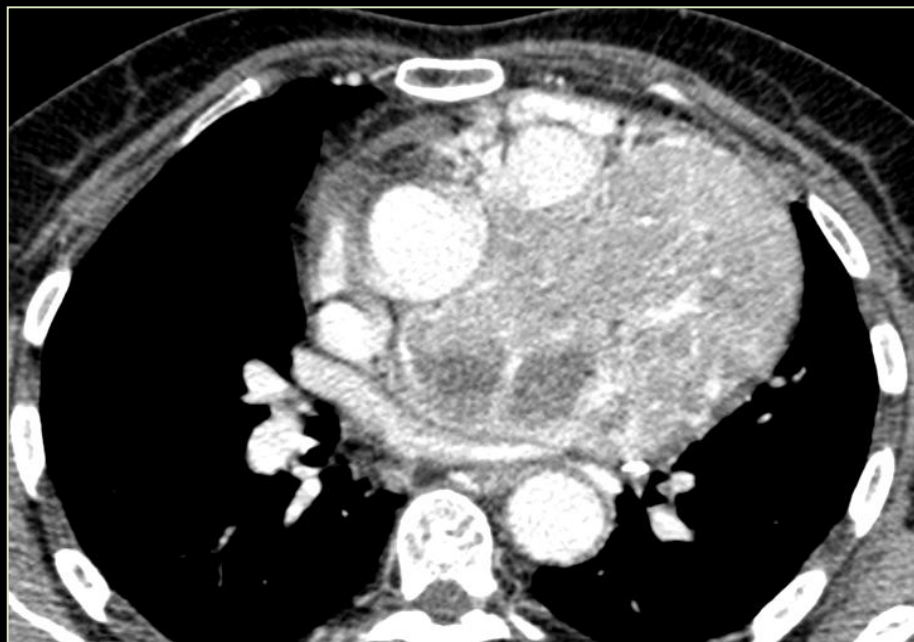
Plages graisseuses mal limitées non encapsulées de localisation sous épocardique (**hypersignal** en séquence **FIESTA**, **hyposignal** en **T1 sang noir après saturation du signal de la graisse**, **hypodenses sans prise de contraste**). Dans le cas de cette patiente de 35 ans, l'hypothèse d'une *origine génétique* est proposée (présence d'angiomyolipomes rénaux: sclérose tubéreuse de Bourneville?)



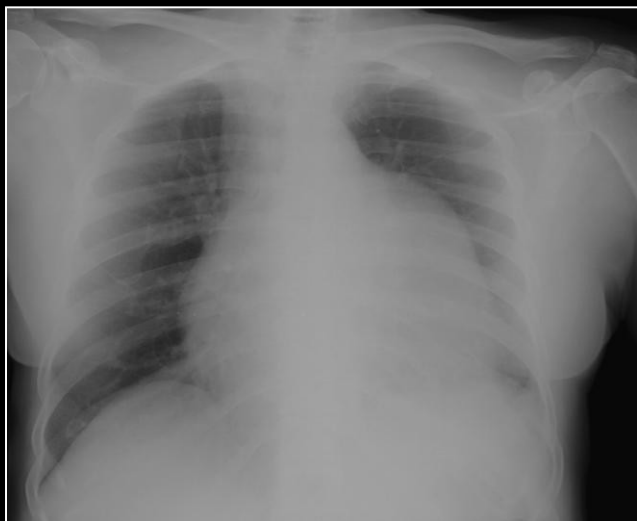2

Patiente de 69 ans

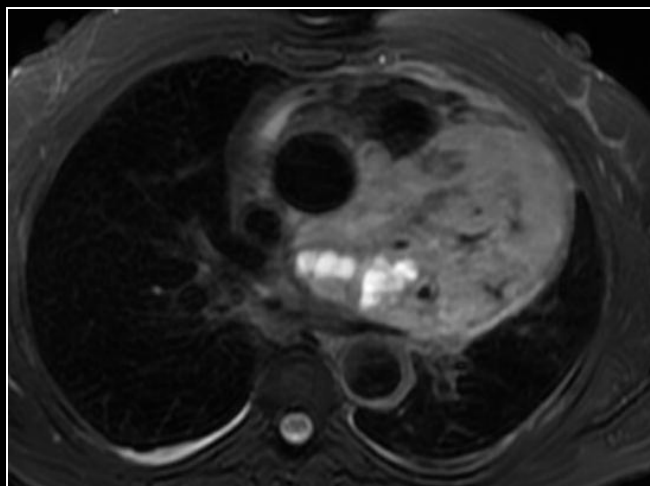
Dyspnée et douleur thoracique,
syndrome inflammatoire mais apyrexie.
HTA modérée, diabète. FEVG = 64 %



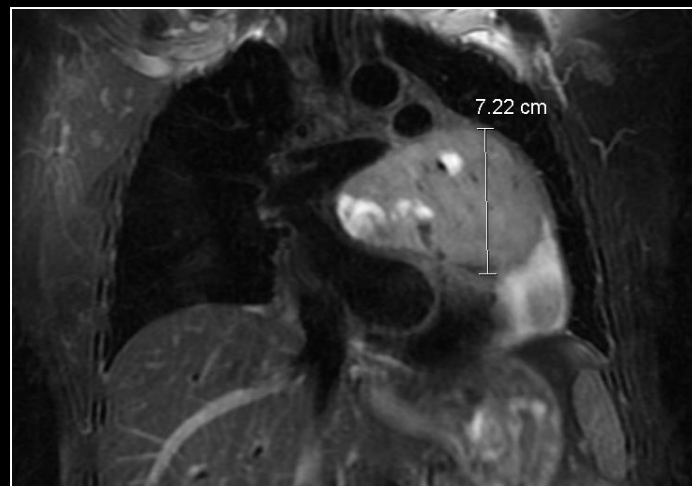Masse **richement vascularisée** située dans le récessus péricardique entre l'aorte et l'artère pulmonaire (la fenêtre aorte-pulmonaire), sans les envahir.

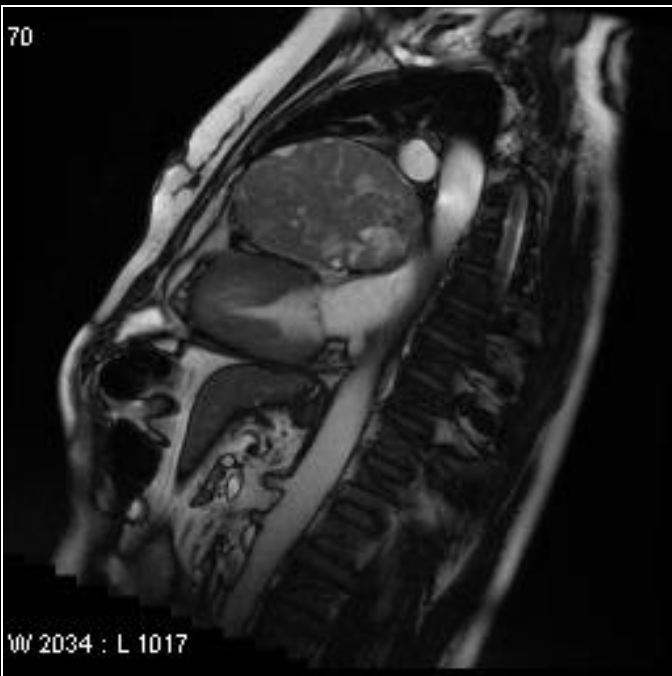

Cardiomégalie...

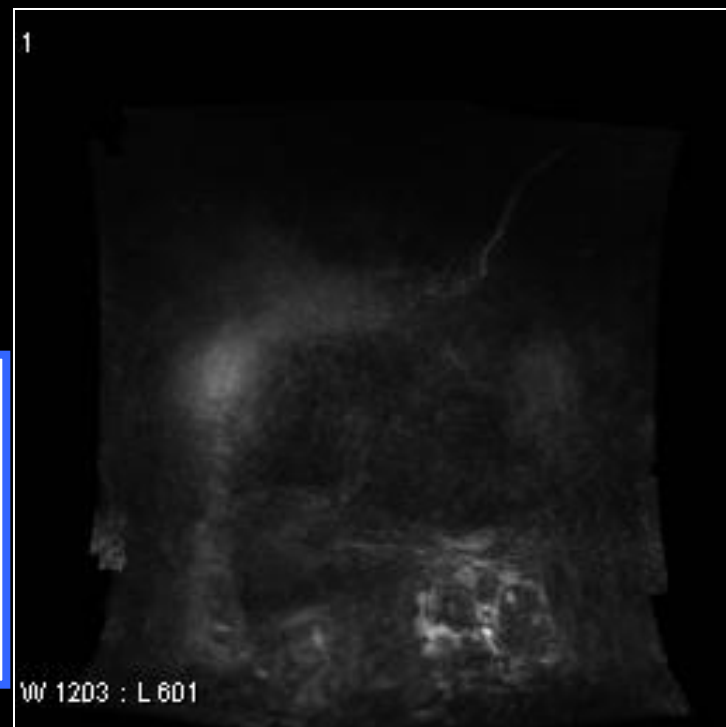


Masse tumorale
en **hypersignal T2**

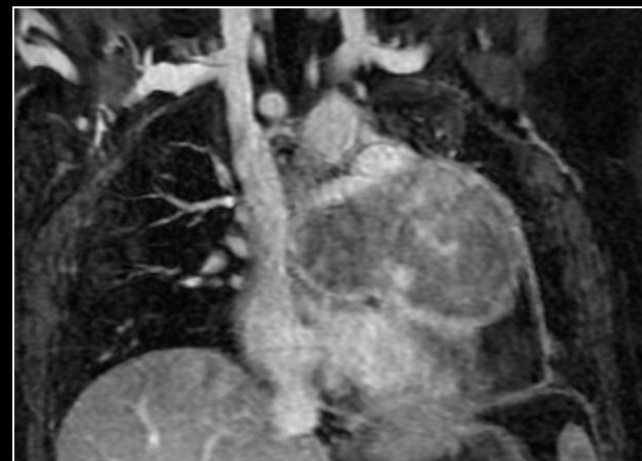
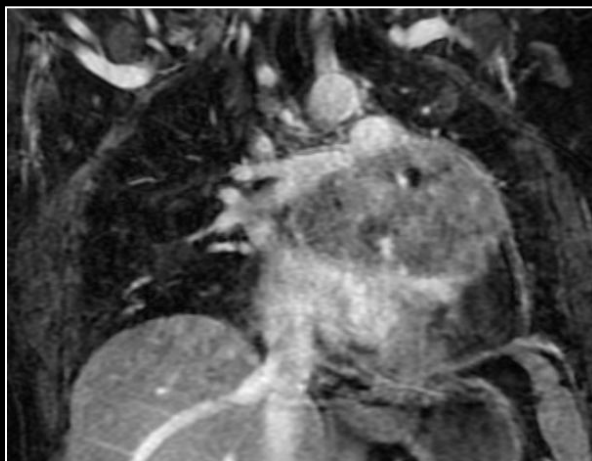
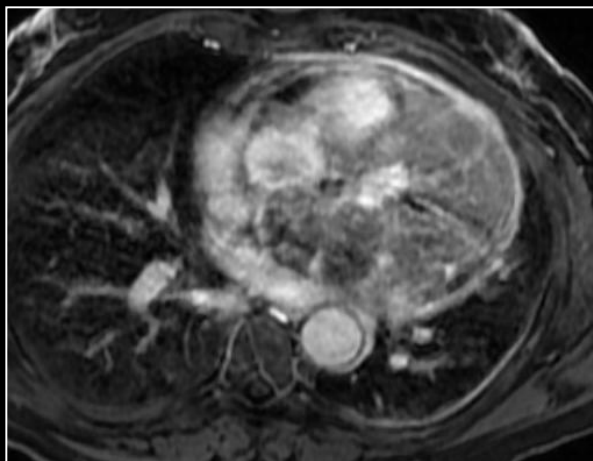


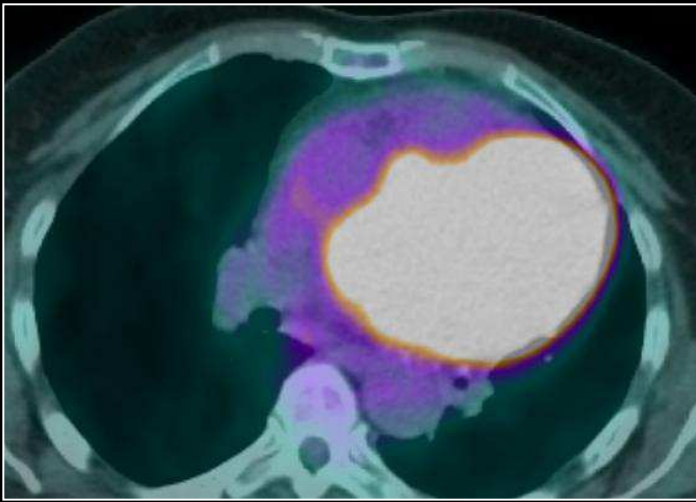


Séquence FIESTA: la
bonne **résolution
spatiale** montre
l'**absence
d'envahissement** du
myocarde.

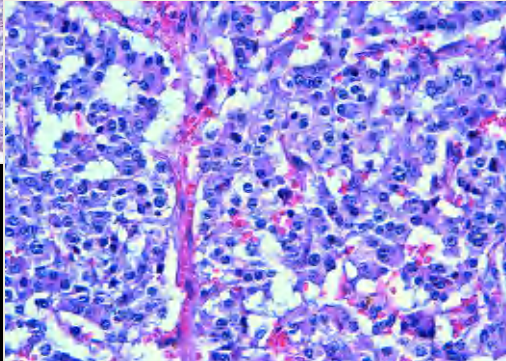
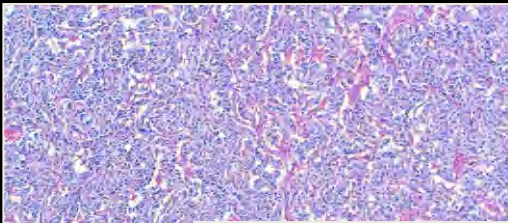


Après injection de gadolinium: en séquence **TRICKS**, multiples
néo vaisseaux et **lacs sanguins**. Prise de contraste **intense**.

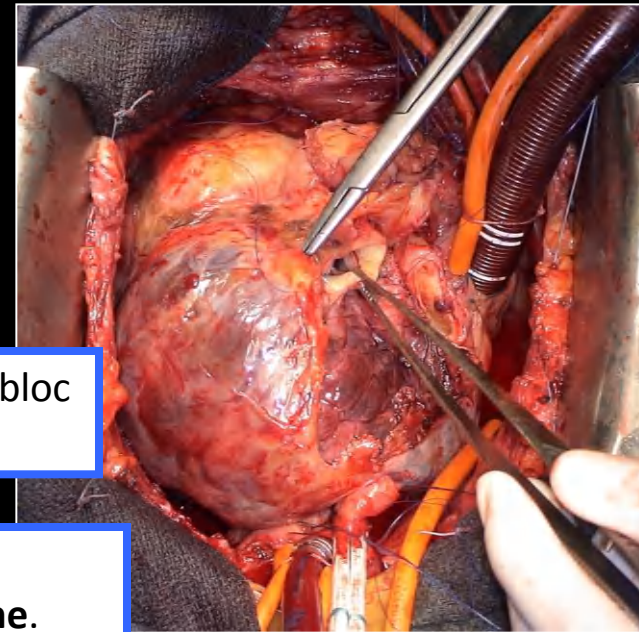
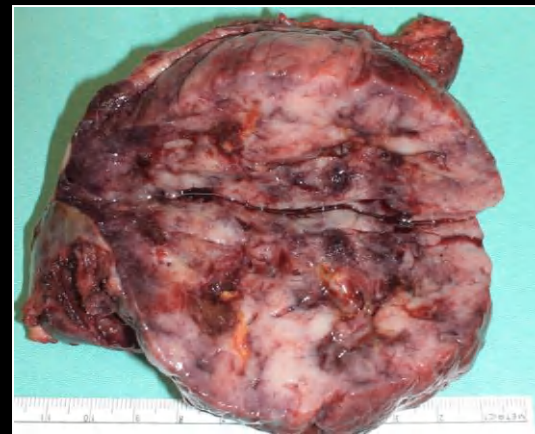



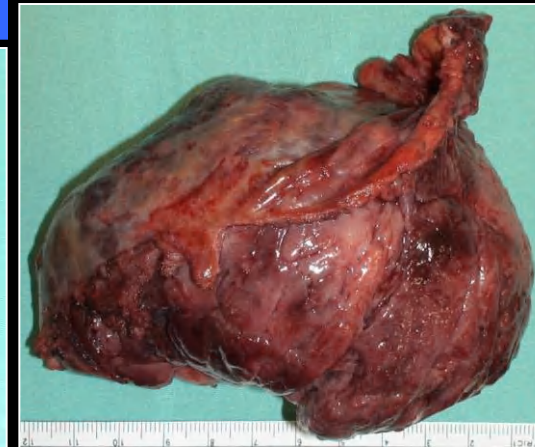PET TDM : **hypermétabolisme** intense



Tumeur bien limitée, **encapsulée, hétérogène**.
Multiples **vaisseaux** et
plages hémorragiques.



Exérèse en monobloc
de la lésion

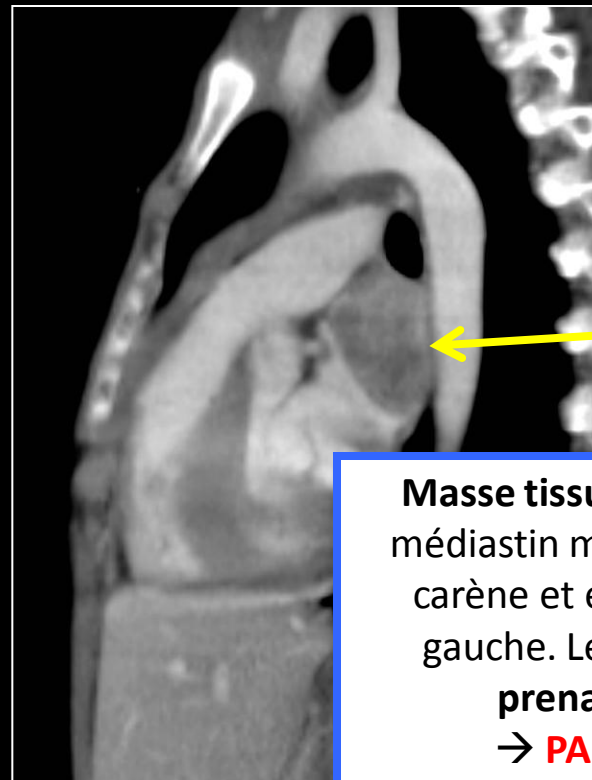
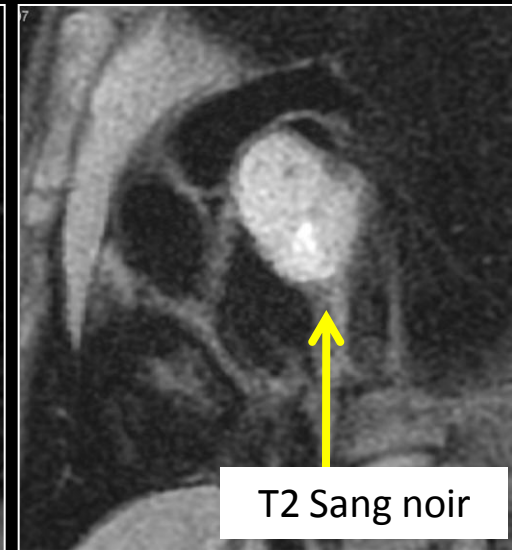
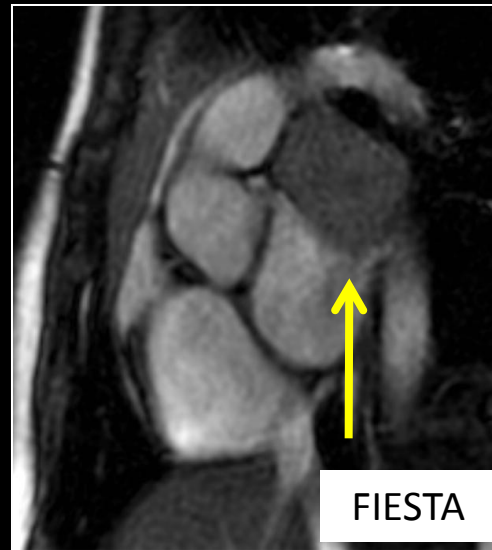
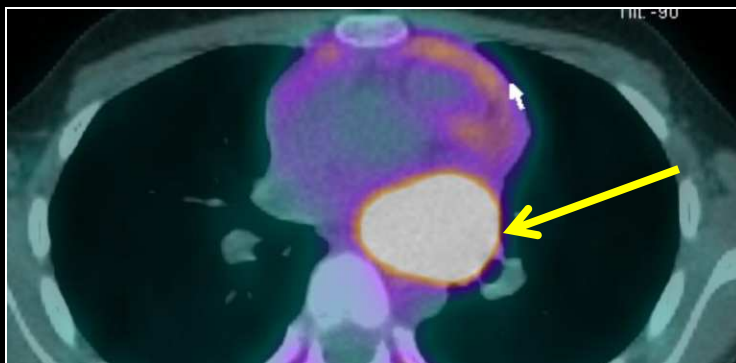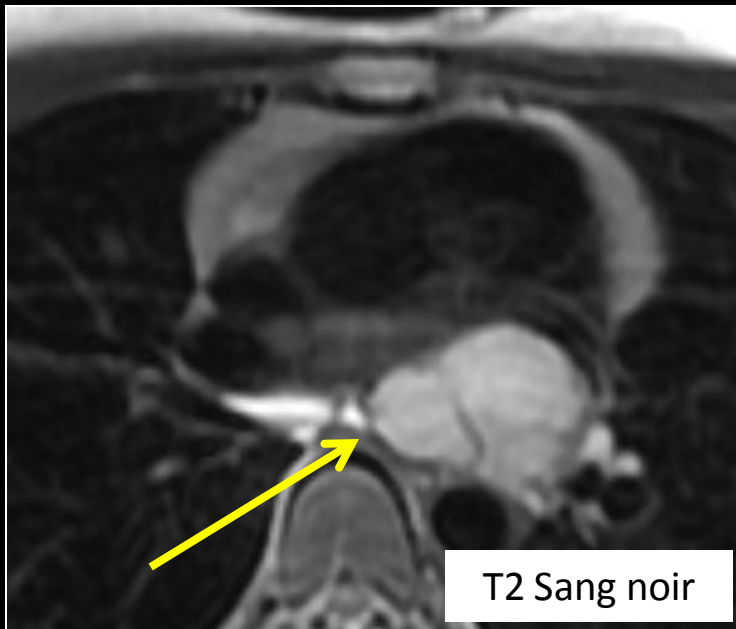


Prolifération tumorale agencée en petits cordons et massifs tumoraux, séparés par des **cloisons conjonctives** vascularisées. Nombreuses **structures vasculaires** de gros calibre. Pas d'embolie néoplasique. **Capsule** fibreuse, intègre → **PARAGANGLIOME CARDIAQUE**

2

Patiente de 22 ans

Hypertension artérielle sévère.
Malaises pluri-quotidiens avec très
mauvaise tolérance clinique (malaises,
sueurs, céphalées).



Masse tissulaire de 4 cm dans le
médiastin moyen, au-dessus de la
carène et en arrière de l'atrium
gauche. Lésion **bien limitée** et
prenant le contraste.

→ **PARAGANGLIOME**



On parle de **paragangliome cardiaque**, mais le terme **paragangliome médiastinal** serait plus juste !

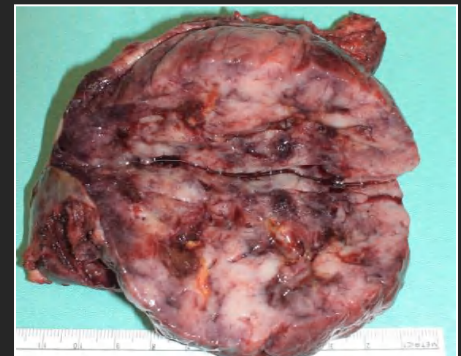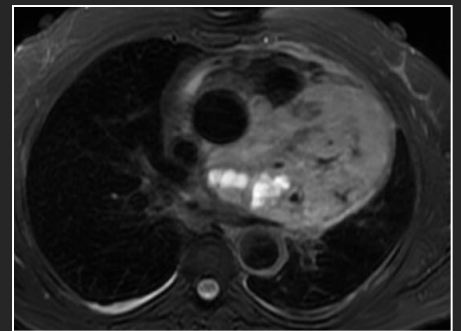
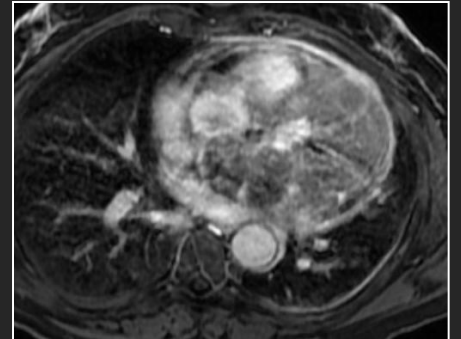
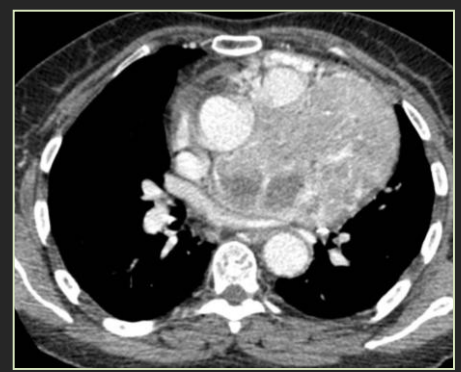
C'est une tumeur issue des **ganglions** aorto sympathiques, aorto pulmonaires et surtout de la **chaîne atriale gauche**. D'où sa localisation préférentielle **en regard du toit et de la paroi postérieure de l'oreillette gauche**.

Son développement est donc intra péricardique mais un envahissement du myocarde est possible.

- ✓ Adultes **jeunes**
- ✓ 2 types: **non sécrétant**, ou **sécrétant (cathécholamines)** (dosage urinaire et plasmatique)
- ✓ 20% des cas: localisations multiples
- ✓ Scintigraphie à la méta iodobenzylguanidine (MIBG)
- ✓ **Tumeurs hypervasculaires**: hypersignal T2, hyposignal T1, prise de contraste intense.
- ✓ Zone centrale nécrotique possible
- ✓ Vérifier **l'absence d'envahissement des artères coronaires**

Peut s'intégrer dans la **triade de Carney**, associant : paragangliomes/phéochromocytomes, GIST et chondromes pulmonaires.

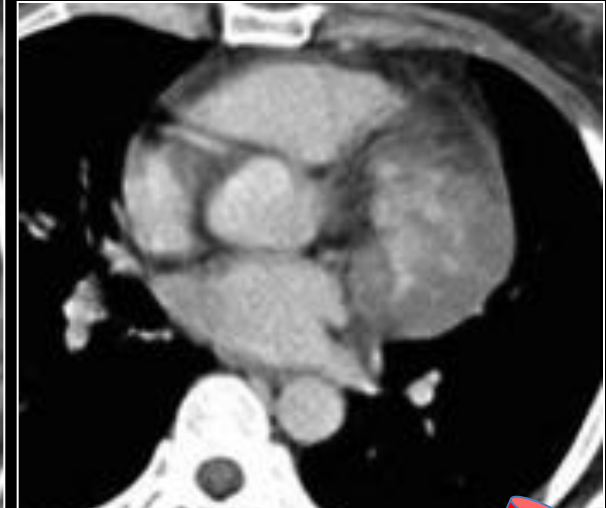
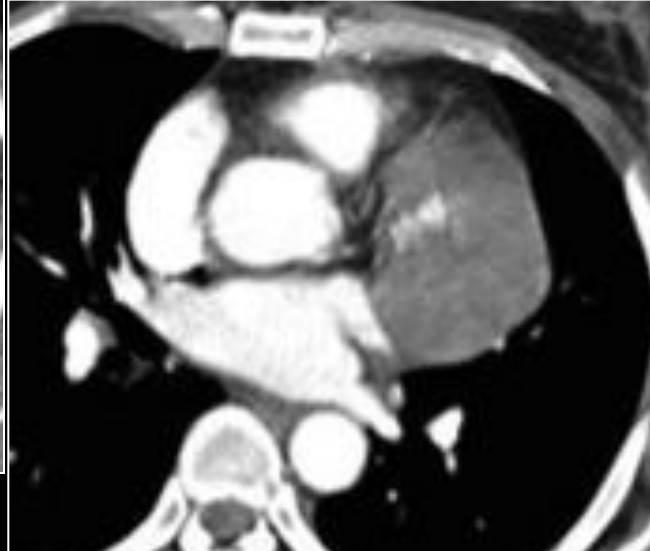
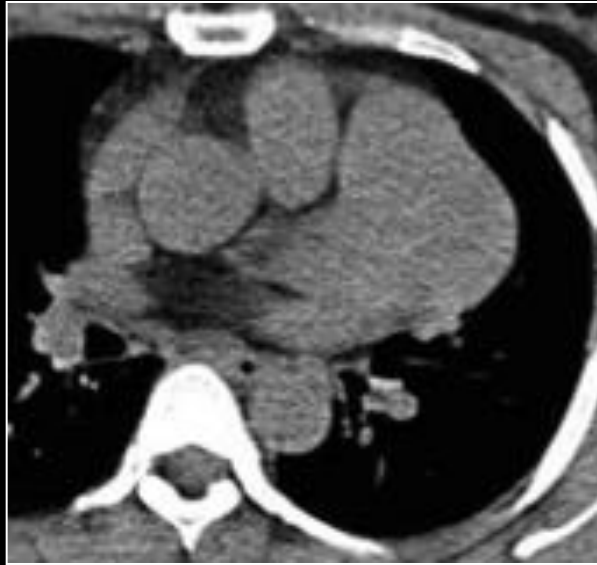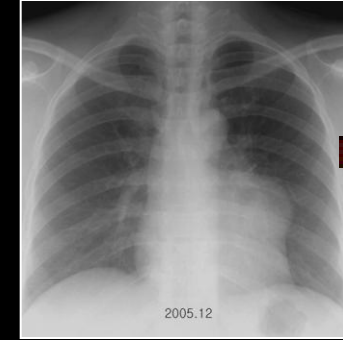
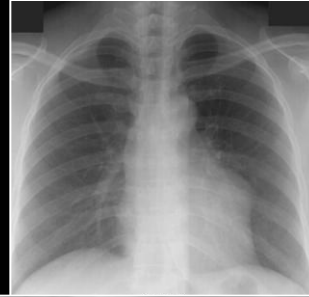
Il peut lui falloir 3 décennies pour être complète!



2


Patient de 45 ans

Douleurs thoraciques gauches



Hémangiome

- ✓ 5% des tumeurs cardiaques bénignes.
- ✓ **Pas de localisation caractéristique!**
- ✓ Selon les vaisseaux qui le compose, on parle d'hémangiome **capillaires**, **caverneux** ou **veineux**.
- ✓ 2 formes: bien limité, ou étendu et mal limité.
- ✓ Hyperéchogène, Hypersignal T2, **prise de contraste intense**, **hétérogène**, **centripète**: **comme les hémangiomes hépatiques !**



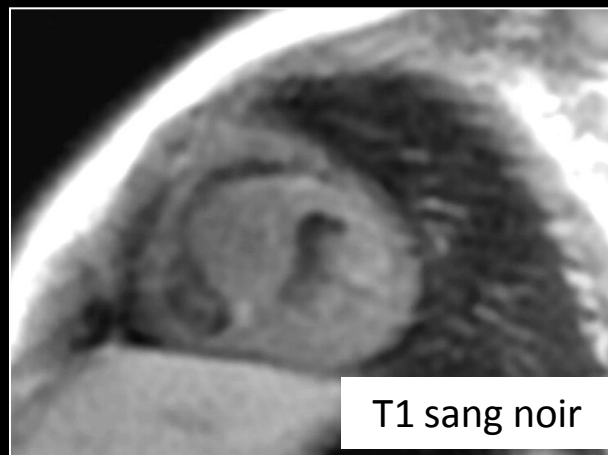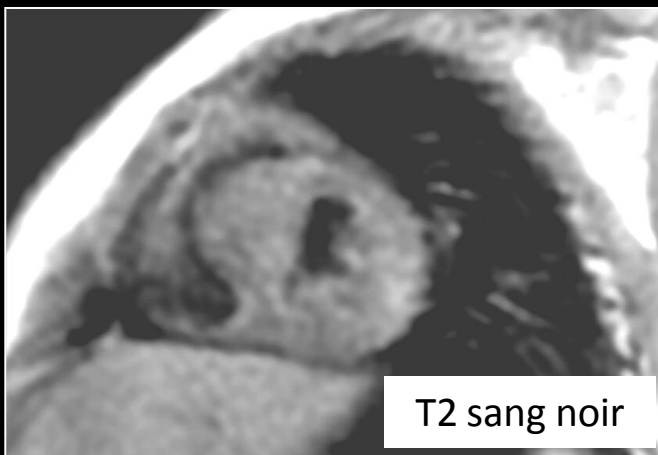


- ✓ Avant l'âge de 1 an !
- ✓ Les tumeurs primitives ou secondaires cardiaques chez l'enfant sont les mêmes que chez l'adulte, **c'est la fréquence qui change** ! Ce qui est fréquent chez l'adulte est rare chez l'enfant, et inversement.
- ✓ **COMME** chez l'adulte:
 - Les tumeurs **bénignes** sont bien plus fréquentes que les tumeurs malignes, rarissimes.
 - Parmi les tumeurs malignes, les **métastases** sont bien plus fréquentes que les tumeurs primitives
- ✓ **MAIS** chez l'enfant...:
 - La tumeur bénigne la plus fréquente est le **rhabdomyome**, suivi du **fibrome**
 - Plus rares, citons le tératome, l'hémangiome, le myxome.
 - Le **rhabdomyosarcome** est une tumeur maligne primitive de l'enfant.

LE RHABDOMYOME

- ✓ Tumeur **bénigne**, la plus fréquente chez l'enfant.
- ✓ **Développement in utero**; les rhabdomyomes apparaissent très tôt dans la vie fœtale, et posent le problème d'une interruption médicale de grossesse puisqu'ils **s'associent dans 50 à 80%, des cas avec une sclérose tubéreuse de Bourneville**.
- ✓ Ils régressent dans 50% des cas après la naissance, et la chirurgie n'est discutée qu'en cas de manifestation clinique.
- ✓ **Nodules souvent multiples, homogènes, bien limités**, enchâssés dans la paroi des ventricules et du septum, faisant saillie dans la cavité ventriculaire. Plus rarement dans les oreillettes.
- ✓ Diagnostic différentiel: le **fibrome** (nodule **unique, infiltrant, parfois hétérogène** avec dégénérescence kystique; localisation septale dans 90% des cas!)

2

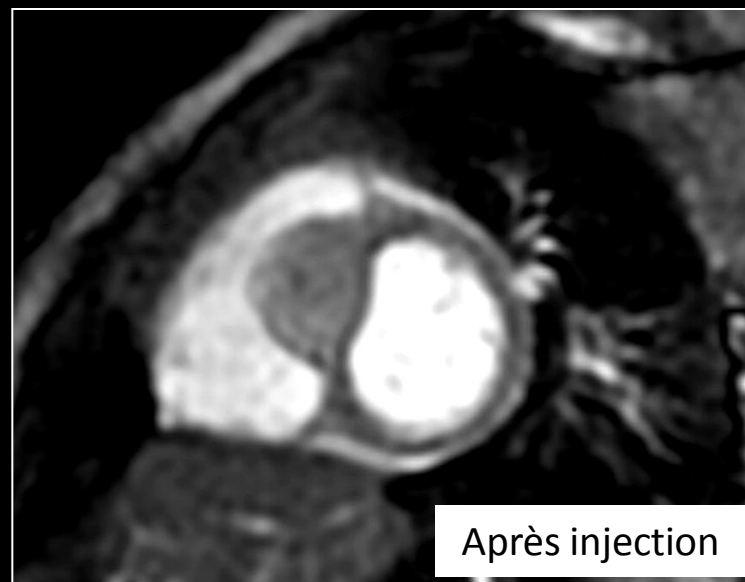
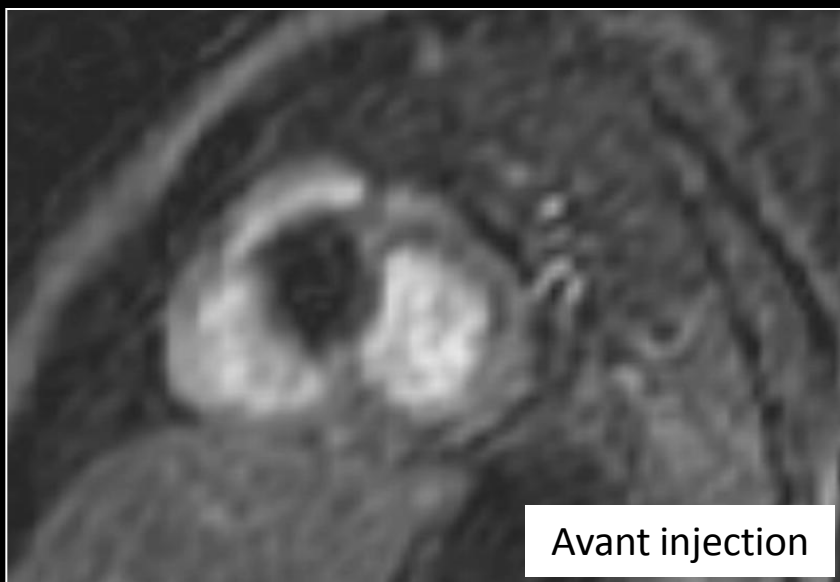

Enfant de 3 mois.

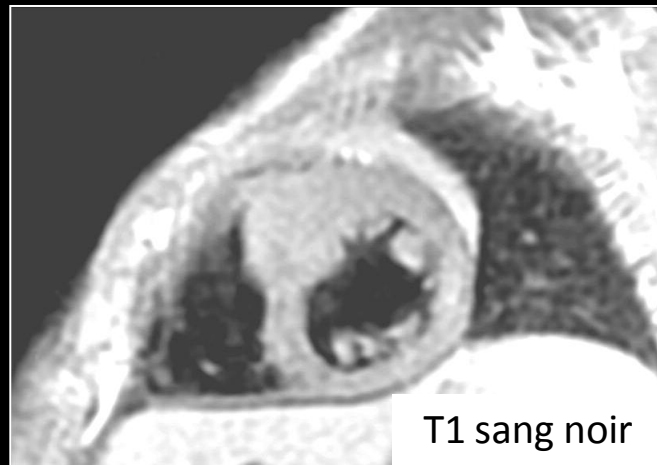
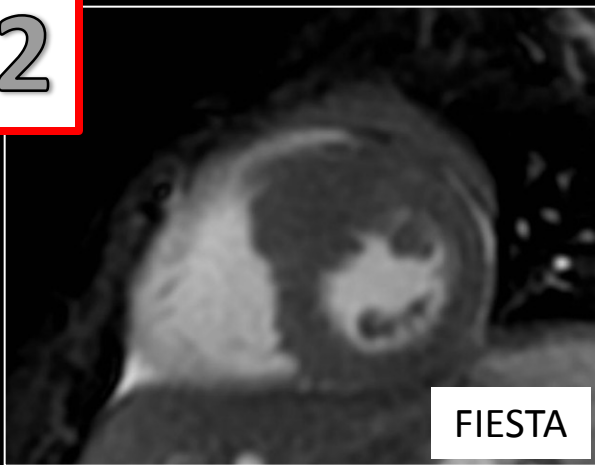Masse du **septum inter ventriculaire basal**, bien limitée, de 19 mm.

Effet de masse sur le ventricule gauche.

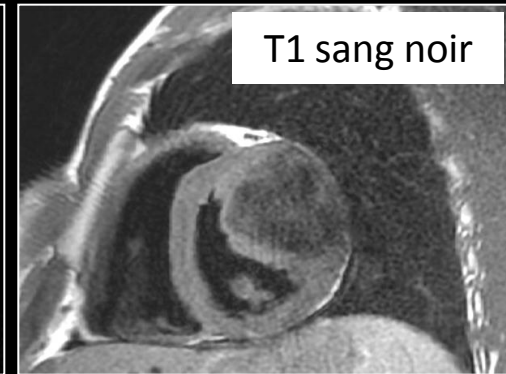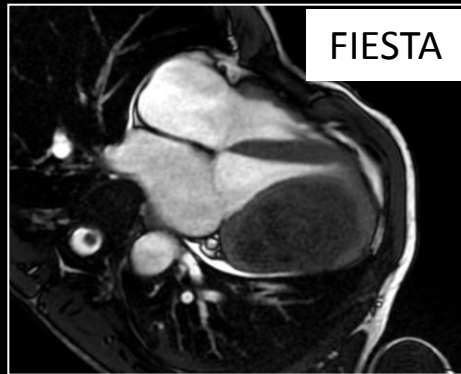
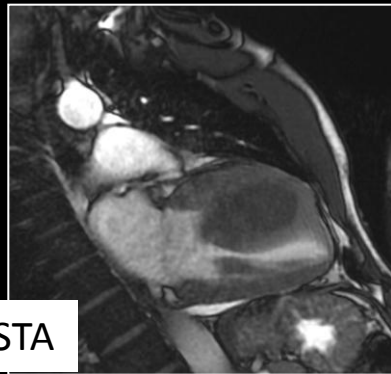
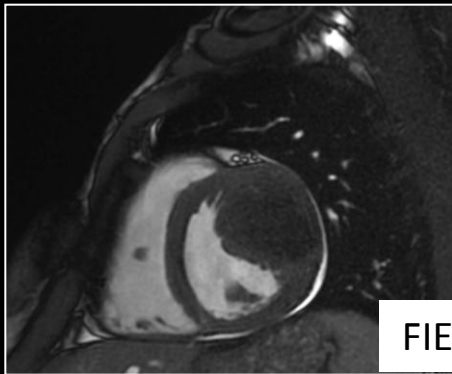
Plutôt évocateur d'un **RHABDOMYOME** en raison de ses contours bien limités et de sa prise de contraste homogène.



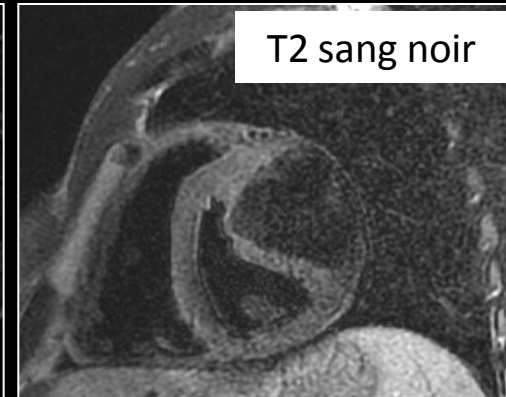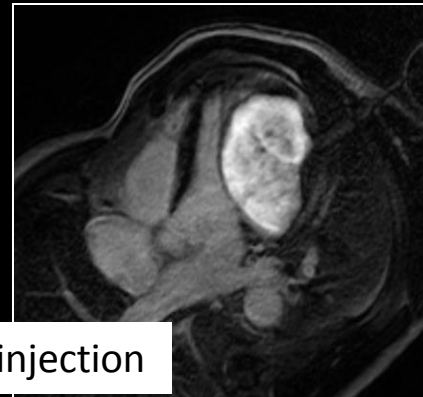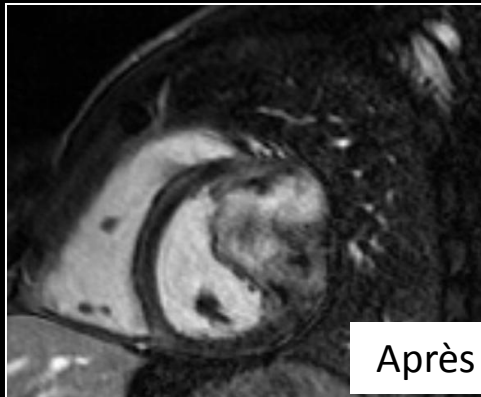
2



Penser à un *diagnostic différentiel*: la **cardiomyopathie hypertrophie asymétrique** à prédominance septale. (ici un **enfant de 8 ans**)



FIBROME chez un adulte
Masse **infiltrante** de contours irréguliers



3

LES TUMEURS MALIGNES: des lésions
d'aspect plus **aspécifique**

- Sarcome
- Métastases
- Lymphome

on GE Image
FOV 18.6cm
003 Ph70%

1/Average

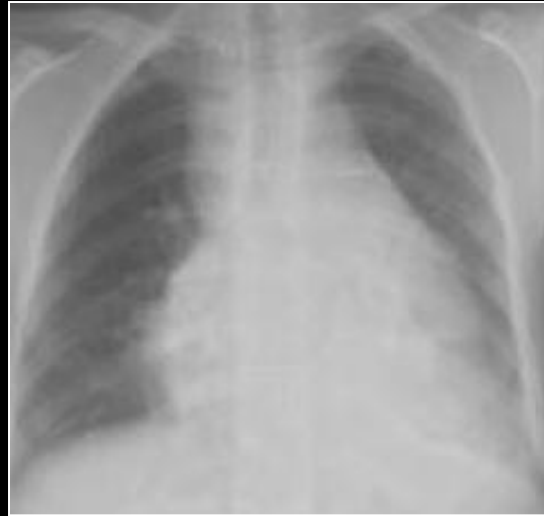0mm/1.0sp

A
L
I

3

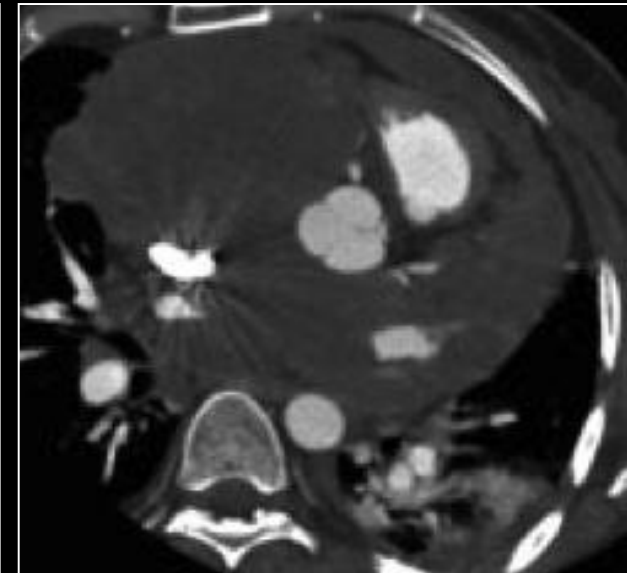
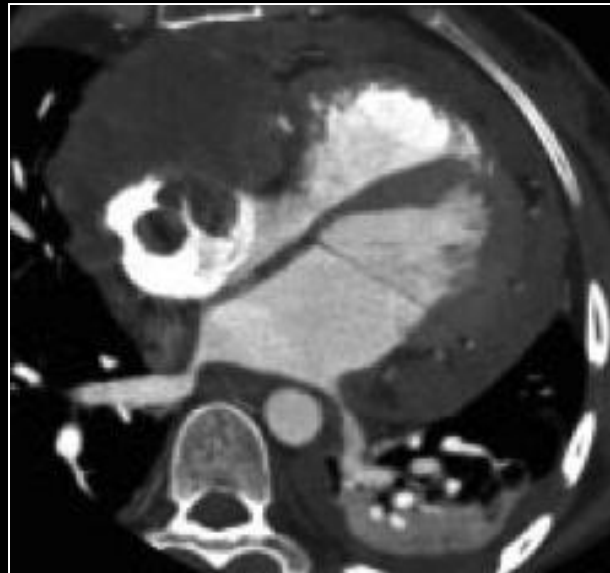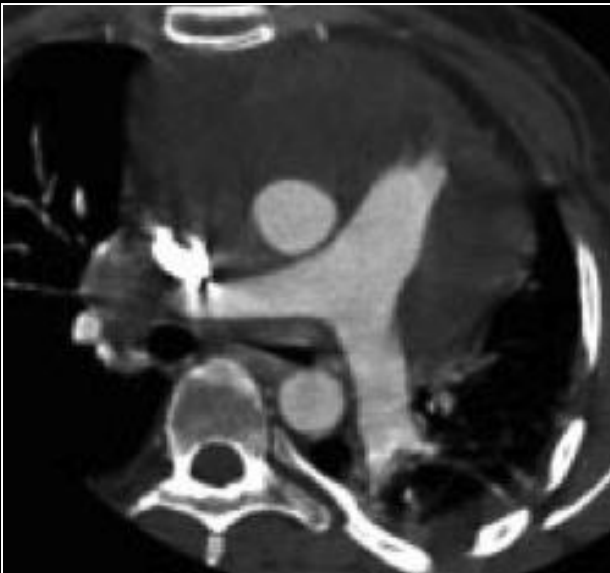
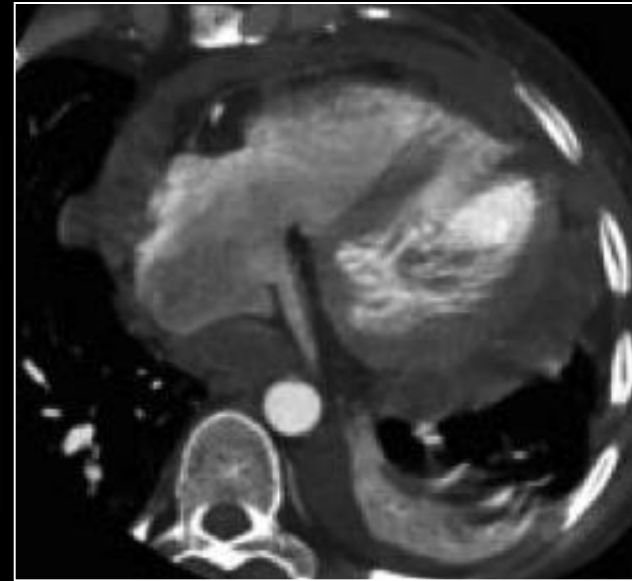
Patiente de 32 ans

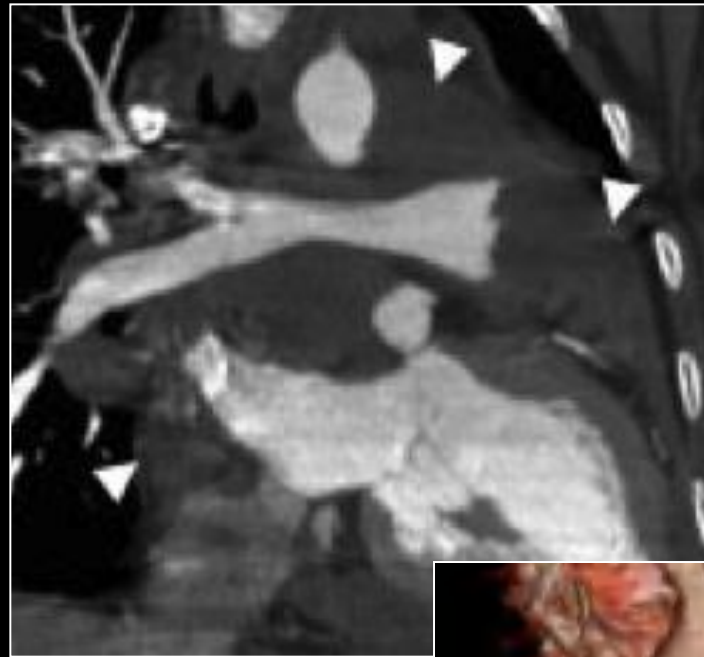
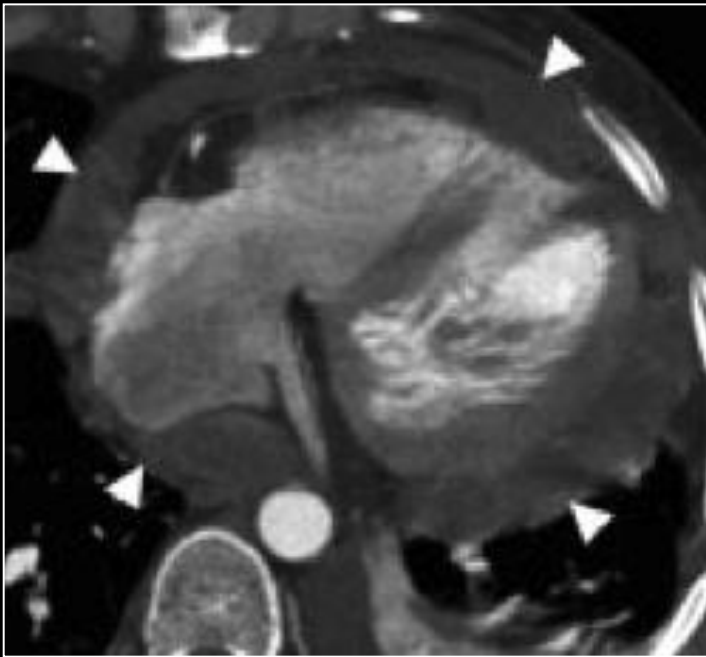
Altération de l'état général sans point d'appel clinique. Pas d'antécédent.



Elargissement du médiastin,
cardiomégalie

Masse médiastinale hypodense
homogène **péricardique**.
**Lésion nodulaire intra cavitaire
atriale droite.**

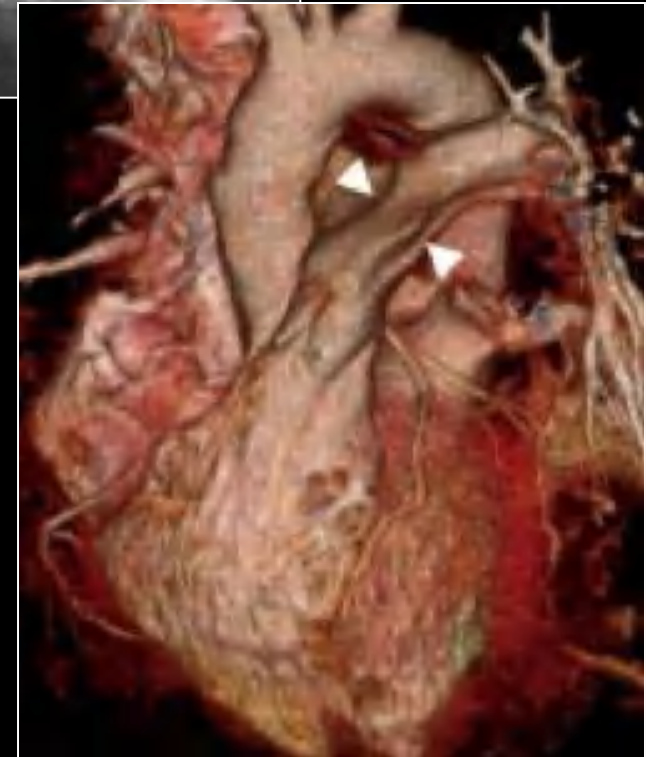




Effet de masse sur les **gros vaisseaux médiastinaux**, notamment la bifurcation artérielle pulmonaire et l'atrium droit.

Une lésion atriale droite avec mode de propagation péricardique orientent vers 2 diagnostics: **l'angiosarcome cardiaque** et le **lymphome cardiaque primitif**.

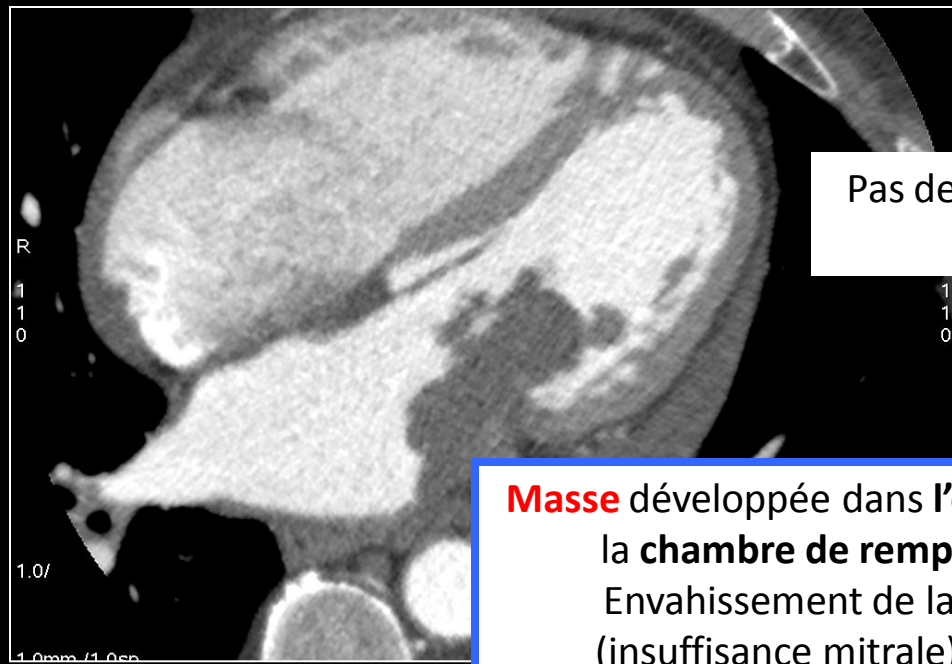
Médiastinoscopie avec biopsie chirurgicale:
ANGIOSARCOME DE HAUT GRADE.



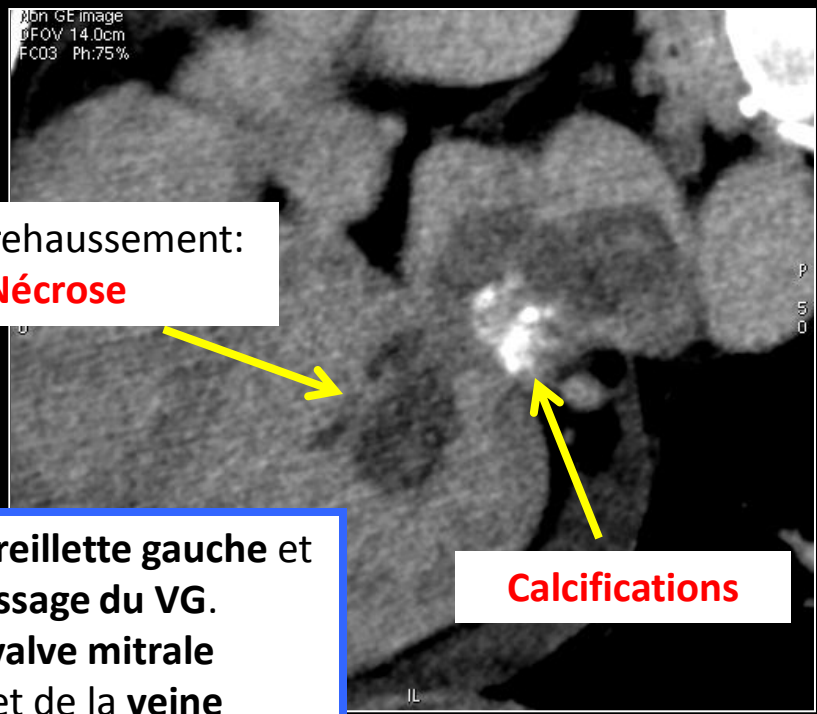
3

Patiente de 66 ans

Dyspnée au moindre effort

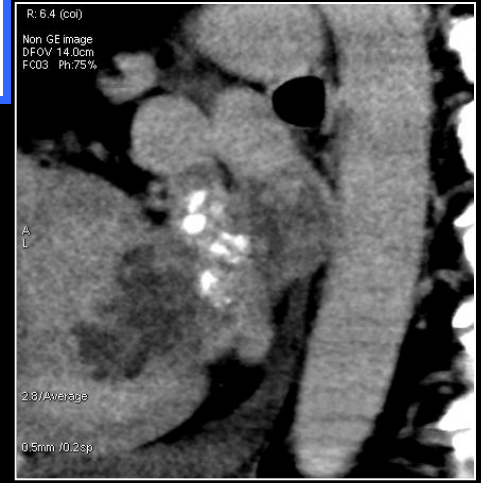
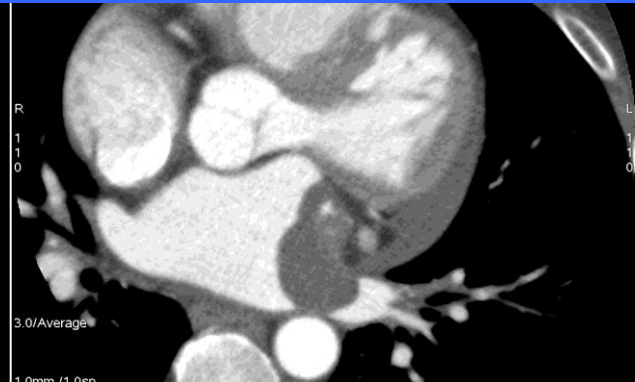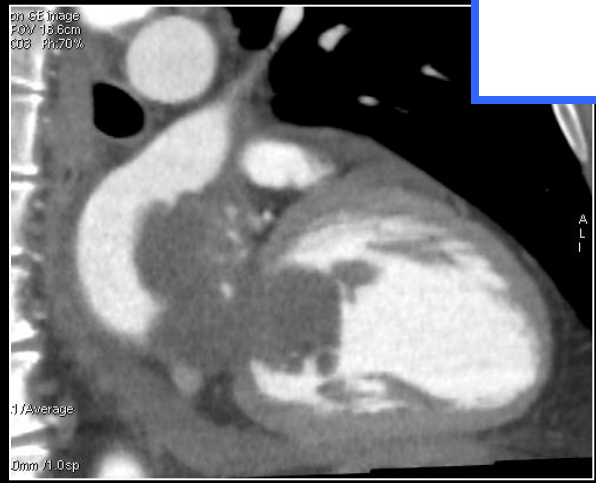


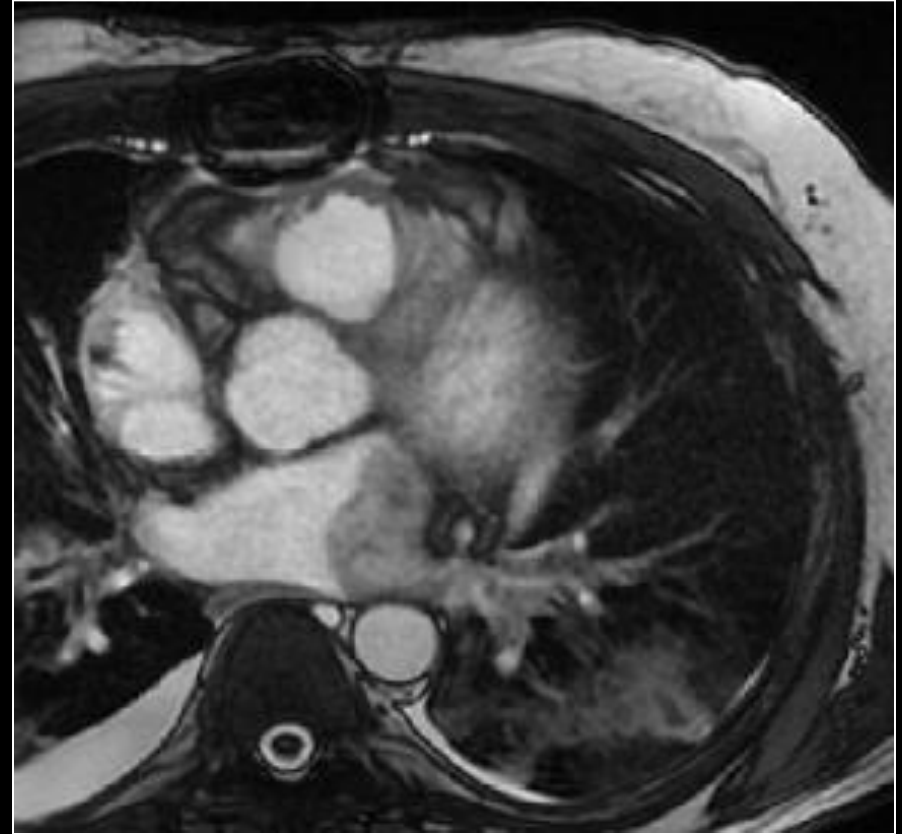
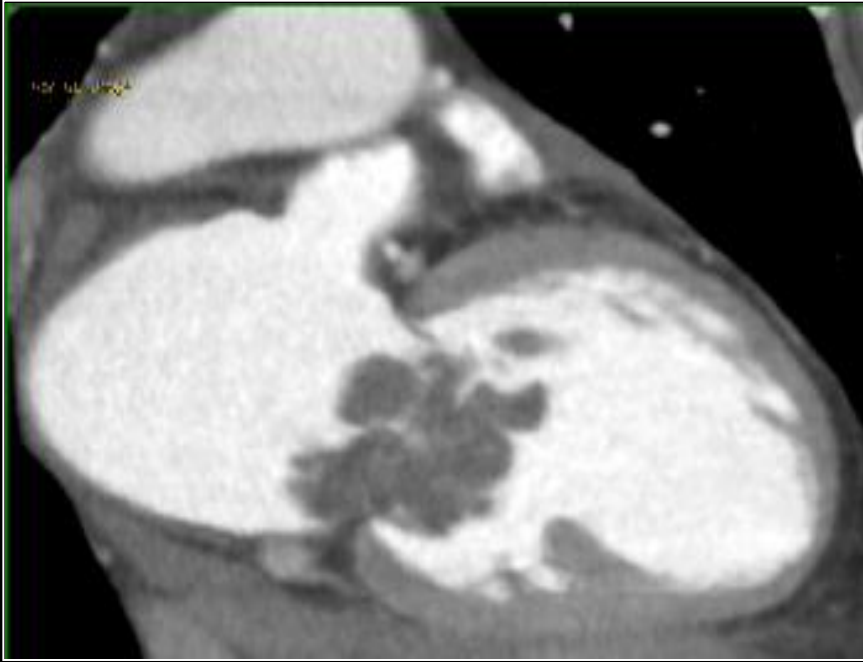
Pas de rehaussement:
Nécrose



Calcifications

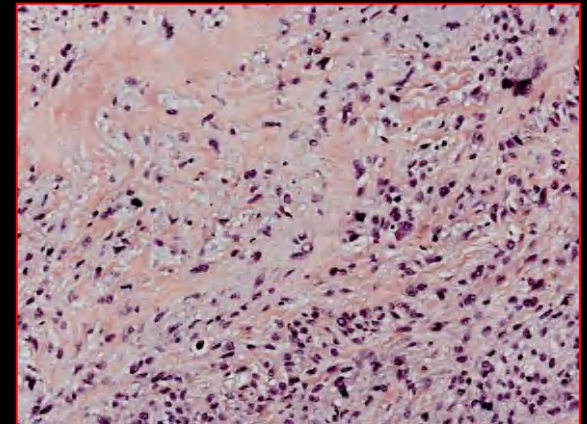
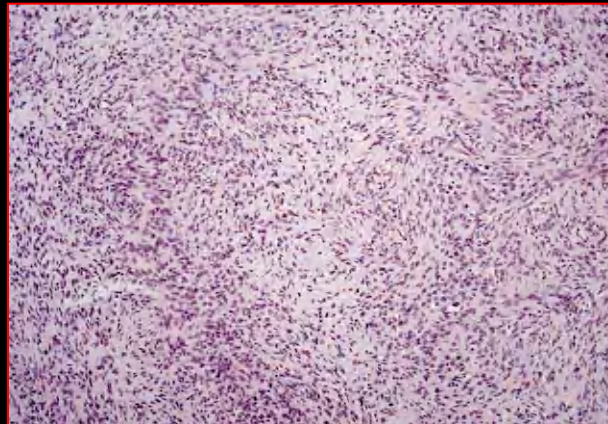
Masse développée dans l'oreillette gauche et la chambre de remplissage du VG. Envahissement de la valve mitrale (insuffisance mitrale) et de la veine pulmonaire supérieure gauche. *Epanchement péricardique*

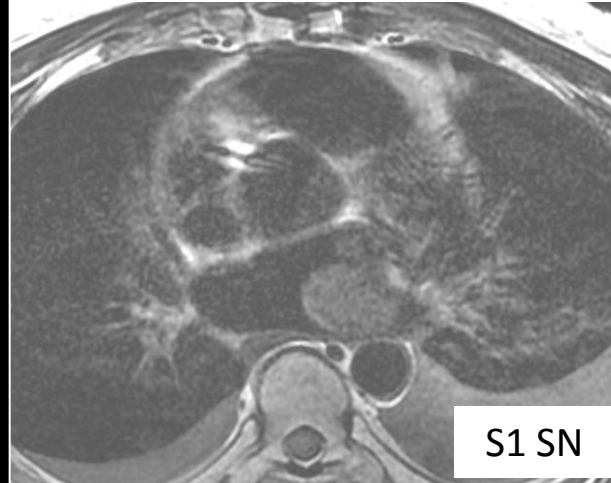
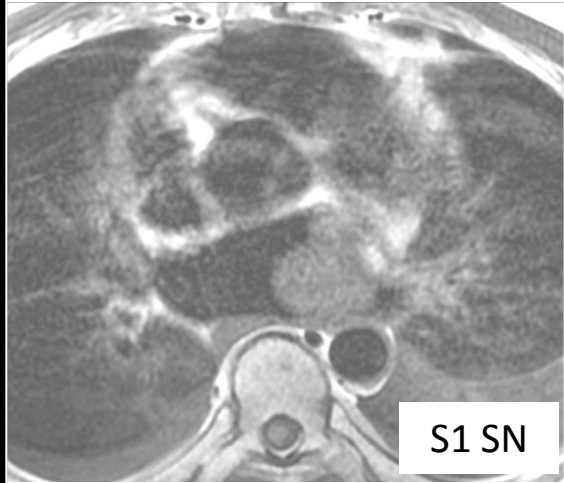




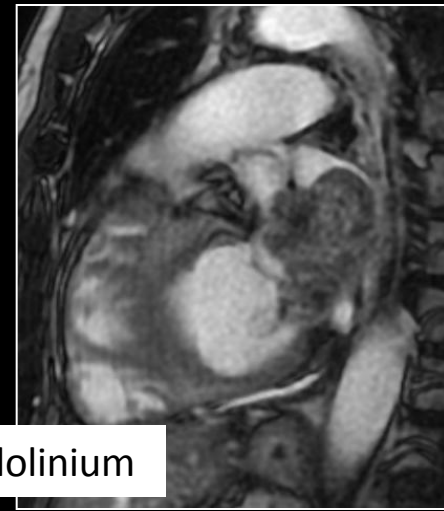
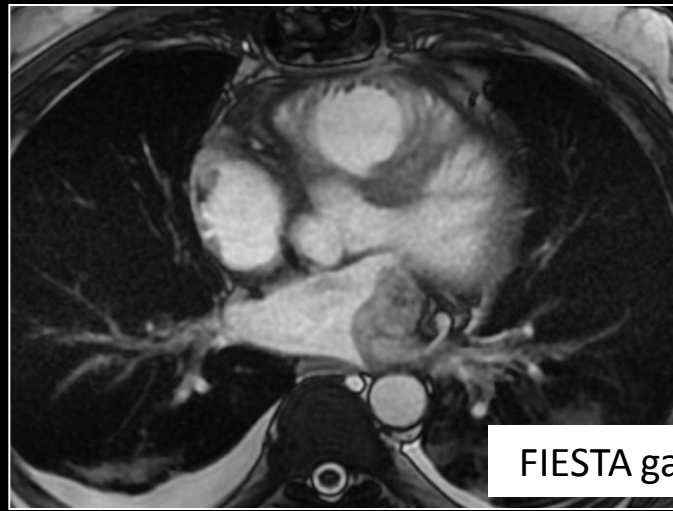
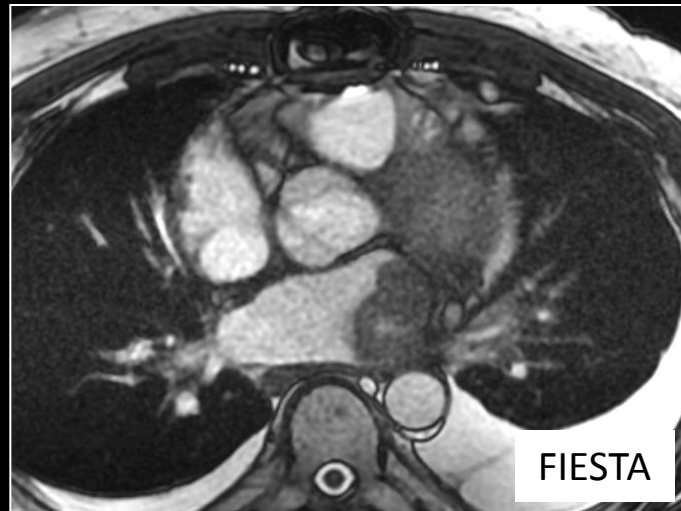
SARCOMÉ INDIFFÉRENCIÉ pléomorphe de
grade III de malignité

Prise en charge chirurgicale,
exérèse partielle de la lésion:
Prolifération de cellules
fusiformes atypiques,
irrégulières, en nappe, de petite
taille, allongées ou étoilées,
d'aspect **indifférencié**. **Nécrose**
tumorale 50%.





Contrôle à **distance** de l'exérèse partielle: le volume tumoral est superposable au volume lésionnel pré opératoire → **progression tumorale**



Sarcomes



Ce sont les **tumeurs primitives malignes les plus fréquentes!**

- ✓ Cellules mésenchymato-endothéliales.
- ✓ Plusieurs types:

- **Angiosarcome**

C'est le type le plus fréquent (37%). Touche typiquement l'homme de 30 à 50. Il existe 2 types morphologiques: la masse solitaire intra cavitaire, ou la masse infiltrante diffuse se propageant dans le péricarde

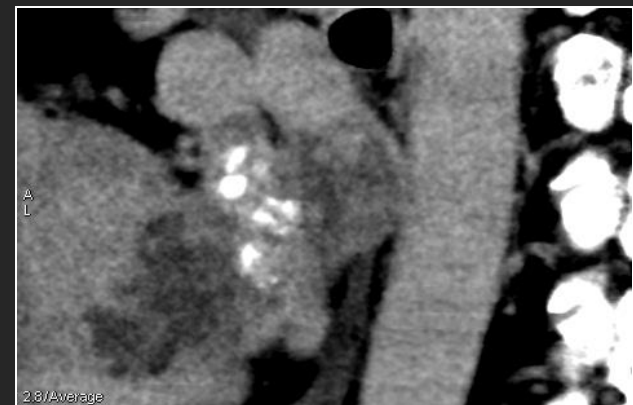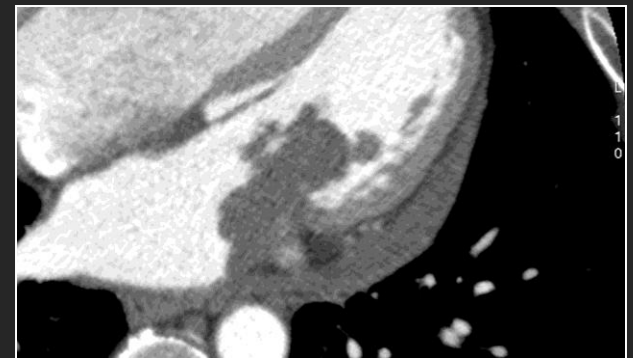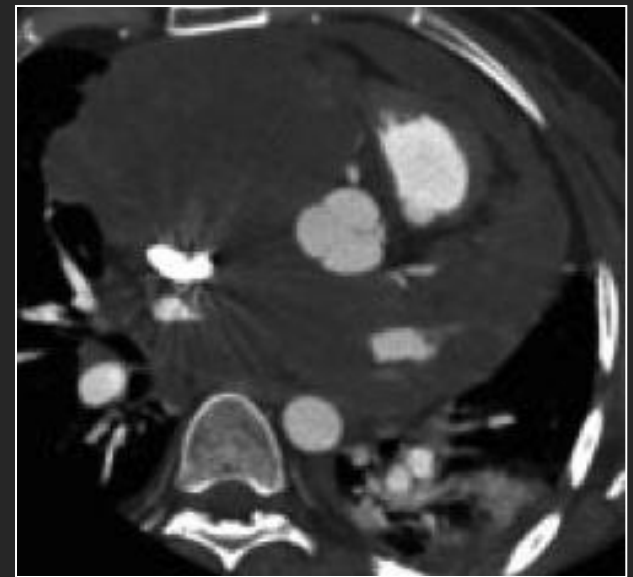- **Sarcome indifférencié**

Il touche typiquement l'atrium gauche. Masse polypoïde intra cavitaire envahissant les structures valvulaires

- **Rhabdomyosarcome** : chez l'enfant !

- Histiocytome fibreux malin
- Fibrosarcome
- Liposarcome
- Léiomyosarcome
- Ostéosarcome

- Les diagnostics différentiels: le **lymphome**, le thrombus, la crista terminalis (reliquat embryonnaire à la paroi latérale de l'atrium droit)

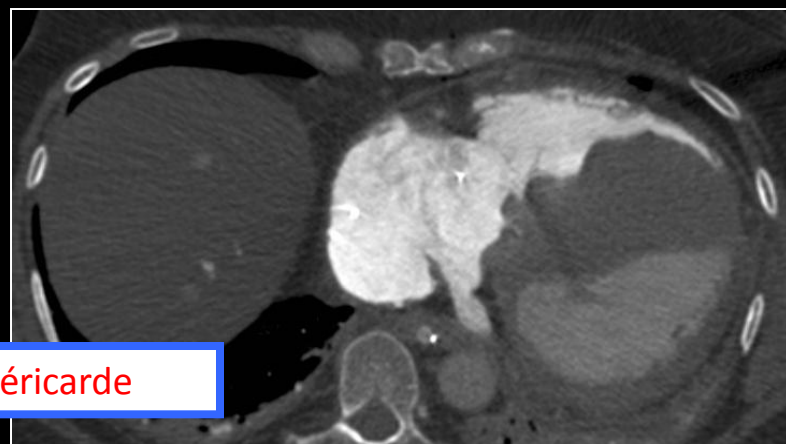
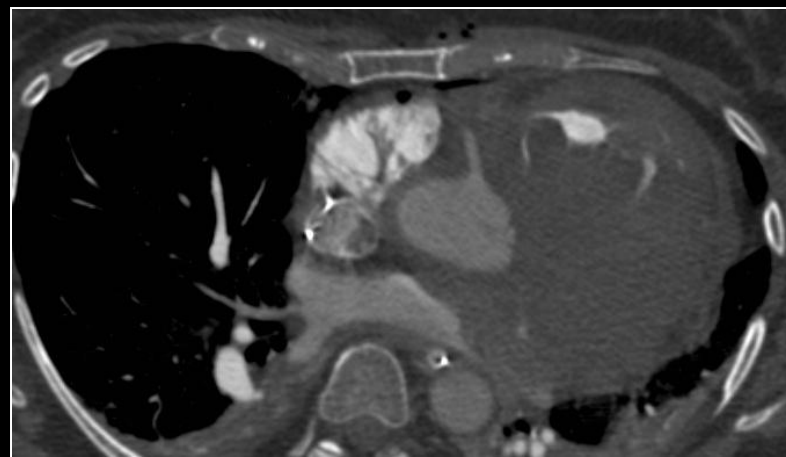
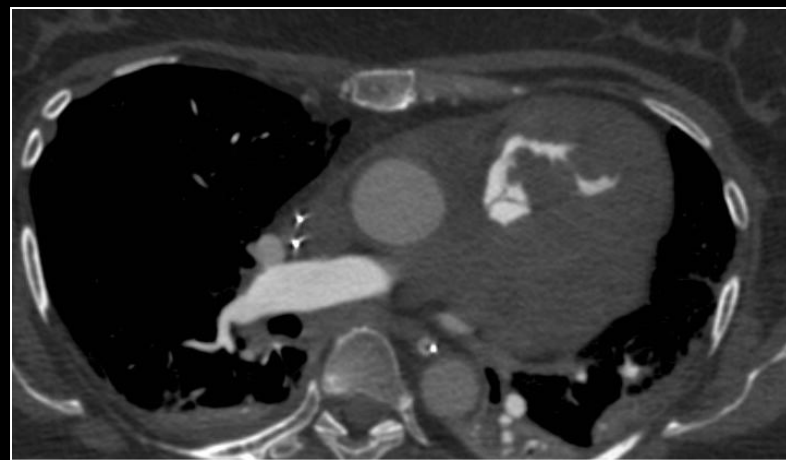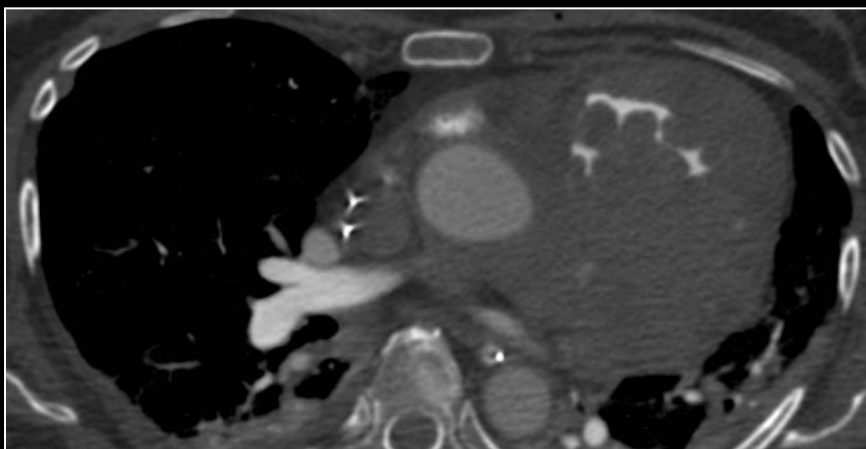


3

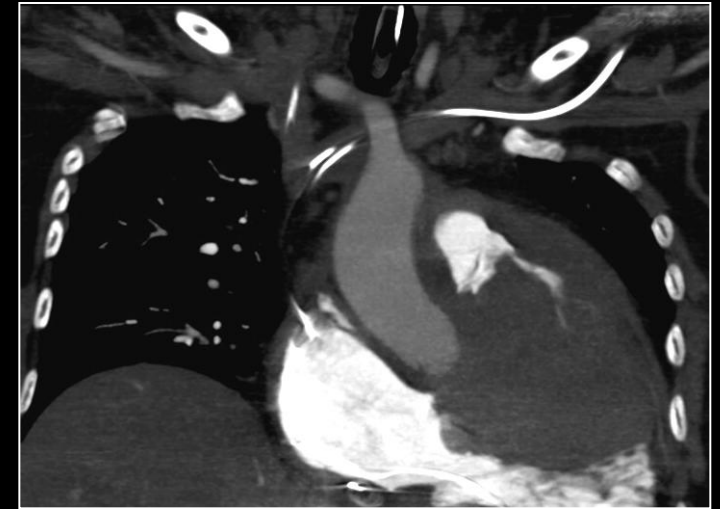
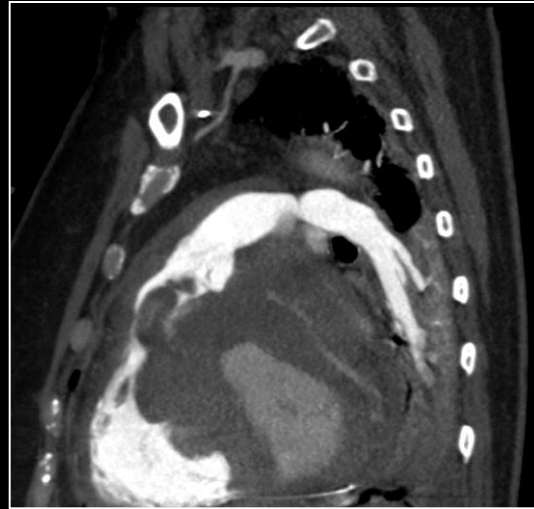
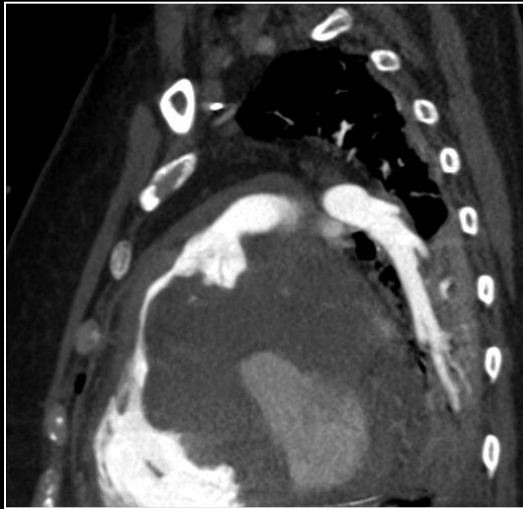
Patiente de 63 ans

Antécédent de lymphome B diffus stade IV considéré en rémission.

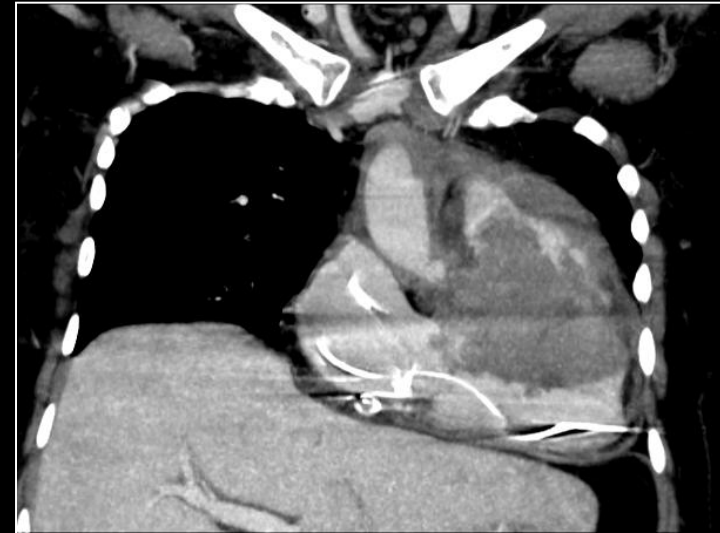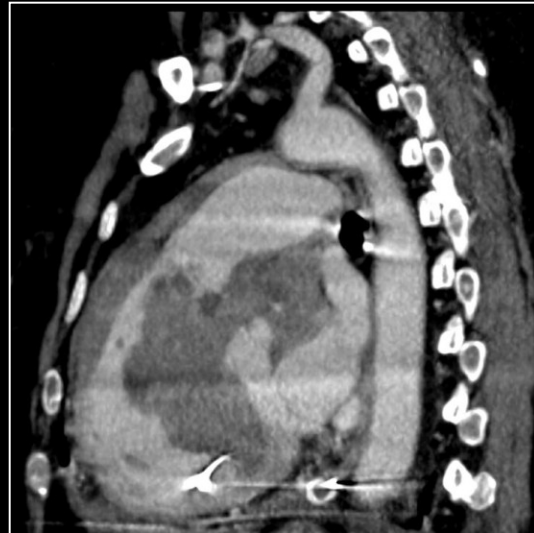
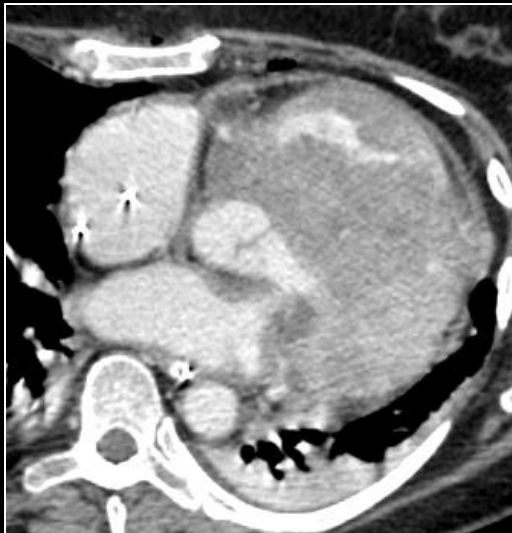Choc cardiogénique avec insuffisance cardiaque droite aiguë.



Volumineuse masse envahissant le **myocarde** et le **péricarde**



Prise de contraste en phase tardive.
Biopsie myocardique: **LYMPHOME**
Choc cardiogénique massif, impasse thérapeutique



Lymphome

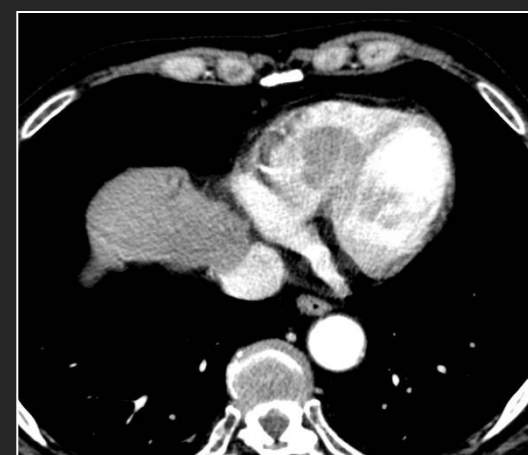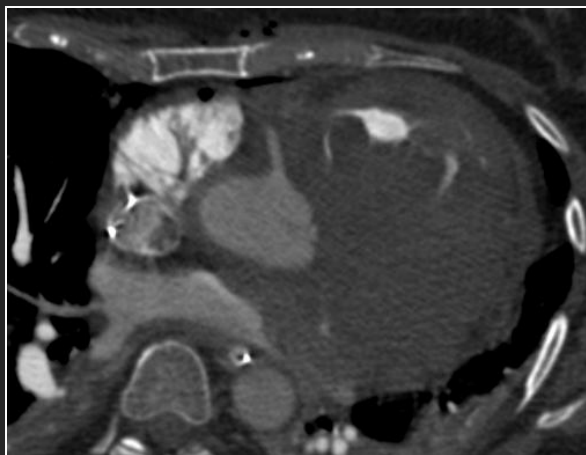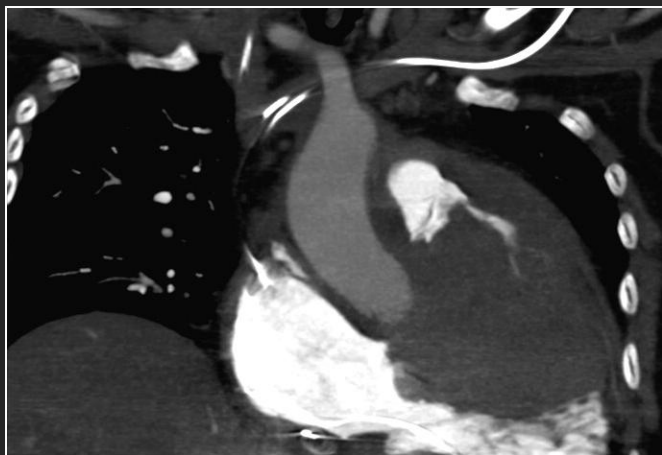


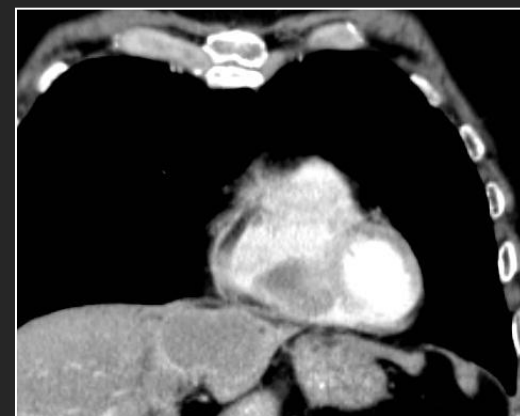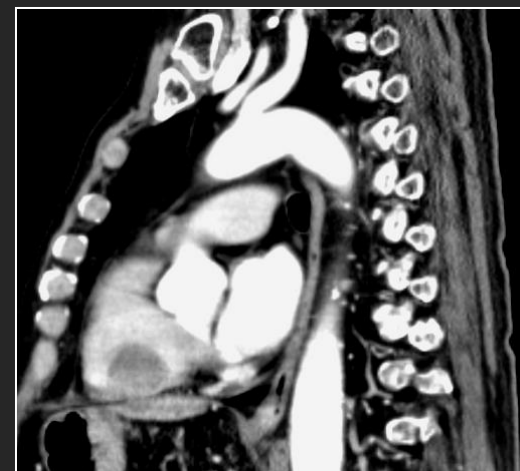Il existe **2 formes** de lymphome cardiaque : Le **lymphome cardiaque primitif**, et les **envahissements cardiaques** des lymphomes malins non hodgkiniens systémiques.

Dans la majorité des cas, ce sont des **lymphomes de type B**.

Lymphome cardiaque primitif

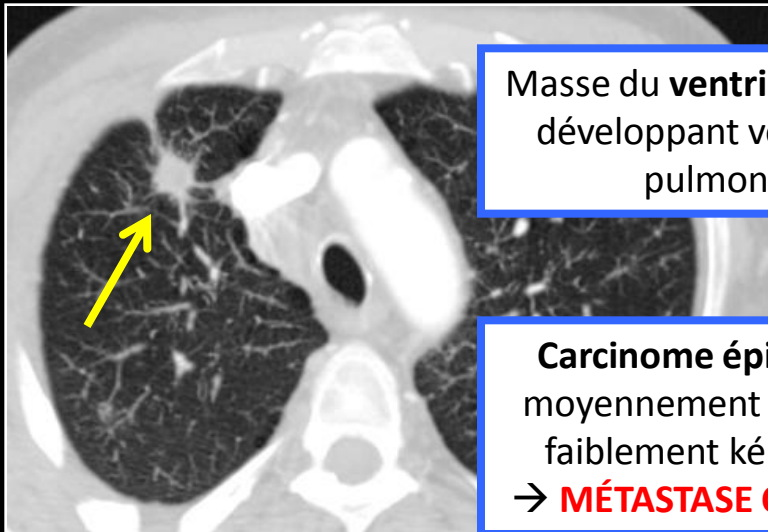
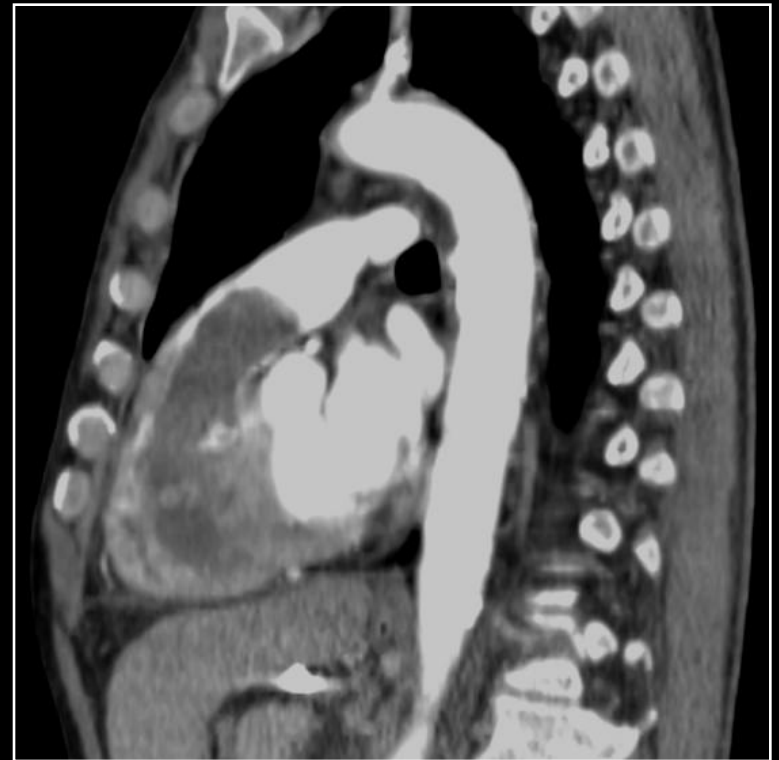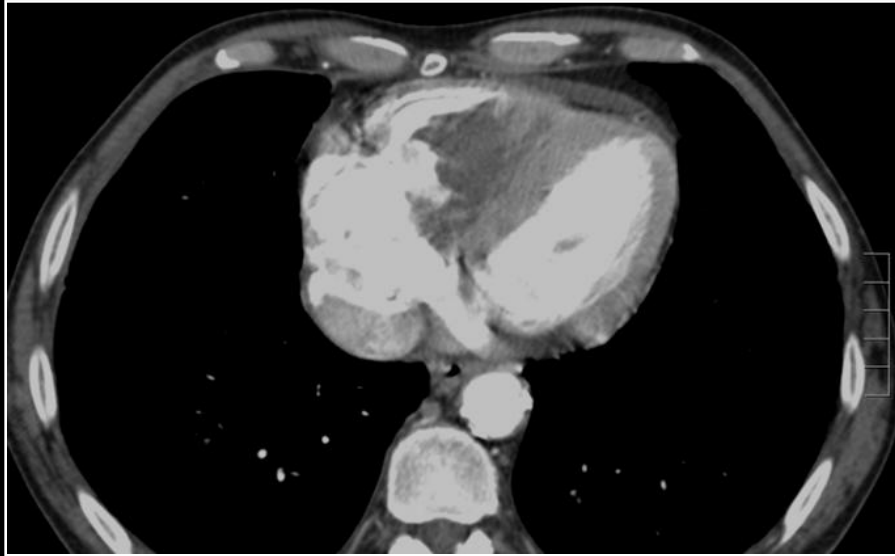
- ✓ Surtout les sujets **immunodéprimés** (SIDA, allogreffés)
- ✓ Préférentiellement les cavités cardiaques **droites** (atrium)
- ✓ Masse homogène **bien circonscrite** ou **infiltrante**, iso intense en T1, en iso ou hypersignal T2 et prenant le contraste de façon **variable**
- ✓ *Contrairement aux sarcomes*: peu voire **pas de nécrose**, et l'atteinte valvulaire est moins fréquente.



3

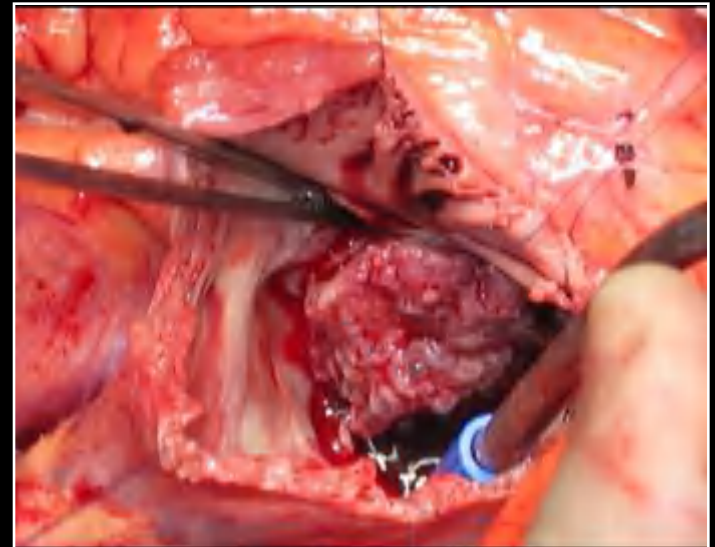
Patient de 53 ans

Cirrhose alcoolique Child C. Dyspnée sub aiguë d'apparition progressive



Masse du **ventricule droit** se développant vers l'artère pulmonaire

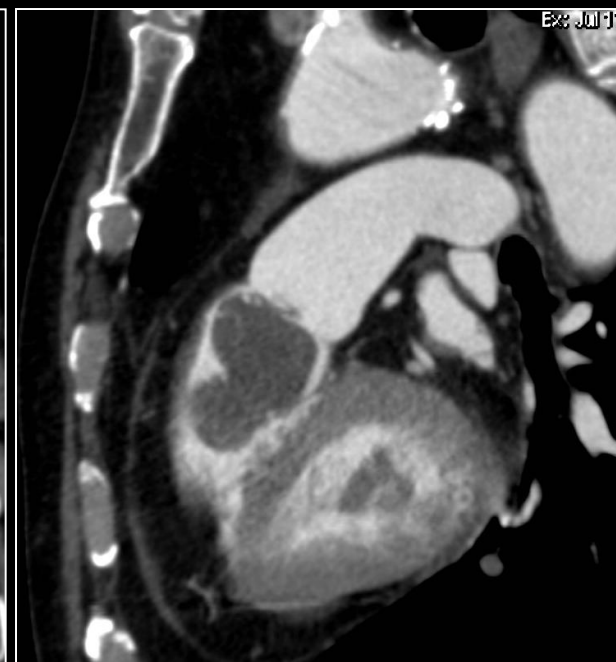
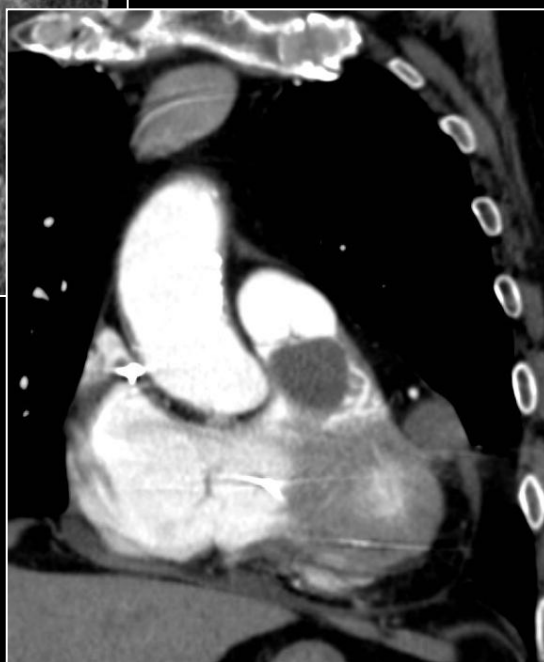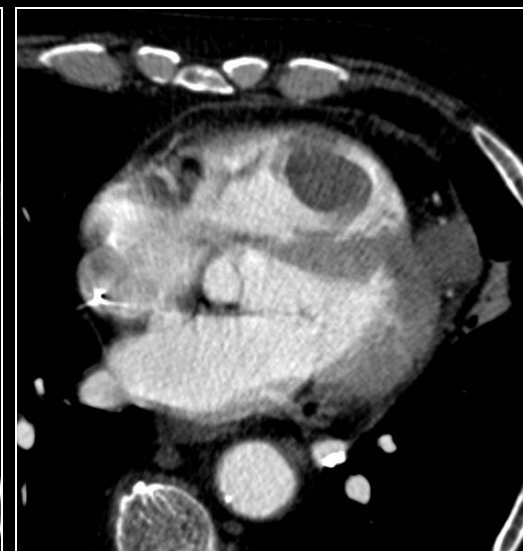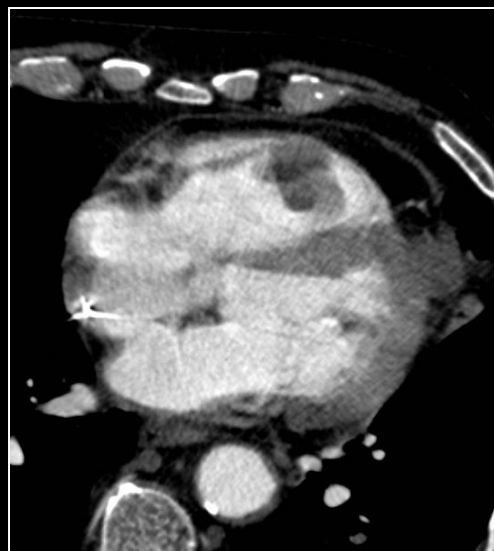
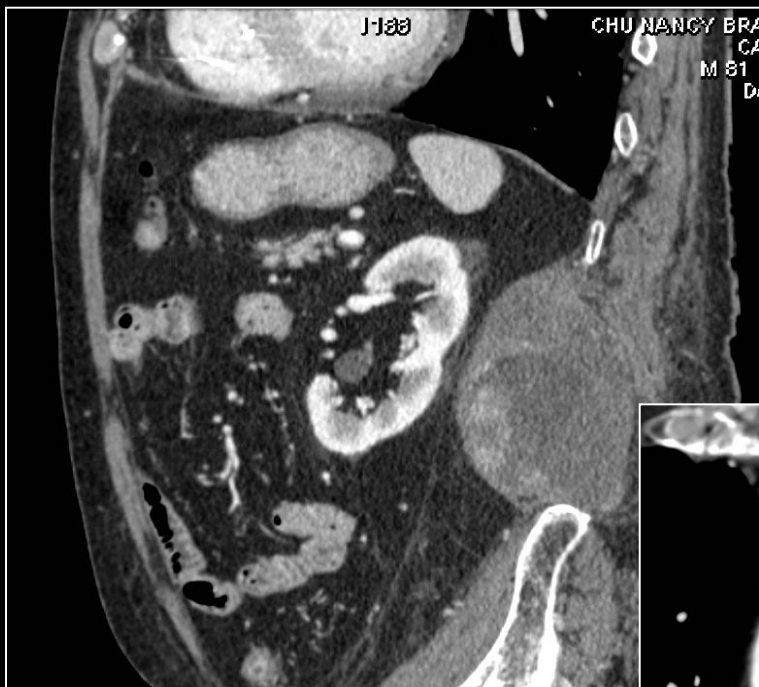Carcinome épidermoïde moyennement différencié, faiblement kératinisant.
→ **MÉTASTASE CARDIAQUE**



3

Patient de 81 ans

Sarcome de la paroi lombaire gauche.



Lésion nodulaire de
l'infundibulum pulmonaire
(région sous-valvulaire
pulmonaire).

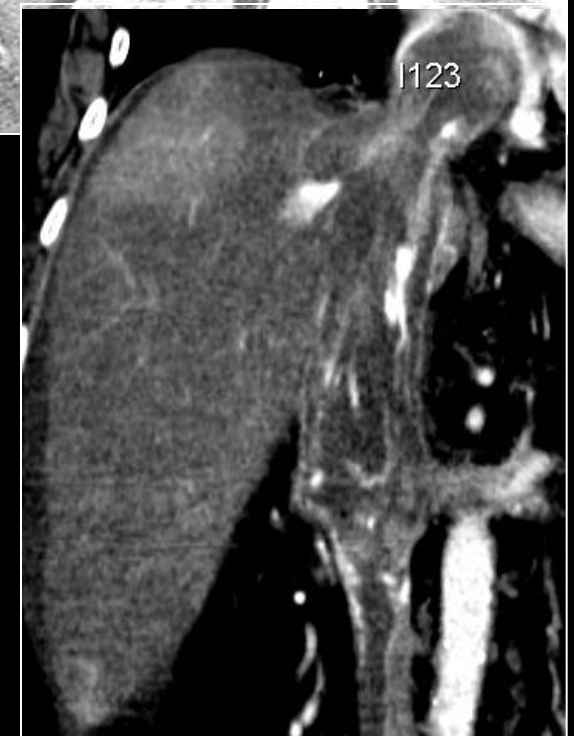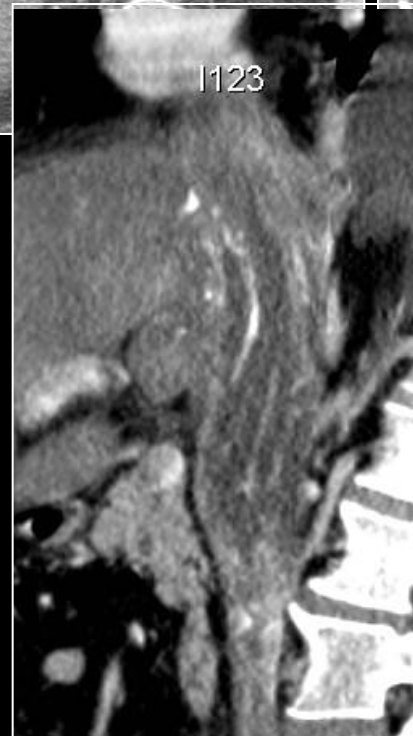
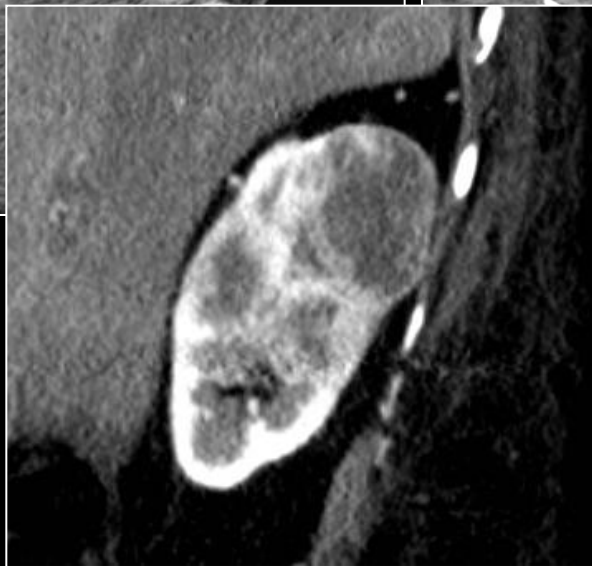
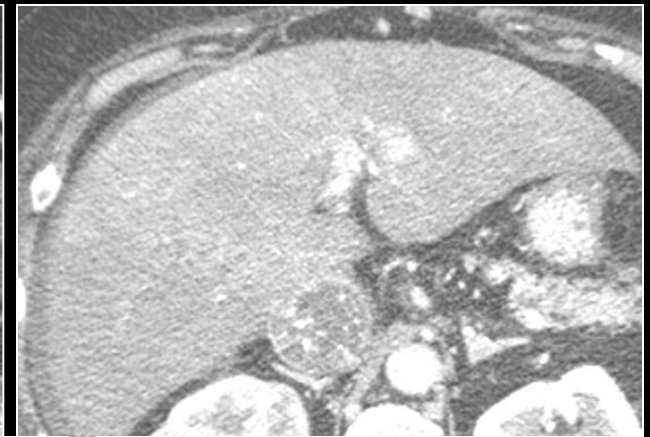
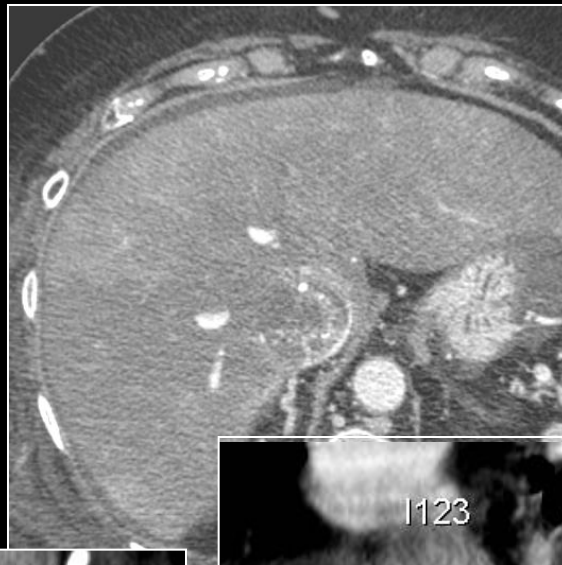
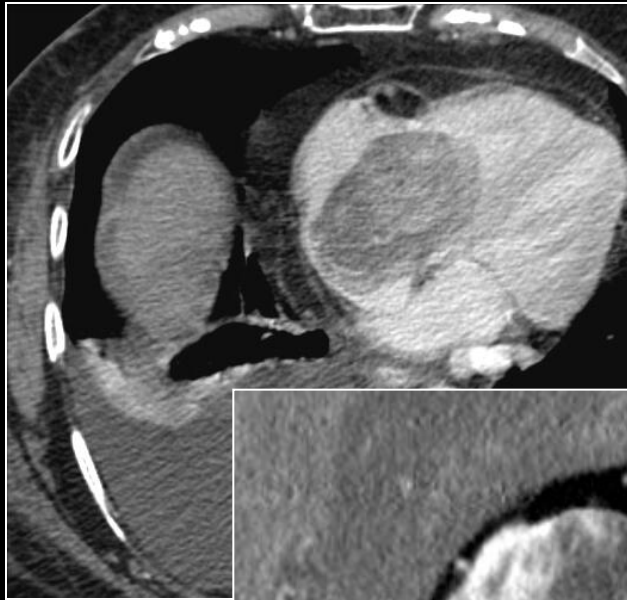
Nodule péricardique à l'apex du
ventricule gauche

→ **MÉTASTASES**

3

Patiente de 64 ans


Altération de l'état général.



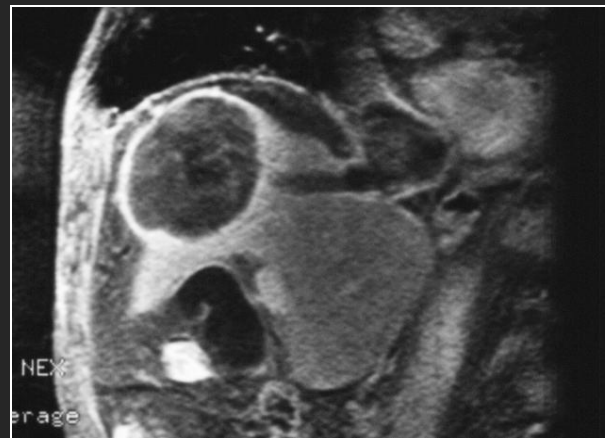
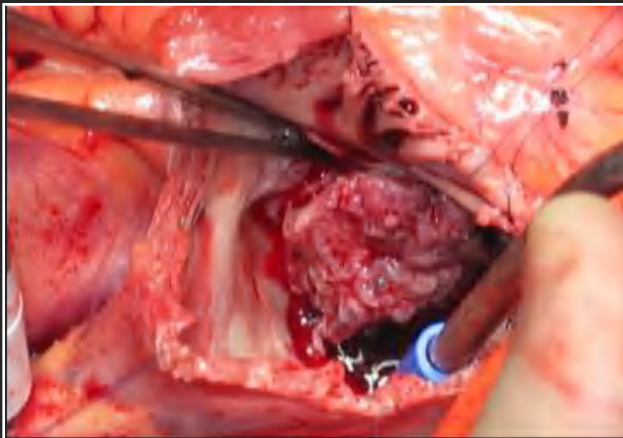
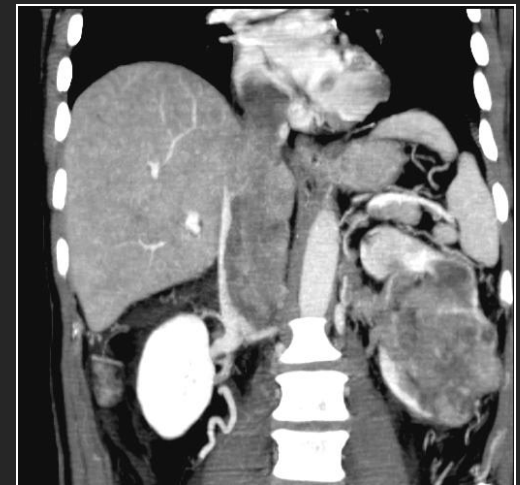
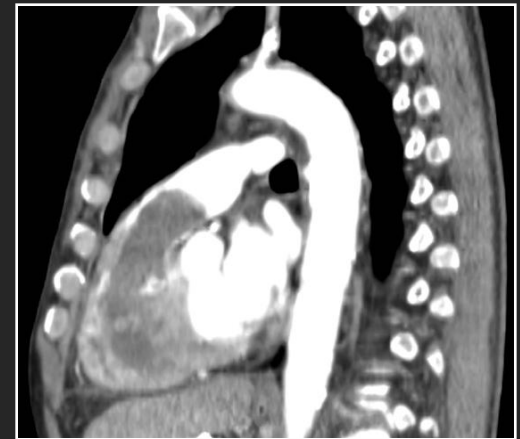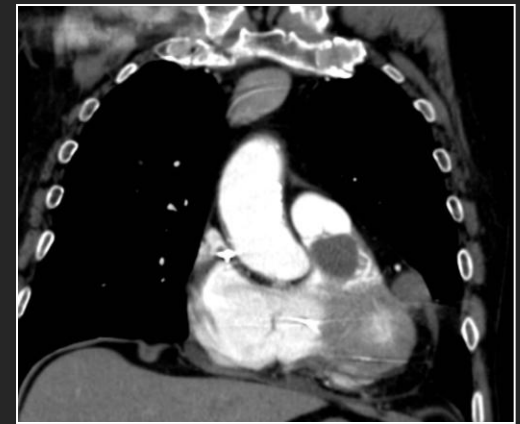
TUMEUR DE GRAWITZ avec **bourgeon tumoral endovasculaire** de la veine rénale droite, de la VCI, jusqu'aux cavités cardiaques droites.

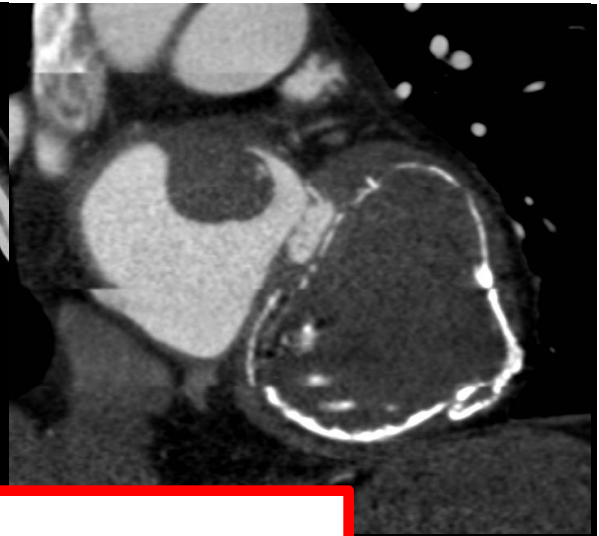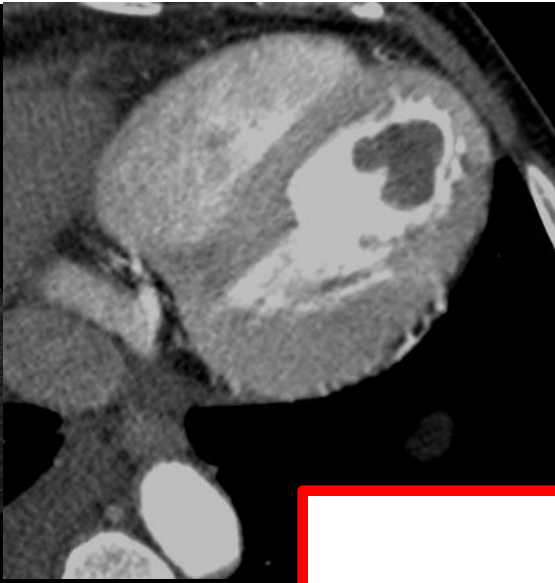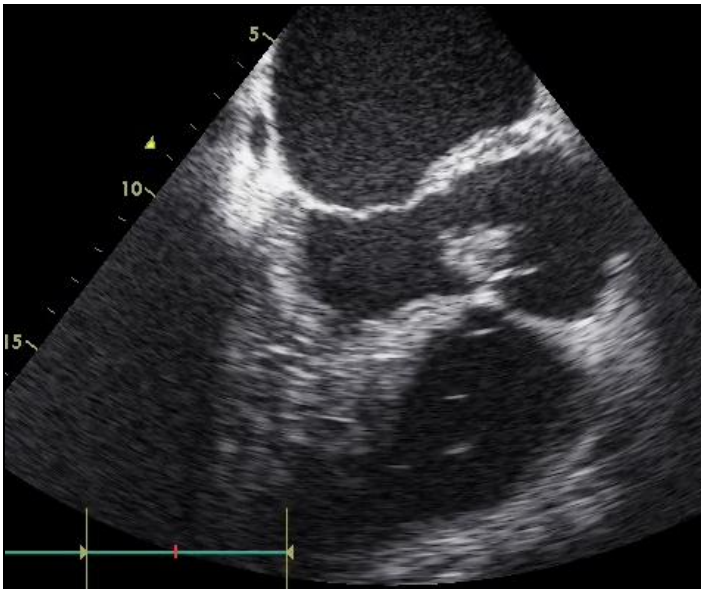La différence entre un **thrombus cruorique** et un **bourgeon tumoral endovasculaire**: le **thrombus ne se rehausse pas !**

Métastase



- ✓ **20 à 40 fois plus fréquentes** que les tumeurs malignes primitives
- ✓ Par voie **hématogène, lymphatique** ou par **contiguïté**
- ✓ Aspect **non spécifique!** Mais QUELQUES PISTES:
 - Souvent accompagné d'un **épanchement péricardique hémorragique** (hypersignal T1), avec un péricarde plus ou moins irrégulier et épaissi
 - **Voie hématogène**: nodules myocardiques liés à des embolies coronaires (sarcome, mélanome)
 - **Voie lymphatique**: atteinte péricardique fréquente (poumon, sein, hémopathies)
 - **Réseau veineux**
 - Cancer bronchique: VCS, veines pulmonaires
 - CHC, rein, sarcome: VCI

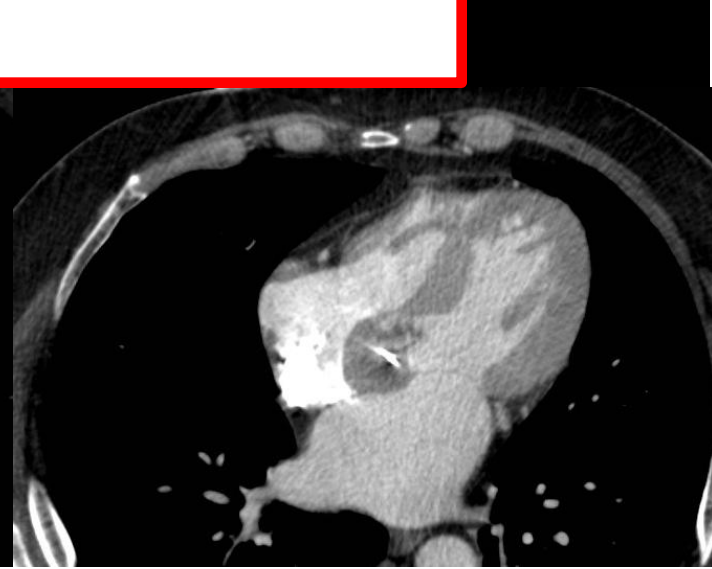
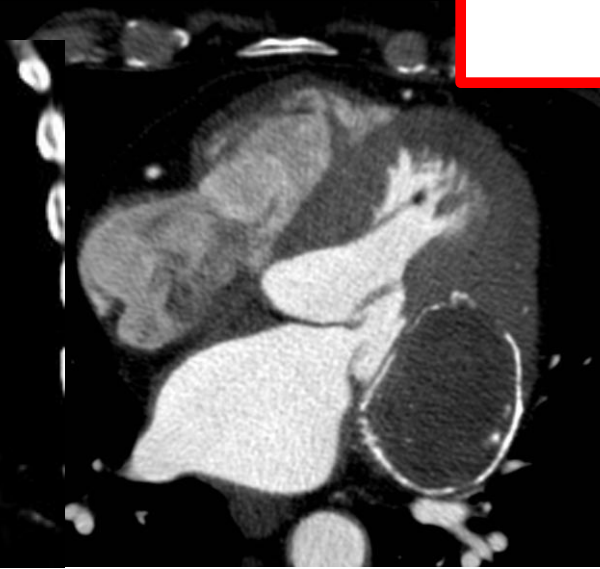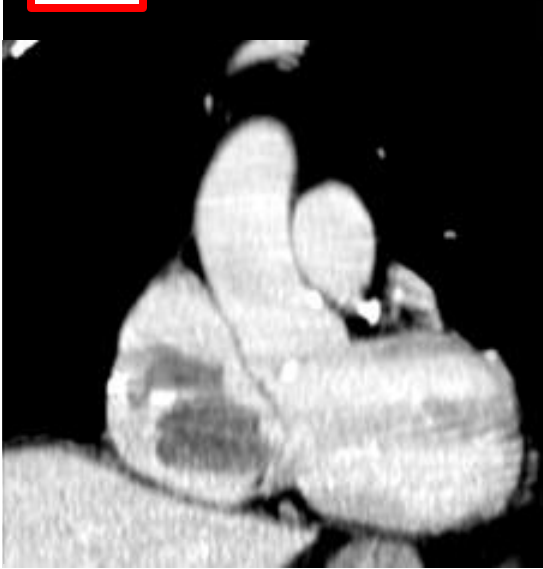




4

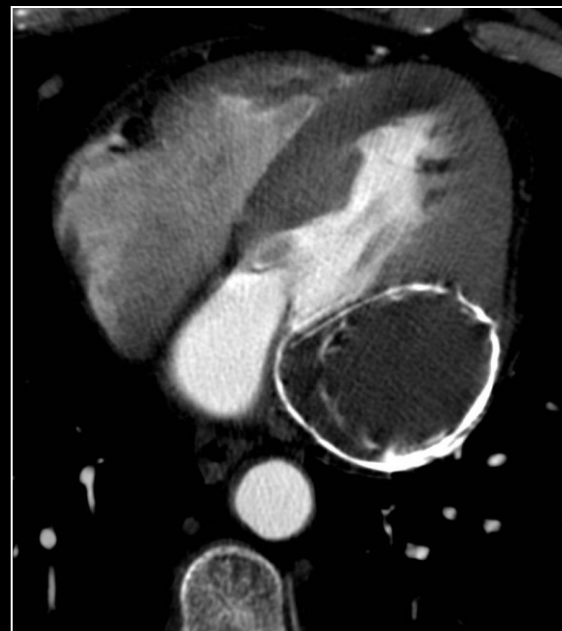
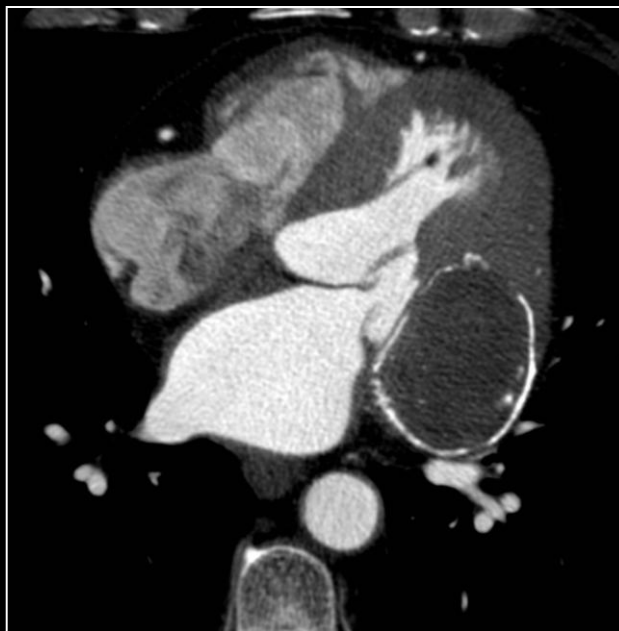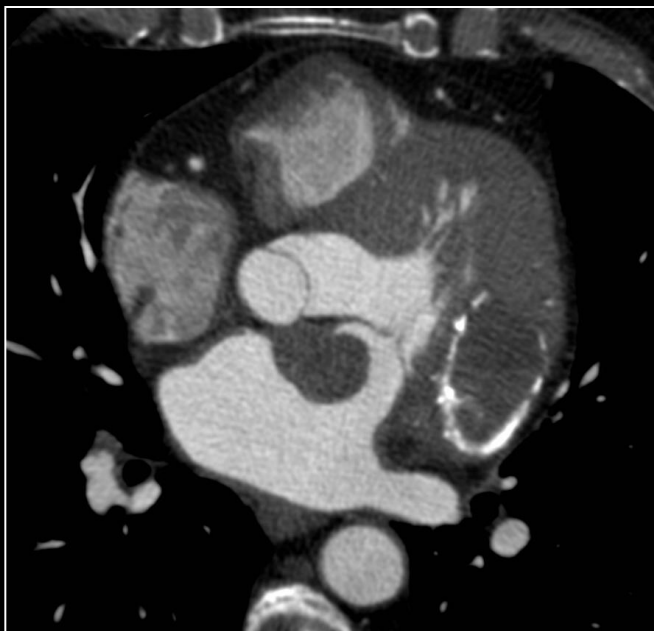CE QUI N'EST PAS TUMORAL !

- Thrombus
- Lésions infectieuses



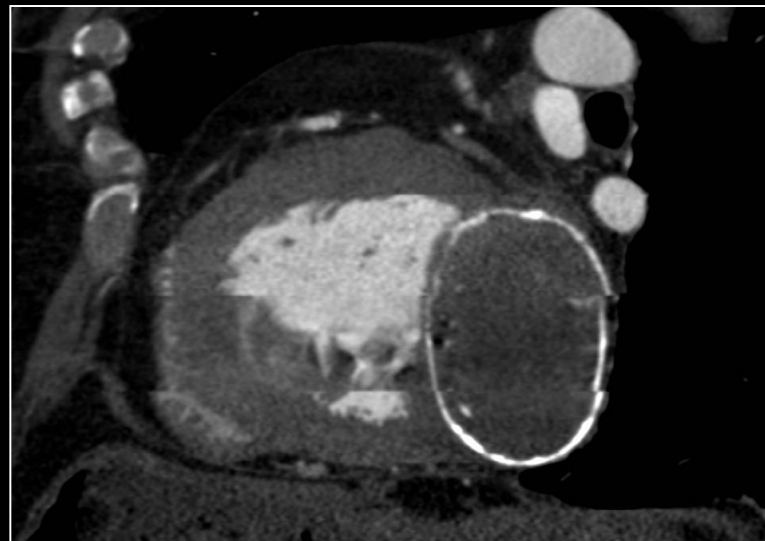
4

Patient de 73 ans

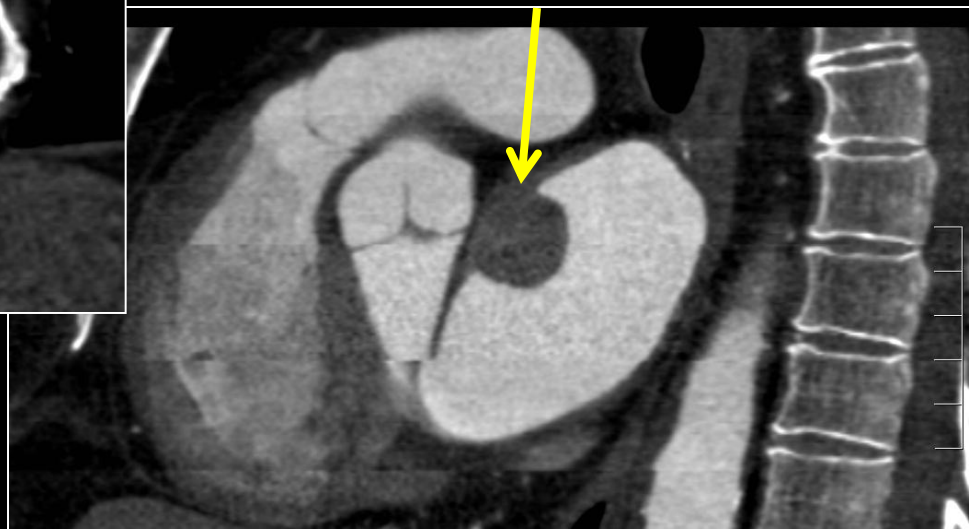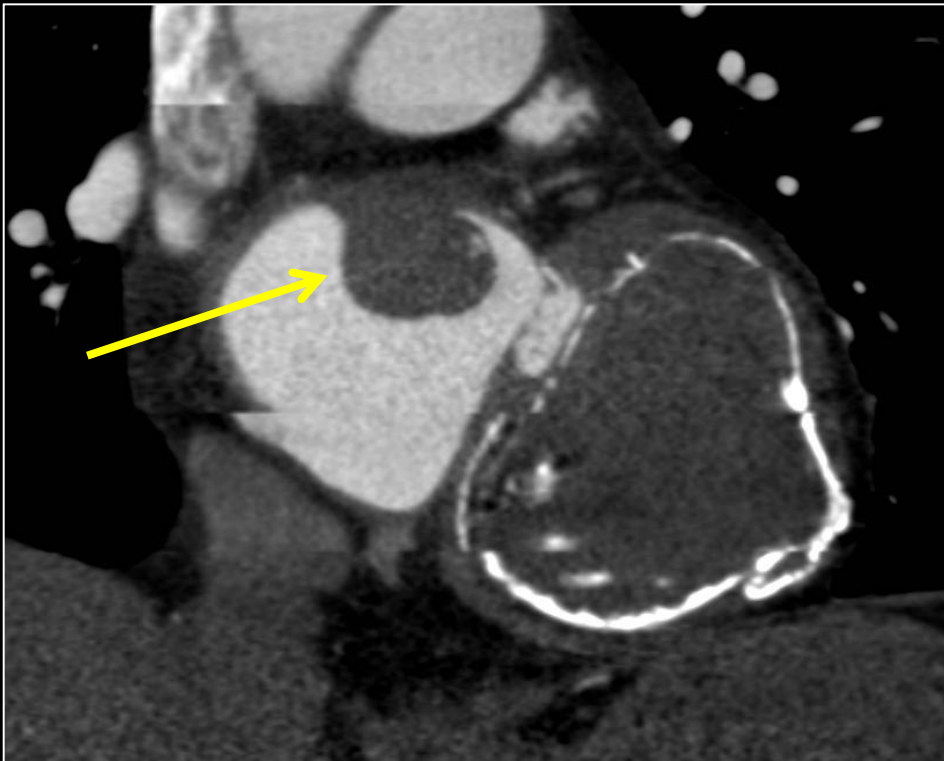

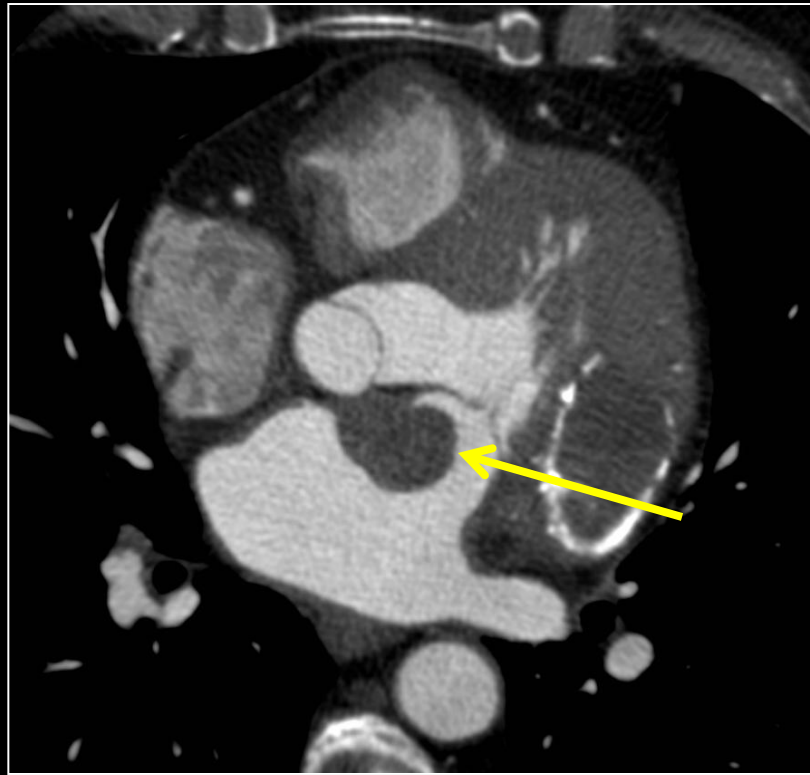
Masse calcifiée intra myocardique latéro inférieure mesurant 79 x 52 mm. **Petites calcifications intra lésionnelles** d'allure membraneuse.

→ Compatible avec un **KYSTE HYDATIQUE**.



En bonus: **myxome de l'oreillette gauche** ! A base d'implantation large, partiellement calcifié, développé près du septum inter atrial.

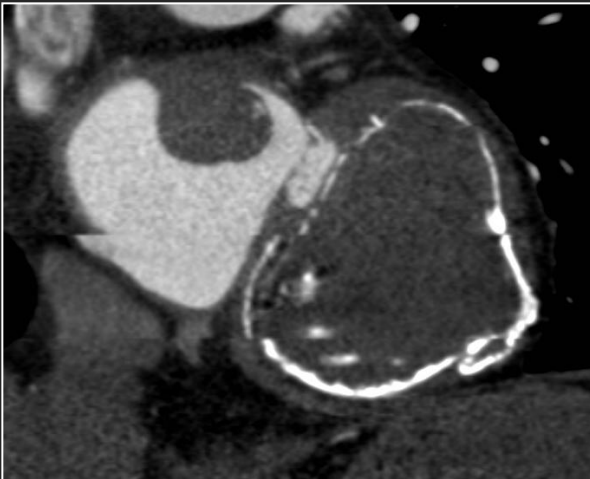
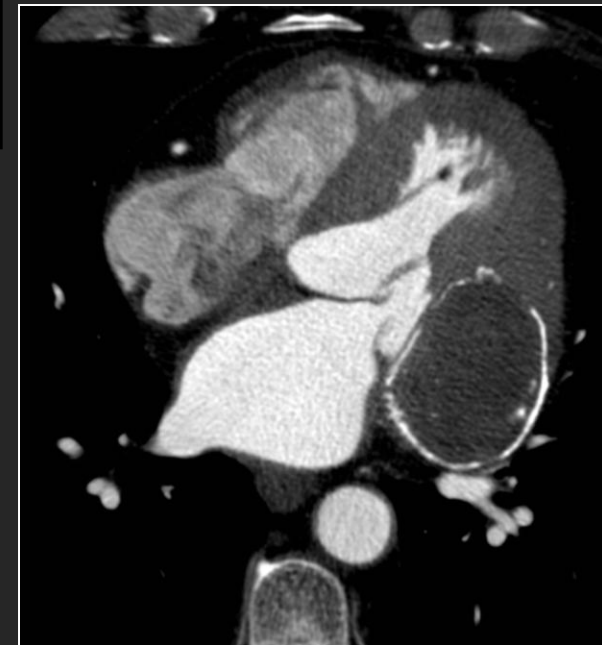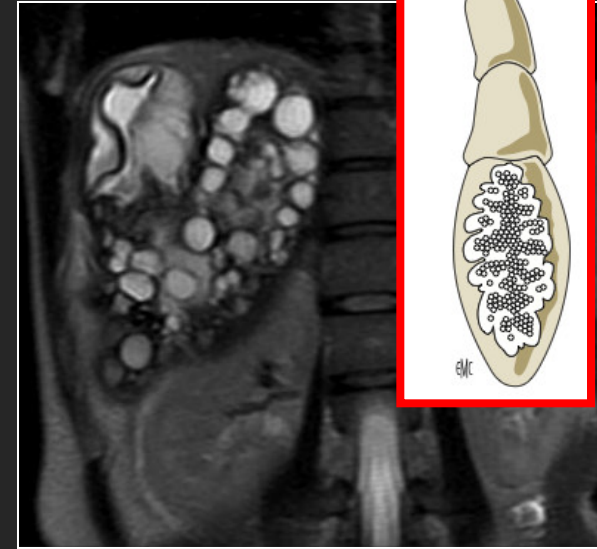

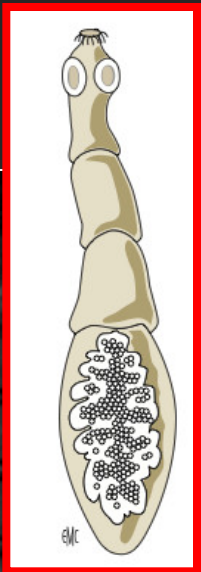
Hydatidose cardiaque



Localisation rare de l'hydatidose (*Echinococcus granulosus*)
 Diagnostic confirmé par la **sérologie**.

- ✓ Lésion **liquidienn**e, parfois mixte voire pseudo tissulaire
- ✓ Localisation droite : évolution particulière avec une tendance à l'**expansion intra cavitaire** et **endocardique**. Le risque est la **rupture intra cavitaire** des kystes.
- ✓ Localisation gauche : tendance à un développement **dans l'épicarde**, le myocarde étant plus épais et plus dense.
- ✓ Le traitement peut être **médical** ou **chirurgical**, notamment en fonction du risque de rupture intra cavitaire



4

Patient de 73 ans

Antécédent d'insuffisance aortique annulo ectasique traitée 6 mois auparavant par remplacement **prothétique** de l'aorte ascendante avec **plastie aortique**.
Fièvre, altération de l'état général.

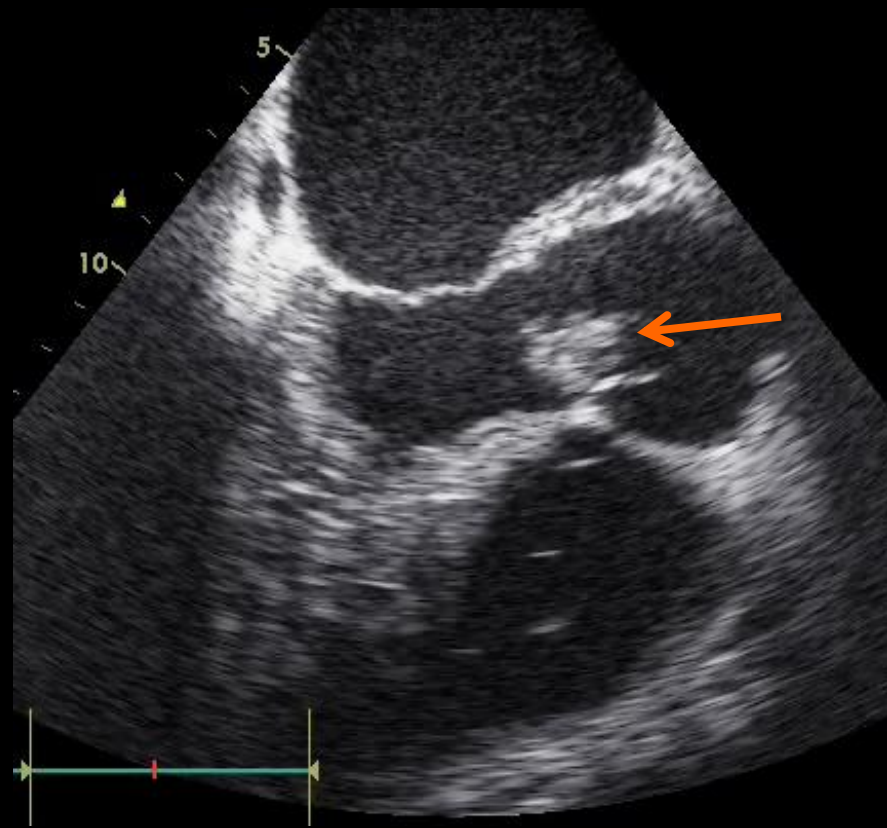
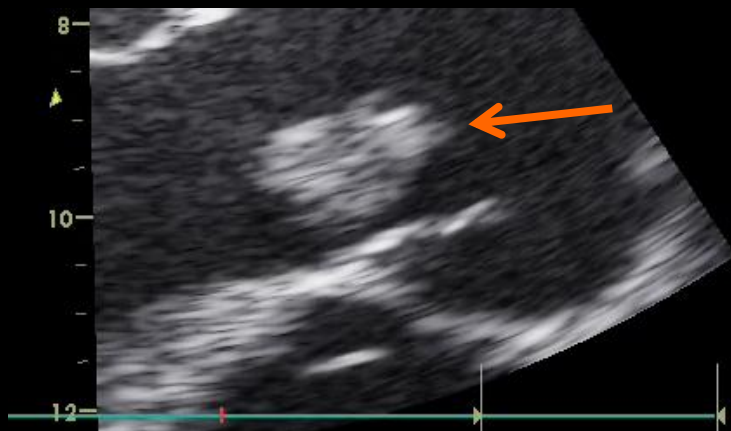
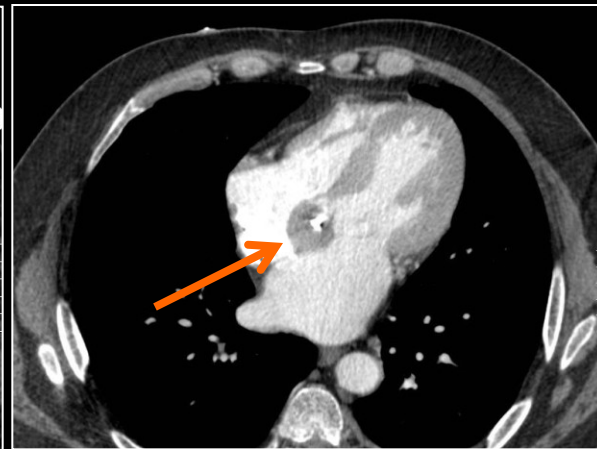
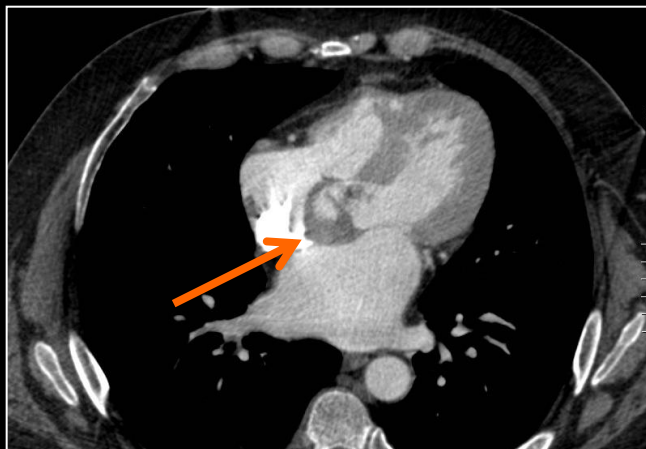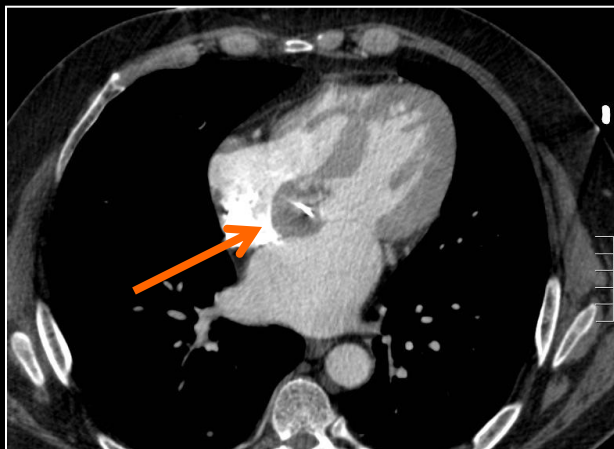
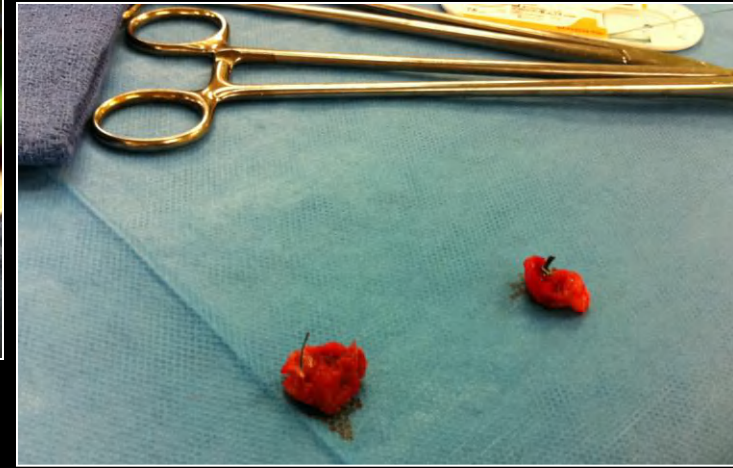
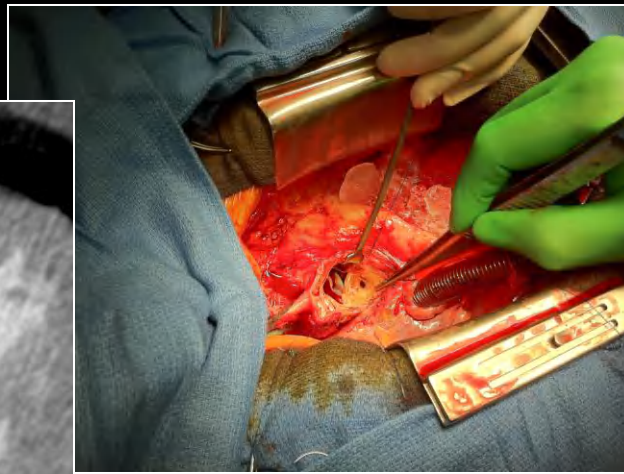
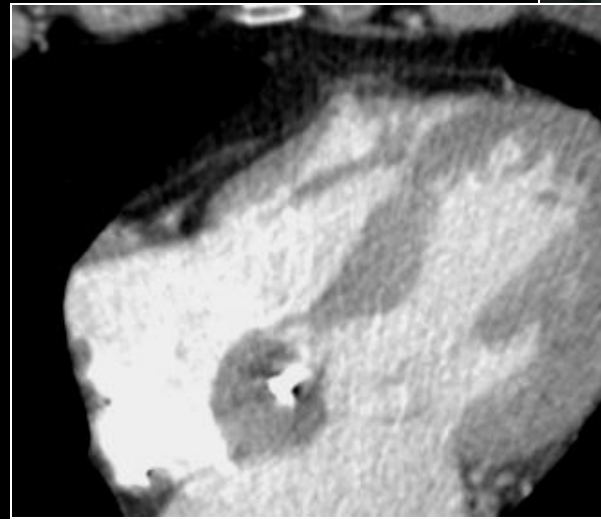


Image nodulaire de la valve aortique....





VÉGÉTATIONS sur le clip et les fils de valvuloannuloplastie aortique

Végétations



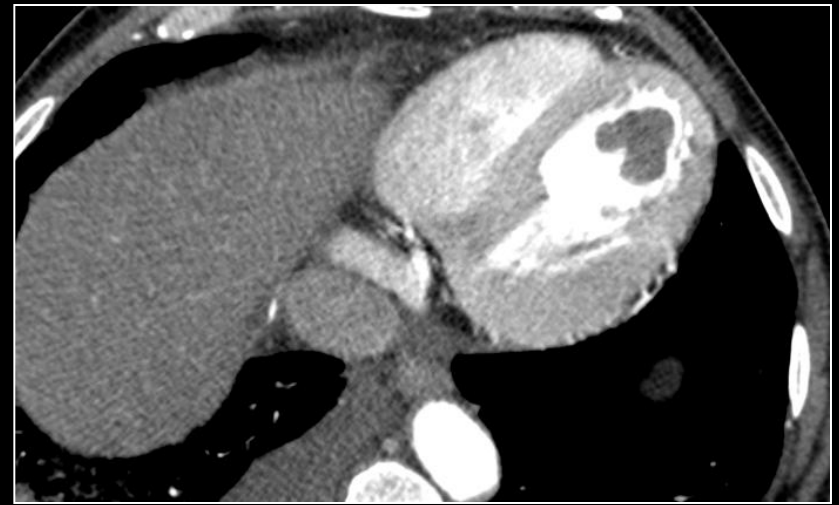- ✓ Facteurs de risque d'endocardite: valves mécaniques ou valvuloplastie, valvulopathie congénitale...
- ✓ Le plus souvent: **végétation** appendue à une cuspide.
- ✓ Parfois: **endocardite pseudo tumorale** pouvant prendre l'aspect d'une volumineuse masse cardiaque, prenant le contraste après injection. (Patients immunodéprimés)

4

Patient de 44 ans

Décompensation cardiaque brutale,
hémoptysie

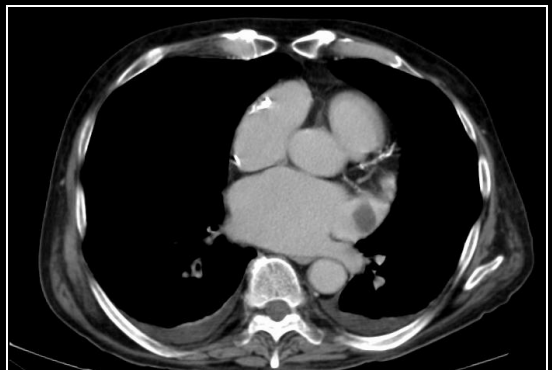
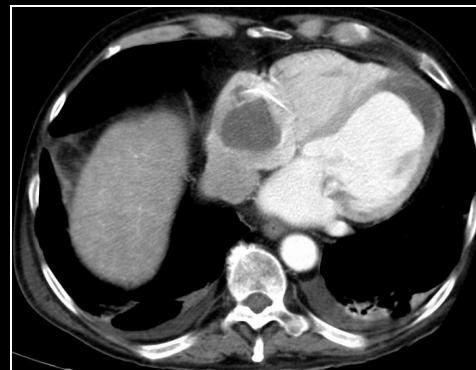
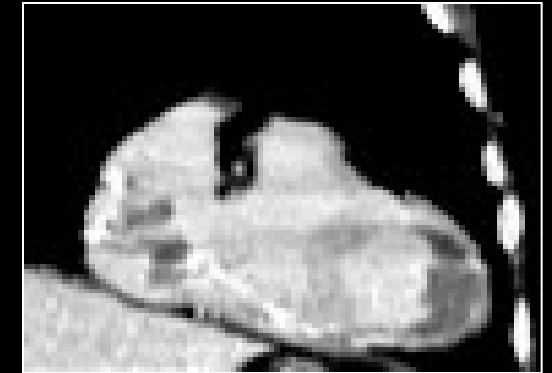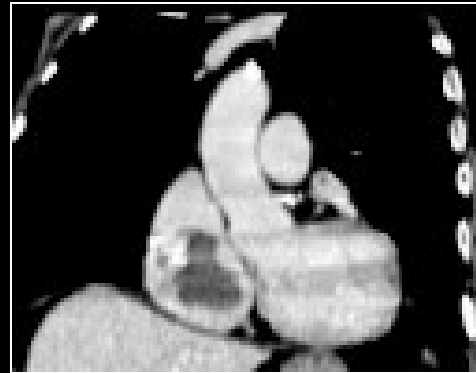THROMBUS de l'apex du ventricule



Patient de 80 ans

Hospitalisation pour une angiocholite
d'origine lithiasique.

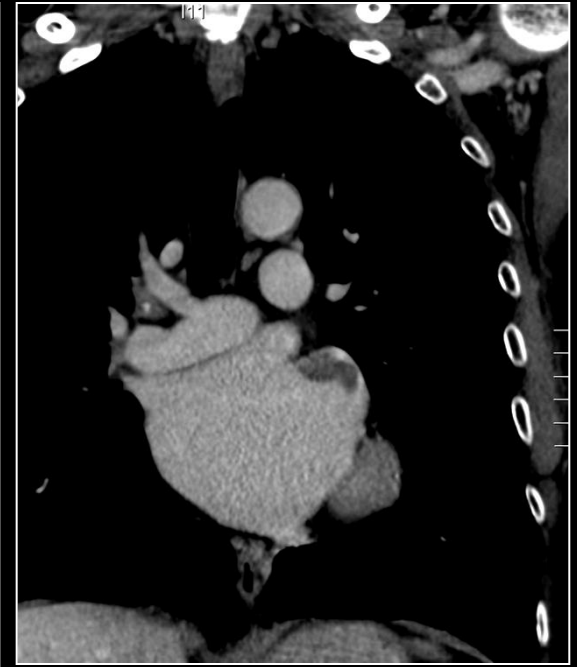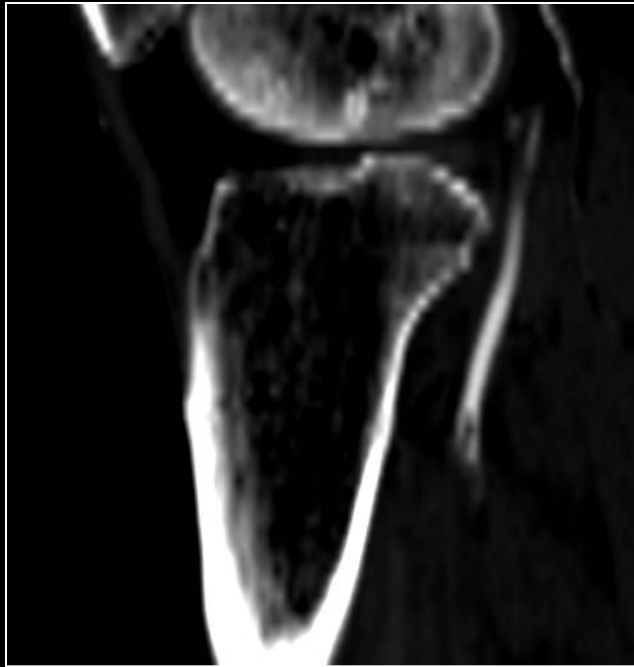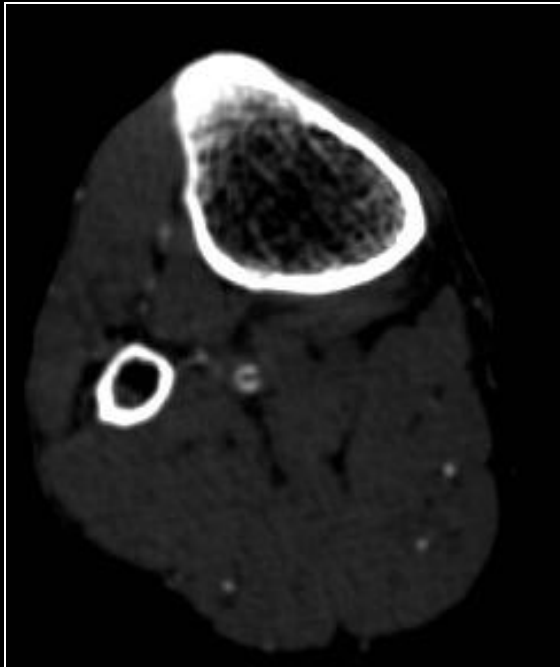
THROMBUS de l'oreillette droite, de
l'oreillette gauche et de l'apex du
ventricule gauche !



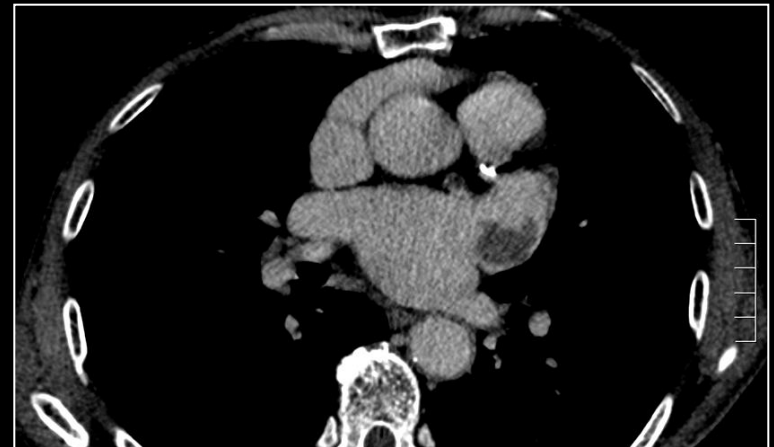4

Patient de 73 ans

Ischémie aiguë du membre inférieur droit.
ACFA sous AVK, mal équilibré.



Artère poplitée droite occluse sur probable
embole, en rapport avec un **THROMBUS** de
l'oreillette gauche.

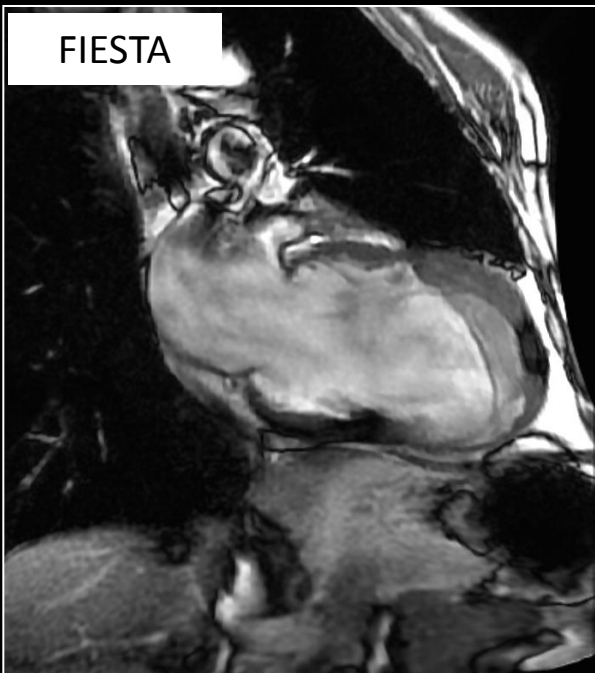

4

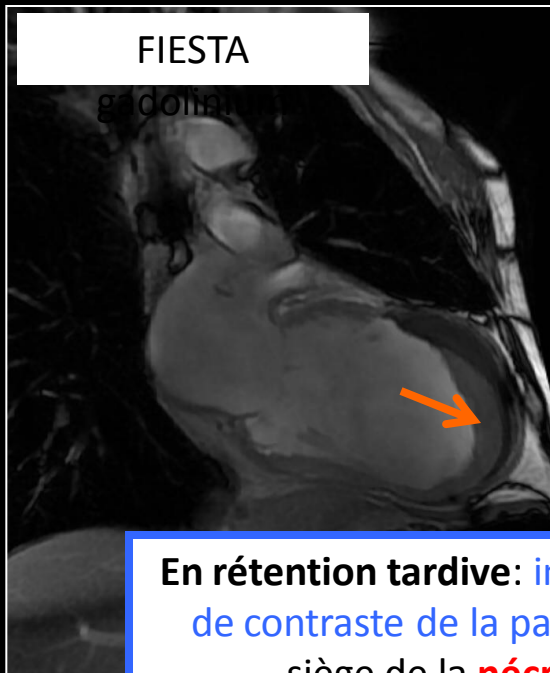
Patient de 58 ans

Cardiopathie ischémique avec sévère
dysfonction du VG et du VD.

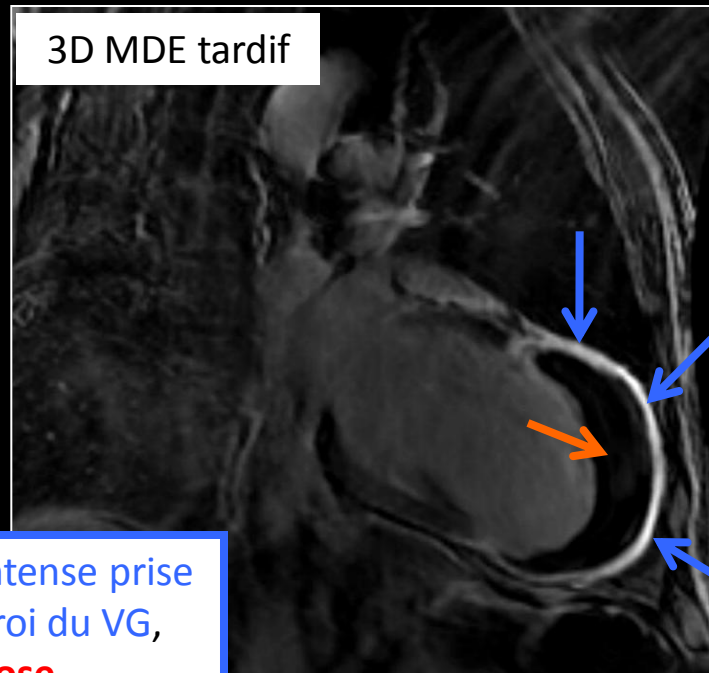
FIESTA



FIESTA



3D MDE tardif

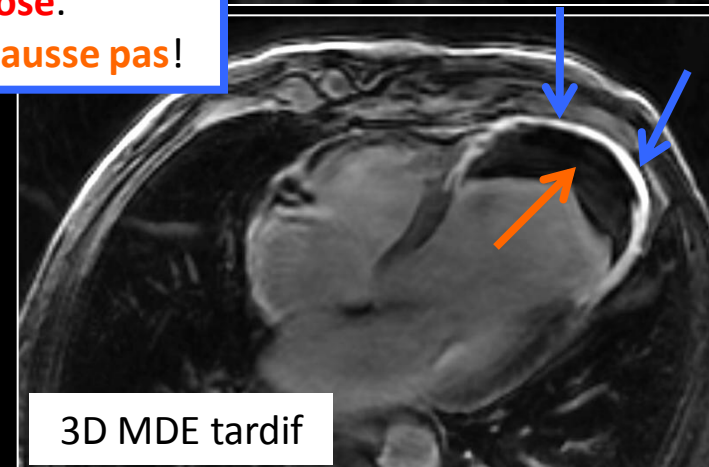


En rétention tardive: intense prise
de contraste de la paroi du VG,
siège de la **nécrose**.

Le thrombus ne se réhausse pas!

Sévères séquelles d'une nécrose antéro septo
apicale étendue avec **anévrysme du ventricule
gauche** tapissé par un **volumineux thrombus**.

3D MDE tardif



THROMBUS



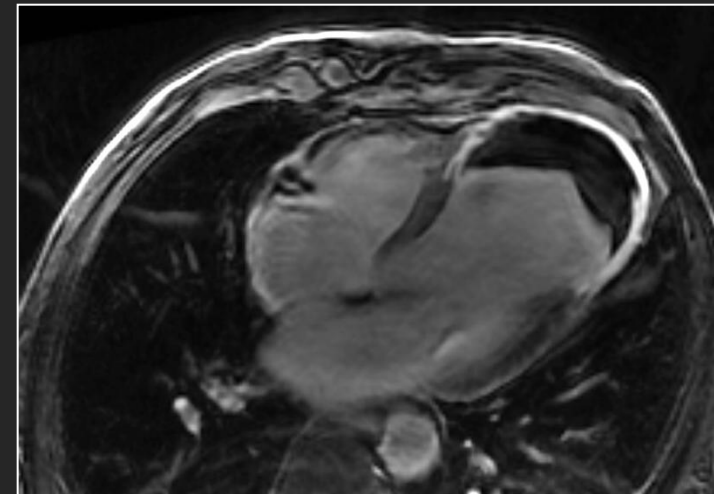
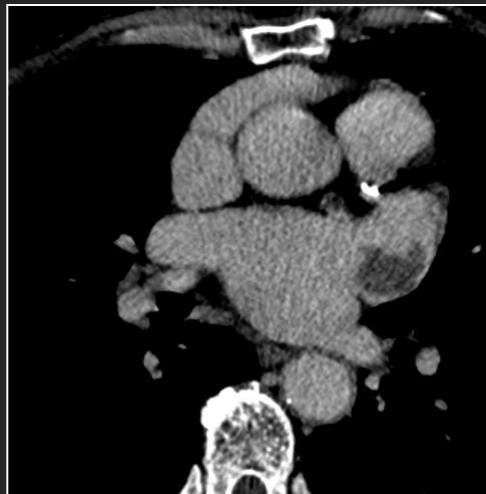
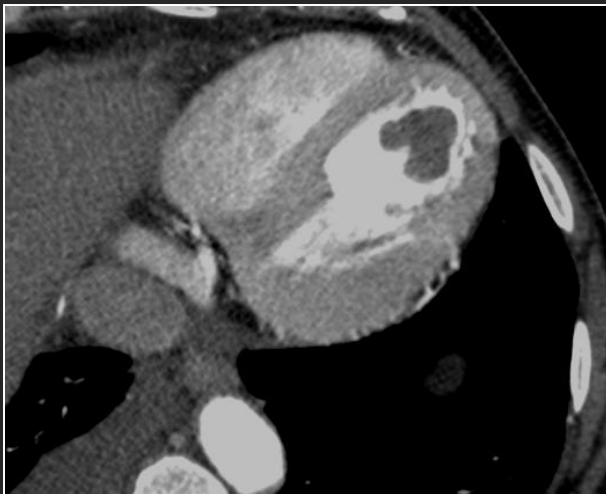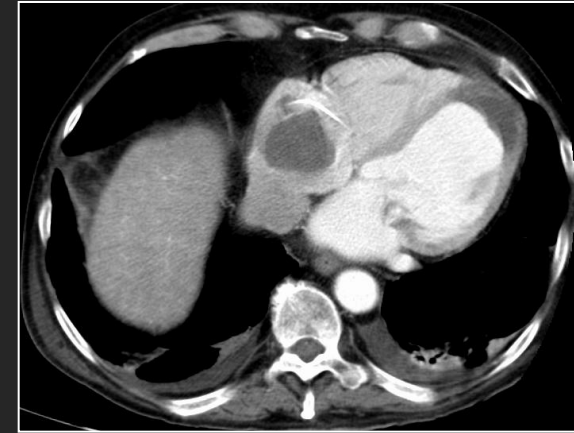
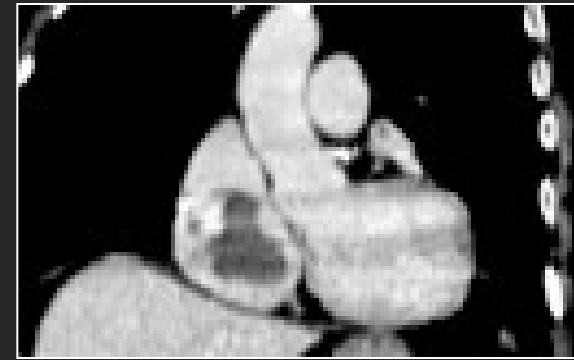
Le **contexte clinique** est **évocateur** : infarctus, cardiomyopathies dilatées, troubles du rythme, transplantation cardiaque, cathéter intra cardiaque, anévrisme du VG.

Imagerie : iso/hypodense, signal variable en RM selon l'âge du thrombus.

L'essentiel à retenir : **pas de prise de contraste** après injection !

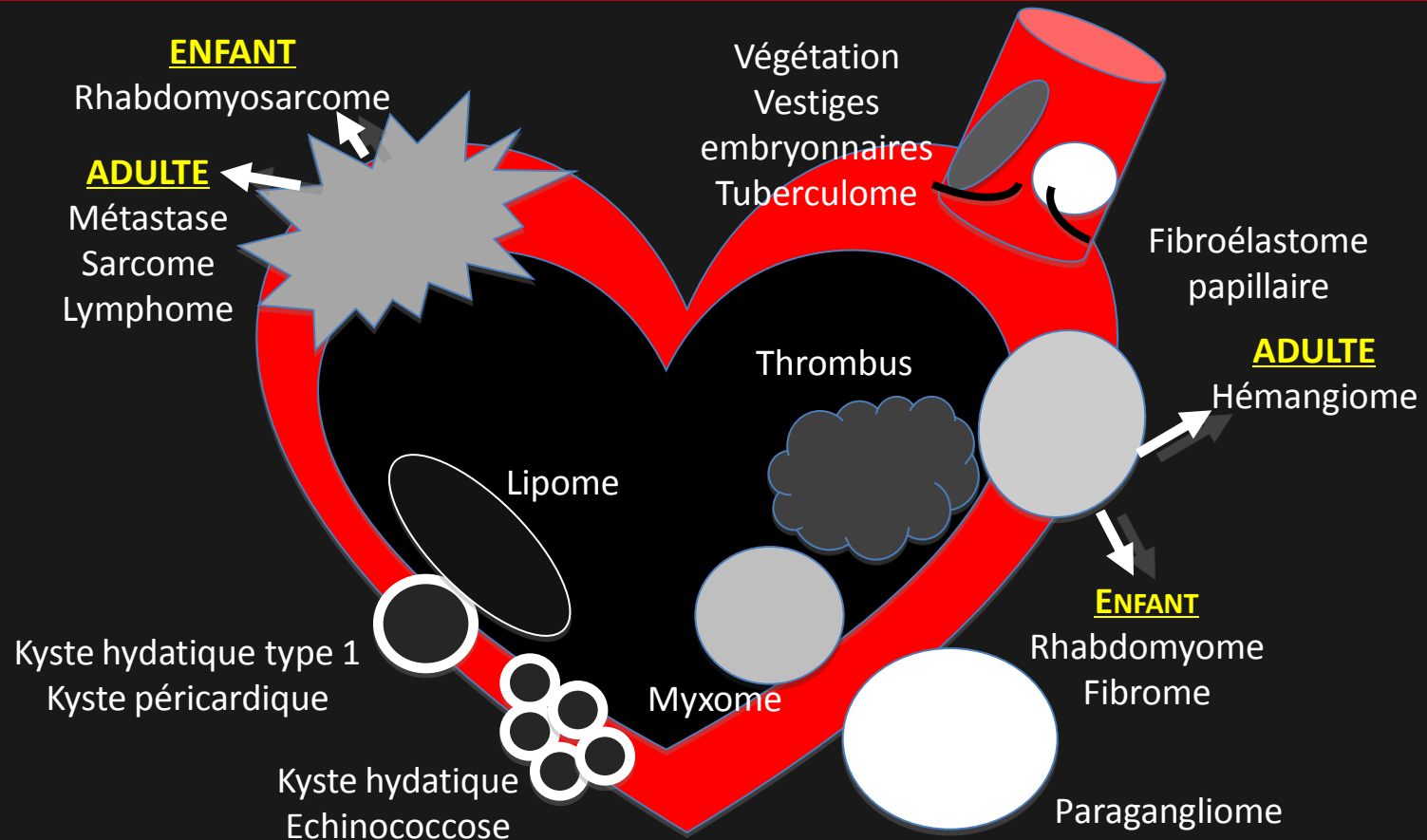
Dans de très rares cas, de vieux thrombi peuvent se rehausser de la périphérie vers le centre en raison d'une lente diffusion du produit de contraste.

Principal diagnostic différentiel : le **myxome**



LES MESSAGES CLÉS

- ✓ Avant tout: **lors d'un examen d'imagerie thoracique: toujours regarder le cœur !!!**
- ✓ Le **myxome** est la tumeur cardiaque primitive la plus fréquente.
- ✓ Une lésion valvulaire est un **fibro élastome papillaire** dans 75% des cas.
- ✓ Les **métastases** sont 20 à 40 fois plus fréquentes que les tumeurs malignes primitives.
- ✓ Chez l'enfant, le **rhabdomyome** est la tumeur la plus fréquente.
- ✓ Toujours penser au **thrombus** ou à **l'infection**, curables. **Un thrombus ne se rehausse pas!**
- ✓ Si un **épanchement péricardique** s'associe à une masse cardiaque: suspect de **malignité...**



BIBLIOGRAPHIE

Francart C, Richard A, Tumeurs du cœur chez l'enfant. EMC (Elsevier Masson SAS, Paris), Cardiologie, 11-940-I-50, 2007.

Moskovitch G, Chabbert V, Escourrou G, Desloques L, Glock Y, Rousseau H, Tumeurs cardiaques: aspect en IRM et en scanner, J Radiol 2010;91:857-77

Tissier S, Codreanu A, Nicolas M, Laurent V, Aliot E, Regent D, Quel est votre diagnostic? J Radiol 2005;86:345-8

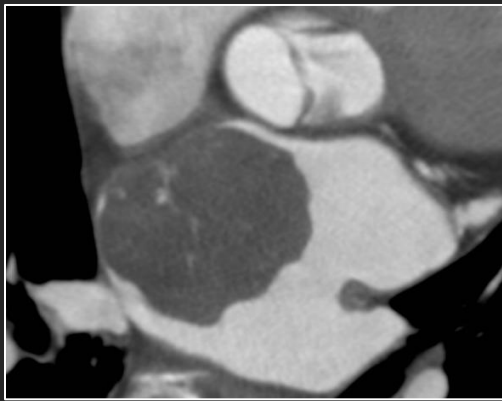
Laissy JP, Fernandez P, Mousseaux E, Dacher JN, Crochet D, Tumeurs cardiaques, J Radiol 2004;85:363-9

Jacquier A, Imagerie en coupes des masses cardiaques: du protocole d'acquisition au diagnostic, Springer 2009.

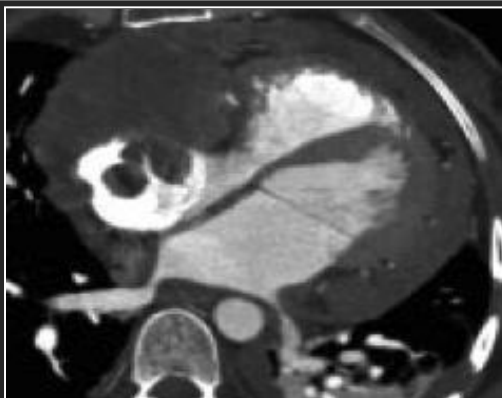Saeed M, Gaxotte V, Letourneau T, Negaiwi Z, Fayad G, Lions C, Beregi JP, Willoteaux S, Description sémiologique en imagerie des différentes tumeurs cardiaques et conduite à tenir devant une masse, Poster JFR 2007



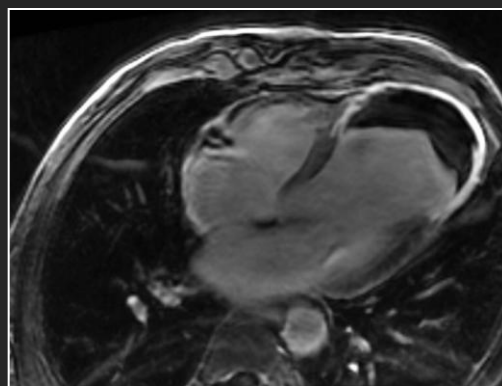
A VOUS !



Thrombus
Paragangliome
Lipome
Myxome
Hémangiome



Angiosarcome
Rhabdomyosarcome
Lymphome
Tuberculose
Métastase



Myxome
Lipome
Paragangliome
Sarcome
Thrombus