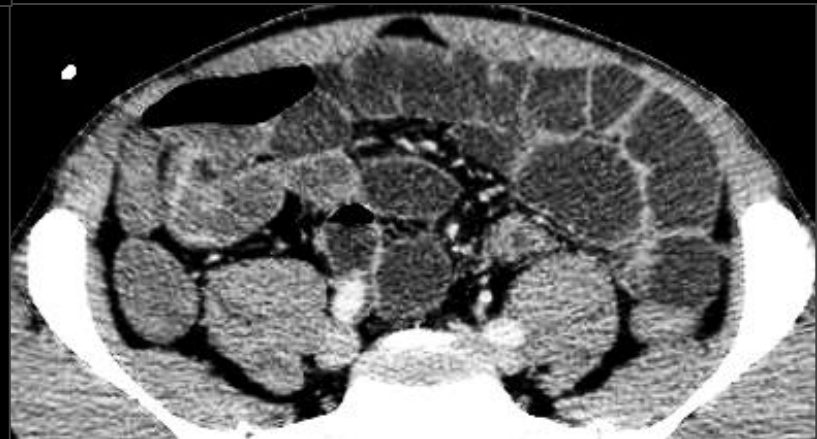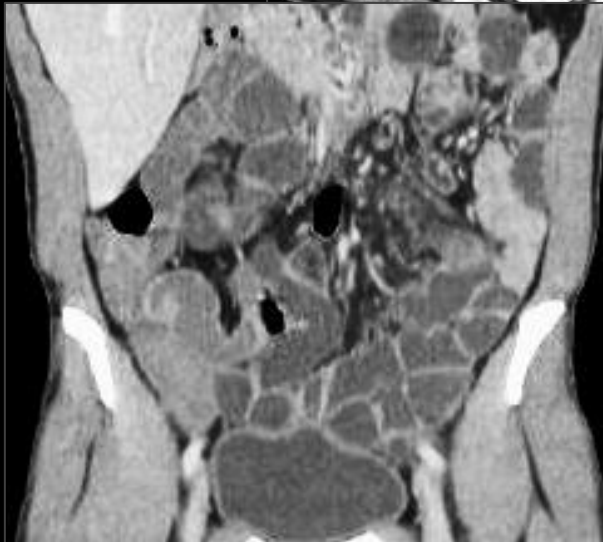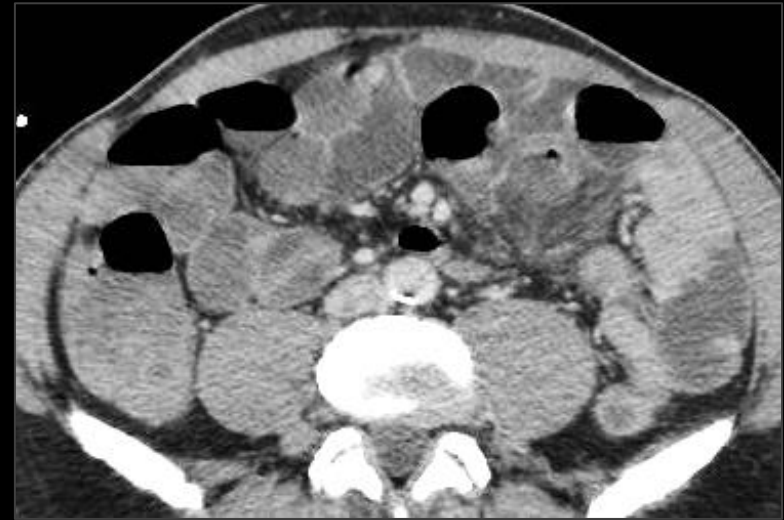
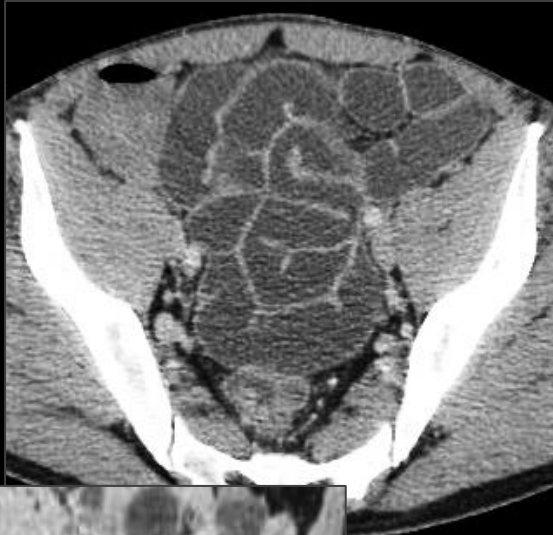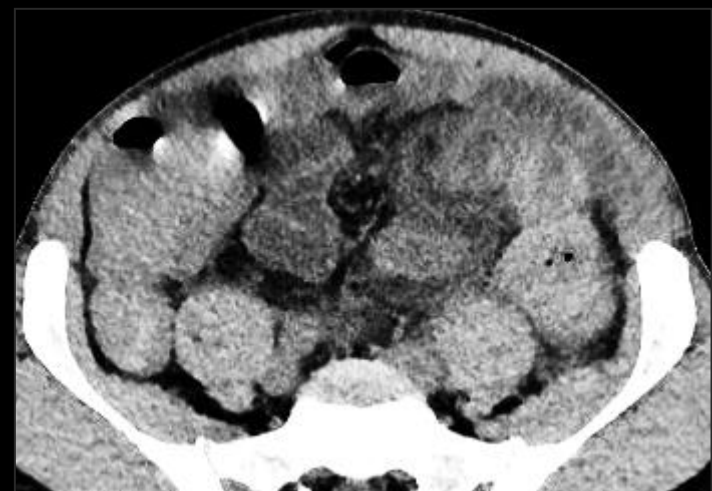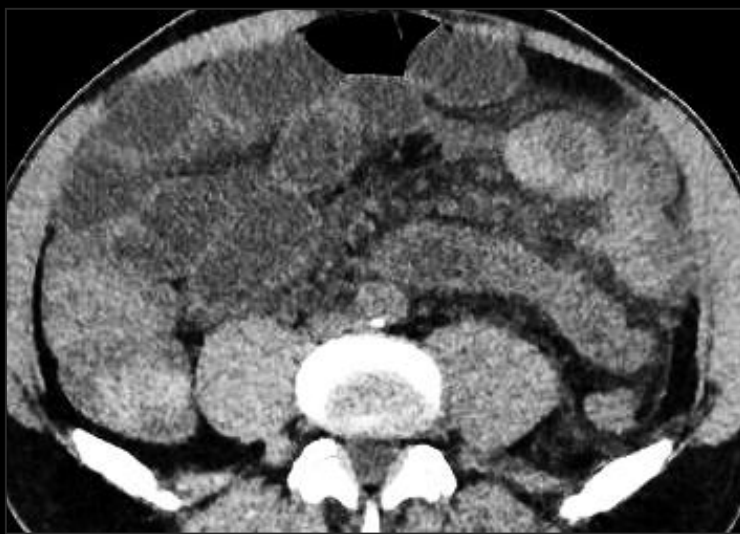
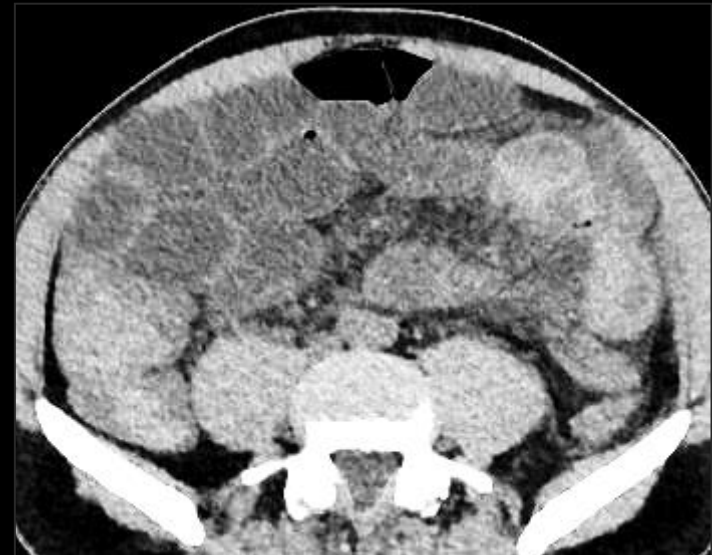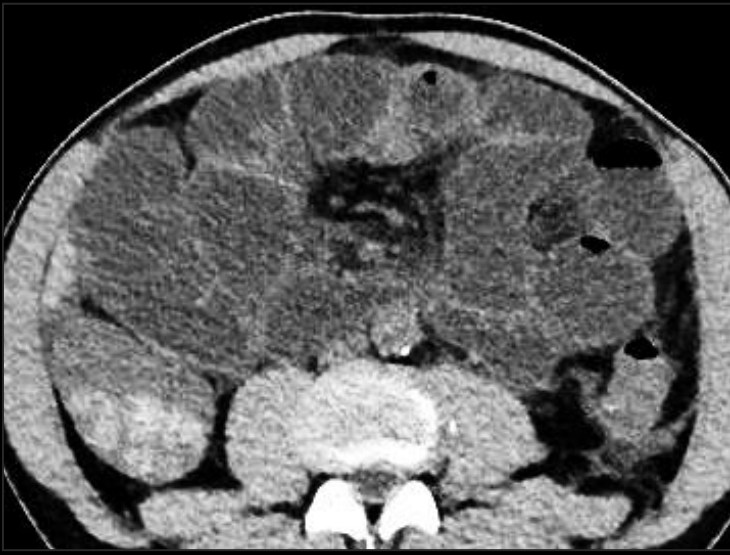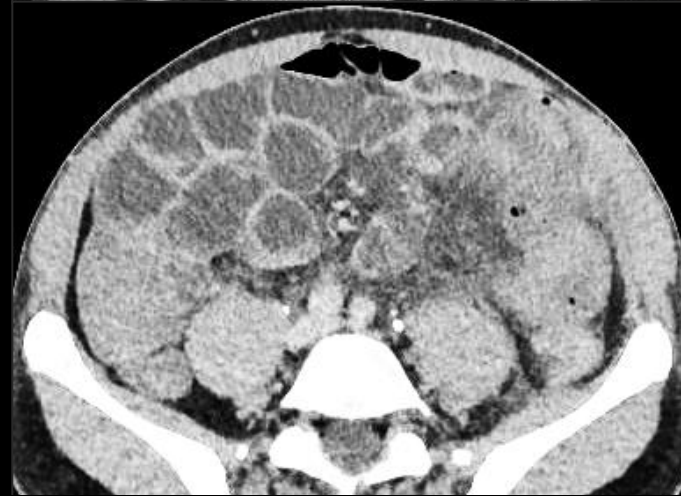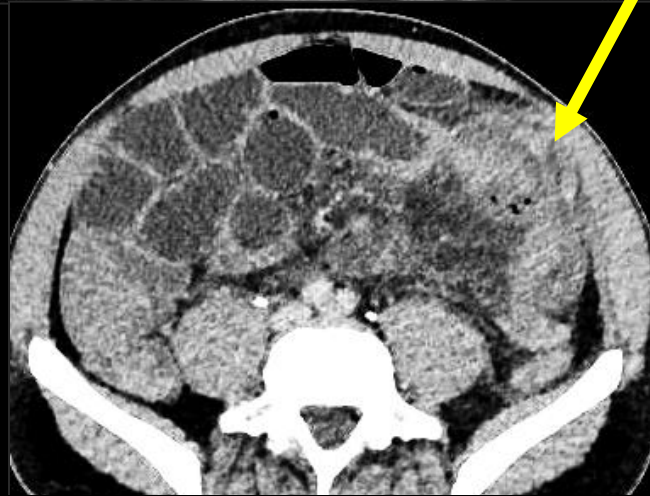
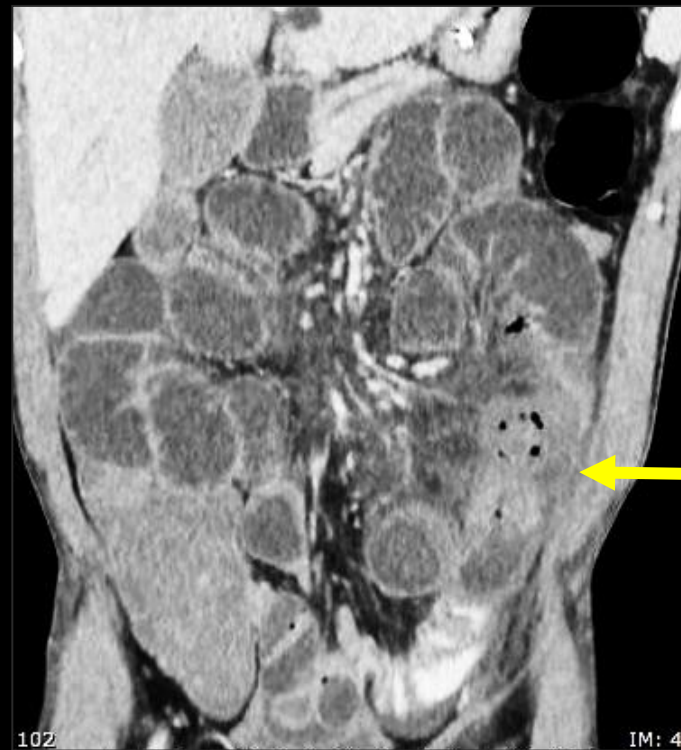


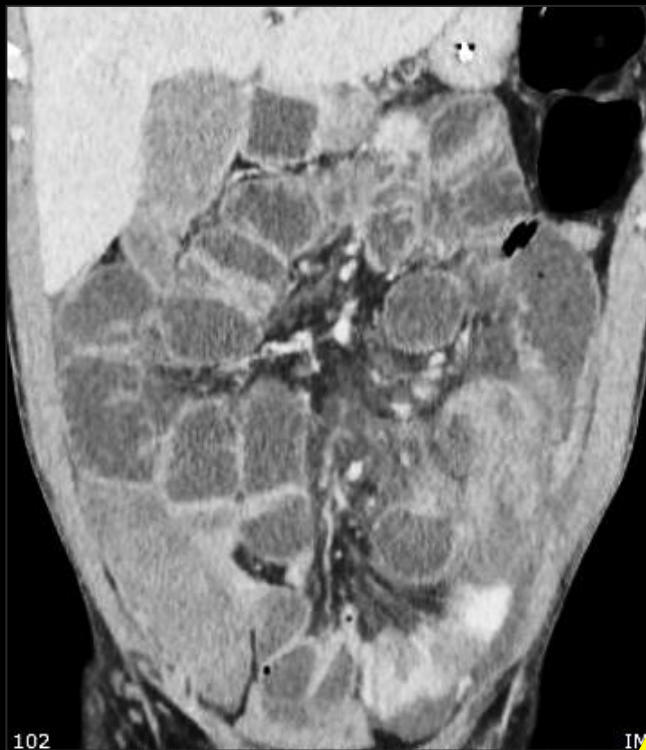Douleurs abdominales diffuses, arrêt des matières et des gaz depuis 48h **sans vomissement ni fièvre** chez un patient en aplasie à **J15 d'une induction pour LAM** :
Quels sont les principaux éléments sémiologiques à retenir sur les images du scanner avant contraste





le scanner sans injection montre une occlusion mécanique du grêle en amont de l'iléon terminal : inflammatoire ? tumoral ?
Epaissement et aspect spontanément dense des parois d'anses grêles du flanc et de la FIG . Hyperdensités spontanées intra lumenales du colon droit



Infiltration hémattique de la paroi d'anses grêles du flanc et de la fosse iliaque gauches avec zone focale de nécrose transmurale et iléus réflexe

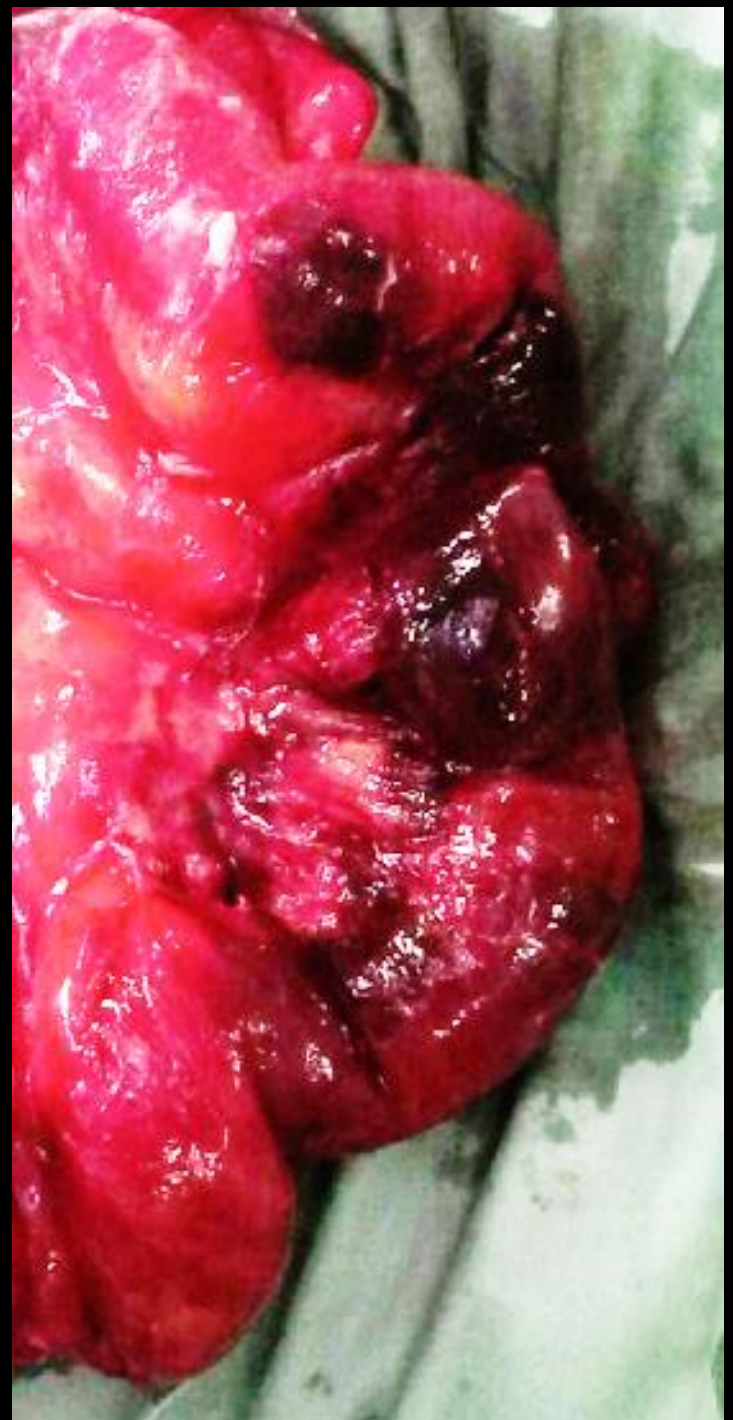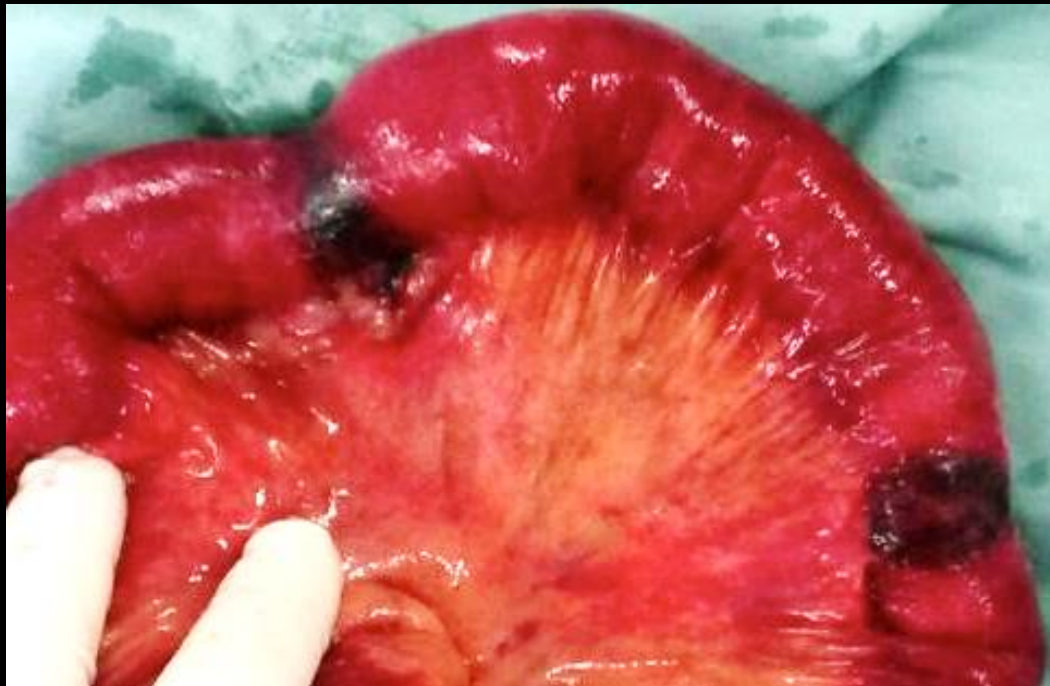
- Résection de 90 cm de grêle aux avec 2 zones de nécrose ovalaires de 3 et 2,5 cm

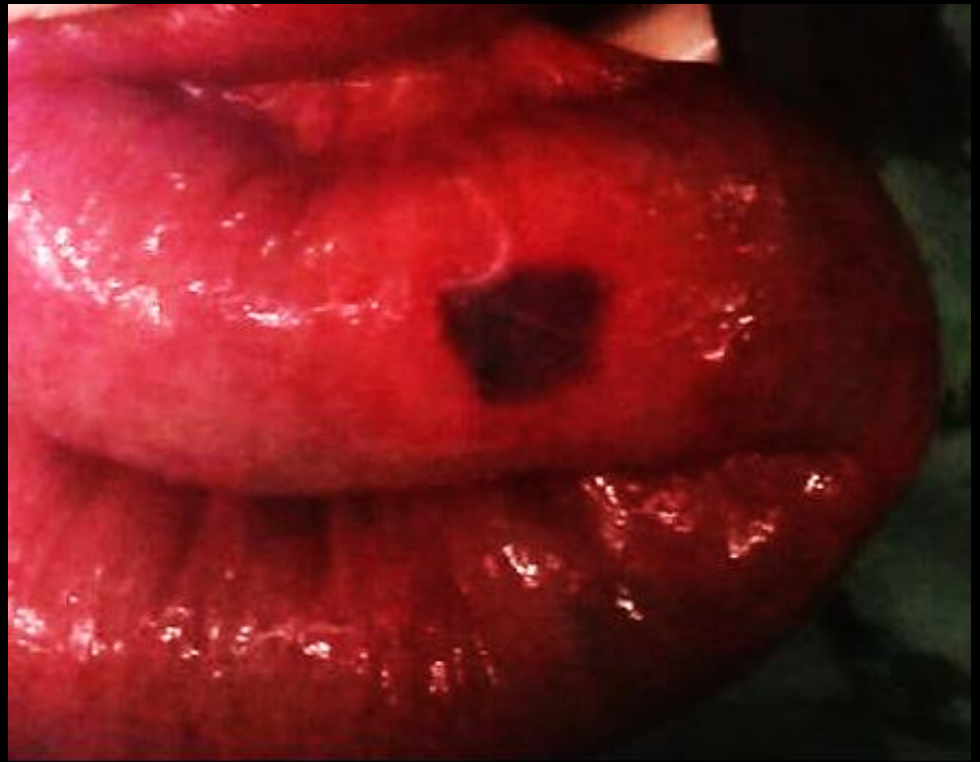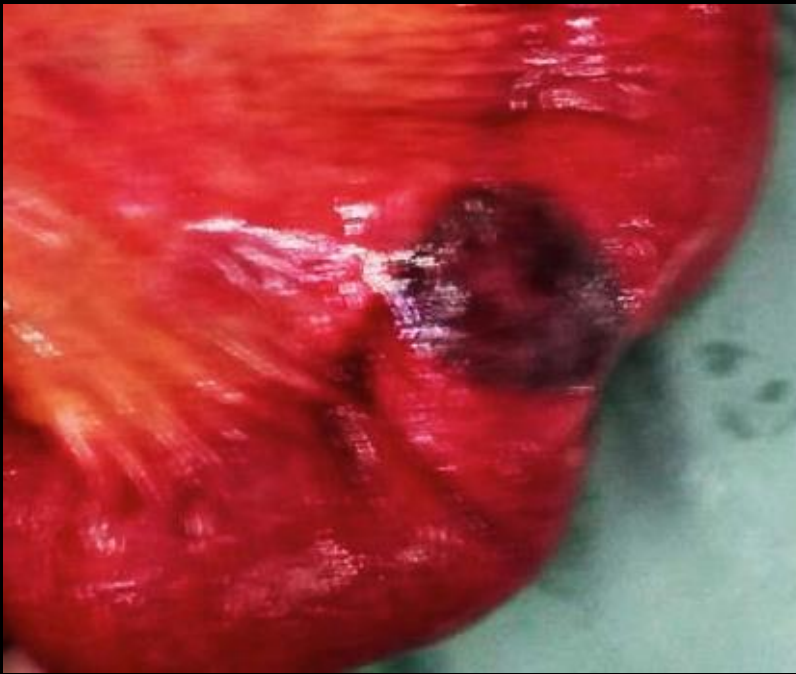
- Résection sigmoïdienne de 24 cm avec 2 zones d'ulcération, arrondies

- Parois oedématiées non ischémiques

- Zones de nécrose ovale, avec thrombose vasculaire

- **Au sein des vaisseaux : filaments mycéliens**

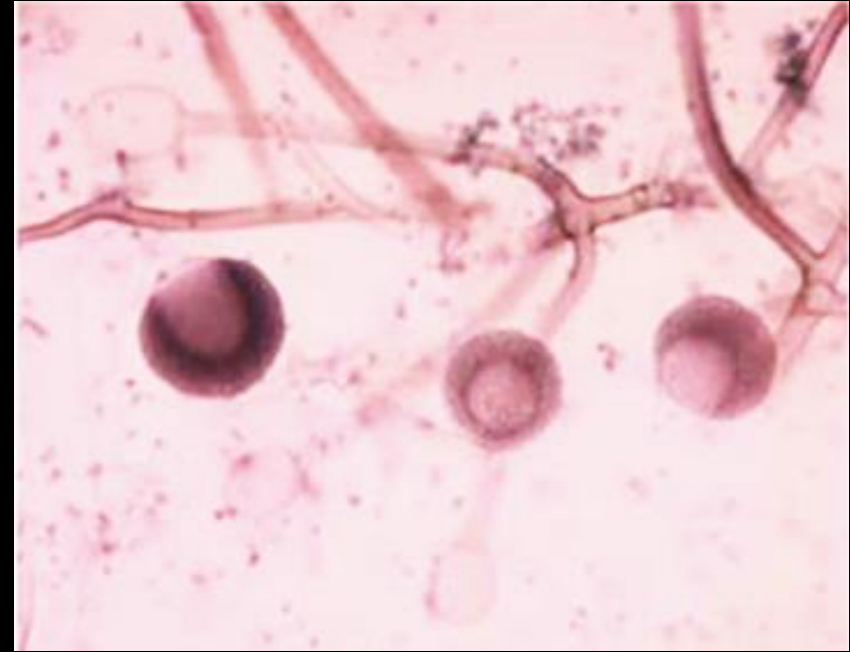



Nécrose de coagulation segmentaire du grêle et du sigmoïde en rapport avec une infiltration diffuse pariétale et intra-vasculaire d'agents pathogènes fongiques de type **Mucormycose**

Mucormycoses, généralités

- Infection opportuniste
 - Mycoses de l'ordre des mucorales
- Infections fongiques **aiguës, invasives, rares**, souvent **fatales**
 - Envahissent avec prédilection les axes vasculaires provoquant des **thromboses artérielles et veineuses** et des infarctus et infarcissements tissulaires



- Terrain :
 - **Diabétiques non contrôlés**, chimiothérapie, immunosuppresseurs, insuffisance rénale avancée, neutropénie sévère et prolongée au cours des hémopathies malignes ou après greffe de moelle, malnutrition protéino-calorique...
- **Transmission par voie aérienne :**
 - Tropicisme **sinusien**
 - Extension aux tissus rétro-orbitaires, au cerveau, au tractus respiratoire inférieur
 - Dissémination pulmonaire, digestive ou cutanée

mucormyose: atteintes viscérales

Formes disséminées d'emblée ou au cours
de l'évolution

Atteinte digestive : **épaississement des parois**

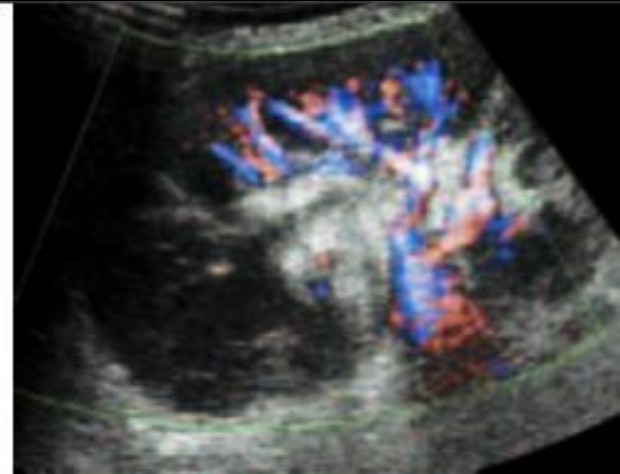
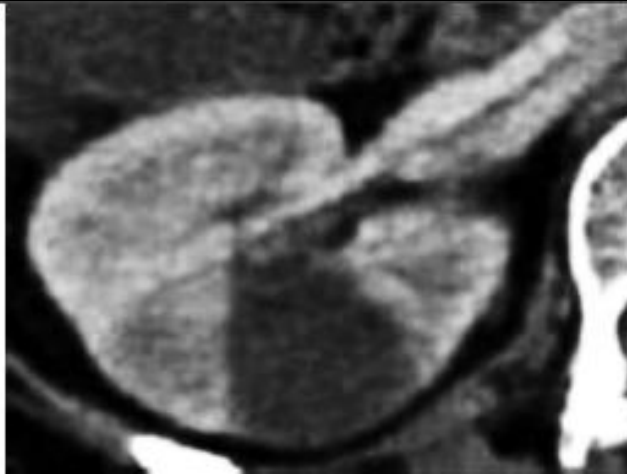
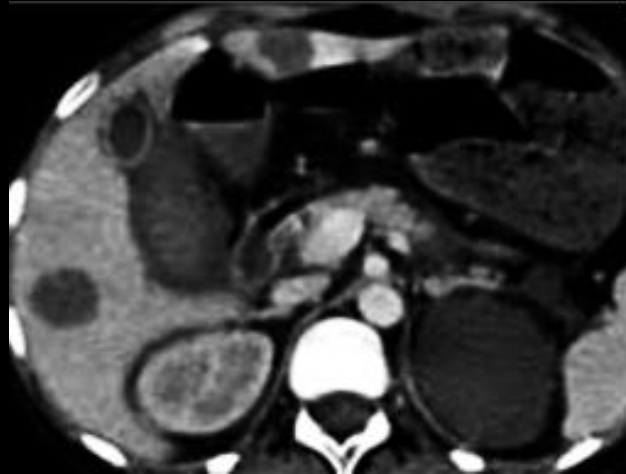
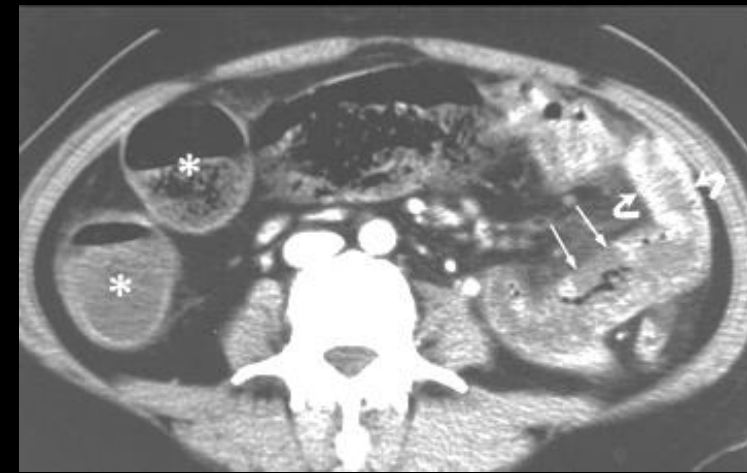Atteinte rénale : 20 % des cas

Gros rein avec prise de contraste hétérogène

Lésions **d'infarctus avec abcès**

Thrombose vasculaire

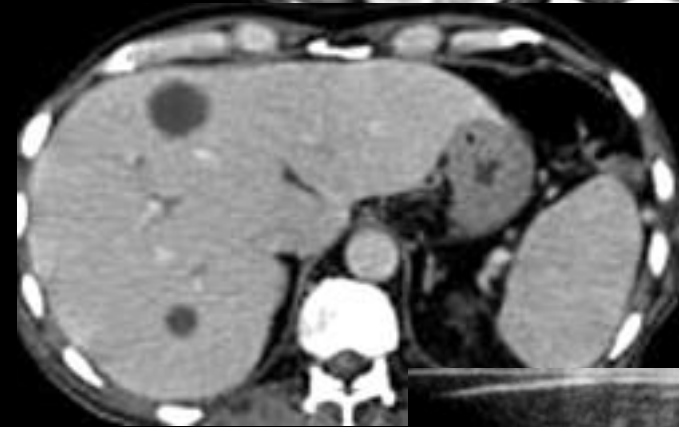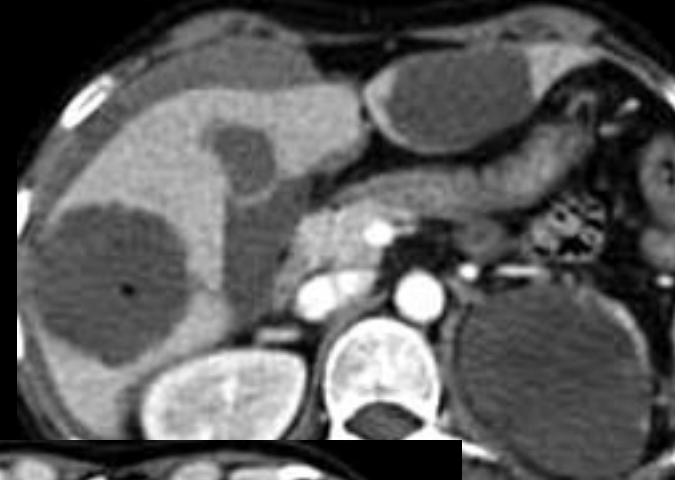
Majoration des lésions malgré traitement / néphrectomie



Atteinte hépatique :

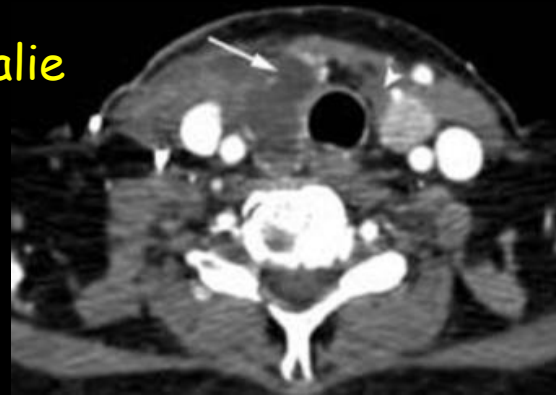
Lésions focales arrondies hypodenses entourant les vaisseaux, cernées d'une fine prise de contraste

Diagnostic différentiel avec autres infections fongiques (aspergillus, candida, mycobactéries), atteinte lymphomateuse ou îlots de stéatose



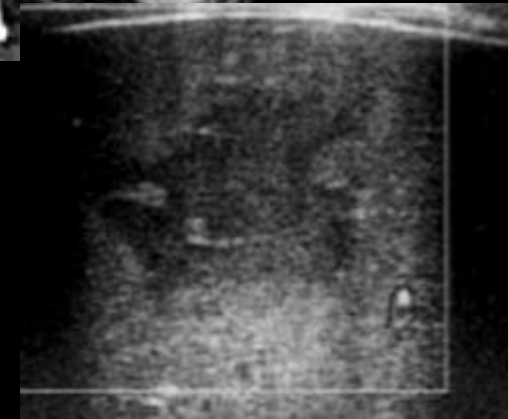
Atteinte splénique :

Même aspect +/- splénomégalie



Atteinte thyroïdienne :

Rare +++



Atteinte pulmonaire

Neutropéniques > diabétiques

Tableau clinique et radiologique peu spécifique

Infiltrats uni ou multilobaires, évolutifs, lobes supérieurs ?

Nodules ou masses pulmonaires uniques ou multiples

Lésions excavées > 40 % des cas

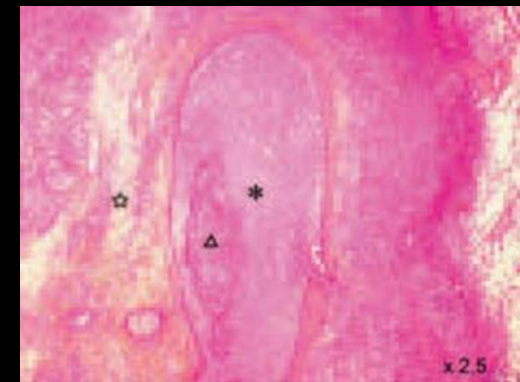
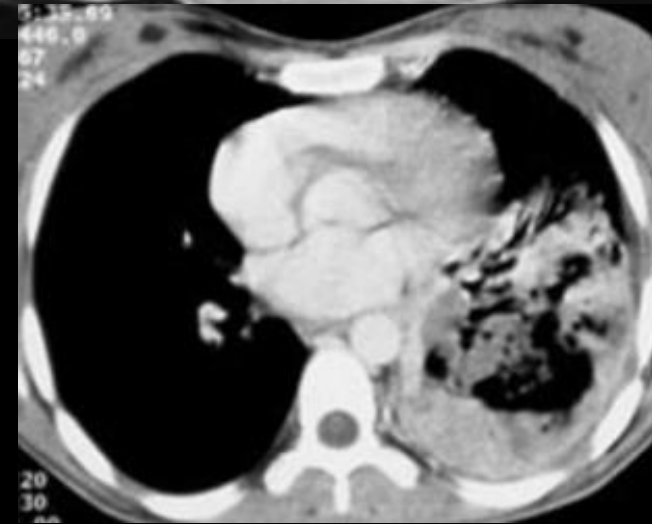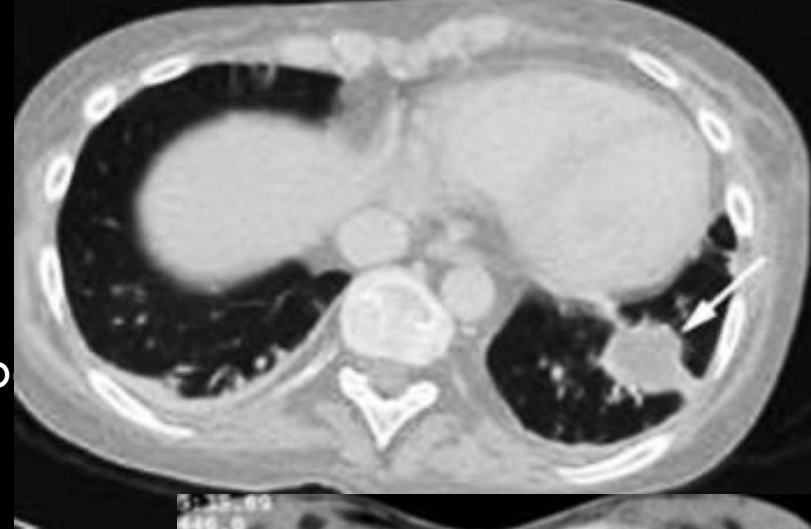Adénopathies

Envahissement endobronchique, péricardique, aortique, diaphragmatique ou de la paroi thoracique

Thrombose mycotique d'une artère pulmonaire

Pseudoanévrisme mycotique

Signe du halo



Atteinte rhino-cérébrale

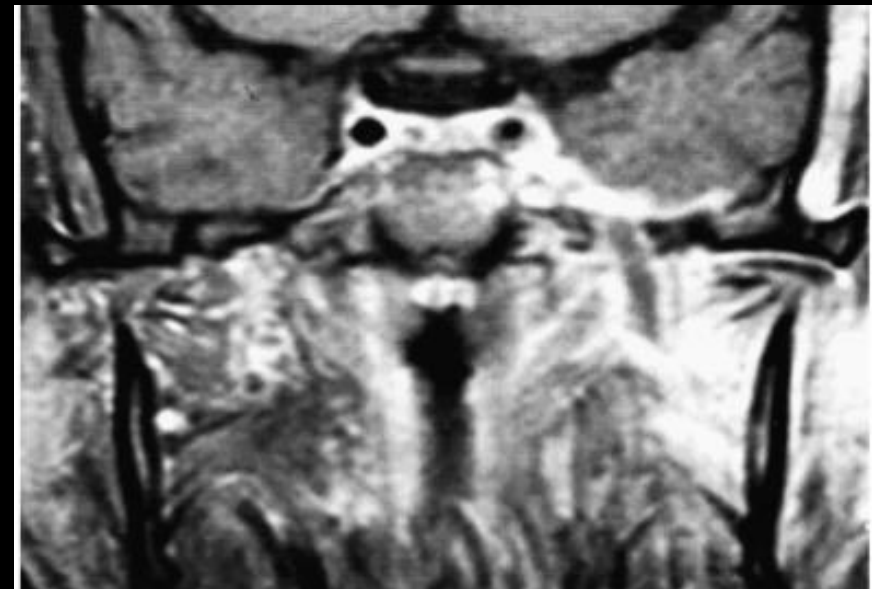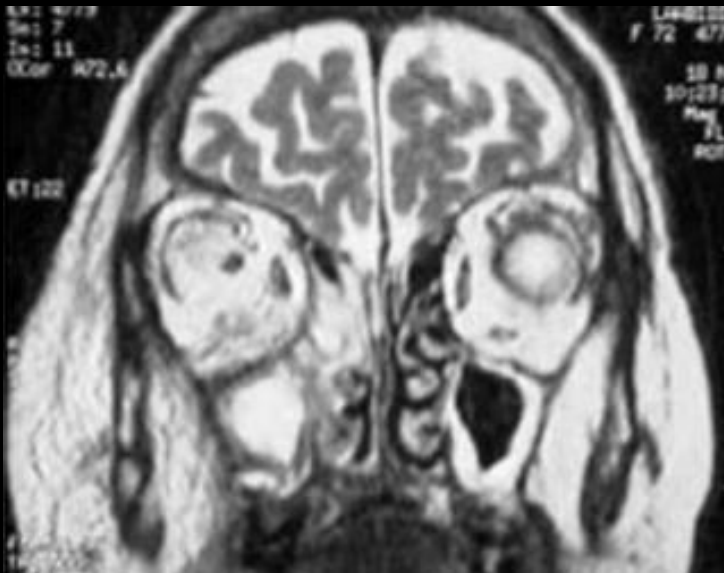
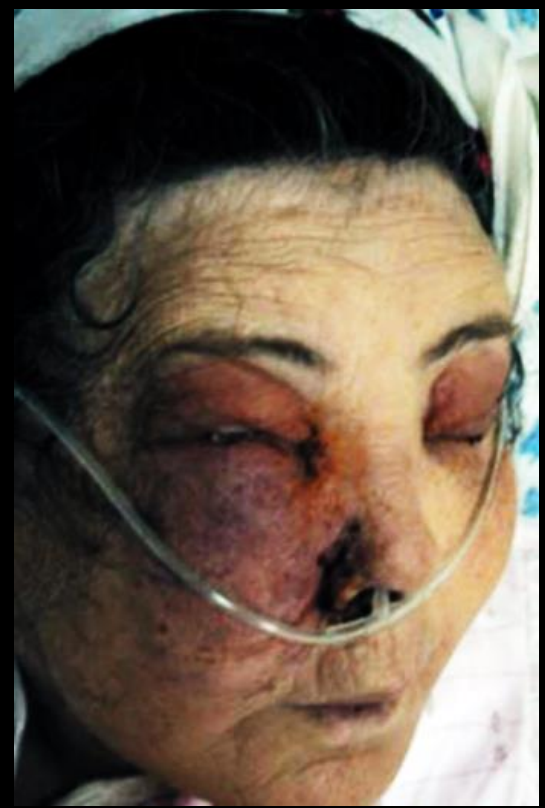40 à 49 % des mucormycoses

Cellulite de la face et péri orbitaire, BAV

Ulcération muqueuse nasale ou buccale

Imagerie : signes de sinusite bactérienne
ou virale, **érosion osseuse** tardive

Diagnostic : prélèvements invasifs



mucormycose: traitement

Amphotéricine B : antifongique de référence

Correction des facteurs favorisants

Résection chirurgicale de tissus nécrosés : améliore le pronostic

mucormycose: pronostic

Mortalité élevée

50 % toutes formes confondues

Varie de 11 % chez les patients ayant une atteinte sinusienne isolée à 100 % dans
les formes rhino-cérébrales

Caractère peu spécifique des manifestations cliniques et progression rapide des
lésions

Séquelles neurologiques, visuelles et cutanées importantes

à retenir, mucormycose

Infection fongique **rare** mais **invasive**,
rapidement **progressive**, souvent **fatale**

Y penser devant **un tableau infectieux**
d'évolution non favorable sous traitement
anti-infectieux classique, surtout si
facteurs de risque (terrain)

Atteinte rhino-cérébrale +++ puis rapidement
disséminée

Tableau clinique et radiologique peu spécifique

Traitement médical et chirurgical **précoce**

