

homme de 35 ans se découvre une augmentation de volume du testicule gauche indolore , confirmé à l'examen clinique qui perçoit un nodule induré , nettement séparé du sillon épидидymo-testiculaire .Il n'ya pas de ganglions palpables dans les aires accessibles , pas de lombalgies ,pas de fièvre .intervention à l'âge de 7 ans pour cryptorchidie

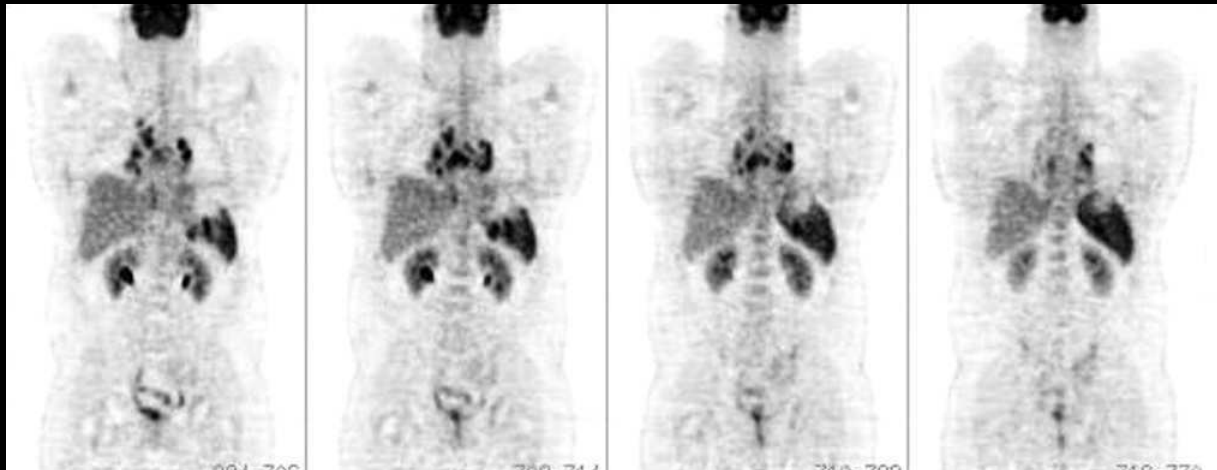
"il s'étonne.. , s'enorgueillit ! , s'inquiète..."

quels examens prescrivez vous en matière de biologie et d'imagerie



dosage des **marqueurs tumoraux**

radiographie thoracique ou plutôt **scanner thoraco-abdomino-pelvien** ( + **céphalique si signes d'appel**) ou peut-être **PET//CT** qui , s'il comporte une partie CT bien faite ( avec injection de PCI ) combine les apports du CT et du PET , en particulier la capacité de montrer des ganglions de taille normale hypermétaboliques ,donc a priori métastatiques ou des localisations métastatiques inhabituelles



métastases  
ganglionnaires  
médiastinales et  
spléniques, sans atteinte  
ganglionnaire  
rétropéritonéale d'une  
tumeur testiculaire  
(NB ; kyste du pôle  
supérieur de la rate )

les marqueurs sont normaux, l'orchidectomie est pratiquée, le diagnostic de **séminome pur**, limité au testicule, sans extension au cordon ni au scrotum est confirmé. Le PET CT montre 2 foyers ganglionnaires rétro-péritonéaux hypermétaboliques de 18 mm dans leur plus grande dimension. La lésion est donc classée pT2. N1  
Comment connaître les thérapeutiques qui vont être proposées au patient



**ONCOLOR** Réseau régional de cancérologie de Lorraine

Accueil | Contacts | Plan du site | Avertissements | Inscrivez-vous | Rechercher :

## REFERENTIELS

### Tumeurs germinales (testicules, médiastin, rétro-péritoine)

Version téléchargeable et imprimable (PDF) | A propos de la version PDF (aide)

Ce référentiel, dont l'utilisation s'affectue sur la fondement des principes déontologiques d'exercice personnel de la médecine, a été élaboré par un groupe de travail pluridisciplinaire de professionnels du réseau ONCOLOR conformément aux données acquises de la science au 9 avril 2008.

- Généralités
- Diagnostic et bilan
- Anatomo-pathologie
- Classifications
- Séminomes
- Tum. non séminomateuses
- Surveillance
- Critères RCP
- Thésaurus
- Essais cliniques
- Rédacteurs

Date de révision : 9 avril 2008

### Généralités

Ce référentiel présente les principes de prise en charge des tumeurs germinales,

**Infos réseau**

- Actualités
- Communication
- Vie du réseau
- Membres du réseau
- Organisation régionale

**Infos patients**

- Annonce - RCP - PPS
- Recherche
- Points d'information
- Le guide du cancer
- Documents et Liens

**Infos professionnels**

- Référentiels
- RCP
- Recherche
- Formations
- Groupes de travail
- Pharmacie
- Documents et Liens

**Outils professionnels**

- e-RCP

## AJCC

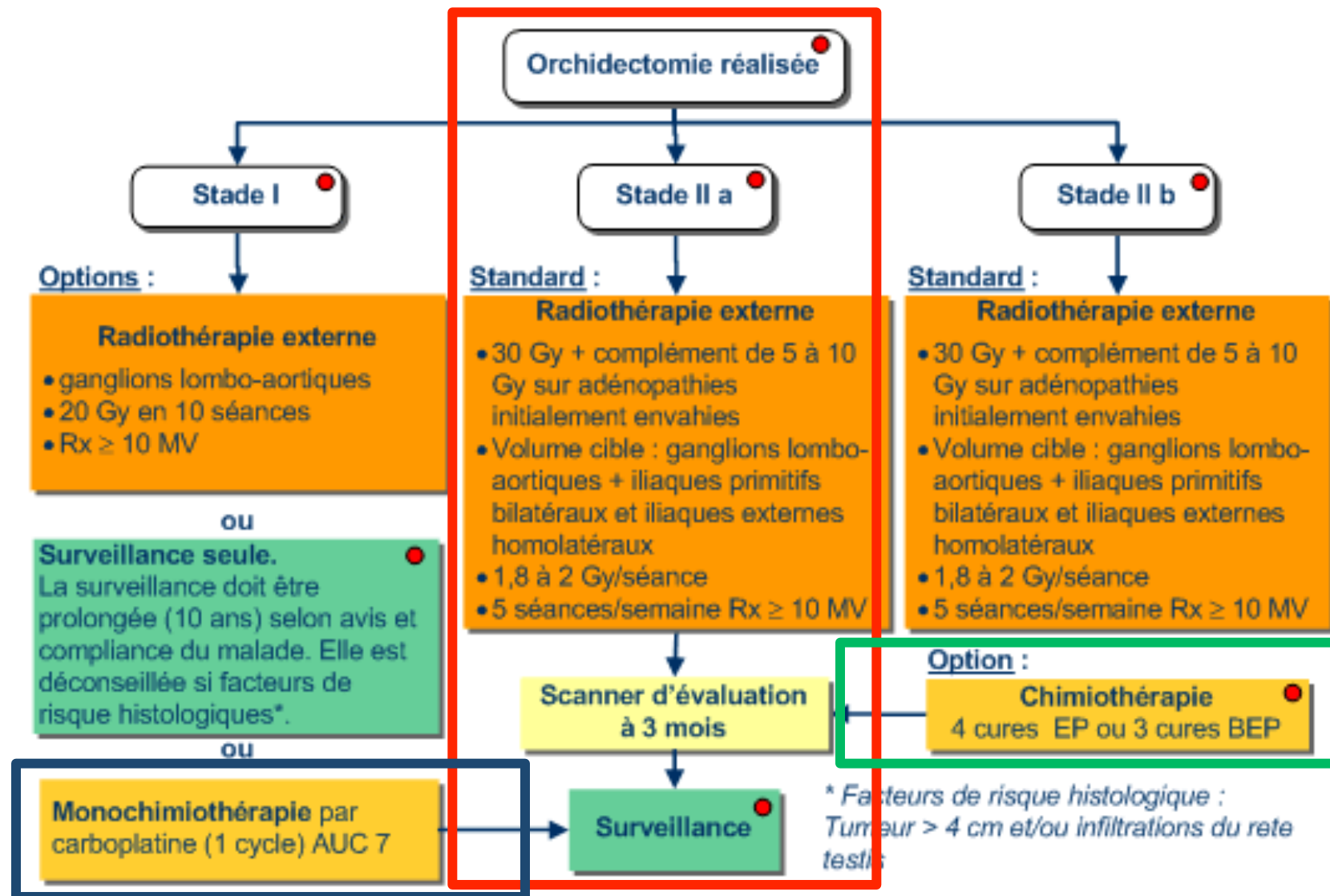
Cette classification ne concerne que les **tumeurs germinales testiculaires**.

- ▶ **Stade I :** tumeur limitée au testicule (TDM normale et marqueurs normaux)
- ▶ **Stade I sérologique** tumeur limitée au testicule avec persistance d'une élévation des marqueurs
- ▶ **Stade II :** atteinte ganglionnaire sous-diaphragmatique
  - II a : < 2 cm
  - II b : 2 à 5 cm
  - II c : > 5 cm
- ▶ **Stade III :** atteinte ganglionnaire sus diaphragmatique ou atteinte pulmonaire ou viscérale autre

## IGCCCG

	TGNS	Séminomes
<b>Bon pronostic</b>	<ul style="list-style-type: none"><li>▶ Primitif testiculaire ou rétropéritonéal</li><li>▶ Pas de métastase viscérale extrapulmonaire</li><li>▶ <math>\alpha</math>FP &lt; 1000 ng/ml et HCG &lt; 5000UI/l et LDH &lt; 1,5 x N</li></ul>	<ul style="list-style-type: none"><li>▶ Tous sites initiaux</li><li>▶ Et pas de métastases viscérales non pulmonaires</li><li>▶ Et <math>\alpha</math>FP normale*</li></ul> <p>* éventuellement élévation HCG totale</p>

# Séminomes testiculaires, stade I et II a ou II b



quels sont les effets secondaires prévisibles dont il faut informer le patient



quels sont les effets secondaires prévisibles dont il faut informer le patient



**Toxicités aiguës** de la chimio et/ou de la radiothérapie

par définition réversibles , "prix" de l'efficacité et de la guérison dans la plupart des cas.

**Toxicité chroniques ou tardives** de la chimio et/ou de la radiothérapie

d'autant plus mal supportées qu'elles s'observent chez un patient guéri de son cancer

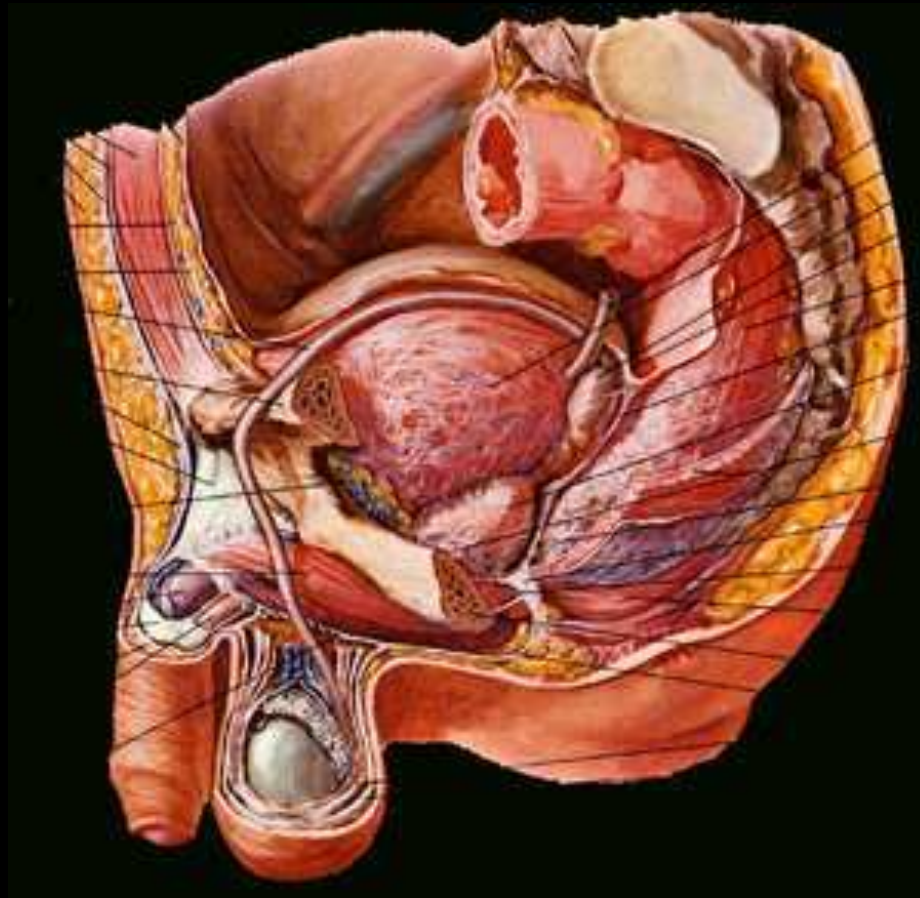
- infertilité
- neuropathie périphérique (cisplatine)
- pneumopathies infiltrantes (bléomycine)

Et souvent : insuffisance cardiaque , HTA , hyperlipidémie , sd métabolique

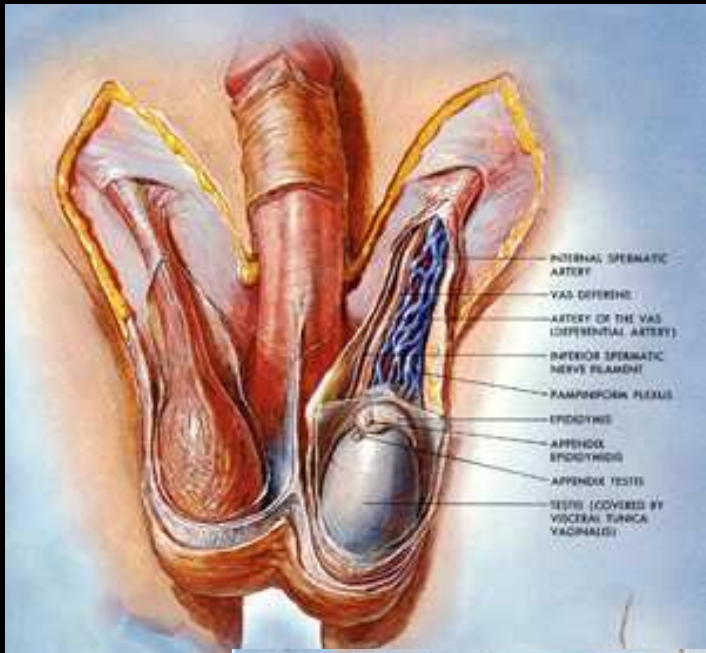
- apparition de second cancer +++ ,  
le plus souvent **leucémie liée à l'étoposide**
- cancers radio-induits ( après radiothérapie )

Plus de 40% des patients traités pour tumeur germinale du testicule meurent d'une cause non cancéreuse et cela après un suivi médian de 10 ans .

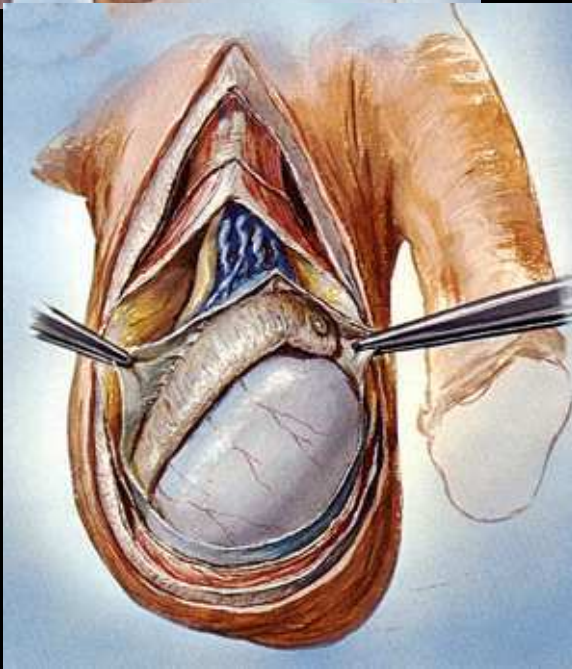
Pour les séminomes de stade 1 la tendance est de remplacer la radiothérapie par un cycle de chimiothérapie par carboplatine , quasiment dénué de toxicité aiguë et chronique , voir de supprimer tout traitement adjuvant . Le taux de rechute passe de 3-4% à 12-16% mais le taux de guérison demeure à 100% .



quelques éléments anatomiques pour  
mieux comprendre les données cliniques

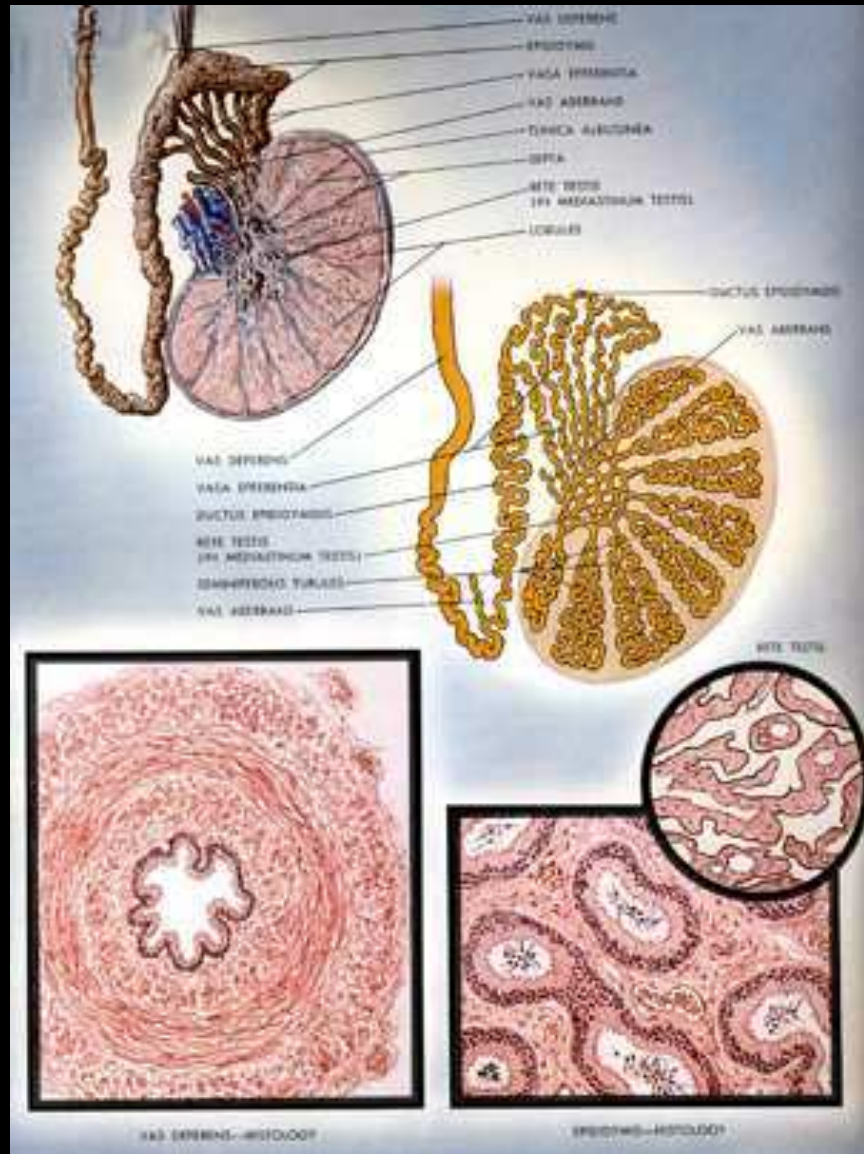
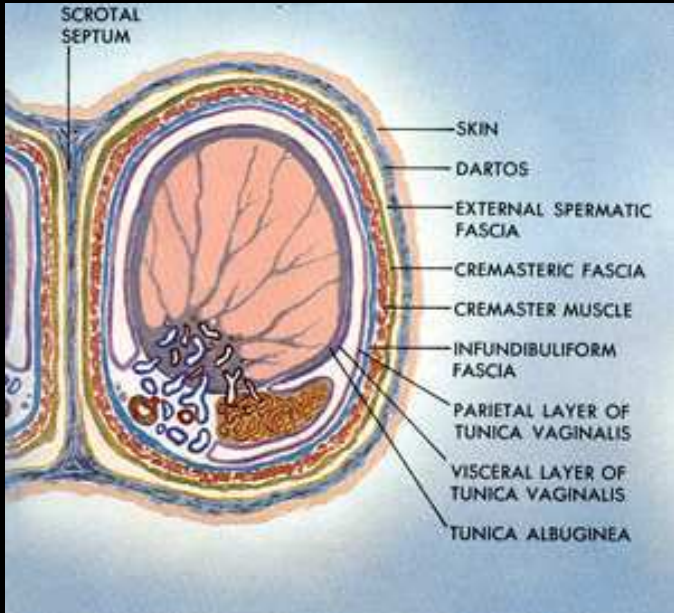


Les testicules, situés habituellement dans les bourses, sont entourés d'une première enveloppe fibreuse, épaisse et peu rigide, l'**albuginée**, et d'une seconde enveloppe fine et souple de type séreux, **la vaginale**.

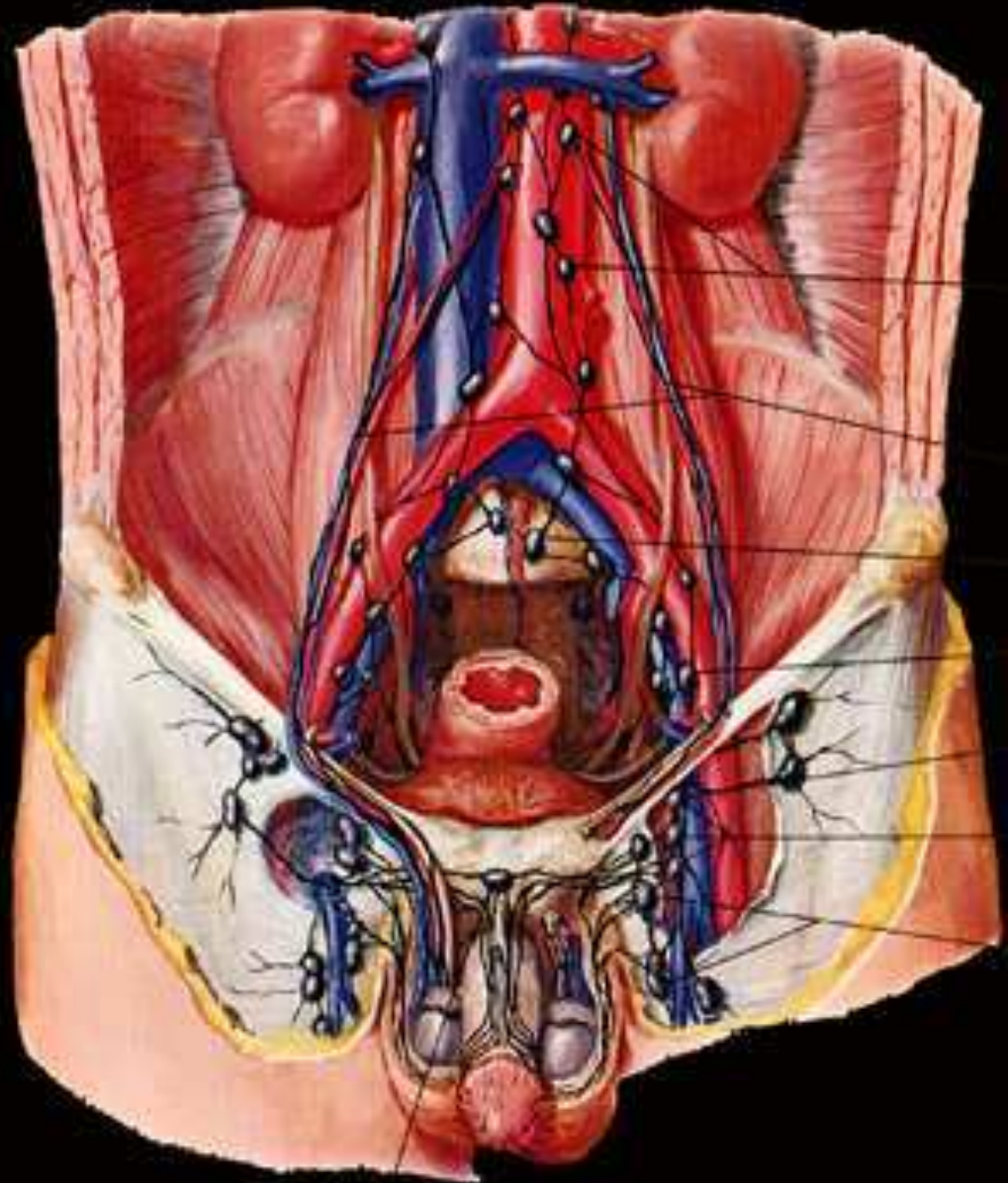
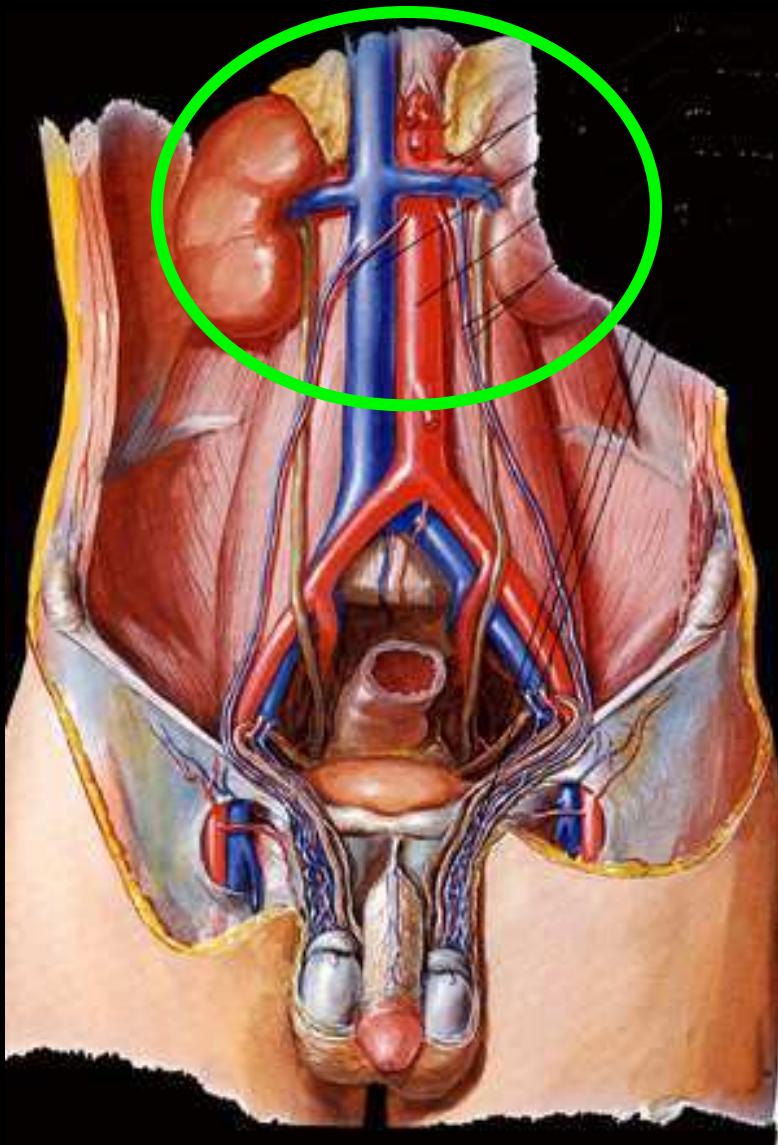


D'un point de vue histologique, on distingue les tubes séminifères qui renferment les cellules de la lignée germinale, et le tissu conjonctif qui entoure les vaisseaux, les nerfs et les cellules de Leydig (sécrétrices de testostérone).

Par l'intermédiaire du **rete testis**, les tubes séminifères sont en continuité avec les voies spermatiques extra testiculaires, **l'épididyme** qui coiffe le pôle supérieur du testicule, et **le canal déférent** le long du cordon spermatique



quelques éléments anatomiques pour mieux comprendre les données échographiques



quelques éléments anatomiques pour mieux comprendre le bilan d'extension et la thérapeutique

## les tumeurs du testicule - caractères généraux

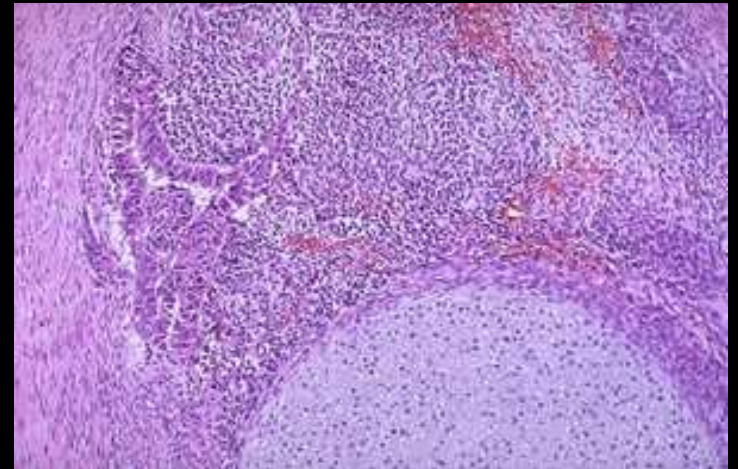
les tumeurs du testicule sont les tumeurs solides les plus fréquentes de l'adulte de moins de 45 ans.

Les tumeurs germinales du testicule étant de loin les plus fréquentes (95 % des cas)

Elles sont très particulières en cancérologie, car très sensibles à la chimiothérapie et à la radiothérapie et curables même à un stade métastatique.



carcinome embryonnaire



La classification OMS des tumeurs germinales du testicule distingue :

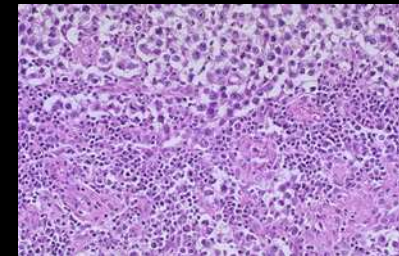
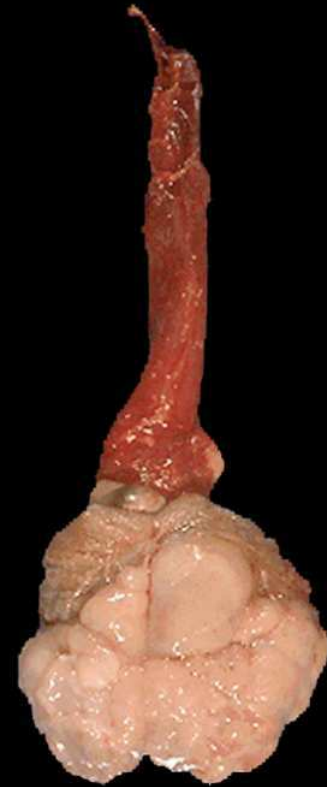
-les tumeurs d'un seul type histologique (50 %) des tumeurs mixtes comportant plusieurs types histologiques (50 %).

Les tumeurs germinales du testicule sont divisées en 2 groupes dont les caractéristiques biologiques, cliniques et thérapeutiques diffèrent :

-les séminomes (40 %) constituent la forme pure

-les tumeurs germinales non séminomateuses (TGNS) recouvrent:

- . les carcinomes embryonnaires,
- . les choriocarcinomes (sécrétant la gonadotrophine chorionique  $\beta$  ou  $\beta$ -hCG),
- . les tumeurs du sac vitellin (sécrétrices d'  $\alpha$ -foetoprotéine),
- . les tératomes matures et immatures et
- . les formes mixtes



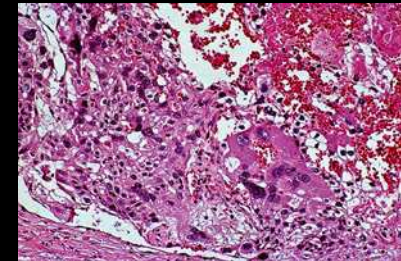
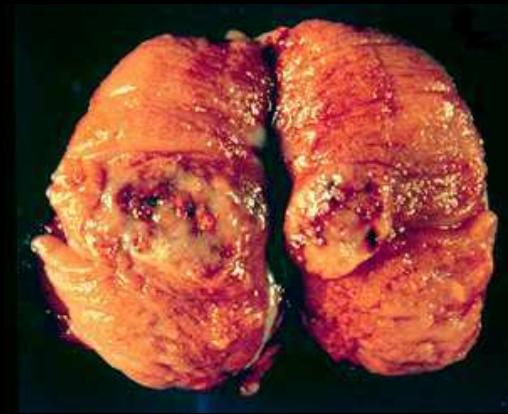séminome

## Épidémiologie

Les **tumeurs** du testicule sont des tumeurs, puisqu'elles représentent environ 1 % de tous les cancers chez l'homme. Environ 2000 sont diagnostiqués chaque année. L'incidence a tendance à **augmenter** dans les pays industrialisés, d'environ 10 %

moins de 45 ans

2<sup>ème</sup> **décennie** des **séminomes**, tandis que le pic d'incidence **décennie** se situe pendant la 3<sup>ème</sup> **formes bilatérales** ont exceptionnelles (2 %). Les **formes bilatérales** ont exceptionnelles (2 %).



carcinome embryonnaire

# Étiologie

Étiologie inconnue. La cryptorchidie

environ 35 d' avoir un cancer du testicule. Elle est retrouvée dans

est retrouvée dans

10 % des cas

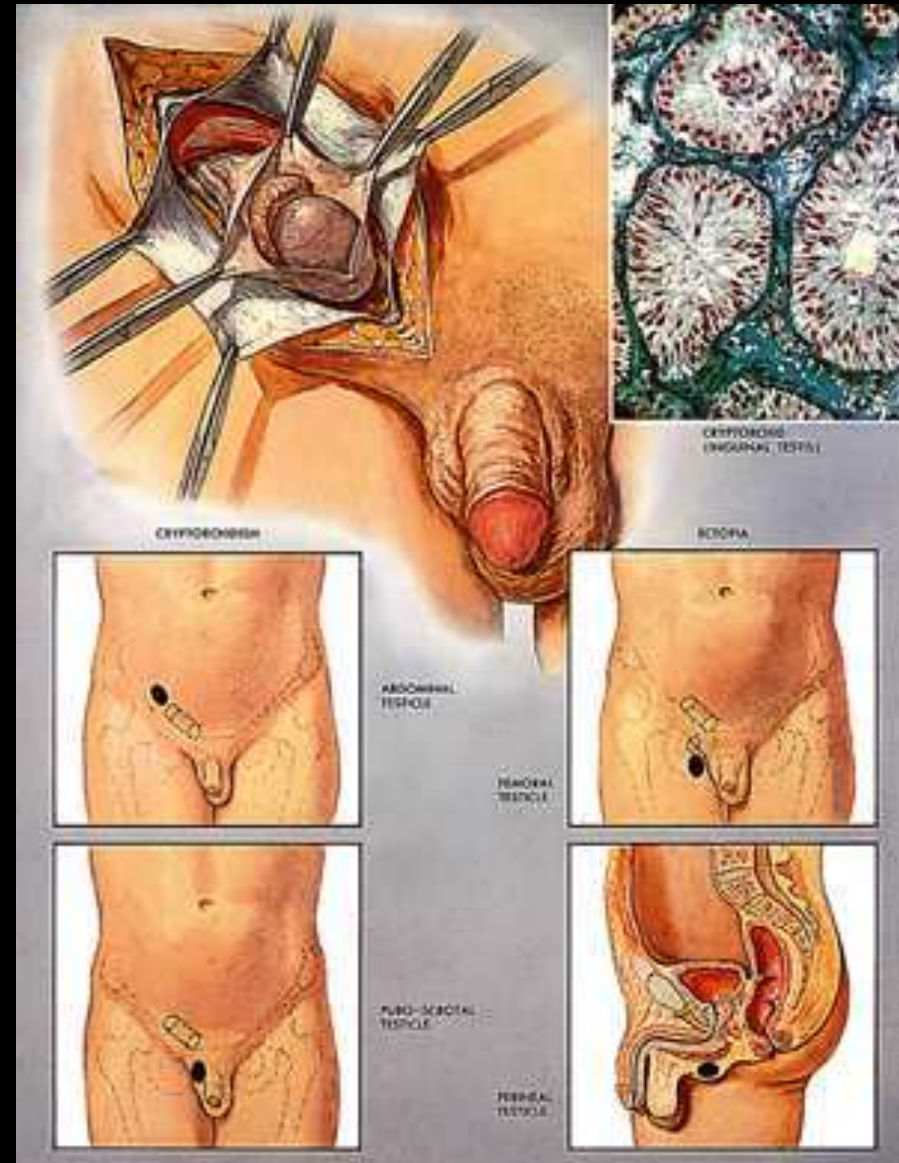
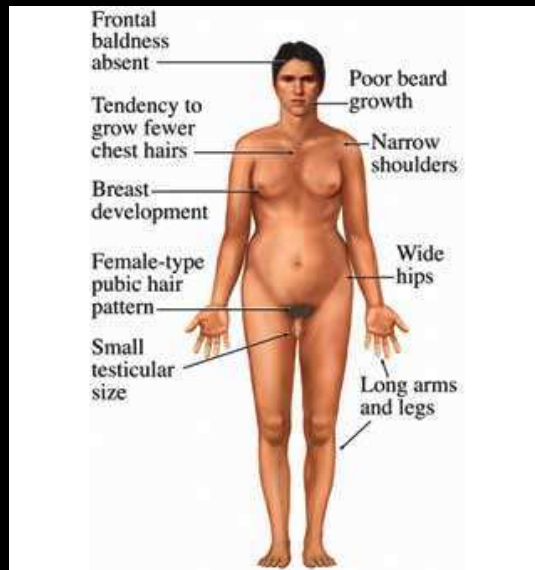
le risque relatif de cancer métachrone

est de

28

le risque relatif de cancer métachrone

germinale médiastinale.



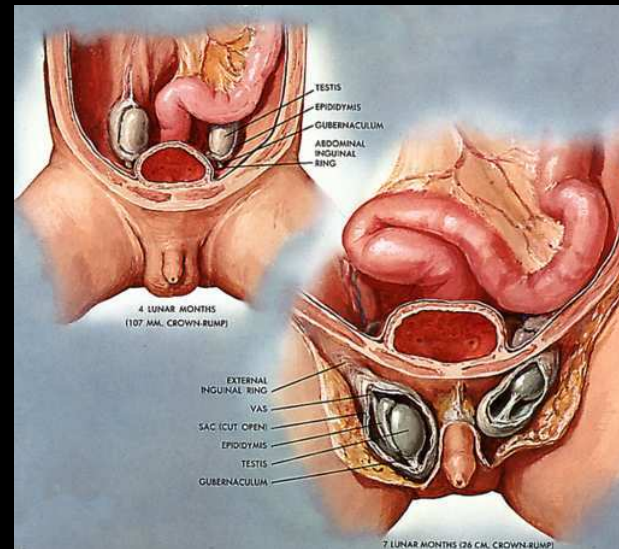
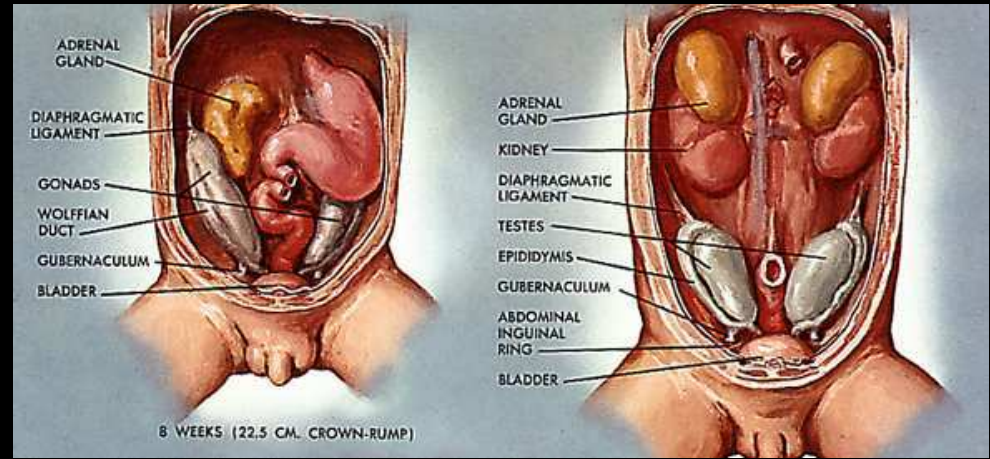
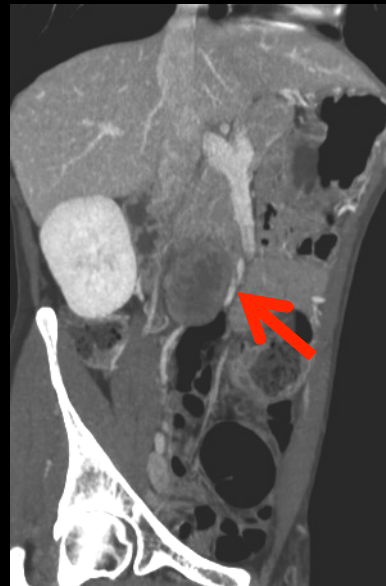
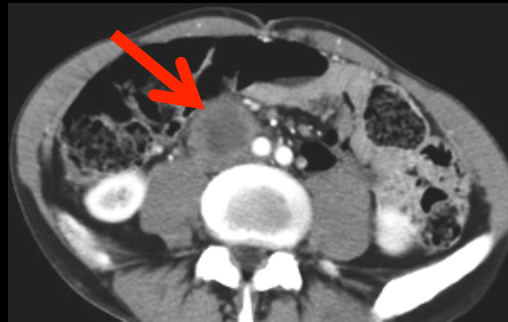# Histoire naturelle

Les cancers du testicule métastasent par **voie lymphatique** et par **voie hématogène**.

Les premiers relais lymphatiques sont les **aires latéro-aortiques immédiatement sous-rénales** : en effet, chez l'embryon, le testicule se forme à proximité des reins et descend ensuite dans les bourses.

À un stade plus avancé, les **ganglions aortiques, diaphragmatiques, sus-claviculaires gauches**

peuvent être envahis.



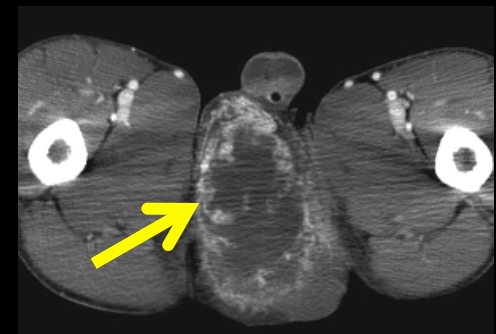
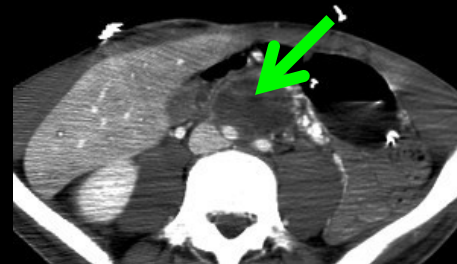
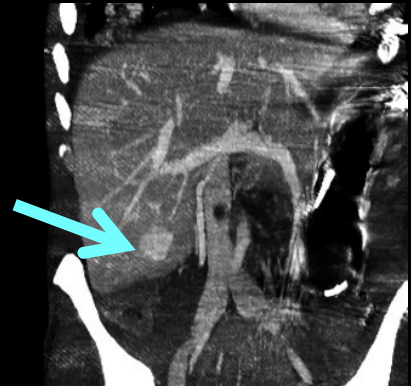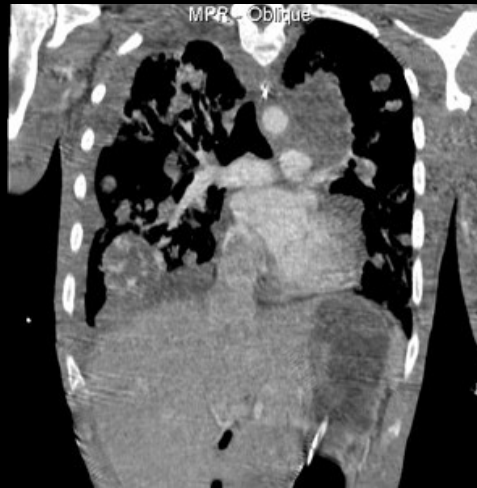métastase ganglionnaire  
d'une tumeur du sac  
vitellin (yolk sac tumor)

La diffusion hémotogène passe par la **veine spermatique** et la **veine cave inférieure** : elle est responsable essentiellement de localisations **pulmonaires** et, beaucoup plus rarement, de localisations hépatiques, cérébrales et osseuses.

Il est à noter que dans 10 % des cas, la nature histologique des métastases diffère de la tumeur germinale primitive.

Enfin, il faut signaler que de rares tumeurs germinales sont de **siège extragonadique**, rétropéritonéal, médiastinal ou pinéal notamment.

métastases pulmonaires, hépatiques et ganglionnaires d'un choriocarcinome



## Pronostic

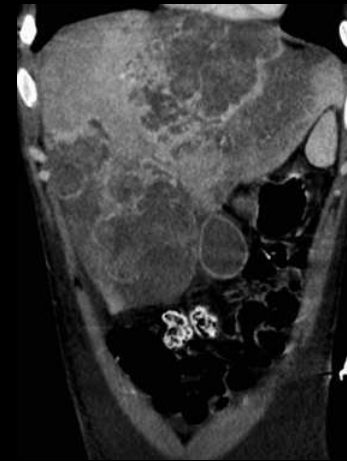
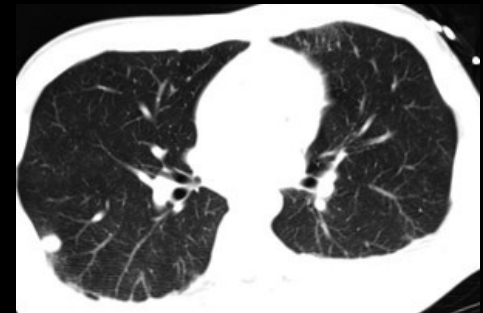
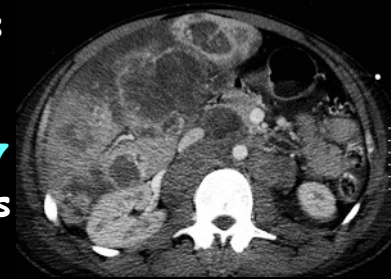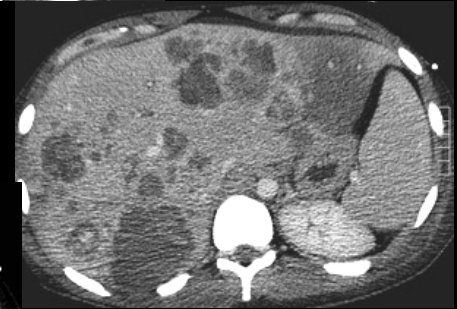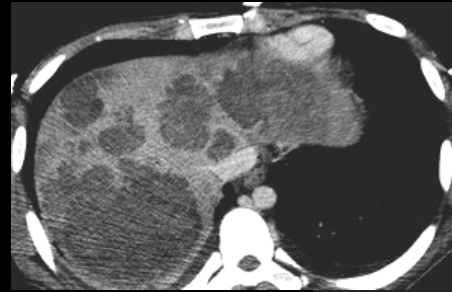
Avant l'introduction du **cisplatine** dans le milieu des années 1970, le taux de survie globale (SG) à 5 ans des cancers du testicule était de **64 %**.

Depuis l'introduction du cisplatine et étant données la chimiosensibilité et la radiosensibilité des cancers du testicule, le pronostic de ces cancers est aujourd'hui meilleur, même dans des situations métastatiques.

Le taux de survie globale à 1 et 5 ans est de **97 %** et **93 %** respectivement tous stades confondus

La survie globale à 5 ans est, pour les stades métastatiques, de plus de **90 %** pour les **séminomes** et de **70 %** environ pour les tumeurs non séminomateuses.

**Les choriocarcinomes** sont les tumeurs germinales testiculaires les plus agressives, avec une propension importante à métastaser.



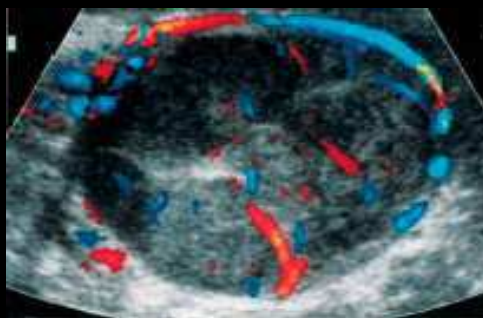
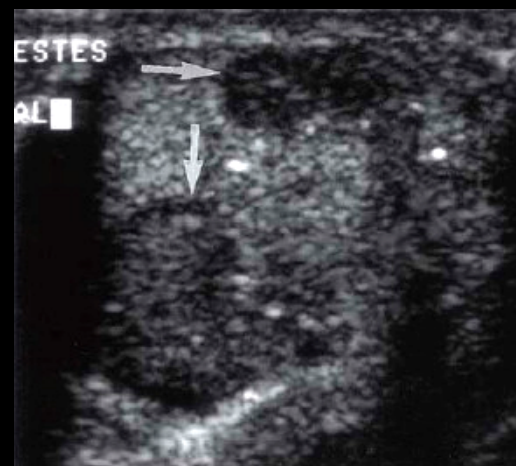
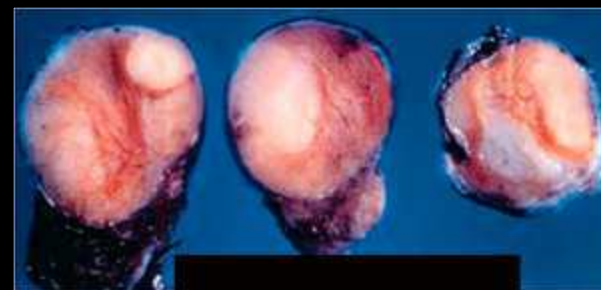27 ans , métastases pulmonaires, hépatiques et ganglionnaires d'un choriocarcinome

## Marqueurs tumoraux

Les tumeurs germinales font partie des rares tumeurs pour lesquelles les marqueurs tumoraux sont utiles non seulement pour l'évaluation de la réponse et le suivi, mais aussi pour le diagnostic et la stadification.

Parmi les tumeurs germinales non séminomateuses, 90 % ont au moins un marqueur augmenté. En cas d'élévation des marqueurs en cours de suivi, un traitement doit être repris, même en l'absence de récurrence clinique.

La demi-vie des marqueurs tumoraux est très importante pour l'évaluation de la réponse au traitement. Une baisse plus lente que la demi-vie du marqueur signe une progression de la tumeur.

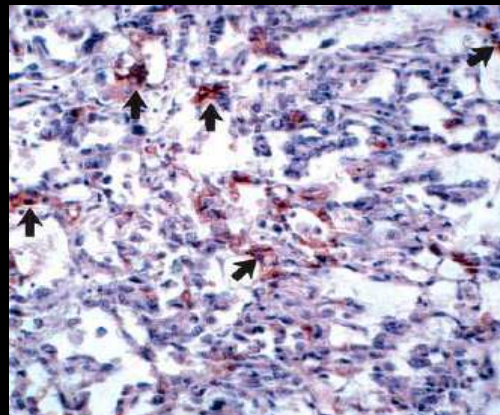
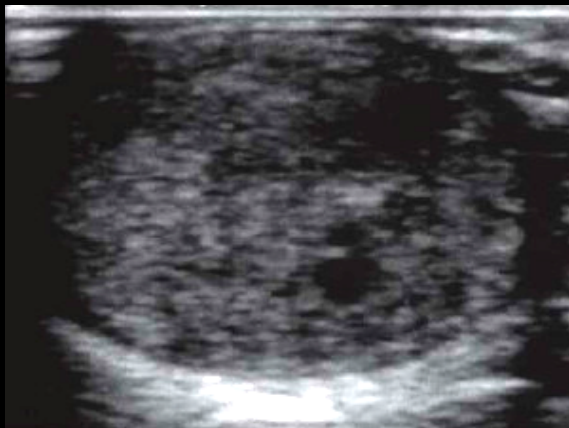
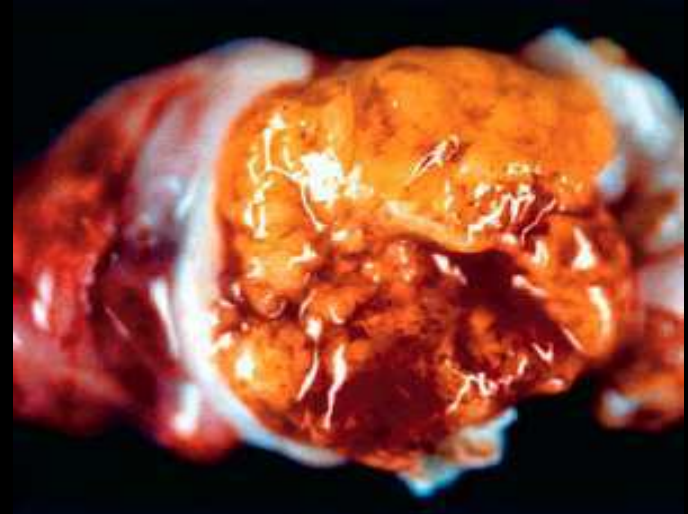


39 ans , séminome

L'  **$\alpha$ -foetoprotéine ( $\alpha$ -FP)** est sécrétée par la vésicule vitelline foetale, le foie et le tractus gastro-intestinal.

Elle est élevée dans les **carcinomes embryonnaires** et les **tumeurs du sac vitellin**, mais n'est pas spécifique de ces 2 cancers puisqu'elle peut aussi être élevée dans les hépatocarcinomes, les maladies dégénératives ou infectieuses hépatiques, et lors de la régénération hépatique post-toxique.

Sa demi-vie est de 5 à 7 jours.



18 ans , **tumeur du sac vitellin** ou **yolk sac tumor** ou **tumeur du sinus endodermique**

La **human chorionic-gonadotrophin (hCG)** est sécrétée par les syncytiotrophoblastes, et est constituée des sous-unités  $\alpha$  et  $\beta$ .

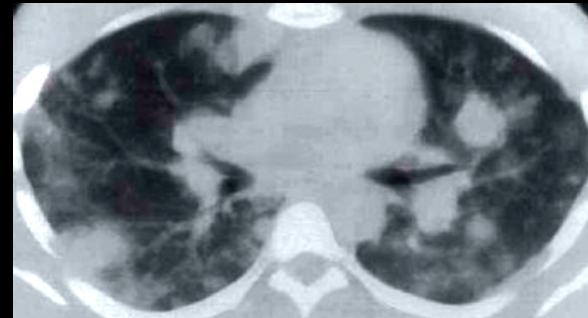
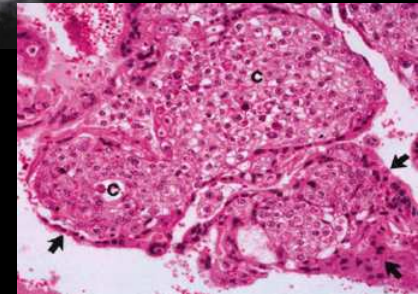
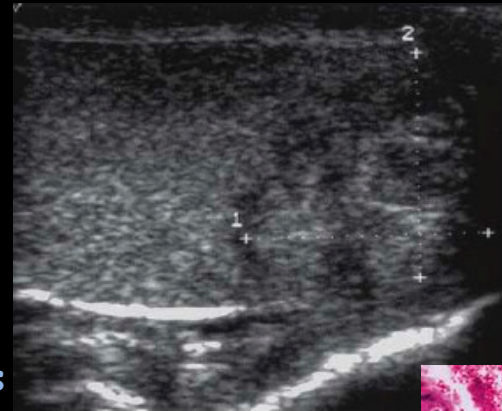
La sous-unité alpha est commune à la FSH, la LH et la TSH. La  $\beta$ -hCG est spécifique de certains cancers testiculaires.

Elle est sécrétée surtout par les **choriocarcinomes**, mais peut être retrouvée dans 5 à 10 % des séminomes purs sans valeur pronostique si le taux est faible.

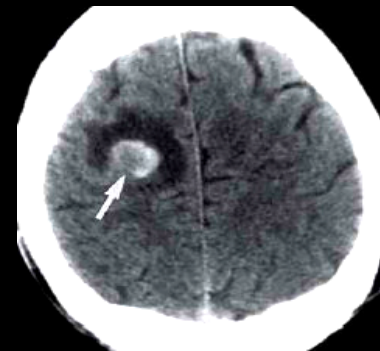Sa demi-vie est de 18 à 36 heures

La **lactate-déshydrogénase (LDH)** reflète la croissance et la prolifération cellulaire et n'est pas spécifique.

Elle est élevée dans 80 % des séminomes avancés et dans 60 % des tumeurs non séminomateuses avancées.



choriocarcinome



## Diagnostic

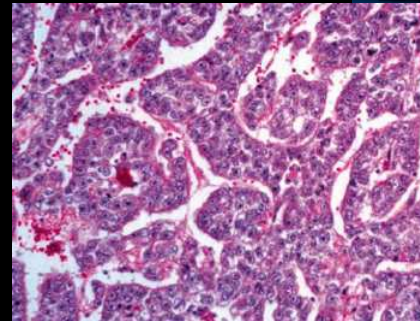
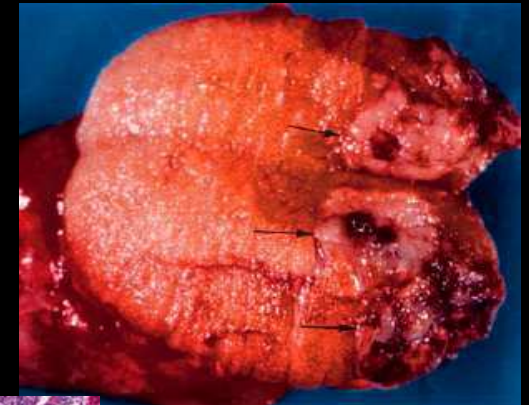
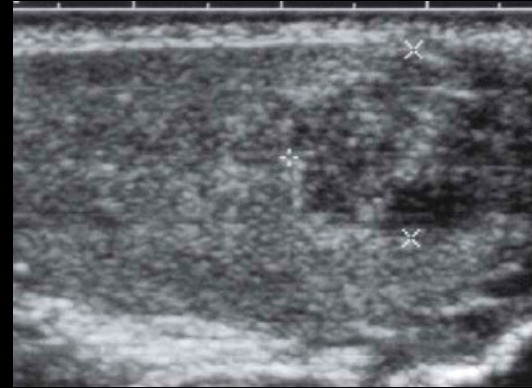
## Symptômes

Les symptômes de découverte des cancers du testicule peuvent être locaux ou refléter une maladie disséminée.

Au début, le signe le plus fréquent est une augmentation **indolore** du volume testiculaire.

Par la suite, le testicule peut devenir douloureux. Cette douleur peut avoir des caractéristiques variables, aiguës ou brutales **simulant une torsion** et correspondant à une **hémorragie** ou un **infarcissement intratumoral**. Mais il peut aussi s'agir d'une **épididymite aiguë révélatrice**.

Le patient peut avoir lui même palpé un nodule dur intratesticulaire. Certains patients décrivent des **douleurs abdominales dues aux adénopathies rétropéritonéales**.



21 ans carcinome embryonnaire

## Examen clinique

Lors de l'examen clinique, **les 2 testicules** doivent être examinés pour avoir un élément comparatif et pour dépister les exceptionnelles formes bilatérales synchrones.

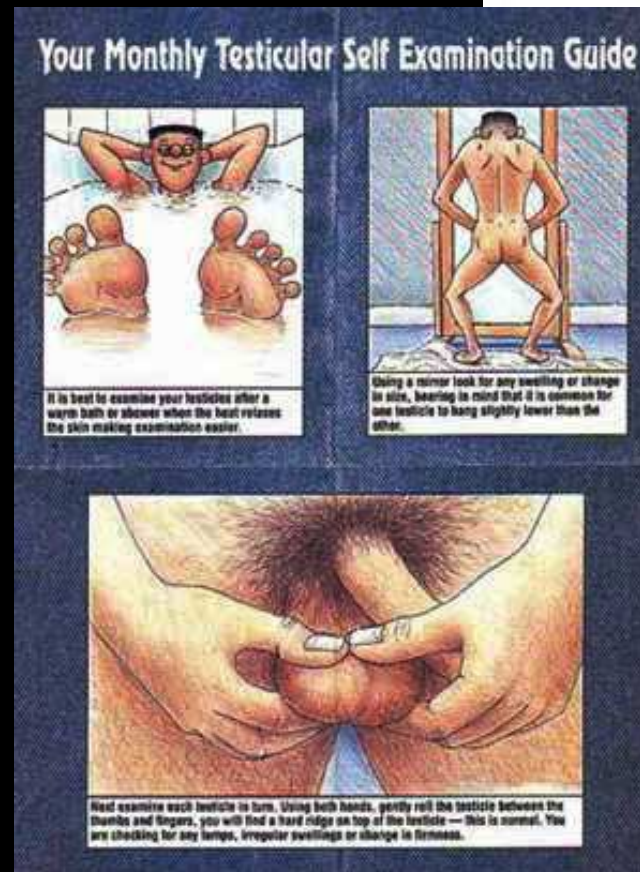

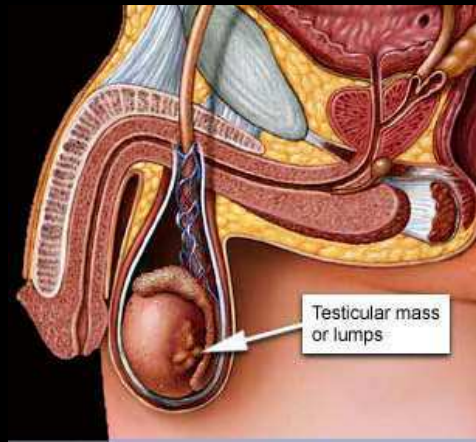
Le testicule est palpé entre les doigts ; on apprécie sa consistance et le **sillon épidiidymotesticulaire**.


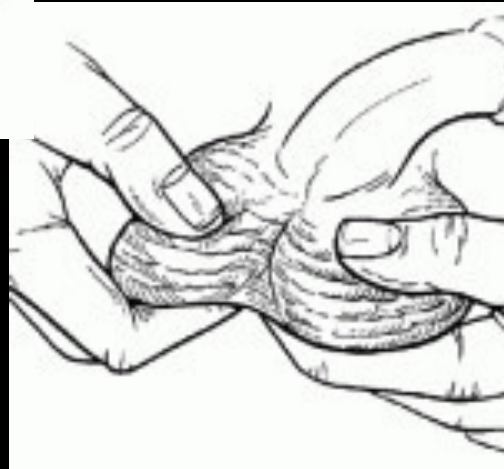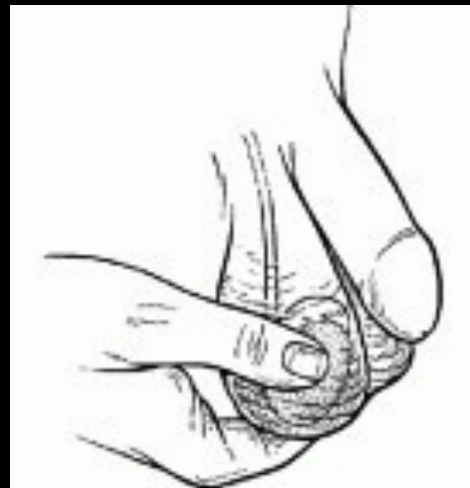
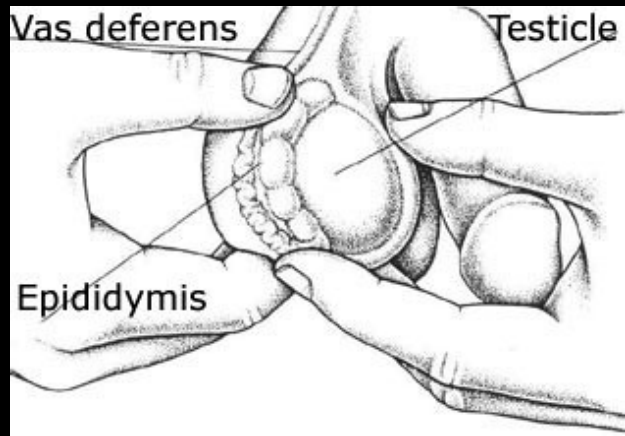
On perçoit le plus souvent un **nodule dur intratesticulaire** ou un testicule induré globalement augmenté de volume.

Le **cordon est systématiquement palpé** à la recherche d'une infiltration.

**Une gynécomastie** peut être présente lorsque les  $\beta$ -hCG sont élevées.

Les aires ganglionnaires, en particulier sus-claviculaires, sont examinées à la recherche d'adénopathies métastatiques.





Lance Armstrong

## Examens complémentaires

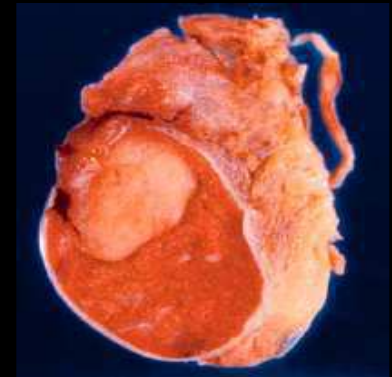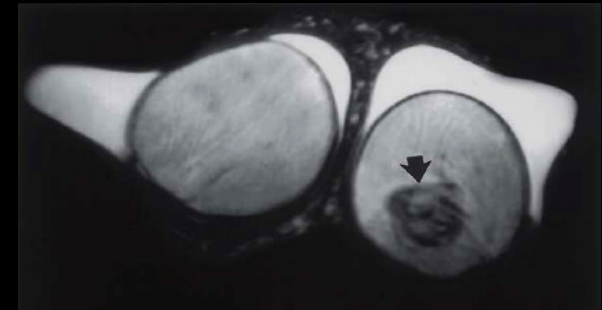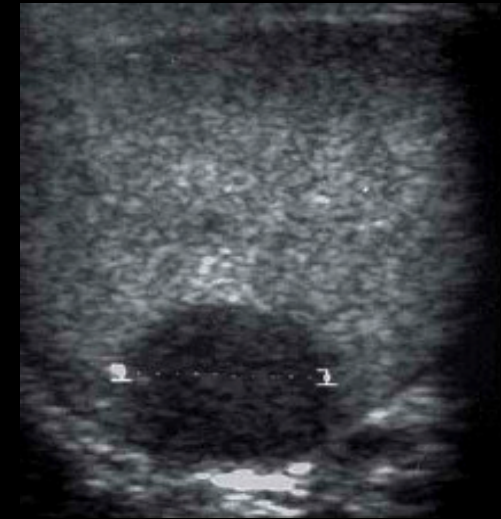En cas de suspicion de tumeur testiculaire, une **échographie testiculaire** doit être réalisée dans les plus brefs délais. Dès que le diagnostic de cancer du testicule est évoqué,

le patient doit être confié à l'urologue qui doit faire un bilan préopératoire comprenant le **dosage des marqueurs tumoraux** et une **radiographie thoracique**.

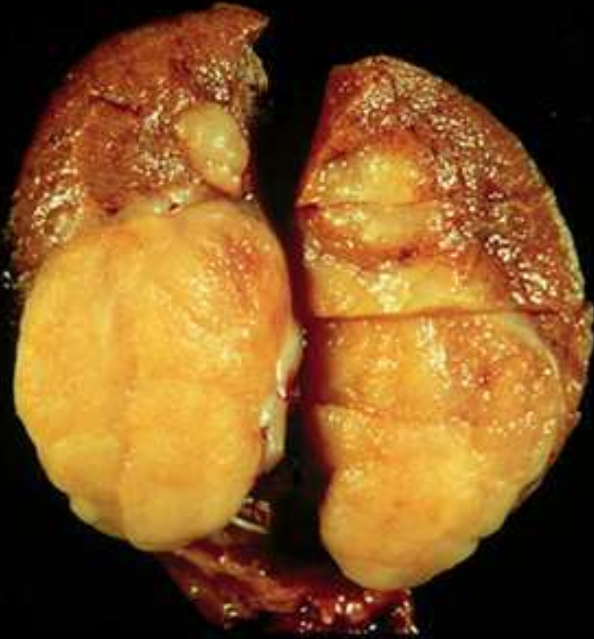Le patient doit être envoyé au **CECOS** le plus proche en vue d'une conservation de sperme, à titre de précaution. En effet, la spermatogenèse est souvent très altérée chez ces patients (jusqu'à 10 % d'azoospermie). De plus, il existe un risque de stérilité avec la chimiothérapie, si le patient doit en recevoir une.

Ayant une valeur médico-légale, la **conservation de sperme** doit être systématiquement proposée avant l'orchidectomie pour au moins l'un des prélèvements.

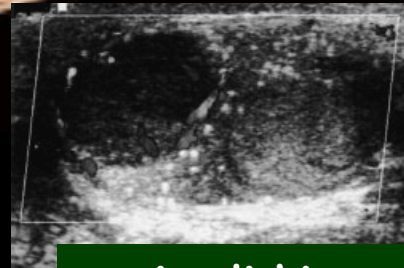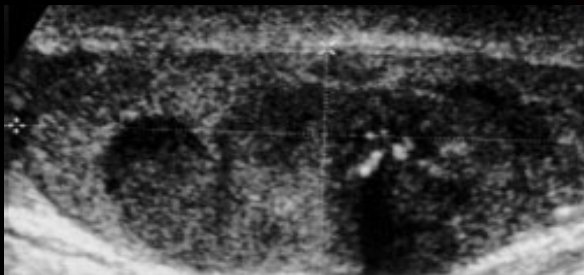
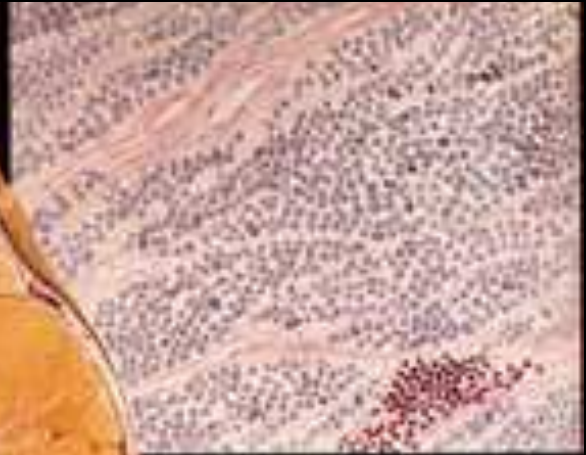
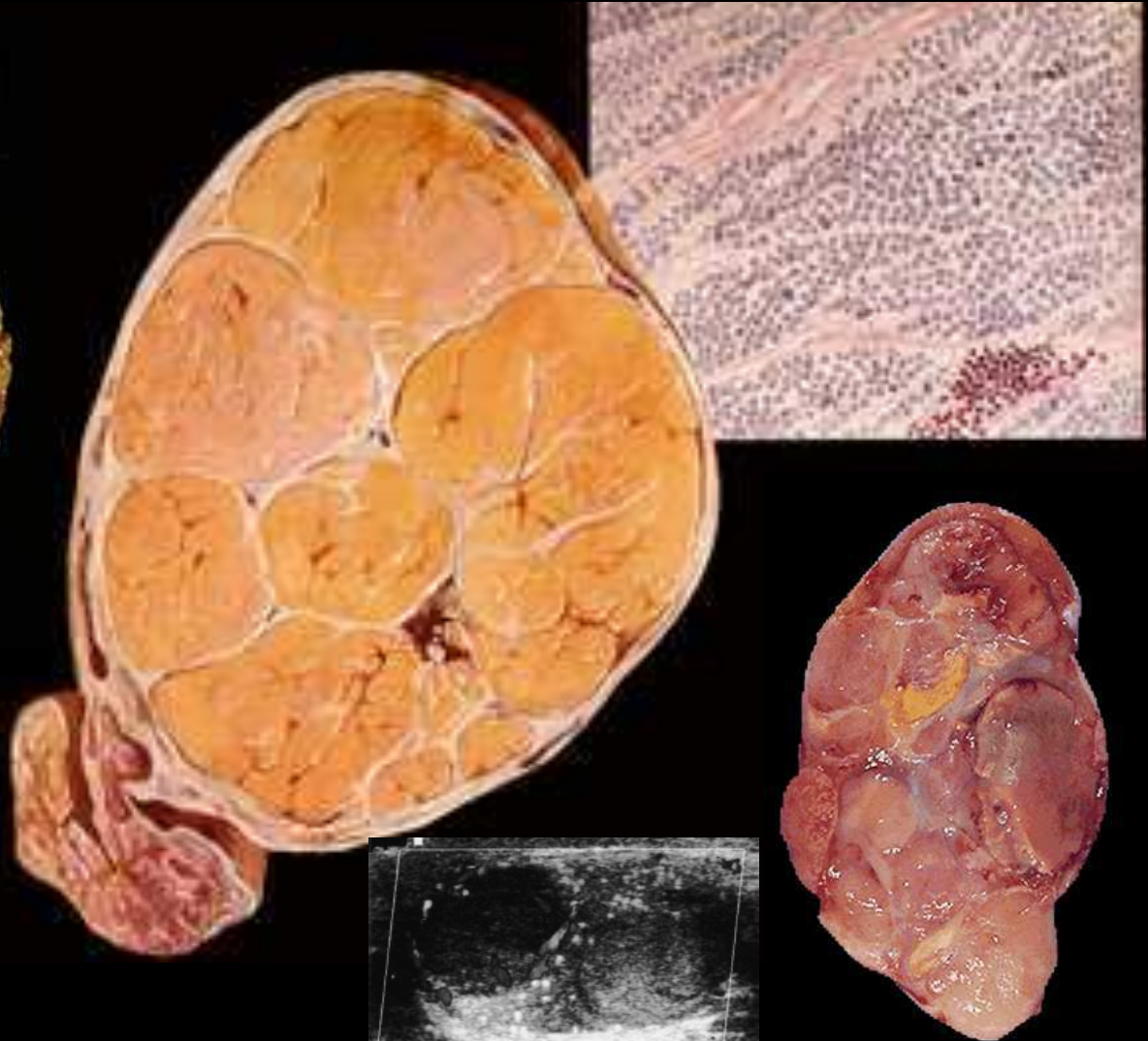Le reste des prélèvements peut être réalisé après l'orchidectomie avant de commencer le traitement complémentaire.



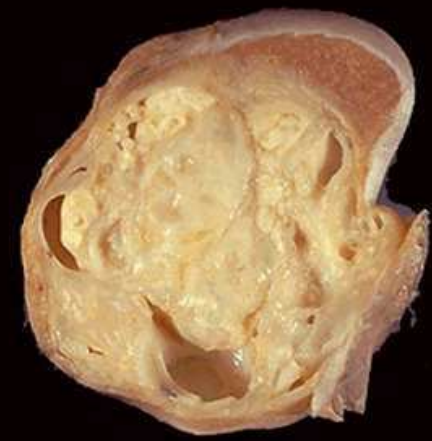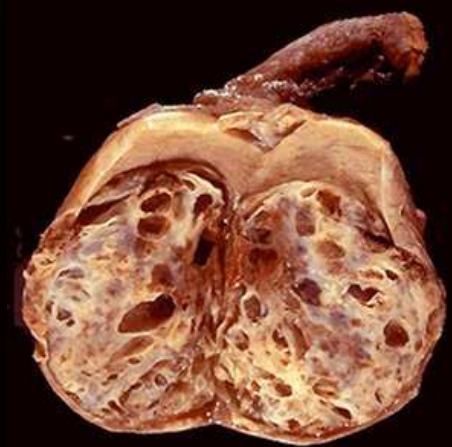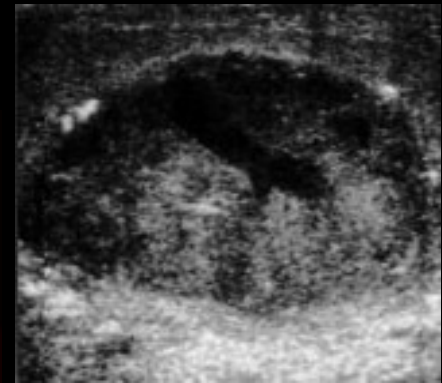
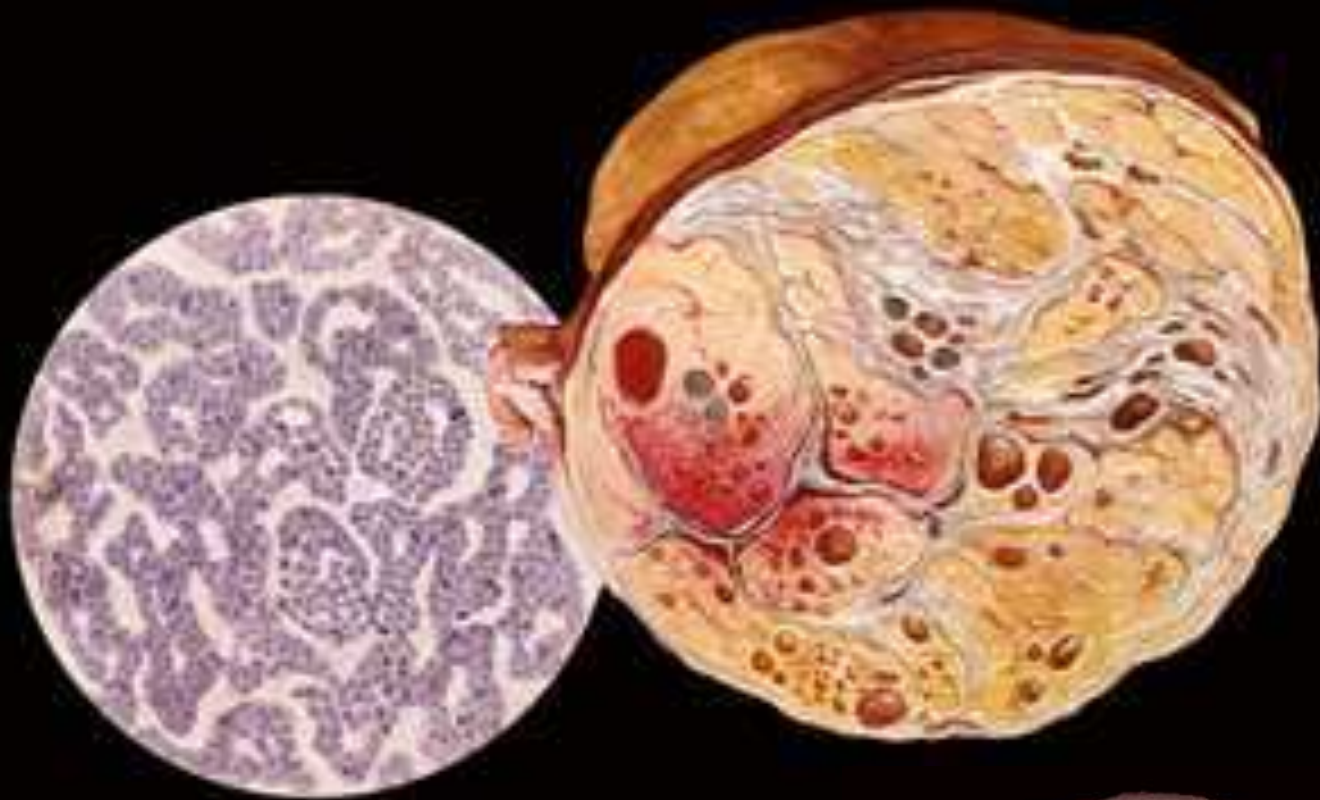pour comprendre la sémiologie échographique , il faut avoir une idée de l'anatomie pathologique macroscopique des différentes variétés de tumeurs du testicule +++



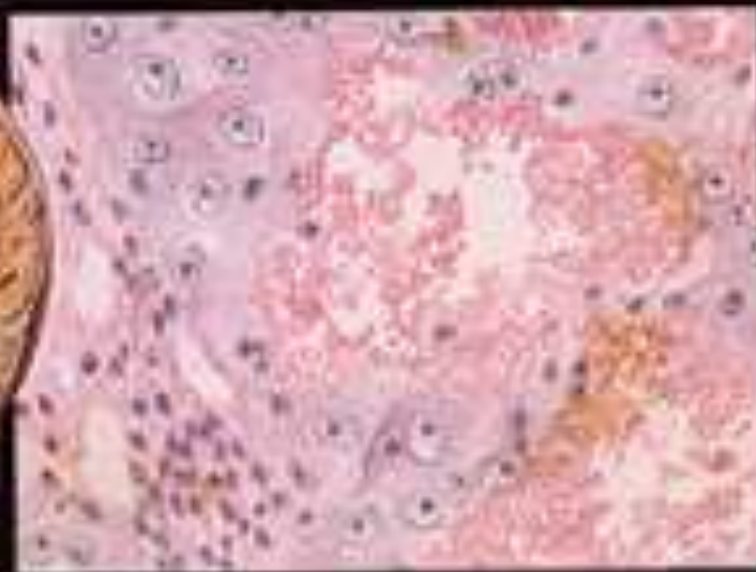
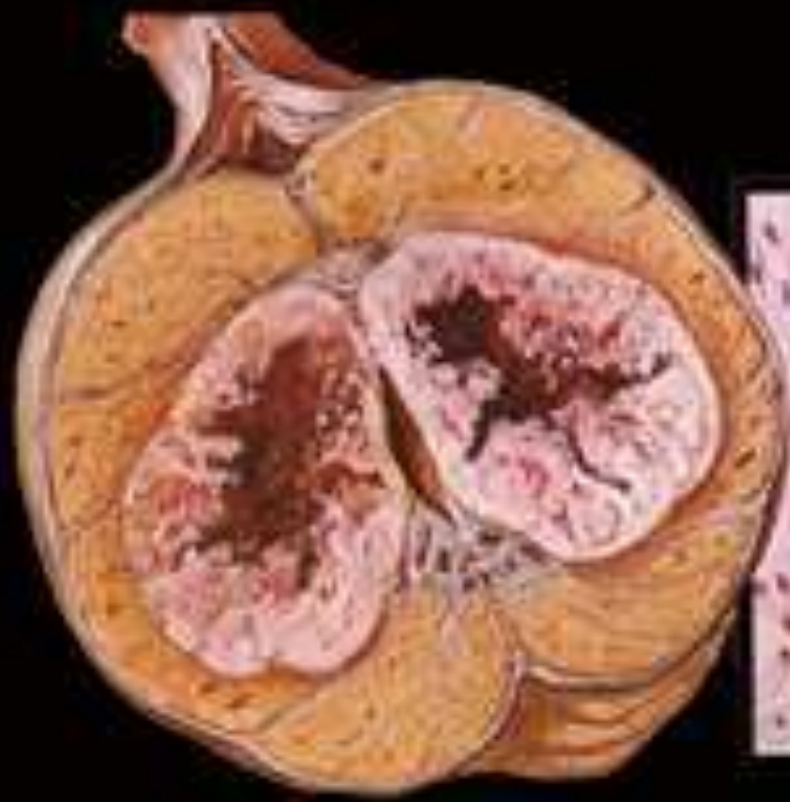
**séminome**



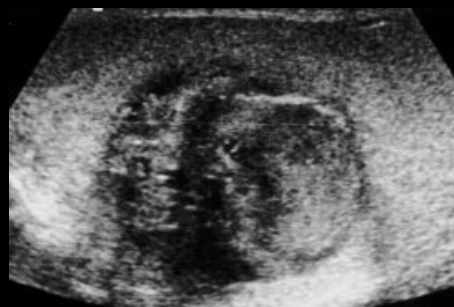**+ microlithiase testiculaire**



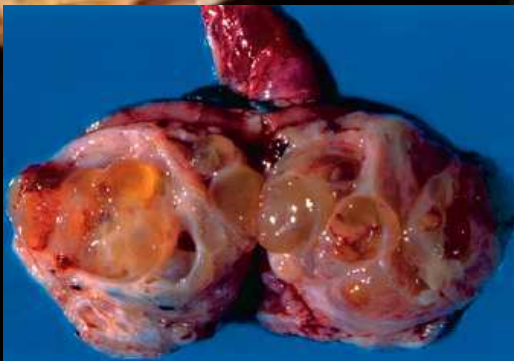
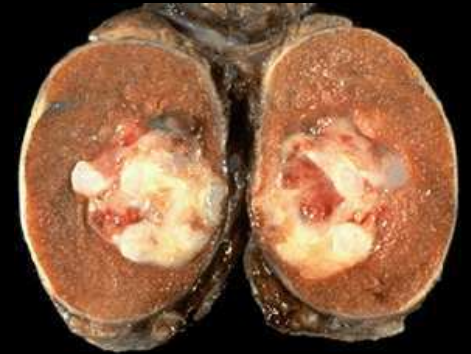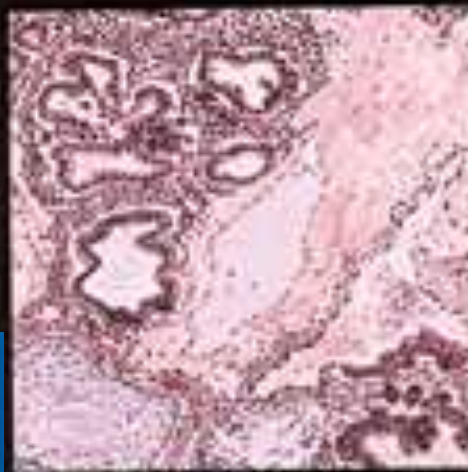
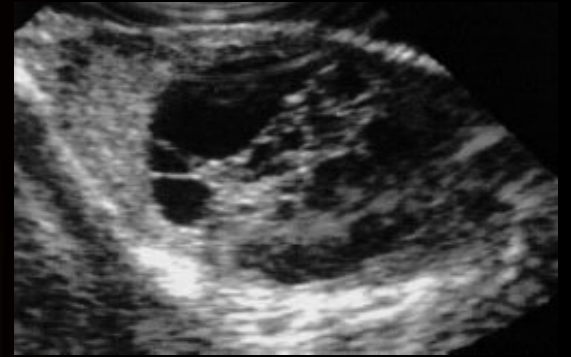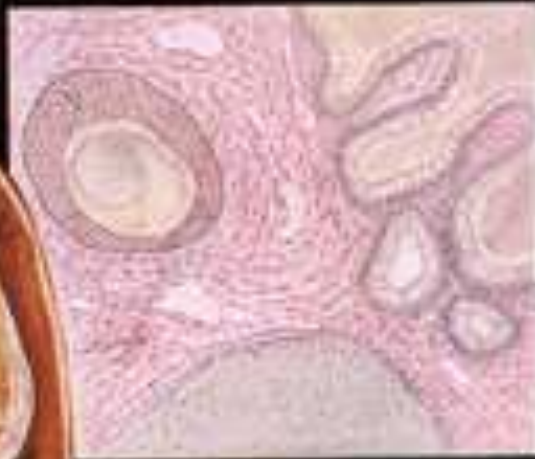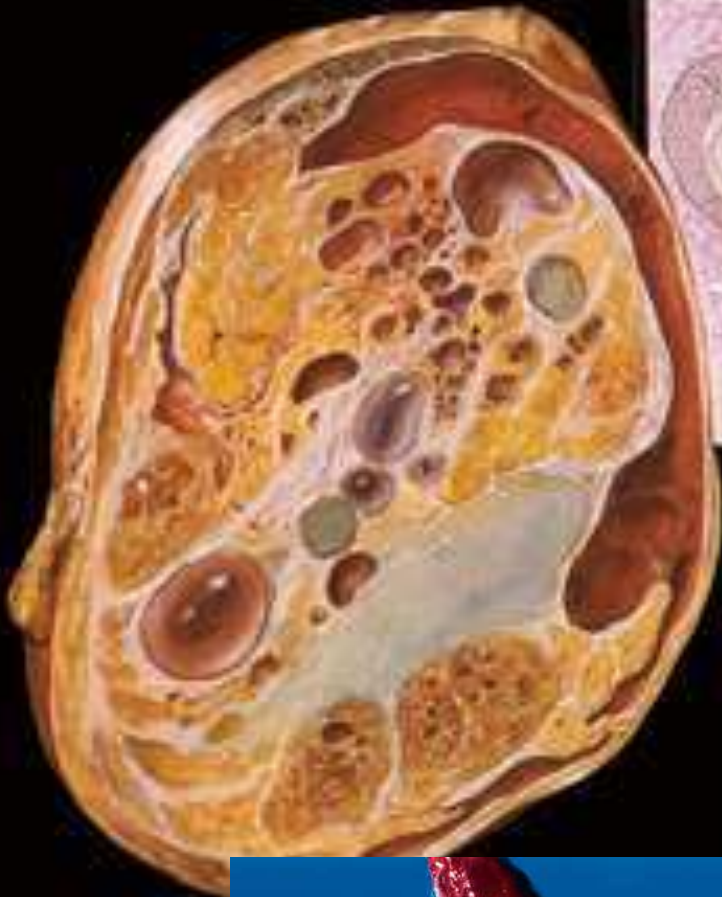
**carcinome embryonnaire**



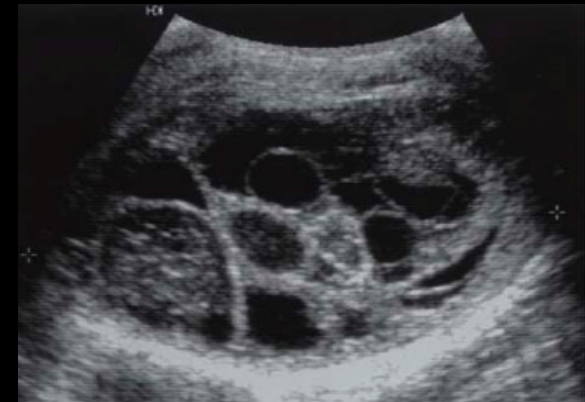**chorioépithéliome**

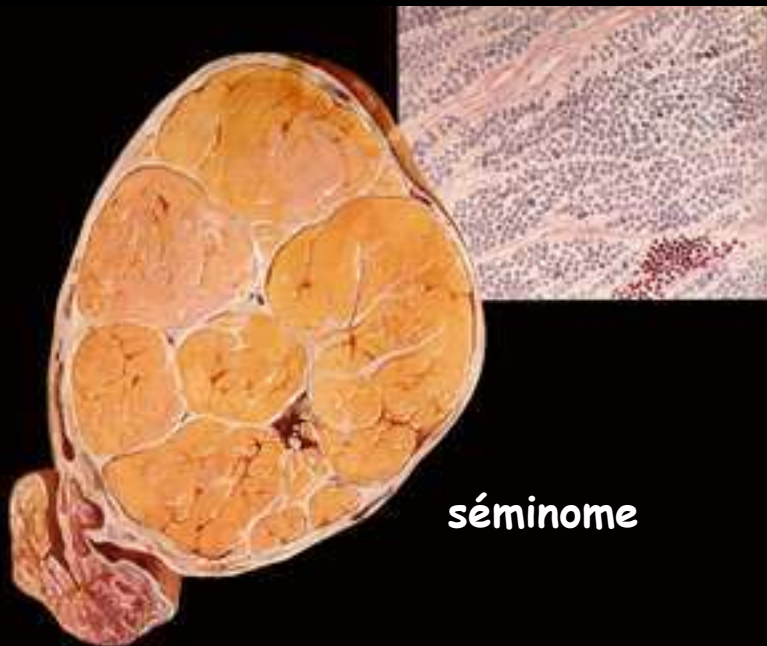

tératome mature

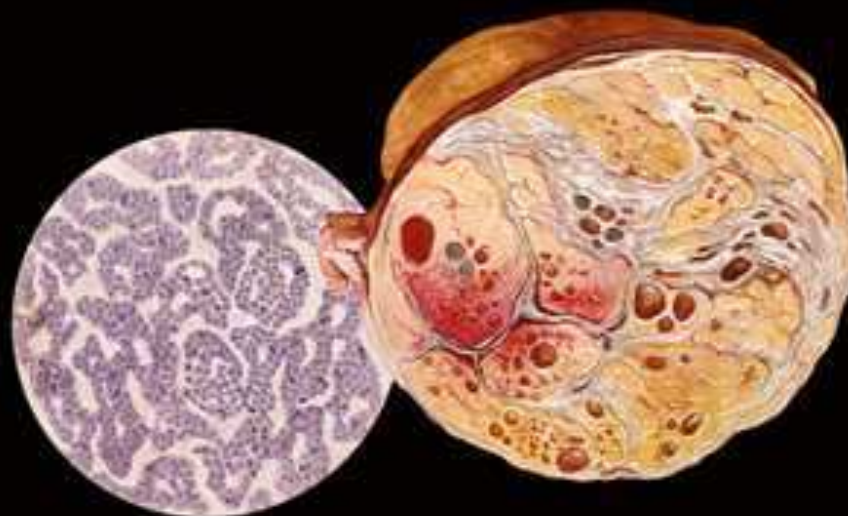

tératocarcinome

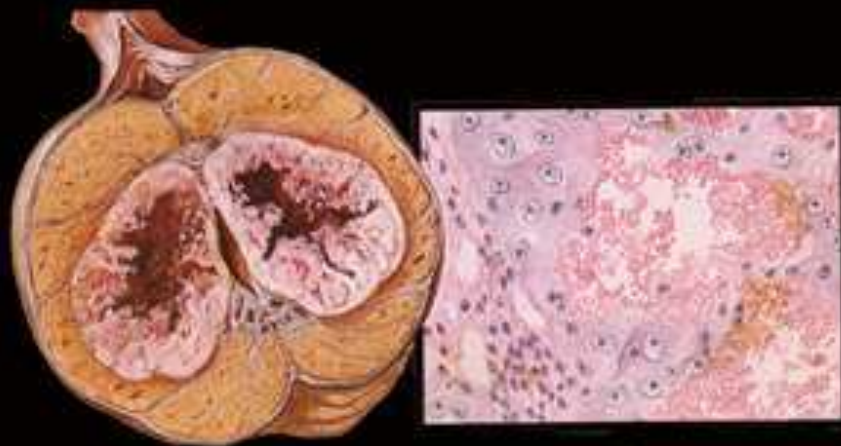



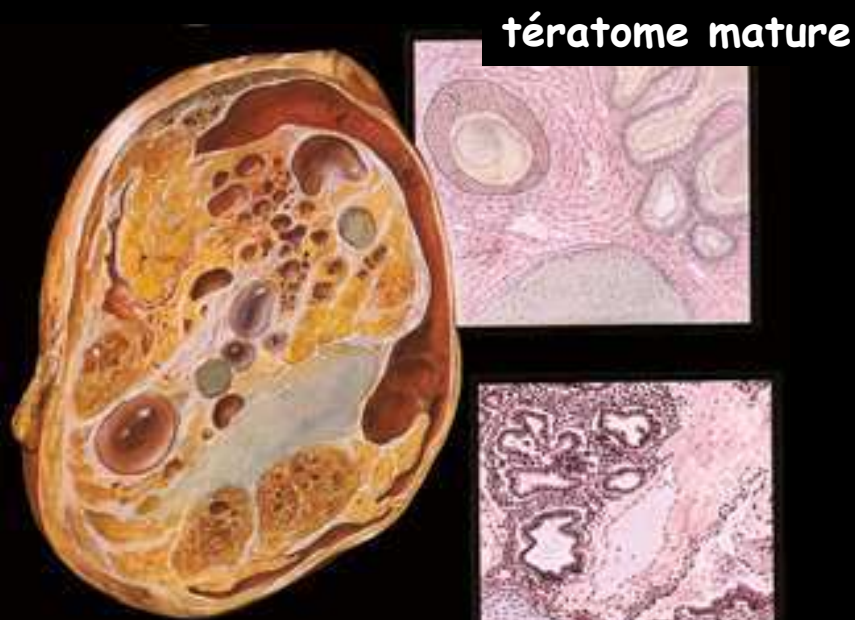
**séminome**



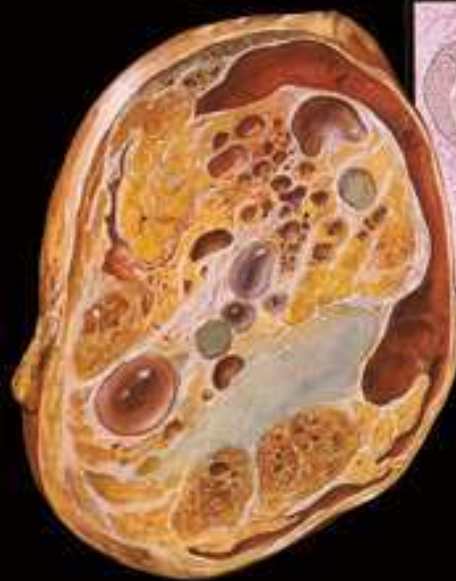
**carcinome embryonnaire**



**chorioépithéliome**



**tératome mature**



**tératocarcinome**

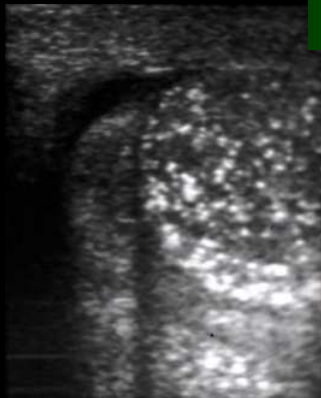
. L'orchidectomie est le premier temps du traitement, sauf chez certains patients pour qui la chimiothérapie doit être mise en route en urgence, avant l'orchidectomie, car le pronostic vital est en jeu à cause d'une extension métastatique majeure.

Une fois le type de cancer déterminé l'examen, au microscope, du testicule enlevé, le stade du cancer est précisé par le dosage des marqueurs et un scanner thoraco-abdomino-pelvien, cérébral si signe d'appel

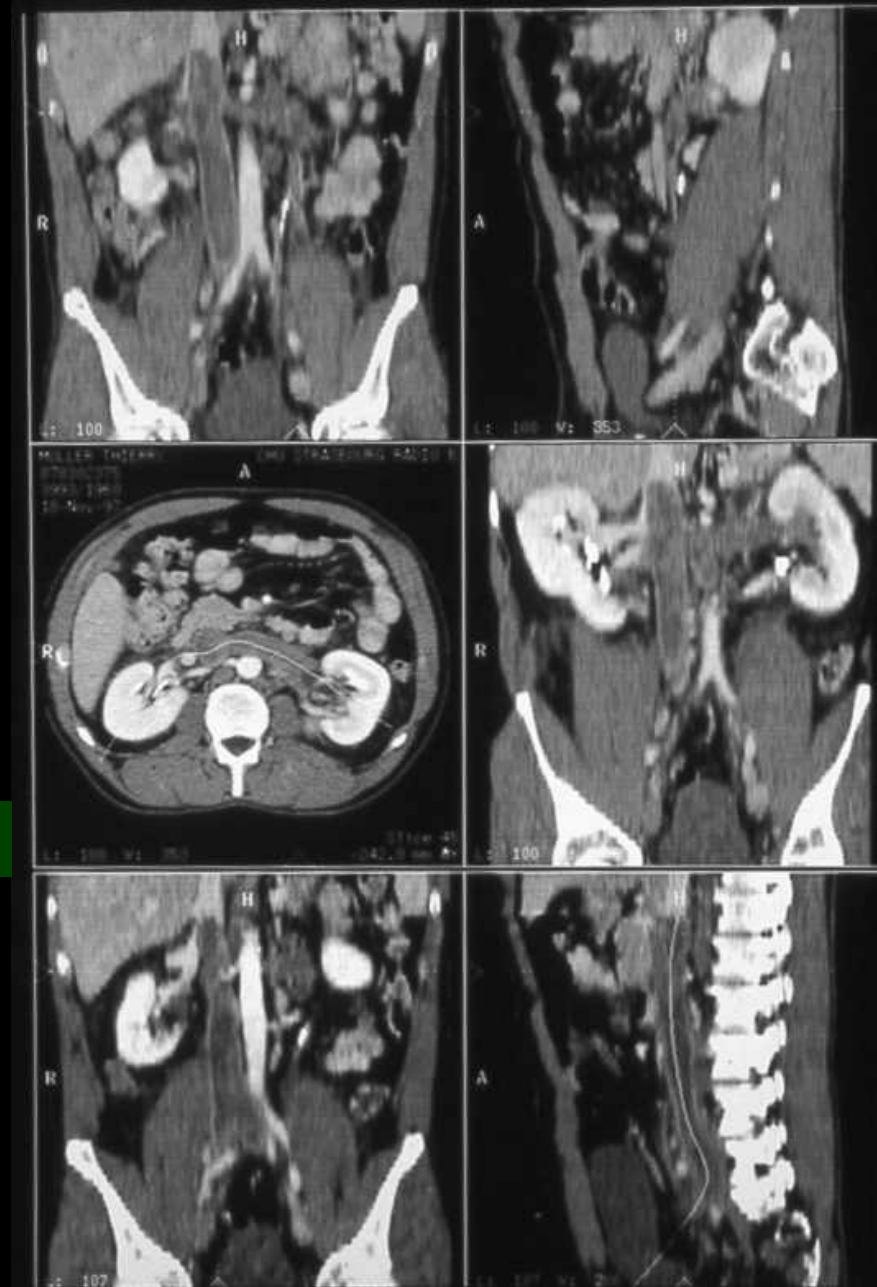Enfin, il peut être utile de proposer aux patients une consultation, si possible en couple, par un psychologue.

" burned out " tumeurs

présence de métastases à distance alors que la tumeur primitive a involué



choriocarcinome rétropéritonéal



## Classification

La classification des tumeurs testiculaires repose sur la classification TNM et les marqueurs tumoraux préopératoires

Pour les tumeurs métastatiques, puisqu'il est devenu possible de guérir la plupart des patients ayant un cancer avancé, il a été nécessaire de stratifier les patients ayant un cancer du testicule métastatique selon leur probabilité de succès du traitement. La classification utilisée est celle de l'International Germ Cell Cancer Collaborative Group

TABEAU 1	Classification TNM des cancers du testicule
pT0	pas de tumeur primitive décelable
pT1	tumeur limitée au testicule et à l'épididyme sans extension vasculaire ou lymphatique ; la tumeur peut envahir l'albuginée mais pas la vaginale
pT2	tumeur limitée au testicule et à l'épididyme avec extension vasculaire ou lymphatique ou tumeur avec extension au-delà de l'albuginée avec envahissement de la vaginale
pT3	extension tumorale au cordon spermatique avec ou sans extension vasculaire ou lymphatique
pT4	extension scrotale avec ou sans extension vasculaire ou lymphatique
N1	adénopathie métastatique unique < 2 cm dans sa plus grande dimension, ou < 6 adénopathies métastatiques sans qu'aucune ne dépasse 2 cm dans sa plus grande dimension
N2	adénopathie métastatique unique > 2 cm mais < 5 cm dans sa plus grande dimension, ou plus de 5 adénopathies mais aucune > 5 cm, ou extension extraganglionnaire
N3	adénopathie métastatique > 5 cm dans sa plus grande dimension

« p » signifie qu'il s'agit de la classification histologique (*pathological*) après orchidectomie. le stade « N » est basé sur l'examen clinique et l'imagerie.

## Pathology

sur la pièce  
d'orchidectomie

## Nodes Metastasis

sur l'imagerie

## Serum

sur les  
prélèvements  
sanguins

### Classification AJCC simplifiée des cancers du testicule

TABEAU 2

STADE	T	N	M	S
I	pT1-4	N0	M0	S
IIA	pT	N1	M0	S0-1
IIB	pT	N2	M0	S0-1
IIC	pT	N3	M0	S0-1
III	pT	N	M1	S

S0 : marqueurs normaux ; S1 : LDH < 1,5N et  $\beta$ -hCG < 5 000 mIU/mL et  $\alpha$ -FP < 1000 ng/mL ; S2 : 1,5 < LDH < 10N ou 5 000 <  $\beta$ -hCG < 50 000 ou 1000 <  $\alpha$ -FP < 10 000 ; S3 : LDH > 10N ou  $\beta$ -hCG > 50 000 ou  $\alpha$ -FP > 10 000.

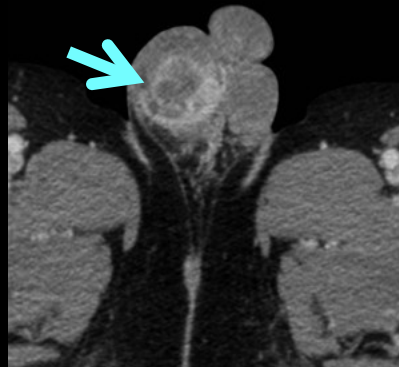
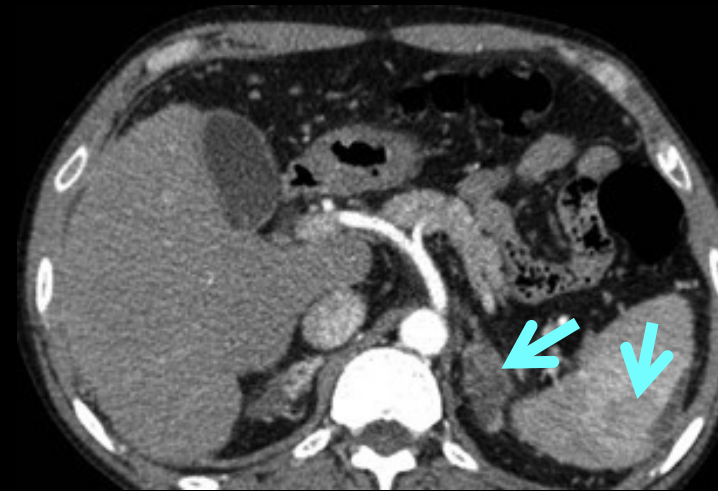
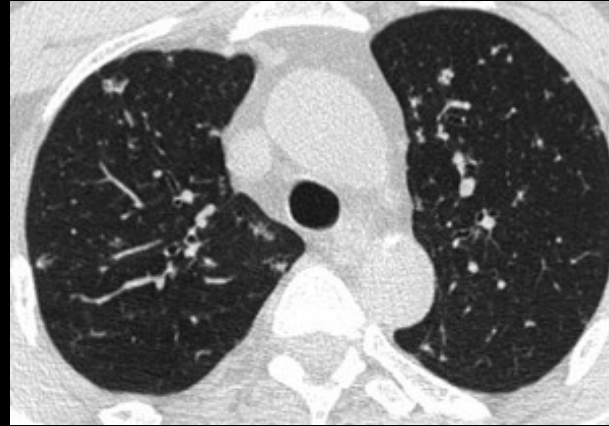## Classification de l'International Germ Cell Cancer Collaborative Group

Groupe pronostique	Survie globale à 5 ans
<p><b>Pronostic favorable</b></p> <p>→ tumeur non séminomateuse (56 %)  <i>tumeur testiculaire ou rétropéritonéale et absence de métastases viscérales (sauf pulmonaires) et S1</i></p> <p>→ séminome (90 %)  <i>tous sites initiaux et pas de métastases viscérales non pulmonaires et <math>\alpha</math>-FP normale</i></p>	<b>91 %</b>
<p><b>Pronostic Intermédiaire</b></p> <p>→ tumeur non séminomateuse (28 %)  <i>tumeur testiculaire ou rétropéritonéale et absence de métastases viscérales (sauf pulmonaires) et S2</i></p> <p>→ séminome (10 %)  <i>tous sites initiaux et métastases viscérales non pulmonaires et <math>\alpha</math>-FP normale</i></p>	<b>79 %</b>
<p><b>Pronostic défavorable</b></p> <p>→ tumeur non séminomateuse (16 %)  <i>tumeur médiastinale ou métastases viscérales autres que pulmonaires ou S3</i></p> <p>→ séminome (0 %)  <i>pas de patients dans cette catégorie</i></p>	<b>48 %</b>

S0 : marqueurs normaux ; S1 : LDH < 1,5N et  $\beta$ -hCG < 5 000 mIU/mL et  $\alpha$ -FP < 1 000 ng/mL ; S2 : 1,5 < LDH < 10N ou 5 000 <  $\beta$ -hCG < 50 000 ou 1 000 <  $\alpha$ -FP < 10 000 ; S3 : LDH > 10 N ou  $\beta$ -HCG > 50 000 ou  $\alpha$ -FP > 10 000.

## Diagnostic différentiel

Les principaux diagnostics différentiels sont l'**hydrocèle**, l'**épididymite** et la **torsion testiculaire**. Les deux premiers diagnostics sont écartés par l'échographie. La torsion du testicule est caractérisée par une douleur importante.



homme 54 ans , grosse bourse indurée depuis plusieurs mois

tuberculose orchite, surrénales , rate, poumons !!! (sujet asiatique )

## les tumeurs non germinales du testicule

-sont rares ;représentent **4% des tumeurs testiculaires**

-se rencontrent surtout **chez l'enfant**

-90% sont bénignes

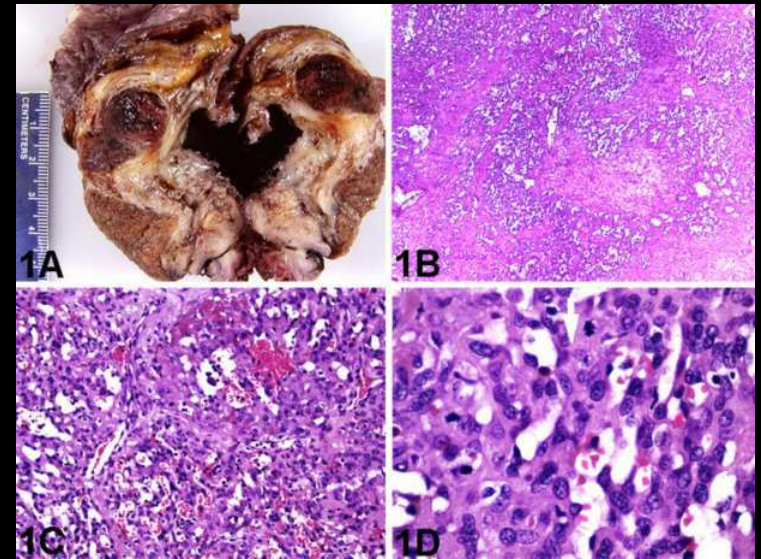
-elles ne peuvent être caractérisées entre bénin et malin par l'imagerie

la **tumeur à cellules de Leydig**, plus souvent bénigne (90 %) que maligne,

parmi les tumeurs des annexes testiculaires : le **mésothéliome de la vaginale**, de pronostic réservé,

les tumeurs secondaires, non exceptionnelles, mais survenant souvent chez les sujets âgés :

**localisations testiculaires de lymphomes malins ou d'hémopathies**, **métastases** de carcinomes surtout régionaux (prostate, vessie), plus rarement lointains (mélanome, poumon)



angiosarcome du testicule .

## Tumeurs à cellules de Leydig

1 à 3% des tumeurs des tumeurs testiculaires  
à tout âge

manifestations endocriniennes chez 30% des patients :

androgènes ou oestrogènes

puberté précoce

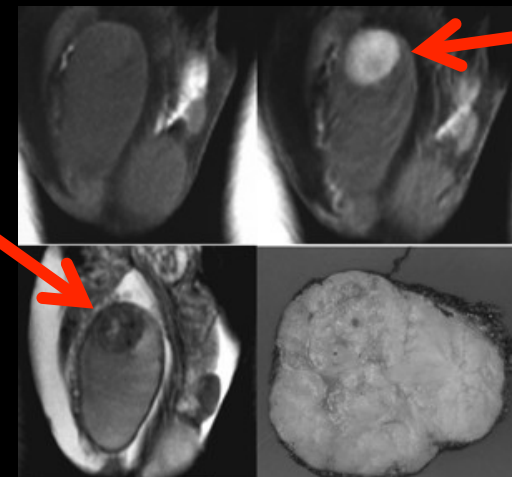
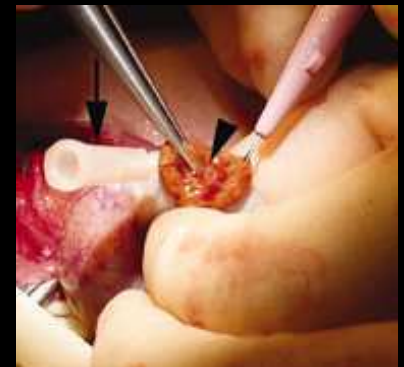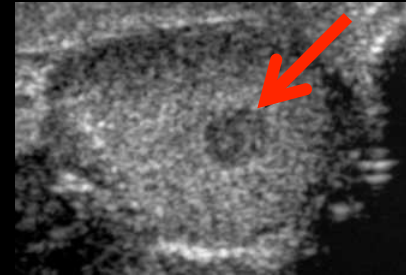
**gynécomastie**

troubles de la libido

petite masse solide hypoéchogène

parfois zones kystiques, hémorragiques ou nécrotiques

identique à un séminome de petite dimension



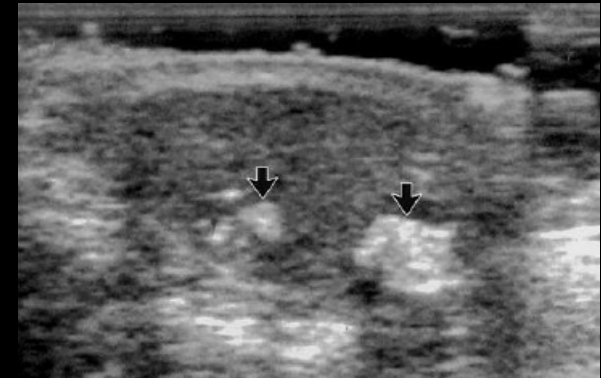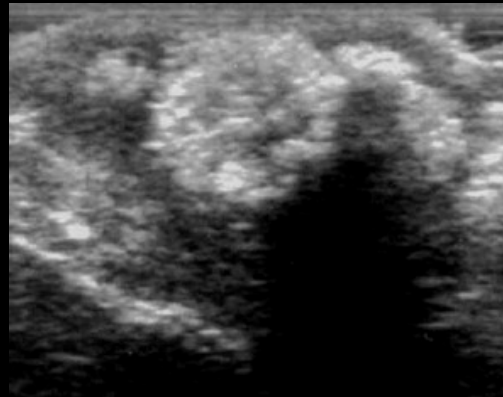
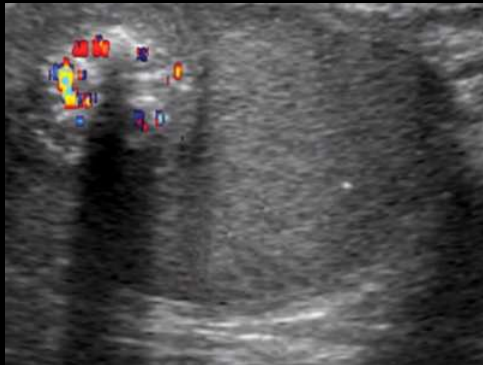
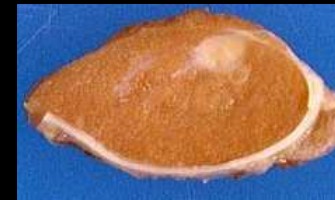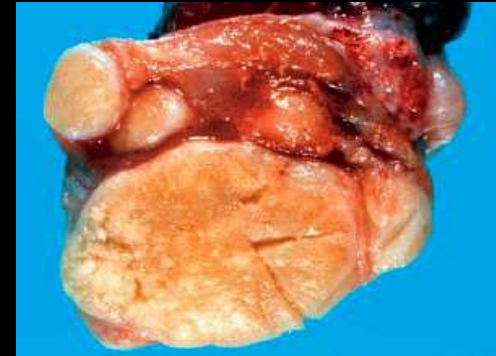
## Tumeurs à cellules de Sertoli

moins fréquentes (< 1% des tumeurs testiculaires)

moins de signes endocriniens, parfois gynécomastie

masse ronde ou lobulée bien limitée de petite taille

chez les enfants, formes calcifiées bilatérales possibles



# Lymphome du testicule

Lymphome testiculaire primitif

Localisation testiculaire d'un lymphome diffus occulte

Récidive testiculaire d'un lymphome diffus

tumeur testiculaire la plus fréquente après 60 ans

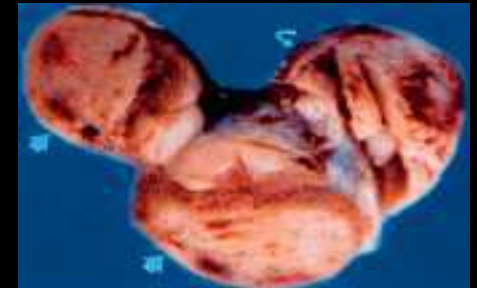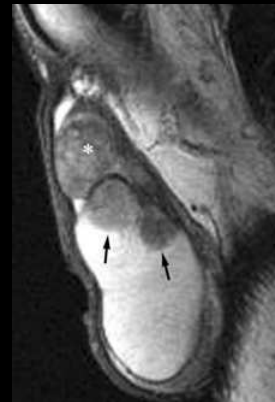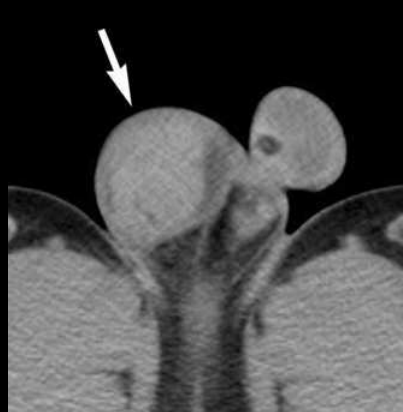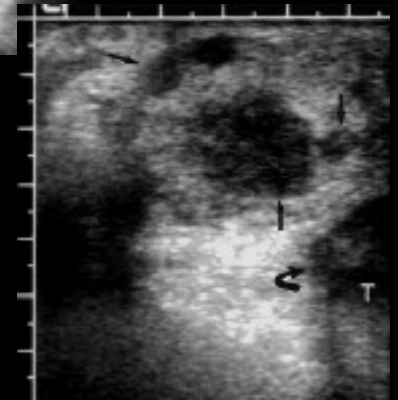
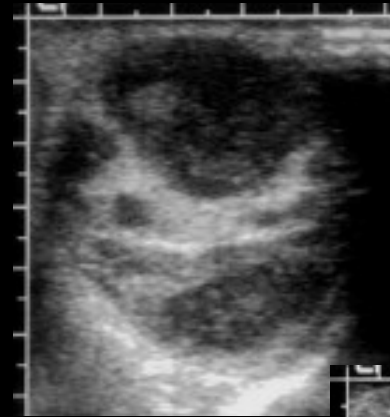gros testicule indolore

AEG, fièvre

Tumeur bilatérale la plus fréquente (38% des cas)

Type B

Mauvais pronostic



## localisation testiculaire des leucémies

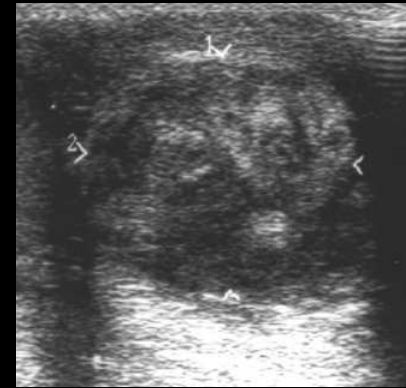Forme primitive rare

Site fréquent de récurrence chez l'enfant

80% des patients sont en rémission médullaire

mais la barrière testiculaire "protège" les cellules blastiques de la chimiothérapie (LAL)

aspect non spécifique



sarcome granulocytaire du testicule ( LAM 5 )

Chloroma of the testis

Extramedullary myeloid cell tumor of the testis

Monocytic sarcoma of the testis

Myeloblastoma of the testis

Myeloid sarcoma of the testis

Myelosarcoma of the testis

Testicular granulocytic sarcoma

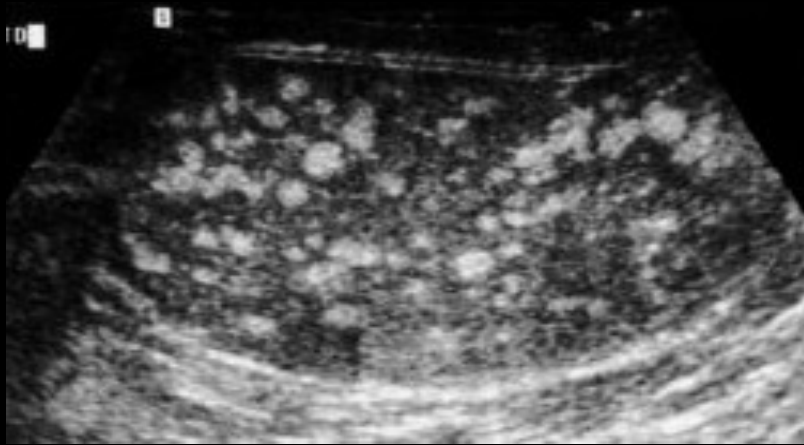
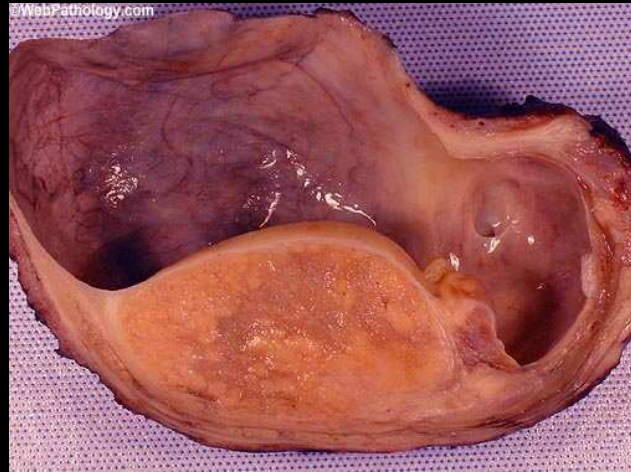
# Métastases testiculaires

Rarissimes

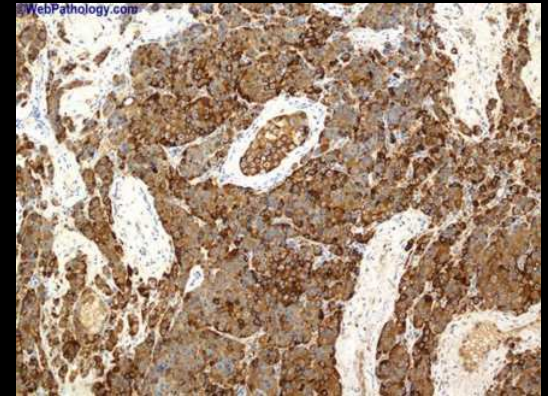
Prostate et poumon

Colon, mélanome malin, rein

Myélome



métastases testiculaires,  
sarcome d'Ewing.



IHC : PSA

métastase testiculaires,  
adénocarcinome prostatique

## Lésion bénigne: **Kyste intratesticulaire**

Exceptionnel chez l'adulte

Uni ou multiloculaire, 2 mm à 2 cm

Épithélium, contenu séreux

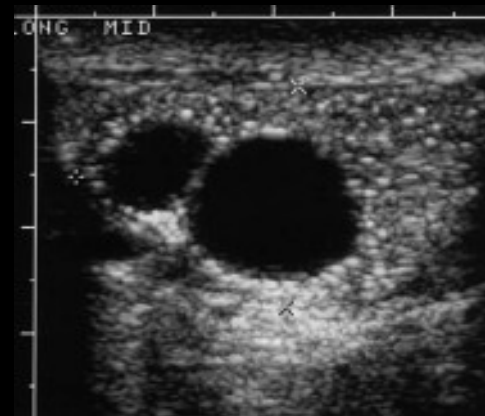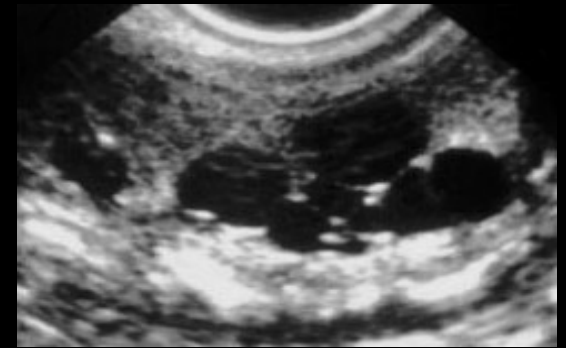Origine ?

Hypersecrétion épithéliale

Résidu Wolffien ou Mullerien

Post-traumatique

Post-infectieux



**Spermatocele intratesticulaire.**  
Multiples kystes ronds et ovalaires au contact de l'albuginée

## Lésion bénigne: **Kyste épidermoïde du testicule**

Tumeur bénigne d'origine germinale

De 1 à 3 cm

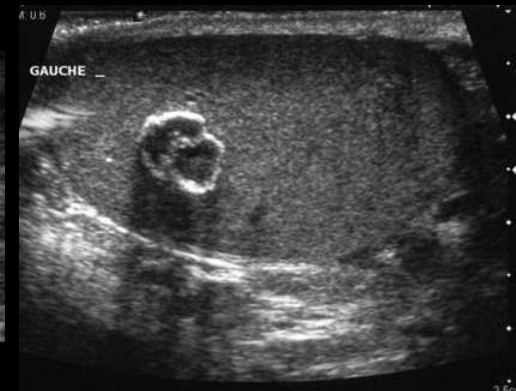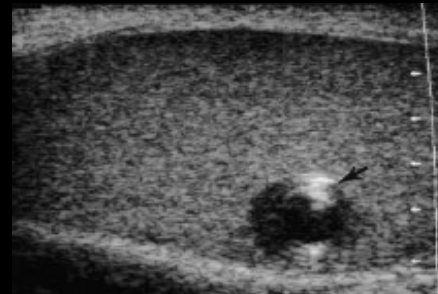
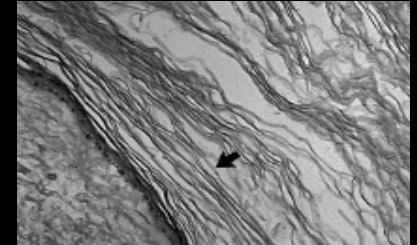
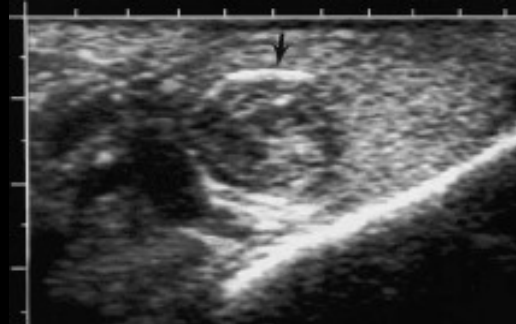Entre 20 et 40 ans

Aspect en cible ou en pelure d'oignon

Lamelles concentriques de kératine

Absence de flux en Doppler

Marqueurs négatifs



Calcifications

- 'pelure d'oignon'
- Centre hyper/couronne hypo

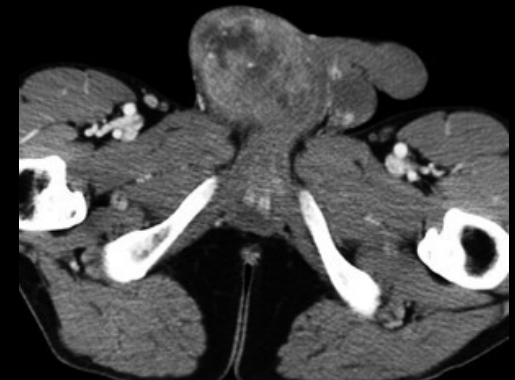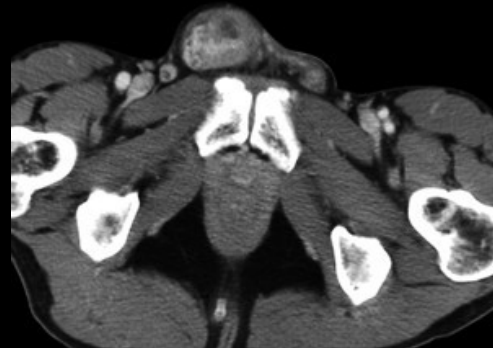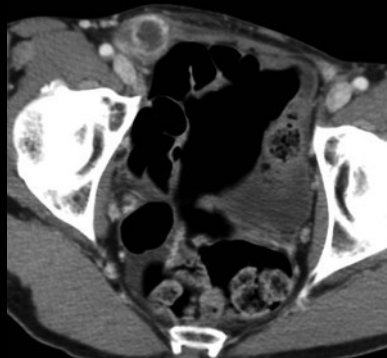
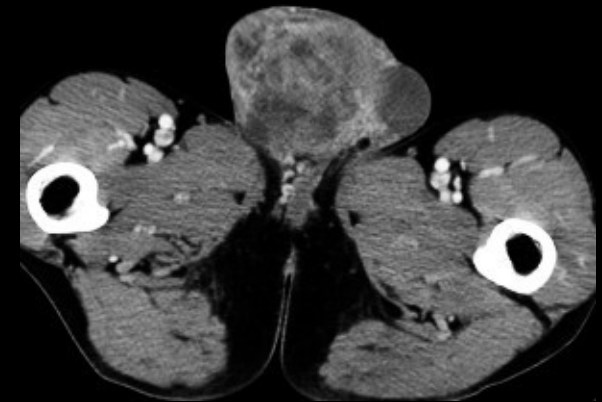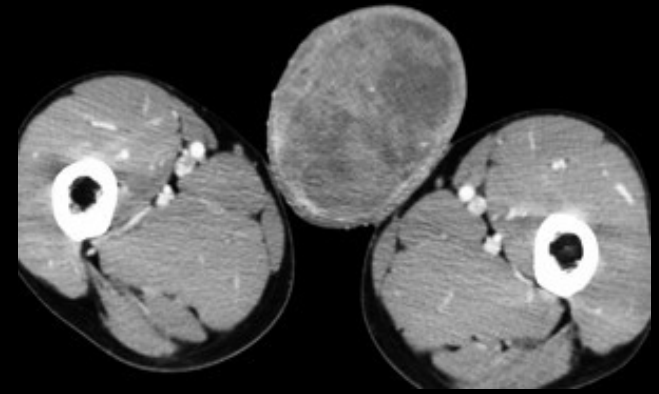
## Stratégie thérapeutique

L'**orchidectomie** demeure cependant le premier temps du traitement de tous les cancers du testicule.

Les **biopsies et les ponctions à l'aiguille fine sont formellement contre-indiquées**, à cause du risque de dissémination tumorale.

L'orchidectomie doit être réalisée le plus rapidement possible sous anesthésie générale, par une incision inguinale, avec **ligature première du cordon spermatique** au niveau de l'orifice inguinal interne.

L'orchidectomie trans-scrotale est aussi formellement contre-indiquée, à cause du risque de dissémination cutanée, inguinale ou pelvienne.



homme 43 ans ,  
séminome avec  
extension scrotale  
et dans le cordon  
spermatique .

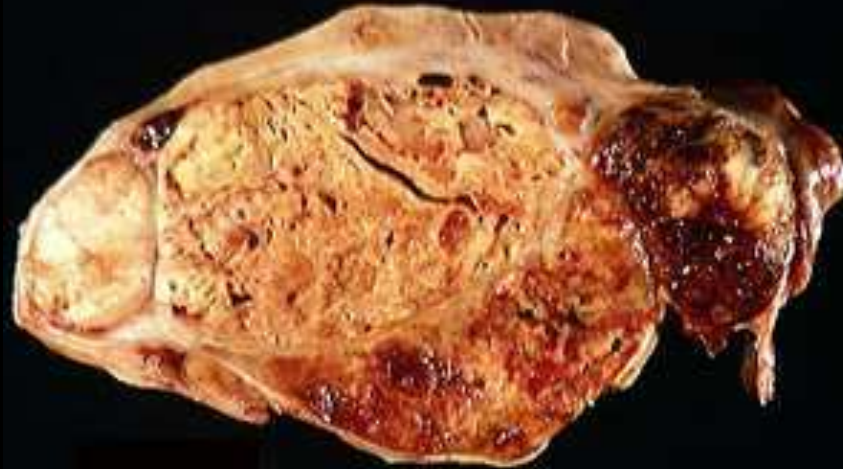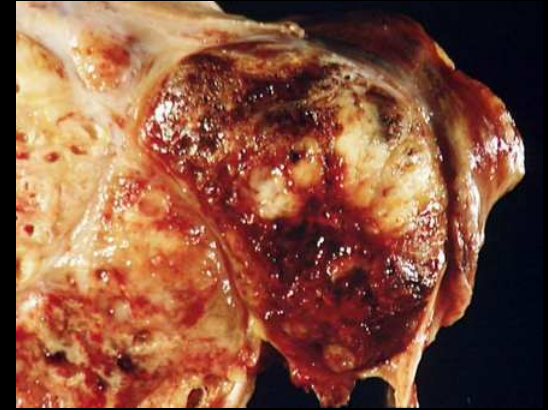
## Stratégie thérapeutique

Une **prothèse testiculaire** en silicone est généralement mise en place dans un but cosmétique, de la même taille que le testicule opposé.

Le traitement complémentaire dépend du stade et du type histologique:

-Les **séminomes** qui sécrètent de l' $\alpha$ -FP doivent être traités **comme des tumeurs non séminomateuses** (le fait qu'ils sécrètent l' $\alpha$ -FP signifie qu'ils sont d'origine mixte)

-En fonction du type de cancer et de son stade, un traitement complémentaire par radiothérapie ou chimiothérapie est généralement nécessaire



Tumeur germinale mixte avec carcinome embryonnaire, yolk sac tumor, tératome mature et immature et choriocarcinome

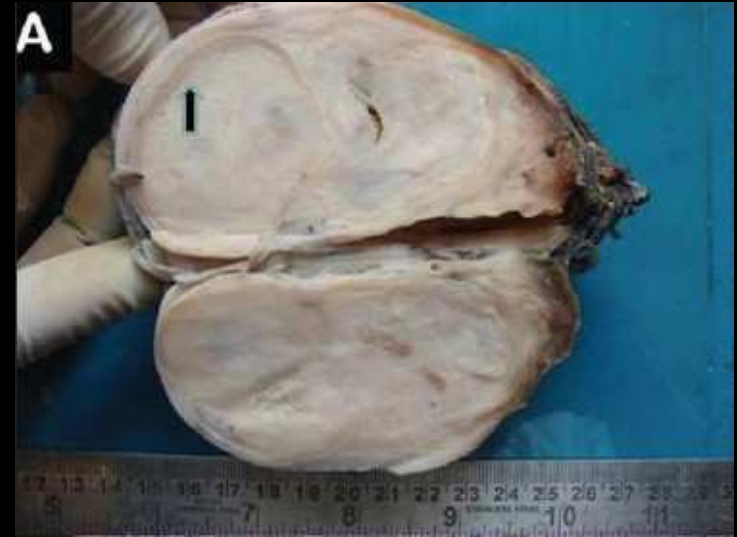## Séquelles du traitement

Elles ont nettement diminué grâce aux meilleures indications de la chimiothérapie, la réduction du nombre de cycles et l'amélioration des techniques de radiothérapie.

### Complications précoces

Elles sont essentiellement liées à la chimiothérapie :

- .nausées et vomissements
- .toxicité hématologique,
- .néphrotoxicité ou
- .ototoxicité du cisplatine et
- .myélosuppression avec risque de neutropénie febrile.

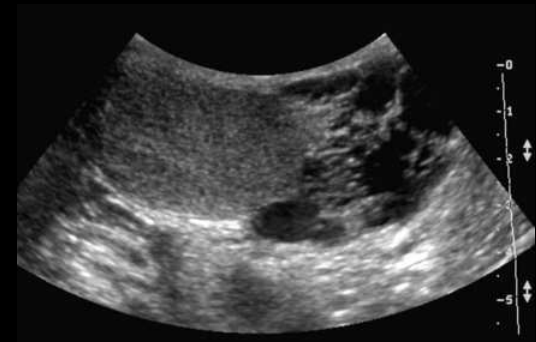

léiomyosarcome du testicule

## Complications tardives

Les complications tardives sont :

- l'atteinte pulmonaire interstitielle liée à la bléomycine (nécessité d'une surveillance de la DLCO) ;
- la neuropathie périphérique liée au cisplatine ;
- le second cancer, essentiellement gastrique, lié à l'irradiation ;
- la leucémie secondaire induite par l'étoposide ;
- les troubles de la fertilité induits par la chimiothérapie ;
- l'éjaculation rétrograde liée au curage ganglionnaire lombo-aortique
- le retentissement psychologique du cancer et des traitements chez les sujets jeunes.



cystadénome du rete testis

## Surveillance

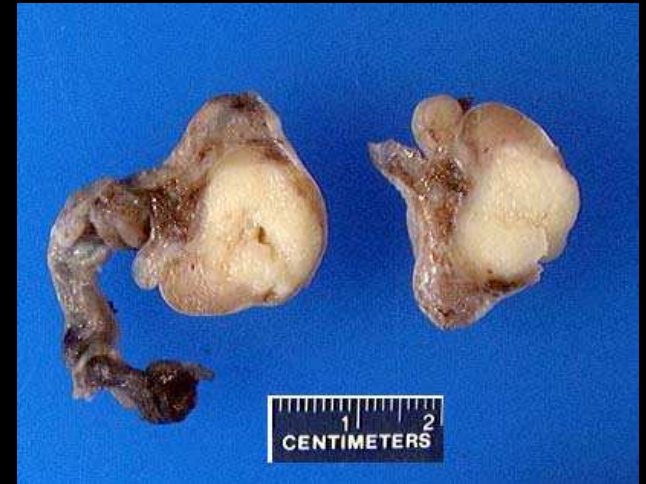Le suivi permet de diagnostiquer précocement une récurrence, de contrôler les toxicités tardives, de diagnostiquer une tumeur contralatérale et de détecter les seconds cancers.

### Surveillance des séminomes purs

Pour les séminomes, un examen clinique et un dosage des marqueurs doivent être réalisés après 1 mois, puis tous les 3 mois pendant 2 ans, puis tous les 6 mois jusqu'à 5 ans puis tous les ans, les séminomes pouvant rechuter tardivement.

En cas de maladie métastatique, la surveillance est la même si le scanner post-thérapeutique est normal. Sinon, un scanner doit être réalisé tous les 6 mois jusqu'à normalisation ou stabilisation.

Dans tous les cas, les patients doivent être surveillés avec des scanners thoraco-abdomino-pelviens régulièrement.



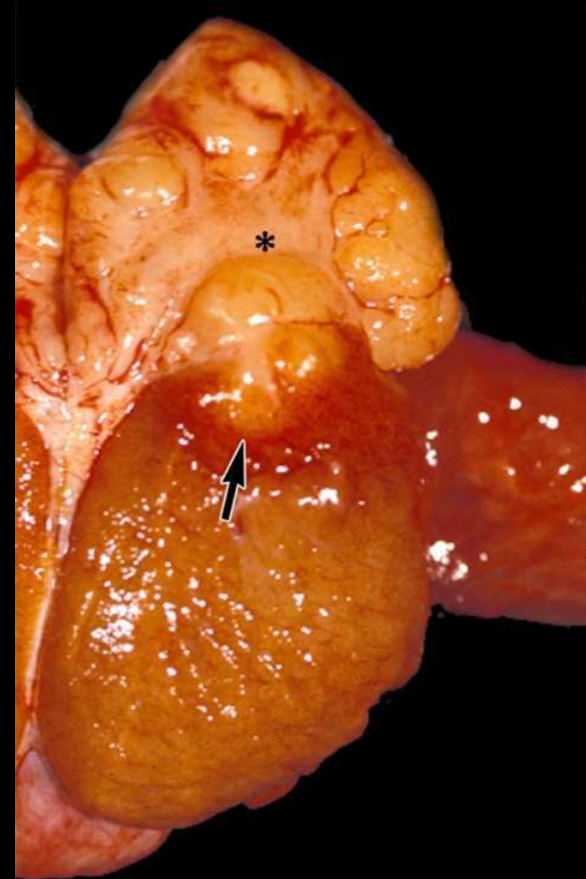
tumeur à cellules granuleuses juvéniles du testicule

## Surveillance des TGNS

Pour les TGNS, les patients surveillés doivent avoir un examen clinique et un dosage des marqueurs tous les mois pendant 1 an, tous les 2 mois la 2<sup>e</sup> année, tous les 3 mois la 3<sup>e</sup> année, puis tous les 6 mois jusqu'à 5 ans.

Après chimiothérapie, les patients doivent avoir un dosage des marqueurs tous les 2 mois la 1<sup>re</sup> année, tous les 3 mois la 2<sup>e</sup> année et tous les 6 mois jusqu'à 5 ans. Un scanner peut n'être réalisé que si l'on retrouve un signe d'appel.

Dans tous les cas, les patients doivent être surveillés avec des scanners thoraco-abdomino-pelviens régulièrement.



lymphome épидидymo-  
testiculaire

# Traitement non chirurgical des cancers du testicule

## TRAITEMENT DES SÉMINOMES PURS

Il varie selon le stade.

**Stade I** : irradiation exclusive des aires lombos-aortiques et iliaques primitives homolatérales de 20 à 25 Gy ou chimiothérapie par carboplatine 1 cycle ou surveillance simple.

**Stade IIA** : irradiation du même volume que précédemment, à la dose de 35 Gy.

**Stades IIB, IIC et III** : 3 cycles de chimiothérapie par protocole BEP (bléomycine, étoposide et cisplatine) ou 4 cycles du protocole EP sans bléomycine. La chirurgie des masses résiduelles ne doit pas être envisagée immédiatement à la fin de la chimiothérapie, car il existe une régression possible des lésions à distance du traitement. On opère les masses résiduelles lorsqu'elles se stabilisent à une taille supérieure à 3 cm. La radiothérapie des masses résiduelles n'a aucun intérêt.

## TRAITEMENT DES TUMEURS NON SÉMINOMATEUSES

**Stade I** : 3 attitudes proposées :

- un curage ganglionnaire lombo-aortique (peu utilisé en Europe, car le risque d'éjaculation rétrograde est de 10 %) ;
- 2 cycles de chimiothérapie par protocole BEP ;
- une surveillance étroite par marqueurs et radiographie thoracique tous les mois, et un scanner abdominal tous les 2 mois pendant 1 an.

La décision de chimiothérapie adjuvante est prise selon l'observance du patient d'une part, et la présence de facteurs de mauvais pronostic d'autre part, comme l'existence d'une composante prédominante de carcinome embryonnaire ou celle d'embolies vasculaires sur la pièce d'orchidectomie.

Le curage ganglionnaire peut être discuté en cas de tératome prédominant.

La surveillance est réservée aux tumeurs sans facteur de mauvais pronostic.

**Stades II et III** : la classification de l'*International Germ Cell Cancer Collaborative Group* permet de définir le nombre de cycles de chimiothérapie par protocole BEP :

- pronostic favorable ou intermédiaire : 3 cycles ;
- pronostic défavorable : 4 cycles.

Il est indispensable de s'assurer de la normalisation des marqueurs sous chimiothérapie. L'exérèse chirurgicale des masses résiduelles est obligatoire :

- en cas de nécrose et de persistance de tératome mature, on débute par une surveillance ;

- en cas de lésions cancéreuses persistantes, il faut poursuivre la chimiothérapie.

merci de votre attention