

Femme de 56 ans ; dyspnée à l'effort, d'aggravation progressive depuis 6 mois ;

Pas de facteur déclenchant retrouvé.

ATCD : tabagisme sevré à 30 PA ;

Mode de vie :

- fonctionnaire de la SNCF à la retraite ;
- pratique la plongée sous-marine;
- un chien à domicile ;
- environnement sain ;
- pas de traitement dépresseur respiratoire
- pas de changement récent de traitement



Julia Weiss IHN

Femme de 56 ans ; dyspnée à l'effort, d'aggravation progressive depuis 6 mois ;

Pas de facteur déclenchant retrouvé.

ATCD : tabagisme sevré à 30 PA ;

Mode de vie :

- fonctionnaire de la SNCF à la retraite ;
- pratique la plongée sous-marine;
- un chien à domicile ;
- environnement sain ;
- pas de traitement dépresseur respiratoire
- pas de changement récent de traitement



Julia Weiss IHN

Examen physique

Examen thoracique :

Dyspnée III/V de Sadoul

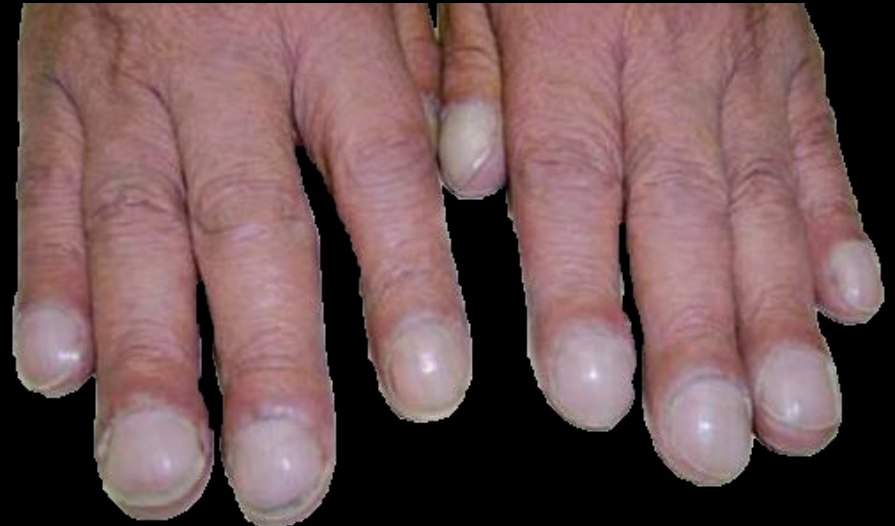
Toux sèche sans expectoration

Crépitations "Velcro" à l'auscultation

Hippocratisme digital

Signes extra-thoraciques :

arthralgies inflammatoires
des chevilles et des hanches.



Gaz du sang

VS AA : pH 7,41 - PCO₂ 34mmHg - PO₂ 62mmHg - SpO₂ 92% ;

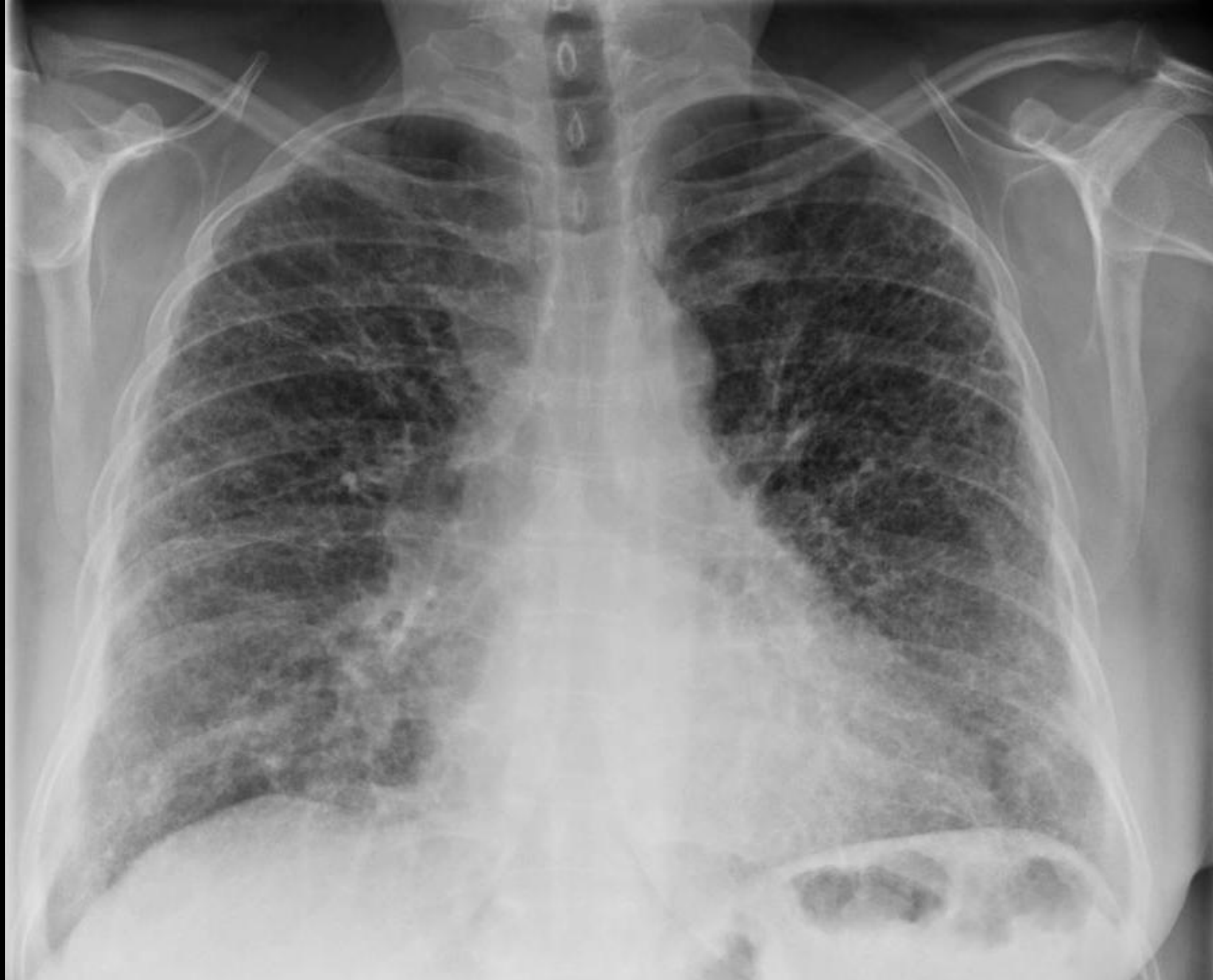Test de marche de 6 minutes :

distance parcourue 474 m, désaturation à 76% à 6min avec une dyspnée cotée à 6/10 ;

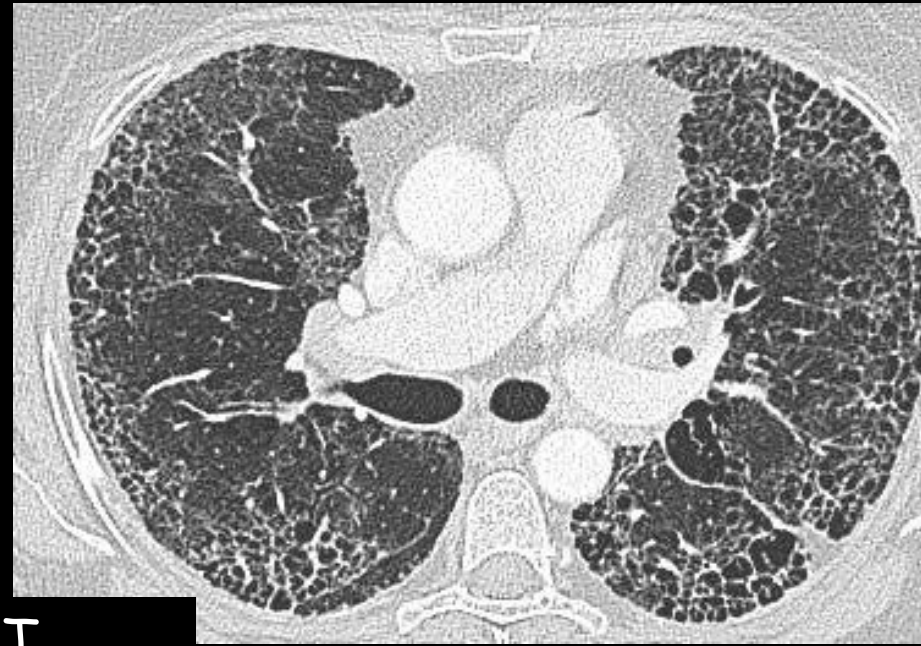
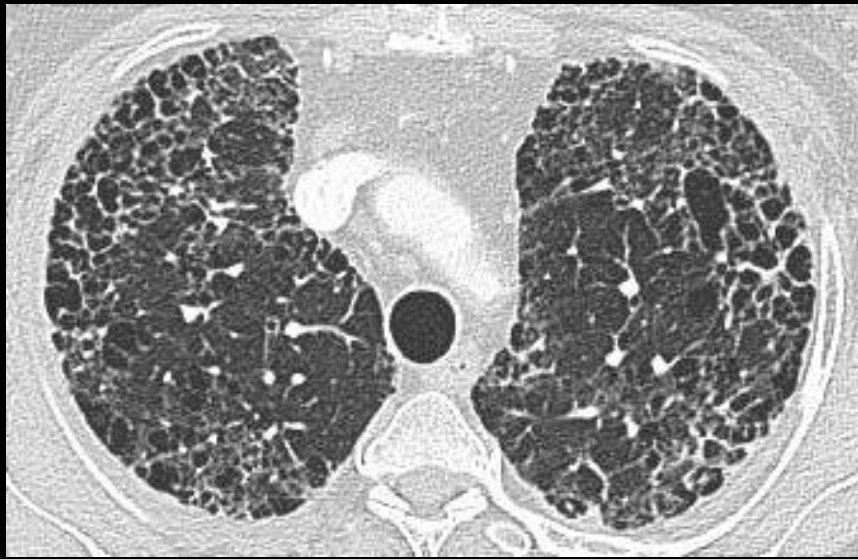
EFR complète :

CVF 2,63L (95%) - VEMS 2,23L (98%) - VEMS/CVF 85%

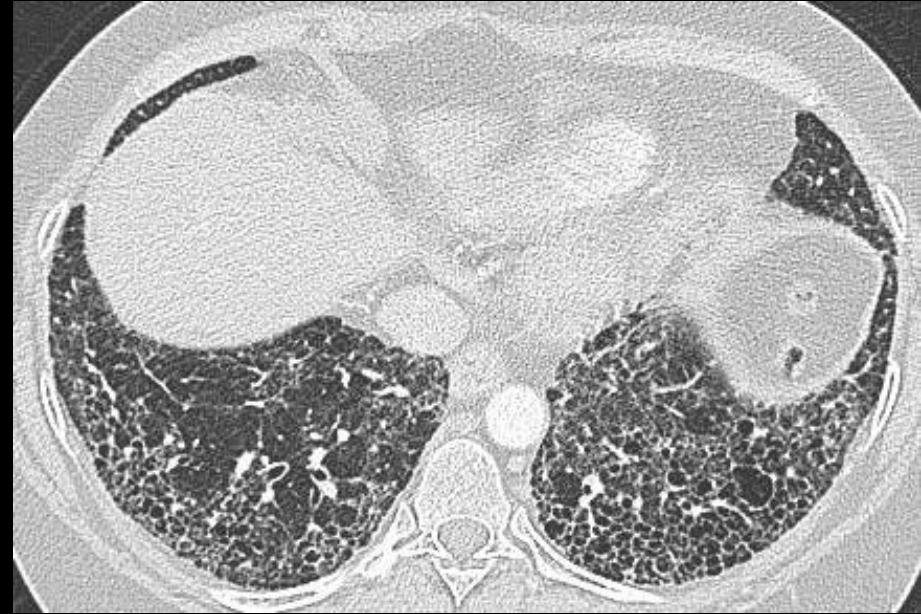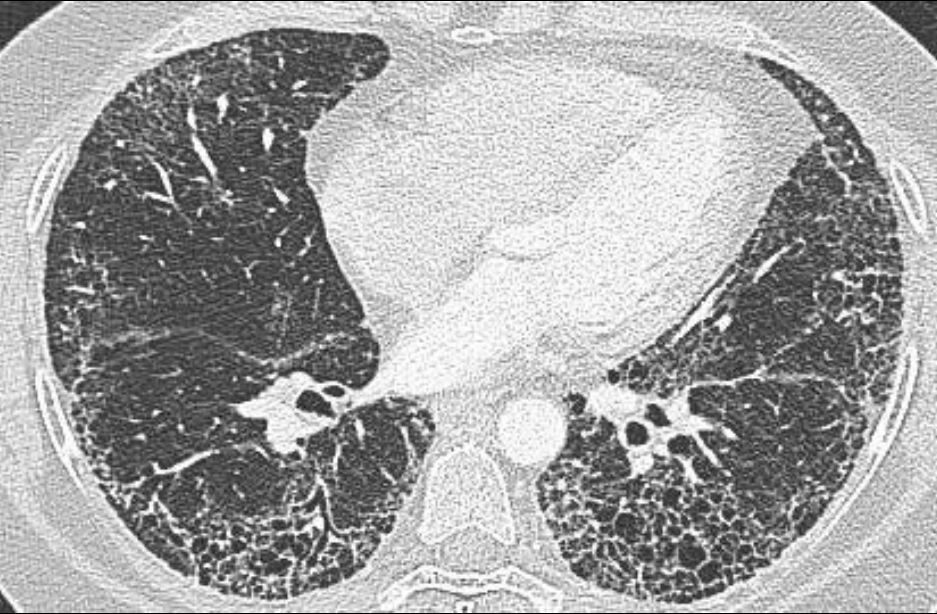
DLCO 34% - DLCO/VA 42%

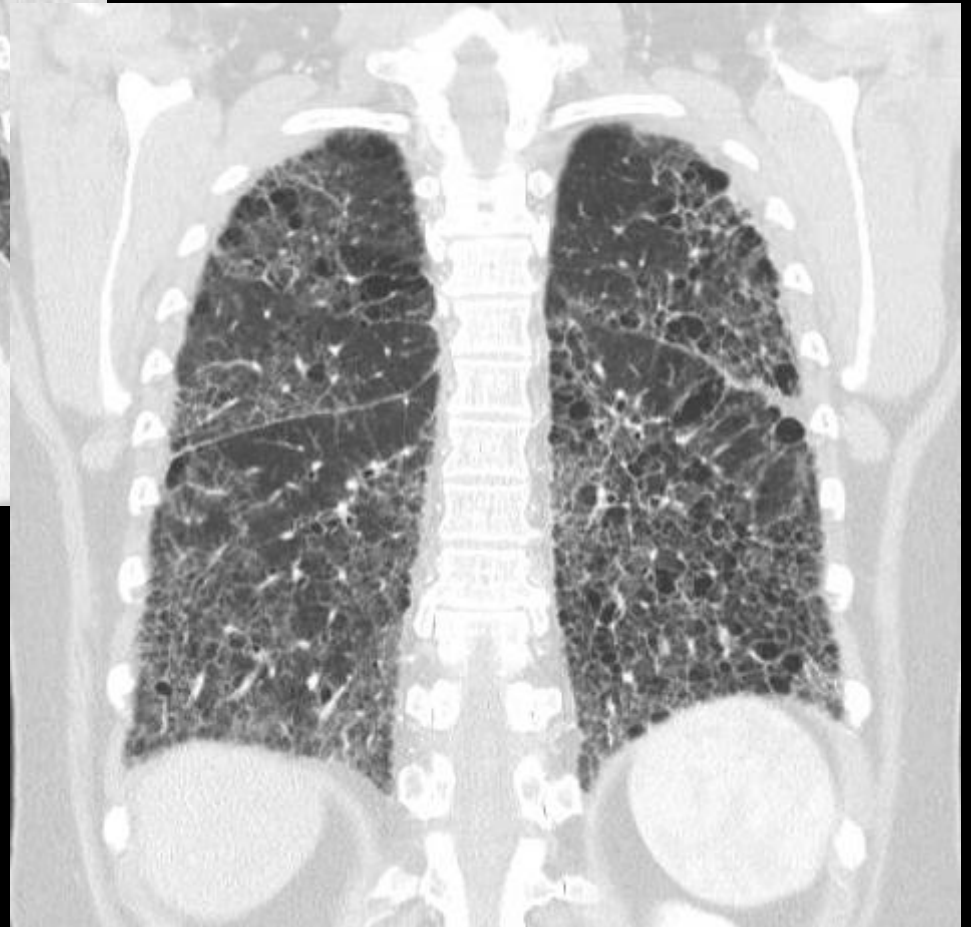
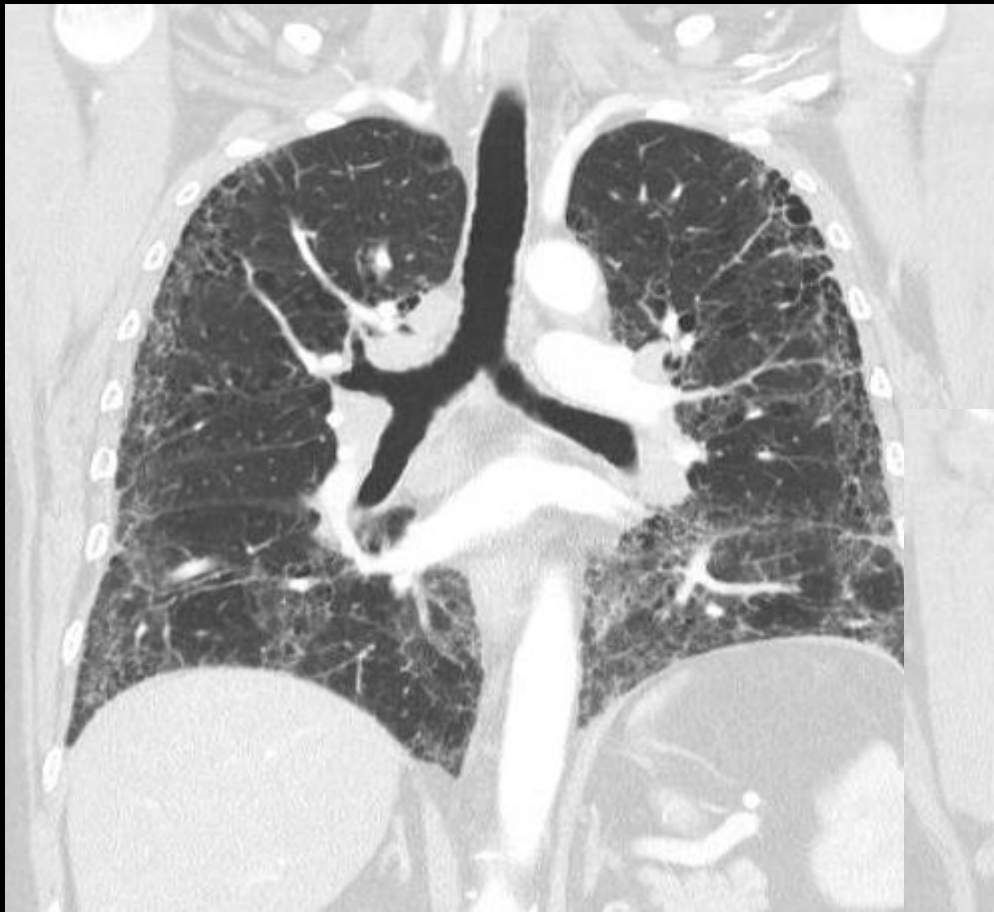


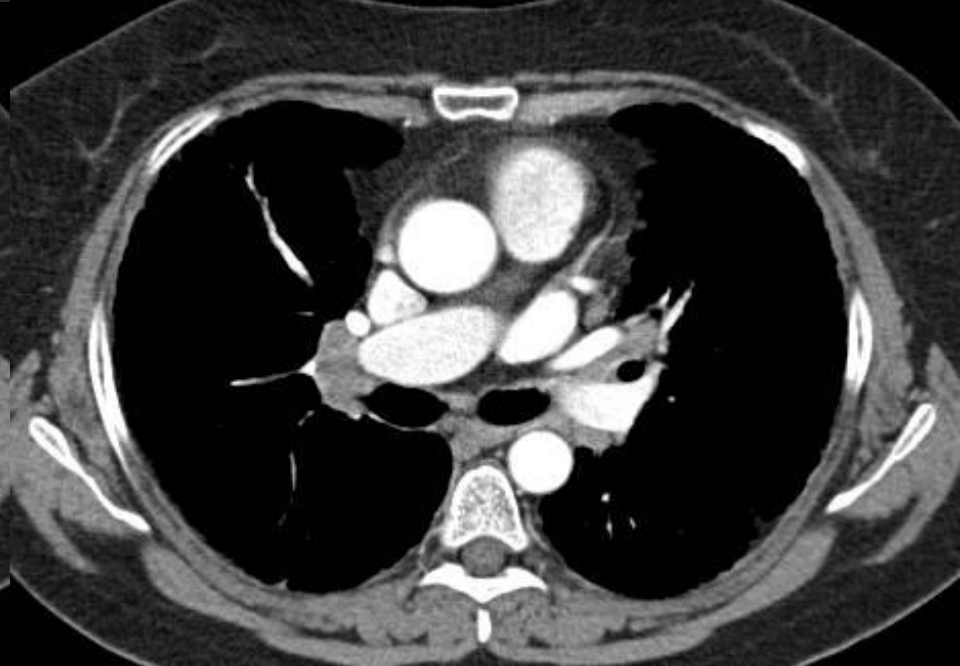
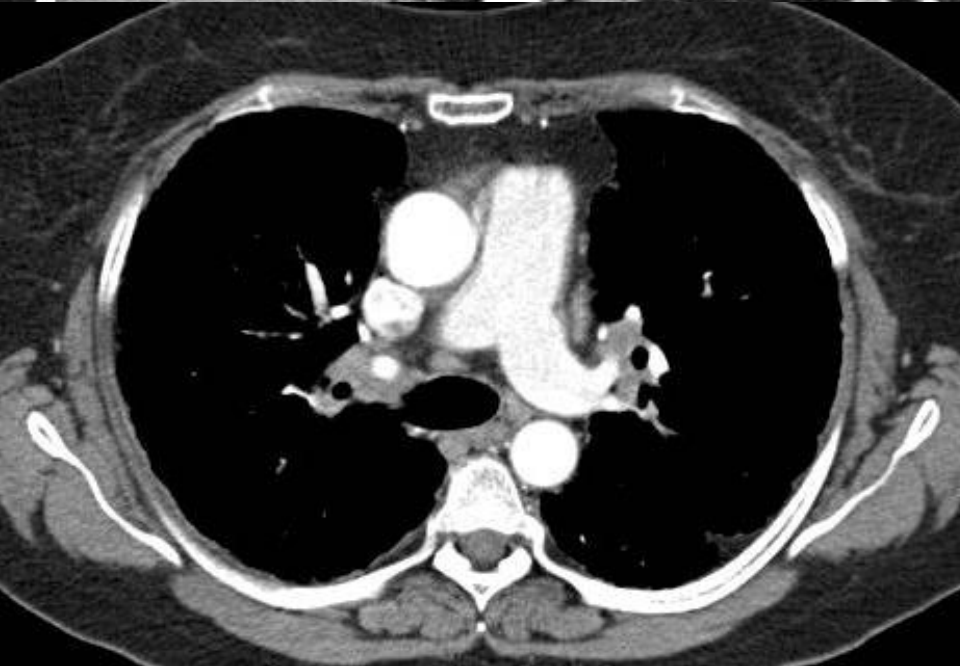
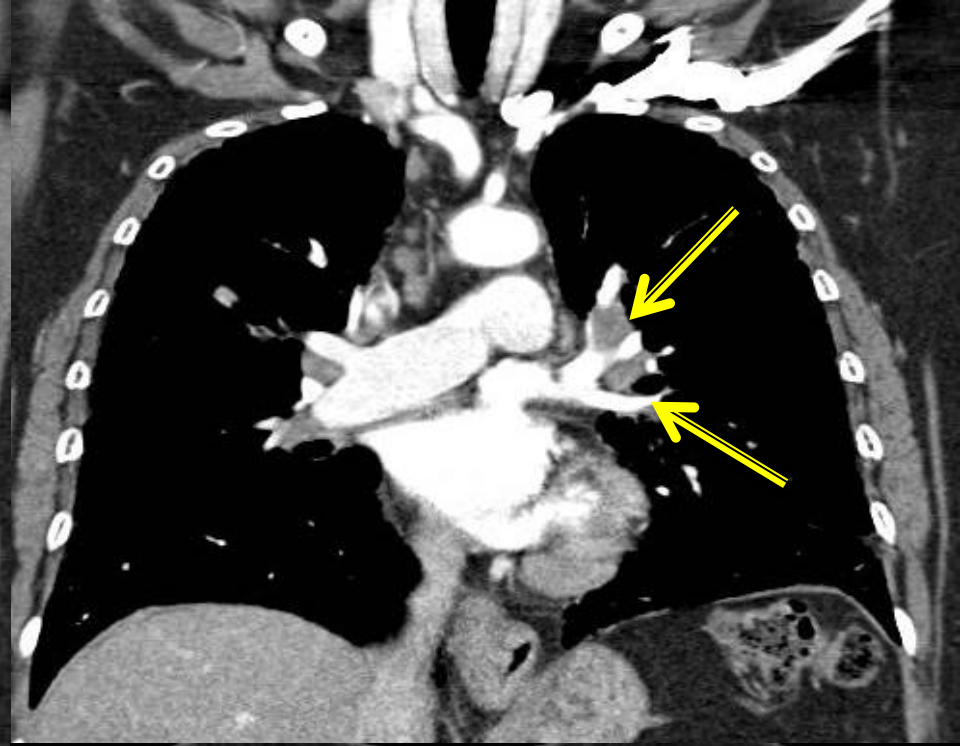
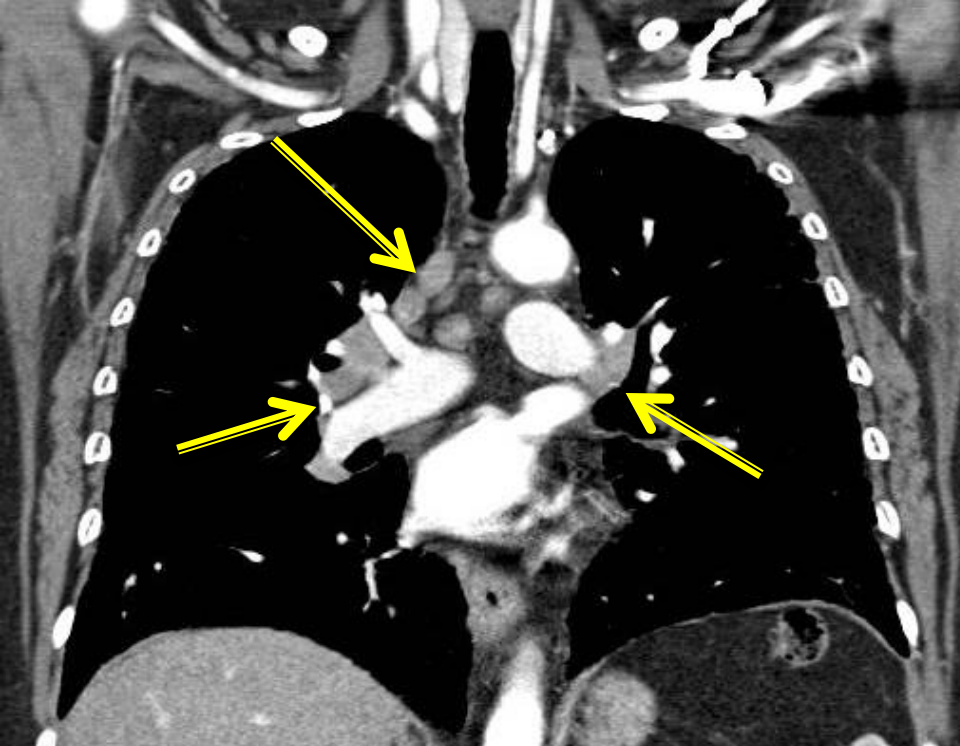
RT face : atteinte infiltrante diffuse



HR CT







Prise en charge initiale

compte-rendu RCP en juillet 2015 :

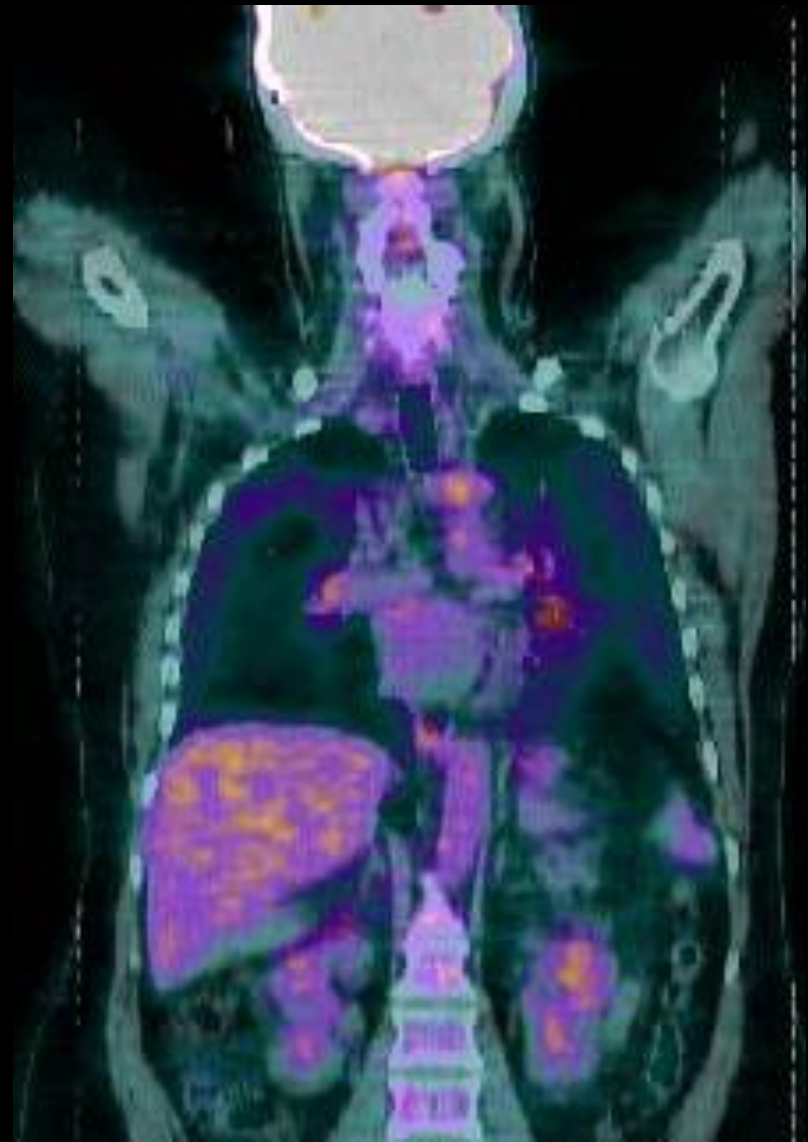
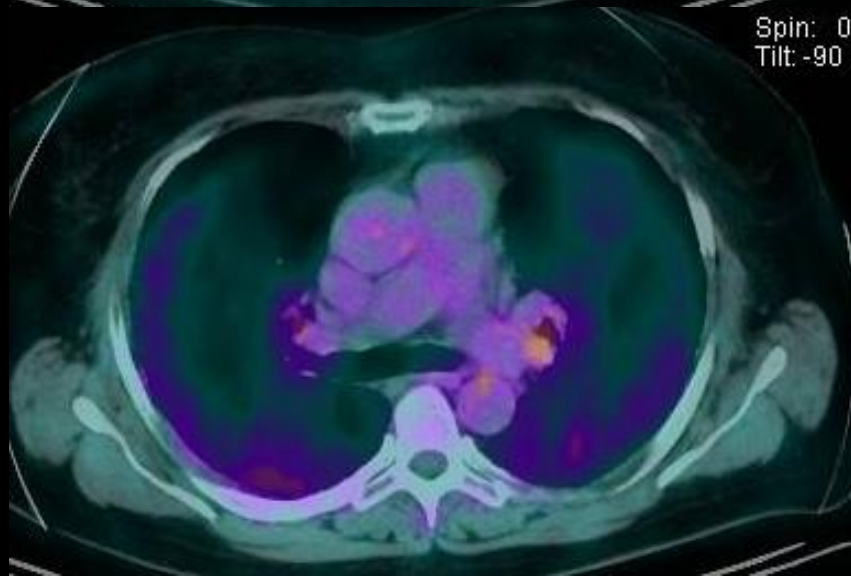
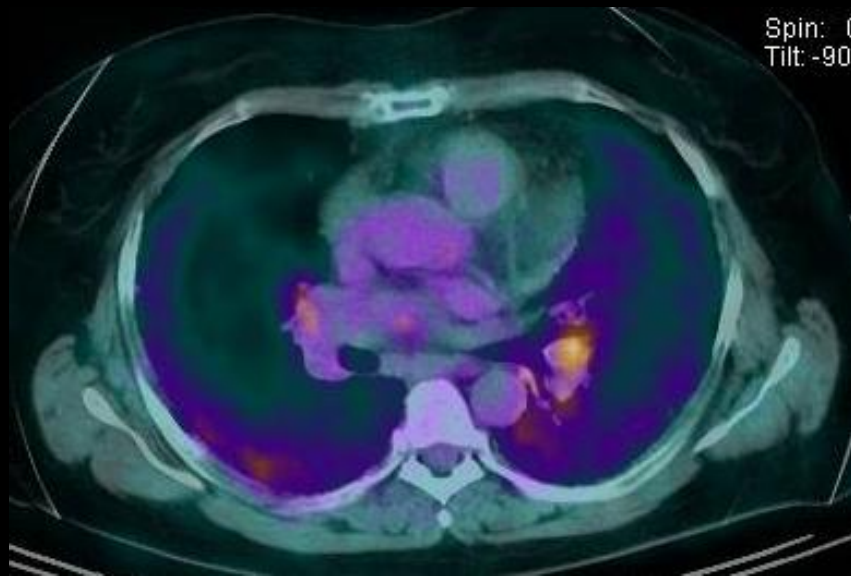
PID : **Sarcoïdose** (à cause des adénopathies et malgré le gradient apico-basal net ainsi que l'absence d'atteinte préférentiellement biapicale)
au stade de fibrose , **ou FPI possible.**

Test aux corticoïdes

Biopsies des adénopathies médiastinales

Morpho-TEP

Morpho-TEP (TEP-CT au 18 FDG)



Prise en charge à 3 mois

Biopsies médiastinales : contingent lymphoïde, pas de granulome, pas de cellule maligne ;

Biopsie des glandes salivaires accessoires : fibrose, pas d'inflammation ni granulome;

Bilan auto-immun négatif ;

RCP PID novembre 2015 : devant la stabilité de la symptomatologie respiratoire et des explorations fonctionnelles,

- **diagnostic retenu: FPI (UIP)**
- indication de transplantation pulmonaire

En résumé

TDM compatible :

prédominance sous-pleurale et basale

réticulations intra-lobulaires

rayon de miel avec bronchectasies de traction

pas d'atypie

Pas d'autre cause de pneumopathie infiltrante :

bilan auto-immun négatif,

biopsies médiastinales négatives

Test au corticoïdes non contributif



Fibrose Pulmonaire Idiopathique

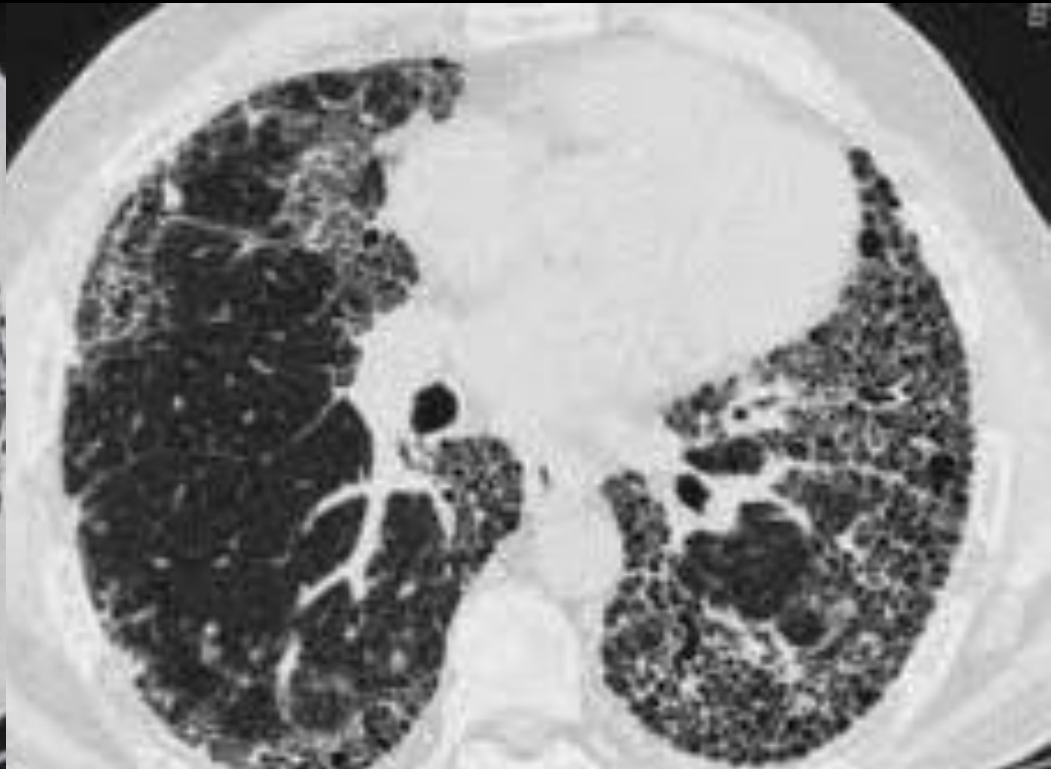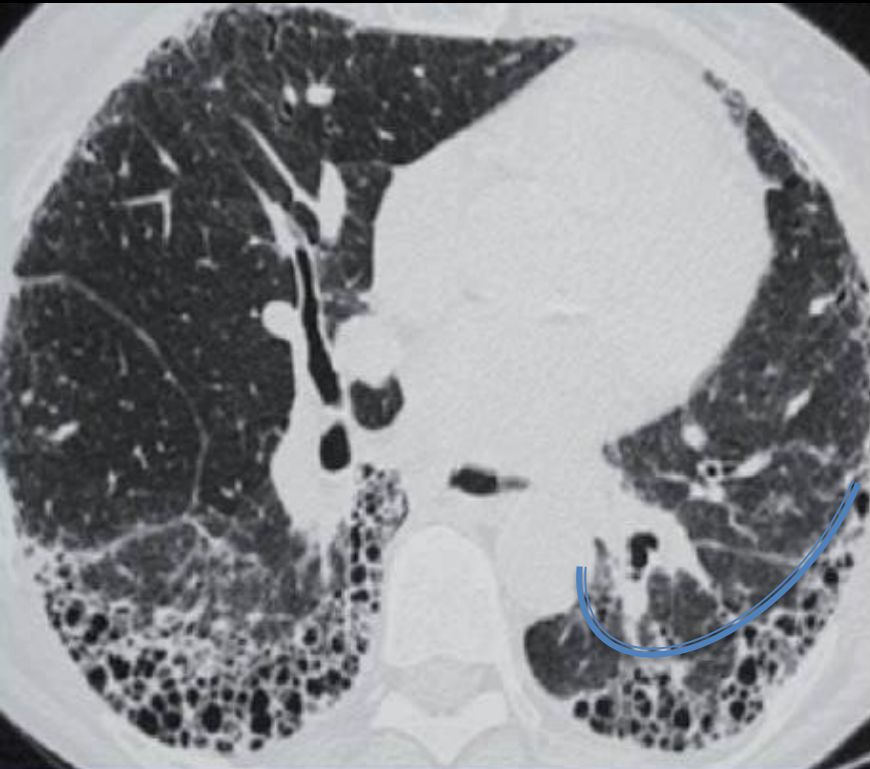
La fibrose pulmonaire idiopatique (FPI) ou UIP (usual interstitial pneumonia)

Facteurs de risque

- Tabac +++
- Exposition aux poussières métalliques et de bois ;
- Quelques formes familiales rapportées ;
- Pas de preuve concernant le RGO et les infections.

imagerie de la FPI

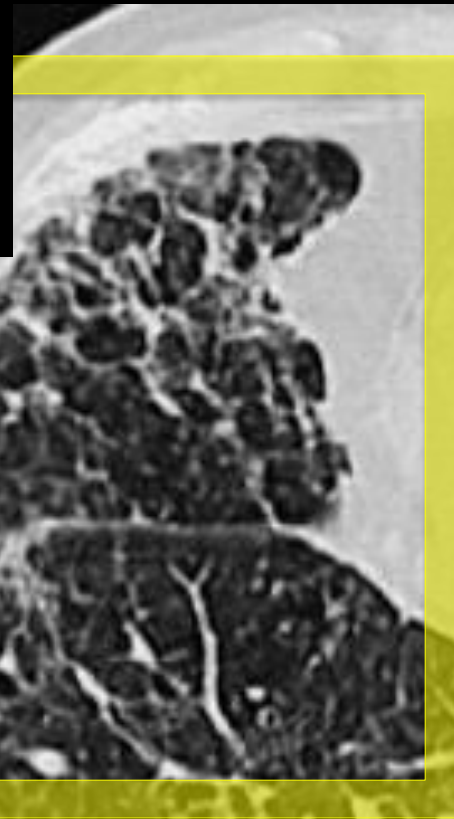
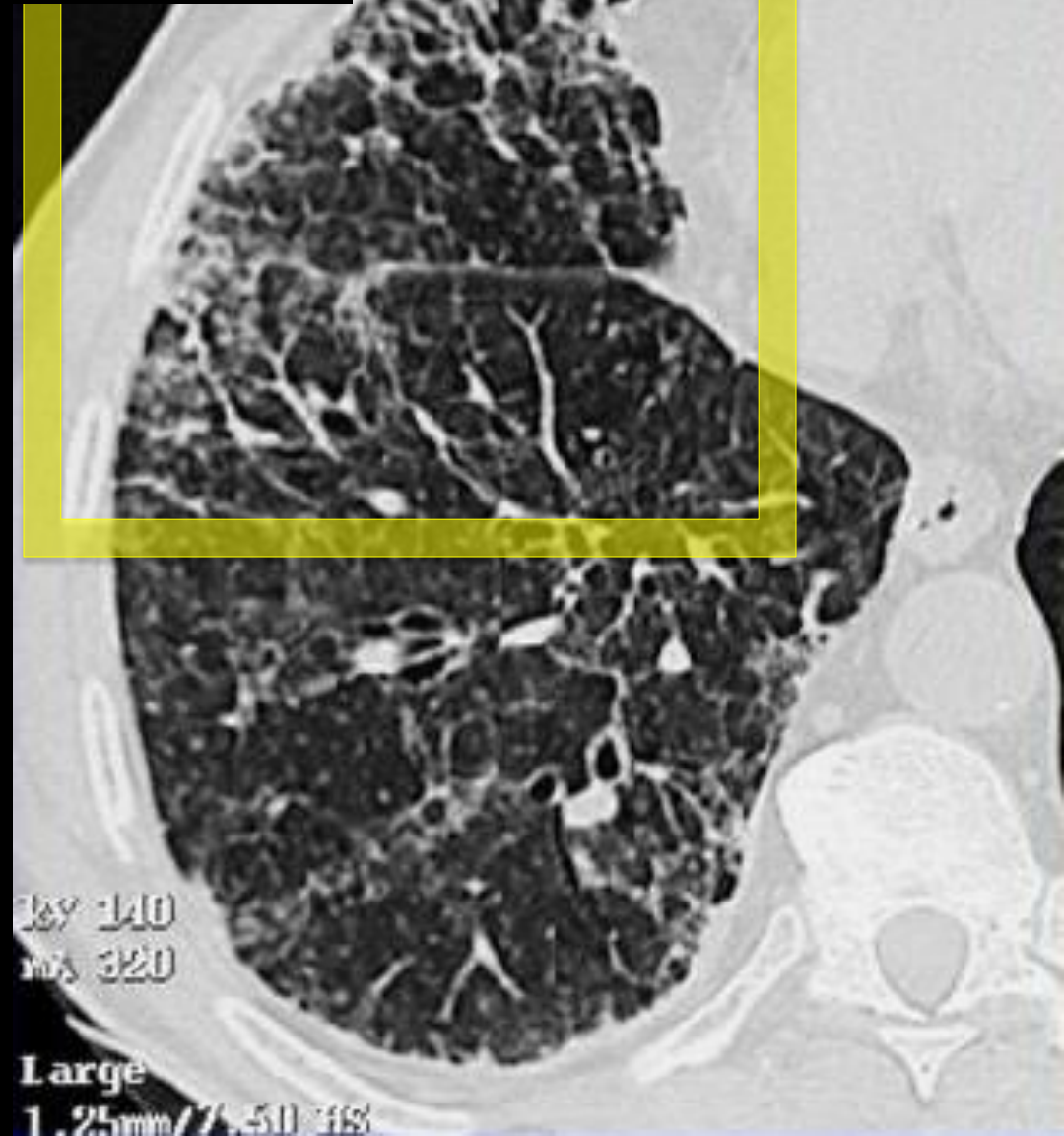
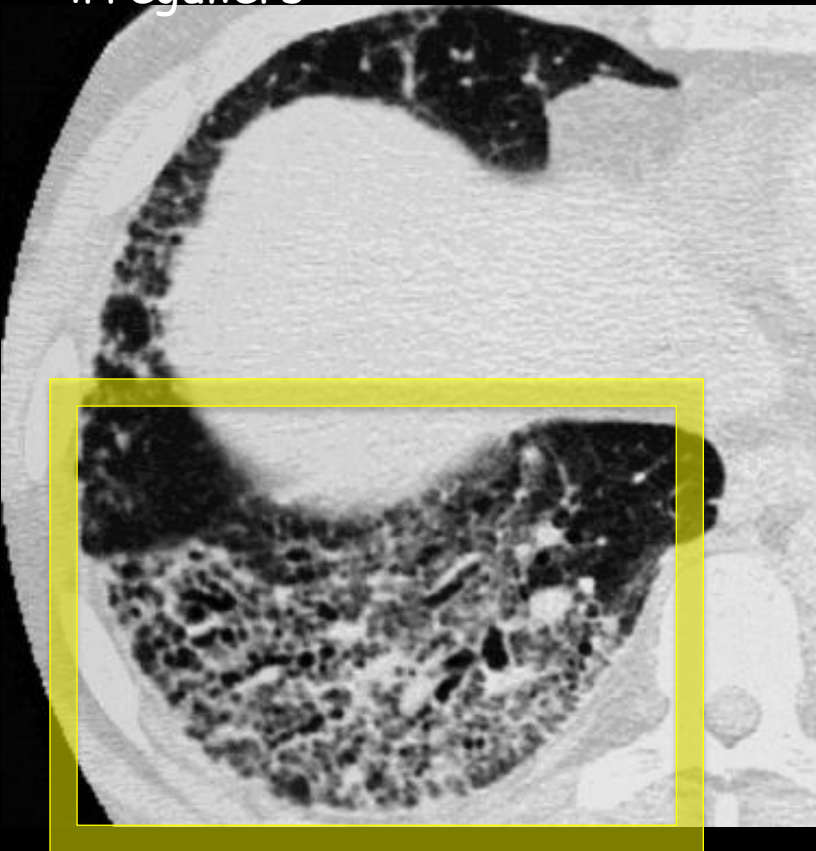
Critères scanographiques majeurs : prédominance sous-pleurale et basale postérieure des lésions



An Official
ATS/ERS/JRS/ALAT
Statement: Idiopathic
Pulmonary Fibrosis:
Evidence-based
Guidelines for Diagnosis
and Management

images en rayon de miel

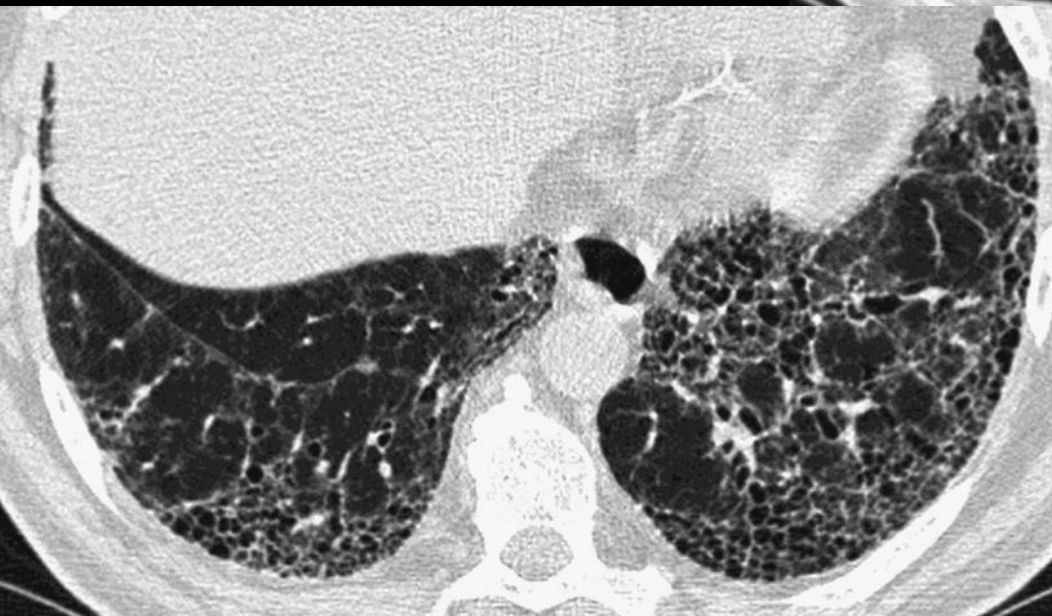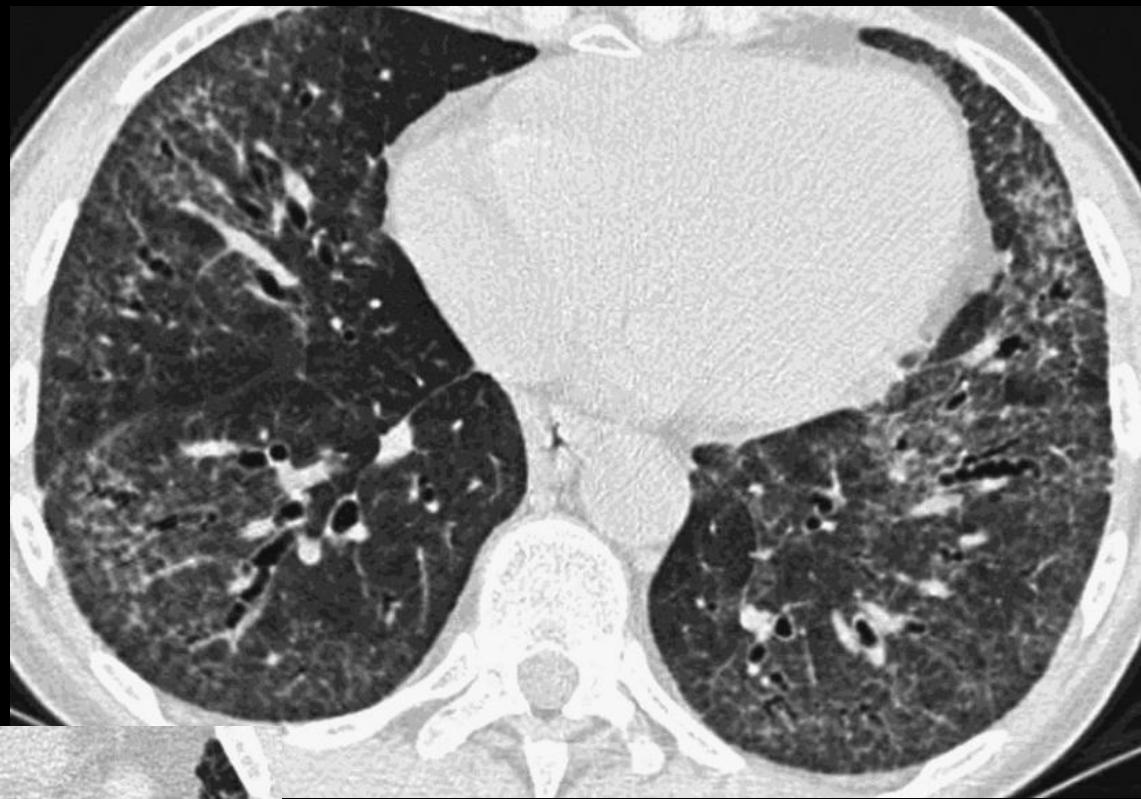Petites zones hypodenses sous
pleurales délimitées par des
travées de fibrose rétractile,
de trajet et de calibre
irréguliers



Réticulations intra-lobulaires

Opacités linéaires entrecroisées, agencées en réseau à petites mailles le plus souvent irrégulières.

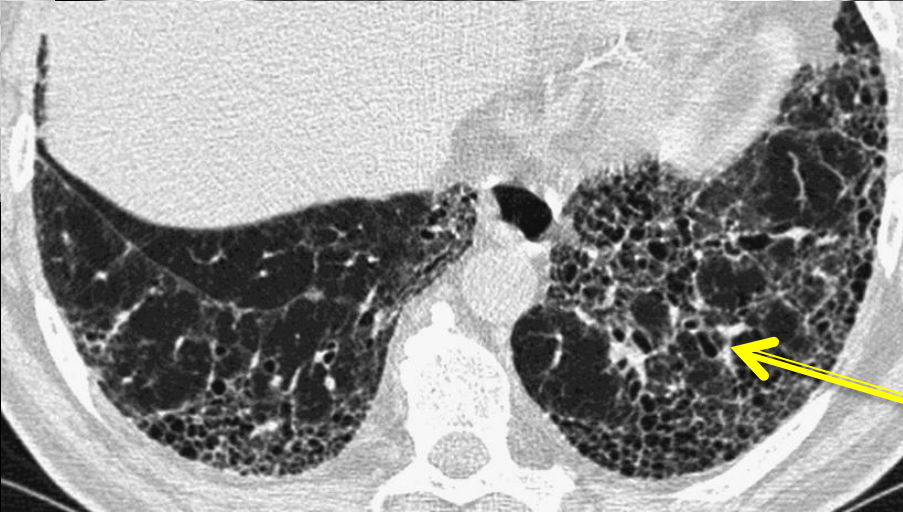
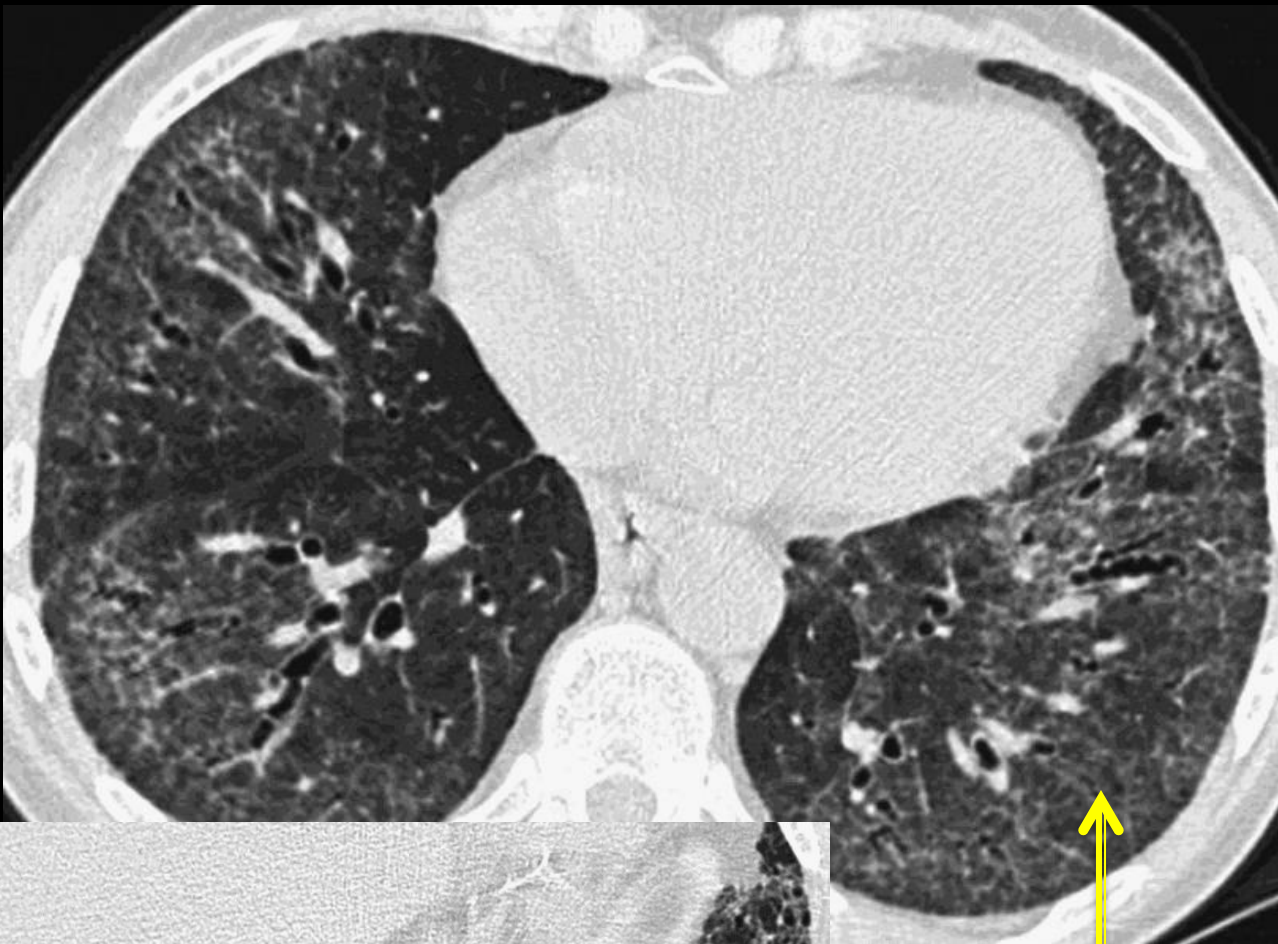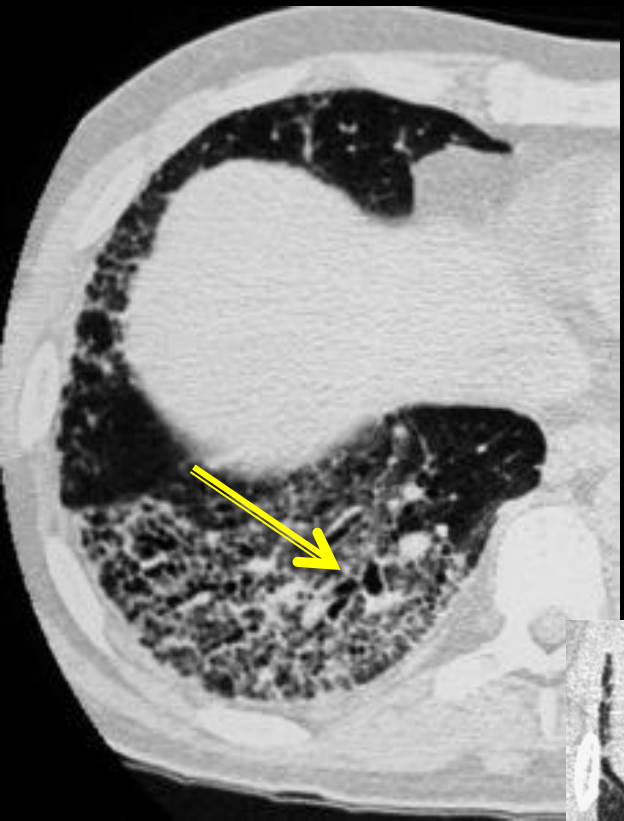An Official ATS/ERS/JRS/ALAT Statement:
An Official ATS/ERS/JRS/ALAT Statement:
Idiopathic Pulmonary Fibrosis: Evidence-based
Guidelines for Diagnosis and Management
Guidelines for Diagnosis and Management



Réticulations péri-lobulaires, ou septales

Opacités linéaires périlobulaires circoncrivant les contours polygonaux des lobules secondaires

+/- Bronchectasies de traction



An Official ATS/ERS/JRS/ALAT Statement: Idiopathic Pulmonary Fibrosis: Evidence-based Guidelines for Diagnosis and Management

Absence d'autre critère

Prédominance supérieure ou moyenne, péri-broncho-vasculaire ;

Verre dépoli prédominant ;

Nombreux micro-nodules ;

Images kystiques ;

Aspect en mosaïque diffus ;

Condensations segmentaires.

*An Official ATS/ERS/JRS/ALAT Statement: Idiopathic Pulmonary
Fibrosis: Evidence-based Guidelines for Diagnosis and Management*

Table 2. 2011 American Thoracic Society IPF Guidelines: Definition of Usual Interstitial Pneumonia Pattern (UIP) on Chest CT

UIP Pattern - All 4 Features

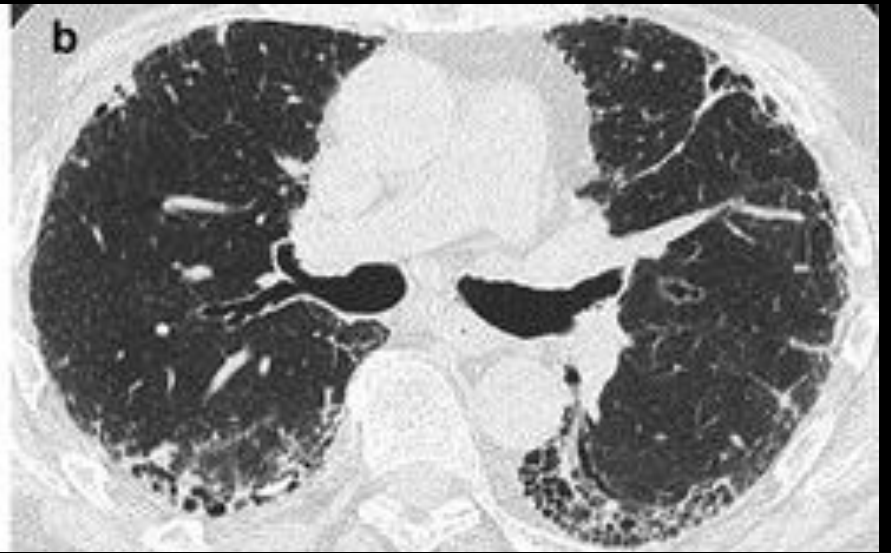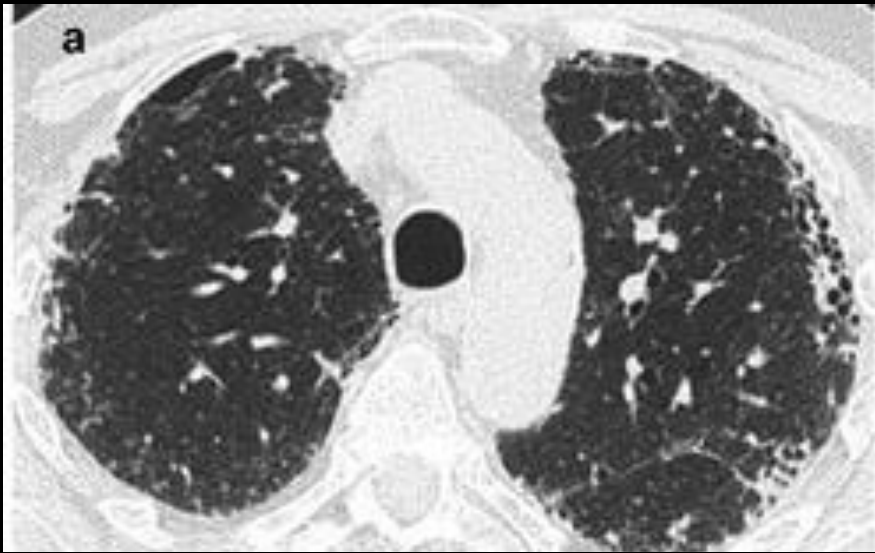
1. Subpleural, basal predominance
2. Reticular abnormality
3. Honeycombing with or without traction bronchiectasis
4. Absence of features listed as inconsistent with UIP pattern

Possible UIP Pattern - All 3 Features

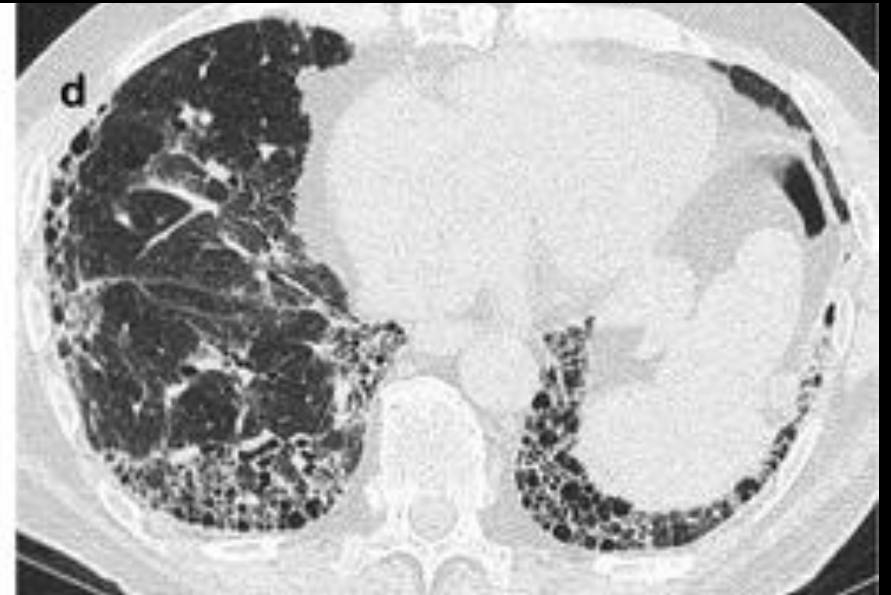
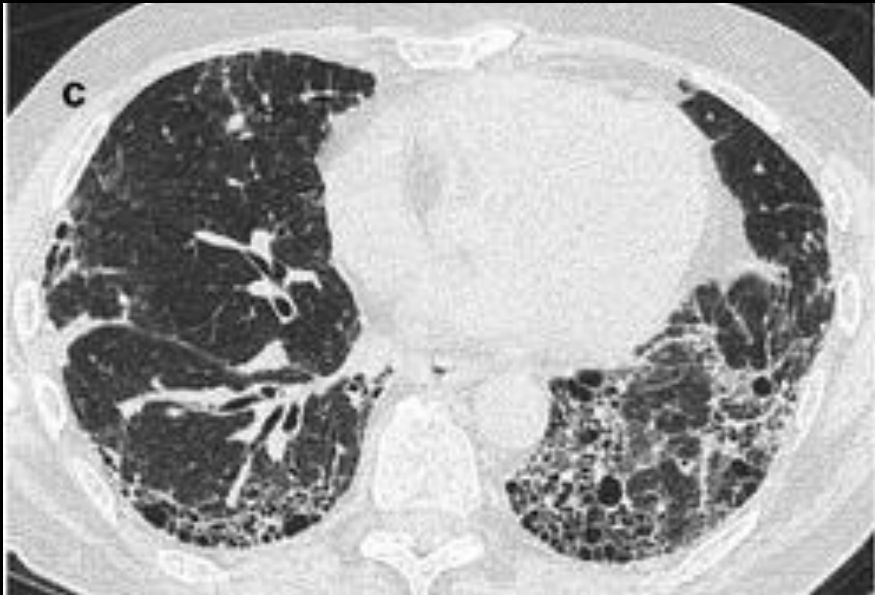1. Subpleural, basal predominance
2. Reticular abnormality
3. Absence of features listed as inconsistent with UIP pattern

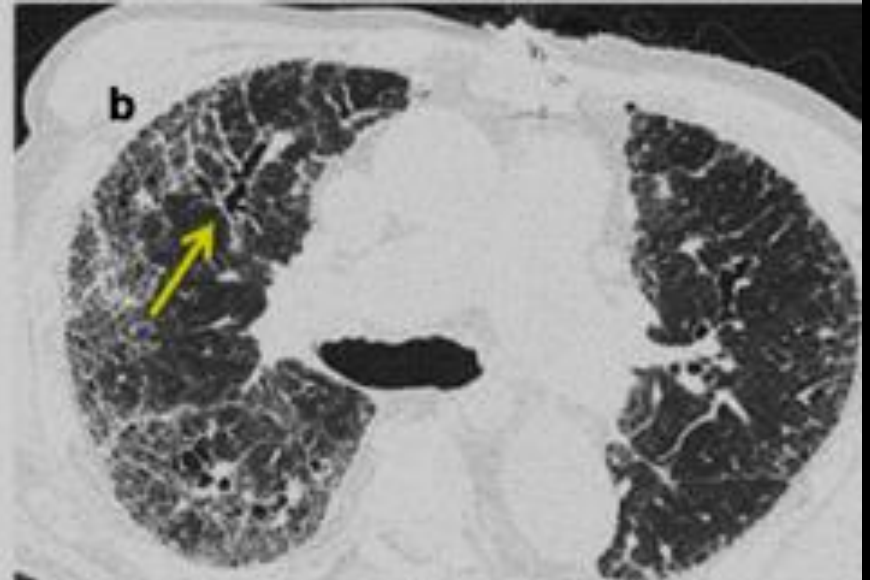
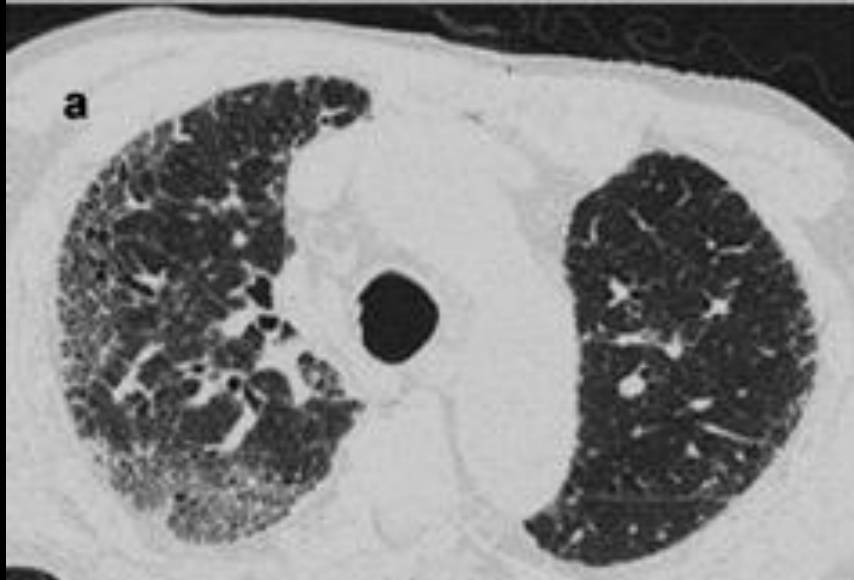
Inconsistent with UIP Pattern – Any of the 7 Features

1. Upper or mid-lung predominance
2. Peribronchovascular predominance
3. Extensive ground-glass abnormality (extent > reticular abnormality)
4. Profuse micronodules (bilateral, predominantly upper lobes)
5. Discrete cysts (multiple, bilateral, away from areas of honeycombing)
6. Diffuse mosaic attenuation/air-trapping (bilateral, in 3 or more lobes)
7. Consolidation in bronchopulmonary segment(s)/lobe(s)

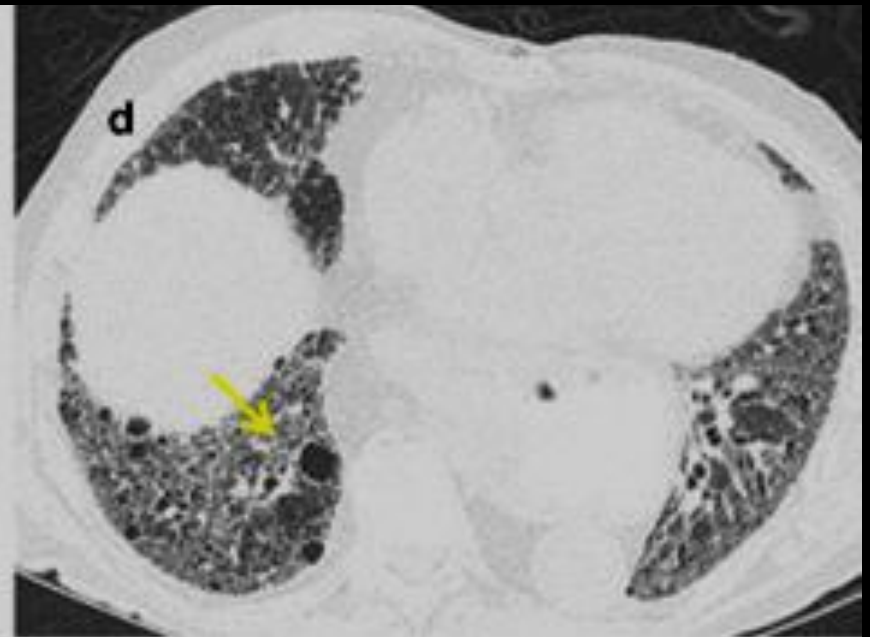
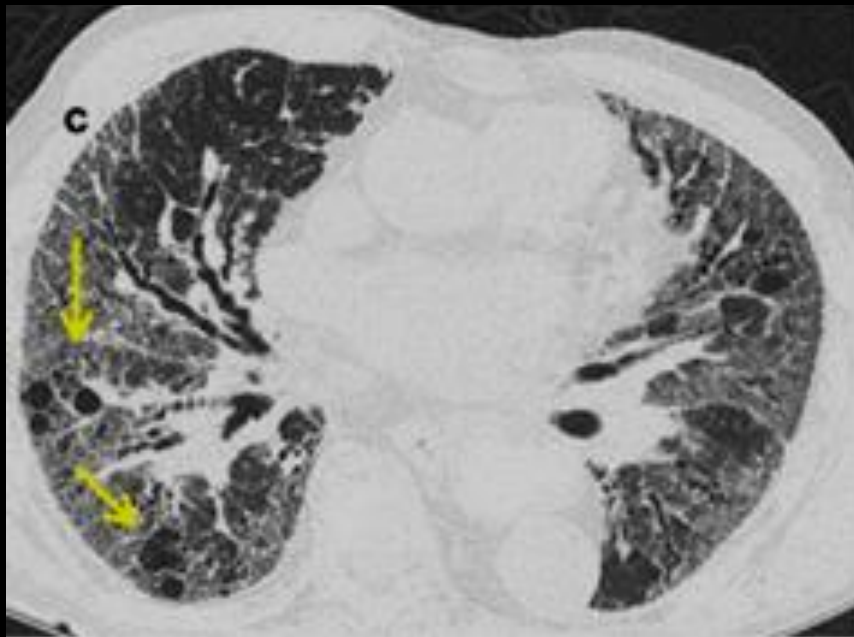


FPI certaine





FPI possible



B. Critères diagnostiques mineurs

Age > 50 ans ;

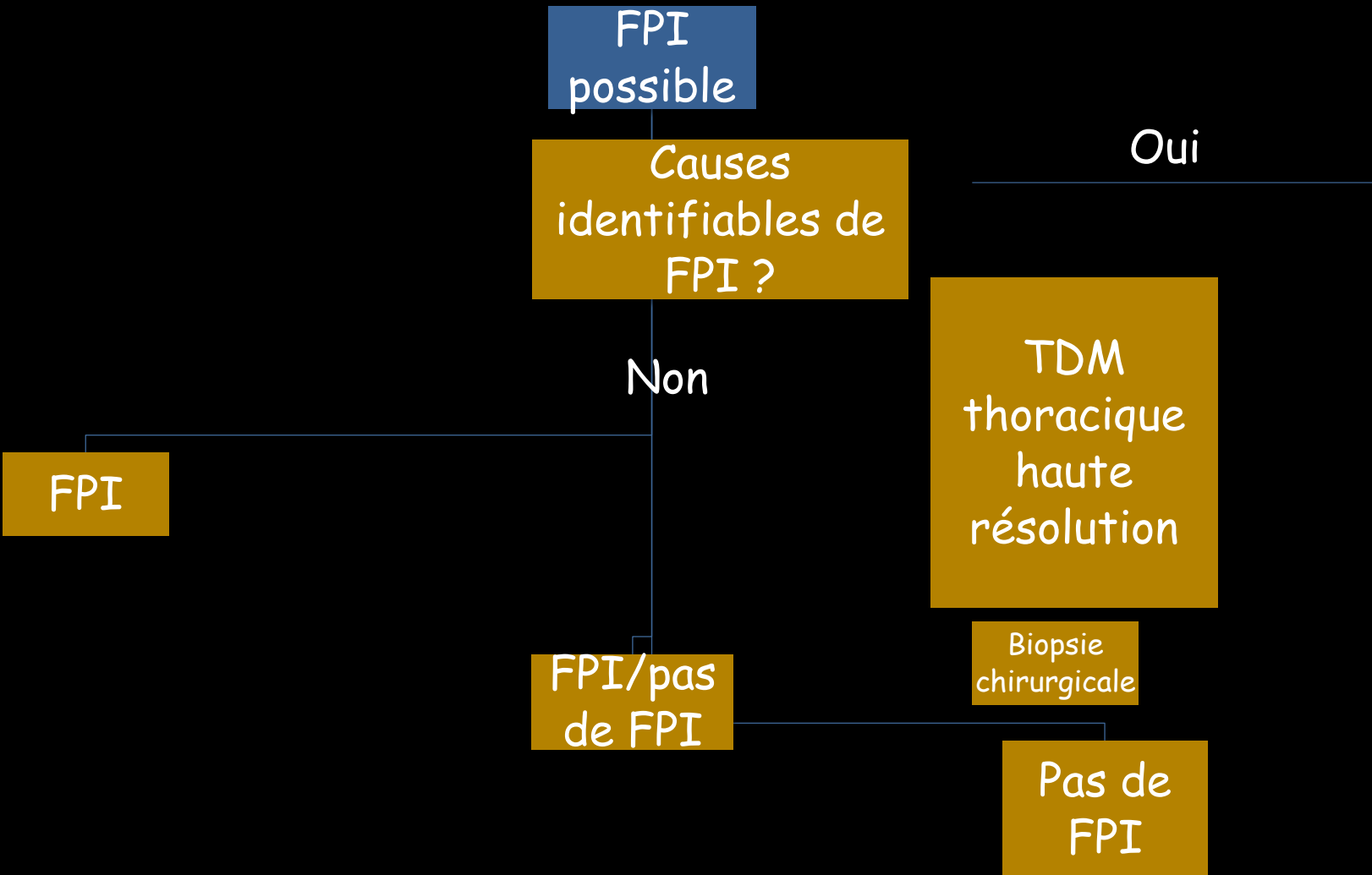
Apparition insidieuse d'une dyspnée d'effort inexpliquée ;

Durée de la maladie > 3 mois ;

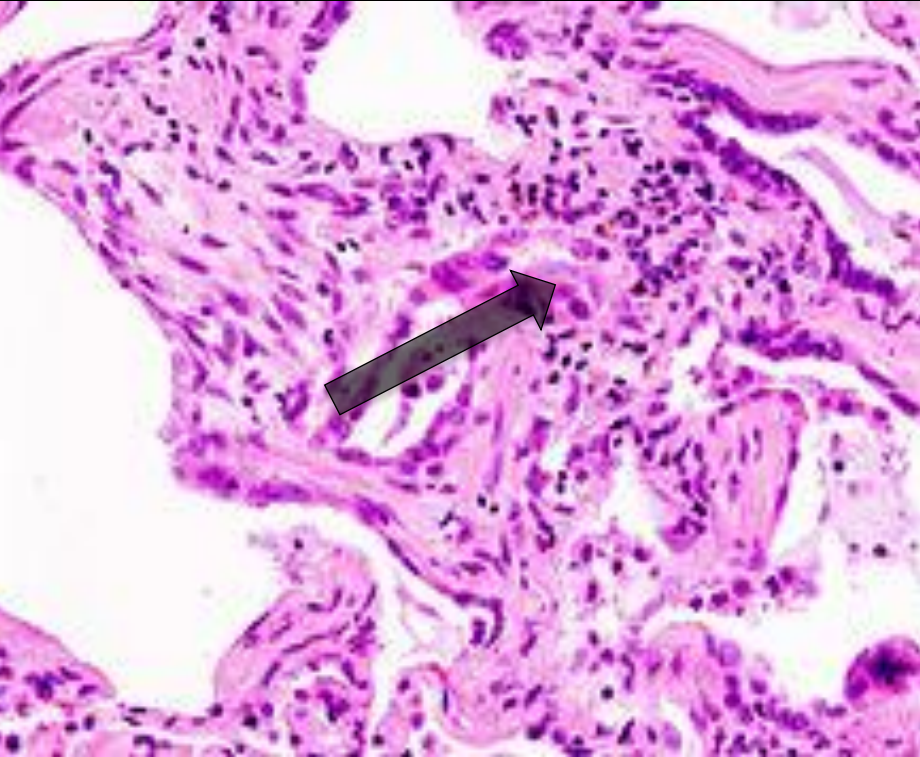
Râles crépitants ou "velcro" inspiratoires des 2 bases.

*An Official ATS/ERS/JRS/ALAT Statement: Idiopathic Pulmonary Fibrosis: Evidence-based Guidelines
for Diagnosis and Management*

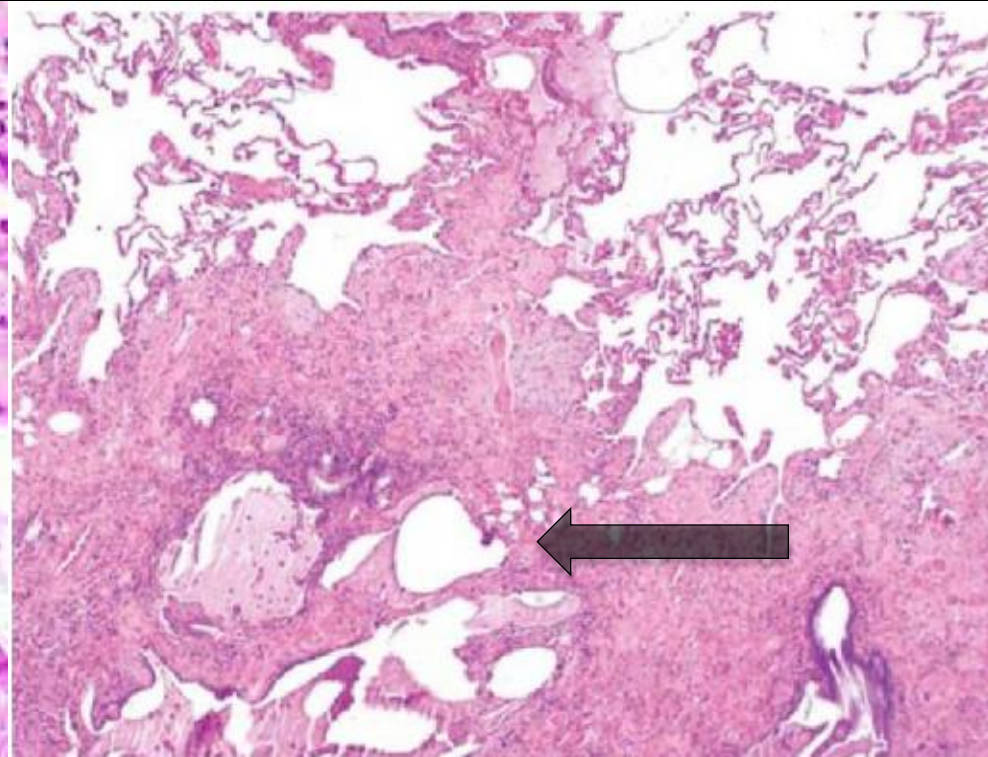
En cas de TDM non compatible :



Critères anatomopathologiques



Fibrose des septa inter-alvéolaires
intra-lobulaires



Transition brutale entre parenchyme sain
(haut) et fibrose pulmonaire + rayon de
miel (bas), caractéristique d'UIP
hétérogénéité temporelle et spatiale

IV. Evolution

Table 4. Factors Related with High Risk of Mortality According to 2011 American Thoracic Society Guidelines

Baseline Factors

Level of dyspnea

DLCO < 40% predicted

Desaturation < 88% during 6-minute walk test (6MWT)

Extent of honeycombing on HRCT

Pulmonary hypertension

Longitudinal Factors

Increase in level of dyspnea

Decrease in forced vital capacity by > 10% absolute value

Decrease in DLCO by > 15% absolute value

Worsening of fibrosis on HRCT

Facteurs pronostiques de la FPI :

importance de l'atteinte scanographique (HRCT) par

la fibrose et

le rayon de miel avec bronchectasies de traction

V. Prise en charge

Traitement au long cours : **Pirfénidone** = agent anti-fibrotique oral

Avantages :

Diminution de la progression de la maladie

Augmentation de la survie sans progression

Indications : FPI légère à modérée

Diagnostic de FPI confirmé (concordance radio-clinique)

CVF > ou = 50%

DLCO > ou = 35%

take home message

- Le **pronostic** de la FIP (IFP ou UIP) dépend de la précocité du diagnostic, notamment scanographique ;
- Gravité et étendue des lésions scanographiques** : pierre angulaire de la maladie ;
- Prise en charge bien établie pour les stades légers à modérés, mal codifiée pour les stades sévères.