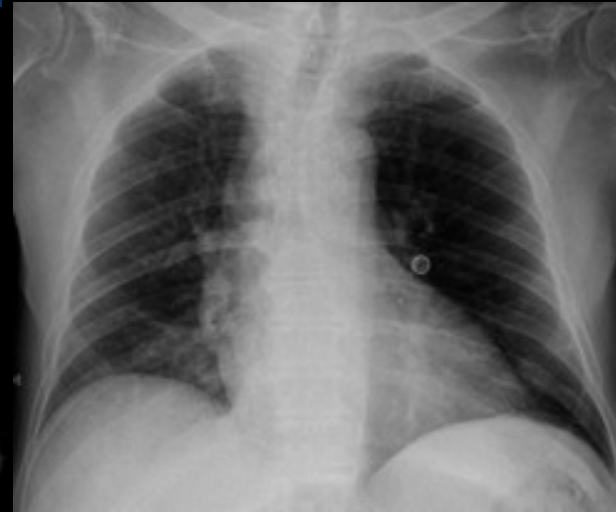
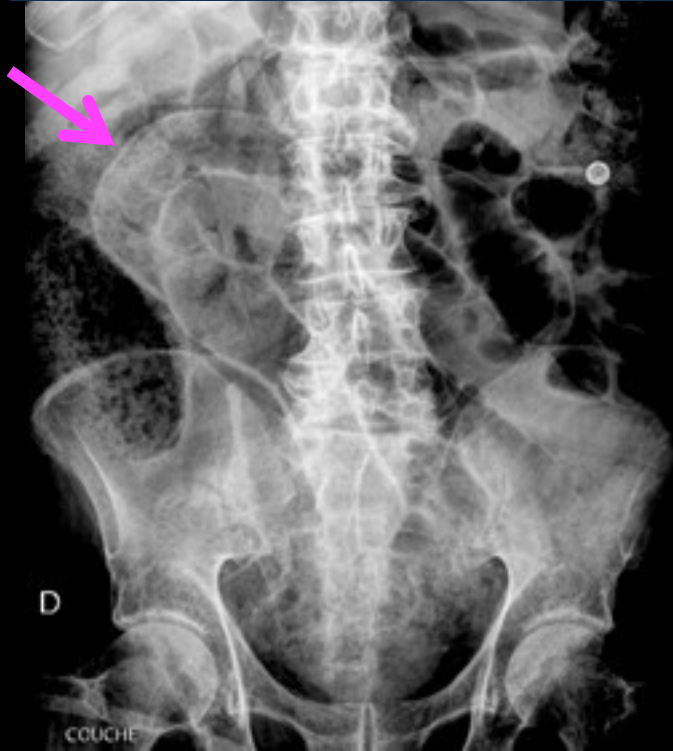
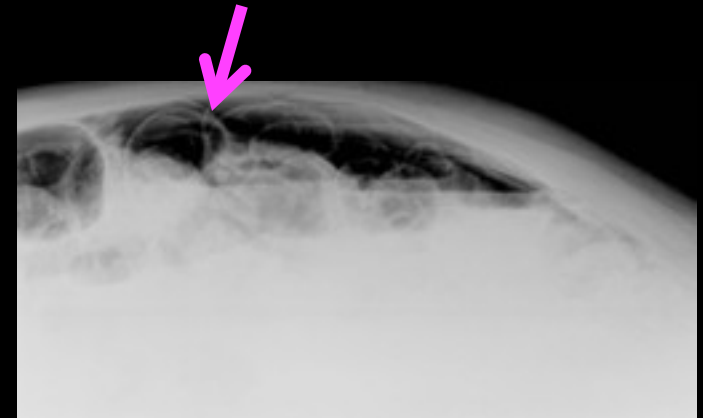
homme de 85 ans ; syndrome sub occlusif , douleurs abdominales , insuffisance rénale.
Que peut-on évoquer sur les clichés d'abdomen urgent réalisés en décubitus

decubitus rayon directeur vertical

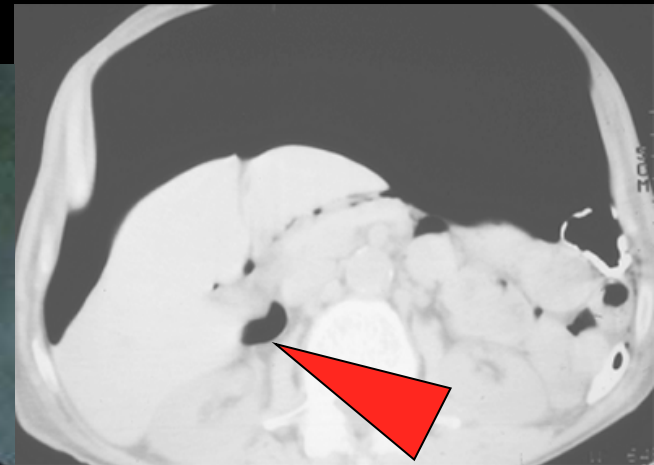
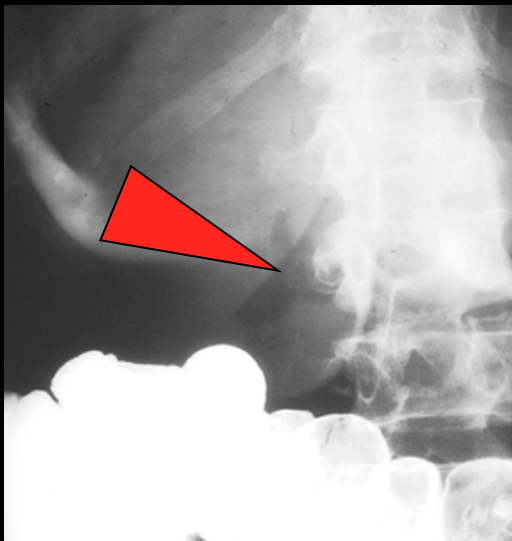
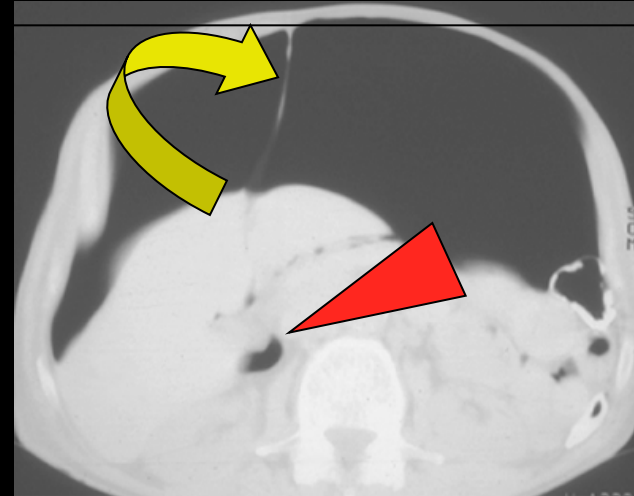
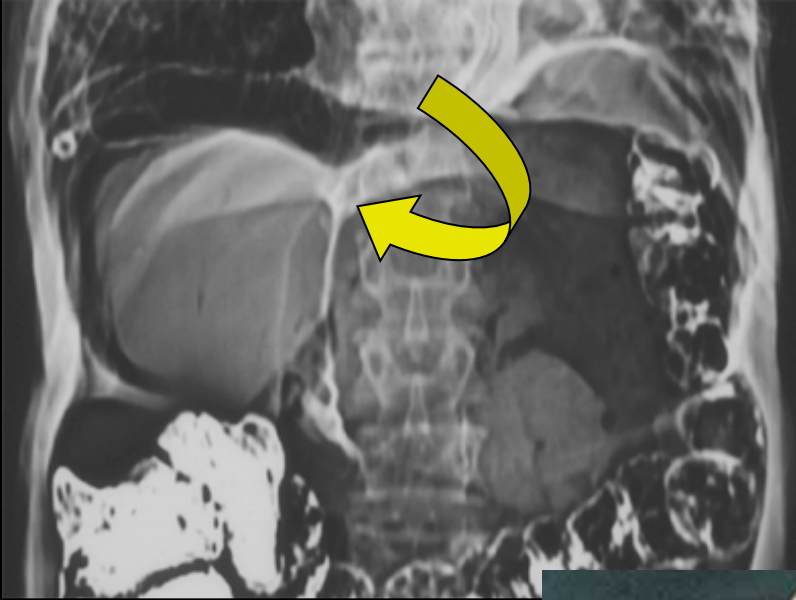


présence d'un pneumopéritoine massif

présence d'un " **signe du bas relief** " de **Riegler** : trop bonne visibilité des parois du grêle qui sont fines (en dehors des zones où elles sont accolées) car leur versant séreux est silhouetté par le gaz du pneumopéritoine
ce signe était décrit sous le terme de **pariétographie gazeuse**

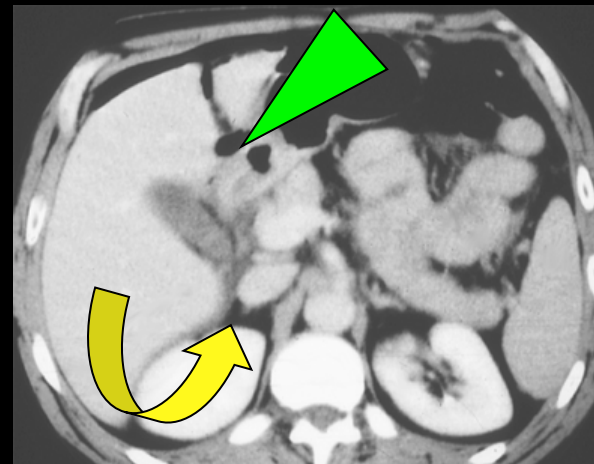
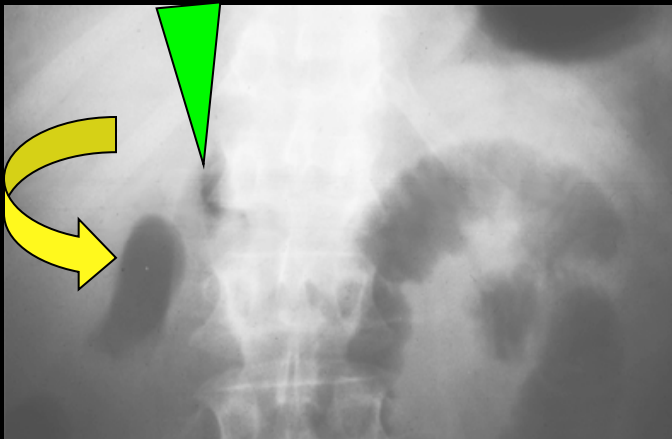
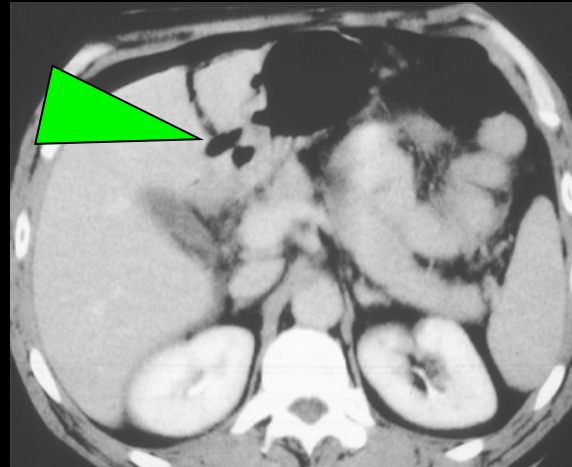
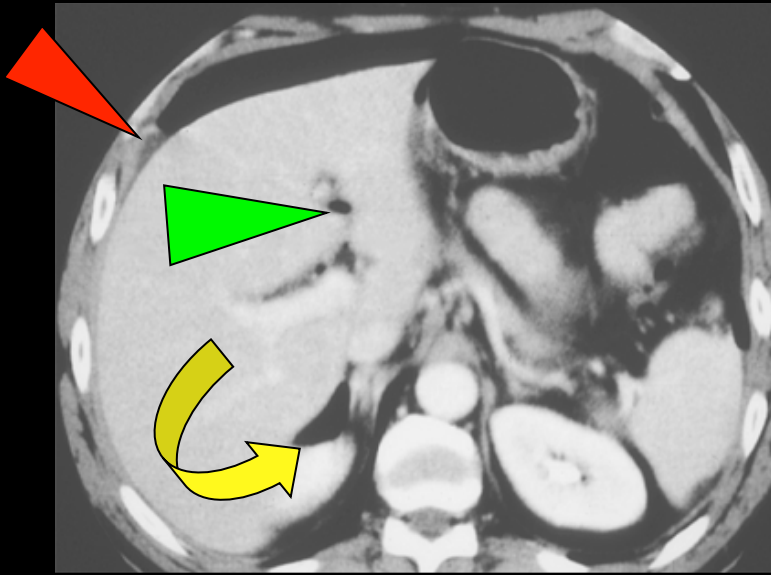


quel(s) est(sont) ,sur cette image de scout view et d'ASP decubitus ,rayon directeur vertical ,le(s) signe(s) de volumineux pneumopéritoine en relation avec un ulcère perforé de la face antérieure du bulbe duodénal

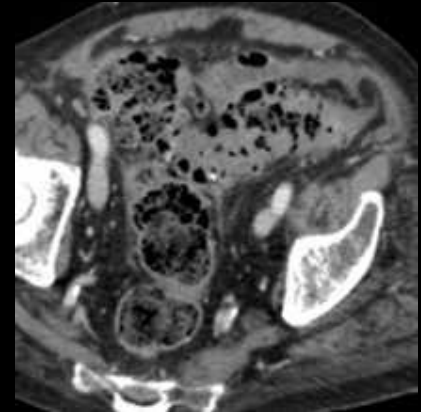
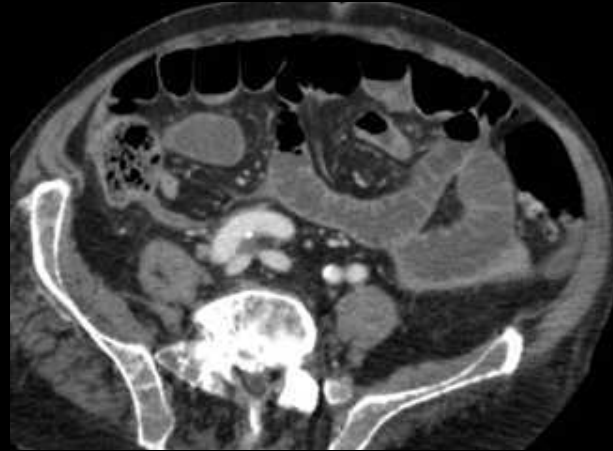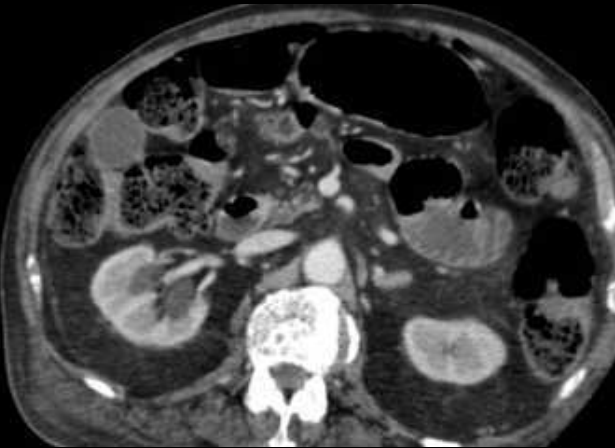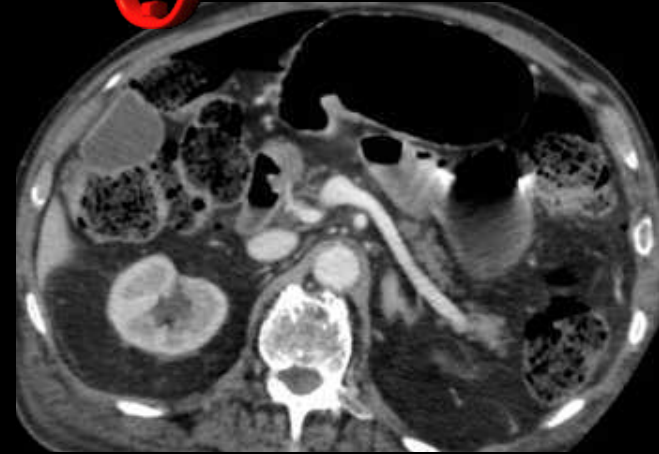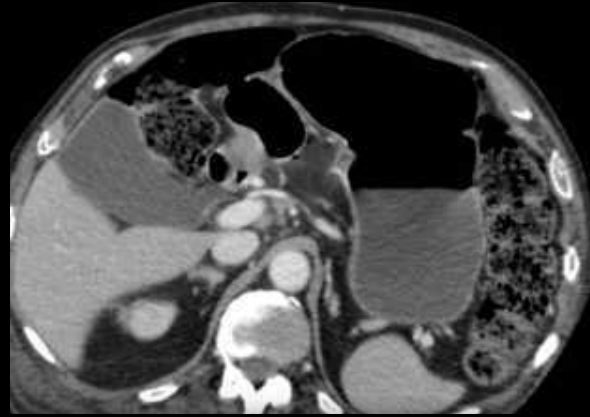
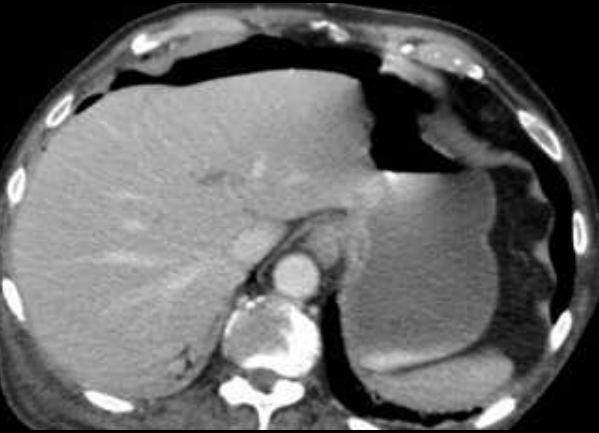


-silhouettage du ligament falciforme
-signe du chapeau des Doges de Venise (espace hépatorénal D , sous hépatique postérieur =poche de Morison !)

- signe du chapeau des Doges de Venise -
- présence de gaz dans le sillon du ligament rond
- lame liquidienne périhépatique avec niveau liquide-gaz "en ménisque"



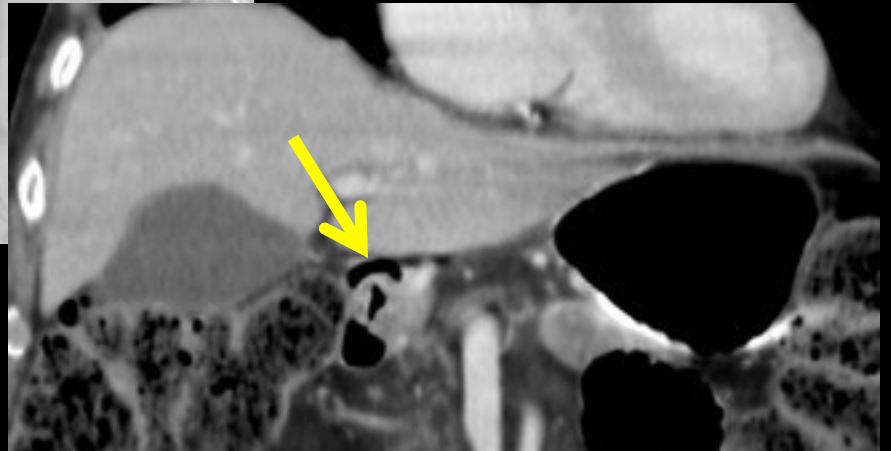
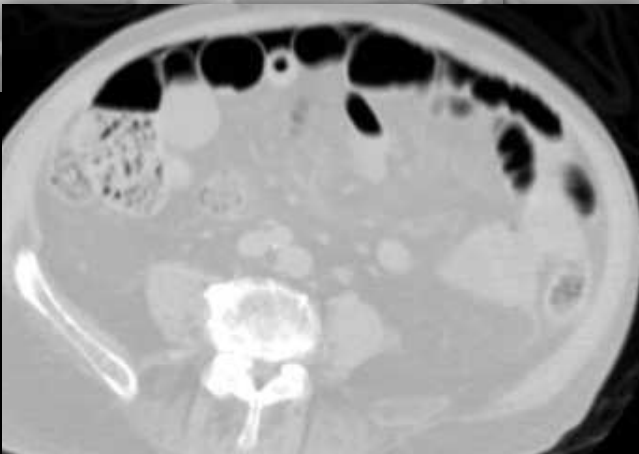
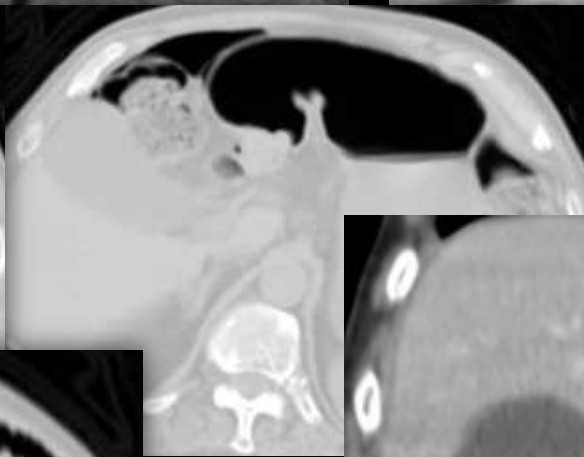
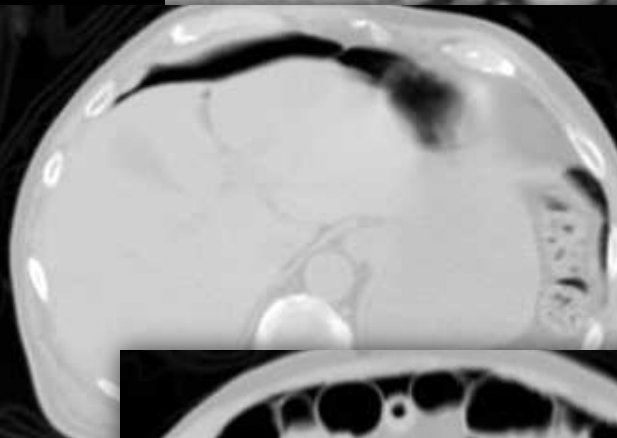
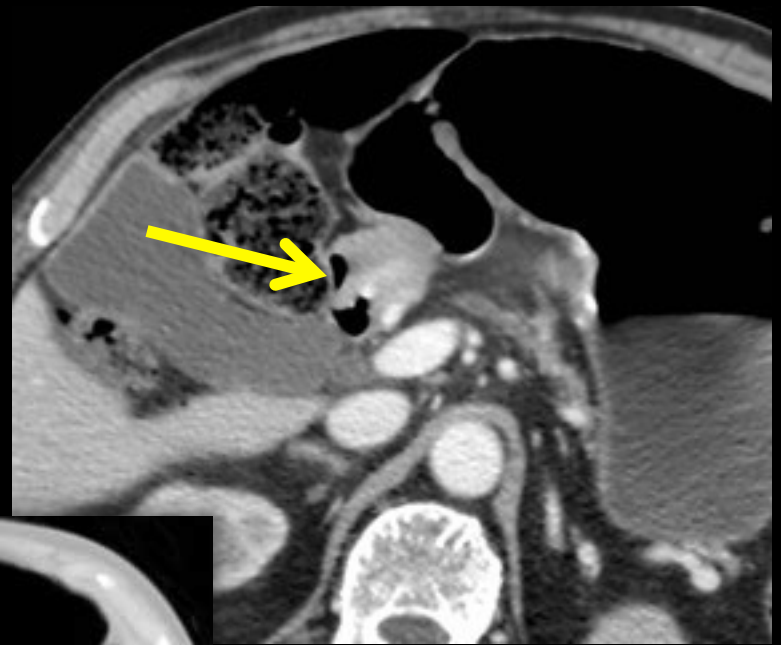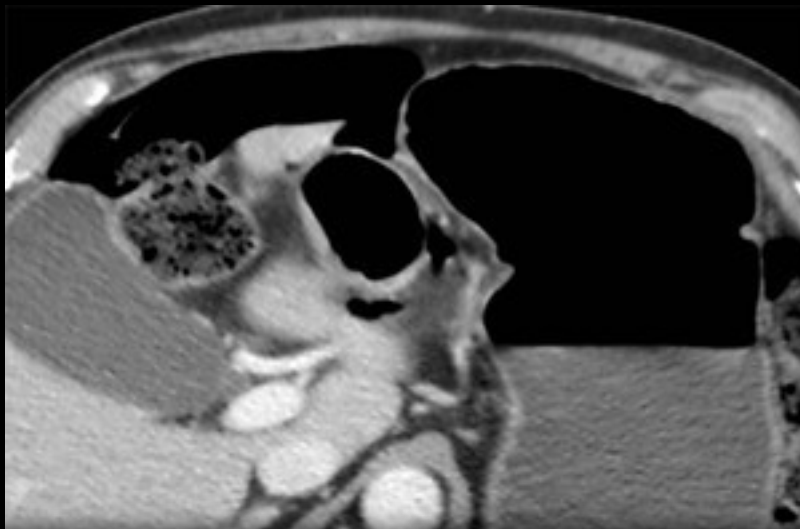
quelle est l'origine du pneumopéritoine ; sur quels arguments



un pneumopéritoine abondant implique une absence de "couverture" par les structures péritonéales proches de la lésion perforée .on doit donc évoquer:

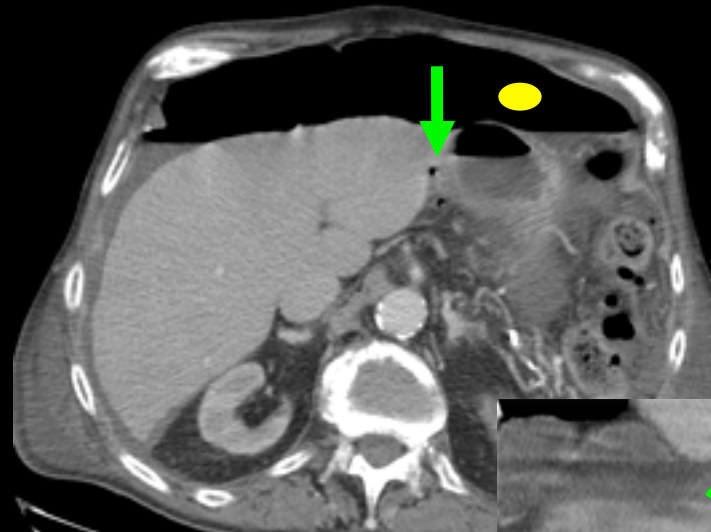
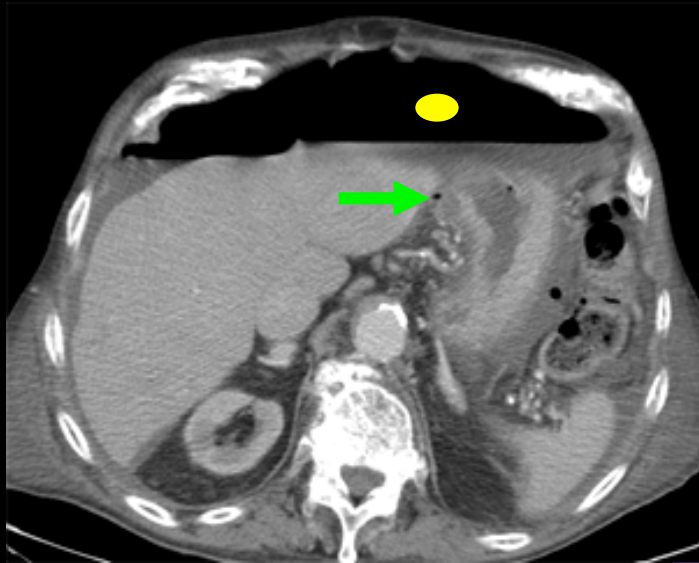
.soit un **ulcère de la face antérieure du duodénum ou de l'estomac**

.soit une **perforation diastatique du caecum** (ici le caecum est normal et il n'ya pas de stase stercorale ni de distension colique pathologiques)

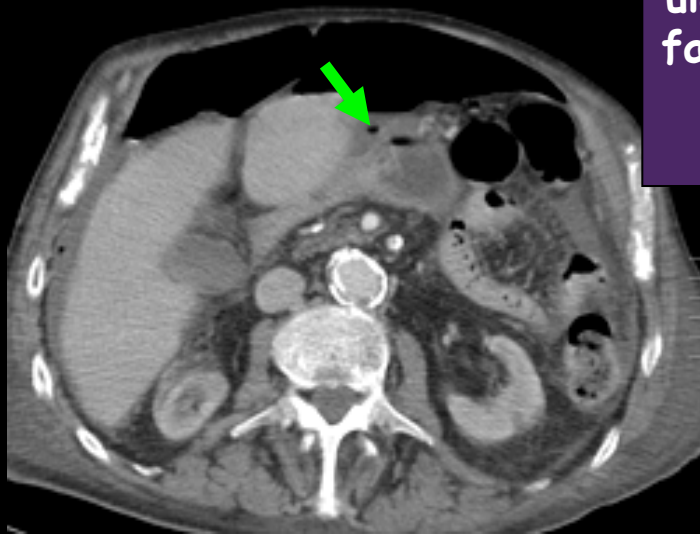


perforation d'un ulcère de la face antérieure du bulbe duodéнал (gaz au contact)

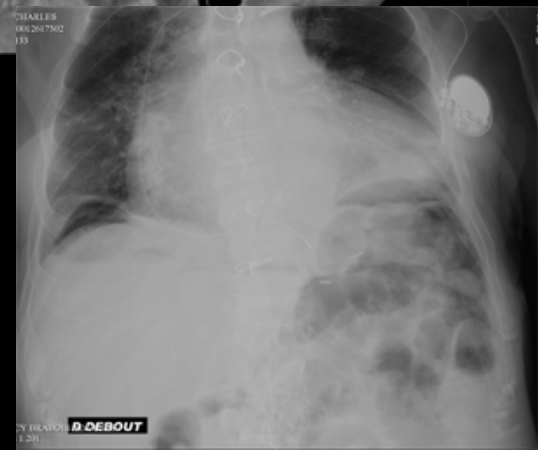
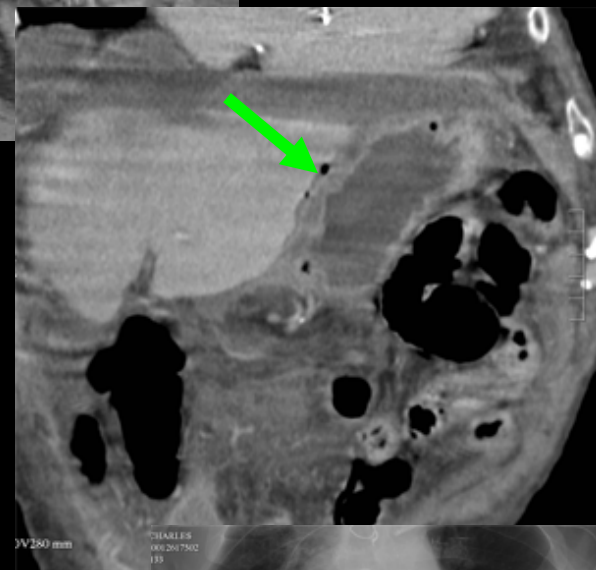
homme 88 ans, douleurs abdominales aiguës et anurie

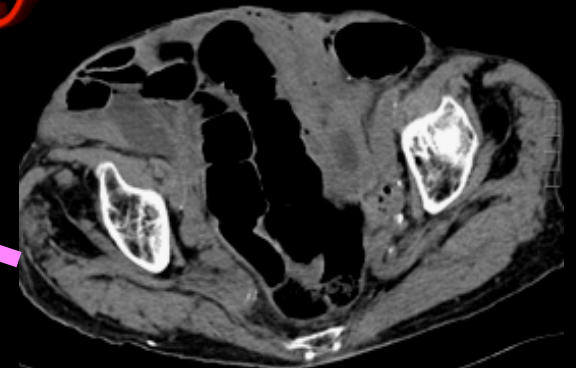
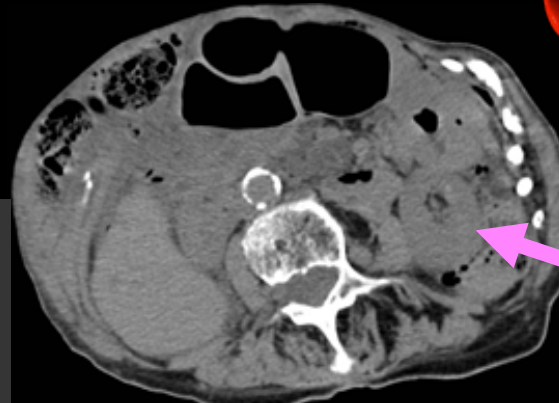
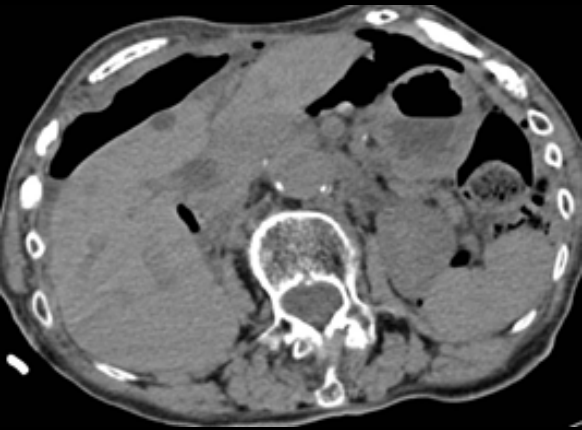
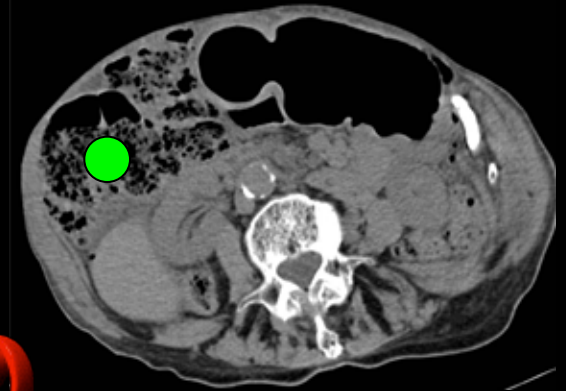
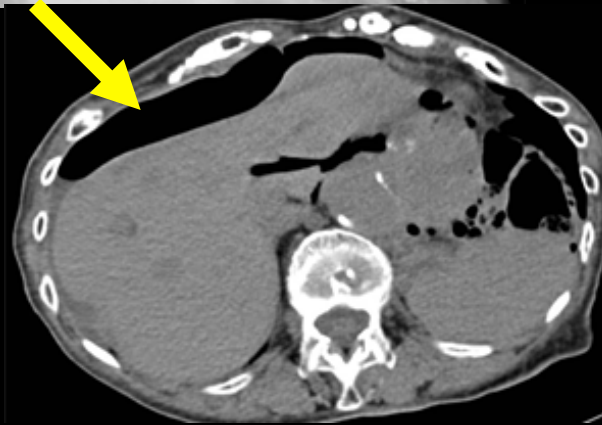
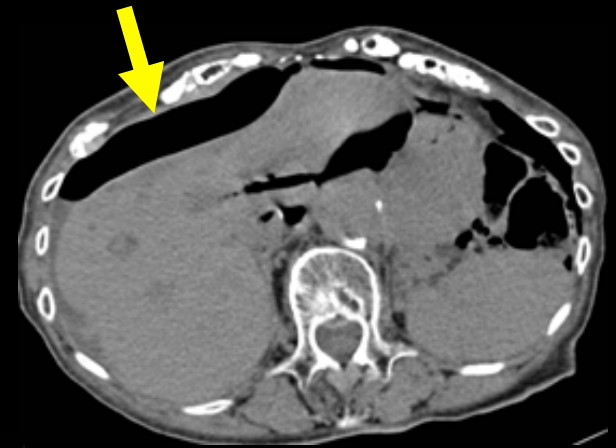
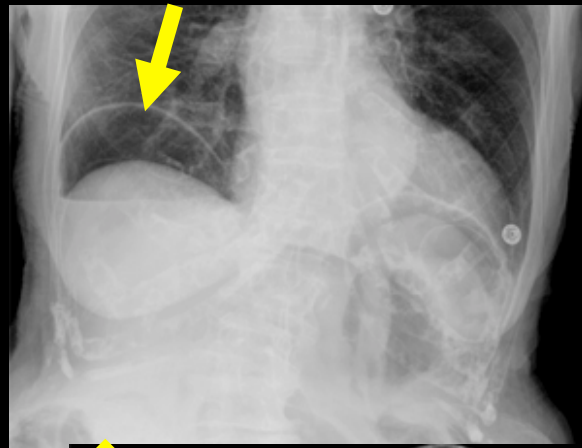
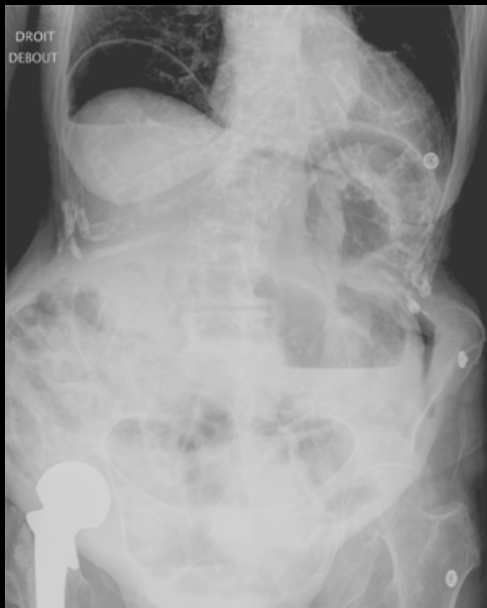

ulcère perforé de la
face antérieure de la
petite courbure
gastrique



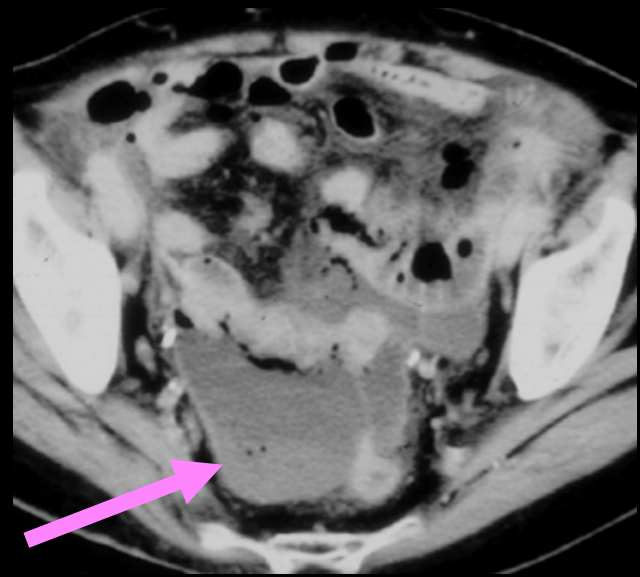
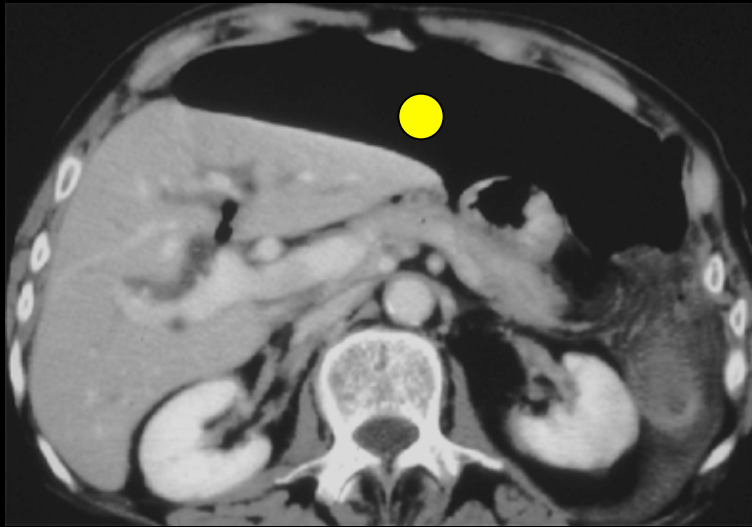-volumineux pneumopéritoine sus mésocolique
-parois gastriques épaissies et bulles gazeuses au
contact



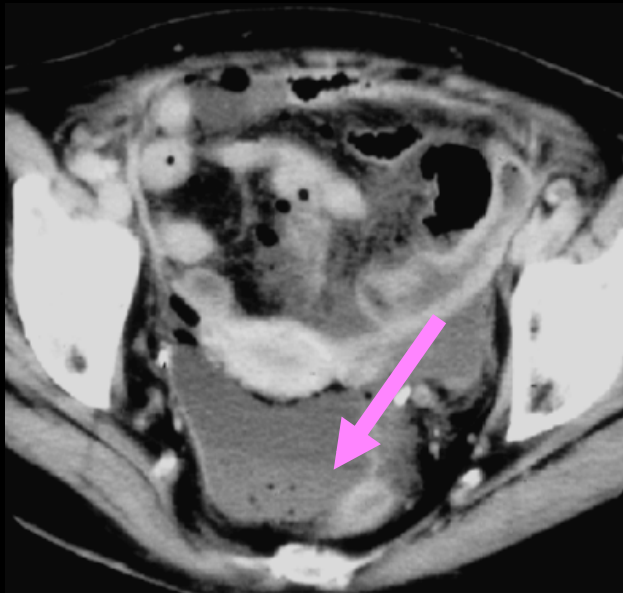


-volumineux pneumopéritoine sus
mésocolique
-encombrement stercoral
colique droit
insuffisance rénale ; pas
d'injection

perforation diastatique du caecum à l'intervention
cancer sténosant de l'angle colique gauche

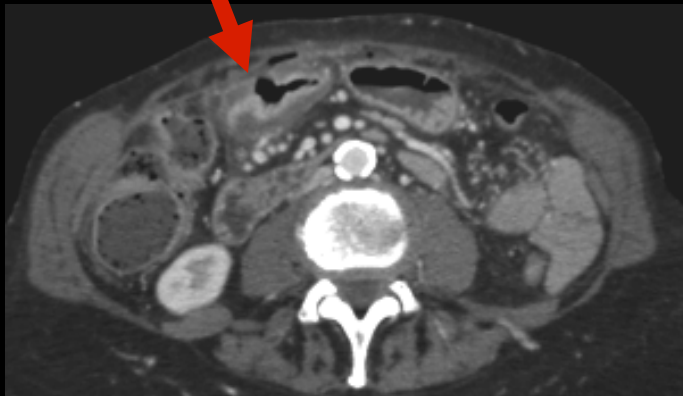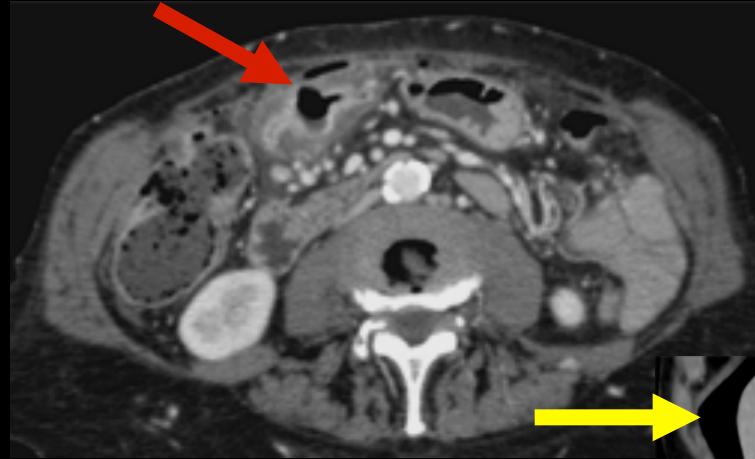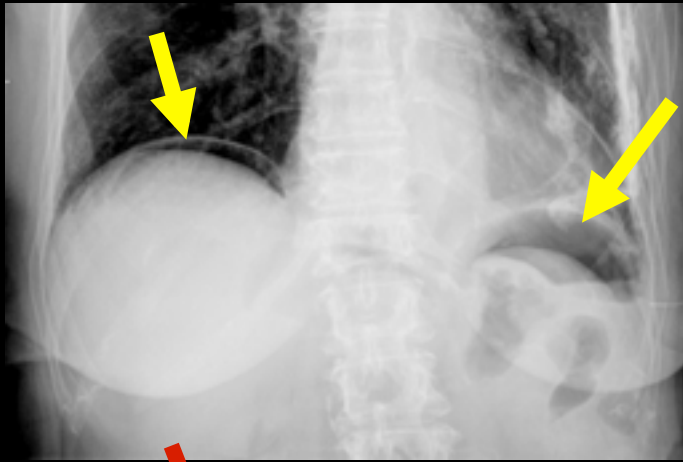


- volumineux pneumopéritoine sus mésocolique
- sédimentation fécale dans le cul de sac de Douglas

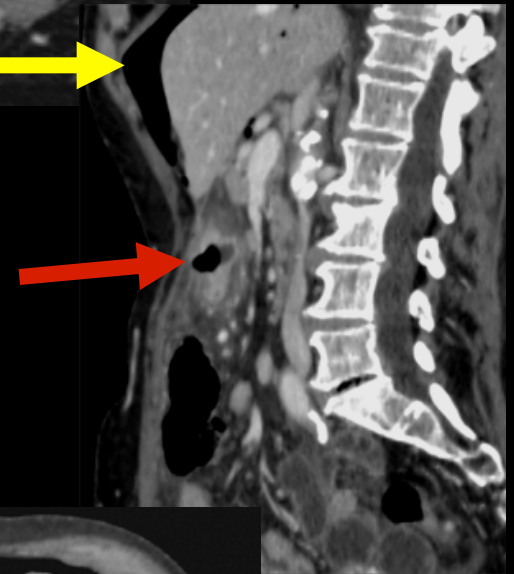


suites douloureuses
d'une coloscopie ...
péritonite stercorale

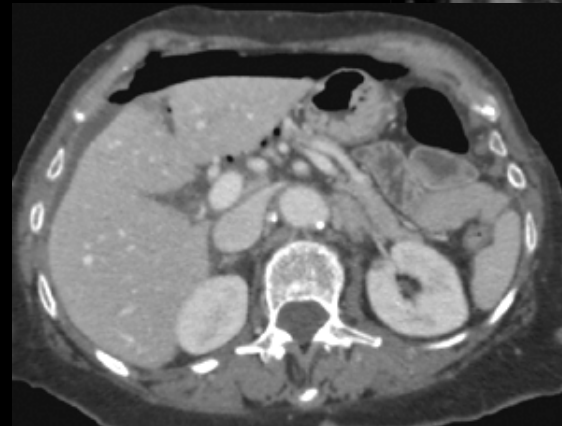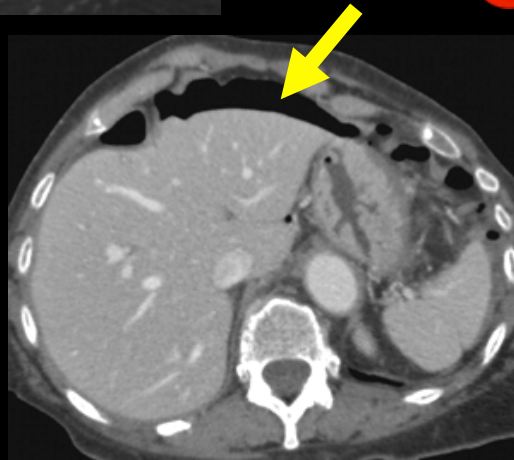femme 79 ans , douleurs depuis 24 heures



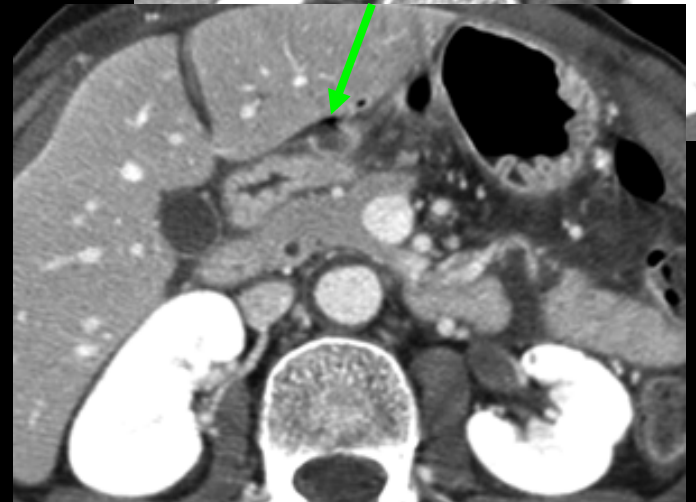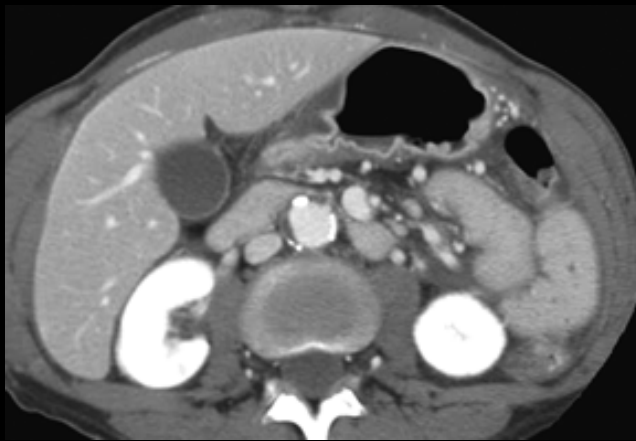
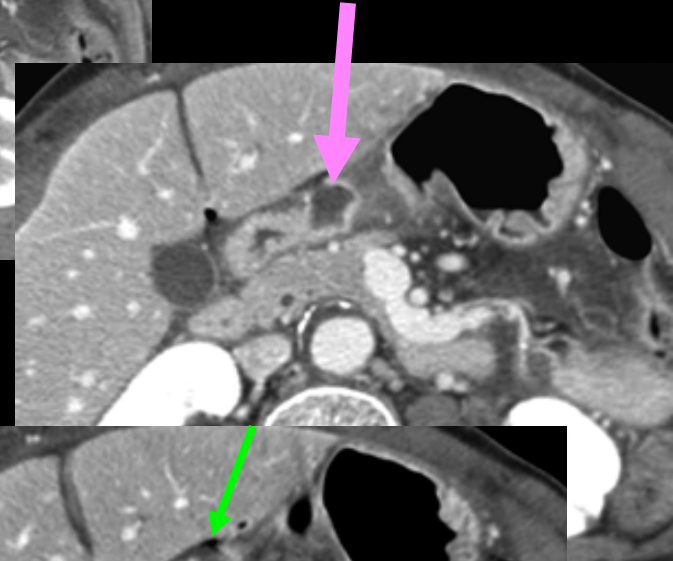
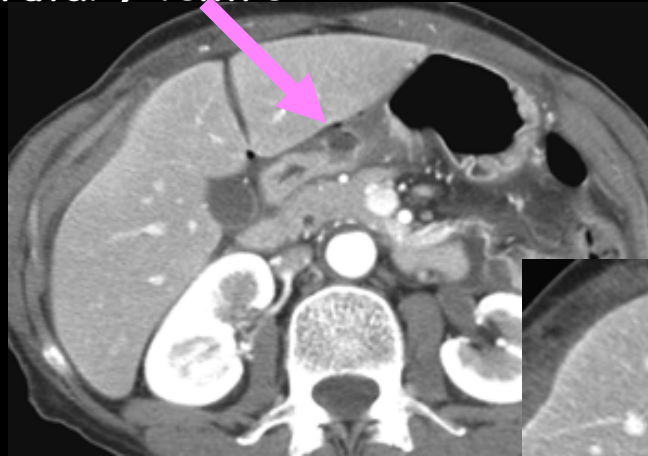
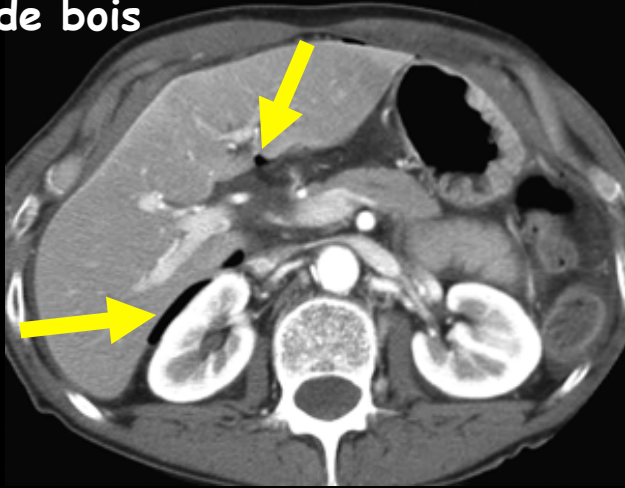
-gros pneumopéritoine
-épaississement des parois
bulbaires et gros cratère
ulcéreux



gros ulcère
perforé de la
face antérieure
du bulbe duodénal



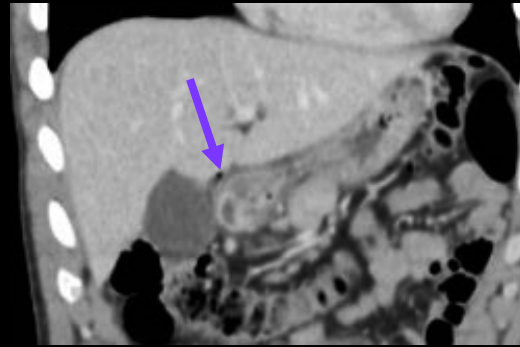
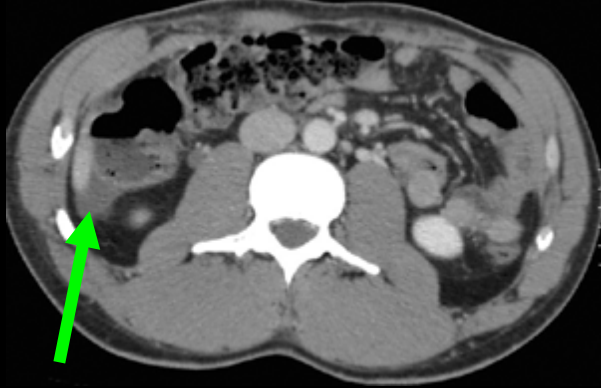
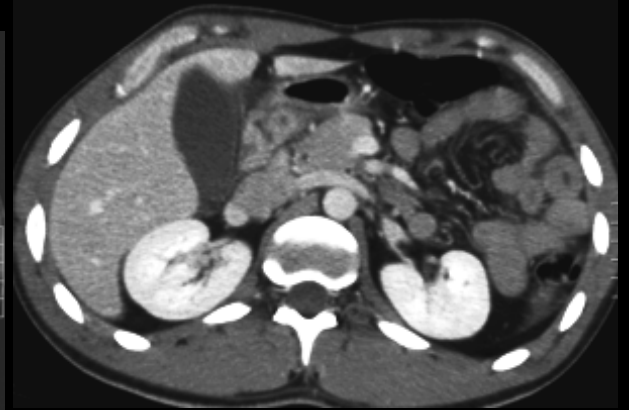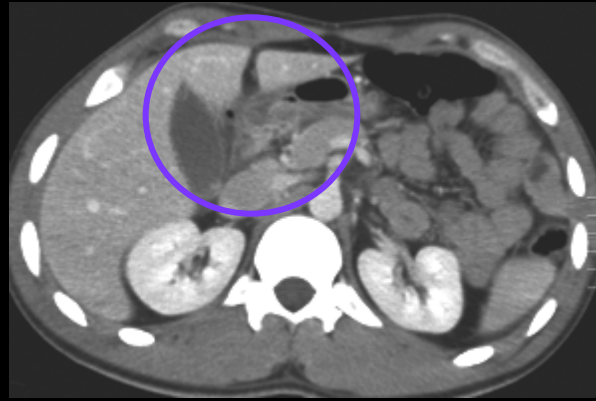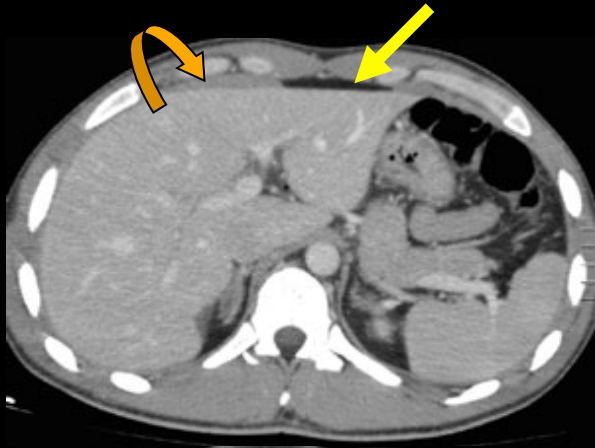
femme 40 ans , éthylique, douleurs épigastriques aiguës , à début brutal ; ventre de bois



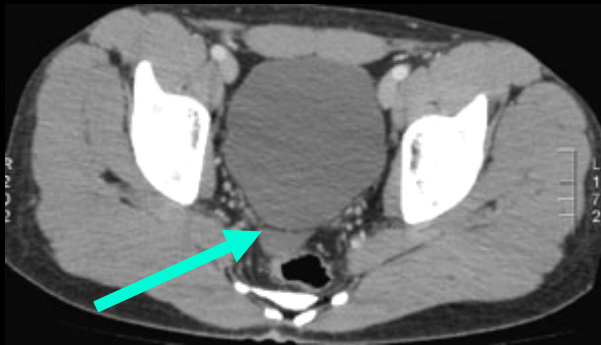
-pneumopéritoine "rétro hépatique "
-épaississement des parois gastriques et gros cratère ulcéreux de la face antérieure

gros ulcère perforé de la face antérieure de l'estomac

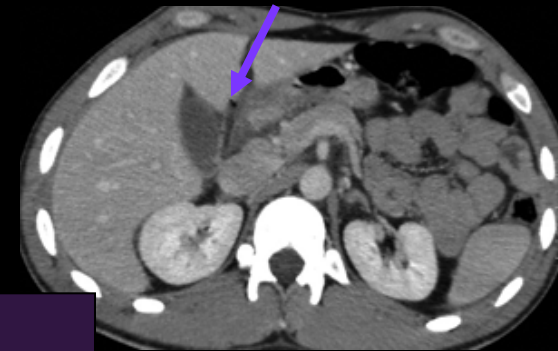
jeune patient 18 ans , douleurs épigastriques à début brutal , en coup de poignard ,
échographie négative , scanner à 12 heures du début de la symptomatologie



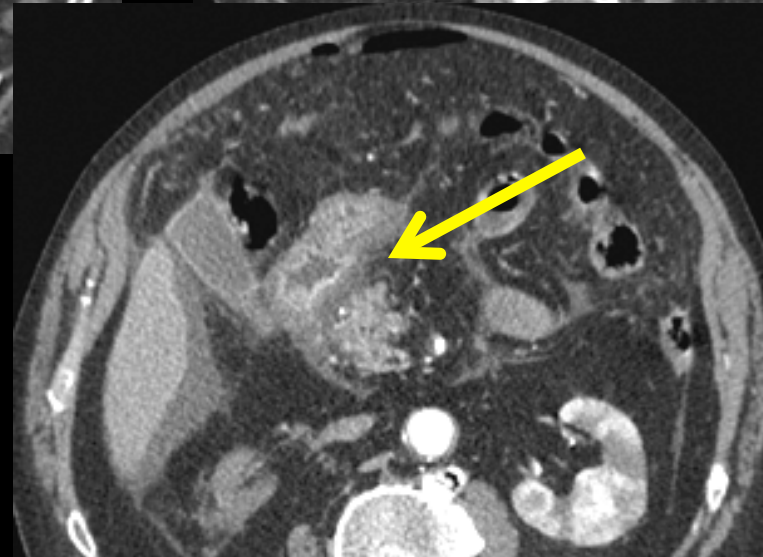
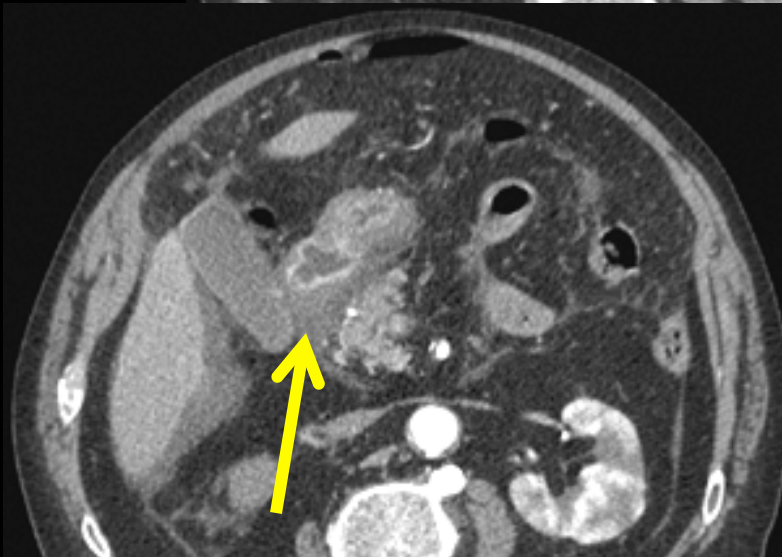
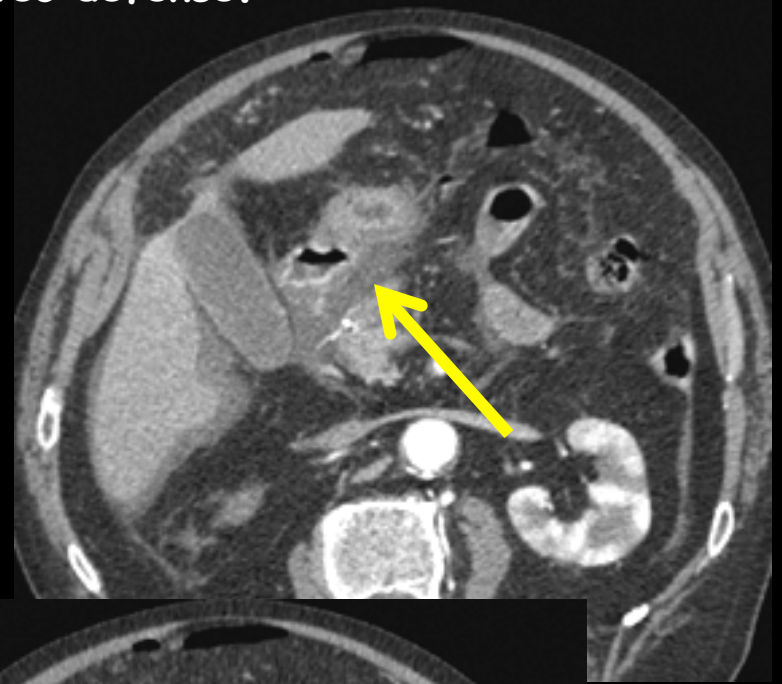
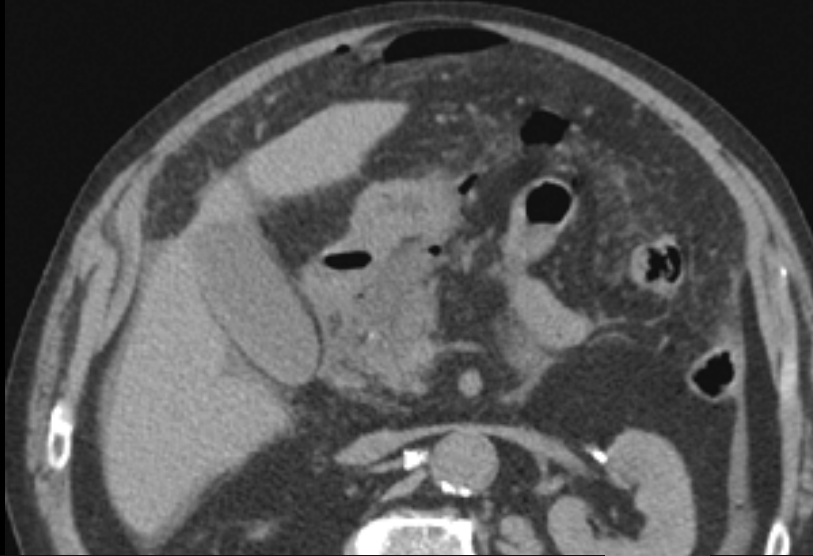
-petit pneumopéritoine
-petit épanchement liquidien
péritonéal
-bulle gazeuse au contact
du bulbe duodénal dont la
paroi est épaissie



ulcère perforé de la face
antérieure du bulbe duodénal

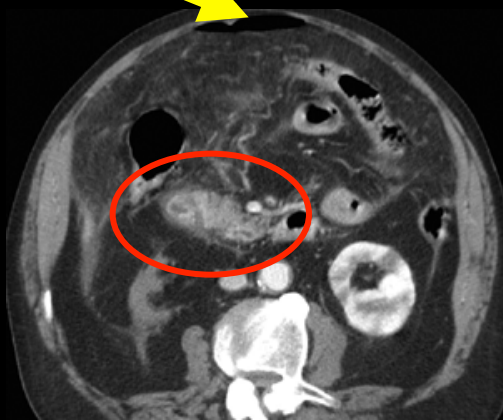
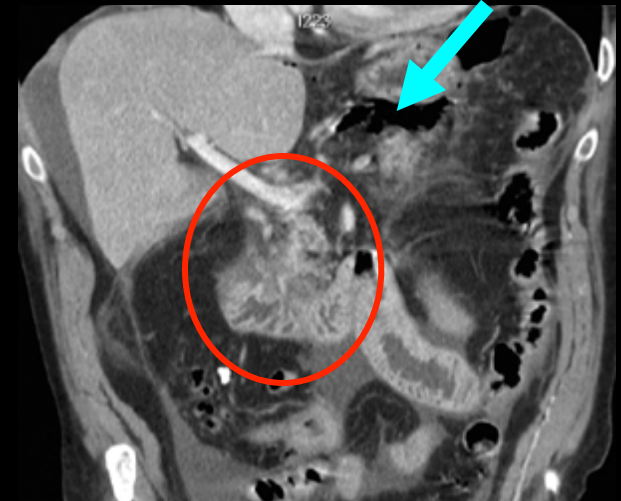
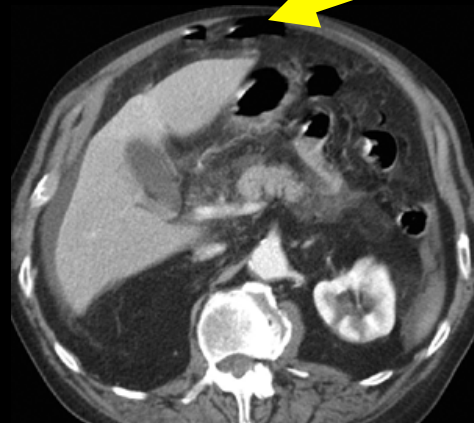
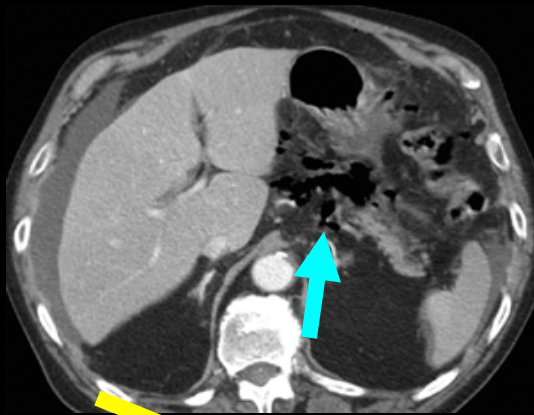
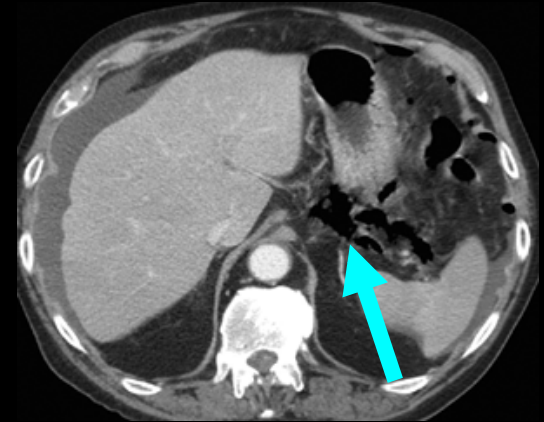
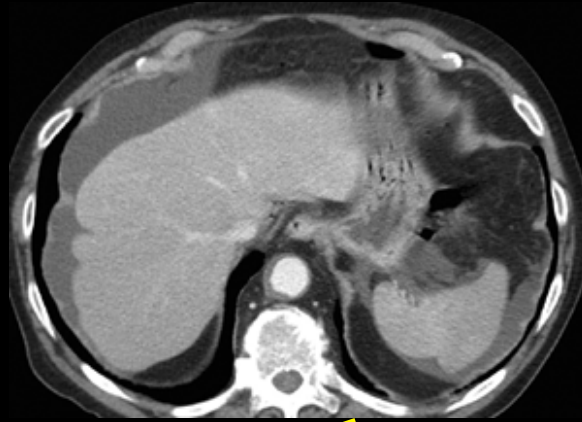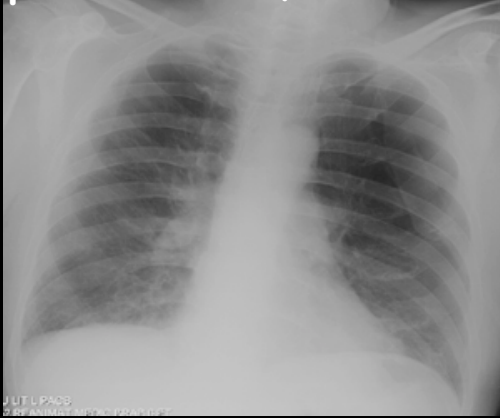


homme 75 ans, douleurs épigastriques brutales avec défense.



perforation d'un ulcère de la face postérieure du bulbe duodénal (comblement 'liquidien' du sillon et épaissement inflammatoire de la paroi)
petit pneumopéritoine

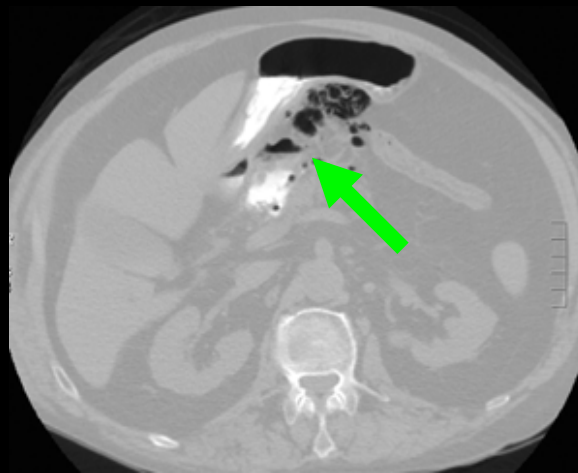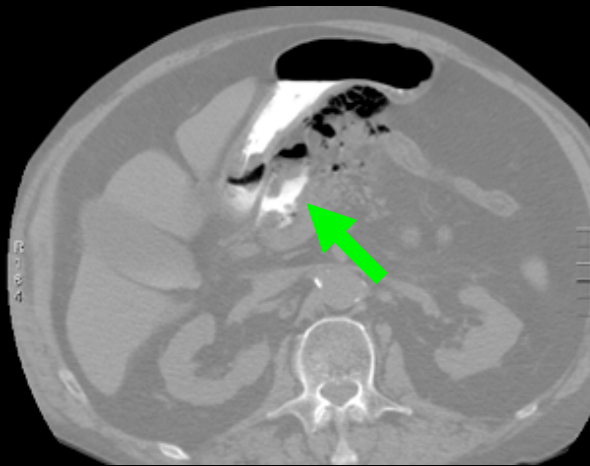
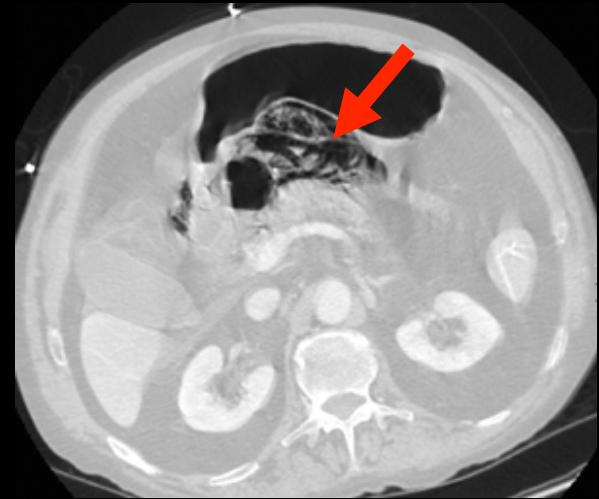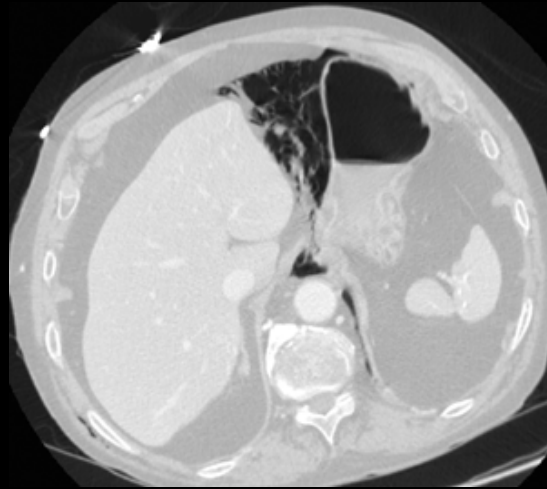
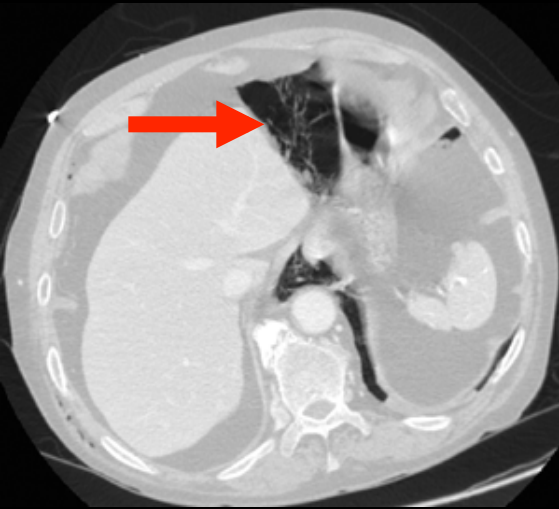homme 76 ans , douleurs épigastriques
persistantes , défense .



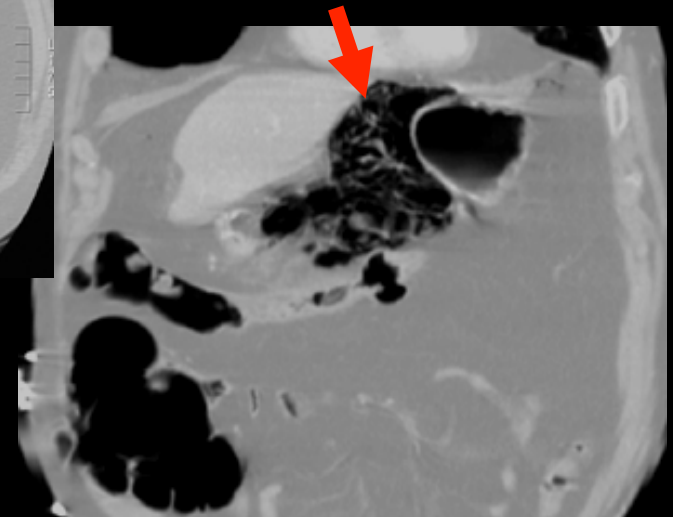
- rétro pneumopéritoine
- pneumopéritoine
- foyer inflammatoire rétro duodéal

ulcère perforé de la face postérieure du bulbe duodéal
avec pneumopéritoine et rétro pneumopéritoine

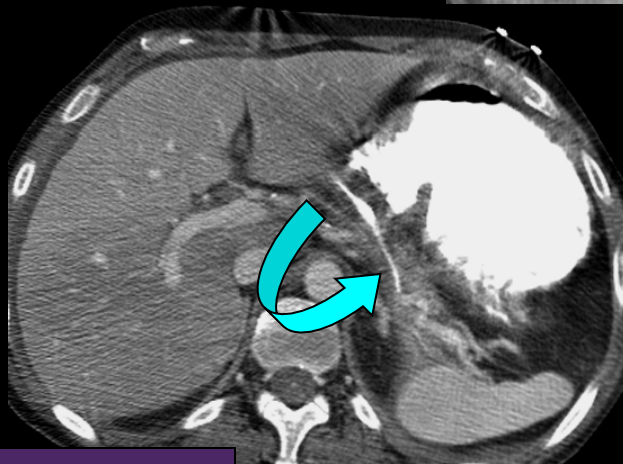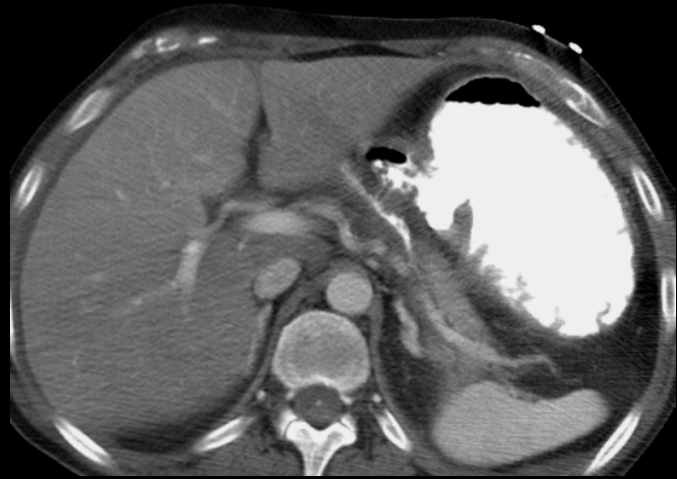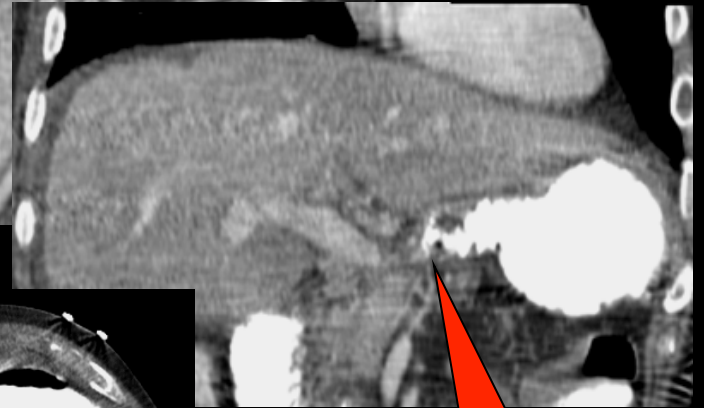
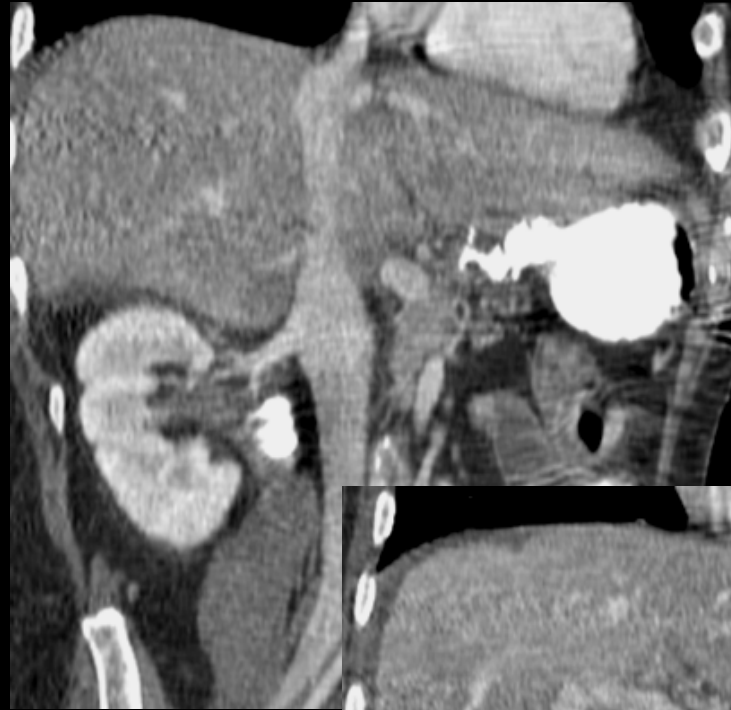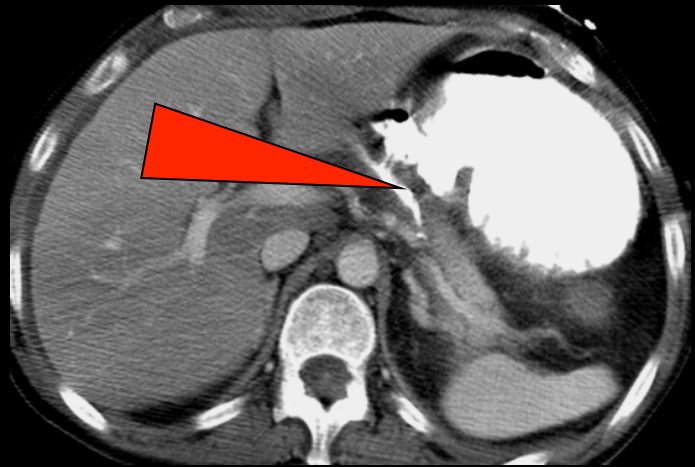
homme 76 ans ,BPCO, emphysème , douleurs épigastriques persistantes ,défense



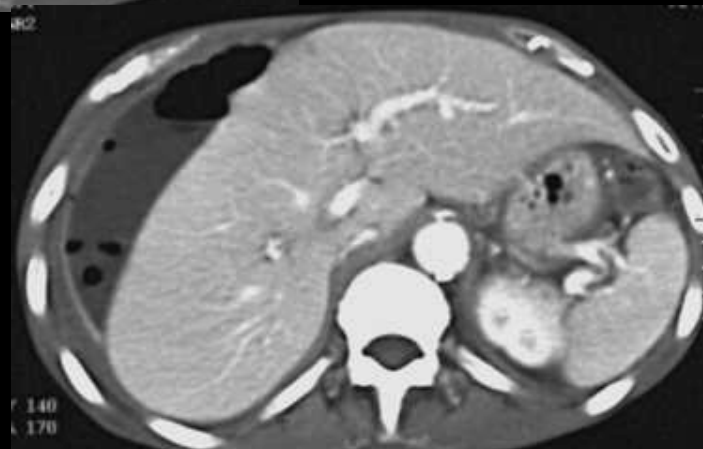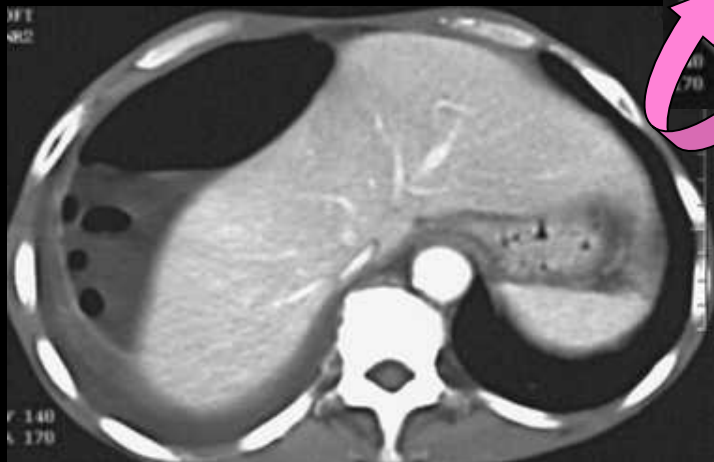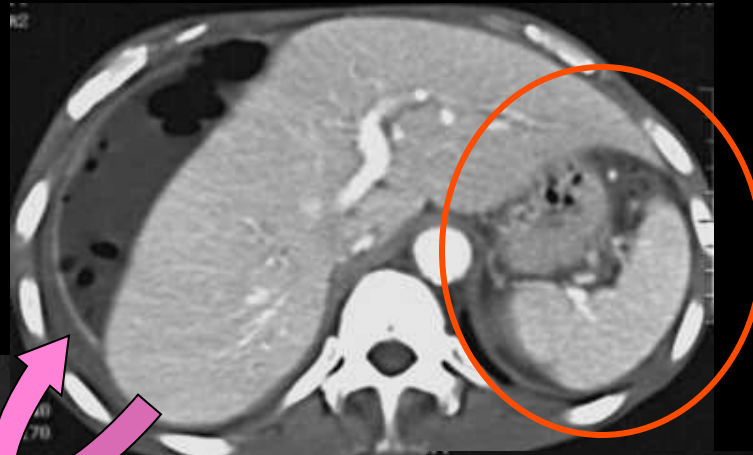
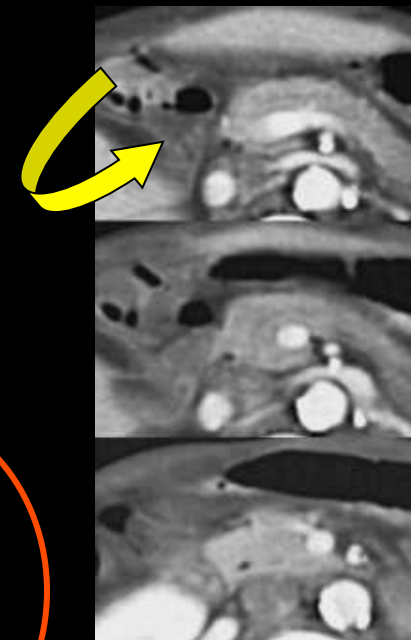
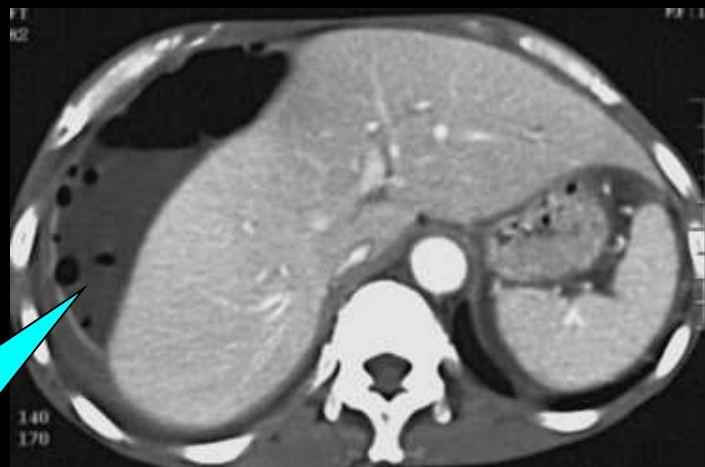
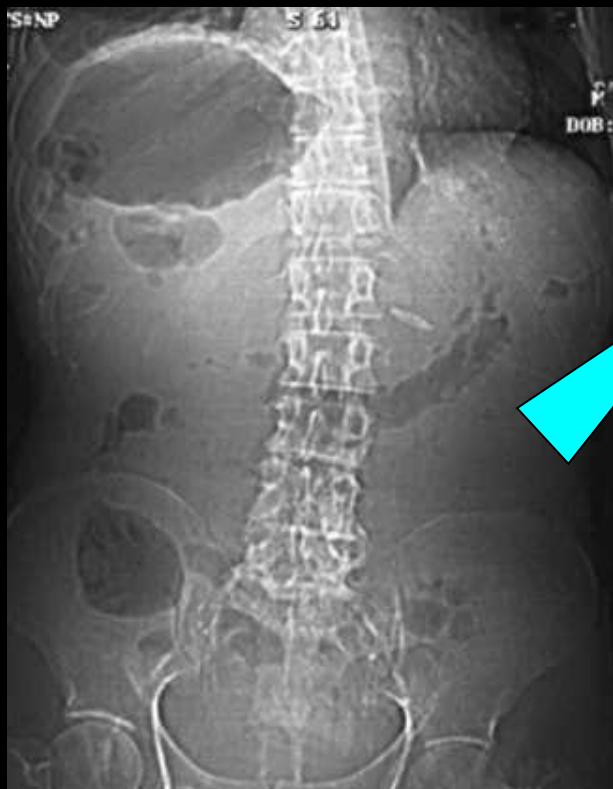
ulcère perforé de la face postérieure du bulbe duodénal



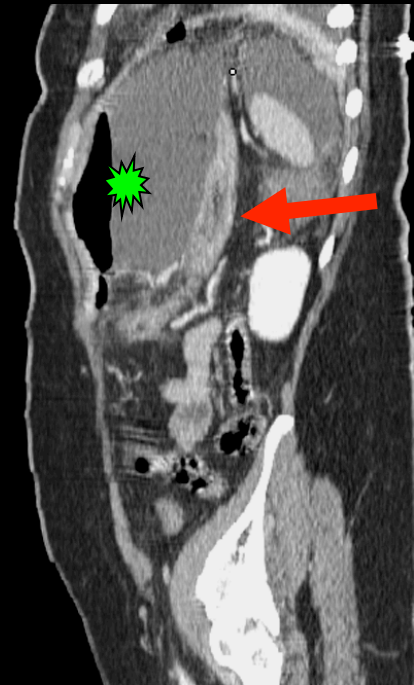
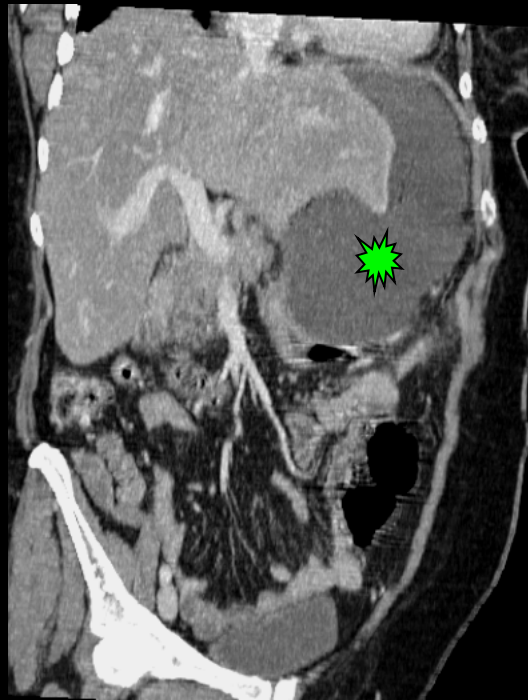
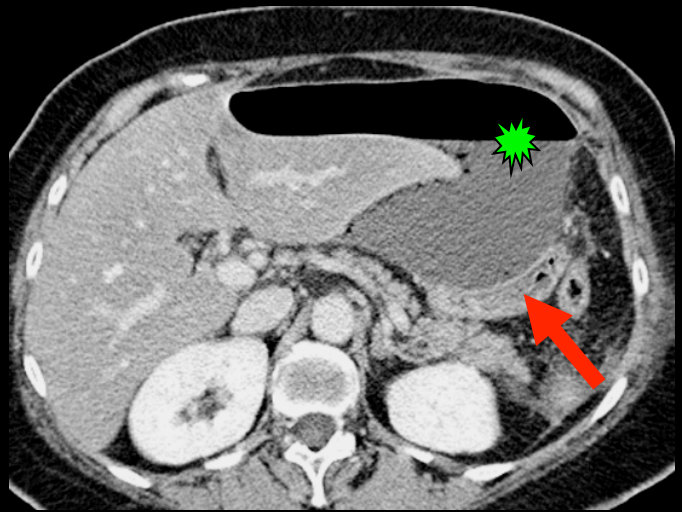
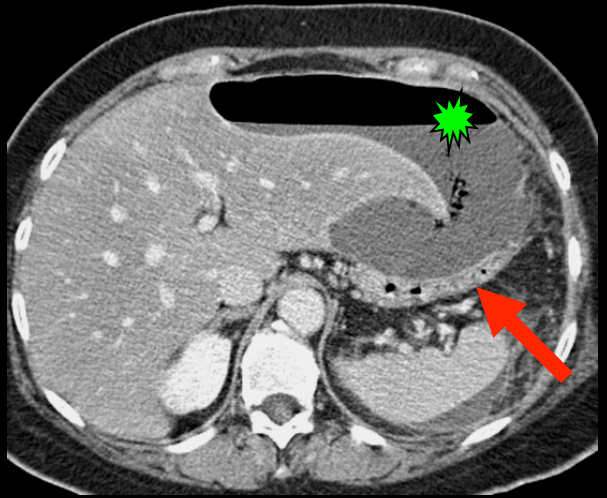
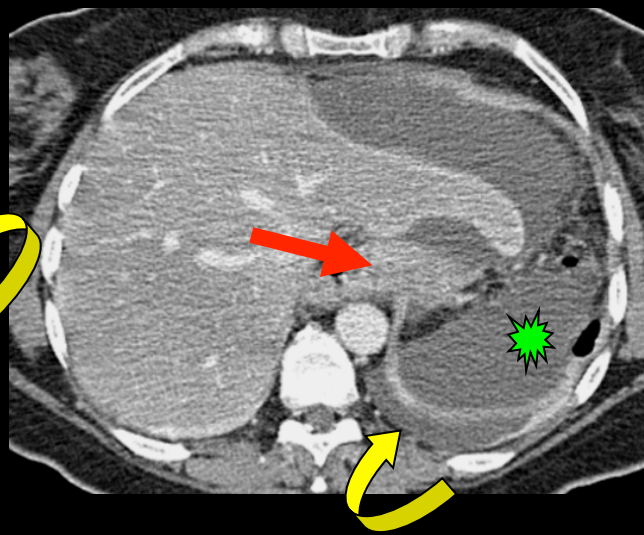
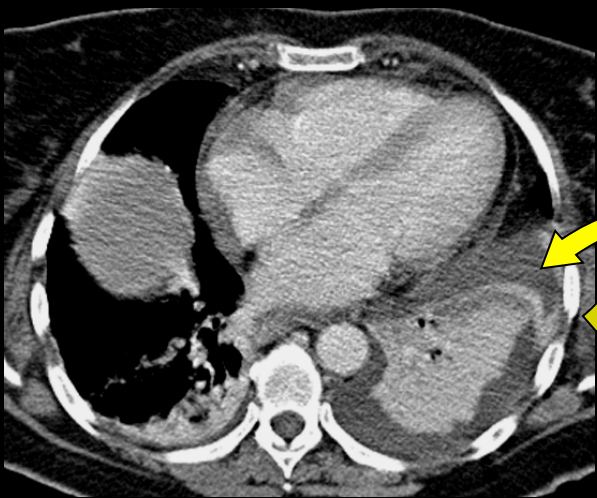
-dissection gazeuse du ligament gastro colique
-pas de pneumopéritoine +++
-fuite rétrobulbaire d'opacifiant iodé hydrosoluble et de bulles gazeuses



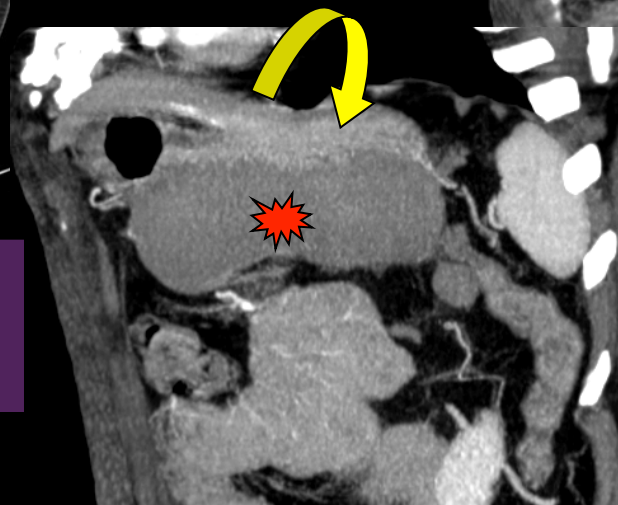
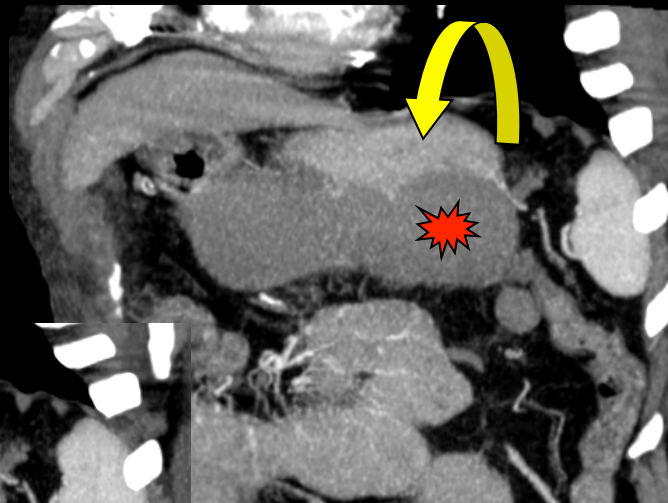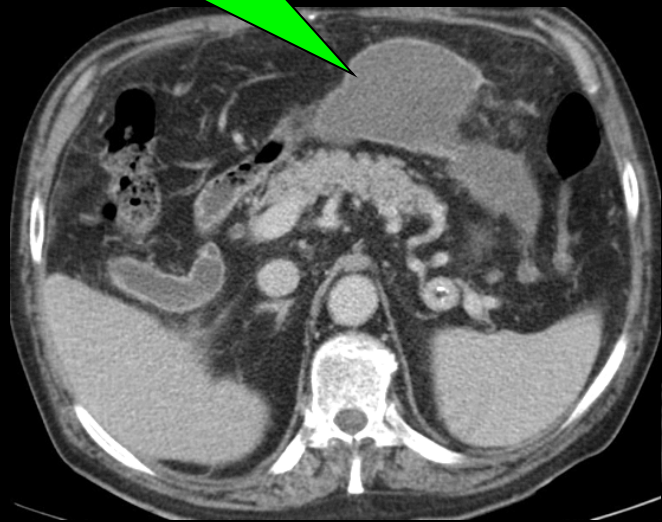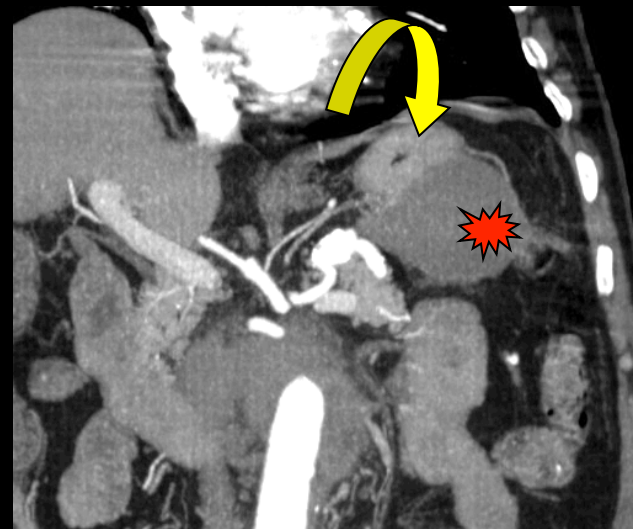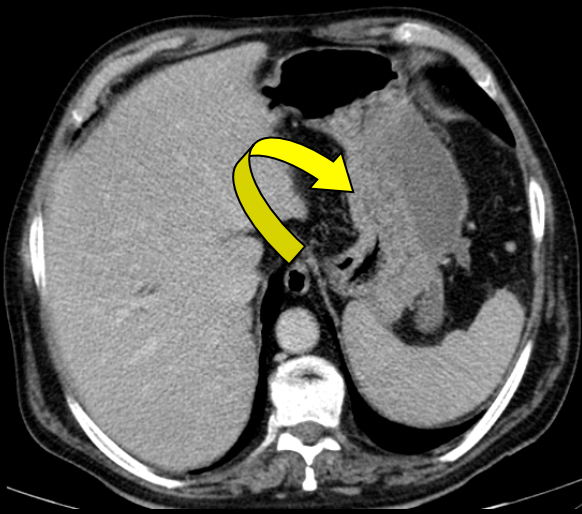
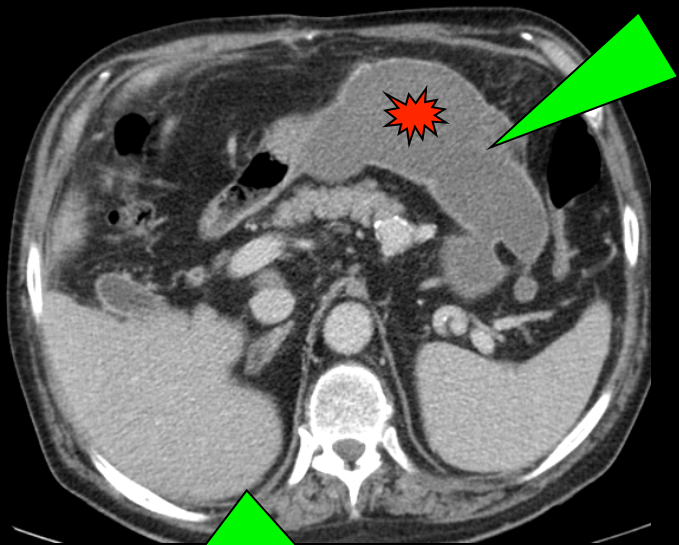
ulcère perforé de la face postérieure de l'antre gastrique ; gastro-CT opaque !!



abcès sous-phrénique ; ulcère perforé

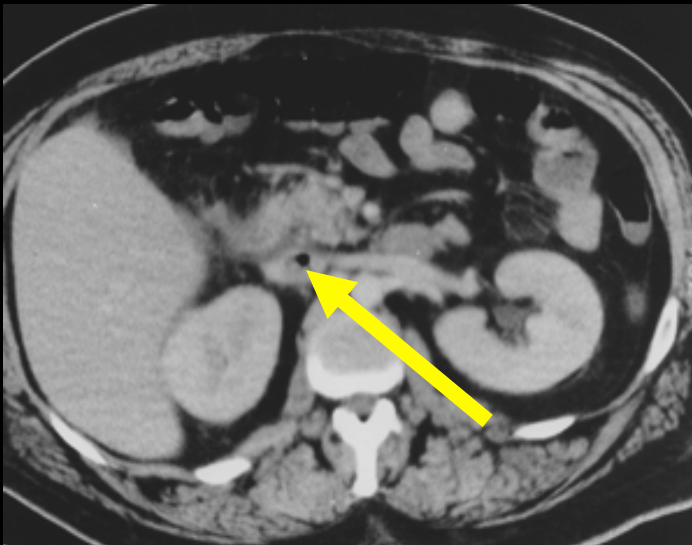
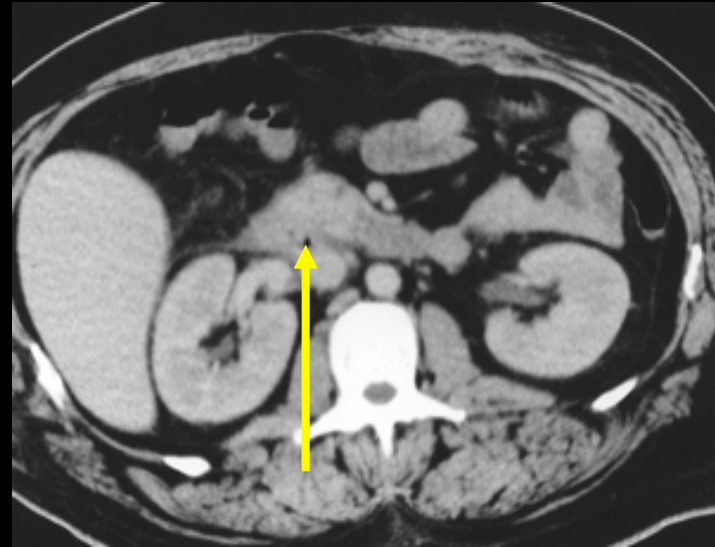
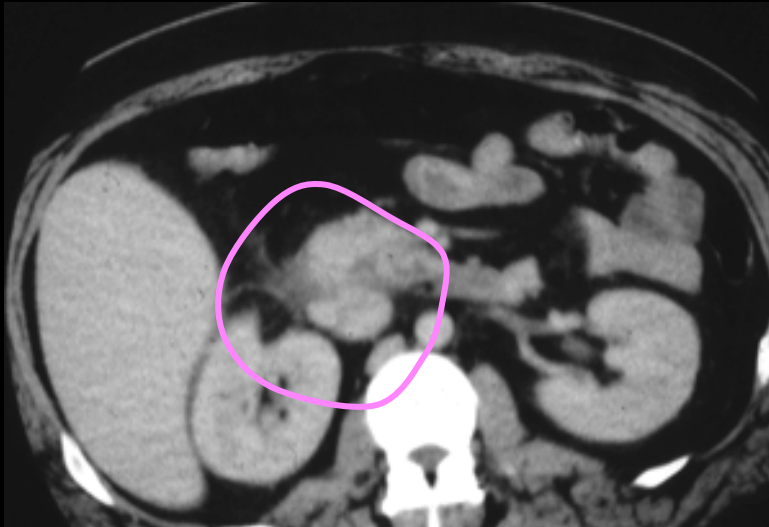


abcès sous-phrénique gauche ; ulcère perforé



ulcère gastrique perforé ;
collection l'arrière cavité des
épiploons

homme 37 ans; J8 après une cholécystectomie par voie coelioscopique ;
fièvre hectique et douleurs abdominales ; 1^{er} scanner



-hématémèse massive 2 jours plus tard ;
endoscopie : ulcère bulbaire ;

- injection d'adrénaline à visée
hémostatique entraînant une crise
hypertensive.

-nouveau scanner. Défaillance
polyviscérale ; décès.



ulcère de la face postérieure du bulbe
duodéal perforé dans la VCI !

take home message

-le **volume d'un pneumopéritoine** doit être pris en compte dans le **diagnostic topographique** de la lésion responsable

-un **pneumopéritoine abondant** traduit une perforation en péritoine libre : ulcère de la **face antérieure** de l'estomac ou du bulbe dans l'étage sus mésocolique , **perforation diastatique du caecum** dans l'étage sous mésocolique

-une perforation **partiellement couverte** (généralement ulcère de la face postérieure du bulbe duodénal ou de l'estomac) se traduit par des remaniements inflammatoires du péritoine au contact de la perforation ; parfois par un pneumopéritoine de volume modéré , parfois par des **collections à distance**

