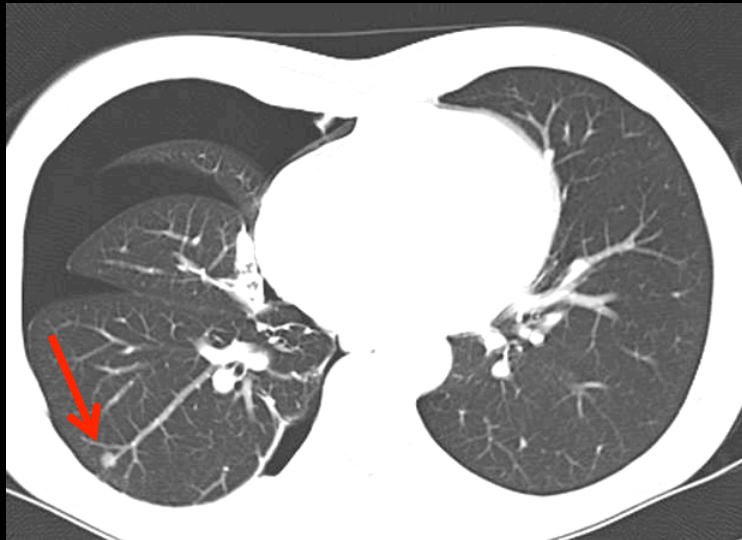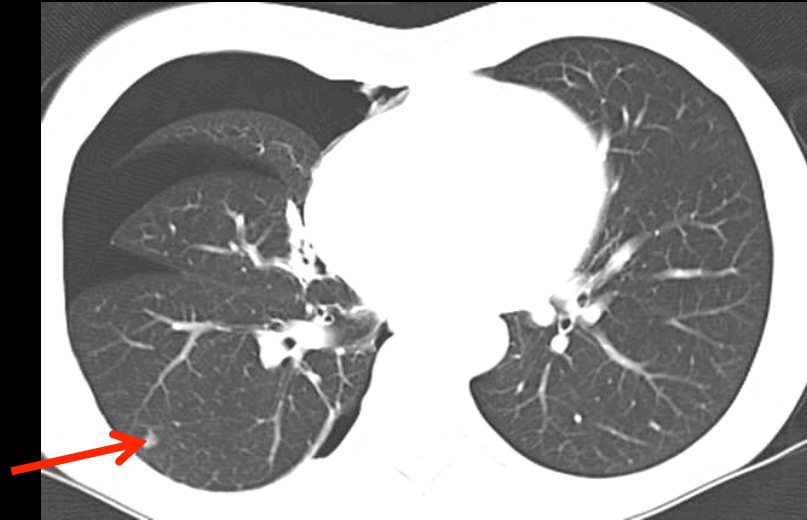
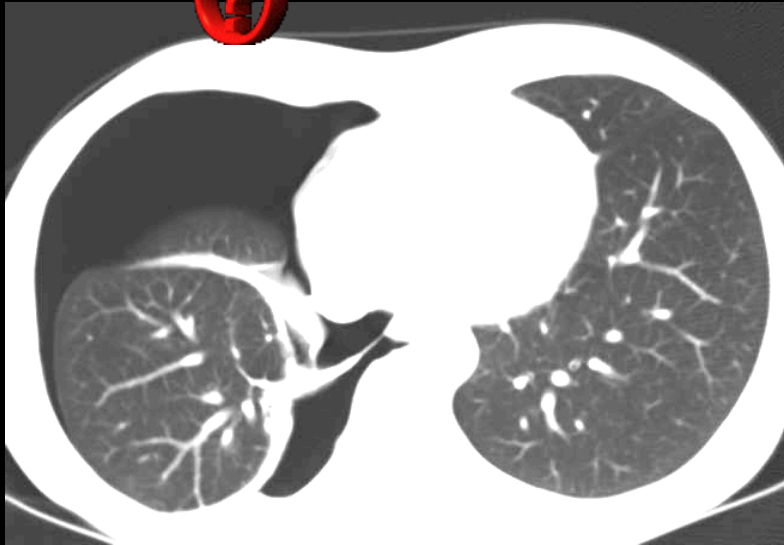


jeune femme de 38 ans, aucun symptôme respiratoire ; pas de dyspnée, pas de point de côté thoracique. Ces images sont découvertes lors de la réalisation d'un scanner thoraco abdomino-pelvien. La patiente n'a jamais fumé.

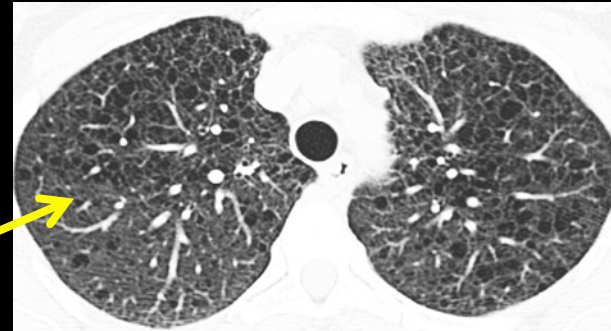
Quels sont les principaux éléments sémiologiques positifs et négatifs, significatifs sur ces images



- présence d'un pneumothorax incomplet droit
- pas d'image d'inflation aérienne parenchymateuse
- pas de maladie diffuse infiltrante patente
- présence d'une image nodulaire infra centimétriques de la corticale pulmonaire du lobe inférieur

L'interrogatoire nous apprend qu'un épisode analogue est survenu 18 mois auparavant, lui aussi paucisymptomatique.

Quelles sont les hypothèses diagnostiques à évoquer devant un le pneumothorax spontané récidivant chez une femme jeune



-lymphangiomeiomyomatose pulmonaire isolée ou s'intégrant dans le cadre d'une sclérose tubéreuse de Bourneville

-granulomatose à cellules langerhansiennes (histiocytose langerhansienne) pulmonaire

-sclérodermie

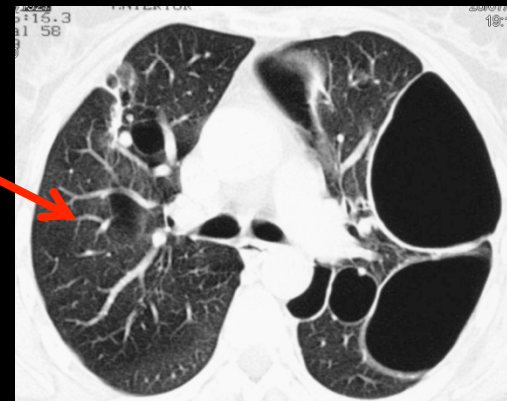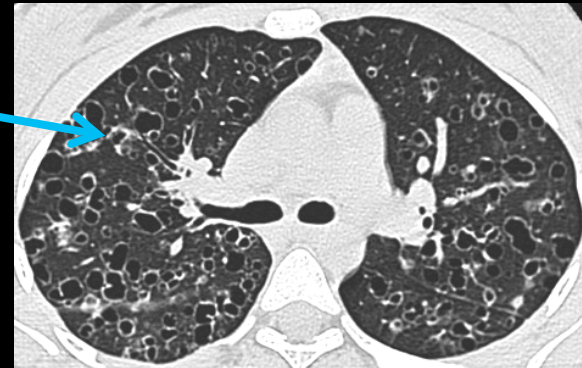-emphysème pan lobulaire par déficit en A1 anti trypsine

-syndrome de Birt-Hogg-Dube (maladie kystique du poumon avec prédisposition au développement de tumeurs rénales)

-paragonimiasse (*P westermani*)

-pneumothorax spontané idiopathique récidivant

- ...



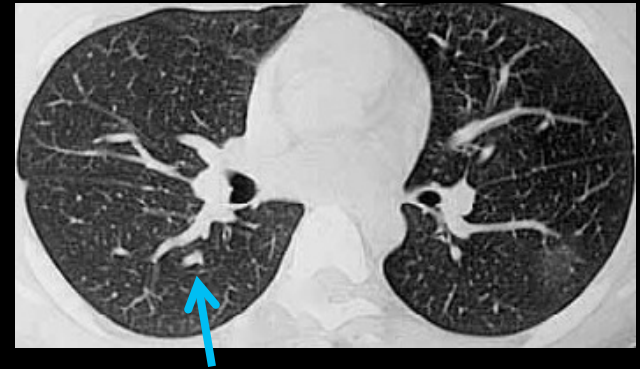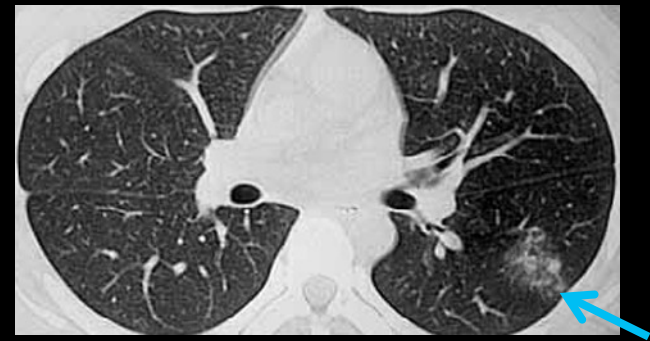l'absence de tabagisme, l'aspect normal du parenchyme pulmonaire en dehors de la petite image nodulaire signalée permettent d'éliminer tous les diagnostics proposés.

vous l'avez probablement deviné mais la jeune femme présente des douleurs pelviennes rythmées par le cycle et n'a pas d'enfant.

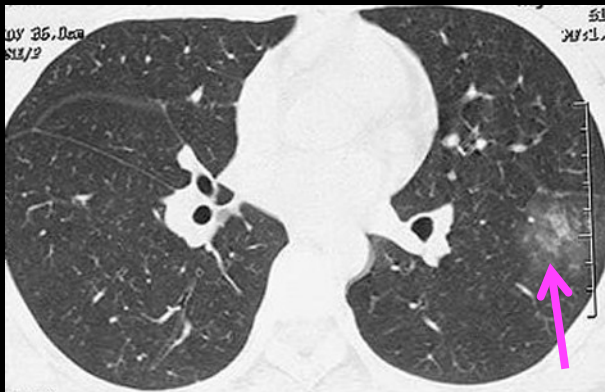
quel est le nom du tableau clinique ainsi présenté et son mécanisme physiopathologique.



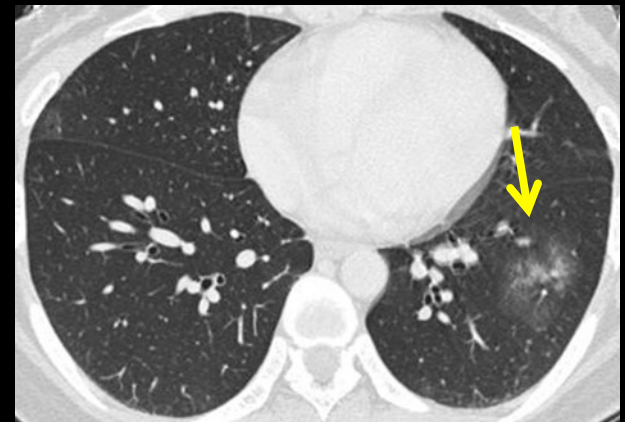il s'agit bien sûr d'un **pneumothorax cataménial**, conséquence d'une **endométriose thoracique**. pour la petite histoire, le diagnostic a été porté par la biopsie pulmonaire à l'issue de l'épisode initial de pneumothorax



endométriose pulmonaire



endométrioses pulmonaires



le pneumothorax cataménial se caractérise par un **pneumothorax récurrent synchronisé au cycle menstruel** (l'apparition se fait généralement dans les 24 à 48 heures précédant ou suivant la menstruation).

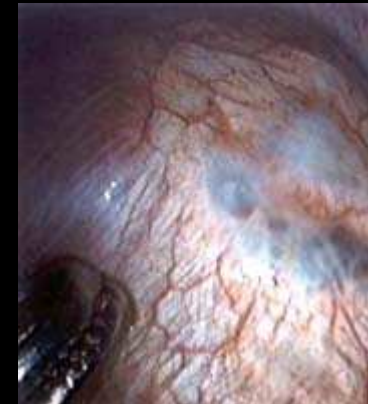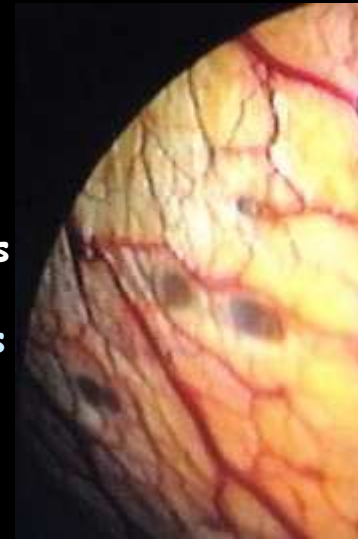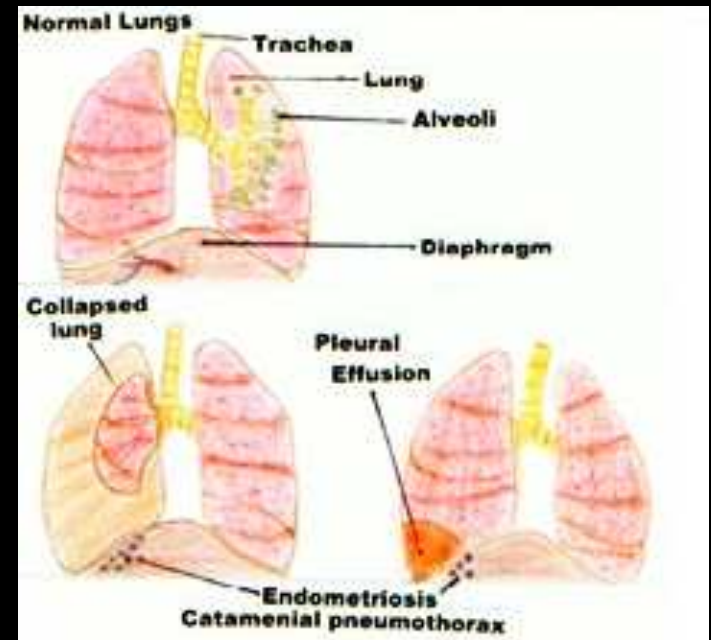
Le pneumothorax cataménial est la manifestation la plus commune de **l'endométriose thoracique** (75 % des cas) ; les autres étant les hémothorax cataméniaux (10 %) , les hémoptysies cataméniales (8%)

le pneumothorax cataménial est associé à une endométriose pelvienne dans 30 à 50 % des cas

La physiopathologie est complexe, faisant intervenir des localisations endométriosiques dans diverses structures thoraciques (plèvre, parenchyme, bronches distales)

Sur le plan thérapeutique la chirurgie (le plus souvent sous thoracoscopie) doit s'efforcer , outre la résection des lésions pulmonaires , d'éradiquer les localisations autres et, pour certains auteurs , de prévenir les éventuelles récives en supprimant les communications potentielles entre thorax et abdomen, au niveau des faisceaux musculaires antérieurs comme du centre tendineux du diaphragme

un **traitement médical** bloquant l'action des œstrogènes sur l'endomètre utérin et les implants endométriaux ectopiques par les **analogues de la GnRH (danazol)** est bien entendu indispensable



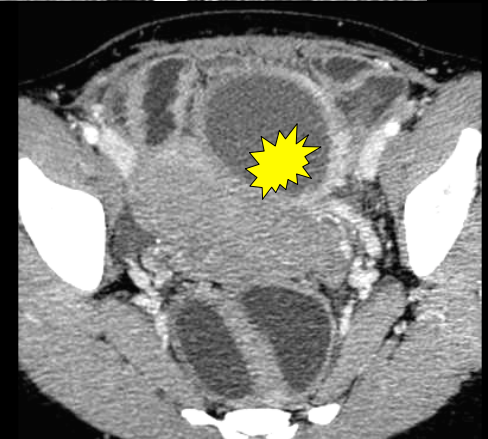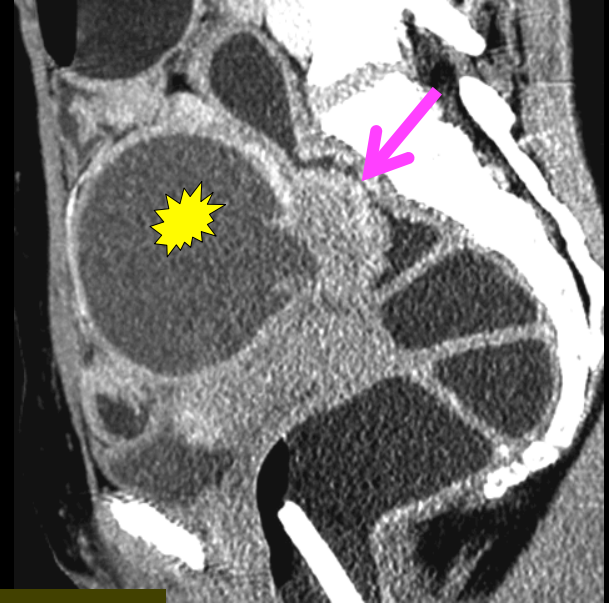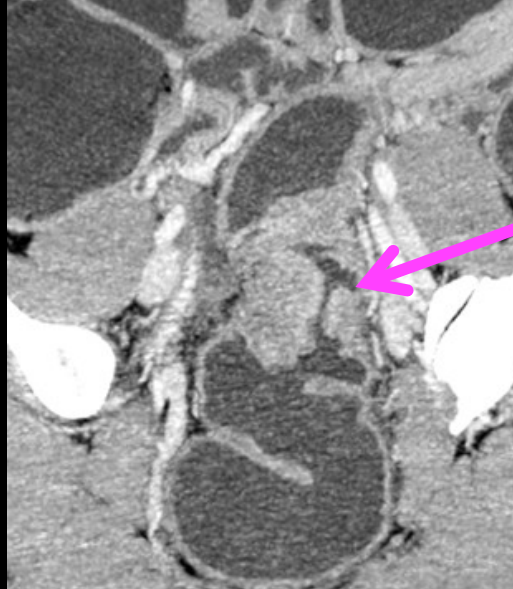
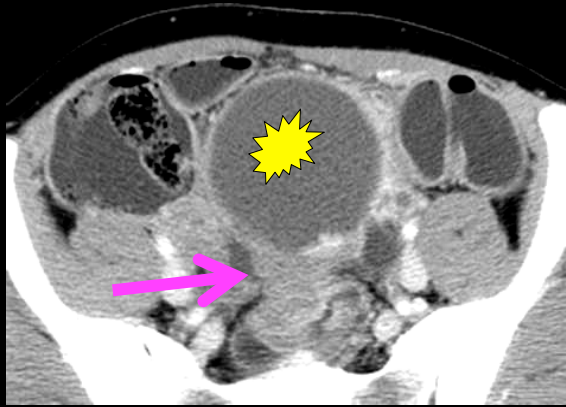
nodules endométriosiques diaphragmatiques

le scanner pratiqué chez cette patiente été réalisé dans le cadre du bilan d'extension d'une tumeur du sigmoïde pour laquelle l'endoscopie avait constaté la présence d'une sténose serrée à muqueuse saine.

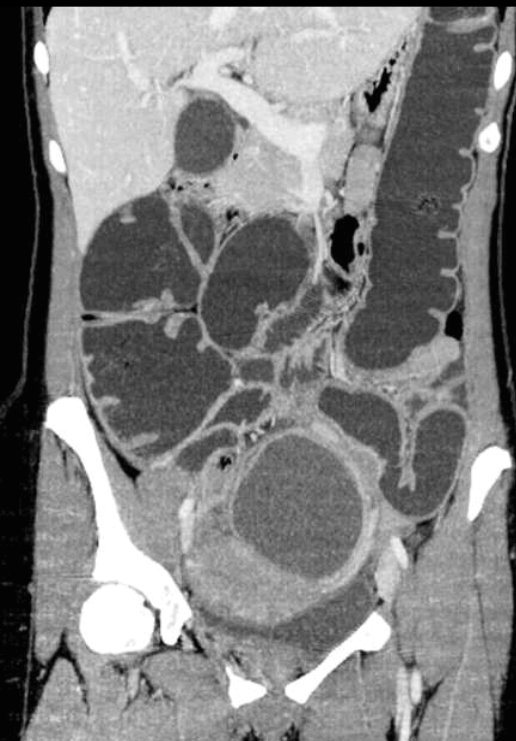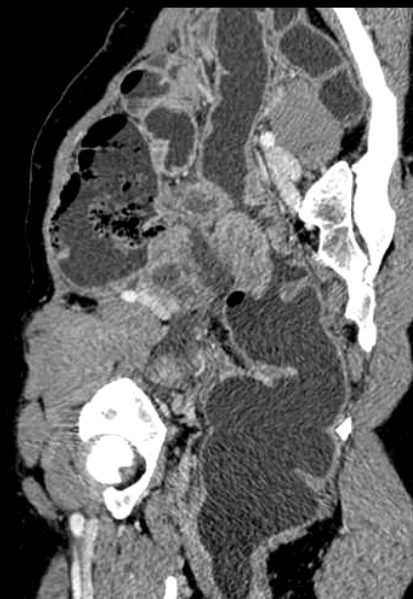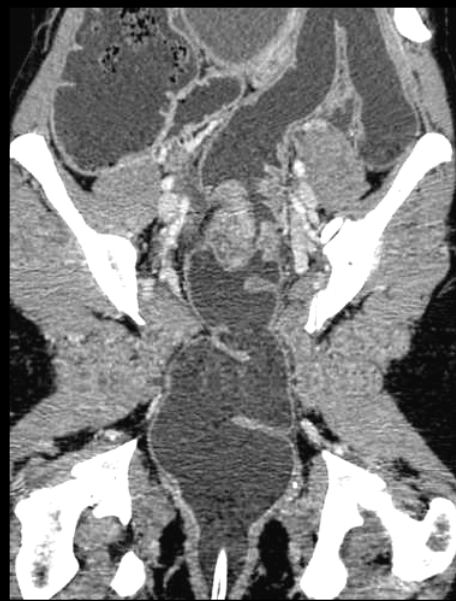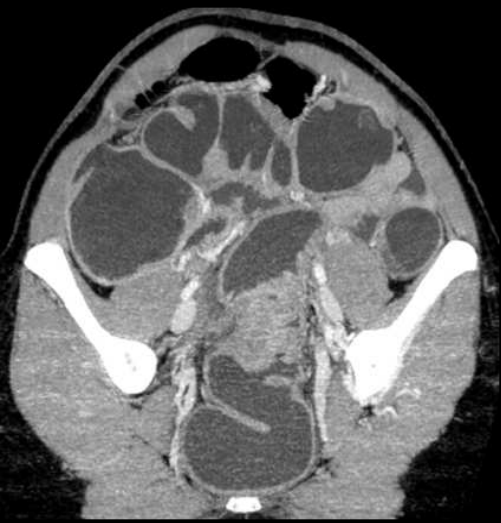
Il a été réalisé un coloscanner à l'eau.



Quels sont les éléments sémiologiques à retenir sur les images présentées



- la lésion est circonscrite ; sa base d'insertion sur le bord droit est rétractile et spiculée
- la sténose est asymétrique
- sur le cliché de profil la lésion est typiquement développée à la face antérieure de la charnière rectosigmoïdienne
- elle est de même tonalité et en continuité avec le tractus génital interne, en particulier l'annexe droite
- enfin et surtout il existe un kyste à parois épaisses dont le contenu liquide et de densité supérieure à celle de l'eau qui distend la lumière recto colique, ceci témoigne d'une concentration protéique élevée.



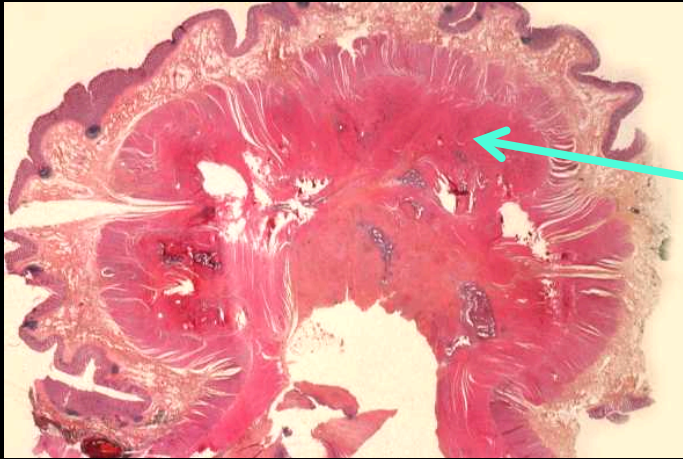
quel est maintenant votre diagnostic définitif précis



-il s'agit d'une **endométriose pelvienne profonde** avec **atteinte sténosante de la charnière rectosigmoïdienne**

-il existe un **endométriome ovarien droit** .

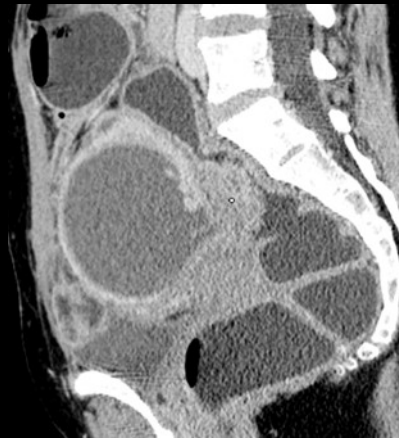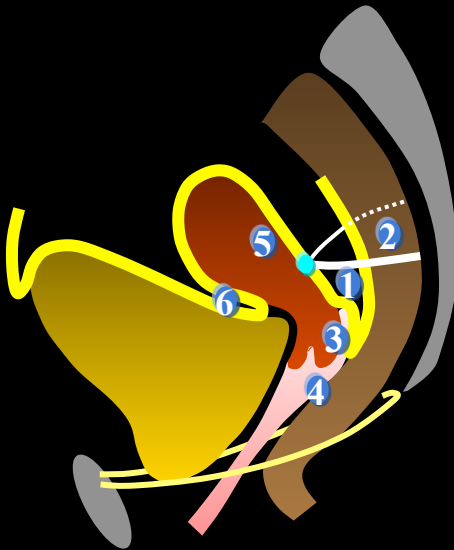
pourquoi l'endoscopie montre-t-elle une sténose muqueuse saine dans l'endométriose pelvienne profonde étendue au tube digestif



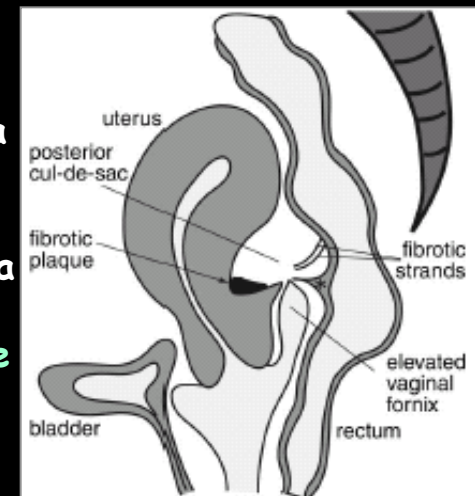
l'endométriose est en grande partie constituée d'une **masse de fibrose collagène** (en rose foncé sur la coupe) **entourant les glandes endométriales et le chorion cytotrophoblastique**. L'ensemble se développe sous une muqueuse et un épithélium de surface normaux. La pièce ci-contre montre bien la **rétraction de la base d'implantation**, responsable de la " **projection**" du nodule à l'intérieur de la lumière digestive.

image Dr JM Barc Vannes 56

pourquoi la principale localisation digestive de l'endométriose pelvienne profonde se situe-t-elle toujours à la face antérieure de la charnière rectosigmoïdienne.



l'endométriose se développe initialement à la partie haute de la cloison recto vaginale qui est directement en rapport via le cul-de-sac de Douglas avec la **face antérieure de la charnière rectosigmoïdienne**.



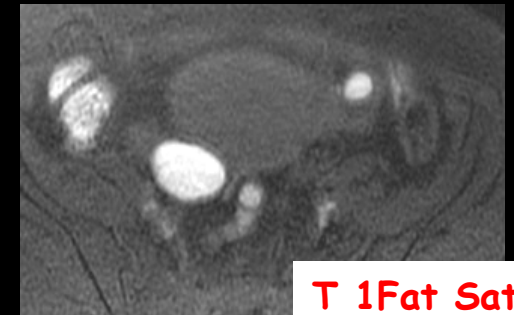
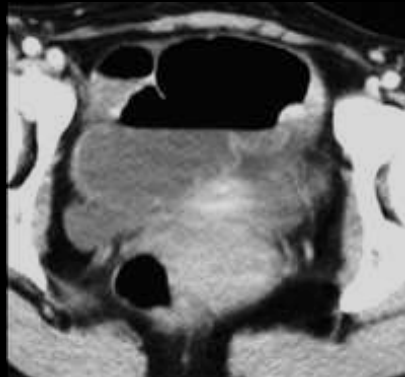
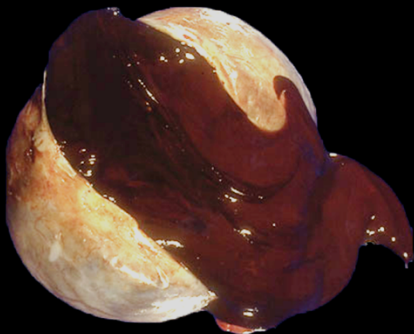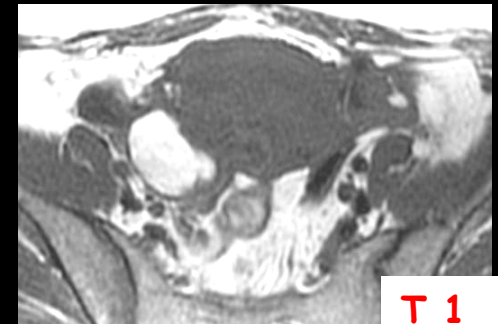
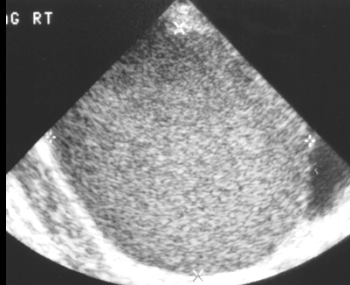
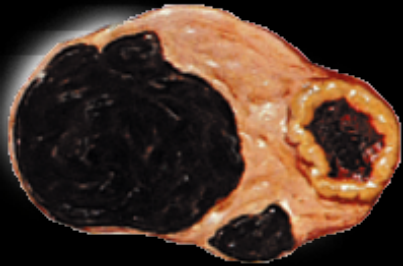qu'est-ce qu'un endométriose ovarien



l'endométriome ovarien est une formation kystique créée par les saignements périodiques du tissu endométrial ectopique implanté dans l'ovaire.

il renferme un contenu "chocolat" correspondant aux produits de dégradation de l'hémoglobine.

c'est la partie protéique de l'hémoglobine c'est-à-dire **l'hème** qui par sa concentration élevée est responsable de **l'hyperdensité spontanée de l'endométriome au scanner non d'injecté**, ainsi que de l'hyposignal en pondération T1, persistant après suppression du signal de la graisse, en I.R.M.



## Take home message

chez une femme jeune, la survenue d'un pneumothorax doit faire penser à l'**endométriase thoracique** dont le pneumothorax cataménial est la manifestation la plus fréquente.

il faut alors rechercher les autres éléments clinique en faveur de l'**endométriase pelvienne profonde** : douleurs abdomino-pelviennes rythmées par le cycle , hypofertilité, dyspareunie etc. Cette atteinte pelvienne profonde n'est toutefois retrouvée que dans 30 à 50 % des cas des pneumothorax cataméniiaux.

le traitement de l'endométriase thoracique sur le plan chirurgical consiste faire l'**exérèse des nodules endométriosiques** perceptibles et à **corriger les brèches diaphragmatiques**. Bien entendu il faut y associer le traitement médical de l'endométriase

l'atteinte pelvienne profonde touche le plus souvent le tube digestif sur la **face antérieure de la charnière rectosigmoïdienne pour des raisons anatomiques** de proximité avec la partie haute de la cloison recto vaginale où se situent les principales lésions profondes.

l'atteinte de la charnière rectosigmoïdienne se traduit par **une sténose à muqueuse saine** ; les nodules endométriosiques étant essentiellement constitués de tissu fibreux collagène rétractile qui se développe sans infiltrer la muqueuse