Staff du 29/04/13

Stratégie de prise en charge de l'hémoptysie massive

A OLIVER
Service de Radiologie Hôpitaux de Brabois, Vandoeuvre-lès-Nancy

Cardiovasc Intervent Radiol (2010) 33:240–250
DOI 10.1007/s00270-009-9788-z

REVIEW/STATE OF THE ART

Radiological Management of Hemoptysis: A Comprehensive Review of Diagnostic Imaging and Bronchial Arterial Embolization

Joo-Young Chun · Robert Morgan · Anna-Maria Belli

Pictorial Review

CT and CT angiography in massive haemoptysis with emphasis on pre-embolization assessment

G.D. Noë*, S.M. Jaffé, M.P. Molan
Radiology Department, Austin Hospital, Heidelberg, Victoria, Australia

Cours P.Lacombe. Hôpital Ambroise Paré. Créteil.

Plan

Introduction

Physiopathologie de l'hémoptysie

Clinique de l'hémoptysie

Imagerie de l'hémoptysie

Prise en charge de l'hémoptysie: artériographie diagnostique

Embolisation bronchique: techniques et complications

Conclusion

Introduction

Enjeux:
- Mise en jeu potentielle du pronostic vital (hémorragie massive avec ttt conservateur: 50 à 100% de mortalité; après chirurgie d'hémostase en urgence: 40%)
-Décompensation ou mode d'entrée d'une pathologie le plus souvent grave

Jusqu'à très récemment, modalité d'exploration de choix: triade: RT+ fibroscopie (tube rigide)+ TDM…
Actuellement, angio-TDM avec gating +/- fibrosopie

Jusqu'au début des années 90: ttt de choix= chirurgie!
Actuellement, embolisation (bronchique +++) seule ou pour préparer la chirurgie.

Physiopathologie

Généralités

- Hypervascularisation broncho-systémique (90%)

- Lésions artérielles pulmonaires (5 à 10%)

- Origine mixte

- Autres :

  Alvéoles (Good Pasture, OAP)
  Aorte
  Veine cave, veines pulmonaires ou bronchiques
  Cryptogéniques

Physiopathologie

Lésions artérielles pulmonaires (5%)

Nécrose pulmonaire: pneumonie, abcès
Erosion tumorale
Traumatisme endovasculaire: Swan-Ganz, embolisation
Malformation vasculaire: rupture parenchymateuse
Maladie de Behçet: faux anévrysme
Takayasu: anévrysme

Physiopathologie

Hypervascularisation broncho-systémique pulmonaire (90%)

EN CAS D'ALTERATION DE LA VASCULARISATION PULMONAIRE (ex: THROMBOSES OU VASOCONSTRICTION REFLEXE)

EN CAS D'INFLAMMATION ENTRE LES ARTERIOLES BRONCHIQUES ET ARTERIOLES PULMONAIRES

DEVELOPPEMENT DE LA CIRCULATION SYSTEMIQUE (calibre, recrutement) GRACE A DES FACTEURS DE CROISSANCE ANGIOGENIQUES

Causes: **DDB, tuberculose, cancer, aspergillome, MVTE (idiopathique: 3 à 42% des cas, stt patients tabagiques)**

Zone cible:

Territoire broncho-pulmonaire soumis au régime « systémique » (existence d'un shunt physiologique):

1- par développement des anastomoses:
- **précapillaires**
- **capillaires**

2- par néo-angiogénèse

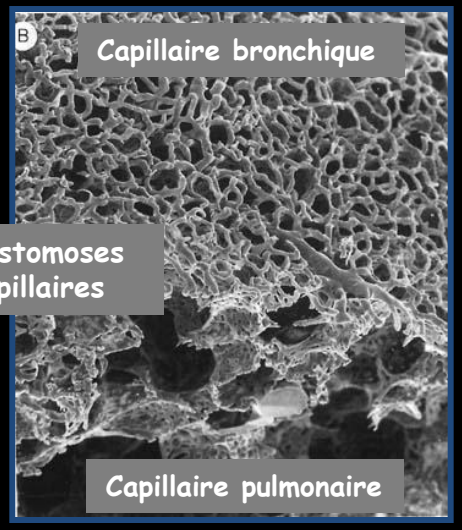

Physiopathologie

Hypervascularisation broncho-systémique pulmonaire (90%)

zone cible se comporte comme

« **aspirateur de sang systémique** »

recrutant :

les artères bronchiques orthotopiques ou ectopiques

les artères systémiques non bronchiques* :

- du ligament triangulaire
- de n'importe quelle artère pariéto-thoracique (diaphragmatique, oesophagienne, rénale) via une **symphyse pleurale**

Clinique

Hémoptysie massive (>300 ml/24h) ou abondante (<300 ml/24h)

A partir de 400 mL, risque d'asphyxie: la mort survient en général par asphyxie et non déglobulisation

Clinique

Faut il faire un scanner ou une endoscopie?

- 80 patients consécutifs explorés par radiographie standard (80 pts), Endoscopie (73 pts) et scanner thoracique sans injection (57 pts)
- Identification du siège de l'hémorragie

  73% des cas à l'endoscopie vs 70% au scanner NS (50% dans d'autres études pour la fibroscopie)
- Identification de la cause

  77% au scanner vs 8% à l'endoscopie $p<0.001$

  DDB 31%, tuberculose active ou séquelles 19%, tumeur 11%

But de l'endoscopie: ttt local parfois, mais exceptionnellement faisable et le plus souvent, sang +++ gênant l'analyse.

TDM (à fortiori angio-TDM)> fibroscopie bronchique

Revel MP, et al. Am J Roentgenol 2002;179:1217-1224

Prise en charge de l'hémoptysie

ARTICULATION DES SPECIALISTES

PNEUMOLOGUE

RADIOLOGUE INTERVENTIONNEL

REANIMATEUR

CHIRURGIEN THORACIQUE

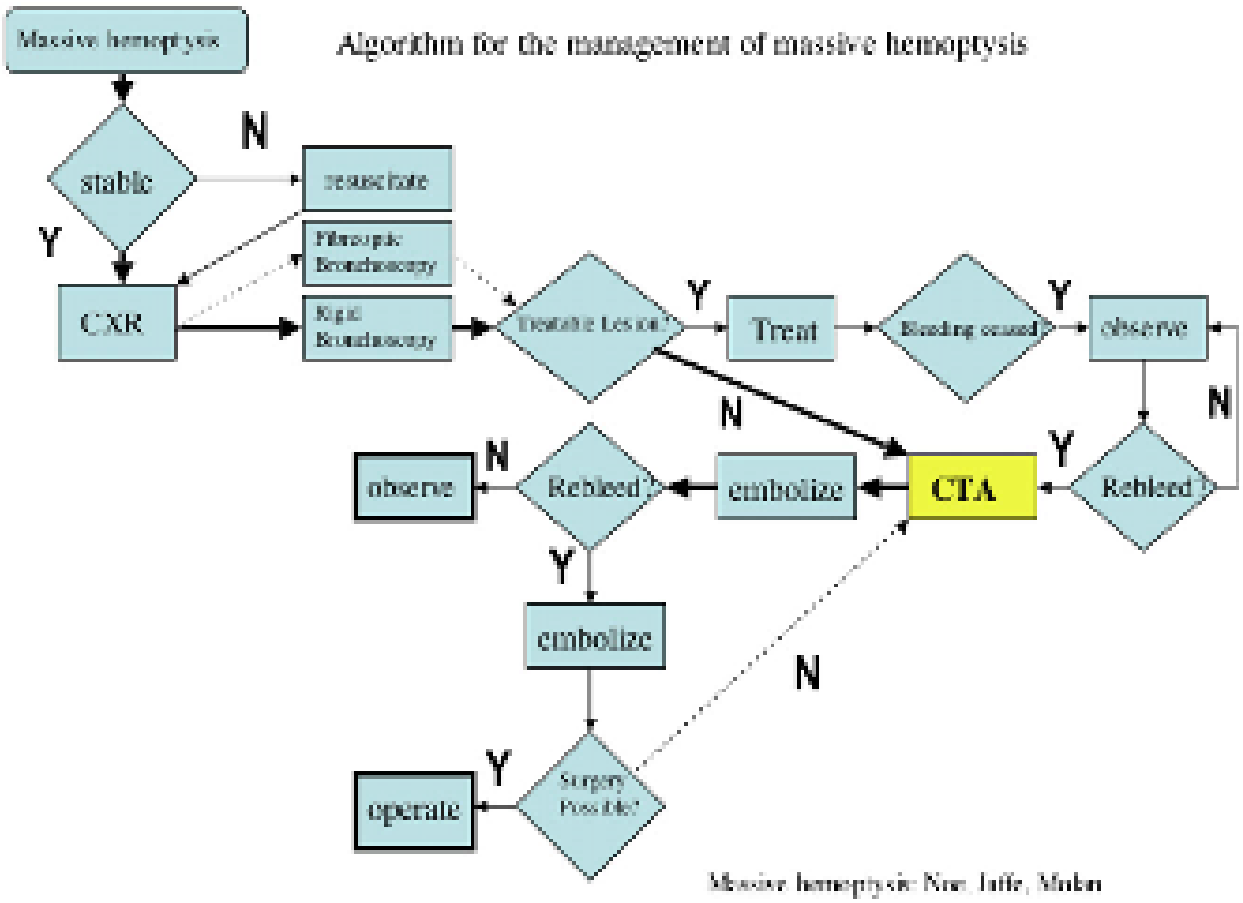

Figure 1 An algorithm for management of massive haemoptysis.

Imagerie de l'hémoptysie

Buts de l'angioscanner

USER ET ABUSER DES MPR, MIP, 3D

-*Trouver une cible*:

recherche de la cause

recherche du foyer de verre dépoli

-*Trouver une voie d'accès (analyse des artères bronchiques plus efficace qu'angiographie conventionnelle!: 100% des bronchiques responsables et 62% des non bronchiques responsables seraient individualisables!)*

-*Repérer l'artère médullaire*

-*Réfléchir à la stratégie thérapeutique*

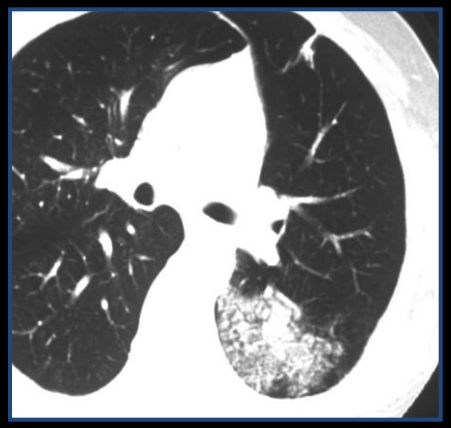

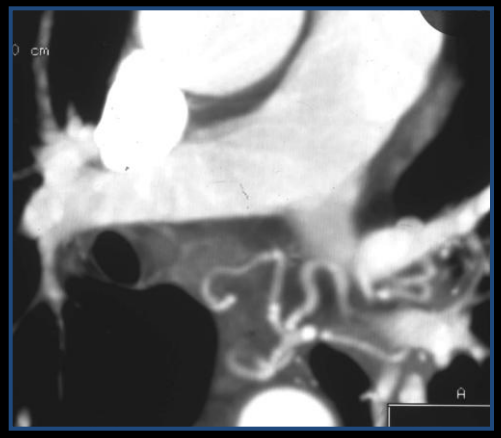

Imagerie de l'hémoptysie

Artères bronchiques et angioscanner Thoracique

AngioTDM avec synchronisation ECG

Imagerie de l'hémoptysie

Artères bronchiques et angioscanner Thoracique

-Champ d'exploration incluant la base du cou, afin de visualiser les éventuelles artères systémiques venant des troncs supra-aortiques, jusqu'au tronc coeliaque afin de pouvoir visualiser l'origine des artères diaphragmatiques inférieures.

- +/- gating cardiaque

- Acquisition au temps aortique, au mieux déclenchée automatiquement au niveau d'une ROI placée sur l'aorte thoracique descendante, sur une coupe passant par la carène.
- Délais et seuils (100 à 150 UH) adaptés à la rapidité de la machine utilisée, au nombre de détecteurs et à la concentration en iode du produit de contraste utilisé. Ex: Visipaque 320
- Etude parenchymateuse, reconstruites avec un filtre spatial, seront étudiées en premier lieu, de façon à avoir une idée du côté du saignement, surtout si aucune endoscopie n'a été réalisée.
- *Analyse vasculaire en coupe infra-millimétrique, puis avec MIP 3mm, en MPR +/- 3D VRT.*

ANATOMIE DES ARTERES BRONCHIQUES

- A droite : 1 artère bronchique 85% et 2 artères 15%
  Origine orthotopique de la paroi médiale T5-T6 (naissance d'un tronc intercosto-bronchique, de l'aorte ou d'un tronc commun droit-gauche) 83%
  Origine ectopique (concavité aortique ou sous-clavière) 17%

- A gauche : 1 artère bronchique 57% et 2 artères 43%
  Origine orthotopique (paroi antérieure, antéromédiale ou antérolatérale de l'aorte thoracique descendante au niveau de la carène) 73%
  Origine ectopique (concavité aortique ou aorte basse <T 7) 17%

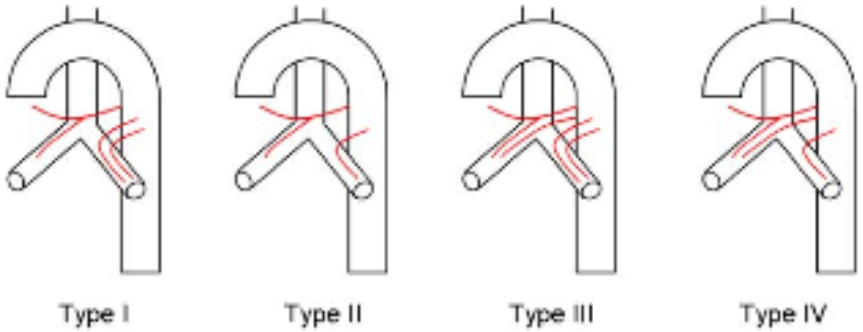

Fig. 1 Four main types of bronchial artery anatomy. Type I: one right bronchial artery from right intercostobronchial trunk (ICBT), two left bronchial arteries (40.6%). Type II: one on the right from ICBT, one on the left (21.3%). Type III: two on the right (one from ICBT and one bronchial artery), two on the left (20.6%). Type IV: two on the right (one from ICBT and one bronchial artery), one on the left (9.7%). Adapted from Ref. 51

QUID DE L ADAMKIEWICZ

- NAISSANCE SEULE DE N IMPORTE OÙ DE T5 À L4
- MAIS BCP PLUS RAREMENT NAIT DU TRONC INTERCOSTO-BRONCHIQUE DROIT !!!

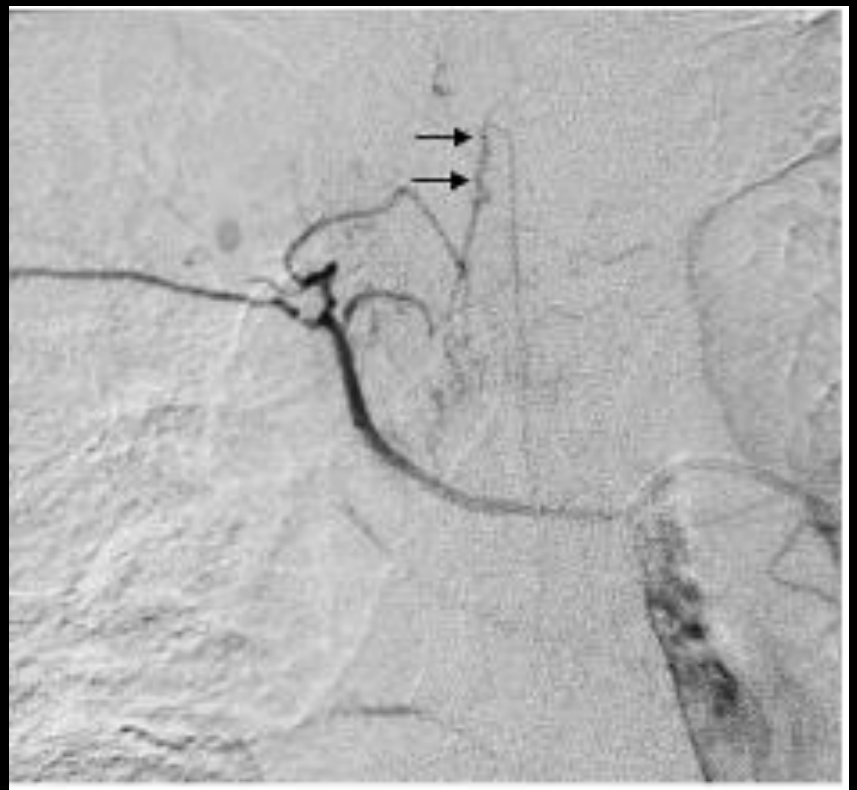

Fig. 3 Anterior medullary artery. Selective right intercostal angio-
ram shows an anterior medullary artery with the typical hairpin
onfiguration (*arrows*). The right bronchial branch is not visible, as i
as already been embolized superselectively

QUID DES ARTERES NON BRONCHIQUES

- ARTERES RECRUTEES DANS LE RESEAU SYSTEMIQUE EXTRA BRONCHQIUE (SOUS CLAVIERE, AXILLAIRE, THORACIQUE INTERNE, OESOPHAGIENNE, DIAPHRAGMATIQUE, GASTRIQUE GAUCHE, TRONC COELIAQUE…)

- A RECHERCHER: intérêt d'une recherche sur angio-TDM versus angiographie!!! (artères cheminant le long de la plèvre)

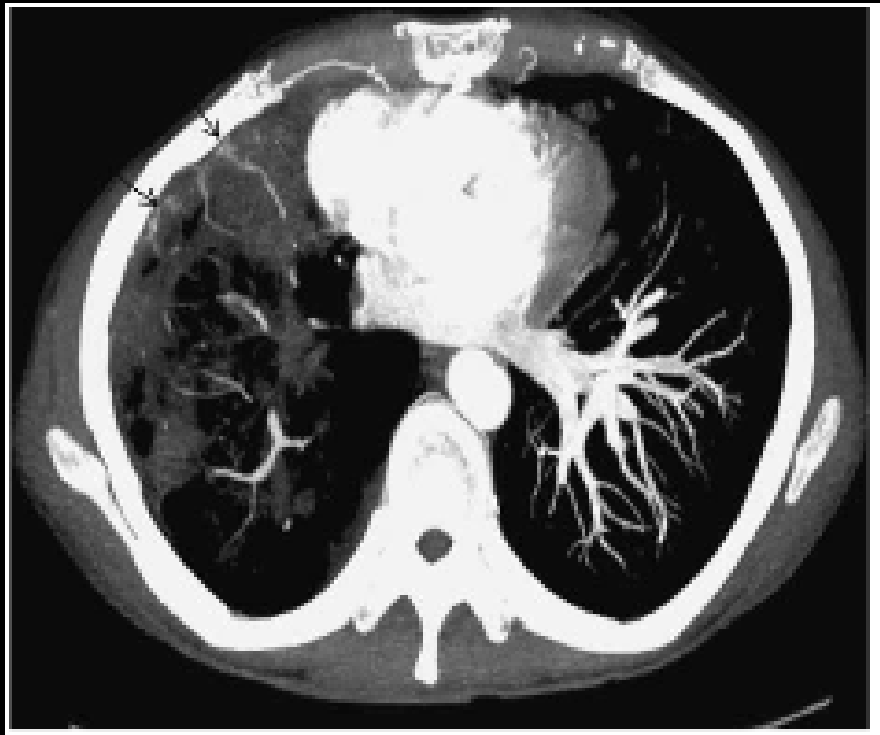

Fig. 6 Nonbronchial systemic collateral vessels. MDCT angiogram demonstrates abnormal branches of the right internal mammary artery (*arrows*) coursing along thickened pleura in the anterior middle lobe in a patient with cavitary tuberculosis

Prise en charge de l'hémoptysie: artériographie diagnostique

Commencer par une aortographie +++

1/ visualisation le plus souvent de l'ostium des artères bronchique anormales et hypertrophiées (saignement actif, même en sélectif: <10%)

2/ parfois dépistage des artères non bronchiques

3/ visualisation de la circulation pulmonaire pathologique

NB: mesures accompagnées des mesures générales de réanimation (transfusion, O2 et maintien d'une hématose)

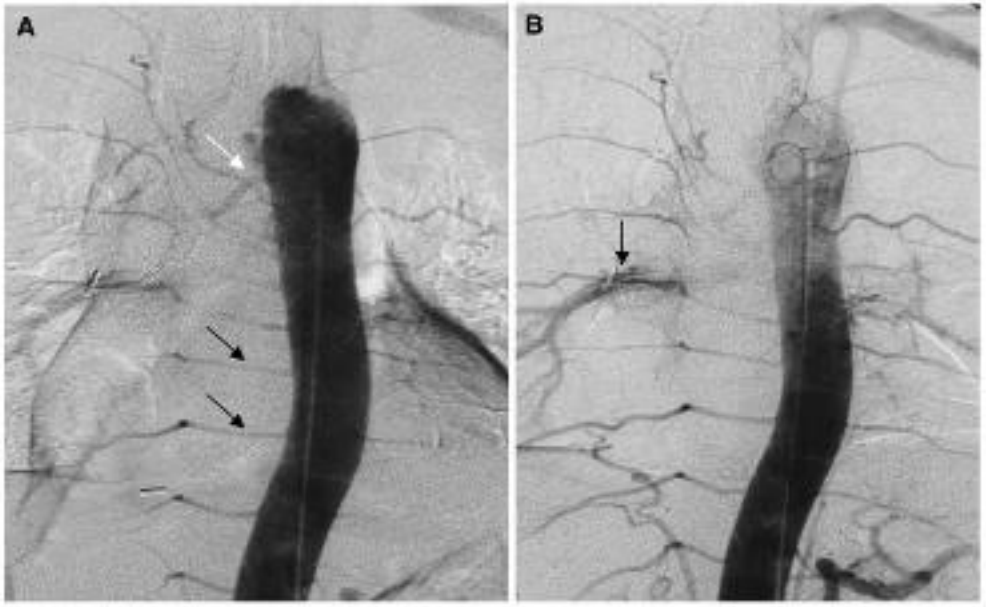

Fig. 7 Preliminary thoracic aortography. **A** Descending thoracic aortogram demonstrates a hypertrophied right bronchial artery (*white arrow*). Normal intercostal arteries are denoted by black arrows. **B** Descending thoracic aortogram in the same patient at a later phase demonstrating abnormal shunting to the pulmonary artery (*arrow*)

Embolisation bronchique: techniques et complications

TECHNIQUE

Principes généraux

1) Doit être **périphérique (microcath +++)**
   - Éviter le recrutement d'autres pédicules

2) Ne doit **pas être trop distale ni avec du matériel qui peut franchir la barrière capillaire (microbilles < 300 micromètres CI!!!)** :
   - Éviter ischémie et nécrose

3) Respecter la partie proximale du pédicule:
   - Conserver *à tout prix* la voie broncho-systémique la plus accessible
   - Penser à l'avenir

4) Matériel d'embolisation: préférer les microbilles (>350) ou Curaspon (résorbable) vs agents liquides (nécrose +++) et coils (occlusion définitive de la voie d'abord)

Embolisation bronchique: techniques et complications

TECHNIQUE

Fig. 9 Selective right bronchial angiogram demonstrates abnormal bronchial arteries (*black arrows*) supplying a hypervascular area in the lung. The left bronchial artery (*white arrow*) is also seen filling from a common origin

Embolisation bronchique: techniques et complications

TECHNIQUE

Résultats: 10 à 15% d'échecs immédiats

1) Origine artérielle pulmonaire de l'hémoptysie (importance de la TDM) : <10% * * *
2) Anastomoses inter-bronchiques
3) Origine aberrante : aortographie initiale : utile pour certains…
4) Méconnaissance de pédicules non bronchiques

Résultats: 20% d'échecs retardés

1) Reperméabilisation de l'artère nourricière
2) Recrutements d'autres pédicules
3) Progression de la maladie causale

Embolisation bronchique: techniques et complications

COMPLICATIONS

1) Reflux de particules

- Sous estimé
- Micro-cathéters ?

2) Ischémie broncho-pulmonaire :

- Sous estimée
- Particules > 325 µm *
- Particules >/= 500 µm si shunt antérograde * *

3) Traumatisme :

- Artère bronchique : 5%
- Aorte : 1%

** IVANICK MJ. AJR 1983 ; 141 : 535-537*

*** REMY-JARDIN M. Radiology 1991 ; 180 : 699-705*

** * * KATO A. Cardiovasc Intervent Radiol 2000 ; 23 : 351-357*

Embolisation bronchique: techniques et complications

COMPLICATIONS

3) Ischémie médiastinale :

- De 3 à 10% des patients */ * *
- Plexus broncho-médiastinal
- Sans gravité
- Nerf phrénique : 1 cas * * *

4) Ischémie médullaire : complication majeure

- Cathétérisme, produit de contraste
- Vol intercostal

5) Ischémie myocardique : gravité

- Shunt coronaro-bronchique
- Shunt broncho-coronarien

** UFLACKER R. Radiology 1983 ; 146 : 627-634*

** * REMY J. Radiology 1977 ; 122 : 33-37*

** * * CHAPMAN SA. Chest 2000 ; 118 : 269-270*

CONCLUSION

1) Rôle essentiel d'un bilan angio-TDM de qualité: repérage du côté du saignement et surtout de la cible (bronchique ou pulmonaire), de l'anatomie de la vascularisation bronchique (variantes anatomiques, anticipation des complications) et recherche d'une vascularisation systémique non bronchique pathologique

2) Inscrire l'embolisation broncho-systémique dans le temps
   Choix de l'agent d'embolisation, taille des particules ?
   Technique *palliative*, si elle n'est pas associée à la chirurgie.
   Toujours conserver sa voie sacrée.

3) En cas de récidive précoce, savoir rechercher une cause artérielle pulmonaire ou systémique non bronchique!!!