



Un baiser pouvant
être mortel...

Pierre NAULET

clinique

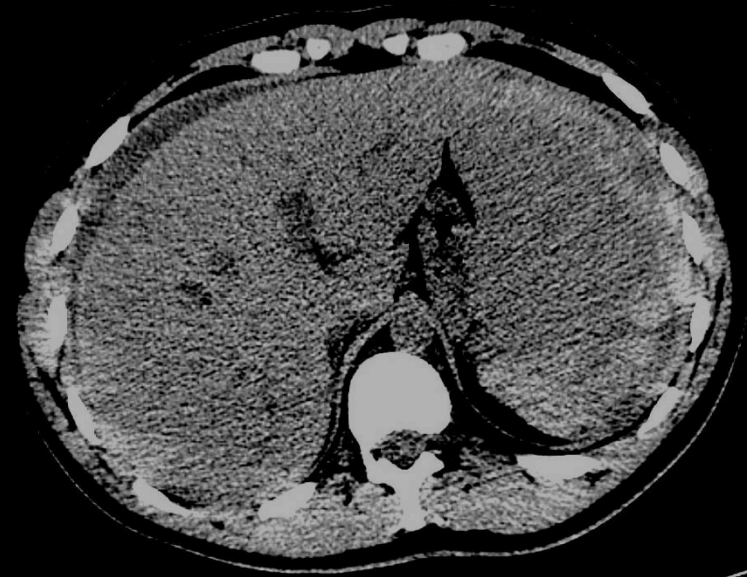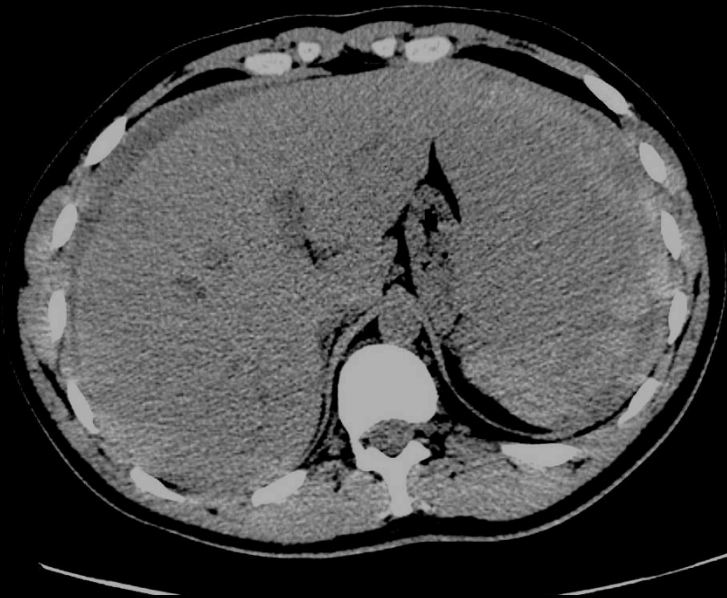- Mr D. 22 ans
- sans ATCD
- jeune militaire en stage d'électricien sur réacteur nucléaire
- il y a 3 semaines contact avec des rats

- hospitalisé depuis 3 jours pour bilan de fièvre à 39°
 - cytolyse à 3N, avec cholestase
 - insuffisance rénale modérée
- CRP à 100, pro-calcitonine à 0,52.
- Suspicion de leptospirose.

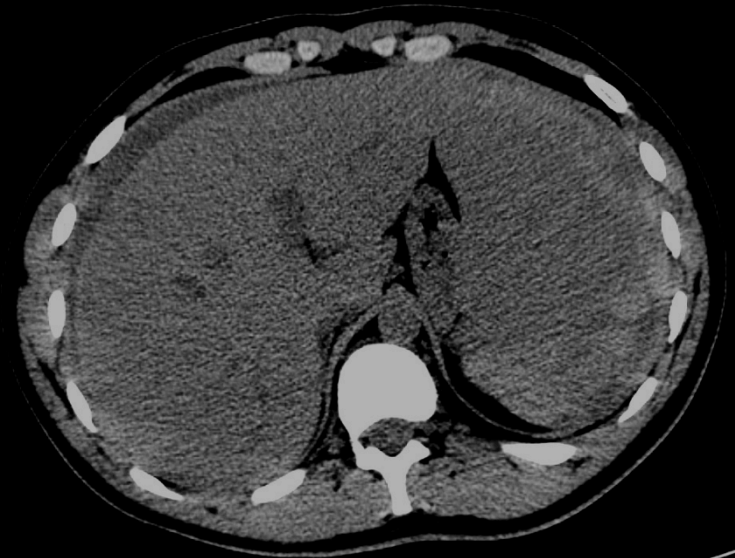- **hospitalisé depuis 3 jours pour bilan de fièvre à 39°**
 - **cytolyse à 3N, avec cholestase**
 - **insuffisance rénale modérée**
- **CRP à 100, pro-calcitonine à 0,52.**
- **Suspicion de leptospirose.**

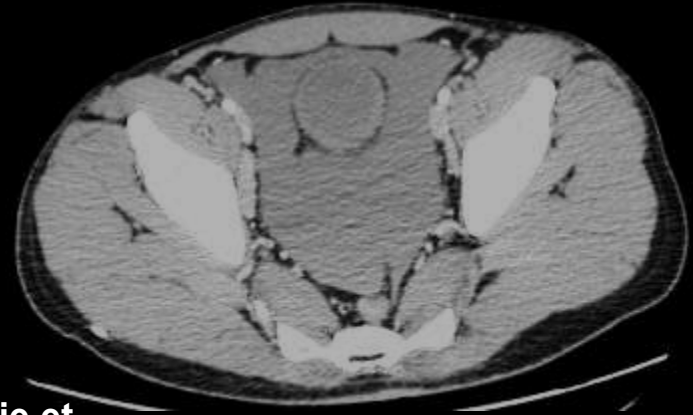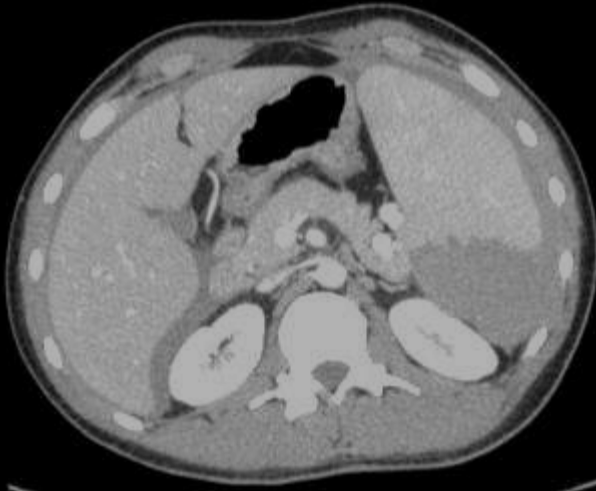
- **douleurs abdominales diffuses et brutales depuis cette nuit (EVA = 9).**
- **défense abdominale généralisée.**
- **pouls : 100 bpm**
- **TA : 120 / 70 mm Hg**

TDM sans injection

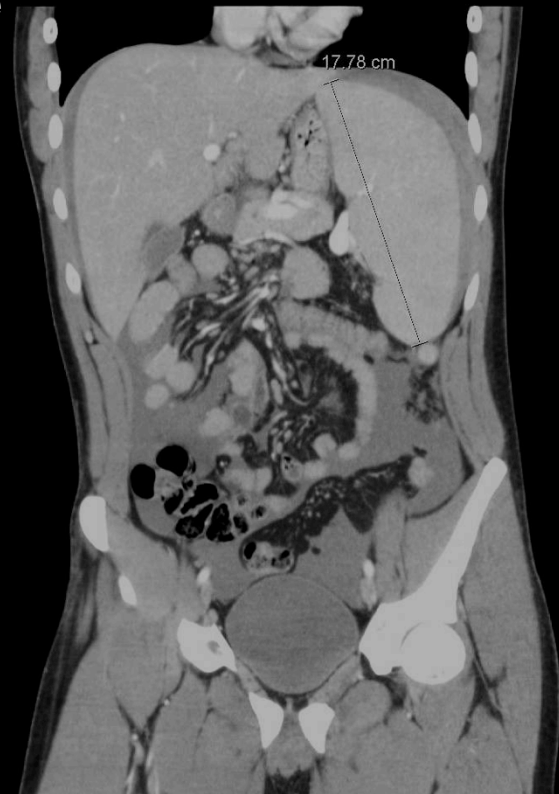
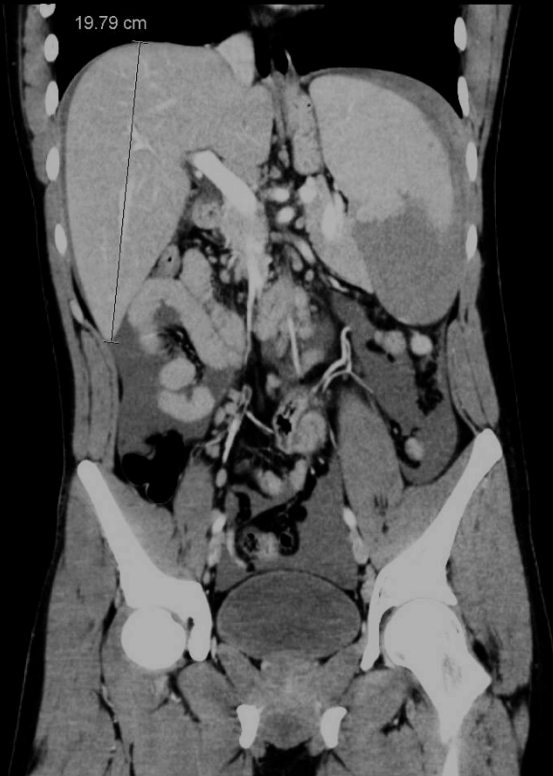
Hémopéritoine avec "**hématome sentinelle**"
périsplénique (cette dénomination n'étant pas
réservée au milieu militaire) hyperdense qui a une
grande valeur pour la détermination de l'origine du
saignement

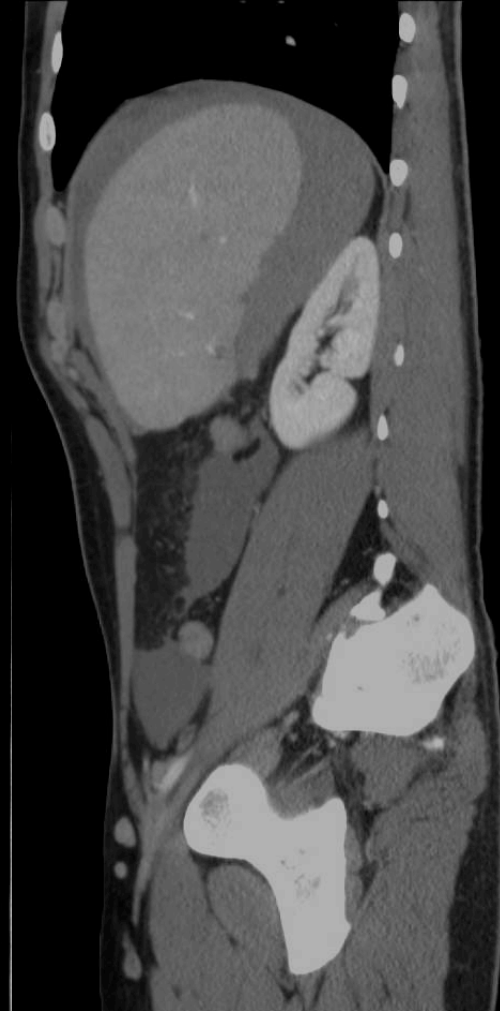
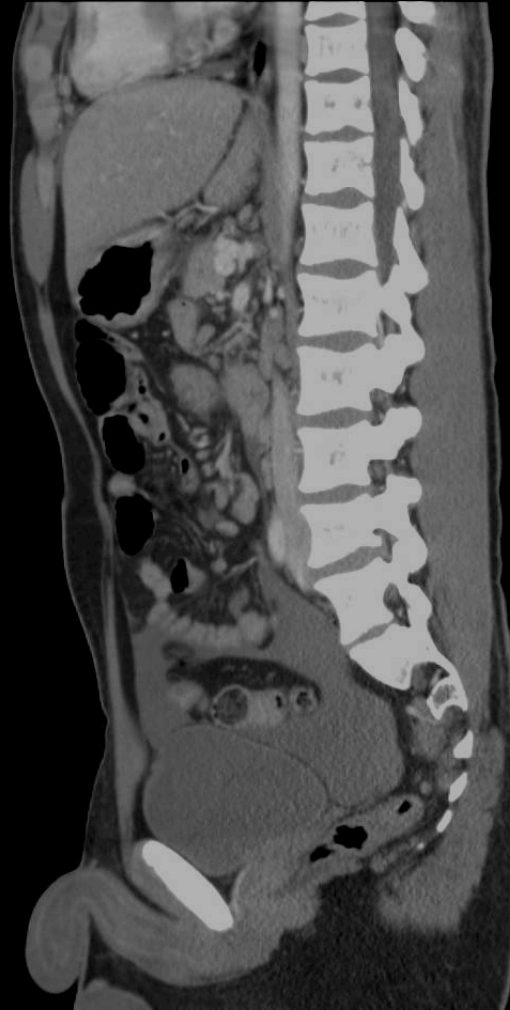


**Splénomégalie et
rupture de rate
avec hémopéritoine**



- **important hémopéritoine**
 - sus et sous mésocolique
 - hépato-splénomégalie
- **pas de saignement actif visible**
- **bord postérieur de la rate irrégulier**



Rupture spontanée de rate dans la mononucléose infectieuse

- absence de traumatisme
- dans un contexte infectieux
- pas de signe de choc malgré un hémopéritoine important
- Diagnostic sérologique à posteriori : MNI (EBV)

- rare :
 - environ 200 cas dans la littérature
- grave :
 - mortalité avant le diagnostic environ 5%
 - mortalité péri et post opératoire environ 15%

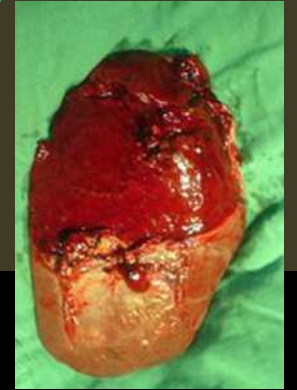
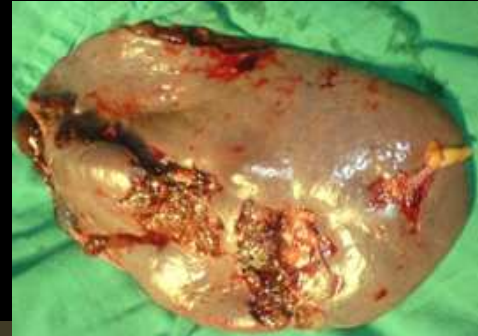- contexte infectieux :
 - mononucléose infectieuse (MNI)
 - paludisme ++++
- contexte hématologique :
 - leucémies
- autres :
 - pancréatite +++, métastases...

- traitement :
 - le plus souvent : splénectomie
 - traitement conservateur possible si MNI et patient stable

- pathologie rare et grave
- traitement urgent et efficace
- diagnostic par TDM (ou échographie)

Conclusion

- pathologie rare et grave
- traitement urgent et efficace
- diagnostic par TDM (ou échographie)



**y penser ; 1^{ère} cause de
décès au cours de la MNI**