

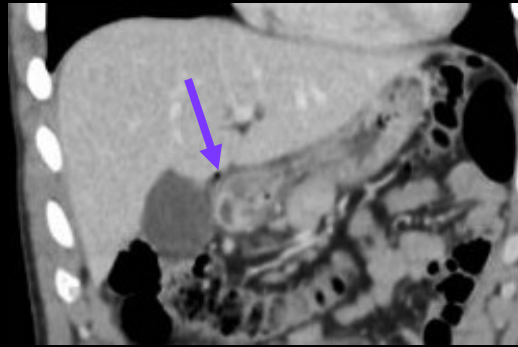
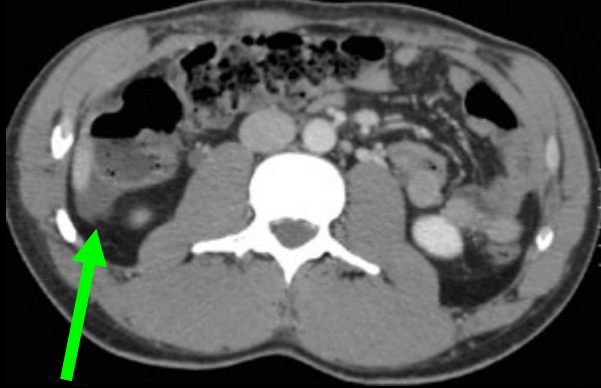
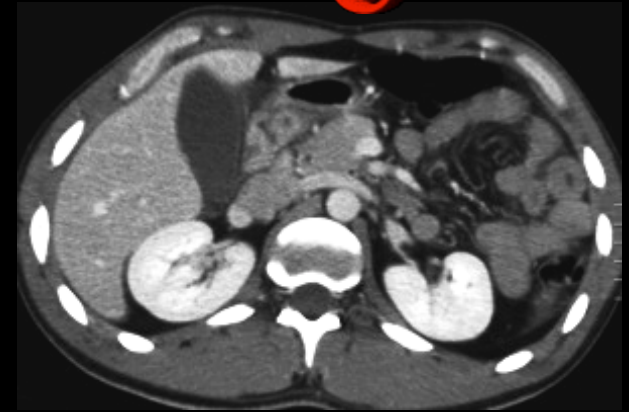
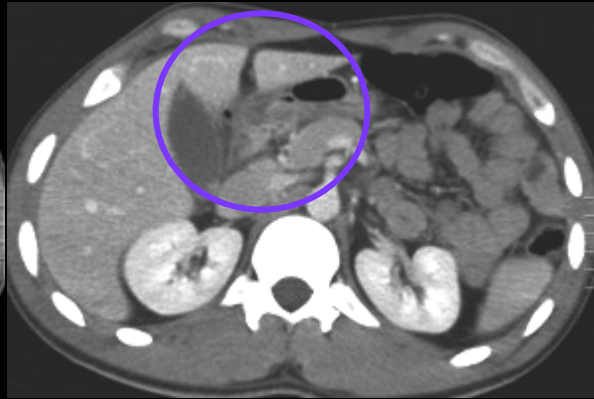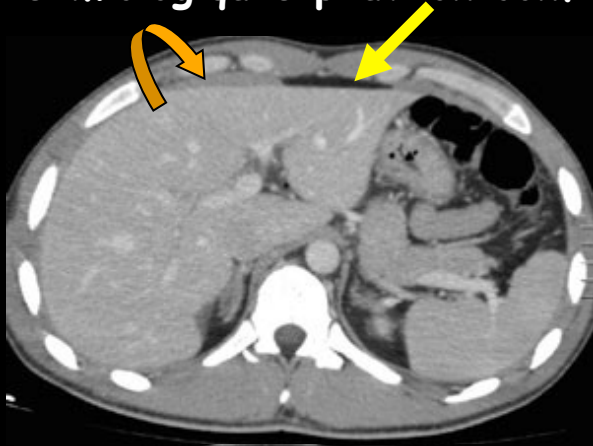
difficultés , pièges et images-clé dans la pathologie du péritoine

Le péritoine "témoin" de la pathologie 2

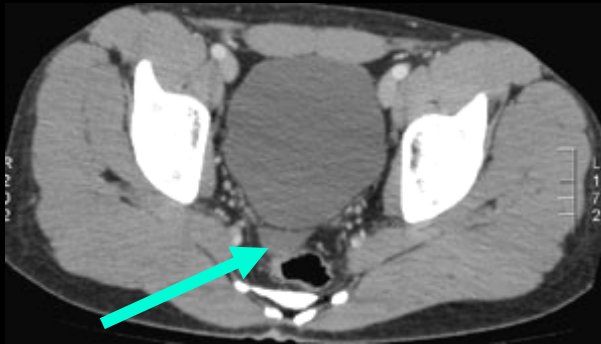
perforations digestives atypiques et/ou
"difficiles" 😊

les lésions "parasitiques" du péritoine 😊

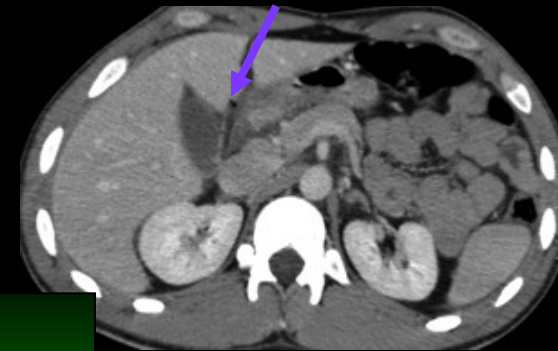
18 ans , douleurs épigastriques à début brutal , en coup de poignard , échographie négative , scanner à 12 heures du début de la symptomatologie ; sur quels éléments sémiologiques peut-on confirmer la perforation ulcéreuse et son siège ?



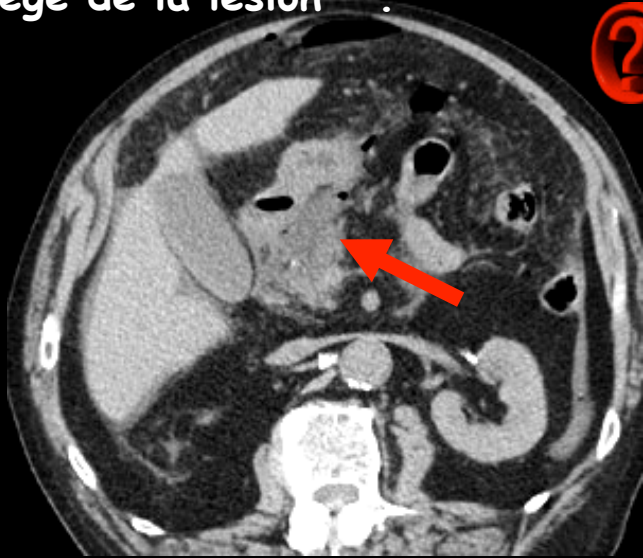
- petit pneumopéritoine
- petit épanchement liquidien péritonéal
- bulle gazeuse au contact du bulbe duodénal dont la paroi est épaissie



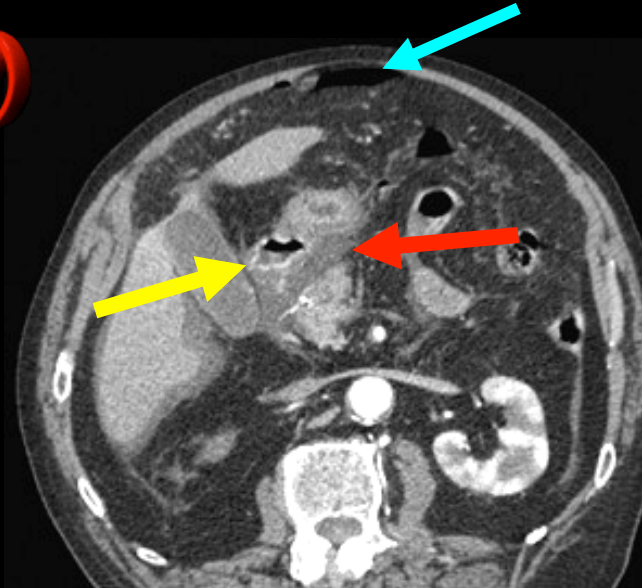
ulcère perforé de la face antérieure du bulbe duodénal



homme 70 ans , douleurs épigastriques depuis 48 heures ; quels sont l'origine et le siège de la lésion

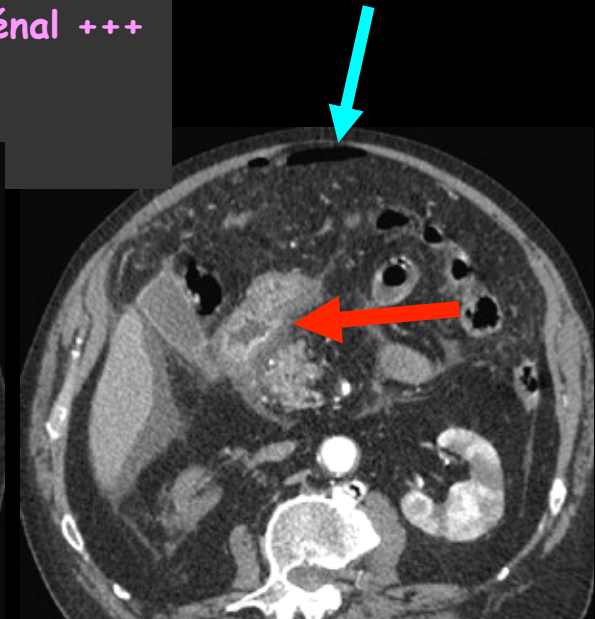
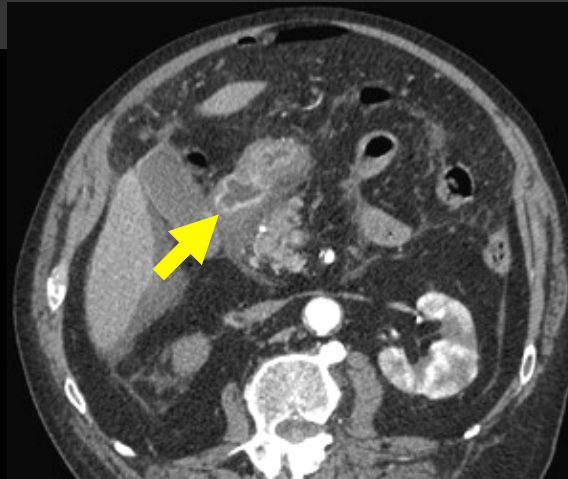

CT avant injection



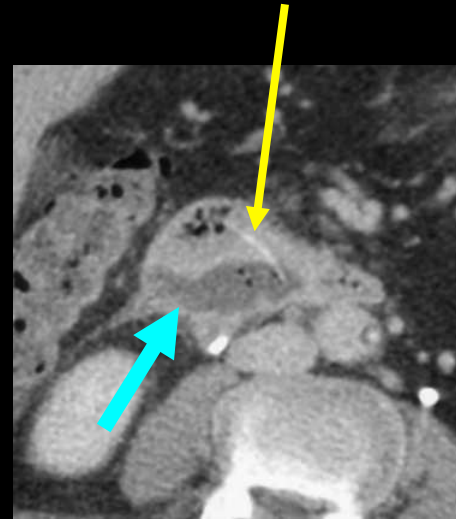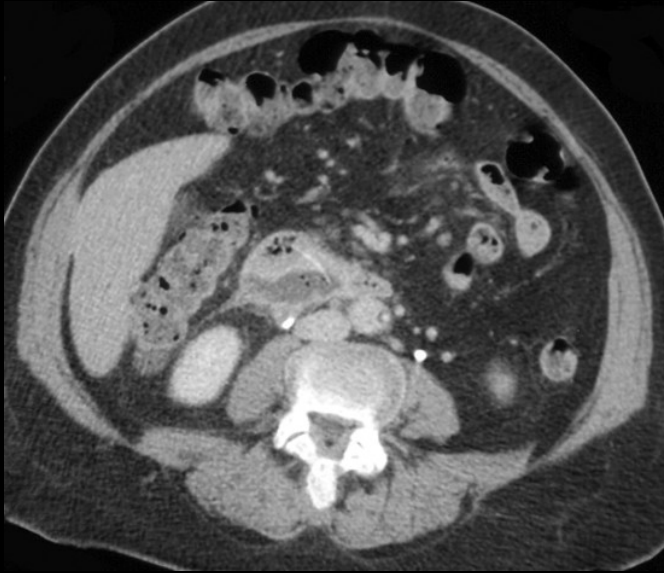CT après injection

- petit épanchement liquidien de la face postérieure du bulbe duodénal +++
- ++
- parois du bulbe épaissie avec prise de contraste muqueuse
- pneumopéritoine



ulcère perforé de la face postérieure du bulbe duodénal avec pneumopéritoine ,

femme 56 ans , douleurs épigastriques , fièvre et polynucléose .

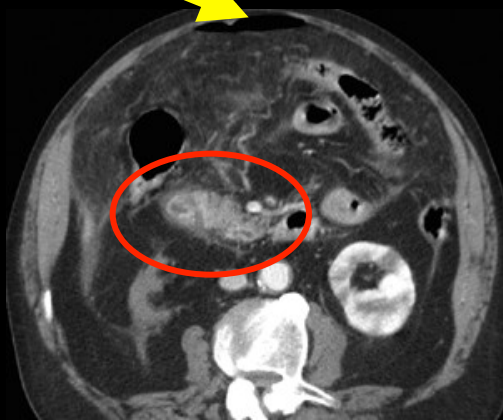
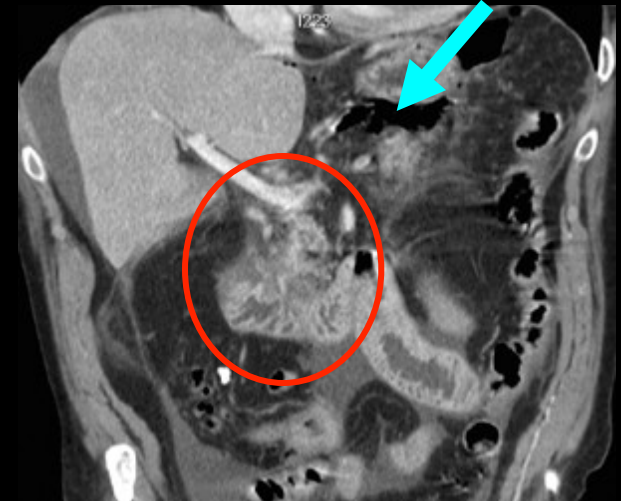
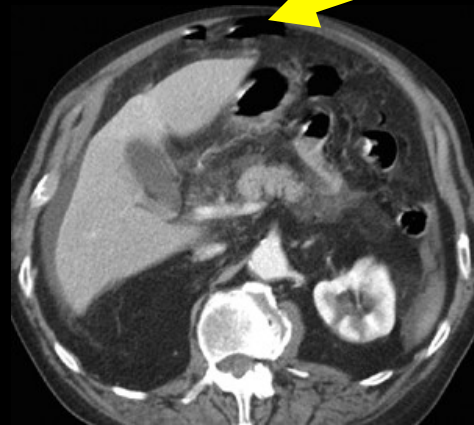
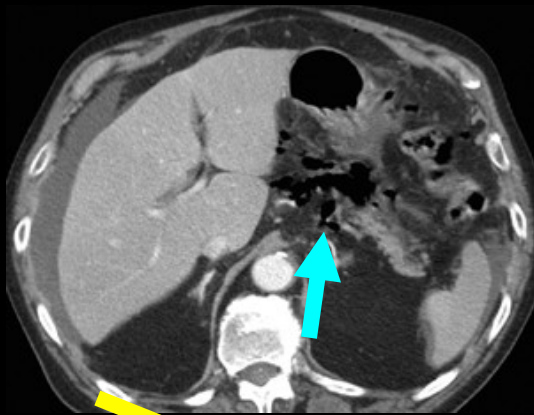
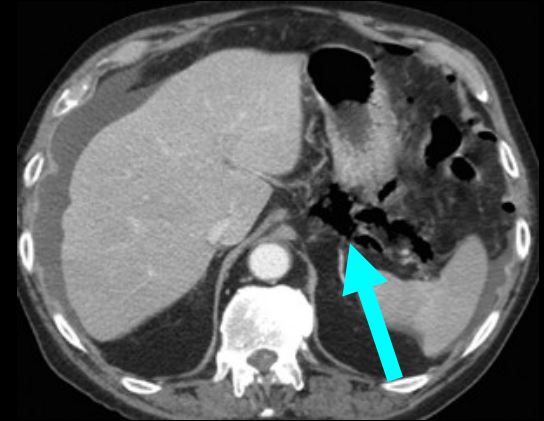
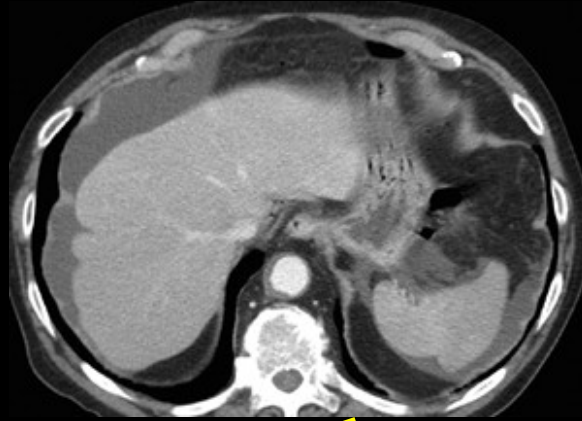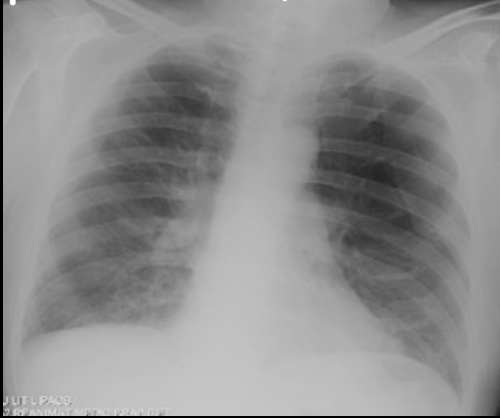


obs. P. Taourel Montpellier

- petite collection abcédée de la face postérieure du bulbe duodéal +++++
- arrête de poisson traversant la paroi postérieure du bulbe

perforation de la face postérieure du bulbe duodéal sur une arrête de poisson !!

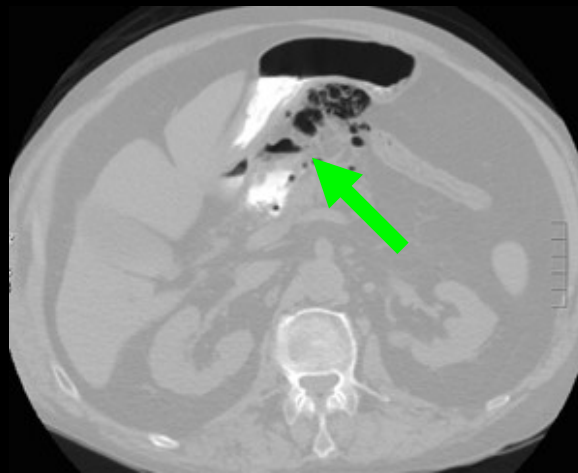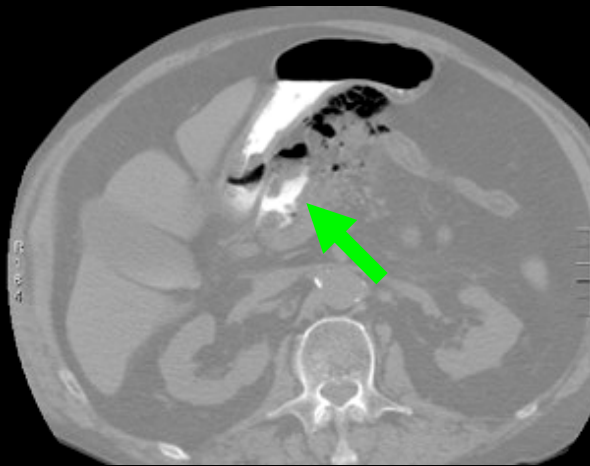
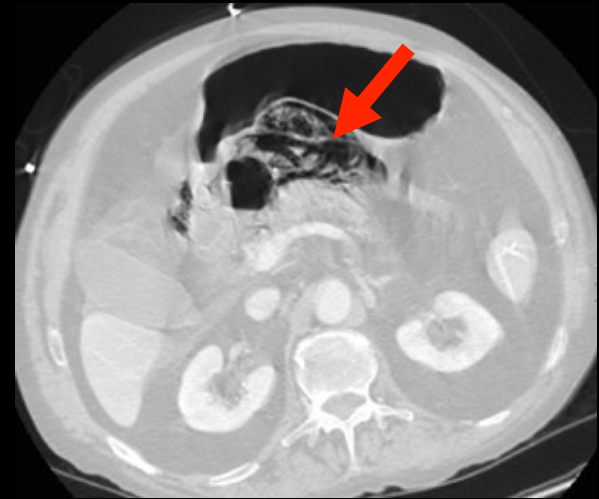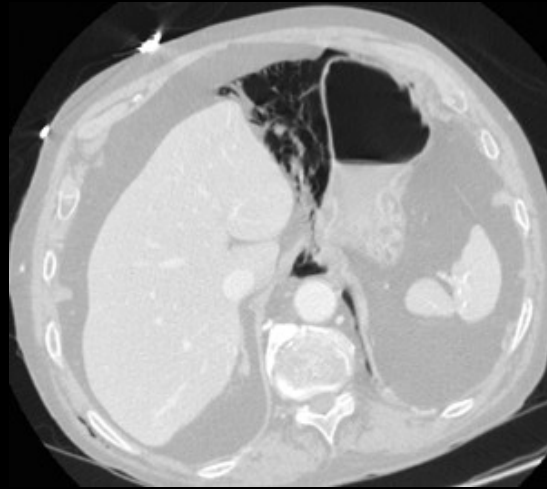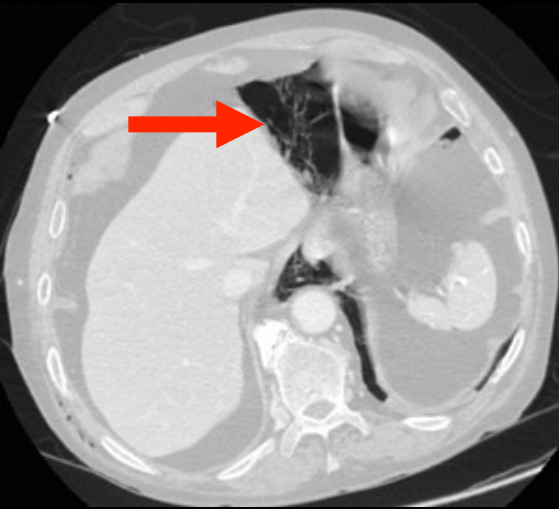homme 76 ans , douleurs épigastriques
persistantes , défense .



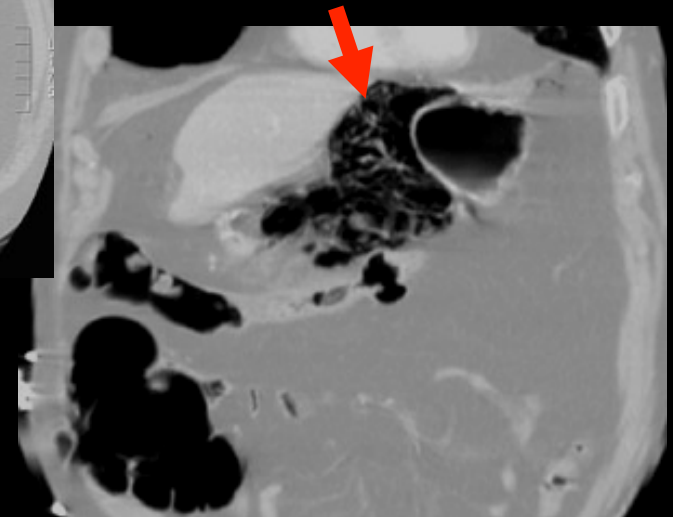
- rétropneumopéritoine
- pneumopéritoine
- foyer inflammatoire rétro duodéal

ulcère perforé de la face postérieure du bulbe
duodéal avec pneumopéritoine

homme 76 ans ,BPCO ,emphysème , douleurs épigastriques persistantes ,défense .

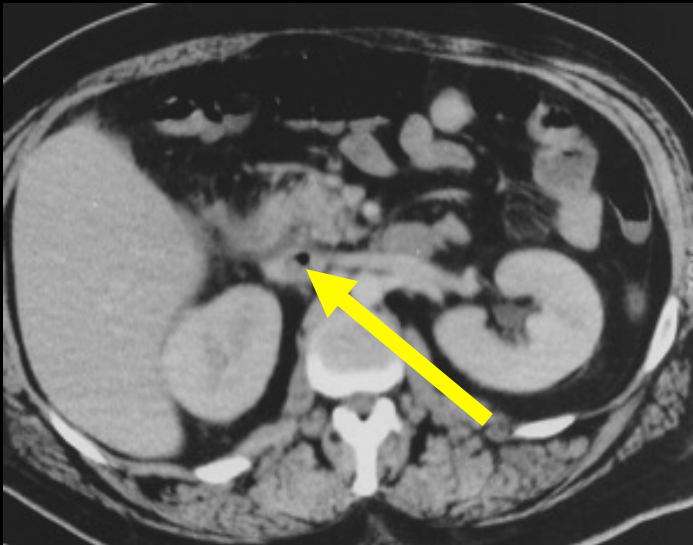
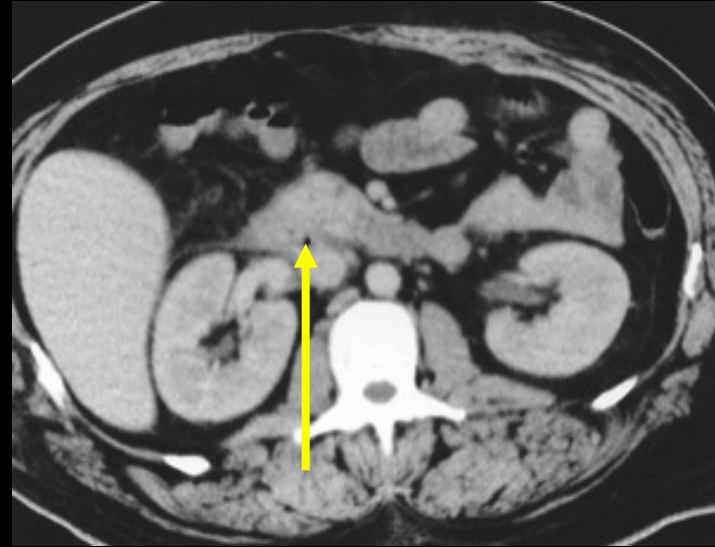
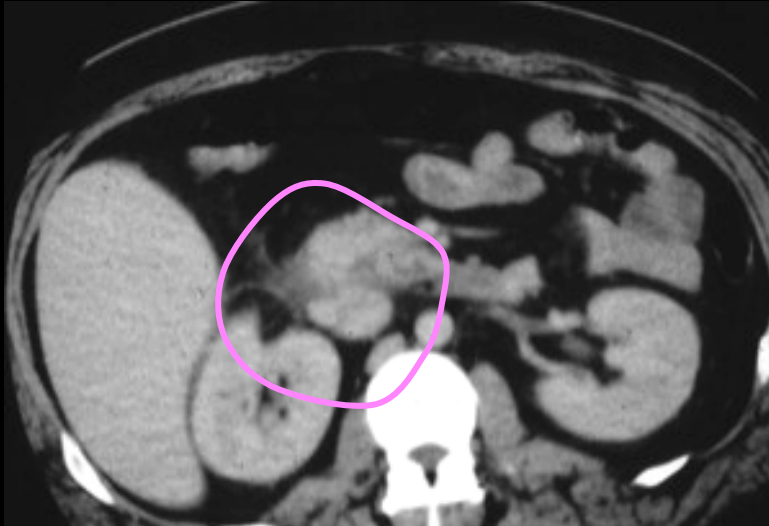



ulcère perforé de la face postérieure du bulbe duodénal



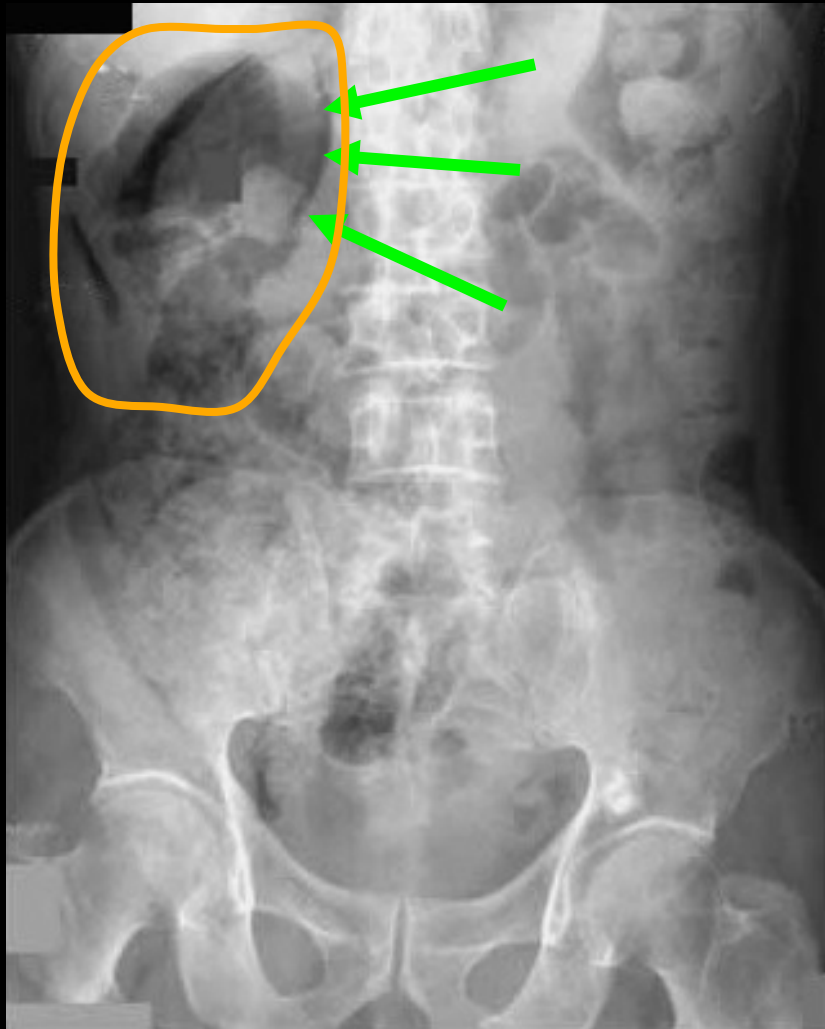
- dissection gazeuse du ligament gastro colique
- pas de pneumopéritoine +++
- fuite rétrobulbaire d'opacifiant iodé hydrosoluble et de bulles gazeuses

homme 37 ans; J8 après une cholécystectomie par voie
coelioscopique ; fièvre hectique et douleurs abdominales ; 1^{er} scanner



- hématémèse massive 2 jours plus tard ;
endoscopie : ulcère bulbaire ;
- injection d'adrénaline à visée hémostatique
entraînant une crise hypertensive.
- nouveau scanner. Défaillance polyviscérale ;
décès.
- diagnostic 

ulcère de la face postérieure du bulbe duodéal
perforé dans la VCI !



homme 74 ans; syndrome douloureux aigu hyperalgique **initialement épigastrique** évoluant depuis 2 jours avec **migration des douleurs vers la fosse iliaque droite**

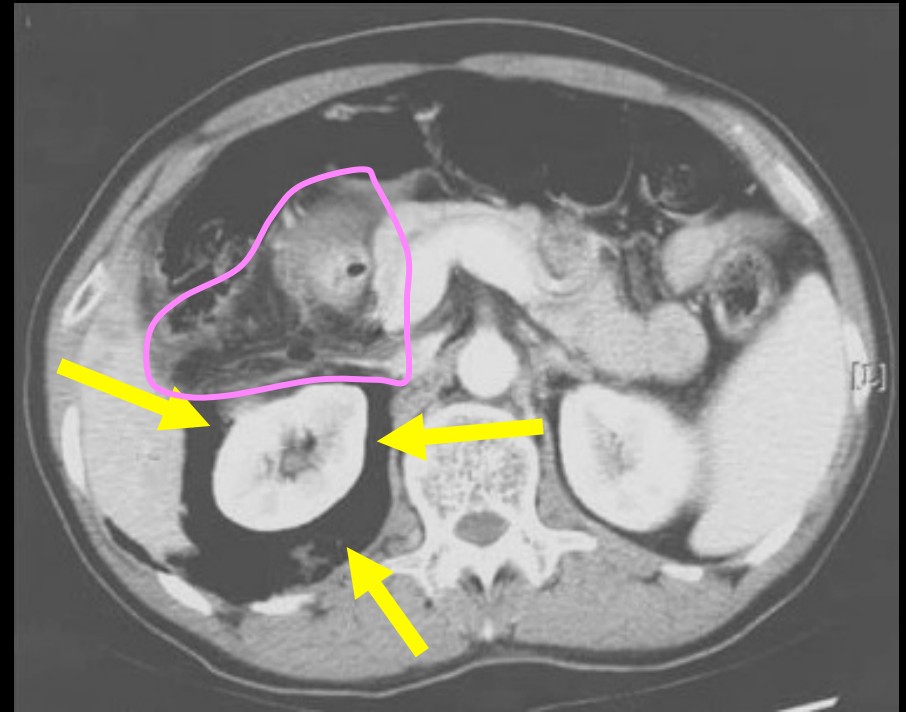
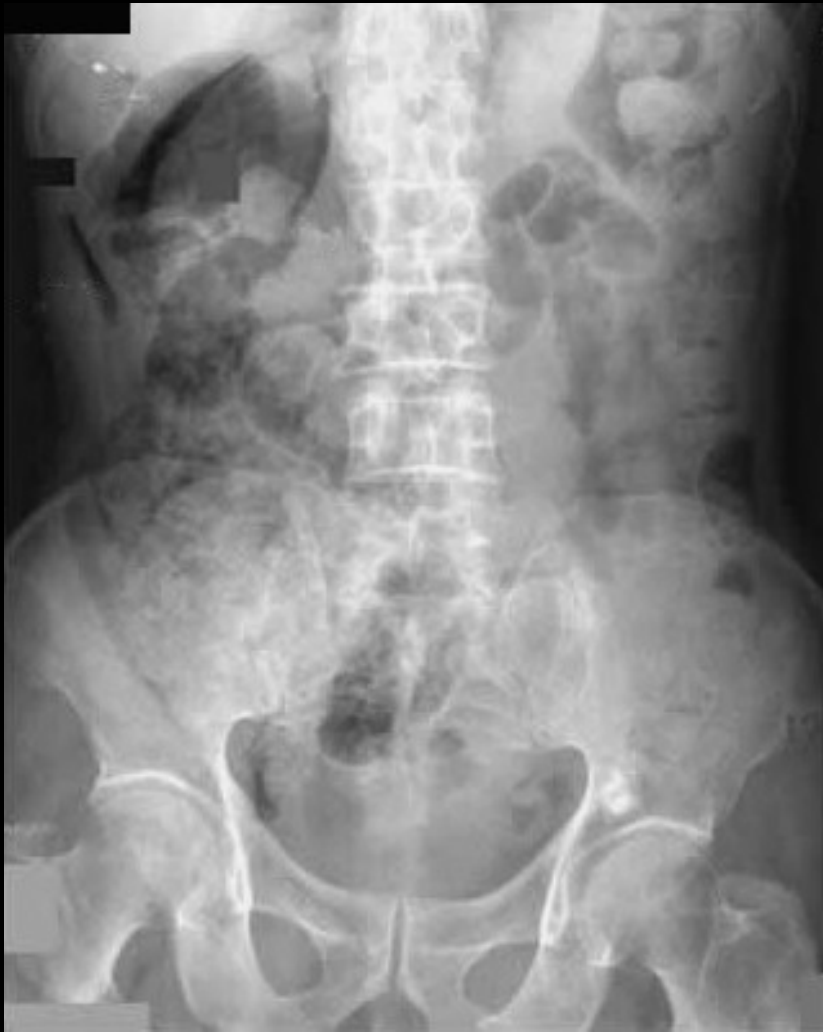prise d'AINS récente pour une bronchite

antécédents d'éradication d'**H. Pylori**

sémiologie radiologique sur l'ASP et en échographie



en échographie, le rein droit est masqué par le gaz dans l'espace rétro-péritonéal ; c'est le **signe du rein droit masqué** (veil right kidney sign) ; sur l'ASP il y a un **rétro pneumopéritoine**



qu'apporte le scanner pour le diagnostic étiologique



le scanner montre l'épaississement des parois de D2 / D3 et le **rétro pneumopéritoine** essentiellement développé dans l'espace péri rénal ; l'endoscopie confirme la **présence de nombreuses ulcérations gastriques et duodénales**

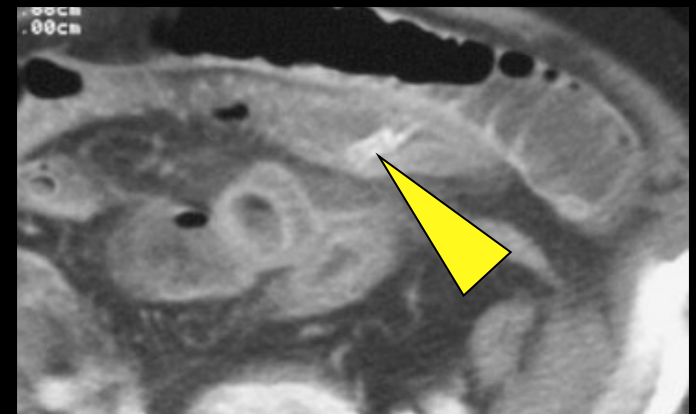
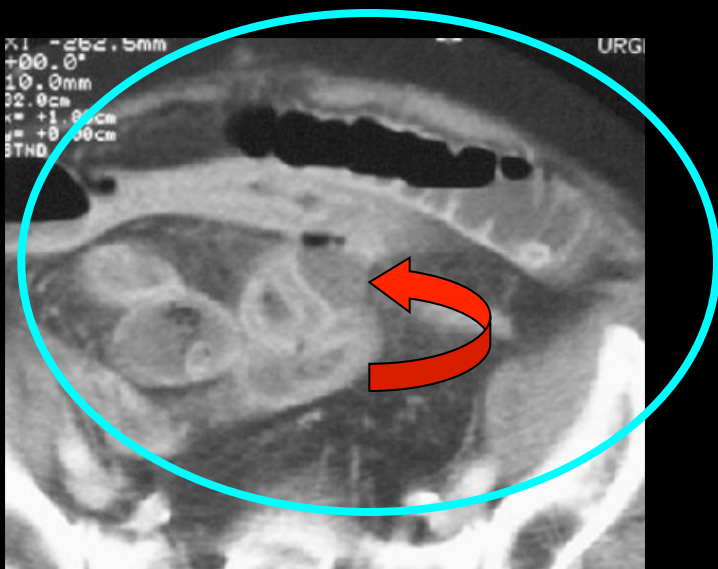
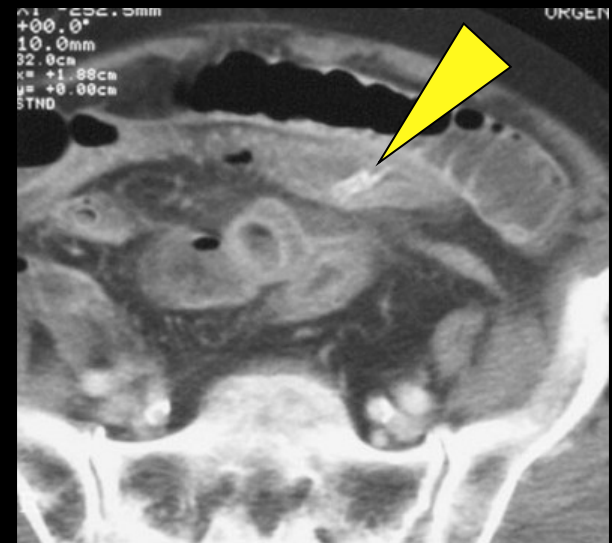
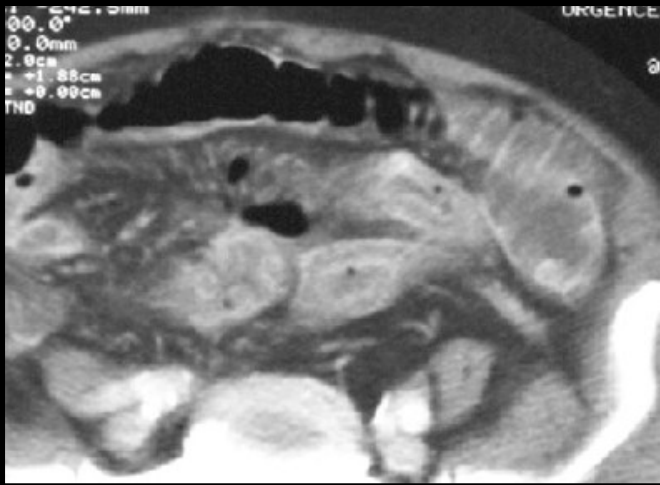


1895-1926

la perforation **rétro péritonéale** d'un
ulcère duodénal avec syndrome
douloureux de la FID constitue le
syndrome de Valentino

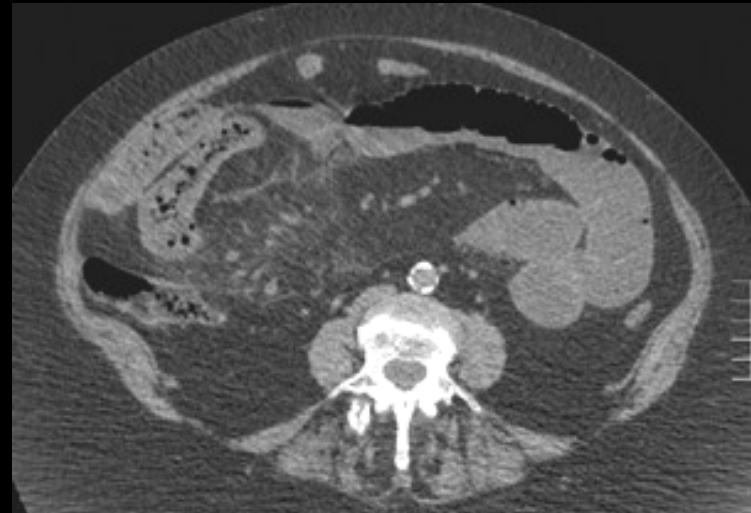
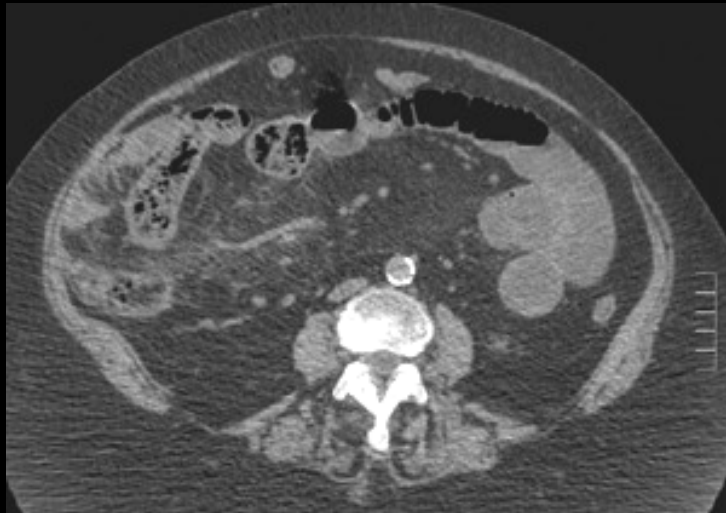
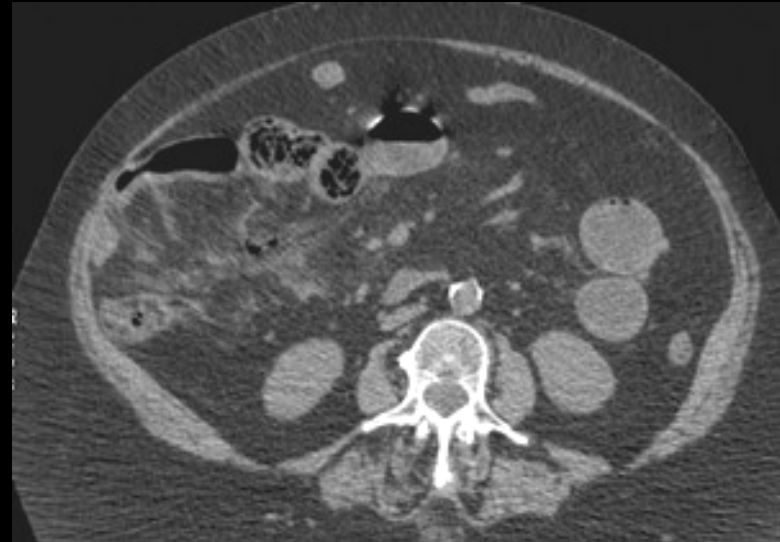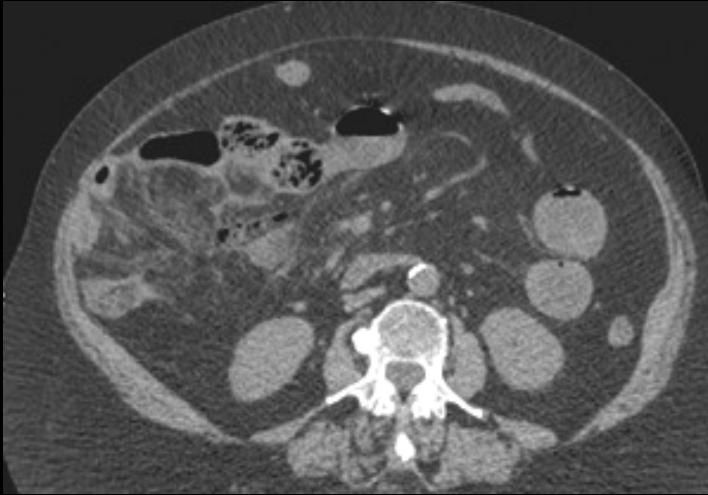Rudolph Valentino ; "Rudy"....

le patient a été traité médicalement
avec succès par des antibiotiques . La
fièvre n'a persisté qu'un jour



syndrome occlusif fébrile ; perforation couverte sur corps étranger ingéré (os de poulet)

femme 64 ans , douleurs abdominales depuis plusieurs jours ,38°C ,
polynucléose neutrophile modérée .



hypothèses diagnostiques ? ; que faire ?

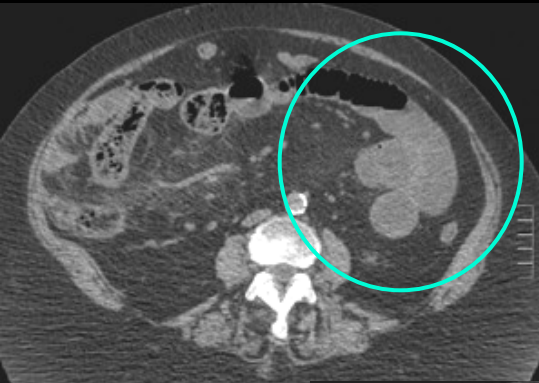
hypothèses diagnostiques devant une perte de transparence régionale de la graisse mésentérique sans syndrome occlusif (taille et contenu des structures digestives avoisinantes sans particularités; petite distension liquidienne des anses de l'hypochondre gauche)

- panniculite mésentérique



- foyer infectieux régional ; le pancréas, le foie et la vésicule sont loins !!

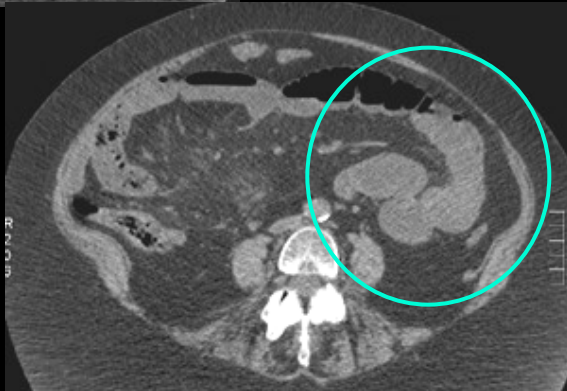
- rechercher les anomalies régionales du tube digestif :



.atteinte inflammatoire (Crohn)

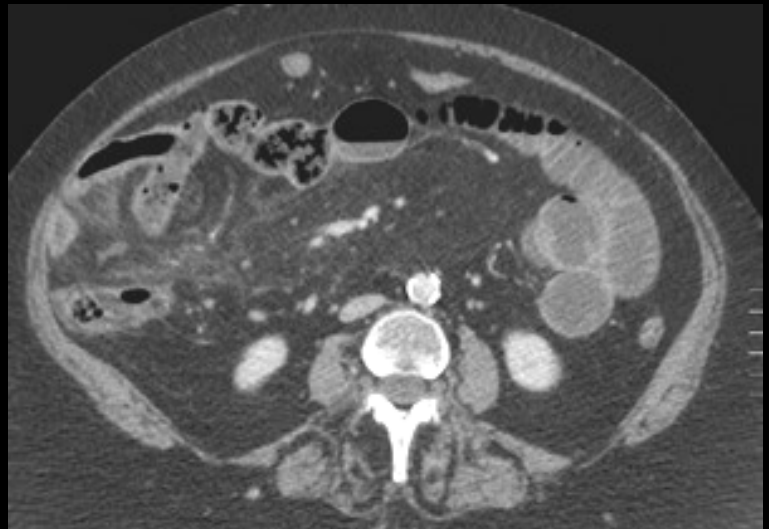
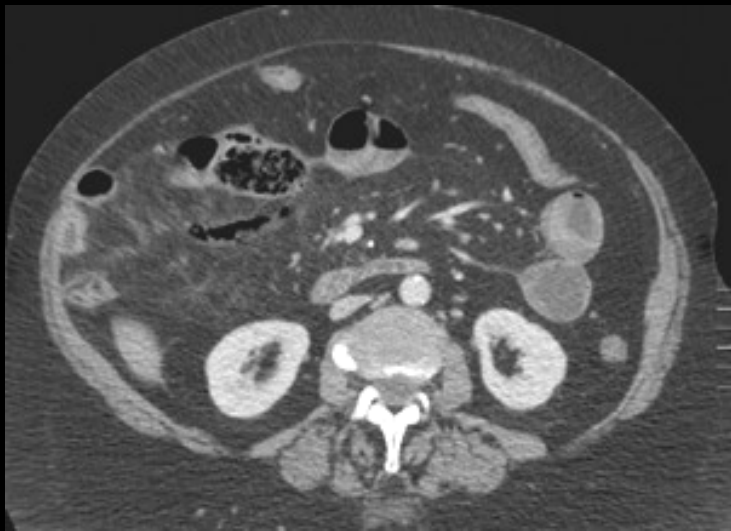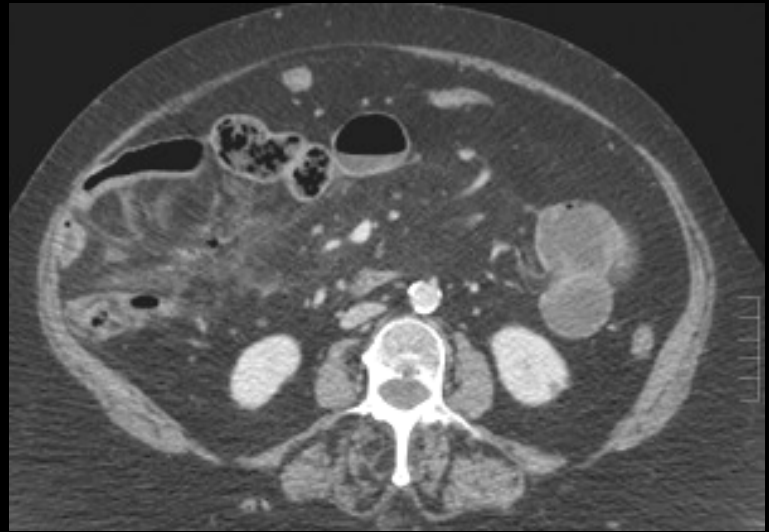
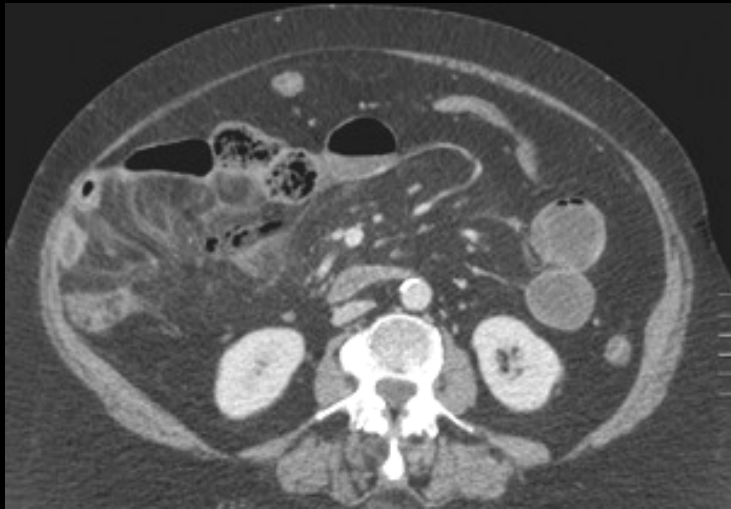
.lésion focale : diverticule , tumeur , compliqués

.ischémie artérielle ou veineuse

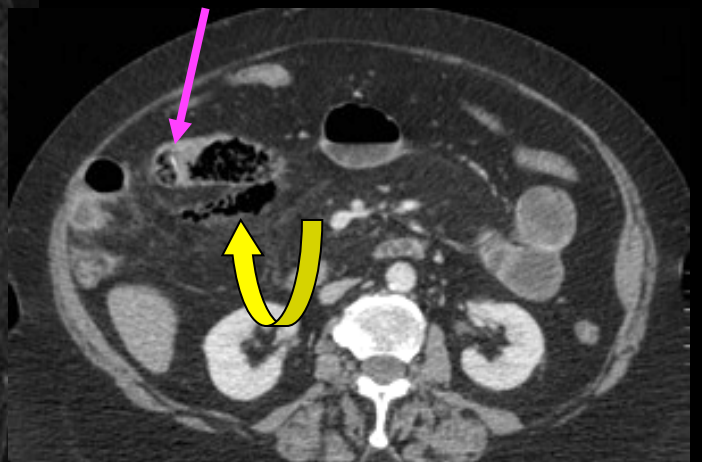
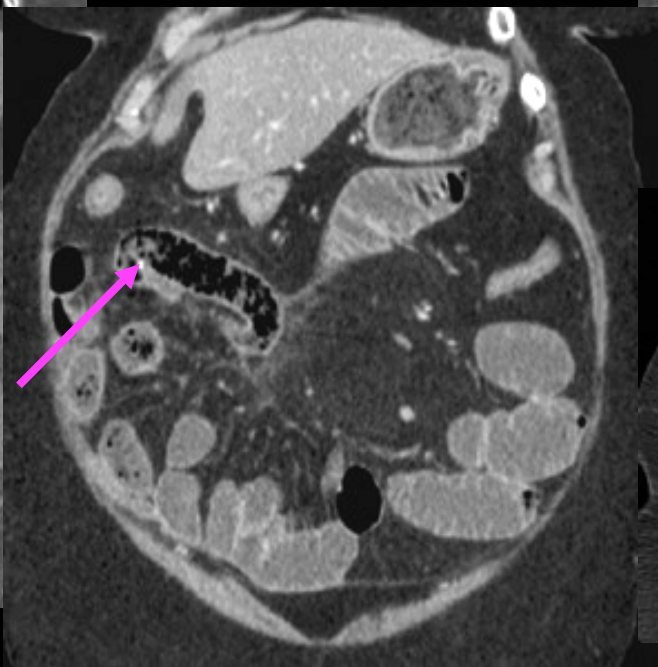
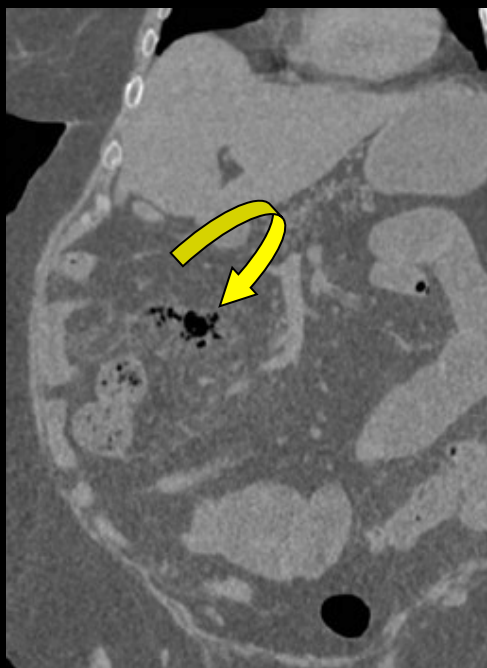
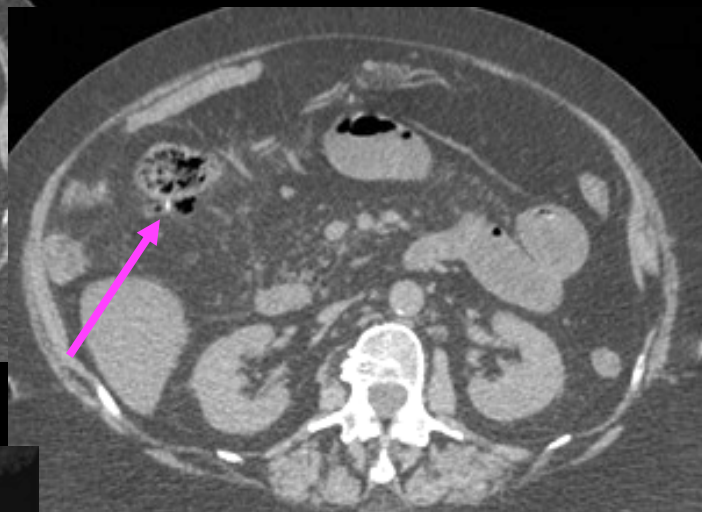
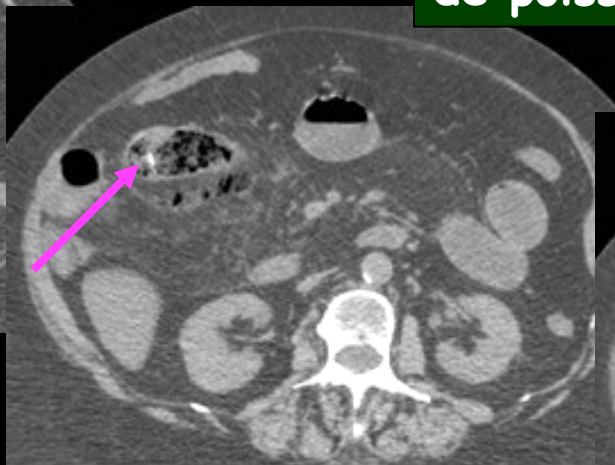
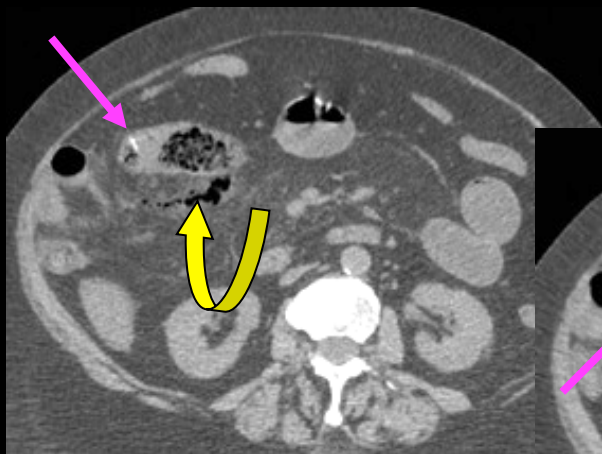


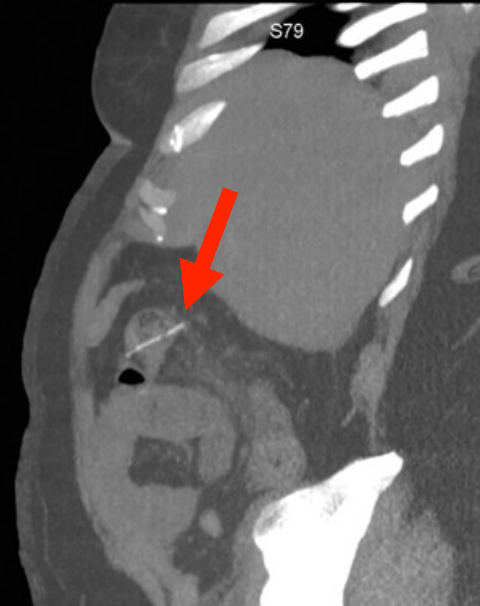
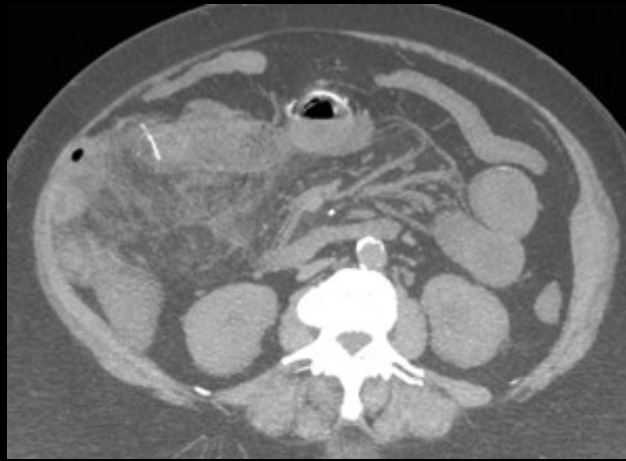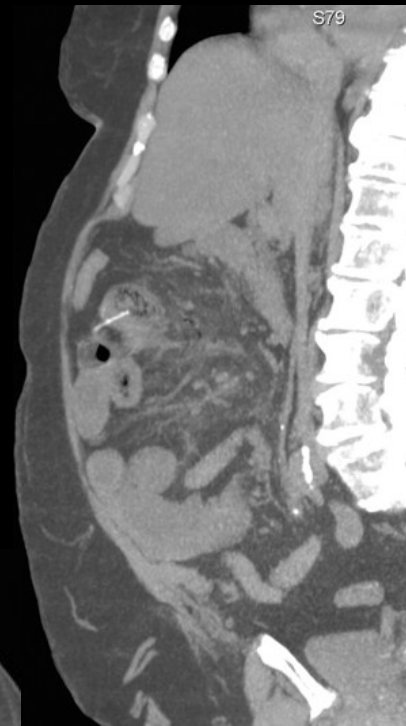
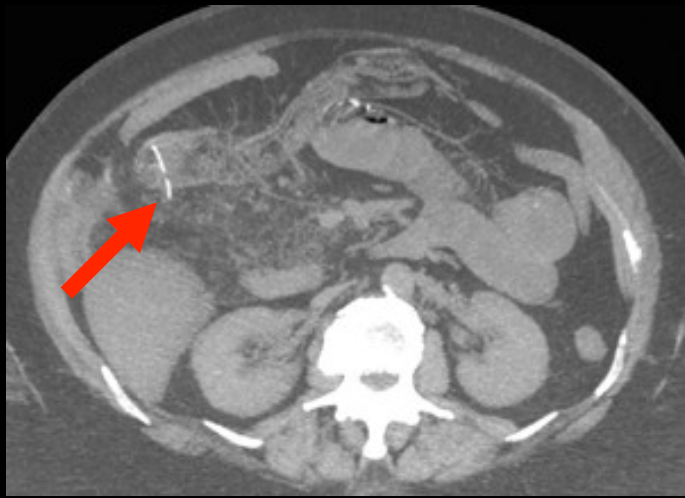quoi d'autre





perforation jéjunale sur arrête de poisson

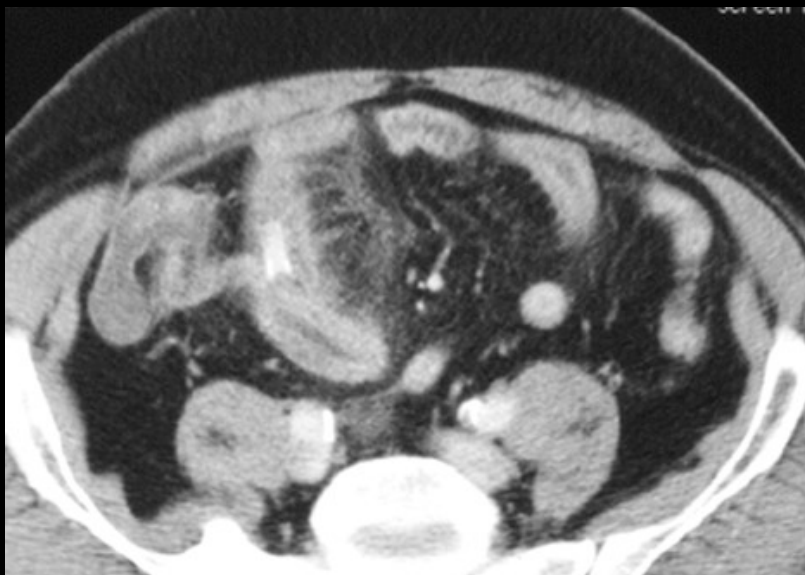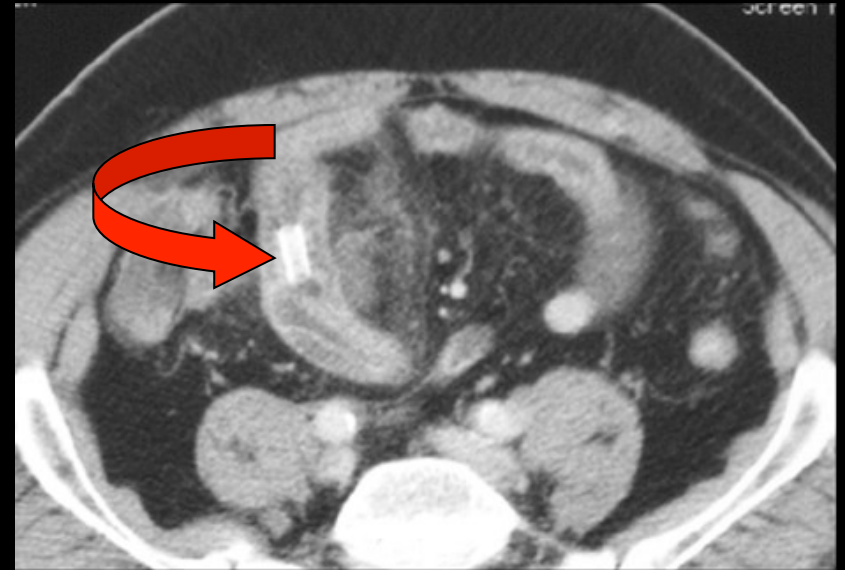

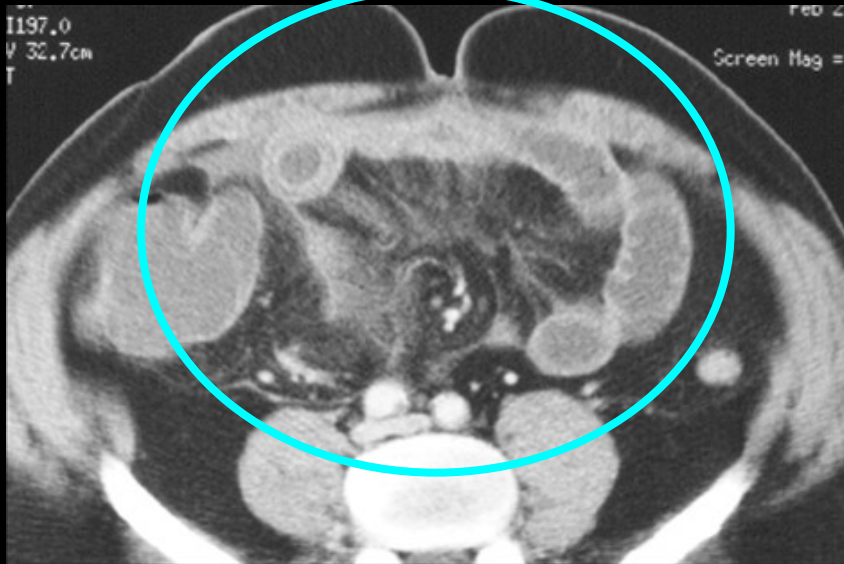


perforation jéjunale haute sur arrête de poisson !

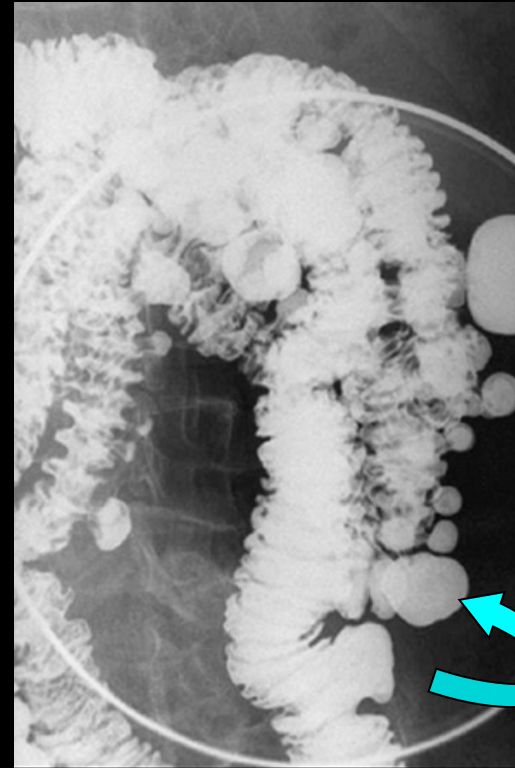
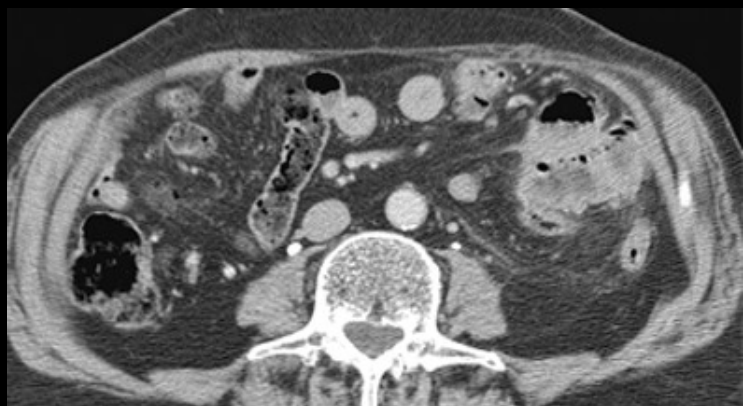
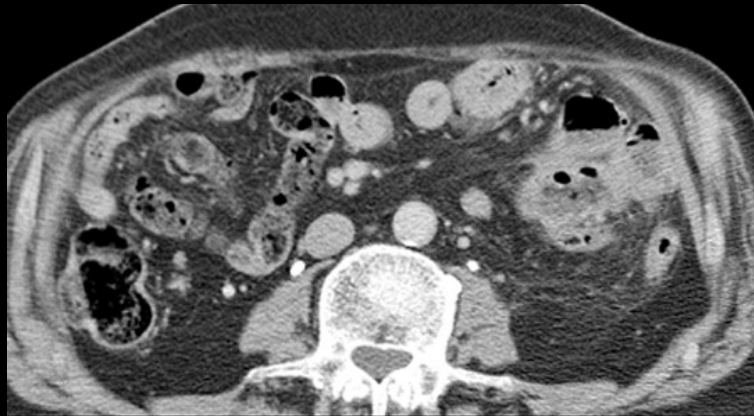
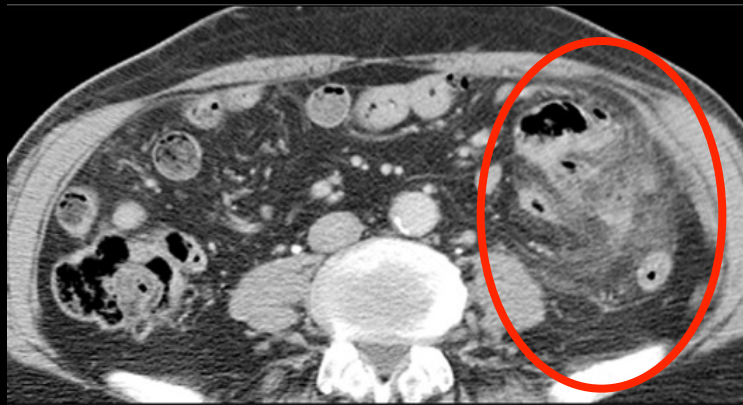
pensez toujours aux corps étrangers acérés déglutis (cure-dents !!!)

NB : les corps étrangers acérés ne suivent pas la lumière digestive mais traversent les anses de la cavité abdominale en ligne droite, à la faveur d'adhérences provoquées par les perforations pariétales successives

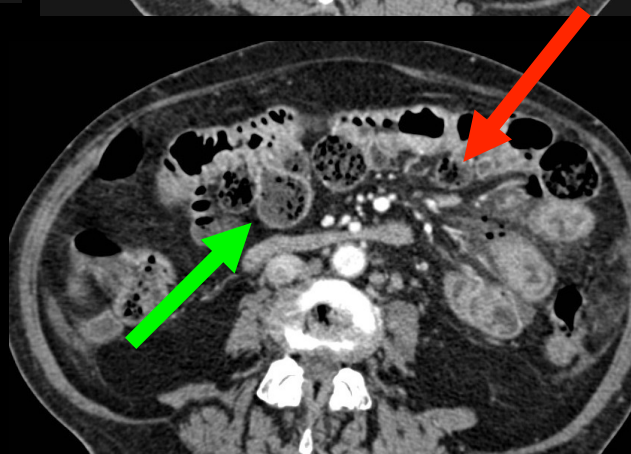
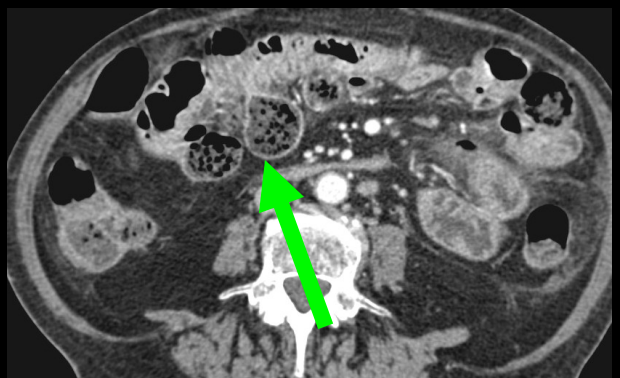
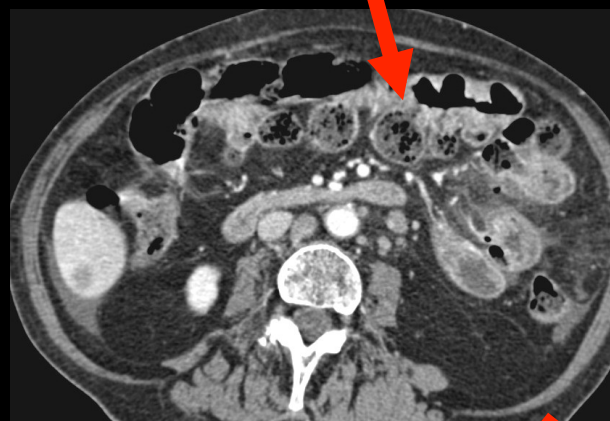
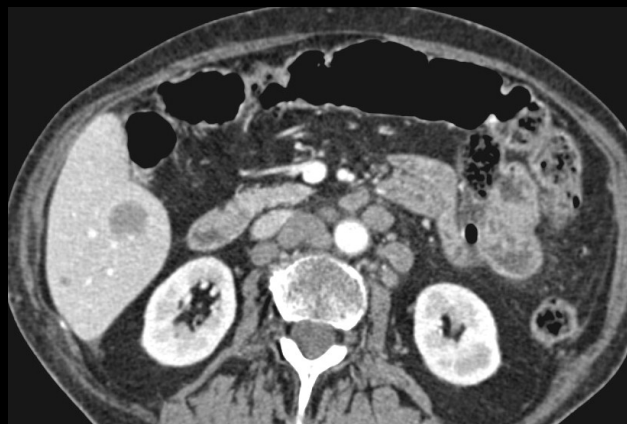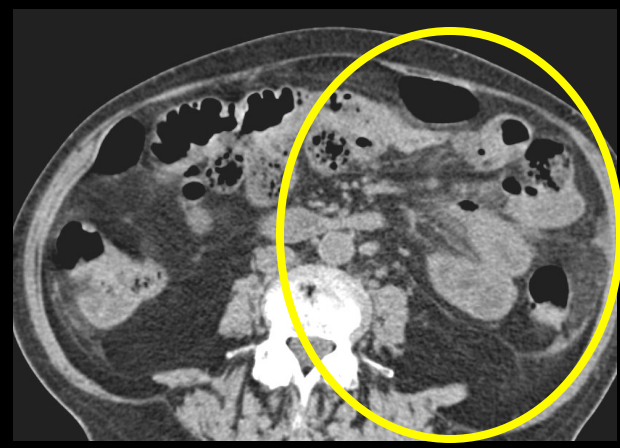

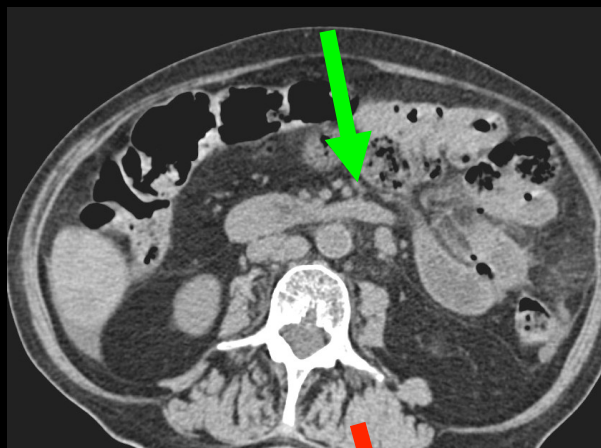
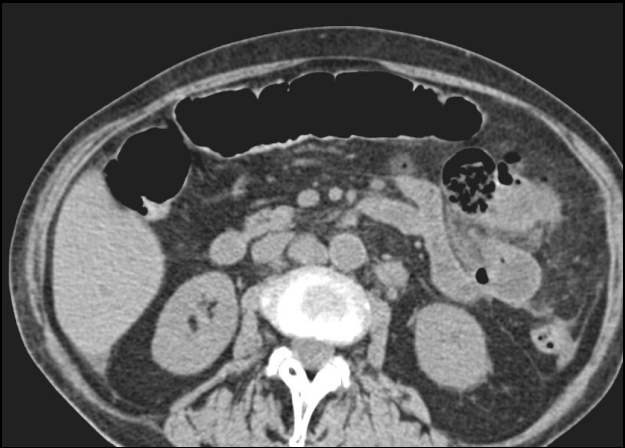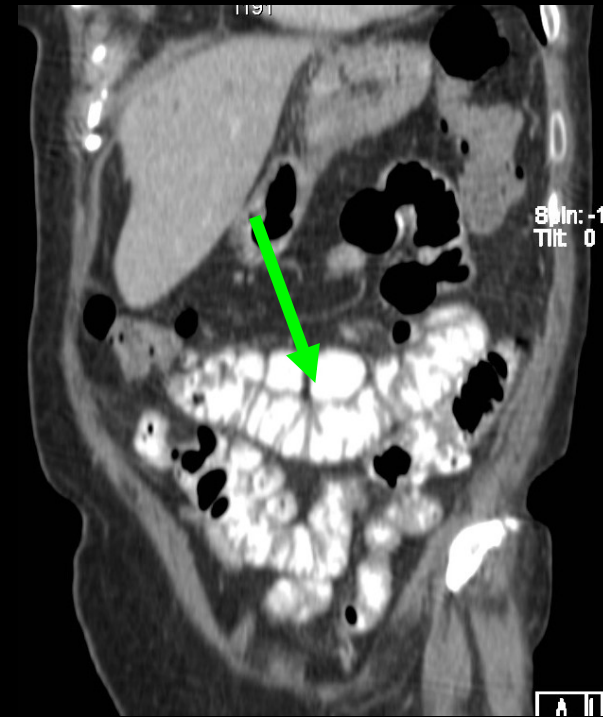
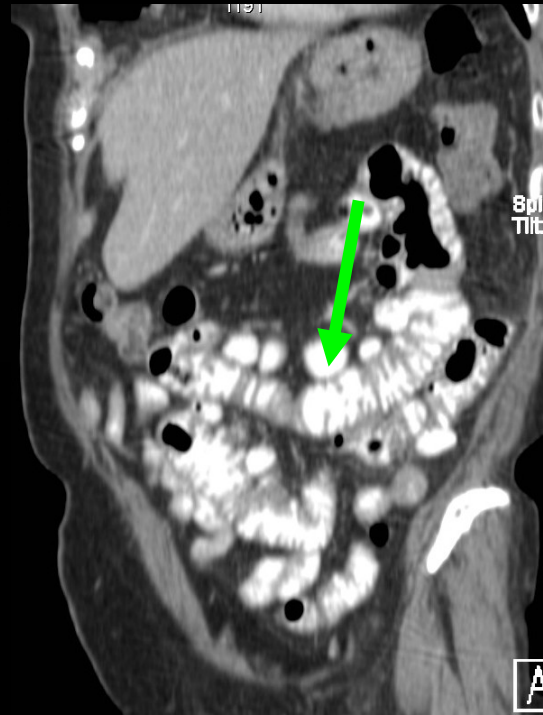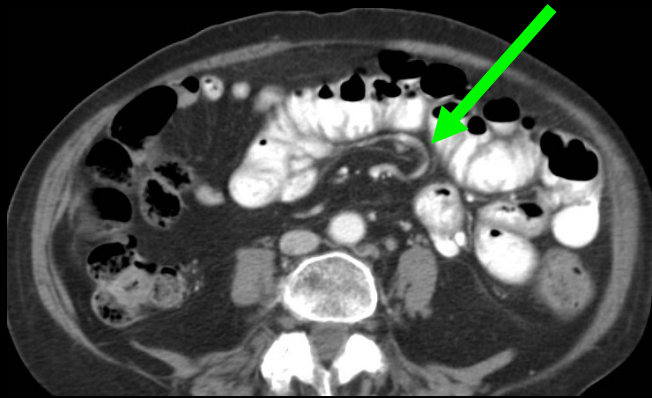
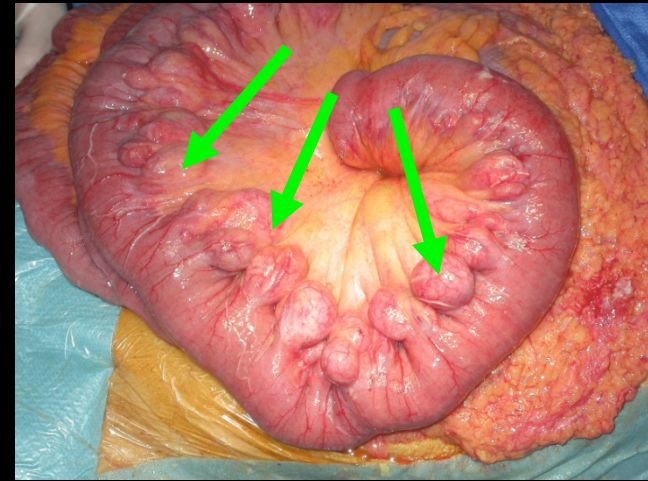
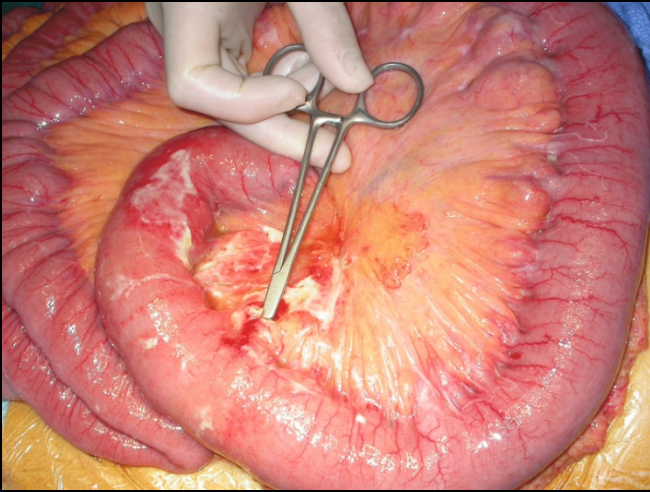
réaction oedémateuse de la
paroi intestinale et du mésentère
à un traumatisme du grêle par
corps étranger dégluti (os de
lapin)

si vous ne voyez pas de corps
étranger radio-opaque , pensez
au cure-dent !!!

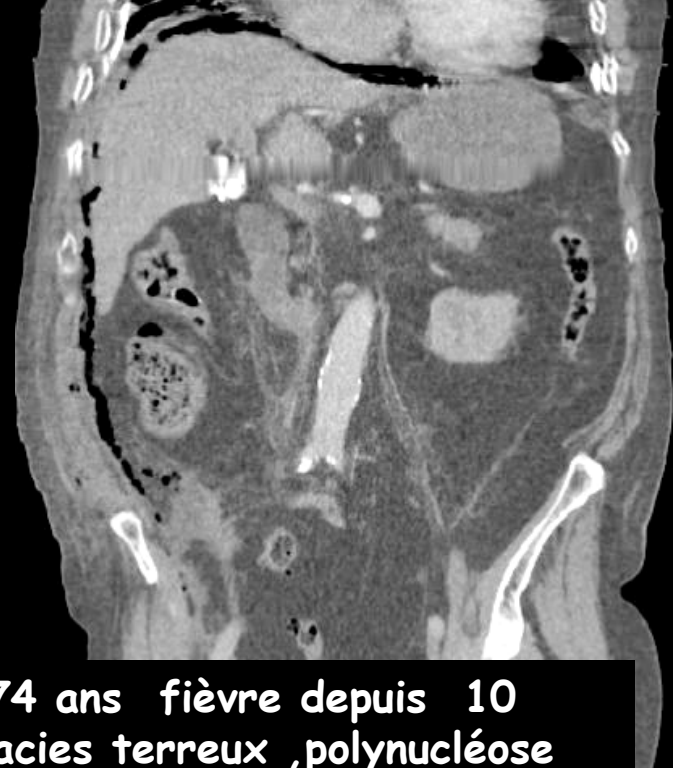
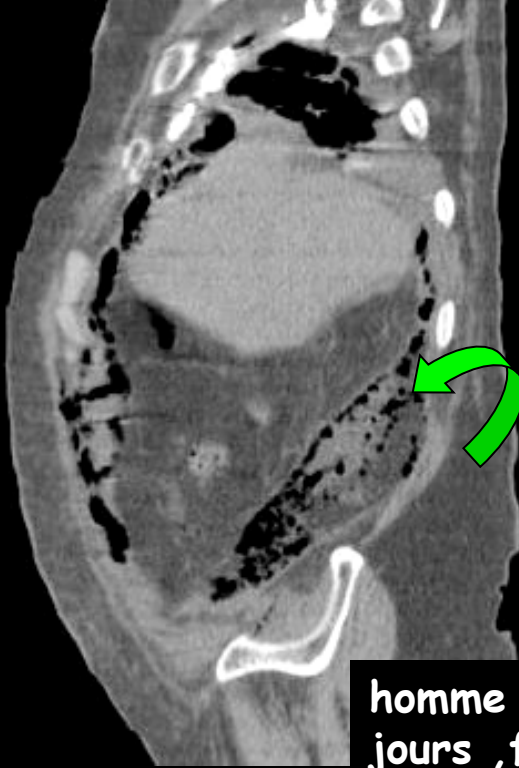
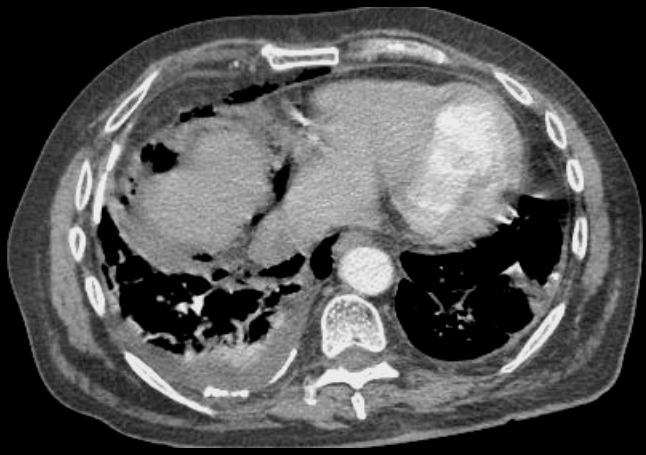
**perforation bouchée d'un
diverticule d'une
diverticulose du grêle
(obs Dr Peraguey Pontarlier)**

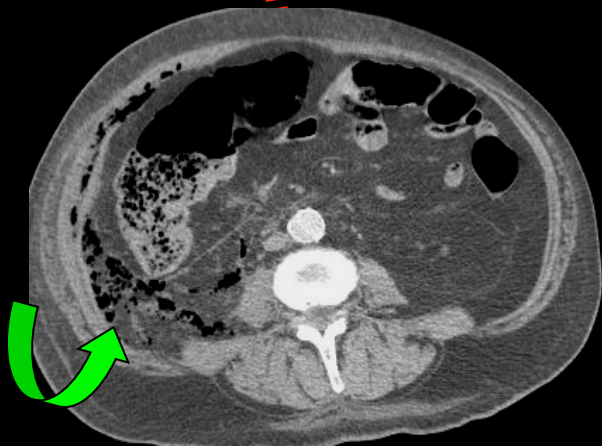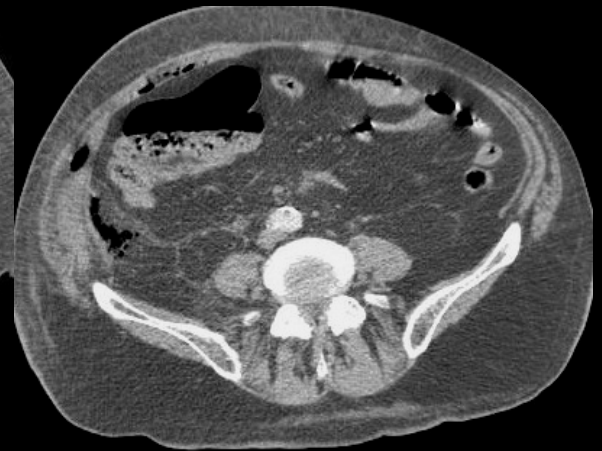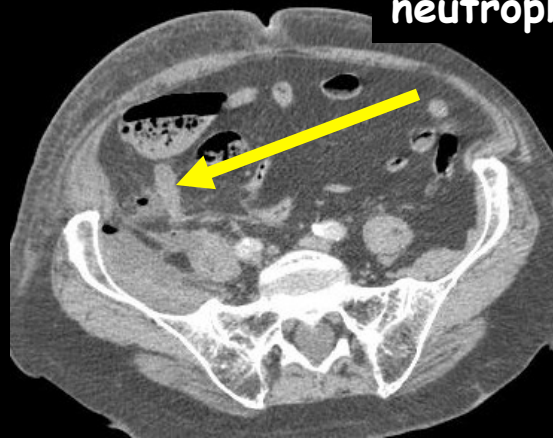
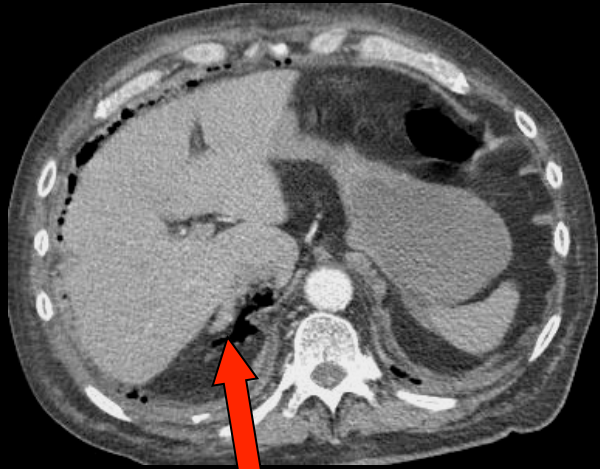


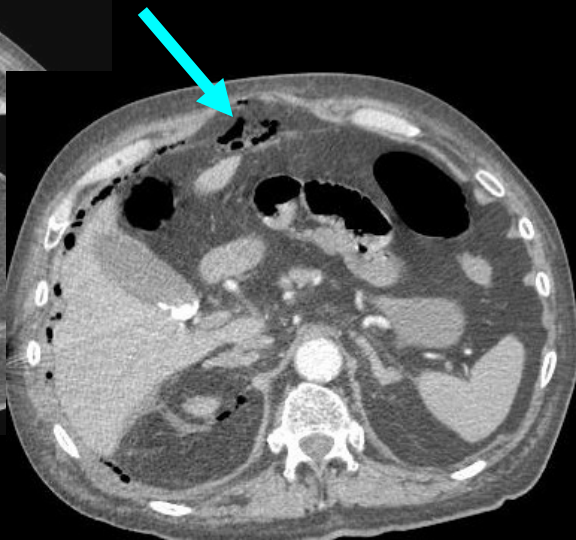
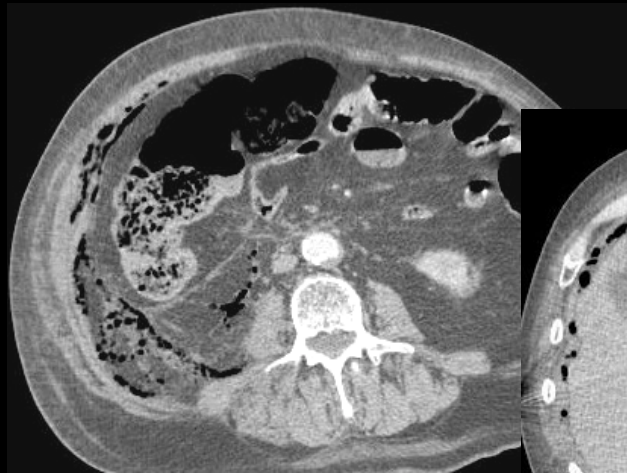


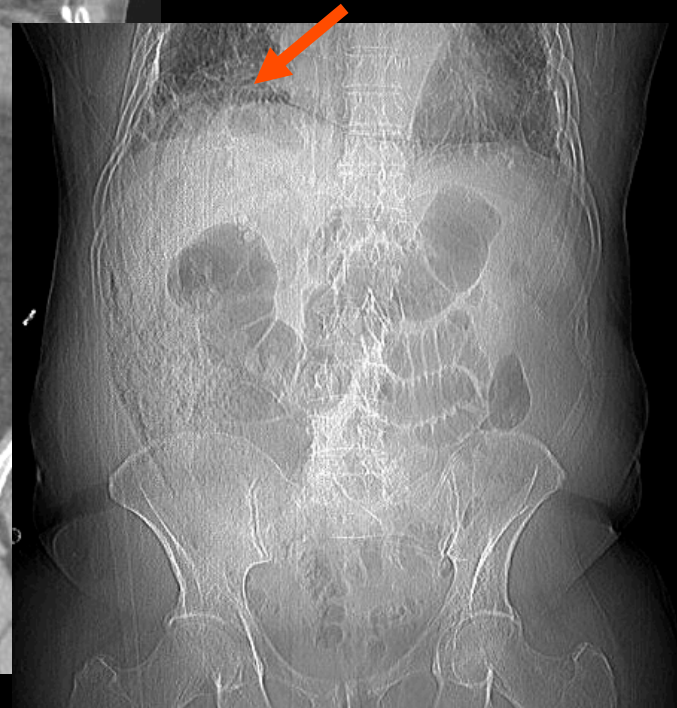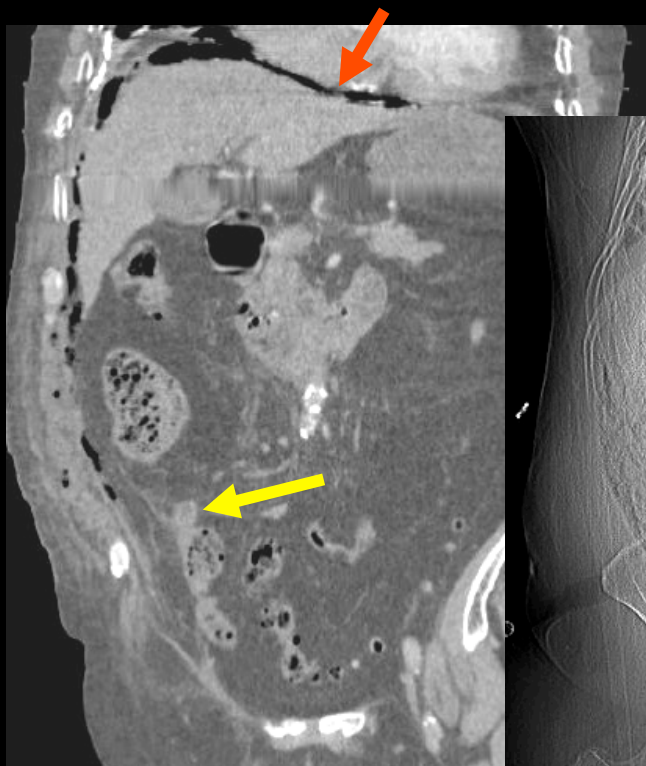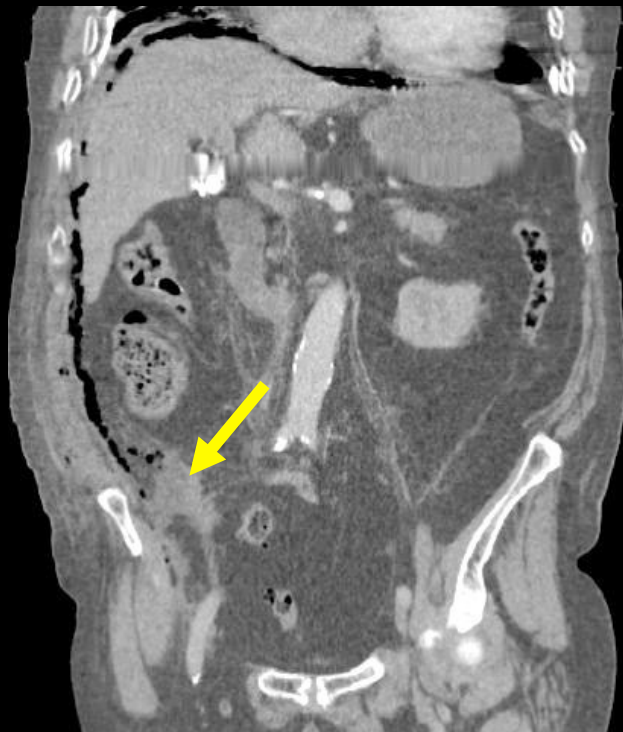perforation bouchée d'une diverticulose du grêle service Guilloz CHU Nancy (Pr A Blum)

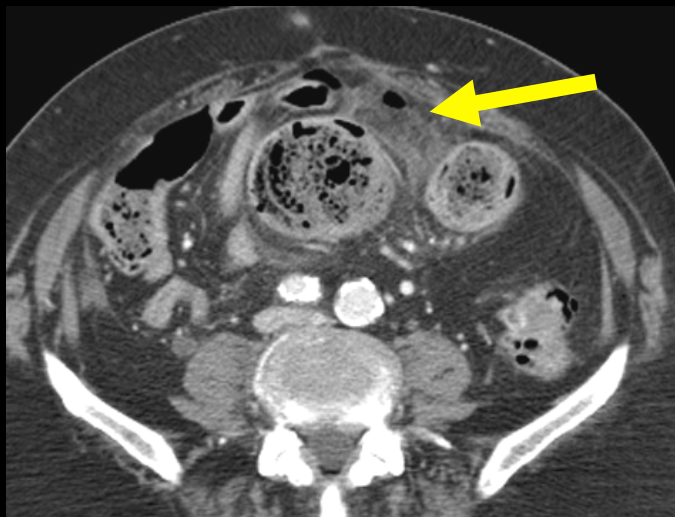
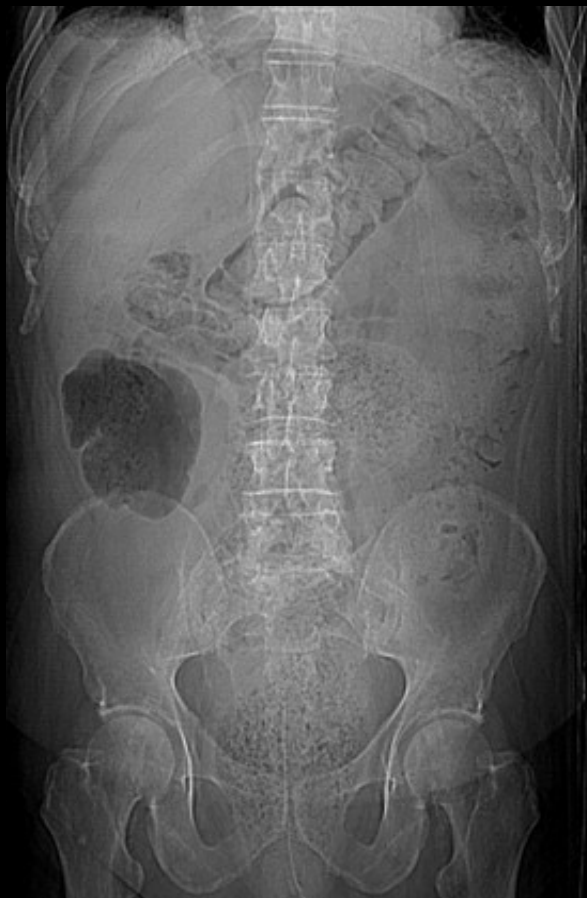

homme 74 ans fièvre depuis 10 jours ,facies terreux ,polynucléose neutrophile...

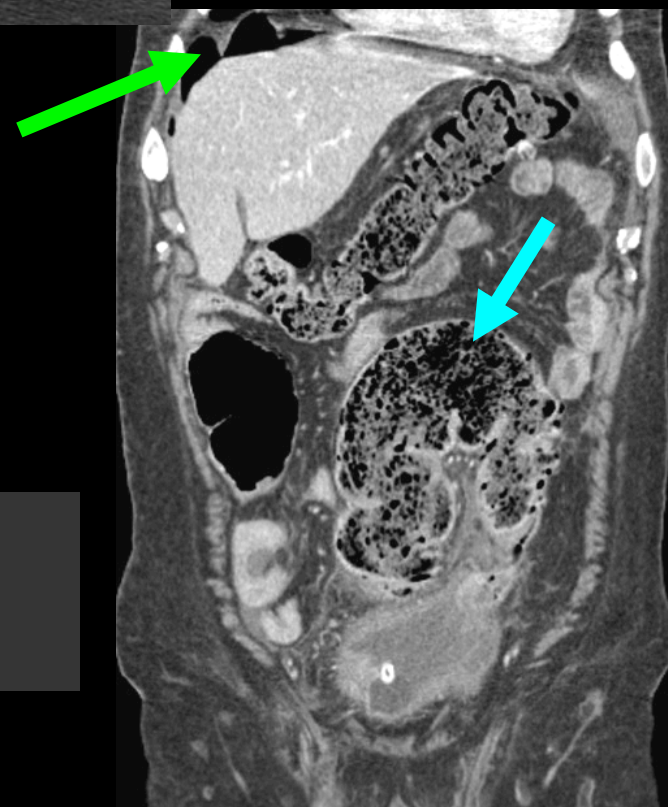




**rétro pneumopéritoine sur
appendicite rétro caecale
perforée ..!!!
large diffusion dans l'espace pro
péritonéal**



obs. P Taourel Montpellier

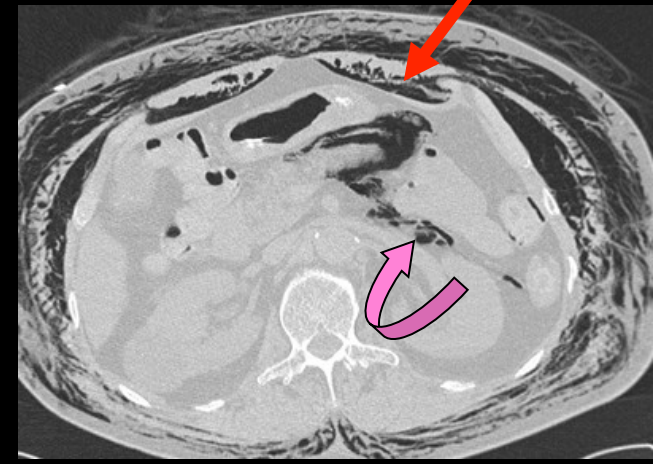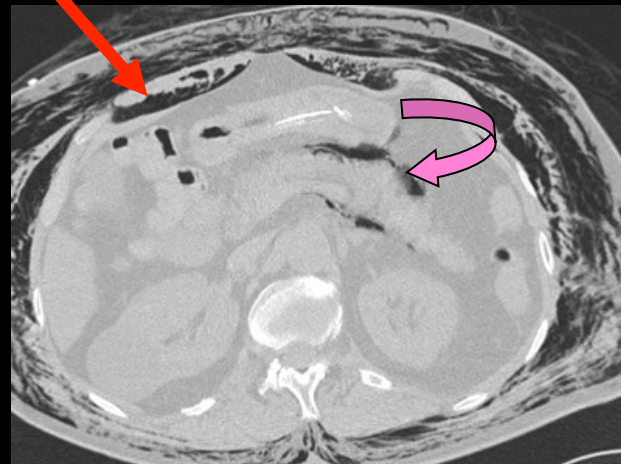
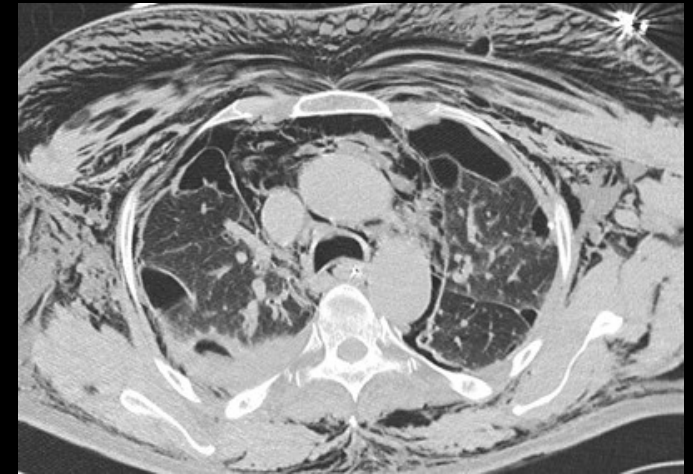
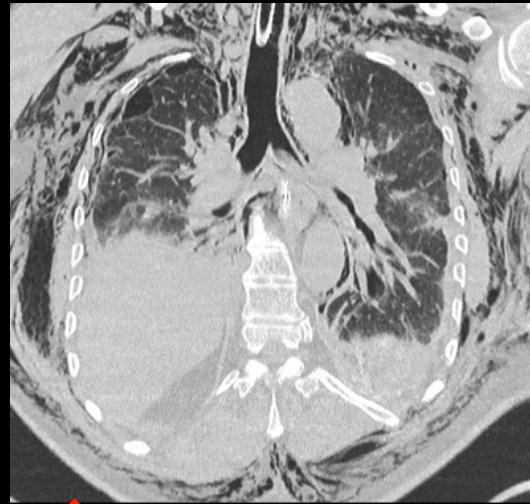
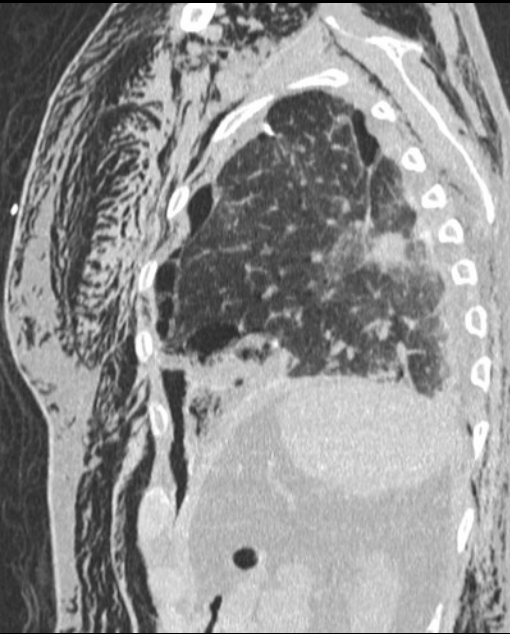


- petit pneumopéritoine
- encombrement stercoral sigmoïdien +++
- infiltration périsigmoïdienne avec bulles gazeuses exoluminales au contact du péritoine pariétal antérieur

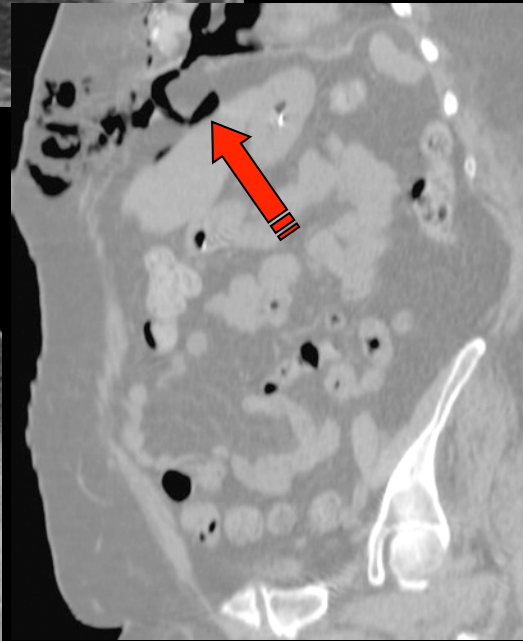
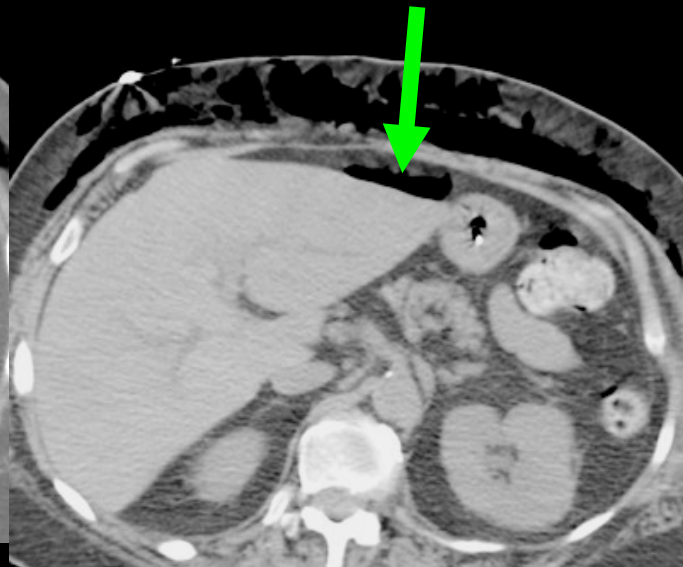
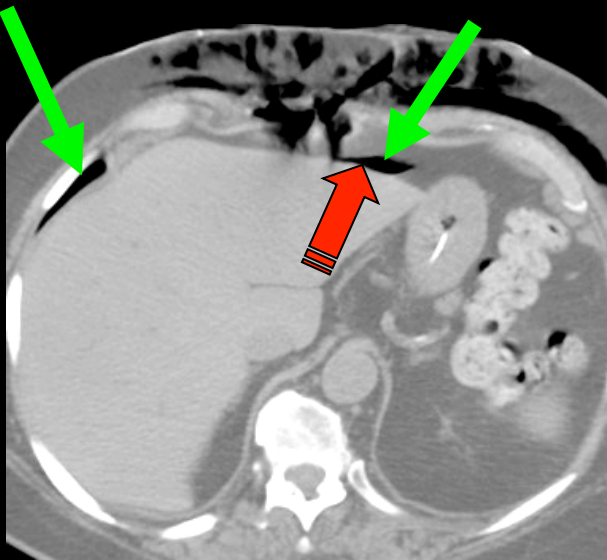
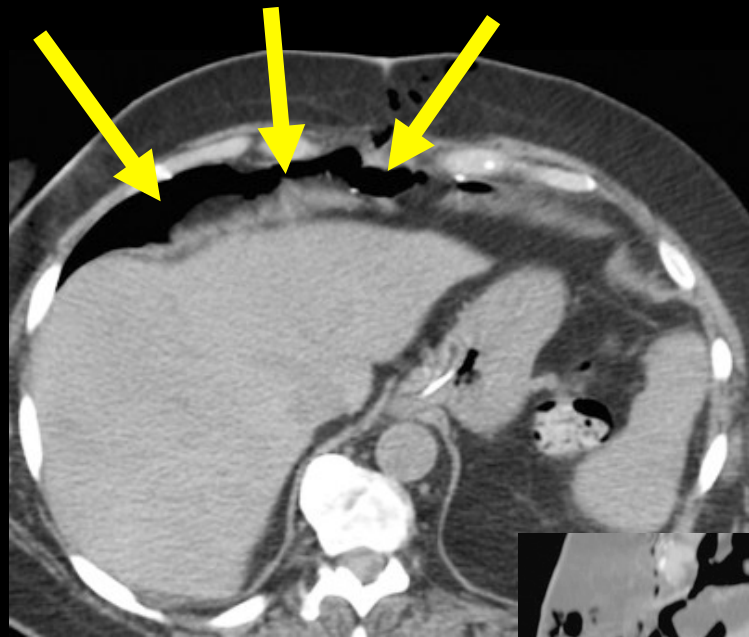
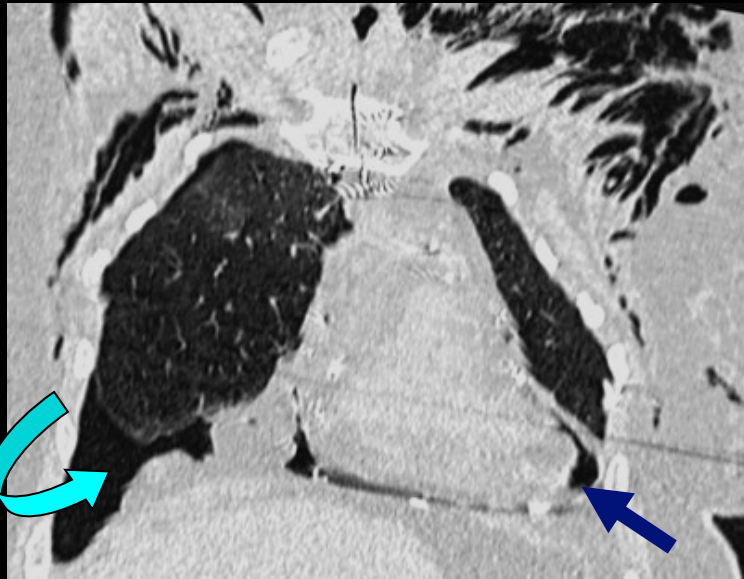
perforation sur colite
stercorale

apprendre à localiser les images gazeuses et à déterminer leur provenance dans les perforations "inhabituelles"

▶ reconnaître le gaz pro-péritonéal



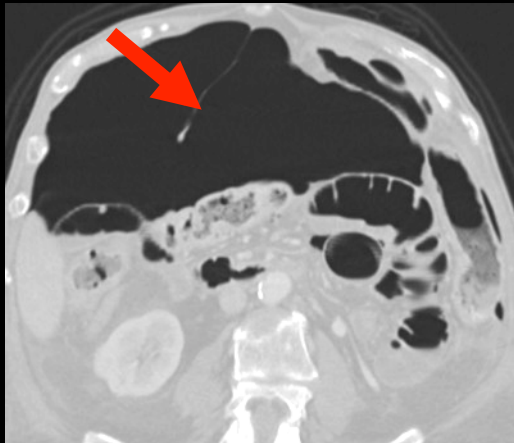
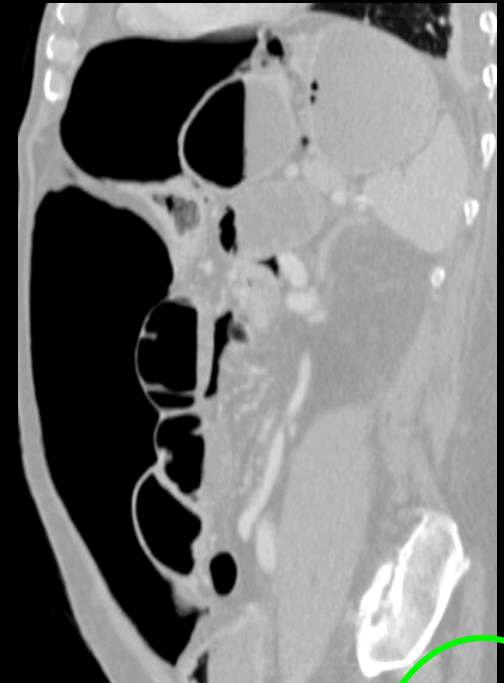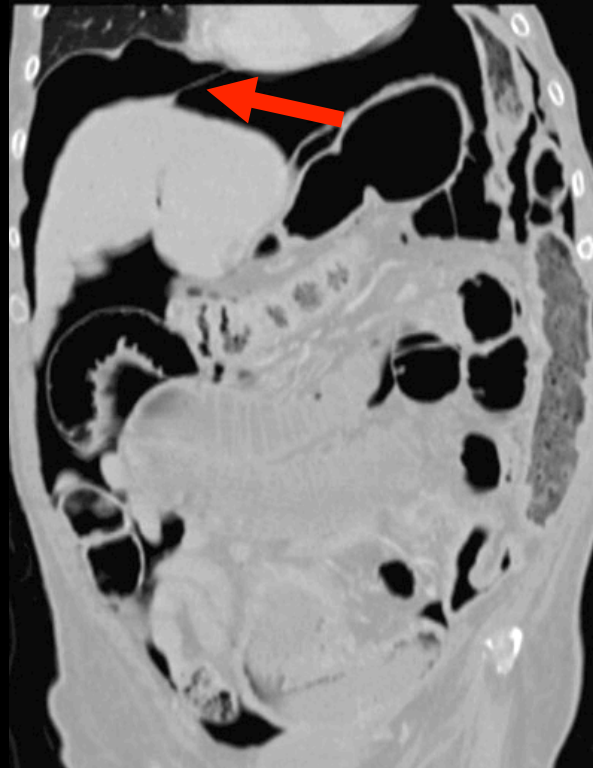
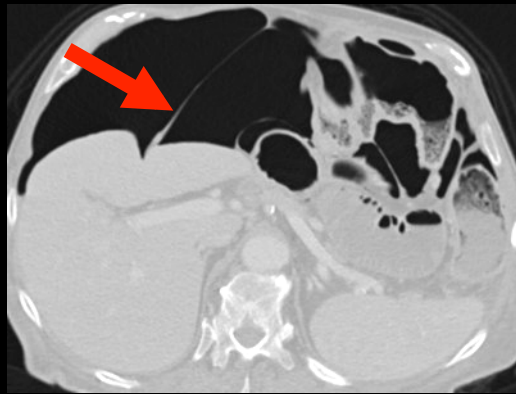
après thoracoscopie :
-emphysème sous cutané ,
-gaz extrapleurale ,
-gaz pro péritonéal ,
-rétropneumopéritoine -



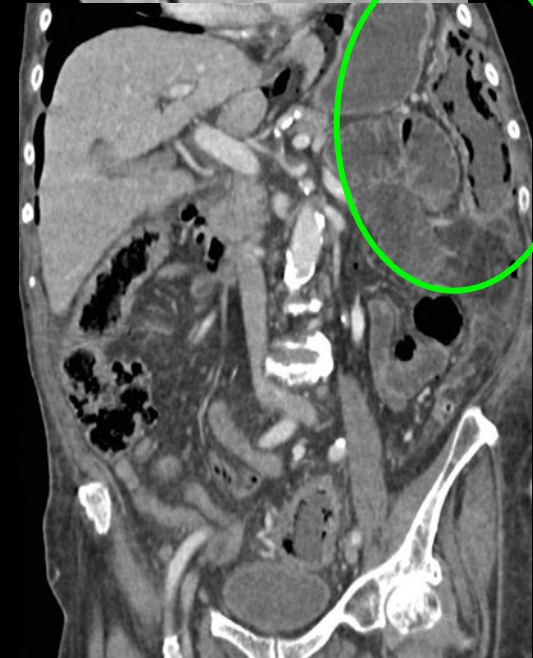
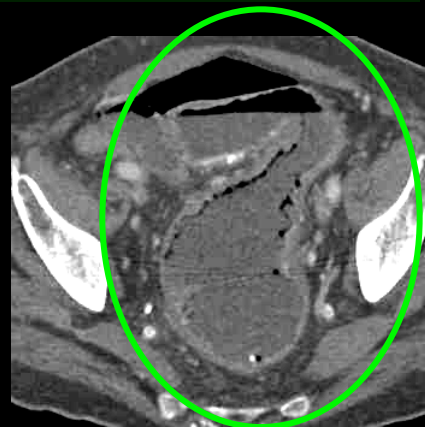
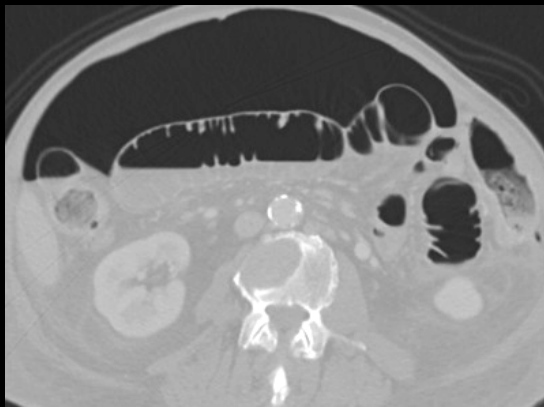après pose de Port-a-cath

gaz **extra pleural** (sous pleural et sous épiscopardique)
diffusant dans l'espace **pro péritonéal**

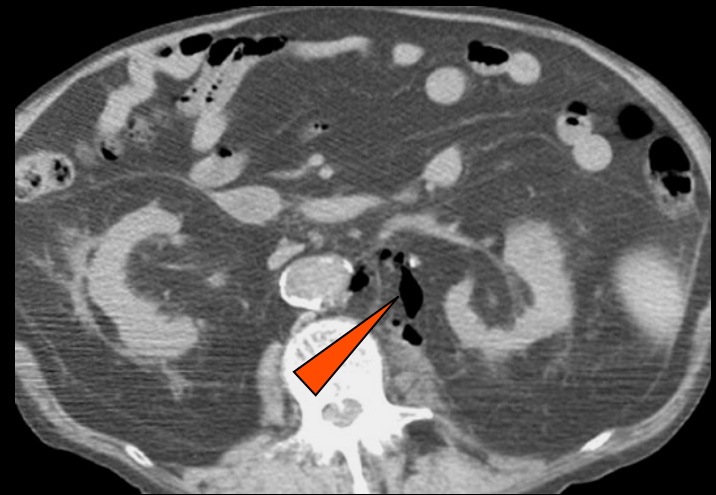
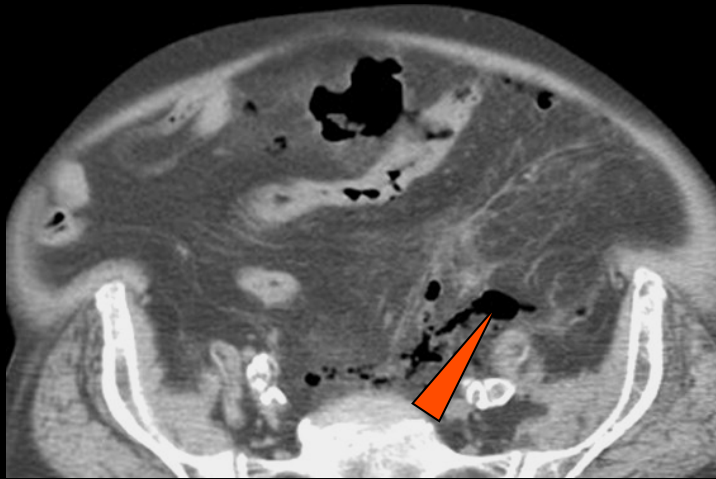
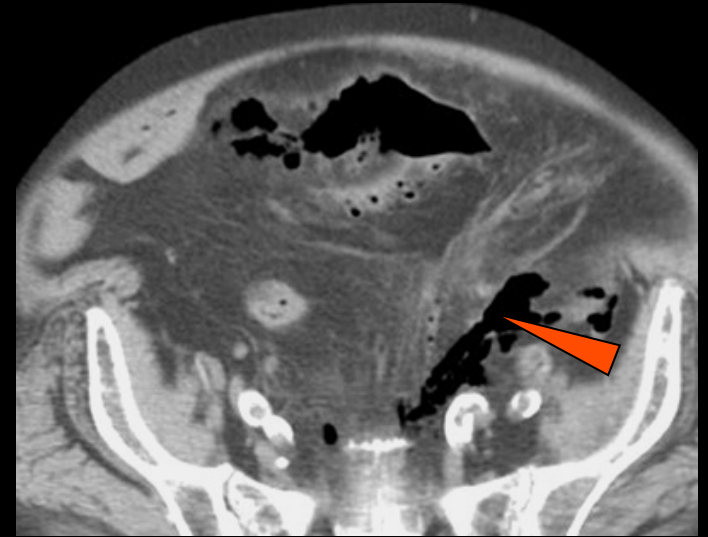
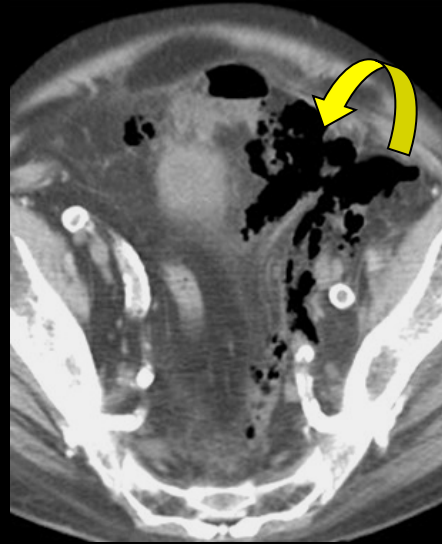
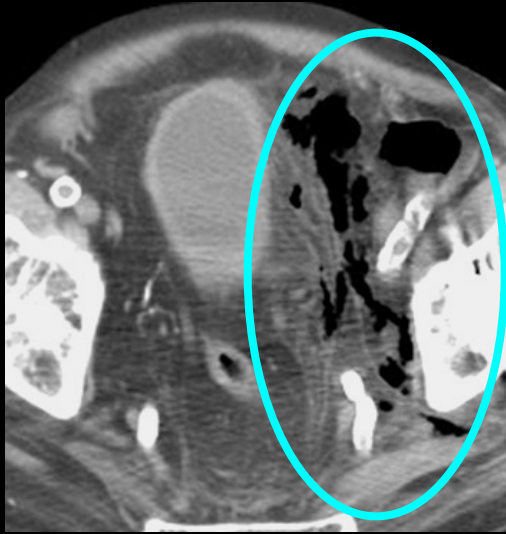
► reconnaître le gaz intra-péritonéal



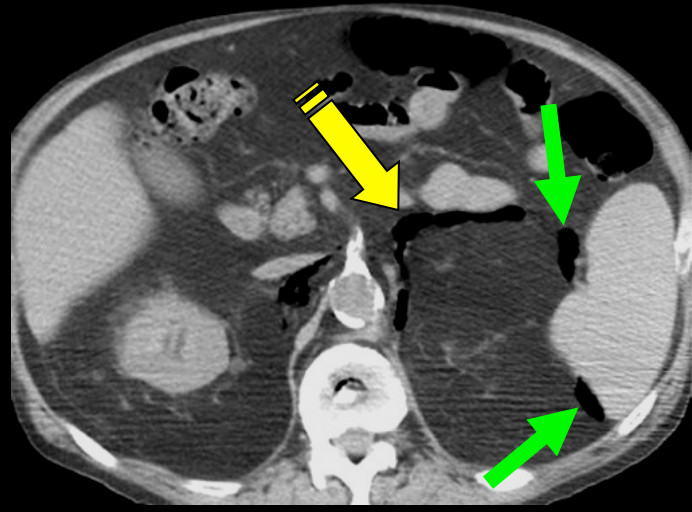
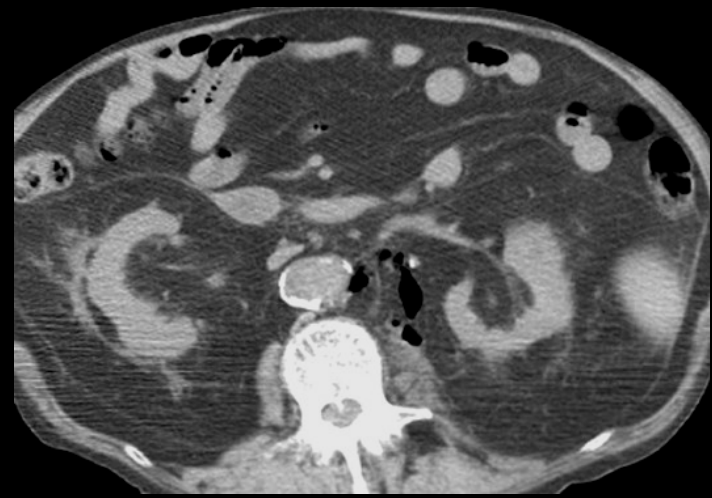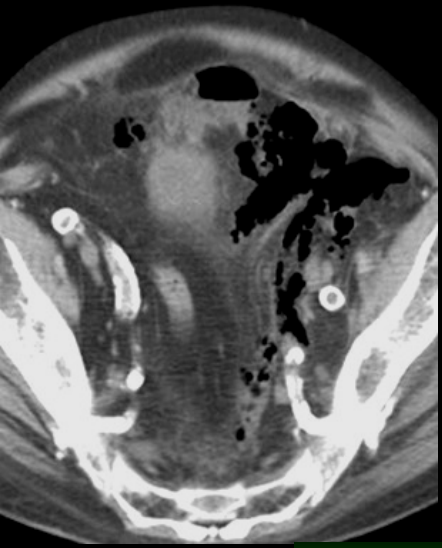
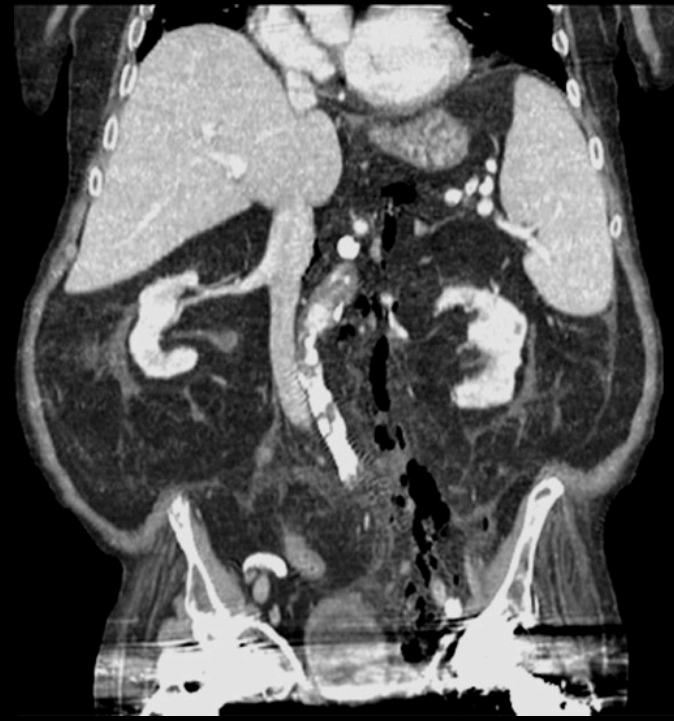
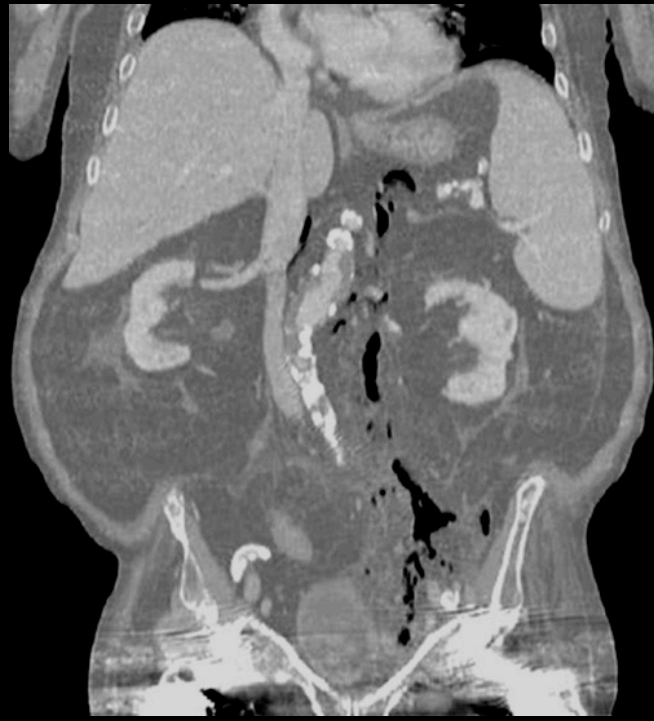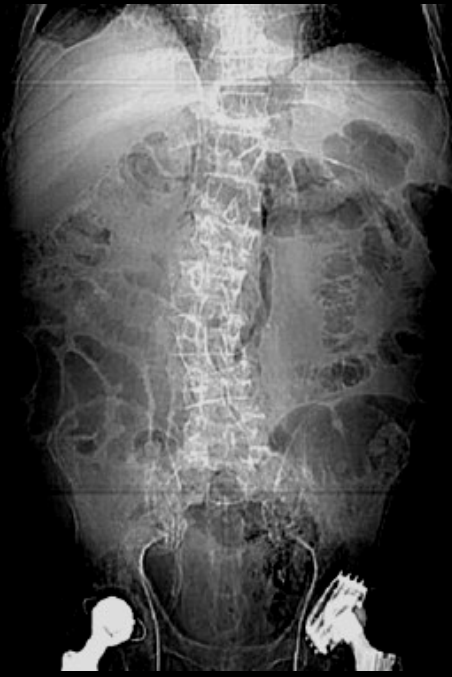perforation en péritoine libre
sur ischémie colique gauche:
pneumopéritoine ...



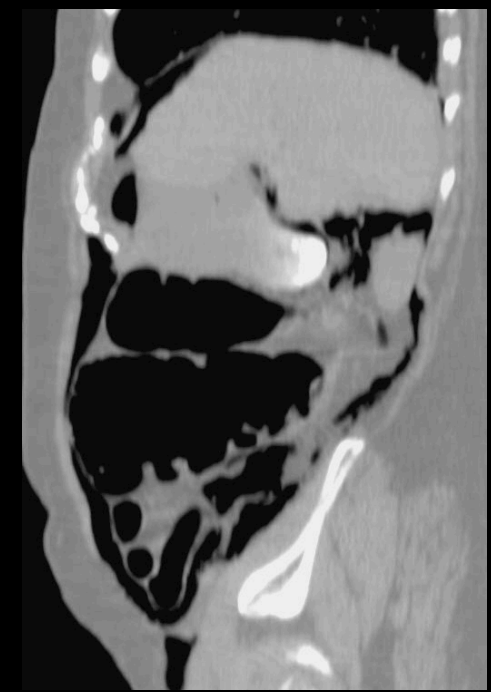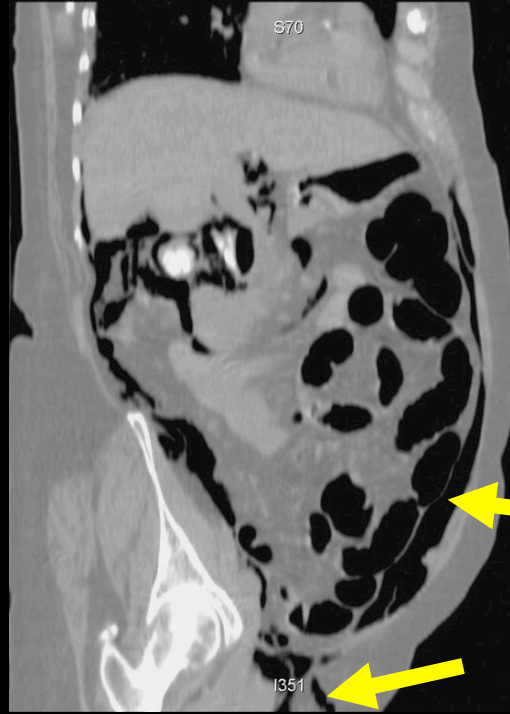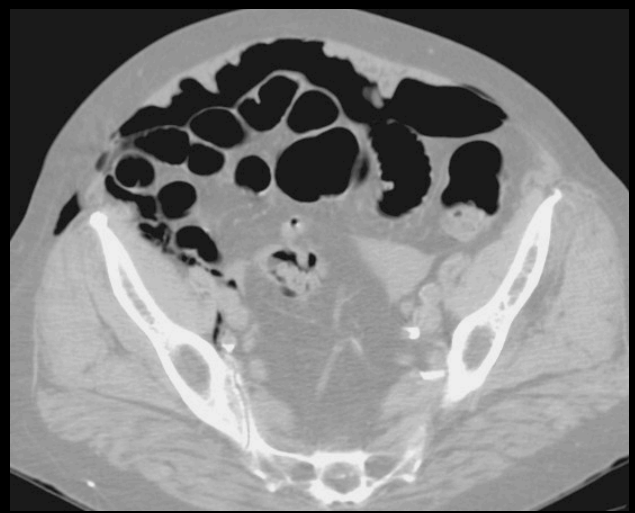
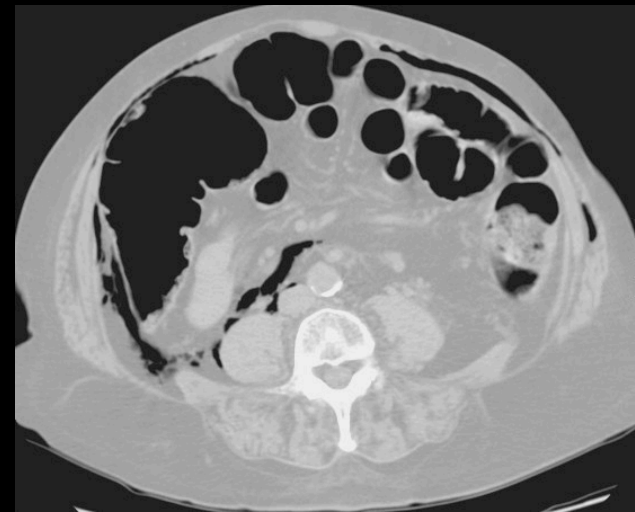
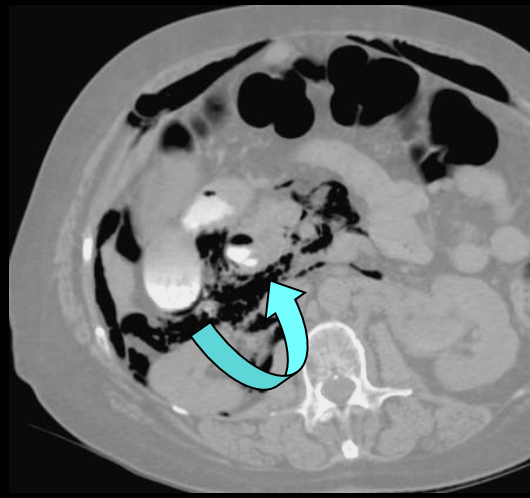
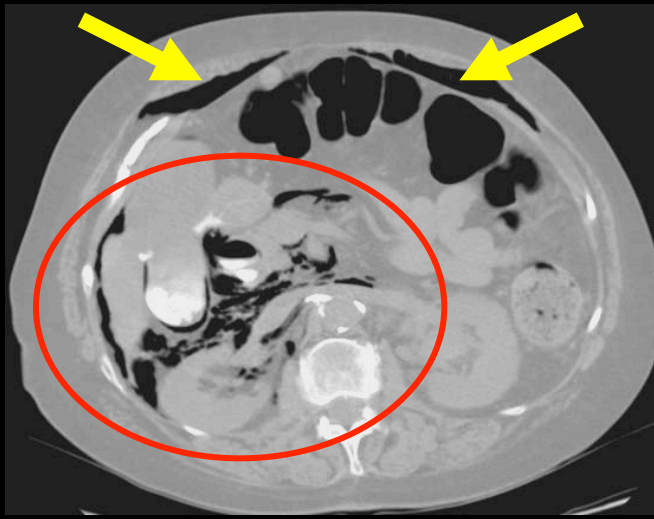
▶ reconnaître le gaz rétro-péritonéal



rétro-pneumopéritoine par diffusion d'un sepsis périnéal

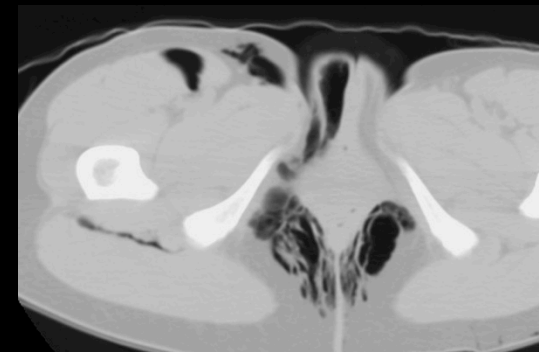
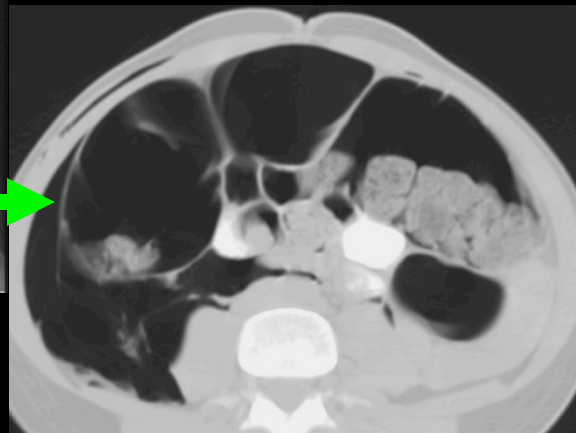
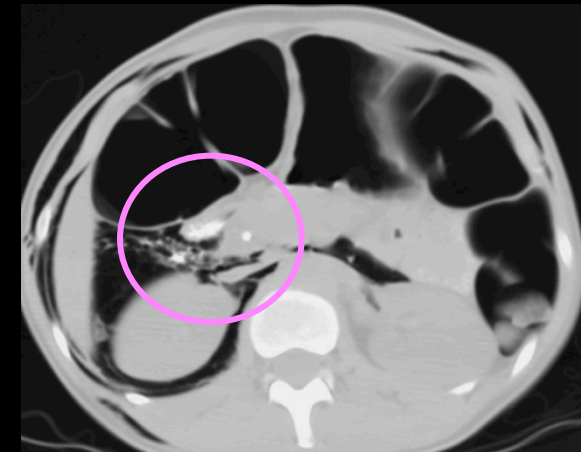
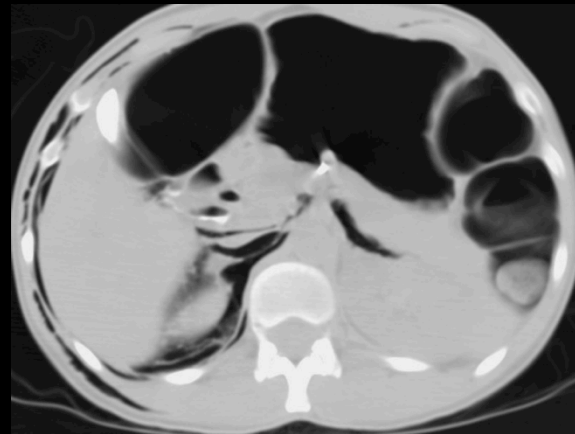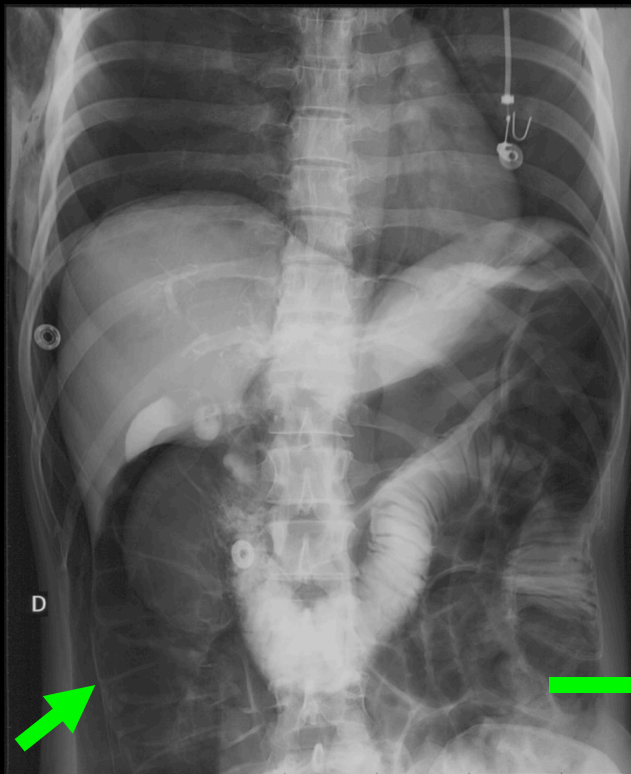


rétro-pneumopéritoine par diffusion d'un sepsis périnéel



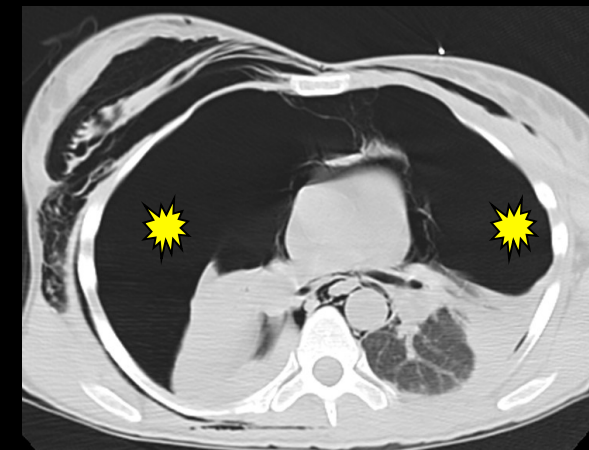
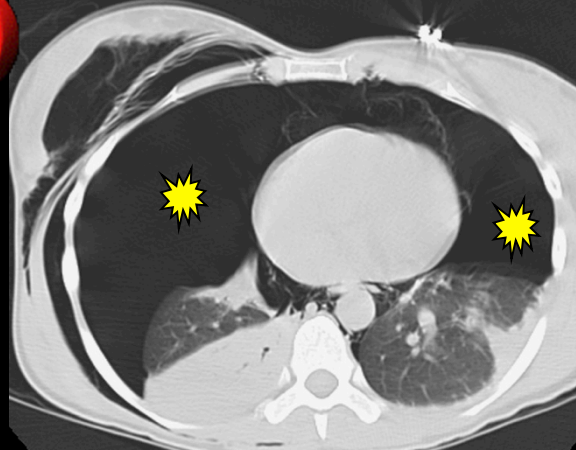
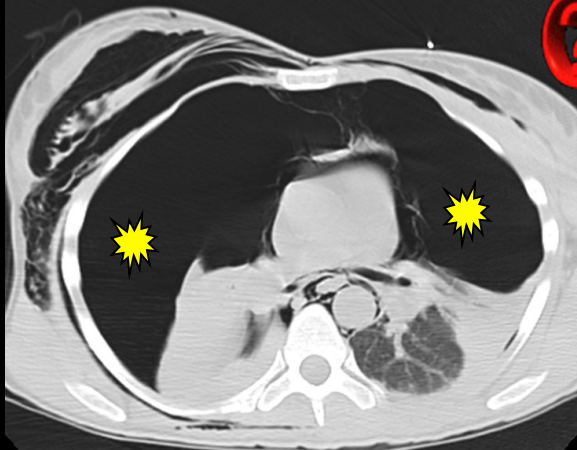
au décours d'une endoscopie
interventionnelle biliaire

rétro-pneumopéritoine et diffusion pro-péritonéale du gaz **après sphinctérotomie endoscopique** et extraction d'un volumineux calcul de la VBP (asymptomatique !).

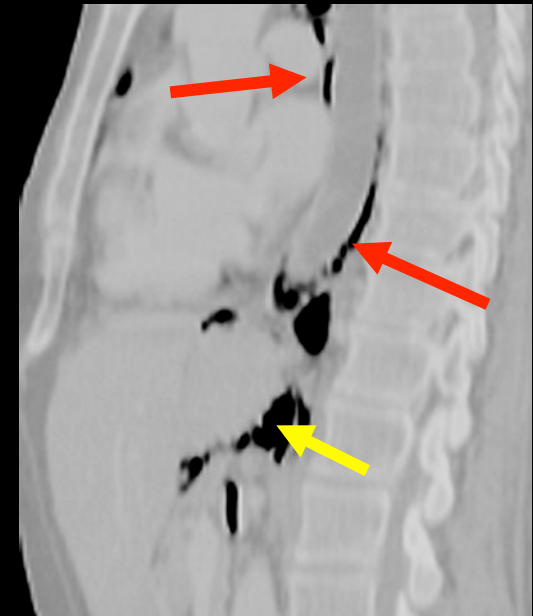
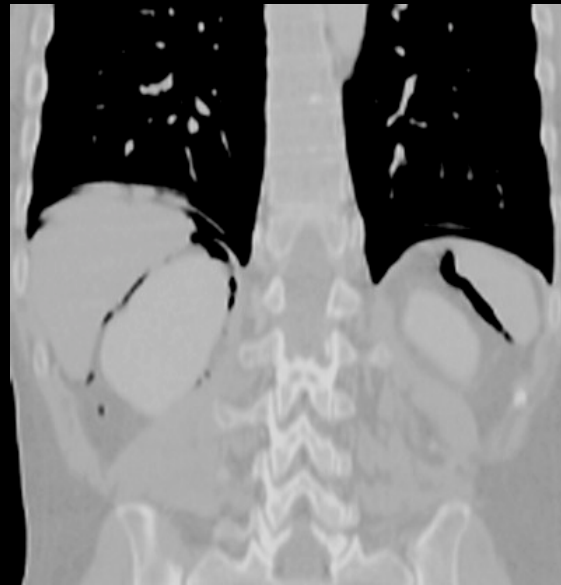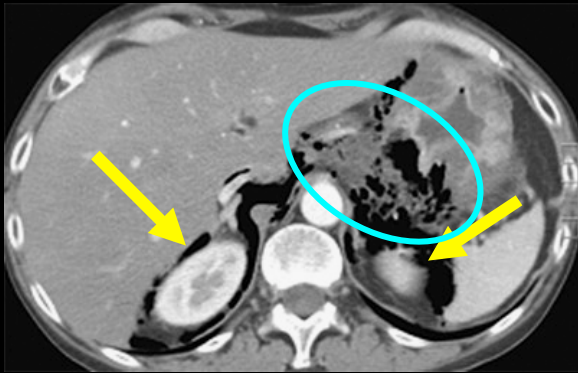
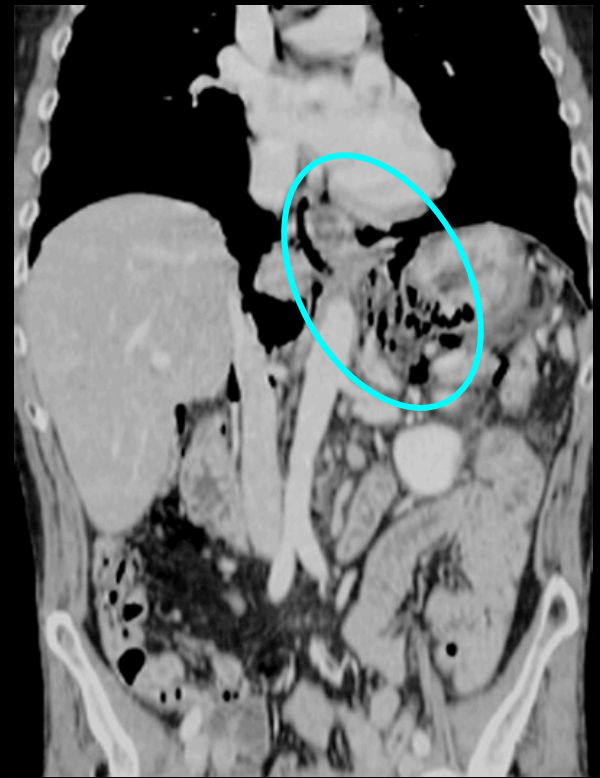

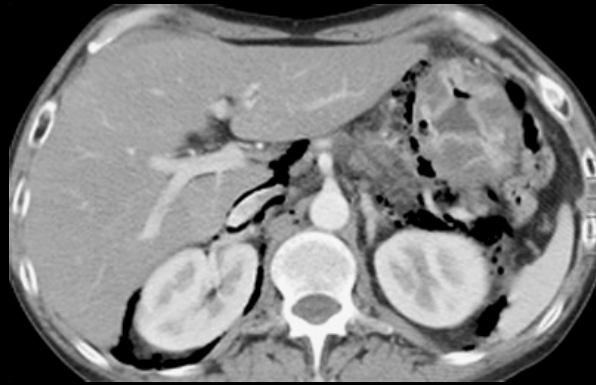
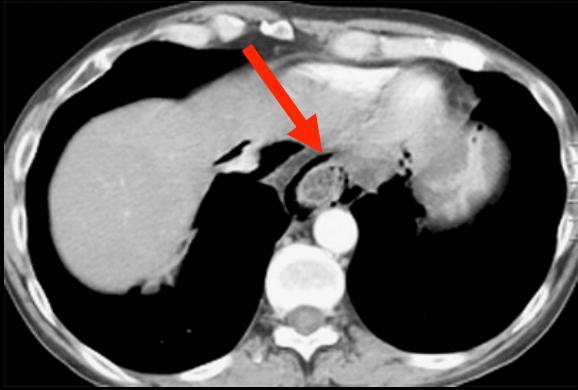détresse respiratoire
après sphinctérotomie
difficile !!!

épanchement gazeux extra-pleural

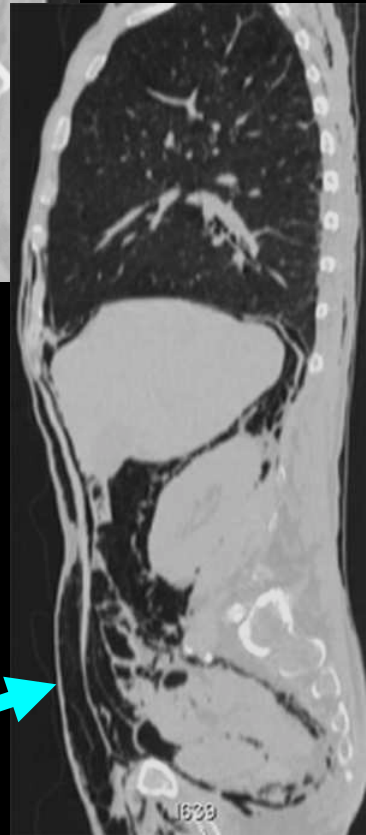
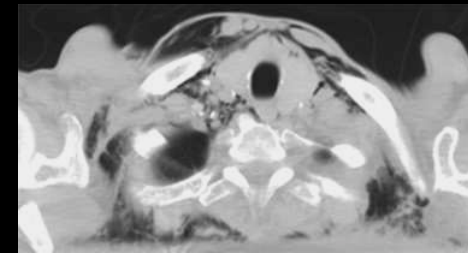
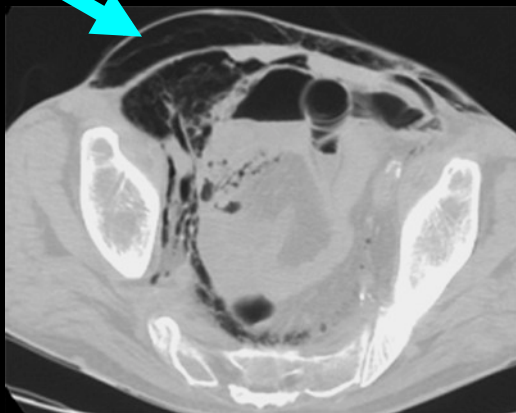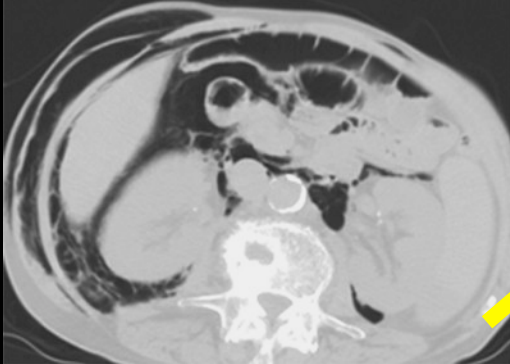
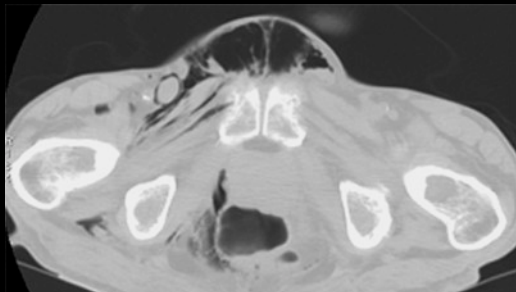
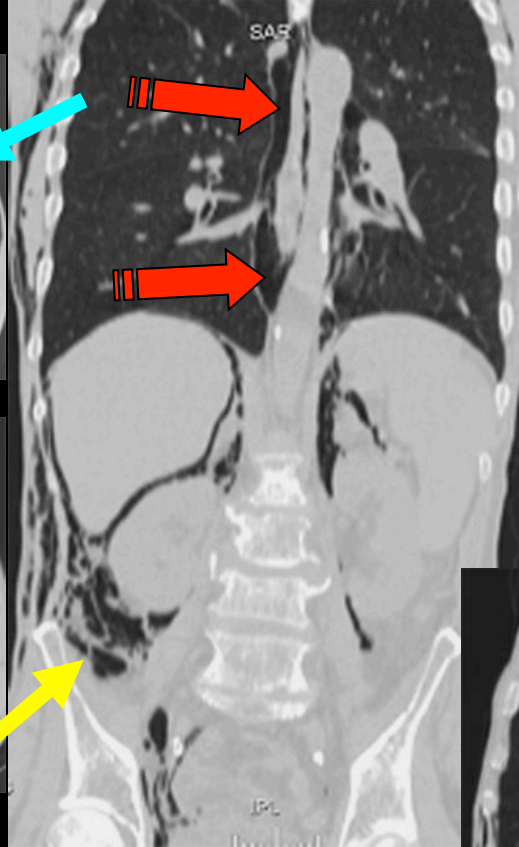
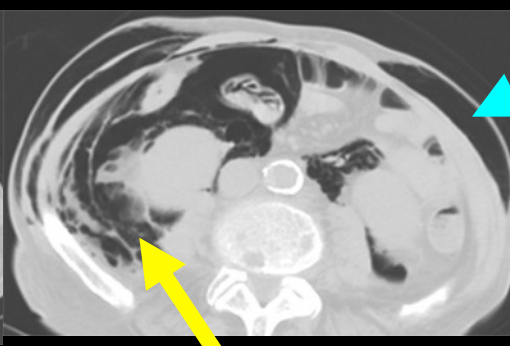

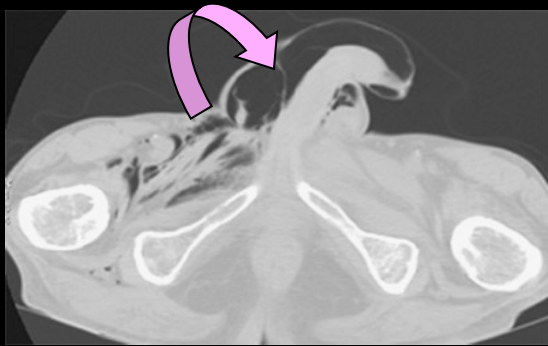
▶ analyser les cas complexes !



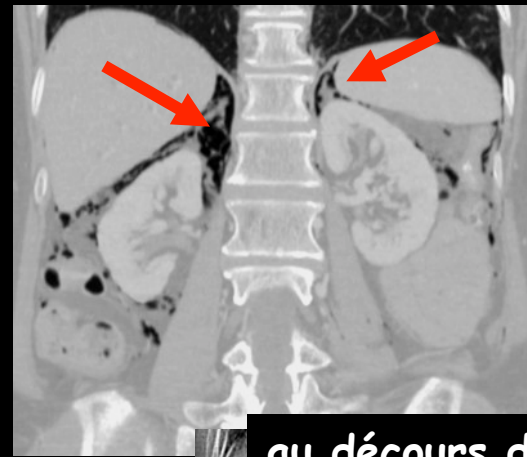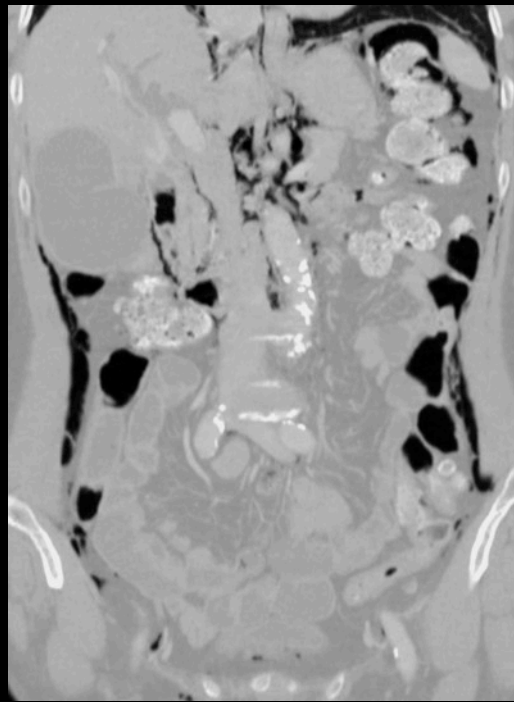
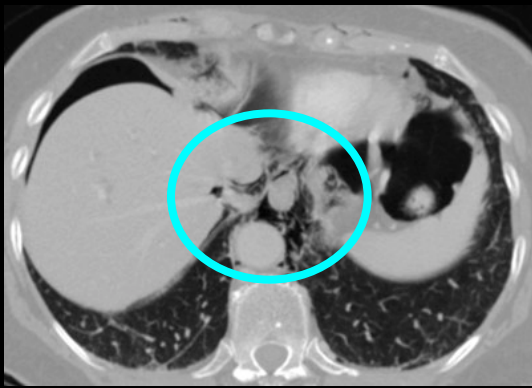
au décours d'une endoscopie
interventionnelle oesophagienne

rétro pneumopéritoine et pneumo médiastin après
extraction endoscopique d'un corps étranger dégluti ;
rupture sous-adventicielle de l'œsophage

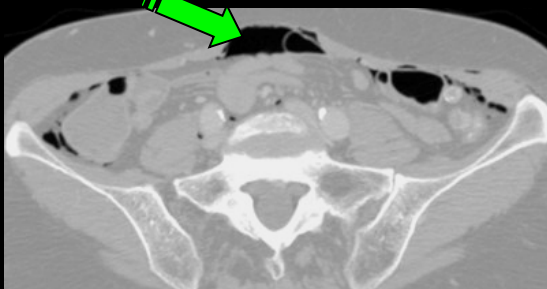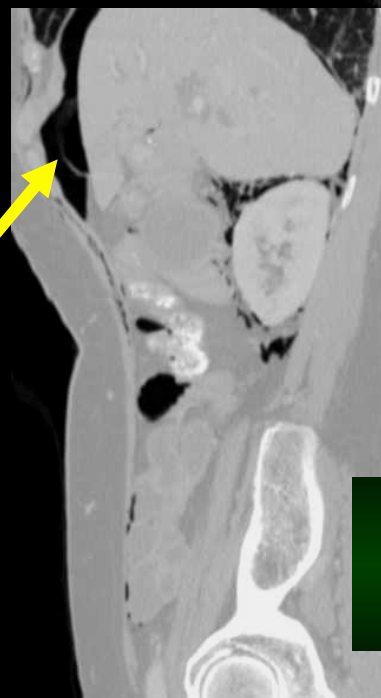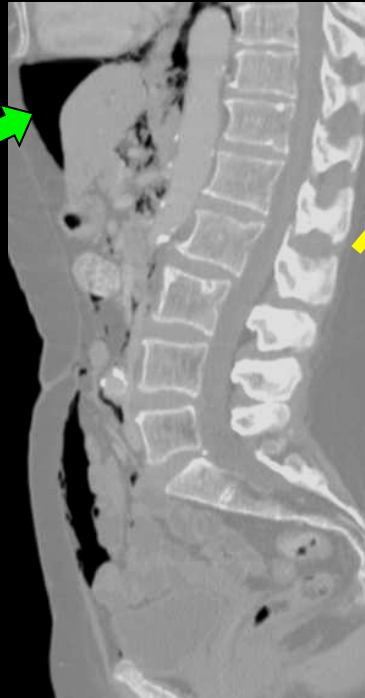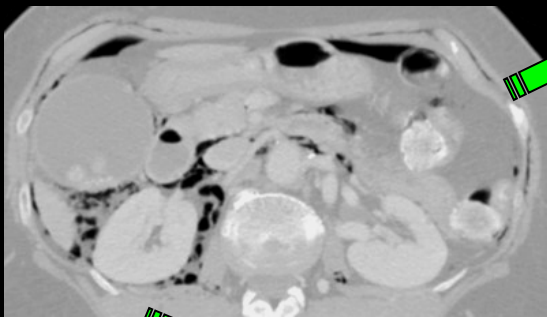
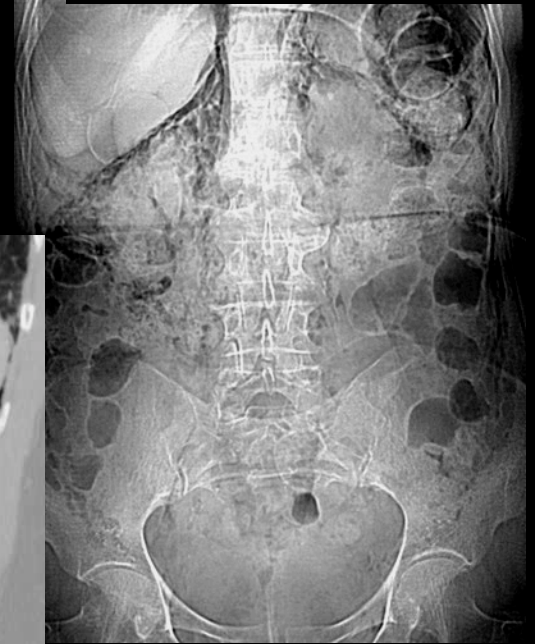
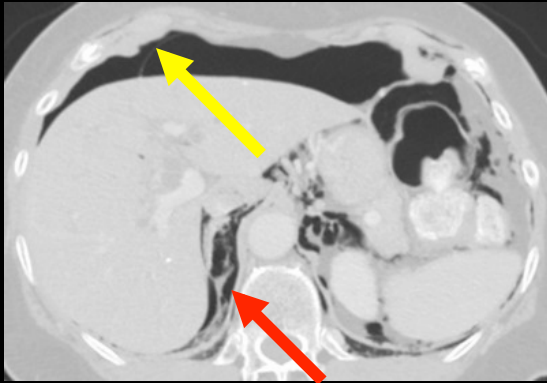


au décours d'une résection
de polype rectal...

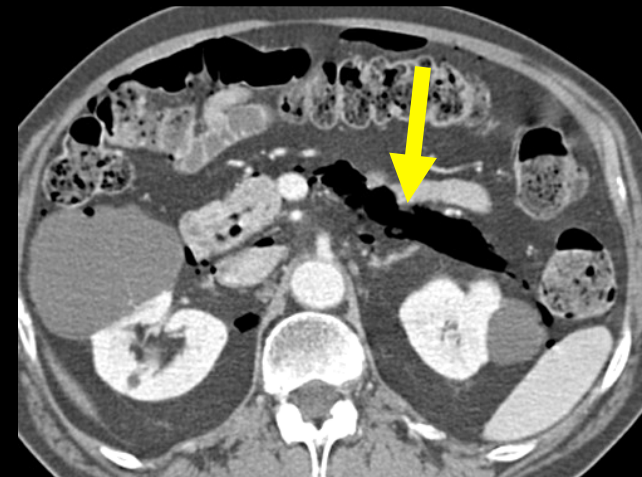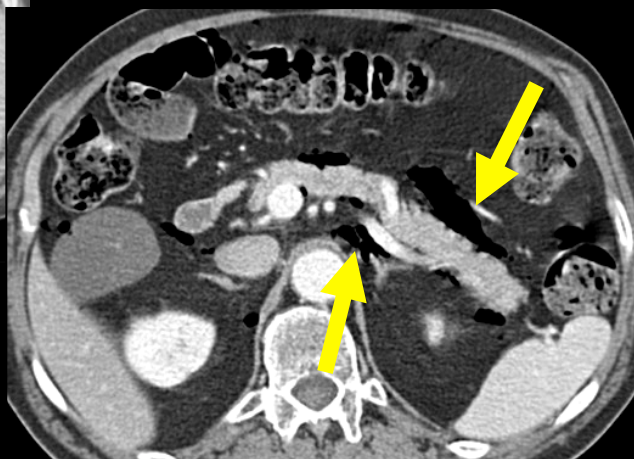
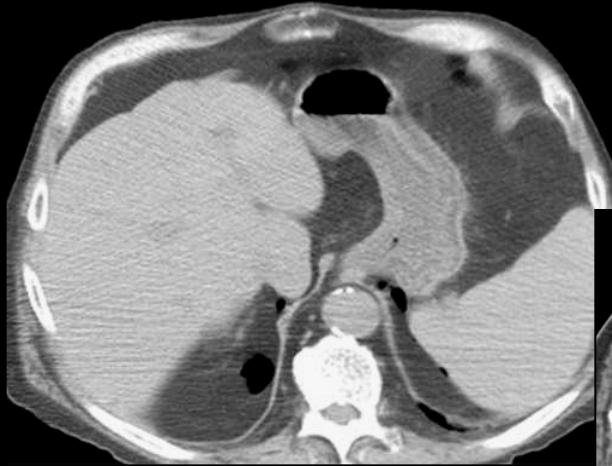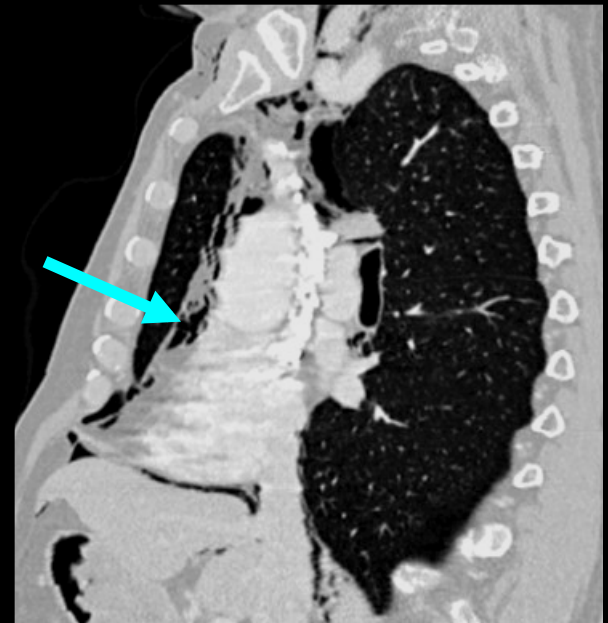
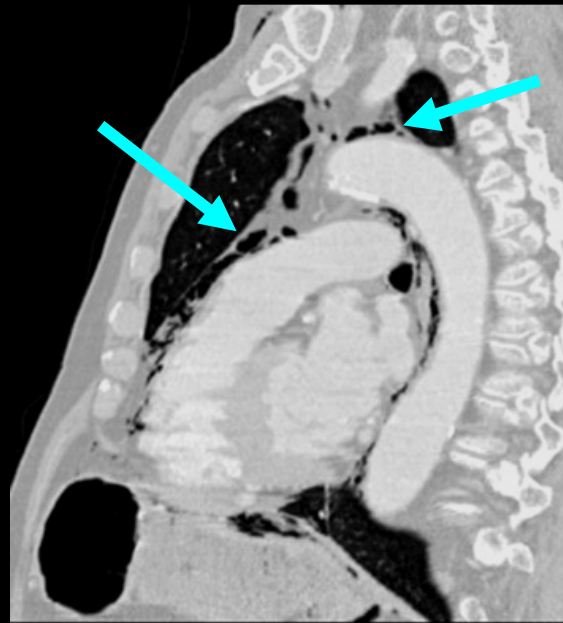
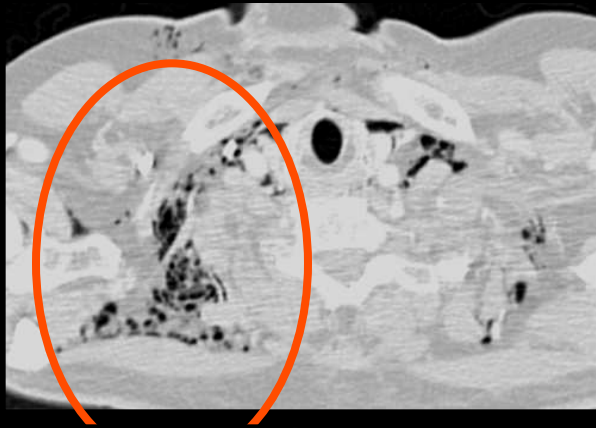
pneumo-penis !! , rétro pneumo péritoine , emphysème
sous cutané , gaz pro péritonéal , pneumo médiastin



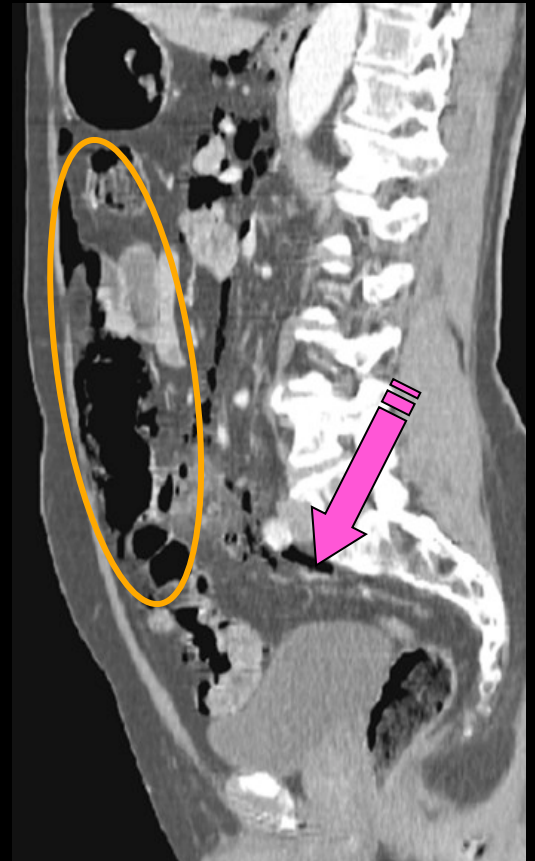
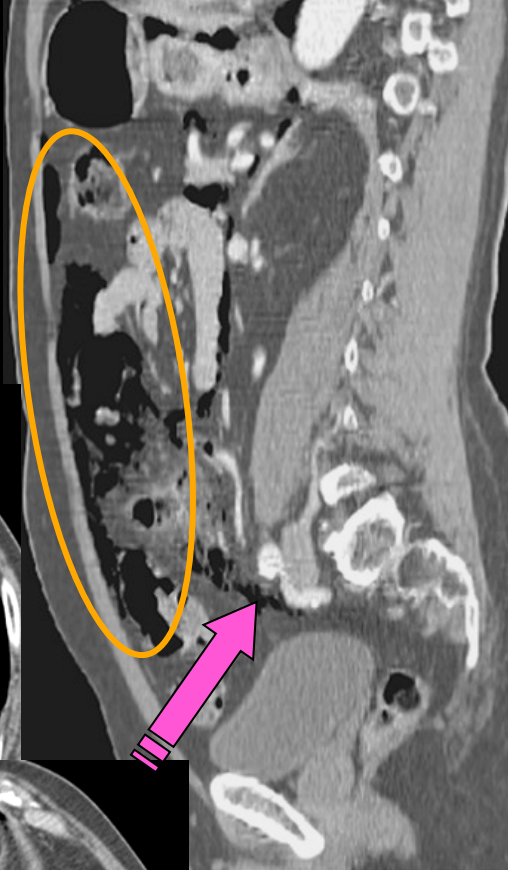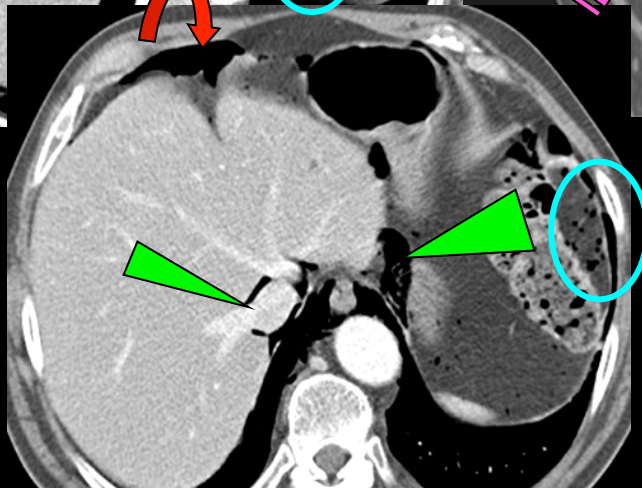
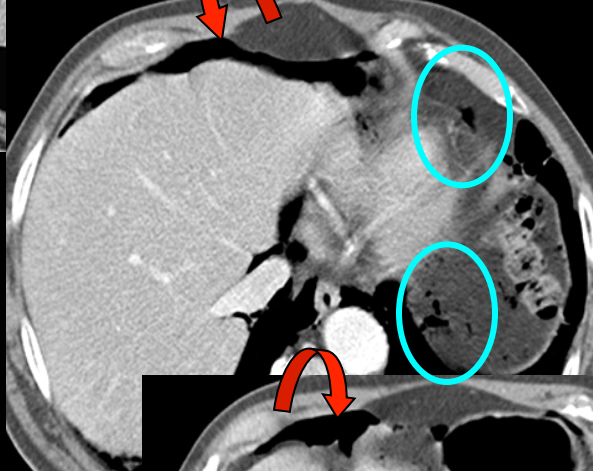
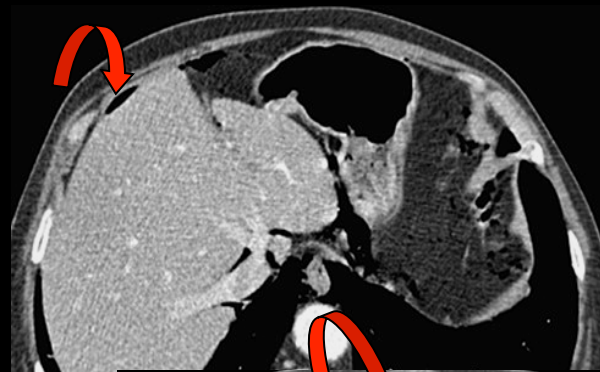au décours d'une CPRE



pneumo péritoine et rétro
pneumo péritoine et
pneumomédiastin)

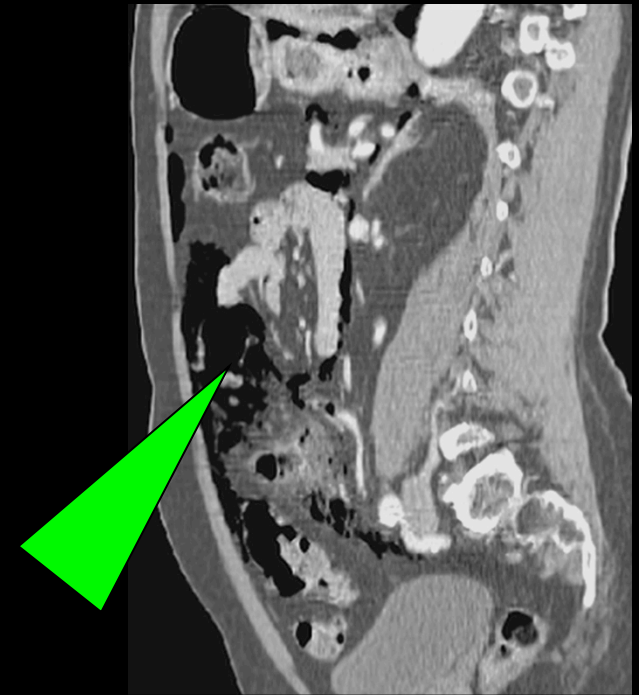
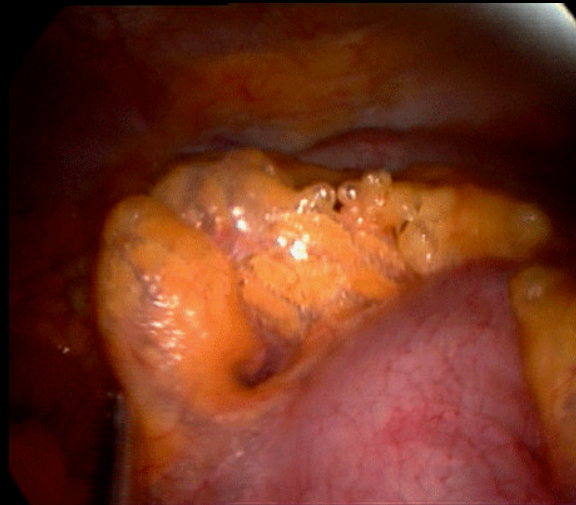
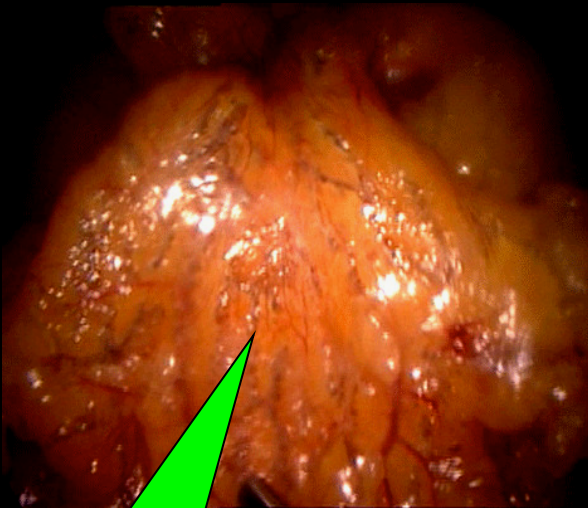
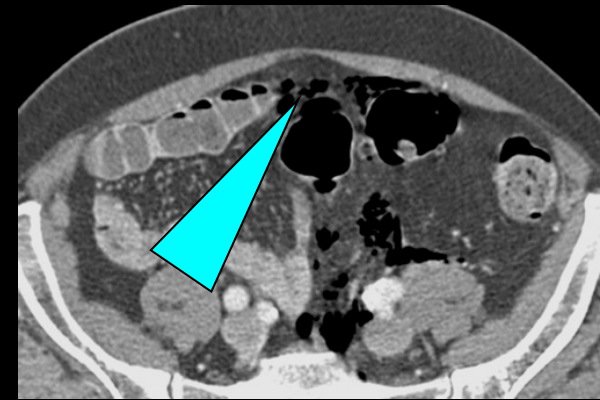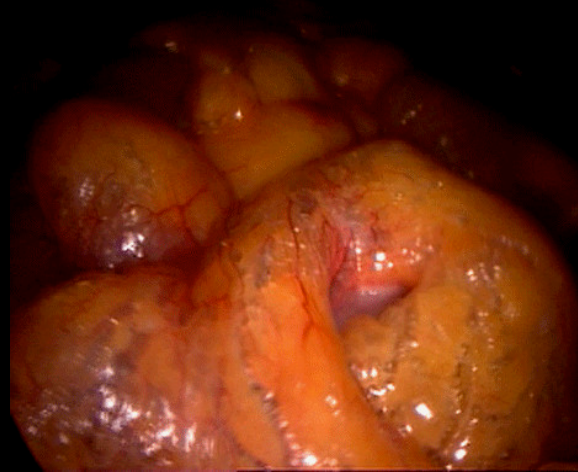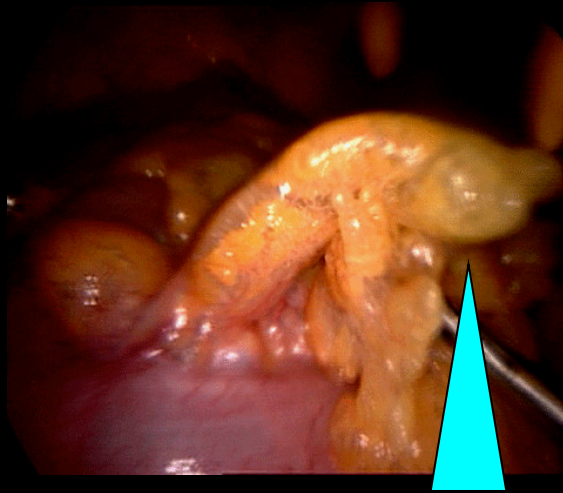


**emphysème sous cutané axillaire et
des creux sus claviculaires**



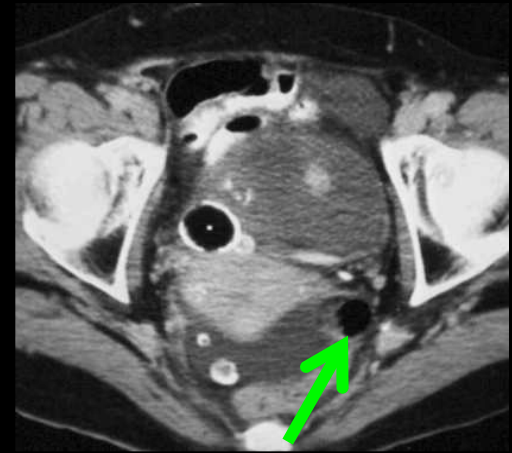
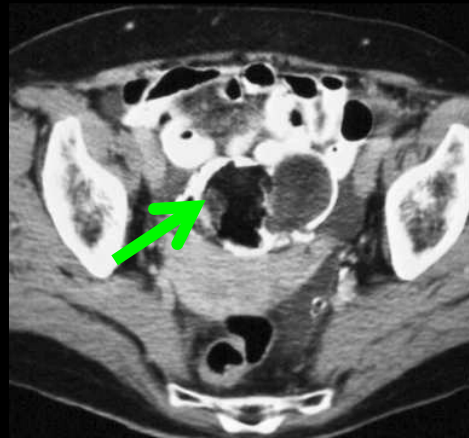
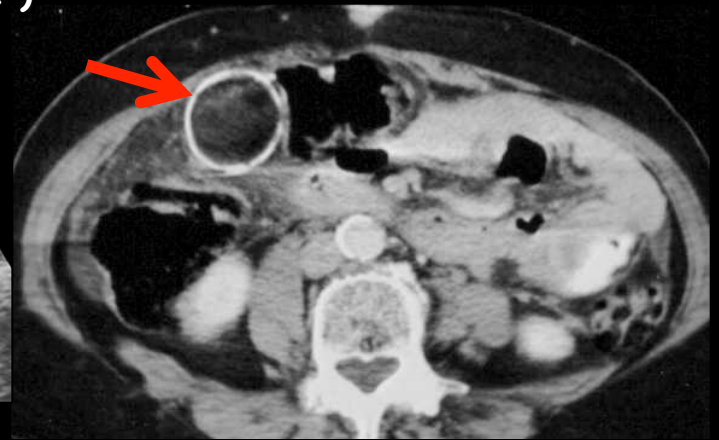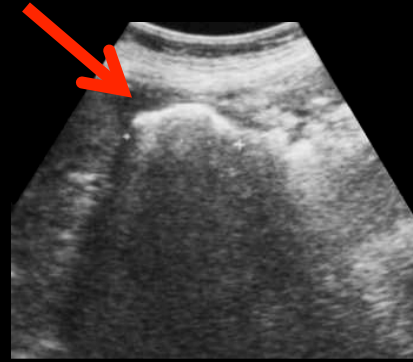
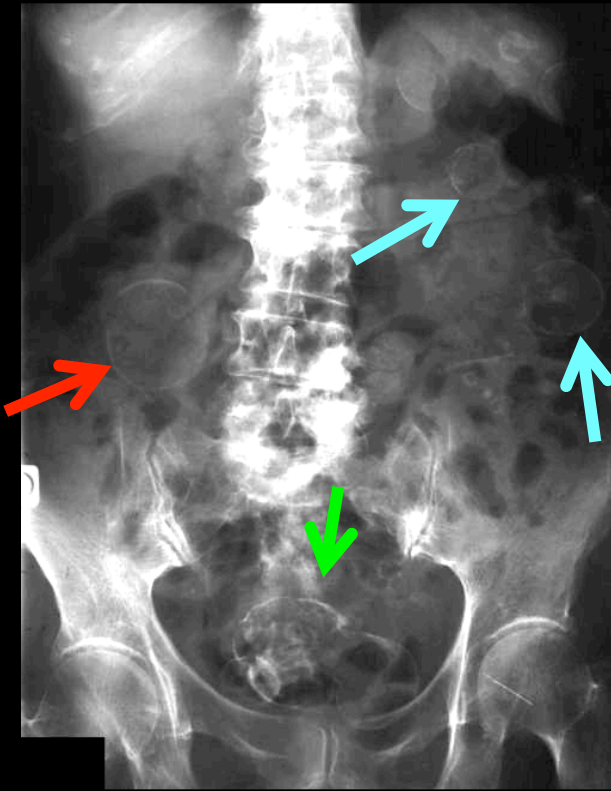
emphysème
sous cutané
axillaire et
des creux
sus
claviculaires

emphysème sous-cutané axillaire, pneumomédiastin , rétro
pneumopéritoine et pneumo-omentum , gaz pro-péritonéal :
perforation d'un diverticule sigmoïdien dans le méso sigmoïde (2)



un **rétro-pneumopéritoine** peut ressembler à un pneumopéritoine ; **les chirurgiens "thomistes" n'ont pas cru sans avoir vu le pneumo-omentum !**

femme 58 ans douleurs abdominales atypique; troubles fonctionnels intestinaux)



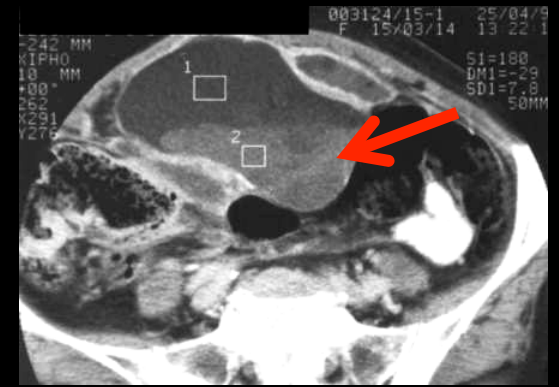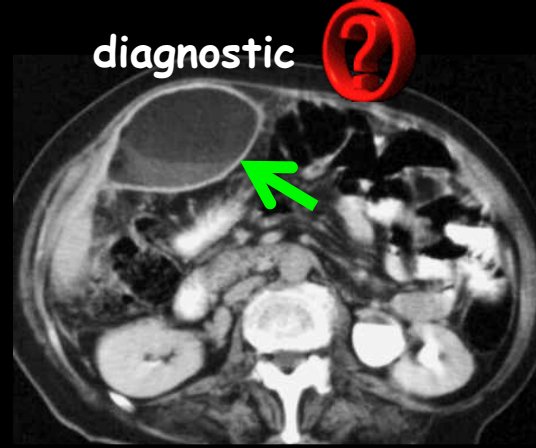
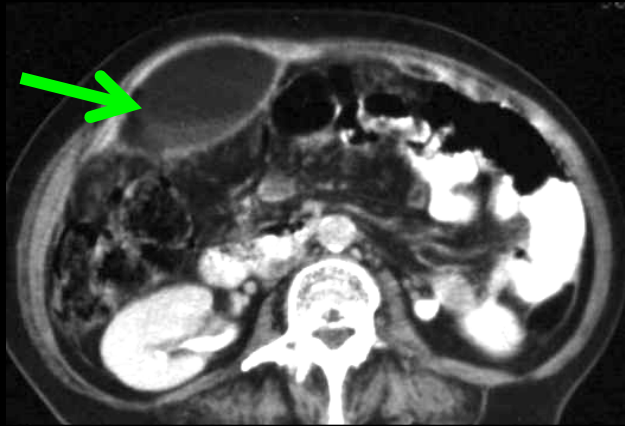
diagnostic 

l'ASP ,l'échographie puis le scanner montrent la lésion calcifiée à contenu graisseux du GO (flèche rouge) ;

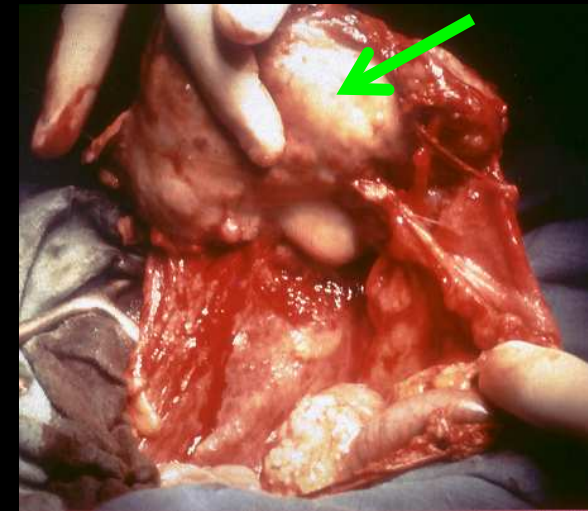
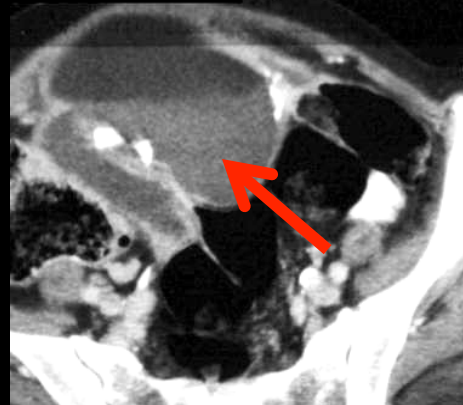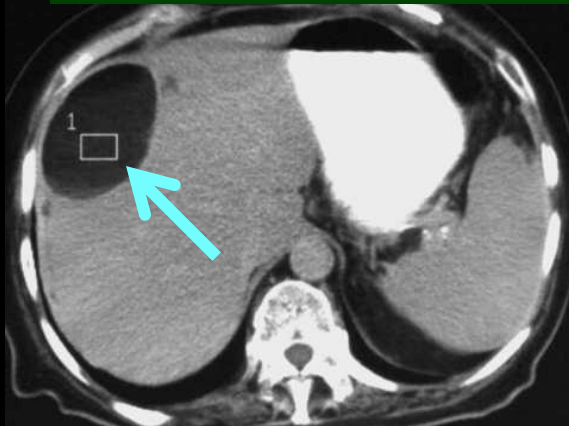
l'exploration de la cavité pelvienne confirme la présence de tératomes ovariens matures ,d'aspect analogue (flèches bleues)

et d'autres localisations du même type dans toute la cavité péritonéale (flèches vertes)

tératomes matures parasitiques du GO d'origine ovarienne



tératome mature parasitique du GO d'origine ovarienne

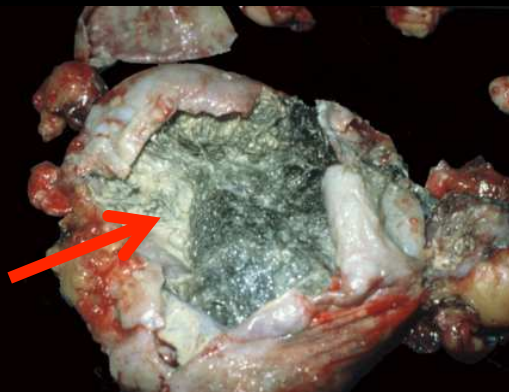


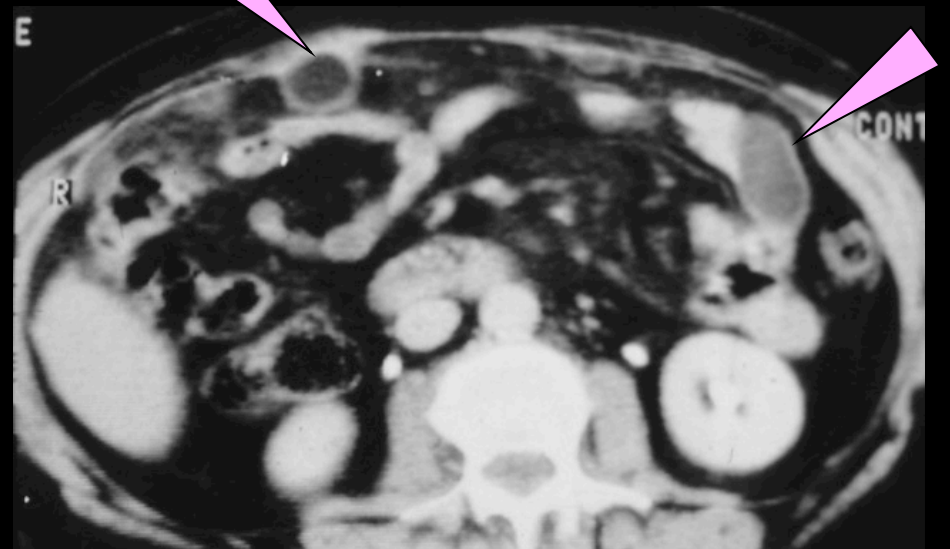
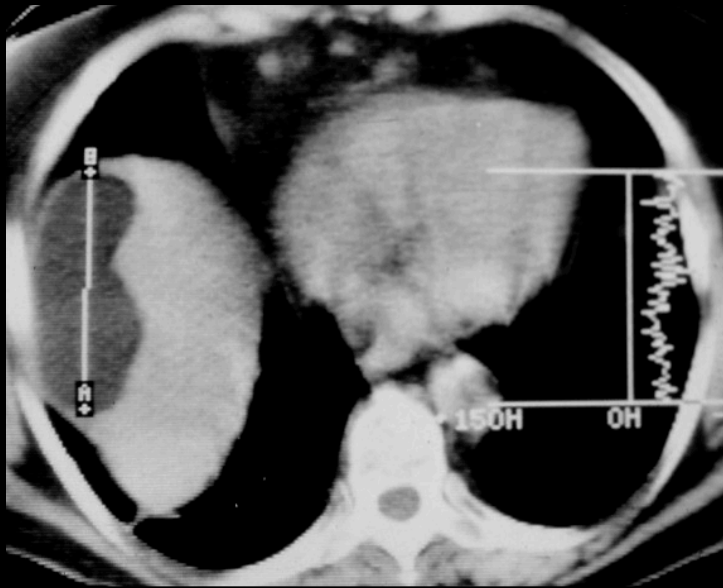
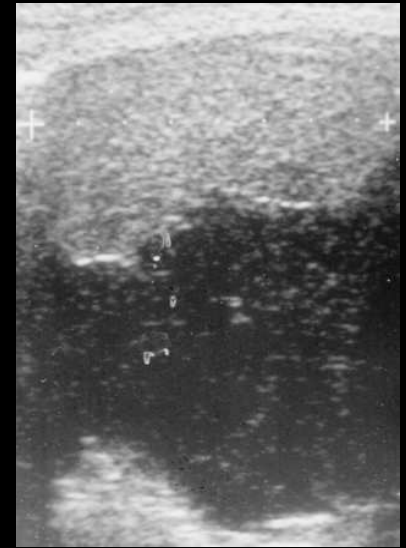
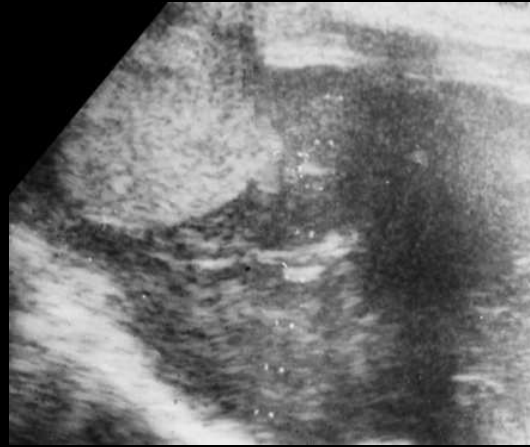
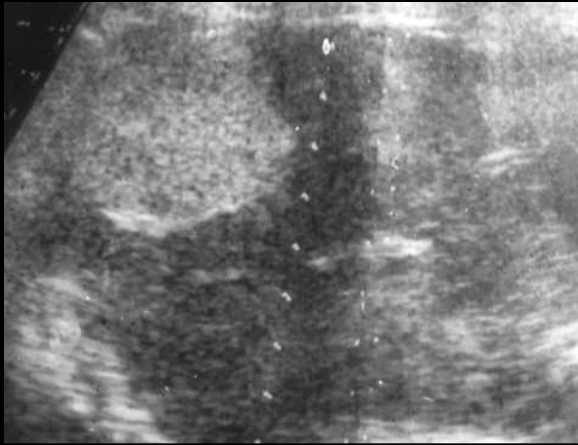
femme 67ans ;baisse de l'état général , masse palpable de l'hypochondre droit :

volumineux tératome ovarien mature

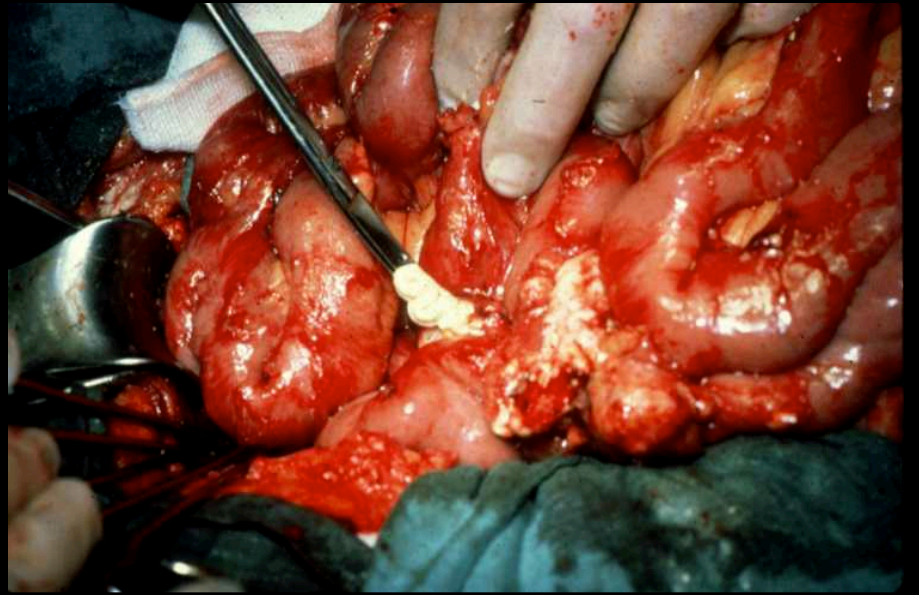
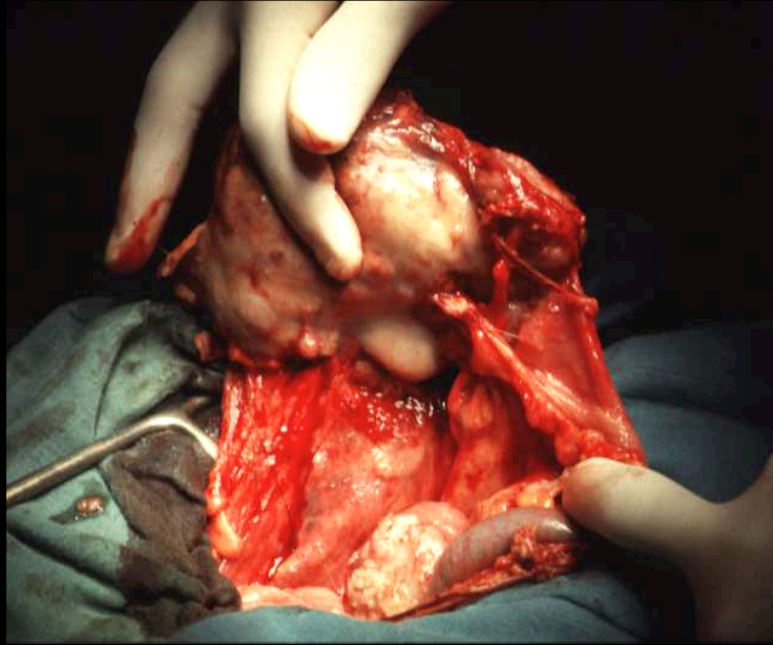
lésion parasitique pariétale antérieure siégeant dans le GO

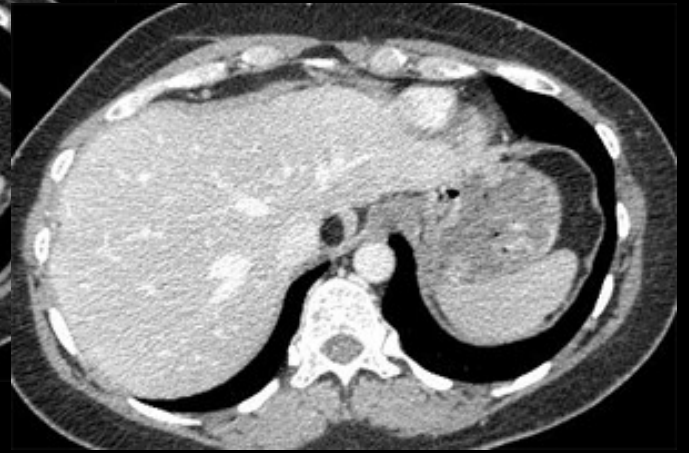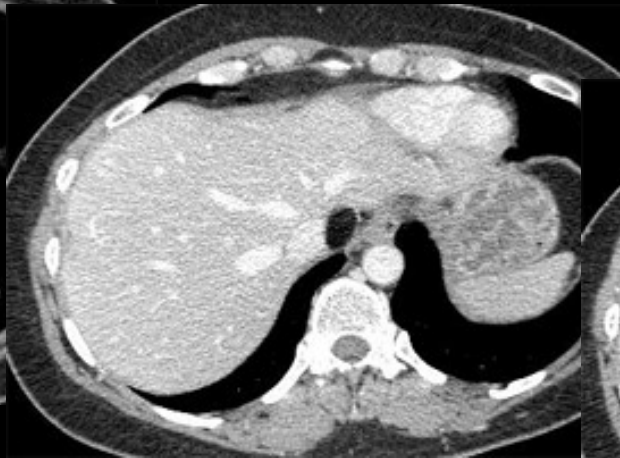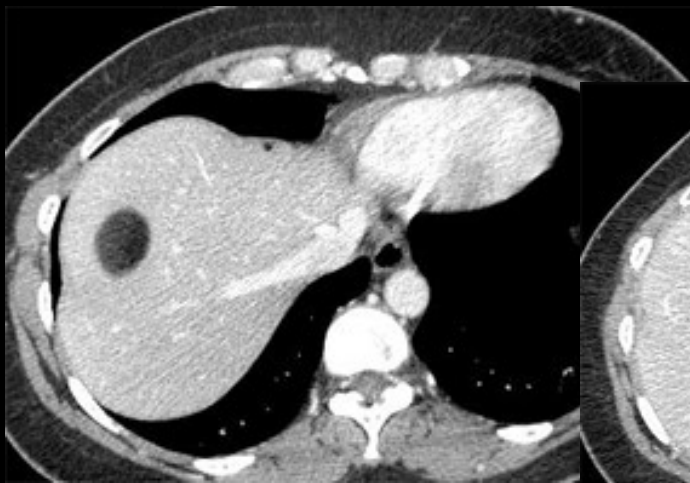
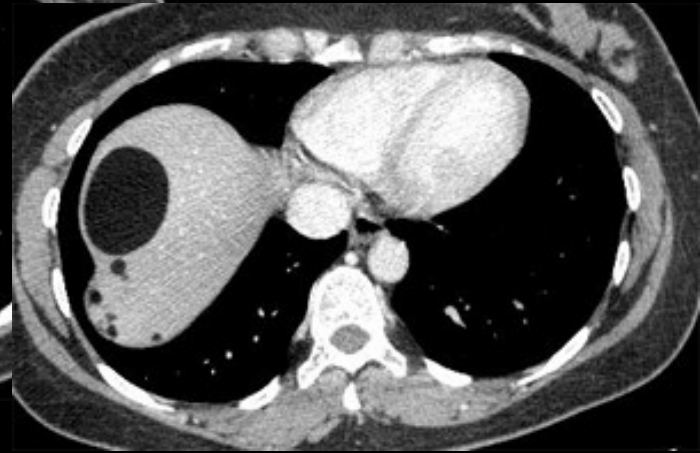
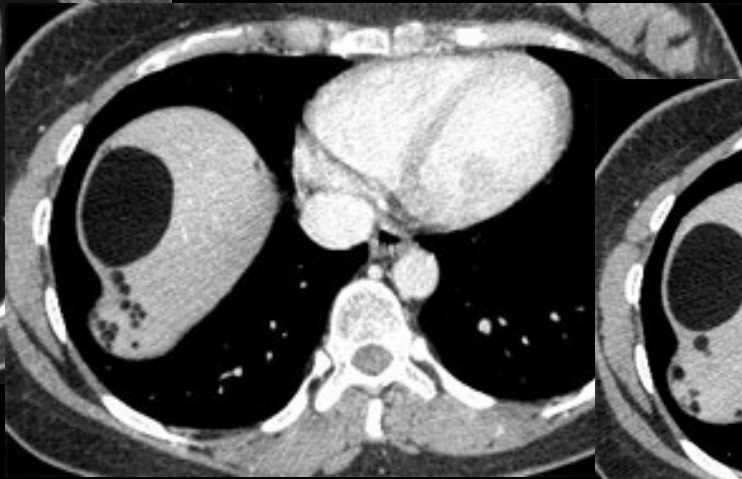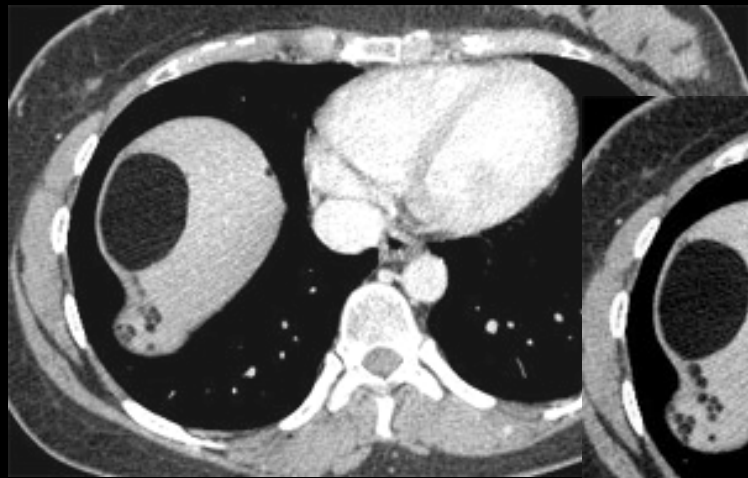autre lésion parasitique sur le péritoine viscéral hépatique



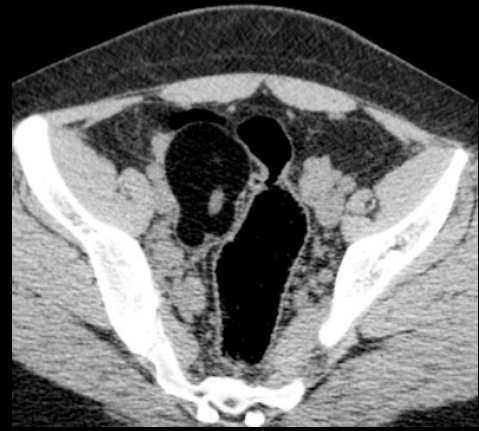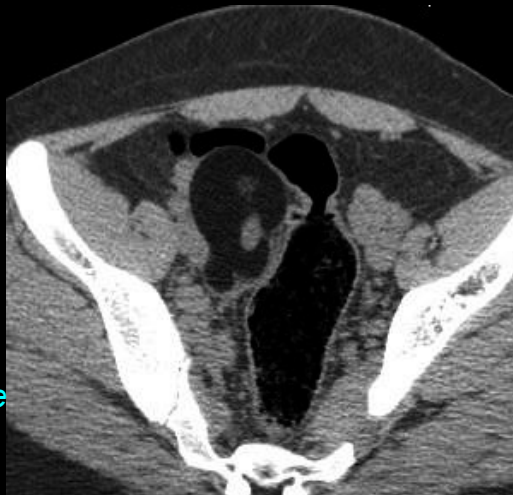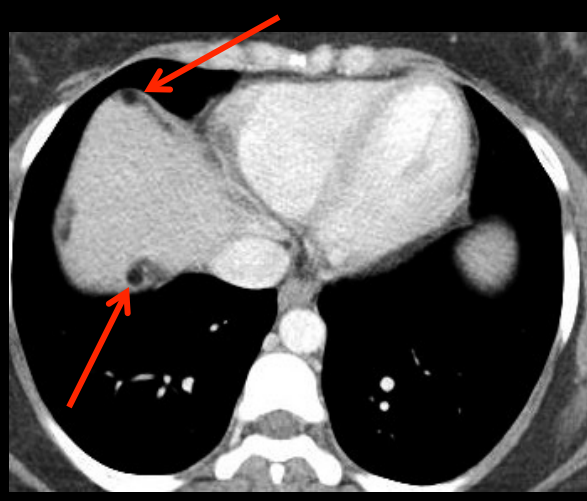
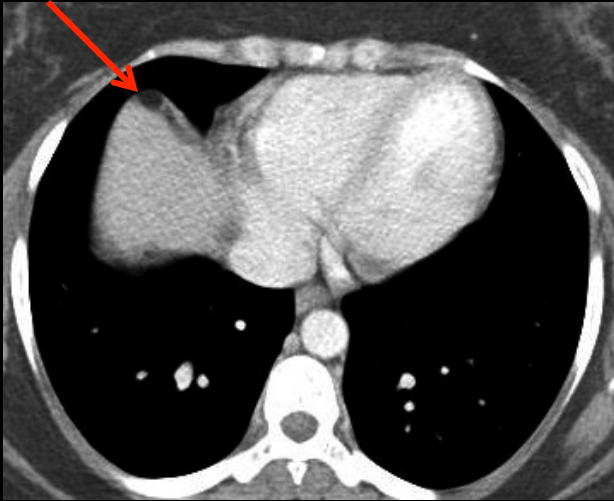


femme 74 ans , baisse de l'état général





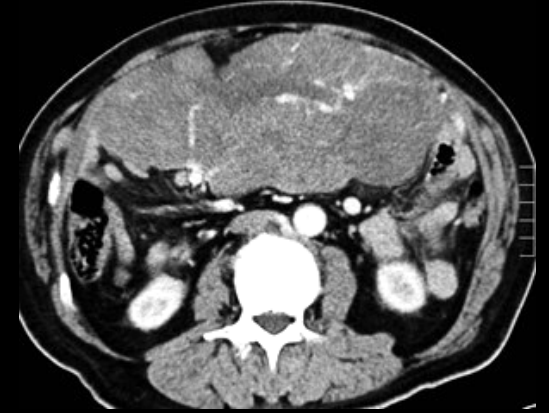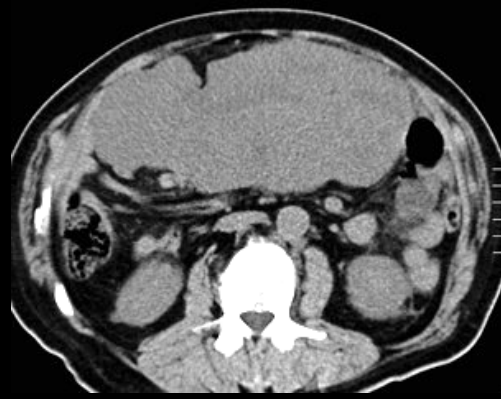obs. M P Vuillerme Hopital Beaujon



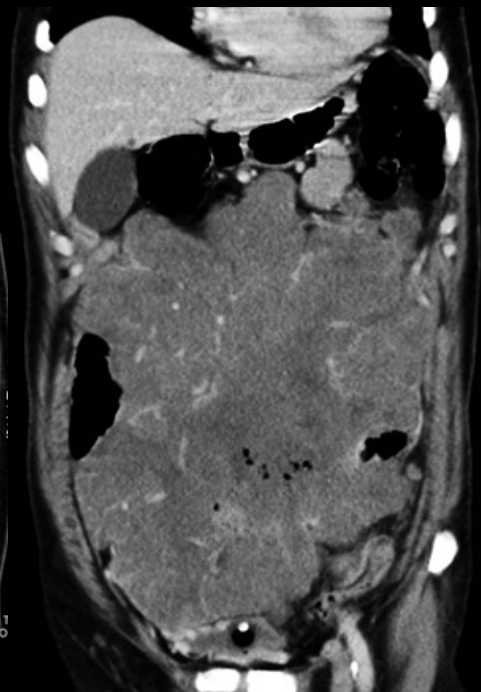
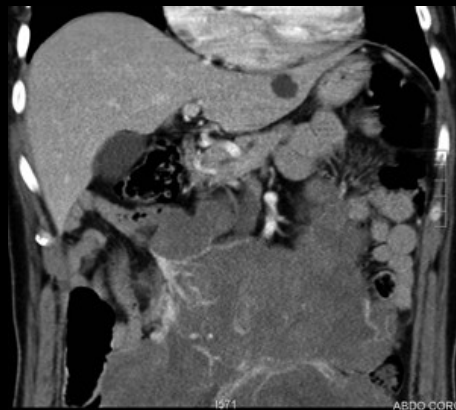
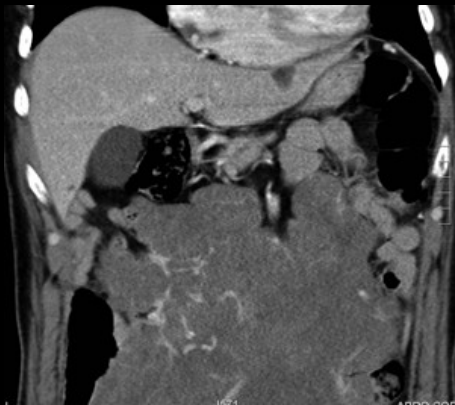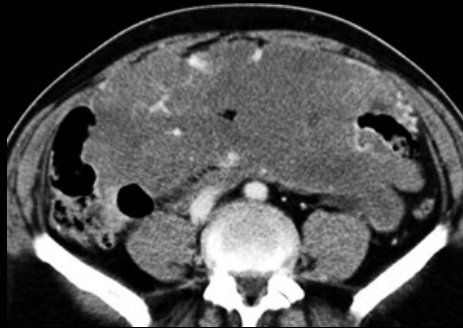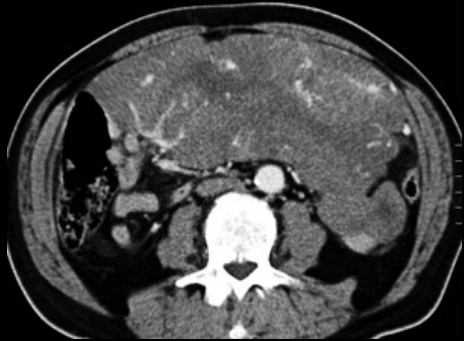obs.. Y Ranchoup grenoble

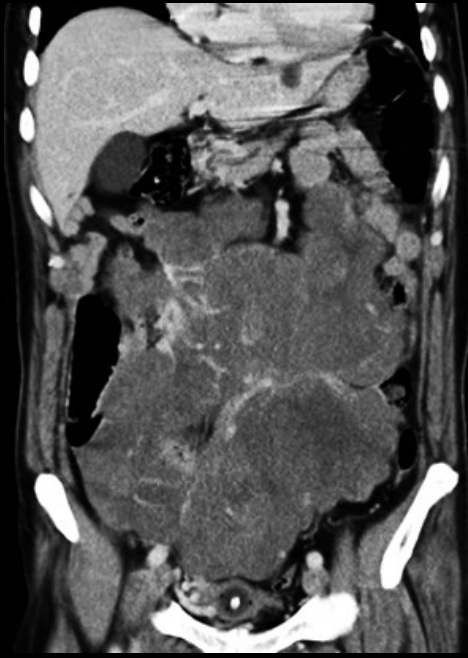
homme 71 ans ; baisse de l'état général ; masse abdominale palpable

diagnostic ?

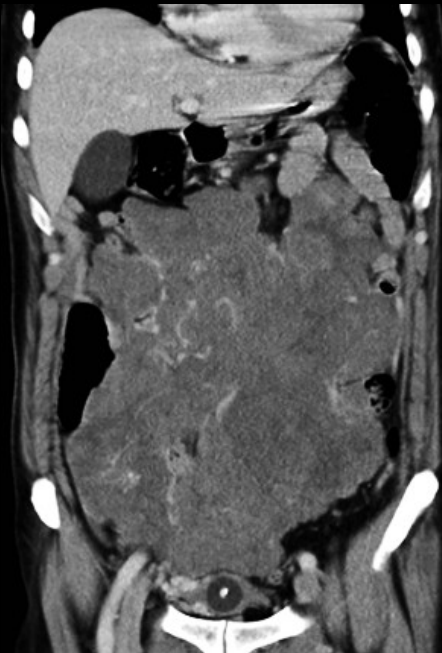


GIST unifocale massive du GO dont l'origine peut être gastrique (GIST parasitique) ou intestinale





les GIST localisées au grand omentum ne sont pas exceptionnelles puisque Miettinen et al en rapportent 95 cas authentifiés par la chirurgie en 2009 . 21 de ces lésions étaient sans attaches avec le tube digestif. Dans ce groupe , les lésions uniques étaient histologiquement identiques aux GIST gastriques (cellules fusiformes prédominantes) et de même pronostic ,relativement meilleur que celui des atteintes intestinales . Les formes multiples au contraire sont histologiquement identiques aux GIST intestinales (mixtes avec contingents épithélioïde et contingent de cellules fusiformes) et de même pronostic , plus sévère que les formes gastriques .



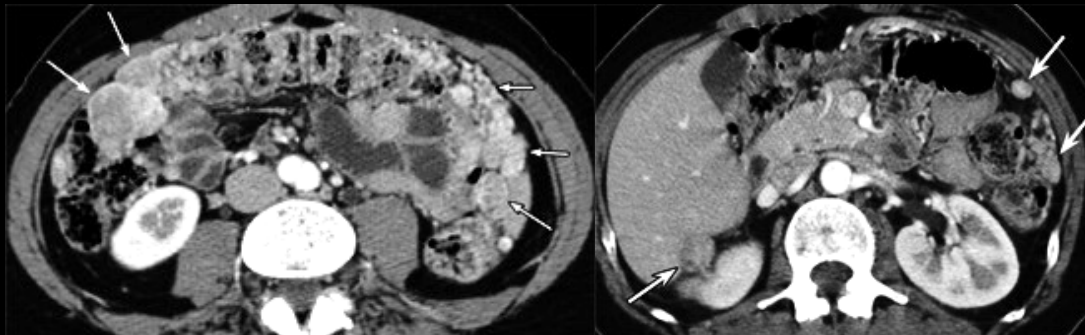
Les atteintes omentales unifocales sont donc probablement des GIST gastriques "migrées" , parasitiques , tandis que les atteintes multifocales du GO associées à des localisations intestinales sont des implants péritonéaux .

les auteurs n'ont pas trouvé de cellules de Cajal dans le GO normal ; il n'y a donc a priori pas de GIST "primitives" du GO [11-14]

la détermination de l'origine d'une GIST unifocale du GO (donc de son pronostic) ne peut se faire que par l'identification d'une continuité anatomique macroscopique avec l'un ou l'autre des segments digestifs voisins , par l'imagerie et/ou la chirurgie et/ou l'examen anatomo-pathologique de la pièce d'exérèse (et non par l'évaluation de la localisation probable de son épigastrique par rapport à ces structures .)

femme 46 ans , hystérectomie 5 ans auparavant

diagnostic



léiomyomatose disséminée

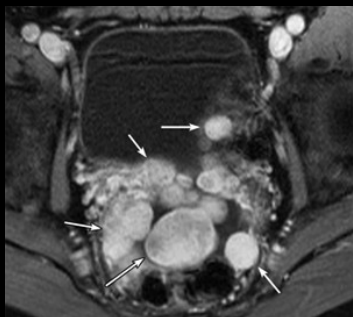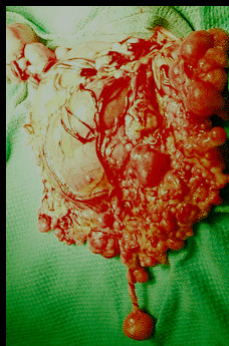
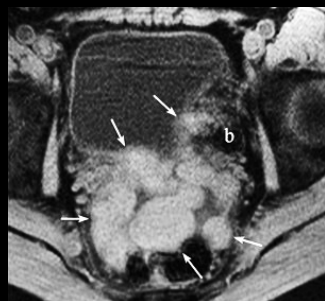les **léiomyomes extra-utérins** sont décrits en fonction de leurs localisations sous plusieurs entités :

- .léiomyome bénin métastasiant,
- .**léiomyomatose disséminée**,
- .léiomyomatose intraveineuse (dans la VCI) ,
- .**léiomyome parasitique** (péritonéal ou rétropéritonéal)

toutes ces entités **peuvent coexister avec un/des léiomyomes utérins** ; leur survenue pourrait et paraît être favorisée par les gestes chirurgicaux utérins (césarienne , myomectomie , hystérectomie subtotale ..)

la iatrogénie paraît un facteur déterminant , **en particulier les interventions coelioscopiques sur l'utérus** ; les localisations sont essentiellement pelviennes , **le délai d'apparition peut être long (6 ans)**

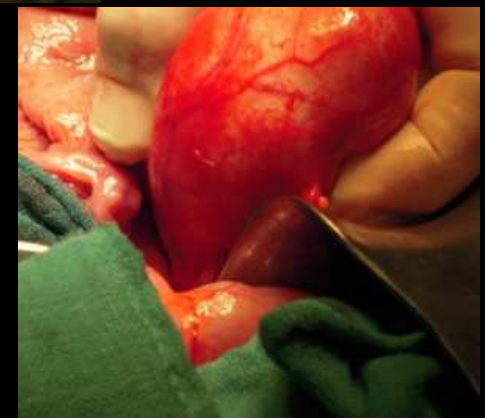
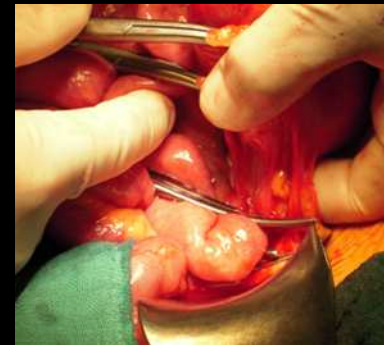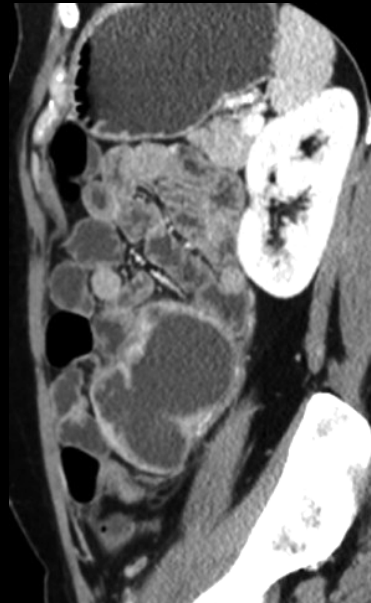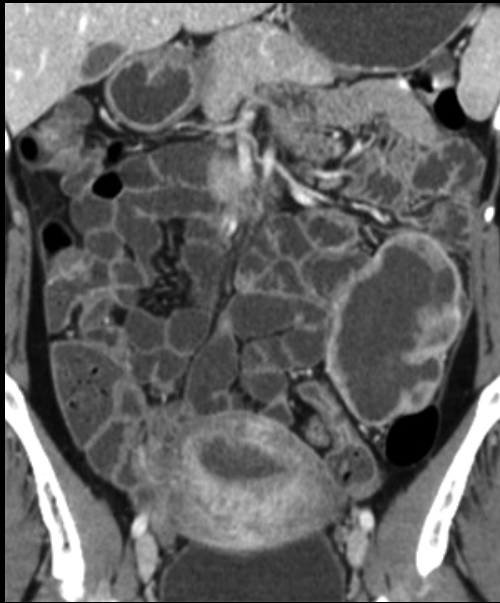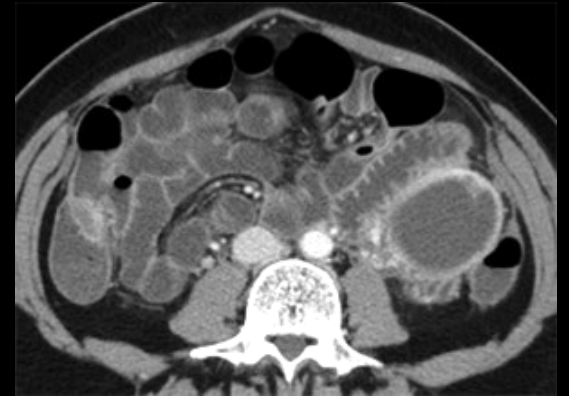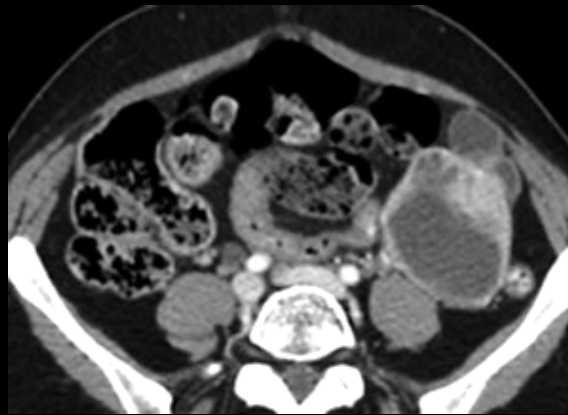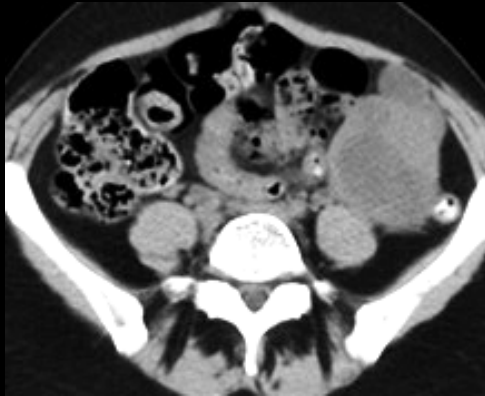la pathogénie reste discutée puisque des formes ont été rapportées chez l'homme et chez la femme ménopausée [8-10]



Fasih N., Prasad S., Macdonald D. ,et al.
Leiomyomas beyond the uterus usual localisations , rare manifestations
RadioGraphics 2006 ; 28:1931-48

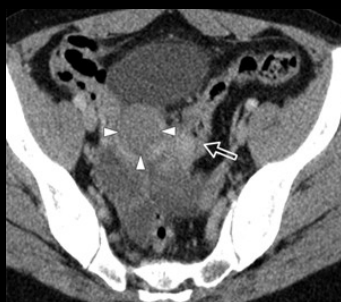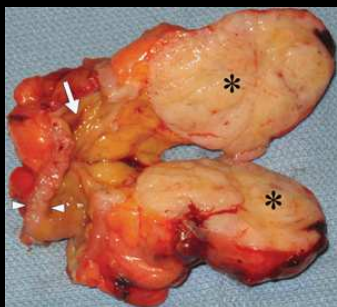
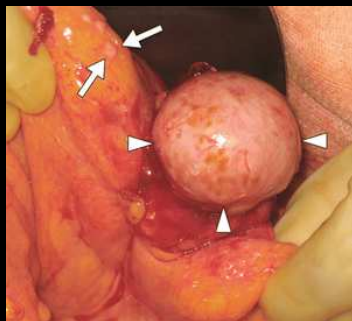
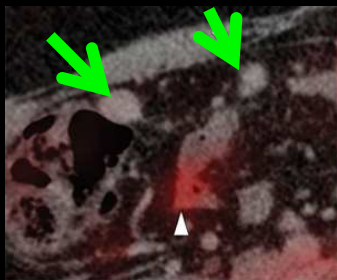
femme 36 ans , césarienne 1.5 mois
auparavant ,douleurs abdominales et syndrome
subocclusif

diagnostic



léiomyome parasitique "kystisé" du mésentère

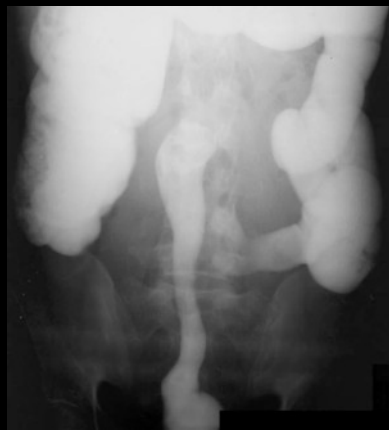femme 46 ans , hystérectomie 5 ans auparavant



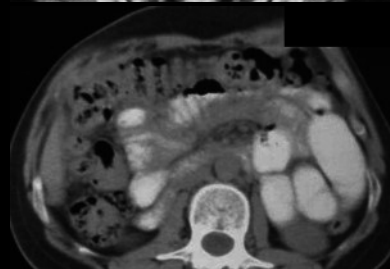
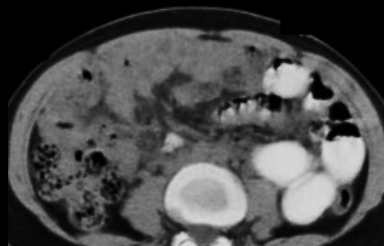
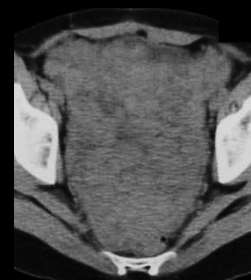
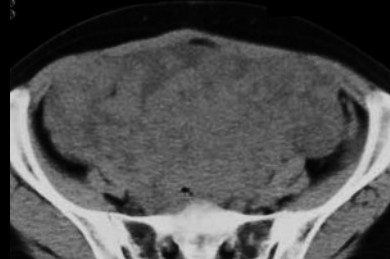
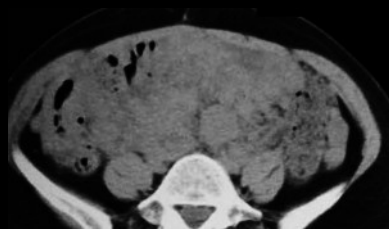
femme 36 ans , douleurs abdominales

léiomyomatose disséminée
avec localisations au GO

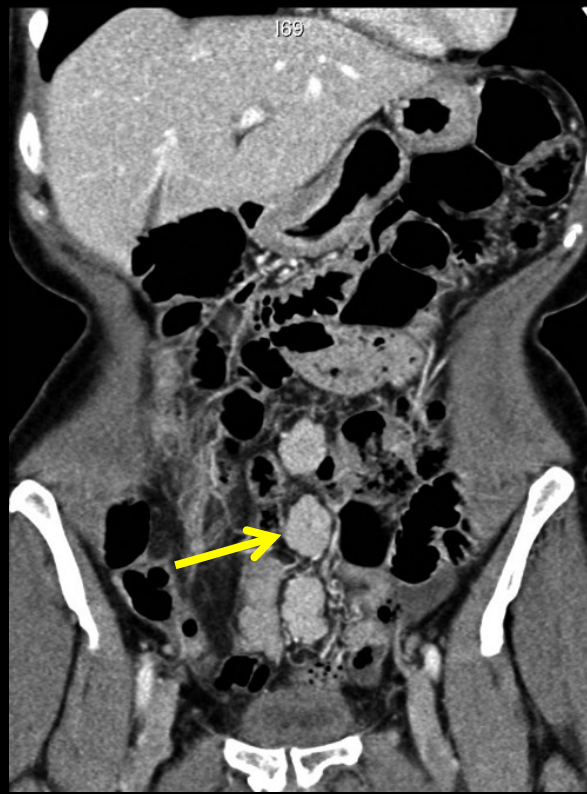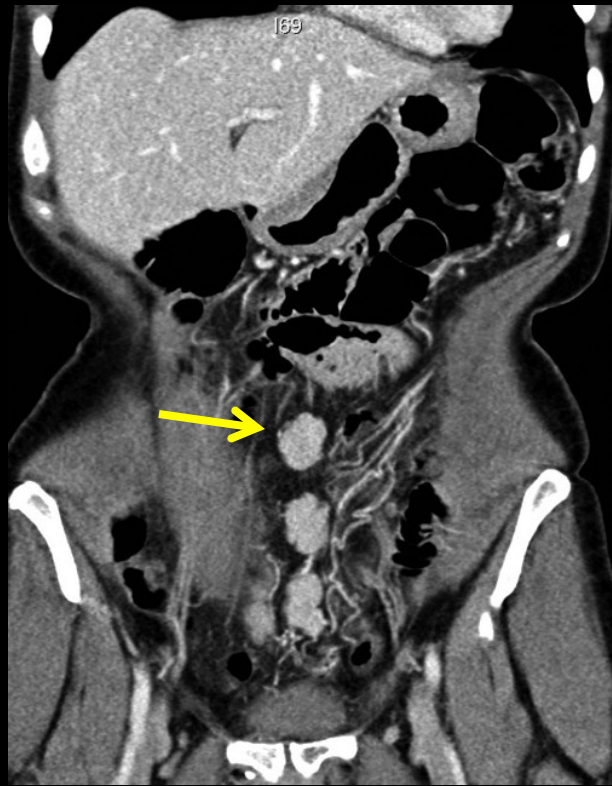*Uterine smooth-muscle tumors with unusual growth
patterns: imaging with pathologic correlation
Cohen D.T , Oliva E., Hahn P.F., Fuller A.F Jr. and
Lee S.I
Amer J Roentgenol AJR ;2007;188:246-255*



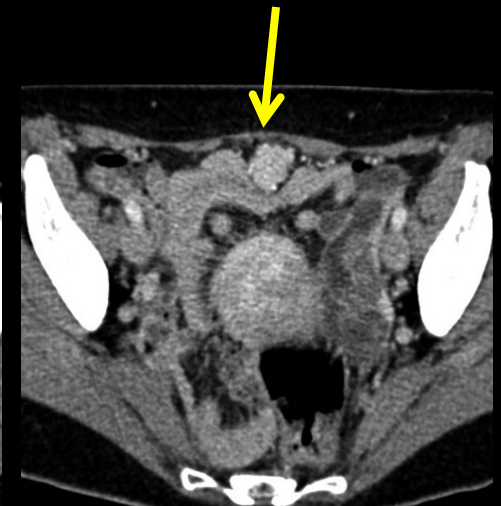
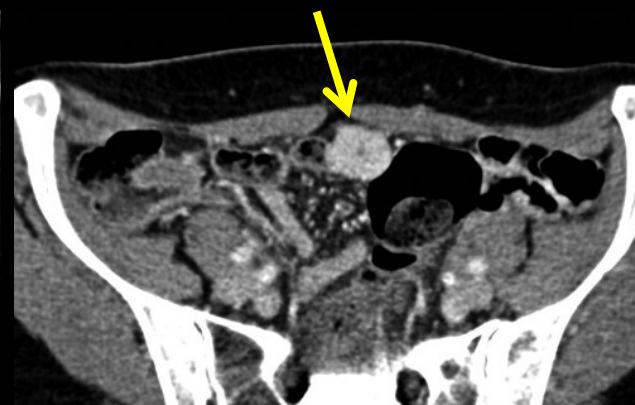
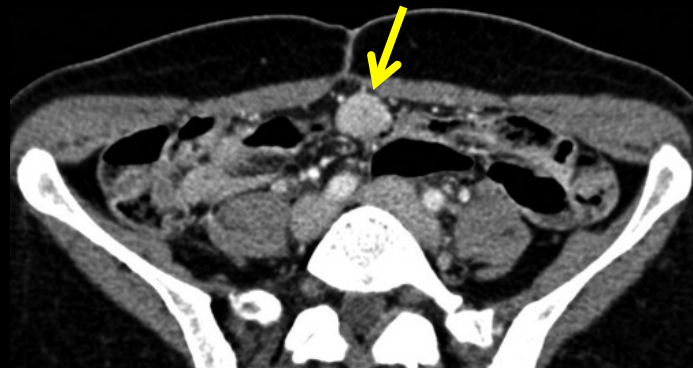
femme 44 ans , douleurs pelviennes et constipation



léiomyomatose disséminée avec
atteinte massive du GO

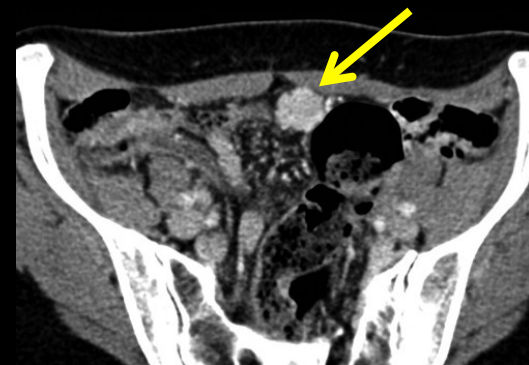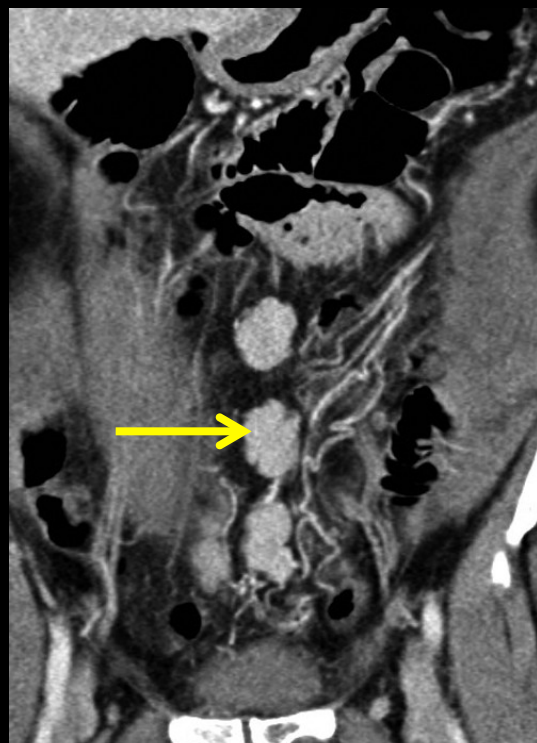
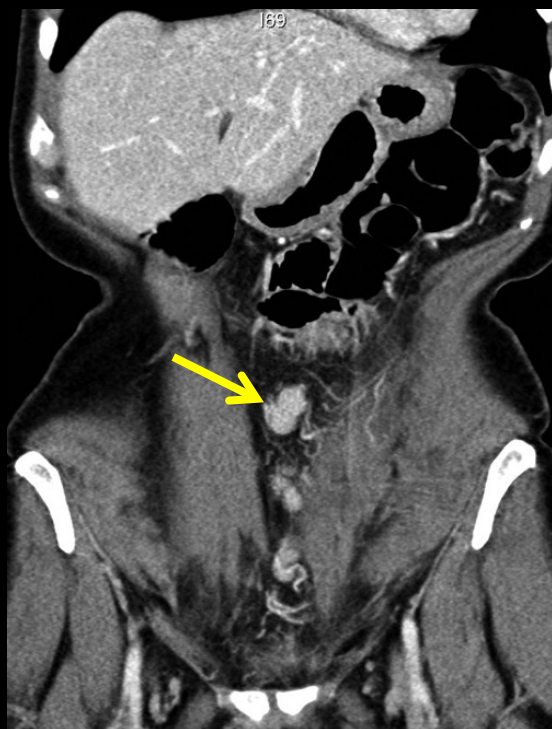
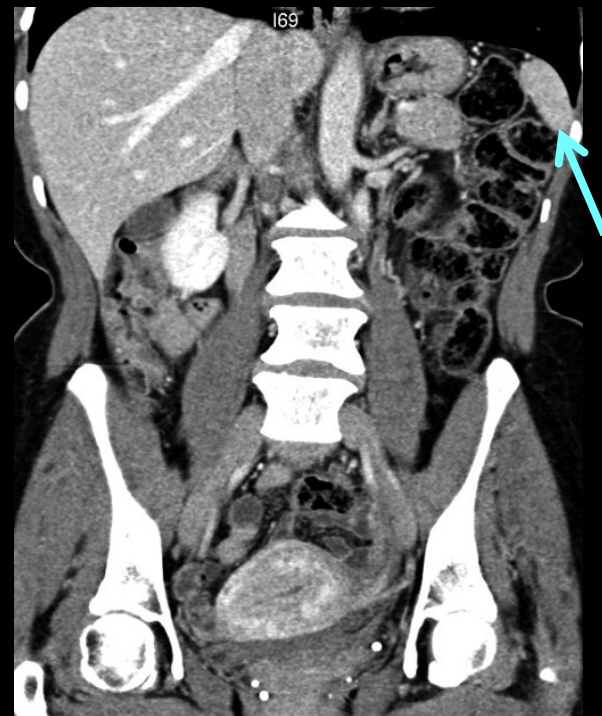

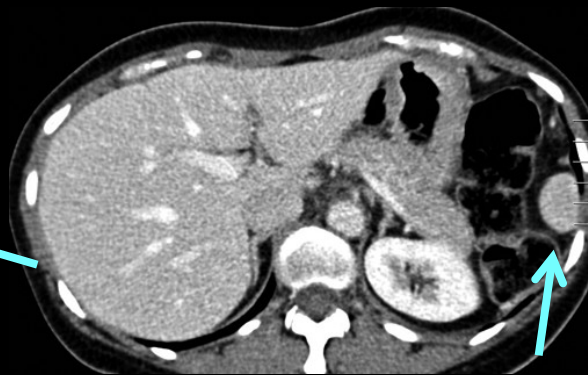
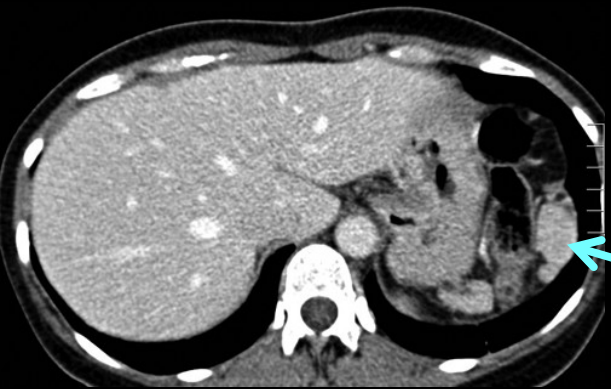femme, 43 ans, 4 enfants, pas de douleurs abdominales, pas d'antécédents chirurgicaux pelviens ni obstétricaux.



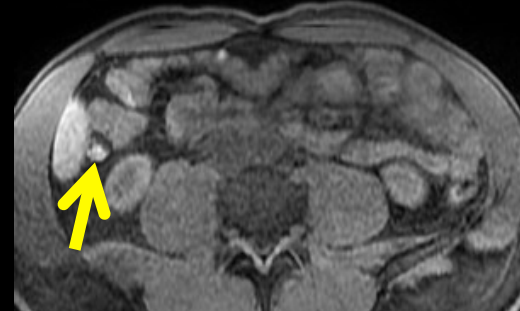
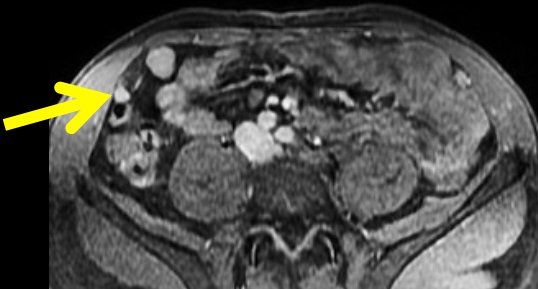
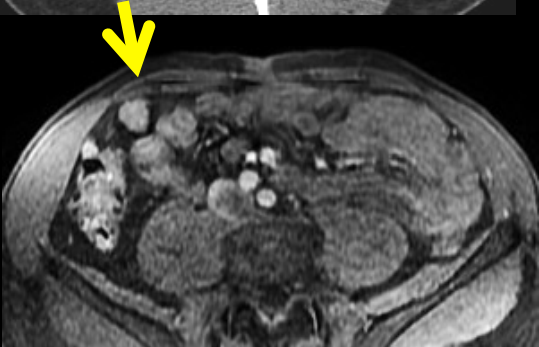
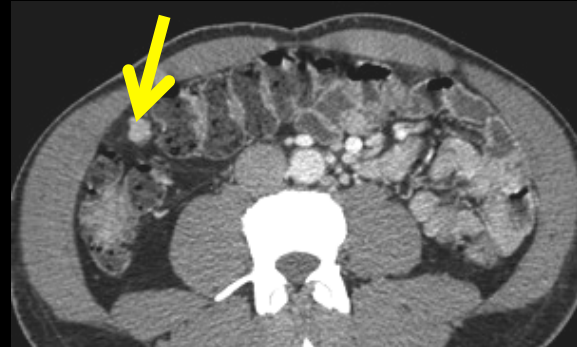
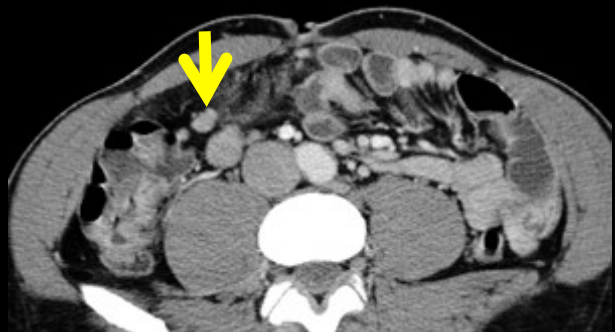
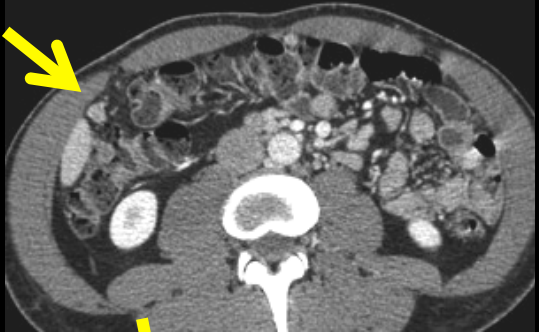diagnostic





Splénose post splénectomie après rupture traumatique de rate survenue 20 ans auparavant ; le rehaussement intense et homogène des nodules de splénose tant dans la loge de splénectomie que dans le grand omentum est très caractéristique ; l'absence d'antécédents gynécologiques et de symptômes évocateurs élimine l'endométriose.

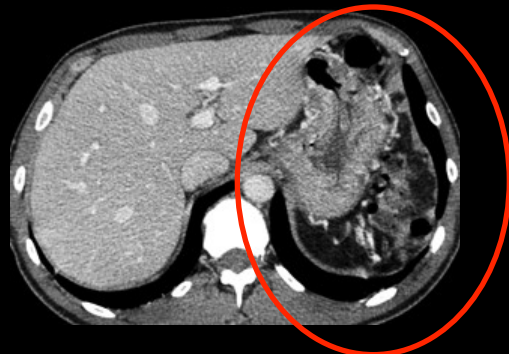
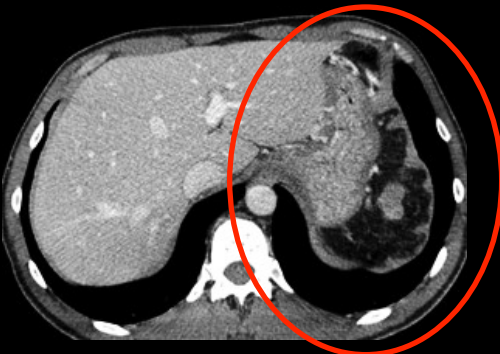
femme, 36 ans; douleurs abdominales de type troubles fonctionnels



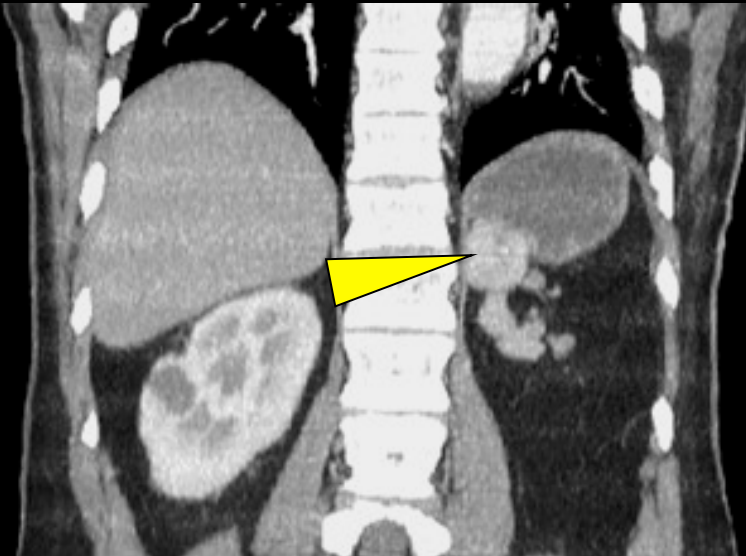
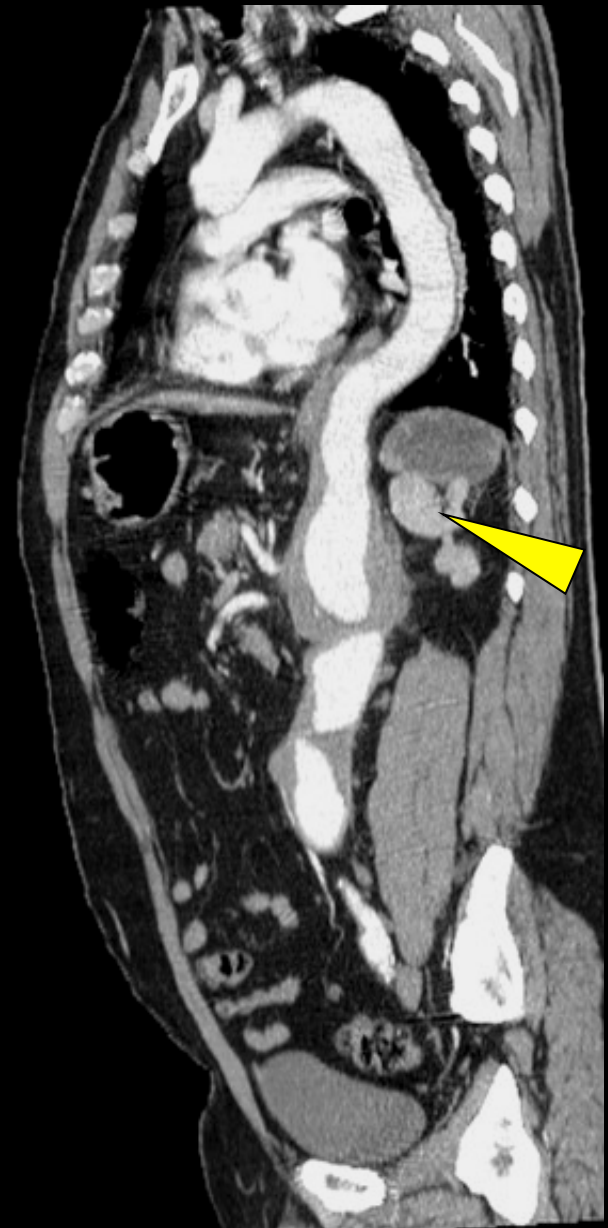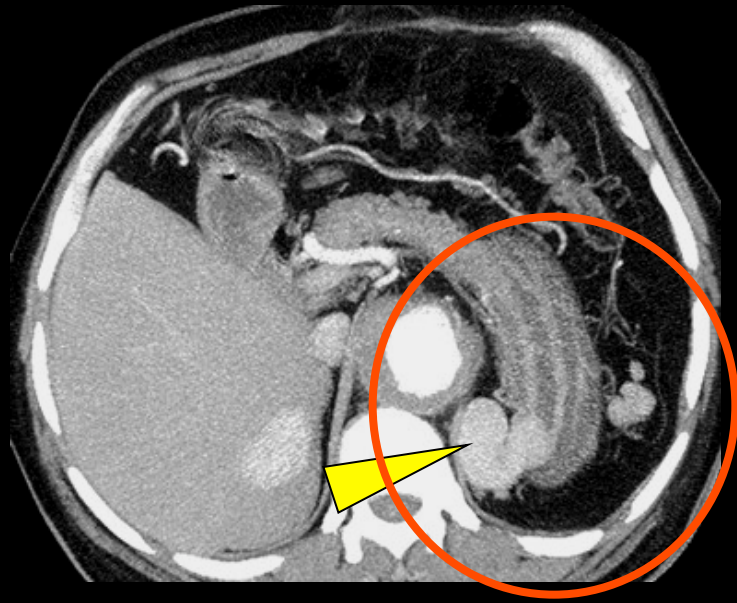
diagnostic



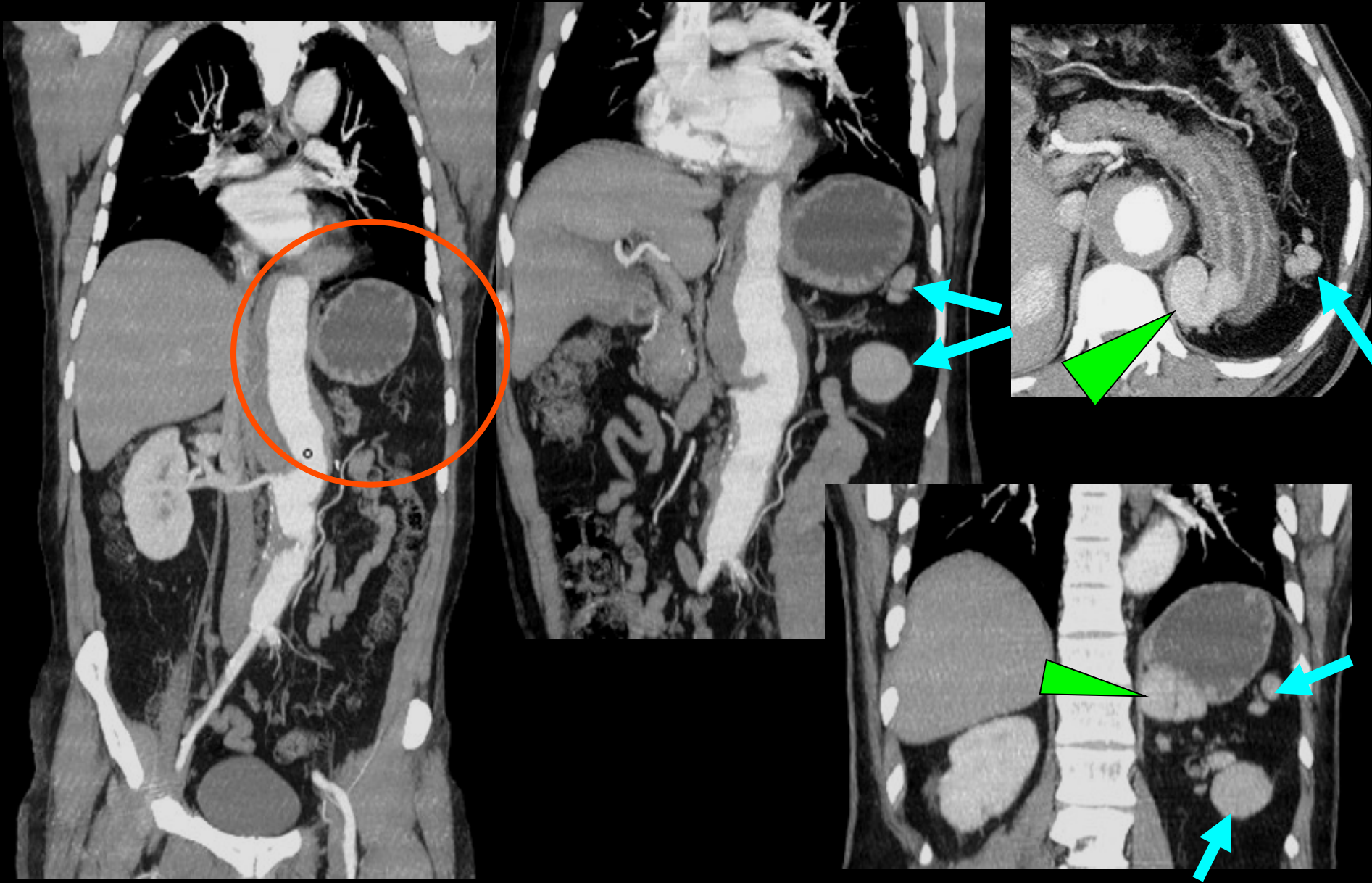
devant de petits nodules hypervascularisés disséminés du GO (et du mésentère) , le premier réflexe doit être de vérifier l'état de la loge splénique ...



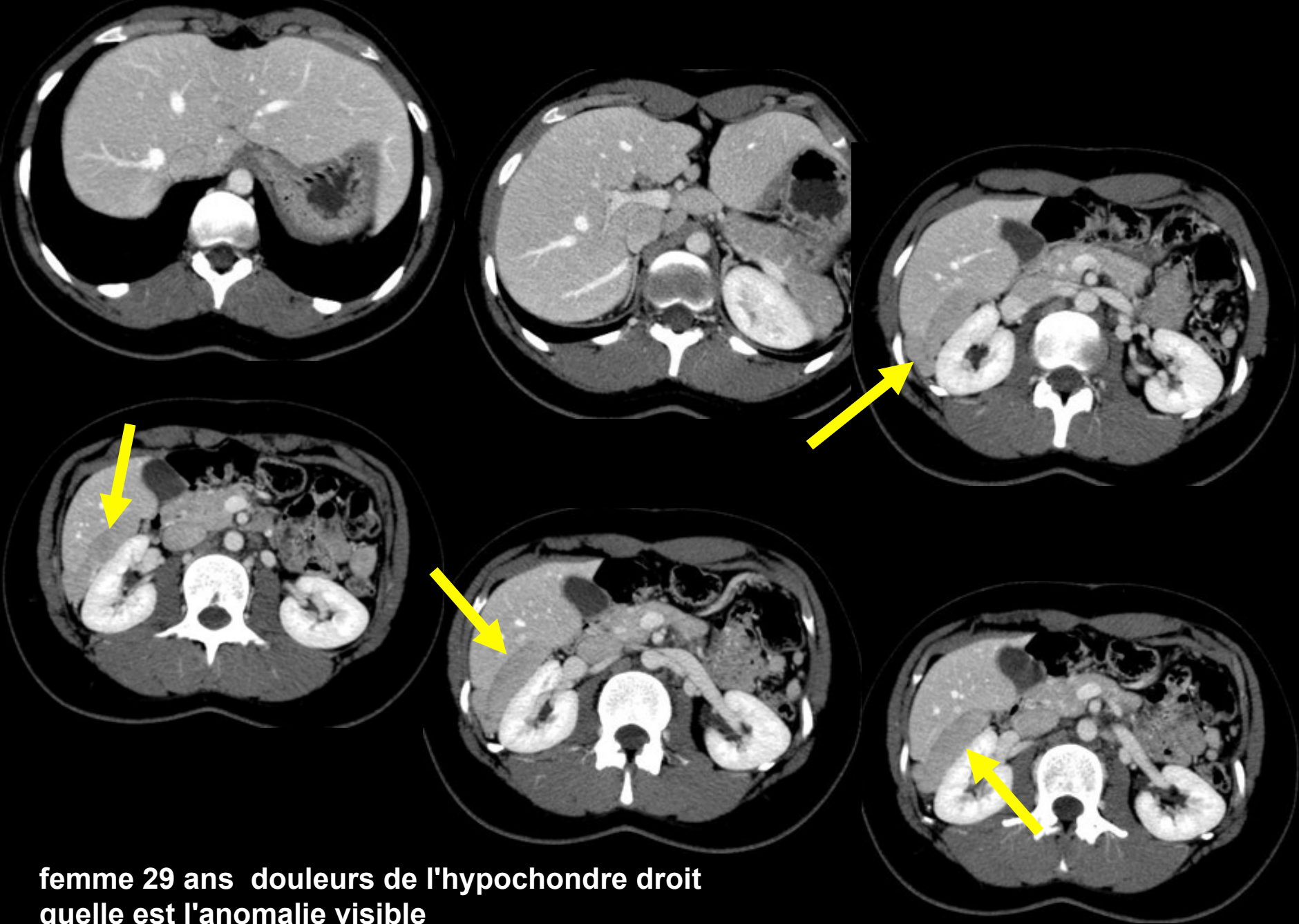
Lorsque , comme ici , la rate est absente , le diagnostic de Splénose post splénectomie devient une très forte probabilité !!!



toute l'histoire clinique et le diagnostic sont dans les images...!!!



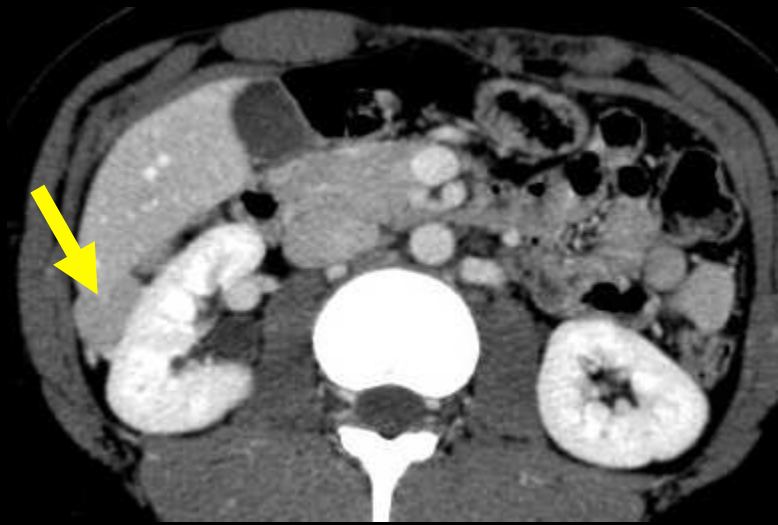
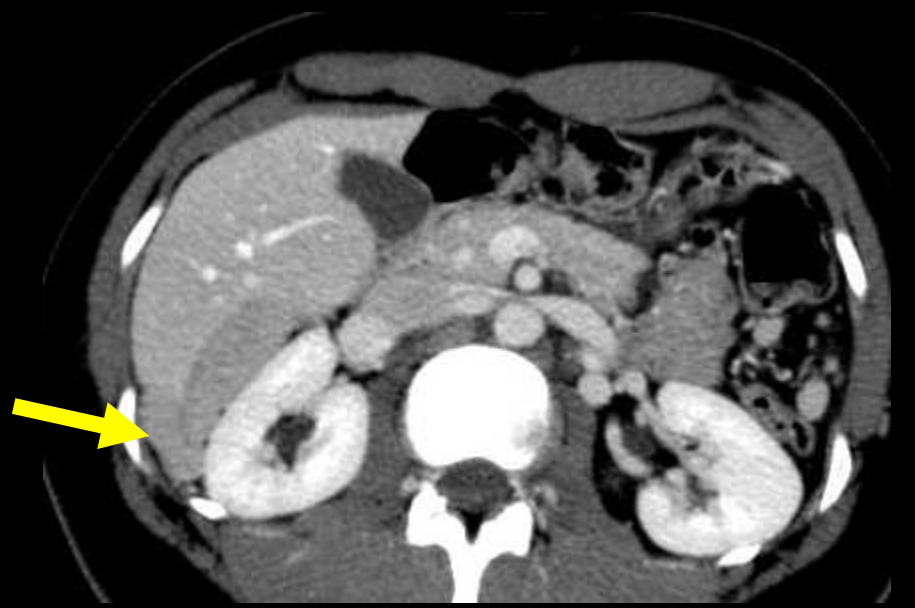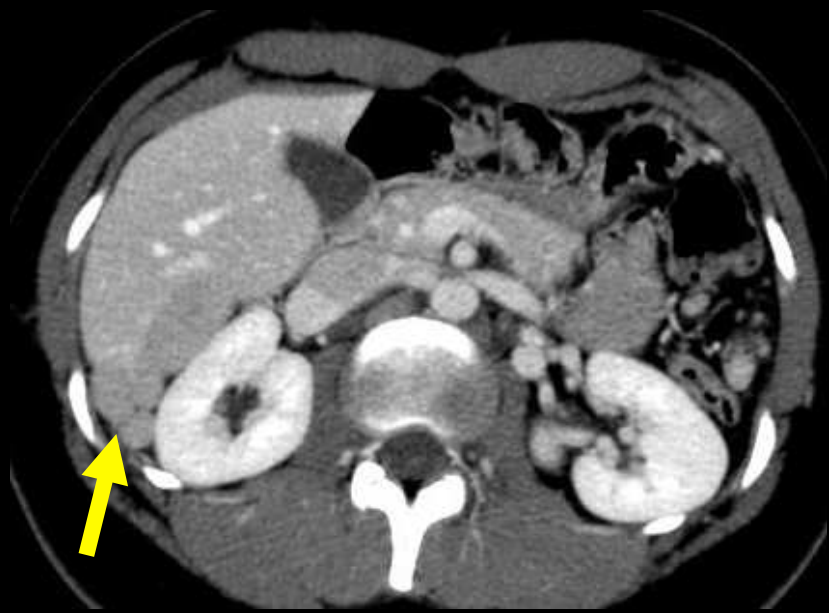
splénose post splénectomie "de nécessité" lors de la pose d'une prothèse du segment thoraco-abdominal de l'aorte pour cure d'un anévrisme

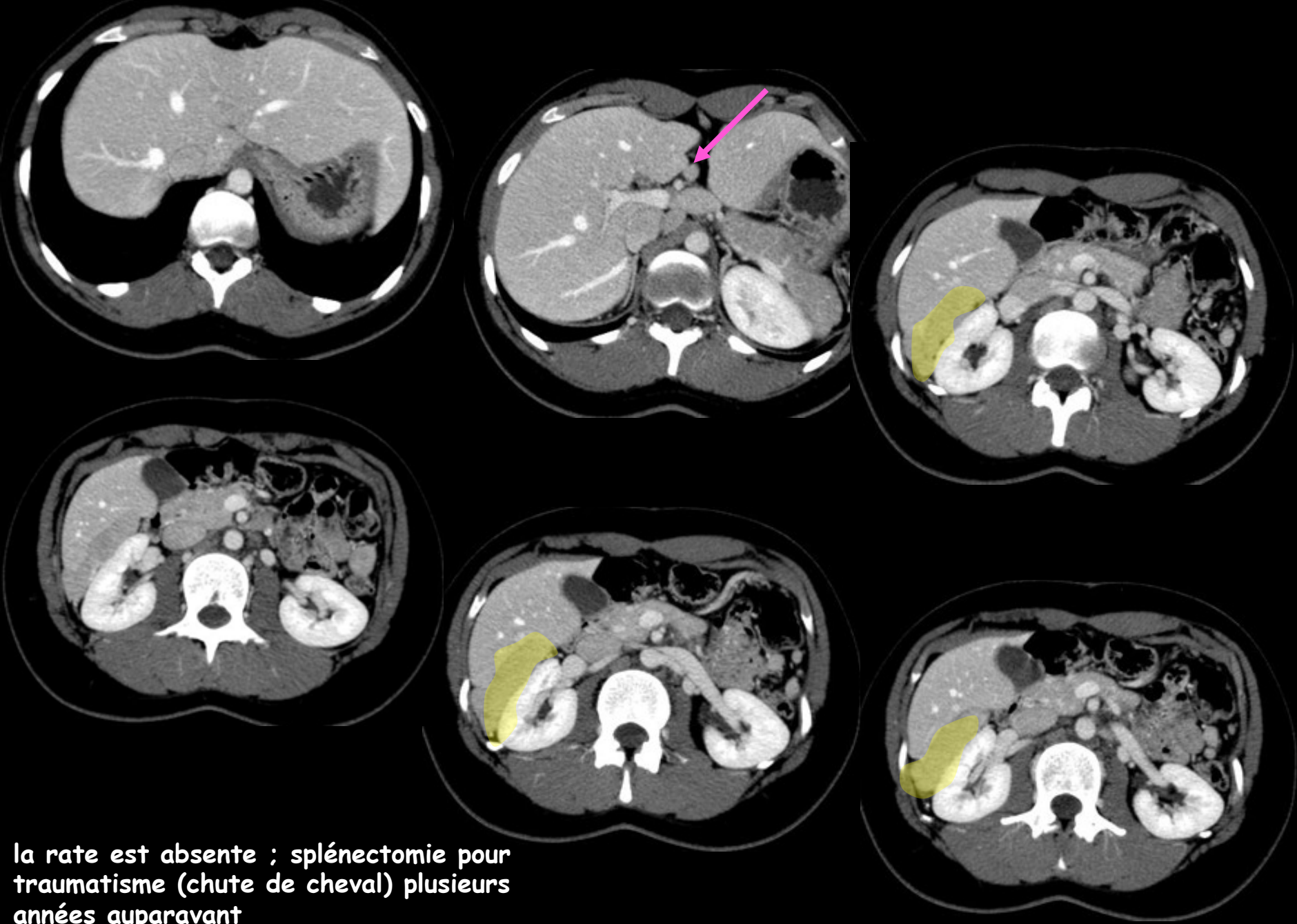


femme 29 ans douleurs de l'hypochondre droit
quelle est l'anomalie visible
a quoi correspond-elle



obs. Ph. Gay-Depassier ,Annemasse





la rate est absente ; splénectomie pour traumatisme (chute de cheval) plusieurs années auparavant

splénose de la poche de Morison et de la région coeliale

Les atteintes "parasitiques" du grand omentum

-sous ce nouvel "américanisme", on désigne un certain nombre d'affections d'origines variées (parois intestinales, tractus génital interne féminin, rate ...etc.) qui ont migré vers le grand omentum et y ont élu domicile en perdant leur implantation originale. C'est là le principal intérêt spéculatif de ce concept qui permet d'optimiser la caractérisation et l'identification par l'imagerie de lésions focales du grand omentum en les rapportant à leur origine dans la cavité péritonéale ou le pelvis

-les atteintes parasitiques du grand épiploon peuvent être d'origine et de nature diverses :

.tératomes matures (kystes dermoïdes) parasitiques du GO

.GIST parasitiques du GO

.léiomyomes parasitiques du GO

.splénoses parasitiques du GO

.les implants péritonéaux du GO des carcinomatoses péritonéales pourraient bien évidemment être également rangés dans cette catégorie de lésions venues se greffer sur le grand omentum pour vivre et se nourrir à ses dépens !!