

imagerie et pathologie thoracique du sujet âgé

"Nemo enim est tam senex qui se annum non putet posse vivere"

Personne n'est assez vieux pour ne pas penser qu'il pourra vivre encore une année.

Cicéron, de Senectute, 44 avant JC.

points-clés

-la radiographie thoracique du sujet âgé

.quand : indications RT , CT

.comment : particularités techniques ERLM ,capteur plan , double énergie ...

-les pneumopathies infectieuses du sujet âgé ++++

- . épidémiologie
- . sémiologie
- . bactério-virologie
- . pronostic

-pathologie tumorale thoracique du sujet âgé

Formation médicale continue

J Radiol 2003,84;1829-1836
© Editions françaises de radiologie, Paris, 2003

**Pathologie pulmonaire du sujet âgé :
rôle de l'imagerie et aspects cliniques**

A Scherrer (1), JL Couderc (2), S Friard (2), A Le Blanche (3)

-vieillesse de la population 25 % de la population > 65 ans en 2050

-fréquence et gravité potentielle des atteintes respiratoires chez le sujet âgé :

. pneumonies communautaires différentes de celles des sujets plus jeunes , tant sur le plan de la séméiologie que de l'épidémiologie et de la microbiologie.

la pneumopathie infectieuse est la première cause de mortalité après 85 ans.

l'incidence de la pneumopathie et multipliée par cinq entre 20 et 80 ans en partie à cause de la perte des mécanismes d'élimination naturelle que sont le réflexe de toux, le transport muco-ciliaire et la compétence immunitaire.

. l'hospitalisation est souvent à l'origine d'infections nosocomiales chez les sujets âgés.

-dans tous les cas la radiographie du thorax , malgré ses nombreuses imperfections, reste l'examen initial, le plus facile à mettre en œuvre, susceptible d'apporter des éléments importants pour la prise en charge thérapeutique



la radiographie thoracique chez des sujets âgés.

1-aspects techniques

-nécessité d'une **grande rigueur technique** si l'on veut obtenir un cliché lisible. Il faut en particulier un **effort inspiratoire adapté**, sous la dépendance totale de la qualité du "coaching" exercée par le manipulateur

-principaux détails techniques :

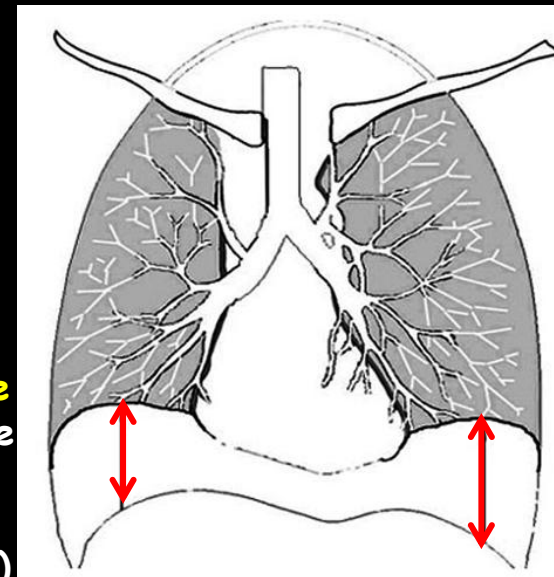
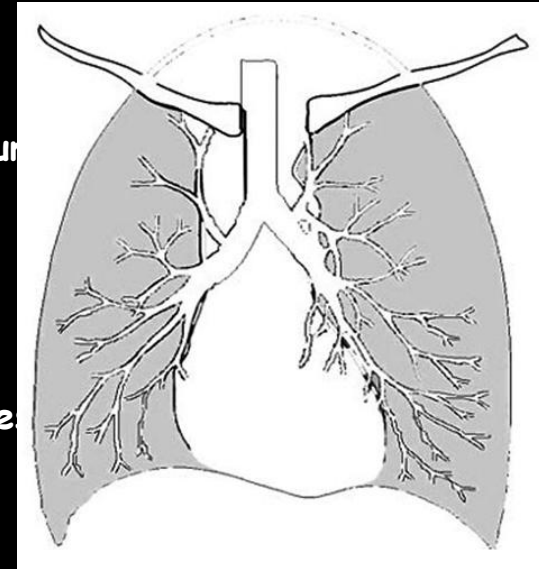
. patients en **station verticale** et incidence postéro-antérieure en **téléradiologie** (distance focale 180 cm) de préférence , pour une bonne appréciation de la surface de projection des structures cardio-vasculaire médiastinales, ainsi que pour une appréciation plus exacte des modifications de la vascularisation pulmonaire artérielle et veineuse.

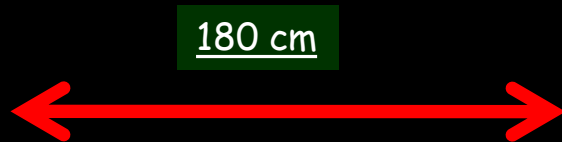
.incidence de face stricte; épaules tirées vers le bas et l'avant pour dégager au mieux les omoplates

.centrage à 20 cm en dessous de l'apophyse épineuse de T1 (vertèbra proéminens)

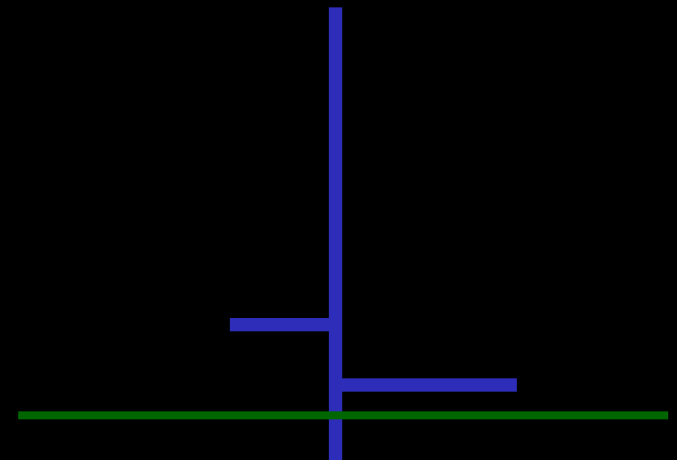
..inspiration de bonne qualité (deuxième inspiration forcée idéalement)

. choix des **paramètres d'exposition adaptés**, en particulier **haute tension** (110 à 125 kV) obtenir des clichés à **contraste modéré** avec une échelle des gris comportant le maximum de paliers discernables (paramétrage correct des post-traitements : amplification adaptée des fréquences spatiales , résolution spatiale et en contraste...en numérique)





index cardio-thoracique



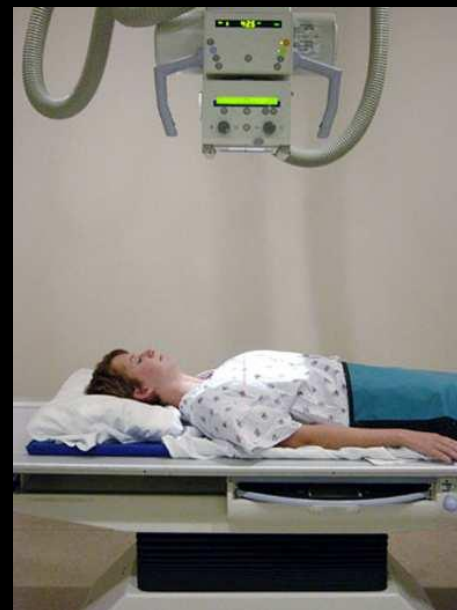. l'appréciation de la taille du cœur repose sur l'index cardio-thoracique : $ICT \sim 0.55$,
mais celui-ci n'est mesurable que dans les conditions de réalisation normale de l'examen
(sujet en station verticale ; **télé radiologie 1,80m** ; incidence **postéro antérieure**
horizontale ; inspiration complète ; épaules dégagées; centrage correct)

-chez les malades couchés, il faut préférer la réalisation du cliché thoracique dans une salle de radiologie en utilisant un tube sur suspension plafonnière chez un patient en **décubitus strict** ou **demi-assis** en cas d'orthopnée.

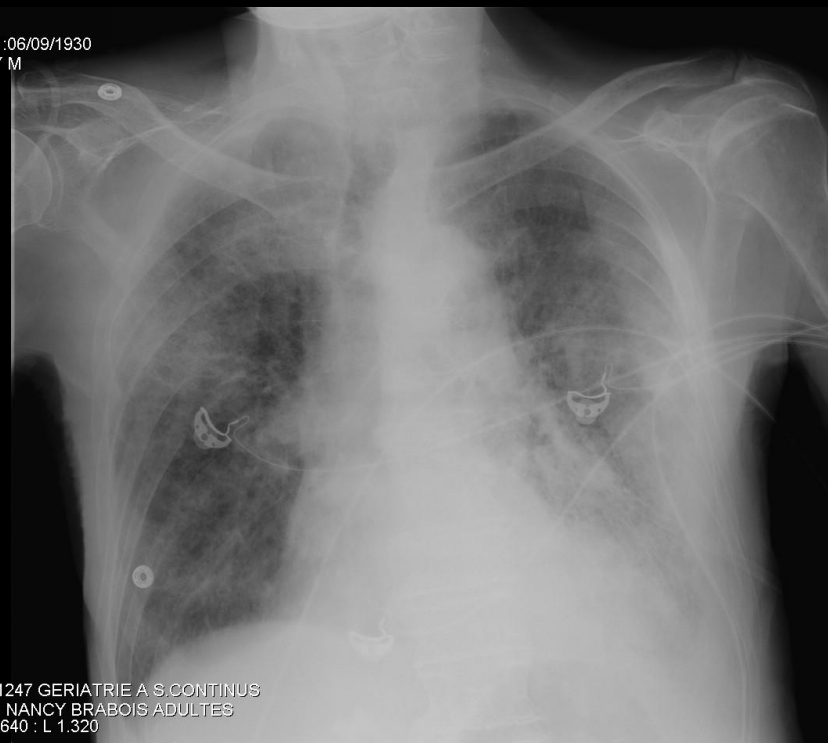
Le rayon directeur doit être perpendiculaire au grand axe du sternum , centré à 8 ou 10 cm sous la fourchette sternale.

-les **critères de qualité** sont, d'une façon générale :

- . une bonne visibilité des poumons dans leur ensemble des apex aux angles costo-phréniques
- . des extrémités internes des clavicules équidistantes des épineuses, témoins de l'absence de rotation
- . la clarté trachéale doit être médiane
- . **trois arcs postérieurs doivent être vus au-dessus de chaque clavicule**
- . les corticales des vertèbres et des côtes rétro cardiaques doivent être perceptibles
- . les contours du cœur et du diaphragme d'être net



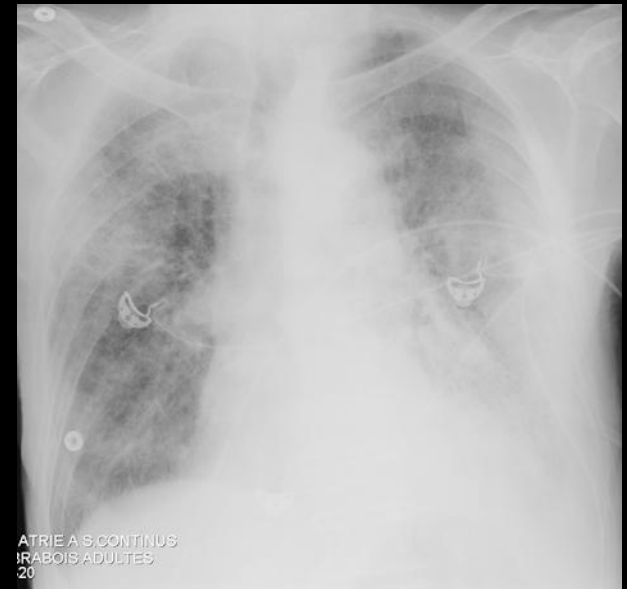
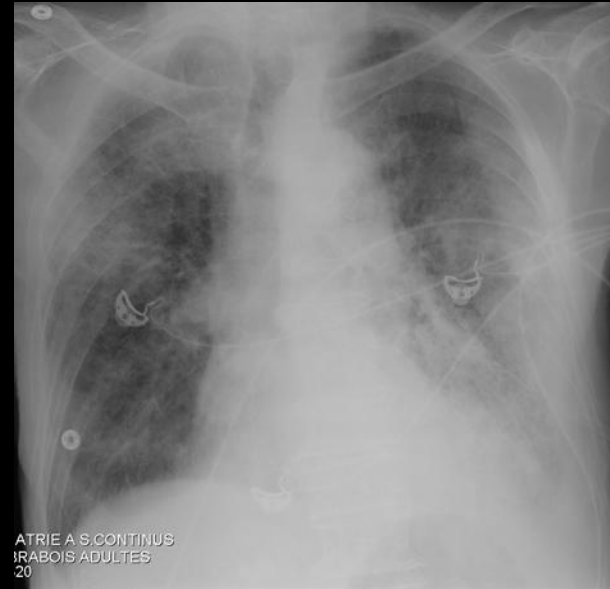
Nais :06/09/1930
080Y M



UF :1247 GERIATRIE A S CONTINUS
CHU NANCY BRABOIS ADULTES
W 2.640 : L 1.320

2-aspects sémiologiques

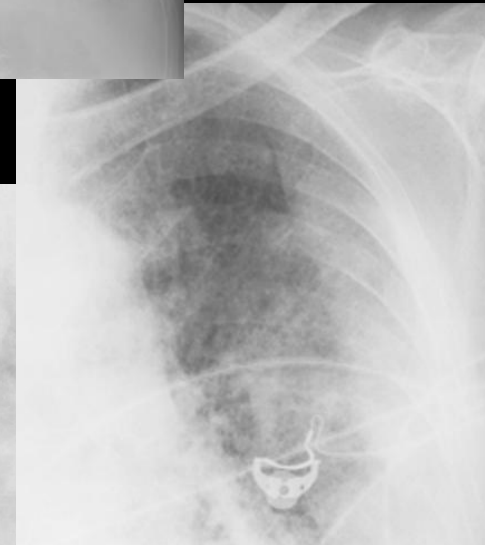
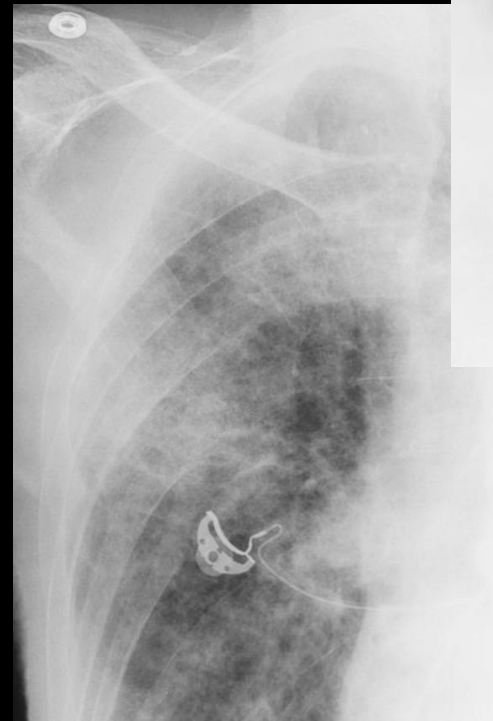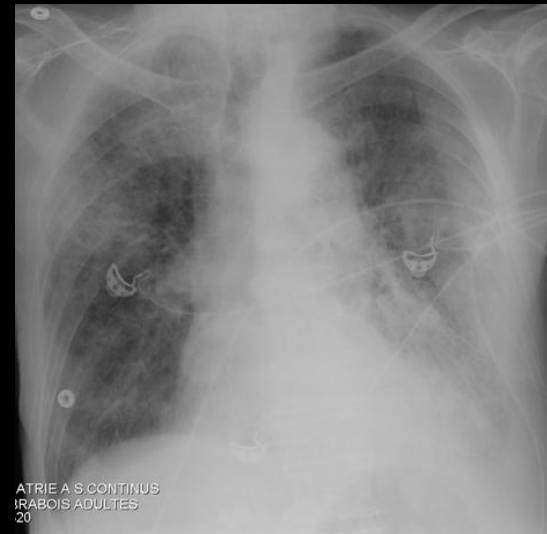
- tout centrage défectueux peut entraîner :
 - . une **fausse impression de cardiopathie dilatée**
 - . une mauvaise appréciation de la vascularisation pulmonaire qui, associé à la cardiomégalie peut être trompeuse
- le recours aux **ERLM** et(au lit du malade) ou aux **capteurs plans** (en salle de radiographie os-poumons) permettant la lecture **"intelligente" sur écran**, avec , en particulier les possibilités d'agrandissement et d'**optimisation du fenêtrage** ont représenté un réel progrès, de même que la **capacité de comparer** des clichés et/ou des techniques différentes (RT et CT) , facilement accessibles grâce au **PACS**.
- les clichés réalisés au lit du malade , sur des ERLM sont beaucoup plus dépendants ,sur le plan technique, du manipulateur qui peut ou non modifier les constantes, utiliser une grille anti diffusante, effectuer un centrage plus ou moins correct etc. pour cette raison il est préférable de déplacer les malades sur une installation correcte qui permettra de pallier facilement ces éventuelles insuffisances techniques



il est difficile sur les clichés du thorax du patient âgé réalisés au lit ,de différencier une atteinte infiltrante par une pneumopathie interstitielle quel qu'en soit le type ,d'une lymphangite carcinomateuse ou un œdème pulmonaire cardiogénique d'un œdème non-cardio génique puisque l'index cardio-thoracique est augmenté par la technique qui rend ,de plus , rend ,l'appréciation des modifications vasculaires délicates (les cœurs de petite taille sont proportionnellement plus agrandis que les cœurs augmentés de volume ; un facteur de correction de -10 % à -12 % doit être apporté pour l'appréciation de l'index cardio-thoracique sur les clichés au lit du patient) .

un œdème pulmonaire cardiogénique peut en outre avoir une distribution atypique focale ou régionale surtout lorsqu'ils se superpose à des signes de BPCO . ou à un emphysème .

ces comorbidités "poumons-cœur" doivent toujours être présentes à l'esprit lors de la lecture des clichés thoraciques qui doit impérativement se fonder sur des bases physiopathologiques simple mais précise

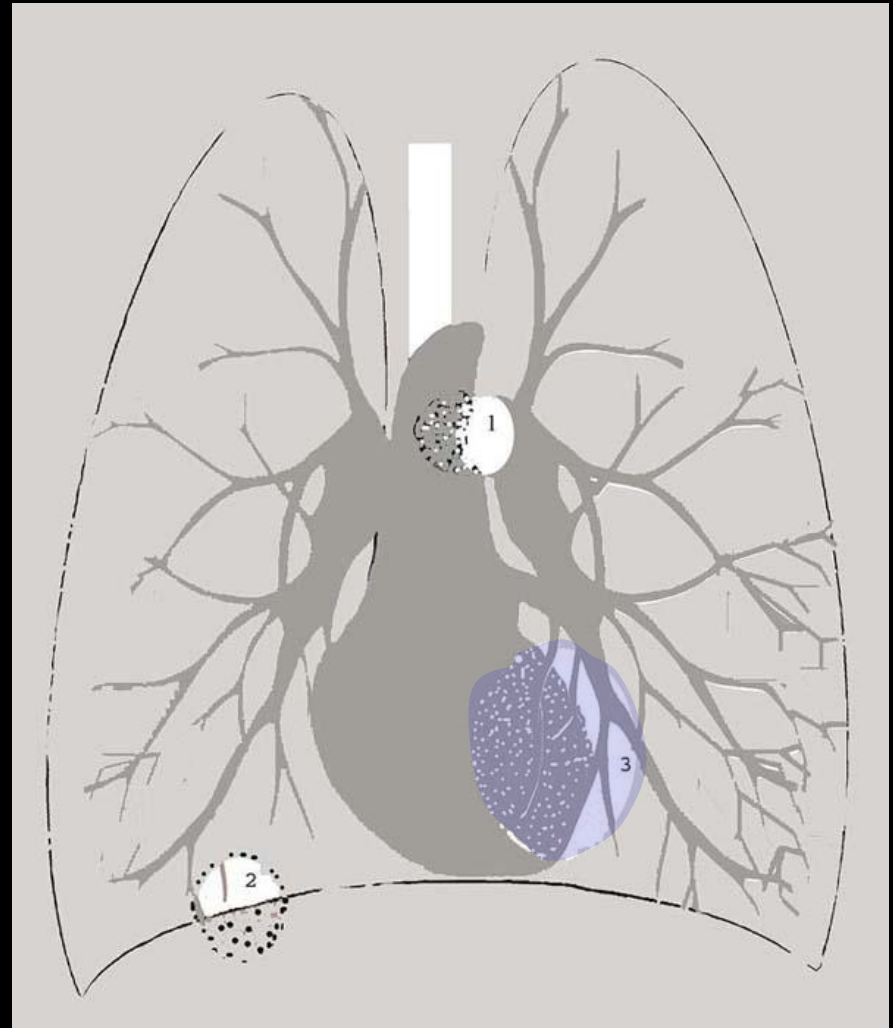


œdème
pulmonaire et
BPCO

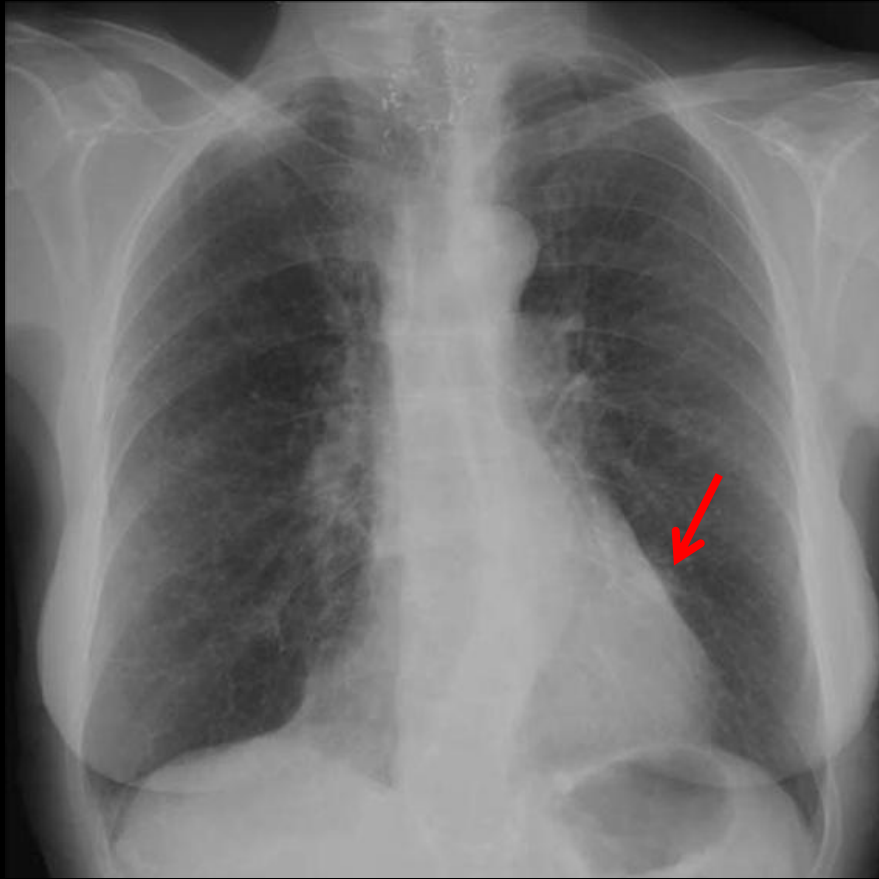
les "zones aveugles" classiques du cliché du thorax sont :

- . la région rétro cardiaque
- . la fenêtré aorto-pulmonaire
- . la région postéro-diaphragmatique des basses pulmonaires

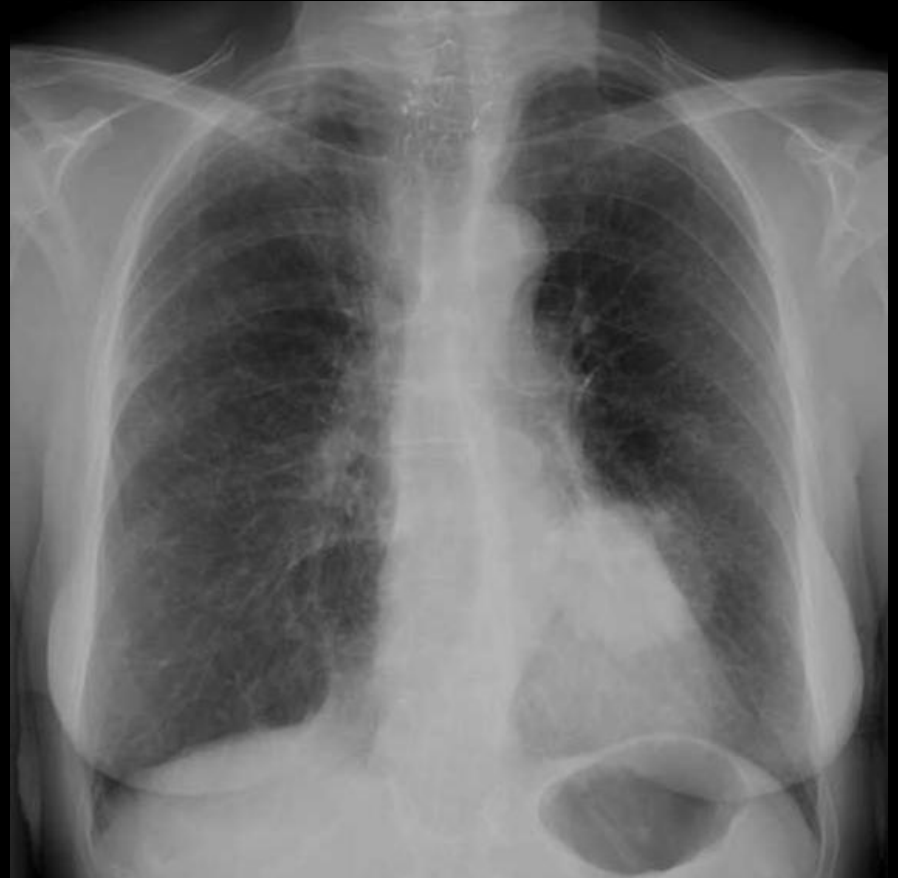
dans ces régions le dépistage des anomalies est tardif et les lésions ne sont visibles que lorsqu'elles atteignent un certain volume qui leur permet d'être "silhouettées" par le parenchyme pulmonaire

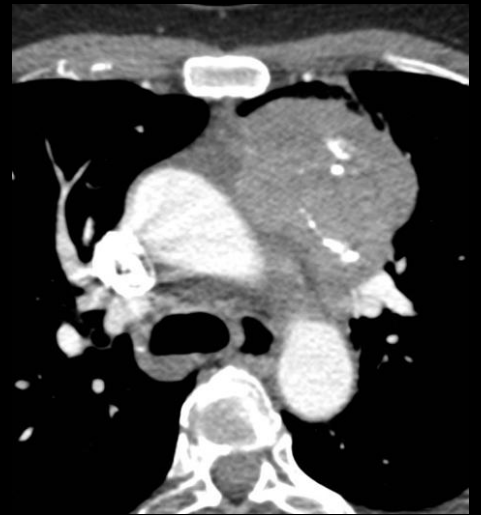
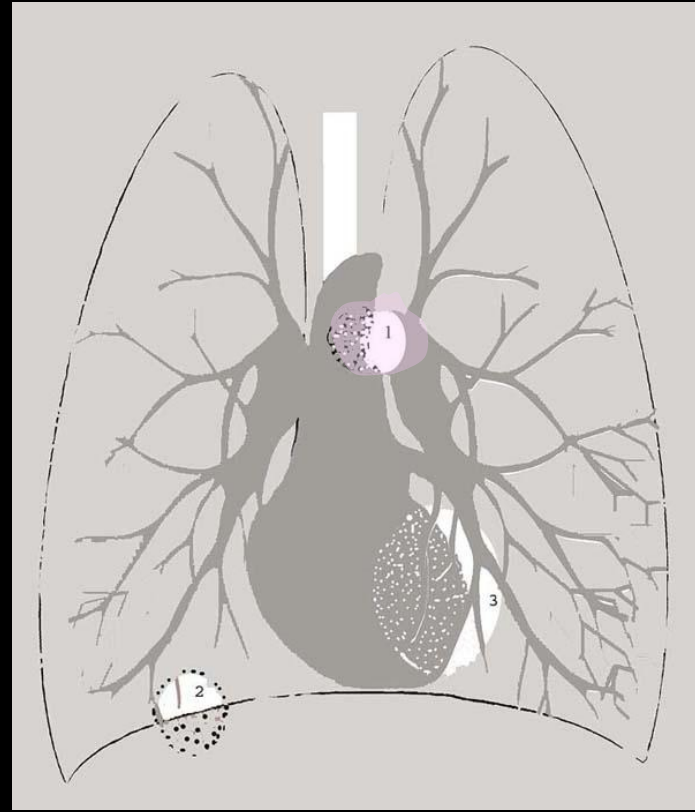
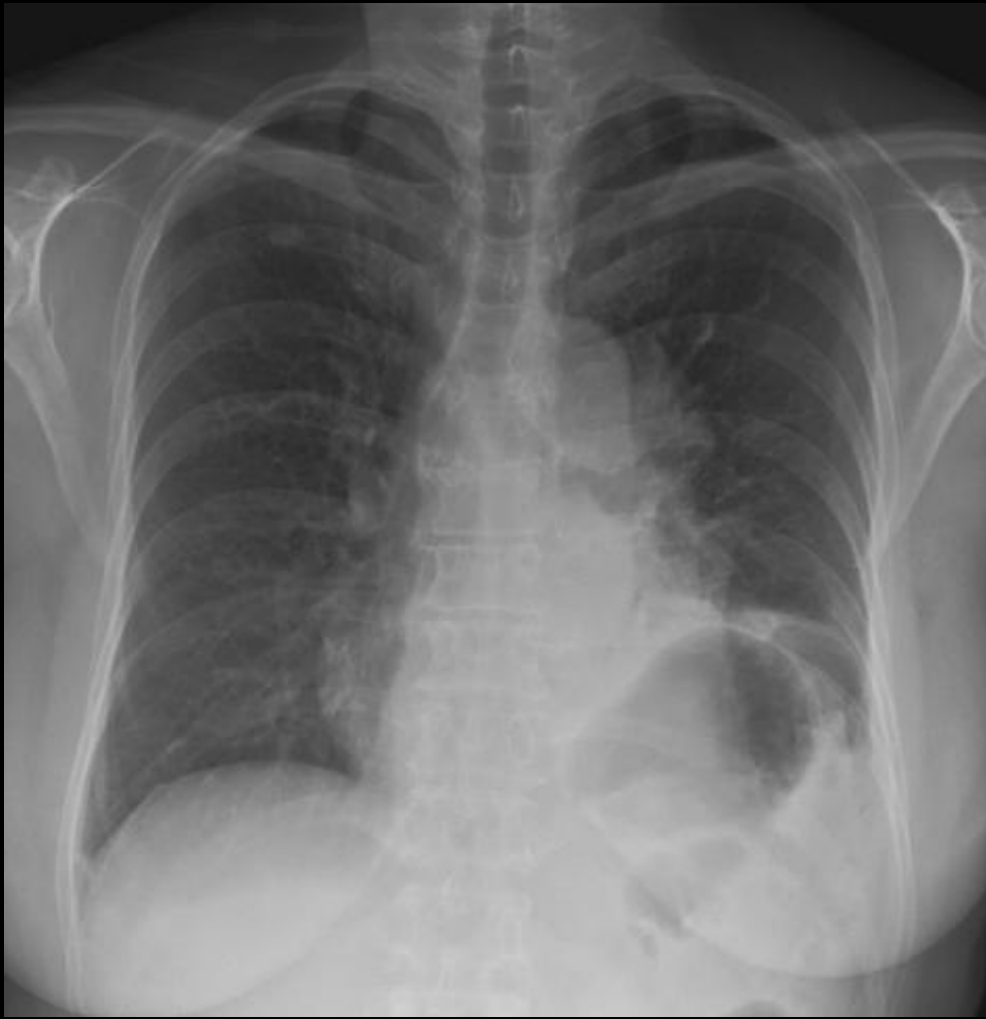

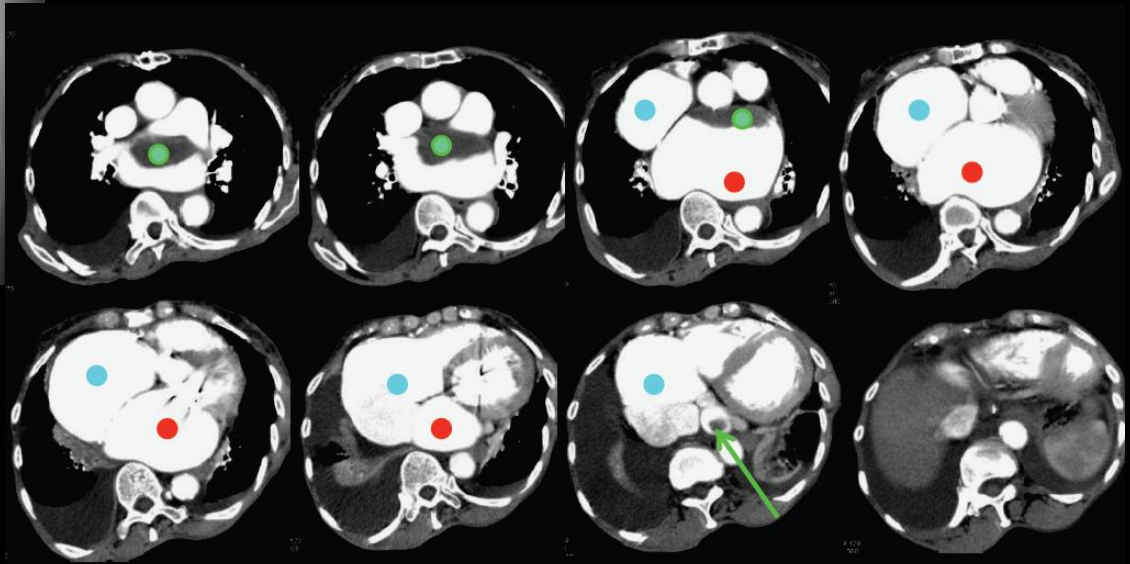
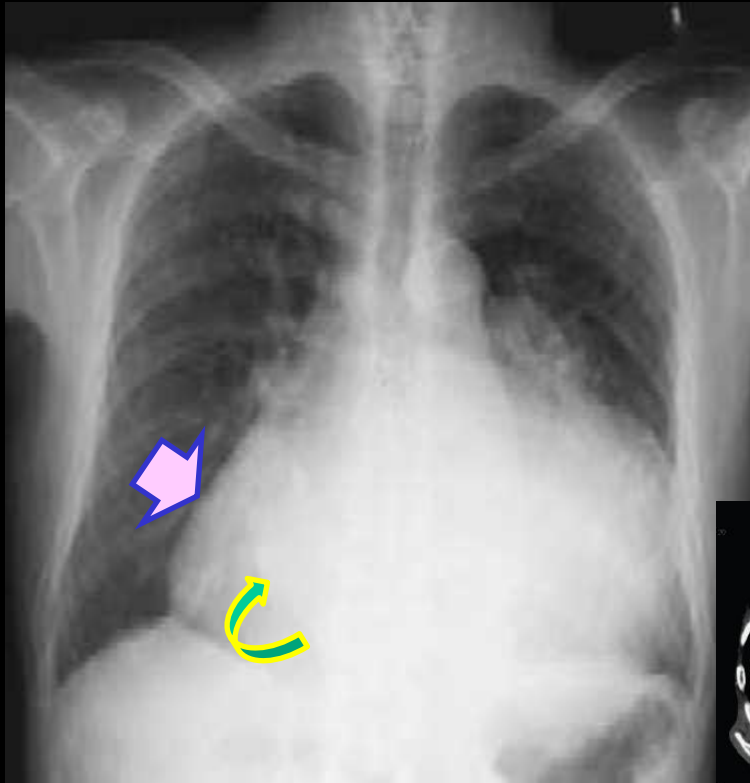
juin 2008



juin 2009

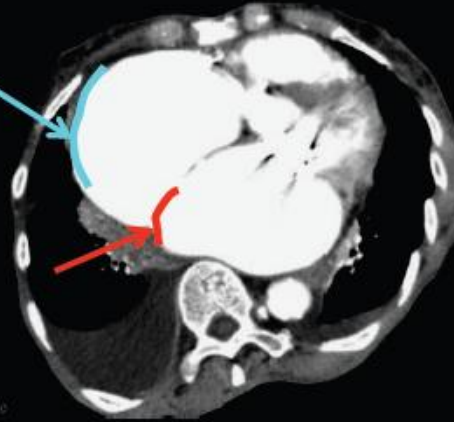
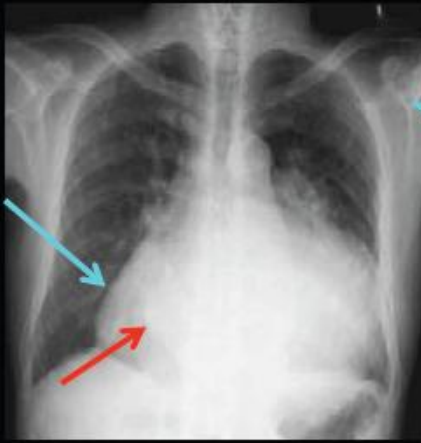



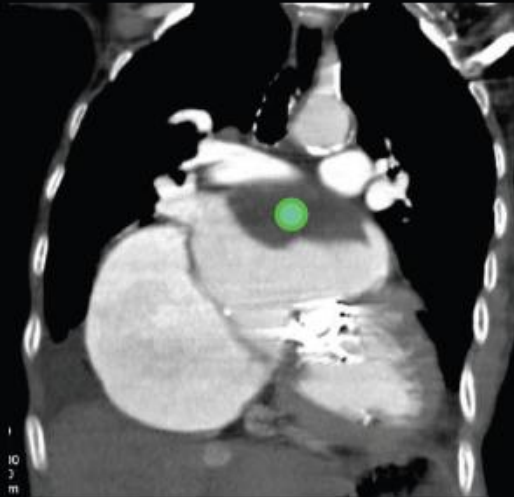

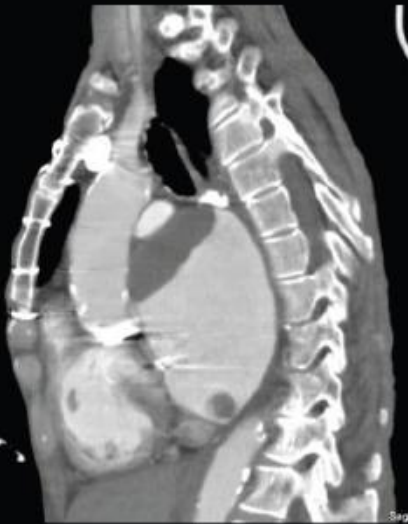
les coupes sous-jacentes confirment :

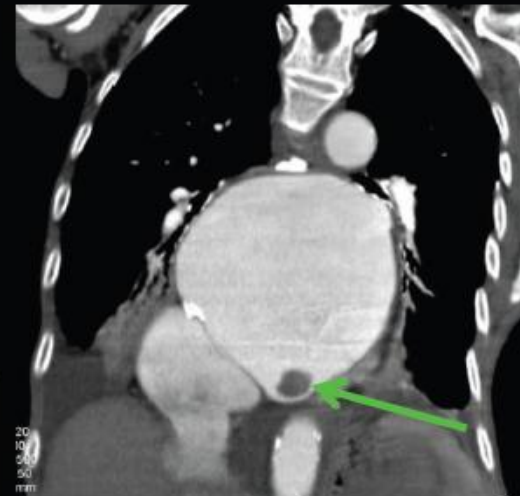- .la dilatation atriale gauche majeure et la présence d'une prothèse valvulaire mitrale
- .la présence d'un volumineux thrombus mural antéro-supérieur et d'un second thrombus mural au pôle inférieur de l'atrium.
- .une dilatation majeure de l'atrium droit avec reflux cave inférieur modéré

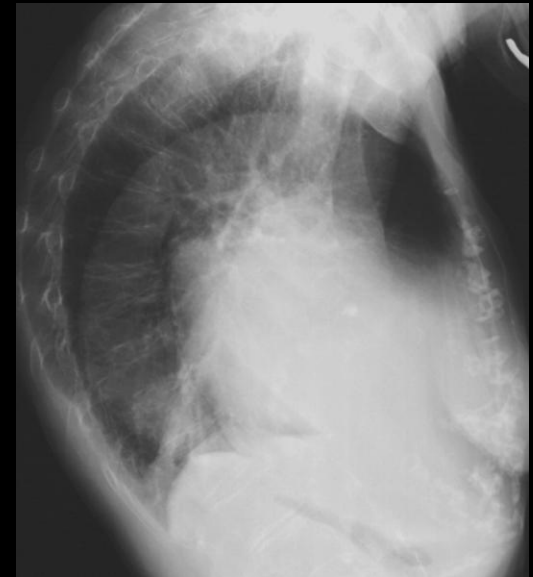
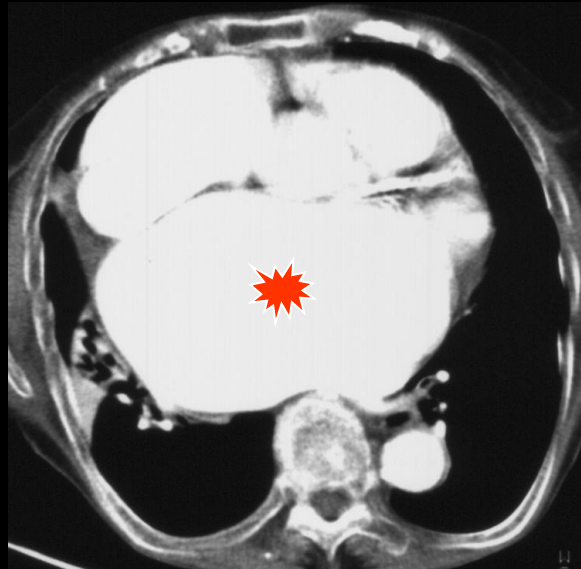
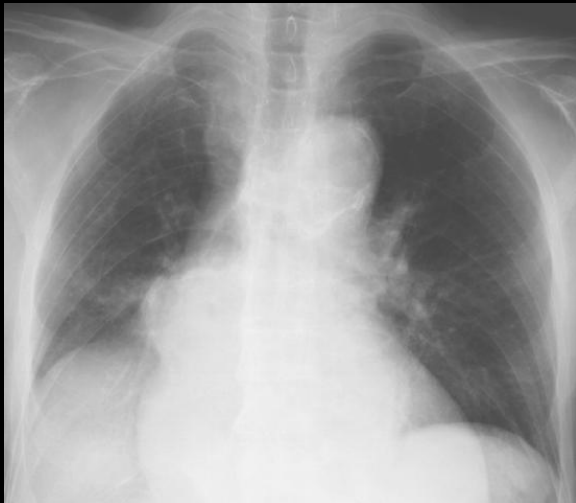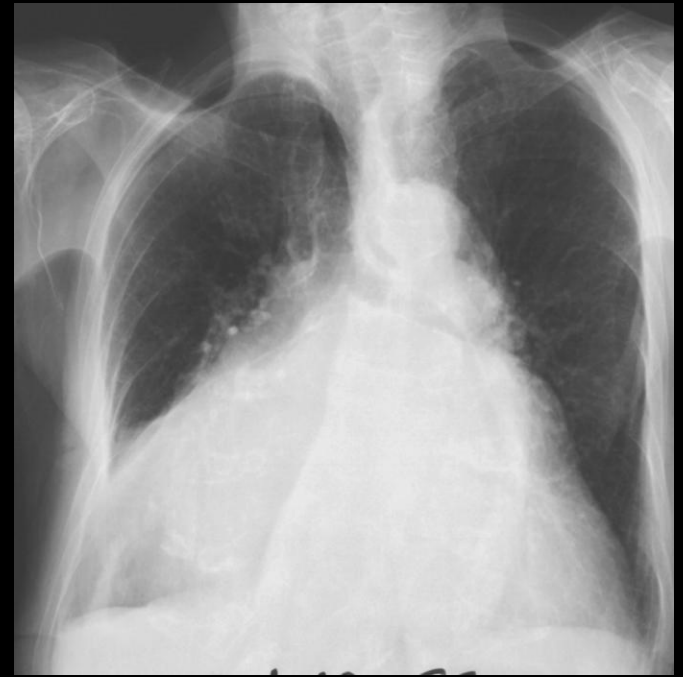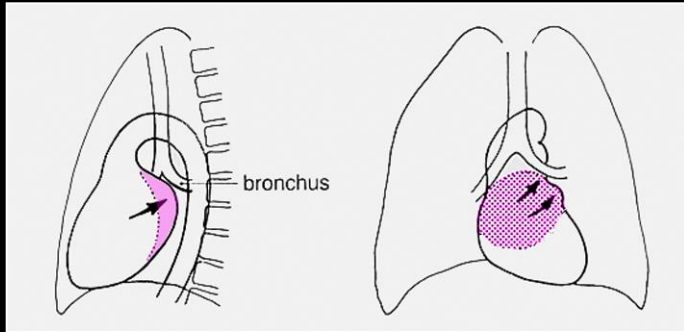


la confrontation scanner en coupe axiale-radiographie par projection de face du thorax permet de comprendre grâce à la **loi des incidences tangentielles de Tillier** (un trait prend naissance sur une image radiographique par projection lorsque le rayon incident aborde tangentiellement la surface d'une structure opaque ou l'interface séparant de structures d'opacités différentes) la formation de **l'aspect en double contour de l'arc inférieur droit**. Le contour externe correspond à la prise en tangence du bord droit de l'atrium droit; le contour interne correspond à la prise en tangence du bord droit de l'atrium gauche.

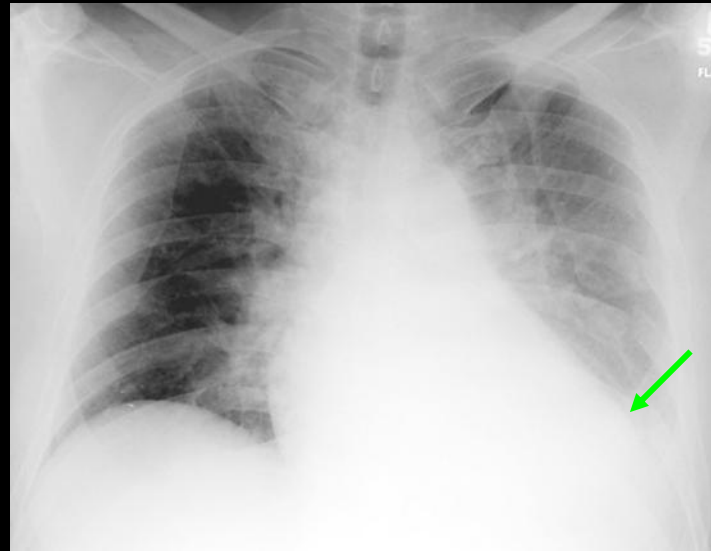

les reformations multiplanaires confirment la présence d'un volumineux thrombus mural sur la paroi supérieure de l'atrium gauche et d'un second thrombus plus petit dans la partie déclive.

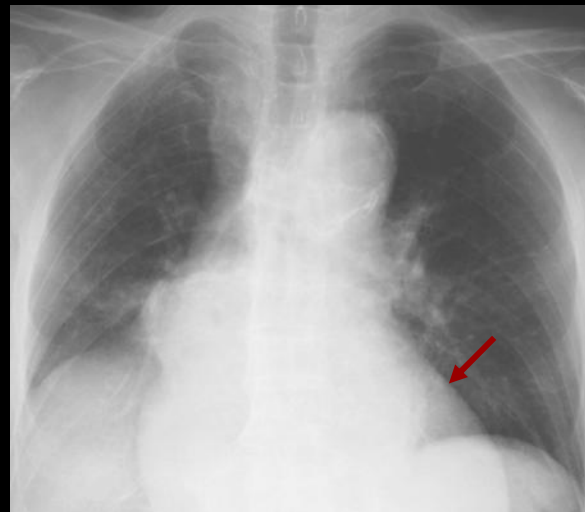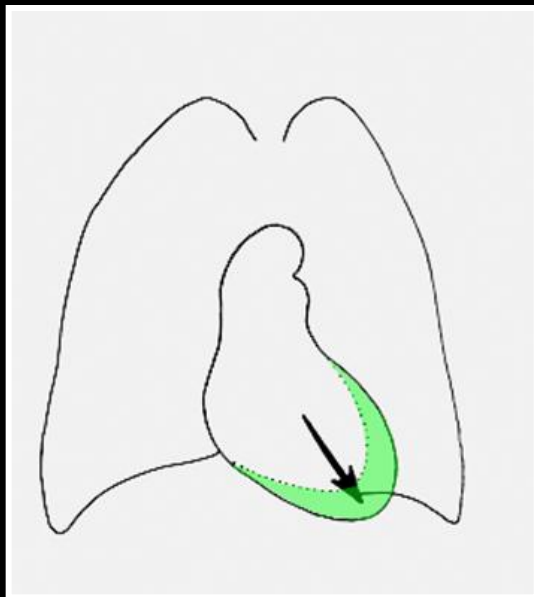


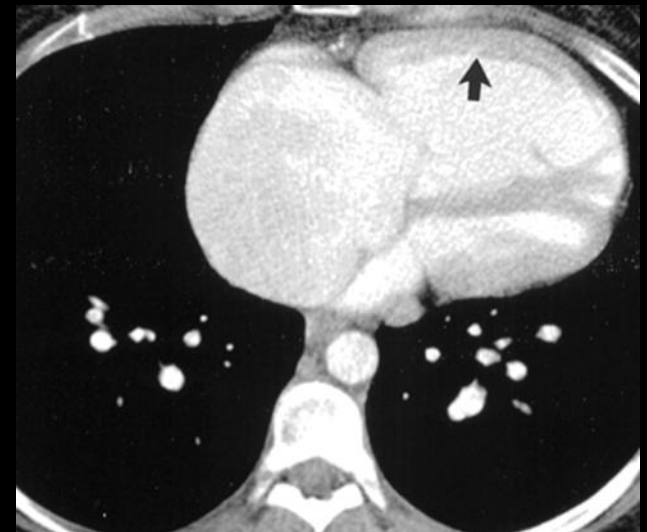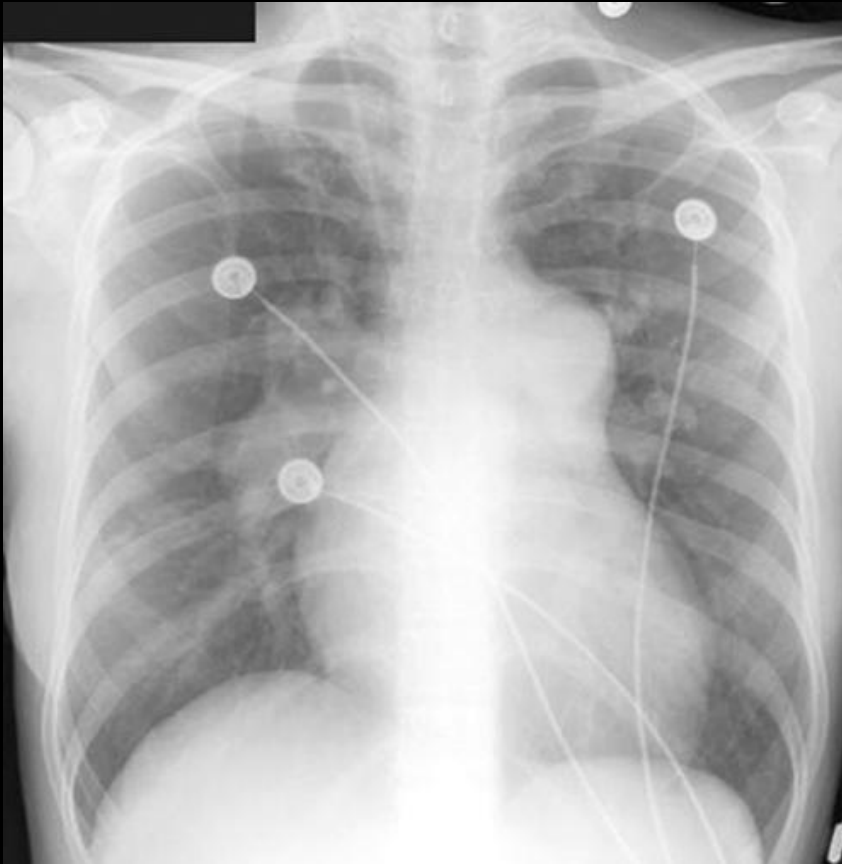


dilatation atriale gauche



dilatation ventriculaire gauche





dilatation auriculaire et dilatation hypertrophie du ventricule droits (defect septal et HTAP)

l'analyse dynamique de la radiographie thoracique doit comprendre une évaluation systématique :

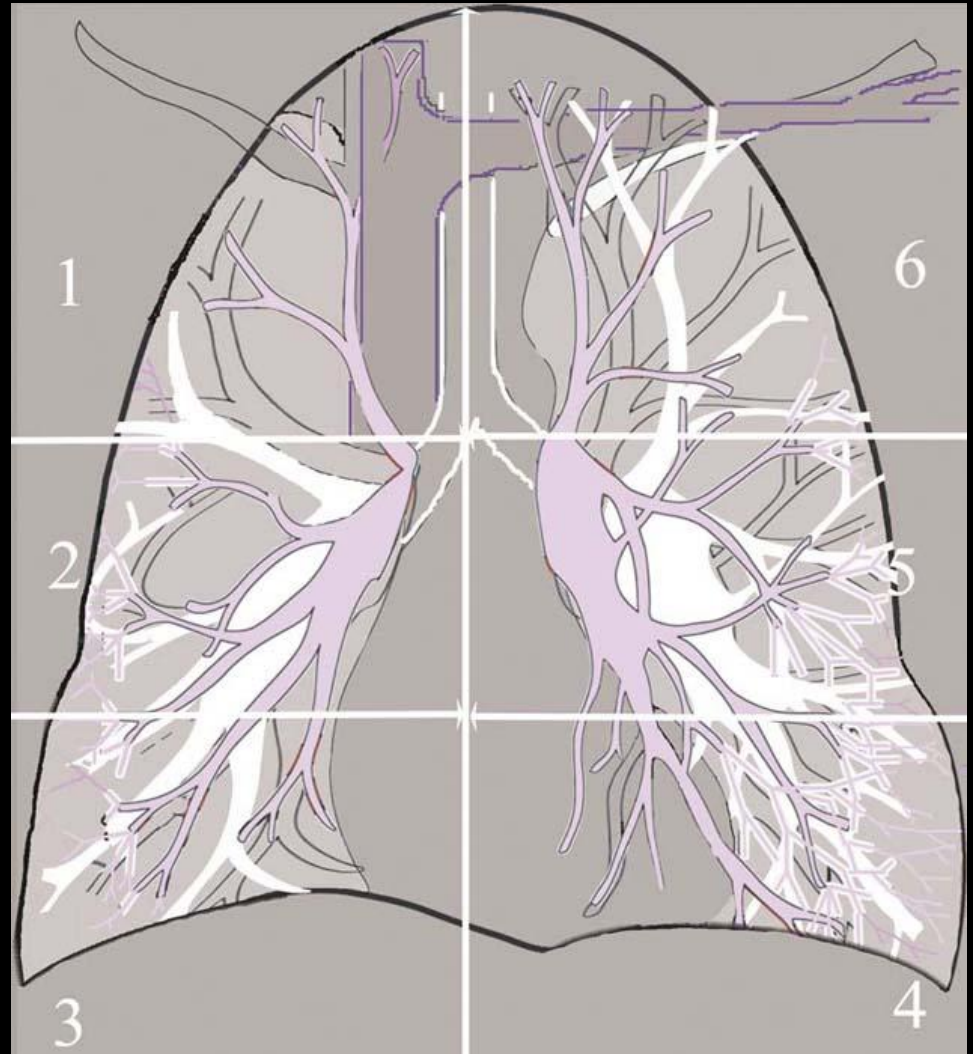
.du **volume pulmonaire**, avec en particulier une comparaison de la surface de projection de chacun des deux champs pulmonaire droits et gauche

.du **volume du cœur du péricarde du pédicule vasculaire supérieur**

de la **circulation pulmonaire**

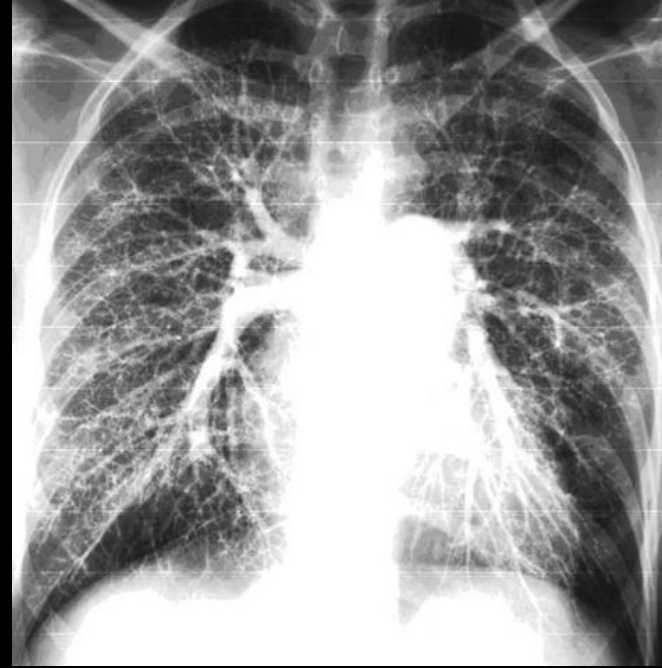
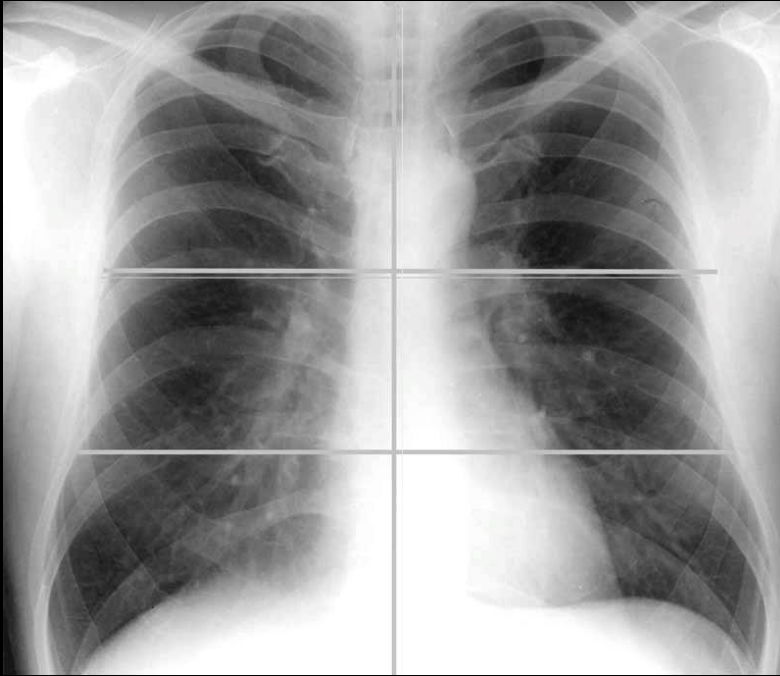
-on peut proposer un schéma de lecture spiralée conventionnelle mais qui insiste sur la comparaison secteur par secteur à fin de mieux apprécier les anomalies vasculaires.

-la **comparaison aux documents radiographie antérieurs** et l'évolution de la sémiologie en fonction des traitements reçus sont bien entendus impératifs mais bénéficient grandement de la numérisation des images et de leur stockage dans le PACS ainsi que de la visualisation comparative à l'écran



http://ecours.unice.fr/radiographie_blaive/haute_qualite/IMG-3-32AB.png

analyse de la circulation pulmonaire



http://ecours.unice.fr/radiographie_blaive/haute_qualite/IMG-3-32AB.png

état normal :

-distribution sommets/bases 0;5/1 égalisation redistribution apicale 1/0,5

augmentation des résistances vasculaires

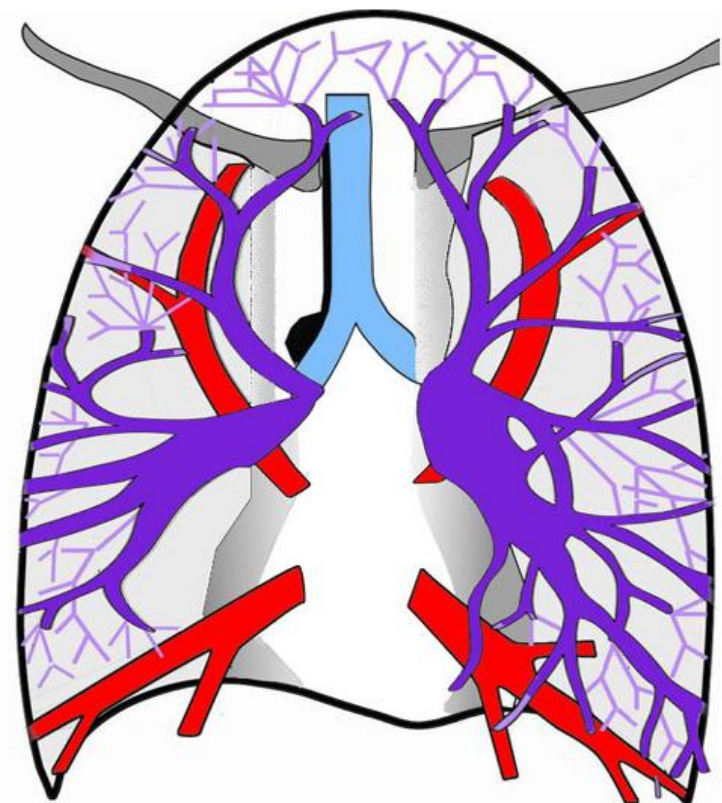
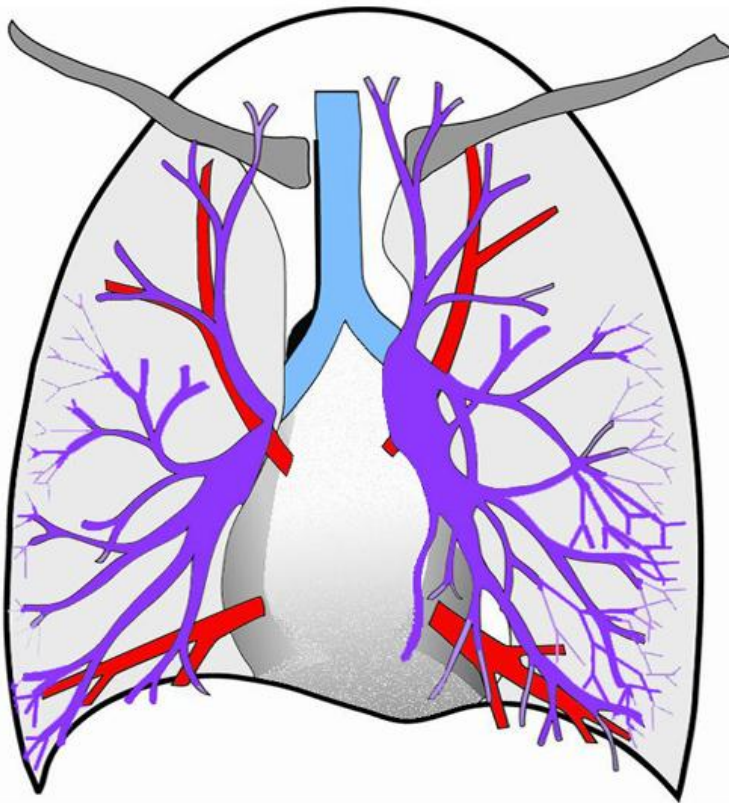
-rapport taille des vaisseaux des lobes supérieurs/ lobes inférieurs en station verticale 0,6 à 0,8/1

aspect flous et tortueux des vaisseaux chez les sujets âgés (id BPCO)

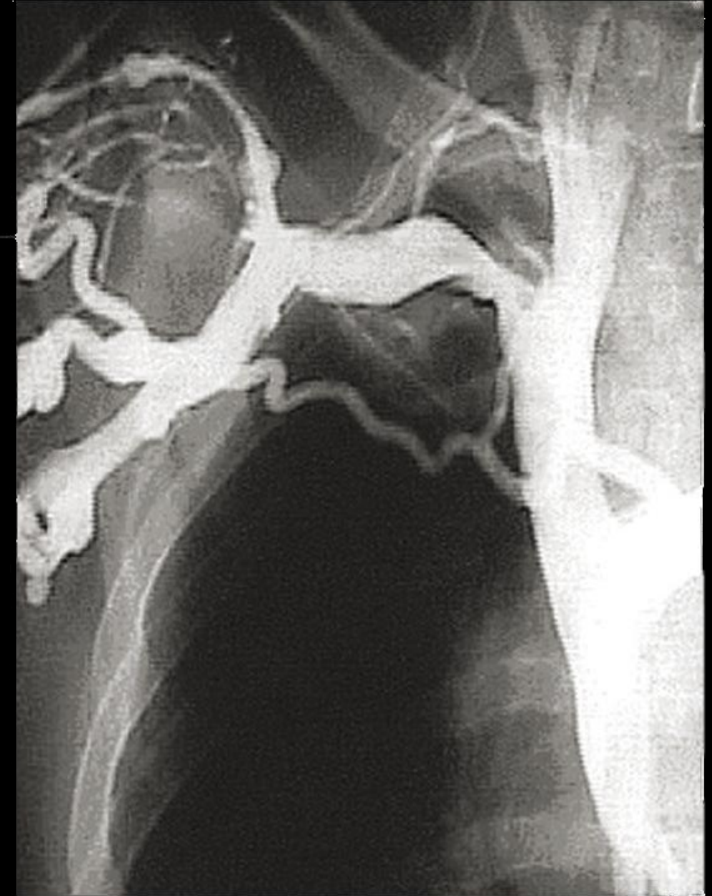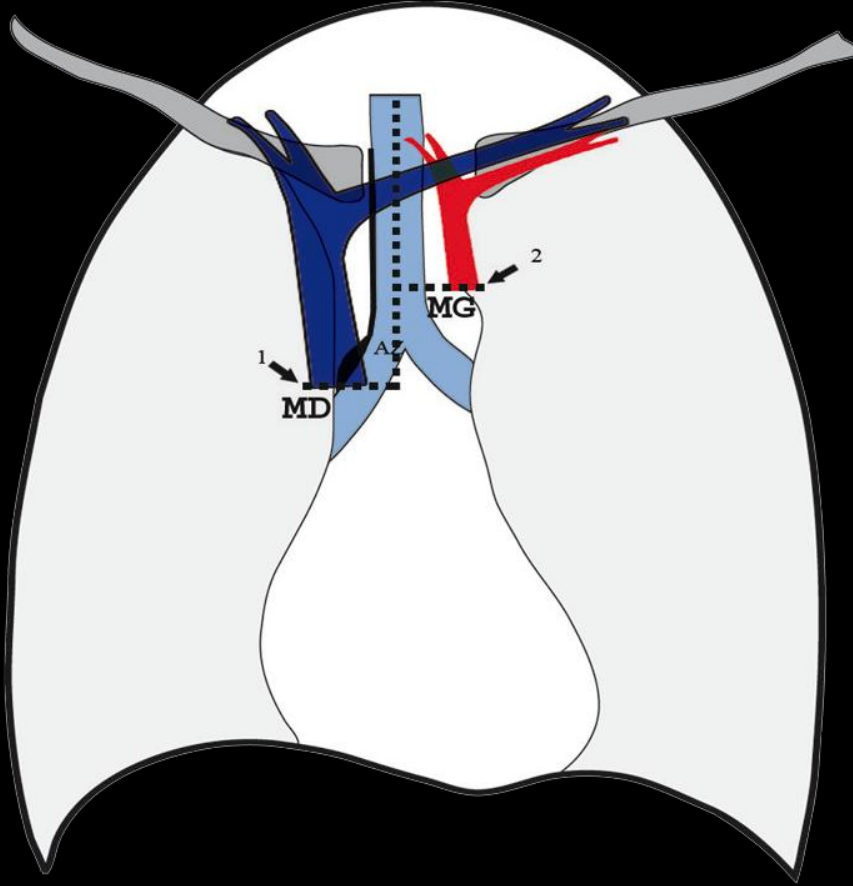
circulation pulmonaire normale au repos et à l'effort

la largeur du pédicule vasculaire , de la veine azygos et la taille du coeur sont corrélées au volume pulmonaire sanguin et à la taille du sujet.

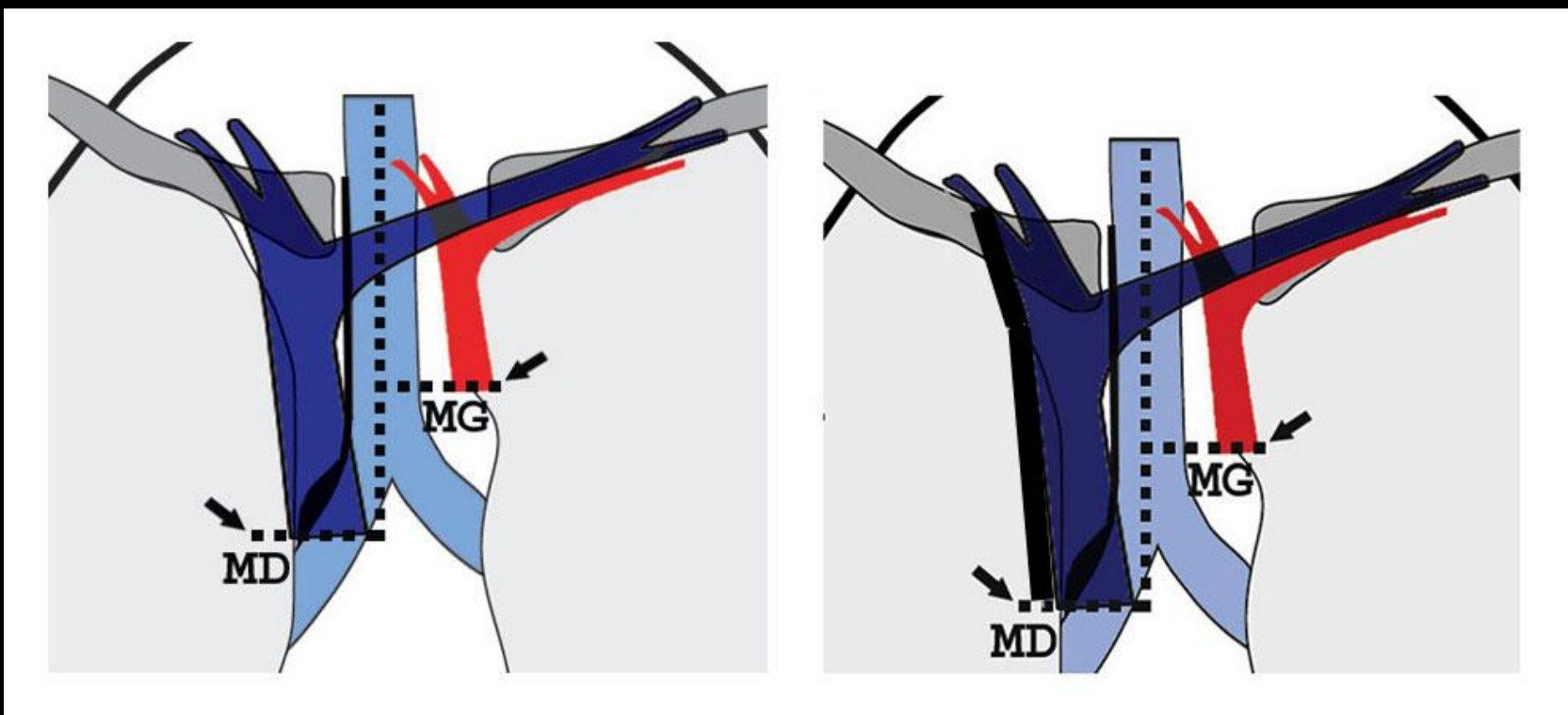
à l'effort , le VPS augmente , de même que le volume sanguin total (le VPS représente environ 10 % du VST) une augmentation de 2 L du VST correspond à une augmentation de 200 ml du VPS



le pédicule vasculaire supérieur (PVS) thoracique



à mesurer en réa , en comparaison et en tenant compte du bilan entrées/sorties des liquides

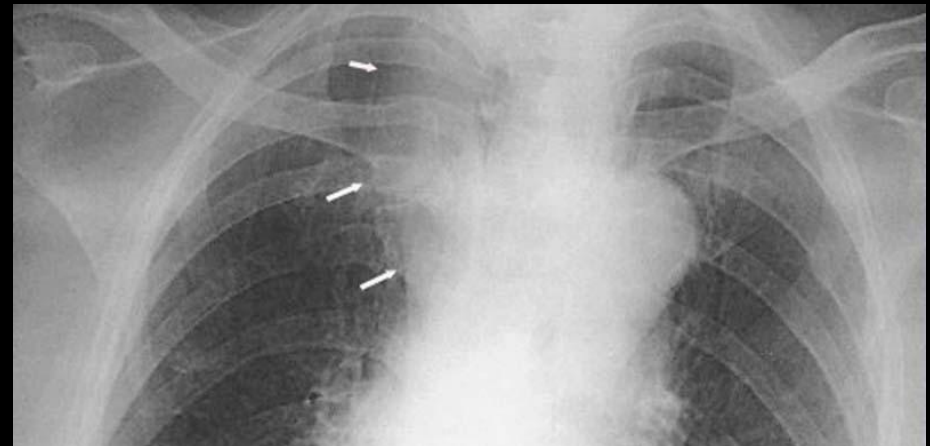


comparaison largeur du PVS en position debout et couché (majoration de 30 % liée pour 70 % au système veineux)

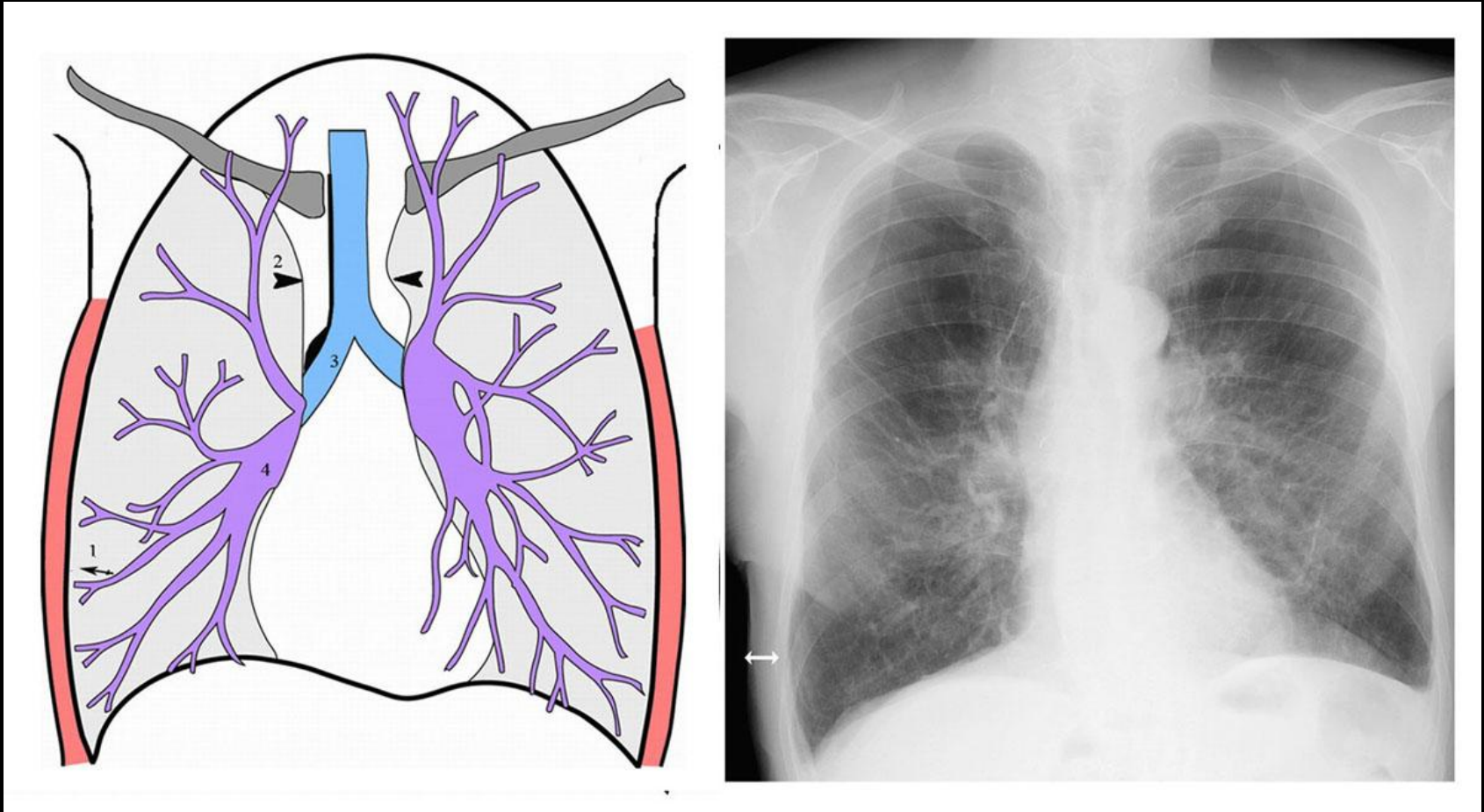
le PVS évalue le retour veineux dans la VCS et le cœur droit.

un élargissement de 1 cm du PVS correspond à une augmentation de 2 l du volume sanguin circulant

NPC avec un lobe azygos

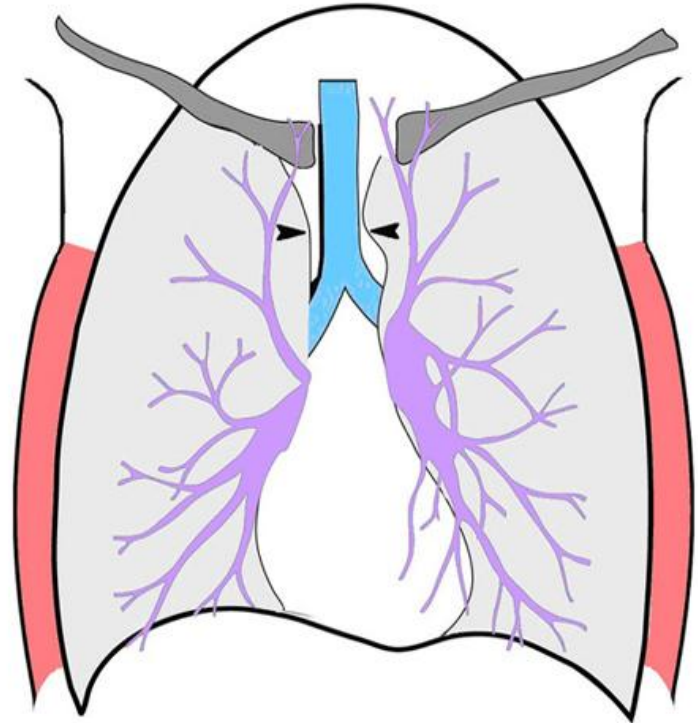
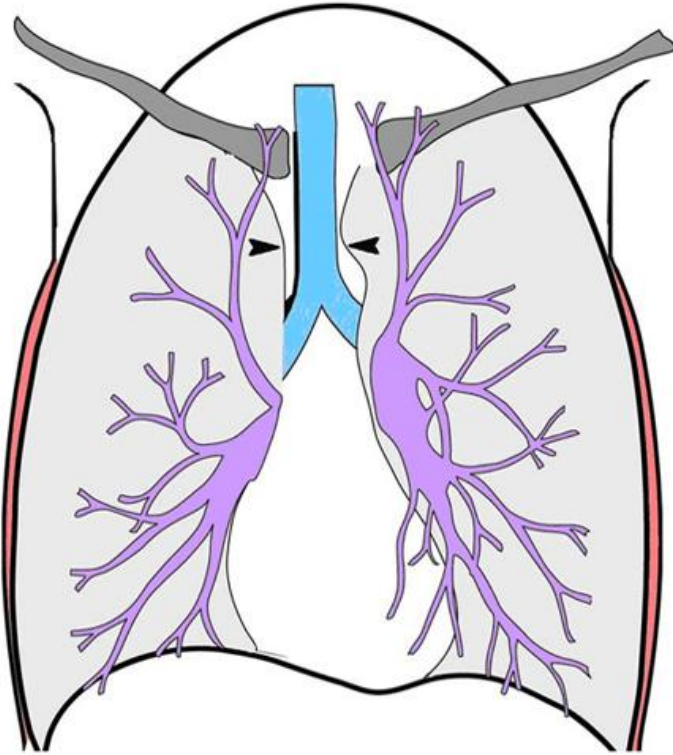


l'épaisseur du tissu cellulaire sous-cutané



reflète l'état d'hydratation du patient et la présence d'un 3^{ème} secteur en confrontant aux entrées/sorties de liquide des 24 heures

analyse et mesure de l'état d'hydratation vasculaire et extravasculaires thoraciques



en confrontant taille du pédicule vasculaire supérieur et épaisseur du tissu sous cutané

les 2 patients ont été réhydratés 8 l /24 heures

A : pas de surcharge objectivée déshydratation clinique donc fuite abdominale

B : épaisseur du tcsc augmentée ; déshydratation clinique donc 3^{ème} secteur (dos, abdomen..)

problèmes spécifiques à la gériatrie

-les **déformations de la cage thoracique** chez des sujets âgés en particulier celles liées à une **cyphose thoracique**, **conséquence d'une ostéoporose du squelette axial** (et donc beaucoup plus fréquentes chez la **femme**) sont importantes car elles entraînent un défaut de visibilité significative des bases pulmonaires

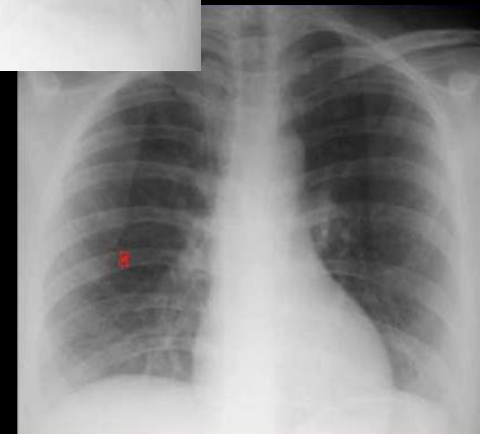
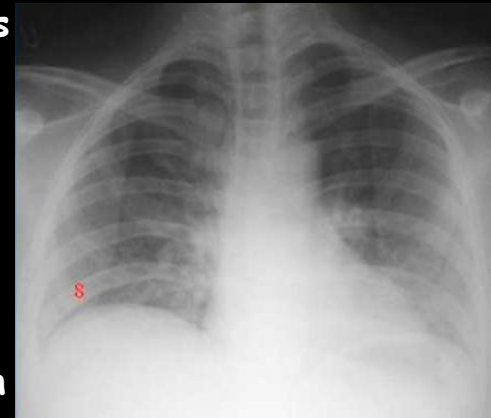
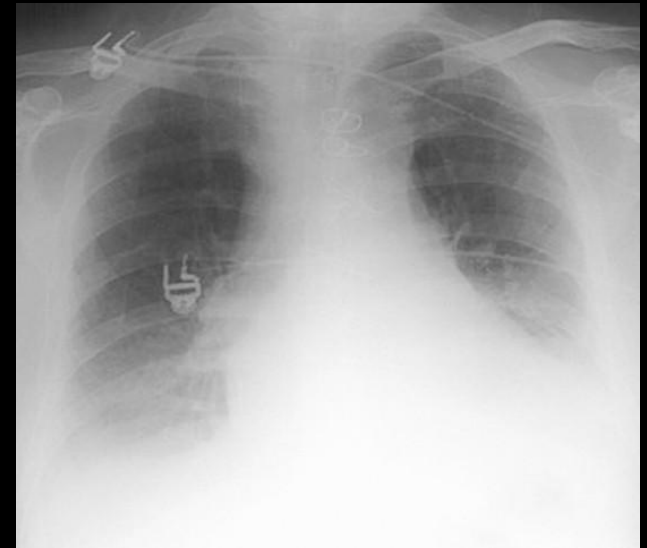
-l'état physiologique des patients peut les rendre difficilement mobilisables et peu aptes à comprendre des manœuvres d'inspiration profonde.

-le **vieillissement tissulaire** en particulier les modifications du collagène et du tissu élastique, est à l'origine de modifications de la structure pulmonaire ainsi que des capacités fonctionnelles du poumon ;

.il existe en particulier une distension alvéolaire et une rupture de points d'ancrage des fibres élastiques

.la capacité pulmonaire totale n'est pas modifiée mais on observe une diminution de la capacité vitale, un accroissement de la capacité résiduelle fonctionnelle et du volume résiduel.

.la ventilation des zones apicales est meilleure que celle des bases car le gradient de pression pleurale nécessaire à la distension des voies aériennes décroît les apex aux bases.



les modification anatomiques et physiologiques de l'appareil respiratoire chez le sujet âgé ont conduit certains à décrire un "emphysème sénile "

Modification de la structure pulmonaire chez le sujet âgé.

| | |
|-------------------------|---|
| Poumons | <ul style="list-style-type: none">– augmentation de l'espace mort : calcification cartilagineuse et bronchomégalie ;– diminution de la surface d'échange par rapport au volume.Augmentation du diamètre des canaux alvéolaires et amincissement des sacs alvéolaires ;– diminution de la clearance ciliaire. |
| Paroi thoracique | <ul style="list-style-type: none">– augmentation de la rigidité : calcifications des cartilages costaux et des articulations costales. Diminution des espaces intervertébraux ;– diminution de la mobilité de la cage thoracique. |
| Muscles | <ul style="list-style-type: none">– diminution de la force musculaire. |

http://www.em-consulte.com/showarticlefile/121446/pdf_55387.pdf

ce sont surtout les moindres capacités à surmonter les conséquences d'une pneumonie ou d'une poussée d'insuffisance cardiaque congestive qui doivent être retenues elles expliquent également les difficultés de réalisation de la radiographie thoracique chez le sujet âgé .

Il a été proposé la réalisation de **clichés thoraciques avec les bras en élévation** (lente et progressive) , au-dessus de la tête, pour provoquer une expansion passive renforcée du thorax . Cette technique a apporté de meilleurs éléments diagnostiques, de façon significative par rapport aux clichés réalisés dans des conditions standard.

-les problèmes **d'exposition aux radiations ionisantes** ont évidemment pas d'application pratique chez le sujet âgé mais par contre il faut tenir compte du **coût réel des examens** liés pour 70 % de son montant, aux mobilisations des différentes catégories de personnels: brancardiers, manipulateurs, médecins.

-une radiographie de poumons est **indispensables en cas de syndrome respiratoire aigu** devant les éléments suivants :

- . âge supérieur à 40 ans
- . démence
- . signes cliniques à l'examen physique
- . hémoptysie
- . anomalies biologiques associées en particulier hyper leucocytose et hypoxémie
- . facteurs de risque coronarien, insuffisance cardiaque congestive

-chaque fois qu'une pneumonie est suspectée chez un sujet âgé, **la radiographie fournit un des critères d'hospitalisation** du patient :

- . plus d'un lobe atteint
- . cavitation
- . progression rapide
- . présence d'un épanchement pleural

-le cliché thoracique intervient également pour la **définition d'une pneumonie sévère** :

- . **pneumonie bilatérale ou multi Lobes**
- . progression de plus de 50 % en 48 heures

Pneumonies du sujet âgé.

Les pneumonies communautaires du sujet âgé diffèrent de celle des malades plus jeunes sur de nombreux points : épidémiologie, sémiologie, microbiologie, pronostic et évolution

1-épidémiologie

les pneumonies communautaires du sujet âgé sont **plus fréquentes** et ont un **taux d'hospitalisation plus élevé après 70 ans**. Le risque serait majoré par un facteur de 1,5 par rapport à des sujets âgés de 60 à 69 ans.

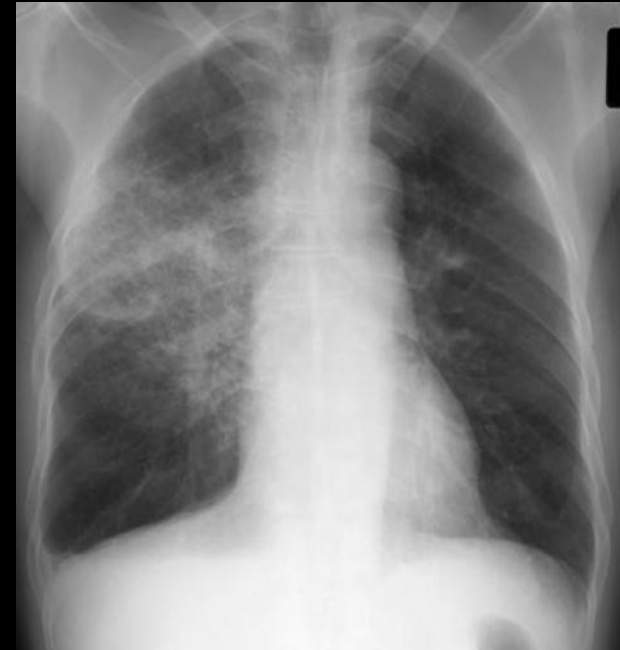2-sémiologie

la sémiologie clinique de la pneumonie chez les sujets âgés est très différente de celle observée chez les malades plus jeunes. **Plus le sujet est âgé, moins les manifestations générales sont fréquentes et prononcées.**

La **fièvre est absente dans 15 % des pneumonies** avec bactériémie à pneumocoque.

Les **signes extra pulmonaires** peuvent prédominer, : fatigue, troubles du comportement variés.

Ces manifestations aspécifiques expliquent le retard au diagnostic qui souvent n'a pas été évoqué avant l'hospitalisation.



La triade classique : toux, fièvre, dyspnée manque dans un tiers des cas

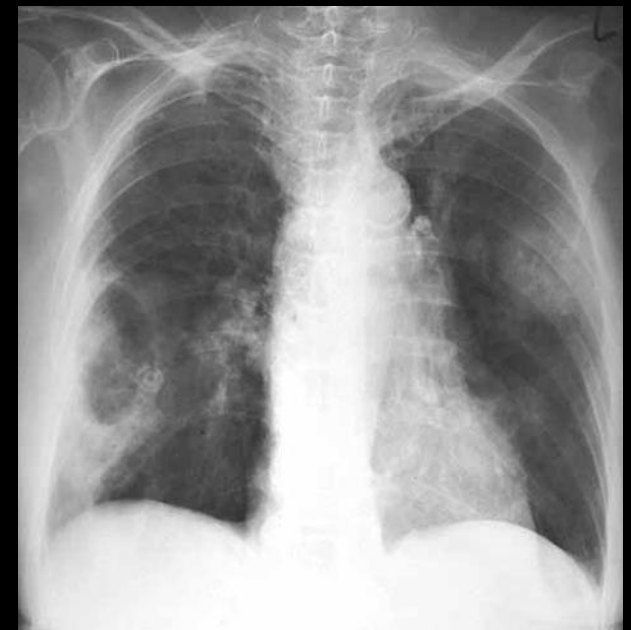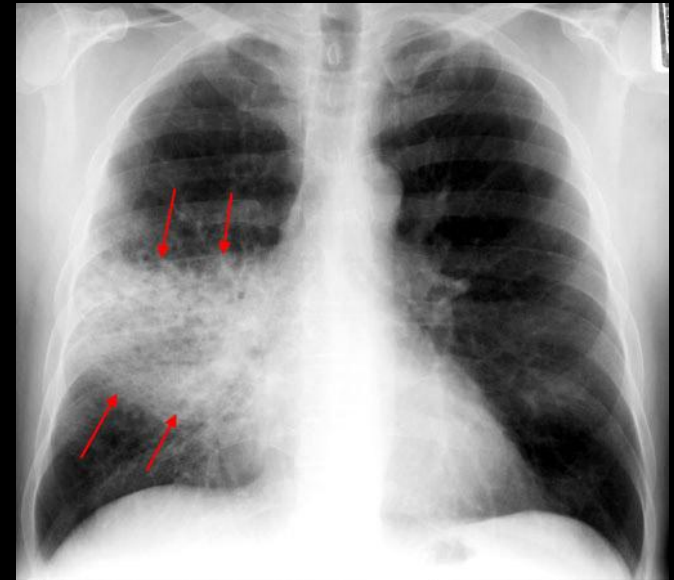
Le diagnostic peut-être méconnu initialement lorsque la pneumonie est masquée par la décompensation d'autres appareils qu'elle provoque :

- .insuffisance cardiaque,
- .décompensation ascitique,
- .déséquilibre d'un diabète.

La modicité des symptômes cliniques des pneumonies des sujets âgés ne doit pas faire minimiser la gravité de l'affection. Le sujet âgé est en particulier paucisymptomatique en ce qui concerne la symptomatologie de la réponse inflammatoire : fièvre, frissons, myalgies, céphalées, à l'inverse de ce que l'on observe chez les sujets plus jeunes

la radiographie thoracique doit donc être réalisée de façon très libérale devant des signes pulmonaires mais surtout devant :

- .des signes généraux,
- .la décompensation d'une affection chronique sans cause évidente
- .des troubles neurologiques et du comportement



3-bactériologie

les germes pathogènes responsables de pneumonie. sont les mêmes chez le sujet âgé et chez le sujet jeune leur **isolement** n'est **observé** que dans **un cas sur deux** quel que soit l'âge

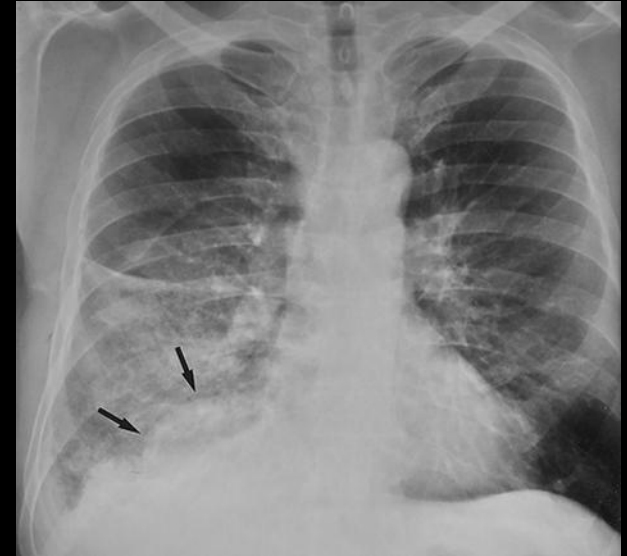
le **pneumocoque** est l'agent pathogène le plus fréquemment isolé mais il quelques points particuliers :

une fréquence accrue de **pneumocoque résistant à la pénicilline**

chez les patients vivants en maison de retraite , une fréquence plus importante de pneumonie à **bacilles Gram négatif**

-les **pneumonies chroniques d'inhalations** sont particulièrement fréquentes notamment en cas de troubles des fonctions supérieures; elles se caractérisent par leur évolution souvent traînante

-les cas **d'abcédation paucisymptomatique** ne sont pas rares



pneumonie et
synoviosarcome pleural

4-pronostic

le pronostic des pneumonies du sujet âgé est mauvais . La mortalité va de 40 à 55 % chez les malades âgés de plus de 70 ans ; elle s'accroît avec l'âge.

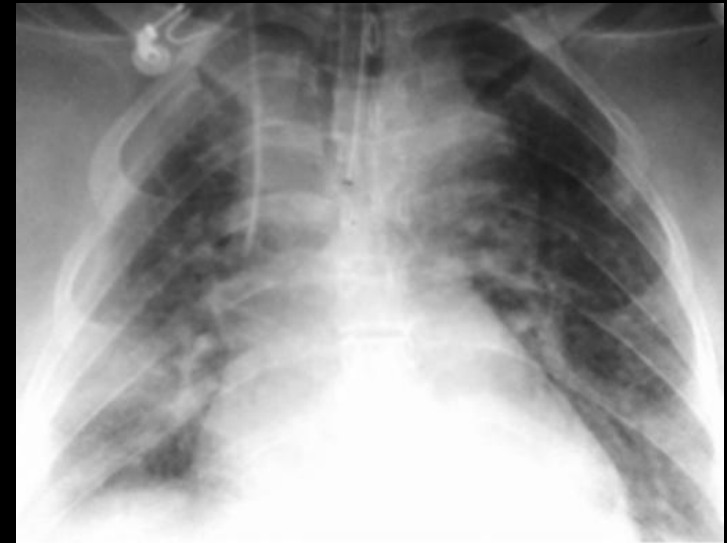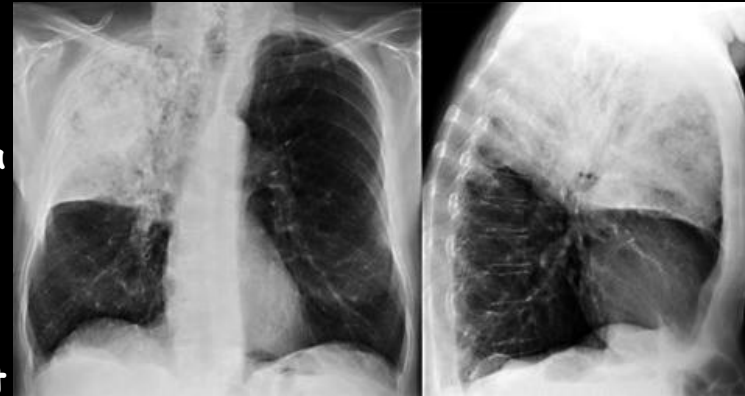Parmi les **facteurs péjoratifs** certains sont **communs aux pneumopathies communautaires du sujet jeune**, témoignant de la sévérité de l'insuffisance respiratoire :

- . choc
- . atteinte radiologique de plusieurs lobes
- . antibiothérapie inefficace
- . fréquence respiratoire supérieure à 30 par minute
- . insuffisance rénale
- . hypothermie

chez les **sujets âgés d'autres facteurs péjoratifs** peuvent être individualisé

- . alitement préalable à la pneumonie
- . troubles de la déglutition
- . dénutrition sévère (hypoalbuminémie < 30 g par litre).

Les **comorbidités** aggravent le pronostic de façon majeure , augmentant le taux de décès de 50 %



- parmi les principales co-morbidités on retiendra :

- . l'immunodépression qui aggrave le risque de survenue et le risque de mortalité (multiplie
cardiopathie majeure accroît le risque relatif de décès de cinq
une affection chronique des voies aériennes
la présence d'une affection neurologique centrale

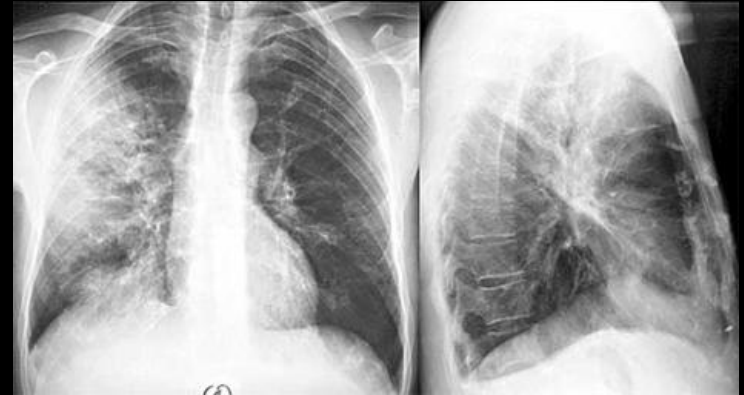
l'âge en lui-même n'est pas un facteur pronostique

- des éléments aggravants le pronostic sont :

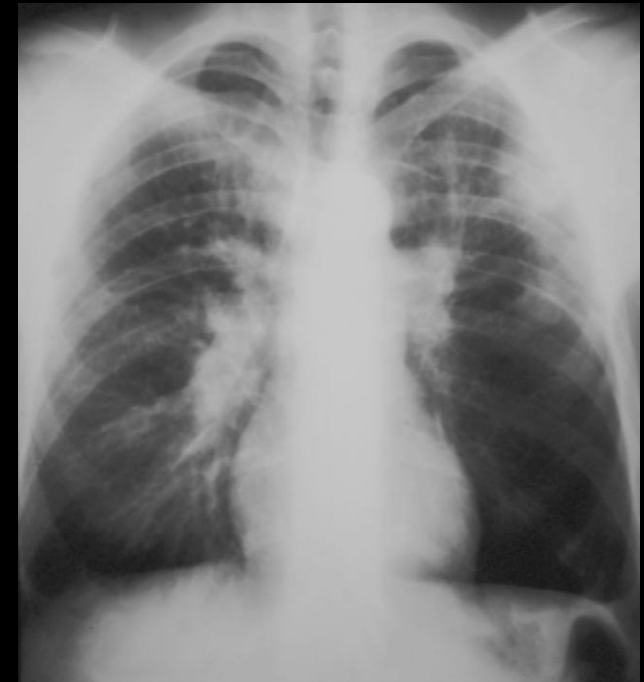- . le retard fréquent au diagnostic entraînant des formes étendues avec insuffisance respiratoire sévère
- . l'état nutritionnel et neurologique dégradé

- ces différents facteurs doivent être pris en compte pour définir le lieu de prise en charge du patient : domicile, hospitalisation secteur classique, unité de réanimation

La radiographie thoracique a donc un rôle important pour le diagnostic plus précoce et en apportant un certain nombre d'éléments pronostiques : nombre de lobes atteints, présence de complications sous forme de pleurésie et ou d'abcédation. Elle peut aussi aider au diagnostic d'autres pathologies, notamment embolie pulmonaire, atélectasie



pneumonie Klebsiella



le cancer bronchique du sujet âgé.

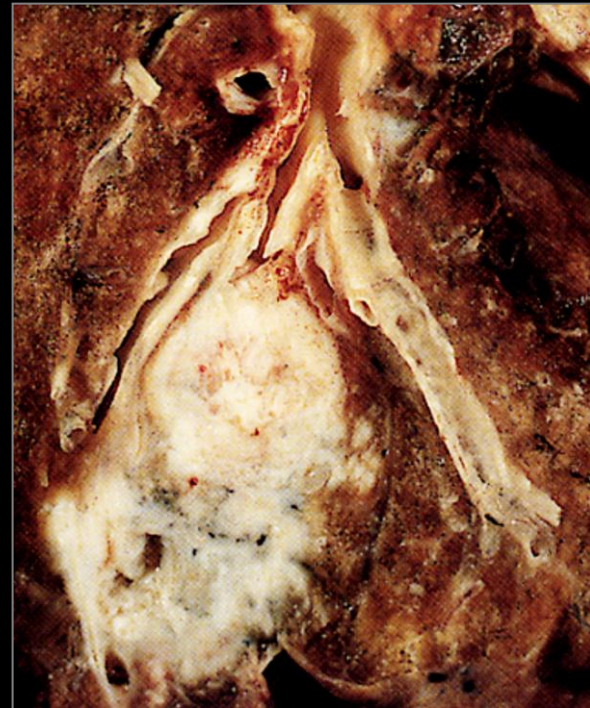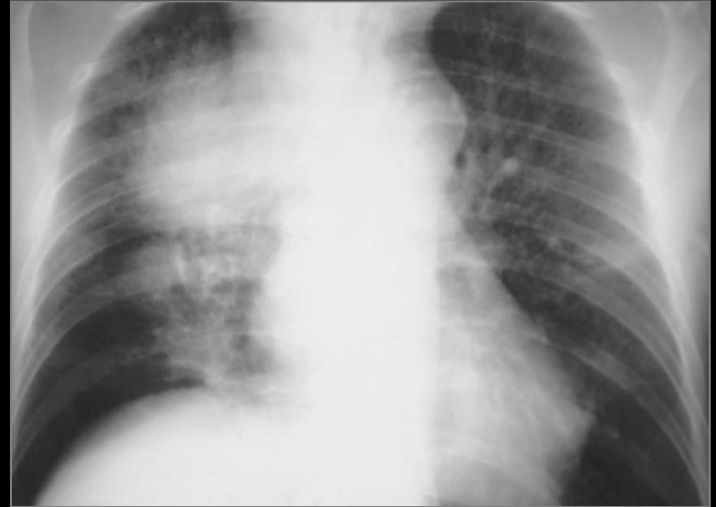
l'incidence du cancer bronchique augmente de façon exponentielle avec l'âge pour atteindre un pic entre 70 et 74 ans. 25 à 30 % des patients ont plus de 70 ans au moment du diagnostic de cancer bronchique.

chez des sujets âgés le cancer est souvent diagnostiqué un stade moins avancé que chez les sujets plus jeunes

ces éléments justifient donc une attitude diagnostique active et une prise en charge thérapeutique adaptée .

Chez les sujets de plus de 70 ans les liens entre l'âge et le pronostic restent discutés mais l'âge ne doit pas être déterminant pour le traitement , dans la plupart des cas.

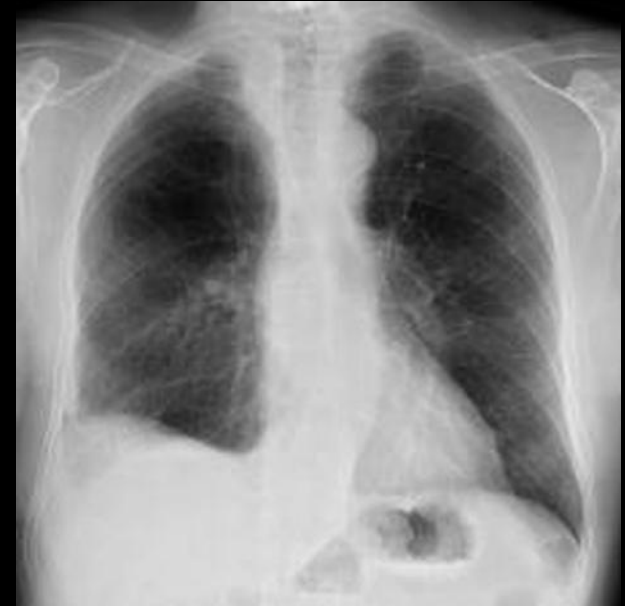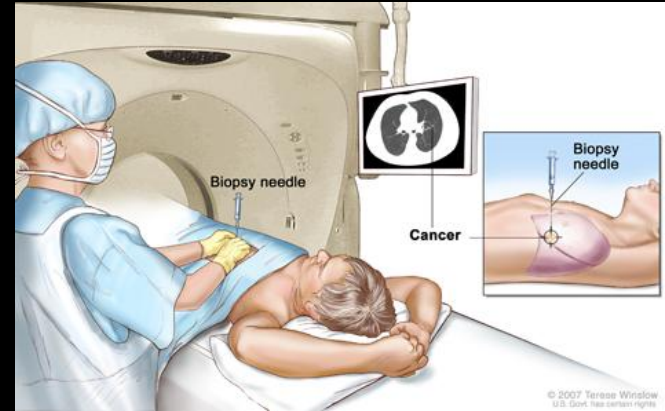
-il est cependant essentiel d'apprécier l'espérance de vie d'un patient et une évaluation complète des co-morbidités, de l'état cognitif et de l'état nutritionnel sont indispensables pour analyser convenablement le rapport risque- bénéfique pour le patient



-devant un **cancer localisé**, si l'état général le permet, un traitement curatif peut-être envisagé soit par chirurgie soit par **ablathérapie** (radiofréquence radiothérapie robotisées)

chirurgical il n'y a pas de différence significative en termes de mortalité post-opératoire et de survie à cinq ans chez les sujets de plus de 70 ans par rapport aux sujets plus jeunes, du moins tant que la chirurgie peut être limitée (lobectomie) et sous réserve d'avoir évalué correctement les patients en pré-opératoire.

radiothérapie peut être utilisée dans les stades localisés, chez les patients inopérables. Ses résultats sont comparables en termes de survie de complications à long terme à ceux observés chez les patients plus jeunes



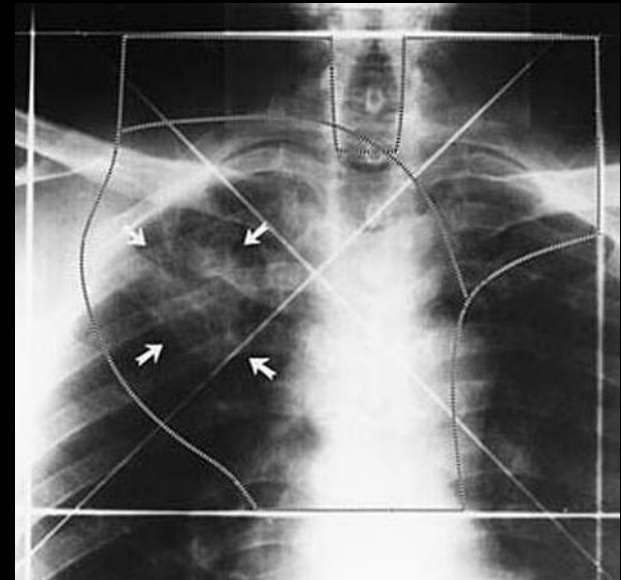
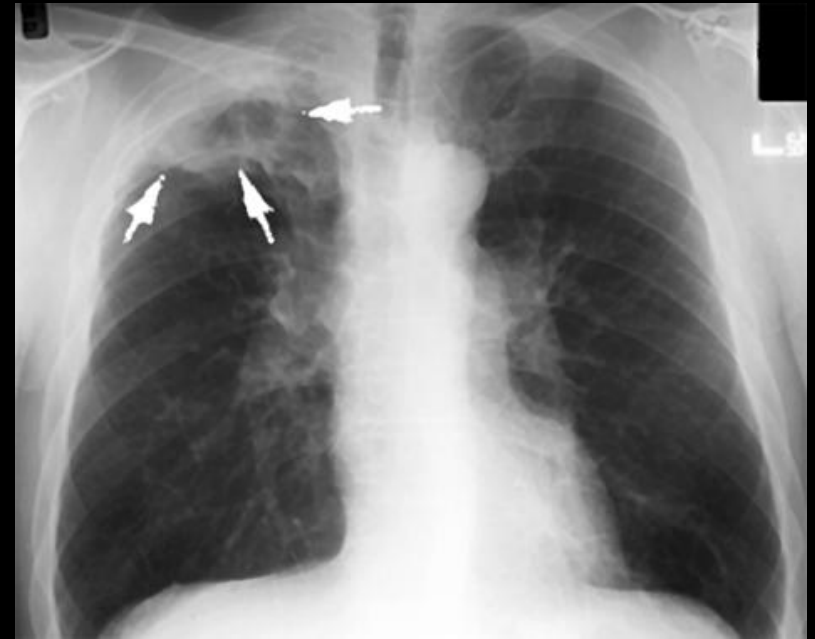
chez les **patients métastatiques** une **chimiothérapie** peut être réalisée, même un âge avancé essentiellement sous forme de **monothérapie** l'objectif étant plus un gain en qualité de vie qu'en durée de survie.

L'insuffisance rénale des sujets âgés entraîne une augmentation de la concentration de la chimiothérapie dans le sang circulant en raison de la baisse la filtration glomérulaire et de la diminution du volume de distribution des substances hydrosolubles, conséquence de la réduction de la masse cellulaire des sujets âgés.

Le risque de complications de la chimiothérapie est donc accentué :

- . aplasie médullaire,
- . mucite,
- . neuropathie.

Les métastases osseuses peuvent être traitées avec succès par les biphosphonates avec peu de complications.

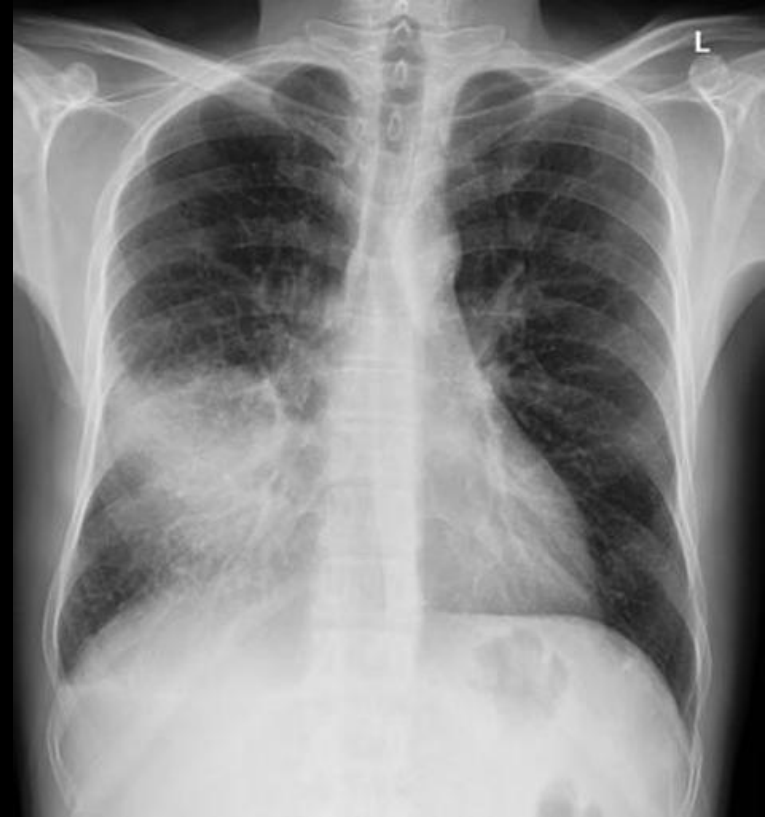

L'âge n'est donc pas une contre-indication traitement du cancer bronchique à condition d'effectuer une évaluation précise du patient :

bilan d'extension de la maladie tumorale
appréciation de l'âge physiologique.

Trois questions doivent être posées :

- . le patient va-t-il mourir de ce cancer ?
- . le patient va-t-il souffrir de ce cancer ?
- . le patient va-t-il supporter (et bénéficier) du traitement anti néoplasique ?



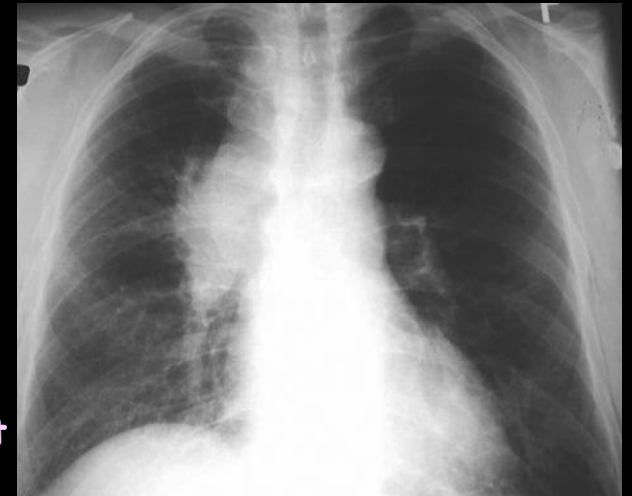
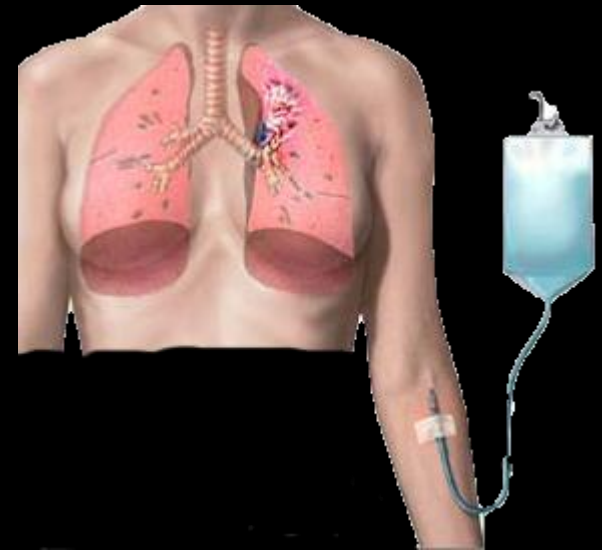
trois éléments à explorer sont :

- . l'autonomie du patient dans sa vie quotidienne (stade OMS)
- . les co-morbidités qui grèvent le pronostic
- . les syndromes gériatriques courants :
 - . démence délire, incontinence,
 - . chutes,
 - . perte pondérale malgré un apport nutritionnel correct.

Le vieillard fragile " frail elderly " répond aux critères suivants :

- . plus de 85 ans
- . dépendance pour la vie quotidienne
- . plus de trois co-morbidités
- . un ou plusieurs syndromes gériatriques

Ce patient ne pourra bénéficier que d'un traitement purement palliatif



fin