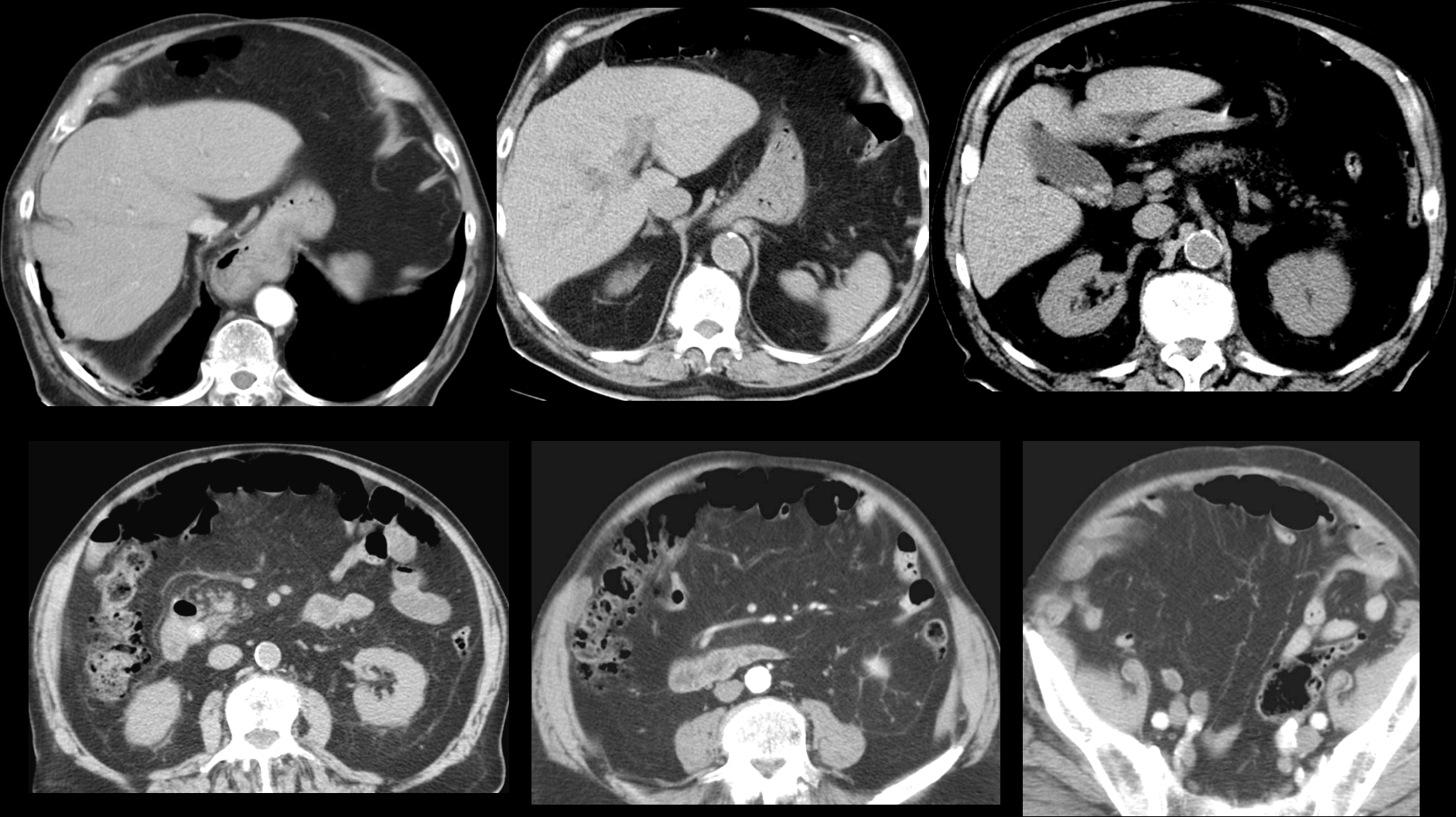
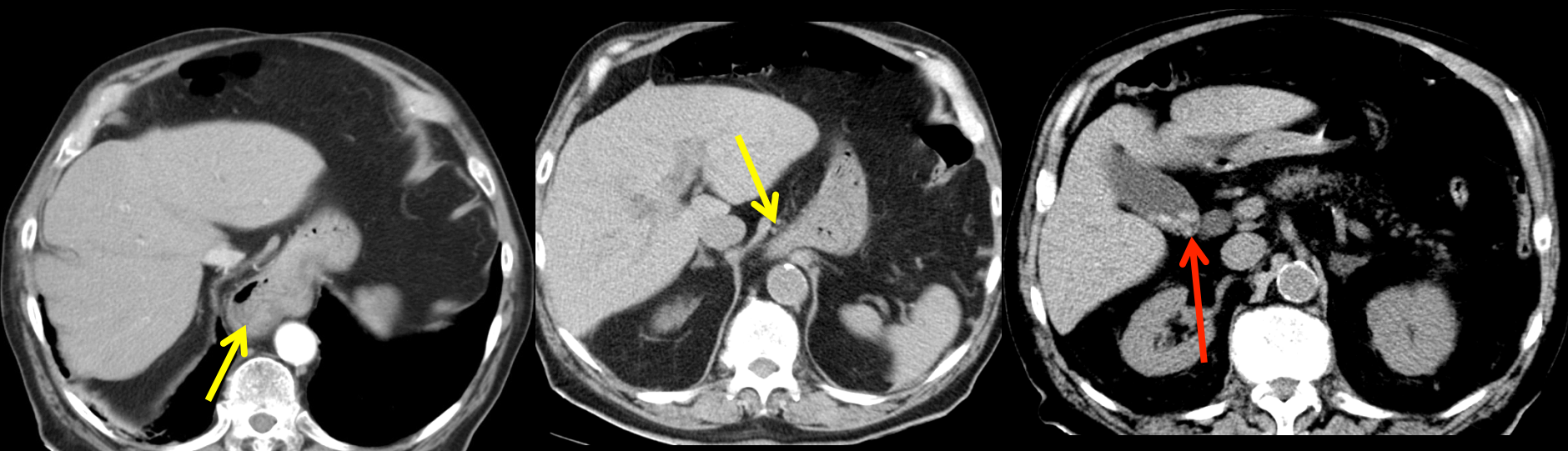


homme 84 ans , bilan de douleurs abdominales . Quelle entité "historique" correspond à l'association des images anormales observées sur ces images

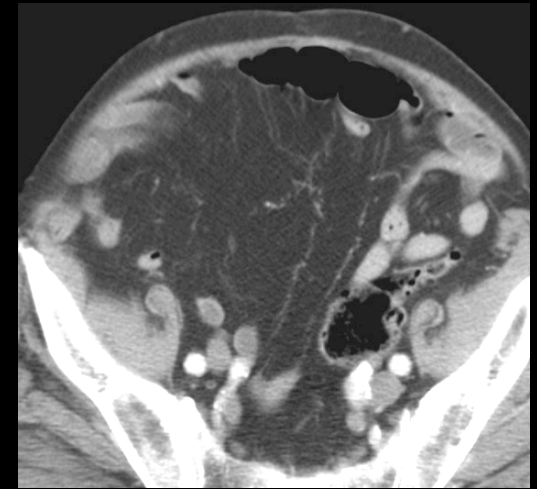
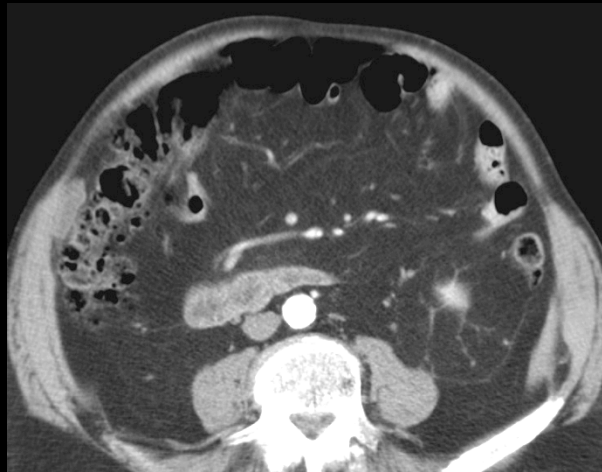
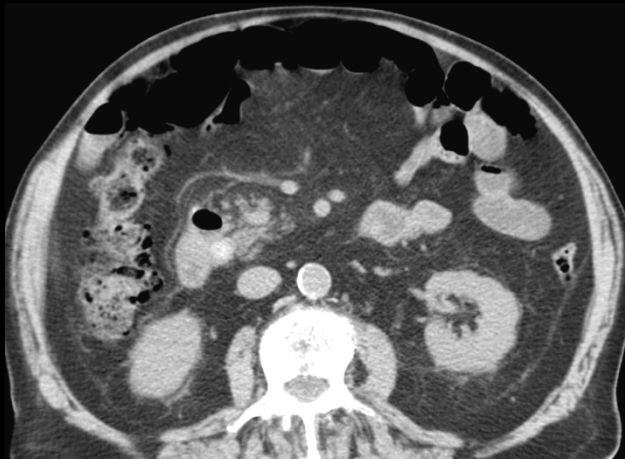



à l'étage sus-mésocolique on observe :

-une **hernie hiatale par glissement** , dont le collet est bien visible , au niveau du pilier droit du diaphragme

-une lithiase biliaire cholestérolique vésiculaire non compliquée (sans signe de cholécystite chronique)



à l'étage sous-mésocolique on observe :

-une diverticulose (pancolique dans ce cas , mais toute diverticulose suffit pour rentrer dans le cadre de cette entité)

les moins jeunes d'entre vous ou les férus de radiologie "traditionnelle" ont bien sur déjà fait le diagnostic de **triade de Saint** , association lésionnelle (calculs vésiculaires , hernie hiatale , diverticulose colique) décrite par **C F M Saint** , **chirurgien anglais** (par ailleurs fondateur de la première école de chirurgie en Afrique du sud).

lorsqu'Oncle Paul faisait boire ses premières gorgées de baryte (encore fluide à ce moment!) en radioscopie conventionnelle après adaptation de 10 minutes à l'obscurité (facilitée par l'ingestion de carottes pour le renouvellement du pourpre des bâtonnets rétiens..) , on considérait cette triade comme une aimable plaisanterie en proposant d'y ajouter cheveux blancs , presbytie , rides frontales et autres éléments du naufrage qu'est la vieillesse , comme le disait le grand général de l'époque (ou de l'irréparable outrage des ans comme l'écrivait plus élégamment le poète) **...et pourtant !**

la triade de Saint est-elle , comme le suggère Hilliard un contre-exemple du rasoir d'Occam qui prône que "l'explication de tout phénomène (ici la douleur abdominale) doit faire appel au minimum d'hypothèses possibles.

en fait dans les années récentes , le développement de la **herniologie** a fait naître le concept de "vieillesse" du tissu conjonctif de soutien sous le nom de **herniosis**

reprenant une idée ancienne (A Keith entre 1906 et 1924) qui rejetait la théorie de l'origine sacculaire congénitale des hernies de la paroi abdominale antérieure et considérait qu'elles étaient la conséquence du vieillissement des fascia , aponévroses et tendons, lui-même lié aux altérations structurales du tissu conjonctif. Il en rapprochait déjà le prolapsus génital qui est la plus fréquente des hernies féminines

les études biochimiques ont confirmé la réduction du rapport collagène I / collagène III produit par les fibroblastes lors du vieillissement . **Cette atteinte systémique correspond à la herniose** et elle est en cause dans la triade de Saint (avec l'évolution conceptuelle , on a remplacé la hernie hiatale par n'importe quelle hernie)

la dégradation qualitative du tissu conjonctif avec le vieillissement est impliquée dans toutes les pathologies liées à l'âge et les termes de fibrose , desmoplasie recouvrent ce processus de dégradation des matrices extracellulaires qui correspondent à la herniose.

d'autres facteurs interviennent dans la herniose , comme le tabagisme et le diabète ainsi que probablement le surpoids.

messages à retenir

-la **triade de Saint**, association lésionnelle regroupant **hernie** (pas uniquement hiatale), **lithiase biliaire** et **diverticulose colique** est un concept qui, même pour la génération de l'Oncle Paul, "sent la naphthaline" ...pourtant cette association retrouvée avec une fréquence significativement plus élevée qu'attendue dans toutes les enquêtes trouve son explication dans les études biochimiques actuelles sur le vieillissement .

le concept de **herniose**, correspondant aux modifications des matrices extracellulaires du tissu conjonctif, exprime la dégradation qualitative du tissu de soutien avec le vieillissement. Les conséquences en sont multiples, parmi lesquelles les hernies pariétales et pelviennes (avec les prolapsus génitaux féminins) et la diverticulose colique.

le rôle des facteurs mécaniques (effort de poussée, troubles du tonus et du péristaltisme intestinal ...) est donc minimisé dans la physiopathologie des hernies et de la diverticulose .

enfin la constatation d'une fréquence réduite des cancers coliques en cas de diverticulose pourrait être rapprochée du fait que les modifications des matrices extracellulaires sont différentes dans ces deux atteintes, ce qui rendrait plus difficile l'implantation et la prolifération des cellules cancéreuses en cas de diverticulose