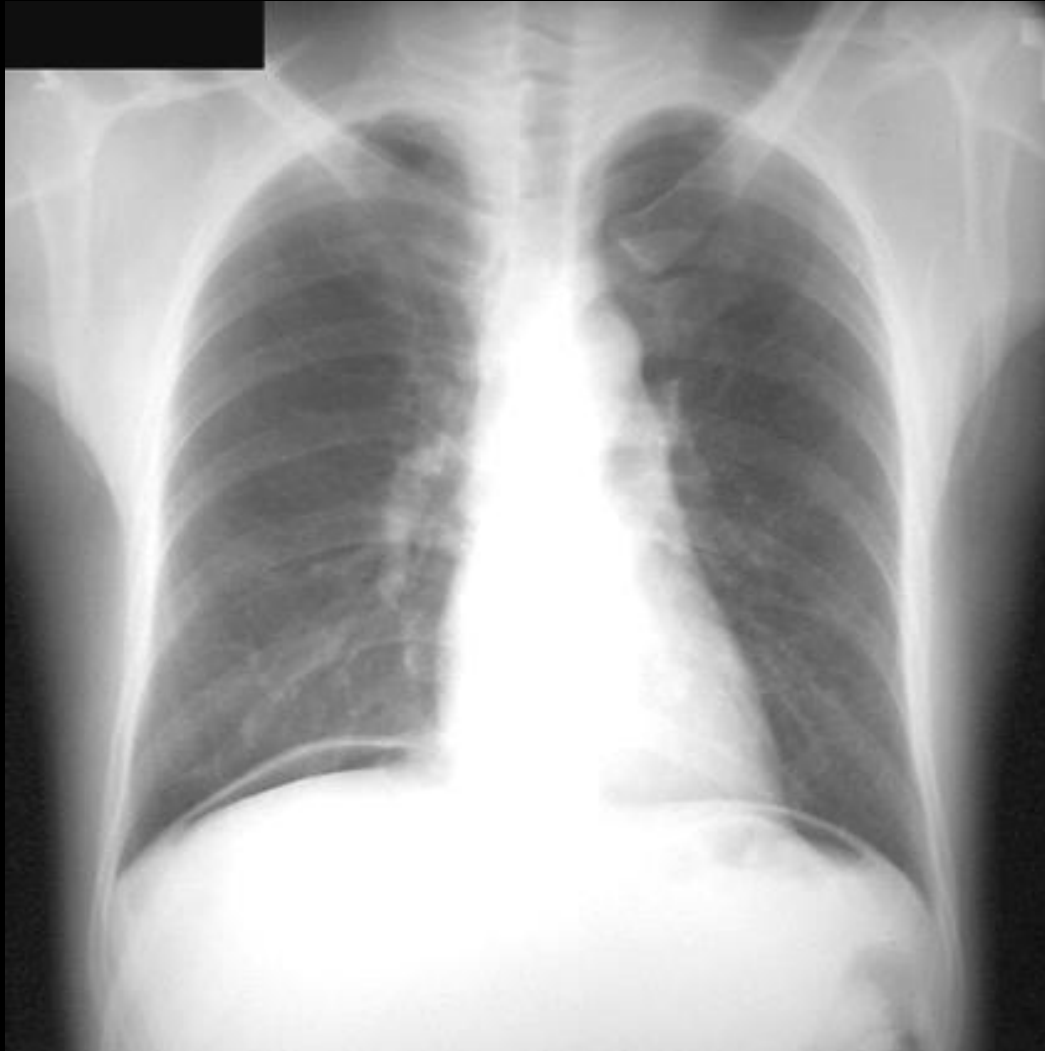


L'ASP des "abdomens urgents" de l'adulte  
, un art diagnostique divinatoire !!!  
mais il faut quand même essayer...

surtout à l'heure où se développent les transmissions d'image ,  
en provenance de divers établissements équipés de façon plus ou  
moins rudimentaire sur le plan de l'imagerie ( EPHAD,  
institutions dédiées aux grands handicapés , adultes et enfants  
..etc)



1 - diagnostic positif

2 - diagnostic différentiel



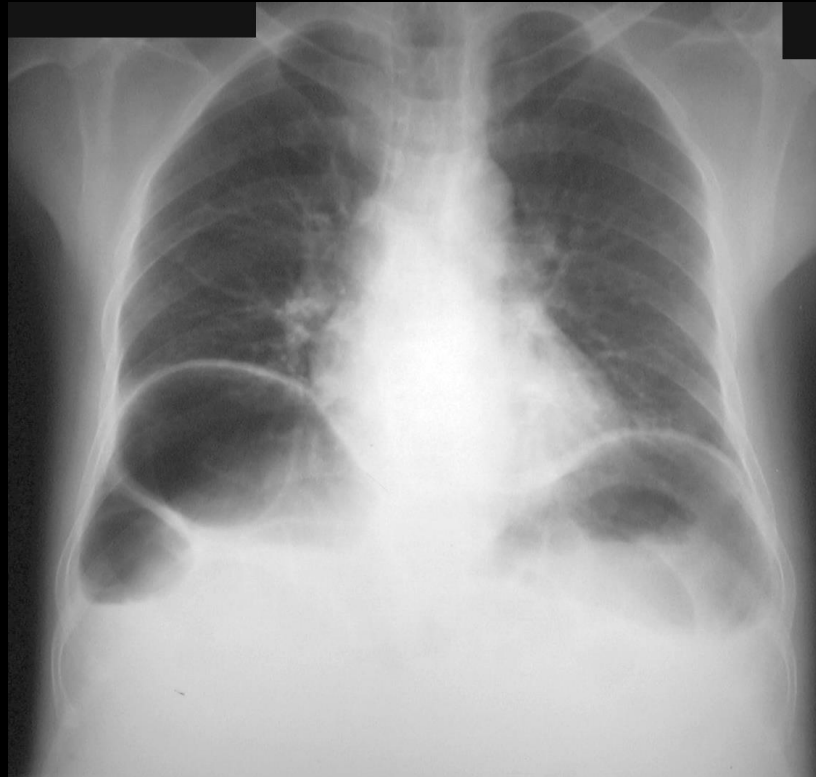1 - diagnostic positif : pneumopéritoine

2 - diagnostics différentiels :

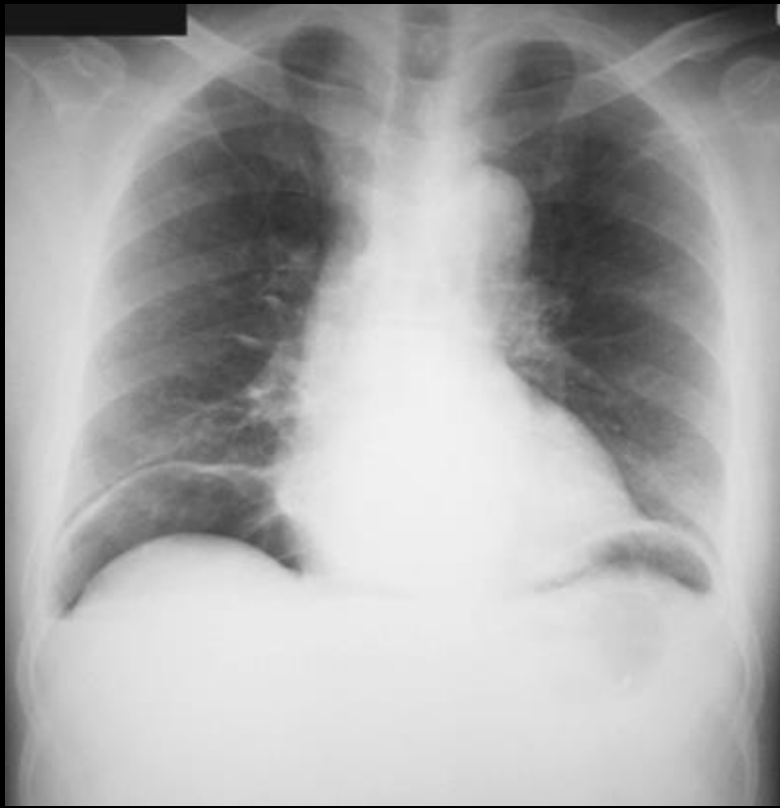sd de Chilaiditi

graisse sous péritonéale

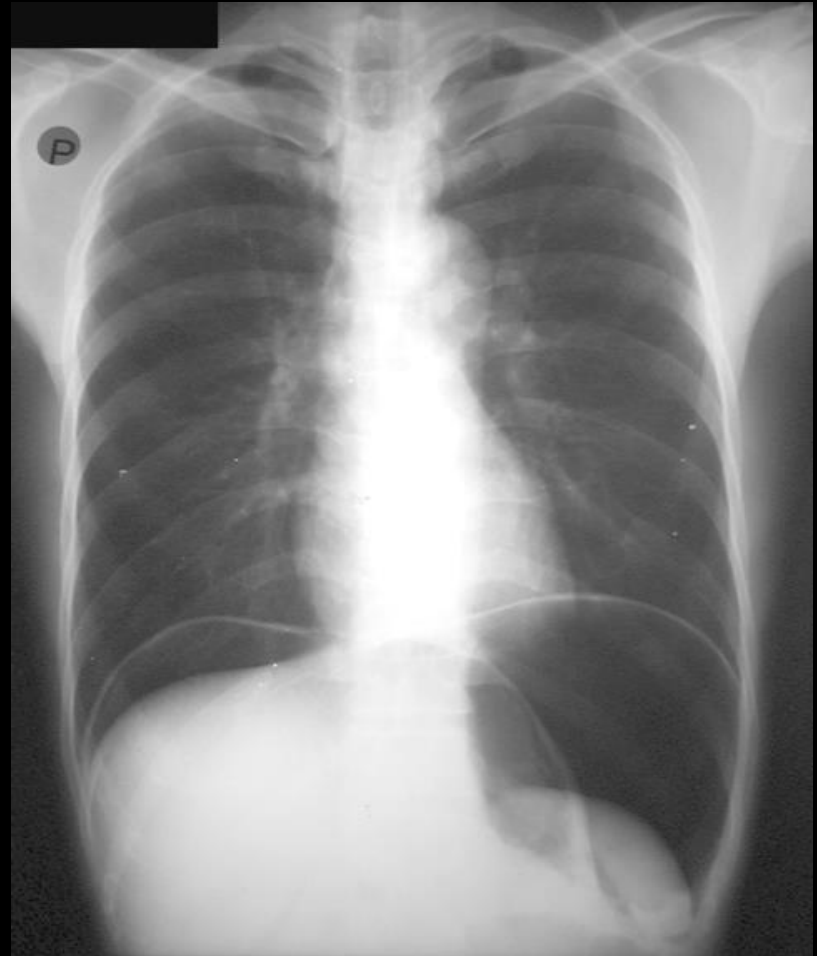
rétropneumopéritoine

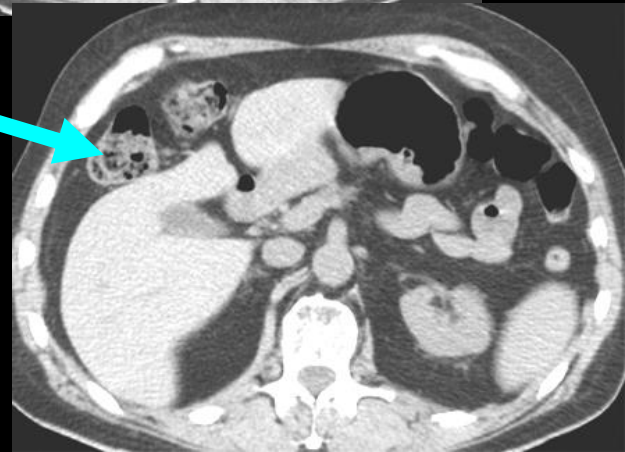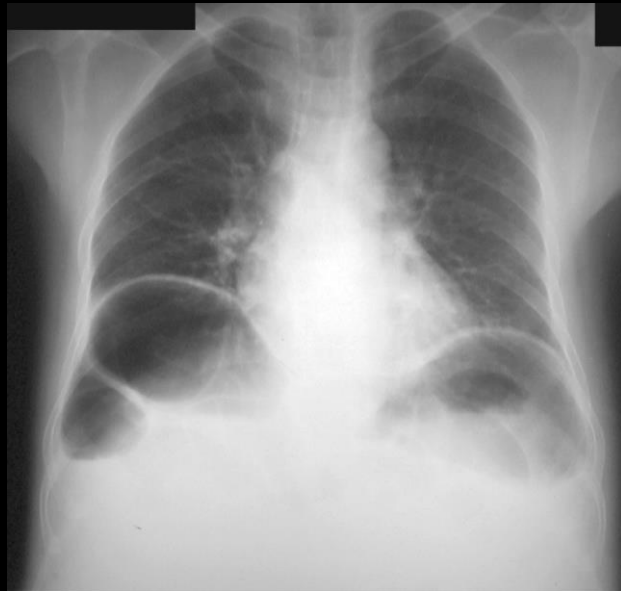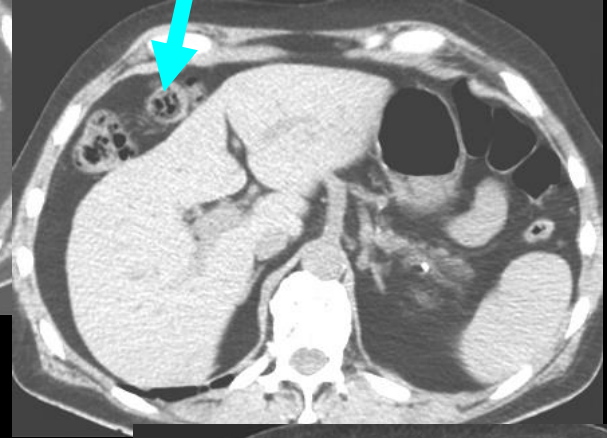
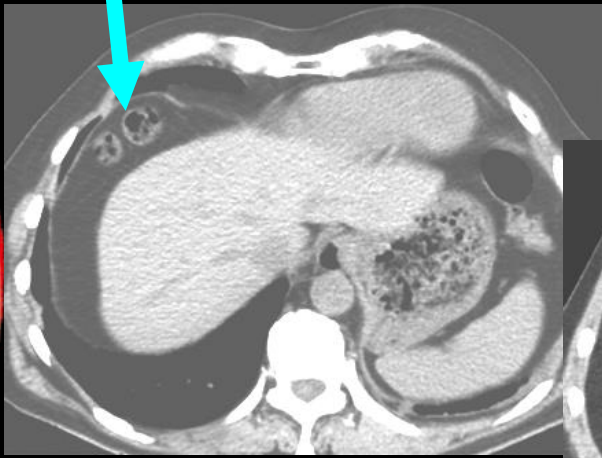
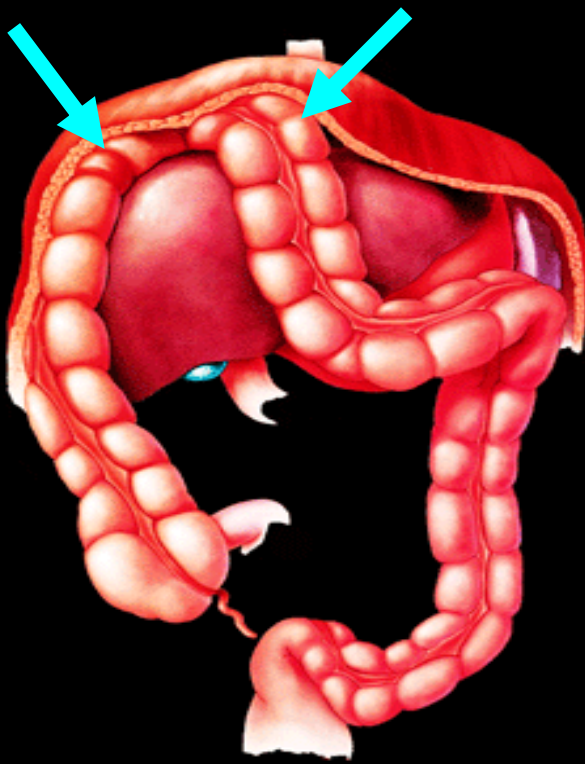


sd de Chilaiditi



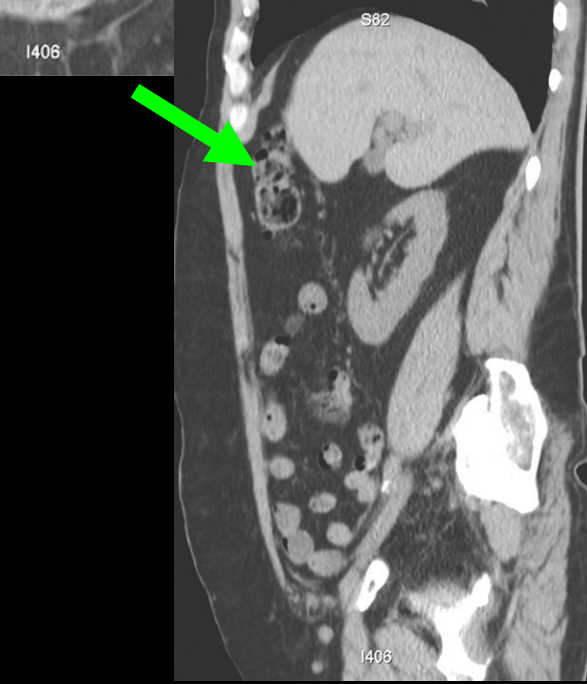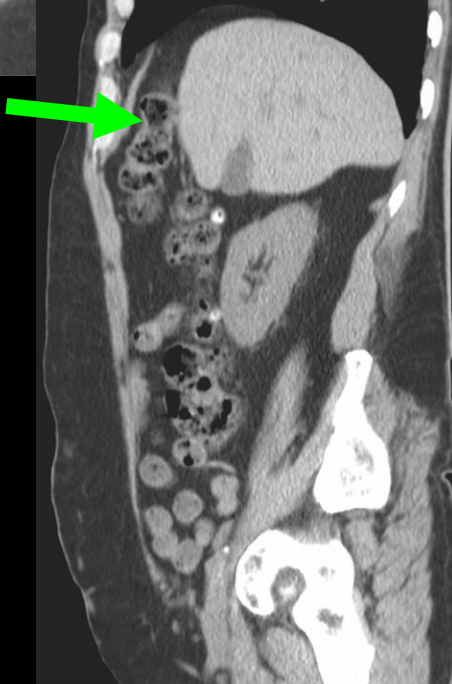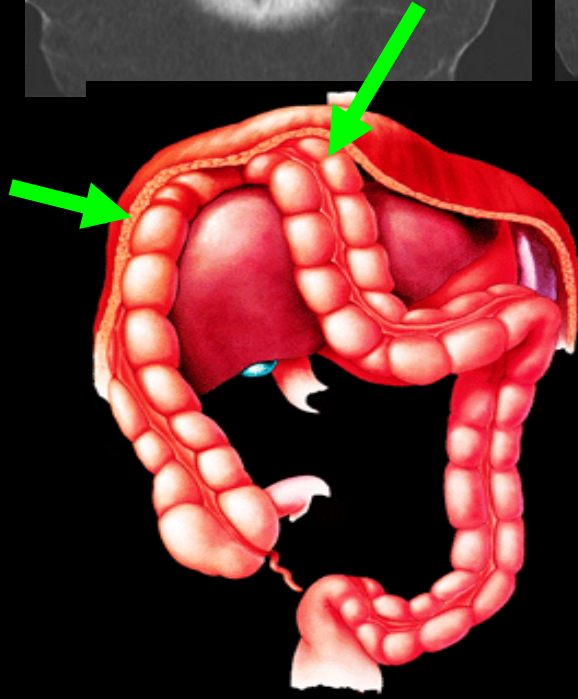
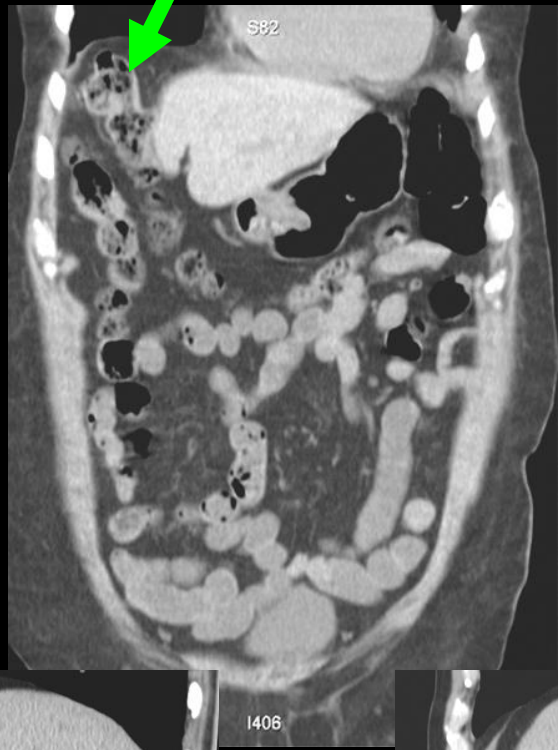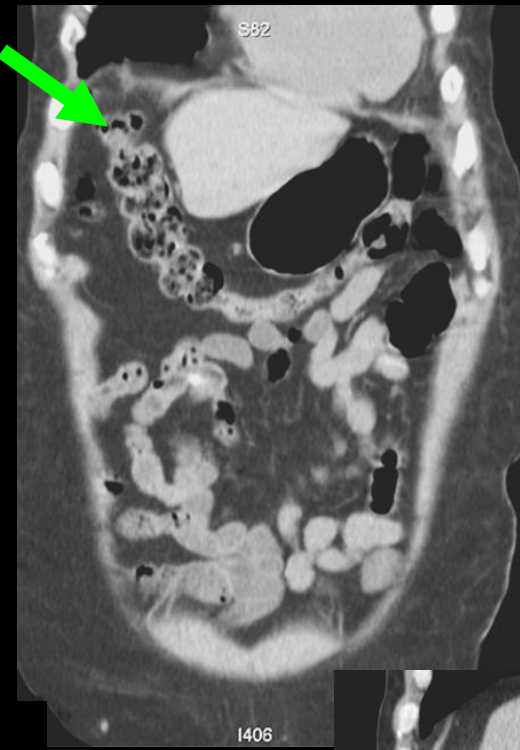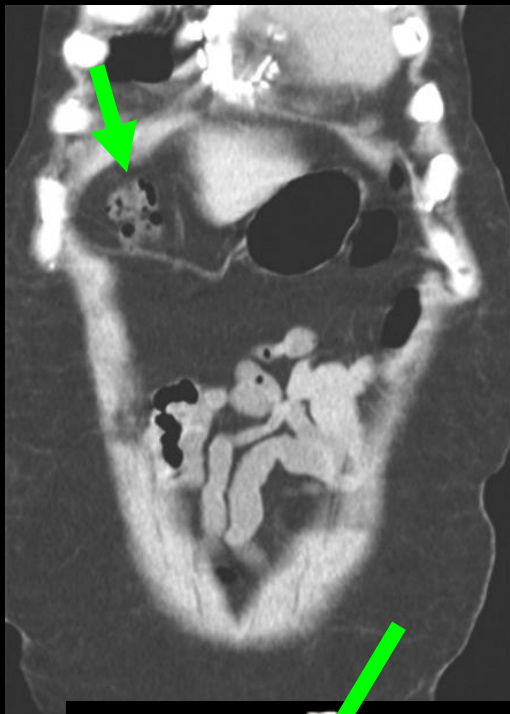
pneumopéritoines

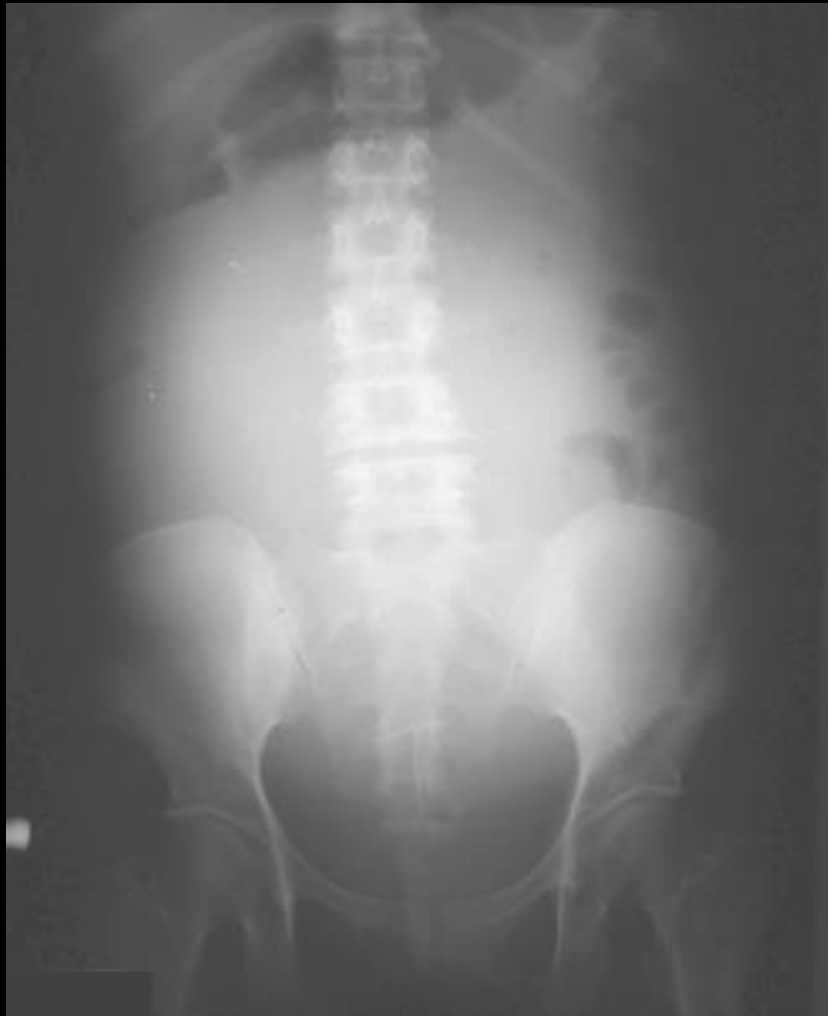



### sd de Chilaiditi

malposition de l'angle colique droit qui est interposé entre le foie droit et l'hémicoupe diaphragmatique homolatérale (sans distension de la paroi antérieure de l'abdomen)

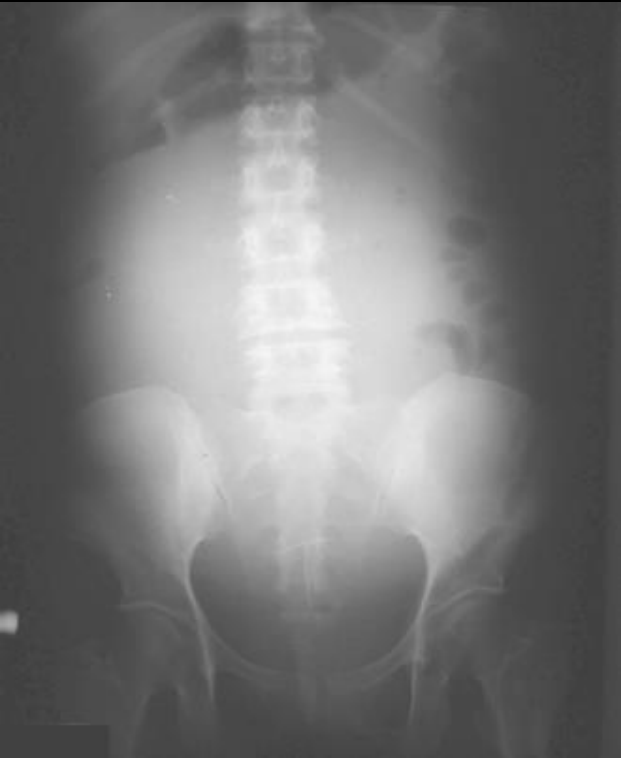



1 - diagnostic positif

2 - diagnostic différentiel



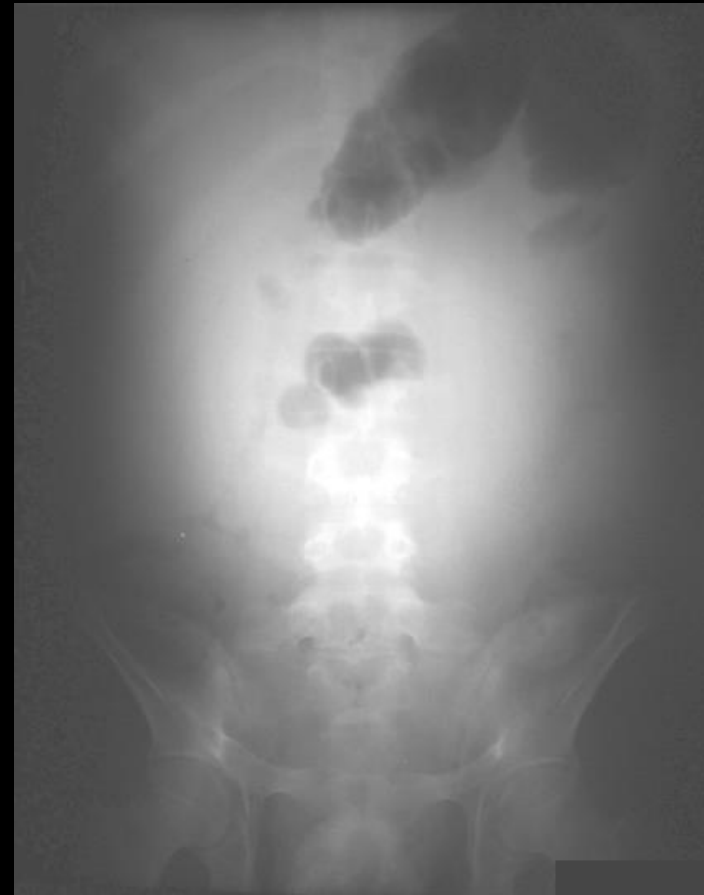
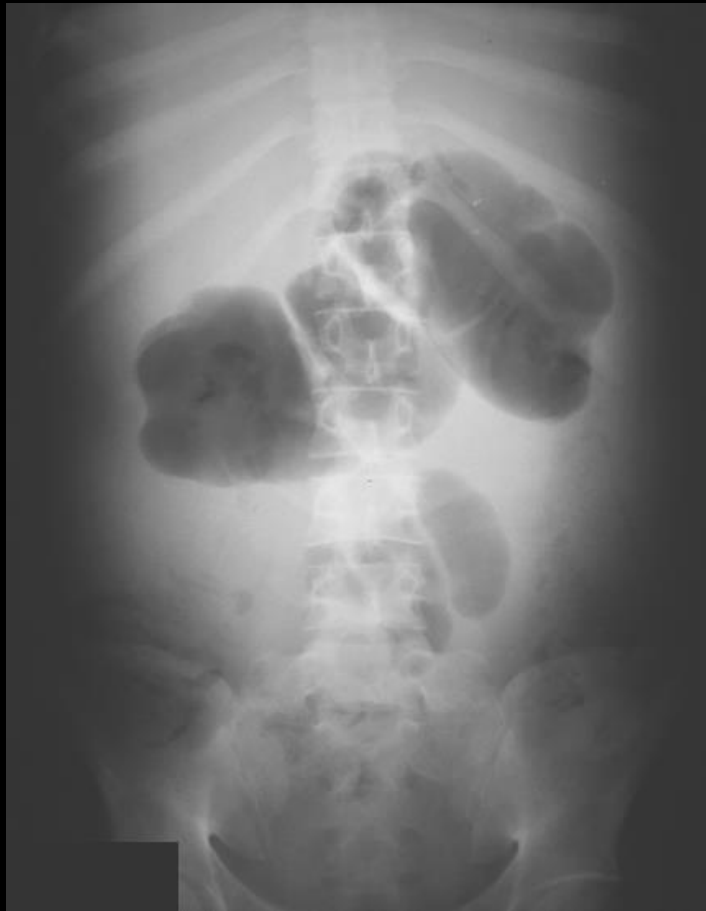
1 - diagnostic positif : ascite

2 - diagnostics différentiels :

occlusion intestinale avec distension  
liquidienne pure des anses grêles

gros kyste ovarien à développement pelvi-  
abdominal



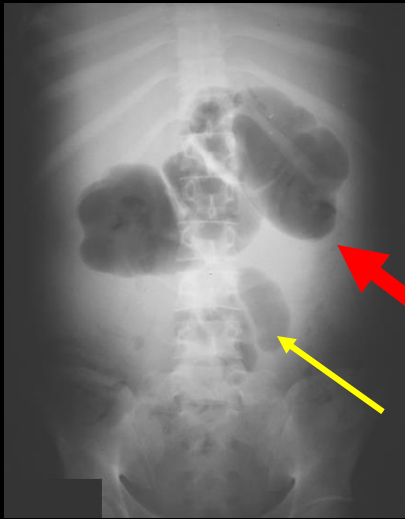
1 - diagnostic positif



2 - diagnostic étiologique !!!

1 - diagnostic positif : colon cut off sign

+ distension gazeuse du colon transverse  
"sentinelle", s'interrompant au niveau du  
ligament suspenseur de l'angle colique gauche



2 - diagnostic étiologique : pancréatite aiguë sévère

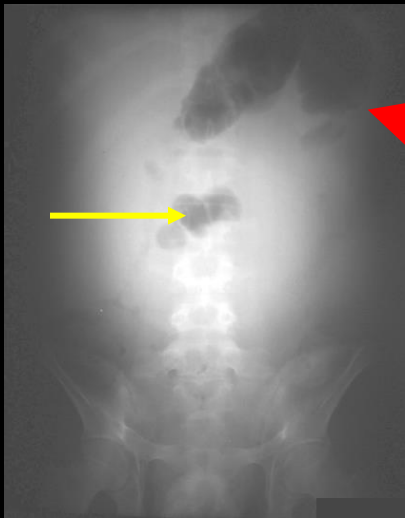
2 - diagnostics différentiels :

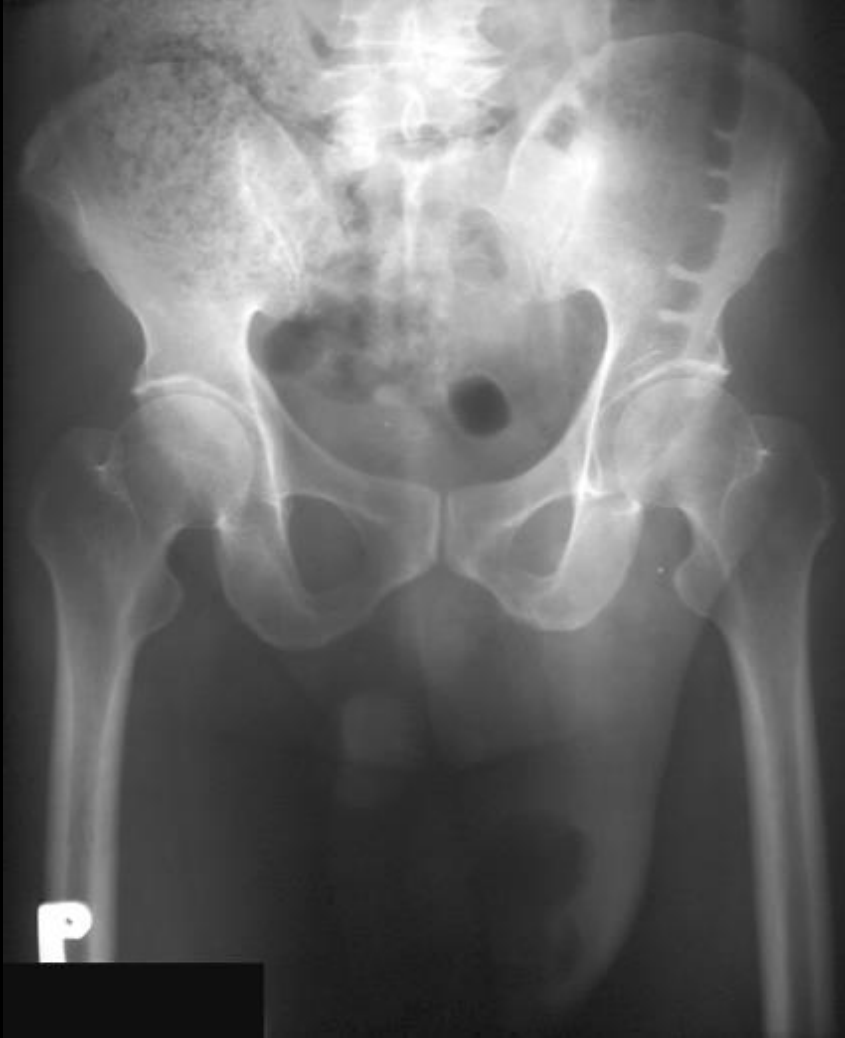volvulus du caecum

megacolon toxique

syndrome d'Ogilvie

occlusion colique gauche par obstruction

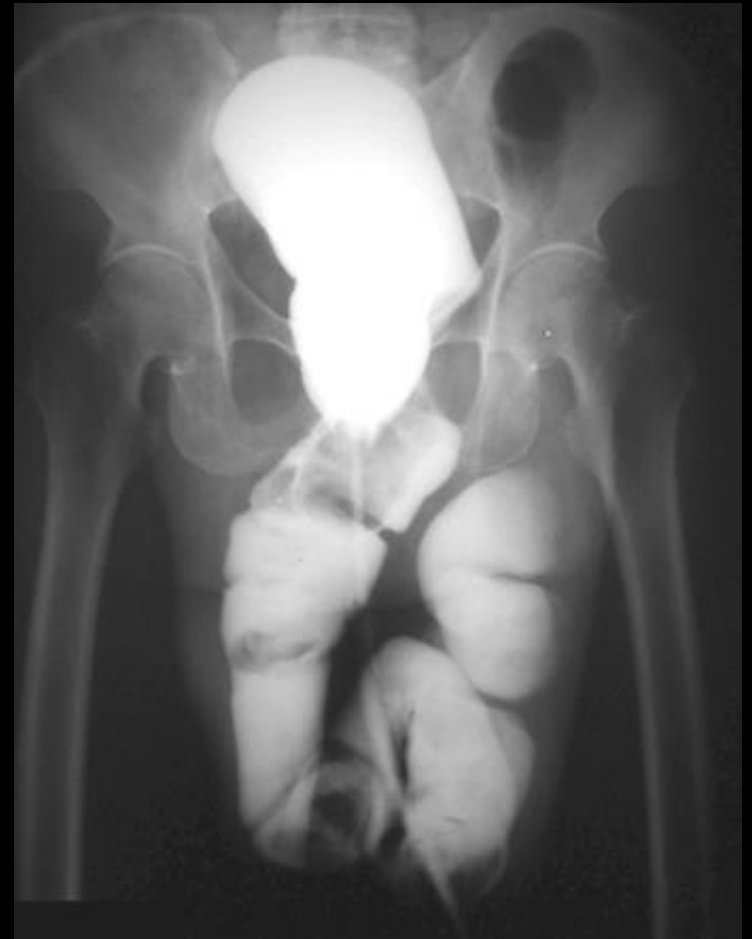


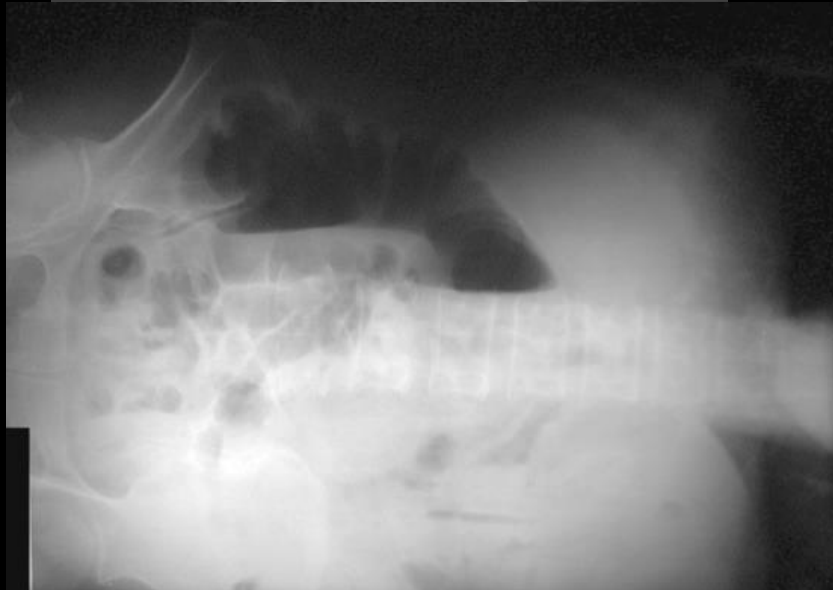
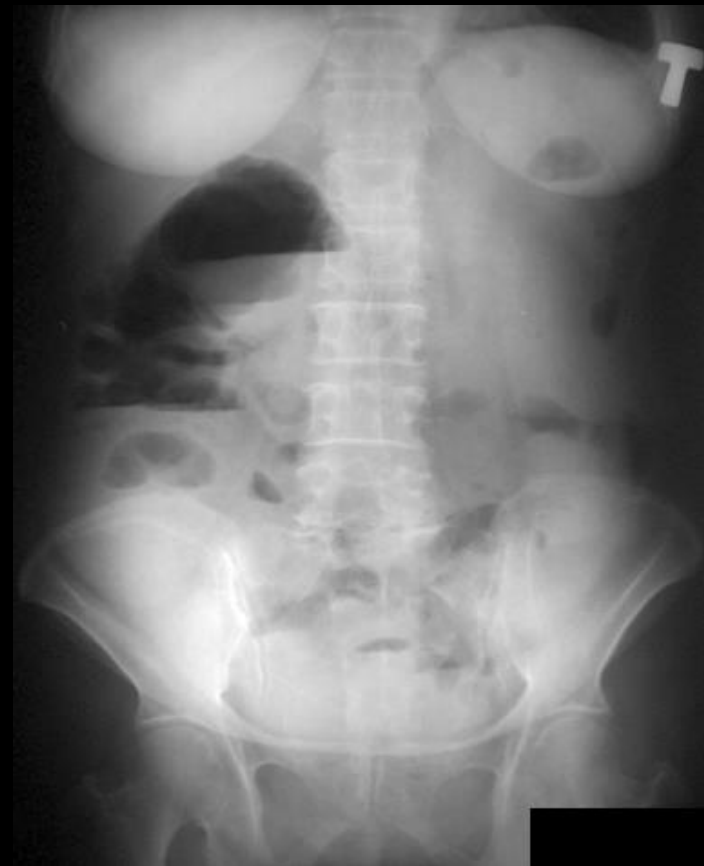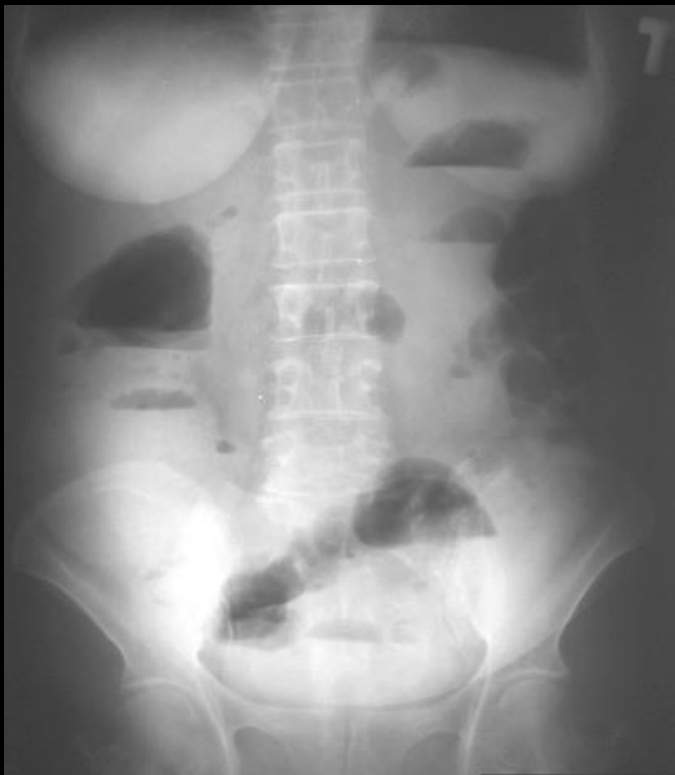diagnostic positif



diagnostic positif :  
hernie inguino-  
scrotale à contenu  
sigmoïdien

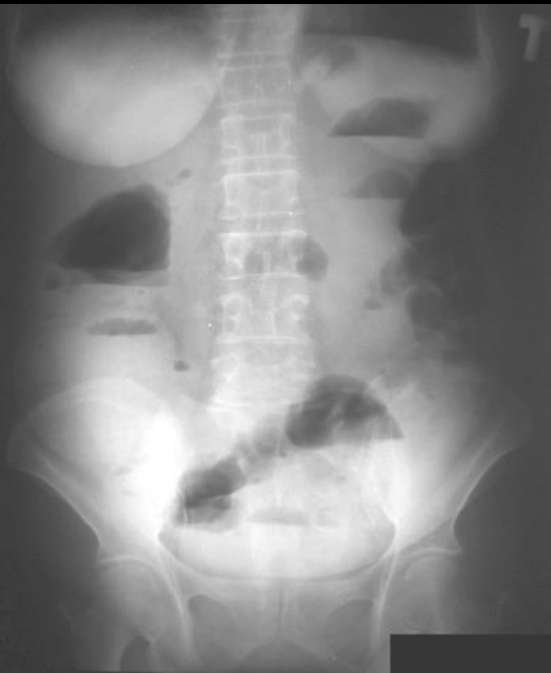



1 - diagnostic positif

2 - diagnostic étiologique

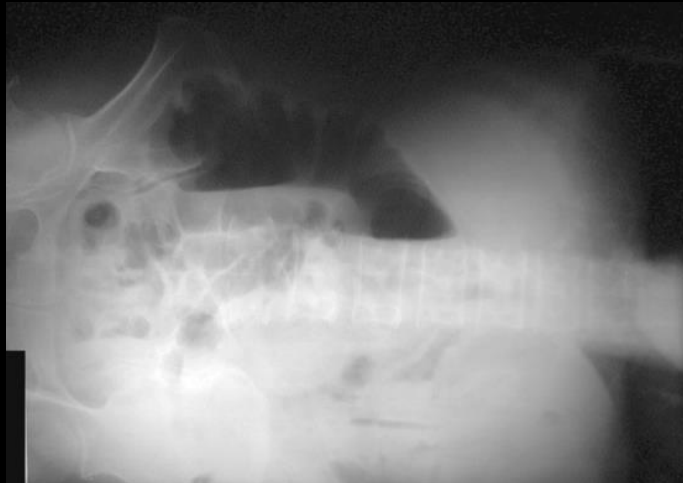



1 - diagnostic positif : occlusion colique gauche ou recto-sigmoïdienne

+ retentissement mécanique sur l'intestin grêle

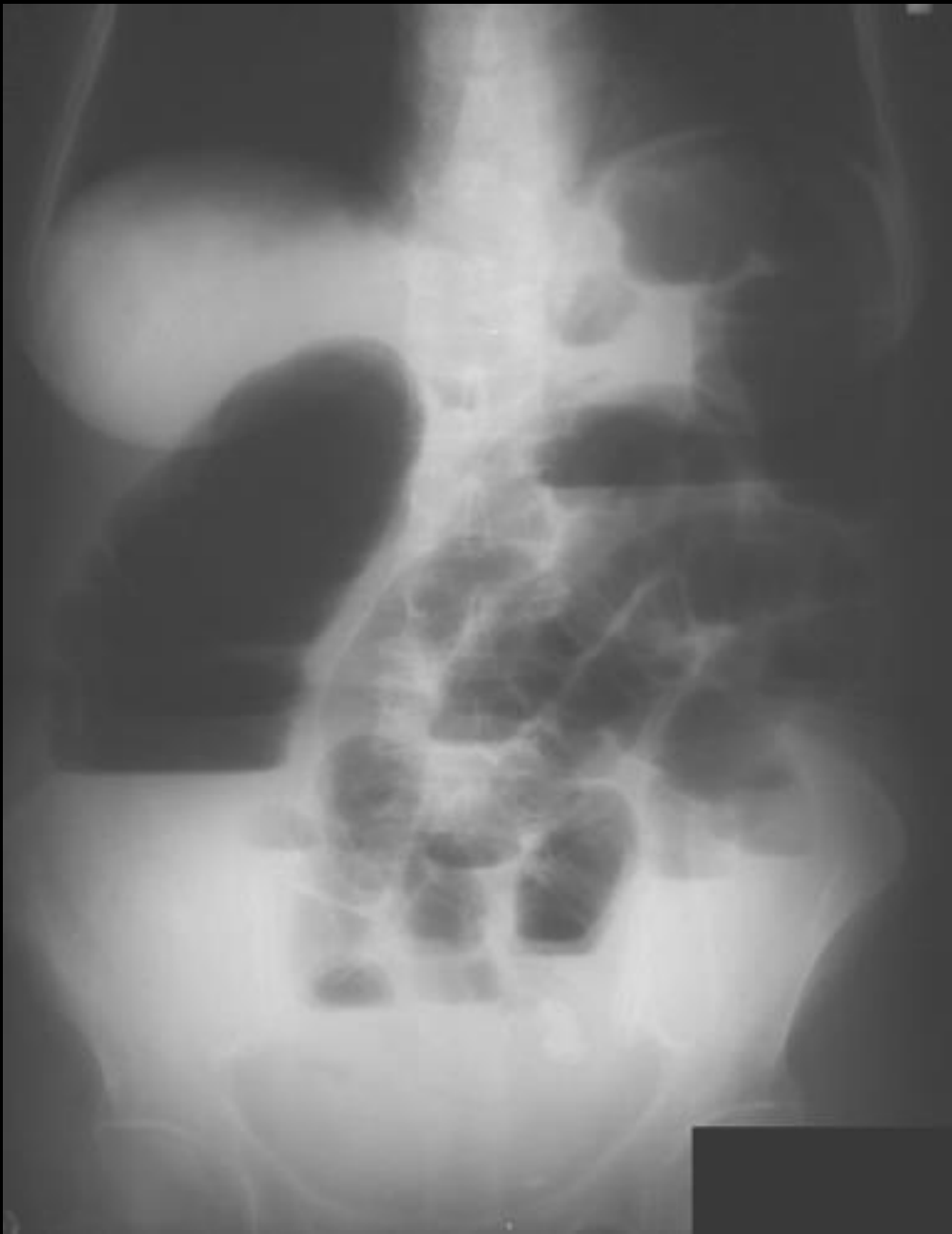2 - diagnostic étiologique : obstacle colique à évolution lente ; adénocarcinome sténosant du colo-sigmoïdien (ou rectal ! ; n'oubliez pas " **le TR avant le scanner !!!** ) avec valvule de Bauhin non continente "forcée"



2 - diagnostics différentiels :

ileus reflexe

carcinomatose péritonéale (d'origine ovarienne +++)



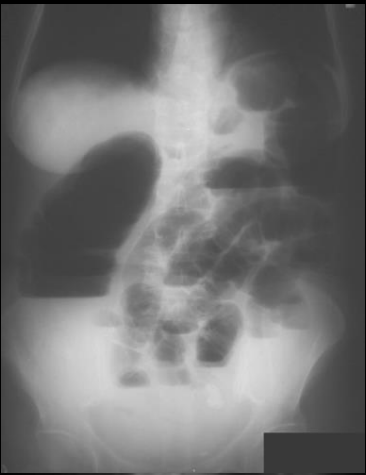1 - diagnostic positif



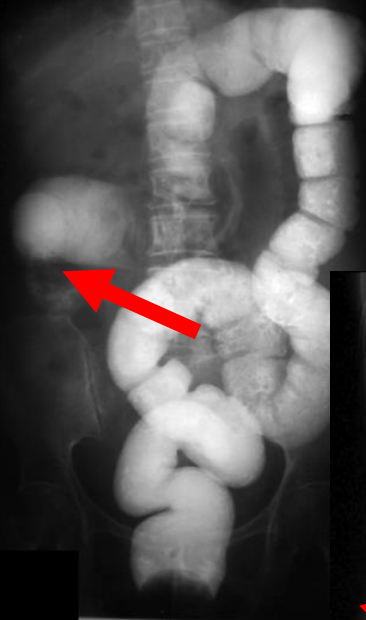2 - diagnostic étiologique

1 - diagnostic positif : occlusion colique droite ou transverse

+ retentissement mécanique sur l'intestin grêle



2 - diagnostic étiologique : obstacle colique à évolution lente ; adénocarcinome sténosant du colon droit avec valvule de Bauhin non continente "forcée"

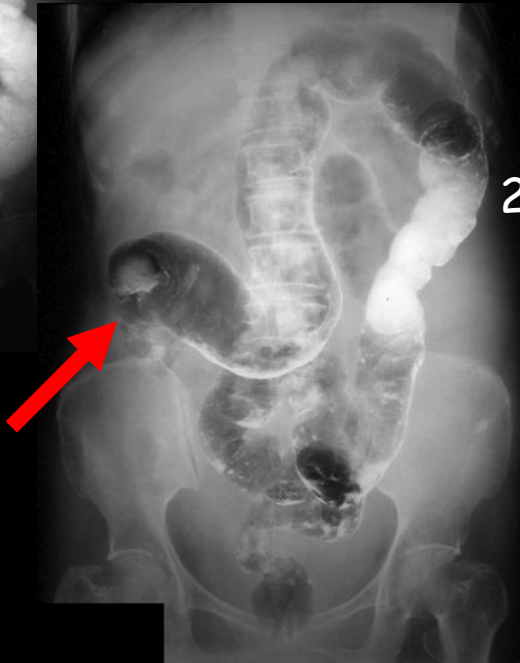


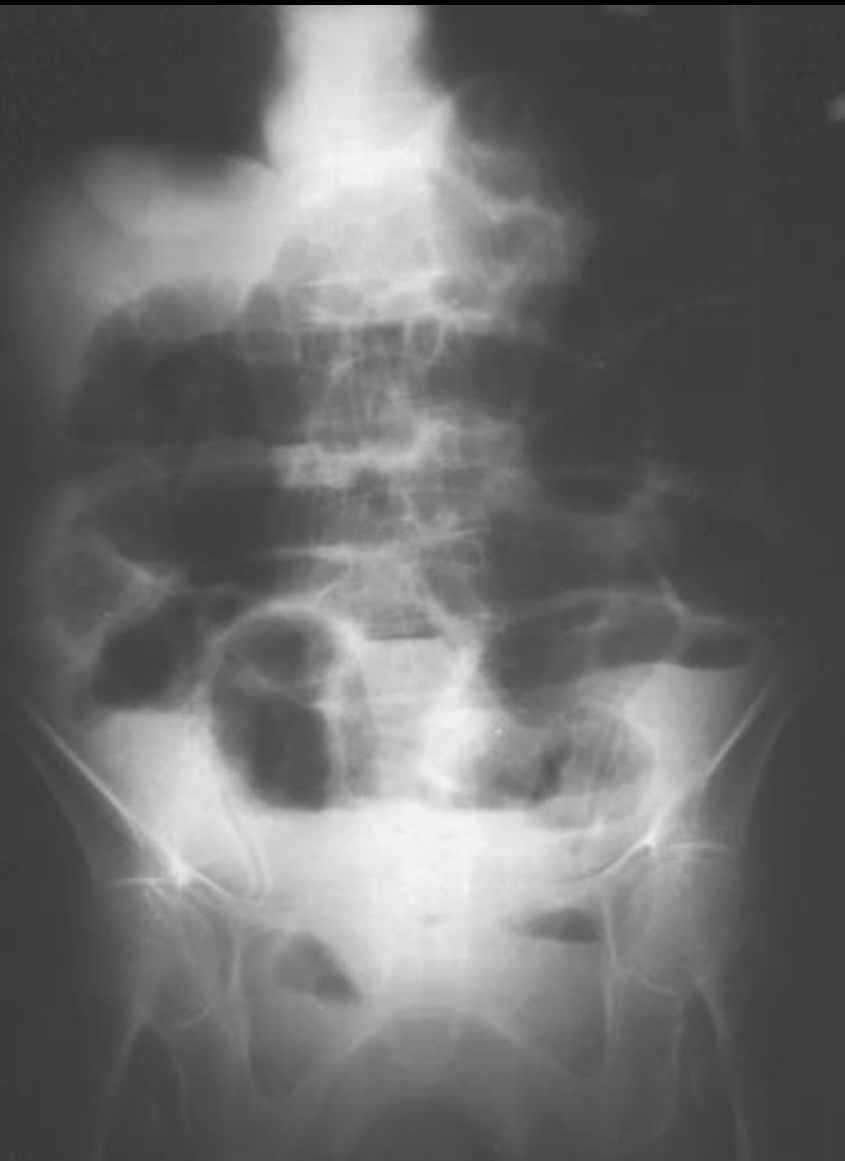2 - diagnostics différentiels :

occlusion colique gauche ou sigmoïdienne

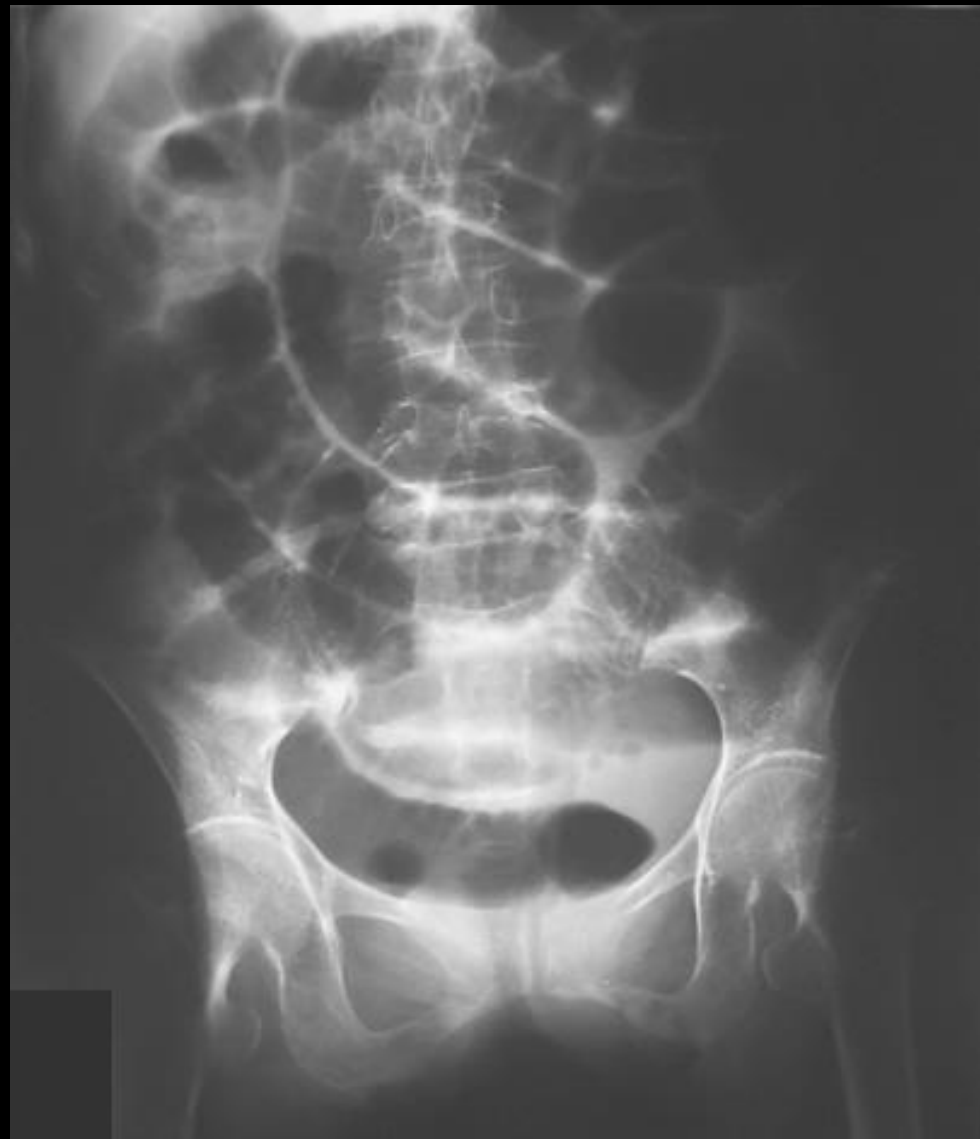ileus reflexe , syndrome d'Ogilvie

carcinomatose péritonéale



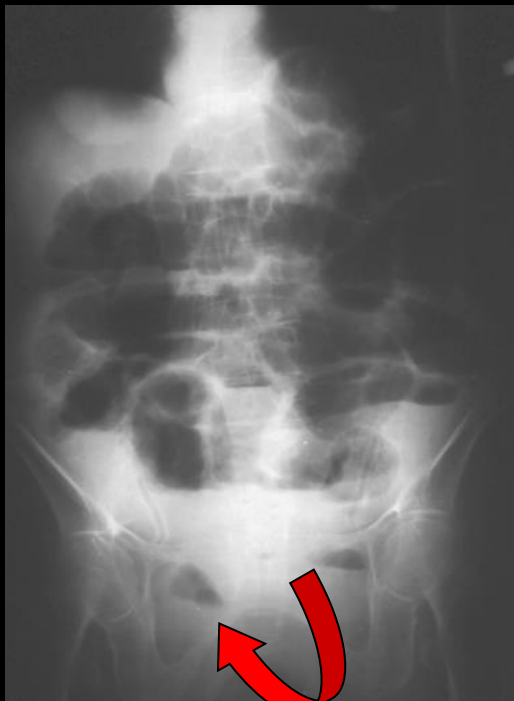


1 - diagnostic positif



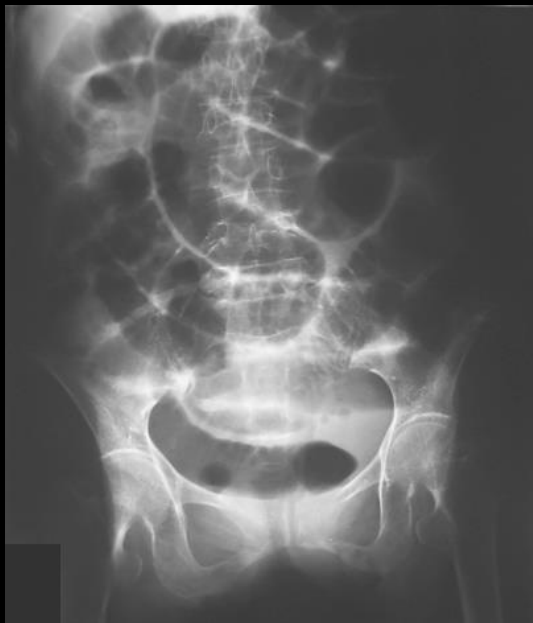2 - diagnostic étiologique





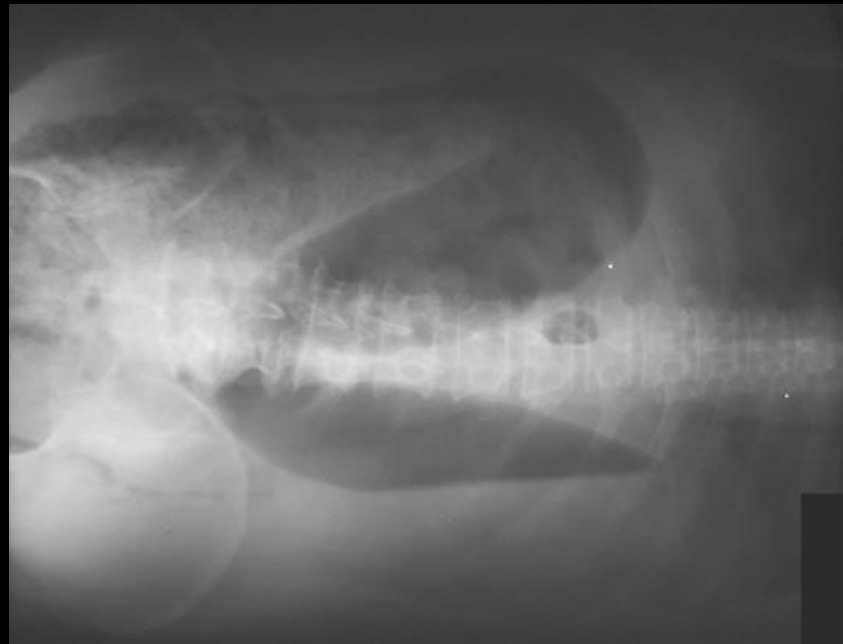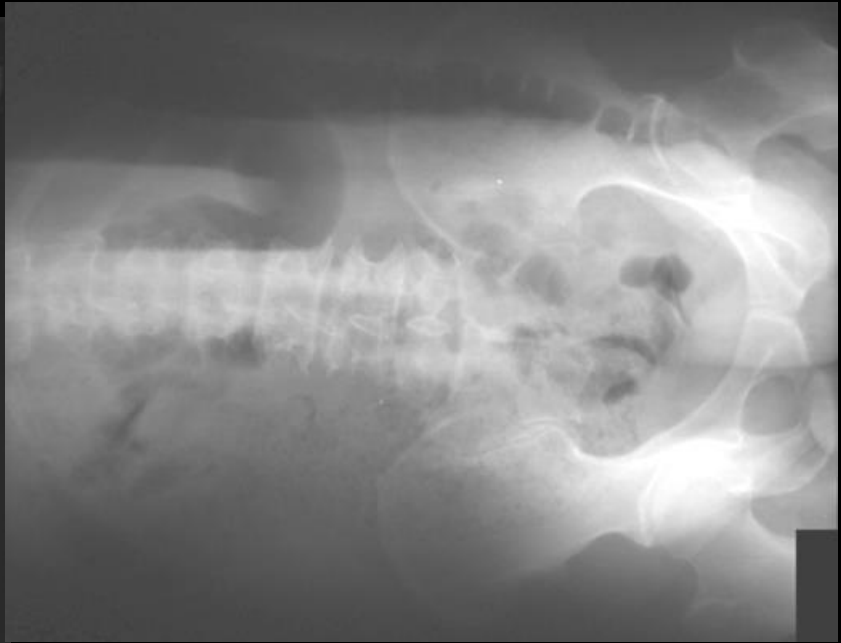
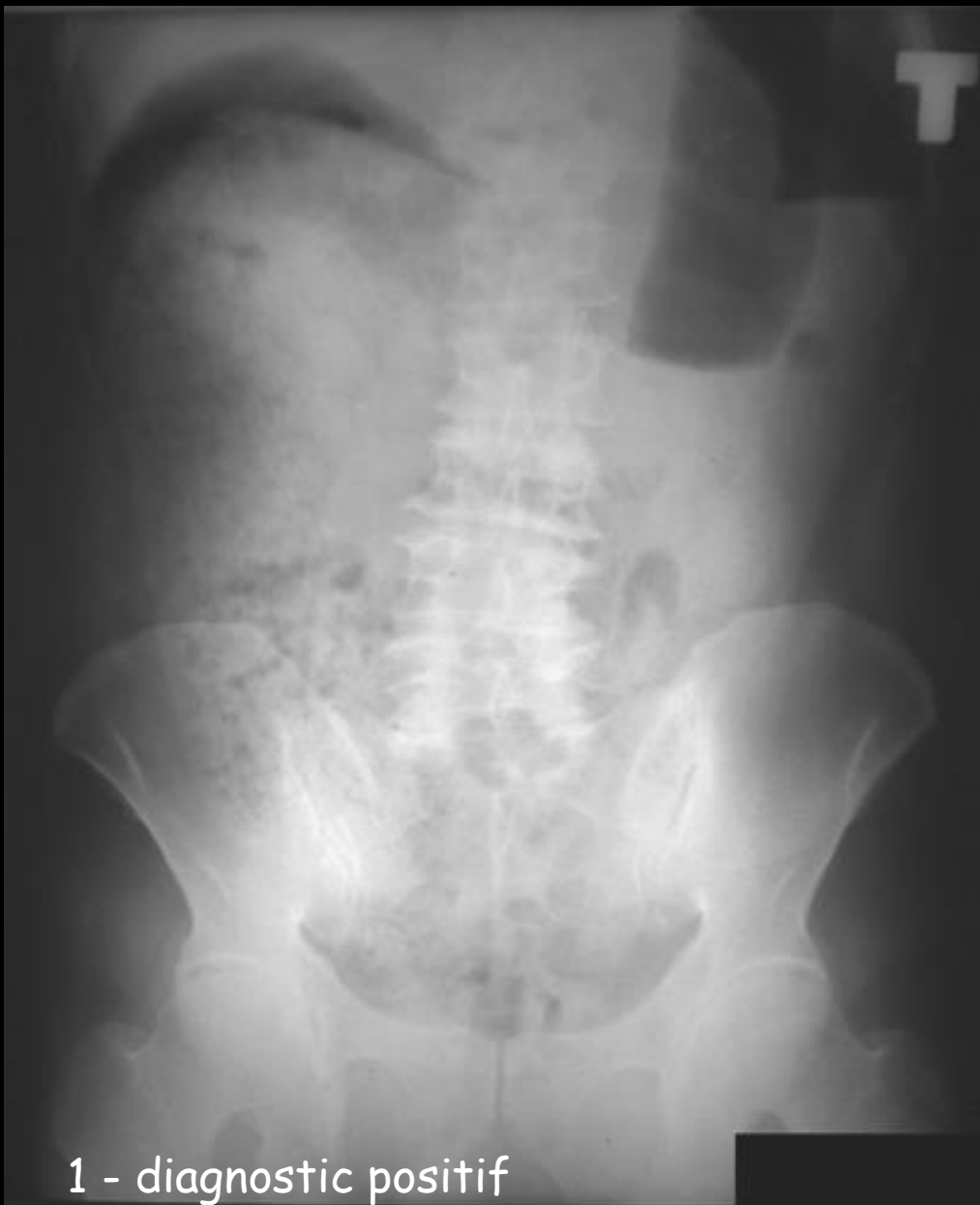1 - diagnostic positif : occlusion du grêle (distal ) ou obstacle du carrefour iléo-caecal

- adénocarcinome de la valvule de Bauhin ou du caeco-ascendant
- invagination iléo-caecale
- compression extrinsèque par bride ou adhérences du carrefour iléo-caecal...
- ileus fonctionnel



2 - diagnostic étiologique : obstacle grêlique à évolution aiguë ;  
image hydro-aérique pelvienne droite se projetant sur le trou obturateur

3 - occlusion sur hernie obturatrice ! ! ! !



1 - diagnostic positif

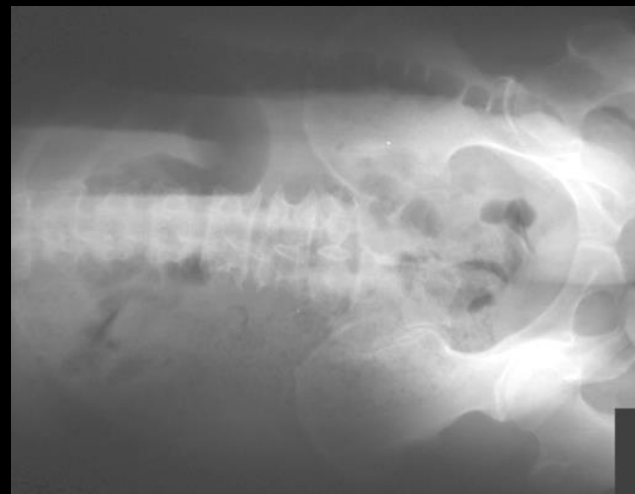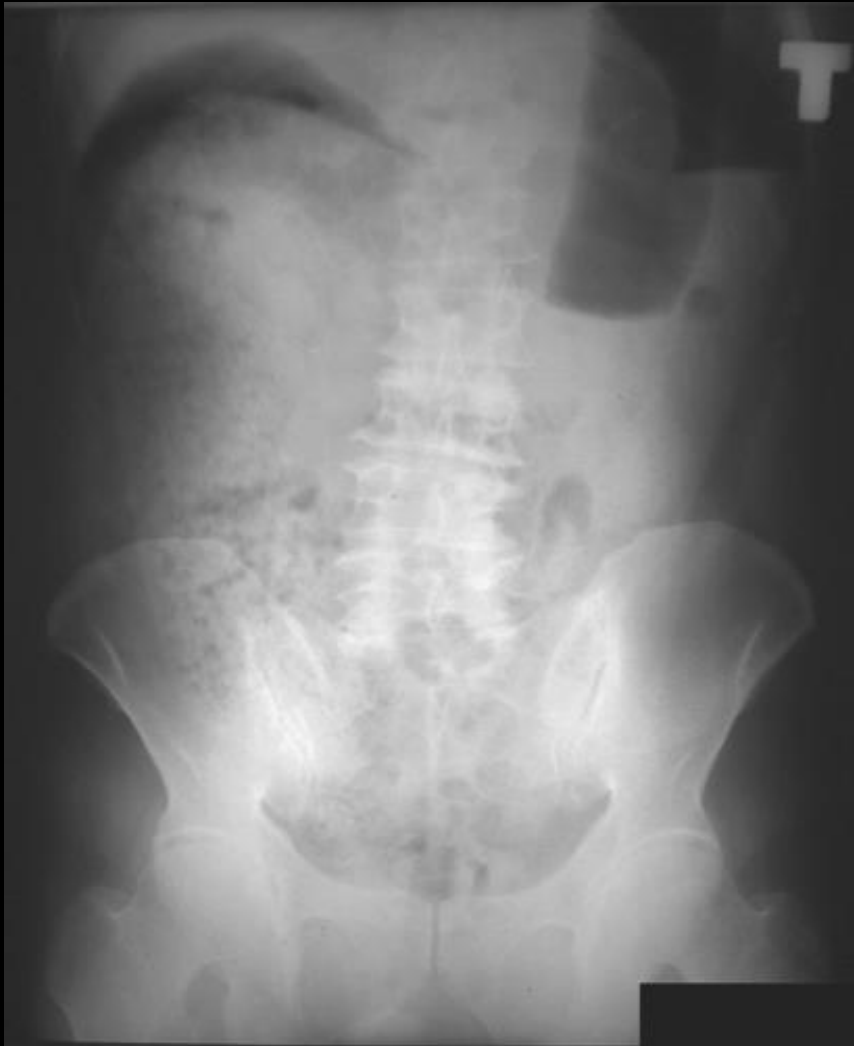2 - diagnostic étiologique

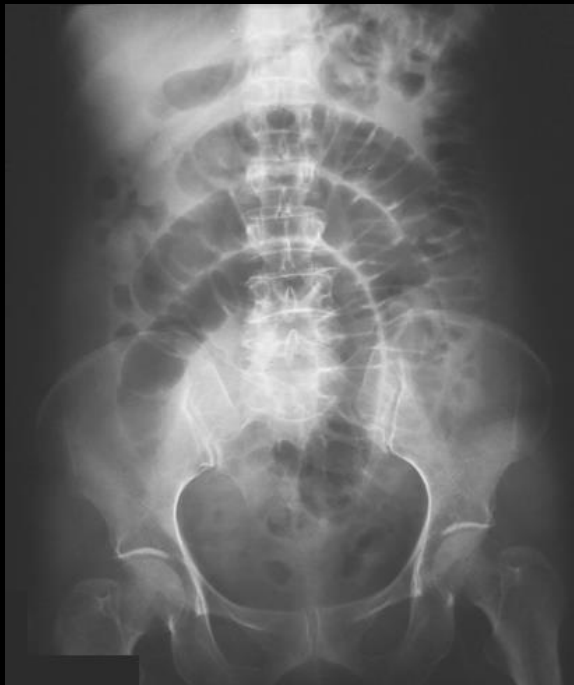
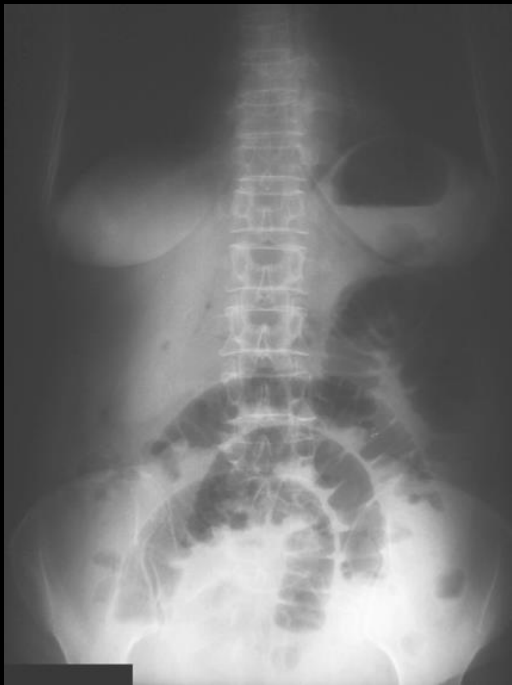
1 - diagnostic positif : occlusion colique sigmoïdienne

sans retentissement mécanique sur l'intestin grêle

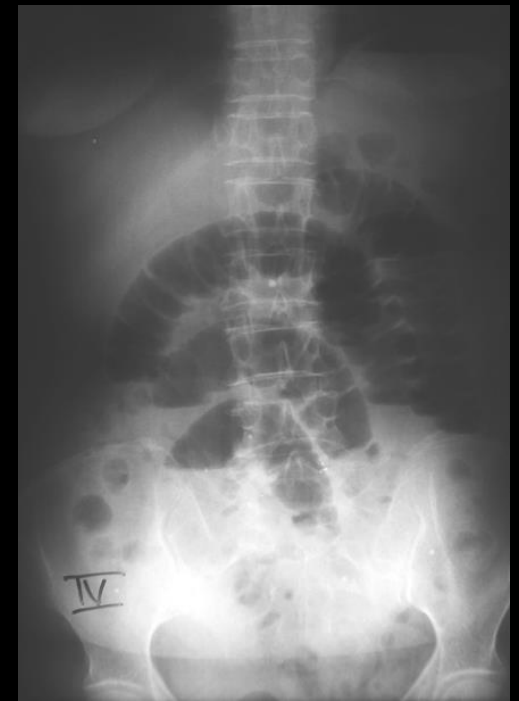
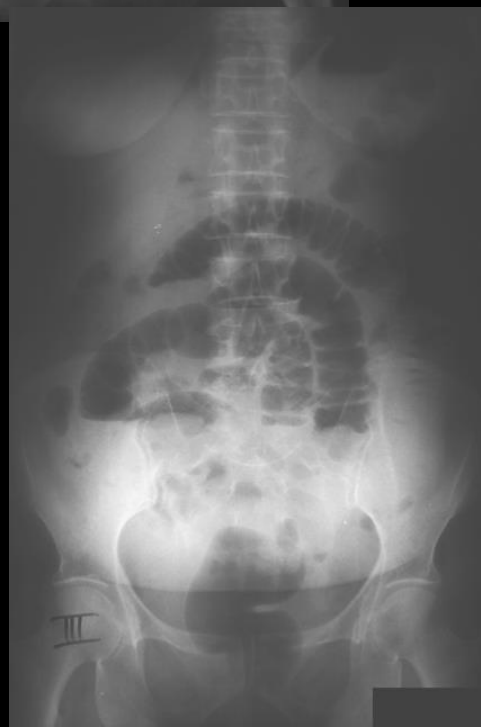2 - diagnostic étiologique : occlusion colique basse à évolution lente ; adénocarcinome sténosant du sigmoïde avec valvule de Bauhin continente .

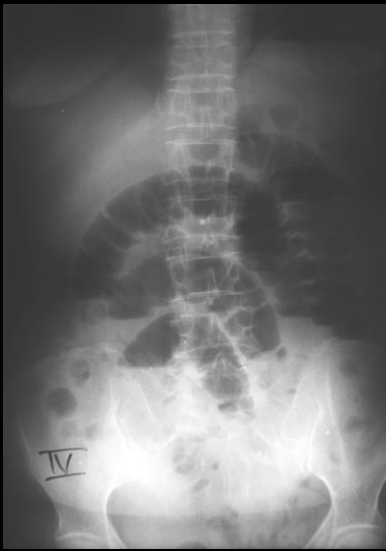




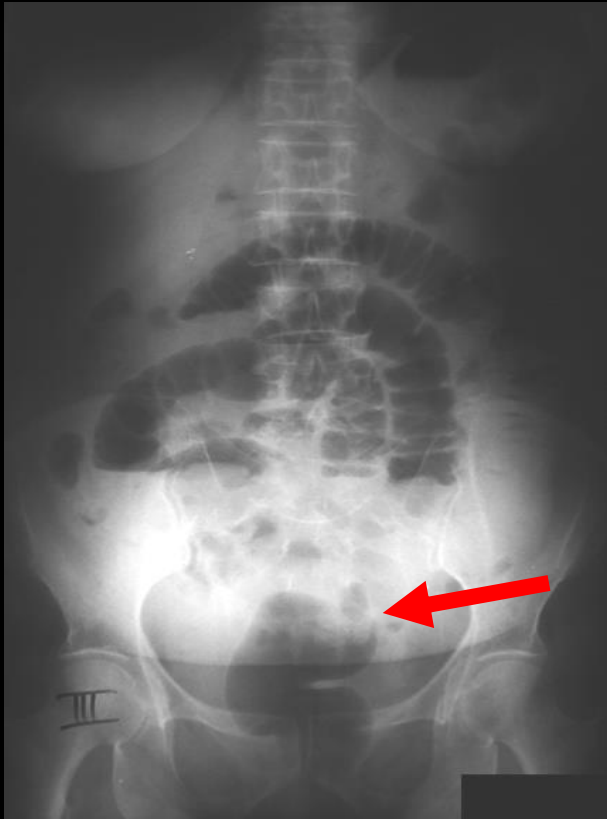
1 - diagnostic positif

2 - diagnostic étiologique





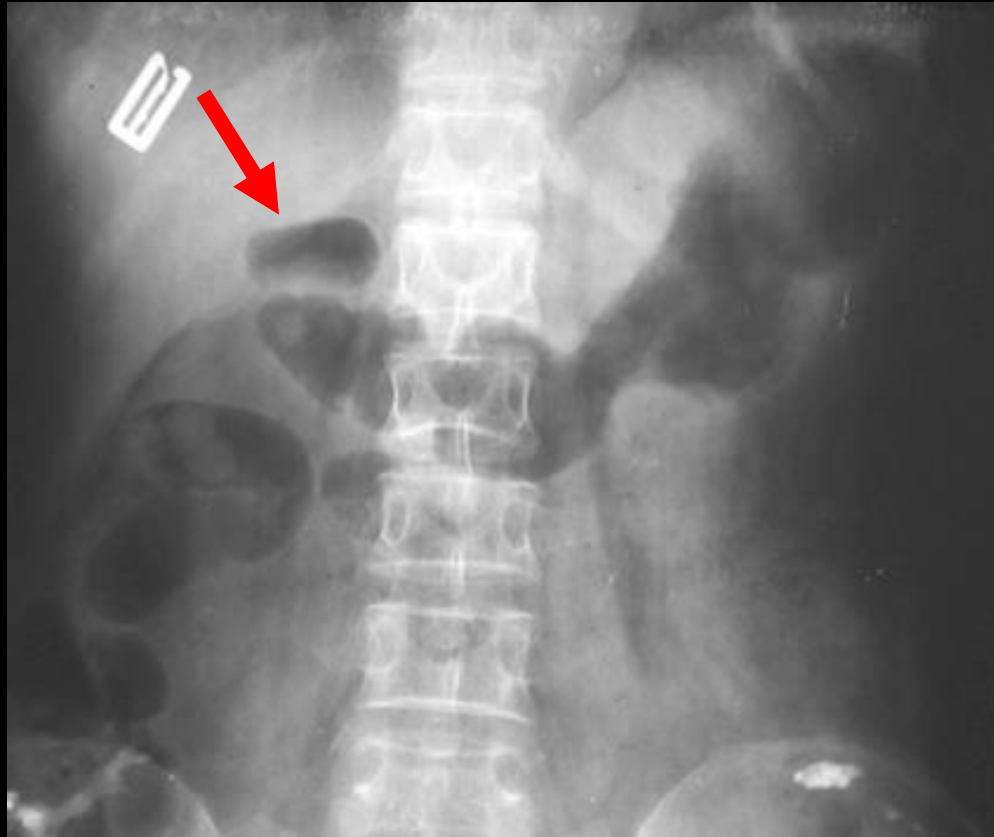
1 - diagnostic positif : occlusion du grêle (distal) ???



2 - diagnostic étiologique :

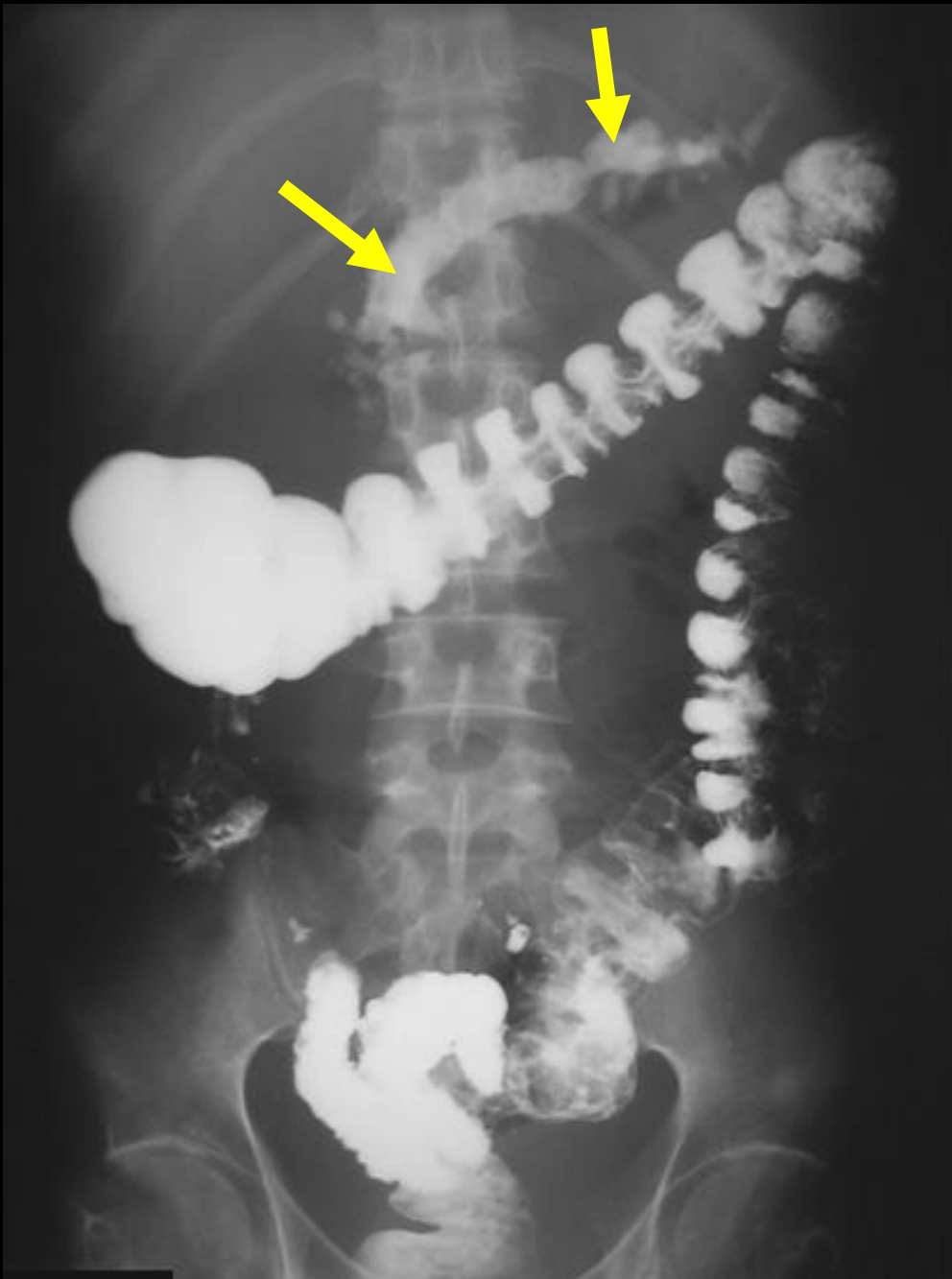
adénocarcinome sténosant du sigmoïde .... montré grâce à l'insufflation recto-sigmoïdienne !!!

la lecture des clichés d'abdomen urgent reste un "art"



1 - quelle est l'origine de cette image gazeuse sous hépatique ?

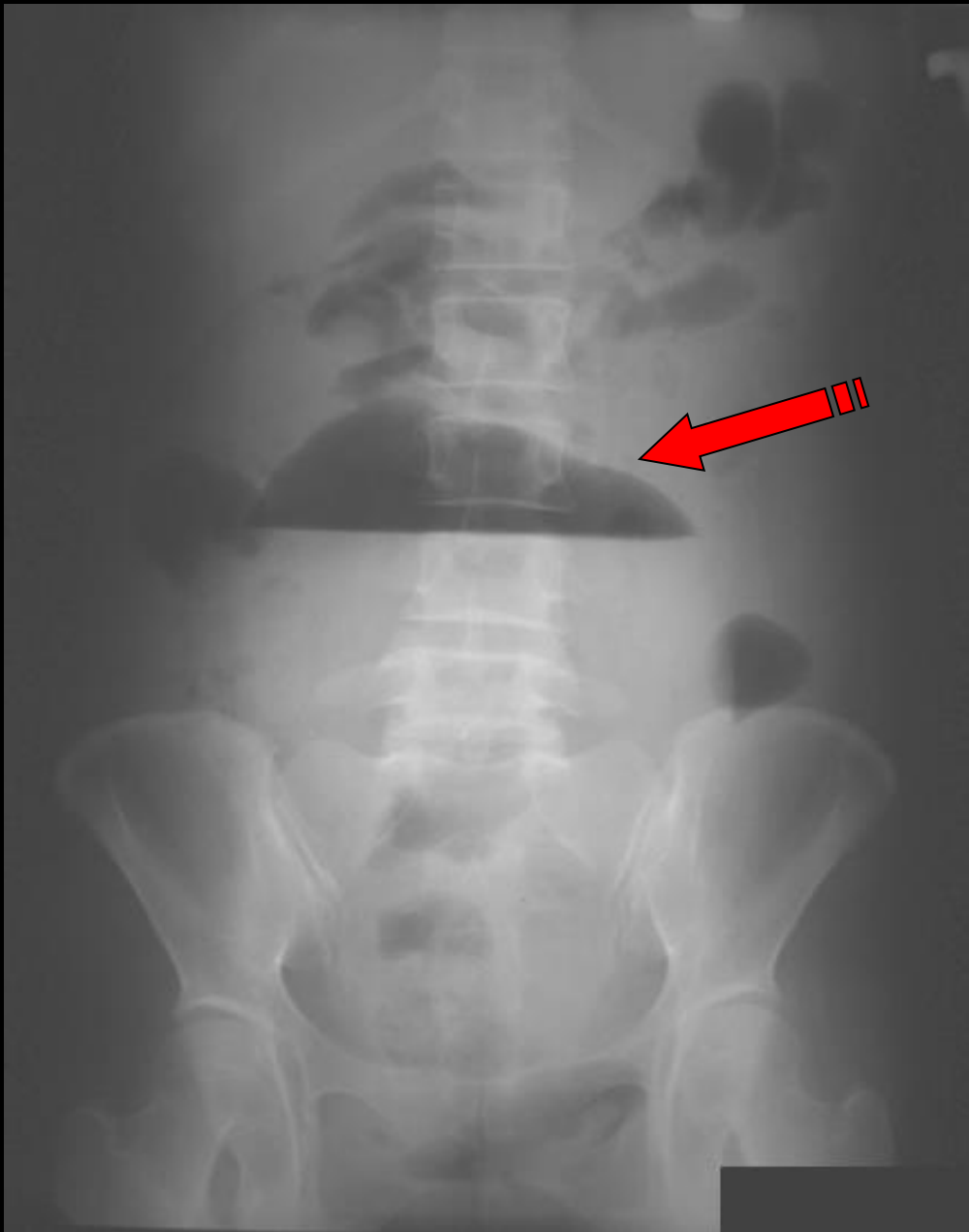
2 - c'est le bulbe duodénal qui est distendu par du gaz ,  
comme la lumière gastrique ! !



diagnostic



pancréatite chronique  
calcifiante, a priori non  
éthylque .  
héréditaire , carencielle ...en  
raison de l'aspect  
d'"empierrement" du canal  
pancréatique principal dilaté

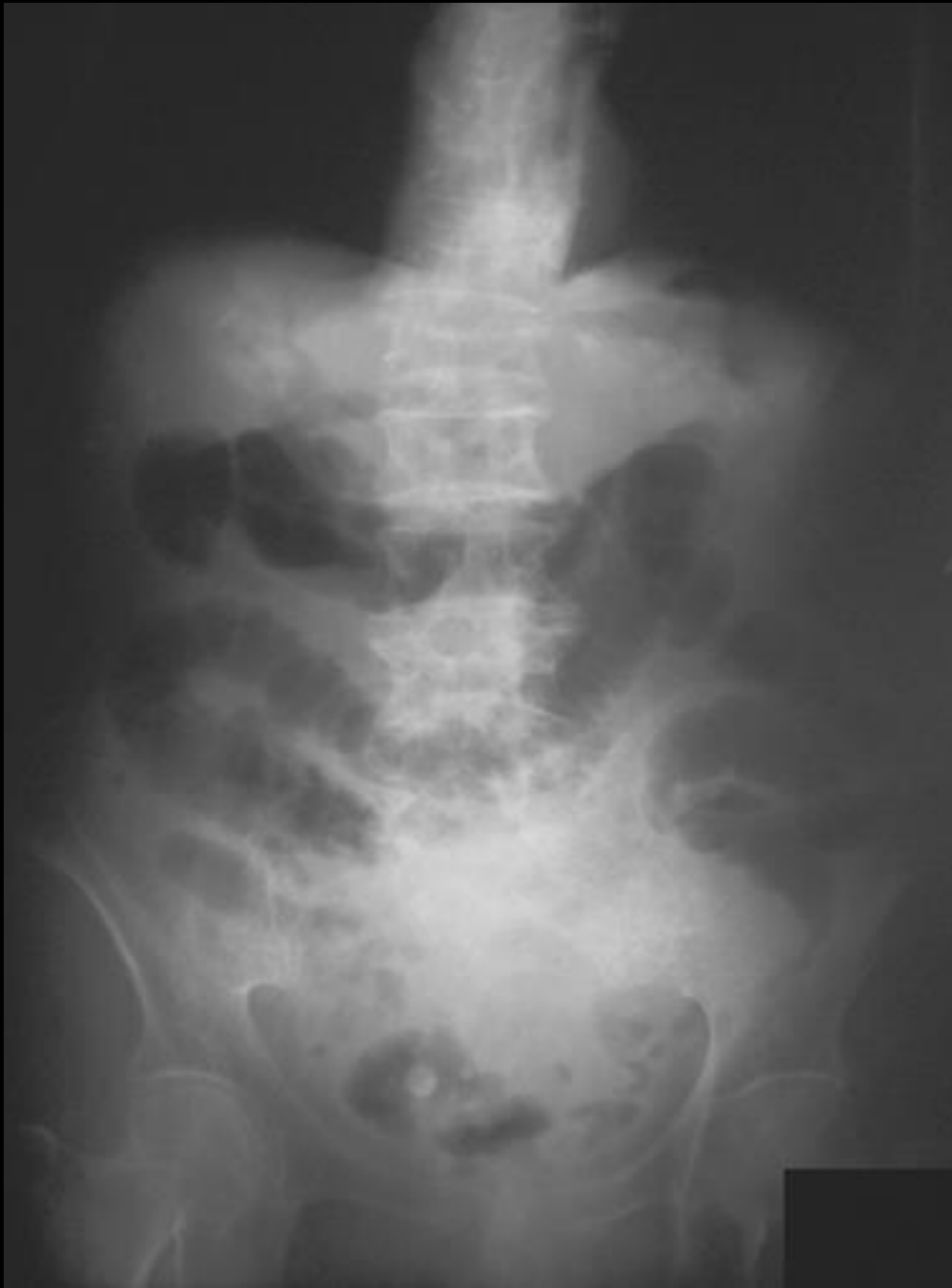

diagnostic de nature



image hydro-gazeuse mésocoeliaque  
, sans paroi intestinale identifiable

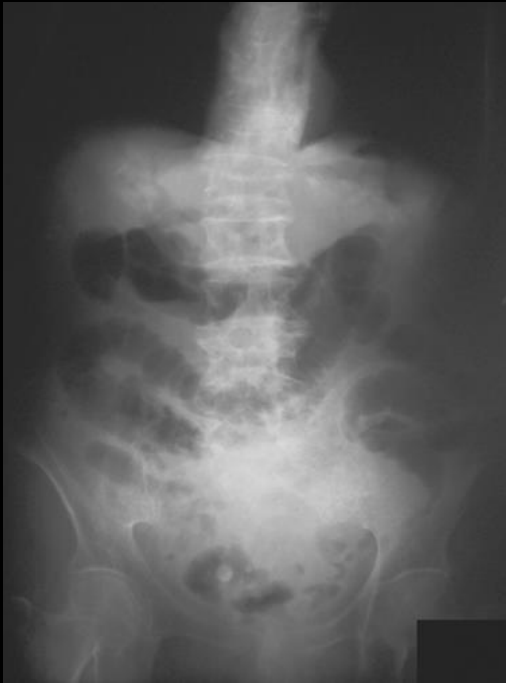collection abcédée post chirurgicale  
(chirurgie gynécologique )



1 - diagnostic positif

2 - diagnostic étiologique





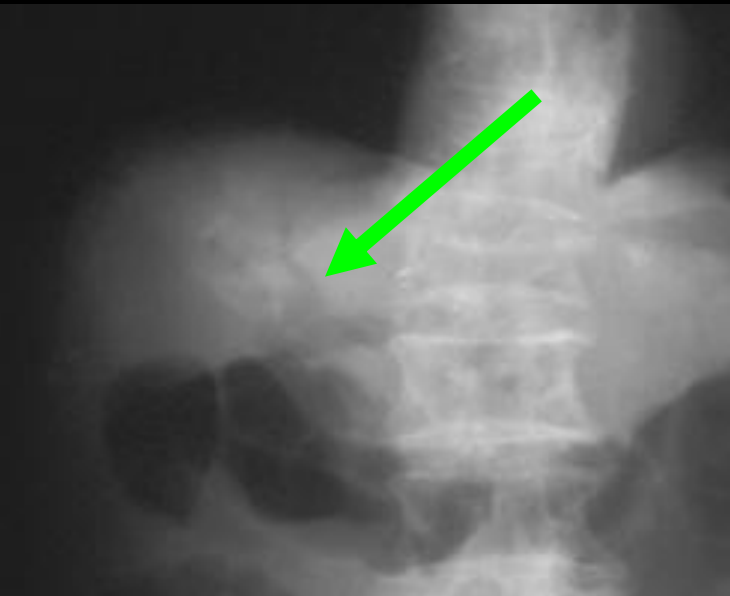
1 - diagnostic positif : occlusion du grêle

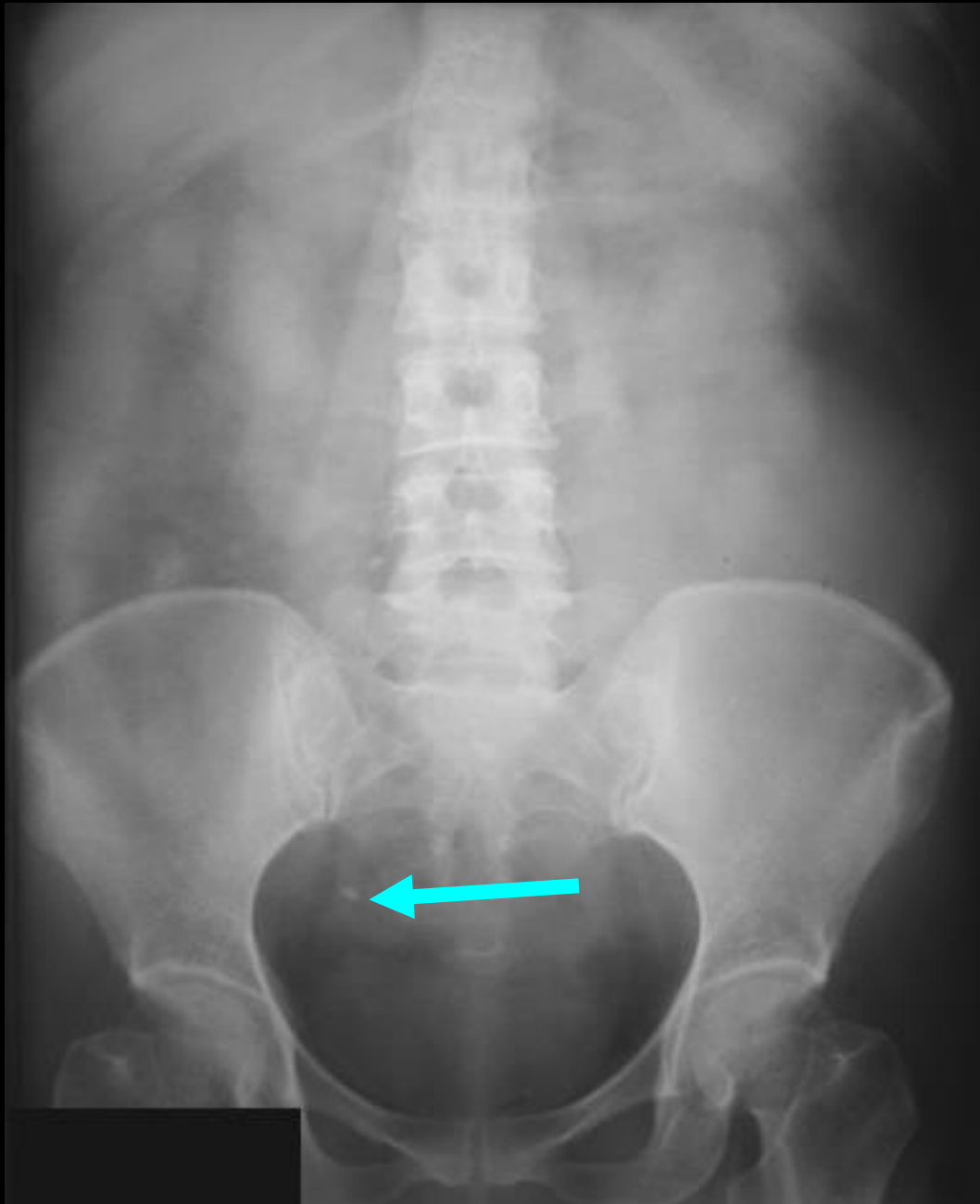
+ aérobilie !! (pneumochlédoque ou pneumoangiocholite)

2 - diagnostic étiologique :

ileus biliaire

recherchez le 3<sup>ème</sup> élément de la triade de Riegler : le (ou les!) gros calculs biliaires d'origine vésiculaire en situation ectopique , se projetant sur les anses grêles distendues (mais parfois , comme ici , sur le squelette axial



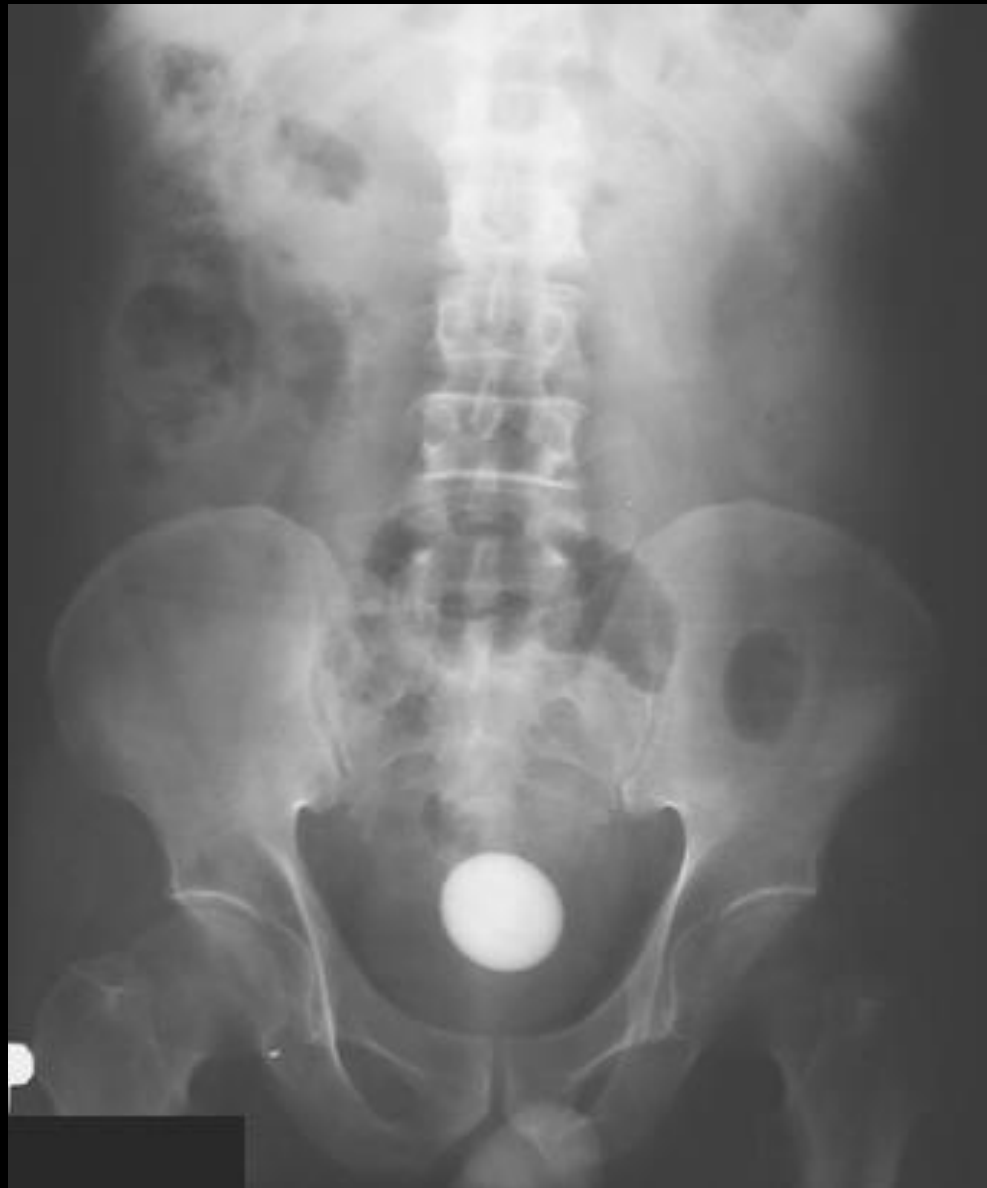

1 - diagnostic positif

2 - diagnostic étiologique



calcul urétéral droit



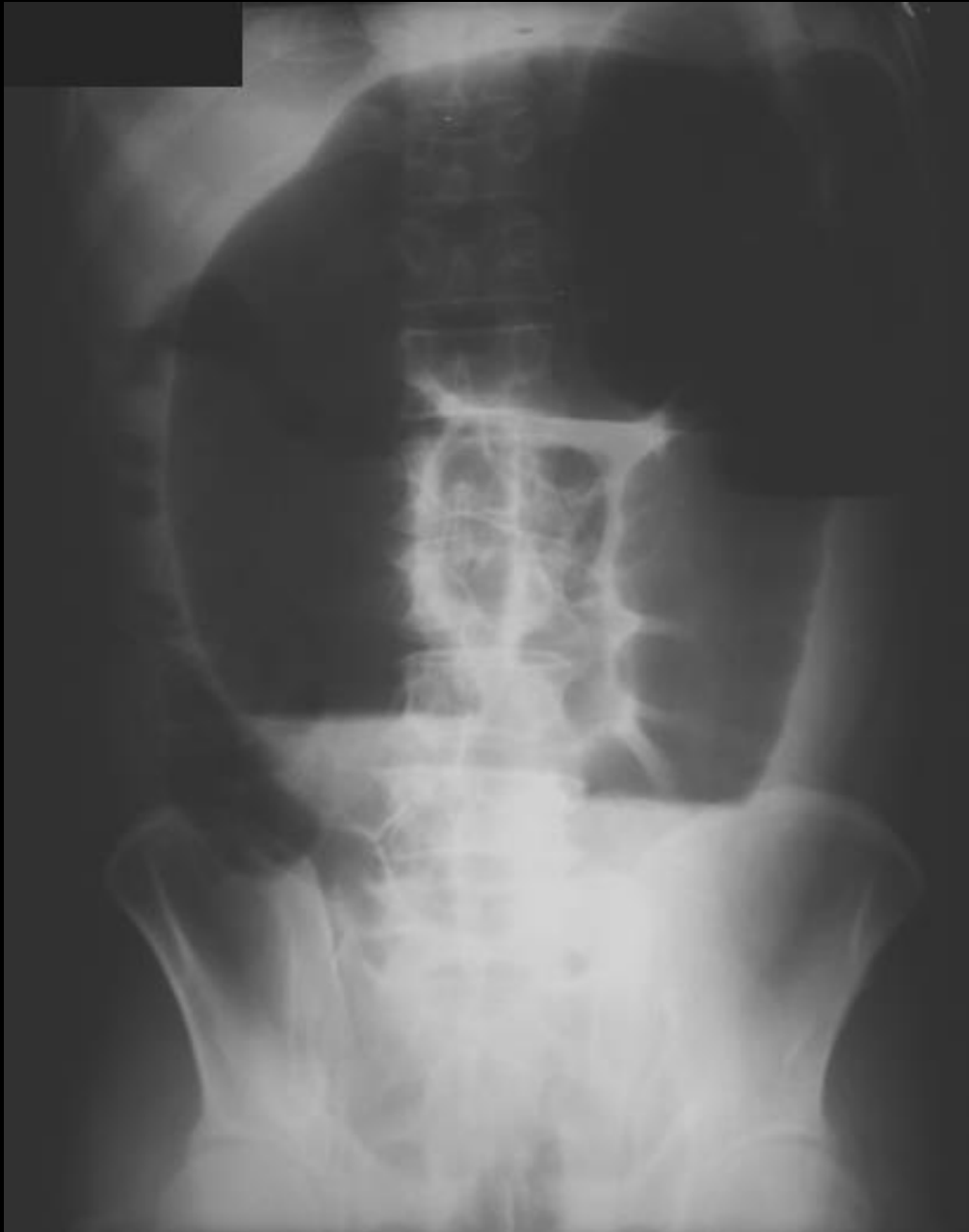1 - diagnostic positif

2 - diagnostic étiologique



calcul vésical

dysectasie cervico-prostatique



1 - diagnostic positif

2 - diagnostic étiologique



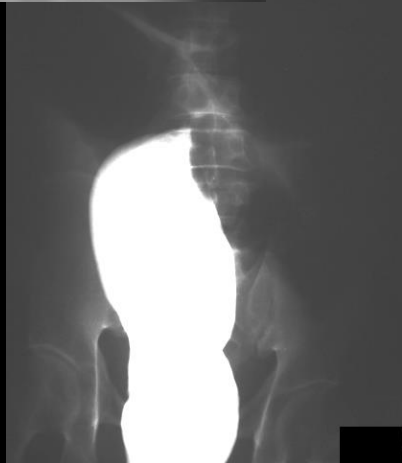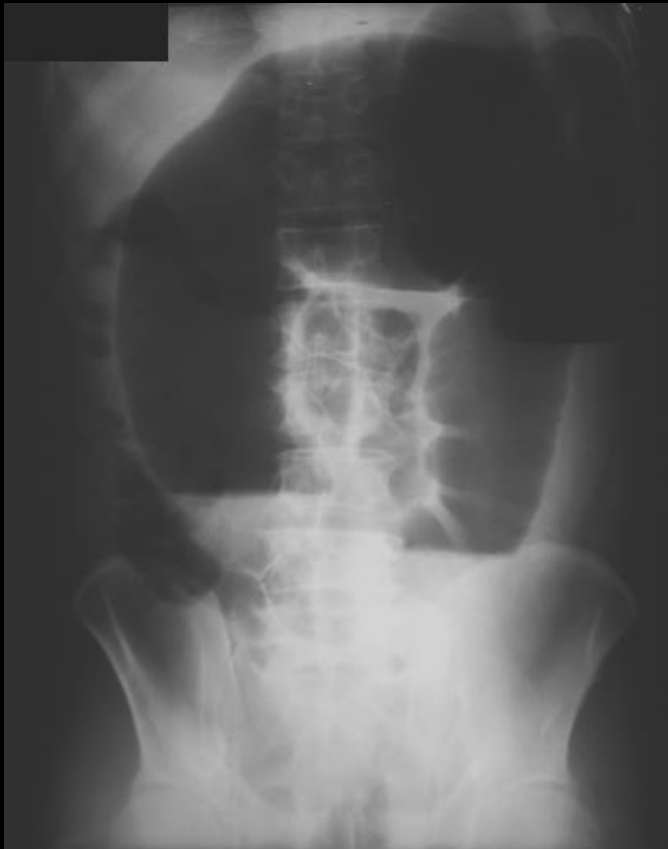1 - diagnostic positif : occlusion colique basse

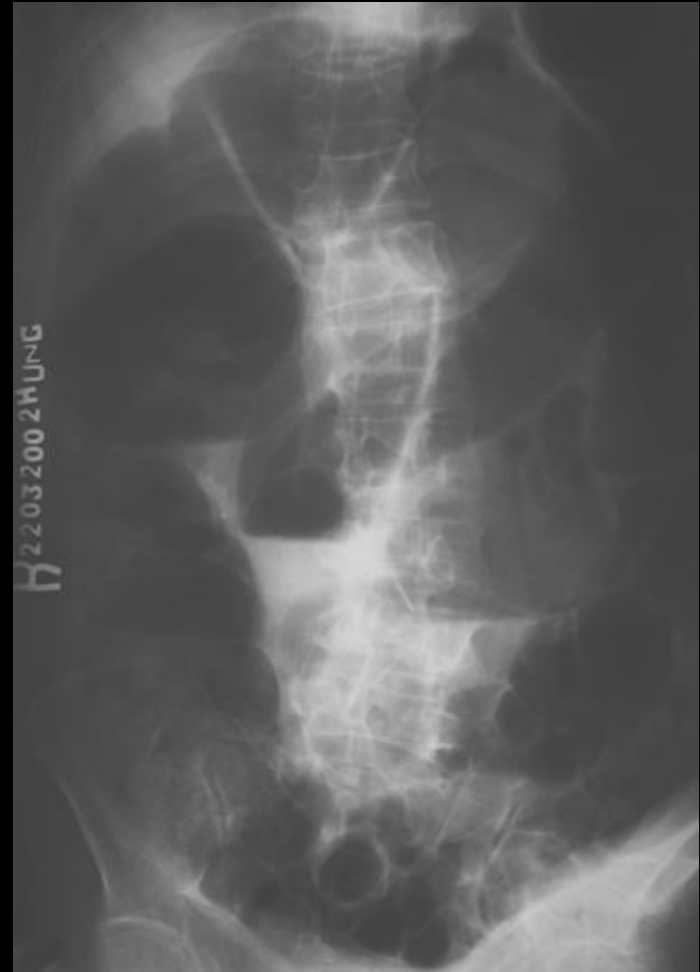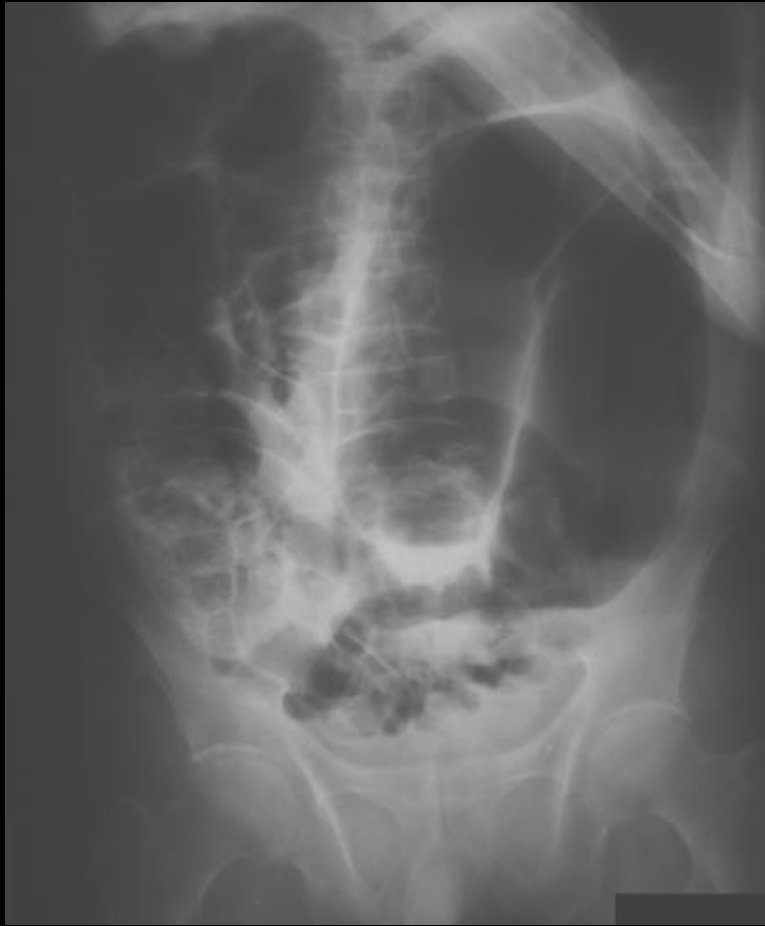2 - diagnostic étiologique :

volvulus , a priori mésentérico-axial, du sigmoïde

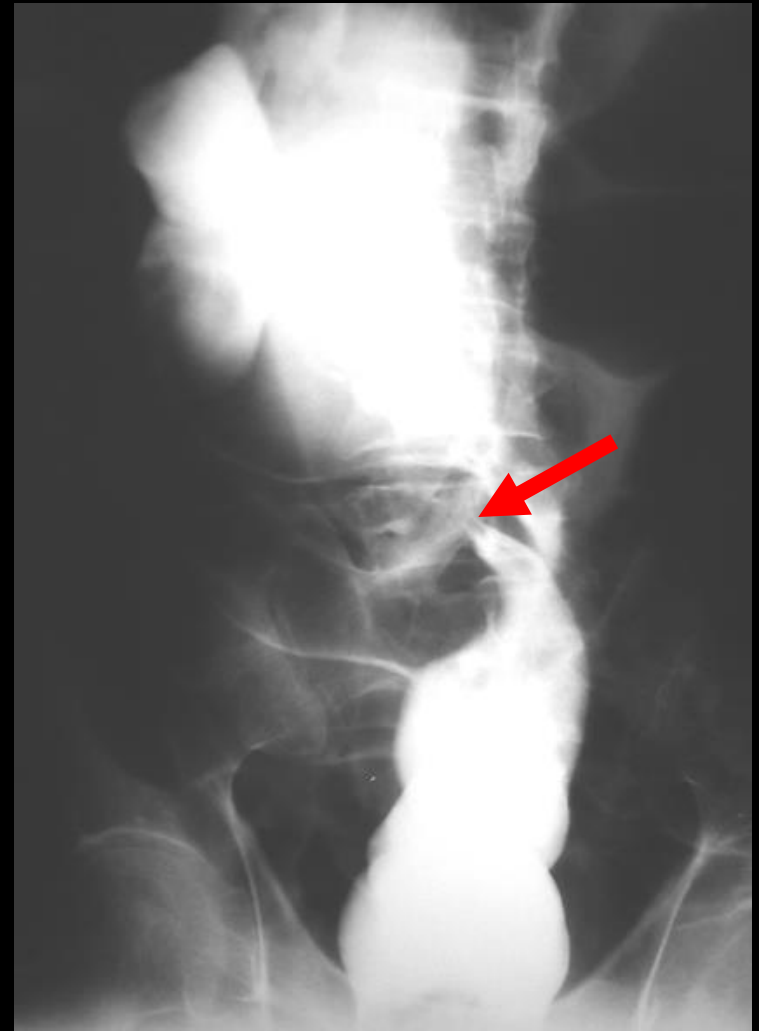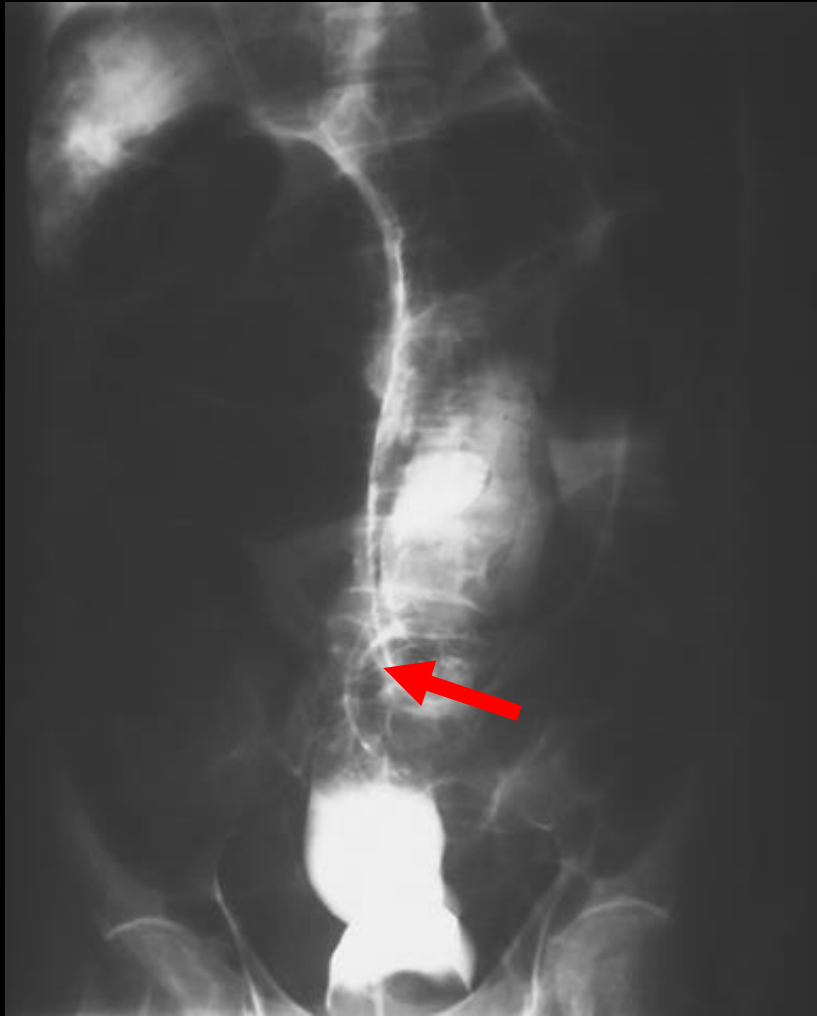
. croisement des 2 branches ascendante et descendante du sigmoïde à l'étage pelvien

. signe du "décalottage" du pôle Nord (northern exposure sign) ; le sommet de l'anse sigmoïdienne distendue dépasse le niveau du colon transverse en distension gazeuse

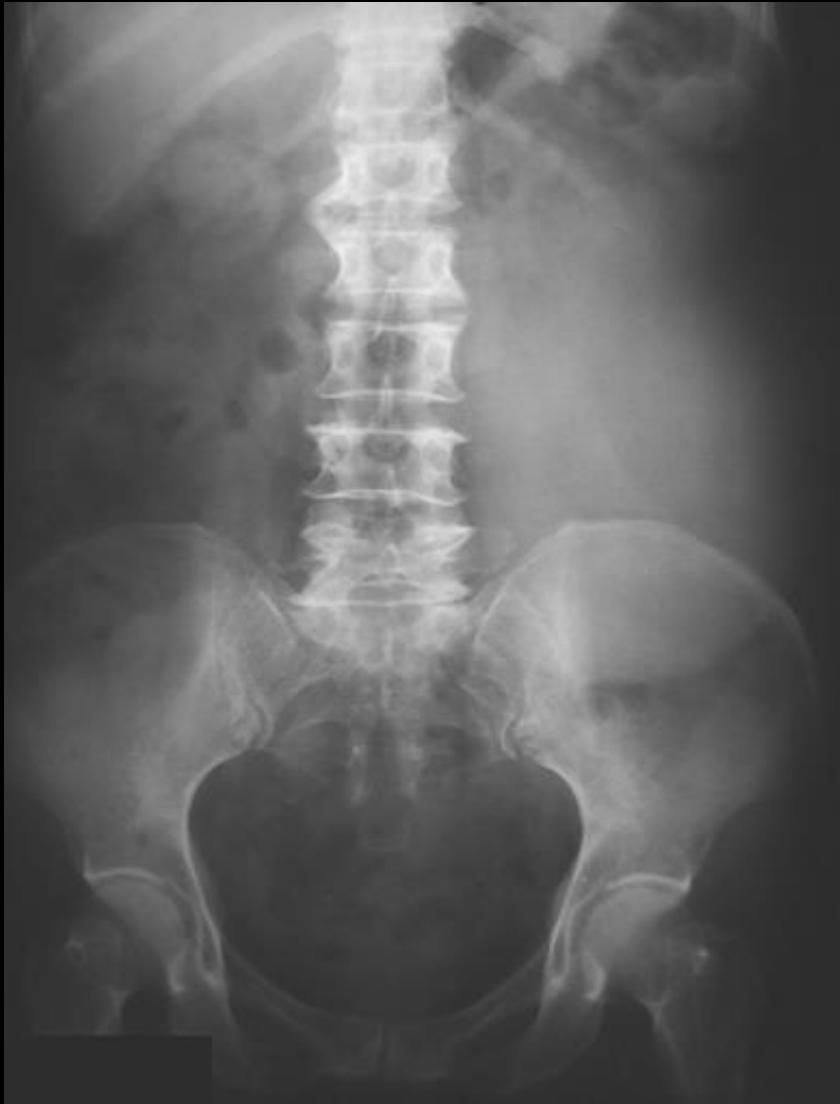



volvulus méésentérico-axial du sigmoïde :  
image gazeuse médiane pelvi-abdominale "en grain de café"



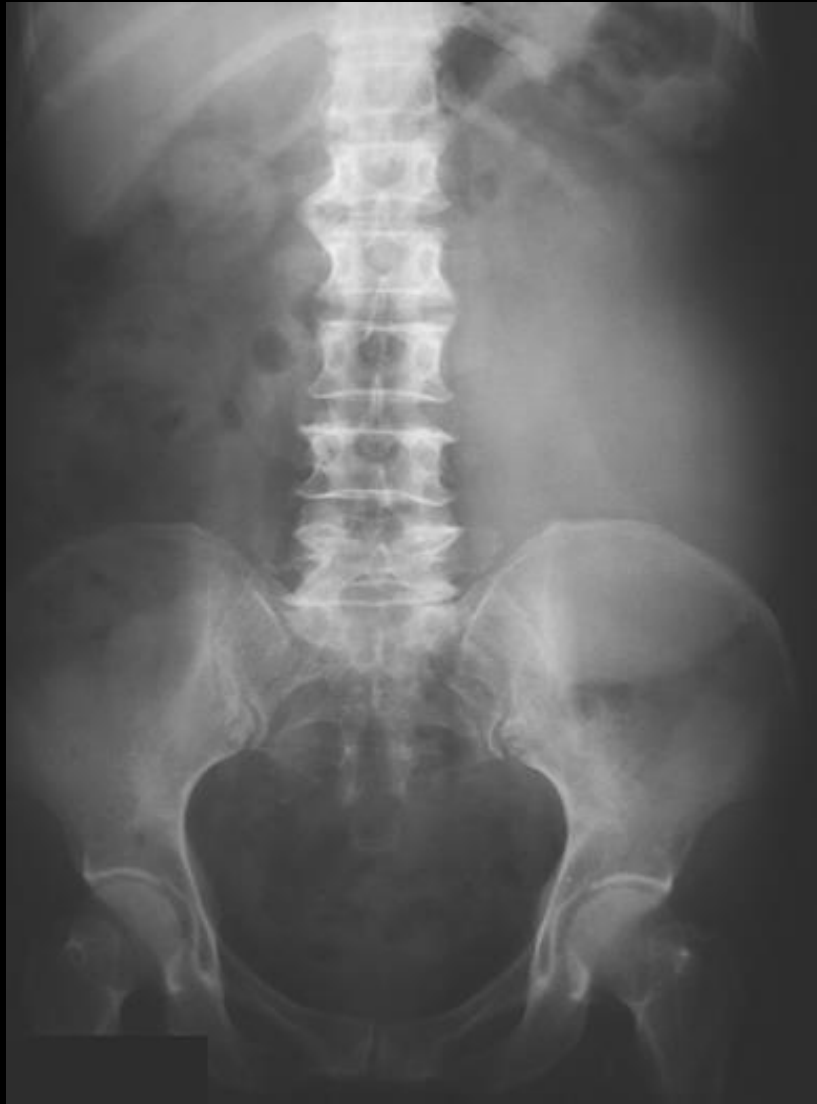volvulus du sigmoïde ; lavements aux hydrosolubles iodés



1 - diagnostic positif

2 - diagnostic étiologique





1 - diagnostic positif :  
masse rétropéritonéale  
car effaçant le bord du psoas

pas d'anomalie rachidienne  
évidente (scalloping des corps  
vertébraux , taille et densité des  
pédicules ...)

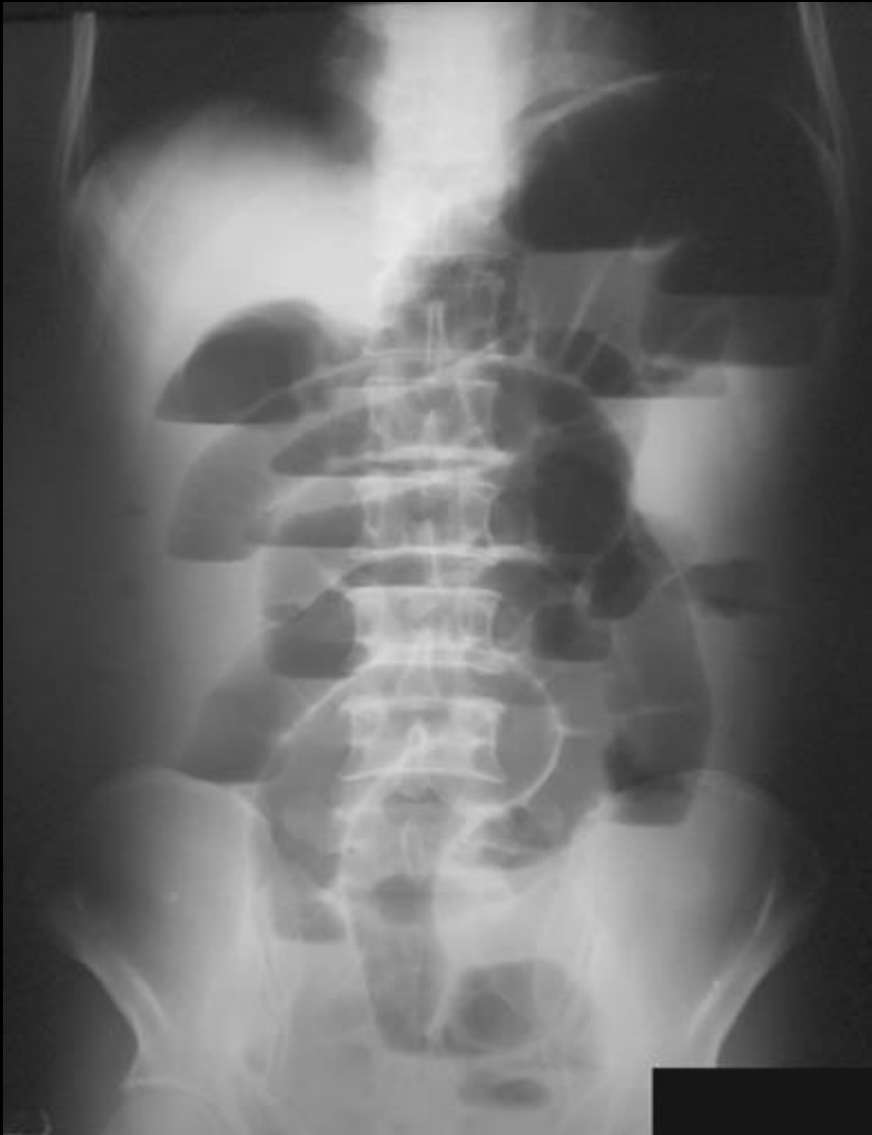2 - diagnostic étiologique :

adénocarcinome rénal  
gauche

3-diagnostic différentiel

hydronéphrose sur  
syndrome de jonction pyélo-  
urétérale

splénomégalie

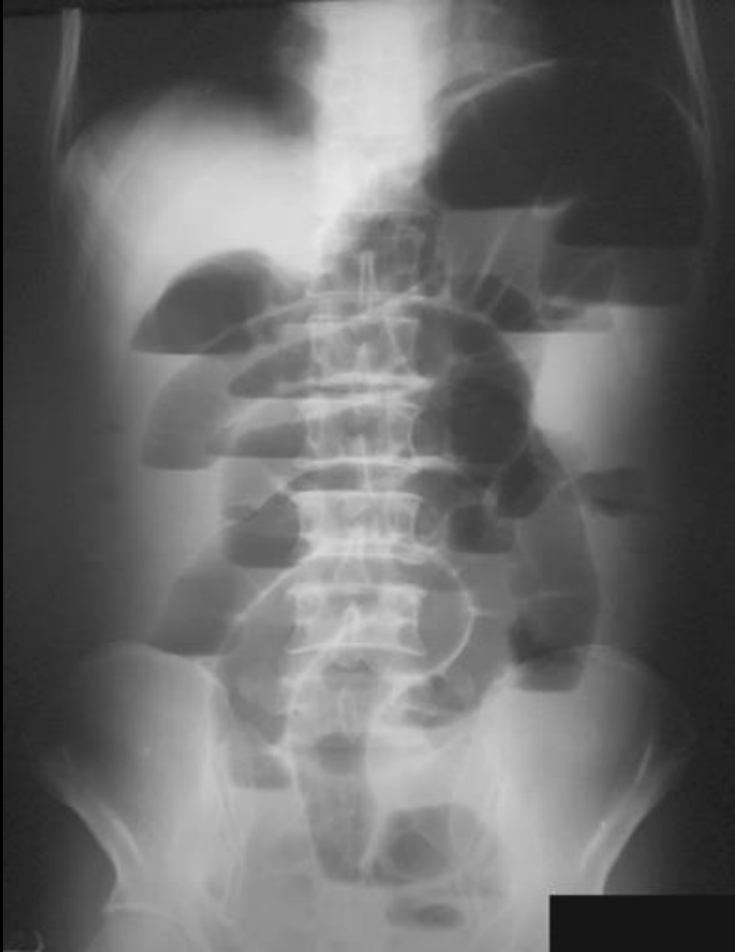

1 - diagnostic positif

2 - diagnostic étiologique

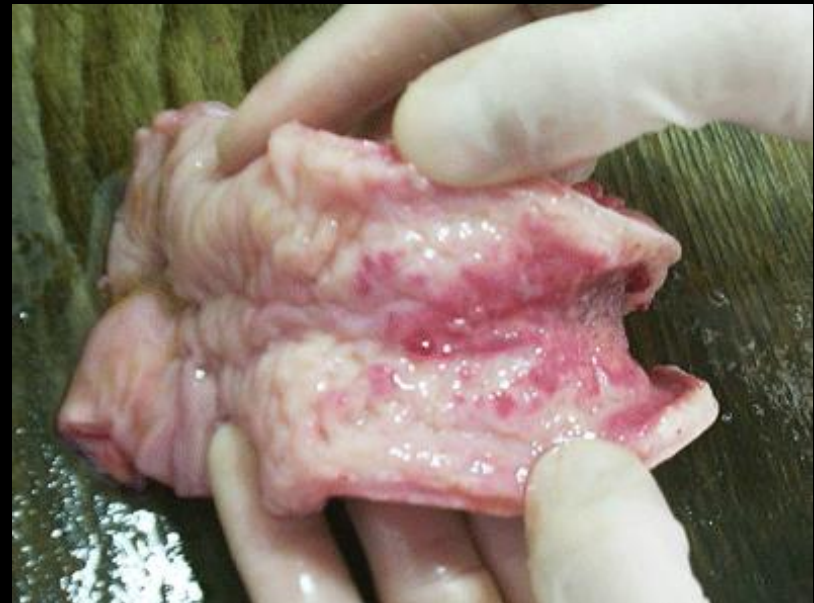

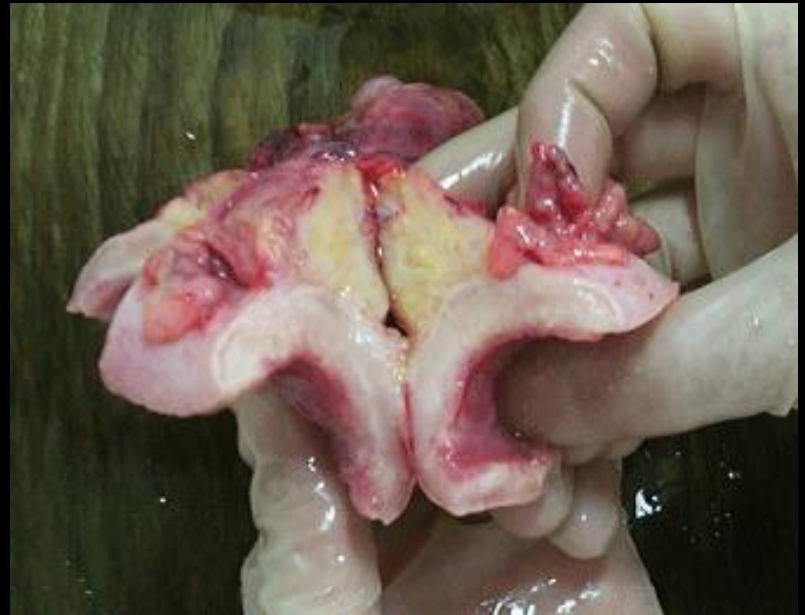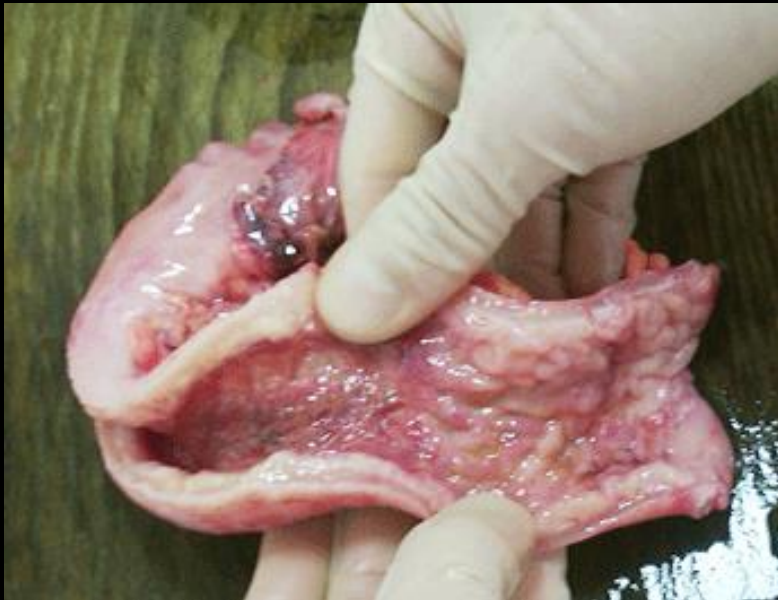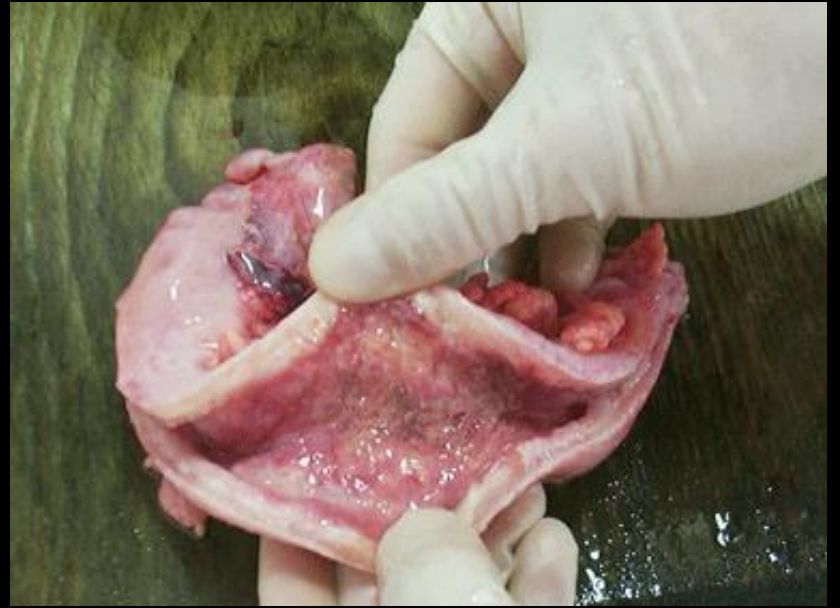
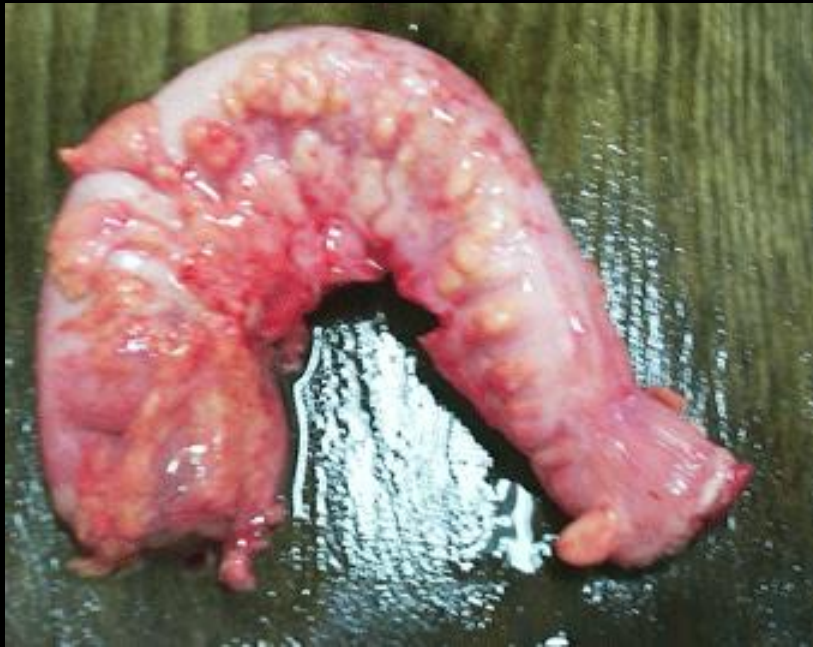1 - diagnostic positif : occlusion colique basse

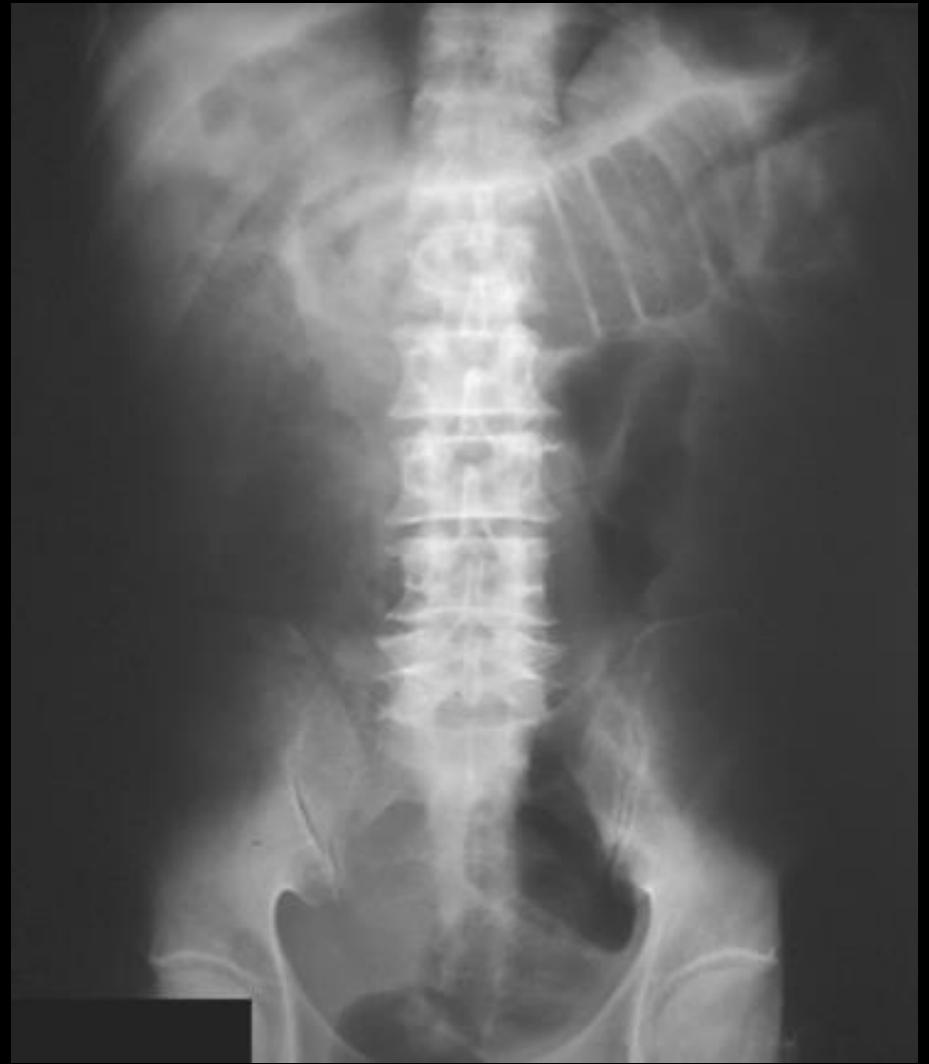
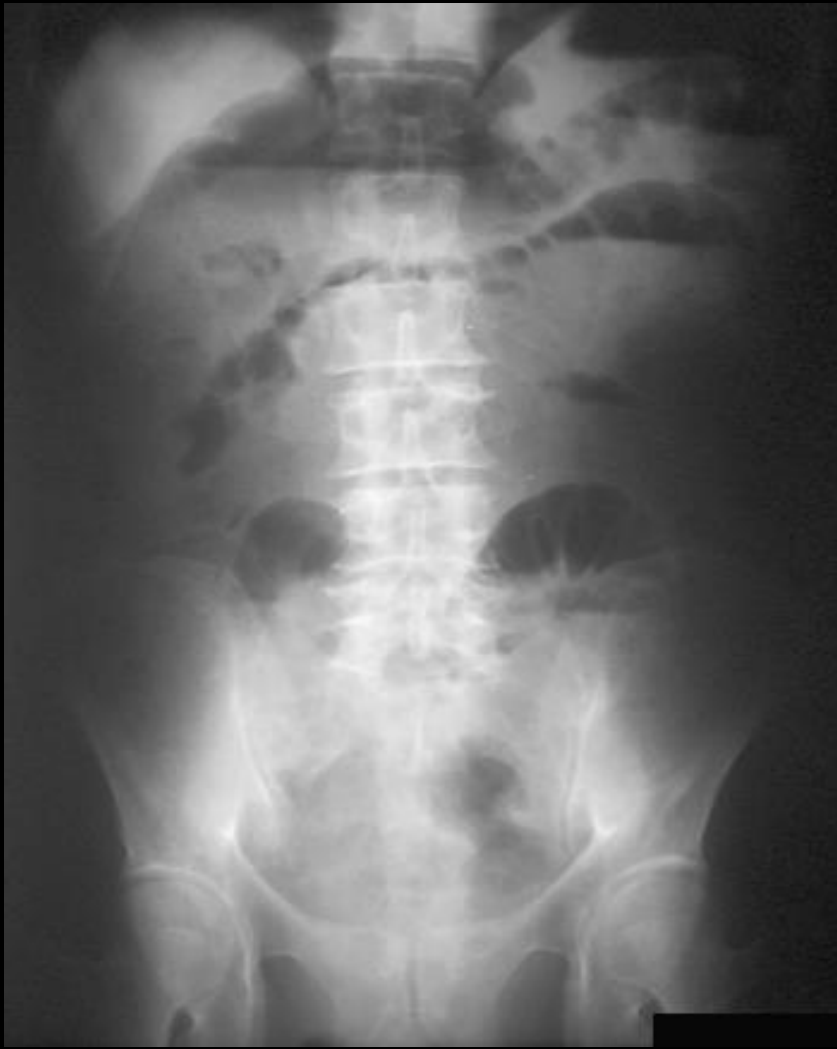
2 - diagnostic étiologique :

adénocarcinome sténosant du sigmoïde



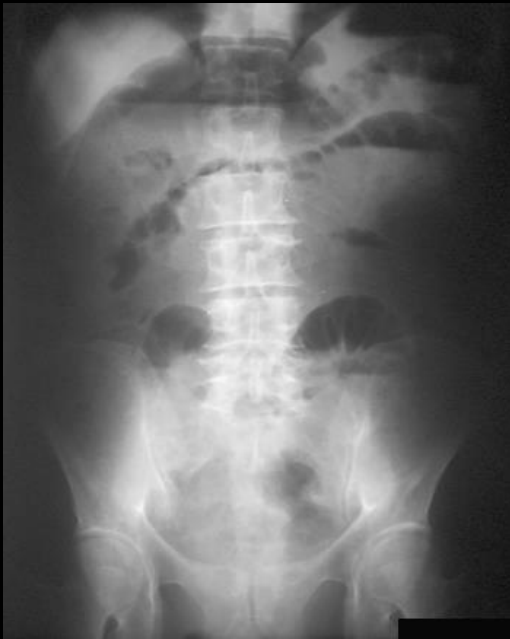



1 - diagnostic positif

2 - diagnostic étiologique





1 - diagnostic positif : occlusion du grêle

2 - diagnostic étiologique :

bride ou adhérences intestinales

carcinomatose péritonéale

tumeur primitive du grêle

(adénocarcinome ;

lymphome )

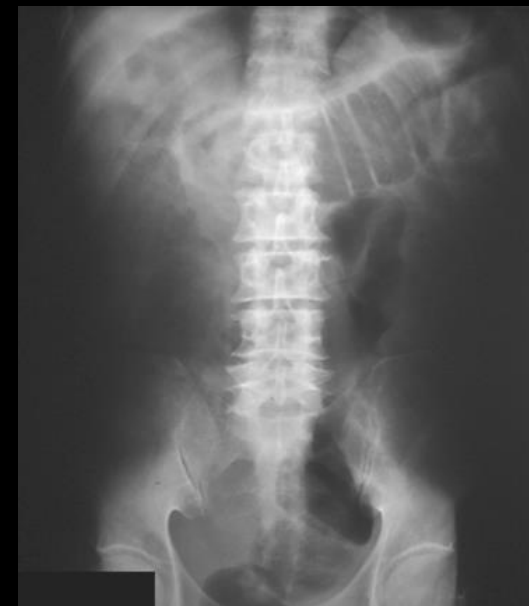hernie pariétale étranglée

hernie interne

invagination (Meckel inversé

, polype inflammatoire , lipome ..

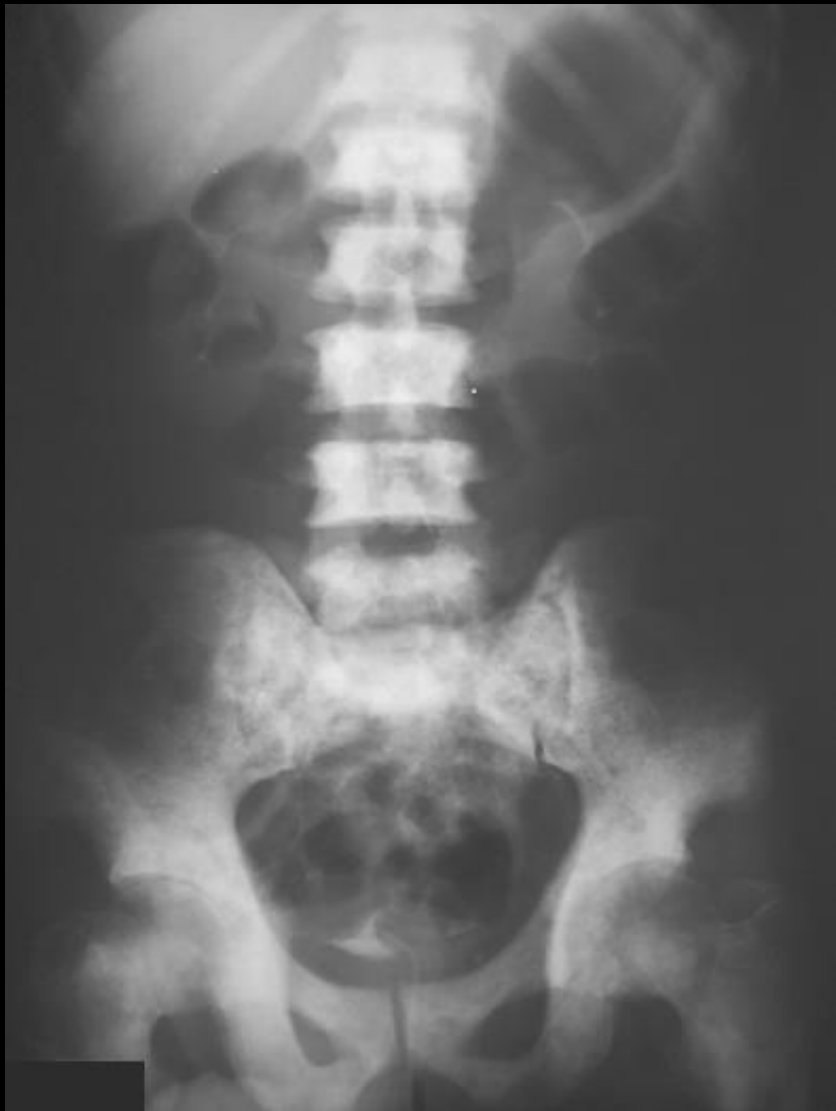... )



2 - diagnostics différentiels :

occlusion colique

ileus reflexe

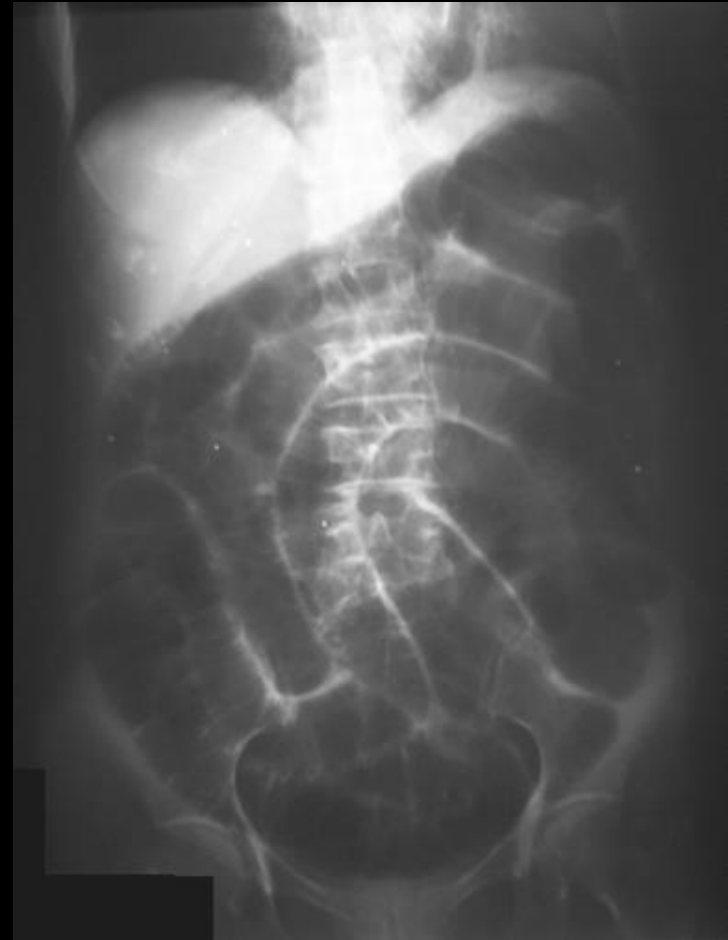
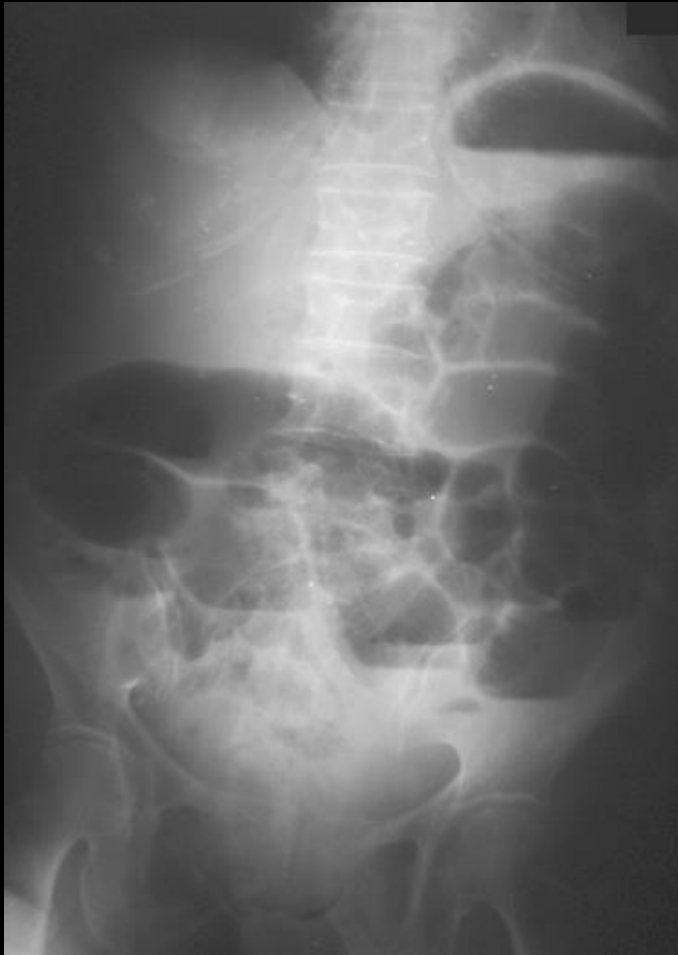
1 - diagnostic positif

2 - diagnostic étiologique




métastases  
ostéocondensantes  
d'un  
adénocarcinome  
prostatique



1 - diagnostic positif

2 - diagnostic étiologique





1 - diagnostic positif : occlusion  
ou ileus fonctionnel du  
grêle

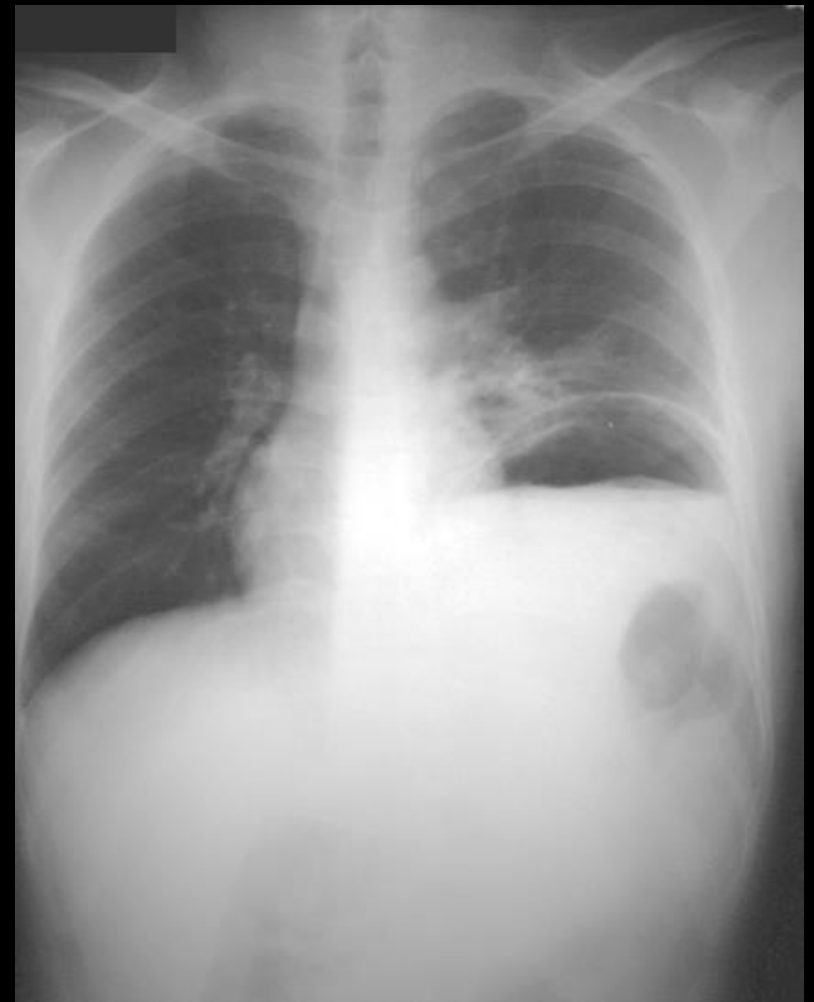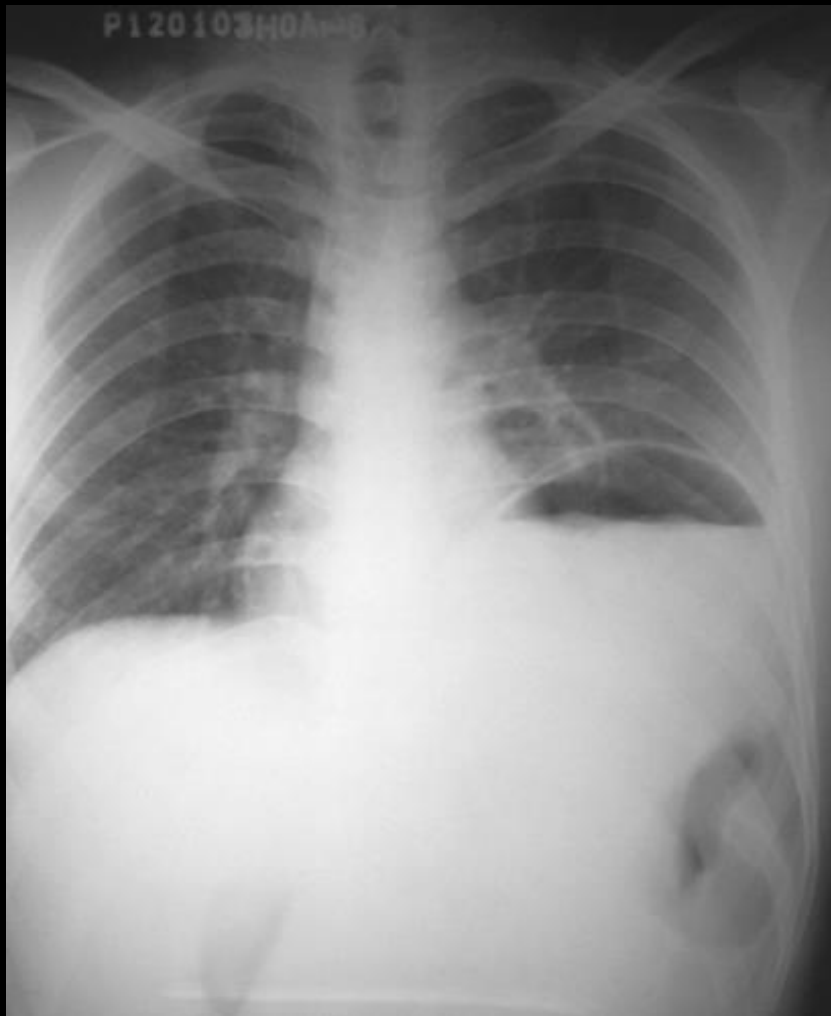
2 - diagnostic étiologique :

toutes les causes de tableaux  
aigus abdominaux  
,rétropéritonéaux, thoraciques ...



3 - diagnostic différentiel :

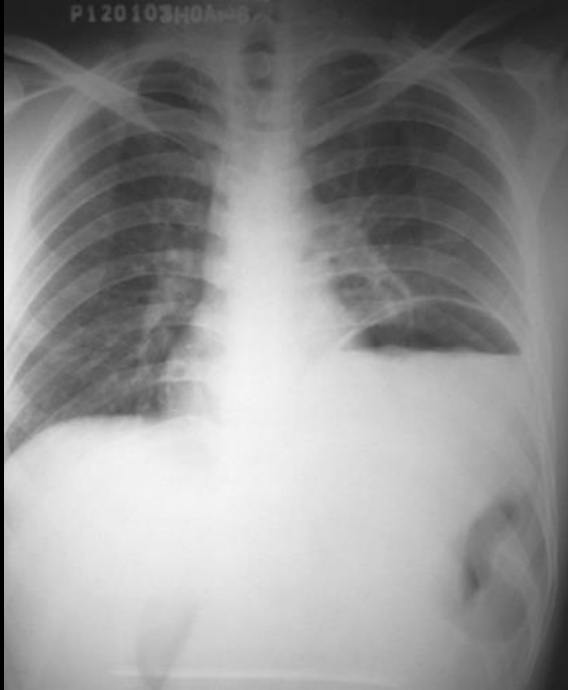adénocarcinome sténosant  
colique +++



1 - diagnostic positif

2 - diagnostic étiologique





1 - diagnostic positif : hernie diaphragmatique

2 - diagnostic étiologique :

rupture traumatique ancienne  
relaxation diaphragmatique  
hernie congénitale ( Bochdalek)

...

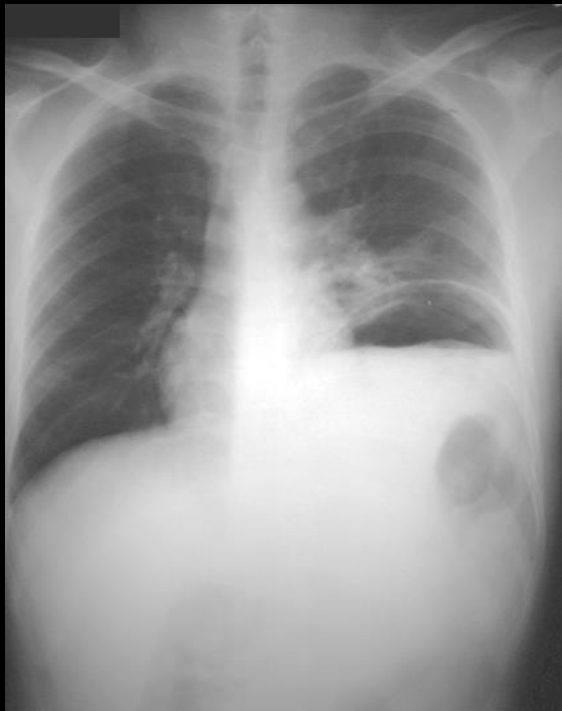3 - diagnostic différentiel :

hernie hiatale

séquelle de chirurgie d'exérèse  
parenchymateuse pulmonaire

séquelle pleurale

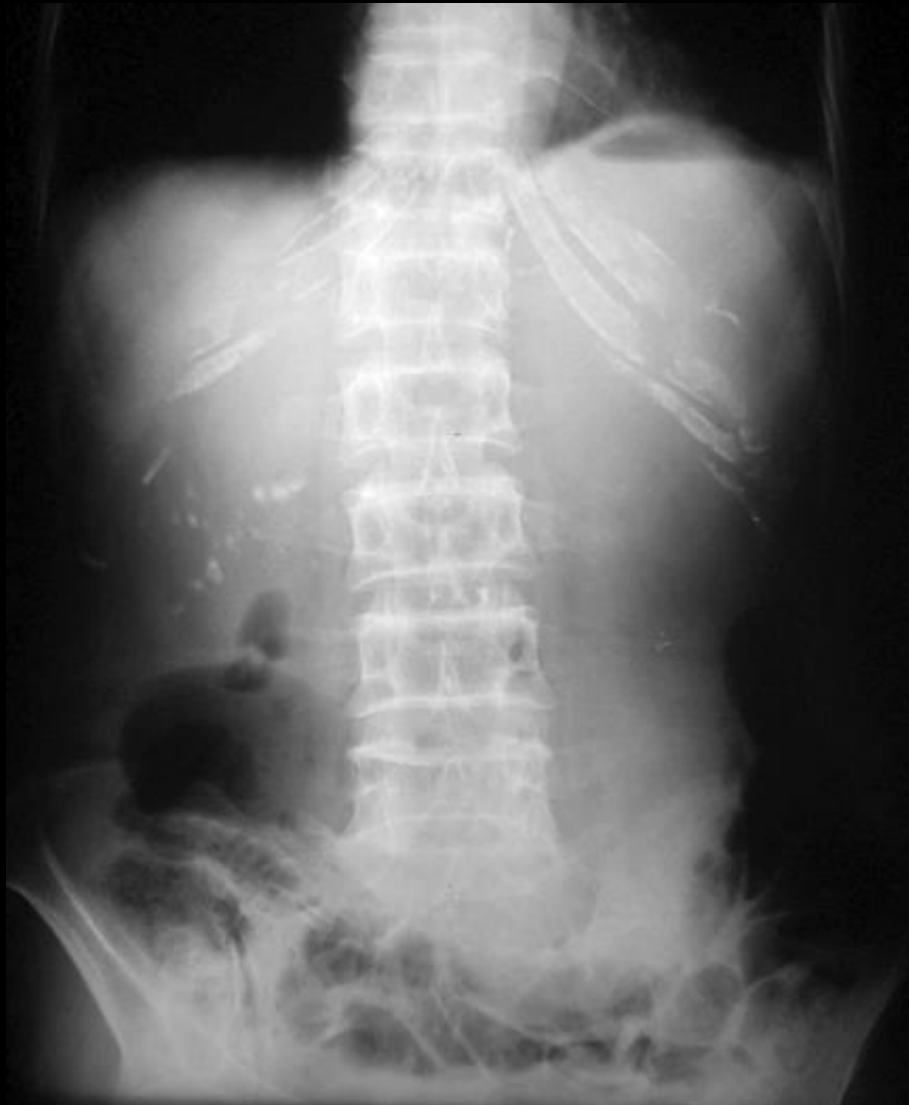paralysie phrénique



dans la très grande majorité des cas

-l'**échographie** , lorsque la distension est à prédominance liquide

-le **scanner** , dans tous les cas, sont à la fois plus explicites et beaucoup plus simples de lecture



1 - diagnostic positif

2 - diagnostic étiologique



1 - diagnostic positif :  
occlusion digestive haute

2 - diagnostic étiologique :

sténose ulcéreuse

adénocarcinome antro-pylorique

,adénocarcinome duodénal

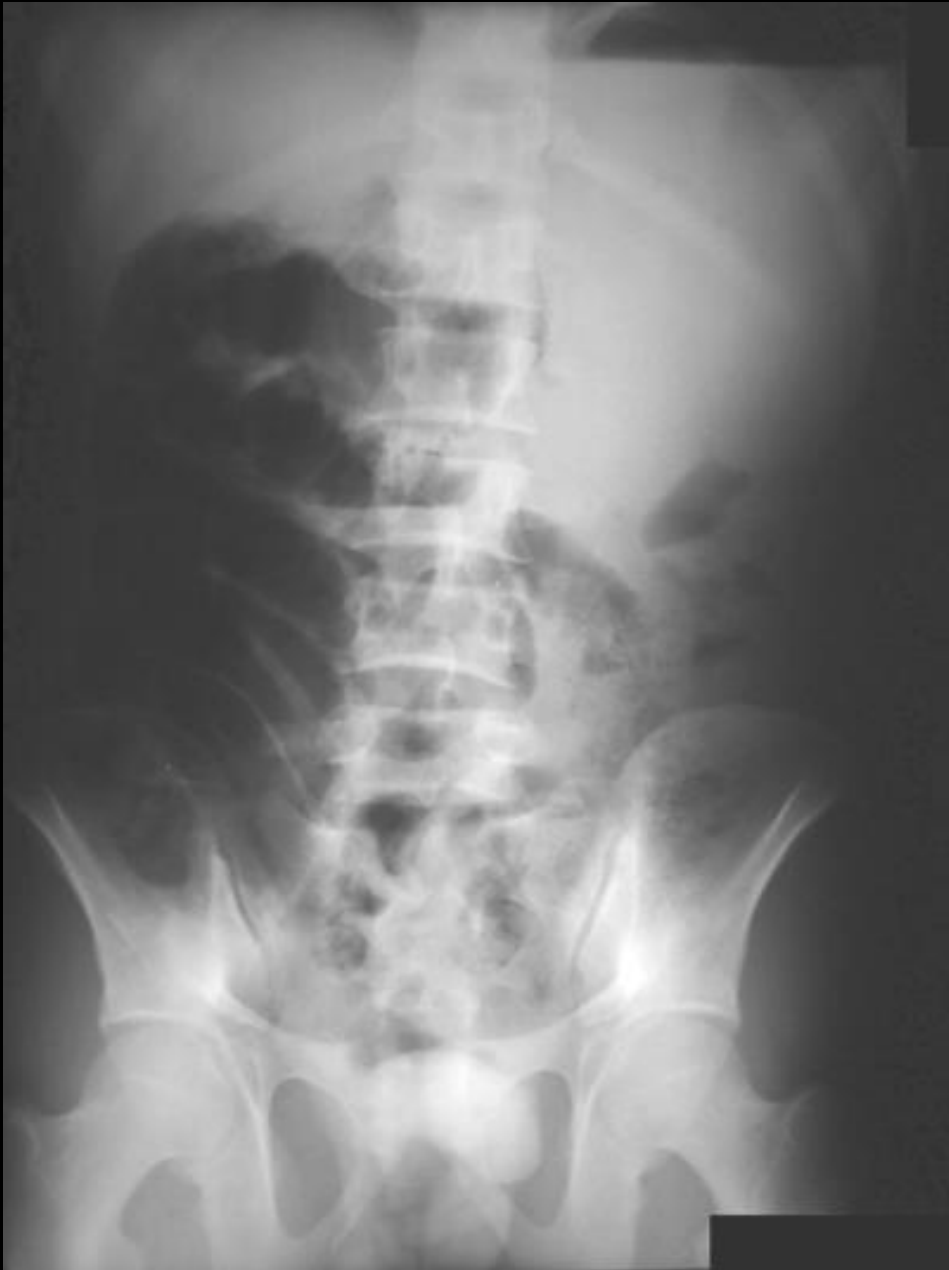extension duodénale d'un

adénocarcinome du pancrès

céphalique

3 - diagnostic différentiel :

gastroparésie



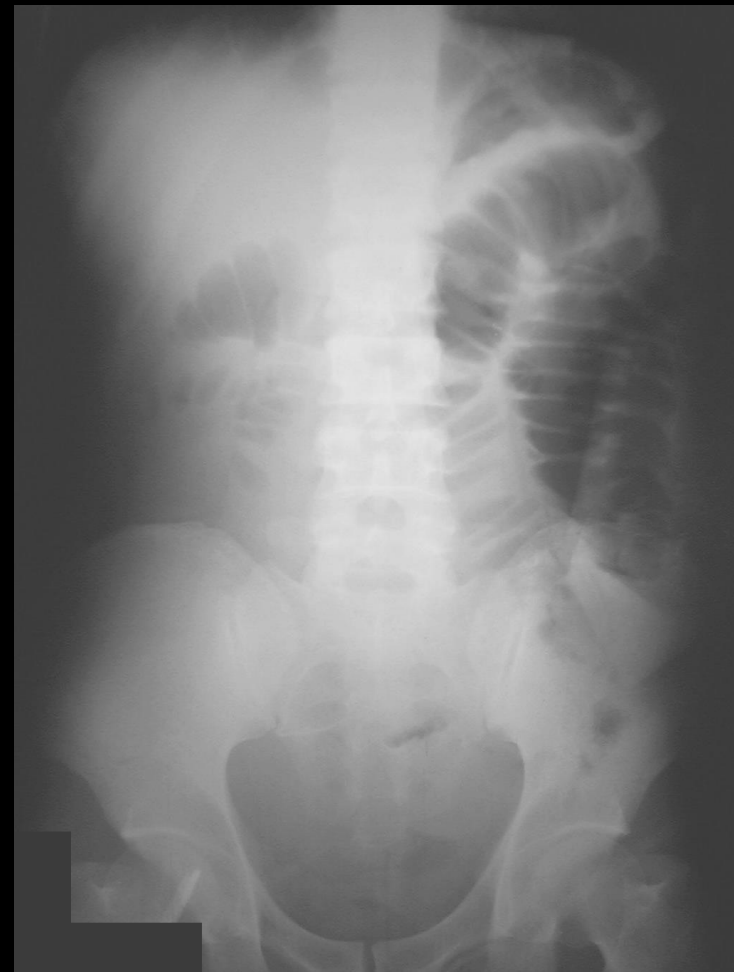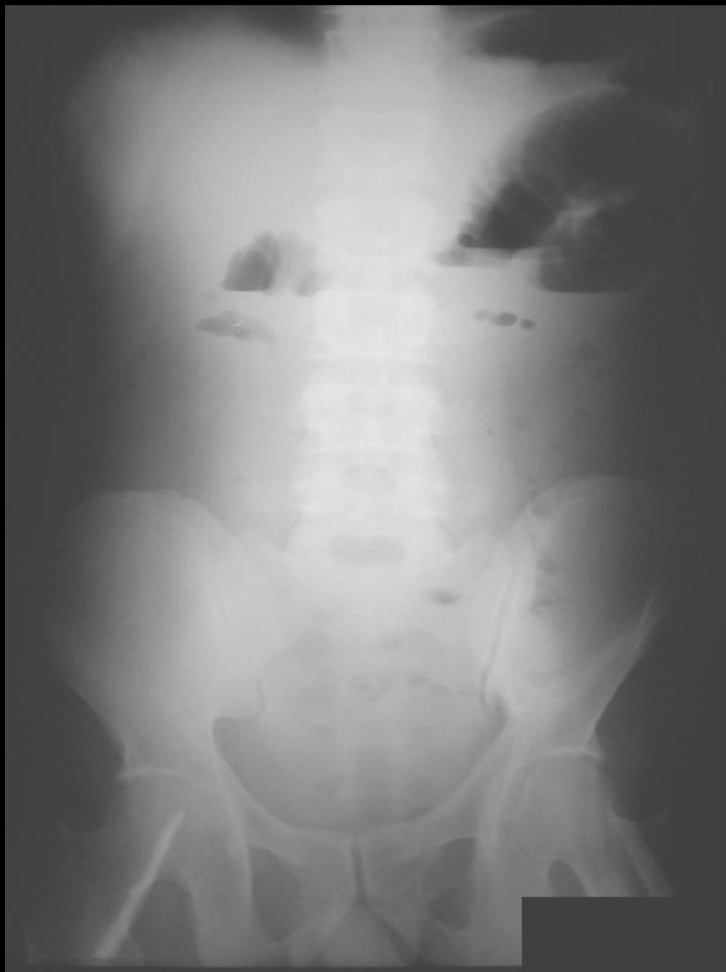1 - diagnostic positif

2 - diagnostic étiologique

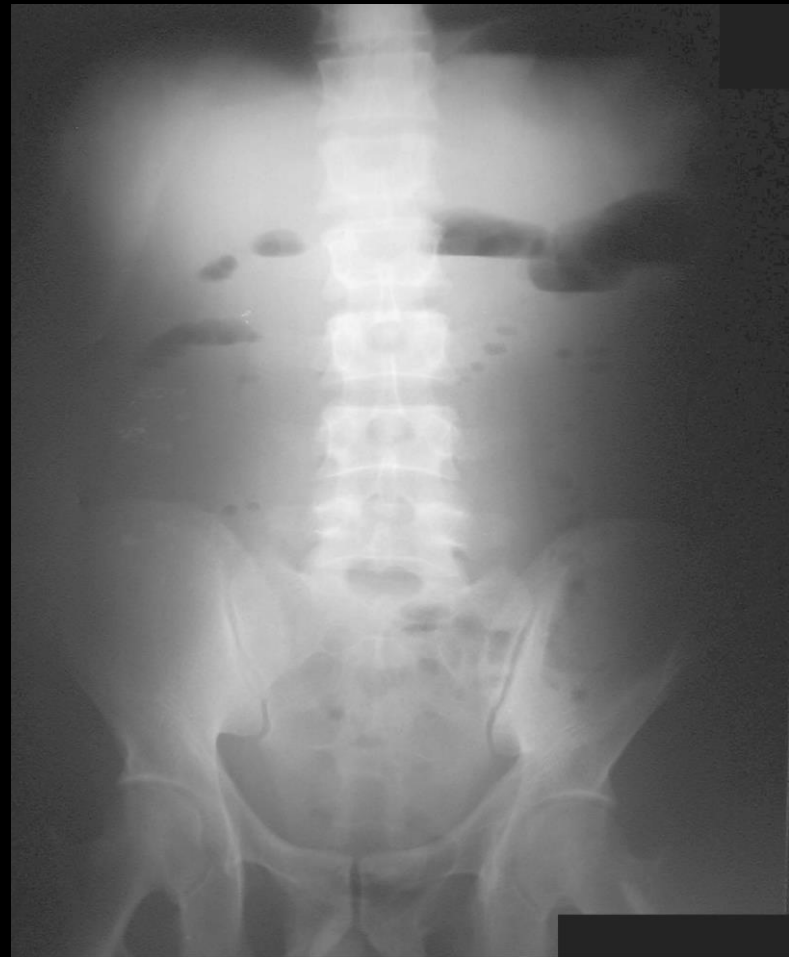
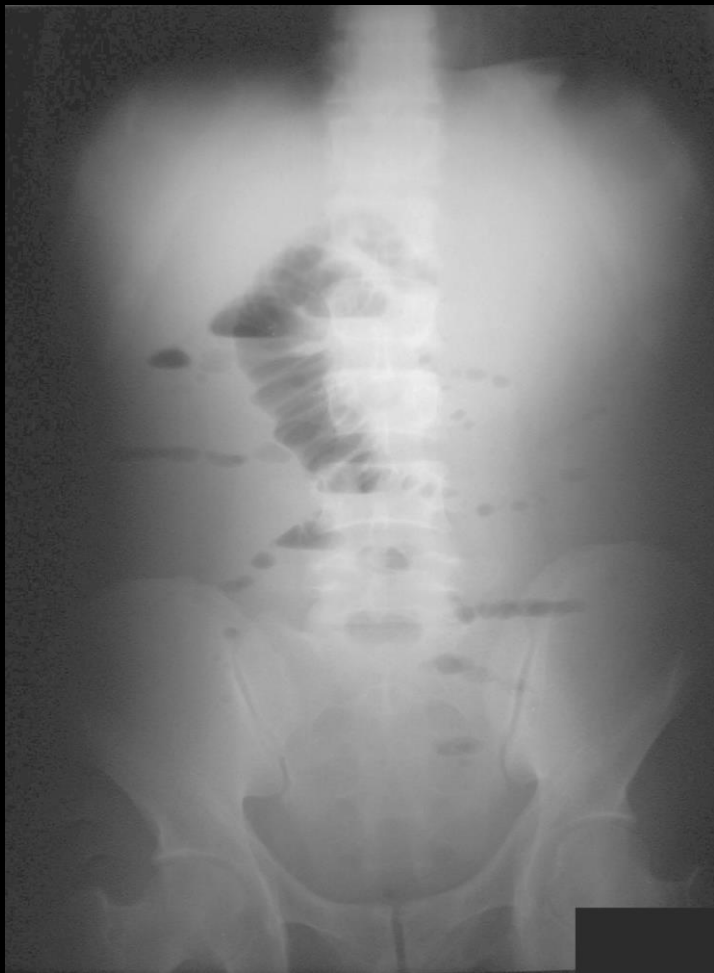
: malrotation de l'anse intestinale primitive

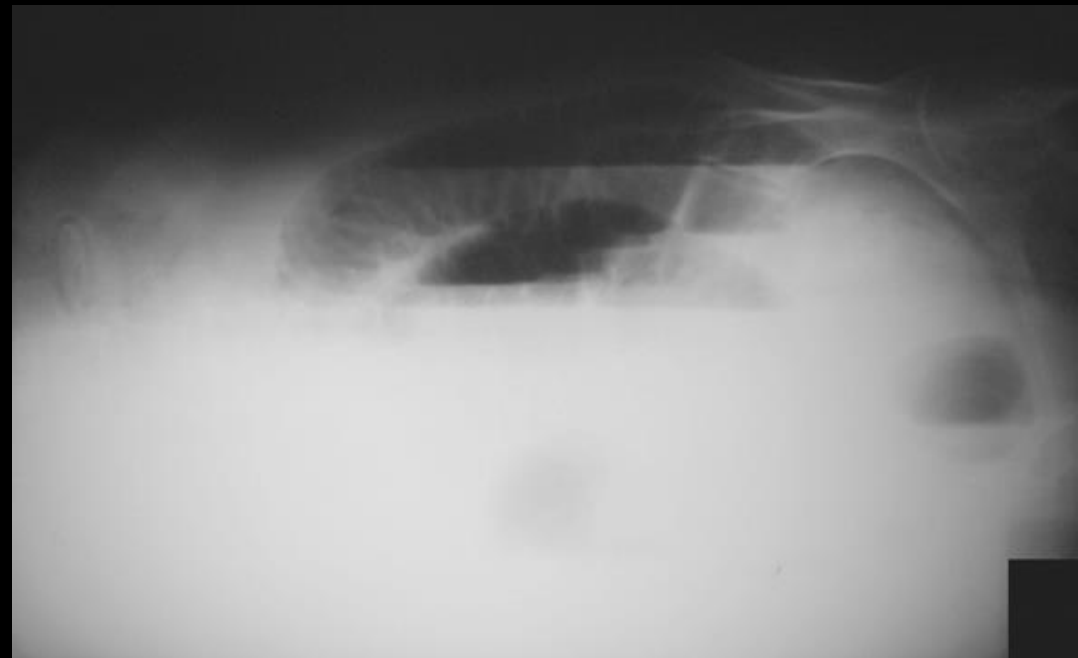
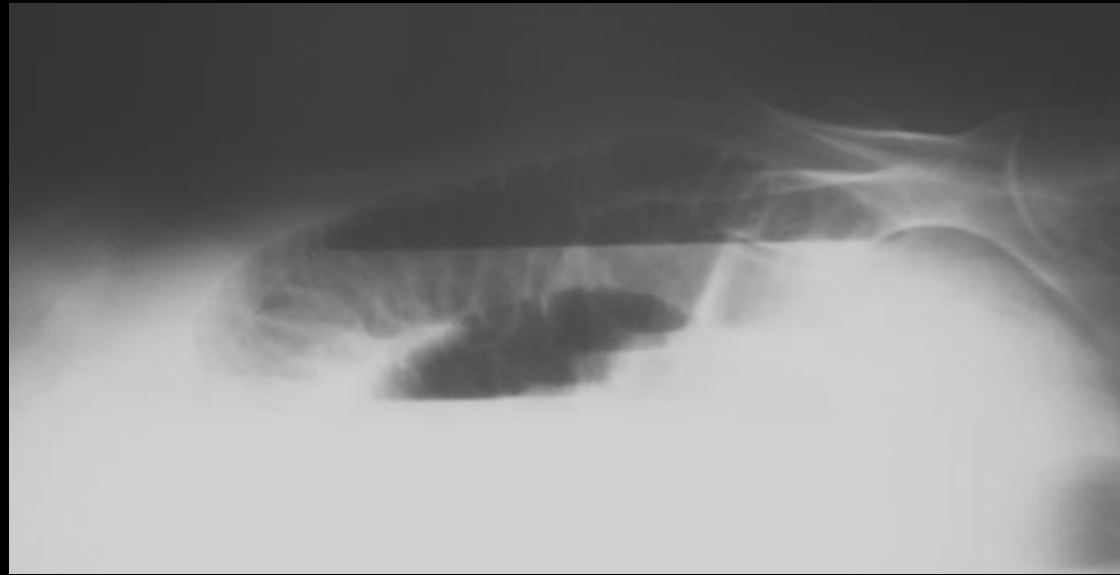
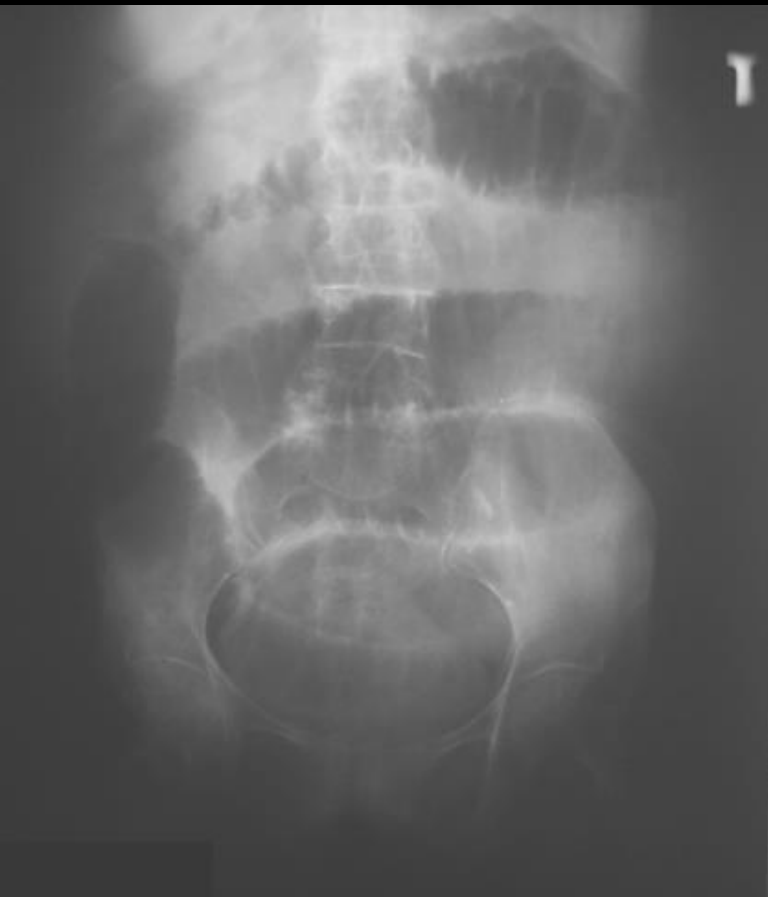avec sténose duodénale ,  
distension gastrique d'amont  
et volvulus du grêle



Occlusion mécanique haute  
du grêle 1



Occlusion mécanique haute du grêle 2  
évolution à 24 heures



occlusion mécanique du grêle :  
le **latéro cubitus droit** peut (doit)  
être substitué à l'orthostatisme

