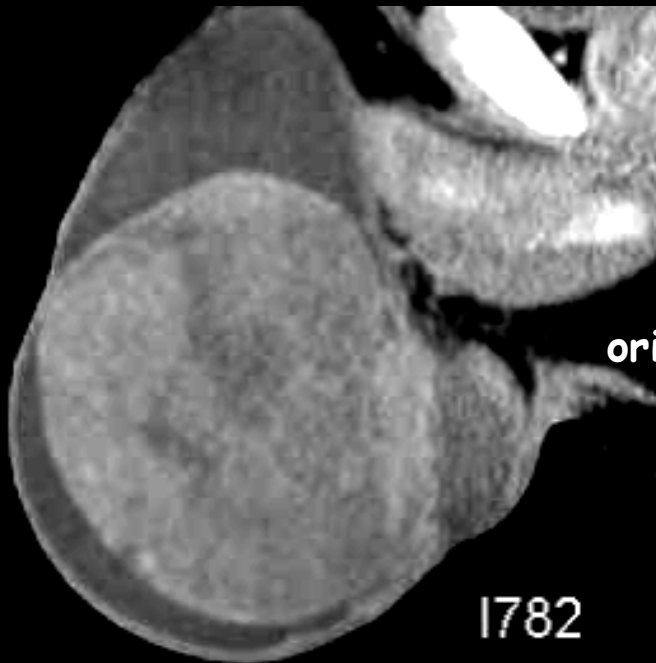

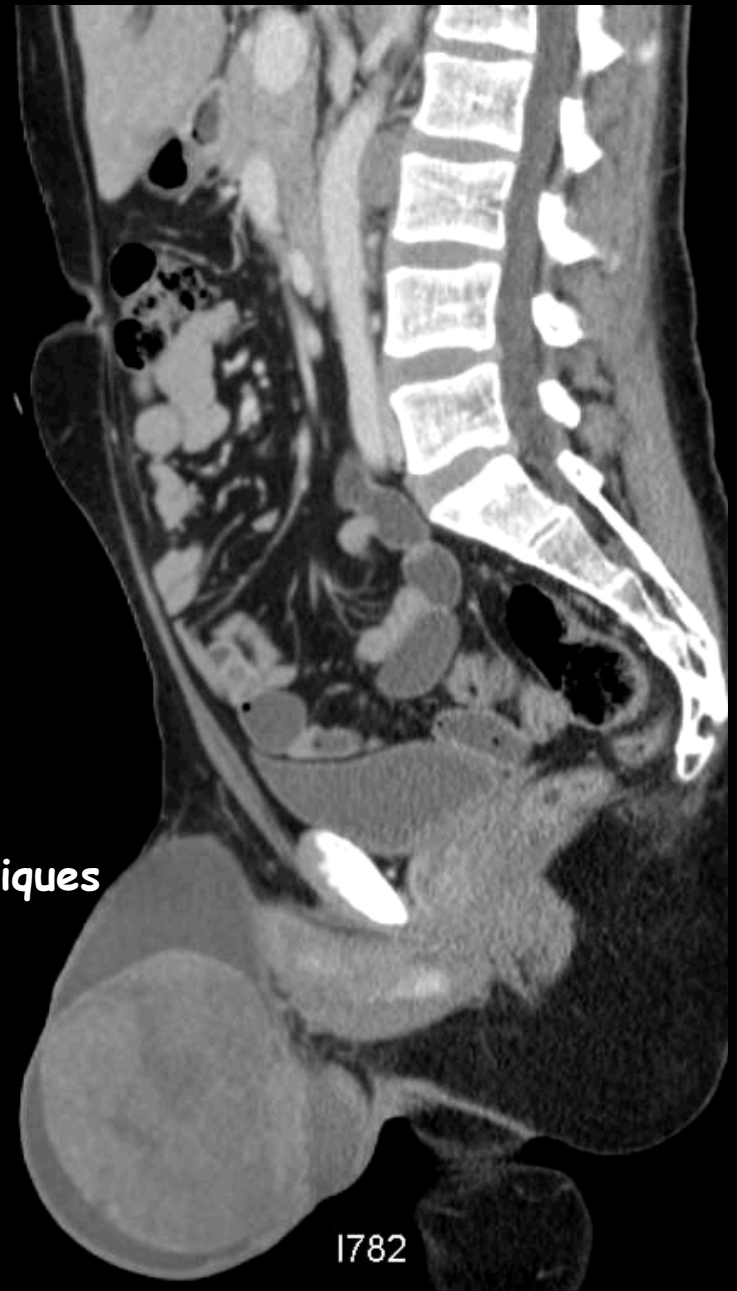- patient de 30 ans sans antécédent
- hydrocèle droite
- échographie testiculaire: confirme la présence d'une masse
- biologie: α FP: normale, β HCG: 500 (50N), LDH: 2000 (20N)
→ demande de scanner pour compléter le bilan

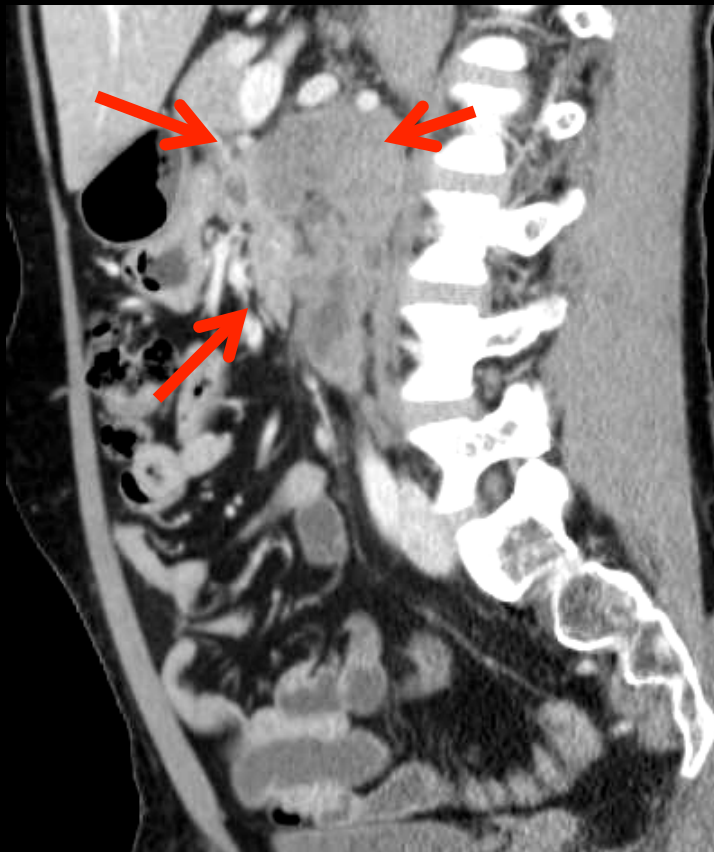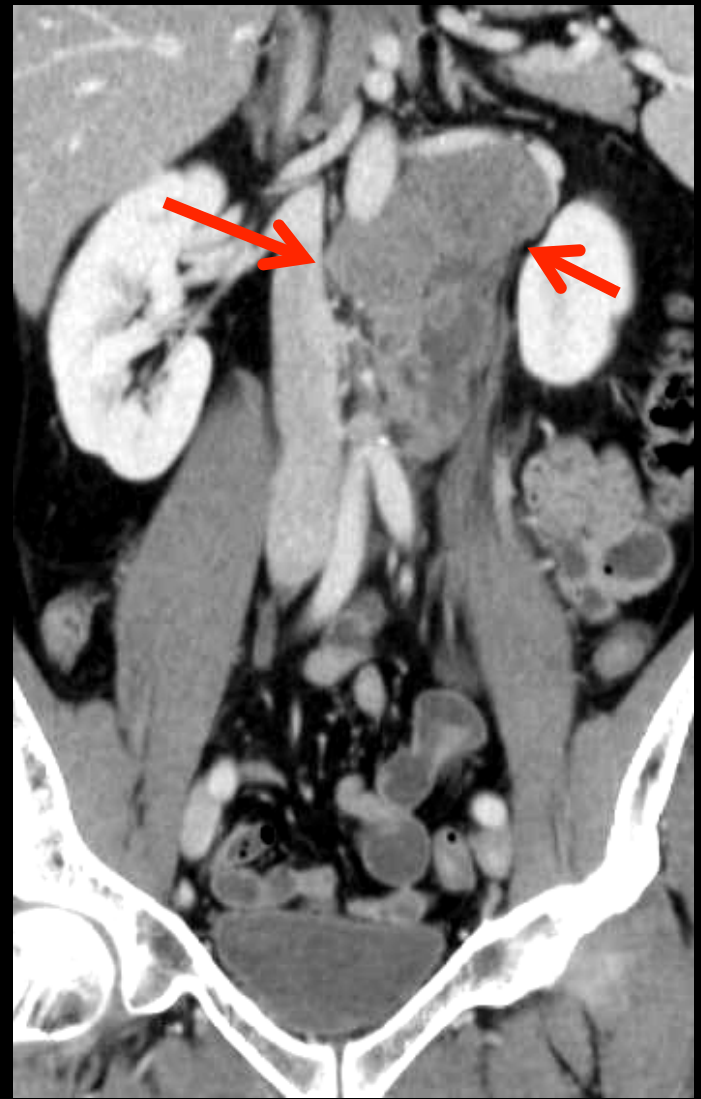
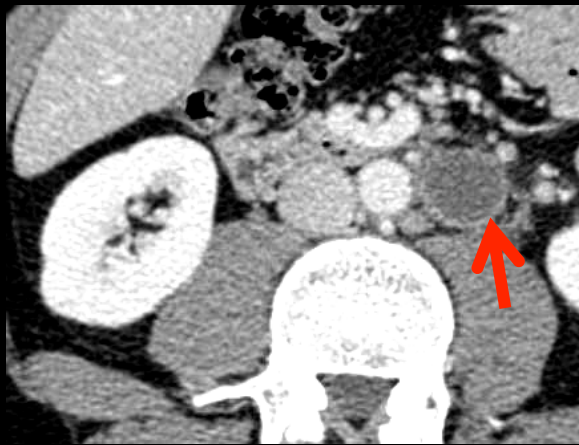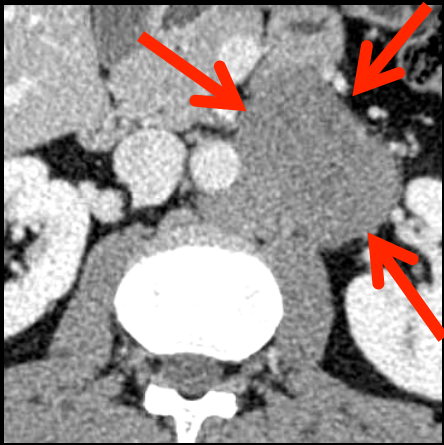


orientations diagnostiques

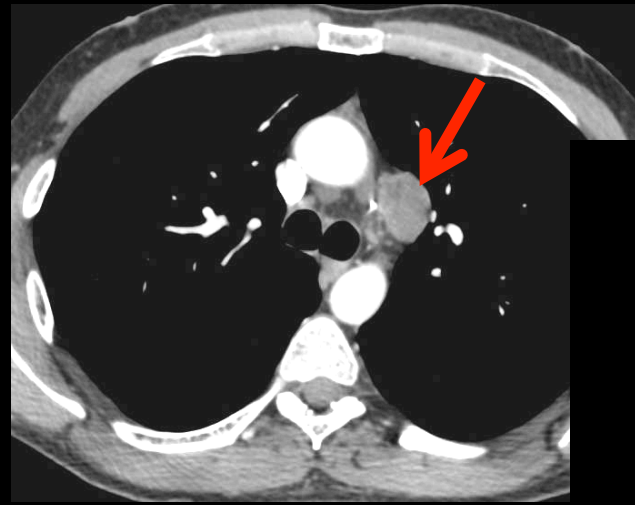
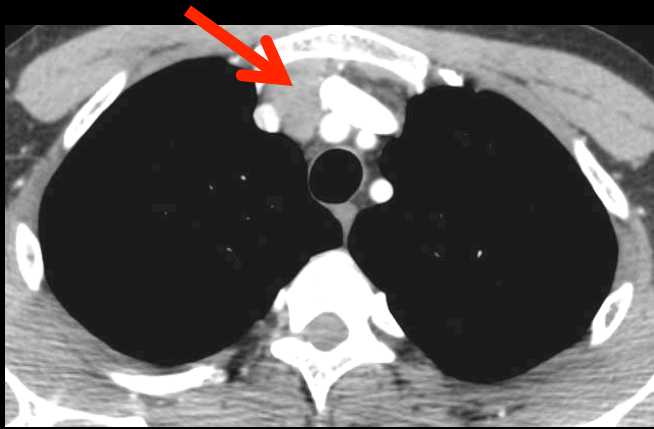


mase testiculaire charnue ,
discrètement hétérogène





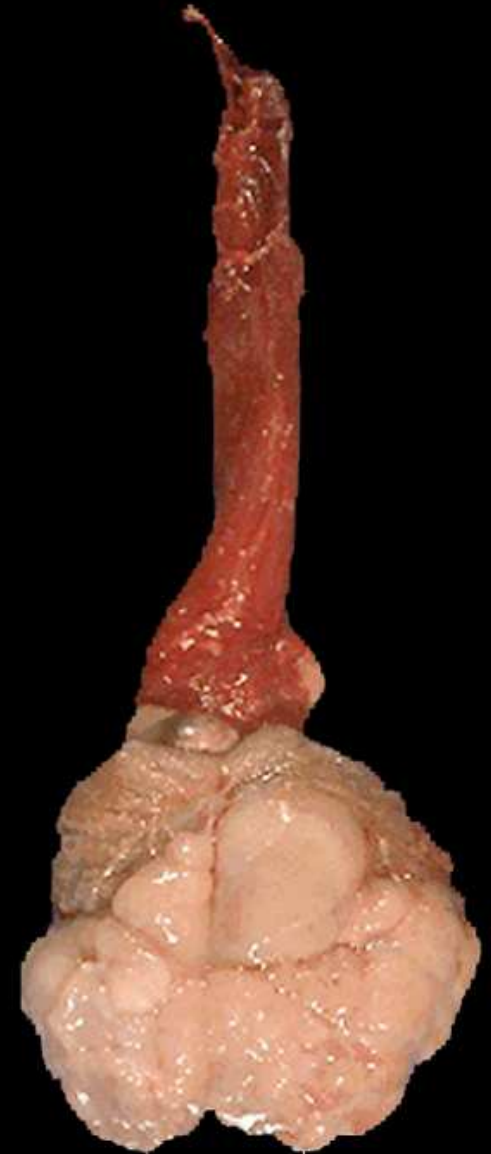
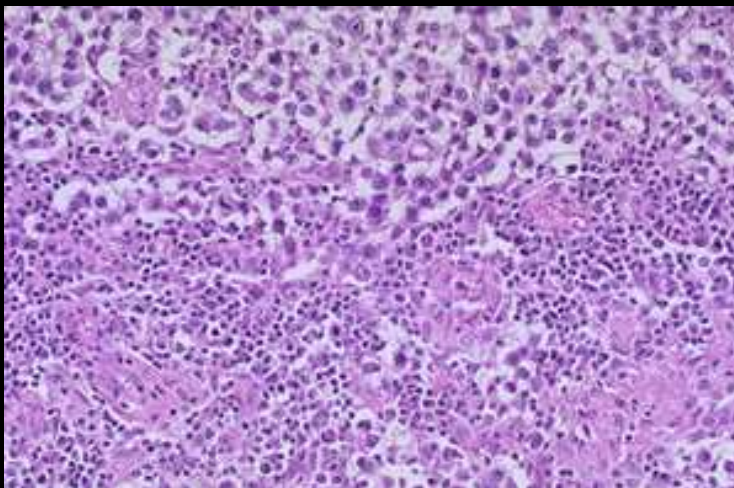
masse ganglionnaire paraaortique
gauche haute ,partiellement nécrosée



adénopathies médiastinales
-fenêtre aorto-pulmonaire
-médiastinales antérieures

diagnostic (2)

ana path: séminome pur



Cancer testiculaire

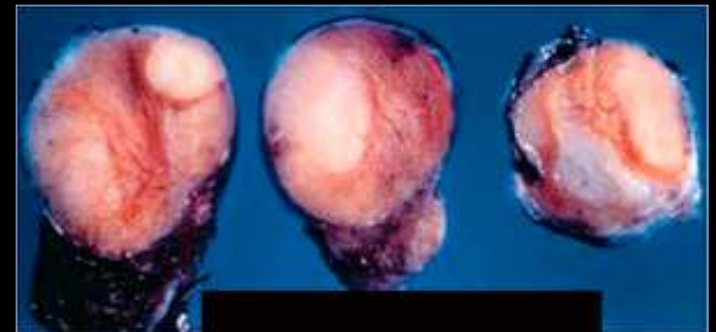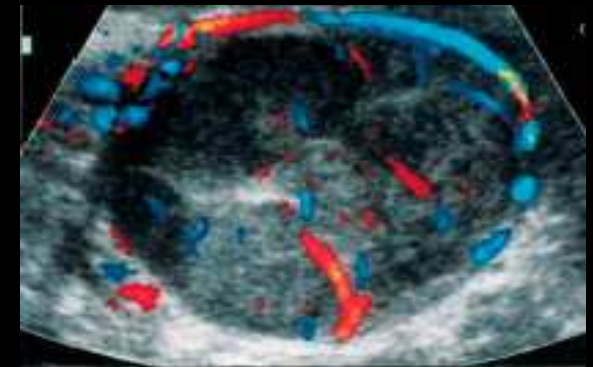
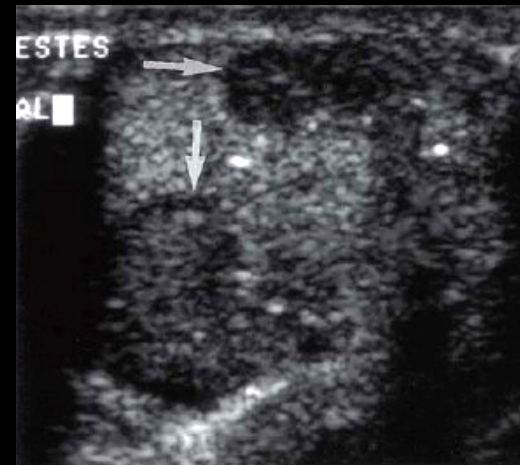
Cancer la plus fréquent de l'homme jeune de 15 à 44 ans

Incidence variable en fonction des ethnies, en augmentation (incidence européenne : 3 à 9/100000)

Taux de survie global (toutes formes confondues) ; de 90 % à 5 ans

Facteurs de risque

- .cryptorchidie,
- .atrophie testiculaire,
- .antécédent personnel ou familial de cancer du testicule



39 ans , séminome

Classifications des tumeurs testiculaires

Tumeur développée à partir des **cellules germinales** (90 à 95% des cas)

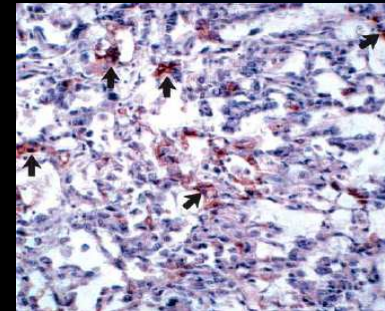
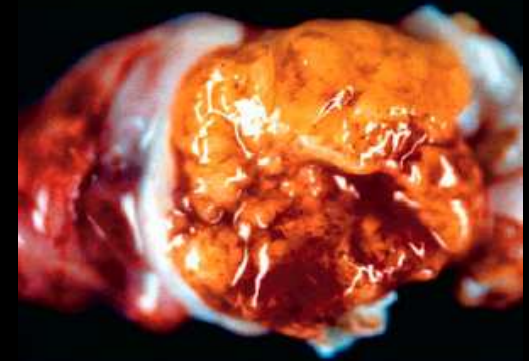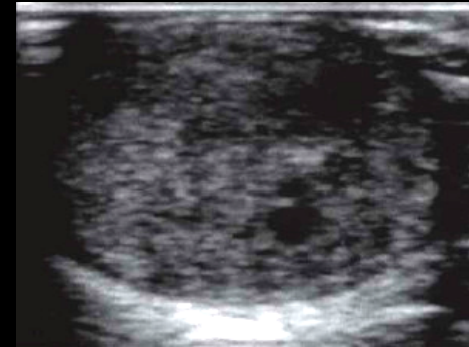Tumeurs **séminomateuses** → adulte jeune
de 25 à 35 ans

Tumeurs germinales **non séminomateuses**
(TGNS)

- .carcinomes embryonnaires,
- .tumeurs du sac vitellin,
- .choriocarcinome,
- .tératomes → jeune enfant

Tumeurs développées à partir du **tissu de soutien**
(5 à 10% des cas)

- .T à cellules de Leydig ou
- .T à cellules de Sertoli)



18 ans , tumeur du sac vitellin ou yolk sac tumor ou tumeur du sinus endodermique

Clinique

- Tuméfaction indolore ou grosse bourse douloureuse → lésion indurée (+++)
- Gynécomastie (plus fréquent en cas de tumeur développée à partir du tissu de soutien)
- Adénopathies
- Découverte "fortuite"

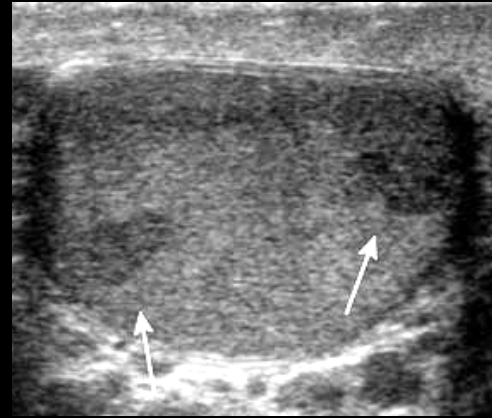
Marqueurs biologiques

- **β HCG:**
 - taux peut s'élever dans tous les types tumoraux (très élevé dans les choriocarcinome et les carcinomes embryonnaires +++)
 - > 50 000 UI/L mauvais pronostic
- **α FP:**
 - normal en cas de séminome pur et de choriocarcinome
 - augmentation → Tumeur à composante non séminomateuse (carcinome embryonnaire et tumeur vitelline +++)
- **LDH:** marqueur aspécifique, une élévation importante traduit un état métastatique (reflet de la masse cellulaire tumorale)

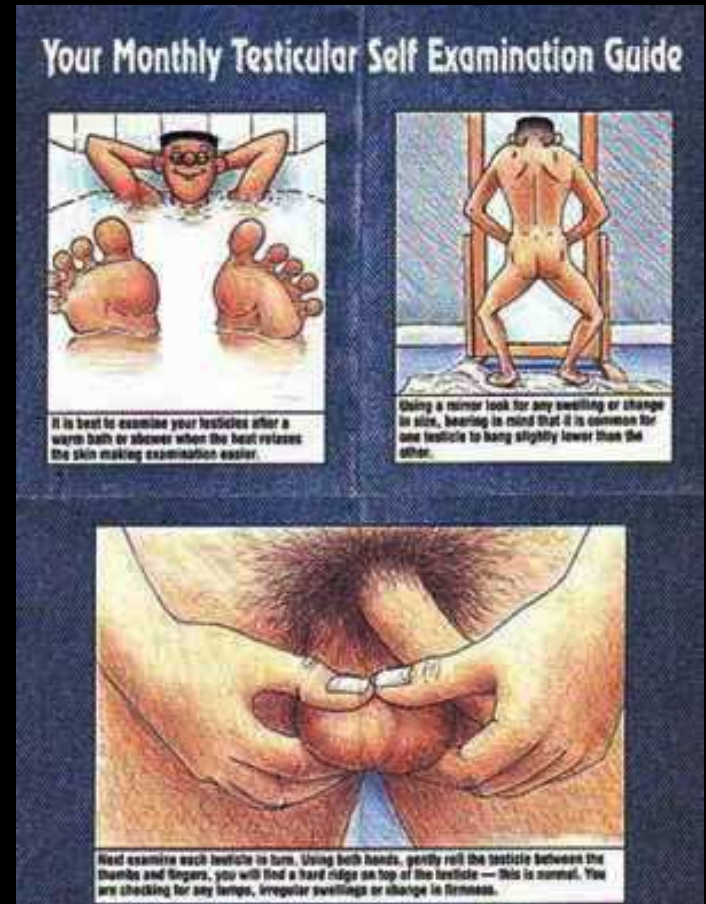

Imagerie

- Echodoppler scrotal:

- Examen de référence
- Tumeur intra ou extra testiculaire
- Etude du testicule controlatéral
- Séminome: masse hypoéchogène, bien limitée, homogène et hypervasculaire



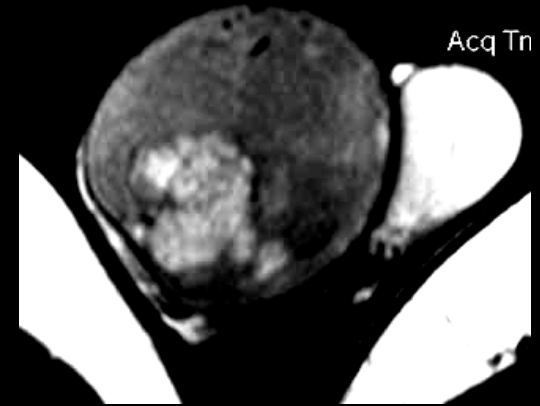
dépistage : information du grand public ++++



Imagerie: autres techniques

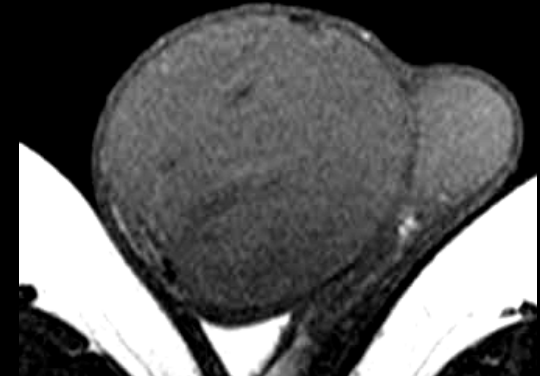- Tomodensitométrie:

- Pas adaptée ou recommandée pour l'étude du scrotum
- Bilan d'extension +++ à réaliser en urgence dans les TGNS très évolutives pour instituer le traitement le plus rapidement possible



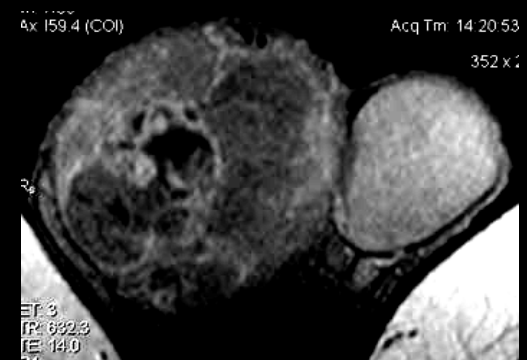
- PET:CT (morpho TEP)

- Pas performante dans le diagnostic du cancer testicule car le testicule fixe le ^{18}F FDG de façon physiologique
- Bilan d'extension: sensibilité et spécificité meilleures que le scanner pour les séminomes



- IRM:

- Pas d'indication en première intention
- Lésion en hyposignal T2, isosignal T1, rehaussement hétérogène précoce (tumeur séminomateuse plus homogène)



Bilan diagnostique des tumeurs germinales des testicules

<http://www.oncolor.org/>

- Examen clinique
- **Bilan biologique** : bilan « standard » + marqueurs HCG totale, β HCG, α FP, LDH
- **Echographie testiculaire** bilatérale
- **Scanner thoraco-abdomino-pelvien**
- **IRM (ou à défaut TDM) cérébrale** pour les tumeurs germinales non séminomateuses de pronostic défavorable
- **CECOS** : spermogramme et conservation (conseiller au minimum un prélèvement préopératoire)
- **Autres examens** si point d'appel clinique

**Orchidectomie par voie haute (inguinale)*
avec ligature précoce du cordon**

* *L'abord scrotal est à proscrire*

Séminome
- α FP normale
- HCG normale ou élevée

**Tumeurs germinales
non séminomateuses (TGNS)**

Complément de bilan

- Contrôle des marqueurs HCG, β HCG, LDH si élevés avant orchidectomie

Complément de bilan

- IRM (ou à défaut TDM) cérébrale si forme de pronostic défavorable
- Suivi décroissance des marqueurs si élevés avant orchidectomie (HCG totale, β HCG, α FP, LDH)

TEP/CT au 18 FDG +++ (adénopathies de petite taille)

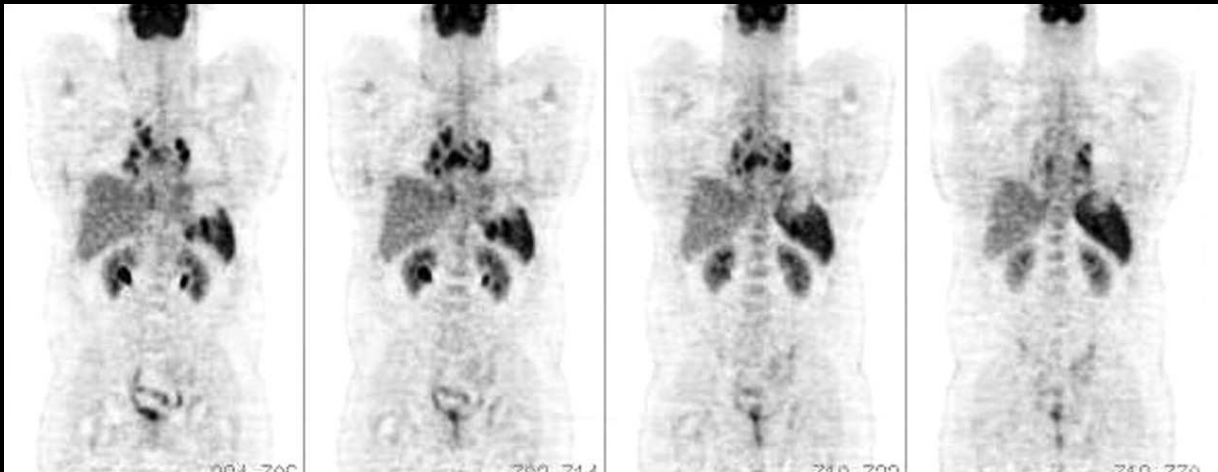- **pT: tumeur primitive:**
 - pTx: tumeur non évaluable
 - TO: pas de tumeur
 - Tis: carcinome in situ
 - pT1: tumeur limitée au testicule et/ou épididyme, sans invasion vasculaire ou lymphatique. La lésion peut infiltrer l'albuginée, mais pas la vaginale.
 - pT2: tumeur limitée au testicule et/ou épididyme, avec invasion vasculaire ou lymphatique, ou lésion franchissant l'albuginée et envahissant la vaginale
 - pT3: la lésion infiltre le cordon
 - pT4: la lésion infiltre la paroi scrotale
- **N. Ne concerne que les ganglions régionaux** (inter-aortocaves, para-aortiques, para-caves, pré-aortiques, pré-caves, rétro-aortiques, rétro-caves). **Les autres aires ganglionnaires sont considérées comme des zones métastatiques (classés M)**
 - Nx: ganglions non évaluables
 - NO: pas de métastase ganglionnaire
 - N1: 1 ou plusieurs ganglions, < de 2 cm
 - N2: 1 ou plusieurs ganglions compris entre 2 et 5 cm
 - N3: ganglions > de 5 cm
- **Métastases:**
 - Mx: métastases non évaluables
 - MO: pas de métastase
 - M1 : métastases à distance
 - M1a: ganglions non régionaux ou métastases pulmonaires
 - M1b: autres sites métastatiques
- **Marqueurs sériques (S):**
 - SX: marqueurs non évaluables
 - SO : marqueurs normaux
 - S1: LDH < 1,5/NETHCG < 5000 ET AFP < 1000
 - S2: LDH 1,5 - 10 /N, OU HCG 5000 - 50 000 ou AFP 1000 - 10 000
 - S3: LDH > 10 /N OU HCG > 50 000 ou AFP > 10 000.

Classification TNM 2002:

Classification AJCC (American Joint Committee on Cancer) :

- **Stade 0:** pTis NO MO SO
- **Stade 1:** : tumeur limitée au testicule
- **Stade 1 sérologique:** tumeur limitée au testicule avec persistance d'une élévation des marqueur
- **Stade II:** atteinte ganglionnaire sous-diaphragmatique
 - Stade IIA: < 2 cm
 - Stade IIB: 2 à 5 cm
 - Stade IIC: > 5 cm
- **Stade III:** atteinte ganglionnaire sus diaphragmatique ou atteinte pulmonaire ou viscérale autre

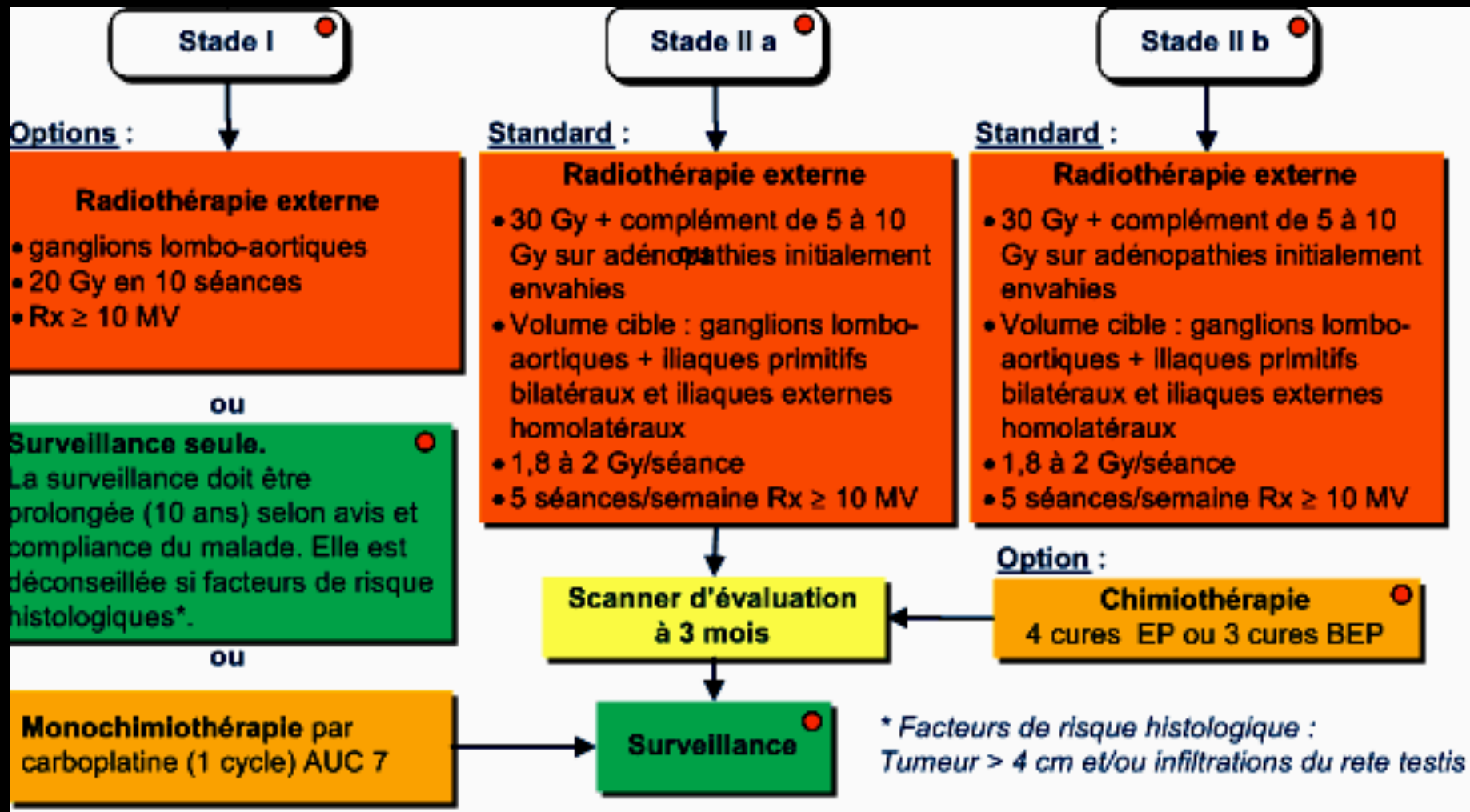
place essentielle du TEP/CT (**morphoTEP**) dans le bilan d'extension et le suivi des masses ganglionnaires résiduelles après traitement



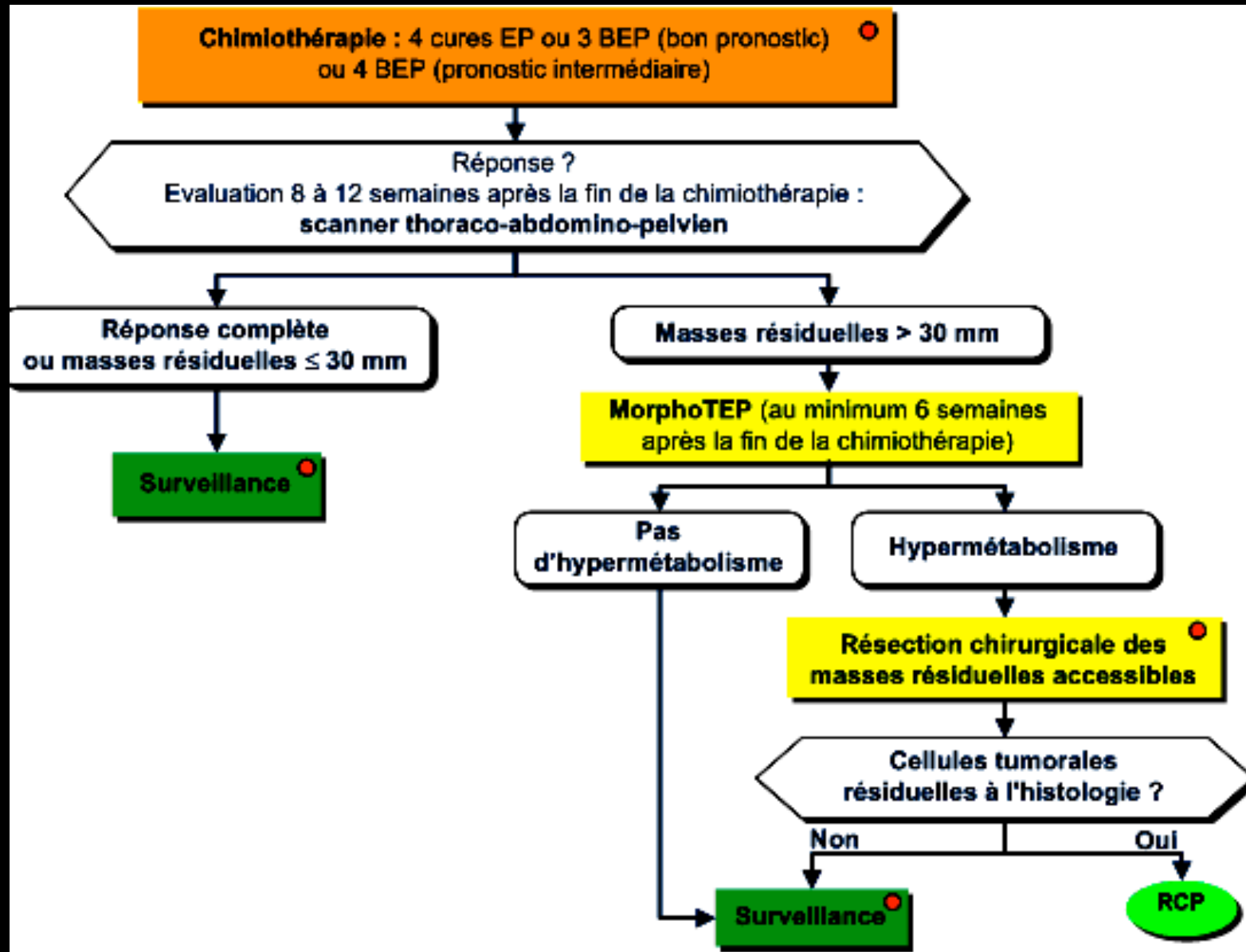
métastases
ganglionnaires
médiastinales et
spléniques, sans atteinte
ganglionnaire
rétropéritonéale d'une
tumeur testiculaire
(kyste du pôle supérieur
de la rate)

Prise en charge des séminomes testiculaires stade I à II:

<http://www.oncolor.org/>



Prise en charge des séminomes testiculaires stade IIc à III:



quels sont les effets secondaires prévisibles du traitement dont il faut informer le patient



Toxicités aiguës de la chimio et/ou de la radiothérapie

par définition réversibles , "prix" de l'efficacité et de la guérison dans la plupart des cas.

Toxicité chroniques ou tardives de la chimio et/ou de la radiothérapie

d'autant plus mal supportées qu'elles s'observent chez un patient guéri de son cancer

- infertilité
- neuropathie périphérique (cisplatine)
- pneumopathies infiltrantes (bléomycine)

Et souvent : insuffisance cardiaque , HTA , hyperlipidémie , sd métabolique

- apparition de second cancer +++ ,
le plus souvent **leucémie liée à l'étoposide**
- cancers radio-induits** (après radiothérapie)

Plus de 40% des patients traités pour tumeur germinale du testicule meurent d'une cause non cancéreuse et cela après un suivi médian de 10 ans .

Pour les séminomes de stade 1 la tendance est de remplacer la radiothérapie par un cycle de chimiothérapie par carboplatine , quasiment dénué de toxicité aiguë et chronique , voir de supprimer tout traitement adjuvant . Le taux de rechute passe de 3-4% à 12-16% mais le taux de guérison demeure à 100% .