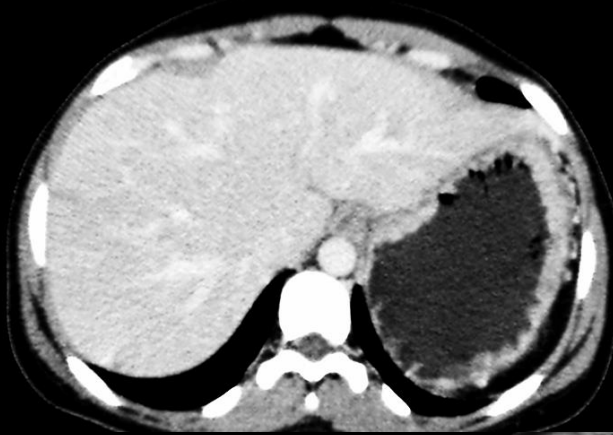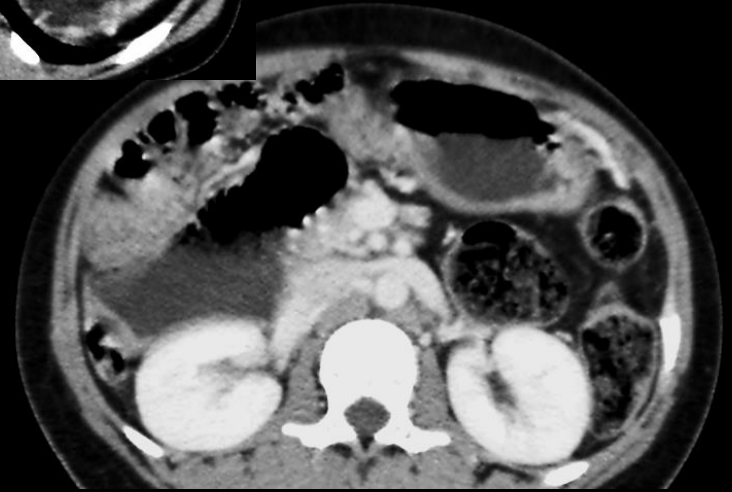


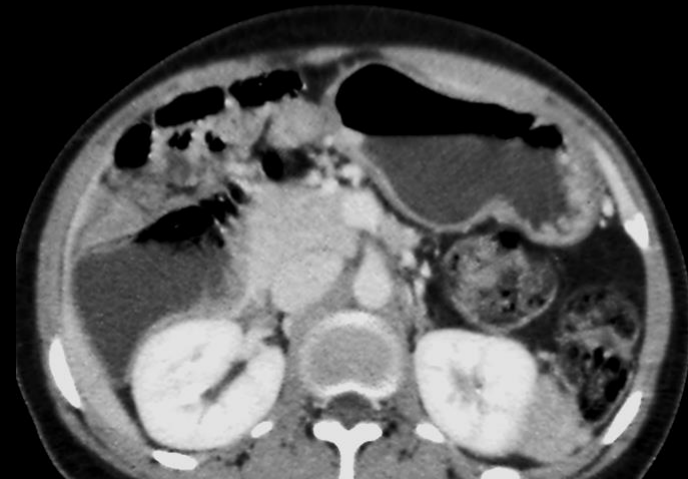•Patiente de 32 ans, consulte pour des douleurs épigastriques associées à des vomissements répétés, d'aggravation récente. On note dans ses antécédents des épisodes similaires, évoluant par intermittence depuis l'âge de 4ans.



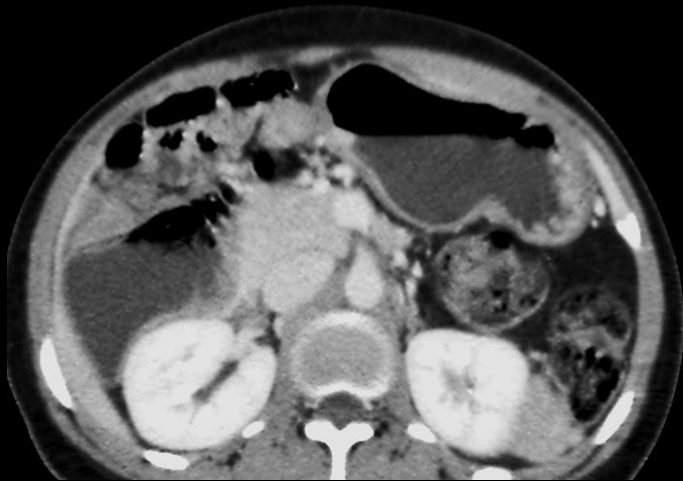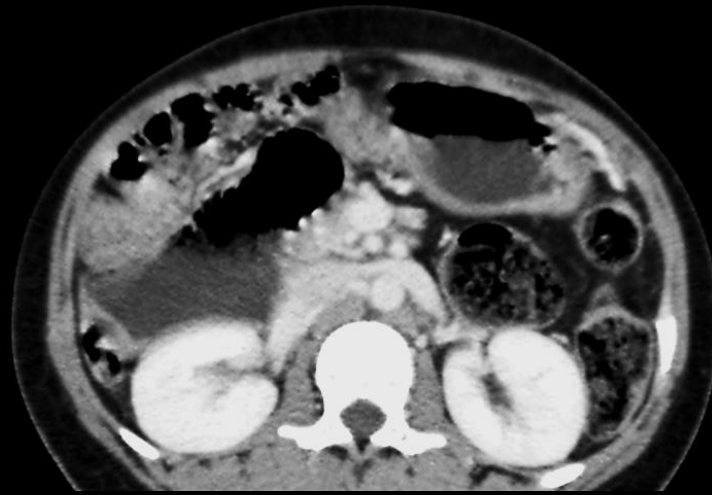
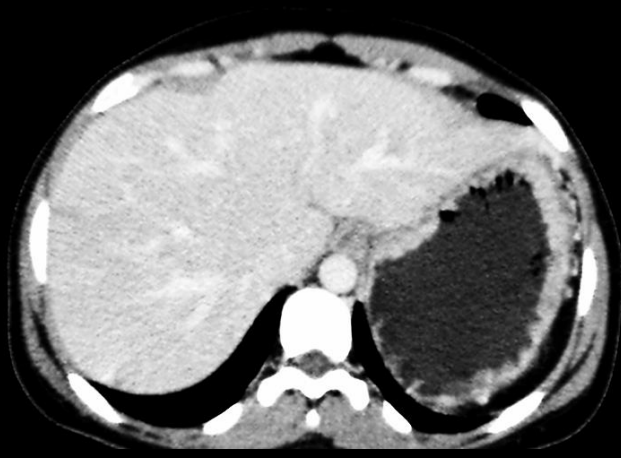•La fibroscopie œso-gastro-duodénale retrouve une dilatation et une stase de l'estomac et du duodénum sans obstacle visible



•quelles anomalies significatives doit-on retenir sur ces images

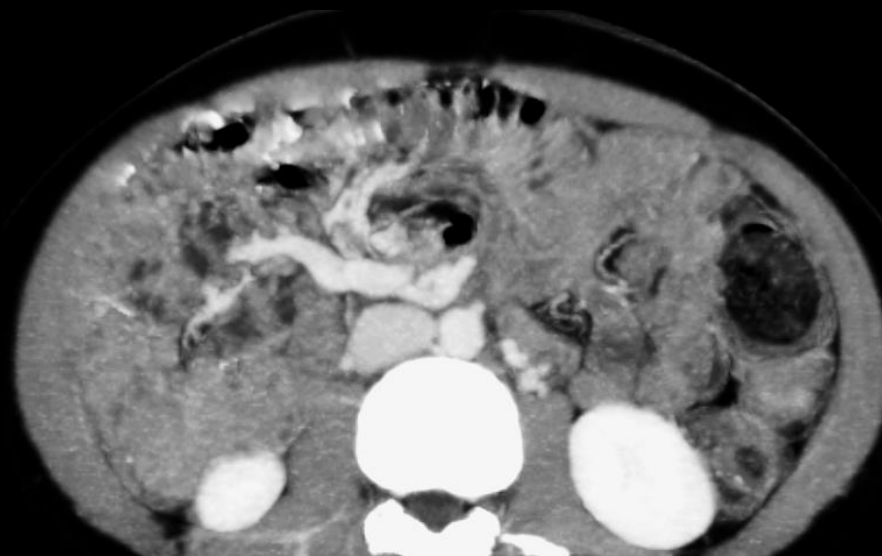
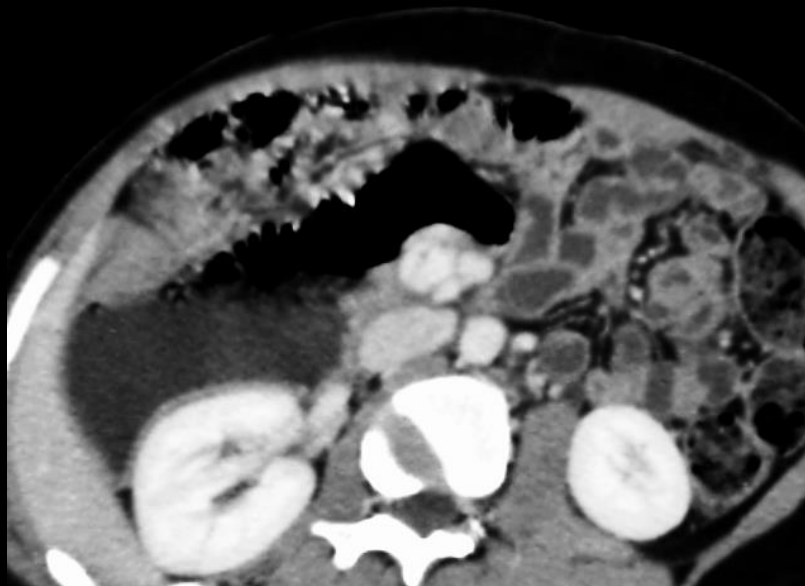

obs : Ababacar M'Bengue Dakar



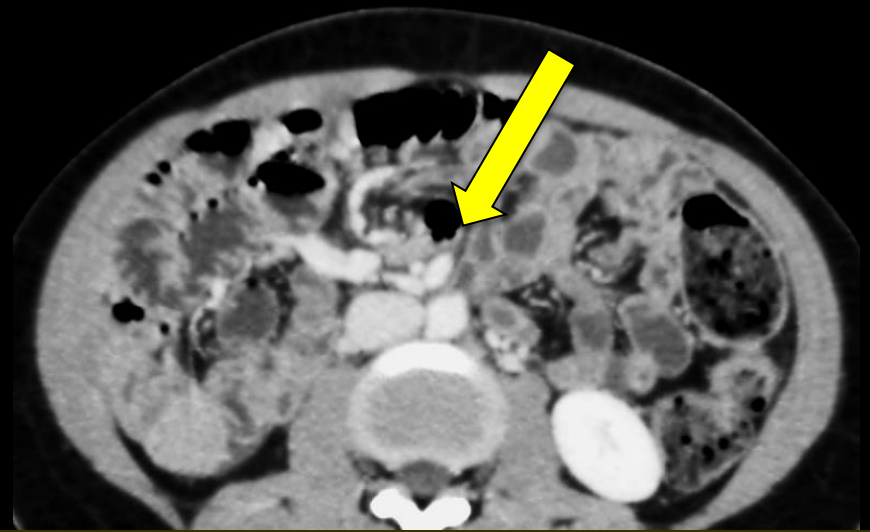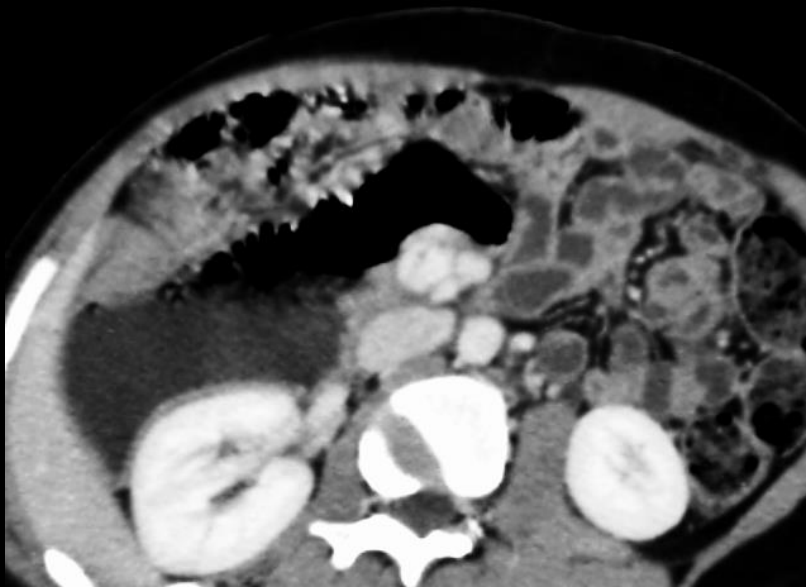-distension liquidienne massive de l'estomac
et u 2^{ème} duodénum

-aspect de pancréas court ,limité à une région
céphalo-isthmique sphérique .Pas de pancréas
corporéo-caudal visible



quel élément sémiologique
pathognomonique doit-on
retenir sur ces images



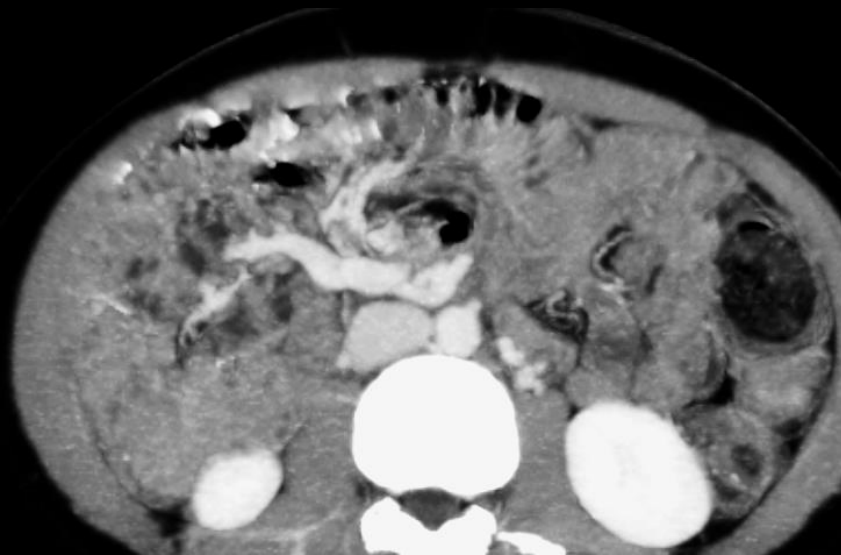

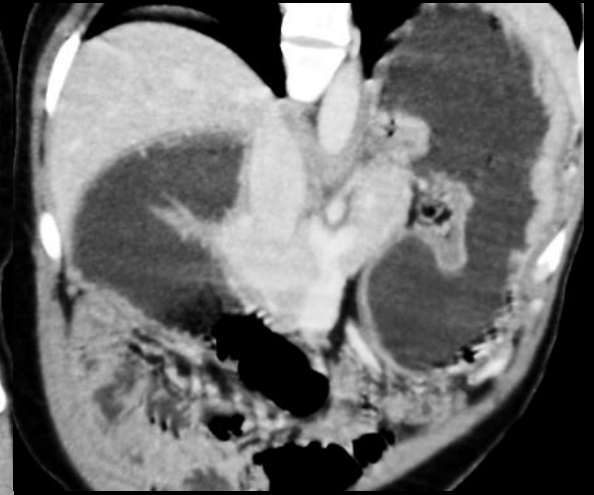
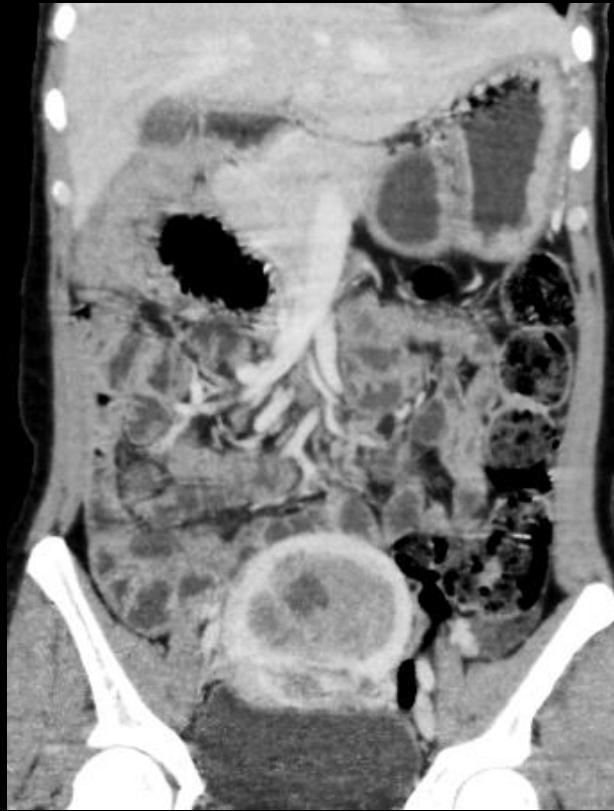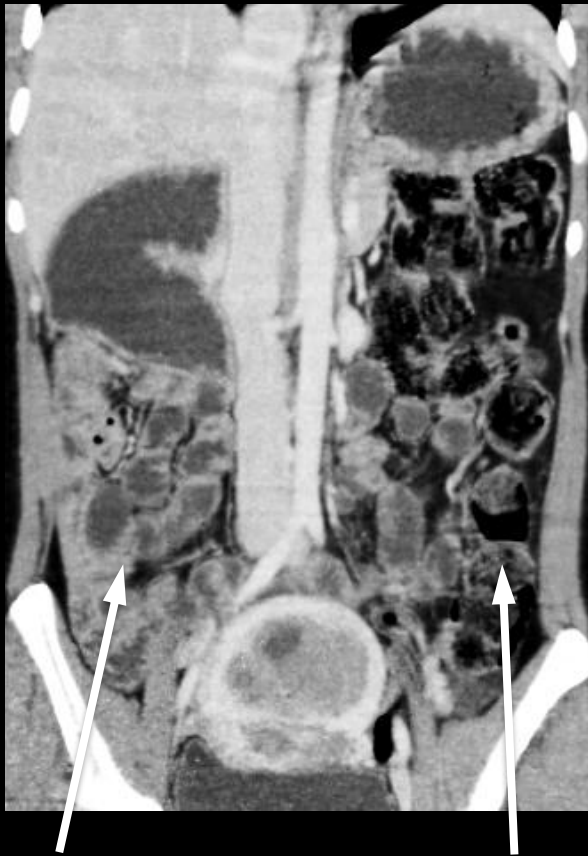-signe du tourbillon (whirl sign) sur les premières anses jéjunales (MIP coupes épaissies à 5 mm)

-pas de 3^{ème} portion duodénale visible dans la pince aorto-mésentérique .le jéjunum fait suite à D2 au gnu infrius

-les anses grêles viennent au contact de la paroi abdominale latérale à droite

-le caeco-ascendant n'est pas visible dans la loge infra-mésocolique droite



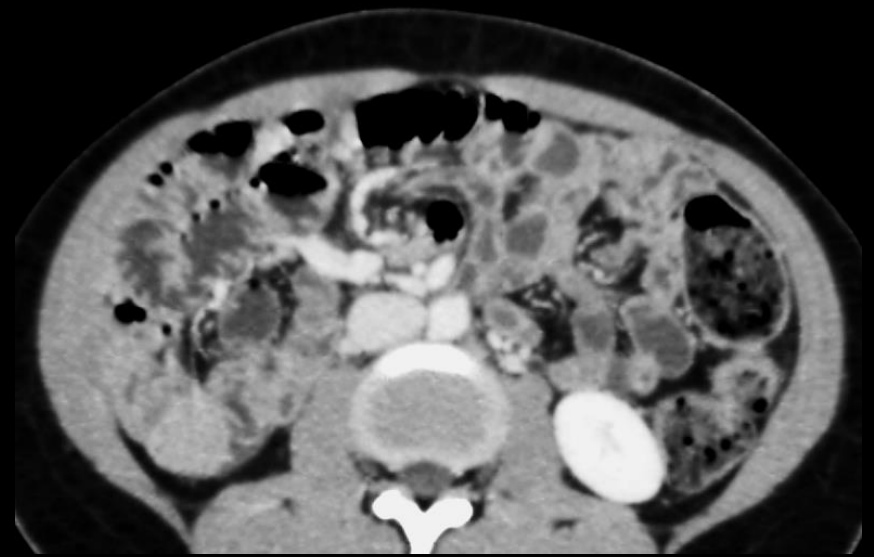
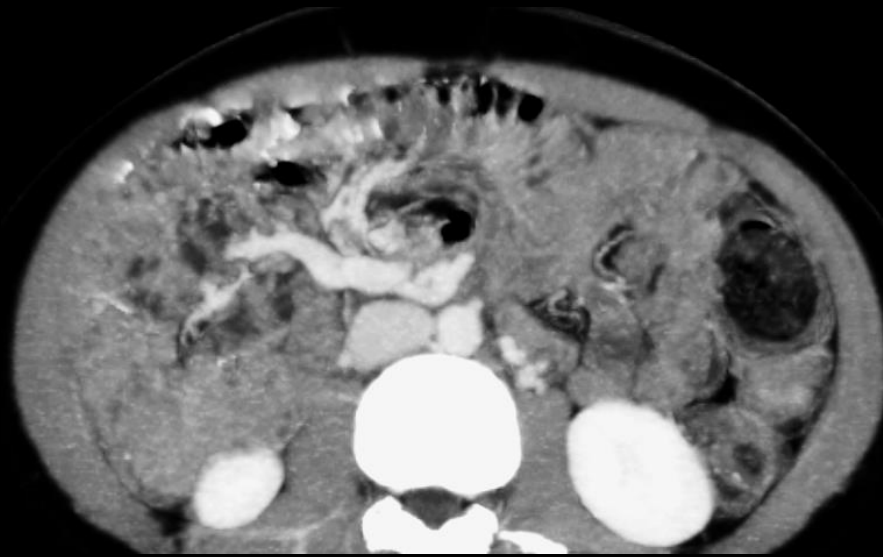
-les reformations frontales objectivent bien :

.la distension gastro-duodéno-jéjunale haute

.le pancréas court

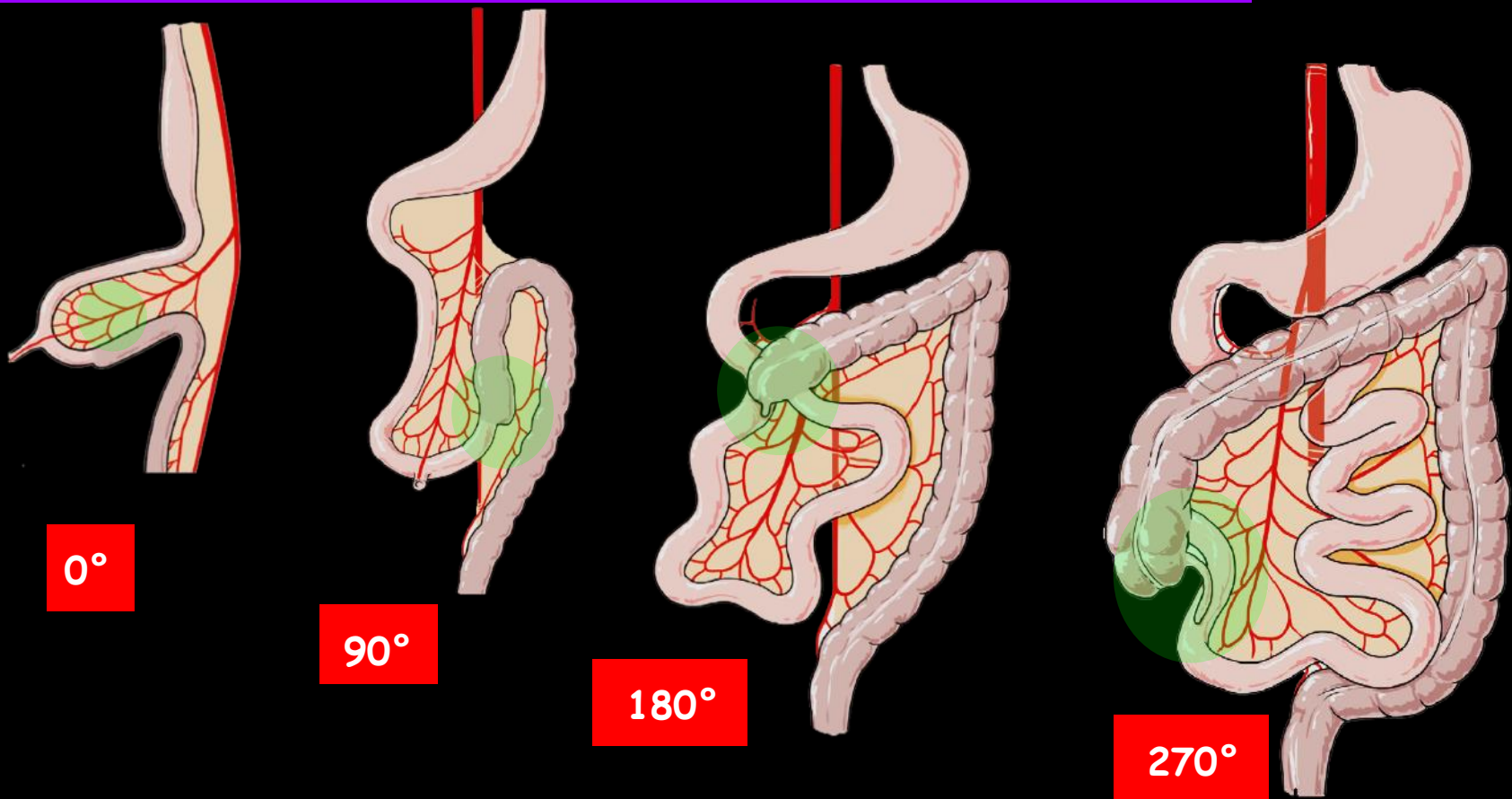
.les anses grêles venant au contact de la paroi dans l'espace infra-mésocolique droit



-le whirl sign (signe du tourbillon) est l'élément essentiel qui signe le **volvulus total du grêle** , pathologie bien connue comme cause de syndrome douloureux aigu occlusif abdominal chez le jeune enfant mais qui peut ne se révéler ou n'être identifié comme cause de crises douloureuses abdominales qu'à un âge plus avancé chez des adultes

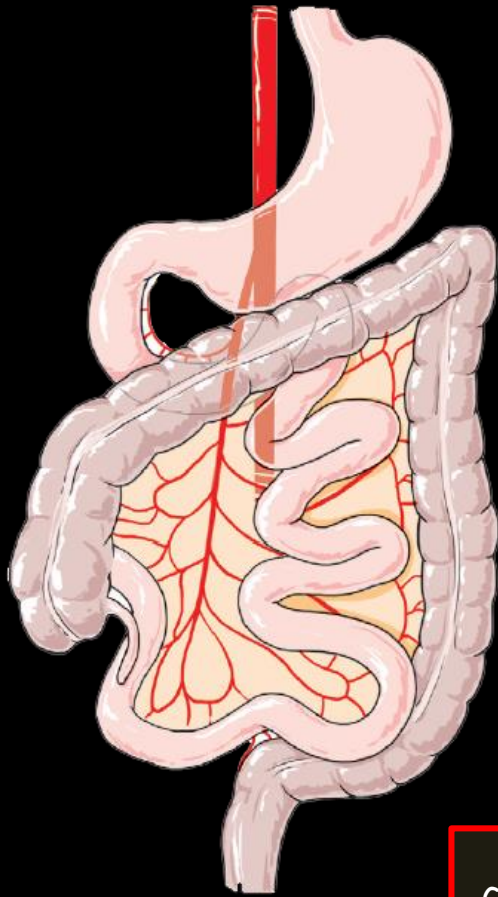
-une bonne connaissance de l'embryologie intestino-mésentérique aide à la compréhension des images et des modalités thérapeutiques dans une pathologie bien connue dans les sphères médico-chirurgicales pédiatriques mais qui reste trop souvent ignorée , y compris des chirurgiens chez les adultes

1-bases embryologiques et anatomiques et physiopathologiques du volvulus total du grêle de l'adulte

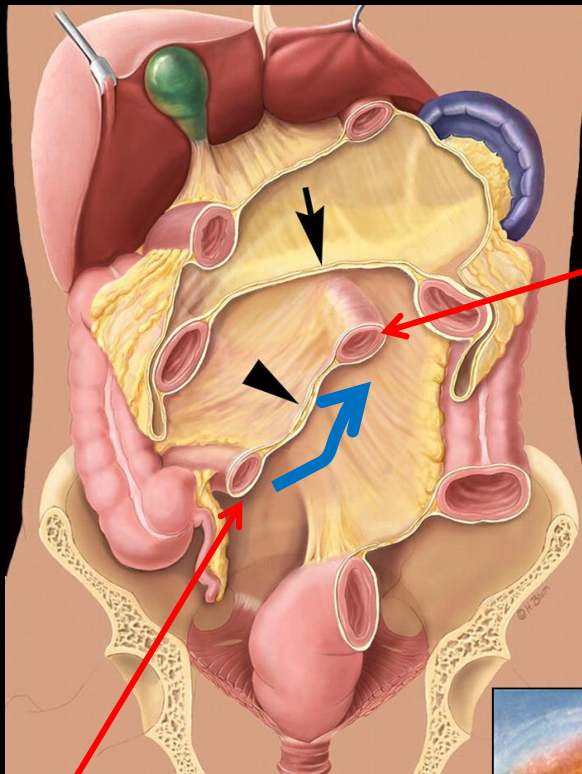


embryologie de l'anse intestinale ; les 3 stades de Frazer et Robbins

évolution temporelle et spatiale de la future jonction iléo-caecale+++

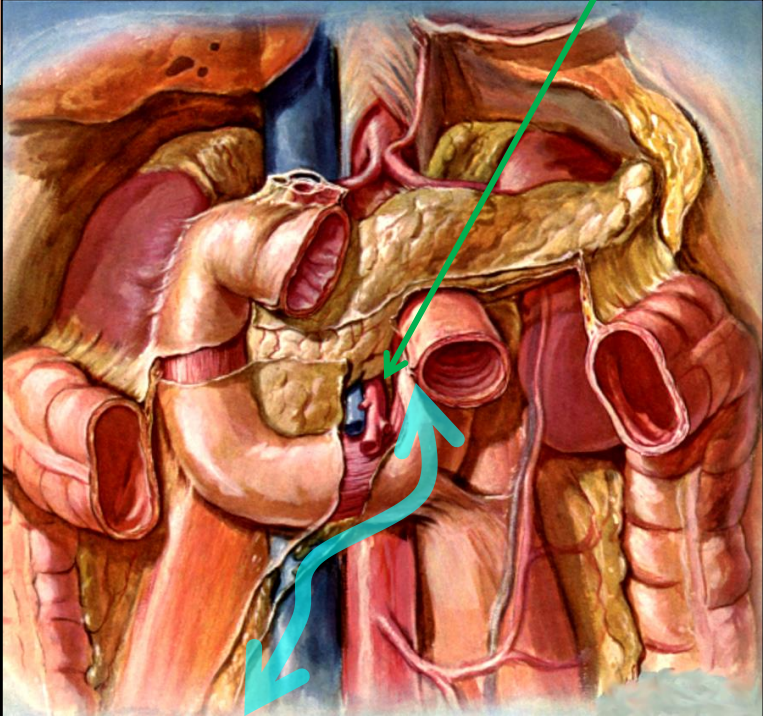


carrefour iléo-caecal)

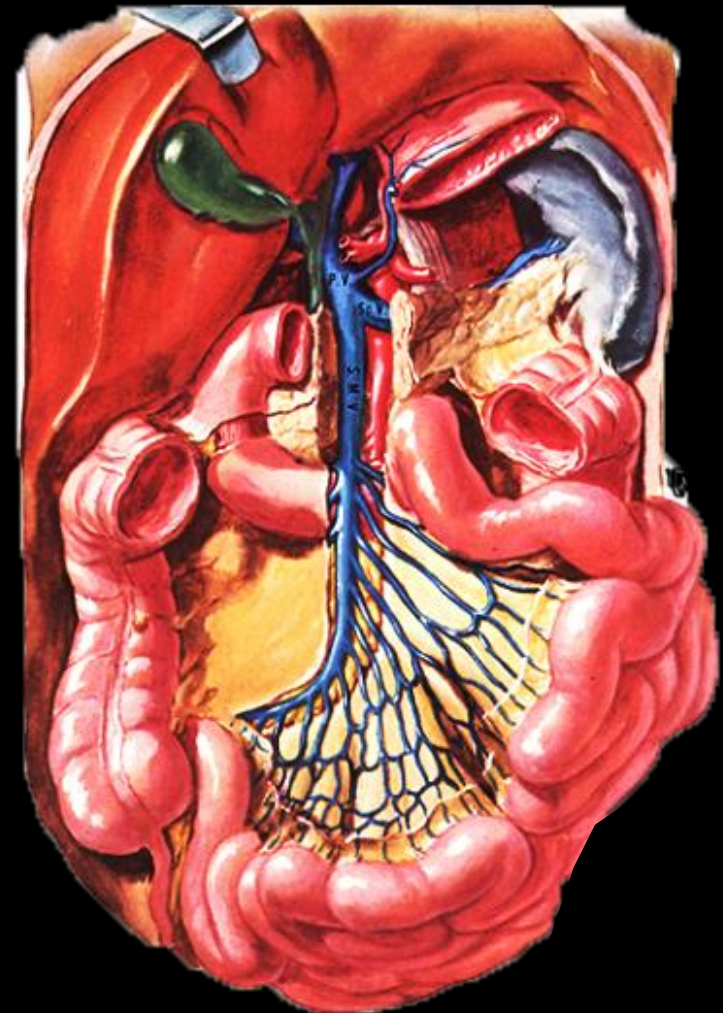
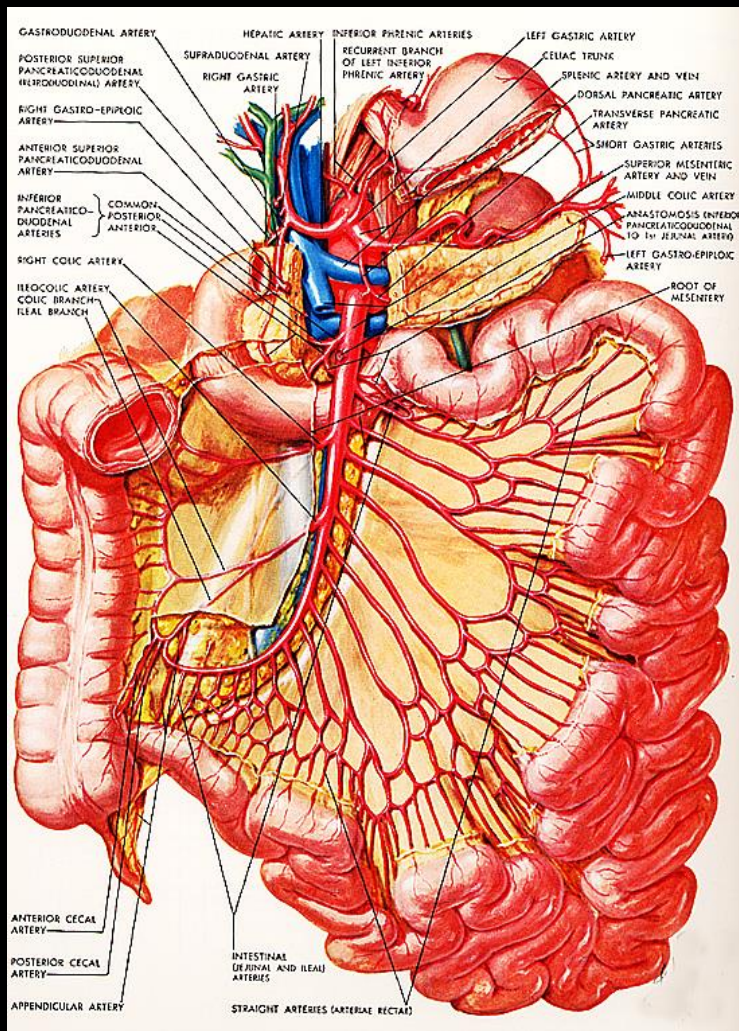


angle duodéno-jéjunal (de Treitz)

segment tronculaire du pédicule artério-veineux mésentérique supérieur

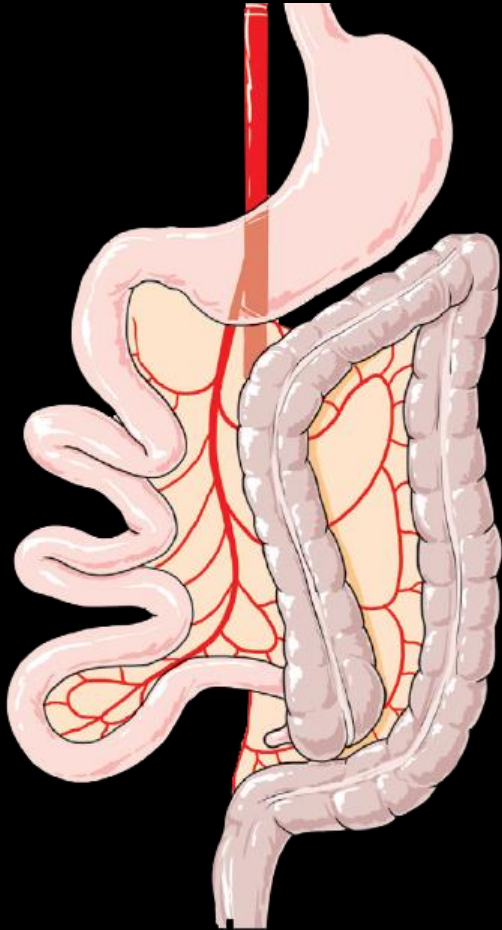


l'élément essentiel de l'"ancrage" postérieur de la masse intestino-mésentérique : la racine du mésentère qui renferme le segment tronculaire du pédicule artério-veineux mésentérique supérieur elle mesure 15 à 20 cm de longueur chez l'adulte



la racine du mésentère renferme le segment tronculaire du pédicule artério-veineux mésentérique supérieur elle mesure 15 à 20 cm de longueur chez l'adulte ; l'axe artériel est bien sur l'élément le plus rigide tandis que les structures veineuses sont beaucoup plus facilement étirables et dilatables.

mésentère commun complet



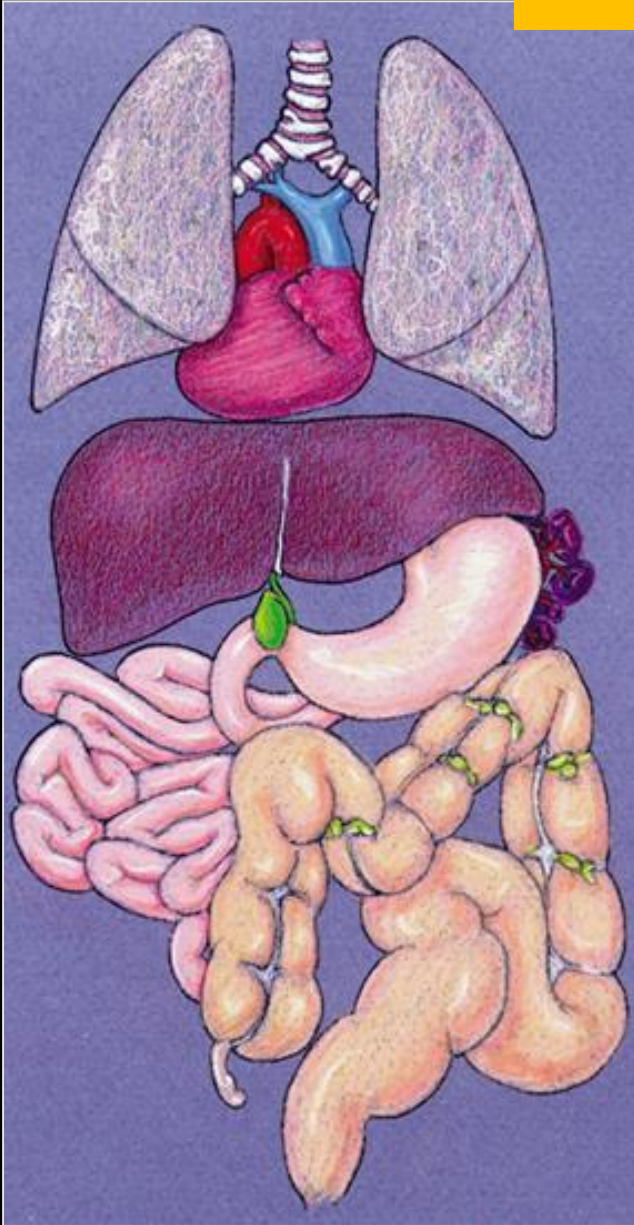l'absence totale de rotation de l'anse intestinale primitive a pour corolaires:

-l'absence de D3 ; D2 s'abouche directement dans le jéjunum

- la préservation d'une distance normale entre le carrefour iléo-caecal et la jonction duodéno-jéjunale ; l'intégrité anatomique de la racine du mésentère est donc préservée, qui empêche la survenue d'un volvulus du grêle

la seule conséquence d'un mésentère commun complet en pathologie abdominale est la position ectopique de l'appendicite aiguë et de ses complications .

mésentère commun complet



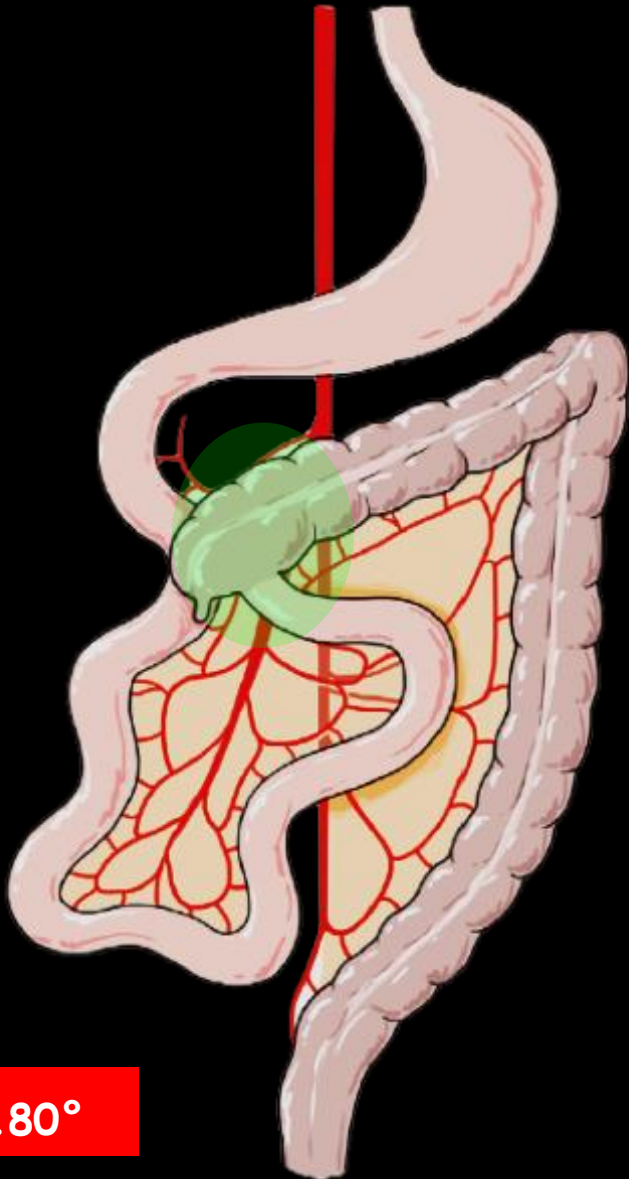
l'association d'un mésentère commun complet à d'autres ectopies viscérales dans les **syndromes d'hétérotaxie** (syndrome d'Yvemark ou polysplénie) n'est pas pathogène non plus

mésentère commun incomplet ; arrêt à 180°

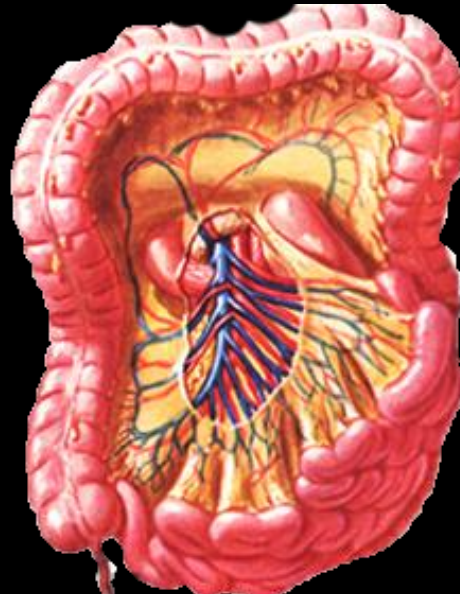
l'interruption de la rotation de l'anse intestinale primitive à 180° "immobilise" le carrefour iléo-caecal au contact du duodénum .

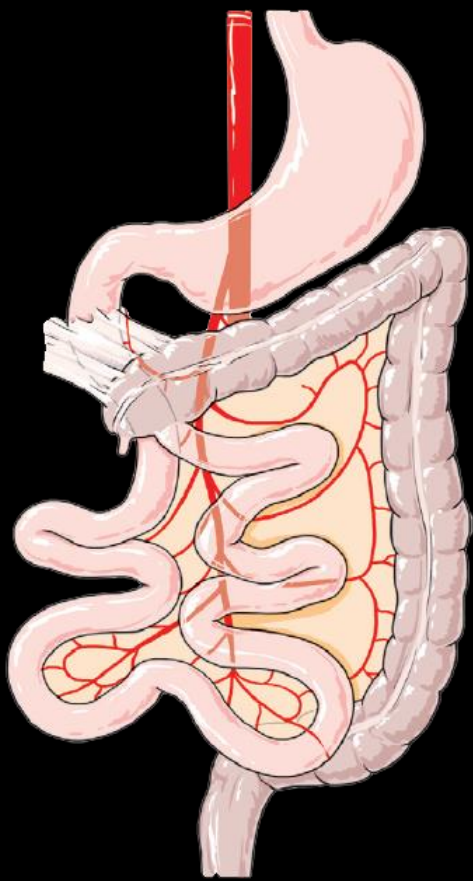
L'iléon terminal jouxte l'angle duodéno-jéjunal, .

La racine du mésentère se réduit au pédicule mésentérique supérieur; l'AMS ne peut à elle seule empêcher la rotation axiales des anses grêles

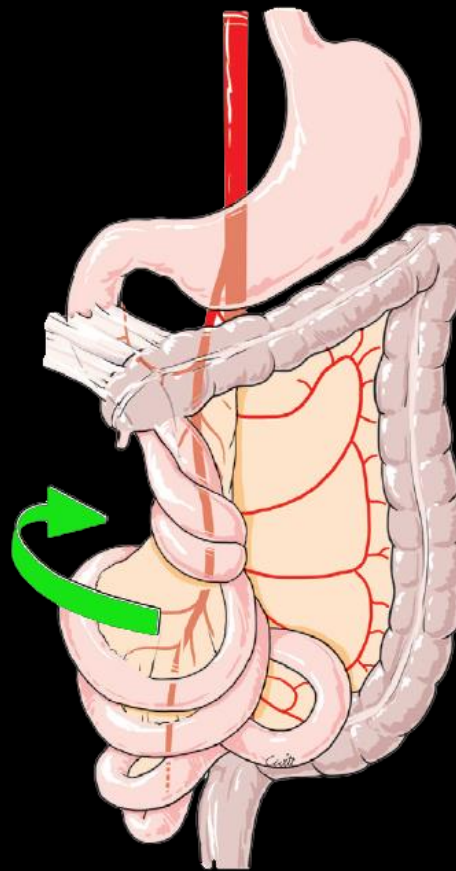


180°





mésentère commun incomplet 180°

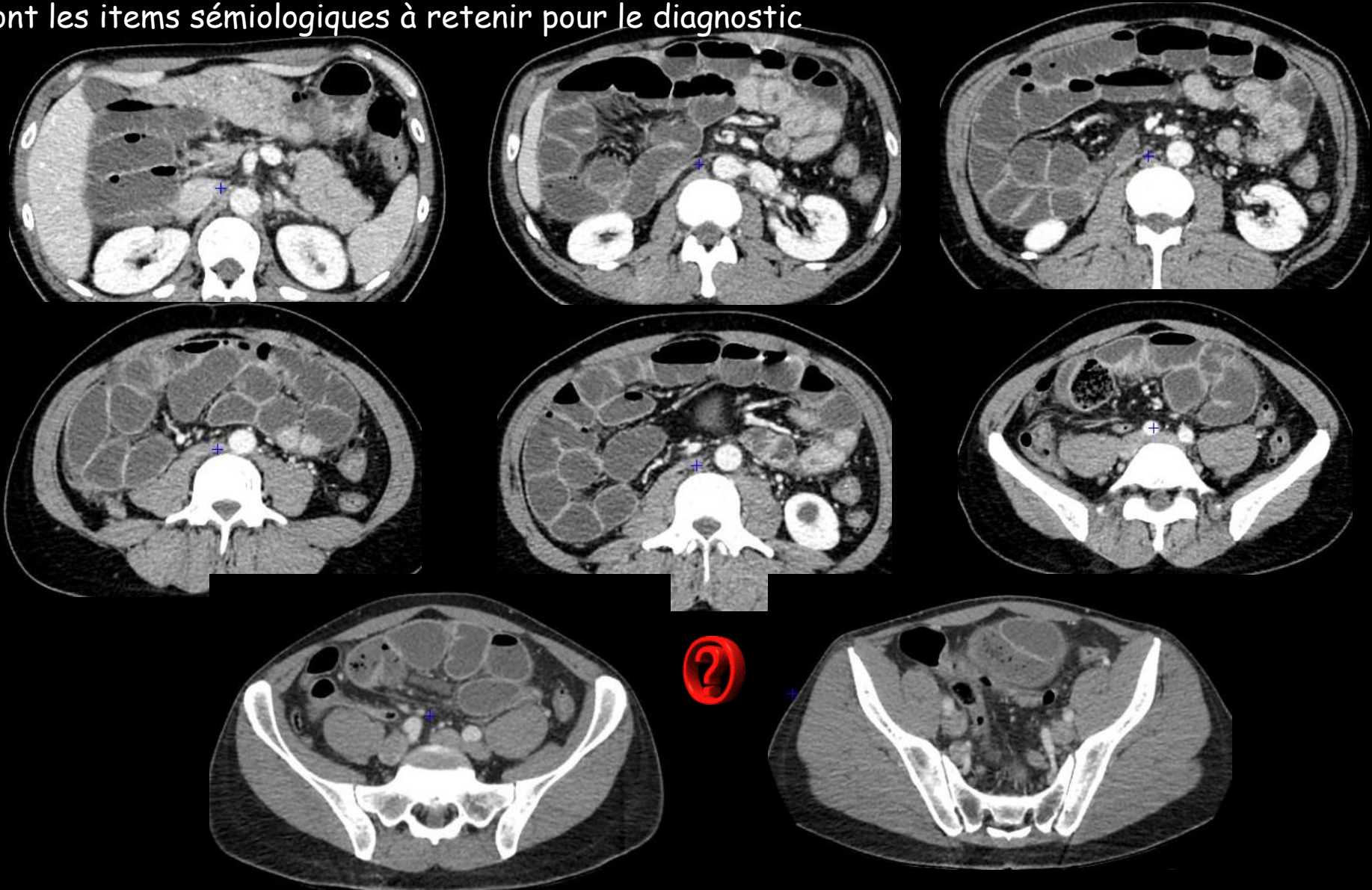


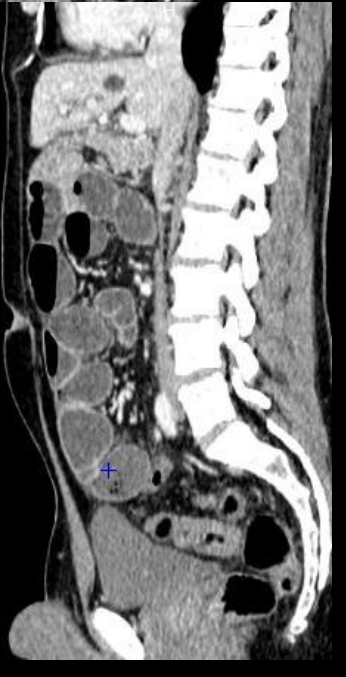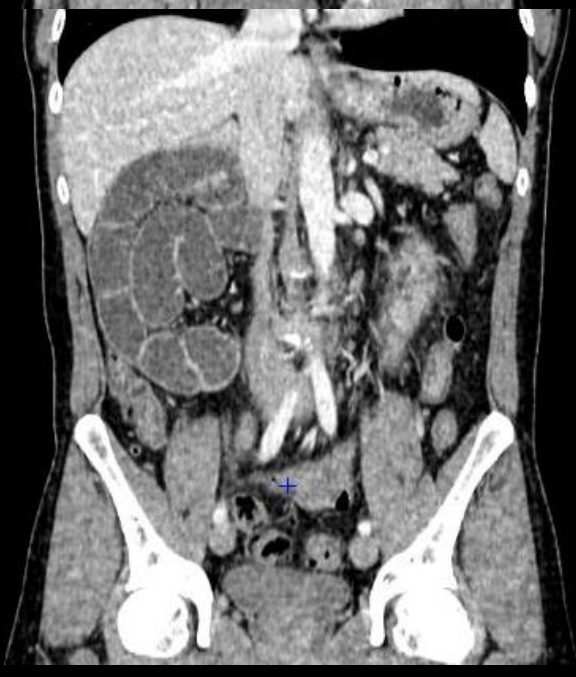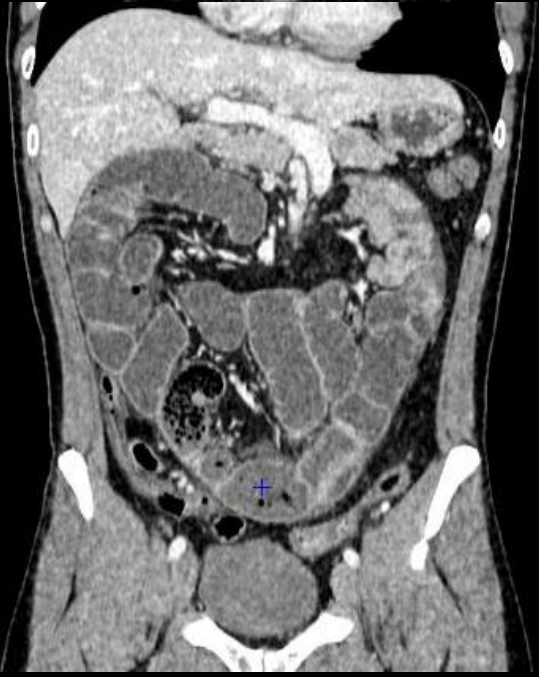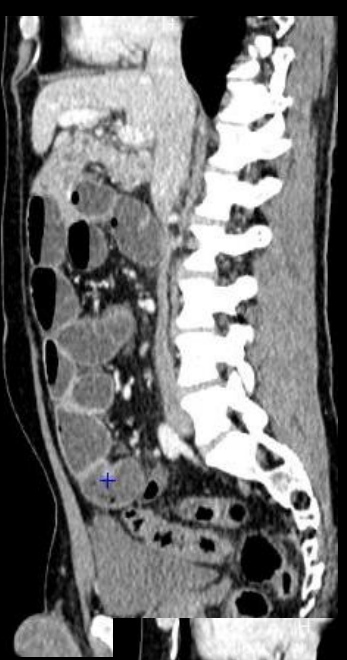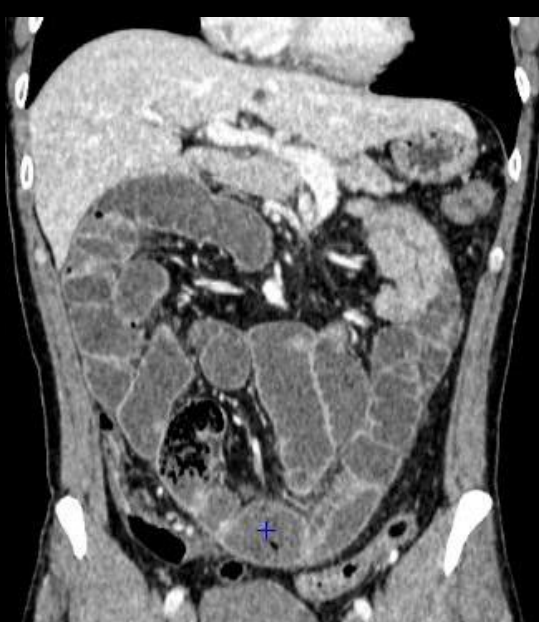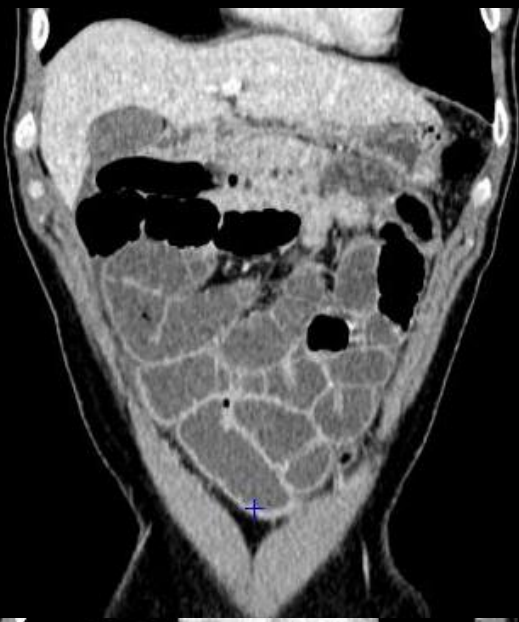volvulus total du grêle

le volvulus total du grêle complique les anomalies de rotation avec arrêt de rotation à 180° car la racine du mésentère est alors très courte, limitée au péritoine circonscrivant l'origine du pédicule mésentérique supérieur; le duodénum est court, s'interrompant en D2; le jéjunum proximal et l'iléon terminal sont au contact; le caecum est en position sous hépatique. Les premières anses jéjunales sont les plus affectées par le mécanisme de torsion

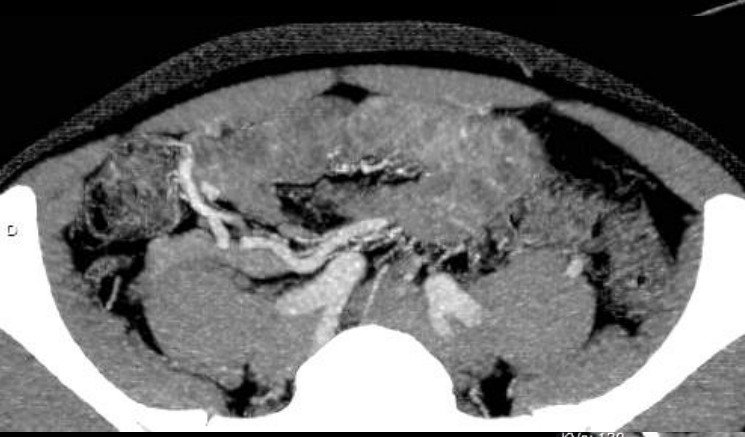
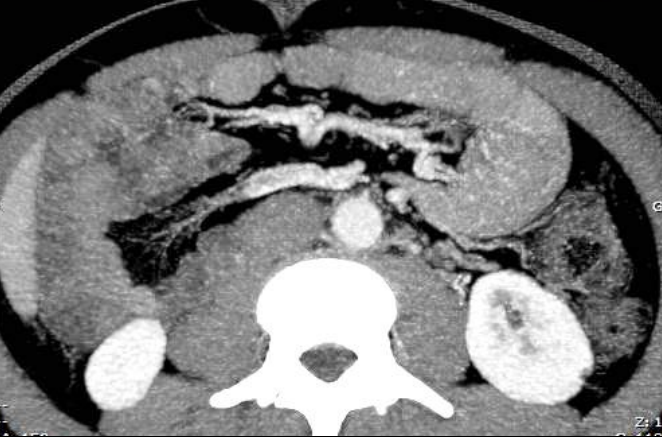
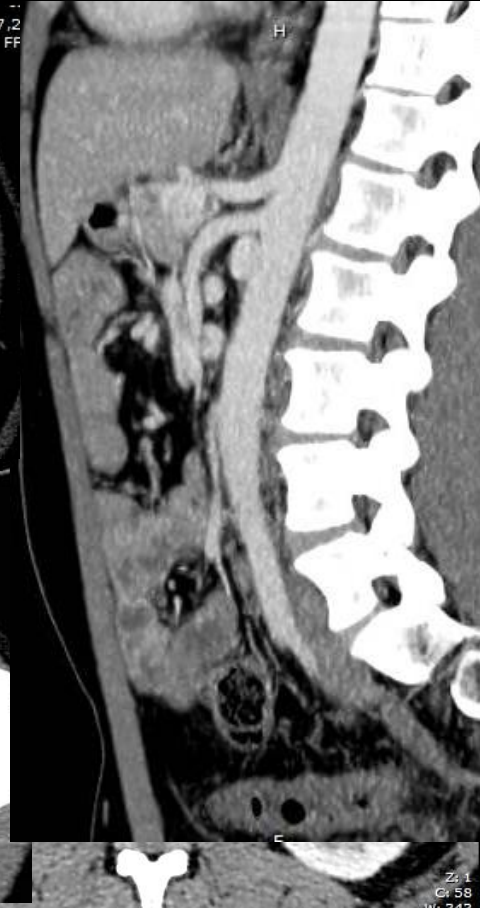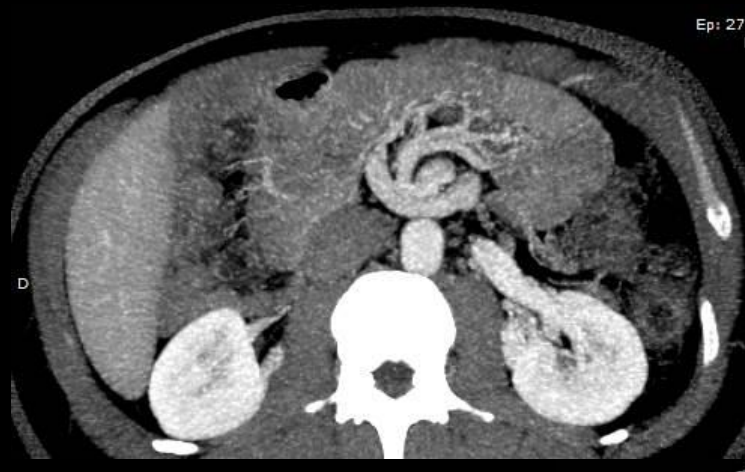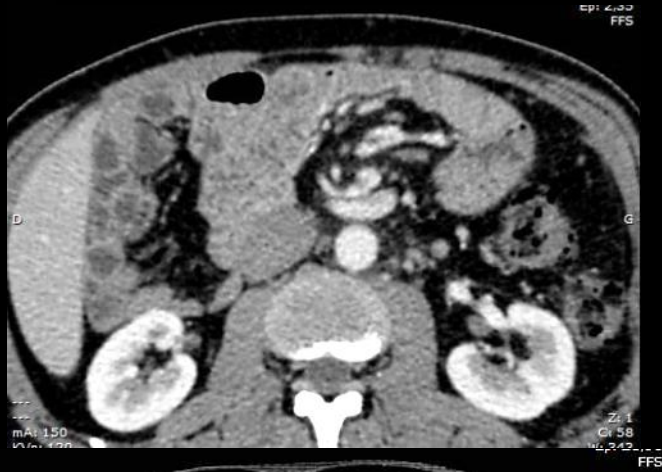cas coopagnon n°1. Yves Ranchoup Groupe radiologique du mail Grenoble

patient de 43 ans ; douleurs abdominales, rétro-ombilicales survenant par crises avec subocclusions ; pas d'atteinte de l'état général un scanner est pratiqué . Quels sont les items sémiologiques à retenir pour le diagnostic

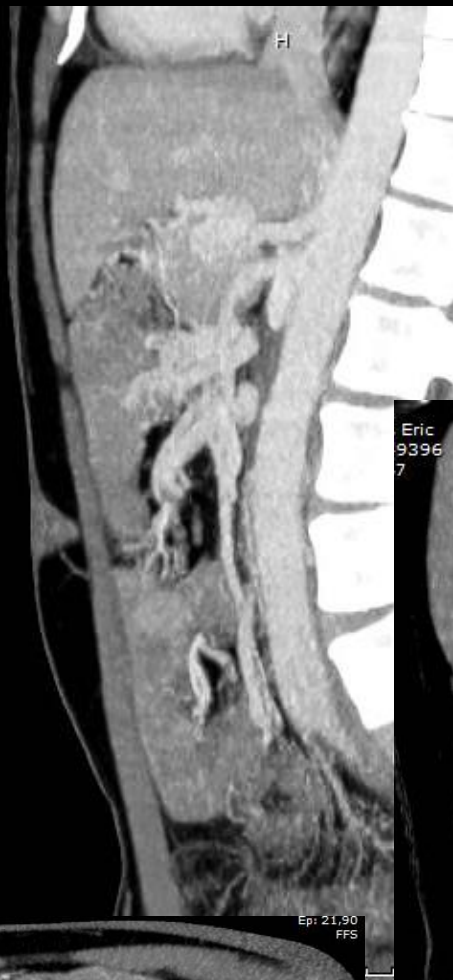
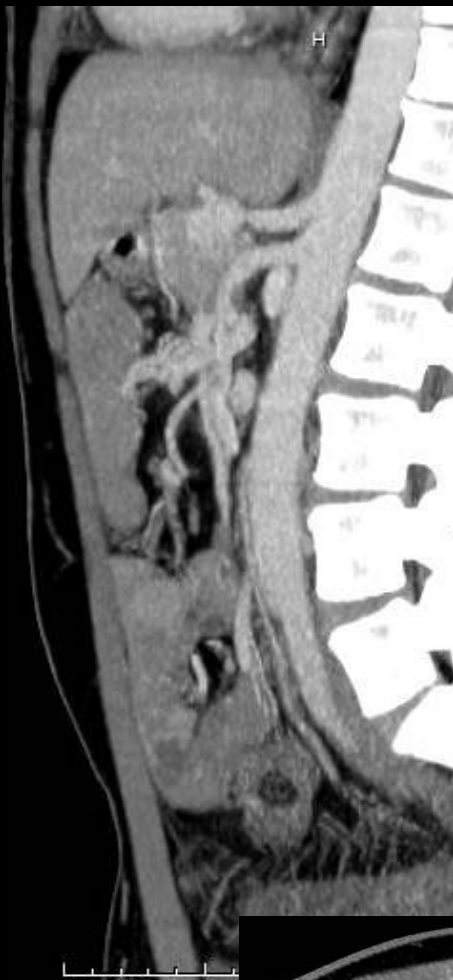



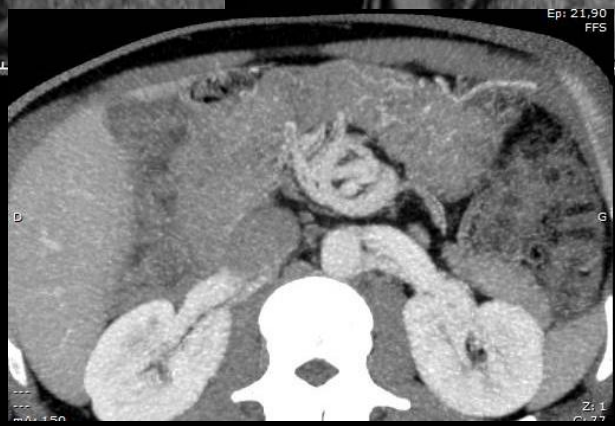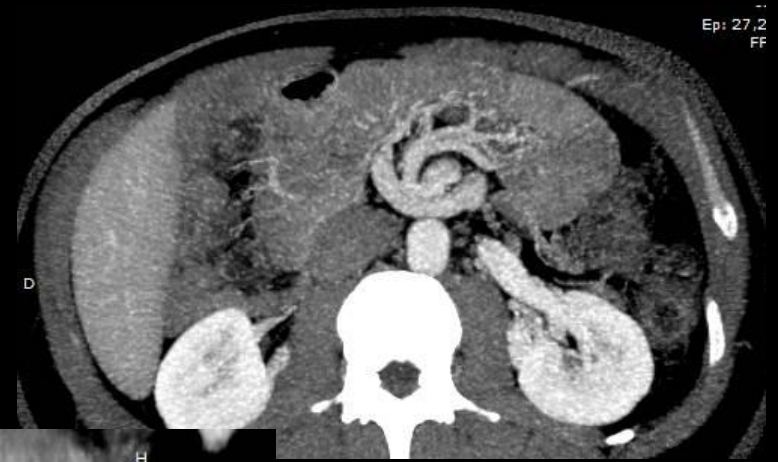
les reformations MIP permettent de confirmer **le signe du tourbillon vasculaire (whirl sign vasculaire)** au niveau du tronc de l'AMS, autour duquel s'entourent les branches artérielles et veineuses du mésentère. Le duodénum s'arrête au genu inferius; il n'y a **pas de troisième duodénum dans la pince aorto-mésentérique**



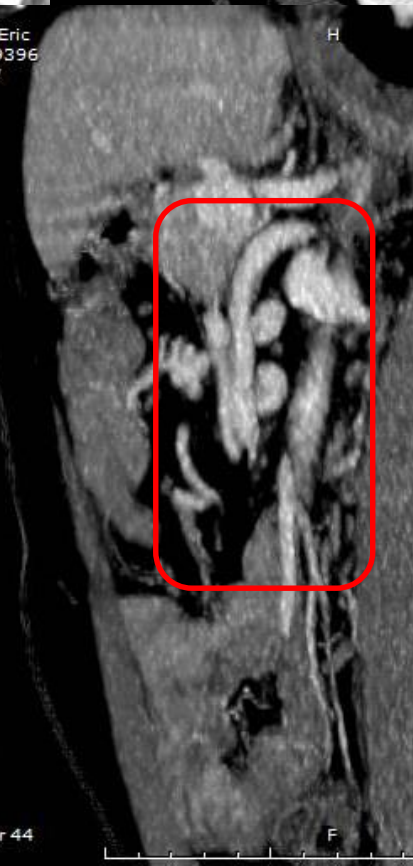le signe du tourbillon vasculaire est d'autant plus facilement analysable que l'on adapte l'épaisseur des coupes en MIP à celle du pédicule mésentérique supérieur



Eric
9396
7

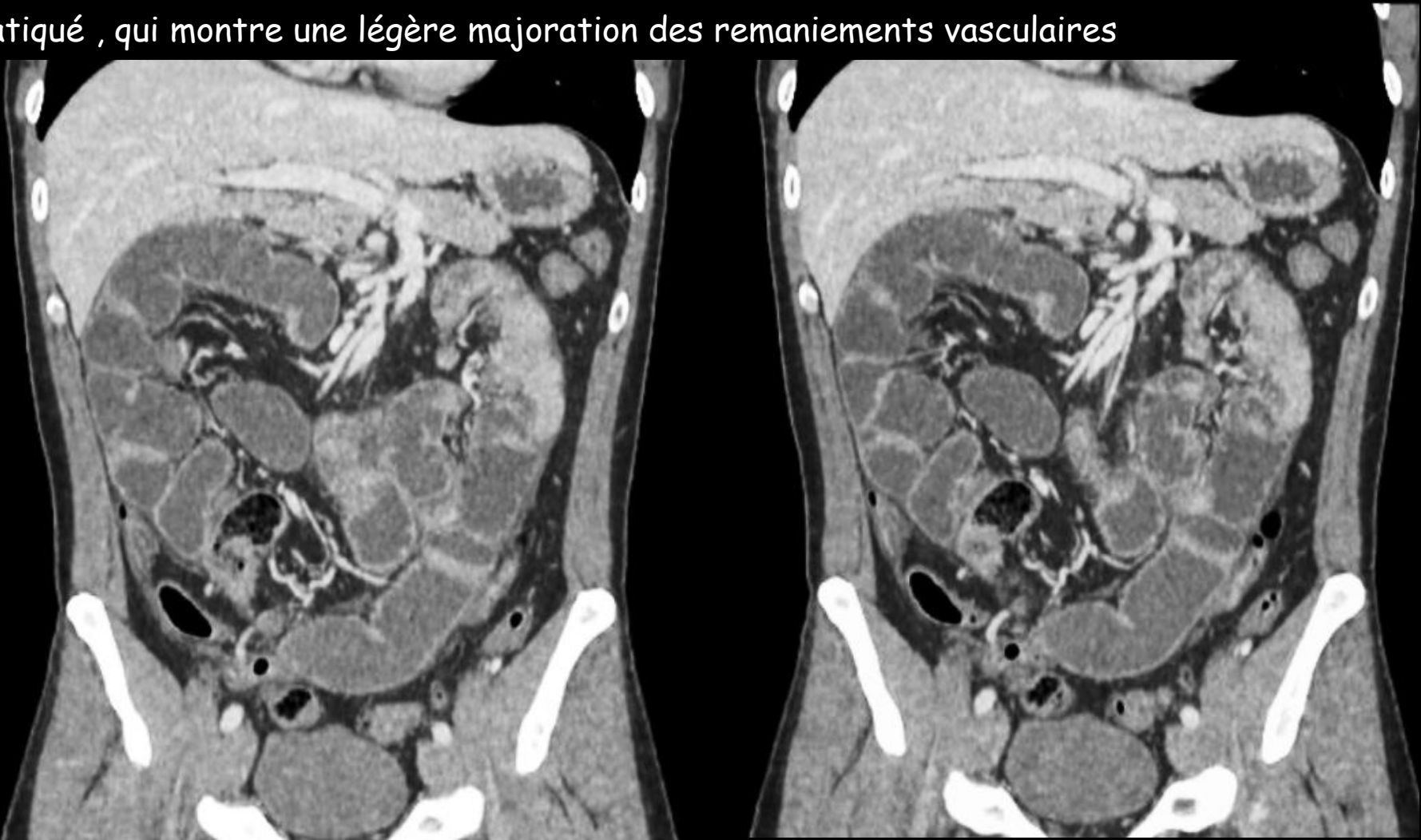


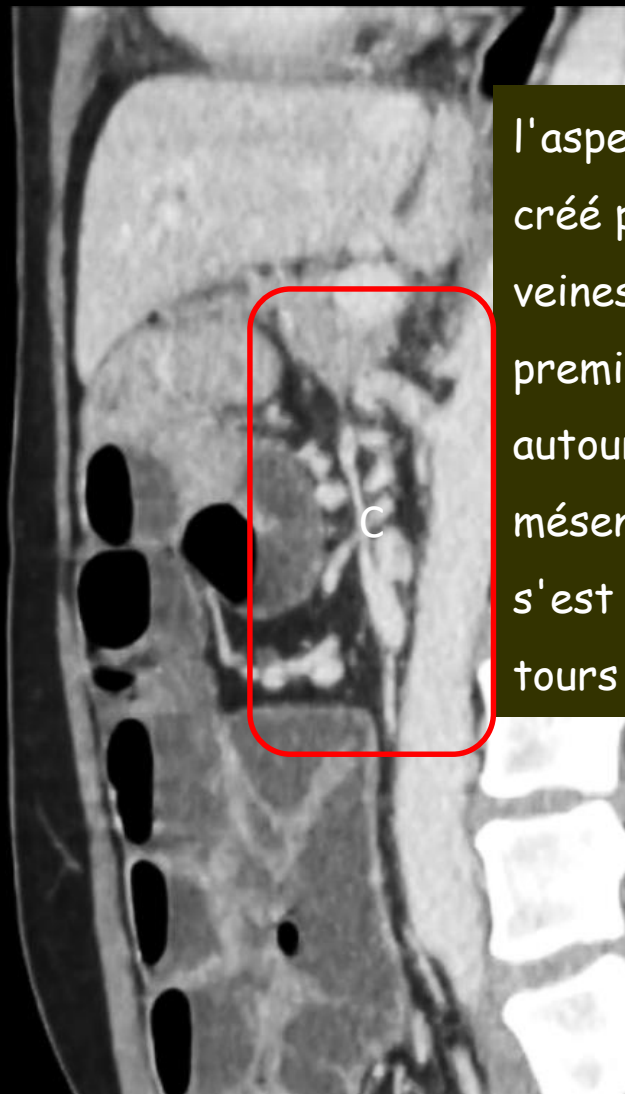
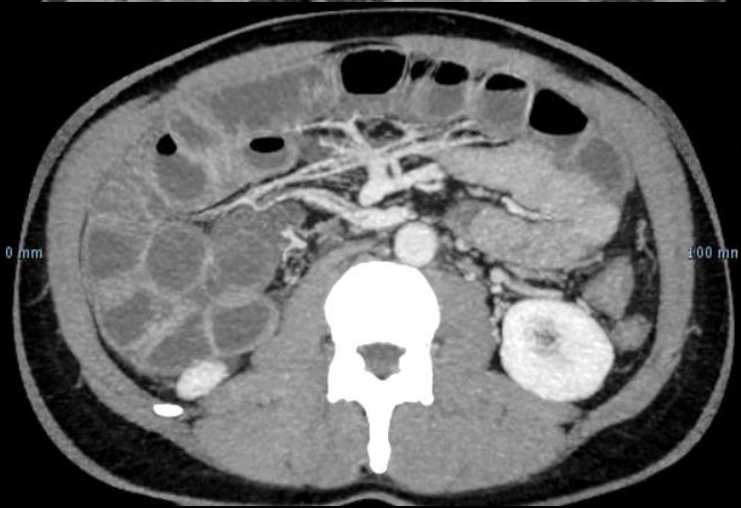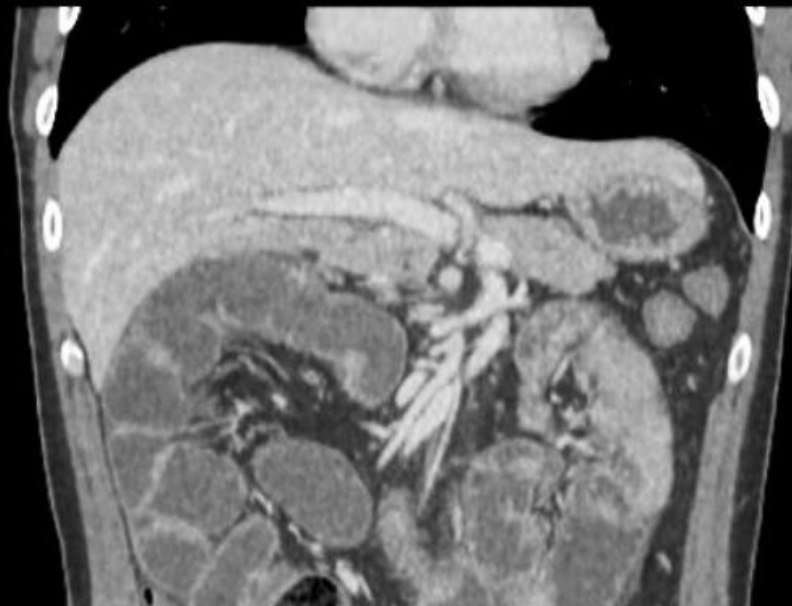ur 44



l'aspect "en tire-bouchon" correspond aux veines mésentériques dilatées des premières anses jéjunales tournant autour de l'axe artériel tronculaire mésentérique supérieur Il est objectivé sur les reformations sagittales en coupes épaisses MIP

le diagnostic de **volvulus total du grêle de l'adulte** est signifié au patient qui décline les offres thérapeutiques mais revient **près de quatre ans plus tard**, en raison de l'accentuation de la symptomatologie douloureuse. Un nouveau scanner est pratiqué, qui montre une légère majoration des remaniements vasculaires



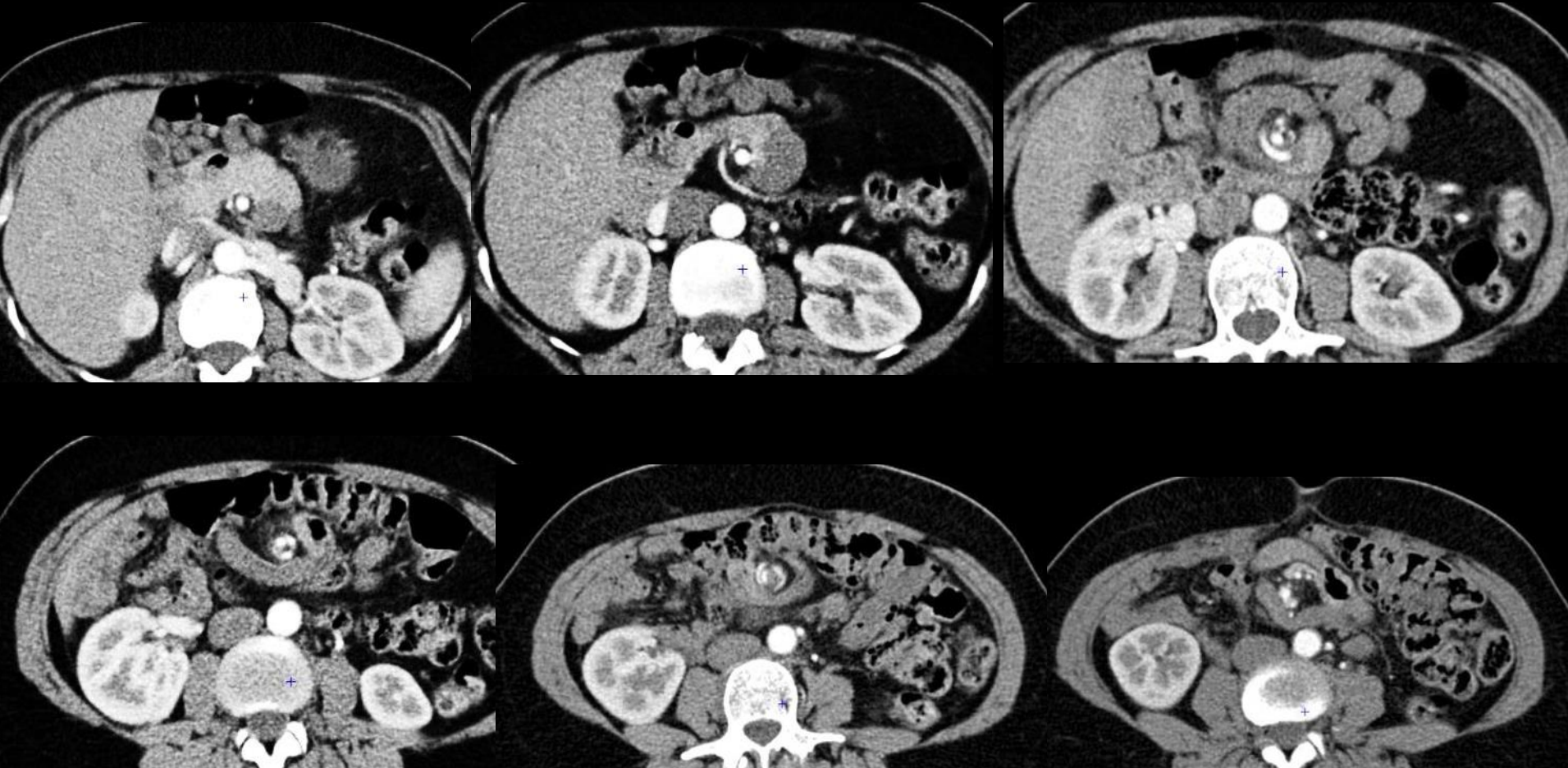


l'aspect "en tire-bouchon" créé par l'enroulement des veines du mésentère des premières anses jéjunales autour de l'axe artériel mésentérique supérieur s'est enrichi de quelques tours de spire

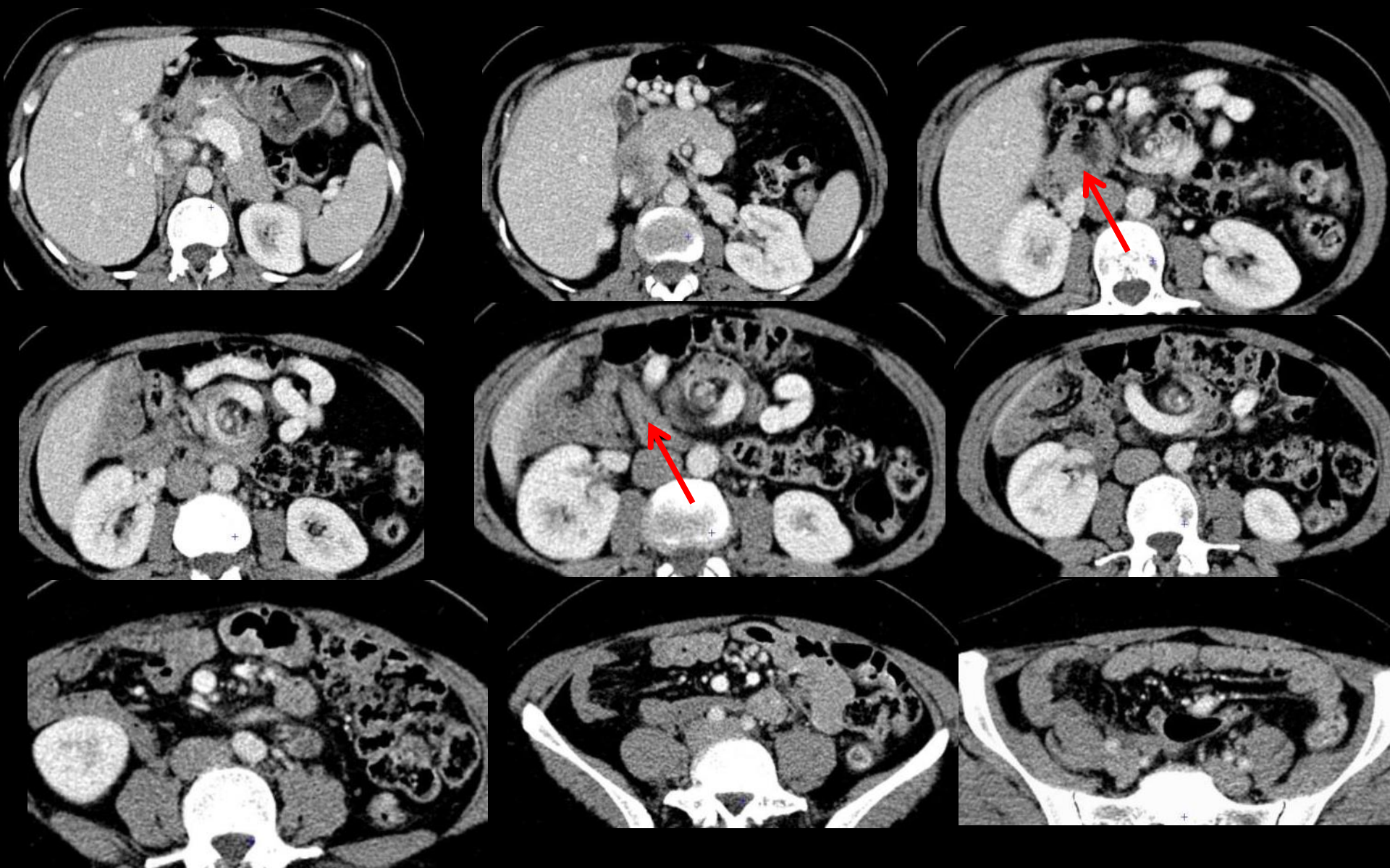
le patient, dûment informé continue sa réflexion sur l'opportunité de se soumettre à un traitement chirurgical prophylactique d'un ischémie intestino-mésentérique massive

cas compagnon n°2 Yves Ranchoup goupe radiologique du mail Grenoble

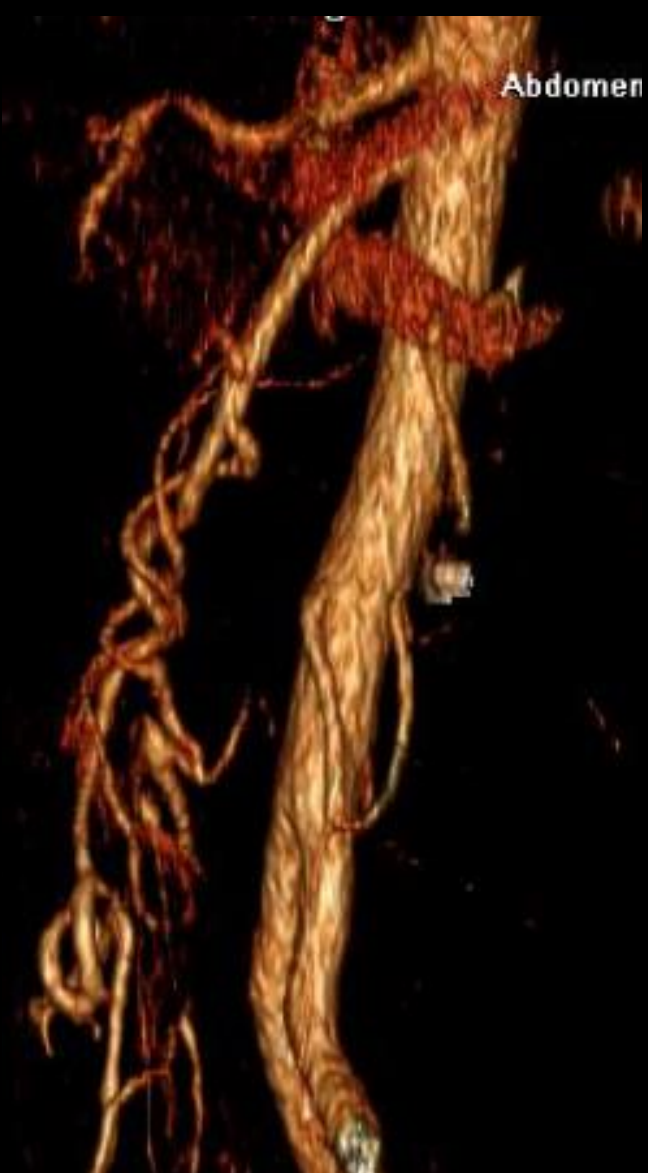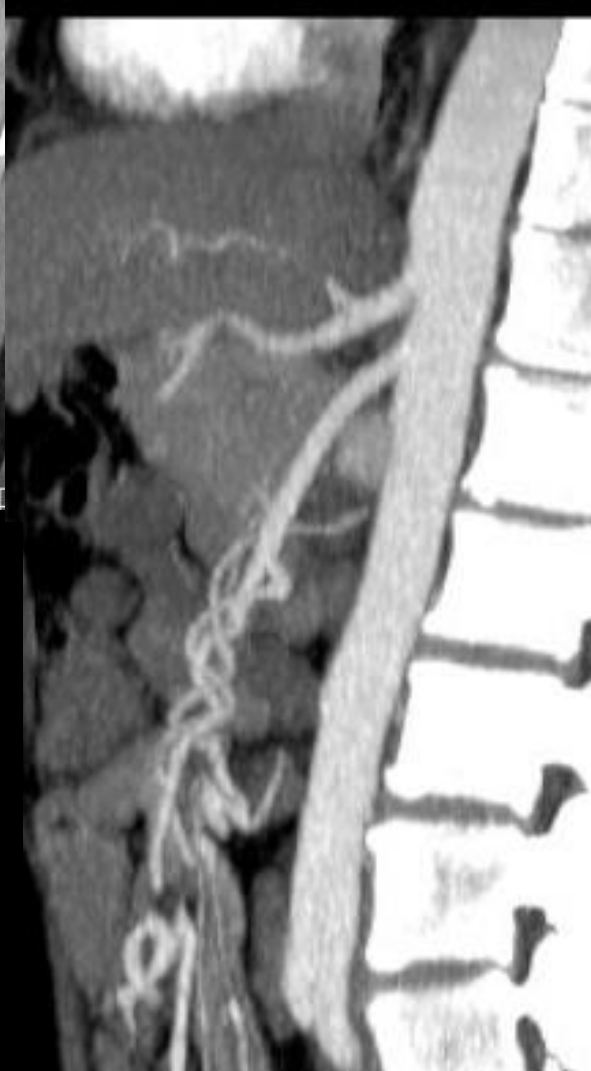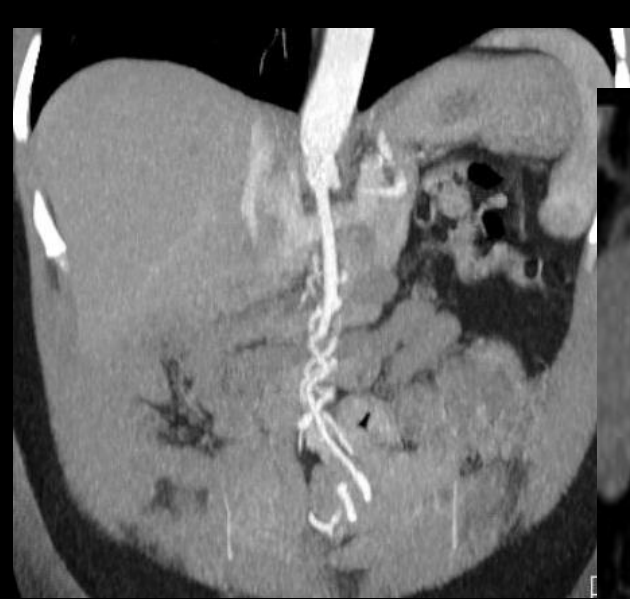homme 47 ans en surpoids douleurs abdominales chroniques et épisodes subocclusifs itératifs



dès la phase artérielle, le diagnostic de **volvulus total du grêle** de l'adulte est porté,, au vu du **tourbillon vasculaire du pédicule mésentérique supérieur**, de l'absence de D3 dans la pince aorto-mésentérique et du caecum en position sous hépatique



la phase portale confirme l'absence de 3^{ème} portion du duodénum dans la pince aorto-mésentérique ,le jéjunum faisant suite à D2 au flanc droit du rachis



le post-traitement
objective remarquablement
le "tire-bouchon" formé par
l'enroulement des veines
dilatées des plis
mésentériques autour de
l'axe formé par l'AMS

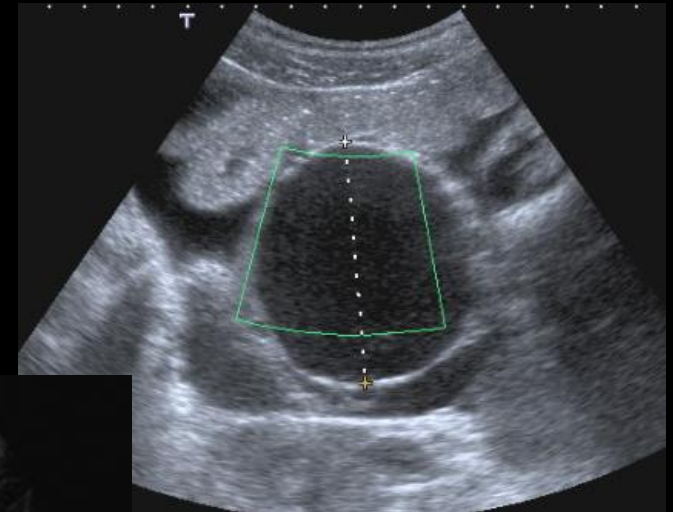
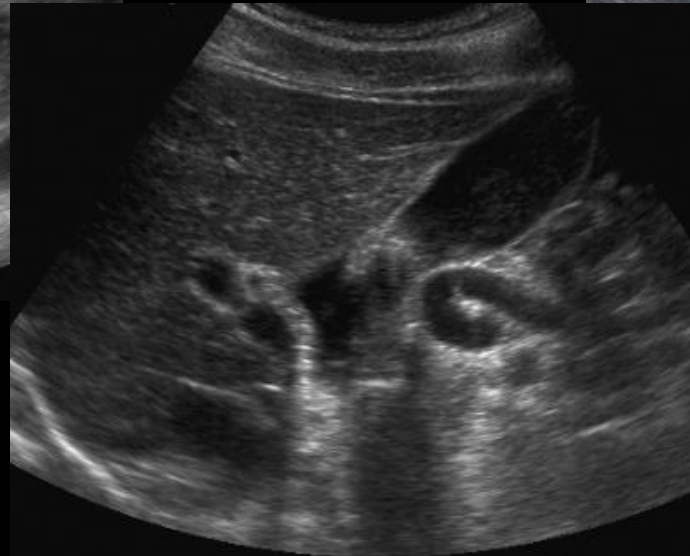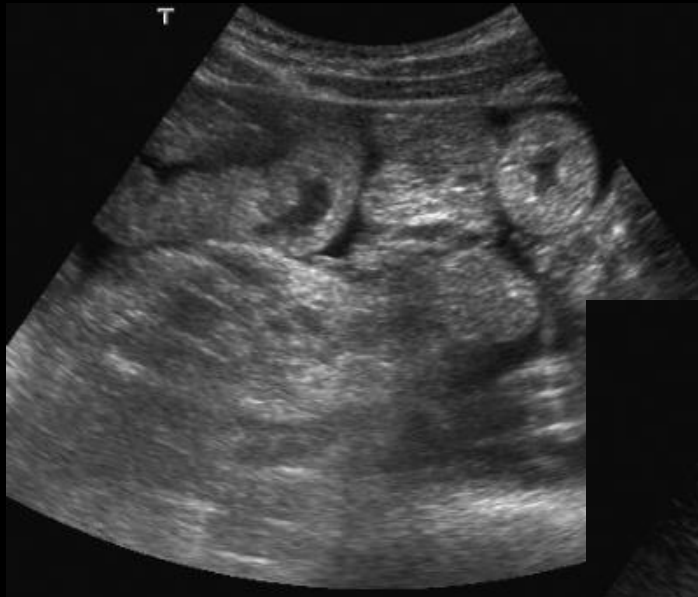le patient est opéré : dérotation du volvulus et conversion de la disposition
" rotation incomplète à 180° " de l'anse intestinale primitive en mésentère commun
: caecum fixé à gauche et anses grêles placées en totalité à droite

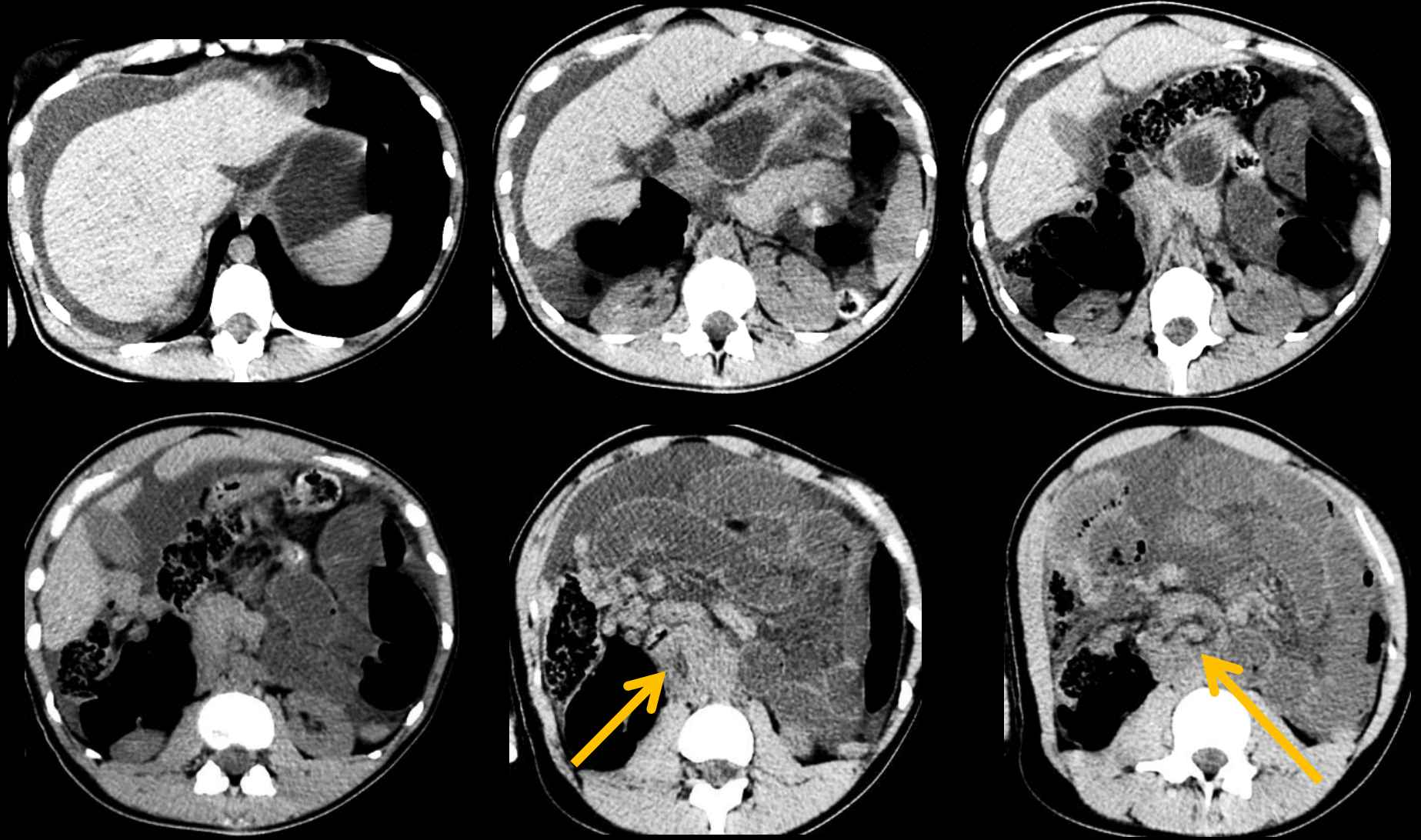
cas compagnon n°3 CHU Nancy

Jeune femme , 19 ans , sans antécédents , sd douloureux hyperalgique à début nocturne (Spasfon, Primpéran, Nubain inefficaces) ; hospitalisation en urgence .

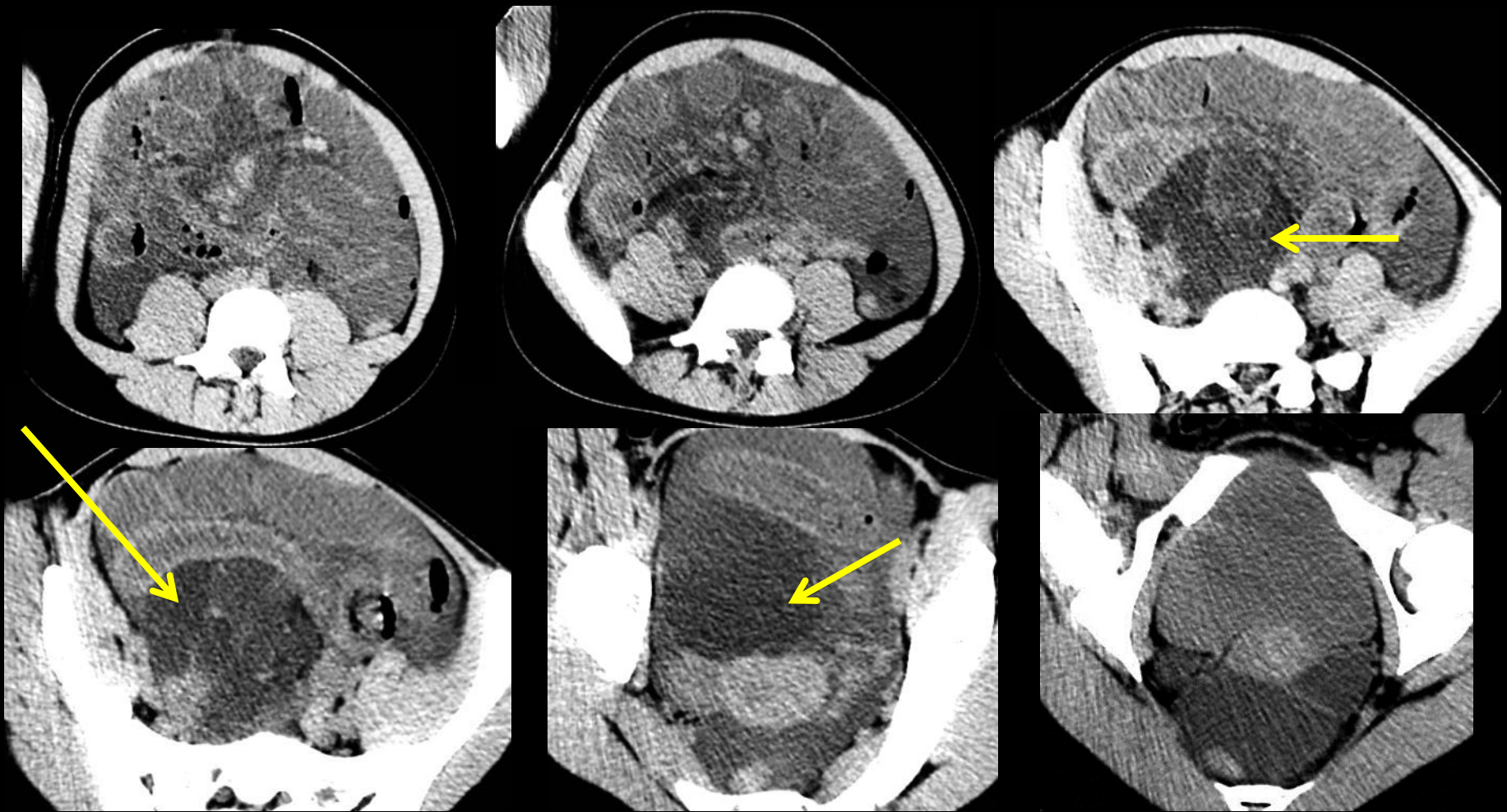
Position genu pectorale , orifices herniaires libres TR normal.

Notion de crises douloureuses similaires depuis l'âge de 10 ans , à raison de 2 par an .Biologie sanguine (y compris béta HCG) normale



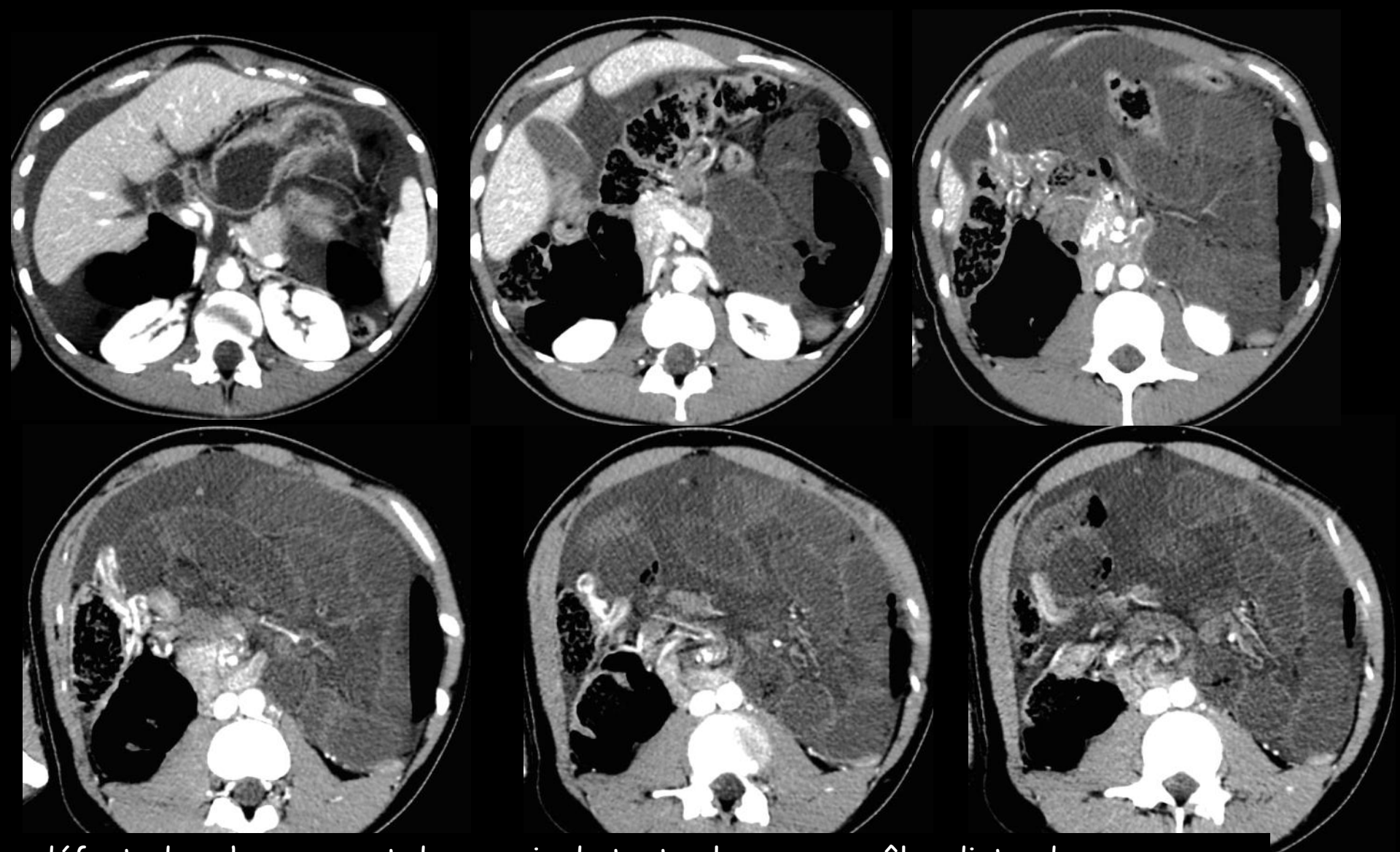


avant injection ; épanchement liquide péritonéal ; distension liquide diffuse des anses grêles en disposition radiaire; infiltration massive du mésentère ;
masse pré-vertébrale médiane constitué par les vaisseaux du mésentère avec "toubillon"
carrefour iléo-caecal en situation sous-hépatique.

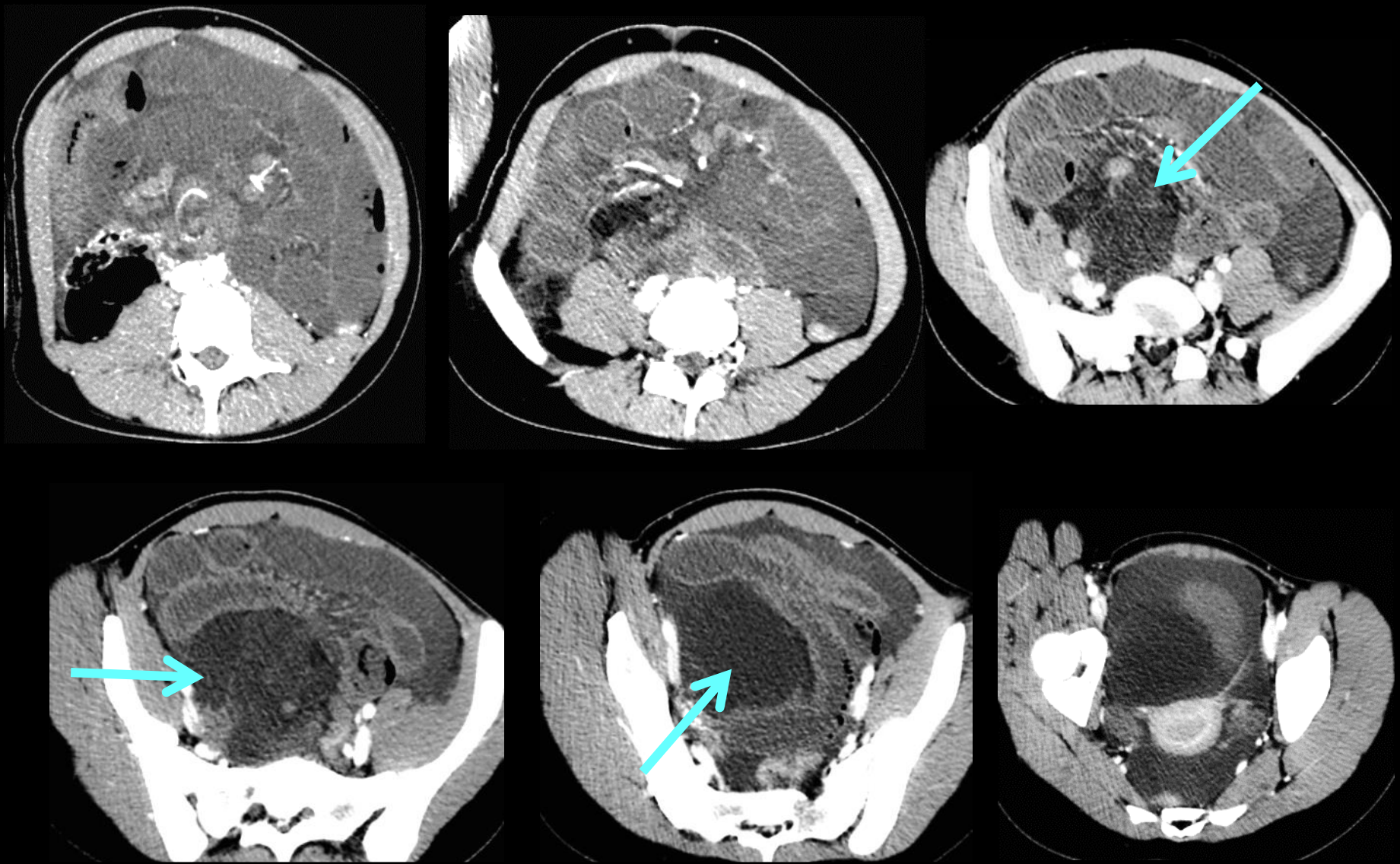


épanchement liquide péritonéal ; masse kystique postérieure , en regard de la charnière lombo-sacrée.

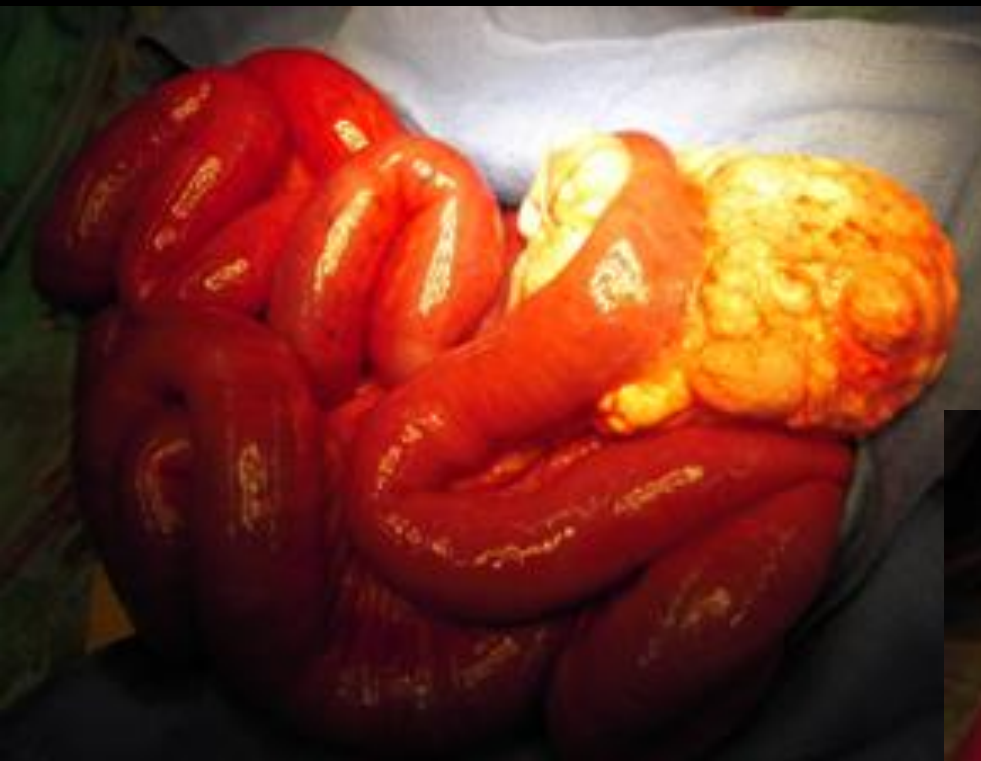L'œil densitométrique montre que le contenu de la masse kystique est de densité inférieure au contenu des anses en distension et identique à celle de l'ascite mécanique; il s'agit donc d'un liquide à faible taux de protides (lymphe ++++)



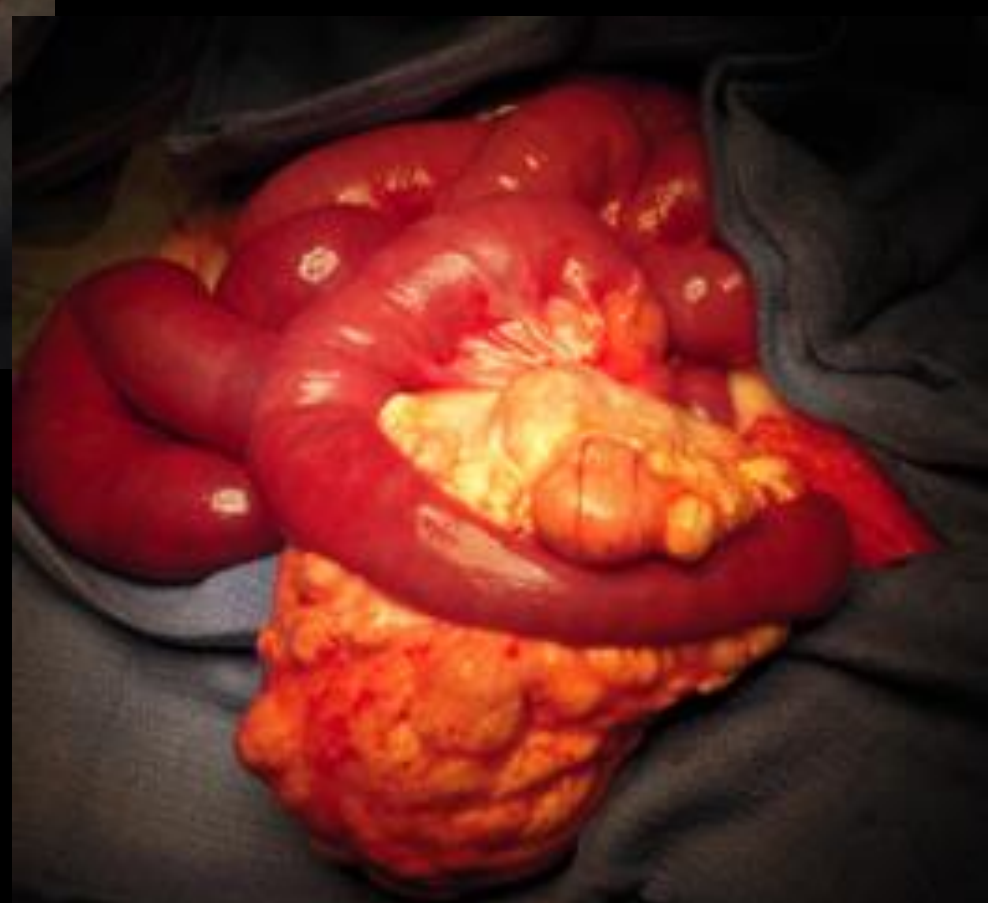
défaut de rehaussement des parois de toutes les anses grêles distendues, en disposition radiaire ; **spire de torsion des vaisseaux mésentériques supérieurs (whirl sign)** ; anomalie positionnelle du pédicule mésentérique supérieur (situation basse)

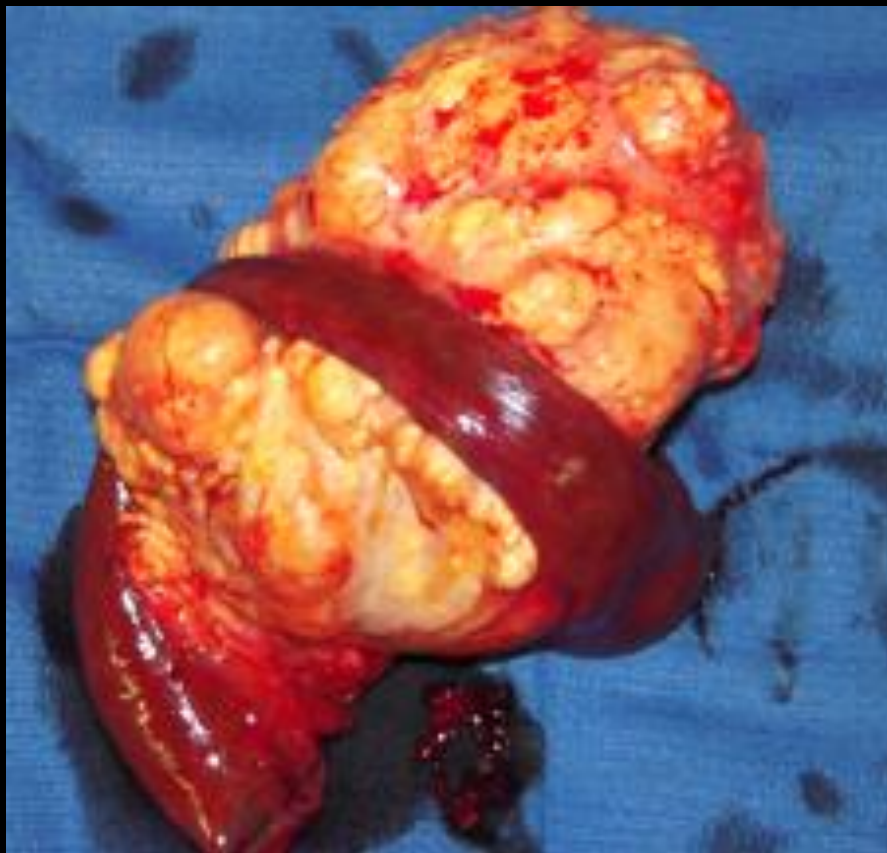

plus bas, dans le pelvis et remontant le long du bord droit du rachis jusqu'au niveau de l'origine du tronc de l'AMS ,on trouve la masse arrondie dont le contenu est en grande partie liquide de faible densité avec des hétérogénéités

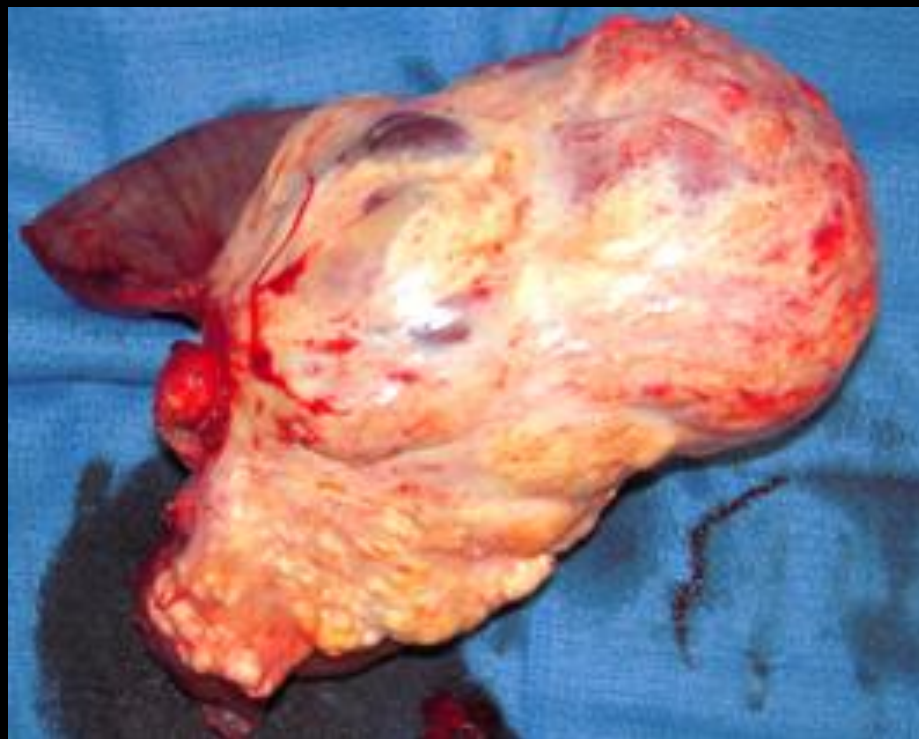

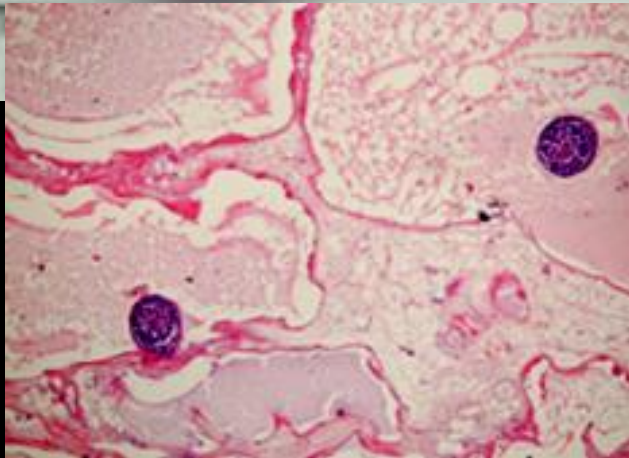
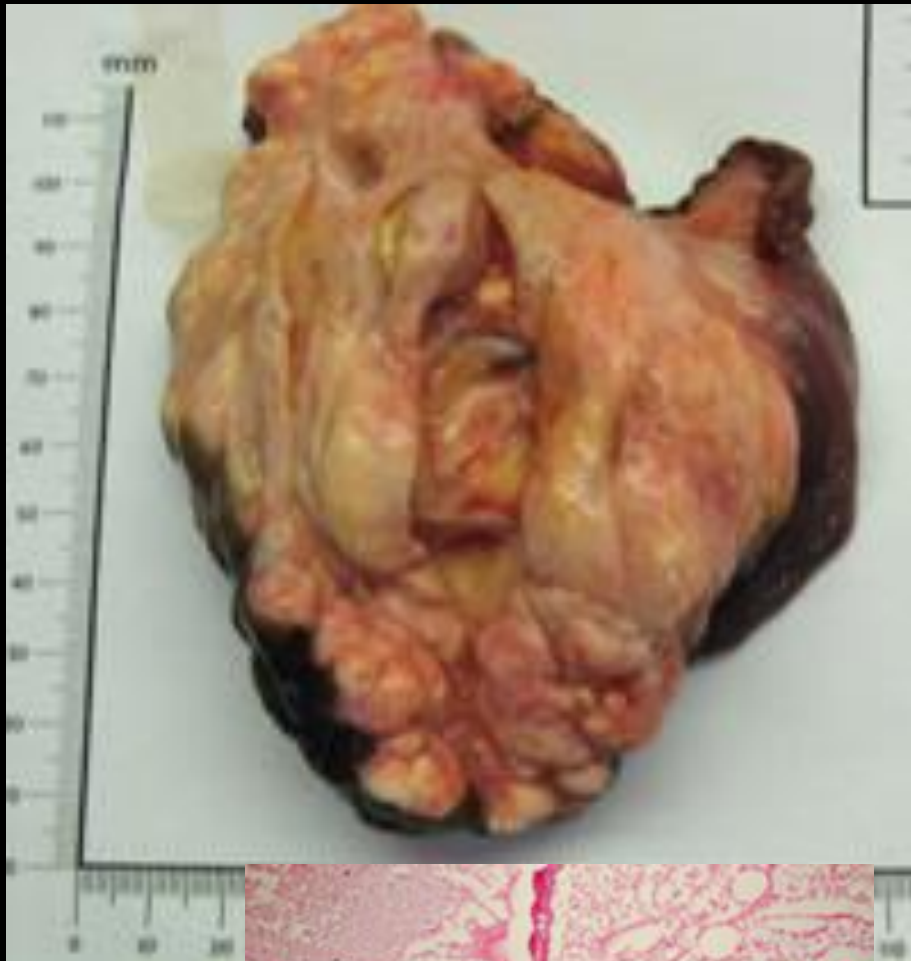l'intervention confirme la présence d'une masse kystique s'insérant sous le mésentère , à l'origine du tronc de l'AMS.



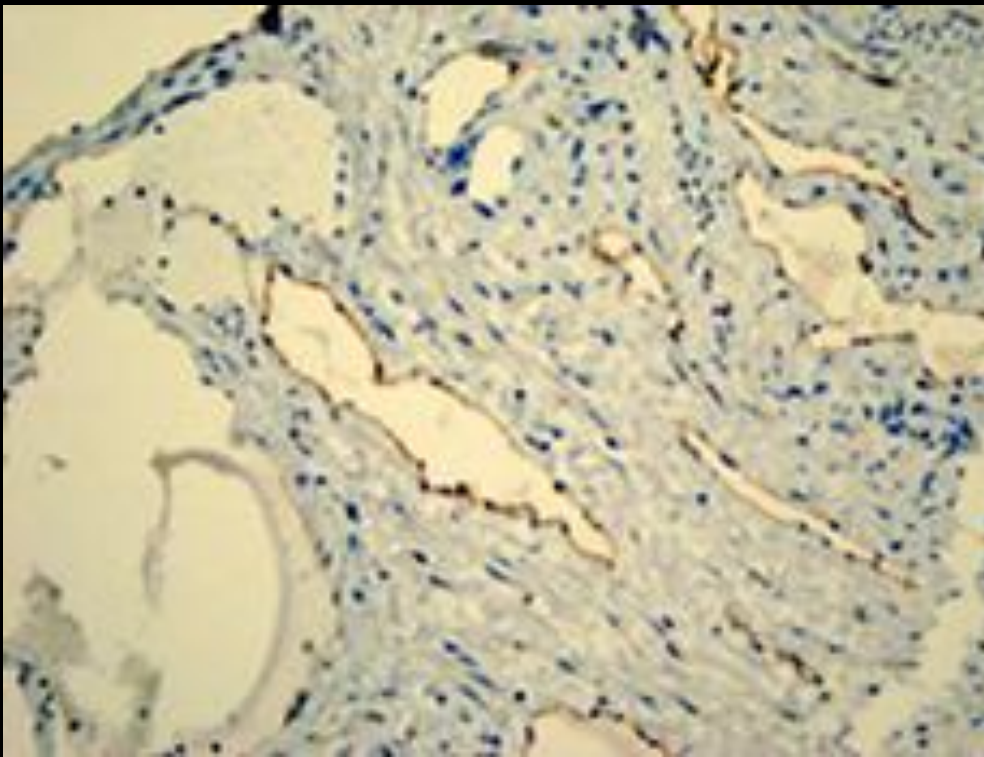


résection 30 cm de grêle en
raison de l'adhérence à la masse
kystique ; recoloration de
l'ensemble du grêle après
"dévolvulation".



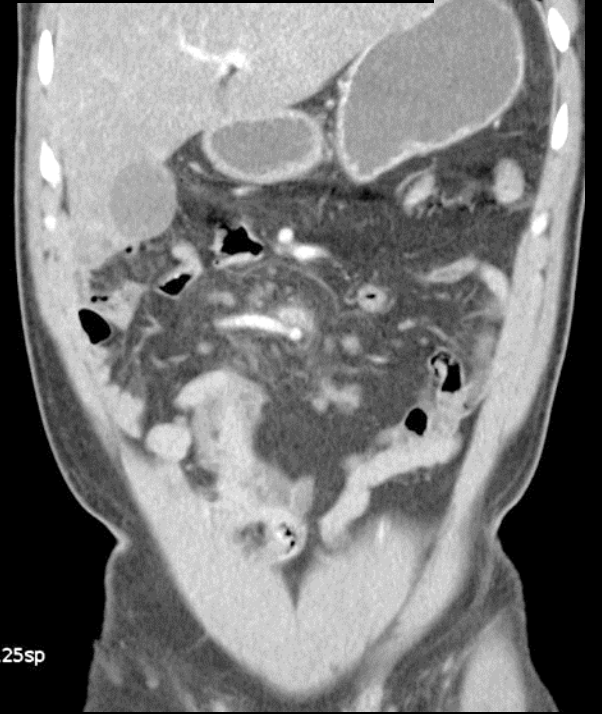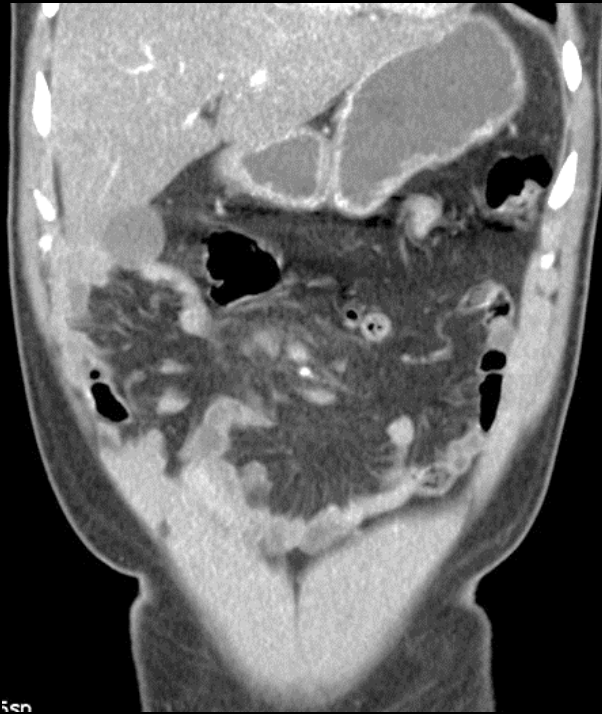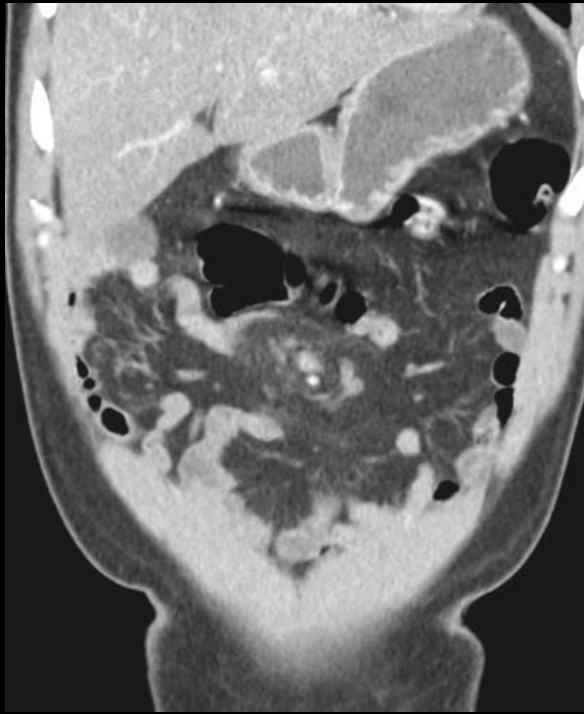


(Hematoxyline-Eosine x 400) la masse kystique intéresse de **nombreuses cavités lymphatiques de taille variable**, disposées au sein d'un tissu conjonctivo-adipeux. Les lumières de ces cavités kystiques contiennent un matériel protéinacé, amorphe et sont bordées par un épithélium aplati, endothélique. Certaines vaisseaux apparaissent plus gros avec une couche de cellules musculaires lisses. Il existe des follicules lymphoïdes au sein de la paroi des vaisseaux. Il n'existe pas de signe histologique de malignité.



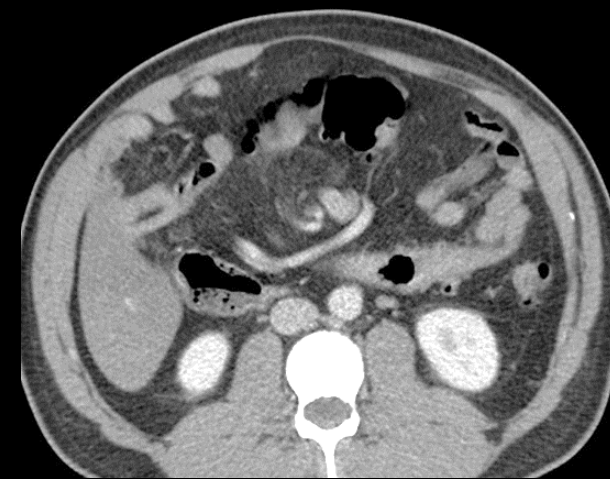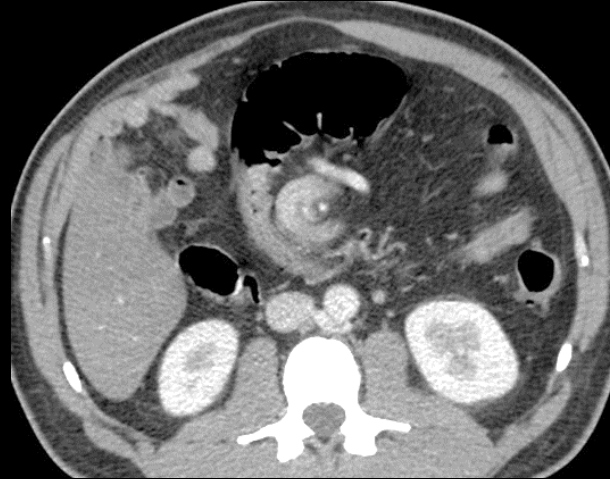
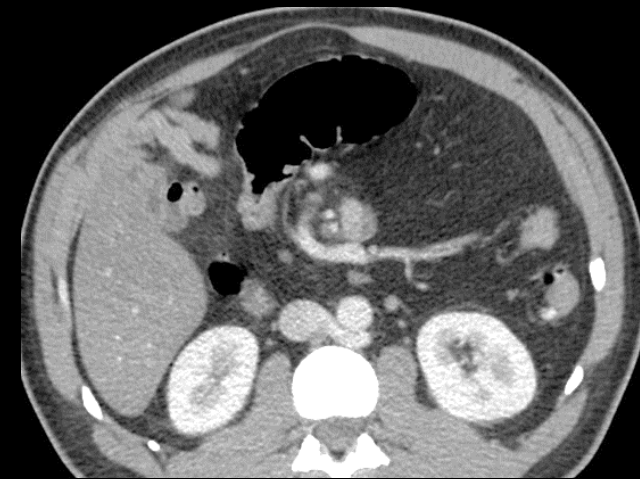
Immunohistochimie : les cellules endothéliales expriment les antigènes D2-40, CD34 et **CD 31**.

conclusion : volvulus total du grêle sur anomalie de rotation intestinale de type mésentère commun incomplet
+ lymphangiome kystique du mésentère

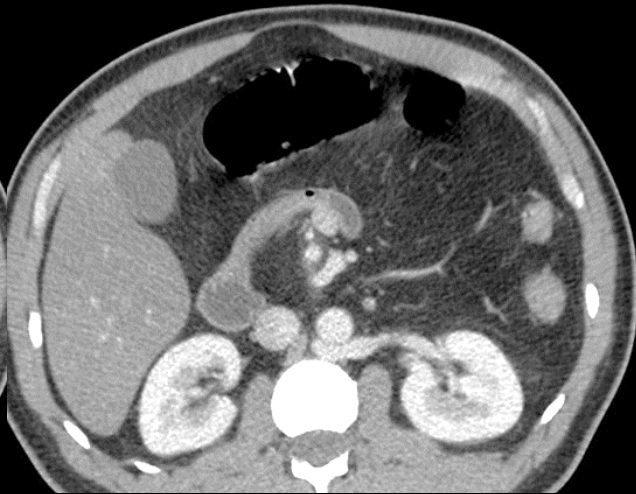
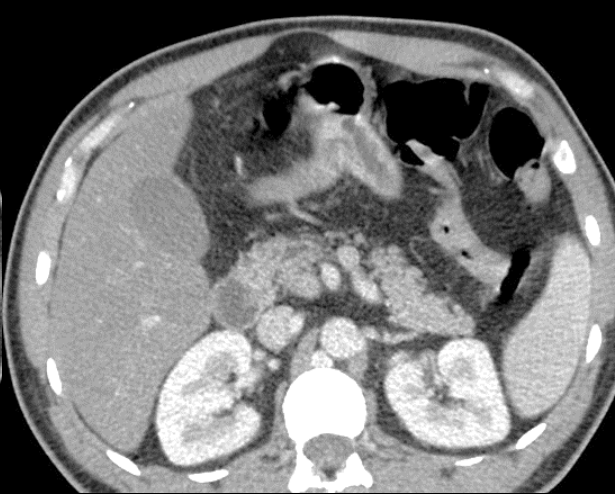
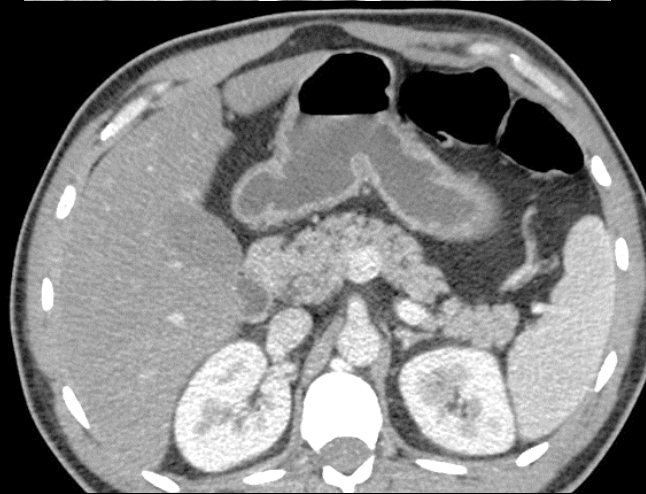
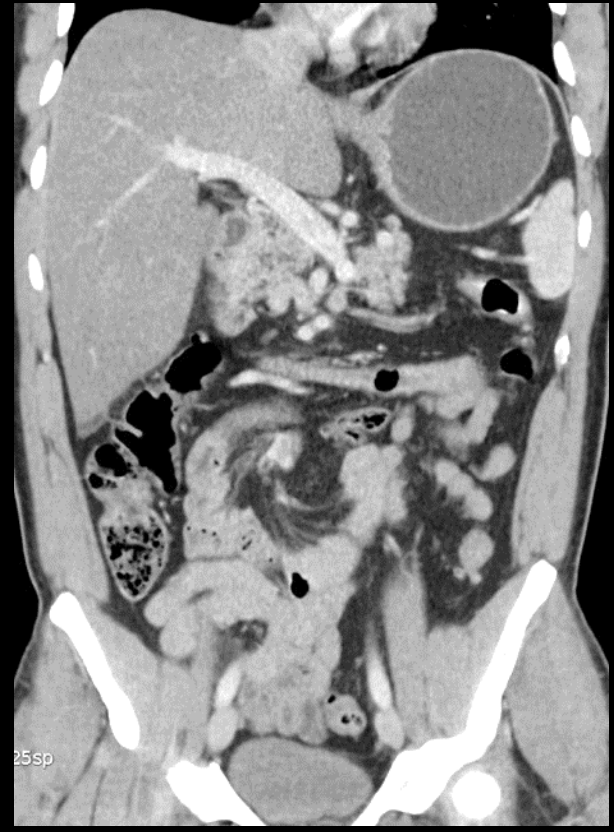
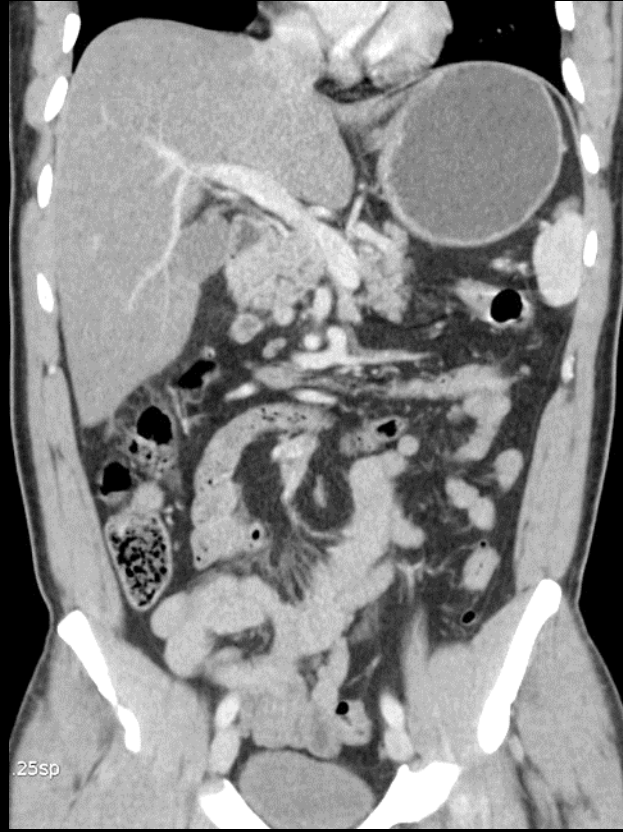
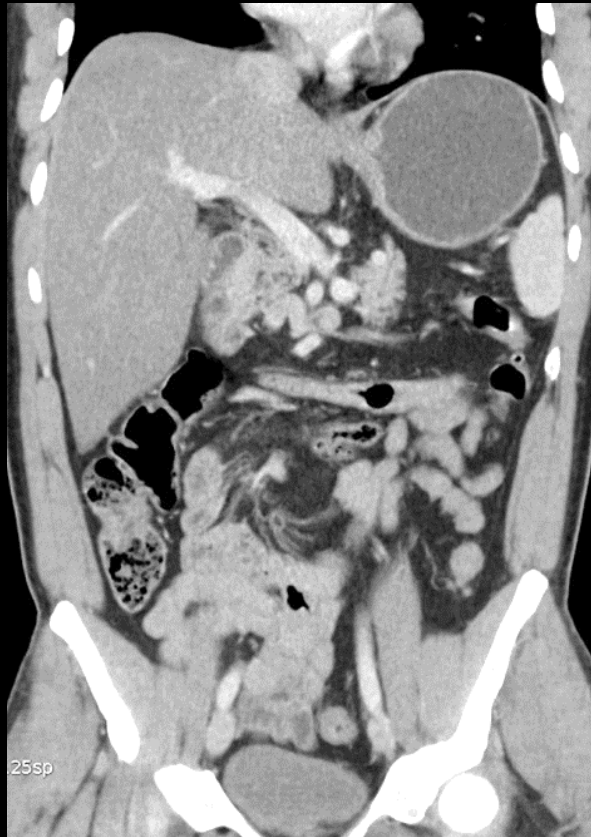.25sp

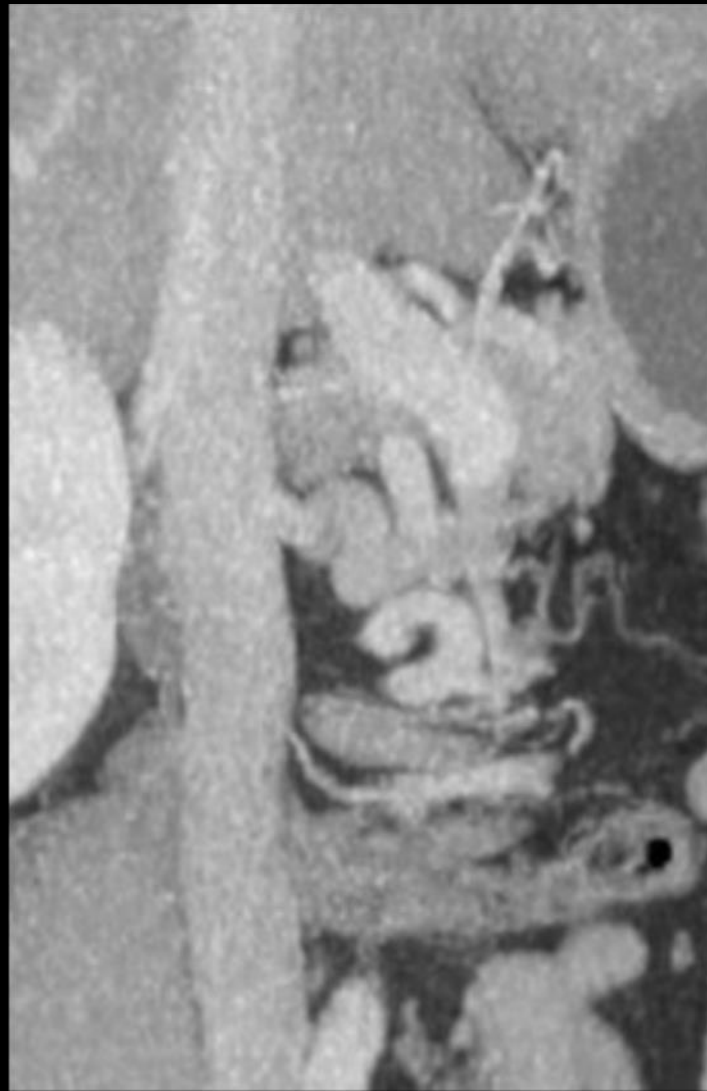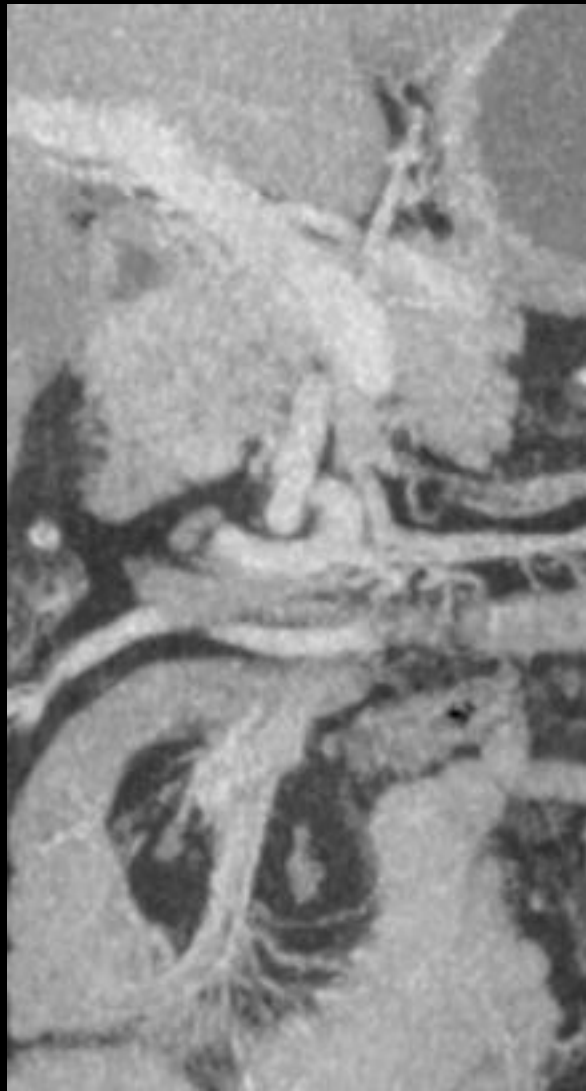
5sp



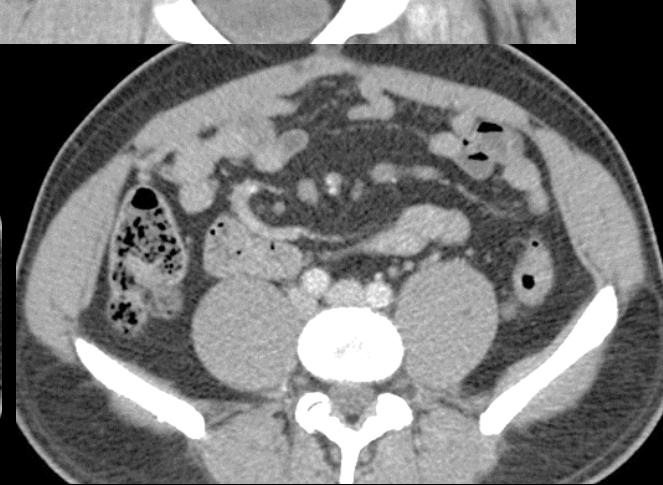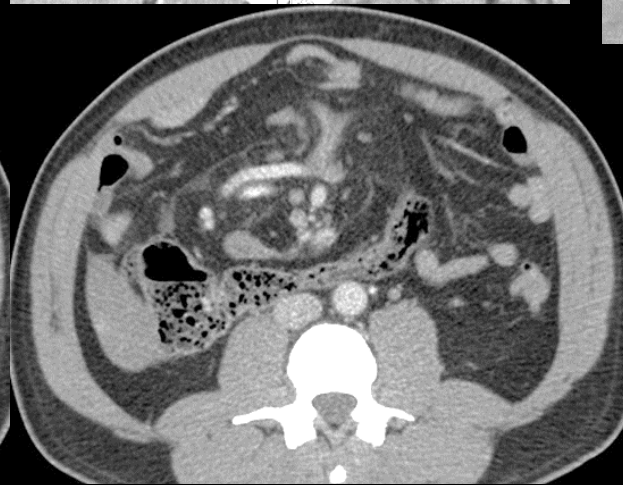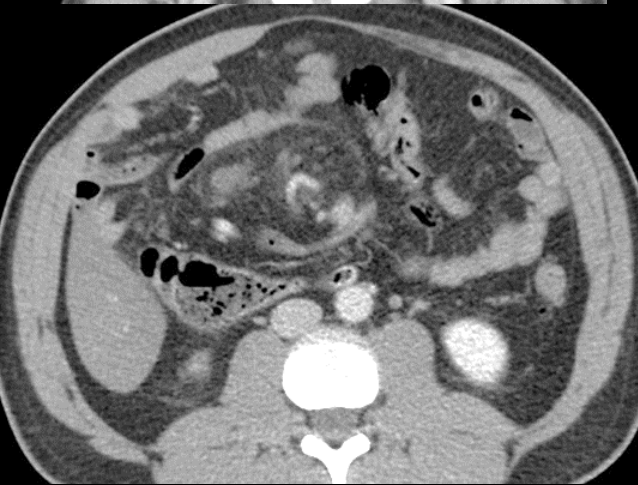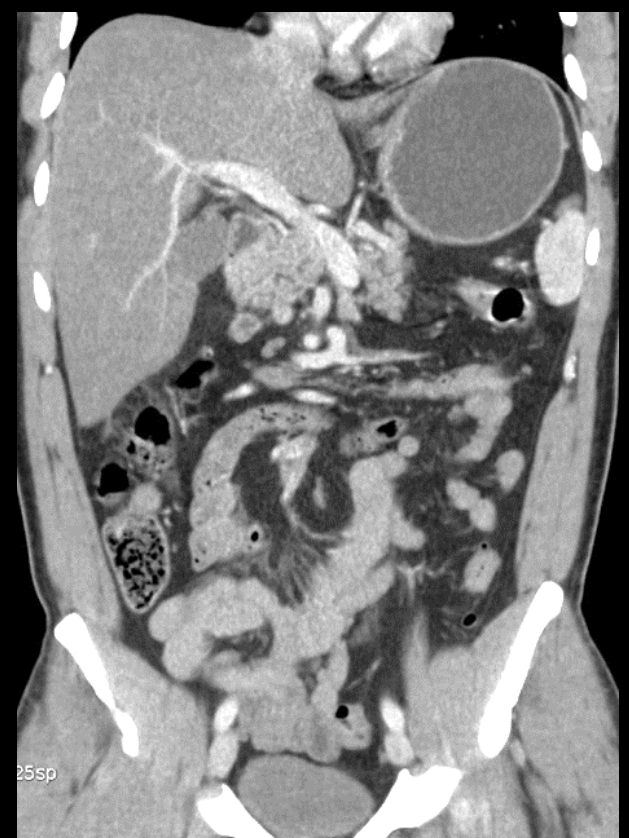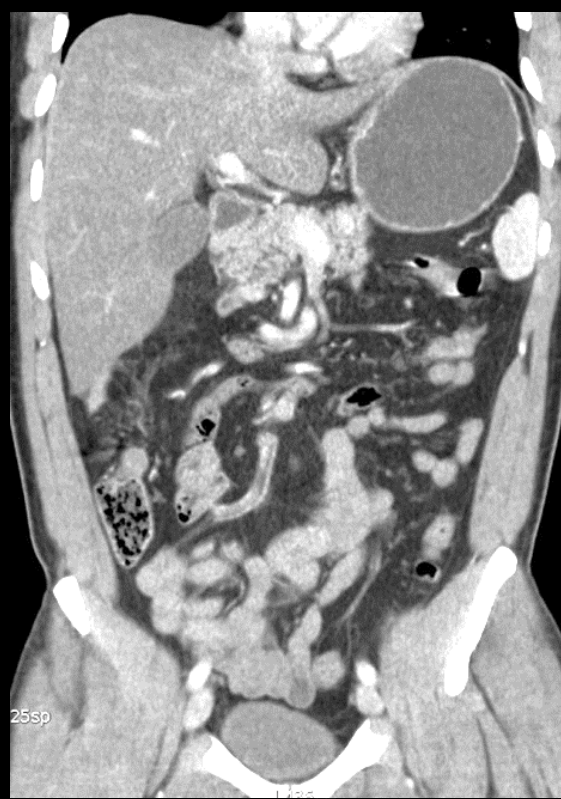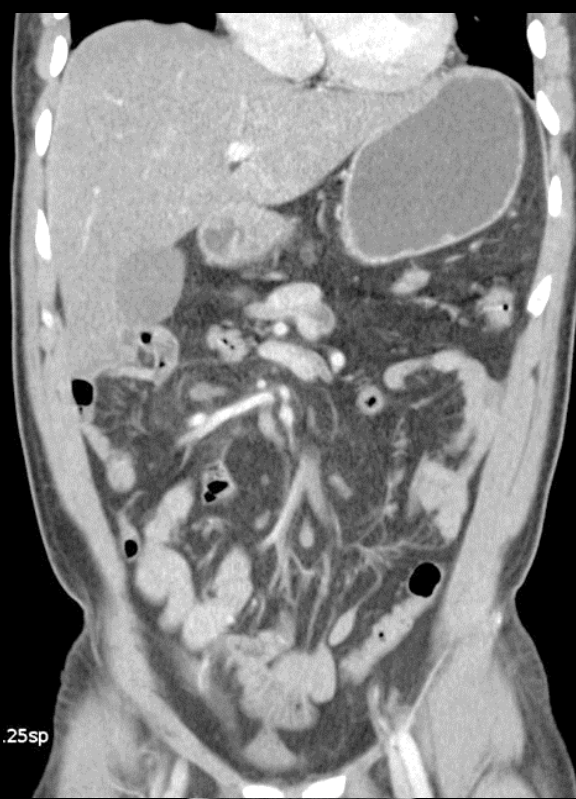
-l'enroulement des branches veineuses jéjunales hautes autour de l'axe formé par le tronc de l'AMS (whirl sign) est particulièrement bien objectivé



il n'y a pas de 3^{ème} duodénum dans la pince aorto-mésentérique ; le jéjunum fait suite à D2, au genu inferius



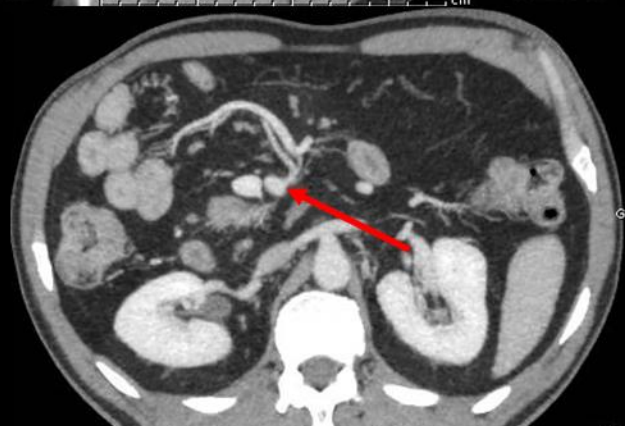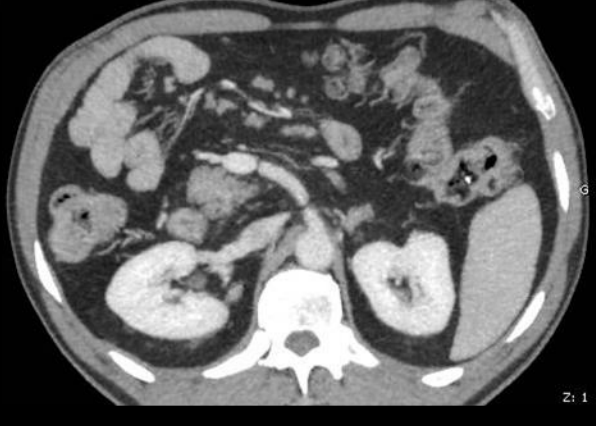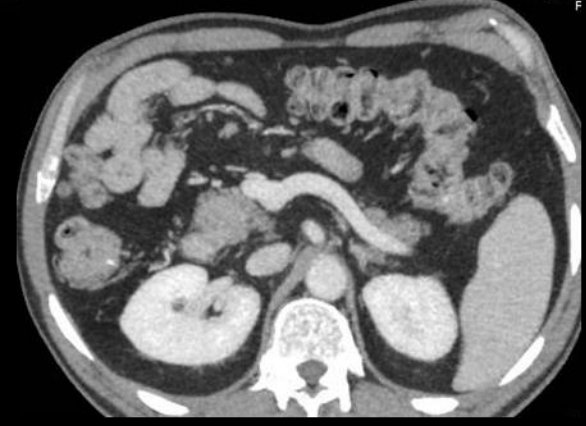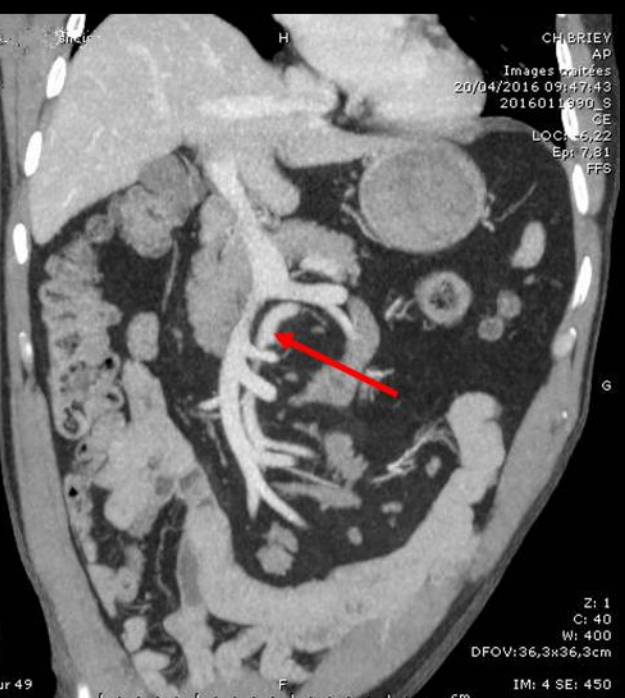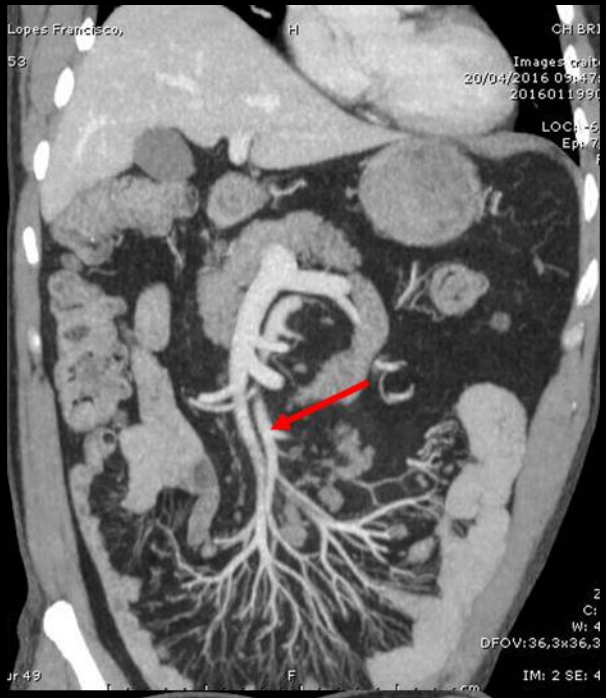
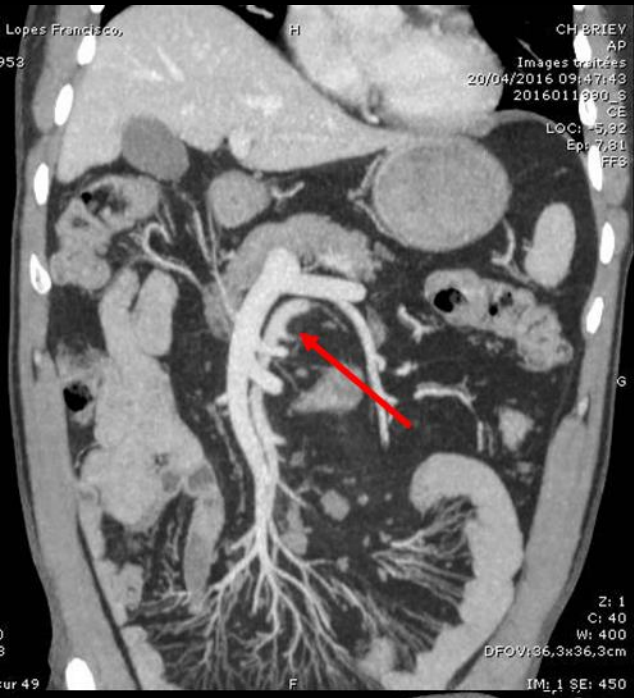
les tours de spire des veines jéjunales autour de l'axe artériel tronculaire mésentérique supérieur sont bien mises en évidence sur les reformations verticales en MIP coupes épaisses

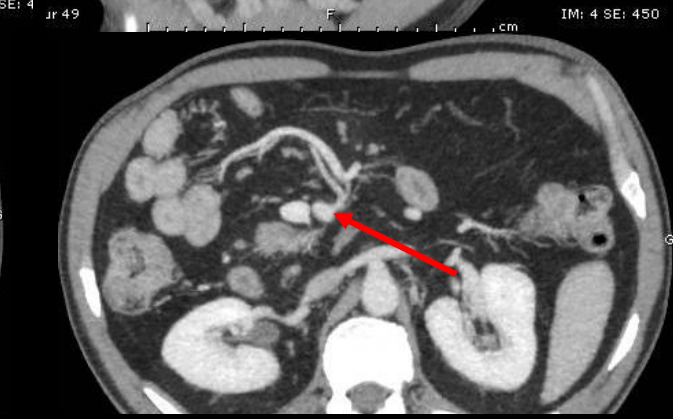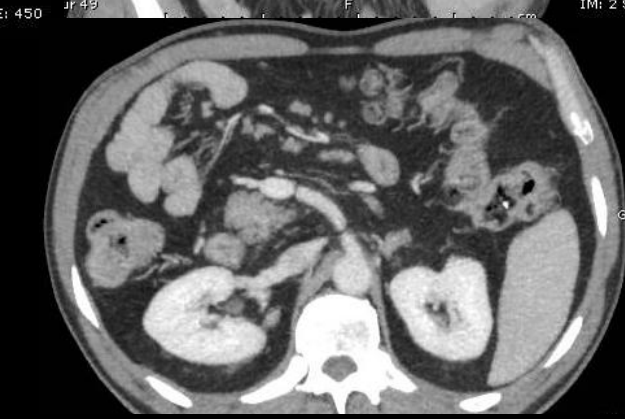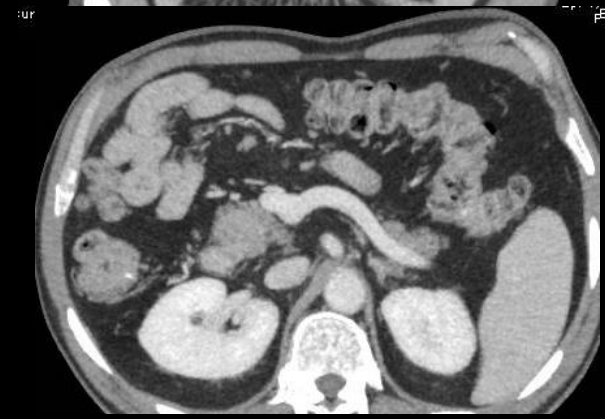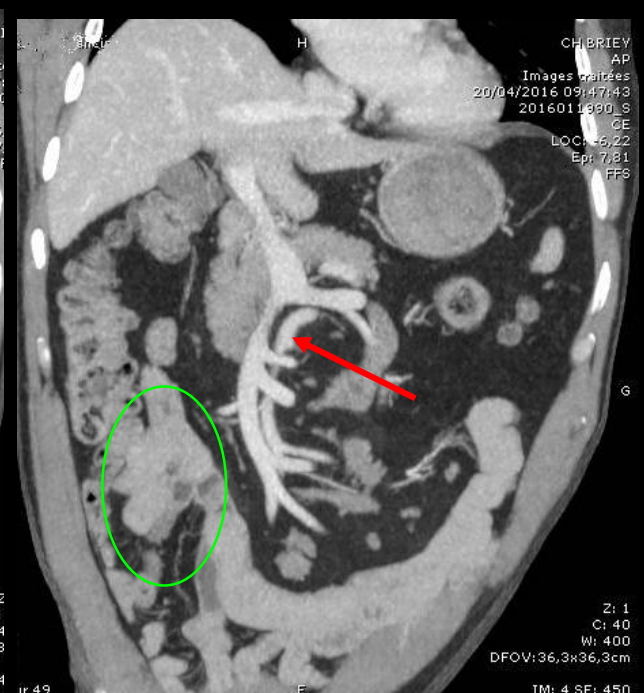
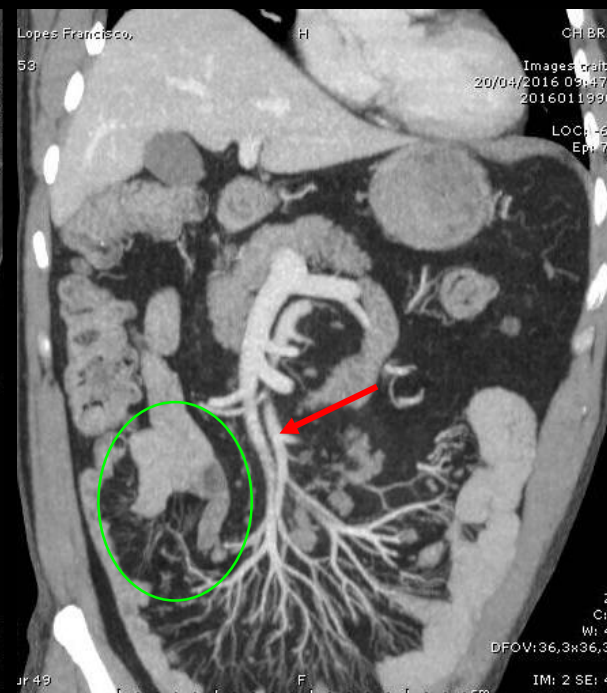
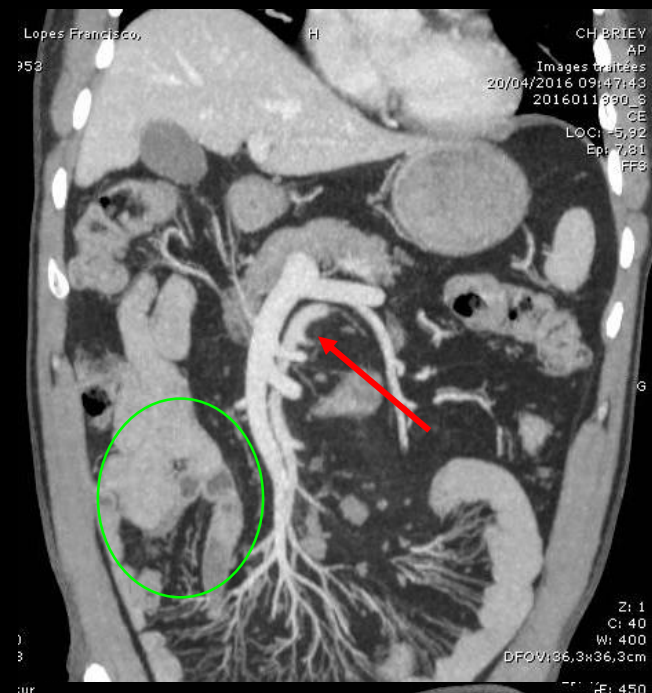


présence de **nodules solides homogènes** à contours nets répartis de part et d'autre des axes vasculaires
des plis méésentériques **analogues à ceux observés dans la panniculite méésentérique**

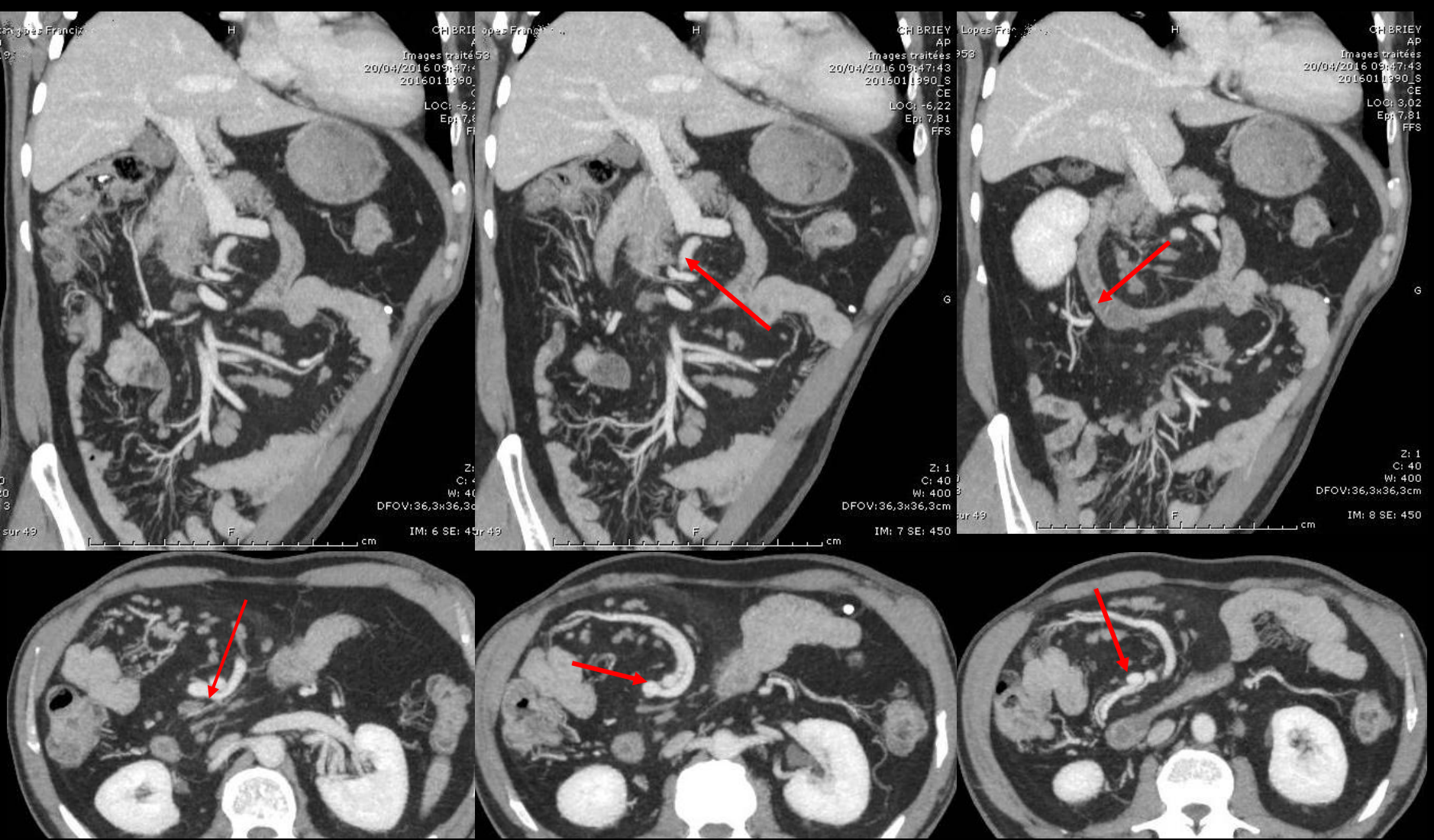
cas compagnon n°5 Docteur Manuel Gerique gastro-entérologue Longwy

. Homme 63 ans; troubles dyspeptiques inhabituels depuis plusieurs mois sans atteinte de l'état général . Biologie normale

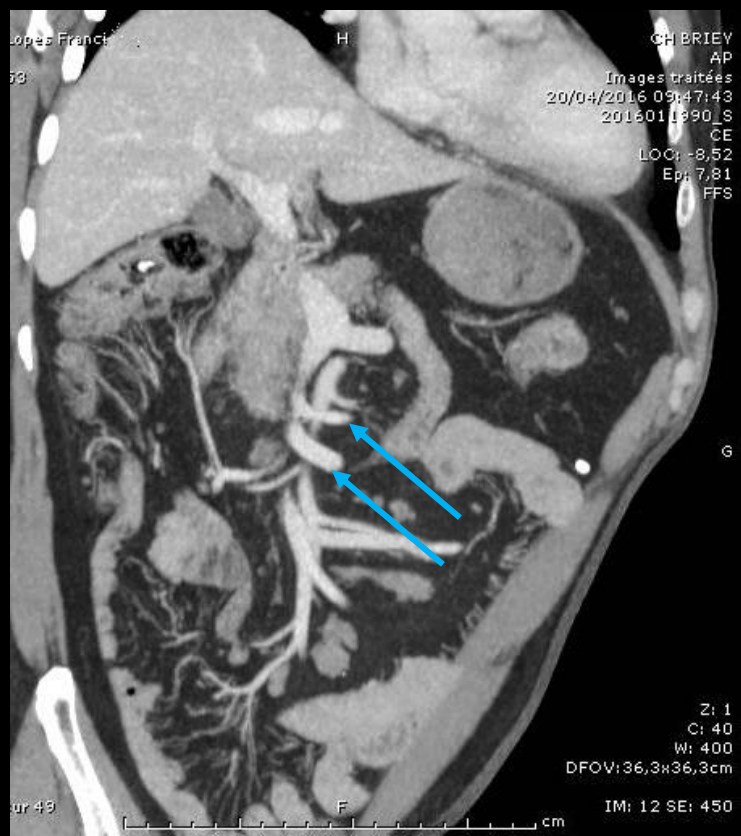




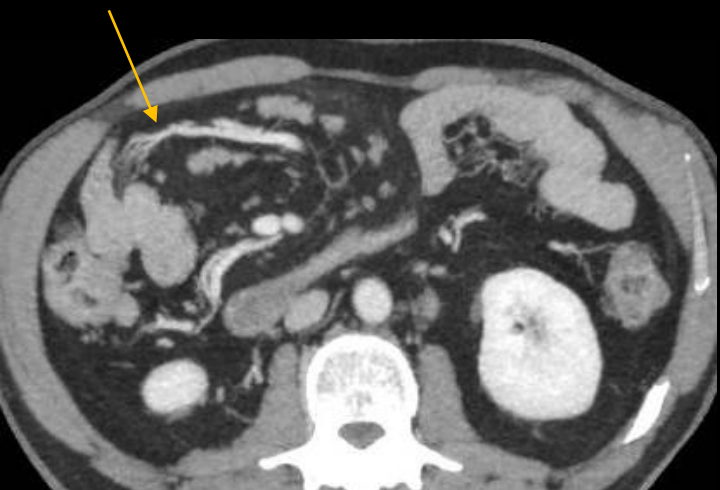- pas de 3^{ème} duodénum; le jéjunum fait suite à D2, au genu inferius
-le pédicule vasculaire mésentérique supérieur est très nettement déplacé vers la droite mais les rapports artério-veineux (artère à gauche de la veine) sont conservés , ce qui traduit la rotation à un peu moins de 180°



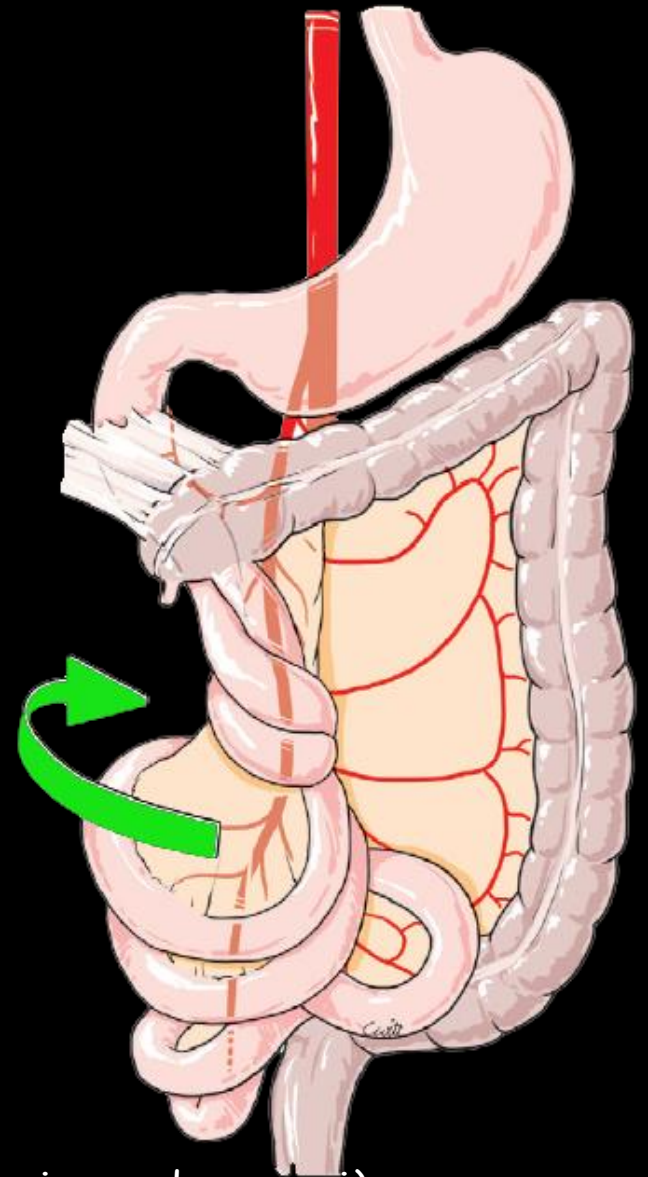
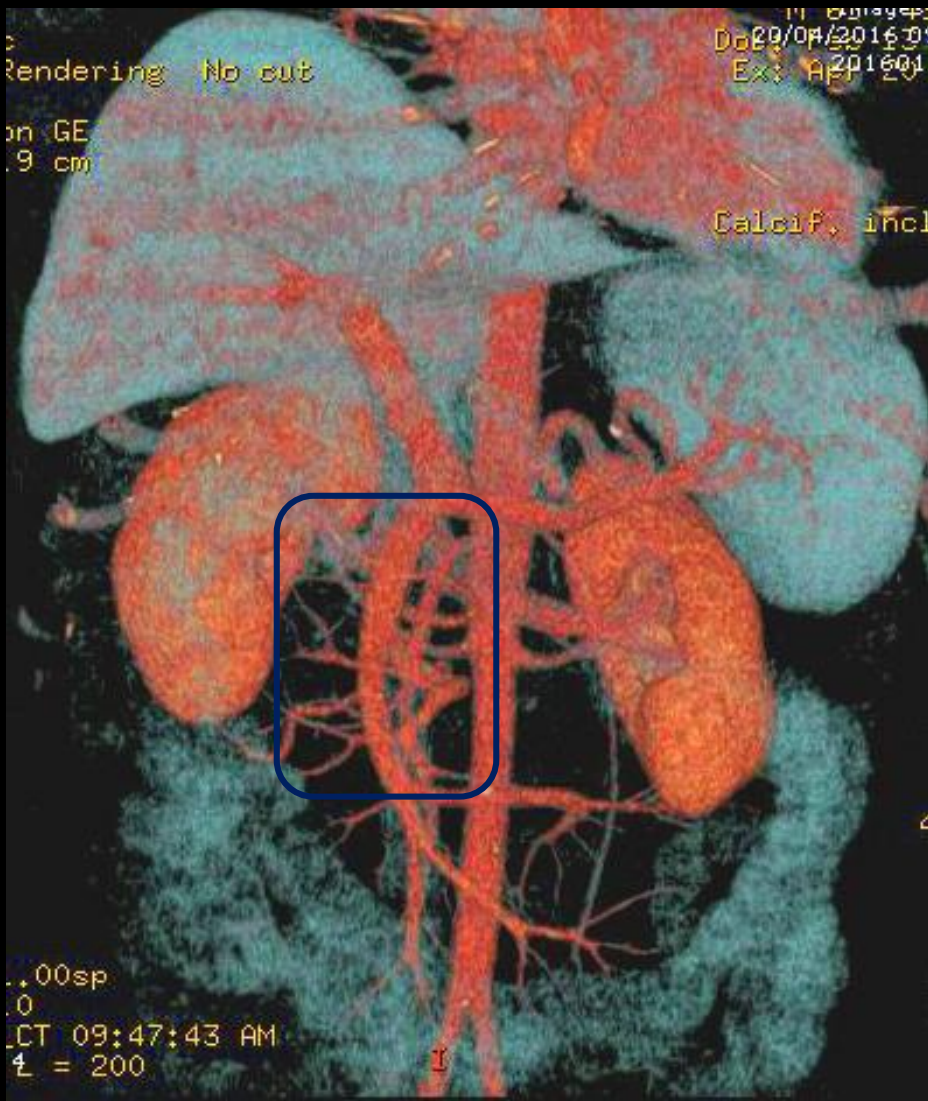-les **nodules solides du mésentère** sont répartis de part et d'autres des axes vasculaires des premières anses jéjunales qui sont étalées vers le haut et la droite dans la région sous-hépatique. Ils sont, **comme dans les panniculites mésentériques**, entourés d'un anneau de transparence graisseuse (fat ring sign)



les premières veines jéjunales ont des trajets parallèles ,obliques , croisant l'axe de rotation des premières anses qui est le tronc de l'AMS 'aspect en tire-bouchon sur les images en post-traitement VR



les nodules de la "panniculite mésentérique" dans un mésentère en inflation graisseuse suivent bien entendu les sinuosités des replis



l'aspect "en tire-bouchon" formé par les axes vasculaires veineux des premières anses jéjunales tournant autour du tronc de l'AMS est bien objectivé sur les représentations "en rendu de volume"

au total

- le diagnostic de volvulus total du grêle de l'adulte est souvent méconnu ou tardivement reconnu sur les examens d'imagerie en coupes . Une bonne connaissance du mécanisme favorisant facilite grandement le diagnostic (raccourcissement de la racine du mésentère qui ne préserve que l'origine du pédicule mésentérique supérieur au contact de la face médiale de la jonction duodéno-jéjunale, au bord droit du rachis; souvent coexiste une origine abaissée de l'artère mésentérique supérieure sur l'aorte abdominale) .

- **trois signes essentiels** doivent être recherchés :

.l'absence de troisième portion du duodénum dans la pince aorto-mésentérique

.le signe du tourbillon correspondant à l'enroulement des premières anses

jéjunales autour de l'axe artériel tronculaire mésentérique supérieur

.le signe du tire-bouchon sur les coupes épaisses verticales sagittales ou sur les

reconstructions VR

-l'association volvulus total du grêle de l'adulte et lymphangiome kystique de la racine du mésentère est connue . Le développement d'une structure kystique par blocage mécanique chronique des collecteurs lymphatiques des anses jéjunales supérieures explique probablement cette association

-l'association volvulus total du grêle de l'adulte - panniculite mésentérique comme dans les 2 derniers est une nouvelle occasion de réfléchir sur la pathogénie de cette "maladie des images" qui persiste à défier les radiologues et leurs correspondants

. dans nos 2 cas ,les images typiques de panniculite mésentérique coexistent avec une forte inflation graisseuse du mésentère, en particulier au niveau de la racine; Cette inflation graisseuse est d'ailleurs observée dans une série récente de 80 cas dont 67,7 % chez des obèses et 17,6 % de sujets en surpoids .

on peut donc penser que le BMI élevé chez ces patients et la présence de modifications inflammatoires dans le tissu adipeux suggèrent une association entre obésité et la "misty appearance" de la panniculite mésentérique .

.les nodules de la panniculite sont caractérisés au stade initial par une nécrose graisseuse puis par une réaction inflammatoire macrophagique, et une évolution fibrosante

.pour la pratique et pour le moment, **2 éléments à**

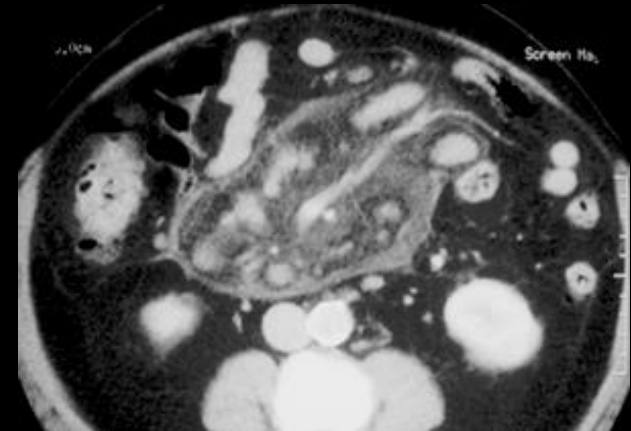
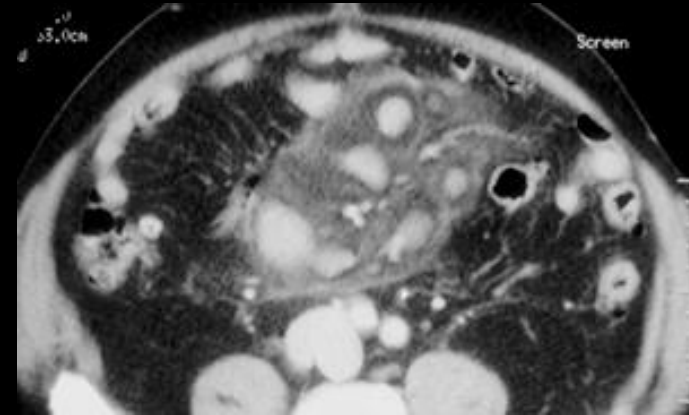
bannir des compte-rendus

.le terme d'adénopathies pour désigner les nodules (généralement entourés d'une couche de graisse de densité préservée à l'origine du fat ring sign)

.la notion de risque accru de survenue d'un cancer ou d'une hémopathie maligne (sauf peut-être certains cancers urologiques, vésico-prostatiques et les lymphomes duodénaux..)

et une notion à retenir:

un lien possible ou probable avec la majoration de l'adiposité abdominale dans un contexte inflammatoire (vascularite, MICI en particulier Crohn



.enfin pour les chercheurs, Ph. Soyer conseille de s'intéresser sur le plan anatomo-pathologique à cette association graisse profonde -panniculite mésentérique mais **en étudiant tout autant les zones d'infiltration de la graisse** (misty mesentery) que les nodules

1. **Coulier B.** Mesenteric panniculitis. Part 2: prevalence and natural course: MDCT prospective study.; *JBR-BTR*; 2011,94(5):241-6.
2. **Coulier B.** Mesenteric panniculitis. Part 1: MDCT--pictorial review. *JBR-BTR* 2011,94(5):229-40.
3. **Hussein MR, Abdelwahed SR.** Mesenteric panniculitis: an update. *Expert Rev Gastroenterol Hepatol*;2015, 9(1):67-78.
4. **Filippone A, Cianci R, Di Fabio F, Storto ML.** Misty mesentery: a pictorial review of multidetector-row CT findings. *Radiol Med*;2011, 116(3):351-65.
5. **Aguilar-Garcia JJ, Alcaide-Leon P, Vargas-Serrano B.** [Intraabdominal fat necrosis]. *Radiologia*; 2012,;54(5):449-56.
6. **Schaffler A, Scholmerich J, Buchler C.** Mechanisms of disease: adipocytokines and visceral adipose tissue--emerging role in intestinal and mesenteric diseases. *Nat Clin Pract Gastroenterol Hepatol.* 2005;2(2):103-11.