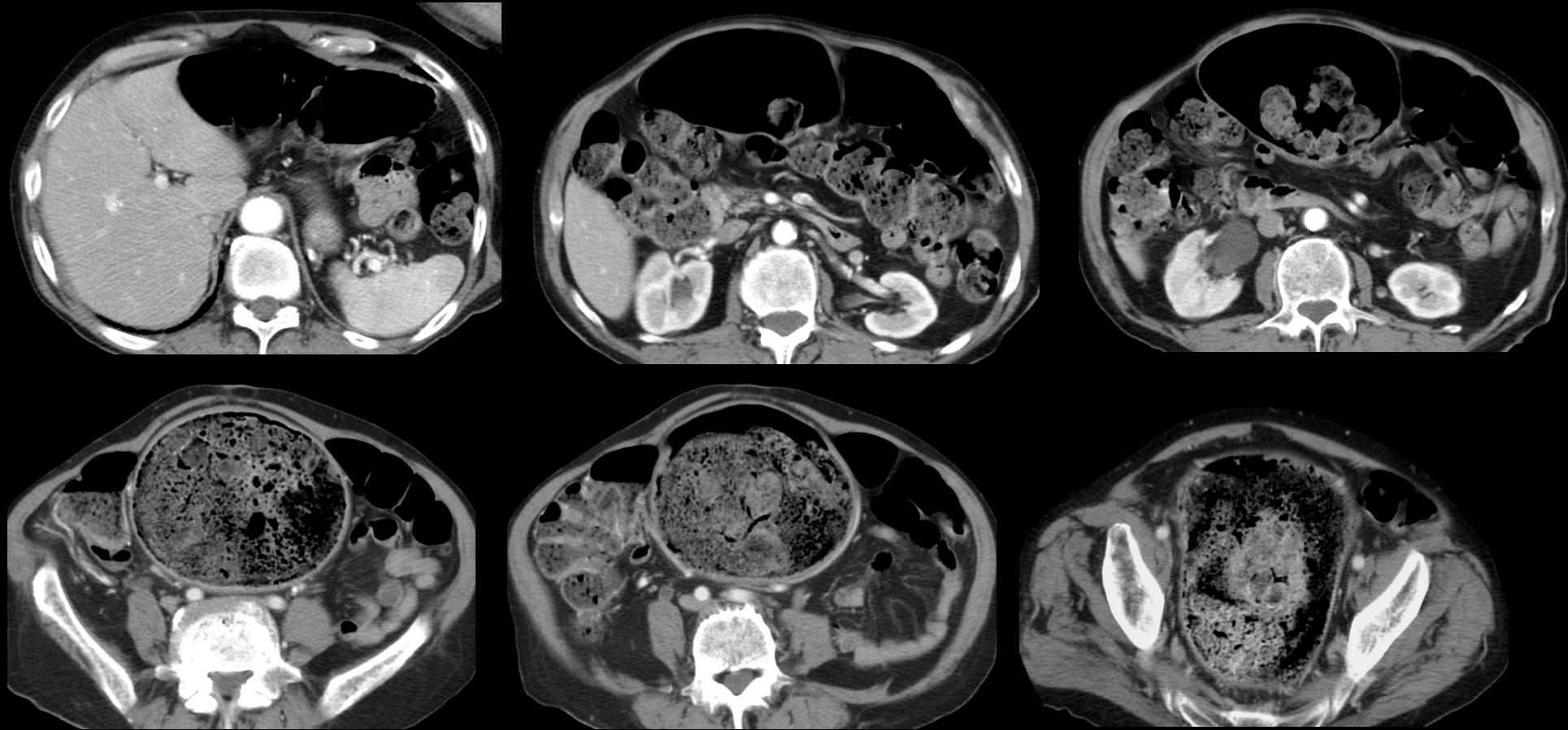
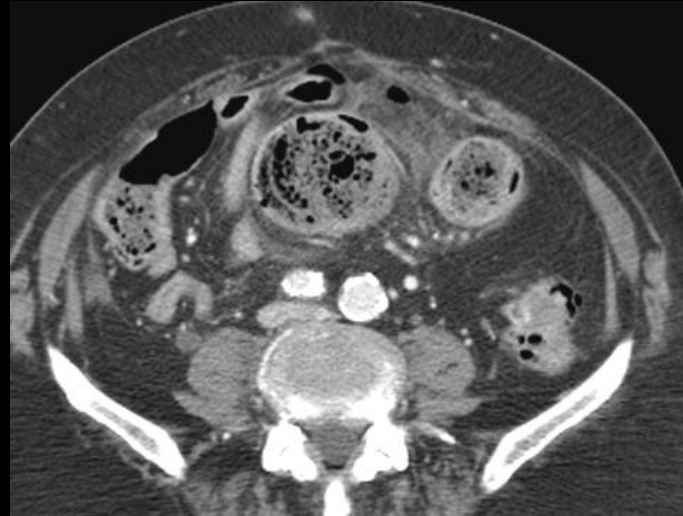
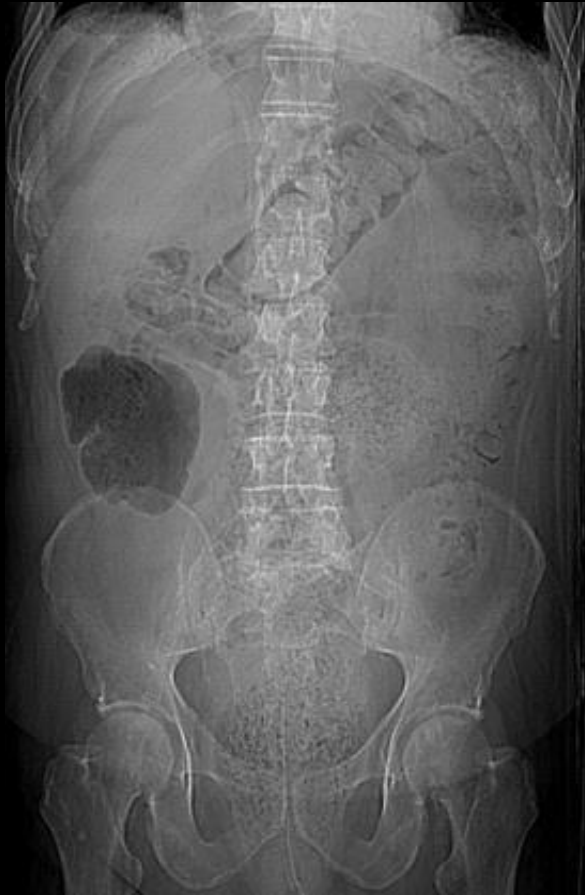

homme 76 ans ,antécédents de tumeur vésicale; constipation ; douleurs abdominales diffuses ; masse palpable .

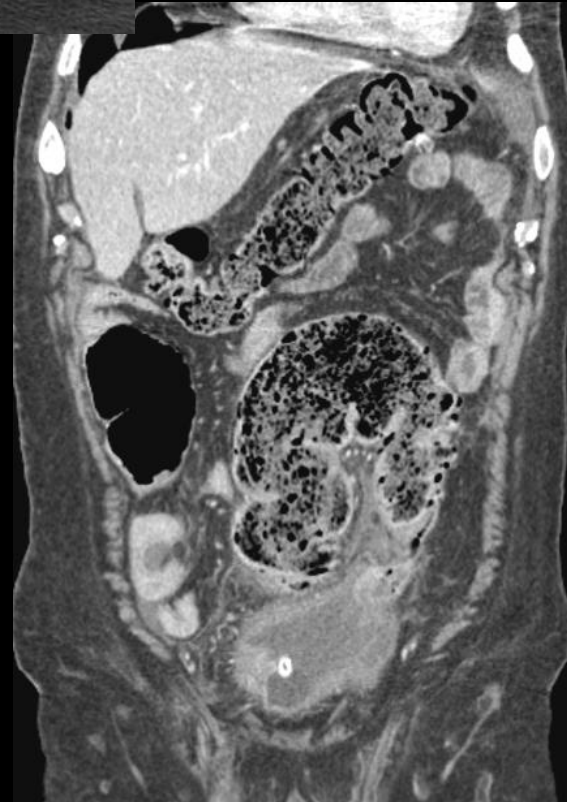


Quelle est la complication à craindre dans cette situation clinique





obs. P. Taourel Montpellier



ici , la complication est présente ;
comment se nomme-t-elle ; quelle est sa
sémiologie ; quel est son mécanisme
physiopathologique

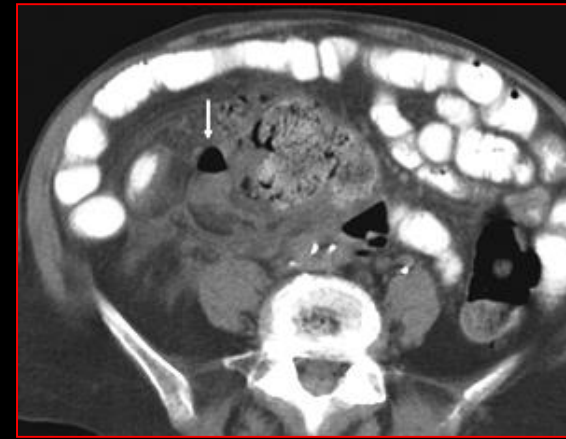
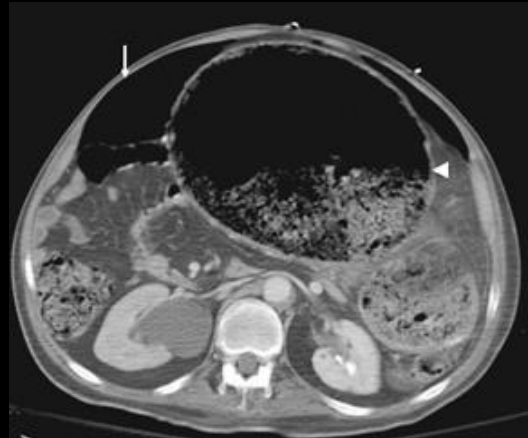
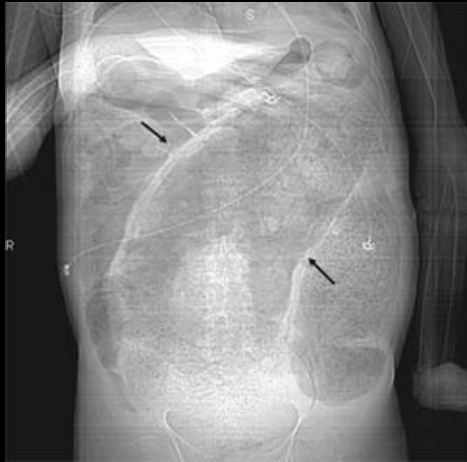
Stercoral Colitis Leading to Fatal Peritonitis: CT Findings

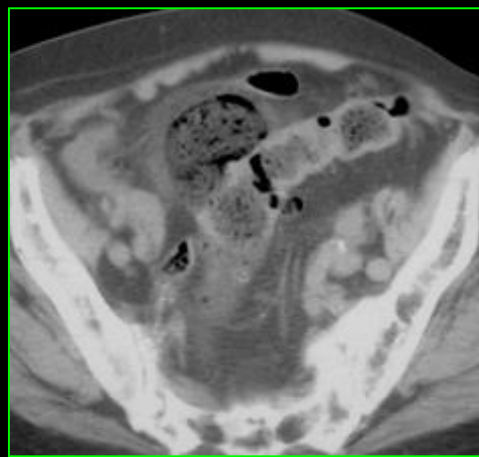
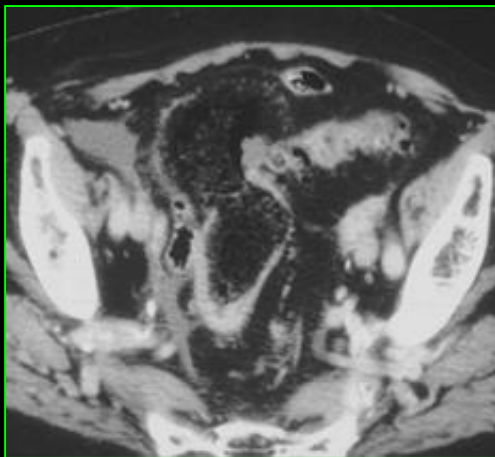
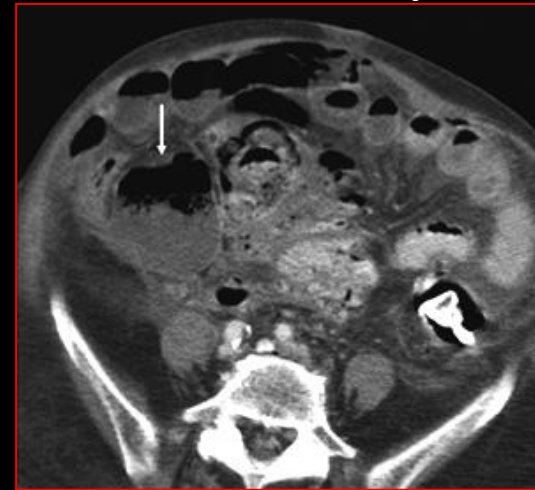
Cathleen Heffernan¹, H. Leon Pachter², Alec J. Megibow¹ and Michael Macari¹

¹ Department of Radiology and Abdominal Imaging, NYU Medical Center, 560 First Ave., Ste. HW 207, New York, NY

² Department of Surgery, NYU Medical Center, New York, NY 10016.

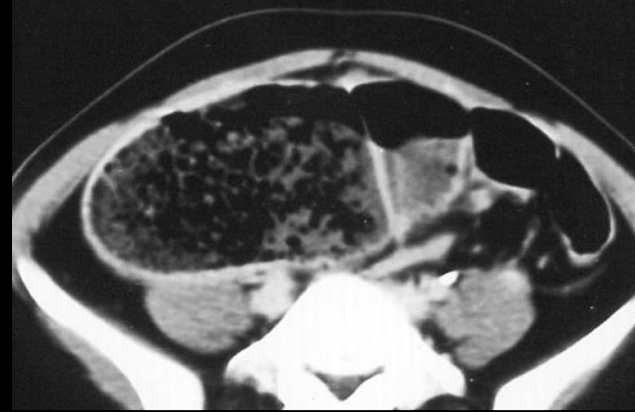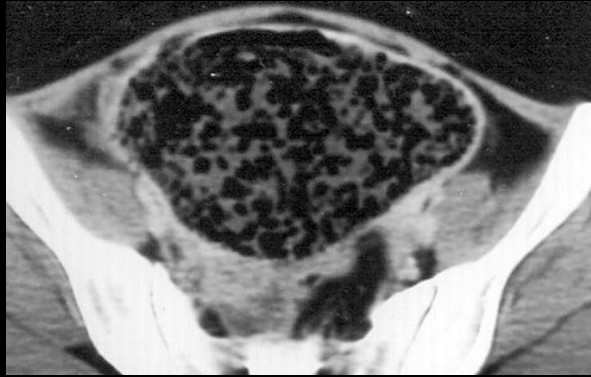
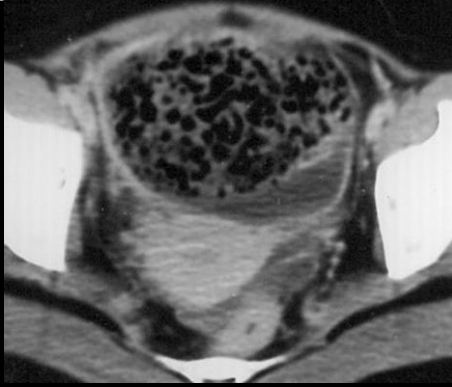


évolution en 3 jours

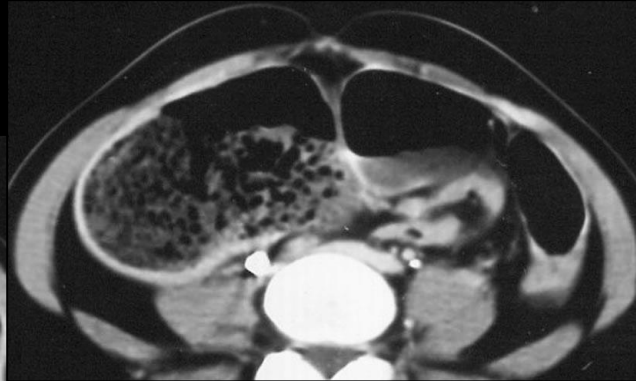
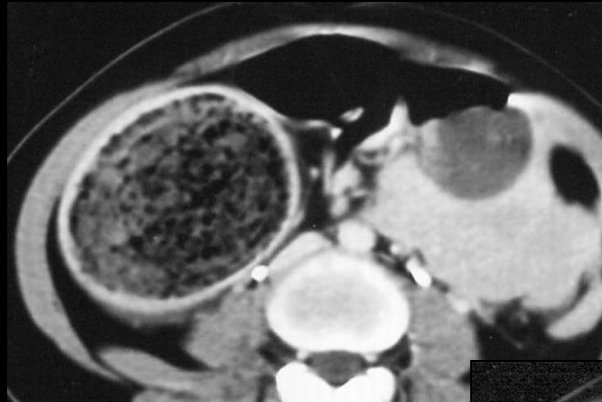


perforations sur impactions fécales !

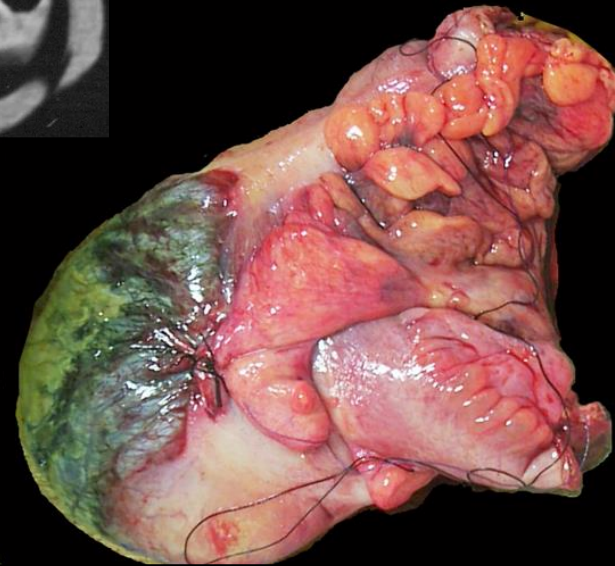
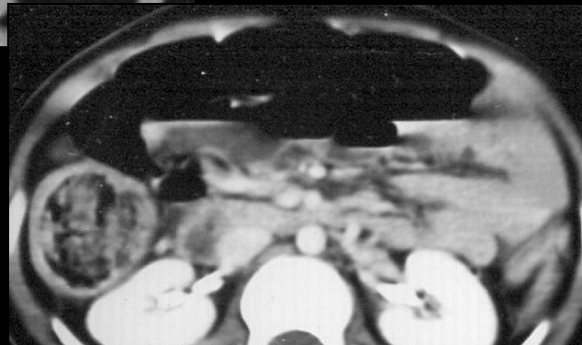jeune vietnamienne 19 ans ; sd douloureux de la FID



Obs. IN Phi Saigon



**nécrose colique
transmurale sur
impaction fécale**



take home message

-l'impaction fécale est une entité qui mérite d' être reconnue dans la nosologie des atteintes digestives recto-coliques

-le **fécalome** , surtout s'il est constitué de matières fécales dures doit être évacué pour éviter la survenue d'une impaction fécale et d'une **péritonite stercorale**

